# VI. MİLLİ TÜRK
# ORTOPEDİ ve TRAVMATOLOJİ
# KONGRE KİTABI

Düzenleyenler
Prof. Dr. Rıdvan EGE
Doç. Dr. Ertan MERGEN
Op. Dr. Oğuz POLATKAN

27, 28 ve 29 MAYIS, 1979
ÇEŞME-ALTINYUNUS
İzmir

Bu kitap
Türkiye Ortopedi ve Travmatoloji Birliği
ve Türkiye Sakatların Rehabilitasyonu Dernekleri tarafından yayınlanmıştır.

1980

Dizgi - Baskı :

Emel Matbaacılık Sanayi Ltd. Şti.
Tel : 17 34 96 - 17 93 05 — Ankara

# Sayın Meslektaşlarım,

24-27 Mayıs 1980 tarihlerinde İzmir-Çeşme, Altınyunus Otelinde düzenlediğimiz 6. Milli Türk Ortopedi ve Travmatoloji Kongresinin kitabını size sunmaktan kıvanç duymaktayız. Kongre kitabımızın basılmasında her zamanki katkılarını esirgemiyen Türkiye Sakatların Rehabilitasyonu Derneğine şükranlarımızı sunarız

Bilindiği gibi geçen kongremizde paneller hariç her meslektaşımız en çok 2 bildiride bulunabiliyordu. Bu bildirilerini gönderenlerin ve panel başkanlarının verdiği yazıları ancak yayınlayabiliyoruz.

Bilindiği gibi geçen bilimsel kongreden sonra Genel Kurul yapılarak meslektaşlarımızı görevlendirdiğimiz Yeni Yönetim Kurulumuzda derneğimizin geleneksel uygulaması gereğince Yurt İçi Mezuniyet Sonrası Simpozium ve Kurslara ağırlık vermiştir.

16 Eylûl 1979 da Kayseride «Spor Yaralanmaları» Simpoziumuna 13 konuşmacı ile 120 ilgili katılmıştır. Bu konuşmalar Türk Spor Hekimleri Federasyonunca Spor Hekimliği mecmuasına ek olarak yayınlanmıştır. Sayın Prof. Dr. Necati Akgün'e teşekkürlerimi sunarım.

17 Eylûl 1979 da Kayseride «Kalça Cerrahisi» Simpoziumuna 12 konuşması ve 80 ilgili katılmıştır. Büyük ilgi gören bu Simpoziumların düzenlenmesinde bize yardımcı olan başta Doç. Dr. Şafak Şahlan olmak üzere Beden Terbiyesi Genel Müdürlüğüne ve Kayseri Üniversitesine şükranlarımız sonsuzdur.

14 Aralık 1979 da Eskişehir Demiryolu Hastanesinde «Yaralanmalar, Önlem ve Tedavileri» Simpoziumuna 19 konuşmacı ve 200'e yakın ilgili katılmıştır. Çok canlı geçen bu Simpoziumda ev sahipliği yapan başta Hastane Başhekimi Dr. Muammer Etingü olmak üzere T.C. Devlet Demiryolları Genel Müdürlüğü, Sağlık Daire Başkanlığı ve Eskişehirli meslektaşlarımıza şükranlarımız sonsuzdur.

Şimdi ise gene Çeşme'de Doğuştan Kalça Çıkığı Simpoziumu ve Türk-Alman Ortopedi ve Travmatoloji Simpoziumu düzenlemekteyiz. Gelecekte Yurt içi gelişme ve mezuniyet sonrası Simpoziumlarını, Karadeniz ve Akdeniz Bölgelerinde yapmak istiyoruz..

VI. Milli Türk Kongresinin başarıyla düzenlenmesinde emeği geçen Kongre Başkanı Sayın Prof. Dr. Veli Lök ve Genel Sekreter Doç. Dr. Hakkı Önçağ ile bu kitabın basımında bana yardım eden Doç. Dr. Ertan Mergen ve Op. Dr. Oğuz Polatkan'a yürekten teşekkürlerimi sunar, hepinize sağlık ve huzur dilerim.

19 Mayıs 1980

**Prof. Dr. Rıdvan EGE**
Dernek Başkanı

## TÜRKİYE ORTOPEDİ VE TRAVMATOLOJİ BİRLİĞİ DERNEK YÖNETİM KURULU

Başkan : Prof. Dr. Rıdvan EGE
2. Başkan : Prof. Dr. Veli LÖK
Genel Sekreter : Doç. Dr. Orhan ASLANOĞLU
Muhasip Üye : Doç. Dr. Kaya ALPAR
Veznedar Üye : Prof. Dr. Alp GÖKSAN

## VI. MİLLİ TÜRK ORTOPEDİ VE TRAVMATOLOJİ KONGRESİ

(27-28-29 MAYIS) 1979
Çeşme, İzmir

### VI. Milli Türk Ortopedi ve Travmatoloji Kongresi Düzenleme Kurulu

Onursal Başkan : Op. Dr. Belkıs CANFESCİ
Başkan : Prof. Dr. Veli LÖK
Asbaşkanlar : Prof. Dr. Ayhan ARITAMUR (İst.)
Op. Dr. Sabahattin ÖZBERK (Ank.)
Op. Dr. Ziya AKSAN (İzm.)

### Bilimsel Kurul

Başkan : Prof. Dr. Merih EROĞLU
Genel Sekreter : Doç. Dr. Hakkı ÖNÇAĞ
Genel Sekreter Op. Dr. Ali Rıza TÜRKÖZ
Yardımcıları : Op. Dr. Emin ALICI
Op. Dr. Mehmet ERENOĞLU
Muhasip - Veznedar : Op. Dr. Güven YÜCETÜRK

# KONGRE BİLİMSEL PROGRAMI

**27 Mayıs 1979**

## I. GÜN

8:30-12:00 KAYIT

13:30 Açılış Konuşmaları

Saat : 14.00

PANEL

Uzun kemik diafizlerinde kompresyon osteosentezi

Moderatör : Dr. SÜREN, Orhan (E.Ü.)

18:00 Kapanış

19:00 Kokteyl Saati

## II. GÜN

**28 Mayıs 1979 Pazartesi**

(Salon A)

### I. OTURUM

Başkan : Dr. MANİZADE, Derviş - Dr. BAYTOK, Gürbüz

Sekreter : Dr. AYDIN, Ahmet - Dr. TÖZÜN, Remzi

**Serbest Tebliğler**

8:30- 8:40 4 yaşa kadar çocukların femur cisim kırıkları
Ege, R., Mergen, E., Ağaoğlu, S.

8:40- 8:50 Küntscher çivisiyle tedavi edilen çocuk femur kırıklarında klinik ve ortoröntgenografik geç sonuçlar
Kara, N., Ayhan, Göksan, A., Kokino, Mişel, J.

8:50- 9.00 Çocuklarda lateral humeral kondil deplase kırıkları ve cerrahi tedavisi
Yazıcıoğlu, Ö., Arıtamur, A.

9:00- 9:10 Femur ve tibia kırıklarında kapalı intramedüller osteosentez
Temoçin, O., B.

9:10- 9:20 Femur cisim kırıklarının kapalı yöntemle intramedüller osteosentezi
Süren, O., Türköz, A., Büyükdağlı, T.

9:20- 9:30 Uzun kemiklerde intramedüller çivileme komplikasyonları
Berin, Ş., Akyol, Ş., Güner, Ş.

9:30- 9:40 354 femur diafiz kırığında komplikasyonların değerlendirilmesi
Nişan, N., Bilsel, N., Kır, N.

9:40- 9:50 Femur kondilinin koronal planda kırığı
Ayral, F., Alturfan, A. Türkmen, M.

9:50-10:00 Femur suprakondiller kırıklarında kompresyonlu plak kullanılması
Aslanoğlu, O., Kurultay, R.

10:00-10:10 Femur boynu kırıklarının sliding nail-Mc Laughlin plağı metodu ile osteosentezi
Süldür, S., Ertan, S., Baloğlu, C., Boysan, E.

10:10-10:30 TARTIŞMA

10:30-10:50 ARA

II. OTURUM

Başkan : Dr. SARPYENER, Münir A. - Dr. SÖNMEZLER, Ali
Sekreter : Dr. KESTELLİOĞLU, M. - Dr. ÇAKMAK, Mehmet

10:50-11:00 Central acetabular kırıkların konservatif tedavisi ve sonuçları
Aykurt, M., Candemir, A.

11:00-11:10 Maleol kırıkları, uyguladığımız cerrahi tedavi yöntemleri
Hüner, M., Atasoylu, G., Kaplan, M.

11:10-11:20 Trimalleoler kırıklarda tedavi yöntemi
Ege, R., Seymen, O.

11:20-11:30 Ayak artrodezlerinin geç sonuçları
Başkır, O., Çakmak, M., Bilgin, H., Karataş, İ.

11:30-11:40 Tibia diafiz kırıklarında cerrahi ve cerrahi olmayan tedavinin tibio talar ve subtalar eklemlere etkileri
Yüksel, N., Şahlan, Ş., Yetkin, H., Karakaş, Eyüp, S.

11:40-11:50 Servikal vertebralarda tam diklokasyon
Seyhan, F., Erdat, O.

11:50-12:00 Torasik ve lumbar vertebraların ciddi fraktür ve fraktür-dislokasyonlarında, cerrahi redüksiyon ve stabilizasyonun (Harrington Intrumantasyon ve Spinal Füzyon-HRSF-) Yeri
Çetin, İ., Çakırgil, G., S.

12:00-12:10 Omurilik yaralanmalarında spinal ve serebral uyarılmış yanıtlar
Mutlu, R., Ertekin, C.

12:10-12:20 Bilateral travmatik kalça çıkığı
Alturfan, A., Nane, M., Berkman, M.

12:20-12:30 Eksternal fiksatörler
Süren, O., Türköz, A., Köstem, L.

12:30-12:50 TARTIŞMA

**28 Mayıs 1979 Pazartesi**
(Salon B)

I. OTURUM

Başkan : Dr. ALPSOY, Cevat - Dr. EROĞLU, ORHAN
Sekreter : Dr. KARA, Ayhan - Dr. ERENOĞLU, Mehmet

8:30- 8:40 Kemiğin dev hücreli tümörü ve tedavisi
Aykurt, M., Ökten, M.

8:40- 8:50 Radius alt uçta yerleşen dev hücreli tümörlerin total rezeksiyon ve fibula transplantasyonu ile tedavisi
Seyhan, F., Başkır, O., Çakmak, M., Domaniç, Ü.

8:50- 9:00 Omuz bölgesi tümörlerinde cerrahi tedavi
Üzel, M., Tenekecioğlu, Y., Cever, İ., Bozan, A.

9:00- 9:10 Alt Ekstremite habis tümörlerinde koksa-femoral dezartikulasyon
Cever, İ., Üzel, M., Tenekecioğlu, Y., Erginer, R.

9:10- 9:20 Türkiyede skolyoz insidensi
Lök, V., Önçağ, H., Alıcı, E., Yüce, N.

9:20- 9:30 Muayene için başvuran skolyozlu hastaların özellikleri (100 olgu nedeni ile)
Dinçer, D., Tümer, Y.,

9:30- 9:40 Skolioz tedavisinde Harrington instrumantasyonu ve spinal füzyon ameliyatı, 70 vakanın değerlendirilmesi
Çakırgil, Güngör, S.

9:40- 9:50 Bel kemiği sorunlarında anterior füzyon sağıtımı (20 olgunun erken sonuçları)
Önçağ, H., Alıcı, E.

9:50-10:00 Kongenital kalça çıkığında salter ameliyatı sonu komplikasyonu intratorasik ve intrapelvik bölgede Kirschner teli görünümü
Hepdoğan, N., Erçetin, Ö., Taşerimez, Y., Boysan, E.

10:00-10:10 Antiepileptik ilaçlarını osteomalazik etkileri ve bu yan etkilerinin prevansiyonu ile ilgili klinik bir arastırma
Lök, V., Aydın, A.

10:10-10:30 TARTIŞMA

10:30-10:50 ARA

II. OTURUM

Başkan : Dr. SİPAHİOĞLU, Faham - Dr. EROL, Kemal

Sekreter : Dr. SÜLDÜR, Erol, Dr. YÜCE, Nail

10:50-11:00 Elbileği kesilerinin acil tedavisinde yapılan önemli bir yanılgı
Girgin, O., Dağlı, Y.

11:00-11:10 Bir proksimal femur disgenezisi vak'ası
Nişan, N., Danişmend, N., Kır, N.

11:10-11:20 Fetal Femoral inklinasyonun incelenmesi
Muşdal, Y., Memikoğlu, Ş., Özdemir, N.

11:20-11:30 Radyolojik tarama ile tesbit edilen doğuştan ayak anomalileri
Şahlan, Ş., Sayar, Ö., Karakaş, Eyüp, S. Yetkin, H.

11:30-11:40 Toplumsal yönü ile doğuştan kalça çıkığı ve erken teşhis sorunu üzerine bir araştırma
Ongan, A.,

11:40-11:50 Doğuştan ayak deformitelerinde talonaviküler eklemin önemi
Tümer, Y.

11:50-12:00 Hallux varus
Arıtamur, A., Yazıcıoğlu, Ö.

12:00-12:10 Pes planus semptom kompleksi/PPSK/ Ya da alt taraftan kaynaklanmış denge bozukluklarının hastalık doğurucu etkileri
Acarlar, E.

12:10-12:20 Wringer, roller ve benzeri makinalarla yaralanmalarda tedavi
Çallı, İ., Eroğlu, M.

12:20-12:30

12:30-12:50 TARTIŞMA

ARA

Saat : 14.00

PANEL

Spesifik olmayan kemik enfeksiyonları

Moderatör : Dr. Göksan, Alp

18.00. KAPANIŞ

29 Mayıs Salı

III. GÜN

I. OTURUM

Başkan : Dr. Alptekin, Cevdet -

Sekreter : Dr. AYKUT, Muzaffer - Dr. KUZGUN Ünal

Saat: SERBEST TEBLİĞLER

8:30- 8:40 Non-Spesifik kemık ve eklem enfeksiyonlarında etkenin ve tedavi uygulamasında antibiotik duyarlılığın belirlenmesi
Yanat, A., Altınel, E.

8:40- 8:50 Osteomyelit vakalarının analizi ile uygulanan çeşitli tedaviler ve neticeleri - Aslanoğlu, O.,

8:50- 9:00 Kronik osteomyelitislerde küretaj ve sekestrektomiyi takiben antibiyotikle irrigasyon yöntemi sonuçları - Akkaç, V., Abbasoğlu, M., A.

9:00- 9:10 Kliniğimızde görülen septik artrit vakaları ve analizi
Eroğlu, O., Erenoğlu, M.

9:10- 9:20 44 akut kalça septik artritinin incelenmesi
Muşdal, Y., Sertel, F., Özdemir, N., Memikoğlu, Ş.

9:20- 9:30 Psödoartrozların ve kemik defektlerinin tedavisinde dual onlay grefonaj uygulaması - Kuzgun, Ü., Arıtamur, A., Akalın, Y., Tözün, R.

9:30- 9:40 Önkol kemik defektinde çapraz fibular kemik greki transplantasyonu
Hepdoğan, N., Süldür, E., Ertan, S.

9:40- 9:50 Otoimplantasyon sonrası büyüme plağı aktivitesinin makroskobik, histolojik ve tetrasiklinle işaretleme yöntemleri ile deneysel olarak incelenmesi - Çallı, İ.

9:50-10:00 Dupuytren kontraktürü vakalarımızda uyguladığımız teknik sonuçlar
Eroğlu, M.

10:00-10:00 Kompartman sendromlarında fasyotomi için optimal sürenin tayini
Yeğinsu, O., Tokgözoğlu, N.

10:00-10:10

10:10-10:30 TARTIŞMA

10:30-10:50 ARA

II. OTURUM

Başkan : Dr. ÇÖL, Aziz - Dr. ŞAHLAR, Şafak

Setreter : Dr. ŞAR, Recep - Dr. BORA, Aslan

10:50-11:00 Menisküs yırtıklarının tanısında artroskopinin önemi - Altınal, E.

11:00-11:10 Patellofemoral eklemin onarılmasında uyguladığımız Bandi tekniği
Erol, K.

11:10-11:20 Gonarthrose tedavisinde artroplasti uygulamaları ve düşündürdükleri
Sertel, F.

11:20-11:30 Diz total endoprotezleri - Yücel, M.

11:30-11:40 Perthesin intertrokanterik varus osteotomisi ile tedavisi - Yücel, M.

11:40-11:50 Geç DKÇ olgularının cerrahi tedavisi - Temoçin, B., O., Domaniç, Ü., Koç, A.

11:50-12:00 Derotasyon osteotomilerinde osteotomi seviyesinin sonuçlara etkileri
Akalın, Y., Kuzgun, Ü.

12:00-12:10 Epifizyolizis kapitis femorisin operatif sağıtımında subkapital osteotominin yeri - Erol, K

Saat: 14.00 PANEL

Kötü huylu kemik tümörleri
Moderatör : Dr. EGE, Rıdvan (A.Ü.T.F.)

18.00 Kapanış

20.00 Dernek Gala Yemeği

**30 MAYIS 1979**

EL CERRAHİ KONGRESİ

(Türk El Cerrahi ve Rekonstrüksiyonu Derneğince düzenlenmiştir)

**EL YARALANMALARI SİMPOZİUMU**

AÇILIŞ : Prof. Dr. Rıdvan EGE

**KONUŞMACILAR :**

Doç. Dr. İsmail ÇALLI
Prof. Dr. Rıdvan EGE
Prof. Dr. Merih EROĞLU
Doç. Dr. Ayan GÜLGÖNEN
Prof. Dr. Jacques MİCHON

# İÇİNDEKİLER


K O N U — Sahife

Açış Konuşması Prof. Dr. Rıdvan EGE ..... 13

Bryant Traksiyonu ile Tedavi Ettiğimiz Çocuk Femur Cisim Kırıklıkları
Dr. Rıdvan EGE - Dr. Ertan MERGEN - Dr. Savaş AĞAOĞLU ..... 17

Uzun Kemiklerde İntramedüller Çivileme Komplikasyonları
Dr. Şükrü BERİN - Dr. Şarık AKYOL - Dr. Şükrü GÜNER ..... 20

354 Femur Diafiz Kırığında Komplikasyonların Değerlendirilmesi
Dr. Nişan NİŞAN - Dr. Nafiz BİLSEL - Dr. Nail KIR ..... 23

Femur Kondilinin Koronal Planda Kırığı
Dr. Fethiye AYRAL - Dr. Aziz ALTURFAN - Dr. Metin TÜRKMEN ..... 26

Femur Suprakondiller Kırıklarında Kompresyonlu Plak Kullanılması
Dr. Orhan ASLANOĞLU - Dr. Rebii KURULTAY ..... 28

Femur Boynu Kırıklarının Sliding Nail Mc Lauchlin Plağı Metodu ile Osteosentezi
Dr. Erol SÜLDÜR - Dr. Seyhun ERTAN - Dr. Coşkun BALOĞLU - Dr. Ersan BOYSAN ..... 31

Central Acetabular Kırıkların Konservatif Tedavisi ve Sonuçları
Dr. Muzaffer AYKURT - Dr. Abdurrahman CANDEMİR ..... 36

Malleol Kırıkları ve Cerrahi Tedavisi
Dr. Mustafa HÜNER - Dr. Gündüz ATASOYLU - Dr. Muharrem KAPLAN ..... 38

Trimalleoler Kırık Dr. Rıdvan EGE - Dr. Osman SEYMEN ..... 41

Ayak Artrodezlerinin Geç Sonuçları
Dr. Orhan BAŞKIR - Dr. Mehmet ÇAKMAK - Dr. Hakkı BİLGİN - Dr. İlker KARATAŞ ..... 44

Tibia Diafiz Kırıklarında Cerrahi ve Cerrahi Olmayan Tedavinin Tibia-Talar ve Subtalar Eklemlere Etkileri
Dr. Nuri YÜKSEL - Dr. Şafak ŞAHLAN - Dr. Halûk YETKİN - Dr. Eyüp S. KARAKAŞ ..... 49

Servikal Vertebralarda Tam Dislokasyon
Dr. Orhan ERDAT - Dr. F. SEYHAN ..... 52

Torasik ve Lumber Vertebraların Ciddi Fraktürlerinde Cerrahi Redüksiyon ve Stabilizasyonun (Harrington İnstrumantasyon ve Spinal Füzyon) Neticeleri
Dr. Güngör Sami ÇAKIRGİL - Dr. İlker ÇETİN ..... 55

Bilateral Travmatik Kalça Çıkığı
Dr. Aziz ALTURFAN - Dr. Mehmet NANE - Dr. Mahmut BERKMAN ..... 62

Eksternal Fiksatörler
Dr. Orhan SÜREN - Dr. A. Rıza TÜRKÖZ - Dr. Levent KÖSTEM ..... 65

Kemiğin Dev Hücreli Tümörü ve Tedavisi
Dr. Muzaffer AYKURT - Dr. Mustafa ÖKTEN ..... 68

Radius Alt Uçta Yerleşen Dev Hücreli Tümörlerin Total Rezeksiyon ve Fibula Transplantasyonu ile Tedavisi
Dr. Fahri SEYHAN - Dr. Orhan BAŞKIR - Dr. Mehmet ÇAKMAK - Dr. Ünsal DOMANİÇ ..... 70

Omuz Bölgesi Tümörlerinde Cerrahi Tedavi
Dr. M. ÜZEL - Dr. Y. TENEKECİOĞLU - Dr. İ. CEVER - Dr. A. BOZAN ..... 77

Alt Ekstremite Habis Tümörlerinde Koksa-Femorol Desartikülasyon
Dr. İ. CEVER - Dr. M. ÜZEL - Dr. Y. TENEKECİOĞLU - Dr. R. ERGİNER ..... 81

Türkiye Hakkında Scolyoz İnsidensi
Dr. Veli LÖK - Dr. Hakkı ÖNÇAĞ - Dr. Emin ALICI - Dr. Nail YÜCE ..... 86

Türkiyedeki Skolyoz Sorunu Dr. Derya DİNÇER - Dr. Yücel TÜMER ..... 91

Skolioz Tedavisinde Harrington İnstrumantasyon ve Spinal Füzyon Ameliyatı Neticelerinin Değerlendirilmesi
Dr. Güngör Sami ÇAKIRGİL ..... 95
Bel Kemiği Sorunlarında Ön Yolla Girişim (Anterior Vertebral Füzyon) Sağıtımı 20 Olgunun Erken Sonuçları
Dr. Hakkı ÖNÇAĞ - Dr. Emin ALICI ..... 101
Kongenital Kalça Çıkığında Salter Ameliyatı Sonu Komplikasyonu İntratorasik ve İntrapelvik Bölgede Kinschner Teli Görünümü
Dr. Nevzat HEPDOĞAN - Dr Ömer ERÇETİN - Dr. Yasar TAŞERİMEZ - Dr. Ersan BOYSAN ..... 107
Antiepileptik İlaçların Osteomalazik Etkileri ve Bu Yan Etkilerinin Önlenmesiyle İlgili Klinik Bir Araştırma
Dr. Veli LÖK - Dr. Ahmet T. AYDIN ..... 110
El Bileği Kesilerinin Acil Tedavisinde Yapılan Önemli Bir Yanılgı
Dr. Orhan GİRGİN - Dr. Yılmaz DAĞLI ..... 117
Bir Proksimal Femur Disgenezisi Vak'ası
Dr. Nisan NİŞAN - Dr. Nur DANİŞMEND - Dr. Nail KIR ..... 120
Fetal Femoral İnklinasyon
Dr. Yaser MUŞDAL - Dr. Şakir MEMİKOĞLU - Dr. Nasır ÖZDEMİR ..... 122
Radyolojik Tarama ile Tesbit Edilen Doğuştan Ayak Anomalileri
Dr. Şafak ŞAHLAN - Dr. Ömer SAYAR - Dr. Eyüp KARAKAŞ - Dr. Halûk YETKİN ..... 124
Hallux Vârus Dr. Ayhan ARITAMUR - Dr. Önder YAZICIOĞLU ..... 127
Pes Planus Semptom Kompleksi - PPSK. Ya da Alttaraftan Kaynatılmış Denge Bozukluklarının Hastalık Doğurucu Etkileri
Dr. Erdoğan ACARLAR ..... 130
Non-Spesifik Kemik ve Eklem Enfeksiyonlarında Etkenin ve Tedavi Uygulamasında Antibiotik Duyarlığının Belirlenmesi
Dr. Ahmet N. YANAT - Dr. Erdoğan ALTINEL ..... 134
Osteomiyelit Vakalarının Analizi ile Uygulanan Çeşitli Tedaviler ve Neticeleri
Dr. Orhan ASLANOĞLU ..... 137
Kronik Osteomyelitislerde Küretaj ve Sekestrektomiyi Takiben Antibiyotikler İrrigasyon Yöntemi Sonuçları
Dr. Vural AKKOC - Dr. M. Adnan ABBASOĞLU ..... 140
44 Akut Kalça Septik Artritinin İncelenmesi
Dr. Yaser MUSDAL - Dr. Ferudun SERTEL - Dr. Nasır ÖZDEMİR - Dr. Şakir MEMİKOĞLU ..... 143
Psödartrozların ve Kemik Defektlerinin Tedavisinde Dual Onlay Grefonaj Uygulaması
Dr. Ünal KUZGUN - Dr. Ayhan ARITAMUR - Dr. Yılmaz AKALIN - Dr. Remzi TÖZÜN ..... 146
Önkol Kemik Defektinde Çapraz Fibular Kemik Grefi Transplantasyonu
Dr. Nevzat HEPDOĞAN - Dr. Erol SÜLDÜR - Dr. Seyhun ERTAN ..... 150
Meniskusların Travmatik Lezyonlarında Artroskopinin Yeri
Dr. Erdoğan ALTINEL ..... 153
Patellofemoral Eklemin Onarılmasında Uyguladığımız Bandj Tekniği
Dr. S. Kemal EROL ..... 157
Coxarthrose Tedavisinde Keramik Total Endoprotezlerinin (Friedrichsfeld ve Lindenhoftipi) Kullanımı ve Yakın Sonuçları
Dr. F. SERTEL ..... 165
Geç DKÇ Olgularının Cerrahi Tedavisi
Dr. B. O. TEMOÇİN - Dr. Ü. DOMANİÇ - Dr. A. KOÇ ..... 168

Derotasyon Osteotomilerinde Osteotomi Seviyesinin Sonuçlara Etkileri
Dr. Yılmaz AKALIN - Dr. Ünal KUZGUN ..... 173
Epifizyolizis Capitis Femoris'in Operatif Sağıtımında Subkapital Osteotominin Yeri Dr. S. Kemal EROL ..... 177
Büyük Çocuklarda Konjenital Kalça Çıkığının Bir Safhada Cerrahi Tedavi Metodu Dr. Güngör ÇAKIRGİL ..... 182
Diz Total Endoprotezleri Dr. M. YÜCEL ..... 186
Perthes'in İntertrohanterik Varus Osteotomisi ile Tedavisi Dr. M. YÜCEL ... 187
Dupuytren Kontraktürü Vakalarımızda Uyguladığımız Teknik ve Sonuçlar
Dr. M. EROĞLU ..... 190
Otoimplantasyon Sonrası Büyüme Plağı Aktivitesinin Makroskobik, Histolojik ve Tetrasiklinle İşaretleme Yöntemleri ile Deneysel Olarak İncelenmesi Dr. İ. Hakkı ÇALLI ..... 191
Kliniğimizde Görülen Septik Artrik Vakaları ve Analizi
Dr. Orhan EROĞLU - Dr. Mehmet ERENOĞLU ..... 192
Wringer, Roller ve Benzeri Makinalarla Yaralanmalarda Tedavi
Dr. M. EROĞLU - Dr. İ. ÇALLI ..... 193
Omurilik Yaralanmalarında Spinal ve Serebral Uyarılmış Yanıtlar
Dr. Rıfat MUTLU - Dr. C. ERTEKİN ..... 194
Toplumsal Yönü ile Doğuştan Kalça Çıkığı ve Erken Teşhis Sorunu Üzerine Bir Araştırma Dr. Atilla ONGAN ..... 195
Küntscher Çivisiyle Tedavi Edilen Çocuk Femur Kırıklarında Klinik ve Ortoröntgenografik Geç Sonuçlar
Dr. A. N. KARA - Dr. M. Alp GÖKSAN - Dr. M. J. KOKİNO ..... 196
Çocuklarda Lateral Humeral Kondil Deplase Kırıkları ve Cerrahi Tedavisi
Dr. Ö. YAZICIOĞLU - Dr. A. ARITAMUR ..... 205
Femur ve Tibia Kırıklarında Kapalı İntramedüller Osteosentez
Dr. B. Oğuz TEMOÇİN ..... 209
Femur Diafiz Kırıklarında Kapalı Yöntemde İntramedüller Osteosentez
Dr. O. SÜREN - Dr. A. R. TÜRKÖZ - Dr. T. BÜYÜKDAĞLI ..... 211
Osteosarkomda Kemoterapi Uygulaması
Dr. H. KAPLAN ..... 215
Alt Ekstremite Uzun Kemik Kırıklarında Kompresyon Osteosentezi
Dr. B. Oğuz TEMOÇİN ..... 221
Diafizer Osteosentezlerde Otokompresyon Plaklarının Yeri
Dr. S. Kemal EROL ..... 227
Uzun Kemik Diafiz Kırıklarında Kompresyon Osteosentezi
Dr. O. SÜREN ..... 237
Eksternal Fiksatörlerle Kompresyon Osteosentezi
Dr. A. R. TÜRKÖZ - Dr. O. SÜREN ..... 238
Kompresyon Osteosentezlerinde Temel Prensipler
Dr. Ö. ŞARLAK ..... 242
Malign Kemik Tümörleri Panelinin Açış Konuşması
Dr. Rıdvan EGE ..... 250
Malign Kemik Urları ve Bunlarda Osteojenik Sarkomun Yeri
Dr. Rıdvan EGE ..... 253
Kemiğin Primer ve Malign ve Metastatik Tümörlerinde Klinik
Dr. Erdoğan ALTINEL ..... 271
Eğridir Kemik Hastalıkları Hastanesine Başvuran Kötü Huylu 187 Kemik Tümörünün İncelenmesi Dr. Tuğrul BERKEL ..... 278
Tümör İmmünolojisi ve Kemik Tümörlerinde İmmünoterapi Yöntemleri
Dr. Öner GEDİKOĞLU ..... 282

# AÇIŞ KONUŞMASI

**Prof. Dr. Rıdvan EGE**
Türkiye Ortopedi ve Travmatoloji Birliği
Derneği Başkanı

Sayın Konuklar ve Saygıdeğer Meslektaşlarım.

Kongremizin Anayasa ve Hürriyet Bayramına rastlaması vesilesiyle Ülkemize huzur ve mutluluklar dileyerek söze başlamak isterim.

Son on senede Ortopedi âlemi heyecan verici ve dramatik başarıları sergilemenin hazzını tatmıştır. Biokimyacılar kemik, kıkırdak, adele ve bağ dokusunun birbirine olan etkisini ve moleküler yapıların karışıklığını çözümlemişlerdir. Biyolog ve mikrobiyologlar sağlıklı ve hasta hücre ve doku davranışlarını immünolojik bir görüşle inceleme olanağı bulmuşlardır. Fizyologlar hücre metabolizmasındaki birçok sırrı açıklamışlardır. Fizikçiler dokuların fiziksel hareketini ve bunların hastalıklarda nasıl değişmelere uğradığını saptamışlar, elektriki akımların kırık şifası üzerindeki etkilerini sergilemişlerdir. Biomekanik mühendisleri implantların şekli ve materyellerin biyolojik uyumu kadar bunların yapılarının vücut adele-kemik yapılarıyle mekanik ilişkilerini analiz etmişlerdir. Klinisyen ve patologlar hastalıkların açıklanmasında bütün bunları analiz ve sentezlerini yaparak yararlanmışlardır. Ortopedist bugün yalnız bazı tedavi yöntemlerinin uygulayıcısı değil biokimya, biomekanik, biofizyoloji, medikal fizik ve patolojinin gelişen bilimsel verlerini kavramak ve meslek yaşamına uygulamak zorunda kalmıştır.

Bugün Ortopedi ve Travmatoloji kadar temel bilime, araştırmaya, klinik ve Cerrahi uygulama ve sonra da rehabilitasyon bilgi ve tecrübesi gerektiren hiçbir bilim dalı yoktur. Öte yandan gelişmiş ülkelerde kalça cerrahisi, vertebra cerrahisi, El cerrahisi, Romatizma cerrahisi, Ortopedik Rehabilitasyon, Amputasyon ve protez, Ortopedik Nörolojisi, Kemik tümörleri gibi yan dallar büyük gelişme göstermiştir. Birçok büyük Ortopedi Merkezi Ortopediyi Çocuk Ortopedisi, Yetişkin ortopedisi ve Travmatoloji diye bölümlere ayırmışken son 10-15 senedir Travmatoloji, El Cerrahisi, Doğmalık anomaliler, Çocuk Ortopedisi, Skolyoz, Kalça cerrahisi, Kemik tümörleri, Serebral patoloji, Osteosentez ve hatta kompresyon osteosentezi gibi alanlarla özel kongreler düzenlenmiştir, ayrı klinikler çalıştırılmaya başlanmıştır.

Bugün yurdumuzdaki Ortopedistlerin büyük çoğunluğu bu modern gidişe ayak uydurma yarışındadır. Bazı merkezlerimiz yan dallarda özel eğilim göstermişse de

hertürlü hastaya faydalı olma çaba ve zorunluğundan bunlar henüz tam gelişmemiştir.

Diğer gelişmiş ülkelerdeki tüm ortopedik sorunlara ek olarak memleketimizde çok başka sorunlar daha vardır.

Ülkemizde Ortopedi bilim dalı giderek artan bir ilgi ile güçlenmektedir. Daha birkaç sene öncesine kadar Ortopedi kliniklarının sayısı bir elin parmakları kadarken bugün bazı kazalara kadar ortopedist çalışma alanı bulmaktadır. Buna rağmen modern Ortopedi ve Travmatolojinin ülkemizde sayı ve nitelik bakımından özlenen düzeye geldiği söylenemez.

Bir ülke ki senede trafik kazasından 6000 in üstünde ölü, 20.000 nin üstünde yaralı, iş kazalarından 1300 ölü ve 200 000 yaralı vardır ve bunların yarıdan çoğu Ortopedi ve Travmatoloji bilim dalını ilgilendirir, bir ülke ki ilgisizlik ve bilgisizlikten sakat gezen onbinlerce kalça çıkığı, çarpık ayak, skolyoz ve benzeri gibi zamanında düzeltilebilen özürlüleri olsun, bakım bekleyen onbinlerce kemik iltihabı, çocuk felci ve diğer felçli bulunsun da kendi kaderlerine bırakılsın, bir ülke ki binlerce kırıklı hastaya Ortopedi uzmanı bulunmıyan hastanelerde ilgi görmesin veya bilime inanmıyan veya onu bilmiyenlerce hergün kırıkçı, sınıkçı senilen kişilere gitsin. O ülkede Ortopedi yeterince yer almış sayılamaz.

Diğer yandan Dünyada her gün yenileşen, değişen bir implant ve fiksasyon endüstrisi ve bunlar için özel intstrumanların değişik firmalarca yapılması, yardımcı ameliyathane, Röntgen, EMC ve diğer aletlerin modernleşmesi ve yenilenmesi Ortopedi bilim dalını en pahalı uğraşı alanlarından biri durumuna getirmişken ülkemizin ekonomik durumu ve döviz darboğazı bizleri birçok ameliyatı yapamaz duruma getirmiştir.

Başka bir eleştiri de kendimize yönelik öz eleştiridir. Türkçe yayınlar az olduğu için biraz dış yayınlara bağlıyız ve bunların da hepsini izleyemiyoruz.

Bu nedenle Birliğimizin çıkartmakta olduğu Mecmuada Dünyadan abstrak ve özetleri tercüme ederek sizlere sunmaya çalışılacaktır. Meslek gurubumuzdan bir topluluk Turek'in 1574 sayfalık Temel bilim, klinik, tedavi ve cerrahi tedaviyi yansıtan ünlü Ortopedi kitabını dilimize tercüme etmektedirler, gene bazı arkadaşlarımız yeni ve geniş kapsamlı Travmatoloji kitabı hazırlığı içindedirler.

Diğer bir konu da meslektaşlarımızdan bazılarının bilimsel toplantı ve konferelere özlemi duyulan ilgiyi göstermemesidir. Belki onlar kendilerinin öğreneceği birşey olmadığı kanısında olabilirler fakat bizim onlardan öğrenecek çok şeyimiz olduğunu düşünerek ilgilerini esirgememelerini dileriz.

Hele büyük merkezlerde bulunan ve bu ülkenin verebileceği birçok şeye sahip olan elverişli koşullarda çalışmanın rahatlığı ve güvencesi içinde olan meslektaşlarımızın bu olanaklarını diğer meslektaşlarımızla paylaşma özlemi duyulmaktadır. Memleketimizdeki meslek grupları içinde çoğunluğu birbirine bağlı ve saygılı olan Ortopedi ailemizin özellikle daha şanslı yerlerde bulunanlarının biraz daha özveride bulunması ve ayrıcasız olarak kendisinden başkalarının da değer ve gereksinmesine hak vermesi gerekir.

5434 sayılı Emekli Kanununu değiştiren 1621 sayılı Kanun gereğince Röntgen ve diğer ışınlarla uğraşanlara senede 3 ay ışın zammı yapılmaktadır. Bazı kuru-

luşlar bu Emeklilik için Emekli Sandığı Kanunundaki değişikliği Röntgenciler için olan ilâve ışın iznini de kullanma talebinde bulunduklarından Bakanlıklar biraz sıkıntıya düşülmüştür. Ayrıca Emeklilik hakkını dahi bazı kuruluşlar vermede biraz zorluk göstermiştir. Bu nedenle yeni ihtisas Tüzüğünde şimdiki 10 aylık Genel Cerrahi rotasyonunun 6 aya indirilerek, 3 ay röntgen, 2 ay fizik tedavi ve 2 ay anestezi rotasyonu teklifinde bulunulmuştur. Bu 3 aylık Röntgen kursu ile yasalar gereği her ortopedi Uzmanı teşhis aracı olarak röntgen kullanma yetkisi alabilecektir.

Birliğimizin geçen sene Bursa Tıp Fakültesi ve Uluslararası Kayak Kazaları Federasyonu ile birlikte Uludağda düzenledikleri Sempozium çok düzenli ve yararlı olmuştur. Bu olanağı bize veren Bursa Tıp Fakültesi Ortopedi ve Travmatoloji Başkanı Doç. Dr. Ali Sönmezler'e yürekten teşekkür ederim.

Önümüzdeki Eylûl'de Kayseri Tıp Fakültesi ve Beden Terbiyesi Genel Müdürlüğü ile Kayseri-Talas'ta bir simpozium düzenlenmesi planlanmaktadır.

Geçen sene Haziran 1978 de Ortadoğu ve Akdeniz Ortopedi ve Travmatoloji Kongresi İran'da yapılmıştı. İranda olayların başlaması nedenile olsa gerek ancak 7 Türk meslektaşımız katılmıştı. Halbuki yakın komşularımız bile 20-30 kişilik guruplarla ve çok güzel tebliğlerle kongreye katılmıştı. Ekim 1978 de Yugoslavyada yapılacak Ortadoğu ve Akdeniz Ortopedi ve Travmatoloji Kongresine daha çok bildirilerle katılmamızı dilerim.

Birleşmiş Milletler gelecek seneyi Dünya Sakatlar yılı olarak kabul etmiştir. Ülkemizde de Devlet Bakanının Yönetsel Başkanlığında ve bir Ortopedistin Teknik Başkanlığında bir Koordinasyon Komitesi oluşturulmuştur. Bu komite çalışmalara başlar başlamaz Ortopedi ve Travmatoloji Birliği olarak işbirliğine girişeceğiz. Bu vesileyle gelecek kongremizin bir panel konusunu «Mediko-Sosyal Yönleriyle Sakatlıklar» olarak almamız faydalı olacaktır. Bilindiği gibi kazalardan ölenlerin % 10 nun ilk 10 dakikada, % 20 sinin ilk 4 saatte olduğunu vurgulayarak Sağlık ve Sosyal Yardım Bakanlığına İlk Yardım Merkezleri, Kursları, Acil Yardım ve Travmatoloji Hastaneleri ve Mezuniyet sonrası kursları planlanması hakkında bir öneride bulunulmuştur. Sayın Sağlık Bakanı ve Müsteşarı bu konuya duyarlılık göstereceklerine vaad ettiler.

Türk Ortopedisinin müstakil uzmanlık dalı oluşunun 30 seneye aşması başarılı bir tarihin başlangıcı, Ortopedi ve Travmatoloji olarak gelişme atılımına geçişinin 20 yılı bulması ise gurur vericidir. Bu gurur verici gelişmemizde Türkiyedeki her toplumsal atılımda olduğu gibi Türk kadınının emeği ve payı çoktur. Bugün İstanbul Tıp Fakültesi Ortopedi ve Travmatoloji Kürsü Başkanı Sayın Prof. Dr. Fethiye Ayral, Ege Tıp Fakültesi Ortopedi ve Travmatoloji Kürsü Başkanı Sayın Prof. Dr. Merih Eroğlu ve İstanbulda senelerce sorumlu Şef olarak çalışan Op. Dr. Belkıs Canfesci ve Ankara Tıp Fakültesi Ortopedi ve Travmatoloji Klinik, Poliklinik sorumlusu olarak Op. Dr. Nisa Duraman, Hacettepe ve Millî Eğitim Bakanlığında Uzman ve Yönetici olarak çalışan Op. Dr. Sevim Kömürcüoğlu bu değerli meslektaşlarımızdan bazılarıdır. Bunlardan sayın Dr. Belkıs Canfesci ve Dr. Sevim Kömürcüoğlu kendi dilekleriyle verimli çağlarında emekli oldular. Birliğimiz gelenek olarak her kongrede emekli oan Türk Ortopedisterinden hizmetleri geçen en kıdemliyi Kongre Onursal Başkanı olarak talep etmektedir. Bu sene de bu

yüce görevi sayın meslek büyüğümüz Dr. Belkıs Canfesci Onursal Başkanımız olarak kabul buyurmuştur. Kendilerine teşekkür ederim.

Kongremizin ilkin İzmir, Şehir Merkezinde yapılmasını kararlaştırmışken sonradan Ortopedi Ailesinin daha rahat edebilmesi için Çeşme seçilmiştir. Burada dinlenme ve eğlenme olanaklarının rahatlığı yanında kongre düzeni bakımından bazı kusurlarımız olabileceği için şimdiden özür dileriz. Kongrenin düzenlenmesinde büyük titizlik ve çaba gösteren Kongre Başkanımız Sayın Prof. Dr. Veli Lök ve Genel Sekreteri Doç. Dr. Hakkı Önçağ'a, Bilimsel programı düzenleyen Komisyon Başkanı Prof. Dr. Merih Eroğlu'na ve bütün yardımcılarına sonsuz şükranlarımızı sunarız. Kongremizin yararlı ve başarılı olmasını diler, Yürekten Saygılar sunarım. 27.5.1979.

# BRYANT TRAKSİYONU İLE TEDAVİ ETTİĞİMİZ ÇOCUK FEMUR CİSİM KIRIKLIKLARI

Dr. Rıdvan EGE[1] Dr. Ertan MERGEN[2] Dr. Savaş AĞAOĞLU[3]

Doğumdan itibaren erken çocukluk çağlarında femur cisim kırıkları oldukça sık görülür. Kırık tedavisinin temel prensibi tesbit yani hareketsizlik olduğuna göre erken çağlarda daima tepinen ve hareket eden, yürüme çağından sonra da daima koşan ve yuvarlanan çocukta femur kırığının tedavisinin güçlüğü meydandadır. Diğer yandan çocuk femur kırıkları süratle kaynadığından, kısalık ve açılanma bir dereceye kadar kendiliğinden düzeldiğinden ve hemen hiç psödoartroz görülmediğinden sonuç bakımından çok iyidirler.

## MATERYAL VE METOD :

Biz 1961-1978 yılları arasında A.Ü. Tıp Fakültesi Ortopedi ve Travmatoloji Kliniğinde Bryant traksiyonu ile tedavi ederek takip ettiğimiz 122 olguyu sunuyoruz.

Hastaların yıllara göre dağılımı Tablo I de gösterilmiştir.

TABLO - I

Hastaların yıllara göre dağılımı

| | | |
|---|---|---|
| 1961-1970 | 34 | Hasta |
| 1971 | 6 | » |
| 1972 | 4 | » |
| 1973 | 14 | » |
| 1974 | 10 | » |
| 1975 | 16 | » |
| 1976 | 16 | » |
| 1977 | 8 | » |
| 1978 | 14 | » |
| TOPLAM | 122 | » |

Hastaların cins ve tarafa göre olan ayırımı Tablo - II de gösterilmiştir.

TABLO - II

Cins Ayırımı

| | | |
|---|---|---|
| 31 Kız | 25.4 | % |
| 91 Erkek | 74.6 | % |
| 122 TOPLAM | | |

Tarafa göre :

| | | | |
|---|---|---|---|
| Sağ | : 47 | 39 | % |
| Sol | : 73 | 60 | % |
| Bilateral: | 2 | 1 | % |

Hastaların yaş dağılımları Tablo - III de gösterilmiştir.

TABLO - III

| | | |
|---|---|---|
| 0 — 1 yaş | : 12 | Hasta |
| 1 — 2 yaş | : 20 | » |
| 2 — 3 yaş | : 40 | » |
| 3 — 4 yaş | : 37 | » |
| 4 — 5 yaş | : 13 | » |

Ortalama yaş 3.6 dır.

Kırığın oluş şekli Tablo - IV de gösterilmiştir.

TABLO - IV

Kırığın oluş şekli

| | | |
|---|---|---|
| Trafik kazası | : 46 | Hasta |
| Alçakta yere düşme | : 32 | » |
| Yere yüksekten düşme | : 34 | » |
| Ağırlık altında kalma | : 9 | » |
| Tren kazası | : 1 | » |
| TOPLAM | : 122 | » |

[1] A.Ü. Tıp Fak.Ortop. ve Travr. Profesörü.
[2] A.Ü. Tıp Fak. Ortop. ve Travm. Doçenti.
[3] A.Ü. Tıp Fak. Ortop. ve Travm. Kliniği Uzmanı.

6 vaka (5 %) açık kırık idi. Kırıkların çoğunluğunu femur cisminin orta kısmındakiler oluşturmuştur. (77 vak'a, 63 %). 23 hastada (19 %) cismin üst, 22 hastada (19 %) cismin aşağı kısmında kırık olmuştur.

Kırık çizgileri bakımından çoğunluğunu oblik kırıklar oluşturmuştur. 64 ü (52.2 %), 35 i (28.7 %) enlilemesine, 23 ü (18.8 %) spiraldir.

Hastaların kliniğimize başvuru süresi Tablo - V de gösterilmiştir.

TABLO - V

Hastaların kliniğe başvuru süresi

63 hasta kaza olduğu gün

59 hasta kazadan sonraki günlerde

TABLO - VI

Geç müracaat eden hastaların müracaat günleri

| | | |
|---|---|---|
| 1. gün | : | 24 Hasta |
| 2 — 7. gün | : | 23 » |
| 8 — 15. gün | : | 6 » |
| 15. gün | : | 6 » |
| TOPLAM | : | 59 » |

Geç müracaat edenlerin daha önce gördükleri tedaviler Tablo - VII de gösterilmiştir.

TABLO - VII

| | | |
|---|---|---|
| Kırıkçı | : | 22 Hasta |
| Hastane | : | 18 » |
| Tedavi olmayan | : | 19 » |
| TOPLAM | : | 59 » |

122 hastanın 6 sı tedaviyi kabul etmiyerek 2. günde taburcu edilmişlerdir. 112 hasta Bryant traksiyonu ile, 4 hasta ise geç müracaat sonucu malunion nedeniyle cerrahi yöntemle tedavi edilmişlerdir.

TABLO - VIII

112 Hasta Bryant Traksiyonu ile tedavi
6 Hasta tedaviyi kabul etmemiş
4 Hasta cerrahi tedavi

Cerrahi tedavi uygulanan 4 hasta önce kal kırılarak Bryant traksiyonu ile tedavi edilmek istenmiş, ancak yeterli sonuç alınamadıktan sonra cerrahi tedaviye başvurulmuştur.

Vakalarımızda Bryant traksiyonu flaster, elastik bandaj veya gaz sargı ile yapılmaktadır. Çocuğun yaşı, kırığın karakterine göre ve çocuğun kolay bakımı için gluteusları yataktan hafif kaldıracak kuvvette 1-3 kg ağırlıkla çekme yapmaktayız. Parmaklardaki dolanım ve ayak bileği hareketleri ve duyu muayenesi sık olarak kontrol edilmekte ve müşahede kağıdına yazılmaktadır. 1-3-7 gün sonraki radyolojik kontrollerden sonra her hafta rontgen kontrolu yapılmaktadır.

Yatak darlığı nedeniyle yumuşak kal devresinde yani ortalama 2 hafta içinde alçıya aldığımız vakalardan 2 sinde alçı içinde sonradan kayma ve angulasyon olduğundan, radyolojide yeterle kali görünceye kadar traksiyonu devam ettiriyorum. Bu süre en az 3 haftadır.

Traksiyondan sonra pelvipedal alçı yapılmaktadır. Temizlik ve bakımı daha zorlaştırdığından ve alçı içinde kayma olduğundan son senelerde kırıklı tarafın pelvipedal alçısı yerine, kırıklı tarafta tam, karşı tarafta diz üzerine kadar ve yukarda kaburgalar altına kadar alçı tesbitine almaktayız. Az kaymış ve daha yeterli süre traksiyon yapılmış olanlarda konsolidasyon ve alçı süresi daha kısadır. Bizim vakalarımızda alçı süresi 15-60 gün, ortalama 31 gündür. Alçıyı takiben ılık su banyosu ve talk ile masaj tavsiye etmekteyiz. İlk sene her 3 ayda klinik ve radyolojik kontrolu ön görmekteyiz. Büyüme kusuru olanları daha uzun süre kontrol etmekteyiz.

109 hasta (94 % iyi olarak bulunmuş, 7 hastada (6 %) kısalık ve angulasyon tesbit edilmiştir.

SONUÇ :

1. Dört yaşına kadarki çocukların femur cisim kırıklarının Bryant traksiyonu veya ekstansiyonu ile tedavisinin faydasına inanıyoruz.

2. Bu yöntemle ayaklarını çekip oynatarak çocuk kendi normal hareket ve aktivitesini nisbeten yapabilmekte ve sonraki kısa alçı süresine alışabilmektedir. Ayrıca çocukların temizlik kolaylığı vardır.

3. Sık kontrollerle hiç nörovasküler bozukluk görülmemektedir.

KAYNAKLAR :


1. Allen, D.E.: Femoral Shaft Fractures in Children, J. Bone and Joint Surg. 49 B: 806, 1967.
2. Anderson, R.L.: Conservative Tratment of Fractures of the Femur, J. Bone and Joint Surg. 49 A : 1371, 1967.
3. Bardford, B., Christensen, J.: Fractures of Femoral Shaft in Children with Special Reference to subsequnt Overgrowth, Acta Chir. Scand 116 : 233, 1955.
4. Blount, W.P.: Fractures in Children, Williams Wilkins Co., Baltimore 1955.
5. Burton, V.W., Fordyce, A.J.W.: İmmobilization of femoral Shaft Fractures in Children aged 2-10 years. Injury, 4: 47, 1973.
6. Cameron, H.S.: Fractures of the Paroximal Enf of the Femur in Children J. Bone and Joint Surg. 43 B : 611, 1961.
7. Dameron, T.B., Thompson, H.A.: Femoral Shaft Fractures in Children, J. Bone and Joint Surg. 41 A : 1201, 1959.
8. Dencker, H.: Shaft Fractures of Femur : Comparative Study of Result of Various Methods of Treatment in 1003 Cases, Acta Chir. Scandinav. 130 : 173, 1965.
9. Ferry, A.B., Edgar, M.S.: Modified Bryant's Traction, J. Bone and Joint Surg. 48 A : 553, 1966.
10. Griffin, P.P. : Anderson, M. Green, W.: Fractures of the Shaft of the Femur, Orthop. Clin. N. Amer. 3 : 213, 1972.
11. Irani, R.N., Nichelson, J.T., Chung, S.M. K.: Treatment of Femoral Fractures in Children by immediate spica immobilization. J. Bone, Joint Surg. 52 A : 1567, 1972.
12. King, R.A., Hunter, T.: Spontaneous Leg Length Equalisation, J. Bone and Joint Surg. 41 B : 221, 1959.
13. Kirkup, J.: The Mechanism of Femoral Shaft Fractures, J. Bone and Jiont Surg. B.G. Bone Kinoscher Method of Intramedullary Fixation, J. Bone 46 B : 571, 1964.
14. Rang. M.: Children's Fractures. 5.3. Lippincott Company, Philadelphia - Toronto, 1974.

# UZUN KEMİKLERDE İNTRAMEDÜLLER ÇİVİLEME KOMPLİKASYONLARI

Dr. Şükrü BERİN[1] Dr. Şarık AKYOL[2] Dr. Şükrü GÜNER[3]

Kırık tedavisinin esas gayesi; İskelet sisteminin herhangi bir yerinde meydana gelen anatomik ve fizik ayrılık ve bozukluğu, mümkün olduğu kadar erken ve aslına uygun bir hale getirecek şekilde ortadan kaldırmaktır.

Zamanın akışına göre yeni yeni tedavi şekilleri (metodları) bulunmuş, bunların bazıları hemen terkedilmiş, bir kısmı da halen geçerliliğini korumaktadır. İşte bunlardan birisi de intramedüller çivileme metodudur.

Uzun kemiklerin kırıklarında intramedüller çivilemeyi, 1937 senesinde ilk defa Rush kendi ismiyle anılan çivisiyle, 2-3 yıl sonra da Küntscher yine kendi adıyla bilinen çivisiyle yapmışlardır. Prensip olarak kanalın içine çivilerden uygun olanını koymak gibi basit görünürsede dikkat edilmesi gereken bazı önemli özellikler taşımaktadır. Doğru indikasyon, iyi teknik ve tatbik, sabırlı ve uzak görüşlü bir takip ile uygun vakalarda ilik çivilemesinden gayet iyi neticeler alınır. Şayet yeteri kadar dikkat edilmezse hastanın hayatına son verebilecek kadar büyük komplikasyonlar da meydana gelebilir.

MATERYAL VE METOD:

Son 3 sene zarfında hastanemizde olan veya kontrollarına bize gelen 158 komplikasyonlu vakayı toparlayıp kısaca değerlendirmesini yapmaya çalıştık.

Bunların % 60'ı Anadolu Hastanelerinde ve bunların çoğunluğununda genel cerrahi uzmanları tarafından yapılmış olduğu tespit edildi. % 8 i Devlet ve Üniversite Hastanelerinde, % 4 ü Dış Ülke Hastanelerinde ilk tedavileri yapılmış olup, müteakip tedavileri hastanemizde yapılmıştır. Geri kalan % 28 i da hastanemizde meydana gelen komplikasyonlardır.

TABLO — 1

| | |
|---|---|
| İmmobilizasyon yetersizliği sonucu kal gecikmesi | 81 |
| İmmobilizasyon yetersizliği sonucu Psödoartroz | 12 |
| İmmobilizasyon yetersizliği sonucu distal kısımda rotasyon | 4 |
| İmmobilizasyon yetersizliği sonucu Enfeksiyon | 26 |
| Mafsallardaki Redör | 18 |
| Çivinin mafsala girmesi | 6 |
| Çivinin Diafiz Korteksini delerek dışa çıkması | 2 |
| Çivi eğilmesi | 3 |
| Çivi kırılması | 2 |
| Metalloz | 2 |
| Çivi çakılırken Femur boynunun kırılması | 1 |
| Kronik Enfeksiyon ve diğer Komplikasyonlar sonucu Mortalite | 1 |
| TOPLAM | 158 |

[1] SSS İstanbul Hastanesi Ortopedi Mütehassısı.
[2] SSK İstanbul Hastanesi Ortopedi Mütehassısı.
[3] SSK İstanbul Hastanesi Ortopedi Asistanı.

Komplikasyon sebeplerinin detayına girmeden basit olarak sıralarsak:

A) İndikasyon Hataları: Pek distal ve proksimal tip kırıklarda (mafsala yakın kırıklarda) ve çok parçalı kırıklarda kullanmak,

B) Tatbik ve Operasyon Hataları: Dar imkânlar ve kifayetsiz şartlar altında operasyona başlamak, normale göre kısa veya uzun, ince veya kalın çivi tatbiki. Bu tip hatalar yeni kırıklara veya en azından kaynamada gecikmeye, çivi gücüne, çivi reaksiyonuna, bursitise hattâ enfeksiyona dahi sebep olabilir. Tatbik esnasında kırık uçlarında aralık kalması ve distal parçada Rorasyon kusurunun olması, uçlardaki çatlağın iyi korunamayıp, parçalanmasına neden olunması. Bazı parçalı kırıklarda parçanın yerine iyi repozisyonunun ve fiksasyonunun yapılamaması, konulacak çiviye kemiğin fizyolojik kurbürünün iyi verilememesi, medüllanın iyi hazırlanamamaması,

C) Takip ve Kontrol Hataları: Kırık uçlarında kaynamaya girmeyen dıştaki exuberant kale aldanarak (ki bu zamanla abzorbe olur) çivinin erken çıkarılmasıyla bilhassa alt ekstremitede yaylanma ve eğilmeler meydana gelebilir.

Mafsal fonksiyonlarına iyi dikkat edilmemesi neticesi, ileride telâfisi güçleşen adale atrofilerinin, osteoporoz ve redörlerin husule gelmesine sebep olunur.

Enfeksiyon hususunda ise bütün otorlerin hemfikir olduğu gibi, bilgili ve tecrübeli bir ortopedistin bütün dikkat ve özenine, asepsi ve antiseptiye riayet ederek yaptığı operasyonlarda dahi enfeksiyon riski azalmakta ise de yine vardır. Maalesef bizde bu düzey % 5 civarındadır.

TARTIŞMA VE SONUÇ:

İşçi hastanesi olan hastanemiz, aynı zamanda eğitim niteliğinin de bulunması sebebiyle, yurdumuzun diğer Sigorta Hastanelerinde dar imkânlar içinde ilk tedavileri yapılan, fakat komplikasyon belirten, tedavileri uzayan vakalarda hastanemize sevkedilmektedir.

Esas vurgulamak istediğimiz nokta şudur: Ülkemizde maalesef işyeri hekimliğinin, daha geniş bir ifade ile koruyucu hekimliğin yeterince fonksiyone edilememesi ile birlikte, hastaneler arasında iyi kolleberasyon olmaması bu tip komplikasyonların her sene artmasına sebep olmaktadır.

Yukarıda da ifade ettiğimiz gibi intramedüller çivileme metodu sadece kanalın içine uygun çiviyi koymak değildir. DANİS bu hususda, «Osteosentez ya vardır, ya da yoktur, yapılınca tam yapılmalıdır» demekle dikkat edilecek noktalar olduğunu vurgulamak istemiştir.

Gerek PALMER ve gerekse de DENCKER % 14 e varan komplikasyon bildirmişlerdir. Bizim kendi hastanemizde 3 sene içinde 545 vakaya intramedüller çivileme yapılmış olup bunların arasında 38 komplikasyon tespit edilmiştir.

Bu ufak rakamları genelleştirip sonuçlandırırsak, gerek işçi ve gerekse diğer çalışanların sağlığı bakımından mesleğin icra edilişindeki gecikme sarfedilen masraf ve emek, bakım komplikasyonlu durumlarda normalinkinin kat ve kat üstündedir. Bir de buna bu komplikasyonların sebep olduğu, hastanın nörö-psikiatrik bozukluğunu, malülen çalışır durumunda işgücü randımanının minimal seviyede olması da hesaba katılırsa, ortada telafisi imkânsız sonuçların doğduğunu görerek HASTAYA SAKIN ZARARLI OLMA prensibini gözönünde tutup hastamızı ona göre tedavi etmemiz gerekeceğini bir kez daha hatırlatmak istiyoruz.

KAYNAKLAR:

1. Anderson, L.D.: Medullary fixation of fracture of femur Campbell's operative orthopaedics, Golden anniversary editon, Vol. one Mosby, St. Louis 1971.
2. Bechtol, C,O., Ferguson, A,B., Laing, P.G.: Metals and angineering in bone and joint surgery. Williams-Wilkins, Baltimore, 1959.

3. Handbuck der Orthopedics Bad IV Teil II S. 1163 G. Hohmann Lindeman Sututgart, 1961.

4. Danis, R.: Theoric et pratique de L'ostéosynthese, Paris, 1947 Masson and Cie.

5. Gross, H.P., Giebink, R.: Blind nailing of femur. J. Trauma, 7:591, 1967.

6. Smith, J.E.M.: The result of early and delayed internal fixation of fractures of the shaft of the femur, J. Bone and Joint surg. 56-B: 28, 1964.

7. Wilson, J.N.: The management of Infection after küntscher nailing of the femur. J. Bone and Joint surg. 48-B: 112, 1966.

9. Watson-Jones, R.: Kırıklar ve Mafsal Yaralanmaları G.S. Çakırgil, Ankara, Üni Basımevi, 1968.

10. Soto-Hall, R. Melloy, N.P.: Cause and treatment of angulation of femoral intramedullary nails. Clin. Orth. No 2, 66, 1953.

11. Rokkanen, P., Slatis, P., Vankka, E.: Close or open intramedullary nailing of femoral shaft fractures. J. Bone and Joint surg. 51-B: 313, 1969.

12. Rascher, J.J., Nahingian-S.H., Macys, J. R.; Brown, J.H.: Closed intramedullary nailing of femoral shaft fractures, J. Bone and Joint Surg. 54-A. 534, 1973.

13. Hampton, O.P.: Intramedullary fixatio for fractures of the femoral shaft. J. Trauma, 7: 1967.

# 354 FEMUR DİAFİZ KIRIĞINDA KOMPLİKASYONLARIN DEĞERLENDİRİLMESİ

Dr. Nişan NİŞAN[1] Dr. Nafiz BİLSEL[2] Dr. Nail KIR[3]

1970-1978 seneleri arasında kliniğimizde tedavi edilen 350 hastadaki 354 femur diafiz kırığı olgusunda karşılaştığımız komplikasyonları ve bunların literatüre göre kıyaslamasını takdim ediyoruz.

Bilindiği gibi femur diafiz kırıkları, basit, segmenter ve parçalı olarak ayrılır. Genellikle düşük kinetik enerjili travmalar basit kırıklar oluşturmakta, buna mukabil yüksek kinetik enerjili travmalar ise parçalı veya segmenter kırıklar meydana getirmekte ve bunlarda bazı kere açık olmaktadırlar. Yine torsiyon mekanizması ile oluşan kırıklar basit ve hemen daima kapalı kırık karakterinde olmaktadır. Hirsh ve arkadaşları yüksek kinetik enerjili güçlerle oluşan kırıklarda (segmenter kırıklarda) parçanın büyük çoğunlukla avasküler olduğunuda göstermişlerdir(3). Şüphesiz bu sınıflandırma, görülecek komplikasyonların karakteri üzerinde de etkili olduğundan, olgularımızda bu açıdan sınıflandırmayı uygun gördük.

Daha evvelde belirttiğimiz gibi, 1970-1978 seneleri arasında kliniğimize müracaat eden 350 hastanın 212'si erkek (% 60.5), 138'i kadındır (% 39.5). Hastalarımızın yaş ortalaması 35 olarak tespit edilmiştir.

Kırıkların 150'si basit (% 42.3), 68'i tek kelebek parçalı (% 19.2) ve 136'sı parçalı kırıktır (% 38.4). (Tablo - 1)

TABLO - 1

| | | | |
|---|---|---|---|
| Basit | 150 | % | 42.3 |
| Tek kelebek parçalı | 68 | % | 19.2 |
| Parçalı | 136 | % | 38.4 |
| TOPLAM | 354 | % | 100.0 |
| Kapalı kırık | 306 | % | 83.7 |
| Açık kırık | 48 | % | 16.3 |
| TOPLAM | 354 | % | 100.0 |

Olguların 48'i açık (% 16.3), 306'sı kapalı kırıktır.

Tedavi olarak, 104 olguya (29.3) konservatif, 250 olguya ise cerrahi (% 70.7) tedavi uygulandı. Cerrahi tedavi uygulanan 250 olgudan 133'üne (% 53.2) intramedüller küntscher, 94'üne (% 26.4) plak, 8'ine (% 3.2) vida, 7'sine ise (% 2.8) intramedüller kirshner teli ile osteosentez yapıldı (Tablo - 2).

TABLO - 2

| | | | |
|---|---|---|---|
| Konservatif tedavi | 104 | % | 29.3 |
| Cerrahi tedavi | 250 | % | 70.7 |
| TOPLAM | 354 | % | 100.0 |

Cerrahi tedaviye tabi tutulan 250 olgunun dökümü :

| | | | |
|---|---|---|---|
| Küntscher | 133 | % | 53.2 |
| Plak | 102 | % | 40.8 |
| İntramedüller kirshner | 7 | % | 2.8 |
| Vida | 8 | % | 3.2 |
| TOPLAM | 250 | % | 100.0 |

Küntscher tatbik edilen 133 olgudan 35'ine kontr vida, 3'üne ise serklaj yapma gereği doğdu.

Kirsher ve vida ile osteosentez yaptığımız 15 hastayı da ameliyattan sonra pelvipedal atel tespitine aldık. Kirshner teli ile intramedüller tespit yaptığımız 7 hasta da 2 yaşından küçüktü.

354 olguda rastladığımız komplikasyonları ise şöyle toplayabiliriz. (Tablo - 3)

[1] Cerrahpaşa Tıp Fak. Ortopedi ve Travmatoloji Kliniği Doçenti.
[2] Cerrahpaşa Tıp Fak. Ortopedi ve Travmatoloji Kliniği Asistan Doktoru.
[3] Cerrahpaşa Tıp Fak. Ortopedi ve Travmatolopi Kliniği Uzman Doktoru.

TABLO - 3

| KOMPLİKASYON | KONSERVATİF | CERRAHİ Küntscher | Plak | Vida | İntramedüller Kircher | |
|---|---|---|---|---|---|---|
| Çivinin migrasyonu | — | 3 % 2.2 | — | — | — | 3 % 2.2 |
| Damar lezyonu | 1 olguda travmadan sonra. | | | | | 1 % 0.3 |
| Pseudoarthroz | — | — | 3 | — | — | 3 % 0.8 |
| Kötü Küntscher uygulaması | | 1 | | | 1 | 2 % 0.3 |
| F.M.S. | 3 | — | — | 1 | — | 4 % 1.1 |
| Enfeksiyon | 2 | 7 | 6 | — | — | 13 %3.67 |
| Eksitus | 3 | 4 | 3 | — | — | 10 |
| TOPLAM | 5 | 11 | 9 | 1 | 1 | 26 % 7 |

Schneider 260 olgusunda çivinin kırılması oranını 1/260 olarak saptamıştır(6). Biz 354 olgunun 133'üne küntscher çivisi kullandık ve bunların hiçbirinde çivi kırılması ve eğilmesi tespit etmedik.

**Çivinin migrasyonu :**

De Belder çivinin migrasyonu oranını % 1,5 olarak tespit etmiştir(2). Bizim olgularımızın 3'ünde (% 2.2) çivinin proksimal istikamette yer değiştirdiğini tespit etti. (Resim - 1)

**Damar lezyonu :**

Damar lezyonları özellikle silâh yaralanmalarına bağlı açık kırıklarda daha fazladır. Kapalı kırıklarda ise bu oran daha azdır. Bu lezyonlar özellikle primer travma esnasında oluşmaktadırlar (4, 5). 354 olgumuzdan birinde damar lezyonuna rastladık (% 0.3). Bu olgu kapalı bir kırıktı ve damar tamirinden sonra plak ile osteosentez yapıldı ve hasta da kısa sürede tam şifa elde edildi.

**Pseudoarthroz :**

Pseudoarthroz femur kırıklarında daha az rastlanan bir komplikasyondur. Carr ve arkadaşları bu oranı % 1 olarak tespit etmişlerdir (1). Pseudoarthrozun esas sebepleri, enfeksiyon ve kötü uygulama idi. Biz yalnızca plak konulan 3 olgumuzda (% 0.8) pseudoarthroza rastladık. 2 olgumuzda erken basma sonucu plağın eğilmesi (Resim - 2), birinde de enfeksiyon sonucu plağın luksasyonu ve pseudoarthroz oluştuğunu tespit ettik. (Resim - 3)

**Fractura mala sanata :**

Bu komplikasyona da konservatif tedavi gören olgularda daha fazla rastlanmaktadır. Ön-arka grafilerde minimal ve açı kusuru dahi önemli bir statik bozukluk oluşturduğu halde, yan grafilerde tespit edilen 15 derecelik bir açı kusuru diz ve kalça fonksiyonları ile kompanse edilebilmekte ve önem taşımamaktadır. Bizim konservatif tedavi uyguladığımız 104 olgunun 3'ünde Fractura mala sanata meydana gelmiş ve bunlara daha sonra intramedüller küntscher çivisi tatbik edilmiştir. Yine vida konulan 8 olgumuzdan birinde de fractura mala sanata oluşmuş ve daha sonra osteotomie ile düzeltilerek plak aplikasyonu yapılmıştır. (354 olguya göre % 1.1). Bu konuda önem taşıyan kısalık komplikasyonunun 1,5 cm nin üzerinde olanlarında fonksiyonel bir kusur yaptığı bir gerçektir. Olgularımızda bu rakamın üzerinde bir kısalık tespit etmedik.

**Enfeksiyon:**

Enfeksiyon özellikle açık kırıklarda önem taşıyan bir komplikasyondur. Wilson ve Wickstrom gibi yazarlara göre açık kırıklarda primer osteosentez yapıldığı takdirde enfeksiyon oranı % 14'e kadar çıkmaktadır (7, 8).

Bizim olgularımızda, açık kırıklarda primer osteosentez uygulanmadı. Açık kırıkların bir kısmı (20 olgu) yaralar şifa bulduktan sonra sekonder olarak osteosenteze tabi tutuldu. Diğerleri (28 olgu) ise konservatif olarak tedavi edildi. Konservatif tedaviye tabi tutulan olgulardan ikisinde enfeksiyon teşekkül etti. Bunlar drenaj ve irrigasyonla süratle iyiliştiler. Sekonder cerrahi tedaviye tabi tutulan olguların birinde geç enfeksiyon meydana geldi ve intramedüller çivi çıkarılmadı. Hastaya irrigasyon tatbik edildi. Osteosentez materyaline rağmen kaynama teşekkül etti. Enfeksiyon sahasında meydana gelen kortikal defekte rağmen kırık tam olarak kaynadı ve hasta normal fonksiyonlarını kazandı. (Resim 4)

Total olarak cerrahi tedavi uygulanan 250 olguda enfeksiyon ve tipik osteomyelit teşekkül oranı % 5.2 (13 olgu), bunlar osteosentez materyali çıkarılmadan irrigasyonla tedavi edilmişlerdir. Kırık tedavisi bitene kadar enfeksiyon devam etmiş ve osteosentez materyali çıkarıldıktan sonra şifa bulmuşlardır. Enfeksiyon meydana gelen 13 olgunun 354 olguya oranı % 3.67 olarak tesbit edilmiştir.

**Diğer komplikasyonlar:**

Çift küntscher konulan olgularımızdan birinde kötü uygulama sonucu çivilerden birinin distal fragmana geçmediği görülmüş, bu hastamız ameliyattan 4 gün sonra kalp yetmezliğinden vefat etmiştir. (Resim 5) Yine kirshner teli ile intramedüller fiksasyon yapılan hastamızda da kötü uygulama sonucu aynı komplikasyona rastladık. (Resim 6) Bu hastaya ameliyattan sonra pelvi-pedal alçı uygulandı ve bir ay sonra çekilen grafilerde kallusun yeterli ve aksın düzgün olduğu görülerek tel çıkarıldı. (354 olguya göre % 0.3). 3 olgumuz preoperatif, 7 olgumuz ise erken postoperatif devrede vefat etmişlerdir.

LİTERATÜR


1. Carr. C.F. and Wingo. C.H.: Fractures of the femoral diaphysis. A retrospective study of the results and casts of treatment by intramedullary nailing and traction and a spica cast.
J. Bone and Joint Surg. 55 A 690-700, 1973.

2. De Belder K.R.J.: Distal migrastion of the femoral intramedullary nail. Report of seven cases.
J. Bone Joint Surg. 50 B 324-333, 1968.

3. Hirsch. C, Cavadias. A and Nachemson. A: An attempt to explain fracture types. Experimental studies on rabbit bones.
Acta Orthop. Scand. 24:8-29, 1955.

4. Porter. M.F.: Delayed arterial occlusion in limb injuries. A report of three cases.
J. Bone Joint Surg. 50-B: 138-140, 1968.

5. Saletta J.D. and Freeark R.J.: The partially severed artery.
Arch. surg. 97: 198-205, 1969.

6. Schneider H.W.: Use of the four-flanged self-cutting intramedullary nail for fixation of femoral frastures.
Clin. Orthop. 60: 29-39, 1968.

7. Wickstrom J. and Corban M.S.: İntramedullary fixation for fractures of the femoral shaft.
J. Trauma. 7: 551, 1967.

8. Wilson J. Carbon M.S. and Vise. G.T.: Following intramedullary fixation of 325 fractured femurs.
Clin. Orthop. 60: 103-113, 1968.

# FEMUR KONDİLİNİN KORONAL PLANDA KIRIĞI

Dr. Fethiye AYRAL[1] Dr. Aziz ALTURFAN[2] Dr. Metin TÜRKMEN[3]

GİRİŞ :

Femur kondillerinde görülen çeşitli kırıklar arasında koronal planda kırığın özel bir yeri vardır.

Femur kondillerinin izole kırıkları seyrek görülür. Ancak dizin hiperabduksiyon veya adduksiyon durumunda iken bacağın üzerine düşme şeklinde ağır bir travmaya uğranıldığında, femur kondilinde kırık olabilir. Bu esnada dizde hafif fleksiyon durumu varsa, koronal planda kırık oluşur. Bu tip kırıkların teşhisi zor olduğu gibi tedavisi de her zaman doğru yapılamamakta, dizde varusa veya valgusa kaçma şeklinde instabilite durumu ve sonradan artroz ortaya çıkmaktadır.

Diz gibi önemli bir eklemin içinde oluşan bu kırıkların dikkatle ele alınması, tam anatomik redüksiyonlarının sağlanması ve internal fiksasyonu gerekir. Alçı içinde tesbit, yeterli immobilizasyonu sağlıyamadığı için başarılı olamaz. Bu konudaki tecrübelerimizi vakalarımızdan üç örnek vererek sizlere sunmayı uygun bulduk.

OLGULARIMIZ :

Olgu I : Mustafa Keleş, Müş. No: 33641, Film No: 19006.

40 yaşında, erkek, orman işçisi. 15 gün önce dizinin üzerine tomruk düşüp, şişlik ve ağrı olduktan sonra yürüyemez durumda bize müracaat etti. Klinik muayenesinde dizin fleksiyonda durması ve varusa kaçması dikkati çekti. AP grafisinde açıkça görülmediği halde, lateral grafide femur kondilinde koronal planda kırık bulunduğu, parçanın arkaya dislokasyonu ve eklem yüzünün bozulmuş olduğu görüldü. 3/10/1973 de açık redüksiyon ve iki vida ile internal fiksasyon yapıldı. İki ay sonra hasta rahatlıkla yürüyebilir duruma gelmişti. Ameliyattan beş yıl sonra 1978 de tekrar görüldüğünde dizinden hiçbir şikâyeti olmadan, orman işçisi olarak çalışabiliyordu. Dizinde artroza ait hiçbir bulgu yoktu.

Olgu II : Hatice Köyhan, Müş. No: 40294, Film No: 24038.

Yirmibeş yaşında, köylü kadını. Bir yıl önce arabadan düştükten sonra sol dizinde ağrı ve şişlik olmuş, kırıkçı tarafından sarılmış. Bundan sonra da birçok kırıkçıları dolaşmasına rağmen, rahat yürüyememe ve sol dizin, bacağına yük verdiği zaman kendiliğinden bükülmesi şikâyetleri ile bize geldi. Klinik muayenesinde sol dizinin zorlandığı zaman stabil olmadığı, 30 derece fleksiyon ve valgus durumuna geldiği görüldü. Radyografisinde sol femurun lateral kondilinde koronal planda eski bir kırık bulunduğu AP ve lateral grafilerde açıkça görülüyordu. Bu hastamız 7/12/1978 de ameliyat edildi. Femur lateral kondilindeki psödartroz dokusu temizlendikten sonra iki vida ile osteosentez yapıldı, bacak alçı gutyere alındı. İki ay

[1] İ.Ü. İst. Tıp Fak. Ortopedi ve Travmatoloji Kürsüsü Başkanı.
[2] İ.Ü. İst. Tıp Fak. Ortopedi ve Travmatoloji Kürsüsü Uzman Asistanı.
[3] İ.Ü. İst. Tıp Fak. Ortopedi ve Travmatoloji Kürsüsü Asistanı.

sonra kırıkta yeterli kaynama olduğu görüldü, ve dizi stabil duruma gelen hasta rahatça yürüyebildi.

Olgu III : Salih Menekşe, Müş. No: 40127, Film No: 24014.

Otuzaltı yaşında, serbest meslek sahibi. Kliniğimize müracaatından 1,5 ay önce trafik kazası neticesi yaralanmış ve cerrahi kliniğine yatırılmış, orada kafa travması teşhisi ile tedavi altında iken kliniğimizden konsültasyon istenmiştir. Sağ ve sol dizlerin ikisinde birden klinik olarak valgus instabilitesi olduğu görülmüş, çekilen radyografide sağda tibia lateral platosunda çökme kırığı teşhis edilmiş, sol dize AP radyografi ile kesin teşhis konulamamakla birlikte bağ lezyonu düşünülerek iki tarafa da alçı gutyer tesbiti uygulanmıştır. Birbuçuk ay sonra kliniğimize getirildiğinde sağ platotibial kırığı için cerrahi müdahale yapılmış, daha ileri incelemeler esnasında ancak lateral radyograf ile sol dizdeki instabilitenin femur lateral kondilinin koronal planda kırığından ileri geldiği ortaya çıkmıştır. Bunun üzerine 8/2/1979 tarihinde bu kırığa açık redüksiyon ve iki vida ile internal fiksasyon yapılmıştır. Ameliyat esnasında, redüksiyonun sağlanabilmesi için dizin hafif fleksiyon durumunda olması ve popliteadan yapılan destek ile kondil fragmanın öne çekilmesi gerekmiştir.

TARTIŞMA :

Gördüğümüz üç olgunun birincisinde, femurdaki kondil kırığı lateral grafide teşhis edilmiş, ve erken yapılan açık redüksiyon ve vida ile tesbit ameliyatından başarılı sonuç alınmıştır. İkinci olguda ise bir yıl müddetle kırıkçı tedavisinde kaldığı için ancak psödartroz teşekkül ettikten sonra bize müracaat etmiştir. Gecikilmiş bir olgu olmasına rağmen vidalama ameliyatı ile başarılı sonuç alınmıştır. Üçüncü olgu ise bu tipte femur kondil kırıklarının teşhisinin üzerine dikkatle eğinilmediği takdirde, ne kadar zor olduğunu gösteren canlı bir örnektir. Bu olgu tedavi altında iken dahi ancak iki ay sonra teşhis edilebilmiştir.

SONUÇ :

Diz bölgesine rastlayan travmalardan sonra varus veya valgusa kaçma şeklinde instabilite varsa bunun sadece bağ lezyonundan ileri geldiğini düşünmeyip, femur kondilinde koronal planda kırık olabileceğini düşünmek gerekir. Sadece AP planda çekilmiş radyografiler bu konuda yanıltıcı olabilir. Lateral planda, hattâ gerekiyorsa oblik planda radyografiler bu kırığı ortaya çıkarabilir. Eklem içi bir kırık olduğu için, dizin stabilitesini bozma yanında artroza da neden olabilir. Bu konudaki tecrübemiz bize, alçı veya gutyerde yapılan tesbitin yeterli olmadığını ancak açık redüksiyon ve internal fiksasyonla başarı ile tedavi edilebileceği kanısını vermektedir.

LİTERATÜR

1. Rockwood, C.A., Green, D.P.: Fractures, Vol: II, J.B. Lippincott Company, Philadelphia, Toronto.

2. Campbell's Operative Orthopaedics. Fifth Edition, Vol: I, The C.V. Mosby Company, Saint Louis, 1971.

# FEMUR SUPRAKONDİLLER KIRIKLARINDA KOMPRESYONLU PLAK KULLANILMASI

Dr. Orhan ASLANOĞLU[1] Dr. Rebii KURULTAY[2]

Ağır trafik kazaları neticesi oluşan çeşitli tipte femur suprakondiller kırıklarının tedavisi önem gösterir.

Bu kırıklar sonucu diz ekleminin fonksionları oldukça bozulur. Diz ekleminin fonksiyon bozukluğu Quadriceps mekanizmasındaki bozukluğa, eklem yüzlerindeki anatomik bozukluğa ve neticede gelişen atrofiye bağlıdır. Bu bozukluklar neticesi tedavi zorlukları ortaya çıkar.

Bu bakımdan anatomik durumu tekrardan oluşturmak, quadriceps mekanizmasını atrofiye uğratmamak ve çabuk ayağa kaldırarak dizin mobilizasyonunu sağlamak için bir osteosentez malzemesi gereklidir.

Bildiğiniz gibi, femur suprakondiller kırıkları ortopedik ve cerrahi olarak tedavi edilmektedir. Yapılan istatistiki verilere göre, başarılı teknik ve iyi osteosentez malzemesi uygulandığında, başarı nisbeti cerrahi tedavide daha fazladır.

Bu çeşit kırıklarda, ilk önceleri vida ve küncher osteosentez materyalleri kullanılmıştır. Fakat bu tekniklerle iyi neticeler alınamamıştır. Daha sonraları bu kırıklarda L çivileri (vitallium) kullanılmıştır. Bilindiği gibi, 1913 de Lambotte, 1949 da Danis, 1952 de Charnley, 1956 de Kompecher basınçlı osteosentez dedikleri bir osteosentez tekniği geliştirmişlerdir. Bugün bu sistemlerin daha geliştirilmesi ile solid fiksasyon temin eden self kompresyon osteosentez materyalleri kullanılmağa başlanmıştır L tipi kompresyonlu ve kompresyonsuz plaklarla alınan neticeler, yukarda belirttiğimiz vida ve çivi tekniğinden daha başarılı netice vermiştir.

Servisimizce, L çivileriyle tedavi ettiğimiz, femur suprakondiller kırıkları daha önce neşredilmiştir.

Bu çeşit L çivilerinde, özellikle T şeklindeki kondillerin ayrılmış olduğu kırıklarda, kondilleri toplamak büyük güçlük göstermiştir. L plağının çivi kısmının gerek kendi yapısından ve gerekse kırıklar neticesi gelişen osteoporoz ve rotasyonel değişiklikler neticesi iyi ve başarılı redüksüyon ve tesbit temin edilememektedir.

Bu nedenle, bu çeşit L çivilerini bırakarak transvers ve longutudinal kompresyon yapan Richards'ın kompresyonlu çivilerini kullanmaya başladık. (Şekil: 1).

Bu özellikler altında, 6 vakada uyguladığımız osteosentez teknik neticesi, diz eklemlerinde erken rehabilitasyon ile, hareket mahdutiyeti görülmediğini bilhassa belirtmek isteriz.

**Endikasyonları :**

1 — Femur supra ve interkondiler kırıkların aşağıdaki nedenlerinde internal fiksasyon olarak kullanılır.

---

[1] Ankara Numune Hastanesi 1. Ortopedi Kliniği Şefi.
[2] Ankara Numune Hastanesi 1. Ortopedi Kliniği Başasistanı.

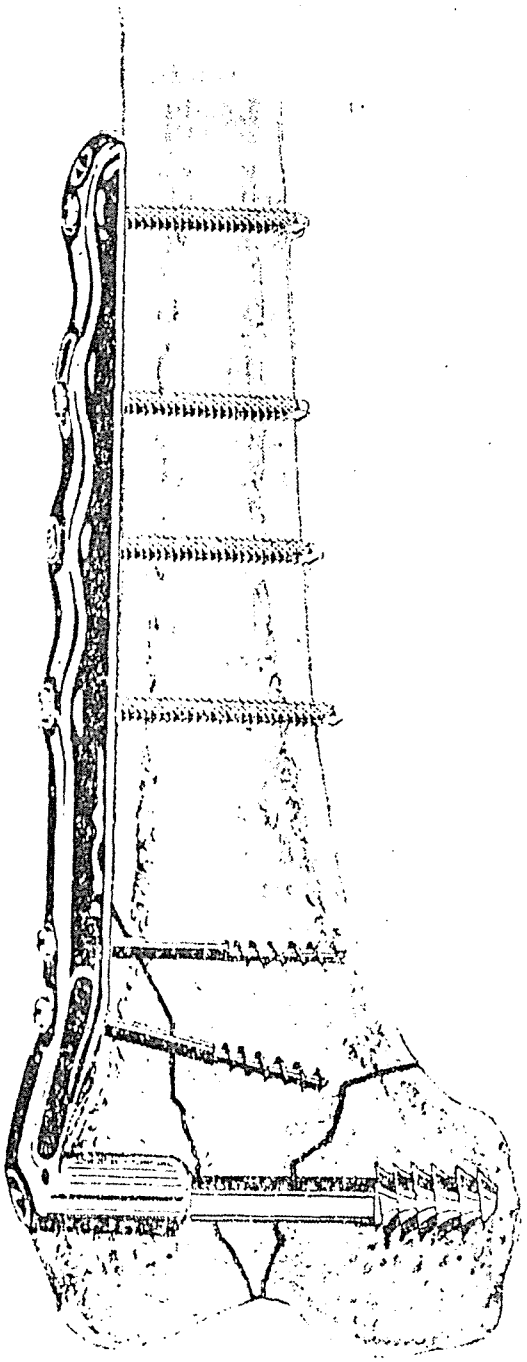

Şekil : 1

a) Asimetrik rotasyonel kondil kırıklarında,

b) Artiküler yüzün bozukluklarında,

c) Aynı taraf anstabil femur kondil ve tibia kırıklarında.

2 — Nonunion,

3 — Malunion,

4 — Patolojik suprakondiller kırıklarda,

**Kontrendikasyonlar :**

1 — Traksionla anatomik redüksüyon temin edilen vakalarda,

2 — Kirli yaralarda,

3 — Dizin üst kısmındaki anterolateral bölgedeki adale atrofisi veya doku kayıplarında.

**Teknik :**

Genel anestezi altında, turnike ve cilt hazırlığından sonra, hasta sırt üstü, diz tatlı fleksiona getirilir.

Uyluğun lateralinden, biceps femorisin tendonunun proksimalinden başlayan ve fibula başına kadar inen curve insizyonla cilt kesilir. Proksimal parça, lateral intermusküler septum linea asperadan kondile inilerek insizyon tamamlanmış olur. Lateral geniculer arter bağlanır. Femoral cisim ve kondil ekspozisyonu için vastus lateralisin arteriora retraksiyonu yapılır. Popliteal arter, tibial sinir posteriora retrakte edilir. Böylelikle redüksüyon için yeterli görünüm temin edilmiş olur.

T kırıklarının redüksüyonu için, insizyon mediale, patellar tendonunun insersiosuna doğru uzatılır. Suprapatellar bölgeyi ve kondiller Kartilogenes kenarı ekspoze etmek için Bennett retraktörü kullanılır.

T şeklindeki kırıklar, önce iki parçalı kırık şekline getirilir. Sonra da Femoral cisim, plak ve vida ile redüksiyon tamamlanmış olur.

**Post operatif bakım :**

Yara elastik bandajla kapatıldıktan sonra, quadriceps eksersizlerine 1. günde başlatılır. Dren 24-28 saatte çıkarılır. İyi ve geçerli fiksasyonlarda hastaya parsiel ağırlık verilmesine 2. haftada başlatılır. 6-8. haftada koltuk deyneği ile tam ağırlık verilmesine başlanır. Kontrol grafilerinden sonra deyneksiz basmasına müsaade edilir ki, bu da genellikle 8. haftadan sonradır.

**Vakalar :**

1978 Ocak ayından itibaren servisimizde 6 hastaya bu teknik uygulanmış olup, kırığın oluş nedeni trafik kazalarıdır.

Hastalarımızın hepsi multipl travmalı olup, 18 ile 43 yaşları arasında erkektirler.

Vakaların beşinde suprakondiller kırık ve birinde intrakondiller kırık mevcuttur.

6 vakadan, dördü kazayı müteakip derhal müracaat etmiş olup, ikisi bir ile 2 ay sonra müracaat etmişlerdir. 6 vakadan hepsine koruyucu traksiyon uygulanmış olup, kontrol grafilerde yeterli redüksüyonun sağlanamadığı tesbit edilmiş olup, cerrahi tedaviye karar verilmiştir.

Hastaların yapılan 4 ay sonraki kontrollerinde kaynamanın yeterli olduğu ve hareketlerde kısıtlama olmadığı tesbit edilmiştir.

Vakalarımızın birinde L3 - L4 vertebra kırığı neticesi parapleji teessüs etmiş olmasına rağmen, suprakondiller kırığa uygulanan tedavi neticesi dizde tam bir hareket serbestiyeti tesbit edilmiştir.

Komplikasyon olarak bir vakada, postoperatif 5. günü enfeksiyon gelişmiştir. Buna rağmen yapılan kontrollerde diz hareketlerinin yeterli olduğu tesbit edilmiştir.

Başkaca bir komplikasyon tesbit edilmemiştir.

# FEMUR BOYNU KIRIKLARININ SLIDING NAİL Mc LAUCHLIN PLAĞI METODU İLE OSTEOSENTEZİ

Dr. Erol SÜLDÜR[1] Dr. Seyhun ERTAN[1] Dr. Coşkun BALOĞLU[1]
Dr. Ersan BOYSAN[1]

Femur boynu kırıkları, Ortopedinin tedavisi en güç kırıklarıdır. Tedavide genellikle cerrahi yöntem seçilir. Cerrahi yöntemlerde değişik görüşler vardır. Fakat, son senelerde 1953 de PUGH, 1958 de WILLIAM MASSIE, RICHARDS, DEYERLE gibi otörler tarafından kırık yüzlerindeki absorbsiyon sonucu çivi kısmının başı penetre etmesini önleyecek ve kompresyonu sağlayacak teleskoping özellikli çiviler geliştirildi.

Sliding nail-Mc. Laughlin plağı ile ilk defa 1964 yılında 210 vakalık kalça kırığı serisinde BENJAMİN B. GREENBERG kullanmıştır.

GEREÇ VE YÖNTEM:

Ocak 1977 den itibaren S.S.K. Ankara Hastanesi Ortopedi ve Travmatoloji kliniğinde 40 femur boynu kırığı olan hasta Sliding nail-Mc. Laughlin plağı ile tedavi edilmiştir.

**Vakalarımızın özellikleri şunlardır:**

CİNSİYET: 40 hastanın 28'i (% 70) erkek, 12'si (% 30) kadındır.

TARAF: 40 hastamızın 24'ünde (% 60) kırık sol, 16'sında (% 40) kırık sağ tarafta idi.

YAŞ: Hastanemize daha çok çalışan işçi kesiminden hasta gelmesi nedeni ile genç hasta oranı diğer serilere göre biraz daha fazladır.

| YAŞ | 21 - 30 | 31 - 40 | 41 - 50 | 51 - 60 | 61 - 70 | Toplam |
|---|---|---|---|---|---|---|
| Hasta | 8 | 8 | 6 | 8 | 10 | 40 |
| Yüzde | % 20 | % 20 | % 15 | % 20 | % 25 | % 100 |

Görüldüğü gibi en fazla hasta % 25 oranında 61-70 yaş grubunda bulunuyor.

KIRIK BÖLGELERİ:

| Kırığın bulunduğu bölge | vaka sayısı | yüzde |
|---|---|---|
| Subcapital | 2 | % 5 |
| Boyun | 32 | % 80 |
| Kaide | 6 | % 15 |

KIRIKLARIN SINIFLANDIRILMASI: Vakalarımızın sınıflandırılması PAUWELLS ve GARDEN'in sınıflandırmasına göre yapılmıştır.

PAUWELLS'e göre kırık tipleri:

| Kırık tipleri | Vaka sayısı | Yüzde |
|---|---|---|
| Tip I | 6 | % 15 |
| Tip II | 22 | % 55 |
| Tip III | 12 | % 30 |

[1] S.S.K. Ankara Hastanesi II. Ortopedi ve Travmatoloji Kliniği Mütehassısları ve Asistanı.

GARDEN'e göre kırık tipleri:

| Kırık tipleri | Vaka sayısı | Yüzde |
|---|---|---|
| Grade I (İnkomplet kırık) | 2 | % 5 |
| Grade II (Komplet kırık) | 2 | % 5 |
| Grade III (Kısmî deplase olmuş kırık) | 22 | % 55 |
| Grade IV (Deplase kırık) | 14 | % 35 |

ETYOLOJİ: Bizim serimizde düşme ile birlikte trafik ve iş kazaları diğer serilere göre daha yüksek orandadır.

ETYOLOJİK SEBEPLER:

| Travmanın cinsi | Vaka sayısı | Yüzde |
|---|---|---|
| Düşme | 22 | % 55 |
| Trafik kazası | 10 | % 25 |
| İş kazası | 8 | % 20 |

MÜRACAAT SÜRESİ: Müracaat süresi kırığın prognozu üzerinde çok önemli rol oynar. Erken müracaat ve tedavi aseptik nekroz ve komplikasyon oranlarını azaltır.

| Kırık oluşundan sonraki müracaat süresi | Vaka sayısı | Yüzde |
|---|---|---|
| 12—24 saat | 4 | % 10 |
| 1—5 gün | 16 | % 40 |
| 5 gün ve daha fazla | 20 | % 50 |

YÖNTEM:

1. Hastalarımızın hepsi kırık masasında ameliyat edildi. Gerekli rontgeneoloji kontroller için skopi cihazı kullanıldı. Ön-arka, diğer bacağı aşırı abduksiyona getirerek lateral görüntü elde edildi.

2. Vakalarımızda Mc. ELVENY ve MASSIE redüksiyon metodlarının kombinasyonu kullanılarak, ön-arka pozisyonda hafif valgus, yan pozisyonda da anatomik pozisyon elde edilmeğe çalışıldı. Vakalarımızın 28,inde (% 70) valgus, 6'sında (% 15) anatomik, 6'sında (% 15) varus redüksiyonu elde edildi.

3. Lateral insizyonla ameliyat edildi.

4. Çivimiz iki parçadan meydana gelir: a. Kılıf (sleeve): 1/2 inch çapında bir borudur. İç yüzünde çivideki oluğa uyan pim vardır. Bu rotasyonal hareketlere mani olur. b. Çivi: Proksimal ucunun yapısı Smith-Petersen çivisine benzer. Kılıf içinde uzayıp kısalabilir, fakat rotasyonal hareket yapmaz. Çivinin 4 farklı uzunlukta çeşidi vardır.

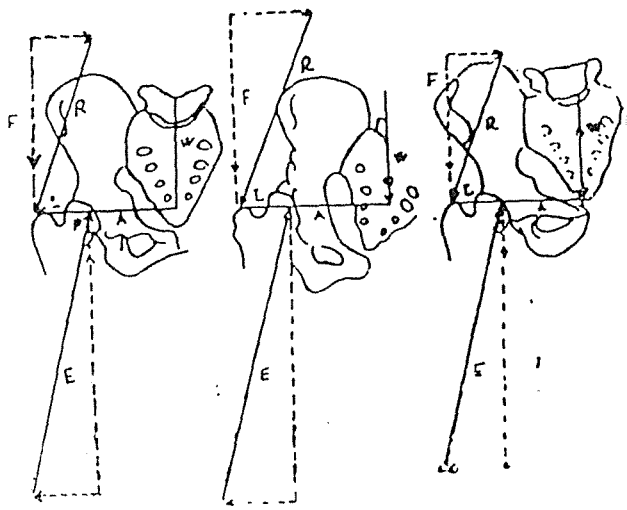


Kalçanın vektor analizleri

Şekil : 1

Çivimizi çakmak için gerekli özel aletler vardır.

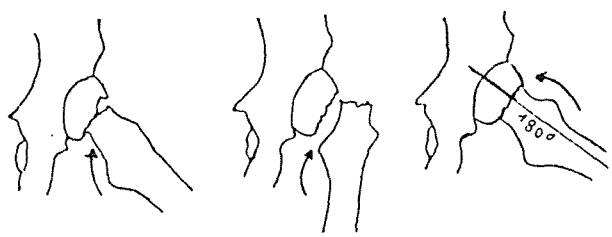


Şekil : 2

5. Kalça biomekaniğinde femur başı denge noktası P, Buraya etki eden abduktor kasların kuvveti R, vücut ağırlığı W olduğuna göre bu iki kuvvetin bileşkesi E olarak gösterilir. (Şekil: 1). E bileşke kuvvetinin

yönü MASSIE'ye göre femur cisminden geçen longitudinal çizgi ile 151-163 derecelik açı yapar. E bileşkesinin yönü femur boynundaki trabekülasyona paraleldir. Kollum femoris kırıklarında proksimal fragman kırık çizgisi, medial trabekülasyona dik olacak şekilde redüksiyon yapılırsa ve medial trabekülasyona paralel (E bileşke doğrultusu) bir çivi ile tesbit edilirse kırık yüzeyine etki eden makaslama kuvveti (S kuvveti) ortadan kalkar ve E bileşke kuvveti etkisi ile proksimal fragman distal fragmana impakte olur. (Şekil - 3).

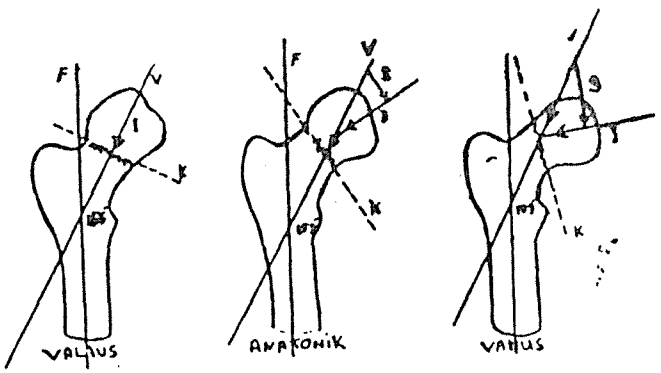


Şekil : 3

6. Bu prensipten hareketle vakalarımızın 38'inde (% 95) düşük açıdan (Low angle fixation), 2 sinde (% 5) çivi 135 derecede çakıldı. Düşük açıda çakılan 38 vakanın 3'ünde çivi ucunun femur başının süpero-lateral bölgesinden hafif çıktığı görülmüş ve erken yük verme geciktirilerek muhtemel komplikasyon önlenmiştir.

7. Vakalarımızın hepsi 2. günde yatağa oturtuldu. Genel durumları iyi olanlar 3. günden itibaren üç kere yarımşar saat sandalyeye oturtuldu. Kırığın stabilizasyonuna göre 20'si (% 50) ameliyatın 5. günü çift koltuk deyneği ile kısmî yük verilerek ayağa kaldırılmıştır. Yük verdirme tedricen artırılarak 4 hafta sonra tek koltuk deyneğine, 6 hafta sonra ise tek bastona geçildi. Vakalarımızdan 12'sinde (% 30) yük vermeyi geciktirdik ve yavaş olarak tedricen artırdık. 8 hastamızda ise (% 20) erken yük verdirilmedi.

HASTANEDE KALIŞ SÜRESİ: Femur boynu kırıkları uzun süre hastanede kalmayı gerektiren kırıklardır. Fakat teleskoping özellikli çivilerin erken yük verdirme özelliği hastanede kalış süresini kısaltmıştır. Hastalar en erken 10, en geç 26. günlerde taburcu edilmişlerdir. Ortalama hastanede kalış süresi 19 gündür.

| Hasta yaş grubları | en kısa kalış | En uzun kalış | Ortalama |
|---|---|---|---|
| 21 — 30 | 10 | 21 | 13 |
| 31 — 40 | 10 | 26 | 8 |
| 41 — 50 | 15 | 24 | 16 |
| 51 — 60 | 17 | 26 | 19 |
| 61 — 70 | 20 | 29 | 22 |

Vakalarımızın ameliyat sonuçları: Ağrı, topallama kalça hareketleri genliği, aktivite ve destek kullanmama göz önüne alınarak hazırlanmış olan BENTLEY şemasına göre değerlendirildi.

| | Çok iyi | İyi | Orta | Zayıf |
|---|---|---|---|---|
| Ağrı | yok | hafif | orta | ciddi |
| Topallama | yok | hafif | orta | bariz |
| Kalça hareketleri | tam | tama yakın | % 50 | % 50 den az |
| Aktivite | tam | tama yakın | oda içi | hafif |
| Destek kullanma | yok | yok veya baston | baston veya koltuk deyneği | iki koltuk deyneği |

Bentley sınıflamasına göre vakalarımızın 24'ünde (% 60) çok iyi, 6' sında (% 15) iyi, 6'sında (% 15) orta, 4'ünde ise (%10) zayıf netice aldık.

Serimizin % 15'ini teşkil eden orta dereceli vakalarımızda gün geçtikçe topallama ve ağrılar azalmış ve kalça hareketleri genliği % 50 den daha büyük yüzdeye erişmiştir.

Vakalarımızda % 80 union (% 65 normal, % 15 varusta) % 10'unda kaynama gecikmesi ve % 10'unda da nonunion elde ettik. Vakalarımızın takip süresi kısa olduğu için şimdiye kadar aseptik nekroza rastlamadık.

KOMPLİKASYONLAR : Komplikasyonlar zayıf netice elde ettiğimiz 4 vakada (% 20) ortaya çıkmıştır. Birinde kırık subkapital ve garden IV tipinde idi. Varus redüksiyonu yapılabildi. Çivi 135 derecelik açı ile çakıldı. Fakat sonunda nonunion ve koksa vara deformitesi gelişti. Hastaya valgizasyon osteotomisi yaptık ve çivimizi osteosentez vasıtası olarak kullandık. Hasta halen kontrol altındadır ve gün geçtikçe iyiye gitmektedir. Diğer bir vakamız subkapital ve Garden III tipi kırığı olan 60 yaşında bir hasta idi. Valgus redüksiyonunda düşük açı ile çivileme yapıldı fakat 1 ay sonra çividekj kollaps nedeni ile kırık anstabil oldu. Bu hastaya endoprotez kondu. Ağrısız ve çift koltuk deyneği ile yürüyerek taburcu edildi, daha sonra kontrollara gelmedi. Diğer iki hastada da nonunion ve koksa-vara deformitesi gelişti. Teklif edilen rekonstriktif ameliyatı kabul etmediler, daha sonra kontrola gelmediler.

TARTIŞMA :

Bugün artık Ortopedide femur boynu kırıklarının tedavisi öncelikle cerrahi yöntemlerle yapılmaktadır.

Son senelerde ileri sürülen görüşe göre (GARDEN ve MASSIE) «Femur boynu kırıklarının kaynamasında en etkili faktör kırığın impaksiyonudur».

Bu impaksiyon 4 ana prensibe uymakla sağlanır :

1 — Redüksiyon kırığın impaksiyonur elverişli olmalıdır: Bu yan pozisyonda ba boyun ve femur aksları 180 derecelik açı y pacak (anatomik) şekilde ön-arka pozisyo da ise medial trabekül femur şaftı ile 160 d recelik (hafif valgus) açı yapacak şekilde o malıdır. Bu redüksiyon kalça biomekaniğin en uygun fizyolojik bir redüksiyondur. B safhada çok dikkatli davranmalı ve Ortope dist bütün şartları zorlamalıdır. 2 — Çivi te leskoping özellikli olmalı. Teleskoping öze likli çiviler kırığın emniyetli bir şekilde im paksiyonunu sağlar. Kırık yüzünde rezorbs yon olduğunda kırık yüzlerinde distraksiyo olur ve eğer rijit çivi ile fiksasyon yapılmış sa kırığın impaksiyonu olamayacağı için no nunion ve psodoartroz gelişir. Eğer impa siyon olursa bu sefer çivi başı penetre eder Çivimizde bu komplikasyonlar görülmez Ameliyat sonrası ölçülebilen kollaps miktar çivinin değil kırığın impaksiyon miktarın gösterir. Kortekse koyduğumuz plak hem çi vinin rotasyonuna mani olur, hem de kor tekste çiviye destek sağlar. 3 — Düşük açıda çivileme : Bu durumda E bileşke kuvvetine paralel bir çivileme olur ki çiviye binen yük minimal'e iner ve çivi plak birleşme yerine etki eden torque kuvvetleri küçülür. 4 — Er ken yük verme : Bu kayabilen çivilerin en üstün özelliğidir. İmmobilizasyon sonucu ortaya çıkabilecek klinik komplikasyonları önemli ölçüde azaltır ve hastanede kalış süresini kısaltır.

SONUÇ :

Görüldüğü gibi bu metodla tedavi edilen hastalara erken ayağa kalkma, erken yük verme, erken hastaneden çıkma gibi komplikasyonları azaltan ve kırığın kaynamasını hızlandıran üç büyük olanak sağlanmaktadır. Bu nedenledirki aseptik nekroz ve nonunion oranlarının düşük olması femur boynu kırıklarında Sliding nail ile cerrahi tedaviyi seçkin bir metod olarak ortaya çıkarmaktadır.

LİTERATÜR :

Bentley, G.: İmpacted fractures of the neck of the femur J.B.J.S. 50-B 551, 1968.

Brown, J.T. and Abrami, G.: Transcervical femoral fractures a rewiew of 195 patients treated by sliding nail plate fixation. J.B.J.S. 46-B 648, 1964.

Fielding, J.W., Zickel, R.: Pugh nail fixation of displaced intracapsular fracture of the femoral neck surg. Gyneco. Obs. May 1080, 1964.

Garden, R.S.: Low angle fixation in fracture of the femoral neck. J.B.J.S. 43-B 647, 1961.

Garden, R.S.: Stability and union in subcapital fractures of the femur. J.B.J.S. 46-B 630, 1964.

Massie, W.K.: Functional fixation of femoral neck fractures telescoping nail tecnic clinic Ortho. 12, 230, 1958.

Massie, W.K.: Fractures of the hip J.B.J.S. 46-A 658, 1964.

Mc Elveny, R.T.: The immediate treatment of intracapsular hip fractures Clinic. Orthop. 10 289, 1957.

Mc Elveny, R.T.: Manegement of intracapsular hip fractures. Sur. Cli. of North America Vol. 29, 31, 1949.

# CENTRAL ACETABULAR KIRIKLARIN KONSERVATİF TEDAVİSİ VE SONUÇLARI

Dr. Muzaffer AYKURT[1] Dr. Abdurrahman CANDEMİR[2]

GİRİŞ :

Kalça ekleminin tüm vücudu taşıması, geniş bir hareket alanına sahip olması ve hareketlerini sağlayan 54 adelesi ile diğer eklemlerden önde bir yeri vardır. Travmalardan iyi korunması, yapısındaki bozulmaların kısa zamanda tedavisi gerekir. Bu eklemin travmalarının tedavisinde konservatif ve cerrahi olarak iki yol seçilmiştir. Son yıllarda acetabular kırıklı çıkıkların tedavisinde kapalı redüksiyon ve traksiyon seçkin bir yöntem olarak kabul edilmektedir(2, 5, 10).

MATERYAL ve METOD :

1973-1978 yılları arasında central acetabular kırıklı çıkık tanısı ile kliniğimize yatırılarak kapalı redüksiyonla tedavi edilen 25 olgu ele alındı. Bunların 1'i (% 4,1) kadın, 24'ü (% 95,9) erkek idi. En küçük 13 en büyük 68 yaşında olup yaş ortalaması 36,9 bulundu. Travmaların 19'u (% 76) trafik kazası, 3'ü (% 12) yüksekten düşme, 2'si attan düşme şeklinde idi.

Hastalarımızın tümüne longitudinal ve gerektiğinde lateral iskelet traksiyonu uygulandı. Traksiyon redüksiyondan sonra ortalama 8-12 hafta devam edildi. Rehabilitasyona akut dönemden hemen sonra başlandı.

BULGULAR :

Olguların 13'ü sağ, 12'si sol tarafta idi. 25 olgunun 8'inde (% 32) acetabular çatıyı içine almayan kırıklı çıkık, 6'sında (% 24) acetabulumun ağırlık taşıyan çatısını içine alan kırıklı çıkık ve 11'inde (% 44) medial veya posterior subluksasyon ile kırıklı çıkık bulundu. Central kırıklı çıkık ile beraber başka organ yaralanması ve kırıkları olan 3 olguda hipovolemik şok görüldü. Olguların tedavi sonu değerlendirilmesi VARNESALE ve arkadaşlarının kriterlerine göre yapıldığında: 18 olgunun (% 95) hareket oranı % 75 ve bunun üzerinde bulundu. Bir olgunun (% 5) ki % 50 olarak kabul edildi. Tedavi sonuçları yüzde olarak ifade edildiğinde % 94,8 iyi, % 5,2 kötü sonuç alındı. Bir olgu traksiyonu tolere edemedi. Erken ağırlık yükleyerek yürüdü. Bu olguda daha sonraları degeneratif artrit gelişti.

TARTIŞMA ve SONUÇ :

Central acetabular kırıklı çıkıklar ciddî vücud travmalarından sonra görülmektedir. Bunun için sinir ve organ injürileri yönünden hastaların gözlenmesi gerekir(5). Bu tür kırıklı çıkıkların tedavisinde genellikle iki yol seçilmiştir:

a) Konservatif tedavi, kapalı redüksiyon (traksiyon),

b) Cerrahi tedavi, açık redüksiyon (internal fiksasyon).

JUDET ve arkadaşları 1964 de 173 olguluk bir seri yayınlayıp bütün deplase acetabulum kırıklarında açık redüksiyon ve inter-

[1] Atatürk Ü. Tıp Fak. Ortopedi ve Travmatoloji Kürsüsü Doçenti ve Klinik Başkanı.
[2] Atatürk Ü. Tıp Fak. Ortopedi ve Travmatoloji Kürsüsü Uzman Asistanı.

nal fiksasyon tavsiye etmişlerdir(6). Yine ASLANOĞLU 1970 de 18 olgusunun 14'ünü cerrahi girişimle tedavi ettiğini bildirmişti(1). 1975 de CAMPBELL kliniğnde CARNESALE ve arkadaşları kapalı redüksyonda başarısız olunduğu zaman açık redüksiyon tavsiye ettiler(2).

Biz GIRGIN, ROWE, LOWELL, TIPTON, CARNESALE ve STEWART gibi femoral başı acetabular çatı altında redüksiyonunu traksiyonla sağlayan metodun en iyisi olduğuna inanmaktayız.

Tedavideki bu görüş ayrılıklarına rağmen genel olarak iyi sonuçlar verebilen en basit metod en iyisidir. Bu metod kapalı redüksiyon ve traksiyondur. 1973 ten beri de kapalı metodları benimseyen araştırmacılar çoğunluktadır (2, 3, 4, 7, 8, 10). Konservatif metodlarla tedavi edilirken traksiyon süresi 8-12 hafta olmasına ve daha kısa olmamasına dikkat edilmelidir(10). Matür bir kemik iyileşmesi bu sürenin sonunda oluşur. SÜREN ve GİRGİN, erken eklem için ve dışı yapışıklıklarının kapsül ve ligament kısalmalarının önlenmesine işaret ettiler(5, 9). Erken rehabilitasyona başlamakla bu komplikasyonu önlemiş oldu.

Açık redüksiyon ve internal fiksasyonu ancak konservatif metodlarla başarılamayan olgularda tavsiye edilir olduğuna inanmaktayız.

LİTERATÜR :


1. Aslanoğlu, O.: Asetabulum Kırıklarının Cerrahi Tedavisi, Akdeniz ve Ortadoğu Ortopedi ve Travmatoloji Kongresi Kitabi, 447-448, Ankara, 1970.
2. Carnesale, P.G., et al: Acetabular Distruption and central Fracture-Dislocation of Hip. J. Bone Joint Surg., 57 A/8: 1054-1059, Dec., 1975.
3. Clawson, D.K., et al: «Fractures and Dislocations of the Hip». Fractures., 1041-1045, J.B. Lippincott Company, Philadelphia, 1975.
4. Ege, R.: «Travmatik Kalça Çıkığı». Hareket Sistemi Travmatolojisi., 494-506, A.Ü. Tıp Fak. Yayınları Ank., 1978.
5. Girgin, O.: Acetabulum Kırıkları. Akdeniz ve Ortadoğu Ortopedi ve Travmatolojik Kongresi Kitabı. 453-454, Ank. 1970.
6. Judet, R., et al.: Fractures of the Acetabulum. J. Bone Joint Surg., 46-A, No. 8 1615-1646, Dec., 1964.
7. Kestellioğlu, M. ve Suren, O.: Pelvis Kırıkları. Acta Ortopaedica et Travmatologica Turcica., IX (2): 79-93, 1975.
8. Rowe, R.: «Dislocations of the Hip and Fractures of the Acetabulum». Trauma Management., 692-704, Year Book Medical Puplichers, INC. Chicago, 1974.
9. Suren, O.: Eklem Kırıkları. Acta. Ortopaedica et Traumatologica Turcica., X(1) 43-49, 1976.
10. Tipton, W.W., et al: Non-Operative manegement of Central Fracture Dislocations of Hip. J. Bone Joint Surg. 57 A/7: 888-893, Oct., 1975.

# MALLEOL KIRIKLARI VE CERRAHİ TEDAVİSİ

Dr. Mustafa HÜNER[1] Dr. Gündüz ATASOYLU[2] Dr. Muharrem KAPLAN[3]

Malleol kırıkları alt ekstremitenin sık rastlanan kırıklarındandır.

Ayak bileği eklemi vücut ağırlığını taşıyan komplike bir yapıya sahiptir. Dış malleol eklem yüzü frontal düzleme 30°lik dışa dönük açı yapar. Ön ve arka tibio-fibuler bantlar dıştan içe, aşağıdan yukarı uzanarak horizontal düzlem ile 25°-30°lik açı yaparlar.

Yürüme esnasında tibianın mediale kayma tendensi talusun basıncı dış malleole vurması şeklinde oluşur. Yürümede Tibio-talar eklem ekseni supinasyona meyleder. Yürümede bu açı 5°, koşmada 10°dir. Kayma tendensine ön ve arka sindesmoz bantlar (Lig. Tibio-fibulare anterior ve posterior) karşı koyarlar. Ve malleollerin elastik uyumu ile, genişlemeyi önlerler. Bu anda ortaya çıkan basınç ve makaslama kuvvetlerini dış mallebi ve tibio-fibular sindesmozlar üzerlerine alırlar. Bu nedenle minimal dislokasyon gösteren malleol kırıklarının sekonder Artritis Deformans oluşturması sürpriz değildir. Bu özellik tedavide titiz davranılması gerektiğini ortaya koyar.

NAVARRE (1962), Lig. Deltoideumun dış malleolün kayma tendensine karşı bir rolü olmadığını, dış malleolün tibio-talar eklem üzerinden rezksiyonunda lig. deltoideumun tamamen sağlam kalmasına rağmen 2-3 mm. laterale kaydığını deneysel olarak gösterdi. Buna karşı iç malleolün kesilmesine literatürde rastlanmadı.

St. GALLEN Kanton Hastanesi Ortopedi ve Travmatoloji kliniğinde iç malleol kaybında manuel olarak talusun mediale 1-2 mm. kaydığı, fakat yürüme anında kaymadığı gösterildi. Bu şekildeki deneylerle hareket halinde iken dış malleolün vücut ağırlığının 1/6 sını taşıdığı gösterildi.

Dış malleol ön ve arka sindesmozisleri birlikte bir birimi oluşturur. Ki bu talusun statik, dinamik güvenliğini sağlar.

İç malleolün dış malleol gibi fleksibilitesi yoktur. Lig. Deltoideum ile birlikte tolotibial eklemin pronasyonuna karşı koyar.

Malleol kırıkları genellikle endirekt olarak kayma, sırt üstü düşme sırasında bantlarda gerilme, eklemi oluşturan anatomik kısımlarda basınç, eğilme, dönme ve çekme kuvvetleri etkisi ile ve bu anda hareketler normal sınırları aşmış ise oluşur. **Direkt** kuvvet etkisi ile oluşan kırıklar ender olup bu oran BÖHLER'e göre 2-4 % dir.

Malleol kırığının şekli ve dislokasyonu kaza anında tesir eden endirekt ya da direk kuvvetin yönüne, hızına, ayağın pozisyonuna (Ayak fleksiyon, Ekstansiyon, supinasyon, pronasyon, eversiyon veya inversiyon durumunda olabilir) bağlı olup, diz, kalka eklemi, vücudun pozisyonu, yaralının yaşı kemiklerin kireç miktarı, adalenin genel kuvveti ve o andaki gerilim kuvveti, ayağın temas ettiği yüzeyin düz, gayri muntazam, meyilli, sert, yumuşak olmasıyla da ilgilidir.

Malleol kırıklarının çok çeşitli sınıflandırılması yapılmıştır. 1952 yılında LAUGE

[1] Şişli Hastanesi Ortopedi ve Travmatoloji Kliniği Şef Yardımcısı.
[2] Şişli Hastanesi Ortopedi ve Travmatoloji Kliniği Asistanı.
[3] Şişli Hastanesi Ortopedi ve Travmatoloji Kliniği Asistanı.

HANSEN ilk defa kemik yaralanması ile bant yaralanmaları arasındaki ilgiyi göstermiştir. LAUGE HANSEN 4 esas tip kırık şekli belirlemiştir. Ve bu tiplerin çeşitli fazlarını (stage) deneysel olarak göstermiştir. Malleol kırıklarının oluş mekanizmasını açıklaması bakımından açıklık getiren bu sınıflandırmadan kısaca bahsedeceğiz :

1. **Supinasyon-Eversiyon Kırığı :** En sık rastlanan malleol kırıklarındandır. LAUGE HANSEN'in 300 olguluk serisinin 68,5 % sini oluşturur.

2. **Supinasyon-Adduksiyon Kırığı :** Olguların 15,5 % sini oluşturur.

3. **Pronasyon-Eversiyon Kırığı :** (Dışa Rotasyon kırığı): Olguların 8,3 %'sini oluşturur.

4. **Pronasyon-Abduksiyon Kırığı :** Olguların 6 % sını oluşturur.

Bir pratik olması yönünden olgularımızı :

1. İç Malleol
2. Dış Malleol
3. İç+Dış Malleol
4. Trimalleoler
5. Tetramalleoler kırıklar olarak sınıflandırdık.

**Malleol Kırıklarda Sağıtım :** Ayak bileğinin anatomik yapısı, ve yukarıda sözü edilen patoloji nedeniyle önemlidir. Sübjektif yakınmaların olmayacağı, normal anatomik ilişkinin tekrar elde edilebildiği, eklem aralığının her yerde aynı gelişlikte kaldığı bir iyileşme elde edilebilmişse, sağıtım başarılı olmuştur.

Eklem yüzleri arasında inkongrenz ya da minimal bir merdivenleşme fizyolojik sınırı aşan kıkırdak dokusu zorlanmasına ve kıkırdakta beslenme bozukluğuna neden olur. Neticede de Artrozis Deformans oluşur.

Malleol kırıklarında çok minimal lezyonlar haricinde kapalı repozisyon şansının hemen hemen olanaksız olduğunda çoğu otörler hemfikirdir. Konservatif tedavinin savunucusu BÖHLER bile bu kırıklarda absulut operasyon endikasyonu olduğunu söyler.

Olgularımızda iç malleol kırıklarını malleol vidası ile, dış malleol kırıklarını Rashpine çivisi ile osteosentez yapıyoruz.

**Sonuçların Değerlendirilmesi :** Şişli Hastanesi Ortopedi ve Travmatoloji kliniğine 1975-1979 yılları arasında ayak bileği kırığı tanısı ile başvuran ve takibi yapılabilen 26 olgunun tedavi sonu değerlendirilmeleri aşağıdaki ölçüler içinde yapıldı :

**I. Objektif Bulgulara Göre :**

ÇOK İYİ : Ayak bileğinde deformite yok. Hareket hududu normal. Radyolojik muayenede kırık parçaları tam ve anatomik olarak kaynamış durumda.

İYİ : Ayak bileği ve subtalar eklemlerde hareket kısıtlılığı normalin toplam hareket sınırının 30 % sinden az, diğer hususlar normal olgular.

KÖTÜ : Hareket kısıtlanması normalin % 50 sinden fazla, ayak bileğinde deformite mevcut. Radyolojik muayenede talus normal anatomik pozisyonunda değil. Kırık parçalarında hareketi kısıtlayan kötü kaynama mevcut.

**II. Subjektif Bulgulara Göre :**

ÇOK İYİ : Ayak ve ayak bileğinde ağrı ve şişlik yok.

İYİ : Uzun süre ayakta durmak ve yürümekle hafif derecede ağrı mevcut.

ORTA : Ayak bileği şiş ve uzun süren aktivitelerden sonra ağrı mevcut.

KÖTÜ : Ayak ve ayak bileğinde devamlı ağrı, ve şişlik mevcut olup çalışma kapasitesinin azaldığı durumlar.

Operatif tedavi edilen 32 olgudan takibedebildiğimiz 26 olgunun 17'si erkek (65 %), 9'u kadın (35 %) idi.

Takip süresi en az 6 ay, en çok 3 yıl, ortalama 15 aydır.

En küçük yaş 16, en büyük yaş 70, yaş ortalaması 34,3 idi.

Olguların 19'u ilk 24 saat içinde, geri kalan 7 olgu ise ilk 72 saat içinde başvurmuş olup, ilk 24 saat ile 5 gün içinde girişim yapılmıştır. Değerlendirmeye aldığımız bu olguların hepsi kapalı kırık olup, açık kırıklar bu seride yoktur.

26 olgunun 6'sı iç (23 %), 6'sı dış (23 %), 11 tanesi (42 %) Bimalleoler, 3 tanesi (12 %) trimalleoler kırıktı.

26 olguluk serinin kırık tipleri ile objektif ve subjektif bulgulara göre değerlendirilmeleri Tablo - 1 ve Tablo - 2 de gösterilmiştir.

Görüldüğü gibi yalnız iç ya da yalnız dış malleol kırıklarında objektif bulgulara göre değerlendirme iyi olup, bimalleoler kırıklarda kötü netice (18 %) olguda, Trimalleoler kırıklarda kötü netice 1 olguda (33 %) tespit edilmiştir.

Malleol kırıklarının sağıtımında iyi sonucun ancak tam bir repozisyonla ve osteosentez ile alınabileceği, olgulara ne kadar erken girişimde bulunulursa neticenin o kadar iyi olduğu görüldü.

Tablo - I

| | ÇOKİYİ | İYİ | ORTA | KÖTÜ | TOPLAM | % |
|---|---|---|---|---|---|---|
| İÇ MALLEOL | 3 | 3 | — | — | 6 | 23.07 |
| DIŞ MALLEOL | 2 | 4 | — | — | 6 | 23.07 |
| İÇ+DIŞ MALLEOL | 3 | 2 | 4 | 2 | 11 | 42.30 |
| İÇ+DIŞ+ANT. | — | 1 | 1 | 1 | 3 | 11.53 |
| TOPLAM | 8 (30.76%) | 10 (38.46%) | 5 (19.23%) | 3 (11.53%) | 26 | |

OBJEKTİF BULGULARA GÖRE DEĞERLENDİRME

Tablo - II

| | ÇOKİYİ | İYİ | ORTA | KÖTÜ | TOPLAM | % |
|---|---|---|---|---|---|---|
| İÇ MALLEOL | 2 | 1 | 3 | — | 6 | 23.07 |
| DIŞ MALLEOL | 2 | 4 | — | — | 6 | 23.07 |
| İÇ+DIŞ | 2 | 3 | 4 | 3 | 11 | 42.30 |
| İÇ+DIŞ+ÖN | — | 1 | 1 | 1 | 3 | 11.53 |
| TOPLAM | 6 (23.07%) | 9 (36.61%) | 8 (30.76%) | (11 53%) | 26 | |

SUBJEKTİF BULGULARA GÖRE DEĞERLENDİRME

LİTERATÜR :


1. M. Allgöwer, M.E. Müller, H. Willeneger: Technik der Frakturbehandlung (1963).
2. L. Böhler: Die Technik der Knochenbrucbehandlung Band: 2 Teil 2 (S. 1991), (1957).
3. Compere, Banks, Compere: Pictorial Handbook of Fracture Treatment. Year Book Medical Publishers, İnc. Chicago, (1974).
4. Edwin F. Cave, John F. Burke, Robert J. Boyd: Trauma Management, (1974).
5. R. Ege: Hareket Sistemi Travmatolojisi (S. 614), (1978).
6. E. Eroğlu (Gölcüklü): Travmatoloji Ders Notları, 1964. S. 161.
7. T.v. Lanz, W. Wachsmuth: Praktishe Anatomie Cilt, I. Kısım: 4 (1968).
8. Rockwood and Green,: Fractures Vol. I, (1975).

ol Kırıklı Hastanın İncelenmesi. Hacet-

9. V. Schlosser: Traumatologie S. 245, (1968)
10. N. Tokgözoğlu, M. Erenoğlu, N. Özdemir, G. Baytok: 68 Erişkin Ayak Bileği Malletepe Tıp Cerrahi Bülteni. Sayı: 4, (1972).
11. Watson-Jones Türkçesi Drö Güngör Sami Çakırgil: Kırıklar ve Mafsal Yaralanmaları. Cilt: 1, S. 431, (1968).

# TRİMALLEOLER KIRIK

Dr. Rıdvan EGE[1] Dr. Osman SEYMEN[2]

1912'de Cotton tarafından trimalleoler kırık olarak tanımlanan bu olayda her iki malleolden başka tibia aşağı arka kısmının da kırılması ve tibia ile fibulanın birbirinden ayrılarak ayak bileği yuvasının yanlara doğru genişleyip düzenini kaybetmesi olayına talusun sublukasyonu veya çıkığı eklenmiştir. Bundaki patolojik gelişme 5 safhada özetlenebilir:

1 — İç malleol kırığı (zorlama türüne göre bazan kırık olmaz, deltoid ligament kopabilir.)

2 — Fibula distal 1/4 de kırık (Bazan bu yalnız arkaya kayar).

3 — Tibio-Fibular ayrılma.

4 — Talus sublukasyon ve çıkığı talus dışa rotasyonla olan zorlamalarda, arka ve dışarıya, abduksiyonda dışa, adduksiyonda arka ve içeriye doğru çıkar. Tibia aşağı eklem yüzünden 10 % dan büyük kısmı kırılırsa talus arkaya doğru çıkmıya meyleder. Bu kırık eklem yüzünün 1/4 ine kadar içine almışsa arkaya çıkık olur, fakat kapalı yöntemlerle redükte edilebilir. Craig ve MC Laughlin'e göre 1/4, Campbell'e göre 1/3'i geçen kırıklarda redüksiyon olsada stabil değildir, cerrahi redüksiyon ve tesbit gerekir.

5 — Tibia alt ucu arka kısmı kırığı. Bu bazan yalnız tibialis posterior ve başparmak fleksör tendon yatakları arasındaki Volkman tuberkülü denilen kısmın, bazan da tüm arka dudağın eklem yüzünden büyük parça ayırarak kırığı şeklinde olur.

1947'de Boswerth ayak bileğinde fibulanın tibia arkasına arkaya kayması ile olan 5 kırıklı çıkığı yayınlıyarak dikkati çekti. Van Der Linden 1961'de kadar yayınlanan 21 olgu toplamıştır. Bunların dördü kapalı yöntemle, ikisi bilek artrodezi, 15'i ameliyatla tedavi edilmişti. Dewar'ın 1972'deki bilek kırık ve çıkıkları nedenile bilek artrodezi yapılan 40 hastanın 30 unda uzunlamasına kompresyon kırığı, 10 unda trimalleoler kırık dahil stabil olmayan ayak bileği kırık ve çıkığı saptanmıştır. 1965'te Meyers, 1967'de Langer, 1968'de Lovell, 1977'de Schatzker, 1978'de Mayer fibulanın arkaya çıkıkla bilek kırık ve çıkıklarını yayınlamışlardır.

Ayak genellikle sabittir ve ayak dışı rotasyona zorlanır. Bacağın yüklenen iki kuvvetten biri öne ve dışa, diğeri rotasyonaldır, dışa döndürücüdür. Talus mortis veya çatalı, deltoid bağı yuvasından arkaya doğru itilir, ön ve arka interossöz bağları yırtar. Fibula sağlam kalan bilek dış ve yan bağları etkisiyle arkaya çekilir. Arka tibial kenar alt kısmı kopar veya fibula sağlam kalarak tibia arkasına kırılmadan çıkar yer değiştirir veya ayak abdüksiyonda iken dış rotasyon devam ederse dönen fibula tibia arkasını iterek koparır kırığa neden olur.

**Belirli ve Bulgular:** Ayak bileği şiş, hareketler ağrılıdır, ekimoz vardır, bilekte genişleme, çıkığa bağlı olarak bacakta kısalma, ayakta arkaya ve dışa doğru çıkık veya çarpılma görülür. Radyolojik incelemede tam yandan grafi, ön arkada nötral veya ayak abdüksiyon ve addüksiyona getirilerek yapılır.

[1] Ank. Üniv. Tıp Fak. Ortopedi ve Travmatoloji Kürsüsü Profesörü.
[2] Ank. Üniv. Tıp Fak. Ortopedi ve Travmatoloji Kürsüsü Uzman Asistanı.

Bosworth ve Fahey bilek ekleminde tibia ve fibula ilişkilerini incelemişler, tam yandan olmayan radyografilerde dış malleol iç malleolun arkasında görülmediğinden bizi yanıltacağını, biraz rotasyonda yapılan radyografide arkaya kayma görüldüğünü belirtirler.

TEDAVİ

Ayak bileğine ait kırıklarda ilk kural milâttan evvel 1. asırda Celsus'un belirttiği gibi kırılan kemikleri uygun yerleştirme ve talusu normal pozisyonunda tutmaktır. Burada amaç bilek eklemini oluşturan mortise veya ters (U) kesitindeki yuvayı yani iç malleol, tibia alt yüzü ve dış malleol iç yüzünü düzgün duruma getirmek ve talusu bu eklem yuvası içinde bulundurmaktadır.

Bu trimalleoler kırık tedavisinde amaç deformite yönünde traksiyon, deformitenin düzeltilmesi ve tesbitidir. Traksiyon yapılırken diz fleksiyonda ve ayak bileği ekin durumunda tutulur. Deformitenin aksi yönünde manevralar yapılarak deformite düzeltilir. İki başparmak veya el ayası ile çıkık veya kayma, deformite düzeltilir. Peroneal ve tibialis posterior tendonları arkada gerilerek malleollerin öne getirilmesi sağlanır. Yalnız bu tendonlar 90° de fazla gerilirse fibular fragman arkaya, iç malleol aşağıya ve öne kayar. Redüksiyon sağlanırsa veya kaymamış kırıklarda ayak hafif plantar fleksiyonda dize kadar alçıya alınır.

Fakat iç malleol kırığında araya periost veya deltoid bağ sıkışacağından cerrahi redüksiyonu tercih ediyoruz. 1971'de yayınladığımız 68 iç malleol kırığının 63 % ünde vida tesbiti yapmıştık. Son senelerde AO tipi sıkıştırıcı vida kullanmaktayız ve bazan da vida başına pul geçirmekteyiz. Tibia eklem yüzünün kırığında arkadan itibaren 1/4 ü kırılmışsa Craig ve Mc Laughlin'in kabul ettiği gibi anstabıl kabul ederek ameliyat yapıyoruz. Bunun için Warner ve Farber Gatellier'in posterolateral kesisini kullanır, biz ise Bosworth'un aşil medialinden olan posterior kesisini kullanıyoruz. Buradan girildiğinde talusla birlikte arka ve yukarı kaymış olan tibia eklem yüzü fragmanı bulunur, çamaşır pensi, biz veya benzer aletlerle kırık redükte edilir. Sonra bu fragman tibiaya Lag veya AO tipi vidalarla tesbit edilir.

Ameliyatla fibula yukarı fragmanı, incisura fibularis arkasında takılmış olarak veya interossöz membrana saplanmış bulunabilir. Distal talofibular ve kalkaneofibular bağlar genellikle sağlam kalır fakat gergindir. Bu durumda gergin bağ gevşetilerek fibula normal yerine getirilir. Bu Bosworth tipi kırıkta veya tibia ile fibulanın birbirinden ayrıldığı (diastaz) vak'alarında fibula distal ucunda dış malleol ucunun 3-5 cm. yukarısından dıştan vida ile tibia iç korteksinden geçecek şekilde tesbit yapılır.

Ameliyattan sonra 4-6 hafta kadar diz altı alçı yapılır. Hastaya 3 ay kadar bastırılmaz.

OLGULARIMIZ :

Cins : Hastalarımızdan 4'ü (% 25) kadın, 12'si (% 75) erkekti.

Yaş : 11-20 yaş arasında 2, (% 13) 21-30 yaş arasının 4 (% 18), 31-40 yaş arasının 4 (% 25), 41-50 yaş arasının 4 (% 25), 51-60 yaş arasında 3 (% 18) hasta başvurmuştur.

Oluş Nedeni : 9'u (% 56) düşme ve dış rotasyon, 5'i (% 31) Trafik kazası, 2 si (% 12) Atletik yaralanmalardır (Futbol ve yüksek atlama).

Başvurma Süresi : 11'i (% 69) ilk günde, 4'ü (% 25) 2 hafta içinde, 1 (% 6) 3 ay sonra.

Yara Durumu : 2 (% 13) hastada iç malleol üzerinde yara, 2 hastada bilek dışında bül, 1 hastada bilek iç ve dışında yara vardır. Bu hasta kapalı kırıkken kırıkçı sardıktan sonra açık yara olmuştur. Cerrahi girişimler yara iyileştikten sonra yapılmıştı.

Klinik Belirtiler : 14 hastada (% 87) ağrı ve şişlik, 10 hastada (% 62) deformite (çıkık veya subluksasyonla ilgili), 2 hastada (% 13) ekimoz, 2 hastada (% 13) bül vardı. 3 (% 18) hastada yara vardı.

Radyolojik Belirtiler : 16 sında (% 100) tibia alt uç arkasında kırık, 15'inde (% 93)

iç malleol kırığı, 14'ünde (% 87) fibula distalinde kırık, 13'ünde (% 82) tibia fibula arasında diyastaz tesbit edilmiştir.

Tedavi: Biri konservatif olarak tedavi edilmiştir.

Onbeşinde cerrahi girişimde bulunulmuştur. Bunlardan 14'ünde (% 93) iç malleolde vida tesbiti, 2 sinde (% 13) fibula proksimaline vida, 8 inde (% 53) tibia fibula arası diastazı için fibuladan tibiaya vida tesbiti, 9 (% 60) tibia arka fragmanı vida tesbiti, bir ayak bileği artrodezi yapılmıştır. Artrodez yapılan, bize üç ay sonra gelen hastadır.

## SONUÇ

16 hastadan 4'ü (% 25) kontrola gelmemiştir. Geri kalan 12 hastadan sonuçlar 8 hastada (% 67) iyi (hepsi ağrısız veya çok az ağrılı, 7'sinde hareketler yeterli, birinde artrodez yapılmıştı), 3 hastada (% 25) orta (Ağrı hareket sınırlılığı hafif), 1 hastada (% 8) fena, yani hareketler ve yürüme ağrılı idi.

# AYAK ARTRODEZLERİNİN GEÇ SONUÇLARI

Dr. Orhan BAŞKIR[1] Dr. Mehmet ÇAKMAK[2] Dr. Hakkı BİLGİN[3]
Dr. İlker KARATAŞ[4]

## GİRİŞ :

Ayak deformasyonlarını düzeltmek, instabiliteyi ortadan kaldırmak, ağrıyı hafifletmek ve yürümeyi kolaylaştırmak amacı ile yapılan ayak artrodezleri uzun yıllardan beri kullanılmaktadır. İlk olarak 1882 yılında ALBERT, paralitik equino-varus deformitesinde lateral instabiliteyi düzeltmek için subtalar artrodez yapmıştır. 1901 de WHITMAN, paralitik talipes calcaneus deformasyonu için talusun eksizyonunu tanımlamıştır(1, 5, 10). 1911 de LORTHIOIR, ilk olarak pantalar artrodez yöntemini uygulamıştır(2, 8). 1922 de HOKE ve DUNN, ilk olarak navicüler ve talus kemiklerinin bir kısmını çıkararak, calcaneo-cuboid eklem dışında iki eklem füzyonunu uygulamışlardır. 1923 de RYERSON, lateral deformasyonu düzeltmek için, midtarsal ve subtalar eklemlerin füzyonunu kapsayan triple artrodez fikrini ortaya koymuştur. 1927 de LAMBRINUDI paralitik equinus deformasyonu için talusun baş ve boynunun alt yüzünün bir bölümünü eksize etmiştir. COLE, CREGO ve McCARROLL, ve MILLER de ayak stabilizasyonunda bugünkü fikirlerimizin gelişmesine katkıda bulunmuştur(1, 5, 10).

Bu gelişimlerin sonucu olarak, triple, pantalar, subtalar artrodezler ve Lambrinudi ameliyatı gibi ayak artrodezleri, ayak deformasyonlarını düzeltmek için yaygın olarak kullanılmaya başlanmıştır. Kliniğimizde de uzun yıllardan beri uygulanmakta olan ayak artrodezlerinin geç sonuçlarını bu yazımızda sunmayı, özellikle aktiviteye, ayakkabı giymeye, mesleki gereksinimlere uygunluğunu ve diğer eklemler üzerine artrodezin uzun süreli etkilerini, ortaya çıkan komplikasyonları ve kas güçlerinin sonuca etkisini belirlemeyi amaçladık.

## GEREÇ VE YÖNTEM :

Kliniğimizde 1957-1977 yılları arasında ayak artrodezi yapılan tüm olgular kontrola çağrıldı. Kontrola gelen 40 hastanın 43 ayağı klinik ve radyolojik olarak değerlendirildi. Olgularımızın etyolojileri incelendiğinde 30 poliyomiyelit, 4 musküler hastalık, 3 travmatik deformasyon, 3 spina bifida sekeli, 1 konjenital pes equino varus, 1 spastik felç ve 1 osteomiyelit sekeli olduğu görüldü.

Olgularımızın hemen tamamı yürüme güçlüğü veya yürüyememe, ağrı ve ayakta deformasyon şikâyeti ile başvurdular. Ayak deformasyonları incelendiğinde, 20 equino-varus, 6 equinizm, 6 equino-valgus, 4 talo-valgus, 3 sarsak ayak, 2 varus, 2 plano-valgus deformasyonu olduğu görüldü.

Olgularımızın daha önce 13 konservatif ve 2'si cerrahi tedavi görmüştü. 24 olguya triple artrodez, 9 olguya Lambrinudi ameliyatı, 7 olguya pantalar artrodez ve 3 olguya subtalar artrodez uygulandı. Ayak artrodezi

[1] İst. Üni. İst. Tıp Fak. Ortopedi ve Travmatoloji Kliniği Doçenti.
[2] İst. Üni. İst. Tıp Fak. Ortopedi ve Travmatoloji Kliniği Uzman Asistanı.
[3] İst. Üni. İst. Tıp Fak. Ortopedi ve Travmatoloji Kliniği Asistanı.
[4] İst. Üni. İst. Tıp Fak. Ortopedi ve Travmatoloji Kliniği Asistanı.

ile birlikte, 9 olguda aşiloplasti, 1 olguda tendon transferi, 1 olguda Jones ameliyatı, 2 olguda I. MP eklem artrodezi ve 1 olguda da plantar fasiotomi yapıldı.

Ameliyat tarihinde yaş ortalaması 16,9 olup, en küçük yaş 10 ve en büyük yaş 32 idi. Orguların 13'üne arterolateral, 27'sine Ollier ve 3'üne Kocher insizyonu uygulandı. Anterolateral insizyon kullanılan 3 olguda ve Ollier insizyonu kullanılan 10 olguda olmak üzere toplam 13 olguda cilt nekrozu ortaya çıktı. 2 olguda yüzeyel ve 2 olguda derin olmak üzere 4 olguda enfeksiyon ortaya çıktı. Bunlar kısa zamanda tedavi ile düzeldi, tekrarlamadı ve sonuçlara etkili olmadı. Ortalama alçılı tesbit süresi 3 ay idi. Reoperasyon yalnız 1 olguda yapıldı. Daha önce Lambrinudi ameliyatı yapılmış olan hastaya tibiotalar artrodez uygulandı.

BULGULAR :

Olgularımızda izleme süresi en az 1 yıl ve en çok 20 yıl olup, ortalama 8,6 yıldı. Ameliyat öncesi 16,9 olan ortalama yaş, son muayenede 25,5 olarak bulundu. Bütün olgular yazarlar tarafından muayene edildi, her iki ayağın ve ayak bileğinin antero-posterior ve artrodezli ayağın zorlamalı dorsal ve plantar fleksiyonda lateral radyografileri çekildi. Daha önce hazırlanan soru listesine göre her hastaya aynı sorular yöneltildi.

AĞRI : Ayağınızda ağrı varmı sorusuna; 1 olgu var, 8 olgu bazan, 34 olgu ise yok şeklinde yanıt verdi. Yürürken ağrı oluyor mu sorusuna, 8 olgu evet, 8 olgu uzun yol yürüdüğünde olduğunu ve 27 olgu ise ağrı olmadığını belirtti. Ağrı olmadan kaç metre yol yürüyebiliyorsunuz sorusuna; 5 olgu 100 m. ye kadar, 23 olgu 1 km.'ye kadar ve 15 olgu da 1 km.'den fazla yürüyebildiğini belirtti.

FONKSİYON : 5 olgu yokuş yukarı, 5 olgu yokuş aşağı yürürken, 19 olgu ise her ikisinde güçlük çektiğini belirtti. Olgularımızda ortalama dorsal fleksiyon 10, plantar fleksiyon ise 22 derece idi. Bu bulgular ayak artrodezlerinden sonra özellikle dorfleksiyonun kısıtlandığını gösteriyordu. 11 olguda ise ayak bileğinde hiç hareket yoktu. Olgularımızın % 67 sinde görülen yokuş yukarı ve aşağı yürüme güçlüğü, genellikle pantalar artrodez yapılan olgularda ayak bileğinde hiç hareket olmaması nedeniyle ve bazı diğer ameliyatlar sonunda ayak bileği hareketlerinin kısıtlanması nedeniyle olduğu düşünüldü. Koşabiliyor musunuz sorusuna; 11 olgu koşabildiği, ve 32 olgu koşamadığı şeklinde yanıt verdi. Koşabilenler kas kuvvetleri iyi olanlar, koşamıyanlar ise kas kuvvetleri zayıf olanlardı. Olgularımızın meslekleri araştırıldı. 35 olgu (% 81) bir işte çalışabiliyordu. 8 olgu ise (% 19) hiç bir iş yapamıyordu. Çalışamıyanlarda diğer bölgelerde de ağır poliyomiyelit sekelleri vardı. Çalışamama nedenini bunlar teşkil ediyordu.

AYAĞIN GÖRÜNÜMÜ : 43 ayağın 32 sinde (% 74) hemen hemen tamamen normal görünüm vardı. 11 olguda ise (% 26), 4 ünde varus, 3 ünde valgus, 3 ünde pes planus ve 1 inde equino-varus durumu vardı. Fakat bu deformasyonların hepsi hafif derecede idi. Artrodez ameliyatının ayakta küçülmeye neden olup olmadığını araştırmak için, her iki ayak uzunluğu ayak dik açıda olarak zemin üzerinde tutulurken, zemin ile başparmak ucu arasındaki mesafe ölçülerek bulundu. Artrodez yapılan ayaklarda, normal ayağa göre ortalama 1,3 cm. küçülme vardı. Bu kısalmanın artrodezden değil daha ziyade poliyomiyelitin yaptığı atrofi sonucu olduğu düşünüldü. 24 olgu normal ayakkabı, 19 olgu ise ortopedik ayakkabı giyiyordu. 1 i dizaltı, 7 si dizüstü olmak üzere 8 olgu ortez taşımakta idi.

STABİLİTE : Ayakların çoğunluğu yere düz olarak basabiliyordu ve basma esnasında ayak ve ayak bileklerinde bir instabilite saptanmadı. Ayağınızda yürürken sık sık burkulma oluyor mu sorusuna; 5 olgu evet, 6 olgu arasıra ve 32 olgu ise hayır yanıtını verdi. Burkulma şikâyeti olan hastalarda klinik muayene ve zorlamalı çekilen radyografilerde bir bağ gevşekliği saptanamadı.

DİĞER GÖZLEMLER : 5 olguda talo-naviküler psödartroz durumu saptandı. Bu olguların 4 üne triple artrodez, 1 ine ise pan-

talar artrodez uygulanmıştı. Bu psödartrozların semptomlarda belirgin ilişkisi yoktu. 1 olguda bazan, 1 olguda herzaman ağrı vardı, 3 olguda ise ağrı yoktu. 3 olguda ayak bileğinde, 5 olguda ise midtarsal eklemlerde artroz belirtileri vardı. Bu olgularda uzun yol yürüme esnasında ağrılar ortaya çıkıyordu. Pantalar artrodez yapılan 1 olguda ayakbileğinde psödartroz vardı, ve bu ayak ağrılı idi. 2 olguda ayak kemiklerinde osteoporoz tespit edildi. Bu olguların önemli bir şikâyeti yoktu.

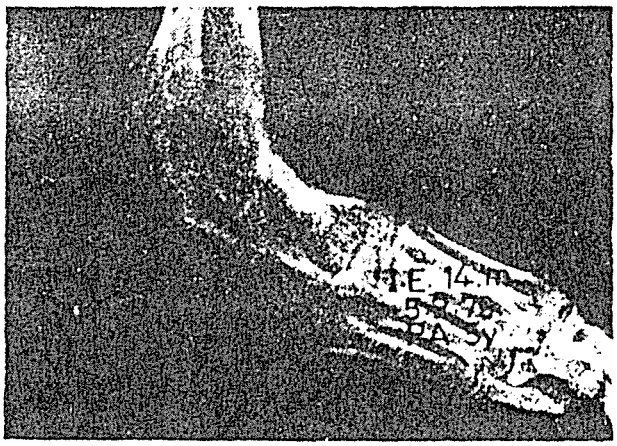

Resim - 1

14 yaşında pantalar artrodez yapılan hastanın 5 yıl sonra görünümü. Bütün eklemlerin başarılı füzyonu görülüyor.

SONUÇLAR :

Olgularımıza ameliyat size bir yarar sağladı mı, ameliyat sonucundan memnun oldunuzmu şeklinde yöneltilen soruya; 35 i evet, 3 ü çok az, ve 5 i ise hayır şeklinde yanıt verdi. Olgularımızdan sonucun; şikâyetlerinin derecesine, eski durumu ile yeni durumu kıyaslamasına ve yürüme güçlüğüne göre çokiyi, iyi, orta ve kötü olarak değerlendirme yapması istendi. Sonucu 9 olgu çokiyi, 23 olgu iyi, 7 olgu orta ve 4 olgu kötü olarak belirtti.

Biz değerlendirmeyi BERNAU ANDREAS'ın kriterlerine göre, yani ayakta ağrı, instabilite ve aktivite kısıtlanması olup olmaması, ayakkabı ve yürüme şekli, deformite olup olmaması, psödartroz ve osteoartroz olup olmamasına göre yaptık(3). Bu kriterlere g re olgularımızın 6 sında çokiyi, 32 sinde i 2 sinde orta ve 3 ünde kötü sonuç alındığı gördük. Bazı olgularımızın sonucu çokiyi o rak değerlendirmesine karşın biz sonucu or olarak değerlendirdik. Bazan bizim çoki olarak kabul ettiğimiz sonucu, hasta kö olarak belirtti. Bu nedenle her olguda ort lama değerlendirme yapıldı. Buna göre 4 c guda çokiyi, 30 olguda iyi, 6 olguda orta 3 olguda kötü sonuç alındı.

Resim - 2

18 yaşında subtalar artrodez yapılan hastanın 5 yıl sonra üstte dorsal ve altta plantar fleksiyonda çekilen grafisi görülüyor.

Alınan sonuçların hastalığın ve deformitenin tipi ile önemli bir ilişkisi bulunamadı Sonuçların ameliyat tekniği ile ilişkisi incelendiğinde pantalar ve subtalar artrodezlere nazaran, triple ve Lambrinudi artrodezlerinde genellikle daha iyi sonuç alındığını gördük. Ameliyat sonuçlarının yaşla ilişkisi araştırıldığında, çokiyi sonuç alınan 4 olgunun

12-15 yaşları arasında olduğu bulundu. Sonuçların kas kuvvetleri ilişkisi araştırıldığında, çokiyi sonuç alınan 4 olgunun hepsinde kaslar normal veya normale yakın kuvvette idi. Kas kuvvetleri arasında dengesizlik olan olgularda genellikle deformasyonların üstelemesi vardı ve sonuçlar iyi değildi.

Resim - 3

12 yaşında triple artrodez yapılan hastanın 16 yıl sonra üstte dorsal ve altta plantar fleksiyonda çekilen grafisi. Ayakbileğinde hafif artrozik değişiklikler görülüyor.

TARTIŞMA :

Bu çalışmamız, kliniğimizde ayak artrodezi yapılan 43 olguda, en az 1 ve en çok 20 yıl olmak üzere ortalama 8,6 yıl sonra % 79 çokiyi ve iyi, % 21 inde ise orta ve kötü sonuç alındığını gösterdi. 1100 hastayı inceleyen CREGO ve McCARROLL kötü sonuç yüzdesini % 20 olarak bildirmiştir(4).

Kötü sonuçların genellikle nedenleri, füzyon kusurları, kalıcı deformasyonlar, kas dengesizliğine bağlı olarak deformasyonların üstelemesi ve ayakbileği ve midtarsal eklemlerde artroz gibi etkenlerdi. Alınan sonuçların kas kuvvetleri ile yakın ilişkisi vardı. Alt ekstremite kaslarının normal veya normale yakın kuvvette olduğu olgularda sonuçlar iyi, aksine zayıf olan olgularda ise sonuçlar kötü idi. Çeşitli yazarlar tarafından kas dengesizliğinin olduğu durumlarda, deformitenin dinamik olduğu ve artrodez yapılsa bile kas dengesizliği düzeltilmezse üsteleme olacağı ve sonuçların kötü olacağı belirtilmiştir(1, 3, 4, 5, 6, 7, 11, 12). Kötü sonuçların büyük çoğunluğunu teşkil eden ayak deformasyonların üstelediği olgularda kas dengesizliği vardı. Yine sarsak ayaklarda yani diz altı adalelerinin tümünün çok zayıf olduğu durumlarda, triple, Lambrinudi ve subtalar artrodezlerin yetersiz kaldığını. pantalar artrodezin ise iyi sonuç verdiğini gözelemledik. Lambrinudi ameliyatı yapılan böyle bir olgumuza sonradan ayakbileği artrodezi yapmak gerekmiştir. Yazarların çoğunluğu sarsak ayaklarda pantalar artrodez önermektedir(2, 3, 5, 6, 7, 8, 9).

Olgularımızda kötü sonuçların diğer bir nedeni talo-navicüler psöudartruzdu. Bu durumu Mc KENZIE % 13, ADELEAR % 8 olarak bulmuştur. Biz bu oranı % 11,6 bulduk. Pseudartroz nedeninin 1 olguda erken yaşta ameliyat edilmeye, 4 olguda erken yük verilmeye bağlı olduğu düşünüldü. Çeşitli yazarlar en sık psöudartroz bölgesinin talo-navicüler eklem olduğunu belirtmişlerdir(1, 3, 4, 5, 6, 7, 9, 11, 12). Bizim olgularımızda da en sık füzyon kusuru bu eklemde ortaya çıktı.

SOREN ve VIDALAIN ayak artrodezlerinde talus aseptik nekrozunun sıklıkla görüldüğünü belirtmiştir(11. 12). Biz olgularımızda böyle bir komplikasyon görmedik. Pek çok yazar geç sonuçlarda, ayakbileği ve artrodez bölgesine anterior midtarsal eklemlerde osteoartroz görüldüğünü belirtmiştir(1, 3, 4, 6, 9, 10, 11, 12). Biz 5 olguda midtarsal eklemlerde ve 3 olguda ayakbileğinde osteoartroz bulguları saptadık. Bunlar geç sonuçlara etkili olan en önemli etkenlerdi ve uzun yürüyüşlerde ağrıya neden oluyordu.

Topukta varus deformitesi 4 olguda görüldü. Diğer görülen deformitelerde önemli bir şikâyet olmamasına karşın, varus deformitesi genellikle sakatlayıcı idi. Olgularımızda karşılaşılan en sık şikâyet, yokuş yukarı ve aşağı yürümede güçlüktü. Bunun nedeni ayakbileği hareketlerinin kısıtlanması idi.

SONUÇ :

1 — Ayak artrodezleri, stabil bir ayak sağlayan, deformasyonları düzelten ve yürümeyi kolaylaştıran iyi bir yöntemdir. İyi sonuç alabilmek için dikkat edilmesi gerekli hususlar vardır.

2 — Ameliyattan önce tüm kas güçleri iyi değerlendirilmeli, kas dengesizliği varsa tendon transferi düşünülmeli ve diz kalça deformiteleri varsa düzeltilmelidir.

3 — Lambrinudi ameliyatı yalnız fikre equinus durumunda uygulanmalıdır. Sarsak ayaklara ve dinamik düşük ayaklara uygulanmamalıdır.

4 — Dizler instabil olduğu zaman ve sarsak ayakta pantalar artrodez yapılmalıdır.

5 — En sık görülen talo-navicüler eklem psöudartrozuna karşı, cerrahi sırasında iyi temas sağlamak ve ameliyat sonrası tesbiti kısa tutmamak suretiyle önlem alınmalıdır.

6 — Oldukça sakatlayıcı olan topuğun varus durumunun oluşmaması sağlanmalıdır.

LİTERATÜR :


1. Adelcar, R.S.; Meunier, P.A.; Goldner, J. L.; and Colvard, D.F.: A long term study of triple arthrodesis in children. Orthop. Clin. Nort Amer., 7 (4): 895-908, 1976.
2. Ansart, M.B.: Pan-arthrodesis for para tic flail foot, J. Bone Joint Surg., 33-(4): 503-507, 1951.
3. Bernau, A.: Long-term results followi Lambrinudi arthrodesis, J. Bone. Joi Surg., 59-A (4); 473-479, 1977.
4. Crego, C.H.; and McCarroll, H.R.; Recu rent deformities in stabilized paralyt feet, J. Bone Joint Surg., 20: 609, 1938.
5. Crenshaw, A.H.: Campbell's operati orthopaedics, Vol: 2, pp: 1517-1530, fif ed., C.V. Mosby., Saint Louis, 1971.
6. Drew, A.J.: The late results of arthrod sis of the foot, J. Bone Joint Surg., 33-(4): 496-502, 1951.
7. Friedenberg, Z.B.: Arthrodesis of tarsa bones. Arch. Surg., 57: 162-170, 1948.
8. Hunt, W.S.; and Thompson, H.A.: Panta lar arthrodesis, J. Bone Joint Surg., 36-A 349, 1954.
9. Mac Kenzie, I.G.: Lambrinudi' arthrode sis J. Bone Joint Surg., 41-B (4): 738-748 1959.
10. Robins, R.H.C.: The ankle joint in rela tion to arthrodesis of the foot in poliom yelitis, J. Bone Joint Surg., 41-B (2): 337 341, 1959.
11. Soren, A.: Complications post-opératoires et mauvais resultats dans les arthrodés du pied, Rev. Chir. Orthop., 54 (3): 249-257, 1968.
12. Vidalain, J.F.; Onimus, M.; et Michel, C. R.: Etude de resultats à long terme de l'arthredese sous-astrogalienne et medio-tarsienne, Rev. Chir. Orthop., Supplement: 11, 61 : 301-306, 1975.

# TİBİA DİAFİZ KIRIKLARINDA CERRAHİ VE CERRAHİ OLMAYAN TEDAVİNİN TİBİO-TALAR VE SUBTALAR EKLEMLERE ETKİLERİ

Dr. Nuri YÜKSEL[1] Dr. Şafak ŞAHLAN[2] Dr. Halûk YETKİN[3] Dr. Eyüp S. KARAKAŞ[3]

Tibia diafiz kırıklarının iyileşme komplikasyonlarından olan eklem sertliğinin en sık görüldüğü yerler tibio-talar ve subtalar eklemlerdir 1, 2, 5.

Bu bildiride amaç, cerrahi ve cerrahi olmayan tedavi yöntemleriyle bu eklemlerde ortaya çıkan değişikliklerin değerlendirilmesidir.

GEREÇ :

1975-1978 yılları arasında Kayseri Üniversitesi Gevher-Nesibe Tıp Fakültesi Ortopedi ve Travmatoloji bölümüne başvuran 34 erişkin hastanın 37 tibia diafiz kırığı incelendi.

Hastaların 30'u (% 88.20) erkek, 4'ü (% 11.80) kadındı. Yaş ortalaması erkeklerde 39.2, kadınlarda 46 idi.

37 tibia diafiz kırığından 10'una (% 37.03) cerrahi (5 vaka primer, 5 vaka sekonder) uygulandı. 27 hasta (% 62.97) ise cerrahi dışı yöntemle tedavi edildi.

YÖNTEM :

Tibio-talar eklem dorsifleksiyon ve plantarfleksiyonları CHARLES M. TİPTON ve PETER V. KARPOWİCH[11]'in (1965) deki, subtalar ve intertarsal eklem eversiyon ve inversiyonları ise MASTER[11]'in (1976) da uyguladıkları teknikle ölçüldü.

Vakalar GÖRAN KARLSTROC ve SVEN OLERUD[6]'un yöntemine sadık kalınarak çok iyi, iyi, orta ve kötü şeklinde değerlendirildi.

Bu kriterler :

1 — Ağrı mevcudiyeti

2 — Ayak ve ayak bileği çevresinde yumuşak doku ödemi

3 — Bacakta eğrilik

4 — Bacakta kısalık

5 — Ayakta deformite

6 — Subtalar ve tibio-talar eklem sertliği ve

7 — Subtalar ve tibio-talar eklemlerde dejeneratif değişikliklerdir.

Bunlardan hiç birini ihtiva etmeyen vakalar çokiyi, 2'sinin bulunduğu vakalar iyi, 3'ünün olduğu vakalar orta ve 4 veya daha fazlasının yer aldığı vakalar ise kötü olarak değerlendirildi.

BULGULAR :

Cerrahi uygulanan vakaların % 50'sinde (5 vaka) ve cerrahi uygulanmayan vakaların % 66.66'sında (18 vaka) EİDP (Eversiyon, İnversiyon, Dorsifleksiyon, Plantarfleksiyon) kısıtlanması tesbit edildi.

Vakaların 30'ü çok iyi, 12'si iyi, 13'ü orta ve 9'u kötü değerlendirildi.

Çok iyi, iyi, orta, kötü olanların hangi tip tedaviye ait olduğuna dair Tablo şu şekildedir.

[1] Kayseri Üniversitesi Gevher-Nesibe Tıp Fak. Ortopedi ve Travmatoloji Bilim Dalı Uzman Asistanı.

[2] Kayseri Üniversitesi Gevher-Nesibe Tıp Fak. Ortopedi ve Travmatoloji Bilim Dalı Doçenti.

[3] Kayseri Üniversitesi Gevher-Nesibe Tıp Fak. Ortopedi ve Travmatoloji Bilim Dalı Öğretim Görevlisi.

| Tedavi şekli | Çok iyi | İyi | Orta | Kötü | Toplam |
|---|---|---|---|---|---|
| Cerrahi uygulanan | 3 | 5 | 2 | — | 10 |
| Cerrahi uygulanmayan | — | 7 | 11 | 9 | 27 |
| Toplam | 3 | 12 | 13 | 9 | 37 |

TARTIŞMA :

Tibia diafiz kırıklarında uygulanan tedavi yöntemine bağlı olarak, tibio-talar ve subtalar eklemlerde farklı patolojik değişiklikler oluşmaktadır.3, 4, 6, 7, 8, 9, 10, 12, 13.

ALAN E. FREELEND ve STERLING B. MUTZ[3], SMİTH[4] eklem hareketlerinin kazanılması için erken cerrahi tedaviyi tavsiye etmişlerdir.

NİCOLL[7], cerrahi dışı yöntemlerle tedaviyi savunmasına rağmen eklem sertliğinin önlenmesi için cerrahi tedaviyi tavsiye etmiştir.

KARLSTRÖM[6], GRUBER-PESTALOZZİ-RÜEDİ-ALLGOWER[9], MİCHAEL ALMS[8], LANCET[10], CHRİSTENSEN[12], CLANCEY ve HANSEN[13] cerrahi tedavi ile erken fizikoterapinin mümkün olduğunu ve komşu eklemlerde kısıtlanmayı önlediğini söylemişlerdir.

Bizim çalışmamızda EİDP kısıtlanması, cerrahi yöntemle tedavi edilen vakalarda, cerrahi dışı yöntemle tedavi edilen vakalara nazaran daha az bulundu. Primer cerrahi uygulanan vakalarda EİDP kısıtlanması tesbit edilmedi.

SONUÇ :

Cerrahi yöntemlerin uygulanmasının gerekli olduğu vakalarda, cerrahi olmayan yöntemlerin denenmesinde israr edilmemelidir. Böylece tibio-talar ve subtalar eklemlerde meydana gelebilecek hareket kısıtlanması önemli ölçüde azalmaktadır.

KAYNAKLAR :


1. Mc. Master. M.: Disability of the hindfoot after fracture of the tibial shaft.
   J. Bone and joint surgery, 58-B, 90-93, 1976.
2. Karlstrom. G.: Cavus deformity of the foot after fracture of the tibial shaft.
   J. Bone and joint surgery, 57-R, 893-900, 1975.
3. By Lieutenant Colonel alan E. Freelend and Colonel Sterling B. Mutz: Posterior bone grafting for infected fracture of the tibia.
   J. Bone and joint surgery, 58-A/5, 563-657, 1976.
4. J.E.M. Smith: Results of early and delayed internal fixation for tibial shaft fractures.
   J. Bone and joint surgery, 56-B, 469-478, 1974.
5. Ellis H.: Disabilities after tibial shaft fractures.
   J. Bone and joint surgery, 40-B, 190-197, 1958.
6. By Göran Karlstrom, M.D., and Sven Olerud, M.D.: Ipsilateral fracture of the femur and tibia.
   J. Bone and joint surgery, 59-A/2, 240-244, 1977.
7. E.A. Nicoll: Fracture of the tibial shaft.
   J. Bone and joint surgery, 46-B, 627-628, 1976.
8. Michael Alms: Medullary nailing for fracture of the shaft of the tibia.
   J. Bone and joint surgery, 44-B, 328-339, 1962.
9. Ulrich F. Gruber, M.D., Andreas Pestalozzi, M.D., Thomas Rüedi, M.D., and Martin Allgower, M.D.: Bilateral fractures of the lower leg due to skiing accidents.
   The orthopedics of north America Volume: 7, number: 1, 215-223, 1976.

10. The Lancet: Fractures of the tibia and early weight-bearing. Lancet, 1: 1137-1139, 1969.
11. Charles M. Tippon, Ph. D. Peter V. Karpovich, M.D.: Electrogoniometric reacords of knee and ankle movements in pathologic gaits.
Archieves of physical medicine and rehabilitation, 267-272, 1965.
12. N.O. Christensen, Lund: Küncher intramedüllary reaming and rixation for non-union of fracture of the femur and the tibia.
J. Bone and joint surgery, 55-B, 312-319, 1973.
13. By Gary J. Clancey, M.D., and Sigvard T. Hansen, Jr., M.D.: Open fractures of ot the tibia. A. review of one hundred and two cases.
J. Bone and joint surgery, 60-A/1, 118-123, 1978.

# SERVİKAL VERTEBRALARDA TAM DİSLOKASYON

Dr. Orhan ERDAT[2] Dr. F. SEYHAN[1]

GİRİŞ :

Son 10 yılda, çeşitli kongreler ve bilimsel toplantılarda servikal vertebralarda olan travmatik fraktür-dislokasyonlar konusunu defalarca ele almış, sayısı 50 yi aşan vakalarımıza dayanan tecrübelerimizi sizlere sunmuştuk(1, 2, 3, 4, 5, 6, 7, 8). Bu tip lezyonların teşhis ve tedavisinde karşılaşılan güçlüklere, boyundaki dislokasyon ile nörolojik bulgular arasındaki münasebete değinmiştik.

Buna rağmen son aylarda tedavi etmiş olduğumuz bir vakayı çeşitli yönleri ile ilginç bulduğumuz için burada sizlere sunmaktan kendimizi alamadık.

Otuzbeş yaşında erkek hasta : Bize müracaatından 22 gün önce yolda yürürken hızla gelen bir otomobil kendisine çarpmış. Bir müddet şuur kaybı olan hasta kaldırıldığı bir devlet hastanesinde kendisine gelmiş. Boynunda ağrı şikâyeti olduğu için, orada Glisson ilmeği ile traksiyon uygulanmış, sonra boynuna sellüloid yakalık şeklinde boyun korsesi verilerek hastaneden çıkarılmış. Bundan sonra boynunda ağrıları devam eden hasta biri özel olmak üzere iki ayrı hastanede tedavi görmüş. Kendisini son gören hekim arkadaş yeniden çekilen radyografide ileri derecede bir dislokasyon olduğunu görünce, telaşa kapılmış, bunun tedavisinin ancak yurt dışında yapılabileceğini söylemiş. Bundan sonra hasta ve yakınlarının yaptığı araştırma sonunda bizimle temas kuruldu.

Hasta kliniğimize yürüyerek geldi, b nunda sellüloid korse vardı, ve durumun diyetinin farkında değildi. Boynundaki nın yanında sağ scapulanın alt ucuna ve ağrıdan ve sağ elinin parmaklarındaki uy madan şikâyet ediyordu. Klinik muayene de sağ omuz ve kol adalelerinde kuvvet a ması olduğu görüldü ve sol kolunda, bac larında adale kuvvetleri ve refleksler norm bulundu. Lateral radyografisinde $C^6$ ve $C^7$ i vertebralar arasında öne tam dislokasyon duğu görüldü.

244/11/1978 de kliniğimize yatırılan h tanın başına Crutchfield iskelet traksiyo takıldı ve 7 kg. ağırlık uygulandı, sonra kg. ve nihayet 11 kg.'a yükseltildi. Her g yapılan klinik muayeneler ve lateral rady grafilerle durum yakından takip edildi. Bir ci haftanın sonunda hastanın sağ scapula tındaki ağrısı, parmak uçlarındaki uyuşm lar geçti, adale kuvveti normale döndü. nin önüne tamamen disloke olmuş olan ıncı vertebra korpusu yavaş yavaş C7 hiz sına kadar yükseldi ve traksiyonunun üçü cü haftasında C7 nin üzerine normalde ması gereken yere geldi. Fakat vertebra ko puslarının ön kenarı aynı hizaya gelmedi. B nun üzerine posterior tarafta laminalar fasetler arasında ters kitlenme olup tam d düksiyona imkân vermediği düşünüldü, am liyata karar verildi. 20/12/1978 de yapıl ameliyatta posterior taraftan boyuna giril laminalarda kırık ve C6 - C7 fasetleri aras

[1] İ.Ü. İst. Tıp Fak. Ortopedi ve Travmatoloji Kürsüsü Prof. Doktoru.
[2] İ.Ü. İst. Tıp Fak. Ortopedi ve Travmatoloji Kürsüsü Asistan Doktoru.

da tam dislokasyon olduğu görüldü. Yerine kondu, tel ile serklaj yapıldı, kemik grefi konularak C5 - C7 arasında posterior füzyon tamamlandı. Ameliyat esnasında ve sonrasında çekilen radyografiler, posterior tarafta, laminalar ve fasetler arasında tam anatomik redüksiyon sağlanmış olduğu halde önce C6 ıncı vertebra korpusunun C7 nin biraz daha önünde kaldığını gösterdi. Bu durumun C6 ıncı vertebranın laminasının ön ve yanlardan kırılarak korpus vertebradan ayrılmış olduklarını kanıtladı. Ameliyattan sonra iskelet traksiyonuna 8 hafta daha devam edildi. Bu arada ön tarafta disloke vertebra korpusları arasında spontan arterior füzyon oluşmakta olduğu görüldü. Bundan sonra hastaya Minerva alçısı yapıldı ve ayağa kaldırıldı.

TARTIŞMA :

Takdim ettiğimiz bu vaka çeşitli yönleri ile ilginçtir.

1 — Dislokasyonun çok fazla oluşu: Lateral grafide açıkça görüldüğü gibi C6 ıncı vertebra korpusu tamamiyle öne disloke olup C7 incinin önünde yer almıştır. Bu konudaki 15 yıllık tecrübemiz, ne görmüş olduğumuz vakalarda, ne de takip ettiğimiz yayınlarda bu kadar fazla dislokasyonu olan, buna rağmen yaşayan vaka görmemiştik.

2 — Nörolojik bulguların hiç yok denecek kadar az olması : Daha önceki bir bildirimizde(2, 7) nörolojik bulgular ile travmatik lezyonun derecesi arasındaki bağlantıya değinmiştik. Bazı vakalarda radyografik olarak hiçbir bulgu görülmediği halde quadripleji tablosu ile karşılaşıyoruz. Bu vakada ise tam diklokasyona rağmen nörolojik bulgunun çok az oluşu ilginçtir. Bu durumun C6 ıncı vertebranın korpusunun öne disloke olmasına rağmen laminasının korpus vertebradan ayrılıp arkada yerinde kalmış olması ile izah edebiliriz. Böylece medülla spinalis makaslama yoluyla kesiye uğramaktan, hattâ basıdan kurtulabilmiştir.

3 — Bu kadar ileri derecede bir dislokasyonun teşhisinin geç konmuş olması : Bu durumla vakalarımızın çoğunda karşılaşıyoruz. Boynun lateral radyografisi çekilirken omuz gölgesi, C6 ve C7 inci vertebraların görünmesine engel teşkil eder. Nitekim bu vakanın böyle bir grafisi elimizde vardır, ancak C5 e kadar görüldüğü için, dislokasyon görülmemektedir. Ancak lateral grafi esnasında kollar aşağıya çekildiğinde C6 ve C7 yi görmek mümkün olmaktadır. AP radyografide bu kadar ileri derecede bir dislokasyonu göstermemiştir.

4 — Eski bir dislokasyon olmasına rağmen başarı ile tedavi edilebilmiş olması: Daha önceki bir bildirimizde (6) boyundaki beş aya kadar eskimiş travmatik dislokasyonları, iskelet traksiyonu ile tedavi edebildiğimizden bahsetmiştik. Bu hasta bize travmadan 22 gün sonra gelmişti, Crutchfield iskelet traksiyonu ile yavaş yavaş redüksiyonu sağlıyabildik. Bu esnada nörolojik bulgularda artma olmadığı gibi mevcut olanların da düzelmesi sağlandı. Yapılan ameliyatta laminalar arasında redüksiyon ve füzyon yapıldığı halde korpus vertebralar arasında tam redüksiyon sağlanamadı, fakat ilk duruma oranla yeni durum yeterli kabul edildi.

LİTERATÜR :


1. Fethiye Ayral, Fahri Seyhan: Servikal vertebraların Lezyonlarında cerrahi tedavi. Ege Ortopedi ve Travmatoloji Derneği Cerebral felç simpozyumunda bildiri, İzmir, 1969, Simpozyum notları, sayfa 115-120.

2. Fethiye Ayral, Fahri Seyhan: Servikal Vertebraların travmatik lezyonları ile nörolojik komplikasyonları arasındaki ilgi. II. Millî Türk Rehabilitasyon Kongresinde bildiri, Mayıs 1969, İstanbul.

3. Fethiye Ayral, Fahri Seyhan: Atlas-Aksis arasında travmatik olmayan çıkıklar. Ege Ortopedi ve Travmatoloji Derneği II. Kongeresinde bildiri, Haziran 1970, İzmir.

4. Fethiye Ayral, Fahri Seyhan: Servikal vertebralarda anterior füzyon. II. Türkiye Ortopedi ve Travmatoloji Kongresi notları, sayfa 106-111, İstanbul, 1971.

5. Fethiye Ayral, Fahri Seyhan: Boyun kırık ve çıkıklarında cerrahi tedavi. İstanbul Tıp Fakültesi Bilim toplantısı, 10 Nisan 1973.

6. Fethiye Ayral, Fahri Seyhan: Servikal vertebraların eski travmatik lezyonlarında tedavi. III. Türkiye Ortopedi ve Travmatoloji Kongresi notları, sayfa 297-302, Mayıs 1973, İzmir.

7. Fethiye Ayral, Fahri Seyhan: Boyun trav malarında nörolojik komplikasyonlar. Act Orthopaedica Traumatologica Turcica Cilt 8, sayı 1. Sayfa 44-50, 1974.

8. Fethiye Ayral - Fahri Seyhan: Odontoid k rıklarında cerrahi tedavi. IV. Millî Tür Ortopedi ve Travmatoloji Kongresi, Ekin 1975, Ankara.

# Torasik ve Lumbar Vertebraların ciddi Fraktürlerinde Cerrahi Redüksiyon ve Stabilisasyonun (Harrington İnstrumantasyon ve Spinal Füzyon) neticeleri

Dr. Güngör Sami ÇAKIRGİL[1] Dr. İlker ÇETİN[2]

ABSTRAKT: 1974-1978 yılları arasında bel kemiğinin ciddi fraktür-dislokasyonundan muzdarip 15 hastada, kazadan sonraki ilk 1-90 gün içinde Harrington instrumantasyonu ve Spinal füzyon ameliyatı uygulanmıştır. Bu rapor, instrumantasyon ve füzyon metodu, redüksiyon ve stabilizasyonun yeri, nörolojik şifa sağlanabilme imkânları ve hastanede geçen gün sayısı bakımlarından, ameliyatın bir değerlendirmesini yapmaktadır. Ameliyattan sonraki takip süresi ortalama 21 ay olarak kaydedilmiştir. Redüksiyon ve stabilizasyon, travmadan kısa bir süre sonra, yani ilk 12 saat içinde uygulanmıştır. Nörolojik bozukluklarla komplike vakalarda, konservatif ve cerrahi metodlarla tedavi edilen vakaların mukayesesinde, nörolojik şifa yönünden iki metoddan biri veya diğeri lehinde bir artış kaydedildiği söylenemez. Ancak ilk 8 saat içinde cerrahi müdahale edilen, spinal iskemiye bağlı nörolojik bozuklukların süratle gerilediği ve şifanın sağlandığı, diğer taraftan ameliyat edilen vakaların kısa sürede yatağı ve hastaneyi terkedebildiğini önemle belirtmek yerinde olur.

Torasik ve lumbar vertebraların ciddi fraktür-dislokasyonlarının tedavisi, son yüzyılda büyük değişmeler göstermiş ve tedavinin objesi olan «Redüksiyon ve Stabilizasyon»un sağlanması üzerinde geniş bir taraftar kazanmıştır. 1940 yılına kadar ciddi fraktürlerde konservatif veya cerrahi müdahalelerle anatomik redüksiyonun önemi üzerinde durulmuş, 1940 da Sir Watson-Jones «Mükemmel şifanın ancak mükemmel bir redüksiyonla sağlanabileceğini, aksi halde hafif derecedeki bir vertebral kamalaşmanın bile sebatlı bir ağrı nedeni olabileceğini» yazmıştır.

1947 de Stranger, vertebral fraktür-dislakosyonlu bir vaka serisinde, travmadan sonra birkaç yıl takibini yapmış, konservatif (Watson-Jones hiperekstansiyon alçı korsası ile) veya cerrahi metodlarla tedavi edilen vakalarda spinal deformitenin yüksek oranda nüksettiğini kaydetmiştir. 1945 de Nicoll, yaralanmadan sonra en az 2 yıl çalışmış olan 116 vakalık bir seri üzerinde incelemelerde bulunmuştur. Bu çalışmalara göre, ciddi spinal deformitelerde hiperekstansiyon alçı korsası ile tedavi edilen hastalarda ağrının devam etmesine mukabil, mükemmel fonksiyonel neticelerin kazanıldığını vurgulamıştır. Gutmann, spinal yaralanması olan hastalarda, açık redüksiyon ve internal fiksasyon metodu ile hastaların daha kısa sürede rehabilite edilip prodüktif hayata iade edilebileceklerini kanıtlamıştır. Diğer taraftan, vertebra

[1] A. Ü. Tıp Fakültesi Ortopedi ve Travmatoloji Kürsüsü Profesörü.
[2] A. Ü. Tıp Fakültesi Ortopedi ve Travmatoloji Kürsüsü Uzman Asistanı.

fraktürlerinin tedavisinde konservatif ve cerrahi metodların uygulandığı merkezlerin tetkikinde, konservatif metodun uygulandığı kliniklerin sayısının daha kabarık olduğu müşahade edilir. Bugün dünyadaki spinal kord lezyonları ile meşgul olan merkezlerin büyük bir kısmında vertebra fraktürleri «Hiperekstansiyon korsası ile pestural redüksiyon ve yatak istirahatı» metodu ile tedavi edilmektedir.

Literatürde, 1958 yılında Prof. Dr. Paul Harrington'u belkemiğinin fraktür-dislokasyonlarının tedavisi için Harrington instrumantasyon ve spinal füzyon ameliyatını ilk uygulayıcısı olarak görüyoruz. İşte biz de burada, vertebra fraktür-dislokasyonundan muzdarip hastalarımızda HRSF ameliyatının uygulanması ile elde ettiğimiz sonuçları: redüksiyon, stabilizasyon, nörolojik şifa, erken rehabilitasyon ve hastanede kalma süreleri yönünden değerlendireceğiz.

MATERYEL :

1947-1978 yılları arasında vertebra fraktür-dislokasyondan muzdarip 15 hastada, kazadan sonraki ilk 1-90 gün içinde HRSF (Harrington instrumantasyonu ve spinal füzyon) ameliyatı uygulanmıştır. Bütün hastalar A. Ü. Tıp Fakültesi Ortopedi ve Travmatoloji kliniği ile, Çankaya Hastanesinde tarafımızdan ele alınarak tedavileri yapılmıştır. Bu seride 11 erkek, 4 kadın hasta mevcut olup, post operatif takiplerine 1-19 ay, ortalama 21 ay süre ile devam edilmiştir.

Tablo - I de, vertebra fraktürüne eşlik eden diğer yaralanmaları göstermektedir. 6 hastamızda vertebral fraktüre eşlik eden bu tür yaralanmalar da kaydedilmiştir. 15 klinik vakamızın 5 olgusunda HRSF ameliyatından önce, başka yerde Laminektomi ameliyatı uygulanmıştı. HRSF ameliyatı yaptığımız vakaların ekseriyetinde lezyon seviyesi Torakolumbar bölgede gelişmişti.

METOD :

HRSF ameliyatı sadece ve sadece bu tip ameliyatların rutin olarak yapıldığı büyük «Belkemiği Cerrahi Merkezlerinde» uygulanmalıdır. Özet olarak, vertebra fraktür-dislokasyonlarında bilateral distraksiyon çubukları kullanılmaktadır. Genel endotrakeal anesteziden sonra hasta, ameliyat masasına yüz üstü yatırılarak omuzlar ve pelvis arasına, uzun silindirik sünger yastıklar konarak göğüs ve karın boşta bırakılır. Kırık bölgenin eksposurundan önce iliak kemikten gerekli kortikal ve spongiöz grefler çıkartılır. Kırık bölge üzerinde, fraktürün üst ve altındaki ikişer vertebrayı da ortaya koyacak tarzda bir insizyonla girilir. Kırık vertebra bölgesine ulaşılırken, meduller kanala instrumanlarla zarar vermemek gayesiyle çok dikkatli disseksiyon gerekir. Harrington hook'ları kırık vertebranın iki üst ve iki alt seviyesindeki vertebraların laminaları içine yerleştirilir.

Mesela : 12. Torakal vertebra fraktürü ile birlikte 11. Torakal vertebranın anterior deplasmanında, üst hook 9. torakal vertebraya, alt hook da 2. lumbar vertebraya takılır. Fraktür-dislokasyonun redükte edilebilmesi

Şekil - 1

D.A. Lateral radyografide mükemmel bir anatomik redüksiyon görülmektedir.

için bu prensip esas alınır; distraksiyon çubukları Skolioz'da uygulandığı tarzda yerleştirilir (Şekil - 1) şöyleki: hook'lar takıldıktan sonra outriger (distraksiyon cihazı), vertebral kolonun bir tarafına yerleştirilerek germe işlemi yapılır. (Şekil - 2) Bu uygulama

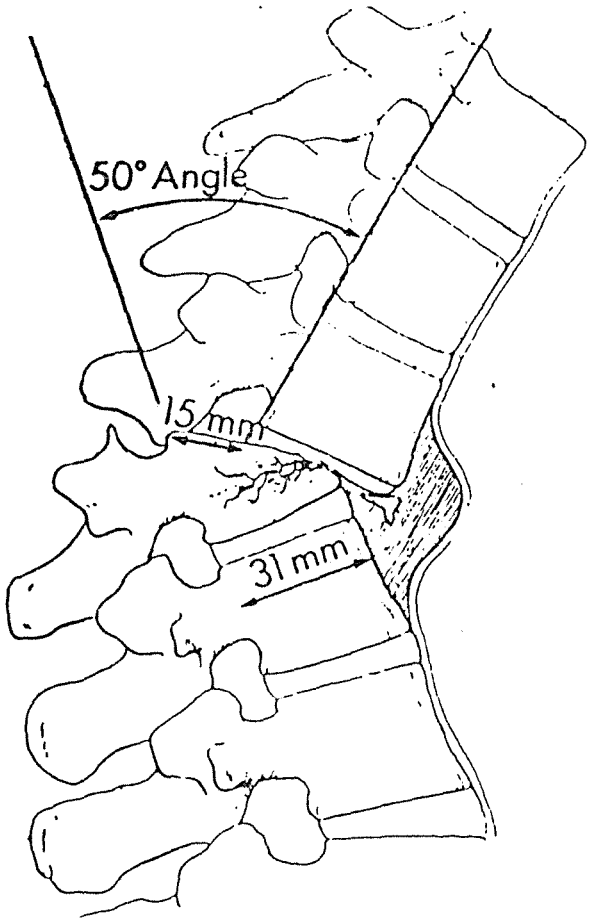


Şekil - 2
Torako-lumbar bölgedeki 'Rotasyonal Fraktür-Dislokasyon' lezyonunda 50° angulasyon ve 16 mm. posterior deplasman; meduller kanalın daralmasına, dolayısı ile en azından meduller iskemi veya spinal seksiyona yol açar.

ile dislokasyonun redüksiyonu ve kırık vertebral segmentin normal uzunluğunu kazanması sağlanmış olur. Outriger cihazının mukabil tarafına ilk Harrington çubuğu yerleştirilerek gerdirilir (Şekil - 3), ancak ilk çubuğun takılıp gerilmesiyle, üç noktadan kompresyon fenomenine göre posterior zorlama alt ve üst hook'lara, anterior zorlama

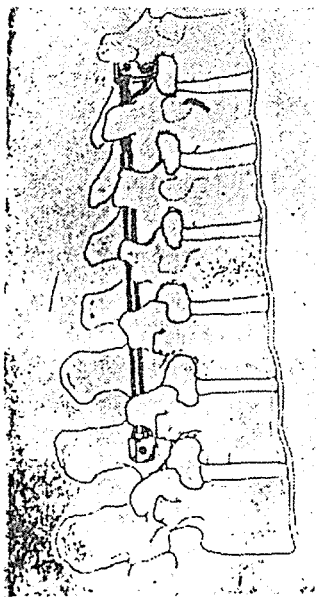

Şekil - 3
Harrington çubuklarının yerleştirilip, gerekli gerdirme yapıldıktan sonra mükemmel bir redüksiyon sağlanır.

ise kırığın apikal bölgesinde etkili olur (Şekil - 4). Böylelikle redüksiyonun devamı sağlanmış olur. Bundan sonra outriger takılmış taraftaki lamina ve faset mafsallarının denüde edilmesi suretiyle füzyon hazırlığı yapılır ve cihaz çıkartılarak ikinci Harrington çubuğu da bu tarafa yerleştirilir. Bundan sonra ilk takılan çubuk muvakkaten çıkartılarak füzyon ameliyesi tamamlandıktan sonra çubuk tekrar takılır ve gerekli gerdirme uygulanır. Üst hook'ların hemen altındaki çubuk çentiklerine özel klipsler veya kalınca birer tel serklajı tatbik edilerek hook'ların geriye kaymalarına mani olucu bir önlem alınır.

Post operatif devrede hasta, sert bir yatakta 6 saat sırt üstü yatırıldıktan sonra her 2 saat ara ile sağa sola döndürülür. Yatağın arka kısmı 1. veya 2. gün kaldırılmaya başlar. Hastanın sakral bölgesinde sensorium yerinde ise, ameliyatın 7. veya 8. günü bir alçı korsa uygulanır. Pelvik bölgede his kaybı varsa takılıp çıkarılabilir tarzda bir plastik korsa tercih edilmelidir (Şekil - 5A-B). Bu plastik korsa günde iki defa çıkartılarak vücut alkol ve pudra ile friksiyon yapılır. Alçı veya plastik korsanın fonksiyonu, aşırı tor-

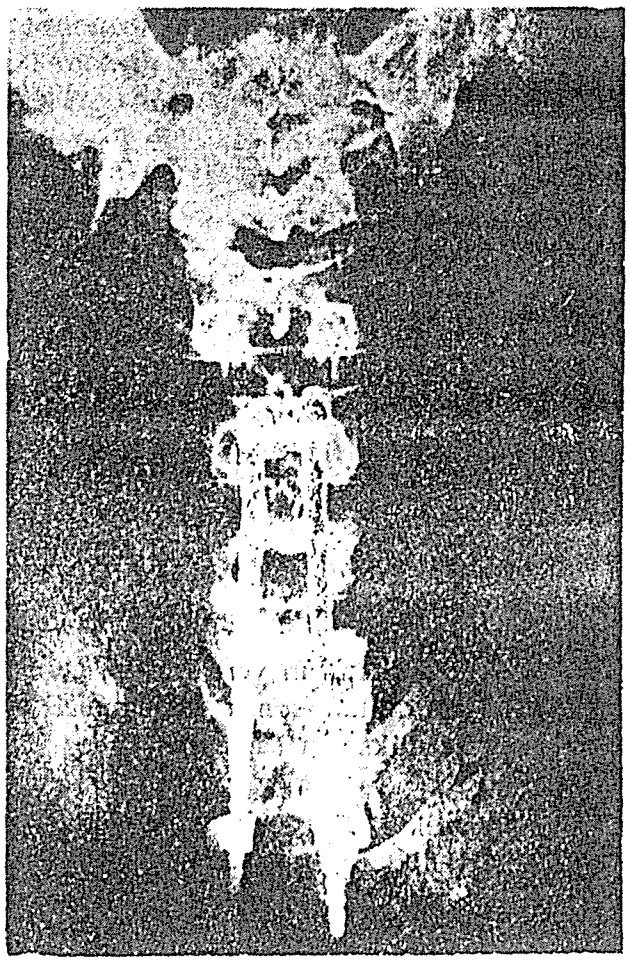

Şekil - 4

D.A. Harrington instrumantasyon ve spinal füzyon ameliyatından sonraki AP grafi.

siyon ve fleksiyon zorlanmalarına karşı ameliyat bölgesini korumaktır, zira bu tarz zorlamalar hook'ların yerinden çıkmasına neden olabilir. Hastanın toleransına göre korsa ile ayağa kalkması 10-15 gün içinde mümkün olur. Eğer bariz bir paraplejik durum varsa, hastaya progresif bir oturma programı tatbik edilir, bir fizyoterapist nezaretinde. Koltuk değnekleri ve uzun bacak breysleriyle yürüme egzersizleri ise ameliyattan 8 hafta sonra başlayabilir. Korsa, nörolojik fonksiyonların total kaybı ile müterafık paraplejik hastalarda 3 ay, nörolojik fonksiyon bozuklukların inkomplet olduğu tedrici düzelme gösteren vakalarda 6 ay süre ile takılmalıdır.

Füzyon gelişimini tamamladıktan sonra Harrington aletleri ameliyattan 12-16 ay sonra ikinci bir ameliyatla çıkartılabilir. Bu ameliyat ise, hastanın ancak 2-5 gün kadar hastanede kalmasını gerektirir önemsiz bir müdahaledir.



Şekil - 5

D.A., 22 yaşında erkek bir hastamızda, meduller kanala deplase bir parçalı kırık (Bursting fracture teşhis edildi.

KOMPLİKASYONLAR :

15 vakalık serimizden 1 vaka, ameliyattan üç gün sonra solunum bozukluklarına bağlı olarak vefat etti. Anatomik yapıya bağlı güçlükler nedeniyle % 8 vakada hook'lar arzulanan vertebralara takılamadı ve bu nedenle de redüksiyon beklenen derecede sağlanamadı, fakat gene de stabilizasyonu temin edildi. 2 vakada Harrington çubuğunun kırılması, 1 vakada da ameliyattan sonraki ilk 6 aylık kontrolde hook'lardan birinin disloke olduğu kaydedildi. 2-5 yıl takipleri yapılan vakalardan ikisinde, ki bu vakalarda çubukların kırılması söz konusu idi, kırık bölgede psödoartroz gelişti. Bunlardan birisinde koreksiyon kaybı oldu ise de, diğerinde korek-

siyonda bir değişiklik kaydedilmedi. Hook disklokasyonu gösteren tek vakada ise koreksiyon kaybı veya psödoartroza delâlet eden bir bulgu tesbit edilmedi. Bir vakada deri altı hematomu, iki vakada da derin infeksiyon görüldü. İnfeksiyonlardan birisi ameliyattan sonraki ilk hafta içinde gelişti, ancak insizyon ve drenaj suretiyle şifa sağlandı. Diğerinde ise ürojenik infeksiyon bakteriemisine bağlı segonder infeksiyon tarzında bir gelişme oldu. Bu da kemoterapi sayesinde kısa bir süre içinde şifaya kavuştu.

Serinin 3 vakasında lumbalji, 1 vakasında da lumbalji ve siyatalji şikâyetleri ameliyat sonu komplikasyonu olarak karşımıza çıktı, ancak bu dört vakada ameliyat öncesine ait inkomplet nörolojik fonksiyon bozuklukları da kaydedilmişti. Hastalardaki bu şikâyetler, muhtemelen travma sırasındaki spinal kord travmasına bağlı idi.

SONUÇLAR :

Kifotik deformite (Şekil - 4A) ve deplasman (Şekil - 4B) ameliyattan sonraki devrede kısman artma gösterdi. Ancak deformite ve deplasmandaki bu artışlar vertebra korpüsünün parçalanması ve lateral deplasmanı ile müterafık vakalara inhisar ediyordu. 15 vakalık serimizde preoperatif ölçümlere göre ortalama kifotik deformite 31° ve deplasman da % 46 iken, post operatif ölçümlerde ortalama kifotik deformitenin 11° ve deplasmanın da % 9 inmiş olduğu kaydedildi.

Pre ve post-operatif nörolojik fonksiyon değerlendirmeleri Frankel tarafından geliştirilen kriteria'lara göre yapılır. Ameliyattan önce nörolojik bozukluk gösteren vakalarda, ameliyattan sonra % 48 oranında beklenen iyileşme sağlanmıştır, şöyle ki : 15 vakanın 6 sında pre-operatif inkomplet fonksiyon bozuklukları mevcut iken (Grade B,D), ameliyattan sonra bu vakaların % 75 de, eskiye nazaran bariz bir iyileşme kaydedilmiştir.

Kazadan sonra hastanede kalma sürelerine gelince: Bu süre 5-25 gün arasında değişmiştir. Paraplejі nedeniyle rehabilitasyonu gerektiren vakalarda, rehabilitasyon merkezlerinde kalma süresi ise ortalama 3.5 ay ve maksimal 5 ay olarak saptanmıştır. Paraplejik hastaların günde ortalama 6 saat süre ile tekerlekli sandalyede oturabilecek duruma gelebilmeleri ise ortalama 25 gün kadar bir zaman almıştır.

TARTIŞMA :

Vertebral fraktürlerin redüksiyonunda tarihi metodlar gözden geçirilirse burada, esas olarak: traksiyon, gibozite bölgesine çeşitli metodlarla baskı uygulanması, iki masa arasında hiperekstansiyona getirilen hastaya alçı korsa tatbiki gibi çeşitli yöntemler dikkati çeker. Prof. Dr. Harrington tarafından 1958 de geliştirilen instrumantasyon ve füzyon metodu ise bütün bu prensipleri içerir. Belkemiğinin normal uzunluğunu kazanması, sağlam kalan anterior intervertebral ligamentler sayesinde olur. Distraksiyon çubukları takılarak gerdirilen belkemiği, sağlam anterior intervertebral ligamentlerin müsaade ettiği nisbette gerilir, uzar. Bedbrook'un otopsi çalışmaları, fleksiyon travmasına bağlı vertebra kırıklarında anterior longitudinal ligamentin daima sağlam kaldığını göstermiştir. 1929 da Davis de, bu ligamentin, vertebral fraktür-dislokasyonlarının redüksiyonunu sağlamak üzere tatbik edilecek zorlamalara mukavemet edecek sağlamlıkta bir yapıya sahip olduğunu kaydetmiştir. 1938 deki bir neşrivatında ise Davis, bu ligamentin 168 kg. lık bir kuvvete kadar kopmadan sağlam kalabileceğini 7 spisiman üzerinde kanıtlamıştır.

Vertebral fraktür-dislokasyonlarında tedavi gayesinin «Redüksiyon ve Stabilizasyon» olacağı prensibi üzerinde hiç kimsenin bir fikir ayrılığı yoktur. Ancak fikir ayrılıkları bu gayenin yerine getirilmesi metodlarında ortaya çıkar. Stabilizasyonun sağlanması için «Postural redüksiyon ve yatak istirahati» yani Watson-Jones hiper ekstansiyon alçı korsası tatbikinden sonra yatak istirahatı verilmesi prensibi Spinal Kord Yaralanmaları Merkezlerinin çoğunda uygulanan bir metotdur ve şüphesiz ki bu metod, birçok vakalarda başarılı da olur. Bununla beraber Frankel, torakal ve lumbar bölgelerdeki fraktürlerden muzdarip 394 vakada % 0.7 oranında redük-

siyonun sağlanamadığını, % 13 oranında da parsiyel redüksiyonun gerçekleştirilebildiğini kaydetmiştir. Burke ise neşriyatında postural redüksiyon ve yatak istirahati metodu ile ne kadar başarı sağlanabileceğine ait bir istatistik vermemiştir.

Redüksiyon ve stabilizasyon termi herhangi bir açıklama gerektirmez. Ancak mühim olan husus, kırığın stabil veya anstabil karakterde olduğunun saptanabilmesidir. Anstabil vertebra fraktürlerinde % 0.65 - % 10 oranlarında bir şifa sağlanabileceği kaydedilmiştir. Stabiliteye ait veriler kazadan sonraya ait olmayıp, şifa süresi hitamında değerlendirilir. Şüphesiz ki, yatak istirahatı yeterli süre devam ettirilirse, hemen bütün vertebra kırıkları stabilize olur.

Hangi kırıkların stabil, hangilerinin anstabil olduğuna ait bir hüküm verebilmek için AP, Lateral ve Oblik projeksiyonda alınmış röntgen filimleri gözden geçirilmelidir. Bu inceleme bize, hastaların kazadan kısa bir müddet sonra basit bir korsa ile ayağa kaldırıldığında herhangi bir deformite artışına neden olmayacak tipteki kırıkların belirlenmesinde bir fikir verir.

Bel kemiğinin stabilitesi üç major faktüre tabidir:

1) Vertebra korpüslerinin bütünüğü, 2) Posterior elementlerin bütünlüğü yani, arkus, fasetler, spinöz çıkıntılar, transvers çıkıntılar ve lig. flavum, 3) Vertebral kolonun istikameti (angulasyon, deplasman durumu). Eğer bu üç faktörden ikisi kaybolmuşsa fraktür anstabildir, stabiliteyi temin edecek tedbirler alınmadan hastanın ayağa kalkmasına müsaade edilirse, deformitenin artışı önlenemez. Bu kriteria torakal vertebranın üst ve orta bölümünden çok, torako-lumbar seviyede söz konusudur. Meselâ T3 T4 seviyesindeki bir fraktür ile 30° kifotik angulasyona neden olan, T4 vertebranın 2 cm öne kayması ve komplet nörolojik defisitle müterafık lezyonlarda göğüs kafesi stabiliteyi sağlar. Buna mukabil bu tip lezyonlarda uygulanacak bir «Laminektomi» ameliyatı instabilite yaratacağından, Laminektomiye ilâveten «Harrington İnstrumantasyonu ve Spinal Füzyon Ameliyatı» mutlaka kombine edilmelidir.

Nörolojik defisitin mevcudiyeti ve ilerlemesi, yani parapleji ile müterafık travmalarda vertebra kırıkları anstabildir.

Kazadan hemen sonraki ilk 2 saat içinde Harrington İnstumantasyon ve Spinal Füzyon ile kırığın stabilizasyonu, ciddi bir komplikasyona yol açmadan gerçekleştirilir. Diğer taraftan bu metod sayesinde, hastanın travmadan kısa bir müddet sonra mobilizasyonu ve rehabilitasyonu imkân dahiline girer.

Tarafımızdan ameliyat edilen 15 hasta hiç ölüm vakası kaydedilmedi. 2 psödoartroz ve ikinci bir ameliyat, yani insizyon ve drena gerektiren 1 post-operatif derin infeksiyon komplikasyonları müşahade edildi.

Bu seride, paraplejik hastalar dahil olmak üzere, vakaların hastane ve rehabilitasyon enstitülerinde yatma süreleri maksimal 107 gün olarak saptanmıştır. Bu süre sonunda paraplejik hastaların, tekerlekli sandalye ile normal hayata dönebilmeleri, hattâ manuel meşgale isteyen işlerde çalışabilecek duruma gelmeleri mümkün olmuştur.

Nörolojik bozuklukların iyileşme şansı bakımından Harrington İnstrumantasyonu ile, konservatif metod, yani hiperekstansiyon korsası ile «Postural Redüksiyon ve Yatak İstirahatı» yöntemi neticelerinin mukayesesinde, Frankel'in 5 Grade sistemi kullanılmıştır. Burada nörolojik iyileşme nisbeti Frankel ve Burke'nin verdiği neticelerden daha farklı olmamıştır. Frankel'in Grade4 de: Kalça fleksiyonunun orta derecede olması, hastanın yatağa yataması ve yatakta dönebilmesine imkân verir. Ayrıca Tibialis anterior fonksiyonunun kaybolmaması (ayağın dorsifleksiyon yapamaz) miksiyon ve defekasyon fonksiyonlarının ise normaldir. Acilen gerçekleştirilen Harrington İnstrumantasyonu Ameliyatı ile Grade4 sonuçlarının alınması kolay olmuştur.

Bu serimizdeki hiçbir hastada, ameliyat nedeniyle pre-operatif nörolojik bozukluklar daha da kötü duruma girmemiştir.

Hastadaki diğer travmatik lezyonlar ve genel durum müsaade ettiği takdirde bu ameliyat, âcil bir müdahale olarak ilk 12, hattâ ilk 2 saat içersinde gerçekleştirilmelidir. Bu ameliyatın avantajlarını şöyle sıralayabiliriz:

1 — Hastaların çoğunda diğer travmatik lezyonlar, belkemiğinin ciddi fraktür-dislokasyon lezyonunun yanında önemsiz kalır ve bir cerrahi müdahaleye mani teşkil etmez. Belkemiği fraktür-dislokasyonunda ilk 12 saat içindeki cerrahi müdahalesine mani olacak tarzdaki bir genel durum bozukluğu vakaların ancak % 10 söz konusu olur.

2 — Genellikle hastalar 20-30 yaşlar arasındaki gençlerdir.

3 — Paraplejik hastalarda kazadan sonraki bakım ne kadar iyi olursa olsun, hastanın fiziki durumu hiçbir zaman kazadan önceki gibi olamaz.

4 — Ameliyat, kazadan sonra 10-15 gün geciktirilirse, hastadan bir takım fizyolojik değişiklikler gelişecek ve bunlar ilâve bir ameliyat stresi ile daha da artacaktır.

5 — Nörolojik defisit kemik basısına bağlı ise, bu bası ne kadar erken kaldırılırsa hastanın iyileşme şansı o kadar fazla olacaktır.

6 — Ameliyattan hemen sonra hastanın iyileşmesinde iki faktör rol oynar: a) Ameliyata bağlı iyileşme, b) Post operatif nekahat süresinin kısalması.

Özet olarak, acil cerrahi müdahale ile redüksiyon ve stabilizasyon, yani Harrington İnstrumantasyonu, füzyon ve çelik korsa uygulanması ile kırıktan kısa bir süre sonra hastanın mobilizasyonu mümkün olur. Mamafih Nörolojik şifa yönünden, konservatif ve cerrahi metodların neticeleri arasında, biri veya diğerinin lehinde büyük bir fark kaydedilmemiştir. Ancak hastanın erken mobilizasyonu yönünden cerrahi müdahalenin avantajlı tarafı tartışılmaz.

LİTERATÜR :


1. Bedbrook, G.M.: Stability of spinal fractures and fracture dislocations. Paraplegia, 9: 23-32, 1971.
2. Burke, D.C. and Murray, D.D.: The management of thoracic and thoraco-lumbar injuries of the spine with neurological involment. J. Bone and Joint Surg., 58B: 72-78, 1976.
3. Davis, A.G.: Tensile strength of the anterior longitudinal ligament in relation to treatment of 132 crush fractures of the spine. J. Bone and Joint Surg., 38, April 1938.
4. Durbin, F.C.: Fracture-dislocations of the cervical spine. J. Bone and Joint Surg., 39-B 23-38, Feb. 1957.
5. Ellis, V.H.: İnjuries of the cervical vertebrae. Presedent's adress. Proc. Roy. Soc. of Med., 40: 19-26, Nov, 1946.
6. Frankel, H.L.: The value of postural reduction in the initial management of closed injuries of the spine with parapiegia and tetraplegia. Paraplegia, 7: 179-192, 1970.
7. Guttmann, L.: Surgical aspects of the treatment of traumatic paraplegia. J. Bone and Joint Surg., 31-B; 399-403, 1949.
8. Harrington, P.R.: Correction and İnternal fixation of the spine by instrumentation. J. Bone and Joint Surg., 44-A: 591-610, June, 1962.
9. Nicoll, E.A.: Fractures of the dorso-lumbar spine. J. Bone and Joint Surg., 31-B. 376-394, Aug. 1949.
10. Stranger, J. Kenneth: Fracture-dislocation of the thoraco-lumbar spine. J. Bone and Joint Surg., 29: 107-118, Jan. 1947.
11. Watson-Jones, R.: Fractures and Joint İnjuries. Baltimore, The William and Wilkins Company. pp. 211, 1940.

# BİLATERAL TRAVMATİK KALÇA ÇIKIGI

Dr. Aziz ALTURFAN[1] Dr. Mehmet NANE[2] Dr. Mahmut BERKMAN[3]

GİRİŞ :

Travmatik kalça çıkıkları şiddetli bir travma sonucu meydana gelen ağır yaralanmalardır, ve tüm eklemlere ait çıkıkların % 2 ilâ 5 ini içermektedirler(8, 9). Bilateral travmatik kalça çıkığı ise oldukça seyrek görülen bir yaralanmadır. 1978 yılı içinde Kliniğimizde tedavi edilen biri bilateral posterior diğeri bir tarafı anterior ve diğer tarafı posterior olmak üzere iki bilateral travmatik kalça çıkığı olgusu nedeniyle literatür araştırması yapılmış, yaralanmanın oluş mekanizması ve görülüş sıklığı incelenerek olgular detaylı bir şekilde sunulmuştur.

YÖNTEM ve GEREÇ :

Olgu 1 : Y. B., 40 yaşında erkek. Her iki kalçasında ağrı, fonksiyon kaybı şikâyeti ile kliniğimize müracaat eden hasta, müracaatından 4 gün önce trafik kazası geçirmiş. İçinde bulunduğu otomobil, hasta ön koltukta otururken, duran bir traktöre çarpmış. İlk tedavisi bölge devlet hastanesinde yapıldıktan sonra kliniğimize sevk edilmiş.

Muayene: Her iki kalça addüksiyon, fleksiyon ve rotasyon intern de duruyor. Elastiki fiksasyon alınıyor. Ayrıca klinik olarak sağ patella fraktürü de mevcut. Nörolojik araz yok. Radyolojik muayenede bilateral posterior kalça çıkığı sol asetabulum kırığı ve bilateral asetabulum marjinal kırığı mevcut. (Resim - 1)

Hastanın müracaatında (çıkıktan 4 gün sonra) acil olarak genel anestezi altında her iki kalçanın redüksiyonu yapıldı. Stabilizasyon testi uygulandığında, kalçalar 70 derece fleksiyona getirildiğinde her iki kalçanın da stabil olduğu görülerek tedaviye konservatif olarak devam etmeğe karar verildi, iki taraflı cilt traksiyonu uygulandı. 1,5 ay süre ile cilt traksiyonunu takiben hasta 1,5 ay süre ile ayağa kalkmamak koşulu ile taburcu edildi. Hasta halen kontrolumuz altındadır. (Resim - 2)

Olgu 2 : A. İ., 65 yaşında, erkek. Her iki kalçasındaki ağrı ve kalçalarını hareket ettirememe şikâyetleri ile kliniğimize acil olarak müracaat ettirildi. Müracaatından 3 gün önce ceviz ağacından düşmüş, kendini bilmez bir halde yatarken komşuları gelip kaldırmışlar. Köyünde iki gün yattıktan sonra kliniğimize getirilen hastanın yapılan muayenesinde bilateral travmatik kalça çıkığı tanısı konmuştur. Sağ kalçada addüksiyon fleksiyon, rotasyon intern, sol kalçada abdüksiyon, fleksiyon, rotasyon ekstern deformiteleri mevcuttu. Radyolojik muayene sonucu sağ tarafta posterior çıkık, asetabulum kenar kırığı, sol tarafta ise arterior çıkığın mevcut olduğu saptandı. (Resim - 3) Hastaya genel anestezi verildikten sonra her iki kalça ko-

[1] İst. Üniv. Tıp Fak. Ortopedi ve Travmatoloji Kliniği Uzman Asistanı.
[2] İst. Üniv. Tıp Fak. Ortopedi ve Travmatoloji Kliniği Asistanı.
[3] İst. Üniv. Tıp Fak. Ortopedi ve Travmatoloji Kliniği Asistanı.

layça redükte edildi ve stabilizasyon testleri yapıldığında her ikisininde stabil olduğu görülerek cilt traksiyonu uygulandı. (Resim - 4)

Hastanın redüksiyondan 1,5 ay sonra Technetium 99m-Sulphur-Colloid ile yapılan kalça scaninginde femur başlarının kan dolaşımları incelendi. Sol da normale yakın sağda ise minimal bir sirkülasyon olduğu saptandı. (Resim - 5) Traksiyon 2 ay devam ettikten sonra 1 ay süre ile daha yatak istirahatine devam edildi ve bu süre sonunda hasta yürütüldü. Son yapılan kontrolünde hasta bastonla yürüyebilmektedir ve radyolojik olarak 5 ay geçmiş olmasına rağmen herhangi bir avasküler nekroz veya artrit belirtisi bulunmamaktadır.

TARTIŞMA ve SONUÇ :

Travmatik kalça çıkıkları ağır bir travma sonucu meydana geldiklerinden hastanın hayatını tehlikeye sokabilen, bundan başka geç komplikasyonlarının sıklığı açısından büyük önem arzeden yaralanmalardır. (1, 5, 7, 8, 9, 10)

Çıkığın oluş sebeplerinin başında trafik kazaları gelmektedir. Çeşitli yazarlar trafik kazalarının % 50 ile % 87,4 oranında rol oynadığını bildirirler.(9) Trafik kazalarında da en önemli yaralanma dashboard injury adı verilen yaralanmalardır. Bundan sonra sırayla paraşütle atlama, spor kazaları, yüksekten düşme, araç çarpması veya tren sürüklemeleri gibi sebepler gelmektedir. (3, 9) Bizim olgularımızdan birincisi trafik kazası olup tipik danshboard injury'e uymaktadır. İkinci olgumuz ise ağaçtan düşme sonucu olmuştur.

Travmatik kalça çıkıkları bilindiği gibi klasik olarak 3 guruba ayrılırlar. Bunlar arkaya, öne ve santral çıkıklardır. Bu 3 grupta, çıkıkla birlikte olan kırığın tipine ve derecesine göre alt gruplara ayrılırlar. Oluş mekanizmasına göre bu çıkık gruplarından biri meydana gelir. Ancak travma çok şiddetli ve değişik yönlerden geldiğinde nadir olarak iki taraflı arkaya, iki taraflı öne veya biri arkaya diğeri öne çıkıklar meydana gelebilir. Bu konuda REIMERS tıp litratüründe 1960 yılına kadar 50 den fazla bilateral travmatik kalça çıkığı görüldüğünü bildirmiştir.(9) EPSTEIN ise 242 olguluk bir seride bir olgu biri öne diğeri arkaya çıkık olmak üzere 8 bilateral çıkık olgusu bildirmiştir.(5) Bunlardan başka INGRAM bir olguda bilateral travmatik kalça çıkığı ile birlikte bilateral femur diafiz kırığı olgusunu bildirmiştir.(7)

Travmatik kalça çıkıkları başlıca 4 mekanizma ile meydana gelirler : (2, 9)

1. Makaslama veya dönme neticesi.
2. Çarpma tesiri altında.
3. Çarpma ve makaslama ile,
4. Makaslama ve çarpma tesiri altında tesir eden kuvvetin devam etmesi ile.

1. nci mekanizmada pelvis büyük bir kuvvet altında kalırsa, örneğin yüksekten düşme, motorsiklet veya kayakla hızla düşme, araç çarpması gibi kazalar sonunda meydana gelir. Bacak ileri derecede addüksiyon, fleksiyon ve içe rotasyon durumunda ise arkaya, abduksiyon ve dışa rotasyonda ise öne çıkık olmaktadır. Ağır travma, simetrik tesir ederse iki taraflı arkaya veya iki taraflı öne, asimetrik tesir ederse değişik iki taraflı kalça çıkığı olabilir. Bizim ikinci olgumuzun oluş mekanizması yukarda anlatılmaya çalışılan mekanizma sonucudur. Yüksekten düşme esnasında hastanın sol bacağı ileri derecede abduksiyon ve dışa rotasyon durumunda iken bir dala takılması ile önce sol tarafta öne çıkık meydana geldiği, daha sonra sağ kalça adduksiyon ve rotasyon internde iken yere çarpması sonucu sağ tarafta posterior çıkığın meydana geldiği düşünülmektedir.

2. nci mekanizma çarpma tesiridir. Dashboard injurylerde en çok bu mekanizma rol oynar. Ani bir fren veya çarpışmada dizler ve uyluklar arabanın ön kısmına veya ön sıraya çarpar ve öyle kalır ki bu sırada pelvis ve vücut arabanın eski hızına bağlı olarak sallanmasına devam eder, buna bağlı olarak çıkık olur. Hattâ sert olan femur başı-

nın tesiri ile asetabulum arka veya üst kenarı kırılabilir. Bizim birinci olgumuzda anamnez ve yaralanma tipi bu mekanizma ile bilateral çıkığın meydana geldiğini düşündürmektedir. Aynı zamanda hastamızda bir tarafta patella kırığının varlığı dizden femur aksı boyunca intikal eden kuvvetin varlığı göstermektedir.

3. ncü mekanizmada çarpma ve makaslama rol oynar. Bu durumda kuvvet trokanter üzerinden tesir ederse asetabulum kırılır ve bu esnada femurda makaslama ile bir tesir olursa çıkık oluşur. Veya femur başı asetabulum kenarında iken bir çarpma olursa asetabulumda kırık ve çıkık olabilir.

4. ncü mekanizmada ise, makaslama ve çarpma tesiri altında etki eden kuvvetin devam etmesi sonucu çıkıkla beraber epifiz kayması, femur boynu kırığı veya femur diafiz kırığıda birlikte oluşabilir. (6, 9, 11, 12)

Travmatik kalça çıkıklarının geç komplikasyonları üzerinde yapılan tüm araştırmalarda belirlenen ortak özellik redüksiyonu ilk 12 veya en geç 24 saat içinde yapılması gerektiğini vurgulamaktadır.(3, 5, 8, 9) Bizim iki olgumuzda da müracaatın bu kritik zamanı geçişi travmatoloji de acil ilk yardımın yurdumuzda gereken süratle yapılmadığını göstermektedir. Bunda hastanın geç müracaatının rolü olmakla beraber (2. olguda olduğu gibi), erken müracaat eden olgulara da yeterli sayıda ortopedistin mevcut olmayışı nedeniyle gereken yardımın yapılamamasınında rolü olsa gerektir. (1. olgumuzda olduğu gibi).

LİTERATÜR :


1. Bonnemaison, F.E., Henderson, E.D. : Traumatic anterior dislocation of the hip with acute common femoral occlusion a child, J.B.J.S., 50-A : 753, 1968.
2. Böhler, L.: Die technik der knochenbru hehandlung, 2 band, I. teil, 1954, Mau rich, Wien.
3. Clawson, D.K., Melcher, P.J.: Fractur and dislocations of the hip, (Rockwoc and Green fractures) Vol: 11, J.B. Li pincott Co., Philadelphia, Toronto, 197
4. Epstein, H.C.: Posterior fracture-disl cations of the hip, J.B.J.S., 43-A : 107 1961.
5. Epstein, H.C.: Posterior fracture-disloc tions of the hip, J.B.J.S., 56-A: 1103, 197
6. Gupta, R.C., Shravat, B.P.: Reduction o neglected traumatic dislocation of th hip by heavytraction, J.B.J.S., 59-A: 24 1977.
7. Ingram, A.J., Turner, P.C.: Bilateral tra umatic posterior dislocation of the hi ciplicated by bilateral fracture of th femoral shaft, J.B.J.S., 37x36-A: 1249, 1954
8. Moll, J.H.: Fractures and dislocations o the hip joint, (Surgery of the hip joint Edited by R.G. Tronzo) 450, Lea-Febiger Philadelphia, 1973.
9. Sönmezler, H.A.: Travmatik kalça çıkıkları, ihtisas tezi. İstanbul, 1968.
10. The Scientific Research Committe of th Pennsylvania Orthopaedic Society: Traumatic dislocation of the hip joint in children, J.B.J.S., 50-A: 79, 1968.
11. Thompson, V.P., Epstein, H.C.: Traumatic dislocation of the hip J.B.J.S., 33-A: 746, 1951.
12. Urist, M.R.: Fracture-dislocation of the hip joint, J.B.J.S. 30-A: 699, 1948.

# EKSTERNAL FİKSATÖRLER

Dr. Orhan SÜREN[1] Dr. A. Rıza TÜRKÖZ[2] Dr. Levent KÖSTEM[3]

MÜLLER eksternal fiksatörlerle sağıtımın, LAMBOT ile başladığını söylemiştir. 2. Dünya Savaşında, savaş cerrahisi gereği pratik oluşu nedeniyle denenmiş fakat sonuçları kötü olarak bildirilmiştir. Geliştirilmiş alet ve uygulama yöntemleri ile pratiğe girişi 1951 yılında HOFFMANN ile başlamıştır. Son zamanlarda uygulama alanı çok yaygınlaşmış, ortopedik alet ve gereç yapan firmaların konuya eğilmeleri ile alet yönünden zenginlik kazanmıştır.

Eksternal fiksatörlerle sağıtımı, cerrahi sağıtım yöntemleri ile konservatif sağıtım yöntemleri arasında kabul edenler vardır. Yöntem ortopedik ve travmatolojik sağıtımın önemli bir bölümünü oluşturur, görünmektedir. Travmatolojinin bazı olguları için bu yöntem, yeri başka türlü doldurulamayacak çözüm getirmektedir. Biz konuyu travmatolojik olgularda kliniğimizde uyguladığımız endikasyonlar olarak sunuyoruz ve deneyimlerimizi öz olarak bildirmek istiyoruz.

1977-1979 yılları arasında kliniğimizde 33 değişik olguda eksternal fiksatörler kullanılarak sağıtım uygulanmıştır. En genç hastamız 5, en yaşlısı 65 yaşındadır. Endikasyon koyduğumuz olguların özelliklerine göre gruplanışı ve sayısal dağılımı aşağıda belirtildiği gibidir.

1 — **Ağır akut açık kırıklarda :** 12 saati geçmemiş, infeksiyon olasılığı yüksek 2. ve 3. derece açık kırıklar bu grubu oluşturmaktadır. 5 olgumuz bu gruptadır. Yöntem olarak debritman yapıldı. Yara kapatılmadan ya da yeterli dren konulup aralıklı deri dikişi ile kapatıldıktan sonra eksternal fiksatörlerle tespite alındı. Yaralının genel durumu düzeltildikten sonra ve yarası kontrol altına alındıktan sonra olgusuna göre 2. ameliyatı yapıldı. Eksternal fiksatörler en fazla bu grup için endikasyon kazanır. Olgu sayımızın az oluşunun nedeni geç gönderilmesi diğer gruplardan birine girecek aşamaya varmış oluşundandır.

2 — **Gecikmiş enfekte kırıklarda :** 5 olgumuz bu gruptandır. Yöntem olarak, kırık yerinde yumuşak doku ve kemiği içeren debritman uygulanır. Kırık sahasına yeterli miktarda küçük parçalar halinde, olası olduğu kadar spongioz kemik grefti yerleştirilir. Yara yeri sağlam deri ile veya olası değilse Reverdin yöntemi deri grefti ile kapatılır. Eksternal fiksatörlerle 3-4 aylık tespit devam eder. Yara durumu iyi olanlar bu sürenin bir bölümünü evinde geçirirler. Kırık bölgesinde deri defekti gösteren infekte, ameliyat edilemeyen olgular da bu gruba girerler. Dizden ayak bileğine kadar deri tamamen dekole infekte bir olgumuz 1 seneye yakın eksternal fiksatörlerle tesbitte kalmış, geniş deri dekolmanının sağıtımı ancak plastik cerrahide yapılabilmiştir. Bu süre içinde kı-

[1] Ege Üniversitesi Ortopedi ve Travmatoloji Kliniği Doçenti.
[2] Ege Üniversitesi Ortopedi ve Travmatoloji Kliniği Uzman Asistanı.
[3] Ege Üniversitesi Ortopedi ve Travmatoloji Kliniği Asistanı.

rığınında iyileştiği görülmüş, hasta fonksiyonel duruma gelebilmiştir.

3 — **Kompresyon osteosentezi olarak :** Uzun kemik diafizlerinde kompresyon osteosentezi panelinde bu grup için Dr. A. Türköz tarafından geniş bilgi verildi ve sağıtımı yapılmış 7 olgumuz sizlere sunulduğu için yinelemek istemiyorum. İyileşmesi gecikmiş, taze fakat infeksiyon olasılığı yüksek kırıklar ve psödoartrozlar için sağıtımda seçilecek en seçkin yöntem olduğunu vurgulamak isterim.

4 — **Yanıkla birlikte olan kırıklarda :** Ameliyat veya traksiyon yada alçı ile tespit olanı olmayan geniş yanıklı olgularda, kırığın sağıtımı için büyük bir olanaktır. Bu sayede yanık yönünden hastanın bakımı ve sağıtımı kolaylaşmaktadır. Bu grupta 4 yaşında 1 olgumuz oldu. Yanık glueal bölgeden diz altına kadar daha çok arka yüze hakim, geniş bir yayılım gösteriyordu. Karşı taraf femurunda kapalı kırığı vardı. Kırığın repozisyonu ve tespiti eksternal fiksatörler ile yapıldı. 6 hafta sonra kırık iyileştiğinde yanık sağıtımı devam ediyordu.

Prensip olarak çocuklarda, yaşı küçük olduğu ölçüde eksternal fiksatör uygulamasına karşıyız. Olgumuzda zorunlu endikasyon söz konusudur. Birkaç çocuk olgumuzdaki gözlemlerimize göre çocuklarda, büyüme kıkırdaklarına kötü etki olasılığı yanında eksternal fiksatör çivileri etkili olabilecek dış kuvvetlere karşı istenilen sağlamlığı gösterememektedir. Aynı olumsuz durum büyüklerin osteoporotik kemikleri için de söz konusudur.

5 — **Kısalık sağıtımı :** Bu amaçta ortopedik olgularda geniş uygulama alanı vardır. Bizim konumuz kırıklardaki uygulamalar olduğu için kırıkla birlikte poliomyelitise bağlı, uyluğuna ait 3 cm kısalığınında sağıtımını yaptığımız bir femur kırığı olgusundan söz etmek istiyoruz. Uzun spiral femur kırığı olan hastamızın repozisyonunu ve tespitini eksternal fiksatörlerle yaptık. 2. haftadan itibaren rotları gerektiği şekilde damar, sinir kontrolu altında her gün bir mikter uzattık. Kırık iyileşme süresi sonunda femura ait 3 cm lik kısalıkta tamamen düzelmiş oldu.

6 — **Acetabulum kırığı ve femur baş santral çıkığı sağıtımında :** Zorunlu endikasyon olarak 1 olguda uyguladık. Hastamızın kanayan ülseri vardı. Ameliyat ve traksiyonla konservatif sağıtım olanağı olmadığından kan tablosu düzeltildikten sonra, kısa bir anestezi ile eksternal fiksatörle repozisyon ve tespit sağladık. Fakat olgumuz post operatif dönemde, 2. gün eksitüs oldu.

7 — **Pelvis çift vertikal kırıkları sağıtımında :** Bu grupta eksternal fiksatörlerin çok yaygın kullanıldığı görülmektedir. Biz de 7 olguyu bu yöntemle sağıttık. 4 hafta geçmiş 1 olgu dışında bütün hastalarımızda iyileşme oldu. Geç gelen olgumuzda traksiyon masasında uygulanan gerekli manipülasyon ve kuvvetler ile repozisyon olmasına karşın eksternal fiksatörler ile tespitten sonraki dönemde repozisyonun büyük ölçüde bozulduğunu saptadık. Olgunun bize öğrettiğine göre, pelvis kırıklarına ait yöntemin başarılı olabilmesi için uygulamanın geciktirilmemesi önemli olmaktadır. Tespit süresi olguya göre 6-12 hafta arasında değişti. Hastalar bu sürenin büyük bir bölümünü evinde geçirdiler. Poliklinikte haftalık takipleri yapıldı. Bir olgumuzda çivi yerlerinde infeksiyon belirtileri olduğundan eksternal fiksatörlü olarak alçılı tespite aldık. Alçı kuruduktan sonra fiksatörleri çıkardık. Daha sonraki izlemde repozisyonda bozulma olmadı.

8 — **İnfekte, kemik defekti gösteren psödoartrozlar :** Bu tip olguların sağıtımında eksternal fiksatörlerin bizim için büyük değeri oldu. Olgusuna göre, sağıtımda farklılık olmasına karşın, şöyle özetleyebiliriz :

Kısalık olanlarda önce psödoartroz bölgesindeki infekte, nedbeli beslenmesi kötü yumuşak dokuları, kemikteki sekestrleri, infekte kısımları, beslenmesi kötü skleroz kısımları içeren geniş bir debritman uygulandı. İskelet traksiyonu ile kontrol altında kısalık düzeltildi.

İkinci ameliyat olarak gerekiyorsa debritman yenilendi. Defekt otojen, mümkün olduğu kadar küçük parçalar halindeki spongioz greftle dolduruldu. Yeterli ölçüde dren yerleştirildi. Ameliyat alanı sağlam deri ile kapatıldı. Gerekli durumda yanlarda uzunluğuna insizyonlar ile deri mobilize edilerek kaydırılmak sureti ile kapanması sağlandı. Yaranın sağlam deri ile kapatılamadığı durumlarda defektli bölge reverdin yöntemi deri grefti ile kapatıldı. Eksternal fiksatörler ile eksen düzgün durumda tespiti yapıldı. Postoperatif lokal ve genel antibiotik sağıtımı erken, devinim egzersizleri uygulandı. 2-3 aylık eksternal fiksatörle tespit süresini, 2-3 aylık yürüme veya tespit alçısıda takip etti.

Biz gelecekte kliniğimiz uygulamalarında eksternal fiksatör endikasyonlarının genişleyeceği kanısındayız. Bu günkü görüşümüze göre eksternal fiksatörlerle sağıtımı zorunlu endikasyon olarak kabul ettiğimizi ve uyguladığımızı yineleyerek, konuyu bitirmek isterim.

KAYNAKLAR :


1. Arıtamur, A. (1974) Tibia kırıkları tedavisinde eksternal fiksasyon metodu. Acta Orthopaedica et Traumatologica Turcica, Sayı 2' 165.

2. Aron, Y.D. (1976) Brief note using methyl methacrylate to make external fixation splints.
Journal Bone and Joint Surgery, 58 A. 153.

3. Bahwaud, J. (1978) Fixateur externe en cadre et en résine acrylique auto-polmérisante.
La nouvelle presse medicale, 6, 463.

4. Boltze, W.H. (1976) Der fixateur externe (Ruhrsystem). AO-Bulletin.

5. Bonnel, M.F. (1974) Augmentation de la stabilité du fixateur externe d'Hoffmann par fiche a filetage median.
La nouvelle Presse médicale, 35 2249.

6. Gunterberg, B., Goldie, I., Slätis, P. (1978) Fixation of pelvic fractures and dislocations.
Acta orthop. Scand., 49, 278.

7. Hegglin, J. (1972) Die behandlung in fizierter pseudarthrosen mit dem fixateur externe nach Hoffmann.
Helv. chir Acta, 39, 705.

8. Jacksen, R.P., Jacobs, R.R. and Neff, J.R. (1978) External skeletal fixation in severe limb trauma.
J. Trauma, 18: 201.

9. Kretzler, H.H. (1976) External fixation. Journal Bone and Joint Surgery, 58-A, 284.

10. Lapeyrie, M., Allieu, Y., Jamme, M., Bruel, S., Pous, J.G., et Escarret, Ph. (1969) Notre expérience du fixateur externe d'Hoffmann en traumatologie récente. J. chir, 97, 441.

11. Lavadre, G. (1972) A propos de la technique d'utilisation du fixateur externe d'Hoffmann dans les fractures de la cheville avec gros dégats cutanés.
J. Chir, 103, 335.

12. Müller, M.E., Allgöwer, M., Schneider, R., Willenegger, H. (1977) Manual der osteosynthese.
Springer verleg, 126.

13. Schramu, P. et Perreau, M. (1971) Ecrasement transversal du bassin avec rupture de L'urétre, reduit et immobilisé par fixateur externe. R. Chir. Orthop, 57, 247.

# KEMİĞİN DEV HÜCRELİ TÜMÖRÜ VE TEDAVİSİ

Dr. Muzaffer AYKURT[1] Dr. Mustafa ÖKTEN[2]

GİRİŞ :

Kemiğin dev hücreli tümörünün etyolojisi, orijini, histopatolojik karakteri, teşhisi ve tedavisi üzerindeki tartışmalar halen devam etmektedir. Yapılan çalışmalar tüm kemik tümörlerinin % 3-5 ini teşkil ettiğini rapor etmektedir.(8) En çok 20-35 yaşlar arasında görülen tümörün 20 yaşın altında ve 50 yaşın üzerinde görülmesi nadirdir(9). Bir çok otör tümörün kadınlarda daha fazla görüldüğü hususunda hemfikirdirler(1, 8). Dev hücreli tümör % 80-85 oranında uzun kemiklerin ucunda görülür. En sık lokalizasyon diz eklemi çevresindekiler(5). Histopatolojik çalışmalar, tümörün % 50 benign seyrettiğini, % 30 rekürrens gösterdiğini ve % 10-15 oranında da malign olduğunu gösterir(8). Tümör primer olarak malign olabileceği gibi, tedavi yetersizliği neticesi rekürrensler gösterebilir veya malignite kazanabilir. Örneğin, radyoterapi veya küretaj tedavisi uygulanan vak'alarda malign değişimler sıklıkla görülür(4).

MATERYEL VE METOD :

1967-1979 yılları arasında kliniğimizde dev hücreli kemik tümörü tanısıyla 20 hasta cerrahi yöntemlerle tedavi edildi. Bu 20 olgudan 9 u erkek (% 45), 11 i kadındı (% 55). En genç hasta 13, en yaşlısı 42 yaşında olup yaş ortalaması 25 dir. Olguların takip süreleri en uzun 12 sene, en kısa 2,5 sene olup ortalama takip süresi 5,5 senedir.

Dev hücreli kemik tümörü ön tanısı i kliniğimize yatırılan hastalarda rutin olara laboratuar ve radyolojik tetkikler yapıl Radyolojik tetkiklerde, akciğer grafisi ve keletin tüm grafileri çekilir. Laboratuar te kiklerinde eritrosit sedimantasyon hızı, Hb Bk, kanda Ca., P., alkalen fosfataz ve idra tetkikleri yapılır. Ayrıca teşhisi doğrulama ve tümörün karakteri hakkında fikir edir mek için biyopsi alınarak histopatolojik te kik yapılır.

Katî teşhise varıldıktan sonra, hastanı genel durumu, lezyonun lokalizasyonu, klinik radyolojik, laboratuar ve histopatolojik bul gular değerlendirilerek en uygun cerrahi te davi yöntemi hakkında karara varılır. Biz olgularımızda dört cerrahi tedavi yöntem uyguladık. Bu yöntemler şunlardır :

1 — Total reseksiyon,
2 — Total rezeksiyon + rekonstrüksiyon,
3 — Küretaj + greft,
4 — Kütetaj + greft + internal fiksasyon.

BULGULAR :

20 olgudan 18 inde lokalizasyon, tümör için tipik olan uzun kemiklerin uçlarında idi. İki olguda atipik lokalizasyon görüldü. Olguların 4 ünde (% 20) total rezeksiyon, 3 ünde (% 15) total rezeksiyon + rekonstrüksiyon, 10 unda (% 50) küretaj + greft, 3 ünde (% 15) küretaj + greft + internal fiksasyon cer-

[1] Atatürk Üniv. Tıp Fak. Ortopedi ve Trav Kürsüsü Doçenti ve Klinik Başkanı.
[2] Atatürk Üniv. Tıp Fak. Ortopedi ve Travmatoloji Kürsüsü Uzman Asistanı.

rahi tedavi yöntemleri uygulandı. Takip süreleri içinde 4 olguda rekürrens görüldü. Hiçbir olguda metastaz ve malign değişimler görülmedi.

Olguların değerlendirilmesi rekürrens ve malign değişiklerin görülüp görülmemesi, kaybolan fonksiyonların kazanılması dikkate alınarak yapıldı. Böylece, olguların 8 inde (% 40) çok iyi, 5 inde (% 25) iyi ve 7 sinde (% 35) orta netice alınmış olup kötü neticemiz yoktur.

TARTIŞMA :

Bir çok yazar, kemiğin dev hücreli tümörünün kadınlarda daha fazla görüldüğü hususunda hem fikirdirler(1). Bizim çalışmamızda da az da olsa kadınlarda yüksek insides bulundu. Yaş insidensinde, en çok 20-35 yaşlar arasında görüldüğü bildirilmektedir(9). Bizde en genç olgu 13 yaşında, en yaşlısı ise 42 yaşında olup yaş ortalaması 25 dir. Pek çok otör, dev hücreli kemik tümörünün karekteristik röntgen görünümü olduğuna inanır(10). Olgularımızda bizi de radyolojik değerlendirmeler teşhise kolay götürdü.

Önceleri radyoterapi dev hücreli kemik tümörünün tedavisinde tek başına veya cerrahi tedavi ile birlikte uzun süre kullanılmıştır. Fakat, bu gün radyoterapiden sonra sarkomatöz değişimlerin çıkabileceği bir gerçektir(2, 4). Biz olgularımızın hepsinde cerrahi tedavi yapma olanağı bulduk. Tümörün lokalizasyonuna göre çeşitli cerrahi tedavi yöntemleri uygulanmaktadır. Bunlar, total rezeksiyon, küretaj ve greftleme, artrodez, artroplasti ve amputasyondur(3, 6, 7). Biz olgularımızı total rezeksiyon, rekonstrüktif cerrahi ve küretaj+greftleme yöntemleriyle tedavi ederek iyi sonuçlar aldık. Hiç bir olguda artredez veya amputasyon gibi daha radikal bir yönteme ihtiyaç duyulmadı.

SONUÇ :

Kemiğin dev hücreli tümöründe kati teşhise klinik, laboratuar, radyolojik ve histopatolojik bulguların birlikte değerlendirilmesi ile gidilmelidir. Tedavide radyoterapi tavsiye edilmemelidir. Lokalizasyona göre seçilecek uygun cerrahi tedavi yöntemleri ile iyi sonuçlar almak mümkündür.

LİTERATÜR :


1. Ackerman, L.V.: «Giant Cell Tumor», Surgical Pathology, 840-844, The C.V. Mosby Company, Saint Louis, 1968.
2. Barnes, R.: Giant Cell Tumor of Bone, J. Bone and Joint Surg., 54: 213-5, May, 1972.
3. Cranford, J.C.: Giant Cell Tumor of the radius treadet by massive resection an tibial bone greft, J. Bone and Joint Surg., 57: 982-86, October, 1975.
4. Jaffe, H.L.: «Giant Cell Tumor», Tumors and Tumorous Conditions of the Bones and Joints, 18-43, Printed in U.S.A., 1971.
5. O'Conner, B.T., et al.: Giant Cell bones tumor, Acta Chir. Orthop. Traumatol., 38: 164-74, Cech, Jun., 1971.
6. Parker, S.M., et al.: Giant Cell tumour of distal radius replaced by massive fibular autograft, a case report, Can. J. Surg., 17 (5): 226-8, Sep., 1974.
7. Pitcock, J.A.: «Tumors and tumorlike lesions of somatic tissue», Campbell's Operative Orthopaedics, 1333-1458, The C.V. Mosby Company, Saint Louis, 1971.
8. Reinhold, R., et al.: Chronic injury and Giant Cell tumor, Monatssch Unfall heikd., 78 (2): 90-3, Feb., 1975.
9. Shands. A.R., and Raney, R.B.: «Giant Cell tumor (Osteoclastoma)», Handbook of Orthopaedic Surgery, 242-3, The C.V., Mosby Company, Saint Louis, 1971.
10. Turek, S.L.: «Tumors of Bone», Orthopaedics Principles and Application, 321-64, J.B. Lippincott Company, Phladephia, 1967.

# RADİUS ALT UÇTA YERLEŞEN DEV HÜCRELİ TİMÖRLERİN TOTAL REZEKSİYON VE FİBULA TRANSPLANTASYONU İLE TEDAVİSİ

Dr. Fahri SEYHAN[1] Dr. Orhan BAŞKIR[2] Dr. Mehmet ÇAKMAK[3]
Dr. Ünsal DOMANİÇ[4]

GİRİŞ :

Genellikle genç erişkinlerin uzun kemiklerinin epifizinde yerleşen dev hücreli tümürlerin en sık yerleşme yeri diz bölgesi, ikinci sıklıkla radius alt ucudur. Bu tümörlerin tedavisinde, küretaj ve grefleme ameliyatlarının iyi sonuç vermediği, üsteleme oranının % 50 den % 90'a kadar vardığı, radyoterapinin de etkisiz olduğu ve sarkomatöz değişime neden olabildiği bilinmektedir. Bugün dev hücreli tümörlerin seçkin tedavisinin total rezeksiyon olduğu hakkında yazarların çoğu birleşmektedir(1, 3, 4, 8, 11, 12, 14).

Dev hücreli tümörlerin ikinci sıklıkla yerleştiği radius alt ucunun tedavi amacıyla total rezeksiyonu, beraberinde bazı sorunlar ortaya çıkarır. Radius alt ucu elbileğinin esas elemanıdır. Elbileğinin ve dolayısıyla elin fonksiyon yapabilmesi için, radius alt ucunun rezeksiyonu ile ortaya çıkan boşluğun doldurulması ve mümkünse elbileği ekleminin yeniden yapılması gerekir. Bu amaçla uygulanan radius alt ucunun total rezeksiyonu ve fibula transplantasyonu ile ilgili bildiriler oldukça azdır ve geniş olgu serileri yoktur. MILCH, LAWSON, GOLD, SAKELLARİDES ve FRANGACİS tarafından 1 er olguya, GOLDNER ve PARRISH'in serilerinde 2 şer olguya bu yöntemin uygulandığı belirtilmiştir(5, 6, 7, 9, 12, 15, 16, 18).

İngilizce literatürde saptayabildiğimiz 9 olgunun 7 sinde iyi, 2 snde se kötü sonuç alındığı görülmüştür. Bu yazımızın amacı, bu 9 olguya tarafımızdan 7 olgu daha lâve etmek, aldığımız sonuçları sunmak ve r adius alt uç tümörlerinde, rezeksiyon ve fibula transplantasyonu yönteminin değerini ortaya koymaktır.

GEREÇ VE YÖNTEM :

Kliniğimizde 1960-1976 yılları arasında, 7 dev hücreli tümör olgusuna, radius alt ucunun total rezeksiyonu ve fibula transplantasyonu ameliyatı uygulanmıştır. En küçük yaş 22, en büyük yaş 47 olup, yaş ortalaması 35 dir. 5 i erkek, 2 si kadındır. Lokalizasyon 4 olguda sağ, 3 olguda sol radiusta idi. Olgularımızda hastalığın başlangıcı ile cerrahi girişim arasında geçen süre ortalama 14,2 aydı. Olguların 4 ünde bir travma öyküsü vardı, 3 ünde ise yoktu. Daha önce 1 olguya radyoterapi, 2 olguya biopsi ameliyatı uygulanmış, 4 olgu ise hiç bir tedavi görmemişti. Ol-

[1] İst. Üniv. İst. Tıp Fak. Ortopedi ve Travmatoloji Kliniği Profesörü.
[2] İst. Üniv. İst. Tıp Fak. Ortopedi ve Travmatoloji Kliğini Doçenti.
[3] İst. Üniv. İst. Tıp Fak. Ortopedi ve Travmatoloji Kliniği Uzman Asistanı.
[4] İst. Üniv. İst. Tıp Fak. Ortopedi ve Travmatoloji Kliniği Asistanı.

gularımızın hepsine biopsi ameliyatı uygulanmadan primer total rezeksiyon ve fibula transplantasyonu uygulandı ve rezeke edilen parça patolojik tetkike gönderilerek teşhis doğrulandı.

1 olguda işleme elbileği artrodezi ilâve edildi. 6 olguda ameliyat sonrası normal seyretti. 1 olguda osteosentez yerinde enfeksiyon ortaya çıktı vidalar daha sonra çıkarıldı ve enfekte sahalar kürete edildi. Pseudartroz oluşan bu olgu dışında diğer olgularda ortalama 5-6 ay sonra kaynama oldu ve hastalar normale yakın bileği ve el fonksiyonu kazandı. Daha sonra 1 olguda ameliyattan 2 yıl sonra üsteleme ve kötü huylu değişim görülmesi üzerine humerus alt uçtan amputasyon yapıldı. 1 olguda elbileğin de dislokasyon ortaya çıktı.

Olgularımızdan elde edilen sonuçlar, el bileği ve el fonksiyonlarına, el bileğinde deformite olup olmamasına, ağrı ve hastanın şikâyet derecesine, tümörün üstelemesi olup olmamasına göre değerlendirildi. Bu değerlendirmeye göre 3 olguda çok iyi (4, 6, 7) no.lu olgular), 2 olguda iyi (1, 5 no.lu olgular) iyi, 1 olguda orta (2 no.lu olgu) ve 1 olguda kötü (3 no.lu olgu) sonuç elde edildi. (Tablo)

OLGU — 1 : 32 yaşında erkek hasta, 1 yıl önce odun kırarken eline odun çarpması sonucu yaralanmış, elbileğinde ağrı başlamış, giderek ağrılarının artması ve şişlik ortaya çıkması üzerine kliniğimize başvuran hastaya 16.4.1965 tarihinde radius distal ucunun total rezeksiyonu ve fibula transplantasyonu yapıldı. Ameliyat sonrası normal seyretti. 6 ay sonra fragmanların çok az angulasyonla kaynadığı, elbileğinde belirli bir deformite olmadığı, el ve elbileği fonksiyonlarının % 60 kadar olduğu görüldü ve sonuç iyi olarak değerlendirildi.

OLGU — 2 : 22 yaşında erkek hasta, 1,5 ay önce düşmüş ve daha sonra elbileğinde şişme başlamış, ağrı ve şişme şikâyeti ile kliniğimize başvuran hastaya 21.5.1966 tarihinde radius alt ucunun total rezeksiyonu ve fibula transplantasyonu ameliyatı yapıldı. Ameliyat sonrası normal seyretti. 2,5 yıl sonra yapılan muayenede, fragmanların kaynadığı, fakat el bileğinde dorsal luksasyon durumu olduğu, elbileği fonksiyonlarının % 30 kadar olduğu, hastanın elbileğindeki deformite ve ağrıdan şikâyetçi olduğu görüldü. Elbileği redüksiyonu ve artrodezi düşünüldü, fakat önerilen ameliyatı kabul etmesi. Sonuç orta olarak değerlendirildi.

OLGU — 3 : 50 yaşında erkek hasta, 5 ay önce sol elbileğinde yavaş yavaş şişlik belirmiş. Daha sonra ağrı ve fonksiyon bozukluğu ortaya çıkan hasta 3,5 ay önce 18 günlük bir radyoterapi görmüş. Şikâyetlerinin geçmemesi üzerine kliniğimize yatırılan hastaya 26.11.1968 yılında radius alt ucunun total rezeksiyonu ve fibula transplantasyonu uygulandı. Ameliyat sonrası normal seyretti. Kaynama elde edilen ve yeterli elbileği ve el fonksiyonlarına sahip olan bu hastada 2 yıl sonra tümör üstelemiş ve kötü huylu değişim görülmesi üzerine humerus alt uçtan amputasyon yapılmıştır (Resim - 1).

OLGU — 4 : 30 yaşında kadın hasta, 15 ay önce sol elbileğinde yavaş yavaş şişlik olmuş, giderek şişliği artan ve ağrıları ortaya çıkan hastaya 1,5 ay önce başka bir hastanede biopsi yapılmış. Dev hücreli tümör teşhisi ile kliniğimize sevkedilen hastaya 17.2.1969 tarihinde radius alt ucunun total rezeksiyonu, fibula transplantasyonu ve elbileği artrodezi yapıldı. Ameliyat sonrası normal seyretti. 5 ay sonra fragmanların kaynadığı, elbileğinde bir deformite olmadığı, el fonksiyonlarının % 75 kadar olduğu, ağrı ve başka bir şikâyeti olmadığı görüldü. Sonuç çokiyi olarak değerlendirildi (Resim - 2).

OLGU — 5 : 39 yaşında kadın hasta, 8 ay önce düşmüş, giderek şişlik ve ağrıları artmış. 12.1.1971 tarihinde radius alt ucunun total rezeksiyonu ve fibula transplantasyonu yapıldı. Ameliyattan sonra enfeksiyon ortaya çıktı, daha sonra vidalar çıkarılarak enfekte sahalar kürete edildi. Ameliyattan 8 ay sonra fragmanlar arasında pseudartroz oluştuğu, enfeksiyon ve akıntı olmadığı, elbileğinde hafif radial deformasyon durumu olduğu, elbileği ve el fonksiyonlarının % 50 kadar olduğu görüldü. Sonuç iyi olarak değerlendirildi.

| Olgu No: | Adı Soyadı | Cins | Yaş | Prot. No: | Taraf | Gecikme süresi | Travma | Önceki tedavi | Ameliyat sonrası | İzleme süresi | Komplikas-yon | El ve elbileği fonksiyonu | Sonuç |
|---|---|---|---|---|---|---|---|---|---|---|---|---|---|
| 1 | M.G. | E. | 32 | 19772 | Sağ | 12 ay | + | — | Normal | 1 yıl | — | % 60 | İyi |
| 2 | S.K. | E. | 22 | 22099 | Sağ | 1,5 ay | + | — | Normal | 2,5 y. | Deformite | % 30 | Orta |
| 3 | A.T. | E. | 50 | 26149 | Sol | 5 ay | — | Radyo-terapi | Normal | 2 y. | Üsteleme Amputasyon | — | Kötü |
| 4 | N.Ç. | K. | 30 | 26501 | Sağ | 15 ay | — | Biopsi | Normal | 1 y. | — | % 75 | Çokiyi |
| 5 | E.Ö. | K. | 39 | 30735 | Sol | 8 ay | + | — | Enfeks. | 8 ay | Pseudartroz | % 50 | İyi |
| 6 | H.S. | E. | 25 | 35623 | Sağ | 3 ay | — | Biopsi | Normal | 10 ay | — | % 90 | Çokiyi |
| 7 | F.D. | E. | 47 | 36661 | Sol | 30 ay | + | — | Normal | 10 ay | — | % 90 | Çokiyi |

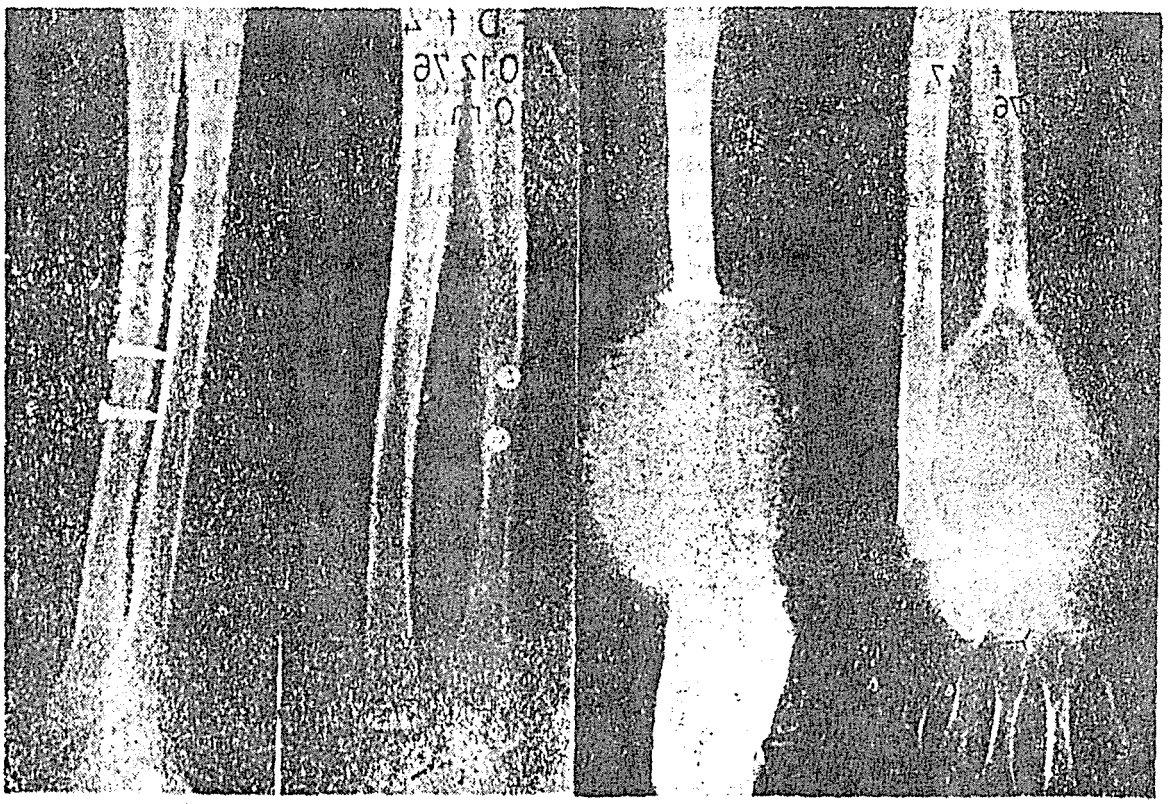

Resim - 1

Radius alt ucunda geniş dev hücreli tümör ve ameliyattan sonraki durumu görülüyor (Olgu - 7).

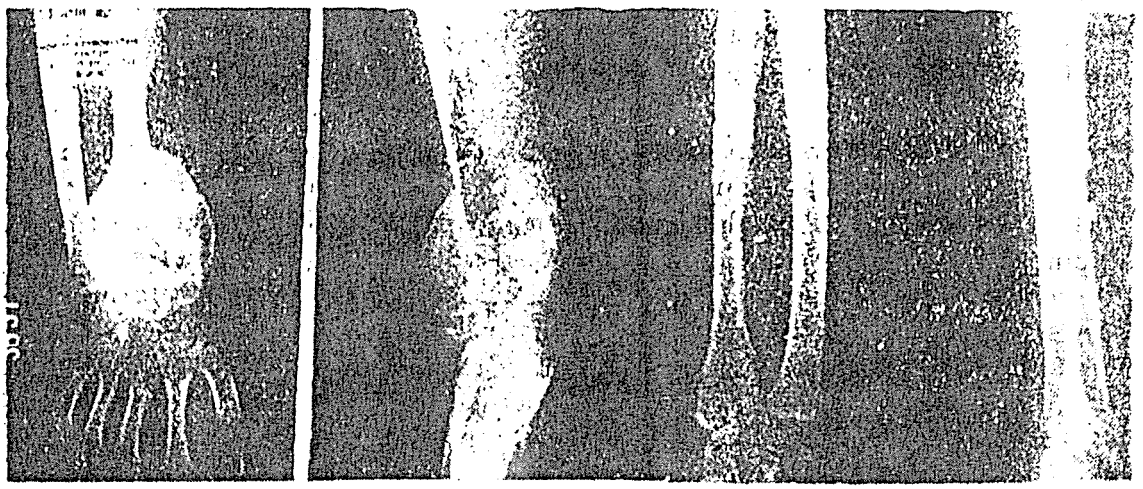

Resim - 2

Radius alt ucundaki tümör ve ameliyattan sonraki durum görülüyor (Olgu - 6).

OLGU — 6 : 25 yaşında erkek hasta, 3 ay önce sağ elbileğinde şişlik ve ağrı ortaya çıkmış. 1 ay önce başka bir hastanede biopsi ameliyatı yapılmış ve kendisine amputasyon teklif edilmiş. Kliniğimize başvuran hastaya 27.11.1975 tarihinde radius alt ucunun total rezeksiyonu ve fibula transplantasyonu uygulandı. Ameliyat sonrası normal seyretti. 10 ay sonra fragmanların kaynadığı, elbileğinde bir deformite olmadığı, el ve elbileği fonksiyonlarının % 90 kadar olduğu, ağrı ve hastanın bir şikâyetinin bulunmadığı görüldü. Sonuç çokiyi olarak değerlendirildi (Resim - 3).

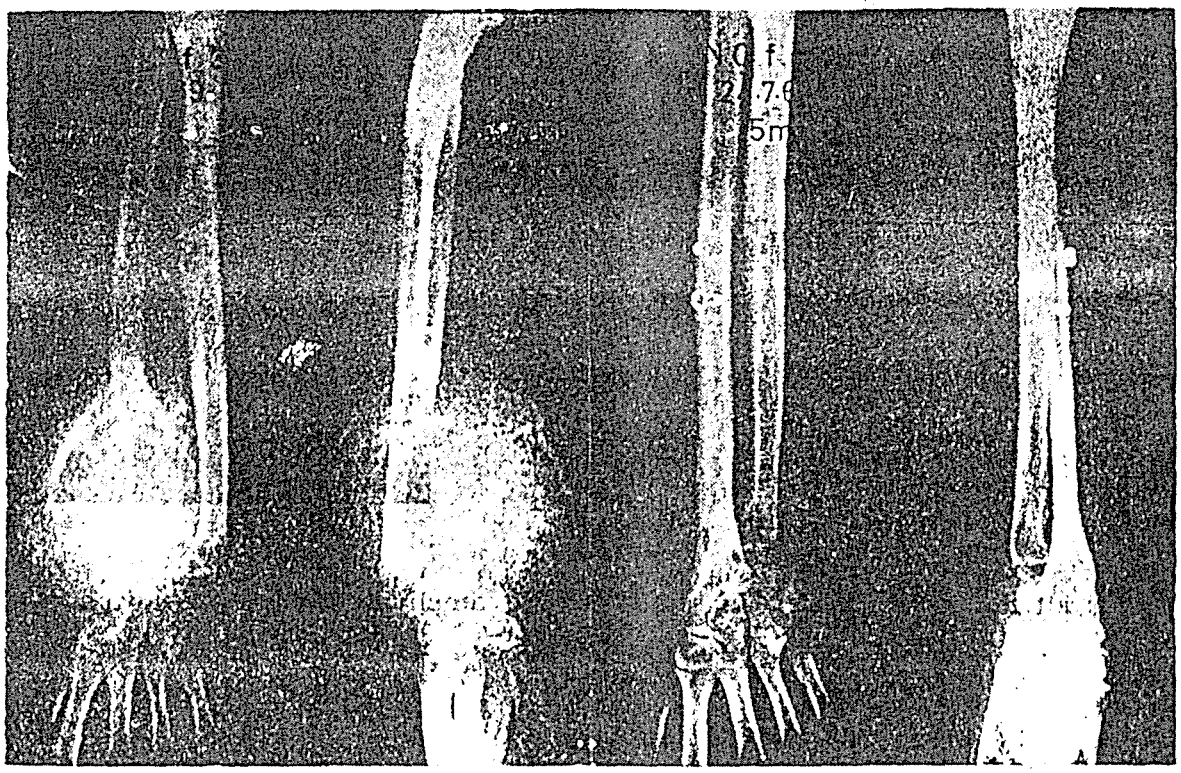

Resim - 3

Radius alt ucunda dev hücreli tümör ve total rezeksiyon ve fibula transplantasyonu yapıldıktan sonra durum görülüyor (Olgu - 4).

OLGU — 7 : 47 yaşında erkek hasta, 2,5 yıl önce düşmüş. 1 yıl önce elbileğinde ağrı ve şişlik ortaya çıkmış. 26.1.1976 yılında radius alt ucunun total rezeksiyonu ve fibula transplantasyonu yapıldı. Ameliyat sonrası normal seyretti. 10 ay sonra fragmanların kaynadığı, elbileğinde bir deformite olmadığı, elbileği ve el fonksiyonlarının % 90 kadar olduğu, ağrı ve hastanın bir şikâyeti bulunmadığı görüldü. Sonuç çokiyi olarak değerlendirildi (Resim - 4).

TARTIŞMA :

Dev hücreli tümörlerin tedavisinde çok çeşitli yöntemler uygulanmıştır. En çok kullanılan küretaj ve grefleme ameliyatlarının çok yüksek üsteleme insidensine sahip oldukları, radyoterapinin de genellikle etkisiz olduğu ve bazende sarkomatöz değişikliklere yol açtığı pek çok yazar tarafından bildirilmiştir(1, 2, 3, 4, 8, 9, 11, 12, 13, 14, 17). Daha önce radyoterapi uygulanan bir olgumuzda ameliyattan 2 yıl sonra üsteleme görülmüş ve amputasyon yapmak gerekmiştir. Bu tümörlerin iyi huylu kabul edilmesi amputasyonu primer uygulamadan uzaklaştırmıştır.

Bugün bu tümörlerde en iyi tedavinin, tümör dokusunun total olarak çıkarılması olduğu yazarların çoğunluğu tarafından kabul edilmektedir(1, 2, 4, 8, 9, 11, 12, 13, 14, 17,

18). Dev hücreli tümörün radius alt ucunda yerleştiği durumlarda tedavi için radius alt ucunu total olarak çıkarmak gerekmektedir. Fakat bu bölümün çıkarılması ile bazı önemli sorunlar ortaya çıkar. Radius alt ucu elbileği ekleminin esas elemanıdır. Çıkarılmasından sonra elbileği ve dolayısıyla elin fonksiyonu bozulur. Aynı zamanda elbileği ve elin fonksiyon görebilmesi için elbileğinin birkaç derece fleksiyon ekstansiyon ve önkolda pronasyon ve supinasyon hareketi olması gerekir.

CAMPBELL ve AKBARNIA, 6 olguda radius alt ucunu total olarak çıkardıktan sonra oluşan boşluğu, tibia proksimalinden aldıkları kortiko-spongioz kemik grefti ile doldurmuşlar ve başarılı sonuç aldıklarını bildirmişlerdir(3). Bu yazarların 3 olgusunda gref kırığı ve 1 olgusunda kaynamama olmuştur. Ayrıca bu seride total iyileşme süresinin çok uzun olduğu (ortalama 11,5 ay) dikkati çekmektedir. GOLD 1 olguya total rezeksiyondan sonra protez uygulamış, bir süre sonra protezin kırılması üzerine yapılan reoperasyonda dolaşımın bozulması sonucu amputasyon yapılmıştır.

İncelediğimiz literatüre ve olgularımızdan aldığımız sonuçlara göre, bu durumun tedavisinde total rezeksiyon ve fibula transplantasyonu en iyi yöntem olarak görünmektedir. Literatürde saptadığımız 9 olgunun 7 sinde, bizim 7 olgumuzun 6 sında başarılı sonuç alınmıştır.. Hiçbir olgumuzda gref kırığı görülmemiş, 1 olgumuzda enfeksiyon nedeni ile pseudartroz oluşmuştur. Total iyileşme süresi 5-6 aydır. Bunlar bu yöntemin diğer yöntemlere üstünlüğünü göstermektedir.

Bu yöntemle iyi sonuç alabilmek için dikkat edilmesi gereken bazı noktalar vardır. Radius ve fibulanın kaynayabilmesi için geniş bir temas yüzeyi olmalı ve iyi bir tesbit yapılmalıdır. Elbileği ve elin yeterli fonksiyon görebilmesi için elbileğinde yeterli stabilizasyon olması gerekir. Bunu sağlamak amacı ile elbileği ligamentleri transplantın distal ucuna dikilmelidir. Fibular transplantın alt ucunun karp kemiklerine artrodeze edilip edilmemesi tartışmalıdır. Bazı yazarlar artrodez yapılmasını önerir(3, 9, 10, 13, 15). Bizim iyi sonuç aldığımız olguların ancak 1 inde elbileği artrodezi yapılmıştır. Görülmektedir ki, artrodez yapılmadan olgularda da sonuçlar başarılı olabilmektedir. Kanımıza göre artrodez yapılmamalı, gerekirse uygulanmalıdır. Ameliyattan sonra bazen elbileğinde dislokasyon veya deformite görülebilmektedir. Bunu önlemek için PARRISH transplantın alt ucuna yarım ay şekli verilmesini önermiştir(15). Bize göre elbileği ligamentleri rekonstruksiyonu yeterli şekilde yapılırsa dislokasyon önlenebilir.

Olgularımızın hiçbirine biopsi yapmadık. Bu tümörler radyografik olarak tanınabilir ve biopsi ile tümör kapsülünün açılması ile tümör dokusu yumuşak dokulara geçebilir ve üstelemeye ve sonuçta ameliyatın başarısız kalmasına neden olabilir.

## SONUÇ :

Radius alt uç dev hücreli tümörlerinde total rezeksiyon ve fibula transplantasyonu ile uygulamada bazı hususlara dikkat edilirse çok iyi sonuçlar alınabileceği ve tedavide seçkin bir yöntem olduğu belirtilmiştir.

## LİTERATÜR :


1. Arıtamur, A.: Dev hücreli tümörlerin cerrahi tedavisi. Türk Tıp Cemiyeti Mec., sayı: 6, Vol: 36, pp: 295, 1970.
2. Arıtamur, A.; ve Bilge, N.: Kemik dev hücreli tümörlerin cerrahi tedavisi ve radyoterapi endikasyonlarının münakaşası. Türk Tıp Cem. Mec., Sayı: 6, pp: 322, 1970.
3. Campbell, C. J.: Akbarnıa, B.A.: Giat-cell tumour of radius treated by massive resection ant tibial bone graft, J. Bone Joint Surg., 57-A: 982, 1975.
4. Ferry, A.M.: Giant-vell tumor-Surgery in the long bones, Clin. Orthop., 56: 57, 1968.
5. Frangakıs, E.K.: Soft-tissue spread of giant-cell tumor, A case report, J. Bone Joint Surg., 53-A: 994, 1971.

6. Gold, A.B.: Follow-up notes, J. Bone Joint Surg., 47-A: 216, 1965.

7. Gold, A.M.: Use of a prothesis for the distal portion of the radius following resection of o recurrent giant-cell tumor, J. Bone Joint Surg., 39-A: 1374, 1957.

8. Goldenberg, R.R.; Campbell, C.J.; and Bonfiglid, M.: Giant-cell tumor of bone, J. Bone Joint Surg., 52-A: 619, 1970.

9. Goldner, J.L.; and Forrest, J.S.: Giant-cell tumor of bone, South Med. J., 54: 121, 1961.

10. Jaffe, H.L.: Tumors and tumorous conditions of the bones and joints, Lea Febiger, Philadelphia, 1958.

11. Johnson, E.W.; and Dahlin, J.B.: Treatment of giant-cell tumor of bone, A report of 116 consecutive cases, J. Bone Joint Surg., 41-A: 895, 1959.

12. Lawson, T.L.: Fibular transplant for osteoclastoma of the radius, J. Bone, Joint Surg., 34-B: 74, 1952.

13. Lichtenstein, L.: Bone tumors, pp: 135 4. ed., C.V. Mosby, St Douis, 1972.

14. Mnaymneh, W.A.; Dudley, H.R.; and Mnaymneh, L.G.: Giant cell tumor of bone, J. Bone Joint Surg., 46-A: 63, 1964.

15. Parrish, F.F.: Treatment of bone tumors by total excision and replacement with massive autologous and homologous, grafts, J. Bone Joint Surg., 48-A: 968, 1966.

16. Pitcock, J.A.: Campbell's operative orthopaedics, Vol: 2, pp: 1352, 5. ed., C.V. Mosby, St. Louis, 1971.

17. Polat, A.: Kemik dev hücreli tümörleri ve tedavisi, Uzmanlık tezi, İst. Üni. İst. Tıp Fak. Ortopedi ve Travmatoloji Kli., 1972.

18. Sakellarides, H.T.: Extensive giant cell tumor of the lower end of the radius, Clin. Orthop., 42: 151, 1965.

# OMUZ BÖLGESİ TÜMÖRLERİNDE CERRAHİ TEDAVİ

Dr. M. ÜZEL[1] Dr. Y. TENEKECİOĞLU[2] Dr. İ. CEVER[3] Dr. A. BOZAN[4]

Omur bölgesi tümörlerinde cerrahi tedavi olarak sıklıkla uygulanan yöntem skapulo-humeral dezartikülasyon yahut diğer adı ile interskapulotorasik amputasyondur. Bu ameliyat türü üst ekstremitenin en geniş bir amputasyon şeklidir. Böyle bir girişim ile klavikula, skapula ve kolun tamamı vücuttan ayrılır(1, 4, 6). Umumiyetle olguların kliniklere geç müracaat etmeleri bu tip bir girişimi kaçınılmaz kılmaktadır. Halbuki omuz kuşağını oluşturan humerus üst uç, skapula ve klavikulanın erken teşhis edilmiş primer habis tümörlerinde, kolu yerinde bırakacak geniş lokal rezeksiyonda yapılabilir. Böylece hem skapulo-humeral dezartikülasyondaki kadar radikal bir cerrahi girişim uygulanmış ve hem de humerusun distal yarısı ile beraber önkol ve el yerinde bırakılarak fonksiyonel ve kozmotik açıdan çok büyük bir fayda sağlanmış olur(3, 5, 7, 8). Gerek skapulo-humeral dezartikülasyon gerekse omuz kuşağının lokal rezeksiyonu sayısı genel olarak tümör cerrahisi ile uğraşan ortopedi ve travmatoloji kliniklerinde bile azdır. Bu sebepten literatürde konu ile ilgili yazıların azlığı dikkati çeker.

**Materyel ve Metod :**

Cerrahpaşa Tıp Fakültesi Ortopedi ve Travmatoloji kliniğinde kurulduğu 1969 yılı sonundan günümüze kadar geçen 9 yıllık zaman içinde omuz çevresi 5 habis tümör olgusuna bu tip cerrahi girişim uygulanmıştır. Bunların üçü skapulo-humeral dezartikülasyon, ikisi ise omuz kuşağı rezeksiyonudur. Hastaların üçü erkek, ikisi kadındır, yaşları 12, 13, 58, 61, 74 olup yaş ortalaması 43,6 dır (Tablo - 1). Olguların ikisi humerus üst uçta kondrosarkom, birinde humerus üst uçta fibrosarkom, dördüncüsünde humerus üst uç, klavikula ve skapulayı beraberce atake eden kondrosarkom idi. Diğer olgumuzda ise epidermoid karsinom nedeni ile 1976 senesinde başka bir klinikte omuz dezartikülasyonu uygulanmış ve ameliyat ştumfunda lokal nüks oluşmuştu (Tablo - 2). Olgularımızın üçüne skapulo-humeral dezartikülasyon, bunlardan bir tanesi ki daha önce epidermoid karsinom nedeni ile omuz oynağı dezartikülasyonu yapılmış olgu idi. Diğer ikisine de humerus proksimal yarısı ile skapula ve klavikulayı içine alan omuz kuşağı rezeksiyonu uygulanmıştır. Olgularımızda daha önce dezartikülasyon yapılan epidermoid karsinom hariç hepsinde preoperatuar frozen-section metodu ile histolojik tanı konmuştur. Konan bir histolojik tanı, daha sonra, elde edilmiş olan ameliyat materyelinin mikroskopik tetkikinde de her seferinde doğrulanmıştır.

Hastalarımızın en yaşlısı olan 74 yaşındaki hasta postoperatuar 7 ci günde kan uyuşmazlığı ve buna bağlı şok nedeni ile ha-

[1] Cerrahpaşa Tıp Fakültesi Ort. ve Trav. Kliniği Öğretim Üyesi.
[2] Cerrahpaşa Tıp Fakültesi Ort. ve Trav. Kliniği Uzman Asistanı.
[3] Edirne Tıp Fakültesi Ort. ve Trav. Kliniği Uzman Asistanı.
[4] Cerrahpaşa Tıp Fakültesi Ort. ve Trav. Kliniği Asistanı.

yatını kaybetmiştir. Diğer olgular halen hayatta olup günümüze kadar izlenmiştir (Tablo - 3). Bu dört olgunun ortalama takip süresi 17 aydır. Bütün hastalarda son kontrolarında lokal rezidiv ve genel yönden hiç bi patolojik durum mevcut değildir.

TABLO — 1

| SIRA | HASTA ADI | CİNSİ | YAŞ | İLK ŞİKAYETLER |
|---|---|---|---|---|
| 1 | M.S. | E | 13 | 1 ay |
| 2 | S.A.K. | E | 61 | 15 ay |
| 3 | F.Y. | K | 12 | 7 ay |
| 4 | F.L. | E | 74 | 8 ay |
| 5 | F.A. | K | 58 | 36 ay |
| ORTALAMA | | 3E-2K. | 43,6 | 13,4 |

TABLO — 2

| SIRA | HİKAYESİ | İLK ŞİKAYET | MÜRACATINDAKİ BULGULAR | HİSTOLOJİK TEŞHİS |
|---|---|---|---|---|
| 1 | — | Ağrı - Şişlik | Tümör | Kondrosarkom |
| 2 | Med-Radyoterapi | İnfeksiyon ciltte ülseras | Sağ kol omuzdan desartiküla + omuzda ülserasyon | Epidermoid Ca. |
| 3 | — | Ağrı | Büyük Kitle | Kondrosarkom |
| 4 | Medikal | İnfeksiyon ağrı şişlik | Kitle + fistül | Kondrosarkom |
| 5 | Medikal | Ağrı | Kitle | Fibrosarkom |

TABLO — 3

| NO. | İLK ŞİKAYET | HİST. TEŞHİS | AMELİYAT TARİHİ | YAŞAMA SÜRESİ | ÖLÜM SEBEBİ |
|---|---|---|---|---|---|
| 1 | 1 ay | Kondrosarkom | 6.1.1978 | 14 ay | Hasta hayatta |
| 2 | 15 ay | Epidermoid Ca | 11.2.1977 | 25 ay | Hasta hayatta |
| 3 | 7 ay | Kondrosarkom | 14.10.1976 | 28 ay | Hasta hayatta |
| 4 | 8 ay | Kondrosarkom | 14.7.1978 | 7 gün | Kan uyuşmazlığı Şok + Eks |
| 5 | 36 ay | Fibrosarkom | 10.1.1979 | 2 ay | Hasta hayatta |

## İrdeleme ve Sonuçları :

Omuz bölgesindeki geniş cerrahi girişimlerin başlıca indikasyon nedeni habis kemik tümörleridir. Bunların arasında da kondrosarkomlar ön plândadır. Kondrosarkomların önemli bir yer tutuşunun sebebi, humerus üst ucunda sık görülmeleri, seyirlerinin kısmen yavaş oluşu, erken metaztazlarının azlığı ve cerrahi tedavi dışındaki diğer tedavi metodlarının etkisizliğidir. Skapulo-humeral dezartikülasyonlarda kolun omuz eklemini meydana getiren diğer kemiklerle beraberce kaybı, protezle tedaviyi son derece güç kılmaktadır (2).

Omuz bölgesi tümörlerinde genellikle büyük cerrahi girişimler gerekir. Bugüne kadar sıklıkla yapılan başlıca müdahale skapulo-humeral dezartikülasyondur(1, 4, 6). Ancak son yıllarda radikal tedavi kapsamında bazı tereddütler ileri sürülmeğe başlanmıştır. Buda, özellikle ekstremite kökü civarındaki tümörlerde organın tümünün kaybı konusunda olmuştur. Örneğin skapulo-humeral dezartikülasyonda tümörün distalde çok uzağında olan el, önkol ve dirsek ile humerusun distal bölümüde feda edilmektedir(3, 5, 7, 8). Halbuki tümör cerrahisinde radikallik tümörün distalinde değil, proksimalindeki sahada önem taşır. O nedenle tüm kolun çıkartılması bir yerde radikal bir girişim için hasta hesabına pek gerekli olmayan büyük bir fidyedir. Eğer tümörün proksimale doğru yayılmasını ön plâna alarak bu açıdan gerekli radikalliği sağlayabiliyorsak, distalde mümkün olduğu kadar çok kısım bırakmayı düşünmeliyiz. Bu görüş özellikle tümörün yapısını da dikkate alarak kondrosarkomlar için daha geçerlidir. Olgularımızın özelliği nedeni ile epidermoid karsinom olanını bir tarafa ayırırsak, diğer dördünden kondrosarkom olan ikisine bu düşünce ile kolu muhafaza ederek omuz kuşağının lokal rezeksiyonunu uyguladık. Fibrosarkom olan olgumuzda da radyolojik görünüm ve tümör seyrinin yavaşlığı nedeni ile preoperatuar devrede omuz kuşağı rezeksiyonunu düşünmüş idik. Ancak eksplarasyonda humerus proksimal kısmı içine doğru girmiş koltuk altındaki tümörün o bölge ana damar ve sinirlerini ileri derecede atake edip infiltre ettiği görüldü. Bu sebepten omuz kuşağı rezeksiyonunun radikal bir girişim olamayacağı kanısına varılıp skapulo-humeral dezartikülasyona geçildi. Olgularımızın sayısı istatistik açıdan yeterli değildir. Ancak literatürde de sayının çok az oluşu dikkate alınırsa, bir fikir verebilir.

Hastalar her iki tip ameliyatı gayet iyi tolare etmekte per ve postoperatuar devreler oldukça rahat geçmektedir. Büyük ameliyat görünümüne rağmen, iyi hazırlandığında preoperatuar ve postoperatuar erken devrelerde eksitus yok denecek kadar azdır. Ameliyat sonrası görülen komplikasyonların başlıcaları; yara dudaklarında nekroz, iskemi ve yarada infeksiyondur. Bizim üç numaralı olgumuzda postoperatuar fistül oluştu; buna neden rezeke edilmiş olan humerusun üst ucunun bir tel ile birinci kota fiksasyonundan sonra bu bölgede meydana gelen infeksiyondur. Fistül revizyonu, küretaj ve telin çıkartılmasından sonra infeksiyon süratle iyileşti.

Sonuç olarak, omuz kuşağı rezeksiyonu uygulanan halen hayattaki olgumuzda sürvinin 28 ay olduğu dikkate alınırsa, iyi indikasyon konmak koşulu ile kolu muhafaza ederek uygulanan omuz kuşağı rezeksiyonunun radikal bir girişim olduğu kanısındayız.

LİTERATÜR :


1. Rob. C., Smith. R.: Forequarter Amputation Operative Surgery part 2. Butterworth Co. (Publishers) Ltd. 1969. S. 446-452.

2. Burri. C., Betzler. M.: Knochen Tumoren Verlag Hans Huber Bern, Stuttgart, Wien 1977 S. 140.

3. Burwel. H.N.: Resection of the Shoulder with humeral suspention for sarkoma involving the scapula.

J. Bone Joint Surg. Vol. 47 B No 2 May. 1965. S. 300-303.

4. Crenshaw. A.H.: Campbell's operative orthopedics. Volum one. The C.V. Mosby Company Saint Louis 1971. S. 877-879.

5. Decoulx. P., Decoulx. J.: Tumeur de l'omoplate Deux cas de scapulo-cleido humerectomie.

Revue de Chirurgie Orthopedique 1973. S. 375-380.

6. Goldstein. L.A., Dickerson. R.C.: Atlas of ortopaedic surgery Volume one The C.V. Mosby Company Saint Louis 1974. S. 56-62.

7. Janecki. J., Nelson. C.L.: En Bloc Resection of the Shoulder Girdle: Technique and İndications.
J. Bone Joint Surg. Vol. 54-A No 8, December 1972. S. 1754-1758.

8. Samilson. R.L., Morris. J.M., Thompson. R.W.: Tumor of the Scapula. A Review of the literature and Analysis of 31 Cases Clin. Orthop., 58: 105-115, 1968.

# ALT EKSTREMİTE HABİS TÜMÖRLERİNDE KOKSA-FEMOROL DESARTİKÜLASYON

Dr. İ. CEVER[1] Dr. M. ÜZEL[2] Dr. Y. TENEKECİOĞLU[3] Dr. R. ERGİNER[4]

Cerrahpaşa eski 3. Cerrahi Kliniği Travmatoloji seksiyonu ve Cerrahpaşa Tıp Fakültesi ayrıldıktan sonra 31.12.1970'de kurulan Ortopedi ve Travmatoloji Kliniğinin materyelinde 1963 yılından 31.12.1978 yılının sonuna kadar yaptığımız taramada 9'u femur kemiğine, 3'ü yumuşak dokuya ait sarkom nedeniyle 12 koksa-femoral desartikülasyon ameliyatının uygulanmış olduğunu saptadık.

4'ü kadın, 8'i erkek olan olgularımızda en küçük yaşı 15, en büyük yaşı 70 ve ortalama yaşı 43 olarak bulduk.

İlk şikâyetlerin başlaması ile teşhis konana kadar geçen sürenin 3 ay ile 24 ay arasında değiştiğini ve ortalama sürenin 7 ay olduğunu saptadık. Liposarkomlu hastamız bu değerlendirmeye özelliği dolayısıyla dahil edilmemiştir.

TABLO - 1 : Hastalarımızın yaş ortalaması, cinslere dağılımı, ilk şikâyetlerinin başlamasından teşhis konana kadar geçen süreyi gösterir Tablo.

TABLO - 1

| NO: | HASTA ADI | YAŞ | CİNS | İLK ŞİKAYETLER |
|---|---|---|---|---|
| 1 | S.T. | 39 | Kadın | 5 ay |
| 2 | Z.B. | 62 | Kadın | 24 ay |
| 3 | M.B. | 55 | Erkek | 6 ay |
| 4 | E.U. | 70 | Kadın | <192 ay> |
| 5 | Y.A. | 65 | Erkek | 12 ay |
| 6 | S E. | 24 | Erkek | 3 ay |
| 7 | H.T. | 19 | Erkek | 8 ay |
| 8 | N.İ. | 15 | Erkek | 4 ay |
| 9 | M.Ç. | 38 | Erkek | 6 ay |
| 10 | R.Z. | 50 | Erkek | 2 ay |
| 11 | N.A. | 21 | Erkek | 5 ay |
| 12 | Z.Ö. | 60 | Kadın | 6 ay |
| ORTALAMA | | 43 | 4 K. 8 E. | 7 ay |

[1] Edirne Tıp Fakültesi Ort. ve Trav. Kliniği Uzman Doktoru.
[2] Cerrahpaşa Tıp Fakültesi Ort. ve Trav. Kliniği Öğretim Üyesi.
[3] Cerrahpaşa Tıp Fakültesi Ort. ve Trav. Kliniği Uzman Doktor.
[4] Cerrahpaşa Tıp Fakültesi Ort. ve Trav. Kliniği Asistan Doktor.

7 olgumuz 5 ile 24 ay arasında medikal-fizik tedavi gördükten sonra meydana gelen şişlik, 2 olgu ise doğrudan patolojik kırık nedeniyle kliniğimize müracaat etmiştir. 16 senelik anamnezi olan liposarkomlu hastamız çeşitli histolojik teşhislerin konduğu 8 operasyon geçirmiş bir olgu idi.

TABLO - II : Hastalarımızın anamnezlerine, klinik ve histolojik tanımlarına göre dağılımı.

TABLO - 2

| NO | HİKAYESİ | İLK ŞİKAYETİ | MÜRACAAT TANISI | HİST. TEŞHİS |
|---|---|---|---|---|
| 1 | Medikal tedavi | Ağrı | Kitle | Osteosarkom |
| 2 | Medikal | Ağrı - Şişlik | Kitle | Osteosarkom |
| 3 | Şişlik | Şişlik | Kitle-Elefantiyazis | Fibrosarkom |
| 4 | 16 senelik anamnez | Şişlik | Kitle | Liposarkom |
| 5 | Med-Fizik tedavi | Ağrı - Şişlik | Kitle | Osteosarkom |
| 6 | Şişlik | Şişlik | Kitle | Fibrosarkom |
| 7 | Şişlik-Harek. mahd. | Ağrı - Şişlik | Kitle | Fibrosarkom |
| 8 | Ağrı Medikal | Ağrı | Kitle | Osteosarkom |
| 9 | Medikal | Ağrı | Kitle-Yürüme güç. | Sinovial sarkom |
| 10 | Medikal | Ağrı | Patolojik kırık | Adeno Ca met' |
| 11 | Med-Fizik tedavi | Ağrı - Şişlik fonksiyon kay. | Kitle-Fonk. kaybı | Kondrosarkom |
| 12 | Med-Fizik tedavi | Şişlik | Kitle-Fonk. kaybı | Rabdomiyosarkom |

TABLO - III : Muhtelif tedavi metodlarını gösterir Tablo.

TABLO - 3

TEDAVİ METODLARI

1 — OPERATİF METODLAR
- a) Amputasyon
- b) Enüklasyon
- c) Lokal rezeksiyon
  - 1 — Ekleme yakın ise rezeksiyon+ankilozan müdahale
  - 2 — Allogref replasmanı
  - 3 — Rezeksiyon + protez tatbikatı
  - 4 — Otojen gref
    - a) Ölü (aynı materyeli kaynatarak)
    - b) Canlı (Vücudun başka yerinden)

2 — RADYOTERAPİ

3 — KEMOTERAPİ

4 — İMMUNOTERAPİ

Laboratuvar tetkiklerinde liposarkomlu hasta dışında bariz bir anemi bulunamadı. Sedimentasyon tüm olgularda değişik oranlarda yüksekti. Asit fosfataz tayini yapılan 9 olgunun sadece birinde, osteolitik-osteojenik sarkomda bu değer yüksek bulundu.

Histolojik tetkikleri yapılan hastaların sadece 6'sında kasık lenf ganglionları incelenmiş ve hiçbirinde metastaz bulunamamıştır. Bir hastamızın ise akciğer sağ üst lobundaki soliter metastaz artikulasyondan sonra lobektomi ile alınmıştır.

**Tedavi :**

Ekstremite primer habis tümörlerinde uygulanabilecek tedaviyi operatif, radyoterapi, kemoterapi ve immunoterapi olmak üzere 4 ana grupta toplayabiliriz.

Biz hastalarımızın tümünde radikal ablasyon yani koksa-femoral desartikulasyon ameliyatını BOYD'un raket tekniğine göre uyguladık.

Bu metodla ameliyat ettiğimiz hastaların sadece ikisinde infeksiyon nedeniyle revizyon yapmaya gerek duyduk. 5 olguda yüzeyel, küçük infeksiyonlar kısa zamanda pansumanlarla kapanmıştır. 5'i ise per primam iyileşmiştir.

Bir hastamız taburcu olduktan kısa bir müddet sonra bilmediğimiz bir sebepten eks olmuştur. Bir olgumuzda ise alınan biyopsinin osteojenik sarkom gelmesi üzerine koksa-femoral desartikulasyon uygulanmış, ancak daha sonra yapılan kesitlerdeki tanı adenokarsinom metastaz'ı gelmiştir. Bu olgumuz ameliyatından bir ay sonra eks olmuştur. 5 hastamız ameliyatlarından sonraki 5 ile 44 ay arasında değişen süreler sonunda akciğer veya kemik metastazları ile eks olmuşlardır. Rabdomiyosarkom nedeniyle desartikule ettiğimiz hasta lokal rezidiv ile yeniden kliniğe yatırılmıştır. Liposarkomlu hastanın son kontrolu ameliyatından 14 ay sonra yapılmış. Bir hastamız ise taburcu edildikten sonra takip edilememiş, diğer iki hastamız sağ ve sıhhattedir.

TABLO - IV : Hastalarımızın histolojik teşhislerine göre yaşama sürelerini ve ölüm sebebini gösterir Tablo.

TABLO - 4

| NO. | İLK ŞİKAYETLER | HİST. TEŞHİS | AMELİYAT TARİHİ | YAŞAMA SÜRESİ | ÖLÜM SEBEBİ |
|---|---|---|---|---|---|
| 1 | 5 ay | Osteosarkom | 29.5.1964 | Exitus | ? |
| 2 | 24 ay | Osteosarkom | 4.9.1963 | Takibi yok | — |
| 3 | 6 ay | Fibrosarkom | 30.6.1960 | 10.11.70 ex - 44ay | Kem-akc. |
| 4 | 192 ay | Liposarkom | 25.4.1968 | 27.9.69' son kont. | ? |
| 5 | 12 ay | Osteosarkom | 25.5.1973 | 27.6.76 ex - 28 ay | Akc met |
| 6 | 3 ay | Osteosarkom | 10.4.1975 | Halen sağ | — |
| 7 | 8 ay | Fibrosarkom | 23.9.1976 | Halen sağ | — |
| 8 | 4 ay | Osteosarkom | 27.12.1976 | 5 ay | Akc met |
| 9 | 6 ay | Sinovial sar. | 22.4.1977 | 18 ay | Akc met |
| 10 | 2 ay | Adeno ca met | 3.4.1978 | 5.5.78 ex - 1 ay | Kem-akc. |
| 11 | 5 ay | Kondrosarkom | 18.9.1978 | 5.12.78 son kont. Halen sağ | Akc met |
| 12 | 6 ay | Rabdomiyosar. | 2.11.1978 | lokal residiv | — |

TARTIŞMA :

Yapılan araştırmalarda bir çok yazarın birleştikleri nokta, radikal cerrahi metodlarla, lokal rezeksiyonların geç sonuçlarının büyük bir farklılık göstermediğidir.

İlk şikâyetlerinin başlamasından ortalama 7 ay sonra müracaat eden, lokal reseksiyona müsait olmayan olgularımızın biri hariç hiçbirinde akciğer metastazlarının bulunmayışı, ortalama yaşlarının 43 oluşu nedeniyle radikal cerrahi tedavi uygulandı.

Histolojik tanısı olmayan olgularda arteria ve vena femoralis'i askıya aldıktan sonra biyopsi aldık. Yapılan Frozen-Section sonucuna göre ameliyatı uyguladık. Bu tarzda hareket etmenin, genel yargıların aksine, çok faydalı olduğuna inanıyoruz. Gerek bu çalışmamızda ve gerekse diğer tümör cerrahisi girişimlerimizde yaptığımız frozen-section sonuçlarının, piyesin sonradan yapılan daha geniş tetkili ilede doğrulandığını gördük. Önemli olan husus histolojik değerlendirmeyi yapacak kimsenin kemik tümörleri bilgisinin çok iyi olması, ameliyatı uygulayacak operatörün ise hastayı klinik ve radyolojik yönleriyle çok iyi tanımasıdır.

Hastalarımıza uyguladığımız klasik BOY tekniğinde femur korpusunda bulunan tümörlerde arka flap yeteri kadar geniş bırakılamamakta ve bilhassa şişman kimselerde sütür yerinde gerilmeler meydana gelmektedir. Bu tip olgularımızda insizyon dik olarak yapıştırdığımız flaster şeritleri ile tansiyon azaltmaya çalıştık. Buna rağmen bazılarında lokal cilt nekrozu ve infeksiyon görülmüştür. Olguların tümüne adduktor alana yakın, insizyonun altında kalacak şekildeki separe bir delikten drenaj koyduk ve tercihan kapalı sisteme bağladık. Dreni genellikle ikinci günde almaktayız. Post-operatif hematomlara mani olmak için bol pamuk ve elastik band ile kompresyon bandajı uygulamaktayız.

İzleyebildiğimiz 8 olgumuzun 2'si bir yıl, 1'i iki yıl, 1'i üç yıl, 1'i dört yıl dolmadan eks olmuşlardır. 1'i ise lokal rezidiv nedeiyle bir ay sonra yeniden kliniğe yatırılmıştır. Bir olgumuz 47, diğeri ise 30 aydır sağ ve sıhhattedir.

Aldığımız bu sonuçlarla, erken teşhis edildiği takdirde, sarkomların sürvilerinin kullandığımız cerrahi teknikle uzatılabileceği kanısındayız.

Hastalarımıza radyoterapi ve kemoterapi uygulanmamıştır. Uygun olan hastalarda radikal cerrahi metodlara ilâveten radyoterapi ve kemoterapi uygulaması ile prognozun daha da düzeltilebileceği kanısındayız.

İyi bir güdük ve istekli bir hasta böyle bir ameliyattan sonra takılacak protez ile günlük hayatını oldukça rahat sürdürebilir.

KAYNAKLAR :


1. Boston, H.C., et all.: Malignant lyphoma so-called reticulum cell sarkoma of bone. Cancer 34(4), 1131-7, 1974.
2. Campbell, M.D., et all.: New therapies for osteogeniz sarcoma J. Bone Joint Surg. Am 57 2, 143-4, 1975.
3. Deeley, T.J.: The drill biopsy of bone lesions. Clin. Radiol. 23, 536-40, 1972.
4. Denischi, A., et all.: Finiges zu der chirurgirschen Behandlung der Knochentumoren. Beitr. Orthop. Traumatol. 17, 16-23, 1970.
5. Farr, G.H., et all.: Telengiectatic osteogenic sarcoma. A review of twenty-eigh cases. Cancer 34(4), 1150-8, 1974.
6. Müller, K.: Untersuchungen an 23 wegen Sarkom in den Jahren 1958 bis 1967 operierten bzw. mit Prothese versorgten Patienten des Rudolf-Elle-Krankenhauses Eisenberg.
Beitr. Orthop. Traumatol. 16, 772-4, 1969.
7. Neumann, H.W., et all.: Behandlungsergebnisse bei osteosarkomen Chondrosarkomen und Fibrosarkomen Beitr. Orthop. Traumatol. 21, 559-68, 1974.
8. Neff, J.R., et all.: Adoptive immunotheraphy in primary osteosarcoma.
J. Bone Joint Surg. Am 57(2), 143-4, 1975.

9. Pap, K., et all.: Tumoren im Bereich des skelettsystems. Beitr. Orthop. Traumatol. 17, 8-11, 1970.

10. Parrish, F.F., et all.: Allograft replacement of all or part of the end of a long bone following excision of a tumor. J. Bone Joint Surg. Am 55, 1-22, 1973.

11. Rettig, H.: Plastische und alloplastische operationen bei der Behandlung gelenkaher Tumoren. Beitr. Orthop. Traumatol. 16, 784-5, 1969.

12. Schöllner, D., et all.: Die beckenendoprothese-eine Alternativa zur Hemipelvektomie bei Tumorpatienten. Z. Orthop. 112, 968-970, 1974.

13. Zweymüller, K. et all.: Erfahrungen mit der Thermographie bei Knochentumoren. Z. Orthop. 111, 41-47, 1973.

# TÜRKİYE HAKKINDA SCOLYOZ İNSİDENSİ

Dr. Veli LÖK[1] Dr. Hakkı ÖNÇAĞ[2] Dr. Emin ALICI[3] Dr. Nail YÜCE[4]

1978 yılında akciğer tbc.nu tarama amacıyla yapılmış mikrofilimlerden 100.000 ni Türk toplumundaki scolyoz insidensini saptamak amacıyla incelenmiştir. Bu filimler gezici tarama ekipleri ve yerel Verem Savaş Dispanserlerinden elde edilmiştir. 100.000 mikrofilimin incelenmesi sonucunda 1311 (% 1,3) scolyozlu tesbit edilmiştir. Bunlar Bölge, yerleşim, yaş, sex, etiyoloji, taraf, lokalizasyon, derece, apex faktörlerine göre incelenmiştir. Veriler Ege Üniversitesi elektronik Hesap Bilimleri merkezinde değerlendirilmiştir.

## GEREÇ VE YÖNTEM :

1978 yılında Tbc. taramak amacıyla yerel Verem Savaş Dispanserleri ve gezici tarama ekipleri tarafından çekilmiş 100.000 mikrofilim incelenmiştir. Bu toplam nüfusa göre her 400 kişiden birinin vertebralarının gözden geçirilmesi anlamındadır. Bu filimler Köylerde, kentlerde, gecekondu bölgelerinde çekilmiştir. Röntgen çekimleri seçmeyle değil örnekleme yöntemiyle yapılmıştır. Bu çalışmaya askerî birliklere ait filimler alınmamıştır. Mikrofilimler özel büyüteçli negatoskoplarla incelenmiş ve yardımcı bilgiler filim üzerindeki yazılardan, filimin zımbalı olduğu kartlardan ve kayıt defterlerinden alınmıştır. Filimin bölgesel dağılımında 5 bölgede Türkiye nüfus dağılımına uygunluk göstermesine karşılık, 1 bölgede yakın uygunluk (Marmara), 1 bölgede de uygunsuzluk mevcuttur. (Karadeniz) Tablo - 1.

Eğrilikler Cobb metoduna göre ölçülmüştür. 20° ye kadar olanlar hafif scolyoz, 20°-30° arasındakiler orta, 30° den yukarı eğrilikler ağır kabul edilmiştir(6).

Etiyolojiyi saptamada şu kriterler göz önüne alınmıştır :

Postural scolyozlar : 30° den az S şeklindeki eğrilikler.

İdiopathic scolyozlar : 30° den fazla S şeklindeki eğrilikler.

Konjenital scolyozlar : Kesin konjenital malformasyonu olanlar.

Postthorakoplastik scolyozlar : Kosta eksikliği veya akciğerlerden birinin ileri lezyonu olan vakalar.

## SONUÇLAR :

100.000 filmin incelenmesinden 1311 scolyoz tesbit edilmiştir. (% 1,3). Bu scolyozların bölgesel dağılımı şöyledir. Egeden 345, Orta Anadoludan 290, Doğu Anadoludan 301, Akdenizden 123, Güneydoğu Anadoludan 105, Marmaradan 132, Karadenizdir 15 dir (Tablo - 1).

[1] E.Ü.T.F. Ortopedi ve Travmatoloji Kürsü Profesörü.
[2] E.Ü.T.F. Ortopedi ve Travmatoloji Kürsü Doçenti.
[3] E.Ü.T.F. Ortopedi ve Travmatoloji Kürsü Mütehassıs Asistanı.
[4] E.Ü.T.F. Ortopedi ve Travmatoloji Kürsü Asistanı.

TABLO - 1. Scolyozun bölgesel dağılımı.

| Bölgeler | Bölg. Yaşa. Nüfus | | Böl. Top. Fil. SY. | | Böl. Dağ. Scl. Sys. | Böl. Dağ. Scl. % |
|---|---|---|---|---|---|---|
| Ege | 6011930 | % 15 | 25527 | % 25 | 345 | % 26,3 |
| Orta Anadolu | 7133028 | % 17,8 | 17121 | % 17 | 290 | % 22,1 |
| Doğu Anadolu | 4540292 | % 11,35 | 21890 | % 21 | 301 | % 22,95 |
| Akdeniz | 4517230 | % 11,5 | 12116 | % 12 | 123 | % 9,38 |
| Güney D. Ana. | 2841741 | % 7,1 | 8002 | % 8 | 105 | % 8 |
| Marmara | 7824147 | % 19 | 14201 | % 14 | 132 | % 10 |
| Karadeniz | 7066442 | % 17,6 | 1143 | % 1 | 15 | % 1,14 |

Türkiye 1977 istatistik yıllığına göre nüfusun % 41 8 kentlerde, % 58,2 si kırsal bölgelerde oturmaktadır(7). 100.000 mikrofilmin dağılımı ise % 46,7 kentsel, % 53,3 ise kırsaldır. Scoliotik deformiteli 1311 filmin dağılımı % 45,61 (598) kentsel, % 54,38 (713) kırsaldır (Tablo - 2). Görüldüğü gibi bu dağılım Türkiye geneline uymaktadır (Tablo - 2)

(Tablo - 2). Yerleşim faktörüne göre nüfusun ve filimlerin dağılımı.

| Yerleşim | Türkiye Nüfus Dağılımı | | Yüzbin Filmin Dağ. | | Scl. Dağ. | |
|---|---|---|---|---|---|---|
| Kırsal | 23478651 | % 58,2 | 53265 | % 53,3 | 713 | % 54,38 |
| Kentsel | 16869068 | % 41 | 46734 | % 46,7 | 598 | % 45,61 |
| Toplam | 40347719 | | 100.000 | | 1311 | |

Toplayabildiğimiz filimlerdeki yaş ve seks dağılımı. Türkiye nüfusunun genel populasyonundaki dağılımla benzerlik göstermektedir. (0-10 yaş grubunun yaş dağılımı hariç).

Türkiyede kadınlar, toplumun % 49,2 (19780470) ni, erkekler ise % 50,8 (20417200) oluşturmaktadır. 100.000 filimde kadınlar % 47,765 (47765), erkekler ise % 52,235 (52235) dir.

1311 scoliotik deformiteli filmin seks dağılımı ise 669 (% 51,02) erkek, 638 (% 48,66) kadın şeklindedir (Tablo - 3).

Tablo - 3. Cinsiyet faktörüne göre nüfusun ve deformitelerin dağılımı.

| Cinsiyet | Genel Nüfus Dağılımı | | Yüzbin Filmin Dağ. | | Scl. Dağılımı | |
|---|---|---|---|---|---|---|
| Erkek | 20417200 | % 50,8 | 52235 | % 52,2 | 669 | % 51,02 |
| Kadın | 19780470 | % 49,2 | 47765 | % 47,7 | 638 | % 48,66 |
| Toplam | 40000000 | | 100.000 | | 1311 | |

Materyeller yaş grubuna göre analiz edildiğinde 21-30 yaş arasında scolyoz sayısının en fazla olduğu saptandı. Scoliotik deformitenin yaşlara dağılımı şöyleydi :

0 - 10 yaş arasındakiler 63 (% 4,8)
11 - 20 yaş arasındakiler 218 (% 16,62)
21 - 30 yaş arasındakiler 339 (% 25,85)
31 - 40 yaş arasındakiler 271 (% 20,67)
41 - 50 yaş arasındakiler 207 (% 15,78)
51 - 60 yaş arasındakiler 133 (% 10,14)
61 - 70 yaş arasındakiler 59 (% 4,5)
71 - 80 yaş arasındakiler 17 (% 1,29)
81 - 90 yaş arasındakiler 4 (% 0,3)

şeklindeydi. Ağır deformiteler genellikle 10-15 yaş arasına dağılmıştı (Tablo - 4).

Tablo - 4. Yaş faktörünün genel nüfustaki ve scolyozlulardaki dağılımı.

| Yaş | Tür. Gnl. Nüf. Dağ. | 100.000 Filmdeki Dağılım | | Scl. Dağılımı | |
|---|---|---|---|---|---|
| 0 - 10 | 10847000 | 16266 | % 16,2 | 63 | % 4,8 |
| 11 - 20 | 9881000 | 20209 | % 20 | 218 | % 16,6 |
| 21 - 30 | 6330000 | 22967 | % 22,9 | 339 | % 25,8 |
| 31 - 40 | 4350000 | 21475 | % 21,4 | 271 | % 20,6 |
| 41 - 50 | 3875000 | 11129 | % 11,1 | 207 | % 15,7 |
| 51 - 60 | 2000000 | 6301 | % 6,3 | 133 | % 10,1 |
| 61 - 70 | 1873000 | 1494 | % 1,4 | 59 | % 4,5 |
| 71 - 80 | | 123 | % 0,12 | 17 | % 1,2 |
| 81 - 90 | | 36 | % 0,036 | 4 | % 0,3 |
| Toplam | 40347719 | 100.000 | % 100 | 1311 | |

Vakaların etiyolojik analizi daha önce bildirilen kriterlere göre yapıldı. Saptanan dağılım şöyleydi.

8 Konjenital scoliosis (% 0,61)
30 Paralatik scoliosis (% 2,28)
95 İdiopathic (30°) üzerindekiler (% 7,24)
1172 Postural (%89,39)
6 Posthorakoplastik (% 0,45) dir.

İdiopathic sloliozun bütün filimlerdeki yüzdesi ise % 0,0095. Grafilerde her vakada etiyolojik tesbiti yapmak her zaman mümkün olmaz.

Tablo - 5. Scolyozlularda etiyolojik dağılım.

| Etiyoloji | Sayı | % |
|---|---|---|
| Konjenital | 8 | 0,61 |
| Paralatik | 30 | 2,28 |
| İdiopathic | 95 | 7,24 |
| Postural | 1172 | 89,39 |
| Thorokoplastik | 6 | 0,45 |
| Toplam | 1311 | 100 |

Deformitenin yönü vakalarımızda 1071 (% 81,69) sağda, 240 (% 18,30) solda olarak tesbit edilmiştir. Sağ scolyozlar 4 kat daha fazladır.

Deformitelerin lokalizasyon dağılımı ise şöyledir :

| | | |
|---|---|---|
| Serviko-dorsal | 14 | (% 1,06) |
| Dorsal | 1153 | (% 87,9) |
| Dorso-Lomber | 131 | (% 9,99) |
| Lomber | 4 | (% 0,3) |
| Dorsal ve Lomber | 9 | (% 0,68) |

Tablo - 6. Scolyotik deformitelerde lokalizasyon.

| Lokalizasyon | Sayı | % |
|---|---|---|
| Serviko-Dorsal | 14 | 1,06 |
| Dorsal | 1153 | 87,9 |
| Dorso-Lomber | 131 | 9,99 |
| Lomber | 4 | 0,3 |
| Dorso ve Lomber | 9 | 0,68 |
| Toplam | 1311 | 100 |

Scolyozluların derecelerinin dağılımı şu sonuçları vermiştir.

| | | |
|---|---|---|
| 0° - 10° arasında | 688 | (% 52,47) |
| 11° - 20° arasında | 447 | (% 34,09) |
| 21° - 30° arasında | 83 | (% 6,33) |
| 31° - 40° arasında | 62 | (% 4,72) |
| 41° - 50° arasında | 18 | (% 1,37) |
| 51° - 60° arasında | 1 | (% 0,07) |
| 61° - 70° arasında | 6 | (% 0,45) |
| 71° - 80 arasında | Dağılım yok | |
| 81° ve yukarısı | 6 | (% 0,45) |

Görüldüğü gibi 20° den düşük scolyozlar % 86 teşkil etmektedir (Tablo - 7). Biz deformiteleri hafif (0 - 20), orta (21 - 30), ağır, (31) şeklinde 3 grupta inceledik.

Tablo - 7. Scolyozların derecelerine göre dağılımı.

| Derece | | Sayı | % |
|---|---|---|---|
| Hafif | ( 0° - 20°) | 1135 | 86,56 |
| Orta | (21° - 30°) | 83 | 6,33 |
| Ağır | (31°) | 93 | 7,11 |

30° - 50° arasındaki scolyozların kadınlardaki sayısı 85, erkeklerdeki sayısı ise 77 dir.

Scolyozluların apexlerinin dağılımı.

| | |
|---|---|
| Üst dorsal | 119 (% 9,07) |
| Orta dorsal | 869 (% 66,28) |
| Alt dorsal | 273 (% 20,82) |
| Dorso lomber | 42 (% 3,20) |
| Lomber | 8 (% 0,61) |

Tablo - 8. Scolyotik eğrinin apexinin dağılımı.

| Apex Seviyeleri | Sayı | % |
|---|---|---|
| Üst Dorsal (Dorsal 4-7) | 119 | 9,07 |
| Orta Dorsal (Dorsal 8-10) | 869 | 66,28 |
| Alt Dorsal (Dorsal 11-12) | 273 | 20,82 |
| Dorso-Lomber (Dor. 12-Lom. 1) | 42 | 3,20 |
| Lomber (Lomber 2-3) | — | — |
| Toplam | 1311 | 100 |

Mikrofilimlerde incelenen bölge, yerleşim, yaş, cinsiyet, etiyoloji, taraf, lokalizasyon, derece, apex faktörlerinin birbiriyle ilişkileri araştırıldığında posthorokoplastik scolyozun ağırlıkla kırsal bölgelerde dağılmıştı (5/1) arasında yine 40° nin üzerindeki scolyozlar ağırlıkla kırsal bölge halkından (2/1) arasında. Konjenital scolyozlar ağırlıkla 30 yaşın altında yer almıştır (6 vakadan 5'i). Paralitik scolyozlarda genellikle 40 yaşın altında dağılmıştır (30 vakadan 23'ü). 95 idipathic scolyozdan 76'sı 10-50 yaşın arasına yerleşmiştir. 1172 postural scolyozlunun 1047 (% 83,91) 10-60 yaşları arasına dağılmaktadır. Postthorokoplastik scolyozluların tümü 10-40 yaşları içindedir. 30 paralitik scolyozludan 10 erkek, 20'si kadınlarda yer almıştır. Konjenital scolyozlar serviko-dorsal ve özellikle dorsal vertebralara Paralitik scolyozlar dorso-lomber vertebralara yayılmıştır. 95 idiopathic scolyozlunun 69 (% 72) si dorsal bölgededir. 1153 postural scolyozun 1071 (% 91) dorsal bölgededir. Paralitik scolyozlarda apeks alt dorsal ve dorso-lomber bölgede yer alırken, idiopathiclerde ve postural scolyozda ağırlıkla orta dorsal bölgeye dağılmaktadır.

TARTIŞMA :

Scolyoz insidensi şimdiye kadar 2 yöntemle saptanmaya çalışılmıştır. Bunlardan daha fazla uygulanan klinik muayeneye dayanan okul taramaları(1, 2, 4, 5) ve daha az uygulanan radyolojik tarama yöntemleridir (5, 6). Klinik taramalarda elde edilen insidens % 0,03 ile % 13,6 arasında değişmeütedir(3). Radyolojik taramada elde edilen insidens ise % 0,25 - % 4 arasında değişmektedir. Bizim elde ettiğimiz insidens % 1,3' dür. Biz bu insidensi göğüs tbc. için çekilmiş mikrofilimlerin 100.000'ni inceleyerek saptadık. Bu yöntemde bazı sakıncalar olduğunu düşünen yazarlar mevcuttur(4). Bu sakıncalar filimlerin yumuşak dokular için çekilmiş olması ve vertebraların tümünün film sahası içine girmemesi şeklindedir.

Biz bu sakıncalara katılmaktayız, fakat bu çok az filmde scolyozun tesbit edilmesine engeldir. Büyük çoğunlukla vertebra kolon gölgeleri rahatlıkla incelenebilir. Erişkinlerde bu filmler lomber vertebralardan ancak ilk 2 sini incelememize yardımcı olabilir. Fakat çocuklar ve gençler için bu sakınca ortadan kalkmaktadır. Çünkü çocuklarda pelvis

bile film sahasına girmektedir. Scolyozun ağırlıkla dorsal bölgede yer aldığı, lomber 3, 4, 5 vertebralara ait scolyozların daha üst seviyelere de yansıyacağıda düşünülürse bu sakıncalar ortadan kalkar. Bu yöntem bizden önce 6 araştırmacı topluluğu tarafından kullanılmıştır. Fakat bu yazarlar çok daha az sayıda filimle yetinmişlerdir(6, 3).

Taranılan film sayısı Türkiye insidensi için yeterli sayıdır. Ve biz bu çalışmayla Türkiyede yaşayan her 400 kişiden birini scolyoz yönünden incelemiş olmaktayız. Elde edilen filmlerin bölgesel dağılımı Türkiyenin 5 coğrafî bölgesindeki nüfus dağılımıyla uygunluk göstermesine karşın bir bölgede küçük bir farklılık göstermektedir (Karadeniz). Eldeki filimlerin sex, yaş ve kırsal, kentsel dağılımları Türkiyedeki nüfus dağılımına benzerlik göstermektedir(7). Biz araştırmamızda Türkiyede böyle bir tarama yapıldığına ait verilere rastlayamadık. Scolliosun insidens taramalarında çok farklı sonuçlar elde edilmiştir(3). Bunun nedeni insidensin yerel faktörlere göre değişmesi ve yöntem farklılıklarıdır.

Biz çalışmamızın sonuçlarını SHANDS'ın sonuçlarıyla karşılaştırmayı uygun bulduk. Çünkü kullandığımız yöntemlerde benzerlikler fazladır(6). Elde ettiğimiz insidens % 1,3 tür. Shands'ın insidensi ise % 1,9 dur. Bizimkinden yüksek bir rakamdır. Bizim hafif vakalarımız % 1,1 dir. Shands'ınkiler % 1,4' dür. Orta vakalarımız % 0,083 Shands'ınki % 0,3 dür. Ağır vakalarımız ise % 0,093 dür. Bizim çalışmamızda diğer bir çok yazarın aksine scolyoz erkeklerde fazladır. Bunun nedeni halen araştırılmaktadır(1, 3, 6). Erkek, kadın oranı bizim serimizde 1.0485 dir. Shands'ın serisinde erkek, kadın oranı 0,321 dir. Diğer bir deyimle kadınlarda scolyoz 3 misli fazladır. Biz scolyoza en fazla 20-30 yaşları arasında rastlarken Shands 15-20 yaşları arasında rastlamıştır. Bizim idiopathic scolyoz insidensimiz % 0,095 dir. Bu düşük insidens yalnız Seoil'in Güney Afrika zencilerinde bulduğu insidensten daha yüksek bir insidenstir(5).

Tablo - 9. Radyolojik inceleme sonucunda tesbit edilen insidensler.

| Yazar İsimleri | Yıl | Sayı | İnsidens |
|---|---|---|---|
| Bruszewski, J., Vekamza, Z. | 1957 | 15.000 | % 3,7 |
| Dewar, F.P. | 1947 | 20.000 | % 4 |
| Duhaime, M. ve arkadaşları | 1976 | 14.886 | % 1,1 |
| Neebauer, J.J. | 1949 | 75.235 | % 0,25 |
| Shands, A.R. ve Eisberg H.B. | 1955 | 50.000 | % 1,9)10 |
| Tulit | 1969 | 22.000 | % 0,47 |
| Bizim serimiz | 1979 | 100.000 | % 1,3 |

KAYNAKLAR :


1. Brooks, H.L. Azen, SP, Gerberg, E., Brooks, R., Chan, L. Scoliosis A Prospectice Epidemiological study. Journal Bone and Joint Surg. 57. A: 968, 1975.
2. Kane, W.J., Moe, J.H.: A Scoliosis-Prevalence survey in Minnesota Clinical orthop. 69: 217, 1970.
3. Lonstein, J.E.: Screening for spinal Deformities in Minnesota schools Clinical orthop. 126: 33, 1977.
4. Rogalo. E.J.: Scoliosis: İnsidence and Natural Histrory journal Bone and joint Surg. 60-A: 173. 1978.
5. Segil, C.M.: The Incidense of idiopathic scoliosis in the Bantu and white population graups in Johannesburg. Journal bone joint Surg. 56-B: 393, 1974.
6. Shands, A.R., Eisberg, H.B.: The Incidence of scoliosis in the state of Delaware Journal Bone and Joint Surg. 37-A: 1243, 1955.
7. Türkiye İstatistik Yıllığı, 1977. Devlet İstatistik Enstitüsü Matbaası, Ankara 1977.

# TÜRKİYE'DEKİ SKOLYOZ SORUNU

Dr. Derya DİNÇER[1] Dr. Yücel TÜMER[2]

Son 20 yıl içinde skolyozun ve diğer spinal deformitelerin tedavisinde büyük aşamalar yapılmıştır. İlerlemiş eğriliklerin cerrahi tedavisinde çok geliştirilmiş aygıtlar bulunmasına karşın skolyozun en başarılı tedavisinin ancak erken tanı ile yapılabildiği de bir gerçektir. Deformitenin ilerlemesinden önce başlatılan bir tedavi, büyük ameliyatların gereksinimini ortadan kaldırır.

Ülkemizde de son yıllarda skolyoza yönelik çalışmalarda bir canlılık görülmektedir. Ülkemizdeki skolyoz sorununun özelliklerinin saptanmasına yararlı olabilmek amacı ile bu çalışmamız yapılmıştır.

GEREÇ VE YÖNTEM :

Ankara Üniversitesi Tıp Fakültesi Ortopedi ve Travmatoloji polikliniğine 1976-1979 yılları arasında başvuran, daha önce hiç tedavi görmemiş skolyozlu hastalar incelendi.

1978 yılının sonuna kadar başvuran hastaların incelemesi geriye dönük olarak dosya ve grafileri üzerinde yapıldı. Bu grup içine dosya ve grafileri yeterli olan sıradan 70 hasta ayırım yapılmaksızın alındı.

1979 yılı başından sonra da sıradan 30 hasta ileriye dönük olarak klinik ve radyolojik olarak incelendi.

BULGULAR :

70'i kız, 30'u erkek olan olgularımızdaki skolyoz cinsi şu dağılımı göstermektedir.

TABLO - I

SKOLYOZ'UN CİNSİ

| | | | |
|---|---|---|---|
| Doğuştan | | | 25 |
| Paralitik | | | 9 |
| | İnfantil | 13 | |
| İdiopatik | Jüvenil | 12 | 66 |
| | Adolesan | 41 | |

TABLO - II

SKOLYOZ'UN CİNSİNE GÖRE SEKS DAĞILIMI

| | | | Kız | | | | Erkek |
|---|---|---|---|---|---|---|---|
| Doğuştan | | | 18 | | | | 7 |
| Paralitik | | | 6 | | | | 3 |
| | İnfantil | 10 | | | İnfantil | 3 | |
| İdiopatik | Jüventil | 10 | 46 | | Jüvenil | 2 | 20 |
| | Adolesan | 26 | | | Adolesan | 15 | |

[1] Ankara Üniversitesi Tıp Fakültesi Ort. ve Travmatoloji Kliniği Asistanı.
[2] Ankara Üniversitesi Tıp Fakültesi Ort. ve Travmatoloji Kliniği Doçenti.

TABLO - III

YAŞ

| | | |
|---|---|---|
| 1 — 5 Yaş | 1 | (8 aylık) |
| 5 — 10 Yaş | 13 | |
| 10 — | 86 | (En büyük yaş 21) |

Ortalama yaş : 12.7

TABLO - IV

SKOLYOZ'UN CİNSİNE GÖRE ORTALAMA YAŞ DAĞILIMI

| | | | |
|---|---|---|---|
| Doğuştan | | | 11.7 |
| Paralitik | | | 11.8 |
| İdiopatik | İnfantil | 7.8 | 12.4 |
| | Jüvenil | 9 | |
| | Adolesan | 14.9 | |

TABLO - V

EĞRİLİĞİN DERECESİ

| | | |
|---|---|---|
| 30° nin altında | 2 | (25° ve 28°) |
| 30° - 40° arası | 16 | (ortalama 37.4°) |
| 40° - 100° arası | 68 | |
| 100° nin üzeri | 14 | (ortalama 115.7° en yüksek 142°) |

Ortalama skolyoz derecesi 68°

TABLO - VI

| | | |
|---|---|---|
| Torakal | 57 | (54 sağ 3 sol) |
| Torakolumbal | 24 | (18 sağ 6 sol) |
| Lumbal | 7 | (Hepsi sol) |
| Çift primer eğrilik | 12 | |

TARTIŞMA :

Skolyoz cinsinin saptanması, hasta ya da ailesinden alınan öyküye ve eğriliğin radyolojik özelliklerine dayanılarak yapıldı. Ailenin başlangıç yaşını belirlemede yapabileceği yanılgılar bizim de idiopatik skolyoz cinsini belirlemedeki yanılgılarımıza neden olabilir. Doğuştan skolyoz tanısı ise radyolojik olarak bir defektin görülmesiyle konuldu. İlerlemiş skolyozlarda oluşan strüktürel değişiklikler in doğuştan defektleri maskelediği ve bu gibi durumlarda tanının ancak tomogramla konulabileceği bilinmektedir. Bizim araştırmamızda tomogram yapılmadığından, doğuştan skolyozlardan bir bölümünün idiopatik olarak değerlendirilme olasılığı vardır.

İnfantil idiopatik skolyoz Kuzey Amerika'da çok seyrek görülmesine karşın İngilterede oldukça sıktır. Edinburg Scolios Clinic'de 200 idiopatik skolyozlu hastanın % 41'i infantil, % 17 si jüvenil ve % 42 si adolesan olarak bulunmuştur 2. Bizim olgularımızda 66 idiopatik skolyozlu hastamızdan 13'ü (% 19.7) infantil, 12 si (% 18.2) si jüvenil ve 41 tanesi (% 62.1) adolesan tiptedir. Hasta sayımızın az olması ve hastalarımızın genellikle ileri devrelerde görülmeleri istatistiksel yanılgılara neden olabilmekle birlikte Türkiyede de infantil idiopatik skolyozun oldukça sık olarak bulunduğu anlaşılmaktadır.

Serimizde doğuştan skolyozlar % 25 gibi çok büyük bir oranda bulunmaktadır. Bunun gerçek bir oran olmadığı kanısındayız. Fazla sayıda doğuştan skolyoz görmemizin nedeni bu tip skolyozların kendisini daha erken belli etmesi ve erken olarak yüksek derecelere ulaşmasıdır. Nitekim 25 hastamızdan 11'i 70° nin üzerinde bir skolyoza sahipti.

Yine % 9 gibi yüksek oranda görülen paralitik skolyozlu hastalarımız, eğriliklerin en yüksek olarak görüldüğü hasta grubumuzdur. 9 hastadan 8 tanesinin eğriliği 70° nin üzerinde ve 4 tanesinin de 100° nin üzerindedir.

Araştırmamızın en düşündürücü yönü hastalarımızın ilk muayene sırasındaki yaşları ve eğriliklerin dereceleridir. 5 yaşın altında başvuran yalnız 1 hastamız, 5-10 yaşları arasında ise 13 hastamız vardır. Bu oran % 14 gibi çok düşük bir rakamdır.

Eğriliği 30° nin altında iken başvuran hastalarımız yalnızca 2 tanedir. Konservatif tedavi sınırları içinde olarak kabul ettiğimiz 40° nin altındaki hastalarımız ise ancak 18 dir ve bunların da ortalama dereceleri 37.4° dir. 100° nin üzerinde başvuran hastalarımızın sayısı ise 14 dür.

Bilindiği gibi skolyozlar arasında en acımasızca ilerleyen ve en ileri derecelere ulaşanları en erken yaşta başlayanları yani progressif idiopatik infantil ve doğuştan skolyozlardır.

Doğuştan skolyozların dengeli olan küçük bir azınlığı dışında olanlarının yılda 1-33° ler arasında ilerlediği saptanmıştır 4. Progressif infantil idiopatik skolyozların ise % 57 si 5 yaşına kadar dönülmez noktanın ötesine yani 70° nin üzerine çıkarlar 2. Bunların çoğu ise tedavi edilmediği takdirde 100° nin üzerine ulaşırlar 3.

3-10 yaşları arasında başlayan jüvenil idiopatik skolyozların ise yılda ortalama 6.2° ilerlediği saptanmıştır 6.

Bunlara bir de Ülkemizde oldukça sık görülen ve araştırmamızdan da anlaşılacağı gibi ileri derecelere ulaşan poliyomiyelit'e bağlı paralitik skolyozları ekleyebiliriz.

İdiopatik skolyozlarda 70° nin üstünün, doğuştan ve paralitik olanlarda ise bunun daha küçük derecelerinin cor pulmonale yapmaya yeterli olduğu bildirilmiştir 2. Cor pulmonale ise ileri skolyozlu hastaların erken ölümlerinin başlıca nedenidir.

Erken yaşta başlayan skolyozların tedavisinde hastaların 10 yaşına kadar breyslerle korunmaları ve bu yaşta cerrahi yöntemlerle düzeltilmeleri önerilmektedir 2, 3, 6. Erken füzyon ancak breyse rağmen ilerlemenin durdurulamadığı durumlarda ve özellikle intervertebral bar ile birlikte olan doğuştan skolyozlu hastalarda yapılmalıdır 4.

Bizim hastalarımızın % 90'a yakını ancak cerrahi tedavi sınırlarına girdikten sonra, % 49'u ise ileri cerrahi yöntemlerin uygulanması gereken 70° nin üzerinde bize başvurmuştur.

Başka Ülkelerde yapılan skolyoz taramaları, tedavi edilmesi gereken skolyoz sıklığını ortalama % 03 olarak göstermiştir 1, 5. Bu rakam Ülkemizin nüfusuna göre 120.000 etmektedir. Bu sorunun ise yalnız cerrahi tedavi ile çözülmesi olası değildir. Skolyozun tedavisi ile aktif bir şekilde uğraşan bir klinik olarak karşınıza 3 yılda ancak 100 sayılık bir hasta grubu ile çıkmamız bile bizlerin bu sorun'un neresinde olduğumuzu belirleyen ilginç bir örnektir.

SONUÇ VE ÖNERİLER :

Skolyozun en iyi tedavisi ancak erken tanı konulmasıyla olacağından buna yönelik çalışmalar yapılmalıdır.

**1. Halkın Aydınlatılması.**

Skolyozun erken devresinde çocukta ne gibi belirtiler verdiği, erken tedavisi ile daha iyi sonuçlar alındığı, ilerleyici olduğu ve erken tedavi edilmezse ne gibi kötü şekil ve fonksiyon bozukluklarına yol açtığı halka anlatılmalıdır. Bu amaçla basın, radyo ve televizyon kullanılabilir, broşürler bastırılabilir.

**2. Skolyoz Taraması.**

Skolyozun en yaygın görülme yaşı olan orta öğretim çağındaki öğrencilerin muayeneleri gerekir. Ankara Üniversitesi Tıp Fakültesi Ortopedi Kliniğinde gelecek yıl yapmayı plânladığımız bu tip çalışmaların bütün yurt düzeyinde yapılabilmesi için Sağlık ve Sosyal Yardım Bakanlığı ile Millî Eğitim Bakanlığı arasında iş birliği sağlanması ve hekim, hemşire ve sağlık memurlarının bu yönde eğitilmeleri gerekir.

**3. Teknisyenlerin Eğitimi.**

İlk iki amaç sağlandığında skolyozun konservatif tedavi sorununun artacağı şüphesizdir. Ülkemizde maalesef skolyozun breysle tedavisinin başarılı bir şekilde yapıldığı söylenemez. Bu amaçla teknisyenlerin eğitilmeleri gerekir. Belirli merkezlerde açılan kurslarla breyslemenin ne olduğu öğretilmelidir.

**4. Ortopedistlerin Eğitilmeleri.**

Son olarak ortopedistlerin eğitilmeleri gerekir. Mezuniyet sonrası açılacak skolyoz

kursları ile skolyozun erken tanı, konservatif tedavi ve cerrahi tedavisindeki geliş gelişmeler gözden geçirilmeli ve SKOLYOZ TEDAVİSİNİN YALNIZ CERRAHİ TEDAVİ OLMADIĞI VURGULANMALIDIR.

KAYNAKLAR :


1. Brooks, H.L., Azen, S.P., Gerberg, E., Brooks, R., Chan, L.: Scoliosis: A Prospective Epidemiological Study. J. Bone Joint Surg. 57-A: 968-972, 1975.
2. James, J.I.P.: The Management of Infants with Scoliosis. J. Bone Joint Surg. 57-B: 422-429, 1975.
3. McMaster, M.J., Macnicol, M.P.: The Management of Progressive Infantile Idiopathic Scoliosis. J. Bone Joint Surg. 61-B: 36-42, 1979.
4. Nasca, R.J., Stelling 111., F.H., Steel, H.H.: Progression of Congenital Scoliosis Due to Hemivertebrae and Hemivertebrae with Bars. J. Bone Joint Surg. 57-A: 456-466, 1975.
5. Rogala, E.J., Drummond, D.S.. Gurr, J.: Scoliosis: Incidence and Natural History. 60-A: 173-181, 1978.
6. Tolo, V.T.. Gillespie, R.: The Characteristics of Juvenile Idiopathic Scoliosis and Results of its Treatment. J. Bone Joint Surg. 60-B: 181-188, 1978.

# SKOLİOZ TEDAVİSİNDE HARRİNGTON İNSTRUMANTASYON VE SPİNAL FÜZYON AMELİYATI NETİCELERİNİN DEĞERLENDİRİLMESİ

Dr. Güngör Sami ÇAKIRGİL[1]

1973 - 1978 yılları arasında A. Ü. Tıp Fakültesi Ortopedi ve Travmatoloji Kliniği ile Çankaya Hastanesinde yaşları 12 - 17 ve ortalama 15.3 olan 79 İdiopatik scolioz' dan muzdarip hastaya cerrahi tedavi yapılmıştır. Burada uygulanan ameliyatta, dikkatle icra edilen artiküler faset füzyon, lumbar bölgede bilateral postero-lateral füzyon ile kombine Harrington İnstrumantasyonu ve ilâve iliak otojenöz kemik greflerinin saha yayılması esas prensip olmuştur. Ameliyattan 6-7 gün sonra vicuda sıkıca intibak eden bir alçı korsa tatbik edilmiş ve bu korsa, üçer aylık süreler halinde değiştirilerek toplam 9' ay süreyle bırakılmıştır. Ameliyattan sonra hastalar 15 gün içinde taburcu edilmiş, 3 ay istirahat süresi sonunda okula gitme müsaadesini almışlardır. Fallow-up vasati 38 ay, ameliyattan sonraki eğrilik koreksiyonu vasatı % 64 olarak saptanmıştır. Ancak bu koreksiyon derecesi 1. sene sonunda % 9 ve 3. sene sonunda % 13 kaybetmiştir. Buna rağmen gene de ameliyat öncesine nazaran eğrilik derecesinde % 51 lik bir tashih sağlanmıştır. Bütün vakalarda psödoartroz oranı ise % 4.7 olarak kaydedilmiştir.

Skolioz tedavisinde Harrington instrumantasyonu ilk defa 1962 de yazılmıştı. Ameliyat tekniği bundan sonra bizzat Profesör Harrington tarafından beş defa modifie edilerek bugünkü nihaî şeklini almıştır. Bu ameliyat :

1 — Memnuniyet verecek derecede bir koreksiyon sağlar.

2 — Temin edilen bu koreksiyonun devamı, dikkatle uygulanacak füzyona tabidir.

3 — Vücut, içeri yerleştirilen instrumanları iyi tolere eder.

4 — Ameliyat, çok iyi eğitilmiş bir teem çalışmasını gerektirir.

5 — Başarılı sonuçlarda, ameliyat kadar ameliyat sonrası bakım da önem taşır.

1973-1978 yılları arasında Ankara Tıp Fakültesi Ortopedi ve Travmatoloji kliniği ve Çankaya hastanesinde tedavi edilen skolioz vakalarında etiolojik faktör % 70 idiopatik, % 20 poliomyelit, % 7 konjenital ve % 3 diğer hastalıklar olarak saptanmıştır. Ameliyat sonuçlarının iyi değerlendirilebilmesi gayesiyle etiyolojisi idiopatik olan 79 vaka izole edilmiştir. Gene burada, ameliyat öncesi eğrilik dereceler 30° - 90°, hasta yaşları 11-19 olan ve daha önce herhangi bir belkemiği ameliyatı geçirmemiş vakalar seçilmiştir.

MATERİAL ve METOD :

Beş yıl içinde müdahale edilen 79 idiopatik skolioz vakasında kadın erkek oranı 6/1 olarak bulundu. Tedavi edilecek hastalar ameliyattan 2 gün önce hastaneye yatırılır, ameliyattan 15 gün sonra da taburcu edi-

[1] A.Ü. Tıp Fak. Ortopedi ve Travmatoloji Kürsüsü Profesörü.

lirler. Ameliyat öncesi herhangi bir koreksiyon alçı korsa veya distraksiyon uygulanmaz. Ancak ameliyatı bekleme günlerinde sakro-spinal adelelere pasif germe eğzersizleri yaptırmak gayesi ile Cotrel-Traksiyon aparatından faydalanılır.

Ameliyat edilen vakalarımızda ortalama yaş 15.3 idi. Ameliyat öncesi eğrilik:

| | | |
|---|---|---|
| 3 | hastada | 30° - 39° |
| 14 | » | 40 - 49 |
| 18 | » | 50 - 59 |
| 20 | » | 60 - 69 |
| 14 | » | 70 - 79 |
| 6 | » | 80 - 89 |
| 4 | » | 90° |

olarak kaydedildi. Pre ve post operatif eğrilik derecesi Cobb-Lipmann metoduna göre ayakta çekilen AP grafiler üzerinde tesbit edilir. $\frac{\text{Post op. eğrilik} \times 100}{\text{Pre op. eğrilik der.}}$ koreksiyon yüzdesini verir.

Ameliyattan 1 ve 3 sene sonra eğrilik dereceleri torasik, lumbar, torako-lumbar ve duble major eğriliklerde ayrı ayrı tesbit edilir. Bu değerlendirmelerde vertebralardaki rotasyon dereceleri dikkate alınmaz, çünkü kaide olarak ancak 5° lik bir rotasyon koreksiyonu mümkün olur.

Ameliyatlarda üst hook faset mafsal içine, alt hook ise, başlangıçtaki komplikasyonları nedeniyle artiküler mafsal yerine, lamine içine yerleştirilmeye başlandı. Torakal vertebralarda John Hall veya Moe tekniğine göre faset füzyon ile kombine hibbs füzyon, lumbar vertebralarda ise, Risser fasit füzyonla kombine bilateral posterolateral füzyon uygulanır. Eğriliğin konkavite tarafına, iliak kanattan elde edilen otojenöz spongiöz grefler, konveksite tarafına da kibrit çöpü ebatındaki kortiko-spongiöz grefler ekilir.

Harrington instrumantasyonu ile lateral eğrilikte % 51, eğer distraksiyon ve kompresyon assamblesi bir arada kullanılırsa % 65 koreksiyon sağlanabilir, rotasyonda ise ancak % 5 oranında bir düzelme elde edilir. Distraksiyon çubuğu ile aşırı koreksiyon denemesi yapmak çok tehlikelidir. Aşırı gerilen medulla spinalis arteriollerinde lümyen daralması ve sonunda meduller iskemi, yani parapleji sorunu ortaya çıkar. Gerici alet ile üst kancaya tatbik edilen kuvvet, yaylanma hududuna kadar devam ettirilir. Yaylanma direnci ortadan kalkınca gerdirmeye son verilir. Koreksiyon, eğriliğin 50-60° olduğu vakalarda, 90° erişmiş olanlara nazaran çok daha kolay ve fazla sağlanır. Bu nedenle eğriliğin çok artmasını beklemek hatadır. Hele bu işlerden bihaber ortopedistlerin, hastayı sırf baştan savmak ve diğer taraftan bilgisizliklerini ortaya koymamak düşüncesi ile hasta sahiplerine «Çocuğu götürün 18 yaşından sonra getirin, şimdi ameliyat için yaş çok küçüktür» şeklindeki konuşmalarını şiddetle kınamak gerekir. Herkes herşeyi bilemez. Hiç değilse bu gibi vakaları, bilen ellere tevdi etmelidirler.

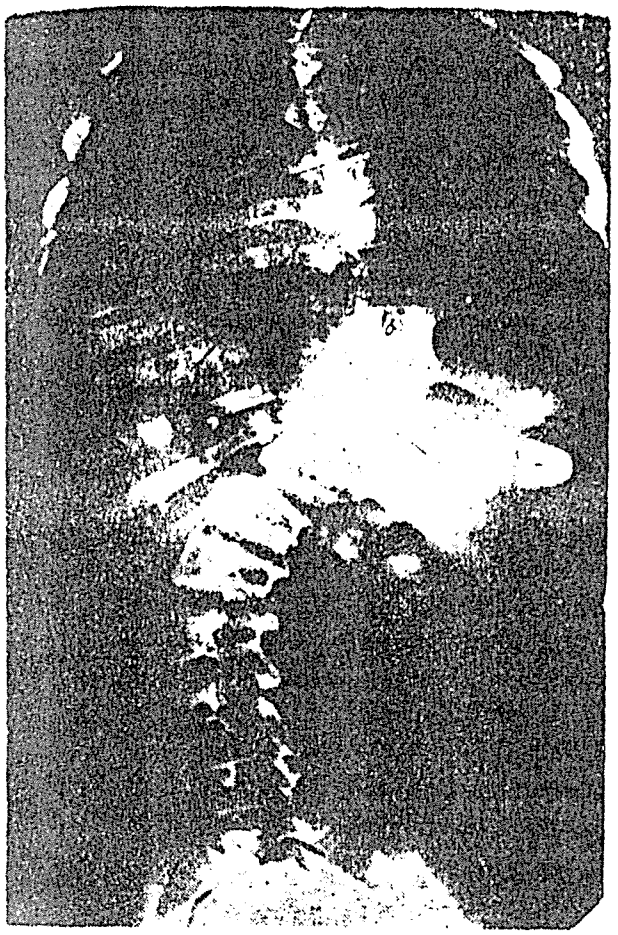

Şekil - 1
Z. R., 15.4 yaşında bir kız çocuğu 45° sol torakol ve 30° sağ lumbar İdiopatik Skoliosis ile tedavi için geldi.

Harrington instrumantasyonundan sonra hastaya derhal bir Foley mesane sondası takılır. 48 saat İ.V. beslenme sürdürülür. Herhangi bir antibiotik verilmez, ancak dört gün kuvvetli bir analgezik medikasyon baskısında bırakılır. Ameliyattan 6-7 gün sonra vücuda sıkıca intibak eden bir alçı korsa ile hastanın ayağa kaldırılmasına müsaade edilir. İlk üç ayı istirahatle geçiren hasta, bu süre sonunda okula devam eder. Alçı korsa, üçer aylık fasılalarla iki defa değiştirilir. Toplam alçıda kalma süresi 9 aydır. Bundan sonra eğer vertebral matürite henüz tamamlanmamış ise, Milwaukee veya yüksek çelik veya selloid korsalar tatbik edilir.

Şekil - 2

Z. R. Aynı hastanın HRSF, Harrington instrumantasyon ve spinal füzyon ameliyatından sonra torasik eğriliği 20°, lumbar kurvatür de 8° indirilebildi, ve T6 - L3 arasına füzyon yapıldı.

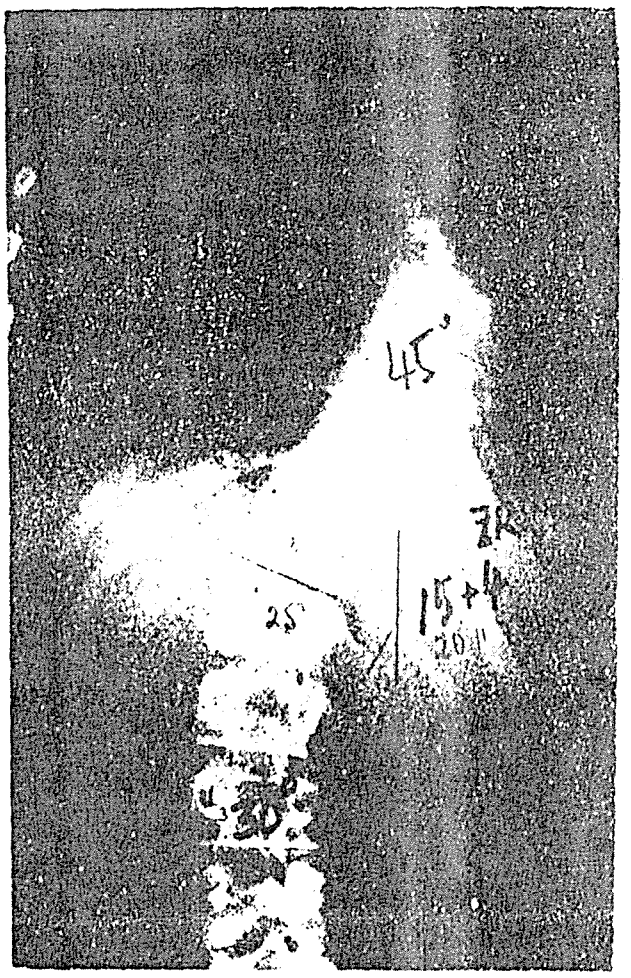

Şekil - 3

M. T. 15 yaşında bir kız çocuğu 60° sağ torasik, 50° sol lumbar idiopatik skolioz için tedaviye alındı.

79 vakalık serimizde ameliyat süresi ortalama, 15 dakika gref alma, 60 dakika instrumantasyon ve füzyon için olmak üzere toplam 75 dakika, ameliyat sırasında kan kaybı 100-500 cc arasında değişmek üzere ortalama III cc. olarak kaydedildi. Ameliyatta veya sonrası % 90 kan nakli yapılmaz. Ameliyatın I. günü kan sayımı ve hematokrit tayini yaptırılır. Kan sayımına göre post operatif kan transfüzyonu gerektiren hastalarımızın nisbeti % 10 geçmedi. Yaptığımız istatistiki çalışmalara göre, Harrington instrumantasyon ve spinal füzyon ameliyatından sonra Hemoglobin seviyesi ancak % 15 kadar bir düşüş gösterir ki, ameliyat önceki kan tablosu normal olan bir hastaya ame-

liyatta veya sonrası kan nakli gerekmeyeceği aşikârdır. Ancak kan kıymetleri düşük olan hastalarda ameliyatla birlikte kan nakli de başlar. Fakat bunlarda bile verilen kan miktarı 2 şişeyi geçmemiştir. Böyle büyük bir ameliyatta kan kaybının düşük oluşunu biz şu üç faktöre bağlıyoruz :

1 — Ameliyata başlamadan önce sahaya infiltre ettiğimiz 1/500.000 adrenalin serum fizyolojik solusyonu.

2 — Ameliyat sırasında dikkatle uyguladığımız «sub-periostal diseksiyon».

3 — Bütün ameliyat süresince Maximayı 85-90 mm. arasında tutan bir «Hipotensif Anestezi» tekniği.

Şekil - 4

M. T. HSRF ameliyatından sonra Torakal kurvatür 35°, lumbar eğrilik de 27° indirildi ve T4 - L3 arasına füzyon uygulandı.




Şekil - 5

M. T. aynı hastanın HRSF ameliyatından sonra çekilen lateral radyogramında 10° lik kifotik deformitesinin tamamen düzeldiği kaydedildi.

KOMPLİKASYONLAR :

Erken ve geç olarak gelişebilir. Erken komplikasyonlar, hastanede iken söz konusudur. Burada ençok genito-üriner infeksiyonlar görülür. Serimizde 3 derin infeksiyon vakası kaydedildi, hepsi gerekli insizyon, drenaj ve antibiotik tedavisi ile geçti; hiçbirinde instrumanlar çıkartılmadı. Ancak füzyon sahası olgunlaştıktan sonra, ki 18 ay kadar sürer, endike olanlarda hooklar ve rod çıkartıldı.

Geç komplikasyonlar, hastaneden çıktıktan sonra görülenlerdir. Bir vakada rod kırılması oldu, ancak grafilerde çubuğun kı-

rık parçaları overlaping, yani üstüste binme göstermediği gibi, solid füzyon bulguları da kaydedildi. Daha sonraki kontrol grafilerde de koreksiyon kaybı tesbit edilmediğinden, psödoartroz olarak nitelenmedi. Bazan hook'ların kemik üzerindeki erozyonları nedeniyle orjinal yerinden migrasyon gösterebilir, kemiği yırtıp disloke olabilir.

Eğer post operatif devrede psödoartroz'dan şüphe edilirse, hiçbir tedavi girişiminde bulunulmaz, çünkü solidite gelişine kadar Harrington aletleri gerekli stabiliteyi devam ettirecektir. Ancak 20° üzerindeki koreksiyon kaybı ve ağrı ile karakterize psödoartroz vakaları tamir gerektirir. 79 vakalık serimizde ancak 3 vakada bu durum müşahade edildi (% 4.7). Burada, kırılan çubuk ve kancalar çıkartılır, psödo sahası osteotomize edilerek tazelenir. Diğer bir seviyeye yeni bir çubuk yerleştirilir, psödo sahasına spongiöz grefler pake edilir.

Psöde dışında cystitis, pyelitis, hematom, atelektazi, pnemotorax, post op. psişik reaksiyon, üst ve alt hook'ların diklokasyonları (kifoskoliozda), Derin yere infeksiyonu ve sepsis, sepsise bağlı ölümler literatürde kaydedilmiştir. Bizim vakalarımızda bu tür ciddi komplikasyonlara rastlanmadı.

TABLO - 1

| Eğrilik yeri | Sex/no | | Vasati Eğrilik Derecesi Pre op. | Post op | 1. yıl | 3. yıl | Koreksiyon Oranı % Post op. | 1. yıl | 3. yıl |
|---|---|---|---|---|---|---|---|---|---|
| Torasik | K | 26 | 60 | 18 | 24 | 25 | 70 | 60 | 59 |
| | E | 7 | 63 | 24 | 30 | 32 | 62 | 52 | 49 |
| Lumbar | K | 5 | 52 | 15 | 25 | 28 | 71 | 51 | 47 |
| | E | 1 | 51 | 20 | 34 | 35 | 61 | 33 | 31 |
| Double Major | K | 17 (th) | 61 | 27 | 34 | 35 | 56 | 44 | 42 |
| | | (lu) | 57 | 23 | 30 | 30 | 59 | 47 | 47 |
| | E | 1 (th) | 60 | 28 | 42 | 42 | 53 | 30 | 30 |
| Thoraco-lumbar | K | 16 | 57 | 17 | 24 | 26 | 70 | 57 | 55 |
| | E | 6 | 62 | 21 | 18 | 28 | 66 | 55 | 54 |

79 vakalık serimizde vasati hasta takip süresi 38.2 ay idi. Eğrilik ölçümünde ortalama kurvatür, pre op. 59°, post op. 21° göre ameliyatla 38° lik bir koreksiyon, yani % 64 oranında bir düzeltme sağlanmıştır. Fakat 1. sene sonundaki ölçümlerde eğrilik derecesi vasati 28°, yani koreksiyon oranı % 53 3. sene sonundaki ölçümlerde ise vasati eğrilik derecesi 29°, yani koreksiyonun oranı % 51 düştüğü tesbit edilmiştir. Bu istatistiklere göre ameliyatla sağlanan % 64 oranındaki koreksiyon, 1. yıl sonunda % 53 ve 3. yıl sonunda da % 51 düşer. Bundan sonraki yıllarda ise sabit kalır.

NETİCELER :

Koreksiyon oranı olan % 65,3, kadın ve erkek hastalarda fark göstermedi. Ancak torako-lumbar ve lumbar eğriliklerde, üst eğrilikte % 70, alt eğrilikte % 68 ve vasati % 66 oranında bir düzeltme sağlandı. Duble major eğriliklerde ise koreksiyon oranı daha düşük oldu, şöyleki : torasik bölgede % 59, lumbar bölgede % 61 oranlarında düzeltme elde edildi. Koreksiyonda seks bakımından büyük fark kaydedilmedi, ancak kız çocuklarda % 5 oranında daha fazla düzeltme kazanıldı. Yaş faktörünün de koreksiyonda rolü olduğu saptandı. Juvenil çağda, puberte çağına nazaran % 5-8 oranında daha fazla düzeltme sağlanabileceği kanıtlandı.

TARTIŞMA :

Genellikle söylemek gerekirse, skoliotik eğriliklerin cerrahi koreksiyonu, vakaların seçilmesi, ameliyata hazırlanması, tecrübeli ellerde uygulanması ve ameliyatın sonrası itinalı bakım ile mükemmel sonuçlarla neticelenir. Bu gibi büyük ameliyatlarda muhakkak ki bazı komplikasyonların görülmesi tabiidir. Ancak bizim 79 vakalık serimizde ciddi sayılabilecek komplikasyonlara rastlanmamıştır. Hiçbir ölüm veya parapleji ile sonuçlanan vaka kaydedilmedi.

Surgeons, Vol. 5: 261-275, 1948.

Uyguladığımız orijinal Harrington tekniği ile, primer torasik eğriliklerde % 66, primer lumbar eğriliklerde % 68, Doubla Major eğriliklerde ise torakal % bölgede % 59, lumbar bölgede % 61 oranında koreksiyonlar sağlanmıştır.

Diğer taraftan puberte çağında yapılan ameliyatlarda, juvenil çağda yapılan ameliyatlara nazaran % 5-8 oranında daha az bir koreksiyon elde edilmiştir. Bu sonuçlar da, cerrahi müdahalenin gecikmeden uygulanması gerektiğini kanıtlar.

Koreksiyon kaybının azaltılmasında post operatif programın da önemi büyüktür. Burada ameliyattan 6-7 gün sonra tatbik edilen alçı korsa, üçer aylık değiştirmelerle toplam 9 ay kalır. Bu süre sonunda vertebral maturite tamamlanmamış ise selloid veya çelik korsanın uygulanmasında yarar vardır. Ameliyattan sonraki ilk üç ay hastaya istirahat verilir. Bu süre içinde hastanın dik oturması, yürümesine müsaade edilir; öne eğilme ve belkemiğini zorlayıcı hareketlerden uzak kalması önerilir. Hastanın okula dönmesi üç aydan sonra mümkün olur.

LİTERATÜR :


1. Cobb, J.R.: Outline for the study of s osis. İn İnstructional course Lectu The American Academy of Orthop

2. Golstein, L.A.: Treatment of idiop Scoliosis by Harrington İnstrumenta and Fusion with Fresh Autogenous İ Bone Grafts. J. Bone and Joint Su 51-A: 209-222, March 1966.

3. Harrington, P.R.: Treatment of Scoli J. Bone and Joint Surg. 44-A: 591-610, Ju 1962.

4. ————: Evolution of the Harring İnstrumentation in Correction of Sc Joint Surg., 55-A: 993-1002, July, 1973.

5. Hibbs, R.A.: A Report of Fifty-Nine Ca of Scoliosis Treated by the Fusion O ration. J. Bone and Joint Surg., 6: 1924.

6. Moe, J.H.: A Critical Analysis of Methc of Fusion for Scoliosis. An Evaluation Two Hundred and Sixty-Six patient. Bone and Joint Surg., 40-A: 529-554, Ju 1958.

7. Tambornino, J.M., Moe, J.H.: Harring İnstrumantation Technique. J. Bone a osis. J. Bone and Joint Surg., 46-A: 3 323, March, 1964.

# BEL KEMİĞİ SORUNLARINDA ÖN YOLLA GİRİŞİM (ANTERİOR VERTEBRAL FÜZYON) SAĞITIMI 20 OLGUNUN ERKEN SONUÇLARI

Dr. Hakkı ÖNÇAĞ[1] Dr. Emin ALICI[2]

Bel kemiği sorunlarında anterior yöntemi ile sağıtım, 1934 yılında İto, Tsuchiya ve Asami tarafından bildirilmiştir. Hodgson ve Stoch (1956-1960) yıllarında, bel kemiği tüberkülozu olgularında sıklıkla bu yöntemi kullanmaya başlamalarına dek, yaygın olarak kullanılamadı(1). Yöntemin ilk iyi sonuçları alınmaya başlayınca endikasyon alanı genişledi. Bu gün Anterior vertebral girişim: Mal de Pott, Osteomyelit, Spondylolisthesis, İntervertebral disk hernisi, İnsabil vertebra, Neoplasm, Spinal biopsi, vertebral deformitelerde korreksiyon amacıyla ve vertebral kırık çıkıklarında kullanılmaktadır(2). Sorunların belkemiğindeki yerleşim bölgelerine göre, değişik girişim yolları ortaya konuldu.

Servikal 1-2 vertebra sorunlarında Transoral, servikal 2-3-4 için Transthyroid, ya da anterolateral Southwich - Robinson, servikal 3-6 vertebralarında anterolateral Southwich-Robinson, servikal 6- dorsal 4 vertebral saha için Transsternal, dorsal vertebralara Transtrosik, Thorakoabdominal veya lomber vertebralara Retroperitoneal anterior, lumbosakral vertebralardaki sorunlara da Transperitoneal veya retroperitoneal anterior girişim yolları etkinlik kazandı(2, 3, 4, 5). Son yıllardaki yaygın kullanım sonu, diğer yöntemlere üstünlükleri görülerek daha fazla geçerlilik kazanmıştır(5).

GEREÇ VE YÖNTEM :

30 mart 1978 - 30 mart 1979 tarihleri arasında, Ege Üniversitesi Ortopedi ve Travmatoloji kürsüsünde, 20 olguya 21 anterior vertebral füzyon girişimi uyguladık. Olgularımızdan biri servikal 3. vertebradaki böbrek tümörü metastazı idi. Yutma zorluğu ve servikal instabilite nedeniyle $C_2$ - $C_4$ arasına anterior füzyon uygulandı.

Diğer olgumuzda, dorso-lomber bölgede 12° derecelik konjenital kifoz bulunuyordu. Hastaya önce anterior dekompresyon kayıcı füzyon grefleri konuldu. 21 gün Cranio-femoral traksiyondan sonra, posterior yolla Harrington enstrumanları kullanılarak füzyon yapıldı.

$L_2$ - $L_3$ düzeyinde, degenerativ disk hastalığı olan diğer olguda nörolojik semptomların da ortaya çıktığı görülmüştür. Nöroşirürjiyenlerce füzyon yapılmak amacıyla kliniğimize gönderilmişti. İki olguda ise, ileri derece de abseli, ağır osteomyelit bulunmaktaydı. Tüberküloz dışı olgular, topluca Tablo - 1. de görülmektedir.

[1] E.Ü. Tıp Fakültesi Ortopedi ve Travmatoloji Kürsü Doçenti.
[2] E.Ü. Tıp Fakültesi Ortopedi ve Travmatoloji Kürsü Uzmanı.

TABLO - I. Tüberküloz dışı anterior-füyon vakaları

| Sayı | Tanı | Yaş | Lokalizasyon | Füzyon sahası | Patoloji Raporu | Mikrobiyoloji Raporu |
|---|---|---|---|---|---|---|
| 1 | Tm. Metaztazı | 53 | $C_3$ | $C_2 - C_4$ | Böbrek Tm. Metastazı | — |
| 2 | Osteomyelit | 45 | Th 11-12 | Th 10 - $L_1$ | Osteomyelit | Staphylokokoses |
| 3 | Osteomyelit | 41 y. | L3-4-5, S1 | $L_3 - S_1$ | Osteomyelit | Staphylokokutacuses |
| 4 | Dejenerakt Disk Hst. | 45 | $L_{2-3}$ | $L_{2-3}$ | Dejeneratif Disk Hst. | — |
| 5 | Konjenital Kifoz | | 17 | Th 11-12 | Th 10 - $L_1$ | Normal kemik — |

15 olguda vertebra tüberkülozu tanısı kondu. Bu olguların analizi topluca şöyle özetlendi.

**Ameliyat öncesi bulgular :**

15 tüberküloz olgusundan, 9 tanesi erkek, 6 tanesi kadındı. 20 yaşın altında tek oldu, 2 yaşında idi. Tüm olguların yaş ortalaması 37 dir. 40 yaş üzeri olgu sayısı 7 tane idi.

Olguların hastalık yaşı 6 ayla, 4 yıl arasında değişmekte ve ortalama 13 aydır.

**Tüberküloza bağlı lezyon lokalizasyonu :**

1 olgu Servikal
2 » alt dorsal
4 » dorsolomber
6 » lomber
1 » lumbosakral

1 » dorsolomber-lomber (iki ayrı odak beraber) bulunmakta idi.

**Olgularda özellik gösteren Bulgular :**

1 olguda Parapleji

6 » 14-30 derece arasında değişen Kifoz

15 tüm olgularda Ağrı, halsizlik, ateş, gece terlemeleri, iştahsızlık

8 olguda Lenfadenopati bulunmaktaydı.

**Olgularda Laboratuvar bulgu özellikl**

Bir olguda, ilk saatte sedimentasyon hı 7 mm., diğer olgularda 40 mm.'nin üstünc idi. Ortalama ilk saatteki hızı 72,4 mm ic

PPD. tüm olgularda pozitiv idi.

**Olguların Radyografik tetkik ve özellil leri :**

Radyografik rutin tetkik de, 9 olgud abse tesbit edildi. Tüm olgulara tomografi tetkik uygulandı.

**Ameliyat öncesi sağıtım :**

Tüm olgulara 3 haftalık yatak istirahat ve antitüberkülo sağıtım uygulandı. Olgu ların klinik bulguları topluca Tablo - 2 d laboratuvar bulguları da Tablo - 3. de görül mektedir.

**Olgularda Ameliyat esnasında gözlemler ve Bulgular :**

Olgularda ameliyat süresi ortalama 2,5 saat devam etmiştir. Ameliyat anında veya sonunda verilen kan miktarı 3 ünite (şişe)yi kapsamıştır.

7 olguda 4
3 » 2
3 » 3
3 » 4
1 » 5 Korpus vertebra rezeksiyonu yapılmıştır.

TABLO - II. Tbc. Hastaların klinik bulguları.

| Sayı | Cins | Yaş | Hastalık Yaşı | Lokalizasyon | Nörolojik Deficit | Kifoz | Diğer Tbc. Bulguları |
|---|---|---|---|---|---|---|---|
| 1 | E | 40 | 6 ay | L 2-3 | — | — | + |
| 2 | E | 40 | 7 ay | L 3-4 | — | — | + |
| 3 | K | 40 | 8 ay | L 2 3 | — | — | + |
| 4 | K | 28 | 12 ay | Th 11-12 | — | 25° | + |
| 5 | E | 30 | 48 ay | Th 9-10-11-12 | — | 30° | + |
| 6 | K | 30 | 6 ay | L 4-5 | — | — | + |
| 7 | E | 60 | 12 ay | L 5 - S1 | — | — | + |
| 8 | K | 20 | 6 ay | L 3-4 | — | — | + |
| 9 | K | 52 | 8 ay | Th 11-12 | — | 16° | + |
| 10 | E | 43 | 24 ay | Th 9-10 | Parapleji | 20° | + |
| 11 | E | 45 | 12 ay | Th 11-12<br>L 2-3 | — | 23° | + |
| 12 | K | 24 | 24 ay | Th 10-11 | — | 14° | + |
| 13 | E | 24 | 8 ay | L 3-4 | — | — | + |
| 14 | E | 38 | 6 ay | Th 11-12 | — | — | + |
| 15 | E | 2 | 6 ay | C 4 | — | — | + |

TABLO - III. Tbc. Hastaların Laboratuvar Bulguları.

| Sayı | PPD | Grup Ağlatünasyonu | Lsaate Sedimant. Hızı | Radyol. Abse Gölgesi | Abse Parks. |
|---|---|---|---|---|---|
| 1 | + | — | 52 | — | |
| 2 | + | — | 62 | + | + + |
| 3 | + | — | 68 | + | |
| 4 | + + | — | 68 | + + + | |
| 5 | + + = | — | 72 | + + + | |
| 6 | + + = = | — | 86 | — | |
| 7 | + | — | 90 | — | + + + |
| 8 | + + + = | — | 40 | — | |
| 9 | + + | — | 45 | + + = | |
| 10 | + + + | — | 94 | + + = | |
| 11 | + + + = | — | 110 | + + = | |
| 12 | + + | — | 65 | + + | |
| 13 | + | — | 87 | + | |
| 14 | + | — | 140 | — | |
| 15 | + | — | 7 | | |

TABLO - IV. Vakaların Operasyondaki Bulguları.

| Sıra | Transfüze Kan Miktarı | meliyat Süresi | Rezeke edilen korpus | Tesbit edilen Abse | Sekestr | Akciğer Penet-rosyonu | Plevra Yapışık-lıkları | Anev-rizmal Send. | Kullanılan Greft | Anterior Dekomp. |
|---|---|---|---|---|---|---|---|---|---|---|
| 1 | 3 | 3 | 1 | — | — | — | — | — | İliak | — |
| 2 | 3 | 3 | 1 | + | — | — | — | — | İliak | + |
| 3 | 3 | 2,5 | 2 | + + + | — | — | — | — | İliak | + + |
| 4 | 5 | 3,5 | 4 | + + | + + | — | — | — | İliak Kostal | + |
| 5 | 5 | 3,5 | 5 | + | + | — | — | — | İliak Kostal | + + = |
| 6 | 3 | 2,5 | 2 | — | — | — | — | — | İliak | + |
| 7 | 3 | 2,5 | 1 | — | — | — | — | — | İliak | — |
| 8 | 2 | 2 | 1 | — | — | — | — | — | İliak | — |
| 9 | 4 | 3 | 4 | + + = | + + = | — | + + | — | Kostal | + + |
| 10 | 6 | 3 | 4 | + + = | + + = | + + + = | + + = | — | Kostal İliak | + + + = |
| 11 | 3 | 3 | 3 | + + = | + + = | — | + + = | — | Kostal | + + = |
| 12 | 1 | 2 | 2 | + | + + | — | — | + | Kostal | + |
| 13 | 1 | 1,5 | 1 | + + = | — | — | — | + | İliak | — |
| 14 | 1 | 1,5 | 1 | — | — | — | — | + + + + | Kostal | — |
| 15 | 1 | 1,5 | 1 | + + | — | — | — | + + + = | İliak | + + |

Alt dorsal ve dorselomber bölgelerde, hastalık yerleşimi görülen olgularda, daha çok korpus rezeksiyonu yapılmıştır. Ameliyat esnasında, 15 olgunun 10 tanesinde abse gözlendi.

6 olguda sekestre kemik
4 » anevrizmal sendrom
1 » Akciğere penetrasyon
3 » Akciğerle parietal plevaranın yapışıklığı mevcuttu.

**Olgularda kullanılan gref tipleri :**

8 olguda İlium kemiğinden
4 » Kostalar (kaburgalar)
3 » Koska ve iliumdan beraber greflerler kullanıldı.

10 olguya anterior dekompresyon yapıldı. Ameliyat esnasındaki gözlemler ve kullanılan gref tipleri Tablo - 4 de topluca görülmektedir.

AMELİYAT SONRASI SAĞITIM :

Olguların ameliyat sonrası, hastanede kalış süresi en az 10, en fazla 38 gün, genellikle 21 gün devam etmiştir. İki olgu istemimiz dışı erken ayağa kalkmışlardır. Diğer olgular, rezekeedilen vertebra korpusları ve hastalığın klinik önemine göre 8-12 haftalık yatak istirahati önerimize uymuşlardır. Olgular sağıtımları süresince, 3 ay streptomisin, 6 ay Rifam, 1 yıl Ethambutal, 1,5 yıl izovit ilaçları kullanma sağıtımına alındı.

Streptomisin, izovit, Rifam ilaçları ameliyattan 3 hafta öncesi verilmeye başlandı. Streptomisin 3 ay da, Rifam 6 ayda kesildi 6. aydan itibaren Ethambutal ve izovit beraberce verildi.

Olgular ayağa kaldırıldıktan sonra, çelik balenli korselerle yürütüldü. Bu tür sağıtım sonu, olgularda erken komplikasyon görülmedi.

TARTIŞMA :

Bel kemiği sorunlarında, ön yolla girişşimle sağıtım, giderek vertebra cerrahisinin vazgeçilmez ameliyat yöntemlerinden biri olma yolundadır(7, 11, 13 14). Özellikle bel kemiği tüberkülozunda, konservativ ve diğer cerrahi sağıtımlara olan üstünlükleri, yöntemin önemini artırmaktadır(1, 5, 6, 7, 12, 13, 14). Buna karşın, kostotransversektomi ameliyatı ile sağıtımı öneren yazarlar da bulunmaktadır(8). Biz olgularımızda, daha pozitiv yaklaşım yöntemi olması düşüncesiyle anterior girişimi kullandık.

Bel kemiği tüberkülozu, genellikle 10 yıl öncesine kadar çocukluk çağı hastalığı olarak kabul edilmekte idi(5, 6, 12).

Son yıllarda tüm dünyada, Tüberküloz sağıtımındaki ilerlemeye bağlı olarak mortalitenin azalmasına karşın morbitidenin artması sonucu, giderek bel kemiği tüberkülozu daha yaşlı kişilerde görülmeğe başlamıştır(5, 11). Bizim olgularımızda da, sadece bir olgu 2 yaşında idi. Diğer tüm olgular 20 yaş üstünde idi. Ortalama yaş 37 dir.

Bilimsel yayınlarda, parapleji komplikasyonu sıklıkla bildirildiği görülmektedir(5, 6, 11, 12, 14). Olgularımızda birinde gördük. Nörolojik bulgular, ameliyatı takiben bir hafta gibi kısa sürede tamamen kayboldu. Radyografik olarak tesbit edilen abse tanımında, sadece bir olguda ameliyat esnasında rastlanmadı. Olgularımızın % 66 sı abseli olarak gözlendi.

Hastalığın sağıtımında, karşılaştığımız en büyük güçlük, olgularımızın ilaç kullanma disiplinine uymamalarıdır. İlk olgu dışındaki, tüm olguların oturduğu bölgelerdeki yerel Verem Savaş Dispanserlerine durumları bildirildi. Olgu ve ailelerinin tıbbî bakım ve sağıtımlarında yardımcı olmaları istendi. Ameliyat süresince, oluşan kanama miktarı azalma eğilimi göstermiştir. Deneyimler arttıkça, kanama miktarı ve ameliyat süresi giderek azalmaktadır. Olgularımızda erken komplikasyona rastlamadık. Geç komplikasyonlar ve kesin sonuçlar için, zamanın erken olduğu kanısındayız.

KAYNAKLAR :


1. Arct, W.: Operative Treatment of Tuberculosis of the spine in old people. J.B.J.S., 50-A: 255, 1968.

2. Bailey, H.L., Gabriel, S.M., Hodgson, A.R., Shin, J.S.: Tuberculosis of the Spine In Children, J.B.J.S., 54-A: 01633, 1972.

3. Fang, H.S.Y., Ong, G.B., Hodgson, A R.: Anterior Spinal fusion. Clinical Orthopeadics, 35: 16, 1964.

4. Fang, H.S.Y., Ong, G.B.: Direct approach to the upper cervical spine. J.B.J.S., 44-A: 1588, 1962.

5. Funk, F.J., Wells, R.E., Golding, S.R. : Potts Disease in children. J.B.J.S., 50-A: 839, 1968.

6. Hodgson, A.R.: İnfectious disease of the Spine. The Spine, W.B. Saunders, vol. 2. 567, 1975.

7. Jackson, J.W.: Surgical approaches to the front of the spinal-collumn. J.B.J.S., 53-A: 552, 1971.

8. Kemp, H.B.S., Jakson, J.W., Jeremiah, J.D.: Anterior fusion of the spine for infective lesions in Adults. J.B.J.S. 55-B: 715, 1973.

9. Martin, N.S.: Tuberculosis of the spine, a-study of the results of the treatment during the last twenty five years. J.B.J.S,. 52-B: 613, 1970.

10. Risko, T., and Novoszel, T.: Experiences with radical operations in tuberculosis of the spinse. J.B.J.S., 45-A: 53, 1963.

11. Robinson, R.A.: Anterior and posterior cervical spine Fusions. Clinical Orthopeadics, 35: 34, 1964.

12. Wedge, J.H., Oryschak, A.F., Robertson. D.E.: Present-day Pitfalls in the diagnosis and treatment of spinal infections. J.B.J.S., 57-B: 116, 1975.

13. Wytt, W.H.: İndications for surgery in tuberculosis of the spine. J.B.J.S., 50-B: 886, 1968.

14. Yau, A C.M.C., and Hodgson, A.R.: Penetration of the lung by the paravertebral Abcess in Tuberculosis of the spine. J.B.J.S., 50-A: 243, 1968.

# KONGENİTAL KALÇA ÇIKIĞINDA SALTER AMELİYATI SONU KOMPLİKASYONU İNTRATORASİK VE İNTRAPELVİK BÖLGEDE KİRSCHNER TELİ GÖRÜNÜMÜ

Dr. Nevzat HEPDOĞAN[1] Dr. Ömer ERÇETİN[2] Dr. Yaşar TAŞERİMEZ[3]
Dr. Ersan BOYSAN[4]

Kongenital kalça çıkığı sebebiyle SALTER ameliyatı uygulanmış kliniğimizde rastlanan iki vak'ada postoperatif olarak kirschner telinin intratorasik ve intrapelvik bölgede görünümünü sizlere sunmak istiyoruz.

Vak'a : 1

1968 Urfa doğumlu Gülhatice Yılmaztekin.

3 yaşında müracaat ettiği Hacettepe Tıp Fak. Ort. ve Trav. Kliniğinde kongenital kalça çıkığı teşhisi (Bilateral) konmuş ve ameliyat teklif edilmiş. 1971 yılının ilk ayında önce sağ tarafa, bilâhare sol tarafa SALTER ameliyatı uygulanmış. Her iki ameliyatı başarı ile sonuçlanan hastanın klinik şikâyetleri tamamen geçmiş olup, babasının sigorta kapsamına alınması sonucu hem kontrol ve hemde evvelce kalçalarına konan tellerin çıkartılması hususunda kliniğimize müracaatla 6.3.1972 tarihinde yatırılarak tetkike alınmıştır.

Klinik muayenesinde her iki kalça ön yüzünde klâsik S. P. ensizyonu, ameliyat nedbe dokusu tesbit edilen hastanın her iki kalça hareketleri (aktif ve passif) çok iyi bulundu. Hasta aksamadan rahatlıkla yürüyebiliyor, rahatlıkla yere çömelebiliyordu. Klinik olarak hiçbir şikâyeti yoktu.

Her iki kalça eklemini içine alan A.P grafide; her iki femur başında iyi bir gelişme, displazik acetabular komponentte istenilen düzeyde bir düzelme sağlanmış olup, hem iki kalçada tam konsantrik bir redüksiyon mevcut idi. Sol iliak kanatta iki adet çapraz olarak grefin stabilizasyonu için kullanılan kirschner teli mevcut olduğu halde, sağ bölgede kirschner teli yoktu. Hastanın ailesine sorulduğunda bu taraftaki telin çıkarılmadığı ve mevcut epikrizinde de sağ tarafa kalın uzunca bir kirschner teli kullanıldığı anlaşıldığından hastaya radyolojik tarama yapıldı.

Toraks grafisinde A.P. görünümde; 7 nci D. vertebra üst seviyesi ile 12. D. vertebra alt seviyesi arasında longitudinal olarak uzanan [illegible] vertebra cisimlerinin sağ yanında yer alan kirschner teli görüldü. Lateral grafide tel aynı seviyedeki vertebraların corpuslarının 1/3 arka kısmında yer alıyordu.

Yapılan konsültasyon sonucu telin intratorasik bölgede olduğu kararına varıldı. Da-

[1] S.S.K. Ankara Hastanesi 2. Ortopedi Kliniği Şefi.
[2] S.S.K. Çocuk Hastanesi Çocuk Ortopedi Kliniği Uzmanı.
[3] S.S.K. Ankara Hastanesi 1. Ortopedi Kliniği Uzmanı.
[4] S.S.K. Ankara Hastanesi 2. Ortopedi Kliniği Asistanı.

ha emniyetli bir girişim için de hastanemizde toraks cerrahisi bulunmadığından, 9.3.972 de (hastanın sadece sol iliak kanattaki iki adet kirsner teli çıkarıldıktan sonra) Gülhane As. Tıp Ak. ne nakli yapılan hastanın kalan teli Toraks Cer. ve Ortopedi Kl. ce müştereken çıkarıldı. Hastanın tetkike alındığından ameliyatına kadar geçen zaman içinde yapılan bütün radyolojik tetkiklerinde tel hep aynı yerde stabil bir durumda bulunuyordu.

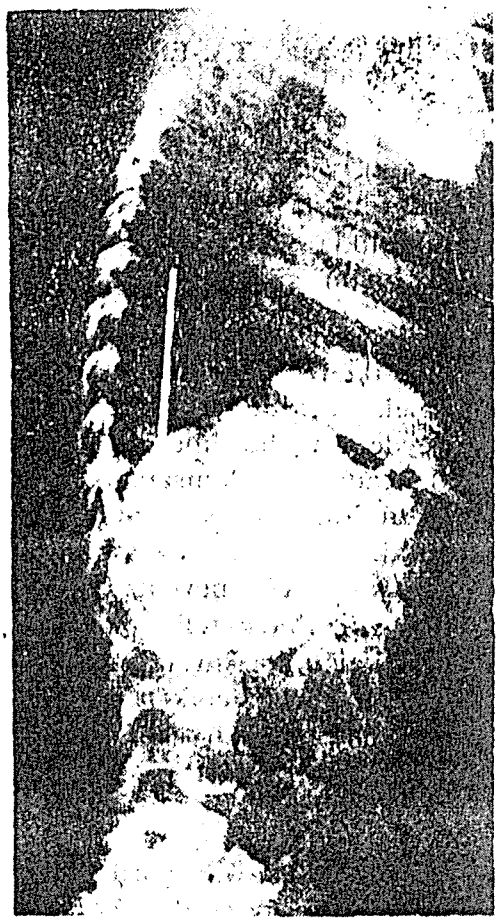

**Vak'a : 2**

1976 Adana doğumlu Hüsniye Pınar Sağır.

Bilateral kongenital kalça çıkığı teşhisiyle Hastanemiz Çocuk Ortopedisi seksiyonuna yatırılan hastaya sağ tarafa SALTER ameliyatı uygulanmış. Ameliyat başarı ile sonuçlanmış ancak, alçısı tahliye edilmeden önce de yapılan ara kontrolunda telin yer değiştiği tesbit edilmiş. Bu kontrol'dan sonra da alçının tahliye edildiği anlaşılmıştır.

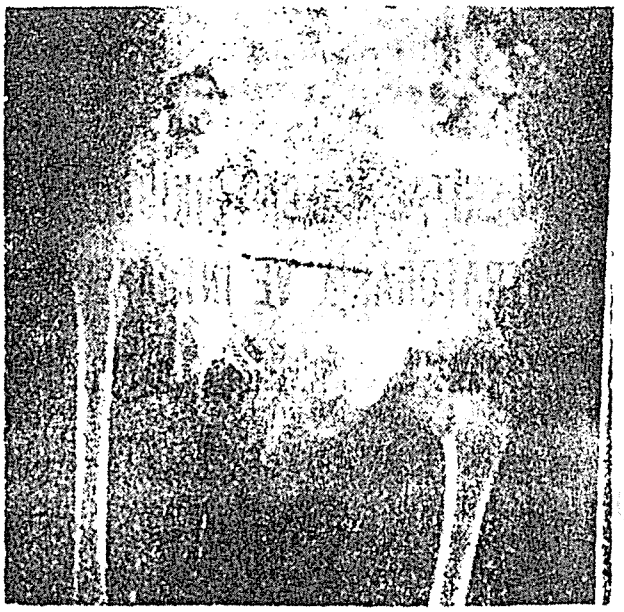

5.2.1979 tarihinde kliniğimize yatırılan hastanın muayenesinde telin pelvis boşluğu içinde yer aldığı, ancak buna ait herhangi bir klinik şikâyeti ve bulgusu olmadığı tesbit edildi. Tuşe rektalde tel rektumun önünde ele geliyordu. Çocuk cerrahisi kliniğince konsültesyon yapıldı. 28.2.1979 tarihinde de Çocuk Cerrahisi ve Çocuk Ortopedi Seksiyonunca müştereken ameliyat edildi. Ameliyatta orta hat ensizyonu kullanılmış olup, periton boşluğunun eksplorasyonunda tel mesanenin üstünde, rektumun hemen önünde görülmüş ve çıkarılmıştır.

Ameliyat sonu iyi seyreden hasta 15 nci gün taburcu edilmiş olup sol kalçasına müdahale de şu günlerde düşünülmektedir.



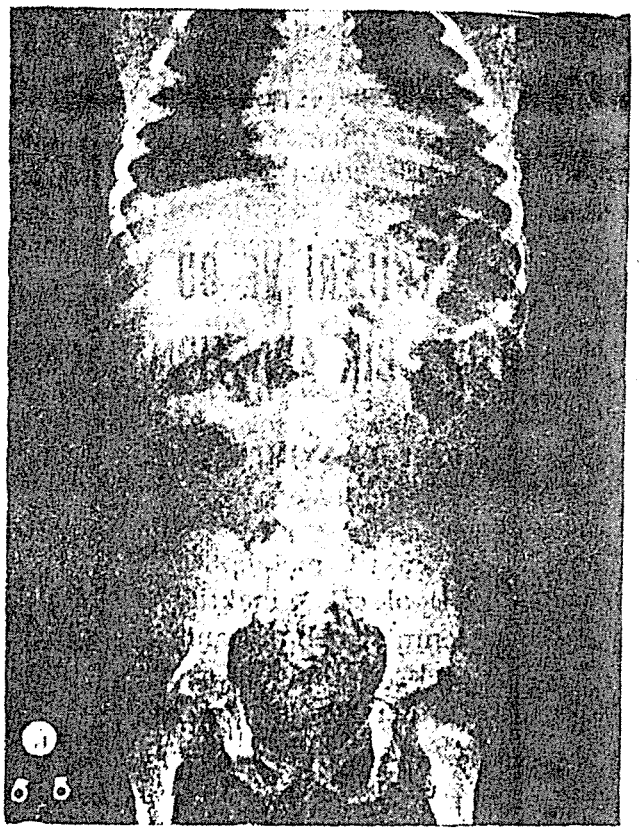

Bu vak'ada tartışılacak diğer husus; Sağ tarafa yapılan ameliyat sonunda alınan ilk pelvi-pedal alçıda sol kalçanın da konservatif kapalı olarak konsantrik bir biçimde redükte olduğu halde, sağda meydana gelen komplikasyonun acil bir durum arzetmesi üzerine ikinci plânda bırakılmıştır. Bu yüzden son radyolojik tetkiklerinde sol femur başının tam lükse olup, yukarı bir seviyeye çıktığı belirgin bir şekilde göze çarpmaktadır.

TARTIŞMA :

Salter operasyonunu benimseyen kliniklerde tesbit vasıtası olarak kullanılan kirschner telinin intrapelvik boşlukta yer almasının görülmesi çok ender olmamakla beraber, telin daha yukarı seviyelere, torasik bölgeye uzanmış olması herhalde ender bir olgudur. Burada esas tartırılacak husus tel'in hareketini engellemek olsa gerek. İlk alınacak önlem ameliyat sonunda 6 ncı haftada çıkarılan alçıyla birlikte SALTER'in önerdiği gibi lokal veya genel anestezi altında telin de çıkarılması olacaktır. Bu ameliyeyi kolayca gerçekleştirebilmek için de kirschner teli kesilirken seviyenin subcuteneus yağ dokusu hizasında olması yararlı olacaktır. Çok kez kendi kliniğimizde de bu kesim işlemi daha aşağı seviyeden olmaktadır. 6 ncı hafta sonunda telin tahliyesi de belki yatak sorunu olsa gerek, daha ileri bir tarihe ertelenmektedir.

Bir başka önlem olarak cilt altında kalan telin ucunun kıvrılması düşünülebilir. Ancak bu çok ince kirschner teli kullanıldığında mümkün olabilmektedir, böyle ince bir tel de acaba grefte ne kadar stalizasyon sağlayabilir?

# ANTİEPİLEPTİK İLAÇLARIN OSTEOMALAZİK ETKİLERİ VE BU YAN ETKİLERİNİN ÖNLENMESİYLE İLGİLİ KLİNİK BİR ARAŞTIRMA

Dr. Veli LÖK[1] Dr. Ahmet T. AYDIN[2]

Sürekli antiepileptik ilaç kullanan epileptik hastalarda D-vitamini metabolizmasındaki değişimler uzun süreden beri bilinmektedir(1, 2, 3, 6, 7). «Antikonvulsan Osteomalazi» adı da verilen ve D-vitamini eksikliğinde oluşan osteomalaziye benzeyen bu antite: Hipokalsemi, Serum alkalen fosfataz değerinde yükselme, Serum 25-Hyrdoxychlecalciferol konsantrasyonunda azalmayla karakterizedir(1, 4, 5, 7).

Calciferol biolojik olarak aktif olabilmek için karaciğerde mikrozomal enzimler yardımıyla hidroksile olarak 25-Hydroxycolecalciferol'e değişir. Daha aktif bir metabolit olan I, 25-Dihydroxycholecalciferol ise böbrekte oluşmaktadır. 1968'den bu yana (Kruse, 1968) antikonvulsif osteomalazinin fizyopatolojisinin aydınlatılması için çalışmalar yapılmaktadır. Yapılan çalışmalar(7, 8). I : Antikonvulsif ilaçlarla major ve minör trankilizan ilaçların karaciğerde mikrozomal enzimleri uyardığını, 2 : Bu enzimlerin uyarılmasıyla steroid yapıdaki hormonların katabolizmalarının artarak; biolojik olarak inaktif polar ve hidroksile metabolitlerin oluştuğunu ortaya koymuştur.

Uzun süreli antikonvulsif sağıtımda klinik olarak IV yolla verilen radyoizotopla işaretli D-vit. yarılanma ömrünün belirgin bir şekilde azaldığı; plazmada da kromatografik olarak aktif metabolitlerden ayrılabilen; biolojik olarak inaktif metabolitlerin arttığı gözlenmiştir(8). Sıçanlarda phenobarbital verilerek yapılan bir çalışmada da karaciğer hücrelerinde mikrosomal tutuluşla, 25-hydroxycholecalciferol ve I, 25-hydroxycholecalciferol'e benzeyen fakat biolojik olarak inaktif metabolitlerin oluşmasının arttığı gözlenmiştir(9). Bunlara benzer gözlem ve çalışmalar «Antikonvulsif Osteomalazinin» karaciğer hücrelerindeki mikrosomal enzimlerin uyarımı, D-vit. katabolizmasının artması ve biolojik olarak inaktif metabolitlerin oluşmasıyla oluştuğunu ortaya koymuştur.

Biokimyasal değişimleri göstermek amacıyla yapılan çalışmalarda(4, 5, 6, 7, 10) % 7 ile % 30 arasında değişen oranlarda hipokalsemi (Değişik risk faktörlerine bağlı olarak) Alkalen fosfataz değerlerinde artım ve serum 25-hydroxycholecalciferol seviyesinde azalma saptanmıştır.

Konuyla ilgili direk radyolojik çalışmalar ve patolojik kırık olmuş olgu raporları(11) yanında, kemikte azalan mineral miktarını göstermek amacıyla yetişkinlerle(1) ve çocuklarda(4) yapılmış foton absorbometrik çalışmalarda mevcuttur.

Tubuler kemiklerdeki (Metakarp, metatars, femur gibi) geometrik değişimleri kan-

[1] Ege Üniv. Tıp Fak. Ortopedi ve Travmatoloji Kliniği Öğretim Üyesi.
[2] Ege Üniv. Tıp Fak. Ortopedi ve Travmatoloji Kliniği Asistanı.

titatif olarak göstermek amacıyla Radyomorfometrik yöntem ilk olarak 1960'da Barnett ve Nordia (12) daha sonra 1969'da Virtama ve Helela (12) tarafından kullanılmıştır. 1974'de Hersmann tarafından yöntem pratikleştirilerek daha da geliştirilmiştir. (12) Literatürde Antikonvulsif Osteomalazide de oluşabilecek tubüler kemik değişimlerini göstermek amacıyla bu yöntemin kullanılmasına dair herhangi bir yayına rastlanmadı.

Risk faktörleri nedeniyle (Aktivite, alınan ilaç sayı ve dozu, güneş ışığı, diyetle alınan D-vit gibi) biokimyasal ve radyolojik çalışmalarla kesin ensidansın elde edilememesinden dolayı bazı yazarlar (Mosekilde 1976, Melsen ve Mosekilde 1977) (10, 15) kesin ensidansı ortaya koyabilmek amacıyla kantitatif histomorfometrik çalışmalar yapmışlardır.

Bu çalışmayla seçilmiş olgularda antikonvulsif ilaçların osteomalazik etkilerinin ortaya konulması ve önlenmesi için sağıtım önerilerinin getirilmesi amaçlandı. Çalışmanın ilk aşamasının sonuçları sunulacaktır.

MATERYEL ve METOD :

Ege Üniv. Tıp Fak. Nöroloji Kliniği Epilepsi polikliniğinde takibi 1967 yılından beri sürdürülen 300 olgu içinden seçilmiş 22 epileptik hasta (Yaşları 16-58 arasında değişen) ve 27 normal yetişkinde (yaşları 17-52 arasında değişen) çalışma yapıldı. Olguların seçiminde şu faktörler göz önüne alındı :

1. En az 10 yıl antiepileptik tedavi görmüş,
2. Esas olarak diphenylhydantoin (DPH) almış olmalı (Beraberinde primidon, canbamazepine, phenobarbitone alabilir)
3. Endokrin ve gastroentestinal sistem hastalığı bulunmamalıdır.
4. Böbrek fonksiyonları normal olmalı, (Serum kreatinin seviyesinin normal olmasıyla),
5. Antikonvulsif ilaçdan başka ilaç almamalıdır. (Etkilerini potansiyalize edebilecek kortikosteroidler gibi)

Araştırmanın iki aşamada ve aşağıdaki guruplar bünyesinde yapılması planlandı :

1. Gurup: Biokimyasal ve Radyomorfometrik parametreler kullanarak osteomalazik etkinin araştırılması.
2. Gurup: Antiepileptik ilaç+D-vit.
3. Grup: Antiepileptik ilaç+Ca alan
4. Grup: Antiepileptik ilaç+D-vit.+Ca alan grup, 2, 3, 4'üncü gurupların sonuçları 1. gurubun sonuçlarıyla karşılaştırılacaktır.

Bu yazıda 1. guruba ait sonuçlar verilecektir.

METOD :

**1. Biokimyasal Değerlendirme:** Olguların serum kalsiyum, fosfor ve alkalen fosfataz, kreatinin değerlerine bakıldı. Ancak tüm olgularda teknik yetersizlikler nedeniyle alkalen fosfataz değerlerine bakılamadı (Tablo - 1).

Tablo - 1 Epileptik olguların yaş ve cinsiyetleri, Biokimyasal değerler.

| Yaş | Cinsiyet | Ca M Eq/lt | P % Mg | Alkalen Fosfataz KAü | Yaş | Cinsiyet | Ca M Eq/lt | P % Mg | Alkalen Fosfataz KAü |
|---|---|---|---|---|---|---|---|---|---|
| 58 | E.A. (K) | 4.7 | 3.1 | — | 30 | Ü.İ. (K) | 4.8 | | — |
| 19 | E.A. (K) | 4.8 | 3.1 | — | 46 | K.B. (E) | 4.9 | 2.3 | — |
| 20 | M.K. (E) | 4.9 | 2.4 | 6.5 | 16 | Ş.A. (K) | 5.0 | 2.7 | — |
| 56 | E.Ö. (K) | 5.0 | 3.4 | — | 34 | M.Ş. (E) | 4.7 | | 6,6 |
| 49 | H.A.S(E) | 4.5 | 2.5 | — | 57 | A.İ. (E) | 5.0 | | — |
| 21 | H.B. (K) | 4.7 | 2.7 | — | 23 | R.K. (E) | 5.1 | 3 | — |
| 46 | Ş.E. (E) | 4.3 | 2.6 | — | 27 | G.H. (K) | 4.8 | 4 | — |
| 38 | F.A. (E) | 4.3 | 3.5 | — | 24 | A.F. (E) | 4.9 | 5.2 | — |
| 42 | S.A. (E) | 4.8 | 2.5 | — | 28 | A.T. (K) | 5 | 2.4 | 9 |
| 52 | O.N.A(E) | 4.7 | 2.0 | 5.3 | 30 | E.Z. (E) | 5.1 | 3.0 | — |
| 36 | A.V. (E) | 5.0 | 2.2 | — | 24 | Z.A. (K) | 4.9 | 2.0 | 8 |

**2. Radyolojik Değerlendirme:** Gerek normal(27) ve gerekse epileptik(22) olgularda tubuler kemiklerdeki atrofiyi göstermek amacıyla her iki elin standart radyogramlarında 2,3,4 metakarpların kortikal paramet-

**Kortikal parametrelerin hesaplanması :**

releri hesaplandı, Standart el radyogramları 52 kVp, 0.04 sn, 500m A, 100 cm fokus uzaklığı, 80°C ve 3.5 dak. Cronex banyo ile elde edildi(12).

Ölçümler metakarpların diafizlerinin orta bölümünde (Şekil - 1) ve ışıklı mikrometre kullanılarak ( ) yapıldı. Önce diafiz kalınlığı (D), medüller boşluğun kalınlığı (M), ve total korteks kalınlığı (C: D-M) hesaplandı. Daha sonra bu değerler kullanılarak kortikal parametreler bulundu. Kortikal parametreler de şu şekilde hesaplandı :

1. Kortikal İndeks (CI) : Diafiz kalınlığı (D)/Total kortikal kalınlık (C) Total kortikal kalınlık (C) : Diafiz kalınlığı (D) - Medüller kalınlık (M) (Şekil - 2).

2. Kortikal Alan (CA) : D - M

3. % Kortikal Alan (CA)/Total alan (TA): D - M/D

Elde edilen değerler (Epileptik olgular ve normallere ait) kompüterde programlanarak istatistikî olarak karşılaştırıldı.(q)

SONUÇLAR :

**1. Biokimyasal değerler :**

Tüm olgularda serum kreatinin seviyesi normal (<% Img) bulundu.

20 olguda (% 91) normokalsemi, 2 olguda (% 9) hipokalsemi ve 13 olguda da (% 59) hipofosfatemi tespit edildi (Tablo - 2). Hipokalsemik iki olgudan birisinde de aynı zamanda hipofosfatemi de mevcuttu. Teknik yetersizlikler nedeniyle olguların tümünde alkalen fosfataz değerlerine bakılamadı. Bakılabilenlerde de normal sınırlarda bulundu (Tablo - 1).

Tablo - 2 Ca ve P değerlerinin olgulara göre dağılımı.

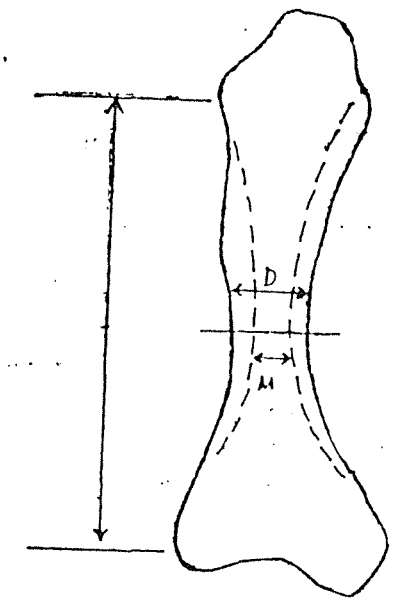


D : Diafiz kalınlığı
Ç : Total korteks kalınlığı
M : Medüller boşluğun kalınlığı

PARAMETRELER:

1. Kortikal İndeks: CI : D/C
C : D-M
2. Kortikal Saha : CA : $D^2 - M^2$
3. % CA/TA $D^2 - M^2 / D^2$

Şekil - 1 Kortikal parametrelerin metakarp üzerinde hesaplanışı.

(W) ABBE Komperatörü, $10^{-5}$ mm ölçüm duyarlılığında, Carlz-Jena.
( q ) Ege Üniv. Elektronik Hesap Merkezi, Program: Tesadüf parselleri deneme deseni (TPARSEL).

| | Erkek | Kadın | Total |
|---|---|---|---|
| Normokalsemi | 11 | 9 | 20 |
| Hipokalsemi | 2 | — | 2 |
| Hiperkalsemi | — | — | — |
| Hipofosfatemi | 8 | 5 | 13 |

**2. Radyomorfometrik Değerlendirmenin Sonuçları :**

**Kortikal İndeks(CI):** Kemik atrofisinin bir delili olarak normale göre değeri artmaktadır(13, 14). 2. metakarpta CI değeri kemik atrofisi lehine normalin ortalama değerinden fazlayken sonuç istatistiki olarak anlamlı bulunmadı (Tablo - 3). (f: 0.712, p: 0.592 p 0.05). Halbuki 3. ve 4'ncü metakarplarda normalin ortalama değerinden fazla bulunurken aynı zamanda istatistiki olarakta anlamlı olduğu saptandı (Tablo - 4, 5).

IKİNCİ METAKARP DEĞERLERİ :

Tablo - 3 İkinci metakarptaki CI, CA, % CA/TA değerleri ve istatistiki değerlendirilmesi.

| CI Değeri | | Ortalama Değer | Sx | F. Değeri | Olasılığı |
|---|---|---|---|---|---|
| Hasta | (22) | 1.7940 | 0.0676 | 0.712 | 0.592 |
| Normal | (27) | 1.6944 | 0.0910 | | |
| (f: 0.712, $p > 0.05$) | | | | | |
| CA Değeri | | Ortalama Değer | Sx | F. Değeri | Olasılığı |
| Hasta | (22) | 55.2751 | 2.4767 | 0.125 | 0.725 |
| Normal | (27) | 56.7419 | 3.1589 | | |
| (f: 0.125, $p > 0.05$) | | | | | |
| % CA/TA | | Ortalama Değer | Sx | F. Değeri | Olasılığı |
| Hasta | (22) | 80.9321 | 1.6526 | 1.518 | 0.221 |
| Normal | (27) | 84.1928 | 1.9712 | | |
| (f 1.518, $p > 0.05$) | | | | | |

ÜÇÜNCÜ METAKARP DEĞERLERİ :

Tablo - 4 Üçüncü metakarptaki CI, CA, % CA/TA değerleri ve istatistiki değerlendirilmesi.

| CI Değeri | | Ortalama Değer | Sx | F. Değeri | Olasılığı |
|---|---|---|---|---|---|
| Hasta | (22) | 1.9529 | 0.0666 | 5.211 | 0.0254 |
| Normal | (27) | 1.7410 | 0.0638 | | |
| (f: 5.211, $p < 0.05$) | | | | | |
| CA Değeri | | Ortalama Değer | Sx | F. Değeri | Olasılığı |
| Hasta | (22) | 55.6716 | 2.4798 | 1.272 | 0.264 |
| Normal | (27) | 59.4812 | 2.2838 | | |
| (f: 1.272, $p > 0.05$) | | | | | |
| % CA/TA | | Ortalama Değer | Sx | F. Değeri | Olasılığı |
| Hasta | (22) | 76.7419 | 1.5644 | 5.693 | 0.0199 |
| Normal | (27) | 82.3863 | 1.7121 | | |
| (f: 5.693, $p < 0.05$) | | | | | |

## DÖRDÜNCÜ METAKARP DEĞERLERİ :

Tablo - 5 Dördüncü metakarptaki CI, CA, % CA/TA değerleri ve istatistiki değerlendirilmesi.

| CI Değeri | | Ortalama Değer | Sx | F. Değeri | Olasılığı |
|---|---|---|---|---|---|
| Hasta | (27) | 1.8998 | 0.0784 | 5.312 | 0.0241 |
| Normal | (27) | 1.6506 | 0.0738 | | |
| (f: 5.312, $p < 0.05$) | | | | | |
| **CA Değeri** | | **Ortalama Değer** | **Sx** | **F. Değeri** | **Olasılığı** |
| Hasta | (22) | 36.8722 | 2.0560 | 0.939 | 0.6607 |
| Normal | (27) | 39.2808 | 1.4947 | | |
| (f: 0.939, $p > 0.05$) | | | | | |
| **% CA/TA** | | **Ortalama Değer** | **Sx** | **F. Değeri** | **Olasılığı** |
| Hasta | (22) | 77.8895 | 1.8640 | 4.213 | 0.0431 |
| Normal | (27) | 83.1638 | 1.7529 | | |
| (f: 4.213, $p < 0.05$) | | | | | |

**Kortikal Alan (CA):** Kemik atrofisi ve dekayısıyla kemiğin taşıma kuvvetinin azaldığını gösterir CA değişimi (CA < Normalin Ortalaması) 2, 3, 4'ncü metakarplarda izlenirken diğerlerin istatistiki açıdan anlamlı olmadığı bulundu. Bu durum vaka sayısındaki azlığa veya bireyler arasındaki standart sapmanın (CA için Sx) büyüklüğüne bağlandı (Tablo - 3, 4, 5).

Tablo - 6 Tek tek olguların CI, CA, % CA/TA değerlerinin metakarplara göre dağılımı.

2. METAKARPTA :

| | |
|---|---|
| CI | 13 olguda > Normallerin Ort. |
| CA | 12 olguda < Normallerin Ort. |
| % CA/TA | 15 olguda < Normallerin Ort. |

3. METAKARPTA :

| | |
|---|---|
| CI | 15 olguda > Normallerin Ort. |
| Ca | 13 olguda < Normallerin Ort. |
| % CA/TA | 15 olguda < Normallerin Ort. |

4. METAKARPTA :

| | |
|---|---|
| CI | 20 olguda > Normallerin Ort. |
| CA | 15 olguda < Normallerin Ort. |
| % CA/TA | 17 olguda < Normallerin Ort. |

**% Kortikal Alan/Total Alan :** Kortikal alanın bir fonksiyonu olan bu parametre de kemik atrofisini göstermesi halinde normalden daha az bir değer beklenmektedir. Kemik atrofisi lehine her üç metakarptada olumlu sonuç tespit edilmesine rağmen sadece 3 ve 4'ncü metakarplardaki değerler istatistiki olarak anlamlı bulundu (Tablo - 3, 4, 5).

### 3. Biokimyasal Değerler ve Radyomorfometrik parametreler yönünden karşılaştırma :

CI değeri yönünden hipofosfatemik olgulara bakıldığında: 4 olguda 1 metakarpta, 7'sinde 3 metakarpta, 2'sinde de 2 metakarpta pozitif değişimler saptandı. Hipokalsemik 2 olgunun birisinde 2 metakarpta ve diğerinde de her üç metakarpt pozitif değişim saptandı. Hipopotasemi ve hipokalsemi görülen 15 olgudaki CI değerinin tubüler kemiklerdeki atrofiye benzer şekilde(13, 14) değişim göstermesi bu olgularımızın osteomalazi olarak kabulüne bizi götürdü (Tablo - 7).

Tablo - 7 Hipofosfatemik olguların CI değerlerinin metakarplara göre dağılımı.

| Hipofosfatemik Olguların CI Değerleri | | | | |
|---|---|---|---|---|
| 4 | Olguda | 1 | Metakarpta | Olumlu CI Değişimi, |
| 7 | » | 3 | » | Olumlu CI Değişimi, |
| 2 | » | 2 | » | Olumlu CI Değişimi, |

TARTIŞMA :

Mevcut çalışmalar uzun süre antiepileptik ilaç kullanan hastalarda osteomalazinin geliştiğini ortaya koymuştur(1, 2, 3, 6, 7). Ve bu antitenin hipokalsemi(4, 5, 6, 7, 10), serum alkalen fosfataz değerinde artma ve serum 25-OH-cholecalciferol seviyesinde de azalmayla karakterize olduğu bulunmuştur. Ancak ilaç kullanan bireylerde ne oranda antikonvulsif osteomalazi geliştiğine dair kesin ensidans literatürde verilmemekte ve olgularda kişisel farklılıklar bulunabilmektedir.

Konuyla ilgili çalışmaların daha ziyade iç hastalıkları dergilerinde yayınlanmış oluşu da dikkat çekicidir. Ortopedi literatüründe birisi konuya genel anlamda eğilen(16) diğeride kırık ensidansının düşürülmesi ve profilaksisi ile ilgili(11) olmak üzere sadece iki yayına rastlandı.

Hipokalsemi oranını, Kruse(6) dışarıdan takip edilen olgularında % 15 yatarak takip edilen olgularında % 29-30 olarak vermektedir. Mosekilde(10) ise olgularında % 7 olduğunu bildirmektedir. Hipokalseminin değişik risk faktörleri (Alınan ilaç sayı ve dozu, aktivite, güneş ışığı, diyetle alınan D-vit. miktarı gibi) nedeniyle değişim gösterebileceğinden osteomalazinin ensidans ve derecesi hakkında kesin fikir veremiyeceğine inanılmaktadır(10). Bizim olgularımızda ise ikisinde (% 9) hipokalsemi, 13'de de hipofosfatemi saptandı (Tablo - 2). Teknik yetersizlikler nedeniyle olguların tümünde alkalen fosfataz değerlerine bakılamadı. Bakılabilenlerde ise değerler normal sınırlarda bulundu (Tablo - 1). Tüm olgularda böbrek fonksiyon bozukluğu olmadığına göre (S. kreatinin $<$ % 1 mg) D-vit. eksikliğinde oluşan osteomalazide olduğu gibi(17, 18) gelişen hipofosfatemi antikonvulsif osteomalazi lehine yorumlandı.

Bazı yazarlar tarafından (Fujita, Orimo ve Yoshikawa 1966, Garn 1970, Nordin 1965) radyomorfometrik yöntem geniş guruplarda yaşla orantılı tubuler kemiklerde olan değişimleri ortaya koymak amacıyla kullanılmıştır. (Cit. 12) Horsman (1976), premenopozal, dönemlerde kortikal parametrelerdeki değişimleri kapsayan çalışmasında premenopozal dönemde ($<$46 yaş) değişimin olmadığını ortaya koymuştur(12). Kortikal indeks (CI), tubüler kemikteki atrofiyi göstermek amacıyla kullanılan parametredir.

Ancak kemiğin taşıma kuvvetinin geometrik şekline bağlı olmasından dolayı bunun ortaya konulmasında kortikal indeksin yeterli bir parametre olmadığı ve kortikal alanla (CA), % CA/TA parametrelerinin daha hassas olduğu kabul edilmektedir(13). V. Nikolic, 1977(13) özellikle tetraplejik hastalarda her iki el ve ayaklarda anlamlı CI ve CA değişimleri olduğunu bulmuştur. Parfitt, 1977(14). Primer hiperparatiroidi ve renal yetmezliği olan hastalarda normal veya hipoparatiroidili hastaların değerlerine göre C, CI ve % CA/TA değerlerinde kemik atrofisi lehine anlamlı değişimler saptamıştır.

Olgularımızda, değerlerin istatistiği olarak anlamlı olduğu 3 ve 4'ncü metakarplarda normalin ortalamasına göre CI ve % CA/TA değerlerinde kemik atrofisi lehine değişim bulundu (Tablo - 3, 4, 5). Olguların tek tek incelenmesinde olumlu CI değişimi 3'ncü metakarpta 15 olguda (% 68), 4'ncü metakarpta da 20 olguda (% 90.9) gözlendi.

Olgu azlığı ve teknik yetersizlikler nedeniyle S. alkalen fosfataz ve idrar Ca, P atılım değerleri eksik olmasına rağmen Hipofosfatemi ve hipokalsemi saptanan 15 olguda (% 68) CI değerininde osteomalaziye uyar şekilde değişim göstermesi olgularımızda osteomalazi bulunduğu şeklinde yorumlanmıştır.

Biokimyasal ve radyomorfometrik yöntemlerle yürüttüğümüz çalışmamızda % 68 oranında osteomalaziyi doğrulayan değerlerin bulunması, uzun süre antiepileptik ilaç kullanan hastalarda osteomalazi gelişiminin büyük bir olasılık olduğunu göstermektedir.

Araştırmamızın amacı ülkemizde de yaygın olarak kullanılan antiepileptik ilaçların (Eptantoin, Mysolin, Luminal) osteomalazi oluşturabileceğini kanıtlamak ve önlenmesinde kullanılabilecek basit ilaçların, önlemlerin bulunduğunu meslektaşlarımıza hatırlatmaktır.

LİTERATÜR :


1. Christiansen, C., Rodbro, P., Lund, M. : Incidence of anticonvulsant osteomalacia and effect of vitamin D: Controlled therapeutic trial. Brit. Med. J. 4, 695-701, 1973.

2. Dent. C.C., Richens, A., Rowe D.J.F., Stamp, T.C.B.: Osteomalacia with long-term anticonvulsanttherapy in epilepsy. Brit. Med. J. 4, 69-72, 1970.

3. Genuth, S M., Kelin, L., Rabinovich, S., King K.C.: Osteomalacia accompanying chronic antikonvulsant therapy. J. clin. Endocr. 35, 378-386, 1972.

4. Hahn, T.J., et all: Effect of chronic anticonvulsant therapy on serum 25-hyroxycalciferol levels in adults. New Engl. J. Med. 287: 900, 1972.

5. Richens, A., Rowe, D.J.F.: Disturbance of calcium metabolism by anticonvulsant drugs. Brit. Med. J. 4: 73, 1970.

6. Kruse, R.: Osteopathien bei antiepileptischer Lang-zeittherapie. Mschr. Kinderheilk 116: 378, 1968.

7. Hahn, T.J., Avioli, V.L.: Anticonvusant Osteomalacia. Arch. Intern. Med. Vol 135, 997-1000, 1975.

8. Conney, A.H.: Pharmacologic inmlications of microsomal enzyme induction. Pharmacol Rev. 19: 317-366, 1967.

9. Hahn, T.J., Birge, S.J., Scharp, C.R., et all: Phenobarbital inducted alterations in vitamin D metabolism. J. Clin. Invest. 51: 741-748, 1972.

10. Mosekilde, L., Melsen, F.: Anticonvulsant Osteomalacia Determined by Ouantitative Analysis of Bone Changes. Acta med. Scand. Vol. 199, 349-355, 1976.

11. Sherk, H.H., et al: Vitamin D prophylaxis and the lowered incidence of fractures in antikonvulsant rickets and osteomalacia. Clin. Orthop. No. 129, 251-256. 1977.

12. Horsman, A., Simpson, M.: The measurement of sequential changes in cortical bone geometry. Brit. J. Radiol., 48, 471-476, 1975.

13. Nikolic, V., et al: Bone mass the safety factor of bone strenght in lower extremities of patients with paraplegia. Calcif. Tiss. Res. Supp. Vol. 22, 303-306,

14. Parftit, A.M.: Metacarpal cortical dimensions in hypoparathyroidism, primary hyperparathyroidism and chronic renal failure. Calcif. Tiss. Res. Supp. Vol. 22 329-331, 1977.

15. Melsen, F., Mosekilde, L.: A Ouantitative analysis of bone changes following anticonvulsant therapy. Calcif. Tiss. Res. Supp. Vol. 22, 247-251, 1977.

16. Sherk, H.H., Lane, L.A., et al: Anticonvulsant rickets: Proceedings. Americann Academy of orthopedic surgeons. New Orleans, 1976.

17. Krupp, M.A., Chatton, M.J.: Current Medical Diagnosis and Treatment, Lange Medical Publications, Los Altos, California. pp. 997, 1975.

18. Turek, S.M.: Orthopeadics, Principles and Their Application, J.B Lippincott Com. Philadelphia, Third edition, pp. 173-202, 1977.

# EL BİLEGİ KESİLERİNİN ACİL TEDAVİSİNDE YAPILAN ÖNEMLİ BİR YANILGI

Dr. Orhan GİRGİN[1] Dr. Yılmaz DAĞLI[2]

İnsanları yaşama bağlayan önemli organlarından birisi de kuşkusuz Elleri'dir. Kişinin günlük yaşamında ellerine olan gereksinimi sanıldığından fazladır. Ayrıca ellerimizin günün her anında, herhangi bir travmaya uğrama olasılığının çokluğuda bilinen bir gerçektir.

El'in önemini göz önüne alan pek çok ülkede El Cerrahisi ayrı bir ihtisas dalı olarak kabul edilmiştir.

El yaralanmaları ve el cerrahisi denince, bu kavramın içine el bileğinin yaralanmaları ve kesileride girmektedir. Buna neden, el'in anatomik yapısıdır. Bilindiği gibi el'in işlevini yaptıran parmakların hareketleri, ön kolun 1/3 alt kısmında tendonlaşan adeleler intrensek adalelerle ve tendonların arasından uzanan sinirlerin iş birliği ile sağlanmaktadır.

Bu bildiride, acil servislere el bileği kesileri nedeni ile baş vuran hastalara uygulanan acil tedavideki önemli bir yanılgı, nedenleri ile anlatılacaktır.

Ankara Nümune Hastanesi 1. Ortopedi servisine geç olarak baş vuran ve acil tedavileri başka hastane ve servislerde yapılan 8 el bileği kesili hastada yanlışlıkla sinirlerin tendonlara dikilmiş olduğunu saptadık.

Bu 8 olgudan beşinde N. Medianus, üçünde de N. Ulnaris yanılgı sonucu değişik tendonlara dikilmiş idi. Gene bu 8 olgudan dördünde ilk tedavi Ankaranın değişik hastanelerinde, dördünde de Ankara dışındaki hastanelerde yapılmıştı.

Konuya geçmeden önce el yaralanmalarında uygulanması gereken yöntemleri anımsatmak istiyoruz.

El yaralanmalarında iki önemli devre vardır. Bizi ilgilendiren devre kuşkusuz ikinci devredir.

## A. YERİNDE İLK YARDIM

Amaç, kanamayı durdurmak, ek enfeksiyonları önlemek, eli deformitelerden korumak ve en kısa sürede bilinçli tedavinin yapılacağı hastaneye göndermek.

## B. HASTANEDE TEDAVİ :

Hastanede tedavi şu sıra ile gerçekleştirilir.

**1. Olayın sorgusu**

Nasıl, nerede, ne ile, ne zaman olduğu ve ne yapıldığı sorulur.

**2. El'in muayenesi**

Muayene iki devrede yapılır :

---

[1] Ankara Nümune Hastanesi I. Ortopedi Servisi Şef Muavini.
[2] Ankara Nümune Hastanesi I. Ortopedi Servisi Asistanı.

a. Hastaya anestezi uygulanmadan. Bu devrede önce gözlemle bulgular saptanır, sonra hareketlerle tendonların sağlamlığı, testlerle sinirlerin işlerliği saptanır ve kaydedilir.

b. Hastaya anestezi verildikten sonra. Bu devrede, ağrı hissi kalktığı için yara içi daha rahat ve kolay muayene edilir. Tendon-sinir-damar kesileri bulunur.

### 3. Cerrahi İşlem

Cerrahi işlem anestezi altında (değişik tür anestezi uygulanabilir) kansız otamda (havalı turnike ile) yapılmalıdır. Cerrahi işlem acilen veya urgent differe şeklinde olabilir. (Kliniğin görüşüne göre)

## ANATOMİ :

Bildirimizin konusu olan yanılgıyı, aydınlatabilmek için el bileğinin anatomik yapısını kısaca incelemekte yarar vardır. Kesiler çoğunlukla ön tarafta olduğu için bu bölge incelenecektir.

El ve parmakların hareketlerini yaptıran adaleler ön kolun 1/2 sinden sonra tendonlaşmaktadırlar. Bu hal değişik seviyelerde olmaktadır (Şekil - 1).

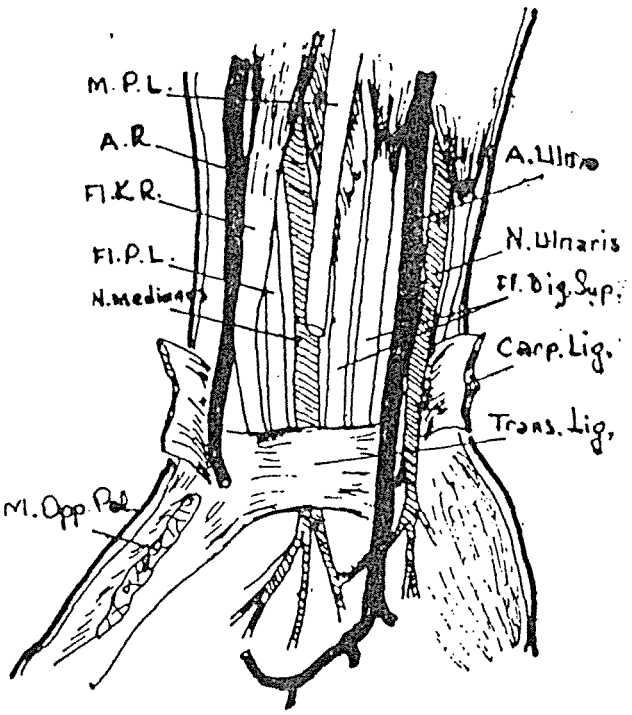


Şekil - 1

El bileğinde tümü tendonlaşan bu adalelerin görevi ele ve parmaklara fleksiyon hareketi yaptırmaktır. İki gurup adale vardır. Yüzeyel olanlar. (M. Fleksi karpi radialis, M. Palmaris longus, M. Fl. karpi ulnaris ve M. Fl. digitorum süperfisiyalislerdir). Derin kısımda olanlar. (M. Fl. digitorum profundus ve M. Fl. pollisiz songus bulunur). Her iki gurup septum intermusküläre ile ayrılmıştır. Bu arada N. Medianus uzanır. N. Ulnaris, M. Fl. karpi ulnaris ve A. Ulnaris'in hemen yanından geçer. N. Medianus, süperfisiyel ve profundus digitorumlarla beraber kanalis karpiye girer ve oradan avuç içine geçerler (Şekil - 2).

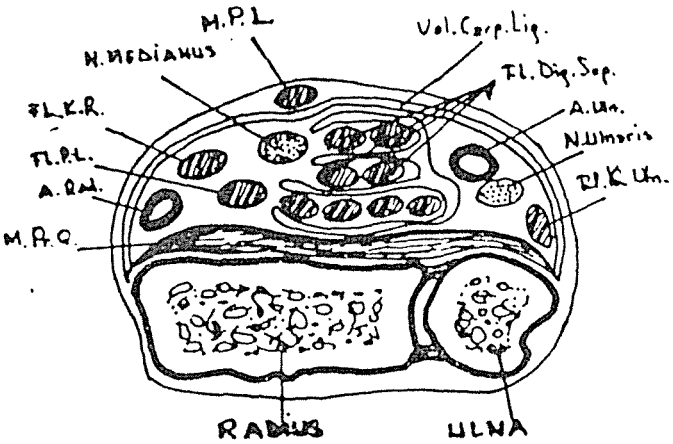


Şekil - 2.

Dış görünüşleri ve renklerinin yakınlığı nedeni ile sinirler ve tendonlar birbirine karıştırılabilir. Sinir daha sarı, tendonlar ise daha beyaz ve sedefi renktedirler. Alışkın olmayan cerrahlar tarafından karıştırılma olanağı fazladır. İşlem bant altında ve uygun ortamda yapılmıyorsa, yanılgı oranı artar.

## BULGULAR :

Daha önce her hangi bir nedenle el bileğinde kesi olan ve cerrahi tedavi uygulamasına karşın, beklenen iyileşmeyi bulamıyan veya ağrıları geçmeyen olgularda bu yanılgı akla gelmelidir.

Bu tip yakınmalarla polikliniğimize baş vuran hastalara önce klasik klinik muayeneleri uyguladık (Tendon ve sinir testleri). Bunlarla elde ettiğimiz bulguları, her hastaya yaptırdığımız EMG verileri ile birleştirdik. Böylece sinir ve tendon kesileri kesinlik kazanmış oldu. Hareketlerde duyulan ağrılar bize yaklaşık olarak yanılgı şeklini belirtti.

AYRINTILAR :

Başka yerlerde (hastane-servis) tendon-sinir dikişi yapılan ve tarafımızdan bu yanılgı saptanarak ikinci kez cerrahi onarımları yapılan 8 olgunun ayrıntıları şöyledir. Görüldüğü gibiençok yanılgı N. Medianus'un M. Palmaris longusa dikilmesi ile olmaktadır. Sinirin distal parçası, tendona dikilmektedir.

| Prot. No. | Adı | Yaş | İlk tedavi süresi | Yapılan yanlış işlem |
|---|---|---|---|---|
| 12628 - 1973 | R.E. | 25 | 3 ay | N. Ulnaris - M. Flek. Karpi Ulnaris |
| Nöro-Şir. Hst. 1974 | | 28 | 2 ay | N. Medianus - M' Palmaris Longus |
| 23172 - 1975 | B.T. | 19 | 4 ay | N. Medianus - M' Palmaris Longus |
| 22247 - 1976 | B.B. | 29 | 1 ay | N. Medianus - M' Palmaris Longus |
| 19145 - 1977 | A.N. | 27 | 40 gün | N. Medianus - 3. Fl. Dig. Superfisialis |
| 19202 - 1977 | M.A. | 24 | 25 gün | N. Ulnaris - M. Fl. Karpi Ulnaris |
| 21617 - 1977 | V.S. | 22 | 21 gün | N. Medianus - M. Fl. Karpi Radialis |
| 27906 - 1977 | A.E. | 22 | 22 gün | N. Ulnaris - 4. Fl. Dig. Superfisialis |

İZLEME :

8 olgumuzun izlenmesi sonucu değerlendirilmesi şöyledir.

Tüm olgularımızda tendon işlevleri olumlu sonuçlanmıştır.

Sinir tamirlerinde ise 2. ve 6. olgularda sonuç başarısızdır. Diğerlerinin EMG sinde rejenerasyonun olduğu saptanmıştır. Fakat adale fonksiyon testlerinde klinik olarak kuvvet 4 civarındadır. Rehabilitasyon devresini iyi değerlendiren 3, 7 ve 8 nolu hastalarımızda klinik iyileşme daha olumludur. Tam, yani çok iyi sonuç yalnız 8 nolu hastamızda saptanmıştır.

Tekrar vurgulamakta yarar vardır. El ve elbileği yaralanmalarında ilk cerrahi tedavi çok önemlidir. Bilinçli ve elverişli ortamda yapılmazsa yanılgı ve başarısızlık oranı yüksek olabilir.

# BİR PROKSİMAL FEMUR DİSGENEZİSİ VAK'ASI

Dr. Nişan NİŞAN[1] Dr. Nur DANİŞMEND[2] Dr. Nail KIR[3]

Proksimal femur disgenezisi çok ender rastlanan konjenital bir anomalidir. Klinik olarak femurda ileri derecede kısalık mevcuttur. Çekilen radyografilerde, femurun proksimalinde bir defektin bulunduğu, distalde ise bir kemik parçasının varlığı dikkatı çeker. Defektin bulunduğu bu sahada ise klinik muayene ve femurun iterek, çekerek çekilen filimlerinde kıkırdak taslağın olduğu anlaşılabilir. Devamlı lokalize form ve jeneralize form olarak iki tipte görülmektedir.

Lokalize formlar:

1 — Konjenital Koksa Vara
2 — Konjenital Koksa Vara+Kısa Femur
3 — Konjenital Koksa Vara+Eğri Femur

Jeneralize formlar:

Morquio hastalığı (Osteokondrodistrofi), Cleidocranial Disostos, Multible Epifizeal Displazi ve Akondroplazi'de görülen formlardır.

Tip 2'ye uyan koksa vara+kısa femurun proksimali kıkırdak vasfında olup radyolojik olarak görülmez.

Zamanla weight-bearing altında kemikleşme hasıl olur ve radyolojik olarak da kısa koksa vara'lı bir femur belli olur.

TEDAVİ :

Gerçekte yapılacak fazla bir şey yoktur. Bacak erken dönemde başlatılan pasif uzatma hareketleri, traksiyon uygulaması salık verilmektedir. Yürüme çağında da topuktan traksiyonlu yürüme cihazı kullanılması önerilmektedir. Esasen erken W-B koksa varayı arttırır.

Daha ileri yaşlarda amputasyon yapılarak veya yapılmadan protezler kullanılmaktadır.

Borggreve 1930'da böyle bir vakada femura osteotomi yapıp distal parçayı 180 derece geri çevirip ayak bileğinin hareket yönünü ters tarafa aktarmış ve dik eklemi gibi kullanmıştır.

Vak'amız Barış Saygun, erkek, kliniğimize müracaat ettiğinde 2 aylık idi. Doğumdan hemen sonra annesi tarafından bacağındaki kısalık nedeniyle özel bir hekime götürülen hasta kliniğimize tetkik üzere yollanmıştır.

KLİNİK MUAYENE :

Sağ tarafta spina iliaka anterior superior-malleol arası sola kıyasla 6 cm kısadır. Sağ taraf femurun bulunması gereken yerde palpasyonla kondanse bir kitle ele geliyor. Dizden tutularak kalça mafsalına doğru yapılan teleskopik muayenede hareket saptanmıyor. Kalça mafsallarının hareketleri her iki tarafta da normal sınırlar içindedir.

[1] Cerrahpaşa Tıp Fak. Ortopedi ve Travmatoloji Kürsüsü Doçenti.
[2] Cerrahpaşa Tıp Fak. Çocuk Cerrahisi Uzman Asistanı.
[3] Cerrahpaşa Tıp Fak. Ortopedi ve Travmatoloji Kürsüsü Uzman Asistanı

RADYOLOJİK TETKİK :

Sağ femurun bulunması gereken yerde A.P. ve Frog pozisyonda çekilen filimlerde hiçbir radiopak görünüm mevcut değildi. Tarif edilen tiplerin hemen hepsinde distal femurun kısmen görüldüğü bildirilmektedir (Resim - 1 - 2).

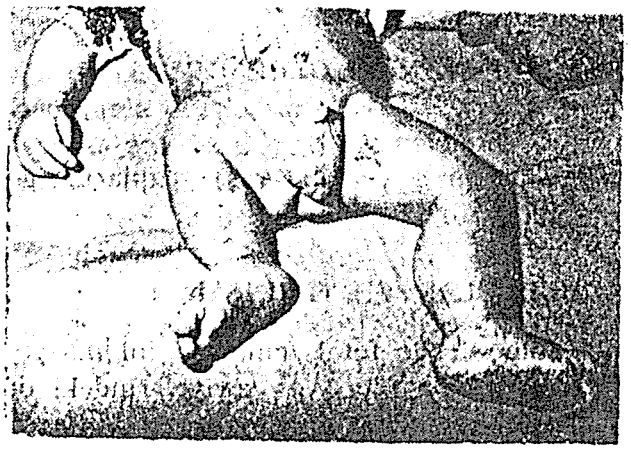

Hastamızda bu sahanın tamamen radiolusens olması vak'amızın bir özelliğini teşkil etmektedir.

Hastamıza halen pasif uzatma hareketleri yapılmakta ve iki aydan beri traksiyon uygulanmaktadır.

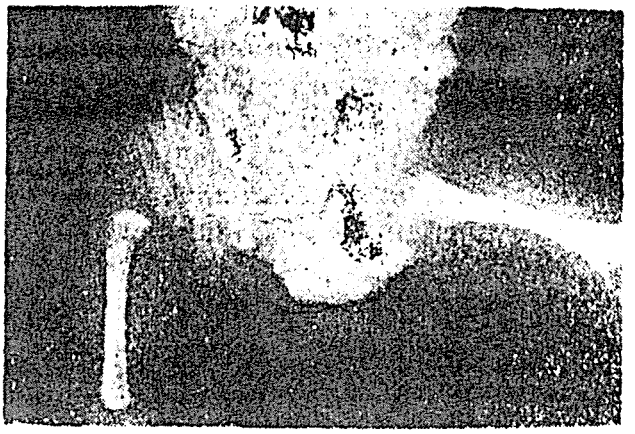

LİTERATÜR :


1. Ametutz H.C., and Wilson P.D., Jr Dysgenesis of the proximal femur (coxa vara) and its surgical management. J. Bone and Joint Surg. 44 A: 1, 1962.

2. Tachdjian M.O., Pediatic Orthopedics Vol 2 N.B. Saunders Company Phidelphia - London - Torento, 1972. P. 190.

3. Mustard W.T., et al, Pediatric Surgery Vol II second edition Year Book Medical Publischers Inc. 35 East Wacker arive Chicago 1969. p. 1463.

# FETAL FEMORAL İNKLİNASYON

Dr. Yaser MUŞDAL[1] Dr. Şakir MEMİKOĞLU[2] Dr. Nasır ÖZDEMİR[3]

Frontal planda, femurun baş-boyun aksı ile diafiz aksı arasındaki açı, femoral inklinasyon açısı olarak bilinmektedir. Konu ile ilgili literatür oldukça azdır. Fetal femoral inklinasyondaki bu boşluk, belki de onu saptamadaki zorluktan doğmaktadır. Bu konuda ilk rapor Humphry (1888) tarafından verilmiştir ve erişkin femurunu ilgilendirmektedir. Fetal femoral inklinasyona ilk değinen yazar ise Fried-Lönder (1901) olmuştur 2. Daha sonraları ise konunun nadiren işlendiği görülmüştür. 1, 8, 10, 11.

MATERYEL VE METOD :

Bu çalışma için Ankara Doğumevi'nden temin edilen, 3 ile 10 ay arasında fetal yaşları (25 ile 110 mm. arasında femur boyları) olan, 100 normal fetusa (46 sı erkek, 54'ü dişi) ait 200 adet femur incelendi. Frontal bir fotoğrafta, femoral torsionun inklinasyonu etkilemesi sonucu, yüksek torsionu olan bir femurda inklinasyon açısı 180 dereceye yakın gibi görünebilir. Bu yalancı görünümü ortadan kaldırmak için femur baş-boyun aksı ile diafiz aksından geçen düzlemi Frontal düzleme paralel tutmak gerekmektedir. Böylece femur baş-boyun aksı ile diafiz aksı frontal plana paralel durumdayken, femurun düz zemin üzerindeki dik izdüşümü çizildi. Bu şekil üzerinde baş-boyun aksı ile diafiz aksı arasındaki açı, gerçek inklinasyon açısı olarak ölçüldü. Neticeler, 5 mm. lik aralıklarla ayrılan femur boy (fetal yaş) gruplarına göre değerlendirildi.

BULGULAR VE TARTIŞMA :

Tablo - 1 de fetal femoral inklinasyon açısının değişik fetal yaş seviyelerindeki ortalamaları standart deviasyonları ve vaka sayıları ile birlikte verilmiştir. Grafik - 1 de ise değişik fetal yaş seviyelerindeki ortalamalar varyasyonlarla birlikte gösterilmiştir.

TABLO - 1

| Femur Boyu (Fötal Yaş) | Ortalama | Standart Deviasyon | Vaka Sayısı |
|---|---|---|---|
| 25 - 30 | 140.50 | 0.7071 | 2 |
| 31 - 35 | 133.50 | 4.9497 | 2 |
| 36 - 40 | 133.70 | 3.3349 | 10 |
| 41 - 45 | 134.07 | 4.0089 | 14 |
| 46 - 50 | 135.75 | 4.1661 | 8 |
| 51 - 55 | 132.80 | 7.0679 | 10 |
| 56 - 60 | 133.08 | 6.0220 | 10 |
| 61 - 65 | 134.13 | 6.5612 | 18 |
| 66 - 70 | 130.27 | 6.0880 | 24 |
| 71 - 75 | 132.04 | 5.2872 | 24 |
| 76 - 80 | 129.88 | 6.7813 | 18 |
| 81 - 85 | 132.07 | 5.5037 | 30 |
| 86 - 90 | 131.16 | 6.9522 | 12 |
| 91 - 95 | 134.70 | 5.7551 | 10 |
| 96 - 100 | 134.0 | 5.2856 | 4 |
| 101 - 105 | 133.50 | 2.1213 | 2 |
| 106 - 110 | 139.0 | 2.8284 | 2 |

[1] Hacettepe Üniversitesi Tıp Fakültesi Ortopedi ve Trav. Bilim Dalı Doçenti.
[2] Hacettepe Üniversitesi Tıp Fakültesi Ortopedi ve Trav. Bilim Dalı Doçenti.
[3] Hacettepe Üniversitesi Tıp Fakültesi Ortopedi ve Trav. Bilim Dalı Doçenti.

Fetal femoral inklinasyon konusunda önceki notlar aşağıdaki gibi özetlenebilir: Friedlönder (1901) çok düşük fetuslarda bu açının baş-boyun ile diafizin hemen hemen aynı çizgide olacak şekilde en yüksek olduğunu kaydetmiştir 2. Pitzen (1923), 11 mm. lik insan femurunda bu açının 130 derece civarında olduğunu ve daha sonraki uzun fetal period esnasında ise çok az değişiklik olduğunu öne sürmüştür 8. Strayer (1943), baş-boyun deviasyonunun, fetal periodun çok erken safhasında oluştuğunu ve daha sonraki fetal devrede çok az değiştiğini ayni şekilde açıklamıştır 10. Felts (1954) ise, femur boyunun her 1 mm. lik artışında inklinasyon açısının 0.04 derece artış gösterdiğini saptamıştır. Steindler (1964), yeni doğanda 150 derece olduğunu, erişkine doğru adale stresleri sonucu 128 dereceye indiğini belirtmiştir 9. Vatanabe (1974) ise fetal hayatta 130 derece civarında olduğunu ve oldukça sabit kaldığını işlemiştir.

Öte yandan Humphry (1888) 120 derece, Pearson ve Bell (1919) 126 derece, Ingalls (1924), 129.6 derece, Pick ve arkadaşları 126.40 ve Steindler 128 derece erişkin ortalama değerleri vermişlerdir 3, 4, 6, 8, 9.

Bizim bulgularımıza göre, Tablo - 1 ve Grafik - 1 de görüldüğü gibi femoral inklinasyonun fetal seyri çok az değişiklik göstermektedir, ve olgun fetusa doğru çok az bir düşüş izlenmektedir. Ancak, daha önceki raporlarda değinilmiyen, her fetal yaş seviyesindeki geniş varyasyonlar, bulguların bir diğer özelliğini ortaya koymaktadır. Klinik incelemeler ve anatomik gözlerler, nöromüsküler (Poliamyelit Sekeli, Cerebral Palsy, ve Myopatiler vs. gibi) ve displazik (Konjenital Kalça Sıkığı, Konjenital Koksa Vara vs. gibi) bir neden olmadığı zaman inklinasyon açısının çocuklarda da çok az değişken olduğu izlenimini vermektedir.

Bütün bu bulgulara göre, femoral inklinasyon açısının da büyüyen organizmada değişken olduğu izlenimini vermektedir.

Bütün bu bulgulara göre, femoral inklinasyon açısının da büyüyen organizmada değişken olduğu gerçeği ortaya çıkmaktadır. Ancak fetal femoral inklinasyon, büyük değişikliğini muhtemelen erken fetal hayatta tamamlamaktadır. Burada önemli etkenin Primer şekillenme olduğu gerçeği tartışılamaz. Fetus femuru elle tutulur ve açısal değerleri ölçülebilir hale geldiği zaman ise bu açıda çok az değişiklik olmaktadır. Aynı şekilde postnatal değişikliğin de çok az olduğu gözden kaçmamaktadır. Burada ise primer şekillenme yanında özellikle adale kuvveti gibi dinamik ekstrinsik faktörlerin de etkili olabilecekleri söylenebilir.

KAYNAKLAR :


1. Felts, W.J.L.: The prenatal development of the human femur. The American Journal of Anatomy, 94: 1-44, 1954.
2. Friedlander, F.R.: Ueber die Enstehung der angeborenen Hüftverrenhung. Z. Anat Entwg., 9: 515-543, 1901.
3. Humphry, R.: Observations on the angle of the neck of the thigh bone. J. Anat. Physiol., London, 23: 387-389, 1888.
4. İngalls, N.W.: Studies on the femur. Am. J. Phys Antrhrop., 7: 207-255, 1924.
5. Ingalls, N.W.: Studies on the femur. Am. J. Phys. Anthrop., 10: 393-405, 1927.
6. Pearson, K., and Bell, J.: A Studies of Lng Bones of the English skeleton. Part 1, the Femur, Draper's Co. Research mem., Biometric Series X. oondon 1919.
7. Pick, J.W., Stack, J.K., ve Anson, B.J.: Measurements on the human femur. I lenghts, diameters and angles. Quart. Bull. Northwestern Univ. Med. Sch., 15: 281-289, 1944.
8. Pitzen, P.: Das menschliche femur. Wöhrend seiner Entwicklung. Arch. Anthrop., 19: 57-80, 1923.
9. Steindler, A.: Kinesiology of the Human Body. Charles C Thomas Publisher Springfield Illinois U.S.A., PP: 297-298, 1964.
10. Strayer, L.M.: The embryology of the human hip Joint. Yale J. Biol. Med., 16: 13-26, 1943.
11. Vatanabe, R.S.: Embryology of the human hip. Clinical Orthopaedics and Related Research, 98: 8-26, 1974.

# RADYOLOJİK TARAMA İLE TESBİT EDİLEN DOĞUŞTAN AYAK ANOMALİLERİ

Dr. Şafak ŞAHLAN[1] Dr. Ömer SAYAR[2] Dr. Eyüp S. KARAKAŞ[3] Dr. Halûk YETKİN[3]

Vücut ağırlığını taşıyan ayaklar ve bunların doğuştan anomalileri çeşitli araştırıcılar tarafından incelenmiştir 3, 5.

Yaşantımızda önemli bir fonksiyon olan yürüme, koşma ve dengemizi korumada temel ögelerden biri olan ayakların doğuştan anomalileri dikkatle incelenmeli ve gerekli tedavi yöntemleri uygulanmalıdır 1, 2, 4, 6, 7, 8, 9.

Bu çalışmada Kayseri Üniversitesi Gevher Nesibe Tıp Fakültesi Hastanesine değişik sebeplerle başvurmuş bulunan hastaların filimleri gözden geçirilerek ayak filimleri bulunanlarda doğuştan ayak anomalileri ve bunların insidansının tesbit edilmesi amaçlanmıştır.

GEREÇ ve YÖNTEM :

Kayseri Üniversitesi Gevher Nesibe Tıp Fakültesi Hastanesine 1974-1978 yılları arasında çeşitli şikâyetlerle 90.000 hasta müracaat etmiştir. Bunlardan çeşitli nedenlerle ayak filimleri çekilmiş 1800 hasta ele alındı. Bu hastaların ön-arka ve yan görünümlerde çekilen filimleri gözden geçirildi. Bu arada pes ekinovarus ve pes planus'un değerlendirilmesinde talus uzun ekseni ile kalkaneus uzun ekseni arasındaki açı gözönüne alındı. Ayrıca halluks valgus tesbitinde ön-arka filimlerde 1. ve 2. metatarslar arasındaki açının 8° nin üzerinde olmasına dikkat edildi.

BULGULAR :

1800 ayak ön-arka ve yan filminin gözden geçirilmesinde 193 doğuştan ayak anomalisi tesbit edildi. Bunların yaş guruplarına göre dağılımı Tablo - 1, 2, 3, 4, 5, 6, 7. de gösterilmiştir.

193 doğuştan ayak anomalisi içerisinde 114 (% 59,06) ü Pes Ekinovarus, 52 (% 26,94) si Pes Planus, 14 (% 5,69) ü Halluks Valgus 6 (% 3,10) sı Ters Pes Ekinovarus, 3 (% 1,55) ü Vertikal Talus, 2 (% 1,03) si Talokalkaneal Artrodez, 2 (% 1,03) si Ayak Parmaklarında Brakidaktili, 1 (% 0,51) i Sindaktili idi. Ayrıca 14 yaşındaki bir kız hastada sağ bacakta konstrüktif band, Bilateral Sindaktili, Bilateral Brakidaktili ve sol ayak 5. parmak agenezisi mevcuttu.

Sayısal olarak en çok görülen anomali Pes Ekinovarus olmuştur. En genç hastamız 2 günlük bir kız hasta idi, Bilateral Pes Ekinovarus'u vardı. En yaşlı hastamız ise 66 yaşında tek taraflı Pes Ekinovarus'u olan bayan hasta idi.

[1] Kayseri Üniv. Gevher Nesibe Tıp Fak. Ortopedi ve Travm. Bilim Dalı Doçenti.
[2] Aynı Bilim Dalı Asistanı.
[3] Aynı Bilim Dalı Öğretim Görevlisi.

Tablo - 1 Pes Ekinovaruslu hastaların yaş cinslere göre dağılımı.

| Yaş Gurubu | Erkek | Kadın | Toplam |
|---|---|---|---|
| 0 — 9 Y. | 62 | 38 | 100 |
| 10 — 19 Y. | 6 | 1 | 7 |
| 20 — 29 Y. | — | 3 | 3 |
| 30 — 39 Y. | 1 | — | 1 |
| 40 — 49 Y. | — | — | — |
| 50 — 59 Y. | 1 | 1 | 2 |
| 60 — 69 Y. | — | 1 | 1 |
| Toplam | 70 | 44 | 114 |

İnsidans : 1,2/1000

Tablo - 2 Pes Planuslu hastaların yaş ve cinslerine göre dağılımı.

| Yaş Gurubu | Erkek | Kadın | Toplam |
|---|---|---|---|
| 0 — 9 Y. | 23 | 20 | 43 |
| 10 — 19 Y. | 2 | 1 | 3 |
| 20 — 29 Y. | 3 | 3 | 6 |
| Toplam | 28 | 24 | 52 |

İnsidans : 0,57/1000

Tablo - 3 Halluks Valguslu hastaların yaş ve cinslere göre dağılımı.

| Yaş Gurubu | Erkek | Kadın | Toplam |
|---|---|---|---|
| 0 — 9 Y. | — | — | — |
| 10 — 19 Y. | 1 | 3 | 4 |
| 20 — 29 Y. | — | 1 | 1 |
| 30 — 39 Y. | — | 3 | 3 |
| 40 — 49 Y. | — | 1 | 1 |
| 50 — 59 Y. | 1 | — | 1 |
| 60 — 69 Y. | 1 | 3 | 4 |
| Toplam | 3 | 11 | 14 |

İnsidans : 0,15/1000

Tablo - 4 Talokalkancal artrodezi olan hastaların yaş ve cinslerine göre dağılımı.

| Yaş Gurubu | Erkek | Kadın | Toplam |
|---|---|---|---|
| 0 — 9 Y. | — | 1 | 1 |
| 10 — 19 Y. | — | — | — |
| 20 — 29 Y. | — | 1 | 1 |
| Toplam | — | 2 | 2 |

İnsidans : 0,02/1000

Tablo - 5 Vertikal Talus'u olan hastaların yaş ve cinslere göre dağılımı.

| Yaş Gurubu | Erkek | Kadın | Toplam |
|---|---|---|---|
| 0 — 9 | 2 | 1 | 3 |
| Toplam | 2 | 1 | 3 |

İnsidans : 0,03/1000

Tablo - 6 Ters Pes Ekinovarusu olan hastaların yaş ve cinslerine göre dağılımı.

| Yaş Gurubu | Erkek | Kadın | Toplam |
|---|---|---|---|
| 0 — 9 Y. | 2 | 4 | 6 |
| Toplam | 2 | 4 | 6 |

İnsidans : 0,06/1000

Tablo - 7 Brakidaktili'si olan hastaların yaş ve cinslerine göre dağılımı.

| Yaş Gurubu | Erkek | Kadın | Toplam |
|---|---|---|---|
| 0 — 9 Y. | 1 | — | 1 |
| 10 — 19 Y. | — | — | — |
| 20 — 29 Y. | — | 1 | 1 |
| Toplam | 1 | 1 | 2 |

İnsidans : 0,02/1000

TARTIŞMA :

Yukarıda adı geçen doğuştan ayak anomalilerinden özellikle Pes Ekinovarus daha göze batıcı ve fonksiyon bozucu olduğundan hemen hepsi hastanelere müracaat etmektedir. Diğer anomaliler ise daha az semptom verdiği için ve az rastlandığı için hastanelere nadiren müracaat etmektedirler.

Bizim araştırmamız bir saha araştırması olmayıp, hastanemize müracaat eden hastalar arasında yapılan bir araştırma olduğundan toplumumuzdaki gerçek bulunma miktarını vermeyecektir.

Hastanemize müracaat eden 90.000 hastaya elde ettiğimiz bulguların oranlanmasında: Pes Ekinovarus görülme oranı 1000 doğumda 1,2 (1,2/1000) bulunmuştur. Bunun yanında Erkek/Kız oranı: 1,59 dur. Bu bulgular literatürle uygunluk göstermektedir 2, 8, 9. Diğer bulgularımız ise toplumdaki gerçek görülme oranını vermeyecektir.

KAYNAKLAR :


1. Austin, F.H.:ê Symphalangism and related fusions of tarsal bones. Radiology, 56: 882, 1951.
2. Cavanaugh, C.J.: Clubfoot and congenital hand anomalies. J. Hered., 44: 53, 1953.
3. Hark, F.W.: Congenital anomalies of the tarsal bones. Clin. Orthop., 16: 21, 1960.
4. Hark, F.W.: Rocker-foot due to congenital subluxation of the talus. J. Bone Joint Surg., 32-A: 344, 1950.
5. Heyman, C.H.: The diagnosis and treatment of congenital corvex pes valgus or vertical talus. A.A.O.S. Instructional Course Lectures, Vol. 16. St. Louis, C.V. Mosby Co., 1959, p. 127.
6. Mead, N.C., and Anast. G.: Vertical talus. Clin. Orthop., 21: 198. 1961.
7. Piggott, H.: The natural history of hallux valgus in adolescence and early adult life. J. Bone Joint Surg., 42-B: 749. 1960.
8. Stewart, S.F.: Club-foot: Its incidence, cause and treatment. Anotomicalphysiological study. J. Bone Jiont Surg., 33-A: 577, 1951.
9. Wynne Davies, R.: Family studies and the cause of congenital clubfoot. J. Bone Joint Surg., 46-B: 445, 1964.

# HALLUX VÂRUS

Dr. Ayhan ARITAMUR[1] Dr. Önder YAZICIOĞLU[2]

GİRİŞ :

Ayakta hallux varus deformitesi, klasik hallux valgus deformitesine nazaran çok daha nadir görülür. Genellikle iyi tedavi edilmemiş veya iyi tedavi edilmesine rağmen, birkaç sene sonra meydana çıkan kemik destrüksiyonu dolayısıyla gelişen hallux valgus deformitesi sekeli olarak beliren hallux varusu akiz diye tanımlarsak, kongenital hallux varus deformitesi daha da nadir bir deformite olarak belirecektir(2, 7, 8), (Resim - 1). Bu çalışmada hallux varus deformitesi, tedavi gören bir vakadaki etüdü dolayısıyla takdim edilmiştir. Konuya açıklık getirmesi bakımından klâsik birçok kitapta yeralan sınıflamayı bir tablo şeklinde vermeyi uygun bulduk (Tablo - 1), (7, 8).

Tablo - 1

| KONGENİTAL | AKİZ |
|---|---|
| 1 — PRİMER TİP : | |
| 2 — SEKONDER TİP : — Metatarsus varus ile birlikte, — 1. metatarsın izole kısalığı. — Aksesuar kemik ve parmaklarla birlikte. | |
| 3 — TERSİYER TİP : — İskeletin genel distrofik bozuklukları ile beraber olan tip. | |

Hallux varus genellikle tek taraflı olarak görülür. Bizim vakamızda olduğu gibi iki taraflı olarak görülmesi nadirdir. Klinik görünümünde, başparmak içeri doğru 60-90 derecelik bir deviasyon gösterir. Başparmak büyük bir ekseriyetle normal uzunluğunu korumakta olup, genişlemiş ve deforme olarak görülür. Tırnaklarda normalden daha geniş olarak görülmektedir. Muayene de, bilhassa yukarıda primer tip olarak tanımladığımız tipte, iç kısımda 1. kueiform ile metatars kaidesi veya flanks arasında bir band hissedilebilir. Bu fazla bir metatars taslağını ifade eden, her zaman aynı şekilde mevcut olmayan kıkırdak bir çıkıntıdır. Ekstansor tendon içeride gergin olarak hissedilir ve retrakte halde bulunan fleksor ile beraber, hallux varus durumunun kalıcı olmasına yol açar(1, 3, 5, 7, 8).

Radyolojik muayene, hallux varus deformitesinin patolojik anatomik yönden aydınlanması ve tedavi endikasyonu yönünde önemli bir tetkik unsurudur

Vakaların 1/3 ünde metatarso-falangeal eklemin çok bariz olarak içeri doğru eğilme durumu vardır. Ekseriyetle başparmak çifteleşmiş durumdadır. Literatürde başparmağın üzerine ikinci parmağın deviasyonu ile görülen hallux varus deformitesi vakası yayınlanmıştır(5),

[1] İstanbul Tıp Fak. Ortopedi ve Travm. Kürsüsü Profesörü.
[2] İstanbul Tıp Fak. Ortopedi ve Travm. Kürsüsü Uzmanı.

Resim 1

Birçok vakada yanlış yönde gelişmiş atrofik bir parmak bahis konusudur. Bu atrofik oluşum kemiksel bir birleşme göstermeden normal başparmak üzerinde lateral olarak implante olmuş durumdadır. 1. metatarsa gelince, genellikle deforme, kalınlaşmış, uzamış bir durumda görülür(3, 5, 6).

VAKAMIZIN SUNULMASI :

(Resim - 2) 7 yaşında bir kız çocuğu

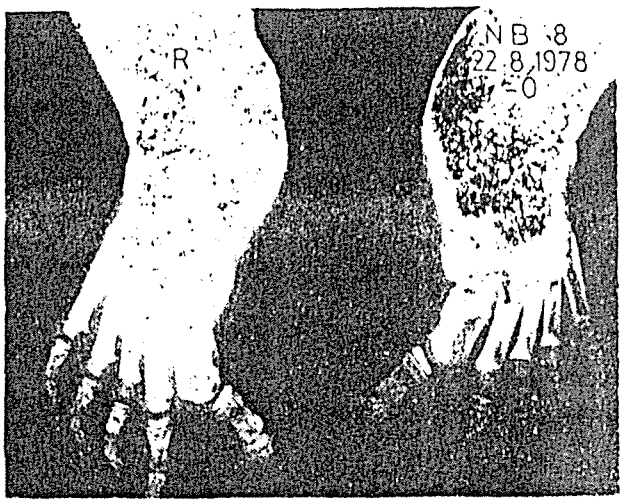


Resim 2

Bize başvurduğu tarihten önce herhangi bir tedavi uygulanmamış. Muayenede her iki ayak başparmağında yaklaşık olarak 70 derecelik içe doğru deviasyon gösteren varus hali mevcuttu. Ayağın iç tarafında sert bir banda mevcudiyeti tesbit edilemedi. Radyolojik görünümünde de görüldüğü gibi, 1. metatarsda kalınlaşma ve nisbi bir kısalık dışında başkaca bir bulgu bizim dikkatimizi çekmemişti.

Tedavi olarak birçok yazarın belirttiği gibi cerrahi yöntemi seçtik(4).

Çoğu klâsik kitaplarda da belirtildiği gibi, 1. ve 2. metatars arasındaki aralık genişletilmeli, 1. metatars başının medyal yüzeyinde fibröz veya kıkırdak yapıdaki brit kesilmeli, kapsül gevşetilmelidir. Parmak lateral plana doğru yaklaştırılarak ekstansor hallucis brevis tendonu adaleleştiği yerden kesilmeli, parmak lateral olarak kerrekte durumda tutulurken tendon metatars boynunda açılan bir delikten geçirilmelidir. Yaş ilerledikçe iyi bir durum elde edebilmek için

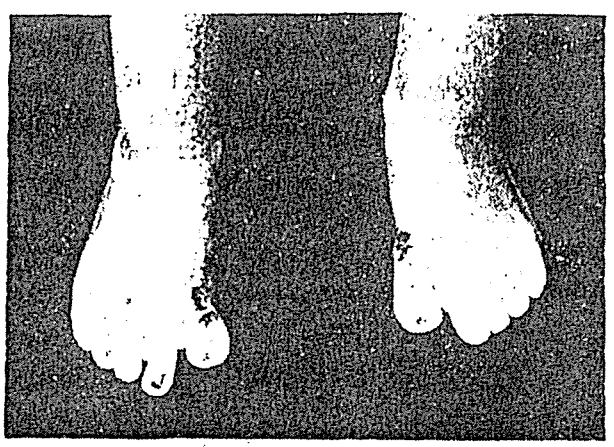

Resim 3

1. falanks kaidesinin rezeksiyonu iyi sonuç vermektedir.

Bizde yukarıda anlatılan yöntemi kullandık. Ancak farklı olarak, mevcut olmıyan fibroz band ve dolayısıyla olmıyan gerginlik nedeni ile tendon için yeni bir yer açmıya lüzum hissetmedik. Falanks kaidesine yaptığımız rezeksiyondan sonra, koreksiyonu koruyabilmek için Kirschner telleri kullandık (Resim - 3). Hastaya ameliyat sonrasında alçı uyguladık ve telleri 3. haftada, alçıyı da 6. haftada çıkararak, gerekli rehabilatif çalışmıya başladık. Hastanın ameliyattan 6 ay sonraki klinik durumu Resim - 4 de görüldüğü gibi idi.

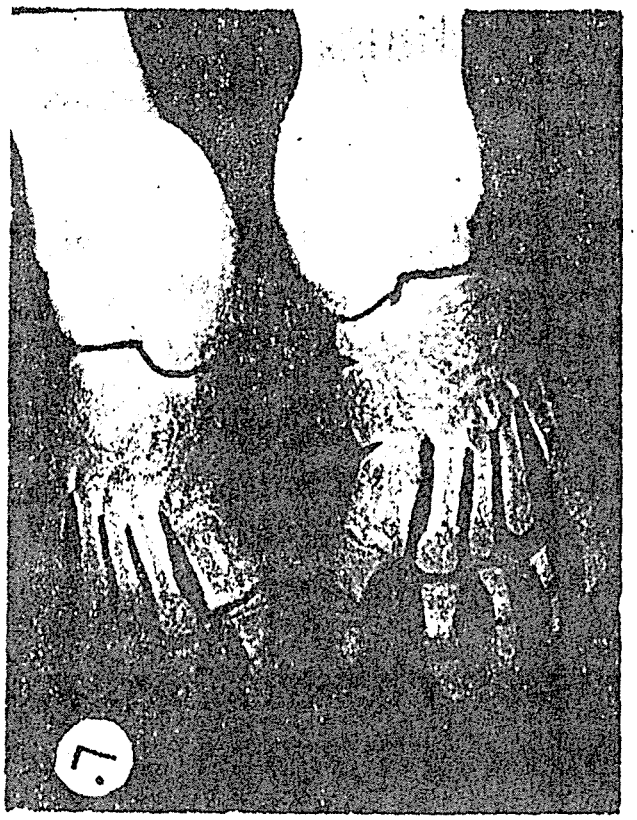

Resim 4

Sonuç olarak diyebiliriz ki, klâsik hallux valgus deformitesine nazaran çok daha az görülen, hallux varus deformitesinin tedavisi cerrahi yöntemler ile başarılabilir.

LİTERATÜR :


1. Farmar, A.W. : Congenital hallux varus. Amer. J. Surg., 95: 274, 1958.
2. Giannestras, N.I.: Foot Disorders. 2. Edition. Lea and Febiger, Philadelphia, 1976.
3. Harris, R.I., Beath, T.: The short first metatarsal. J. Bone Joint. Surg., 3-A: 553-1949.
4. Kelikian, H., Clayton, L., Loseff, H.: Surgical syndactylisim of the toes. Clin. Orthop., 19: 208, 1961.
5. Lelievre, J.: Fathologie du Pied, Masson et Cie, Paris, 1971.
6. Mcelvenny, R.T.: Hallux varus. Quart. Bull. Northwest Med. Sch., 15: 277, 1941.
7. Tachdjian, M.O.: Pediatric orthopedics. Vol. 11. W.B. Saunders Comp. Philadelphia-London-Toronto, 1972.
8. Türek, S.L.: Orthopaedics. 3. Edition. Lippincott Comp. Philadelphia-Toronto, 1972.

# PES PLAMUS SEMPTOM KOMPLEKSİ -PPSK-
# yada
# Alttaraftan Kaynaklanmış Denge Bozukluklarının Hastalık Doğurucu Etkileri

Dr. Erdoğan ACARLAR

1971-1973 yılları arasında İzmir PTT Polikliniğindeki çalışmam sırasında gözlemleyip saptadığım ve Pes Planus Semptom Kompleksi —PPSK— adıyla anılmasını önerdiğim bir klinik tabloyu, bundan önce bir kaç kez, yayımlamıştım(1, 2, 3, 5). 1977-1978 yılları arasında akupunktur —iğneleme sağıtımı— konusunda çalışırken elimden geçen hastalarda PPSK'ne daha da sık rastladım. Bunlardan ayrı olayının ön plânda yer aldığı 414 hastanın klinik tanıları, cinsiyetleri, ve pes planus —PP— oranları ilişik tabloda sergilenmiştir (Şekil - 1).

Ağrı olayının ön planı tuttuğu toplam 414 hastada PES PLANUS oranları

| HASTALIK | CİNS | SAYI | PesPlanus | %PesPlanus |
|---|---|---|---|---|
| Migren | kadın | 21 | 16 | % 76.2 |
| | erkek | 4 | 3 | % 75 |
| | toplam | 25 | 19 | % 76 |
| Basaağrısı sefale- | kadın | 69 | 58 | % 84.05 |
| | erkek | 30 | 26 | % 86.6 |
| | toplam | 99 | 84 | % 84.8 |
| Romatolojik hastalıklar | kadın | 153 | 128 | % 83.6 |
| | erkek | 103 | 76 | % 73.79 |
| | toplam | 255 | 204 | % 79.69 |
| Trigeminus nevra | kadın | 9 | | |
| | erkek | 6 | | |
| | toplam | 10 | 5 | % 50 |
| Ağrılı belirtilerle birlikteki diğer hastalıklar | kadın | 11 | | |
| | erkek | 13 | | |
| | toplam | 24 | 13 | % 54.1 |
| TOPLAM | kadın | 260 | | |
| | erkek | 154 | | |
| | toplam | 414 | 325 | % 78.50 |

Şekil 2

Tabloda görüldüğü üzere migrenli hastalar toplamının % 76'sı, sefaleli hastalar toplamının % 84,8'i, rematolojik kadroya giren hastalar toplamının % 79,69'u trigeminus nevraljili hastaların % 50'si, değişik klinik tanılar taşıyan, ağrılı belirtilerle birlikteki hastalar toplamının % 54,1'i pes planusludur. Toplam 414 hastada PP ortalama oranı % 78,5 tur

Aynı tabloda açıkça görülmektedir ki, genellikle, kadınlardaki PP oranı erkeklerdekinden bir ölçüde daha büyüktür. Kadınların PP yakınmaları, çoğun gebelikleriyle birlikte başlamakta ya da çoğalmaktadır. Ağırlaşan gövde, doğuma hazırlık olarak eklem bağlarını gevşetici etkinlikte humoral değişiklikler, konjenital bir eğilimin hızla gelişmesine önvermektedir. Gebeliğin ileri aylarında, hemen hemen, her gebenin ortak yakınması olan baldır krampları bu organik değişikliğin klinik belirtisidir yalınca, genellikle sa-

nıldığınca fötal kemik oluşumu sonucu anne karnında kalsiyum iyonu eksikliğinden doğmuş değildir.

İki ayak üstünde dengeli duruşu bozan her ortopedik, travmatik sakatlık da bu belirtiler karmaşasının nedeni olabilir pek âlâ. Ne var ki; pes planus'a, insanoğlunun ortak ve yaygın doğuştan gelme bir sakatlık eğilimi ürünü olarak çok sık rastlandığından, bu semptom kompleksinin pes planusa bağlanarak anılması yine de doğrudur.

Pes planustan pes planus semptom kopleksine gidişin patogeneziyle varılan klinik rahatsızlıklar ilişik şemada ayrıntılarıyla gösterilmiştir (Şekil - 2).

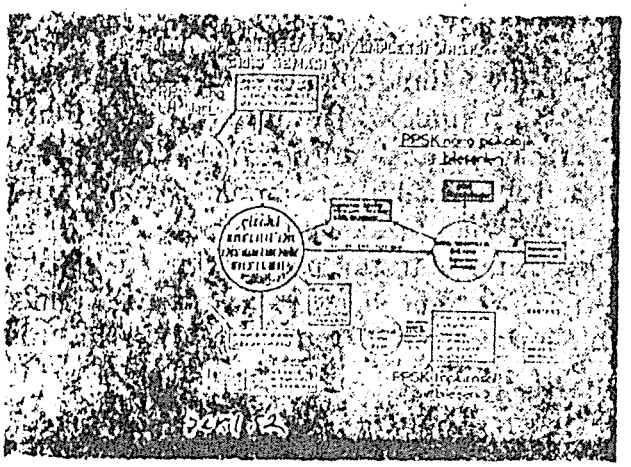

Burada açıkça belirtildiği gibi, pes planustan pes planus semptom kompleksine giden yolların merkezinde «çizgili kasların diz harmonik kasılması» yer almaktadır.

Çizgili kaslarla düz kaslar arası karşılıklı refleks alışverişler (iç organ hastalıklarında hasta alanın tespiti için işleyen, çizgili kasların lokal kasılmalarını sağlayan refleks mekanizmanın ters yönde de işleyebilmesi —feed back alışverişler—) PPSK de sık görülen mide-safra kesesi diskinezilerine, bronş kasları spazmına, larenks spazmına, koroner spazmına yol açabilmekte ve bu belirtilerin tümü, PPSK'nin visseral bileşenlerini oluşturtmaktadır.

Öte yandan en büyük katabolizma organı diyebileceğimiz çizgili kas sisteminin katabolik vegetatif sistem olan ostosempatik'le bağlantısının da, ters yönde feed-back işleyişe açık oluşu yüzünden. pes planus; çizgili kas-ortosempatik üzerinden nörolojik ruhsal, buradan toplumsal patolojilere dek uzanan belirtilere önverebilecektir. PPSK'nin ruhsal, toplumsal bileşenleri başlığı altına alınabilir bir çok belirtilerdir bunlar.

Pes planus vücudun taşıyıcı statik güç çizgilerinin eklemlerin diskler, meniskler ile destekli bölümlerinden geçmesini engelleyecek denge bozuklukları yapar. Bunun hastada aşağıdan yukarı gelişen bir çok artrozik süreçlere önverebileceği açıktır. Nitekim osteo-artrozlar PPSK'nin Ana bileşenleridir. Migrenlerde, sefalelerde servikal artrozların eşliği çok bilinen bir durumdur.

«Pes planus statik güç çizgilerini normal gidişlerinden saptırmaktadır» demek, konuyu yalınca fiziksel bir statik sorunu diye ele almak demektir. Oysa bir de çizgili kasların disharmonik kısalmalarıyla ortaya çıkmış dinamo-statik diye anılabilecek bir biyolojik statik, daha doğru bir deyişle «biyo-statik» sorun da söz konusudur. Normal görevlerinden fazla yüklenmiş kasların eklemlere yansıyan zararlı çekişleri de girmektedir bu «güç çizgilerinin sapması» olayına.

Baş ağrılarına «kafa kasları kasılması» bileşeninin katılışı, çizgili kas gevşetici ilâçların piyasaya sürülüşünden beri bilinmektedir. Migrenlerde hattâ bir çok sefalelerde birlikte bulunan sempatik hipertopi belirtileri de çizgili kasların kasılması sonucudur, yukarda değinildiğince.

Şemada ayrıntılar açıkça yer aldığı için burada PPSK belirtilerini saymakla yetiniyorum.

1) Pes planus —ya da iki ayak üstünde duruşun dengesini bozan herhangi bir sakatlık—

2) Baldır krampları.

3) Dishormonik kas kasılmalarının dolaşımı engelleyişi yüzünden olma «Varsler».

4) Diz artrozlarından başlayarak yukarı çıkan her düzeyde artrozlar.

5) Migrenler, sefaleler.

6) İç organlar düz kaslarında, yine disharmanik, spazmlar sonucu sindirim tübünde, safra kesesi ve yollarında diskinezileri, buradan organik patolojiye geçişler.

7) Ayni yoldan, bronş, larenks spazmları ve organik patolojiye geçişler.

8) Sinir gerginliği, iç titremeleri, öfkeye eğilimden anskiyeteye iradan da psikozmanyak depresife dek varabilen çizgi.

9) Sürekli kas kasılmaları yüzünden genel yorgunluk ve bunun ruhsal eşleri, eşdeğerleri. (Nevrasteni, psikasteniden depressif psikozlara dek)

10) Lokal hiperhidrozlar ve sonuçları. (Mantar infeksiyonları örneği)

11) Arteryel spazmlar ve sonuçları (Koroner spazmları, duyu organlarının arteryel kaynaklı patolojileri vb.)

12) Sinüzitler. (Konjenital yapı kusurları ürünü)

Bu belirtilerin tümünün ya da bir kaçının varlığı hastanın PPSK adıyla anılması için yeterlidir.

Bir PPSK ne denli eski, ileri ağır sonuçlarını vermiş olursa olsun, bir ortopedik tabanlık desteğiyle tüm yakınmalarında büyük ölçüde gerilemeler gösterebilmektedir. Çizgili kasların disharmonik kasılmalarını önlemek, bu kaynağın doğurduğu yaygın patolojik belirtilerin hızla gerilemesine önverebilmektedir.

Ücreti devletçe ya da Sigortalarca ödenen ortopedik âletler için, haklı olarak, ortopedi uzmanlarının kanısı ve kararı geçerli sayılmaktadır. Ne var ki benim deneyimlerim bu konuda ortopedi uzmanları arasında da, onlarla benim aramda da anlayış değişiklikleri bulunduğunu gösterdi. Bu yüzden üst düzeyde bir ortopedistler topluluğuna pes planus'un türlerini gösterir bu şemayı (Şekil - 3) sunmak zorunda kalışıma üzgünüm.

1. derece PP ön kavis çökmesi, 2. derece PP dış kavsin basış alanının içe doğru genişlemesi, 3. derece PP olarak, halkın da çok iyi tanıdığı, tüm tabanla yere basışları gösterir bu resimlere, kanımca, bir de «fonksiyonel pes planus» adıyla anabileceğimiz, yalınca yere basıldıksıra ayak parmaklarının birbirlerinden uzaklaşıp yelpaze örneği açılışıyla niteli, bir tür pes planusu daha eklemeliyiz. Şurada hemen değineyim, sunulan tablolardaki pes planus tanılarına bu türü katmış değilim.

İnsan ayağının yapısı, öyle anlaşılıyor ki, ideal gelişimine ulaşmış değildir. Günümüz at'larının milyonlarca yıl önce yaşamış ataları yere beş parmaklı tabanlarıyla basıyorlarda, günümüzün «kendi türünün üst gelisim düzeyine varmış at»ıysa tek parmağına basmakta. İnsan ayağının biyolojik evrimini tamamlaması için daha milyonlarca yıl beklemek zorunda değiliz. Çünkü son 10 000 yıllık insan gelişimi biyolojik değil kültürel evrim ürünüdür. İnsan kendi ayağının az gelişmişliğini âlet kullanarak giderebilir.

Sayın kongre üyelerini PPSK konusuyla yakından ilgilenmeğe çağırıyorum. Ortopedik, travmatik sakatlıkların uzun gelecekte PPSK'ne önverebileceğini, uzmanlık alanları yüzünden sayın üyelerin buna çok sık rastlayıp izleyebileceklerini düşünüyorum.

Hattâ henüz fonksiyonel evredeki bir pes planus için bile ortopedik destek kullanılmasını öneriyorum.

BİBLİYOGRAFYA :

1. Bir Migren Nedeni: Pes Planus. Dirim. Haziran 1973. Dr. Acarlar.

2. Pes Planus Semptom Kompleksi —PPSK— Visseral bileşenleri. Dirim. Ekim 1973. Dr. Acarlar.

3. Pes Planus Semptom kompleksi —PPSK— ikincil bileşenleri. Dirim. Kasım 1973. Dr. Acarlar.

4. Pes Planus Semptom Kompleksi. 1974, XXIII Millî Türk Tıp Kongresine bildiri. Ve Dirim. Ocak - Şubat 1977. Dr. Açarlar.

# NON-SPESİFİK KEMİK VE EKLEM ENFEKSİYONLARINDA ETKENİN VE TEDAVİ UYGULAMASINDA ANTİBİOTİK DUYARLIĞININ BELİRLENMESİ

Dr. Ahmet N. YANAT[1] Dr. Erdoğan ALTINEL[2]

A.Ü.T.F. Ortopedi ve Travmatoloji Kliniğinde 1974-1978 yılları arasında 90 nonspesifik kemik ve eklem enfeksionu olgusu yatarak tedavi görmüştür. Bu 90 olgunun yıllara göre dağılımı şöyledir :

| | | |
|---|---|---|
| 1974 | 10 | % 21.11 |
| 1975 | 20 | % 22.22 |
| 1976 | 12 | % 13.33 |
| 1977 | 22 | % 24.44 |
| 1978 | 17 | % 18.90 |
| | 90 | |

Bu hastaların 75'i erkek (% 83.33), 15'i kadın (% 16.67) idi. Yaş gruplarına göre dağılım şu şekildedir :

| | | |
|---|---|---|
| 0 — 10 yaş grubu | 20 | % 22.22 |
| 11 — 20 yaş grubu | 29 | % 32.22 |
| 20 yaş ve yukarısı | 41 | % 45.56 |

Yukarıdaki tablodan da anlaşılacağı üzere üstünde, diğer yarısı da 20 yaşın altındadırlar.

Etyolojik taramada hastalıkların 41 (% 45.56) tanesinde belirli bir neden bulunamadı. Bir hastada akciğer absesi, bir tanesinde mandibula osteomiyeliti ile birlikte femur kırığı (ki bu hastada hastanede yattıktan iki hafta sonra femur osteomiyeliti gelişti), iki tanesinde tonsillit olmak üzere toplam 4 (% 4.44) hastada hematojen yayımın primer odağı saptanabildi. 40 (% 44.44) olguda ise travma hikâyesi vardı. Bunlardan 5 (% 12.50) tanesi kırıkçı tarafından tedavi edilmişti, 9 (% 22.50) tanesi geçirdikleri operasyonlar (internal fiksasyon) sonucu hastalığa yakalanmıştı, geri alan 26 (% 65) hastada açık ve kapalı kırıklar sonunda osteomiyelit ortaya çıkmıştı. Iatrojenik sınıfına soktuğumuz (yukarıda belirtilen internal fiksasyon yapılan 6 hasta dahil) 14 (% 15.56) olgu bulundu. Iatrojenik olguların sınıflandırması şöyledir.

| | | |
|---|---|---|
| İnternal fiksasyon sonusu | 9 | % 64.29 |
| Total Kalça Replasmanı | 3 | % 21.43 |
| İntraartiküler enjeksiyon (diz) | 1 | % 7.14 |
| Kalça artrodezi sonucu | 1 | % 7.14 |

Hastalığın lokalizasyonu için yapılan taramada en çok femurun (40 olgu % 42.11) etkilendiği görüldü. Femuru tibia 35 (% 36.84), humerus 7 (% 7.36), Radius 2 (% 2.11), fibula 2 (% 2.11), el kemikleri 2 (% 2.11), ulna 1 (% 1.05), calcaneus 1 (% 1.05), diğer ayak kemikleri 3 (% 3.16), femur boynu 1 (% 1.05) ve mandibula 1 (% 1.05) ile izledi.

Eklemlerde ise birinci sırayı 7 (% 53.85) olgu ile kalça eklemi aldı. Diz 4 (% 30.77) ve dirsek 2 (% 15.38) ile sonraki sıraları aldı.

[1] A.Ü.T.F. Ortapedi ve Travmatoloji Kliniği Asistanı.
[2] A.Ü.T.F. Ortopedi ve Travmatoloji Kliniği Doçenti.

Birden fazla kemik ve eklemin hastalandığı 7 (bütün olguların % 7.78'i) olgudaki kombinasyonlar :

| | |
|---|---|
| Femur - tibia | 2 (% 2.23) |
| Femur - humerus | 1 (% 1.11) |
| Femur - ulna | 1 (% 1.11) |
| Femur - mandibula | 1 (% 1.11) |
| Femur - tibia - ayak kemikleri | 1 (% 1.11) |
| Tibia - diz eklemi | 1 (% 1.11) |
| | 7 (% 7.78) |

**Hastalara uygulanan tedavi yöntemi :** Sekestrektomi, kapalı irigasyon - drenaj sistemik ve lokal antibiotik ve eksternal immobilizasyonun birlikte uygulanması olmuştur. Operasyon sırasında alınan kültüre göre en az iki antibiotik (biri sistemik diğer lokal olmak üzere) ile tedaviye başlanmış, yıkama sıvısından tekrarlanan kültür sonuçlarına göre devam edilmiş ve en az üç kültür arka arkaya steril çıkıncaya kadar tedavi sürdürülmüştür. Hastaların büyük bir çoğunluğunda ilk kültür sonrası elde edilen bakteri, tekrarlanan kültürlerde değişim göstermekte idi. Bu yüzden bakteri sayısı olgu sayısından oldukça fazla bulundu. Bunun, gerek dominant bakterinin tedavi ile ortadan kalkmasından sonra üreme olanağı bulan diğer bakterilerin varlığından, gerekse her hangi bir şekilde oluşan kontaminasyon sonucu olduğunu düşünmekteyiz.

Bu olgularda en sık ortaya çıkan bakterinin Staf. aureus olduğu görülmüştür. Buna göre enfeksiyon etkenlerinin görülme yüzdeleri şöyledir :

| | | | |
|---|---|---|---|
| Staf. aureus | 44 | % 29.33 | |
| E. Coli | 25 | % 16.67 | |
| Staf. albus | 24 | % 16 | |
| B. proteus | 14 | % 9.33 | |
| Koliform bakteriler | 9 | % 6 | |
| Pyocyaneus | 9 | % 6 | |
| Klebsiella | 8 | % 5.33 | |
| Enterokok | 4 | % 2.67 | |
| Faecalis Alcaligenes | 3 | % 2 | |
| Beta hemolitik streptokok | 2 | % 1.33 | |
| Parakolon bakteriler | 2 | % 1.33 | |
| B. Cereus | 2 | % 1.33 | (saprofit) |
| Alfa hemolitik streptokok | 1 | % 0.67 | |
| Gram + toprak basilleri | 1 | % 0.67 | (saprofit) |
| Sarsına | 1 | % 0.67 | (saprofit) |
| B. Subtilis | 1 | % 0.67 | |
| | 150 | % 100 | |

E. Coli'nin primer enfeksion etkeni olarak bulunduğu olgu sayısı 13 (% 14.44)tür. Pyocyaneus ve Proteus ise birer defa (% 1.11) primer etken olarak bulunmuşlardır. İlk kültürde birden fazla bakteri üreyen olgular da vardır. Bunlarda bakteri kombinasyonları şöyle bulunmuştur :

| | |
|---|---|
| Staf. aureus+Klebsiella | 2 |
| Staf. aureus+Staf. albus | 1 |
| Staf. aureus+B. Proteus | 1 |
| Staf. aureus+Enterokok | 1 |
| E. Coli+Pyocyaneus | 1 |
| Staf. albus+Enterokok | 1 |
| Koliform bakteri+B. Cereus | 1 |
| B. Cereus+Koliform bakteri+Enterokok | 1 |
| Enterokok+Koliform bakteri | 1 |
| Staf. albus+B. Cereus+Koliform bakteri | 1 |
| | 11 |

İlk kültürde üreme olmayan olgu sayısı 13 (% 14.44) tür. Bunların 10 (% 76.93) tanesinde ikinci kültürde üreme olmuştur. Pyocyaneus'lardan 3 Klebsiella'lardan 2 ve Proteus'lardan da bir tanesi bilinen bütün atimikrobiel ajanlara dirençli bulunmuştur. Gene bir Klebsiella sadece Kloramfenikole ve +, bir diğeri de yalnız Tetrasikline ve + hassas bulunmuştur.

Elde edilen 150 bakteriden Gentamisin 134 (% 89,33), Kanamisin 67 (% 44.67), Kloramgenikol 66 (% 44), Sefalosporinler 54 (% 36), Rifampisin 49 (% 32.67), Eritromisin 44 (% 29,33), Streptomisin 44 (% 29.33), Penisilinler 44 (sentetik ve semisentetik — % 29.33), Tetrasiklinler 40 (% 26.67), Baktrim 39 (% 26), Linkomisin 32 (% 21.33), Diğerleri (Sigmamisin, Polimiksin-E, Aminosidin, Sülfamit v.s.) 18 (% 12) ine +++ ve ++++ etkili bulunmuştur.

44 Staf. aureusa etkili antibiotikler sıra ile; Gentamisin 42 (% 95.45), Eritromisin 33 (% 75), Kanamisin 31 (% 70.45), Kloramfenikol 29 (% 65.91), Rifampisin 28 (% 63,64), Streptomisin 27 (% 61.36), Sefalosporin 24 (% 54.55) şeklindedir. Penisilin G ise sadece 6 (% 13.64) tanesine etkili idi. Ampisilin'in etkisi 12 (% 27.27) suş üzerine idi.

25 E. Coli'ye etkili olan antibiotikler de şöyledir: Gentamisin 25 (% 100), Kanamisin 13 (% 52), Kloramfenikol 8 (% 32), Sefalosporin ve Streptomisin 6 şar (% 24).

Diğer bakteriler için de tablo aşağı yukarı aynıdır. B. Proteus, Klebsiella, ve Pyocyaneus (toplam 31 tane) için değerlendirme ++, +++ ve ++++ üzerinden yapılmıştır. Çünkü bu bakterilerle olan enfeksiyonlar genellikle tedaviye çok dirençlidirler. Bu değerlendirme şekline göre bu üç bakteriye en etkili antibiotik gene Gentamisin bulunmuştur (Proteus'ların 8 ine, Pyocyaneus'ların 5 ine, Klebsiella'ların 6 sına).

Yukarıdaki verilerden de anlaşılacağı üzere eskiden beri bilinen antibiotiklerin; penisilinler, sentetik ve semisentetik penisilinlerin tedavideki rolleri oldukça azalmıştır. Buna karşılık bütün bu bakterilere etkili olarak Gentamisin gibi oto-, nefrotoksik ve çok pahalı bir antimikrobiel ajan tedavide ön plana çıkmıştır.

# OSTEOMİYELİT VAKALARININ ANALİZİ İLE UYGULANAN ÇEŞİTLİ TEDAVİLER VE NETİCELERİ

Dr. Orhan ASLANOĞLU[1]

Ankara Nümune Hastanesi 1. Ortopedi servisine 1973-1978 seneleri arasında 153 osteomiyelit vakası yatmıştır. Osteomiyelit nedenleri çeşitlidir. Hematojen yolla olanlar ve açık kırık sonucu ekzojen olanlar ile ameliyat sonucu görülen osteomyelitlerde bu toplama dahildir. Hematojen olanların azalmasına karşın ameliyat sonucu ve açık kırık nedeni ile olan vakalar çoğalmaktadır. Bu durum, hâlâ açık kırık tedavisi prensiplerinin iyi uygulanmaması havası değişen ameliyathanelerinin olmaması sonucudur.

Serviste 1973 de klâsik sekestrektomi - küretaj tedavisi uygulanırken sonraları bu tedavi şekli değiştirilmiş, tek tip tedavi yerine vakalara göre değişik tedaviler uygulanmıştır.

MATERYEL :

153 osteomiyelit vakasının dağılışı şöyledir. 1973 de 32 vaka, 1974 de 22 vaka, 1975 de 15 vaka, 1976 ve 1977 de 25 vaka ve 1978 de 24 vakadır. Bunların 96 erkek, 57 kadındır. Yaş gurubunda en çok 11-20 yaş arasında 45 vakadır. Bundan sonra 32 vaka ile 0-10 yaş arası gelmektedir. Bu yaştan sonraki vakaların çoğu açık kırık veya kırık sonucu olan osteomiyelitlerdir. Gene senelerce süren kronik osteomiyelitlerde ileri yaşlarda görülmüştür.

Lokalizasyona gelince ençok alt ekstremitede görülüyor. 62 vaka femurda, 45 vak' ada tibiada lesion görülmüştür. Diğerleri humerus 12, Fibula 9 radius 3, ulna 2, Calcaneus 9 ve metatarslarda II olarak dağılmıştır.

Hastalık süresi değişiktir. 0-1 ay geçmişi olan vaka adedi 45, altı aylık geçmişi olan 47 vakadır. Toplam 92 vaka ederki vakaların 2/3 nün geçmiş senelere oranla oldukça erken müracaat edildiğini gösterir. 6 ay ile bir senelik vaka 26, 1-3 senelik 22, 3 seneden fazla geçmişi olan 13 hastadır.

73 hastanın sekestiri mevcut, 80 vakada sekestir yoktur. 6 vakada fistül var, 26 vakada da dışarı açılmamış abse vardır. Bu vakalar erken müracaat eden çocuk hastalardır. 62 vakada fistül ve abse yok, ekstremitede ağrı klinik bulgu olarak kaydedilmiştir.

Ajan patojen 57 vaka açık kırığın veya kapalı kırığın (25) cerrahi tedavisinden sonra osteomiyelite dönüşmüş, 9 vaka ise hemetojen yol ile meydana gelmiştir. Yapılan mikrobiolojik tetkikte, kültürde 75 vaka da Staf. albus, 22 vakada strept. aureus, 18 vakada piyasiyaneus üretiştir. 13 vakada üreme olmamıştır. 21 vakada kültür yapılmamıştır.

Bu seneler içinde servise yatan 153 vakadan 62 si bir veya bir kaç defa ameliyat olmuş, 91 vaka ise hiç ameliyat olmadan servise yatmıştır.

TEDAVİ :

153 vakaya çeşitli tedaviler uygulanmıştır. Cerrahi müdahale esasda aynıdır. Yani hasta kemiğe kadar gidip sekestir varsa almak yoksa abseyi ve iltihabi dokuyu temizlemektir. Değişen yön, yaranın kapatılması ve sonraki tedavidir. Yani açık yara tedavisi, yalnız tampon ve dren koymak, veya yıkama dreni yerleştirerek yaranın devamlı yıkanması, ve buna ilâve olarak yıkama drenile beraber çimentolu diş fiksatör koymak ile paineau usulünü tatbik etmek şeklinde tedavi şekilleridir. Bu tedaviler hakkında vaktin yettiği kadar bilgi vermekte fayda vardır.

Sekestrektomi ve küretajdan sonra yalnız tampon ve dren koyma : Prensip olarak sekestir alındıktan sonra iltihabi dokular ve kemik ortaya çıkıncaya kadar ölü kemik dokusu alınır ve fistül ile etrafında iltihabî yumuşak doku edilir. Eğer sekestir yoksa lezionun olduğu bölgenin korteksini kaldırarak içerdeki abseyi ve iltihabî dokular genişçe kürete edilir. Sonra yaraya tampon ve dren konarak ameliyata son verilir. Önce geniş spektrumlu bir antibiotik tedavisine başlanır ve bir kaç gün sonra da kültür neticesine göre uygun olan antibiotik tedavisine başlanır.

Vakaların önemli bir bölümü, tampon ve dren alındıktan sonra bir iki pansumandan sonra yara kuruyor ve hastalık geçiyor. Diğer bir bölümün de ise akıntı devam ediyor. Bu şekil vakalarda yarayı geniş açarak, persekondem yara tedavisi ve burjonman ile iyileşmeye bırakıyoruz. Bu usul ile tedavi olan 128 vakanın 96 iyi sonuç aldık, 32 ise başarısız olduk. Bu vakalara tekrar müdahale etmeye mecbur olduk. Bu vakaların 17 sine bakteriofaj denedik ve iyi sonuç aldık. Bu konuyu ayrı olarak getireceğimizden burada temas etmiyeceğim.

Alçı sorunu osteomiyelit de önem taşır. Ne zaman alçı yapalım. Ancak kemikte ilerde bir patolojik bir fraktür olacağı belirgin ise veya akut devrede ekstremiteyi tam bir dinlendirmeye gerek varsa alcı kullanılmalıdır. Çünkü immobilizasyon ve yumuşak dokudaki değişiklikler çok çabuk eklem redörlerine sebep olur. Onun için alçı yerine çimentolu dış fiksatör kullanmaya başladık.

**Yıkama dreni ile tedavi :** Sekestrektomi yapıldıktan sonra abse boşaltıldıktan sonra yaraya yani temizlenen kemik lezyonu içine iki dren yerleştirilerek cilt sıkıca kapatılır. Drenin birine içinde kültüre uygun bir antibiotik bulunan serum takılarak diğer drenden aspire edilir. Günde 4-5 şişe serumla 5 ilâ 7 gün yara yıkanır. Her günde aspire edilen serumdan kültür yapılır. 517 gün sonra yıkama kesilir, fakat drenler çıkarılmaz, 2-3 gün içinde yarada akıntı olmaz ise drenler alınır.

Bu teknikte önemli olan iki nokta vardır : 1) Drenler iyi çalışmalıdır. Eğer serum yaradan dışarı taşıp pansumanı ıslatıyorsa drenler iyi çalışmıyor demektir tedavi başarısız olur.

2) Alçıya alınmış ekstremitede bu usul zor kullanılmaktadır alçı eklem redörlerinden başka drenlerin uygun konup düzgün çalışmasını da önler. Bu usulde alçı kullanılmamalı veya demirli alçılara baş vurulmalıdır. En engeller karşısında yıkama usulünde aşağıdaki değişikliği yapıyoruz.

**Yıkama ve fiksatör ekstern:** Kemikteki lezyona sekestrektomi ve küretaj yaptıktan sonra kemiğin sağlam proksimal ve distal 2-3 tane ince Steiman çivisi geçirerek bu çivilerin dışarda kalan bölümlerini kemik çimentosu ile tesbit ediyoruz. Bu durumda yıkama drenleri kolaylıkla konabiliyor ve eklemleri rahatlıkla oynatıyoruz. Hasta bir kaç gün sonra koltuk değneğile ayağa kalkabiliyor. Eğer vaka kırık nedeni ile orteomiyelit ise çivileri çimento ile tesbit ederken kompresionda uyguluyoruz. Hasta drenler alındıktan sonra patolojik kırık tehlikesi yoksa üzerine basarak koltuk değneği ile kırık sonu osteomiyelitse üzerine basmadan ayağa kalkabiliyor. Açık kırıklarda ve ameliyat sonu osteomiyelitlerinde bu usulden çok faydalandık. Bu usul ile tedavi edilen 56 vakadan 43 de iyi sonuç alınmış 13 vakada ise

başarılı olunamamışızdır. Bunlardan 6 drenler işlememiş 7. ise başarı sağlanamamıştır. Bu 7 vakaya Papinau usulü tedavi uygulanmıştır.

Papinau usulü tedaviyi daha ziyade kırık sonu osteomiyelitlerinde kullandık. Ölü kemik dokusu ile iltihabî yumşak dokuyu geniş olarak rezeke ettikten sonra yarayı ince vazelinli gaz ile döşedikten sonra yara boşluğuna tampon koyuyor ve çimentolu fiksatöre alıyoruz. Ortalama 15 gün sonra granülasyon gösteren yara boşluğuna sponjiö kemik yoncaları koyarak açık tedaviye devam ediyoruz. Gerekirse cilt grefide yapılabilirsede bizim vakalarımızda buna gerek kalmadı.

Tatbik ettiğimiz osteomiyelit tedavilerinden aldığımız neticelere dayanarak diyebilirim ki, daha çok çocuk ve gençlerde gelişen hematojen osteomiyelitlerde, sekestrektomi ve küretajdan sonra yıkama dreni ile çimentolu fiksatörle tesbitten iyi sonuç aldık, kırık sonu olan ve birkaç kerre ameliyat geçirmiş osteomiyelitlerde ise açık yara tedavisi ile Papinau usulü tedaviden yararlandık.

# KRONİK OSTEOMYELİTİSLERDE KÜRETAJ VE SEKESTREKTOMİYİ TAKİBEN ANTİBİYOTİKLE İRRİGASYON YÖNTEMİ SONUÇLARI

Dr. Vural AKKOÇ[1] Dr. M. Adnan ABBASOĞLU[2]

## GİRİŞ :

Uzun kemik uçlarındaki damarlanma sisteminin, infeksiyonun meydana gelişinde önemli özelliği vardır. Bu konudaki ayrıntılı çalışmalar ilk defa 1921 de Hobo tarafından yapılmıştır. Osteomyelitisin gelişmesi için kemikteki patojen bakteriyel ulaşıma ilâveten, bakteriyel gelişmeyi destekleyecek bir vasat ve lokalizasyona müsamaha eden faktörler olmalıdır(5, 12). Kemik infeksiyonlarının meydana gelmesinde en çok sorumlu tutulan mikroorganizma Staphylococcus aureustur(2, 4, 5, 10, 11).

Etyoloji ve prognozları farklı bir takım klinik form osteomyelitisler tarif edilmiştir. Bunlardan Çocukluk Kronik Granülomatozis hastalığında gen defekti bahis konusu olup, anne tarafından taşınır. Bu hastalıkta lökositlerin ısrar eden bir fonksiyonel eksikliği vardır. Hastalığın sonucu fataldir(1, 4, 10).

Kronik osteomyelitislerde antibiyotikle irrigasyon ilk defa 1945 de Smith Petersen tarafından yapılmıştır. Bu gün bir çok ortopedik cerrah kronik osteomyelitisin cerrahi tedavisinde ortak bir takım görüşlere sahiptirler ki, bunlar sekestrlerin çıkarılması infekte odağın kazınması, skar dokularının ve sklerotik kemiğin eksizyonudur(2, 3, 7, 11).

## MATERYEL ve METOD :

1973-1979 yılları arasında kliniğimizde kronik osteomyelitis tanısı ile 54 olgu cerrahi yöntemi takiben antibiyotikle irrigasyon yapılarak tedavi edildi. Bu olgularda 40 ı erkek (% 75), 14 ü kadındı (% 25). En genç hasta 7, en yaşlısı 54 yaşında olup yaş ortalaması 21.68 dir. Olguların takip süreleri en uzun 59 ay, en kısa 3 ay olup ortalama takip süresi 2,5 yıldır.

Kronik osteomyelitis ön tanısı ile kliniğimize yatırılan olgulara rutin olarak laboratuvar ve radyolojik tetkikler yapılır. Laboratuvar tetkiki olarak eritrosit sedimantasyon hızı, Hb, Bk ve idrar tahlilleri yapılır. Radyolojik olarak, tutulan ekstremite ve akciğer grafileri alınır. Tanı başlıca röntgen, ponksiyon ve kültürlerle doğrulanır. Çalışmamızda tarsal, karpal ve falanks kemiklerinin osteomyelitisleri hariç tutuldu.

Tanı konulduktan sonra olgunun genel durumu, kliniği, radyolojisi ve laboratuvar değerlendirilerek uygun cerrahi yöntem seçilir. Olgularımızda başlıca küretaj, küretaj+sekestrektomi ve sekestrektomi uygulandı. Bu tür ameliyatlardan sonra antibiyotikle irrigasyon yapıldı.

[1] Atatürk Üniv. Tıp Fak. Ortopedi ve Travm. Kürsüsü Uzman Asistanı.
[2] Atatürk Üniv. Tıp Fak. Ortopedi ve Travm. Kürsüsü Uzman Asistanı.

BULGULAR :

54 olgudan 28'i salt femurda olup % 51.85, 18'i tibiada olup % 33.33 geri kalanlar ise Humerus, Fibula ve Calcaneusda olup % 16.22 idi. 33 olguda (% 66.66) küretaj, 14 olguda (% 25.92) küretaj+sekestrektomi ve 4 olguda (% 7.40) sekestrektomi uygulandı. İki olguda septik artritis, ikisinde de patolojik kırık gelişti. Bir olguda da komplikasyon olarak kontraktür bulundu.

Olgularımızın post operatif değerlendirilmeleri ağrı, fistül, sekestir ve fonksiyon bozukluğu parametrelerine göre yapıldı. Buna göre olguların 33 ünde (% 69.06) çok iyi, 8 inde (% 16.66) iyi, 1 inde (% 2.38) yeterli (orta) ve 6 sında (% 11.90) yetersiz (kötü) netice alındı. 6 olgu çağırdığımız kontrollere gelmedi.

TARTIŞMA :

Kronik osteomyelitis bugün hâlâ ortopedik cerrahları üzerinde uğraştıran problemlerden bir tanesidir. Hastalığın önemi infekte odağın senelerce bile sessiz kaldıktan sonra, aktivasyon göstererek tekrar etmesidir. Kronik osteomyelitisde saucerizasyondan sonra kavitenin greftlenmesi, hiperbarik oksijenasyon tedavisi, hayvan orjinli proteolitik enzimlerin çeşitli yollarla tatbiki, otojen omentumun kaviteye mikrovasküler anastomozis vasıtasıyla anostomozu, otovaksinasyon tedavisi, ekstremite distaline kompresyon bandajı ve ven yoluyla antibiyotik verme ve oto osteoplasti gibi tedavi metodları tatbik edilmiştir.

İnfekte odağın küretajı, sekestrektomi, skar dokuları ve sklerotik kemiğin eksizyonundan sonra antibiyotikle irrigasyon en çok başvurulan metod olup, son senelere kadar literatürde çoğunluğu teşkil etmektedir(2, 3, 6, 7, 8, 9, 10, 11).

Hastalığın prognozunda infeksiyon görülme müddetinin uzunluğu ve ısrar eden sklerozis ve yumuşak doku skarının kötü prognostik işaretler olduğu söylenir. Uzamış ve cerrahi yolla infeksiyon odaklarının kaldırılamadığı olgularda son tedavi olarak amputasyon faydalıdır(6). Hastalığın en çok görülen komplikasyonu akut aktivasyon rekürensleri olup 2 hastamızda 6 şar kez meydana geldi. Son tedavi olarak amputasyon uygulanan olgumuz yoktur.

SONUÇ :

Kronik osteomleyilisde kati tanıya; klinik, laboratuvar, ve radyolojinin birlikte değerlendirilmesi ile gidilmelidir. Kemikteki yerine göre uygun eksizyonal cerrahiden sonra antibiyotikle irrigasyon yapılmalı, antibiyotik ve alçı ile desteklenmelidir. Bu yöntemlerle iyi sonuçlar almak mümkündür.

LİTERATÜR :


1. Aegerter, E., and Kirkpatrick, J. A.: «İnfectious Disease of Bone», Orthopedic Diseases, 251-61, W.B. Saunders Company, Phil., 1975.

2. Anderson, L.D., et al.: Irrigation-suction technich in the treatment of acut hematogenous osteomyelitis, chronic osteomyelitis, and acut and chronic joint infections, Southern. Med. J., 63: 745-54, Jul., 1970.

3. Clawson, D.K., et al.: Treatment of chronic osteomyelitis with emphasis on closed irrigation-suction technic, Clin. Orthop., 96: 88-97, Oct., 1973.

4. Edeiken, J., and Hodes, P.J.: «Osteomyelitis», Roentgen Diagnosis of Diseases of Bone, 578-596, The Williams and Wilkins Company, Baltimore, 1973.

5. Khan, D.S., et al.: The Patophysiology of bone infection, Clin Orthop., 96: 12-9, Oct., 1973.

6. Kelly, P.J., et al.: Chronic osteomyelitis. II. treatment with closed irrigation and suction, Jama., 213: 1843-8, 14 Sep., 1970.

7. Khosla, V.M.: Current Concepts in the treatment of acut and chronic osteomyelitis, Trans. Int., Conf. Oral. Surg., 4: 116-8, 1973.

8. Lawyer, R.B., Jr., et al.: Intermittent closed irrigation suction treatment of osteomyelitis, Clin. Orthop., 88: 80-5, 1972.

9. Leutenbach, E.: Proceedings: Chronic osteomyelitis: Irrigation and suction after surgery, J. Bone and Joint, Surg., 57-B (2): 259, May, 1975.

10. Tacdjian, M.O.: «Bone», Pediatric Orthopedics, 352-80, W.B. Saunders Company, Philadelphia-London-Toronto, 1972.

11. Turck, S.L.: «Bone Infections», Orthopediadics Principles and Their Application, 211-15, J.B. Lippincott Company, Philadelphia, Toronto, 1977.

12. Waldvogel, F.A., et al.: Osteomyelitis: A review of clinical Features, therapeutic considerations and unusual. Aspects, New. Eng. J. Med., 282: 198-206, 22 Jan., 1970.

# 44 AKUT KALÇA SEPTİK ARTRİTİNİN İNCELENMESİ

Dr. Yaser MUŞDAL[1] Dr. Feridun SERTEL[2] Dr. Nasır ÖZDEMİR[3]
Dr. Şakir MEMİKOĞLU[4]

Kalça ekleminin pyojenik bakterilerle olan enfeksiyonu septik artrit olarak bilinmektedir 8. İlk defa, Sir Thomas Smith tarafından yorumlandığı 1874 deki St. Bartholomew's hastanesi raporlarından anlaşılmaktadır 1. Yeni doğanda ve çocukluk çağında daha sık görülür1-10. Kalça eklemi lokalizasyonu en sık görülür 3-5, 7, 10. Erken teşhis ve yeterli tedavi olmadığı zaman sakatlık kaçınılmazdır 4,6-8. Bu nedenle hastanemizde görülen vakalar üzerinde bir inceleme yapmayı uygun bulduk.

MATERYEL ve METOD :

1964-1973 yılları arasında tedaviye alınan 74 kalça septik artritli çocuktan takip edilebilen 44'ü bu çalışmada konu edildi. Bunların 16'sı kız, 28'i erkek idi. Bunlardan 13 ünde başka eklem septik artriti ve 5 inde orteomyelit vardı. Bütün vakalarda posterior insizyonla drenaj, antibiotik tedavisi ve alçı tesbiti (39 vakada) uygulandı. Hastalar en az 1 sene en çok 10 sene takip edildiler.

Hastaların klinik değerlendirilmesi, Inge (1935) ve Watkins (1956) ve arkadaşlarının ortaya atmış oldukları kriterler esas alınarak yapıldı 3, 10. Buna göre değerlendirme aşağıdaki tablo gibi oldu : Anatomik değerlendirmede :

Anatomik ..... 1, 2, 3, 4
Semptomatik ..... 1, 2, 3, 4
Fonksiyonel ..... 1, 2, 3, 4

radyolojik bulgular, semptomatik değerlendirmede ağrı, fonksiyonel değerlendirmede ise hareket esas alındı. 111 kötü, 222 orta, 333 iyi ve 444 çok iyi olarak yorumlandı.

BULGULAR :

44 vakada etkenler Tablo - 1 de gösterilmiştir :

Tablo - 1

| | | |
|---|---|---|
| Staf. Aureus ..... | 22 | Vaka |
| Staf. Albus ..... | 4 | » |
| Pyosyaneus ..... | 1 | » |
| Negatif kültür ..... | 17 | » |

Vakaların hastaneye gelişi ve drenaj zamanı Tablo - 2 deki gibidir :

Tablo - 2

| | | |
|---|---|---|
| 1. Hafta ..... | 7 | Vaka |
| 2. » ..... | 13 | » |
| 3. » ve Geç ..... | 24 | » |

[1] H.Ü. Tıp Fakültesi Ortopedi ve Travm. Bilim Dalı Öğretim Üyesi.
[2] Şişli Çocuk Hastanesi Ortopedi ve Travmatoloji Uzmanı.
[3] H.Ü. Tıp Fak. Ortopedi ve Travmatoloji Bilim Dalı Öğretim Üyesi.
[4] H.Ü. Tıp Fak. Ortopedi ve Travmatoloji Bilim Dalı Öğretim Üyesi.

Yaşlara göre dağılım ise Tablo - 3 gibi bulunmuştur:

Tablo - 3

| | |
|---|---|
| 0— 1 Yaş ..... | 6 Vaka |
| 2— 6 » ..... | 11 » |
| 7—16 » ..... | 27 » |

Uygulanan ek tedaviler Tablo - 4 gibidir:

Tablo - 4

| | |
|---|---|
| Artrodez ..... | 2 Vaka |
| Rezeksiyon ..... | 2 » |
| Tr. Maj. Transp. ..... | 1 » |
| Osteotomi ..... | 1 » |
| Açık red. ..... | 1 » |

Komplikasyonlar Tablo - 5 deki gibidir:

Tablo - 5

| | |
|---|---|
| Ankiloz ..... | 19 |
| 3 Cm den fazla kısalık ..... | 12 |
| Patolojik çıkık ..... | 8 |
| Devam eden akıntı ..... | 7 |

Ameliyat zamanlarına göre değerlendirme Tablo - 6 da gösterilmiştir:

Tablo - 6

| | 1.H | 2.H | 3.H |
|---|---|---|---|
| Çok iyi | 4 | 3 | 2 |
| İyi | 1 | 1 | 5 |
| Orta | 1 | 4 | 7 |
| Kötü | 1 | 5 | 10 |
| Toplam | 7 | 13 | 24 |

TARTIŞMA :

Kalça septik artritinde çok defa stafilokoklar (koagulaz pozitif) etkendir 1, 2, 6-8. Bu bakterinin çok defa penisiline hassas oluşu, bir yandan kazanç olduğu halde diğer yandan hastalığın gözden kaçmasına da sebep olmaktadır. Etkenler arasında, özellikle 2 yaşın altındaki çocuklarda H. influenza ve sptepto-kokları israrla belirtenler vardır 5, 7. Ancak etken tayininde genellikle nadir bakteriler yanında % 20-40 arasında negatif kültür dikkati çekmektedir2, 4-7. Kültür yapmada eksiklik veya antibiotik tedavisi steril eksüda sonucu olup olmadığı tartışma konusudur.

Klinik teşhis genellikle kolaydır. Ancak çok silik vakalarda, özellikle klinik bulguların çok sessiz olduğu yeni doğanlarda zor olabilir. Eklemin uygun şartlarda ponksiyonu ve elde edilen materyelin mikrobiolojik incelenmesi yardımcı olabilir, 8. Ancak negatif ponksiyon neticesi pyoartrozu kesinlikle yoktur dedirtmez. Dolayısıyle metod güvenilir değildir. İlâveten ponksiyonla irrigasyonun tedavi yöntemi olarak kullanılamıyacağının bilinmesi gerekir 2, 4, 6, 7.

Teşhis ve tedavide gecikmenin prognozu etkileyen en önemli faktör olduğu söylenebilir, 4, 6-8. Penisilinaz yapan staf. aureus gibi bir etkenin bulunuşu prognozu etkiliyen diğer bir faktördür. Etkene karşı kültür ve hassasiyet testinden sonra en etkili antibiotiklerin parenteral ve uzun süre kullanımı prognozu iyi yönde etkileyecektir, 4. İlâveten metafiziel osteomyelitin bulunuşu da prognozu kötü yönde etkiliyecektir, 4-9.

İnflantlarda prognozun genellikle kötü oluşu, bunlarda hastalığın geç farkedilmesinden olmaktadır.

Drenajdan sonra yeterli süre alçı tesbiti birçok yazarın da kabul ettiği gibi sadece en iyi istirahat yöntemi olmayıp patolojik kırık ve patolojik çıkıkları da önlemektedir.

KAYNAKLAR :


1. Eyre-Brook, A L.: Septic arthritis of the hip and osteomyelitis of the upper end of the femur in infants, journal of bone and joint surgery, 42 B: 11-20, 1960.
2. Griffin, P.P., and Green, W.T.: Hip joint infections in infants and children. Orthop. Clin. North Am., 9: 123-134, 1978.

3. Inge, A.L., and at al.: The treatment of acute suppurative arthritis. Surgery gynecology and obstetrics, 60: 86-101, 1935.

4. Morrey, F.B., Bianco, A.J., ve Rhodes, K. H.: Suppurative arthritis of the hip in children. J.B.J.S. 56 A: 388-392, 1976.

5. Nelson, J.D., and Koontz, W.C.: Septic arthritis in infants and children: A review of 117 cases. Pediatrics, 38: 966-971, 1966.

6. Paterson, D.C.: Septic arthritis of the hip joint. Orthop. clinic of north America, 9: 135-142, 1978.

7. Paterson, D.C.: Acute supurative arthritis in infancy and childhood. J.B.J.S., 52 B: 474-482, 1970.

8. Tachdjian, M.O.: Acute supurative arthritis. Pediatrics orthopedics, W.B. saunders co., vol. 1, 664-678, 1972.

9. Truta. J.: The three types of acute haematogenous osteomyelitis. A clinical and vascular study. Journal of bone and joint surgry, 41 B: 671-680, 1959.

10. Watkins, M.B., Samilson, R.L., and Winters, D.M.: Acute suppurative arthritis. Journal of Bone and joint surgery, 38 A: 1313, 1956.

# PSÖDARTROZLARIN VE KEMİK DEFEKTLERİNİN TEDAVİSİNDE DUAL ONLAY GREFANOJ UYGULAMASI

Dr. Ünal KUZGUN[1] Dr. Ayhan ARITAMUR[2] Dr. Yılmaz AKALIN[3]
Dr. Remzi TÖZÜN[4]

GİRİŞ :

Kemik defektlerinin ve psödartrozların onarımı Ortopedi ve Travmatolojinin en önemli ve güç sorunlarından birisidir. Kemik dokusunda defekt çeşitli sebeplerden meydana gelebilir; örneğin enfeksiyon sonucu, travma esnasında doku kaybı, tümör rezeksiyonu veya konjenital olarak meydana gelebilir. Bugüne kadar tedavi amacıyla çok çeşitli kortikal grefleme yöntemi önerilmiştir(3, 4, 6, 9):

KORTİKAL GREFLEME METODLARI:

1. Onlay Grefonaj (Campbell, Henderson)
2. Phemister Metodu
3. Dual Onlay Grefonaj (Boyd tekniği)
4. Inlay Grefonaj (Albee)
5. Sliding Inlay Grefonaj (Albee, Kelly)
6. Kaydırma İntramedüller Grefleme (Buchanan, Wagner)
7. İntramedüller Grefleme
8. Massif Kaydırma Grefonaj (Gill, Flanağan)

Bu tekniklerin büyük bir kısmı psödartrozların ve defektlerin onarımında çeşitli başarı oranlarında kullanılmışlardır(1, 2, 3, 4, 5, 6, 8, 9). Biz bu çalışmamızda Boyd tarafından konjenital tibia psödartrozlarının tedavisinde kullanılmak üzere geliştirilmiş olan Dual Onlay grefonaj uygulaması ile tedavi ettiğimiz 15 olgudaki tecrübelerimizi sunmayı amaçladık.

MATERYEL VE METOD :

1974-1978 yılları arasında Servisimizde kemik defekti ve psödartroz tanısı olarak Dual Onlay grefonaj ameliyatı uygulanan 15 olguda en küçük yaş 8, en büyük yaş 52 olup yaş ortalaması 34.5 idi. Hastaların 12 si erkek 3'ü kadındır. Vakaların teşhisi ve lokalizasyonu Tablo - 1 de gösterilmiştir.

Tablo - 1.

| | Taze defekt | Tümör rezeksiyonu | Post-enfeksiyöz | Posttrav. Psödartr. | Konjenit. Psödartr. | Toplam |
|---|---|---|---|---|---|---|
| Tibia | — | — | — | 4 | 3 | 7 |
| Humerus | 2 | 1 | 1 | 3 | — | 7 |
| Radius | — | — | — | 1 | — | 1 |
| Toplam | 2 | 1 | 1 | 8 | 3 | 15 |

[1] İ.Ü. İst. Tıp Fak. Ortopedi ve Travmatoloji Kliniği Uzman Asistanı.
[2] İ.Ü. İst. Tıp Fak. Ortopedi ve Travmatoloji Kliniği Profesörü.
[3] İ.Ü. İst. Tıp Fak. Ortopedi ve Travmatoloji Kliniği Doçenti
[4] İ.Ü. İst. Tıp Fak. Ortopedi ve Travmatoloji Kliniği Asistanı.

METOD :

Uygulama tercihan turnike altında yapılır. Longitüdinal ensizyonla psödartroz alanına girildikten sonra arada mevcut nedbe dokuları eksize edilir. Kemik uçlarındaki sklerotik kısımlar da canlı dokuya ulaşıncaya kadar rezeke edilirler. Canlı oluşuma varıldığından emin olmak için gerekirse turnike gevşetilir. Bu arada aynı bir ekip tarafından sağlam tibiadan kortikal grefler alınır. Grefler eğer tibianın genişliği yeterli ise ortadan uzunlamasına kesilirler, eğer genişlik yeterli değilse gref uzun alınır ortadan travers olarak kesilip 2 parça haline getirilir. Sponjiöz grefler ya tibia proksimalinden alınır, yeterli olmazsa crista iliacadan da alınır. Bundan sonra lateral ve medial bölgede greflerin uygulanacağı yere uyan tibia bölümü dekortike edilir. Greflerin adaptasyonu sağlandıktan sonra üstten ve alttan 2 vida ile fiksasyon sağlanır. Aradaki boşluk bol miktarda sponjiöz greflerle doldurulur. Yara anatomik plana uygun olarak kapatılır, alçı uygulanır (Resim - 1).

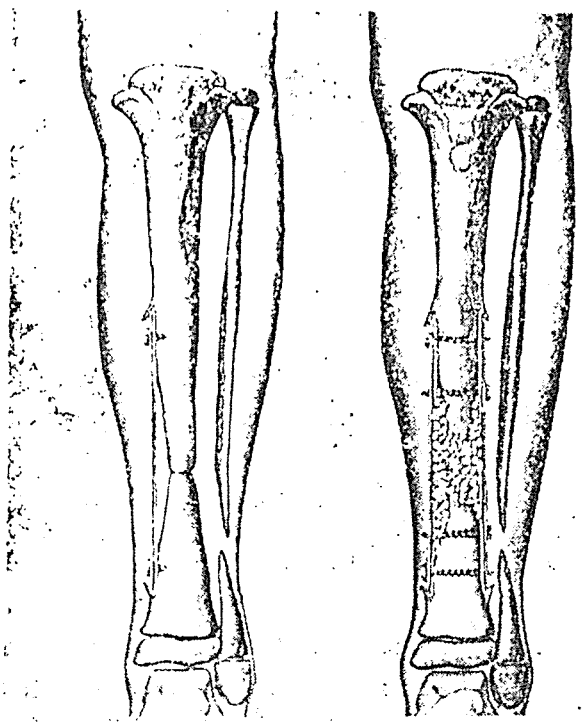

Resim - 1

Bizim Dual Onlay Grefonaj yöntemini uyguladığımız 15 olgumuzda en kısa izleme süresi 1 yıl, en uzun 4.5 yıl ortalama 2.8 yıl idi. Vakalardan 12 sinde kaynama elde edilmiş, 3 olguda ise sonuç başarısız olmuştur. Başarısız kalan olgulardan biri konjenital tibia psödartrozu idi, diğeri kapalı enfekte posttravmatik tibia psödartrozu olup ameliyattan sonra enfeksiyonun aktivasyonu, sonucu başarısız kılmıştır. Üçüncü başarısız olgu ise Anevrizmal kemik kisti vakası olup burada tümörün nüksü başarısız sonucun alınmasına neden olmuştur.

VAKALARDAN ÖRNEKLER :

N.A., 41 yaşında, 1 yıl önce humerus kırığı geçirmiş. 6 ay ara ile iki ameliyat uygulanmış.

**Teşhis :** Sol humerus defekt psödartrozu. Dual Onlay Grefonaj ameliyatı yapıldı. Ameliyattan sonra alınan grafilerde konsolidasyon görülmektedir.




Resim - 2

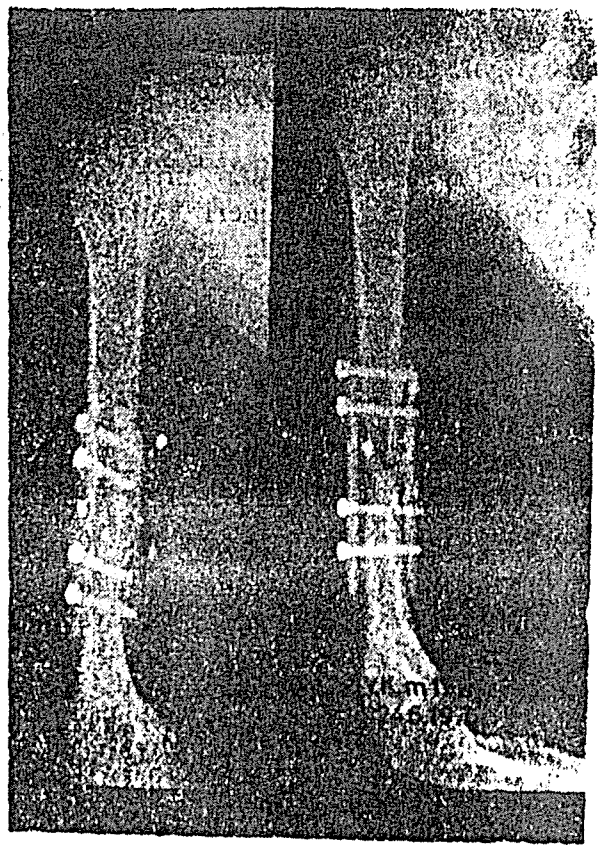

Resim - 3

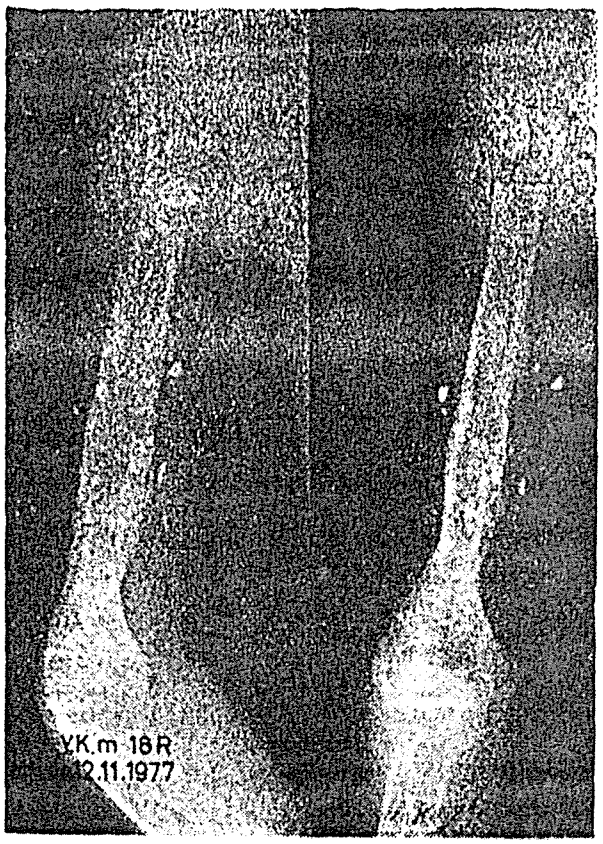


Resim - 4

Y.K., 16 yaşında, 1 ay önce ateşli silâh ile sağ kolundan yaralanmış. Sağ humerusta parçalı kırık ve defekt. Ameliyattan hemen sonra ve aralıklı olarak alınan grafilerde konsolidasyon ve kemiğin normal anatomik yapısını alışı görülmektedir.

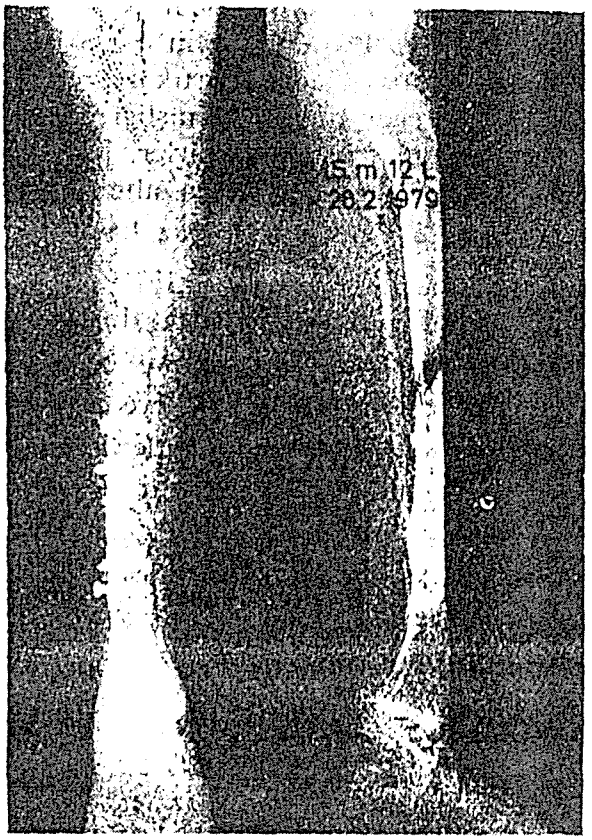

Resim - 5

Ş.S., 39 yaşında. Sağ humerus suprakondiler psödartrozu, 5 ay önce ateşli silâhlı yaralandıktan sonra psödartroz gelişmiş. Dual Onlay grefonaj uygulamasından hemen sonra ve aralıklı olarak alınan grafilerde konsolidasyon ve kondillerin anatomik bütünlüğünün sağlanışı görülmektedir.

M.T.; 36 yaşında. Sağ tibia kapalı enfekte psödartrozu. 5 aydan beri akıntısı kesilmiş olan vakaya Dual Onlay Grefonaj ameliyatı yapıldıktan sonra enfeksiyon gelişti, grafilerde kortikal greflerin sekeztrize oluşu görülmektedir, başarısız sonuç.

M.Ş., 8 yaşında, sağ bacağında iki yıldanberi kaynamayan kırık nedeniyle yatırıldı. Daha önce alçı ve onlay grefonaj uygulanmış. Dual onlay grefonajdan sonra alınan grafilerde kırığın konsolidasyonu görülüyor (Resim - 5).

TARTIŞMA :

Psödoartrozların ve kemik defektlerinin onarımı için cerrahın 2 ana sorunu çözümleyecek bir tedavi yöntemini uygulaması gerekir; Psödartrozun veya defektin bulunduğu bölgede hareketi ortadan kaldırmak ve osteojenezi uyarmak(7). Bugün insan organizmasının gayet iyi tolere edebildiği ve ideale yakın tesbit sağlayabilen çeşitli osteosentez materyelleri, kortikal greflerin eskisi kadar sık olarak kullanılmasını engellemektedir. Bilindiği gibi kortikal greflerin osteojenezisi uyarmaktan çok tespit fonksiyonları vardır. Buna karşın sponjiöz grefler ise osteojenezisi uyarmada en değerli greflerdir.

Defektlerin onarımından sonra ortaya çıkacak kemığin normal anatomik bütünlüğünü erkenden sağlayabilmek de önemli bir husustur. Kanımızca yukarda belirtmeye çalıştığımız sorunların tamamını çözümleyecek bir yöntem olarak Dual Onlay grefonaj uygulaması bugün için değerini korumaktadır. Potansiyel enfeksiyon riskini taşıyan olgularda kortikal grefler sekestrize olsalar bile metallik bir osteosentez materyeli kadar kötü etki yapmamaktadırlar. Kortikal greflerin arasına konan sponjiöz grefler osteojenezisin uyarılmasını sağlamaktadırlar. Bundan başka greflerin kaynamasından sonra kemiğin normal anatomisi kısa bir sürede elde edilebilmektedir. 15 uygulamada 12 başarılı sonuç alışımız uzun süre tespiti gerektirmesine karşın bu yöntemin, endikasyonun yerinde konduğu ve tekniğin titiz bir şekilde uygulandığı olgularda başarılı sonuçlar verdiğini göstermiştir. Sonuçların olumsuz olmasının en büyük nedeni ameliyat sonu gelişen enfeksiyondur.

LİTERATÜR :


1. Boyd H.B.: Congenital pseudoarthrosis. Treatment by dual bone grafts. JBJS, 23: 497, 1941.
2. Boyd H.B.; Sage F.B.: Congenital pseudoarthrosis of the tibia. JBJS, 40-A: 1245, 1958.
3. Boyd H.B.: Delayed union and non-union of fractures (Campbell's Operati ve Orthopaedics) Fifth Edition, Vol: 1, The C.V. Mosby Co. St. Louis, 1971.
4. Flanagan J.J.; Burem H.S.: Reconstruction of defects of the tibia and femur with apposing massive grafts from the affected bonu. JBJS, 29: 587, 1947.
5. Göksan M.A., Sönmezler H.A., Kokino N.J., Kuzgun Ü.: Psödartrozlar. Türk Tıp Cemiyeti Mecmuası.
6. Hokl M.: Surgical treatment and Technique (The treatment of non-union of long bones. Symposium) JBJSJ, 47-A: 179, 1965.
7. Kuzgun Ü.: Tibia diafiz kırıklarında psödartroz ve tedavisi. Uzmanlık tezi, 1975.
8. Tachdjian M.O.:ê Pediatric Orthopaedice. W.B. Saunders Co. Philadelphia London - Toronto, 1972.
9. Young H.H., Coventry M.B.: Uhuhited fractures. Orthopaedics Meltzer W.: Vol: 12, Harper and Publishers, Hagerstown, Maryland New - York London, 1973.

# ÖNKOL KEMİK DEFEKTİNDE ÇAPRAZ FİBULAR KEMİK GREFİ TRANSPLANTASYONU

Dr. Nevzat HEPDOĞAN[1] Dr. Erol SÜLDÜR[2] Dr. Seyhun ERTAN[3]

Tebliğimizde «Sağ radius, ulna cisminde çok parçalı segmenter açık kırık, geniş yumuşak doku kaybı ve enfeksiyon» teşhisi ve kol amputasyonu endikasyonu ile kliniğimize sevk edilen bir hastanın 20 ay boyunca 7 kez ameliyat edilerek amputasyondan kurtarılmasını ve son safhada önkolda meydana gelen kemik defektlerini kapatmak amacıyla Fibula'nın Radius ve Ulna arasına yerleştirilmesini sizlere sunmak istiyoruz.

Hastamız 1955 Kütahya doğumlu, Hasan Baştepe.

20.4.1975 tarihinde geçirdiği bir iş kazası sonuzu sağ kolunu makinaya kaptırmış, acilen kaldırıldığı mıntıkası hastanesinde ameliyat edilerek (1. Ameliyat) kolu alçıya alınmış. 9 gün aynı hastanede yatırılarak tedavi edilen hastanın ön kolundaki açık kırıklarda ileri derecede bir enfeksiyonun gelişmesi ve kemik fragmanlarının yara dışına taşması hastanın genel durumununda oldukça bozulması üzerine amputasyon endikasyonu konmuş. Hastanın bu teklifi kabul etmemesi üzerine hastanemize sevki yapılmış.

29.4.1975 tarihinde kliniğimize yatırılan hastanın klinik ve radyolojik muayenesinde; sağ önkol dorsal yüzünün yarısını içine alan, geniş cilt, cilt altı fasia ve adale kaybı ile müterafık, zemini ve kenarları nekrotik enfekte dokularla kaplı bir yara, yara ortasında da 11 cm. uzunluğunda radius'a ait segmenter ve tamamen serbest bir kemik parçası mevcut idi. Ulna'ya ait olmak üzere de 10-12 cm. kadar bir kemik defekti de tesbit edildi. Muhtemelen bu kemik kaza esnasında veya ilk ameliyatında sahadan uzaklaştırılmıştı.

Parmaklarda ileri derecede bir ödemle birlikte, periferik dolamın iyi olması, his kusurunun sadece radial bölgede olması, parmaklarda kaba, fasiküler tarzda motor fonksiyonlarının bulunması sebebiyle yaranın ve hastanın genel durumunun çok iyi olmamasına rağmen bir şans tanıma yönünden acilen amputasyondan kaçındık.

Günlük pansumanlarla, yüksek dozda İ. V. antibiotik tatbiki (Günde 30.000.000) Ü. Penicillin Cristalize), bilâhare antibiotik hassasiyet testine göre üçlü antibiotik kombinasyonu ve kan transfüzyonları ile hastanın genel durumunda bir düzelme ve yarada yüz güldürücü bir gelişme görülünce hasta 7.9.1975 tarihinde (2. Ameliyat) ameliyata alındı, sekonder yara tedavisi yapıldı, radi-

[1] S.S.K. Ankara Hastanesi 2. nci Ortopedi Kliniği Şefi.
[2] S.S.K. Ankara Hastanesi 2. nci Ortopedi Kliniği Şef Muavini.
[3] S.S.K. Konya Hastanesi Ortopedi Kliniği Uzmanı.

us'a ait segmenter parça yerine yerleştirilerek intramedüller kirşner teli ile tesbit yapıldı. Yaklaştırıcı sütürlerle radius kısmen kapatılabildi.

Hastanın takibinde segmenter radius parçasının sekestrize olması nedeniyle 1.6.975 de (3. Ameliyat) kirşner teli çıkarılarak sekestrize kemik sahadan uzaklaştırıldı, tekrar yaklaştırıcı sütürler kondu.

Resim - 1

Altı ay yatarak devamlı takip edilen hasta 12.10.1975 de önkol alçı atel içinde, mıntıkasında pansumanların devam edilmek üzere taburcu edildi. 1.12.1975 kontrola gelen hastanın enfeksiyonunun tamamen azaldığı küçük bir fistül ağzından az bir akıntı geldiği tesbit edildi. Tekrar yatırılarak, 2.12.1975 de (Ameliyat 4) fistülektomi ameliyatı yapıldı. Bir ay içinde fistülün de kapanması sonucu 2.1.1976 da dirsekten hareketli önkolu stabilize eden bir cihaz verildi ve hastaya gerekli ekzersizler tarif edildi.

9.4.1976 tarihinde kliniğimize tekrar yatırılan hastanın yapılan kontrolunda; önkol sırtında geniş bir nedbe, sikatris dokusu mevcut olup herhangi bir cerrahi girişime müsaade edecek zemin, ortam yoktu. Buradan bu nedbe, sikatris dokusunu kaldırmak, cilt yüzeyini daha genişletmek amacıyla 11.5.1976 da (5. Ameliyat) göğüsten bir lambo hazırlandı, 10 gün sonra 21.5.1976 (6. Ameliyat) lambo serbestleştirildi. 12.7.1976 da tekrar atel içinde hasta taburcu edildi.

6.10.1976 tarihinde son nihaî ameliyatı için yatırılan hastaya düşünülen husus; önkol kemiklerindeki defekti kapatacak, ayni zamanda da stabilizasyonu sağlayacak bir ameliyattı. Bunun için de herhalde en ideal tedavi gerek radius ve gerekse ulna'daki defektlerin ayrı ayrı telâfisi idi. Ameliyat bölgesinin böyle bir girişime müsait olmaması bir yıla yakın süren bir enfeksiyonun tekrar alevlenmesi endişesiyle radius distal ucu ile ulna proksimal ucu arasına tek seansta uzun bir kemik grefinin yerleştirilmesi kararına



Resim - 2

varıldı, bu iş içinde en ideal kemik fibula olarak seçildi. Hastanın sistemik veya bir kemik hastalığını elemine etmek için gerekli tetkikler, iskelet taraması yapıldı, patolojik bir bulgu tesbit edilmeyince 19.10.1976 da (7. Ameliyat) hasta ameliyata alındı.

Önkol dorsal yüzünden, ulna proksimalinden, radius distaline kadar uzanan ve lambo'yu ortalayan bir insizyonla istenilen kırık uçları meydana çıkarıldı. Sol fibula lateralinden uygun insizyonla da girilerek 15 cm. uzunluğunda periost ve fibular gurup adele liflerini ihtiva eden uzun bir gref alındı. Bu grefin her iki ucu kalem ucu şekline sokuldu, bu gref radius alt ucu ile ulna üst ucuna intramedüller ve önkol prosupinasyon pozisyonunda iken yerleştirildi. Olecranondan sokulan bir kirşner teli ile de el bileği dahil olmak üzere gref stabilize edildi. Kol ve önkol alçıya alındı.

Postoperatif herhangi bir komplikasyon olmadı, 12. günde dikişler alınarak bollanan alçı yenilendi. Bir ay sonra hastanın alçısı kirşner teli çıkarılarak tekrar yenilendi. 29.11.1976 da taburcu edildi.

4 ncü ay içinde kal durumu iyi olan hastaya tekrar dirsekten hareketli, önkolu stabilize eden ateli takıldı. Bu atel 6 ncı ay sonunda tahliye edildi.

Çok yakın tarihlere kadar devamlı kontrola gelen hastanın en son klinik durumunda; dirsek ekstansiyonu tam, fleksiyon ancak 90 derece yapabiliyor. Bütün tedavi sürecinse el bileği fonksiyonel durumda, kısmen ekstansiyonda tutulduğundan halen el bileğinde bu pozisyonda fibröz bir ankiloz mevcut olup, hastanın bu hususta herhangi bir klinik şikâyeti yoktu. El parmaklarında tüm fonksiyonlarda % 60 bir kayıp mevcuttu. Ancak bu bizim beklediğimiz bir sekeldi, hasta bu hali ile kaba, kalın kavrama hareketlerini başarı ile yaptığını ve günlük ihtiyaçlarında bu elinin büyük bir destek büyük bir yardımcı olduğunu ifade ediyordu.

# MENİSKUSLARIN TRAVMATİK LEZYONLARINDA ARTROSKOPİNİN YERİ
## (30 Olguda artroskopik inceleme sonuçları)

Dr. Erdoğan ALTINEL[1]

Dizin travmatik lezyonlarında tanı çoğunlukla fizik muayene ve hastanın öyküsüne dayanır. Özellikle yumuşak doku lezyonlarında tanı güç ve birçok olguda yanıltıcıdır. Geliştirilmiş radyolojik yöntemlerin tanıdaki değeri fazla olmakla birlikte kesin değildir. Bu bakımdan ilk defa 1918 yılında Tokyo'da Dr. Takagi tarafından kadavra dizlerinde sistoskop ile yapılan incelemeler artroskopun geliştirilmesine yol açmıştır. Son zamanlarda elektronik ve optik araçların geliştirilmesi ile dizin travmatik lezyonlarında artroskopik incelemenin tanı değeri artmış bulunmaktadır.

GEREÇ VE YÖNTEM :

Ankara Üniversitesi Tıp Fakültesi Ortopedi ve Travmatoloji Kürsüsünde Aralık 1978 - Mart 1979 sonuna kadan geçen süre içinde 30 diz meniskus lezyonu yönünden artroskopik olarak incelenmiştir. Teknik olanaksızlıklar nedenile görülebilen lezyonların fotoğraf veya sinema filmleri ile kanıtlanması sağlanamamıştır; bununla birlikte ameliyatla çıkarılan meniskusların bir kısmının fotoğrafları yapılabilmiştir.

OLGULARIN AYIRIMI :

| | |
|---|---|
| Olgu sayısı | 30 |
| İncelenen diz sayısı | 30 |

| Yaş : | |
|---|---|
| En büyük yaş | 59 yıl |
| En küçük yaş | 17 yıl |
| Ortalama yaş | 31.7 yıl |

| Yaş Grupları | Olgu sayısı | Oran |
|---|---|---|
| 17 - 20 yaş | 7 | % 23.3 |
| 21 - 25 yaş | 6 | % 20.0 |
| 26 - 30 yaş | 5 | % 16.7 - % 60.0 |
| 31 - 40 yaş | 6 | % 20.0 |
| 41 yaş ve üstü | 6 | % 20.0 - % 40.0 |

| Cins : | | |
|---|---|---|
| Erkek | 16 | (% 53.4) |
| Kadın | 14 | (% 46.6) |

| Etyolojik Faktör | Olgu sayısı | Oran |
|---|---|---|
| Düşme | 12 | % 40.0 |
| Spor travması | 10 | % 33.3 |
| Trafik kazası | 4 | % 13.3 |
| Dejeneratif Artrit | 2 | % 6.7 |
| Belirsiz | 2 | % 6.7 |
| Toplam | 30 | % 100.0 |

| Yırtık Menisküs | Olgu sayısı | Oran |
|---|---|---|
| İç Menisküs | 20 | % 66.6 |
| Dış Menisküs | 10 | % 33.4 |

[1] Ankara Üniv. Tıp Fak. Ortopedi ve Travmatoloji Kürsüsü Doçenti.

| Taraf | Diz | Sayı | Oran |
|---|---|---|---|
| | Sağ | 13 | % 43.4 |
| | Sol | 17 | % 56.6 |

YÖNTEM :

Fizik muayenede menisküs yırtığı düşünülen 30 dizde rutin ön-arka ve yan grafiler dışında bir inceleme yapılmamış, doğrudan artroskopik incelemeye geçilmiştir.

İnceleme ameliyathane şartlarında yapılmıştır. Tarafa turnike uygulanmıştır; bunun nedeni dokuların kanla beslenme ortamında daha iyi gözlenebileceği düşüncesidir.

ANESTEZİ :

Başlangıçta spinal anestezi uygulanmıştır, fakat hastaların şuurlarının açık olması çok kez emesyonel olarak nabızın hızlanmasına ve kan basıncının artmasına yol açarak kanamaya neden olmuş ve görüş güçleşmiştir. Bu neden vazgeçilmiş ve genel anestezi uygulanmaya başlanmıştır.

| Anestezi | Olgu sayısı | Oran |
|---|---|---|
| Spinal | 7 | % 23.4 |
| Genel | 23 | % 76.6 |

GİRİŞ :

Yırtığın olduğu menisküs'a göre tuberositas tibia'nın 1 parmak (işaret parmağı ile) proksimali ve patellar tendonun 1/2 parmak kadar uzağından eklem aralığına girilmiştir. Bu girişle anteromedial ve antero lateral diz içi kompartmenleri tam gözlenebilmiştir, çoğunlukla posteromedial ve posterolateral kompartmanlar da iyi incelenebilmişlerdir; ancak şüpheli durumlarda gerektiğinde posteromedial ve posterolateral kompartmanlar ayrı girişle incelenebilmekte ise de serimizde gerekmemiştir.

Girişin eklem içine olduğu artroskopla görlenerek doğrulandıktan sonra diz 60 cc kadar fizyolojik serum verilerek distansiyona getirilmiştir.

NEEDLESCOPE :

Dyonics 2.2 mm needlescope kullanılmıştır.

IŞIK KAYNAĞI :

Diyonics Model 500 Fibre-optic ışık kaynağı kullanılmıştır.

KANÜL :

Çeşitli çaplarda vardır. Burada 2.6 mm. çapta (dış çap) kullanılmıştır.

TROKARLAR :

Keskin ve künt olmak üzere 2 tiptir. Deri ve deri altına yapılan küçük kesiden kanül içerisinde önce keskin trokarla kapsül geçilir, sonunda çıkarılır ve künt olanı ile synovia geçirilir; böylece synovial kanama elasılığı azalmış olur.

PENSLER :

Dyonics sisteminde genellikle 2 tip pens bulunur. Bunlardan biri Jaws'in modifiye hipofiz pensidir ve serbest cisimlerin çıkarılmasında kullanılır; diğeri ise küçük çaplı biopsi pensidir ve synovial biopsi için kullanılır.

Bu işlemler ayrı bir ışık kaynağı altında (tranillumination, halolight) yapılır.

FOTOĞRAF VE SİNEMA FİLMİ :

Fotoğraf ve sinema filmi çeken makinelere özel adaptör takılarak transilluminasyon tekniği ile fotoğraf veya hareketli filmler alınabilmektedir.

STERİLİZASYON ve DEZENFEKSİYON:

Otoklava konulmamalıdır. Çünkü optik sistem bozulur. Etilen oksit gazıyla sterilize edilir; pahalı bir sistemdir, her hastanede bulunmayabilir, ayrıca aracın kuruması için 4 saat, bazan bütün gün boyu beklemek gerekir. Bu bakımdan daha çok cidex Solus-

yonu (Aktive dialdehit solusyonu) ile dezenfekte edilir, bu solusyon 10-30 dakika içinde bütün bakterileri, 3 saat içinde sporları öldürür.

Kliniğimizde de Cidex solusyonu kullanılmaktadır. Bu güne kadar diz lezyonları için yapılan artroskopi olgusunun hiçbirinde enfeksiyon görülmemiştir.

**SONUÇLAR :**

ARTROSKOPİ BULGULARI :

Klinik muayene ile 30 dizde menisküs yırtığı düşünülmüş ve artroskopik incelemede ancak 19 dizde menisküs yırtığı görülebilmiştir.

| Olgu sayısı | Artroskopi ve Yırtık gözlenen olgu | Klinik yanılgı | Yanılgı oranı |
|---|---|---|---|
| 30 | 19 (% 63.3) | 11 | % 36.7 |
| İç Menisküs - 20 | 12 | 8 | % 26.7 |
| Dış Menisküs - 10 | 7 | 3 | % 10.0 |

Olguların 11'inde saptanan yanılgı normal bulgu ve değişik tanı olmak üzere 2 grupta toplanabilmiştir. Buna göre :

YANILGI OLGULARINDA BULGU :

| Bulgu | Olgu sayısı | Oran |
|---|---|---|
| Normal Menisküs | 5 | % 16.7 |
| Değişik Tanı | 6 | % 20.0 |
| Dej. Artrit | 2 | |
| Synovial Hiportrafi | 3 | |
| Serbest Cisim | 1 | |

Artroskopide meniskü'sde klinik ve radyolojik olarak yırtık tanısı konulan olgularda artroskopik olarak et tanı'larda konulmuştur Buna göre :

| Artroskopik ek tanı | Olgu sayısı |
|---|---|
| Ant. Cruciate Lig. yırtığı | |
| Post. Cruciate Lig. yırtığı | 1 |
| Synovial Hipertrofi | 2 |
| Dej. Artrit | 2 |
| Serbest Cisim | 1 |
| Toplam | 7 (% 23.3) |

Artroskopik yırtık gözlenen 19 olguda yırtık tipi ve yeri aşağıdaki gibi belirlenmiştir :

| Yırtık Tipi | Olgu sayısı | Oran |
|---|---|---|
| Kova Sapı | 5 | % 26.4 |
| Transvers | 3 | % 15.8 |
| Longitudinal | 4 | % 21.0 |
| Periferik Ayrılma (3'ü yırtıkla birlikte) | 6 (—3), | % 15.8 |
| Parrot - Beak | 4 | % 21.0 |

| Yırtık Yeri | Olgu sayısı | Oran |
|---|---|---|
| Arka Boynuz | 6 | % 31.6 |
| Gövde (Substance) | 8 | % 42.1 |
| Ön Boynuz | 5 | % 26.3 |

AMELİYAT BULGULARI :

Artroskopik olarak menisküs yırtığı gözlenen 19 olgunun ancak 15'inde (toplam olgu sayısına göre % 50 si, artroskopik olarak gözlenen olgu sayısına göre % 79'u) artrotomi yapılmıştır. Ameliyatla gözlenen 15 olgudan sadece 3'ünde (% 20) tanı doğru bulunmamıştır. Buna göre ameliyat olgularının % 80 inde doğru tanı bulunmuş, artroskopi sonuçlarına uygunluk göstermiştir.

| Ameliyat olgu sayısı | Doğru tanı | Yanlış tanı |
|---|---|---|
| 15 | 12 (80 %) | 3 (% 20) |

YANLIŞ TANI BULGULARI :

| Artroskopi Bulgusu | Olgu sayısı | Ameliyat bulguları |
|---|---|---|
| Rejenerat. yırtığı | 1 | Normal |
| Periferik ayrılma | 1 | Ön boynuz yırtığı |
| Longitudinal yırtık | 1 | Periferik ayrılma |

Yanlış tanı olgularında 1 normal olgu dışında diğer 2 olguda yırtık artrotomi ile de gözlenmiş bulunmaktadır. Bu nedenle son 2 olguyu da doğru tanıya katmak gerekir. Böylelikle doğru tanı oranı 14 olguya ve dolayısiyle % 93.3 (% 80+% 13.3)'e çıkmış olacaktır.

SONUÇ :

Olgu sayısı azdır ve az da olsa tek olanaksızlıklar vardır. Bununla birlikte az sayıdaki olguda bulunmuş doğru tanı o nı % 93.3 tür.

| Tanı | Olgu | Oran |
|---|---|---|
| Tam doğru | 12 | % 80.0 |
| Yanlış - Doğru | 2 | % 13.3 |
| Doğru tanı | 14 | % 93.3 |
| Yanlış tanı | 1 | % 6.7 |

Olgu sayısı arttıkça belki yanlış tanı oı nı da artacaktır, fakat tecrübe kazanıldıkı bu oranın sonradan azalacağı muhakkakt

# PATELLOFEMORAL EKLEMİN ONARILMASINDA UYGULÂDIĞIMIZ BÂNDİ TEKNİĞİ

Dr. S. Kemal EROL[1]

GİRİŞ :

Dizin artrozis deformansında ilk belirtiler çok kere patellofemoral bölgede ortaya çıkarlar(17). Bu yüzden vücudun en komplike ve en büyük eklemi olan dizin dejeneratif değişmelerinde, patellofemoral bölgenin kendine özgü olan anatomik yapısı ile biyomekaniği, etyolojik yönden ayrı bir önem ve anlam kazanmaktadır. Diz ekleminde, kaygan yüzler arasında, tam bir anatomik uyum yoktur. Bu durum kendisini özellikle patellofemoral bölgede göstermektedir.

Albach(1) otopsi bulgularında, patellofemoral eklemin dejeneratif değişikliklerine oldukça sık olarak rastlandığını yazmaktadır. Rössler 1250 diz eklemi artrozlarının % 72 sinde, ağır artrotik değişiklikleri artikulasyo patellofemoralis'te bulmuştur(22).

Aksesuar bir kemik olan ve doğumda röntgenolojik bir görüntü vermeyen patella, oldukça kalın bir kıkırdak tabakası ile örtülüdür, erişkinlerde bunun kalınlığı 6,4 mm'e ulaşmaktadır. Patelladaki bu kalın eklem kıkırdağının primer olan dejenerasyonu bir semptomlar tablosu yaratır, biz bunu patella kondropatisi olarak adlandırıyoruz. 1945 de Wiberg(25) bu sendroma patella kondromalasisi dendiğini yayınlamıştır. Ficat ve Bandi de bir patellar sendrom deyimini kullanmaktadırlar(6).

Patellanın işlevi, dizi önden travmalara karşı korumak, ekstansiyon mekanizmasına katılmak ve tibiofemoral stabiliteyi sağlamlaştırmaktır. Patellanın kaygan yüzlerinde gelişen bozuklukların temel nedeni, nütritif olarak pek tehlikede görünmeyen, bu kalın eklem kıkırdağındaki aşırı ve kusurlu olan basınç zorlamalarıdır.

Patella kondropatisinde Wiberg etyolojik olarak, patellofemoral eklemin devinimleri ile kondromalasi arasında sıkı ilişkiler olduğuna, yaptığı anatomik ve biyomekanik çalışma sonuçlarında dikkatleri çekmiştir(25). Patella fasetleri medial ve lateralde konkav olup, proksimal ve distalde konvekstir ve lateral olan konkav faset medial olandan daha geniş bir yüklenme alanı göstermektedir. Medial patella faseti (Resim) belirli fleksiyon derecelerinde, örneğin 90°'e kadar olan dizin bükülme durumlarında, lateral olandan daha küçük bir yüklenme alanı ile medial femur kondiline yaslanır. Bu daralmış olan yüklenme alanı sonucu kıkırdağın dejeneratif değişmeleri gelişmektedir; bunlar da kendilerini en sık olarak medialdeki 5, 6, 7 nr.lı fasetlerde göstermektedirler (Resim)(25).

Diz ekleminde fleksiyon arttıkça kıkırdak yüzlerindeki yüklenme alanı daralmakta, buna karşılık da patellofemoral eklem-

[1] Cumhuriyet Üniv. Tıp Fak. Ortopedi ve Travm. Bilim Dalı Öğretim Üyesi.

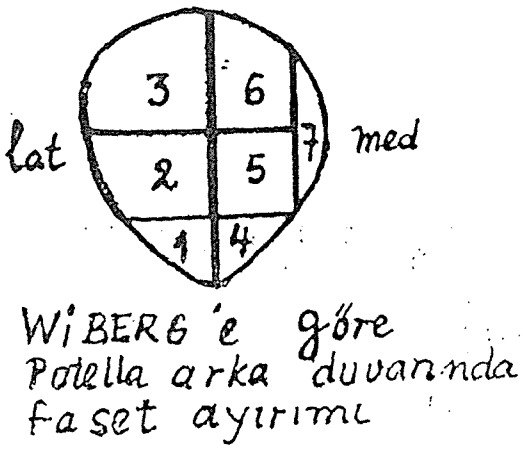


Resim - 1.
Patella fasetlerinin değişik bölgelerinde ayrı basınç ilişkileri doğmaktadır.

deki basınç şiddetlenmektedir(10, 22). Az olan fleksiyon derecelerinde patella distal yüzle, orta bükülme derecelerinde orta fasetlerle ve maksimal fleksiyonda da, proksimaldeki yüzlerle basınç ve yüklenme ilişkilerine katılır. Fürmaier 1952 de 80 kg ağırlığındaki bir kimsede, diz 90° lik bir fleksiyonda iken, patella eklem yüzlerine binen yükün değerini 592 kp/cm ve 135° lik bir fleksiyonda ise bu değeri 1032 kp/cm olarak saptanmıştır(9). Baumgartl ise, dizi fleksiyon durumunda ayağa kalkan bir kimsede, patella eklem yüzlerine binen yükün değerini 1100-1200 kp/cm olarak vermektedir (18). İşte artan bu basınç değerleri bütün eklem yüzlerine eşit olarak dağılamadıklarından, belirli fleksiyon derecelerinde yalnız belirli eklem alanları en şiddetli olan zorlamalar altına girerler. Temelde fizyolojik olan, ama görüldüğü gibi çok yüksek değerlere varan bu yüklenmeler, eklem mekaniğinin de ekzojen ve endojen nedenlerle bozulduğu durumlarda daha da artacağından, kıkırdak dayanma sınırının üstüne çıkılmış olacaktır. Artan bu basıncın sürekli etki yaptığı durumlarda, bir yandan subkondral bölgenin sirkülasyon bozuklukları gelişirken, diğer yandan da kıkırdağın diffüzyonla olan beslenme mekanizması tehlikeye girecektir. Bu endojen ve ekzojen olan nedenlerden patella displazisi, femoral kondil hipoplazisi, direkt veya indirekt olan travmalar sayılabilir. Eriş knlerde femurun fizyolojik valgus pozisyonu nedeniyle, kas çekme yönü laterale kayar ve ligamentum patellanın gidişi latero-distaldir. Traktus iliotibialisin liflerinin bağlanması ile lateraldeki bağ sisteminde, mediale göre, bir üstünlük vardır. Bu durumda patellofemoral eklem basıncının artması, yani hiperpresyon, bir denge bozukluğuna bağlı olmaktadır(26). Heipertz'e göre patella kondropatisi, bir konjenital kıkırdağ zayıflığı üzerinde gelişmektedir(14). Wiberg'e göre patellanın kondromalasisindeki patolojik değişmelerin gelişmesi bir travma ile provoke edilebilir(25).

Travmalar sonucu br kondromalasi direkt olarak gelişebilir ve bu preartrotik deformasyon dejeneratif olayların durmaksızın ilerlemesine temel hazırlar(8, 11). Fründ 1926 da travmatik patellar kondropatiyi kendine özgü bir tablo olarak yayınlamıştır(13). Henche'ye göre(15) patella kondromalasisinde % 82 oranında geçirilmiş bir travma rol oynamaktadır.

Patella kondropatisi sanıldığından daha sık olarak kendini göstermektedir. Gençlerle büyüme çağındaki çocukların nedeni belli olmayan diz yakınmalarında, sıklıkla bir kondromalasia patellanın rolü bulunmaktadır (13). Bandi'ye göre patella kondromalasisine menisküs yaralanmaları kadar sık rastlanmaktadır(6). Grüter 90 adet patellada yaptıkı makroskopik ve mikroskopik araştırmalarla, 1/3 oranında dejeneratif değişikliklere rastlamış ve bu bozuklukların özellikle 20 ci ve 30 cu yaşlarda konsentre olduğunu saptamıştır(12). Bu yüzden menisektomi veya diğer nedenlerle yapılan artrotomilerde, eğer sinovya da değişiklikler gösteriyorsa ve ayrıca yağ cismi hipertrofisi de varsa, bu olgularda patellanın fasetleri de kontrol edilmeli ve bir kondromalasi olasılığı gözden uzak tutulmamalıdır.

Bir kıkırdak aşınması ve bozulması demek olan kondromalasi'de gelişen patolojik değişmeleri Bandi 3 dereceye ayırmaktadır (6). 1 ci derecede kıkırdak şiş ve sarımsı bir renktedir. 2. ci derecede kıkırdakta fissürler

gelişmiştir, ayrıca parçalanmalar ve liflenmeler de görülebilir. Bir çok olguda bir makroskopik olarak, diz kapağı eklem yüzlerinin, keskin bir bıçakla çentilmiş gibi olduğunu gözlemledik. 3. cü derecede, kıkırdaktaki yarıklar subkondral bölgeye kadar ilerlemiştir ve bir onarım dokusu olan pannus göze çarpmaktadır.

Kondromalasi ile artroz gelişimi arasında, patogenetik olarak bir geçiş şekli olan, bir sinovyalitis kronika hipertrofika veya kondrodetritika devresi vardır. Bu kronik yangı durumunda sinovyanın yaygın ödematöz konjesyonu ile, sinovyal sıvı içinde parçalanmış doku parçalarının bulunduğu saptanmaktadır.

Patella kondropatisinde klinikte ağrı ve fonksiyon bozukluğu vardır. Ağrılar dizin ön bölümünde lokalize olurlar. Özellikle bu ağrılı durumlar yüklenmelerde, sportif girişimlerde, merdiven inip çıkarken, oturur durumdan ayağa kalkarken şiddetlenmekte veya provoke edilebilmektedir. Patellanın üzerine basmakla veya perküsyonu ile ve ayrıca bacağın bir dirence karşı ekstansiyon zorlanmasında ağrı ortaya çıkması karakteristiktir. Muayenesi yapılan ve çömelmiş durumda olan kişi ayağa kalkarken ağrıdan yakınırsa, bir patellofemoral eklem bozukluğu olasılığı vardır. Dizin bağları ve stabilitesi birden çözülerek düşecek gibi olan bir kimse, özellikle bu durumunu merdiven inerken yasadığını dile getiriyorsa, bize patella kondropatisi yönünden bir kuşkulu durumu tanımlıyor demektir.

Röntgende patellanın pozisyon ve form anomalileri saptanabilir. Bu durum anomalileri hem vertikal yönde patella alta ve baya olarak ve hem de lateral yönde subluksasyon olarak kendilerini gösterebilirler. Diz eklemi 50°lik bir fleksiyon durumunda iken çekilmiş olan yan grafilerde, patellanın alt ucu Blumensaat çizgisine hemen hemen değecek kadar yaklaşmalıdır(6), (Resim), eğer diz kapağı bu çizginin üzerinde bir pozisyon almışsa, bir patella alta tanısı konur. Bu duruş anomalisi nedeniyle, patellanın eklem yüzlerinde uygun olmayan değme ve yüklenme ilişkileri gelişir(6, 10); bu durumlarda kas dengesi ve kıkırdak strüktürü yönünden zararlar ortaya çıkmaktadır. Ön-arka grafilerde, lateral femur kondilinin hipoplazisi nedeniyle bir patella subluksasyonu kendini gösterebilir, bunun gelişmesinde de ayrıca bir rotasyon kusuru ve bir genu valgum rol oynayabilir.

Haglund 1926 yılında çekilen yan grafilerde Röntgende saptadığı bir santral ekskavasyonu (Resim) patella kondromalasisinin bir erken bulgusu olarak tanımladı(13). Bazı otörlere göre, dizin yan grafilerinde kendini gösteren bu Haglund ekskavasyonu(12) preartrotik bir deformasyondur. Krause bir araştırma serisinde, 310 dizin % 60'ında bir Haglund ekskavasyonu saptamıştır(17). Ama Peterson 1927 de yaptığı yayınında(20) bir kontüzyon izlenimini veren Haglung ekskavasyonunun diğer sağlam olarak görünen, yani yakınmalar bulunmayan dizde de röntgenolojik olarak saptanabileceğini bildirmiştir.

Patellanın bir kondropatiye dayanan preartrotik deformasyonu, ancak eklem zararları olgunlaşıp kendini klinikte yakınmalarla belli etmeğe başlayınca, saptanabilir bir duruma gelmektedir(16). Bu yüzden klinikte tanı konulduğunda zararlar ilerlemiş olmaktadır. Bu zararların saptanabilmesinde şu röntgenolojik görünümler de değerlendirilmelidirler: Wiberg'e göre patellanın tipi, dislokasyon veya kaymalar, artrotik değişiklikler, femur kondillerinin displazisi, subkondral saptanabilen sklerozlar, retinakulum bölgesinin kalsifikasyonları vb. İyi bir tanı için patellanın tangensiyal grafisi çekilmelidir. Ayrıca patellofemoral atrograf diagnoz yönünden önem kazanır.

Patella kondropatisinde bazı otörler önce bir konservatif sağıtımın uygulanmasını, bundan bir sonuç alınamayınca o zaman bir operatif girişimi önermektedirler(2, 6, 23, 26). Kanımızca konservatif sağıtım geçici olarak ve kısa bir süre ile yakınmalarda gerileme sağlayabilir; temel sağıtım prensibi operatif olmalıdır.

Goymann hemipatellektomi yaparak eklemdeki basıncı düşürme yoluna gider(10).

Villiger patella kondropatilerinde Viernstein ve Weigert'in verdikleri lateral retinakulum disizyonunu uygulayarak 100 olgudaki patella medializasyonu ile % 90 - % 100 arası iyi sonuçlar aldığını bildirmiştir(26). Dobler de ayni uygulama ile % 80 iyi sonuç aldığını açıklamıştır(7).

Bazı otörlerin uyguladıkları eklem tuvaleti, yani bozulmuş kıkırdak yüzlerin temizlenerek düzgün bir duruma getirilmesi(6, 18, 26) temelde yatan problemlerin elimine edilmesine yönelik bir girişim değildir. Kanımızda operatif sağıtımda patellofemoral ekleme bir dekompresyon sağlamak temel prensip olmalıdır.

## MATERYEL VE METOD :

Tuberozitas tibia'nın ventralizasyonundaki amaç (Resim), kuadriseps kirişi ile ligamentum patella arasındaki açının genişletilmesine ve böylece bileşke kuvvet olan R değerinin küçültülmesine dayanır. Femoropateller eklem basıncının düşürülmesinin operatif olarak sağlanabileceğini 1963 de Maquet ve 1972 de Bandi açıkladılar(2, 14, 18, 19, 23).

(Resim) Diz kapağı kemiği ligamentum patella tarafından (Pa) aşağıya ve arkaya ve kuadriseps kirişi tarafından da (Mv) yukarı ve arkaya çekilir; bu arada bu kuvvetlerin bileşkesi olan $R_5$ tarafından femurdaki eklem yüzlerine bastırılır. Eğer yürüme fazında kuadriseps kirişi kasılırsa, bileşke kuvvet olan $R_5$ gövde ağırlığının 3 katına kadar çıkar. Burada bu $R_5$ kuvvetinin büyüklüğü yalnız Pa ve Mv kuvvetlerinin büyüklüğüne bağlı olmayıp, ayni zamanda bu kuvvetlerin arasında ortaya çıkan, yani aksiyon doğrultularının arasında kalan açının da büyüklüğüne bağlıdır. Bu açı ne kadar büyük olursa, femoropatellar eklemde kompresyon yapan kuvvet o kadar küçülmüş olur.

Normal olan bir dizde, yani iyi santralize olmuş bir dizkapağı kemiğinde, basınç ilişkileri düzenlidir ve ortaya çıkan gerilim fossa interkondilaria'nın her iki yanındaki yüzlere iyi bir şekilde dağıtılmaktadır. Eğe dizkapağı kemiği sublükse ise, $R_5$ kuvvet yalnızca bir kondilin dış yüzüne yayılma gös terir. Böylece femoropatellar basınç kuvveti dış kenara kayan bir düzleme yayılarak şid detli büyümüş bir duruma gelir, intraartikü ler basınç değeri de böylece kıkırdak doku sunun taşıyabilme ve dayanabilme sınırını aşar, bir dejenerasyonun başlamasına temel hazırlanmış olur.

Burada yine biyomekanik bir çare arayıp bulmak gerekmektedir. Ya $R_5$ kuvvetinin dizkapağından femura geçirilen şiddeti azaltılmalıdır, veyahut da bu kuvvetin dağılımı geniş eklem yüzlerine geçirilmelidir. Bu her iki amacı da bir arada gözeten Maquet(19) 196 yılında ligamentum patellanın yapışma yerini ventralizasyonla öne almayı önermiştir. Dizkapağı kirişinin öne alınması ile kaldıracın kuvvet kolu büyümekte ve zorlanmalar böylece azalmaktadır.

Pa kuvvetinin küçülmesi ile $R_4$ de de gerileme olur. $R_4$ tibia.ya basınç yapan kuvvettir. $R_4$ kuvveti $R_3$ ve Pa kuvvetlerinin bileşkesidir. Ligamentum patellanın ventralizasyonu ile Pa ve Mv kuvvetlerinin aksiyon doğrultuları arasındaki açı genişlemekte ve $R_5$ in kompresyon gücü azalmaktadır.

Cesetlerden alınan femoropatellar eklem denemelerinde Bandi(2) bu dekompresyonun %25 den % 45'e kadar artan değerlere vardığını kanıtlamıştır.

Bandi osteotomiden sonra tuberozitas tibia'nın ventralizasyonunu tutan kemik greftini ilium'dan almaktadır. Bandi bu grefti yerleştirdikten sonra bir osteosentez yapmamakta ve alçı sargısı da uygulamamaktadır. Alçı fiksasyonunu ancak tuberozitasın tüm olarak ayrıldığı ve mediale alındığı olgularda önermektedir.

Bizim uyguladığımız teknik Bandi'nin modifikasyonudur. Bir turnike altında önce lateral parapatellar bir Payr kesisi ile tuberozitasın 7-8 cm kadar distaline inilir. Lateral retinakulum, yani fibröz kapsül, deri kesisine uyacak şekilde longitüdinal ve hafif

oval olarak açılır ve muskulus vastus lateralisin bağlantı yerine kadar kesilir. Sinovyal kapsül açılarak patellanın ve femurun eklem yüzleri gözden geçirilir, kıkırdak alanlardaki dejenerasyonun derecesi saptanır. Mittelmeier'in kliniğinde kendisinin kondromalasi bölgelerini ince bir matkapla perfore ettiğine tanık oldum; böylece subkondral bölgenn yeniden vaskülarizasyonu ve onarımı ile kıkırdak-kemik bağlantısı kuvvetlendirilmiş olacaktır. Bizim uygulamadığımız bu perforasyonu diğer bazı otörler de uygulamaktadırlar(18).

Eklemin içi ve diğer strüktürler gözden geçirildikten sonra, tuberozitas tibia ve ligamentum patella serbestleştirilir. Krista tibianın yanından periost uzunlamasına kesilir ve ekstensor kas yapışma yerleri ile distale ve laterale doğru sıyrılır, bu arada tibia'nın lateral yüzü de tuberozitasın 7-8 cm kadar distalinde serbestleştirilir. Önce bu lateral yüzden kare veya dikdörtgen şeklinde 15x15 mm veya 20x15 mm büyüklüğünde ve 10 mm kalınlığında bir kemik grefti çıkartılır. Defekt yer Ringer'le yıkanır ve kemik mumu ile kapatılır. Sonra tuberozitas tibia'nın ventralizasyonu için ligamentum patellanın yapışma yeri geniş, metal bir osteotomla 3-4 cm kadar bir uzunlukta osteotomize edilir. Krista tibia'ya paralel olarak kaldırılan bu kemik parçasının kalınlığı 3 mm kadar olmalıdır. Daha kalın bir kemik şeridi kaldırılırsa, tibia'nın distale doğru uzunluğuna yarılma olasılığı vardır. Bazı otörler osteotomi yerinin distaldeki sınırına matkapla bir delik açıp(23 ventralizasyon işleminde bir fraktür yaratarak, tibia'nın uzunlamasına gelişebilecek bir yarılmasını önlemektedirler. Eğer osteotomize edilen kemik şeridinin kalınlığı 3 mm.'i geçmezse buna gerek kalmamaktadır. Kemiğin esnekliği ile 10 mm lik bir ventralizasyona rağmen, bir fraktür ve yarılma hiç bir zaman oluşmamaktadır.

Tuberozitastaki osteotominin alt sınırı ile kemik grefti alınan bölgenin üst sınırı arasında 5-10 mm uzunluğunda sağlam bir kemik parçasının kalmasına özen gösterilir, böylece ventralize edilen tuberozitas şeridinin sağlamlığı tehlikeye sokulmamış olur. Greft tuberozitasın arkasına yerleştirilmeden önce, 66 mm lik bir spongioza vidası için matkapla delinir ve yiv yatağı açılır. Sonra 6 mm kalınlığında ve 3-4 cm uzunluğundaki bir spongioza vidası ile bu greft tibia'ya fikse edilir. Vidanın tüm uzunluğu boyunca yivli olması yararlıdır (Resim). Eğer vidanın yarısı çıplak, diğer yarısı da yivli olursa, bu şekildeki bir kompresyon vidası, ventralize edilen tuberozitası ve kemik greftini arkadaki tibia'ya bastırarak ezer (Resim), greft parçalanabilir ve önceden sağlanan ventralizasyon da bu çekme vidasının ezici etkimesi altında azalmış olur.

Ventralizasyon ve osteosentezden sonra tuberozitasın 10 mm kadar bir aralıkla önde durması garanti edilmelidir. 10 mm den fazla olabilecek bir ventralizasyondan sakınmak gerekir; abartmalı ventralizasyonda ekstensor mekanizması zayıflayabilir, ayrıca o bölgede açılmış olan derinin, yani ameliyat yarasının kapatılma güçlükleri lie sirkülasyon bozukluklarına yol açılmış olur. 10 mm lik bir ventralizasyona erişilirse, patellofemoral eklemde yeterli bir basınç redüksiyonu sağlanmış olacaktır.

Kıkırdak yüzlerde ve çevre dokular Ringer'le yıkandıktan sonra ekstensor yapışma yerleri ve periost dikilir, sinovya kapatılır. Dizisyonla önceden açılmış olan lateral retinakulum, yani fibröz kapsül, bizim uyguladığımız teknikte dikilmez ve açık bırakılır; böylece ventralizasyon efektine bir de patellanın medializasyonu eklenmiş olur ki, bu da dekompresyon yapan bir faktördür (Resim).

Postoperatif devrede 1 ci günden itibaren izometrik ve ayrıca aktif olan fonksiyonel kas egzersizleri yaptırılır. 14 cü günde dikişler alındıktan sonra ameliyatlı su içinde de uygulanan egzersizlere katılır, postoperatif 21 ci günde 2 adet koltuk değnekleri ile yürüme egzersizlerine bağlar. Ameliyatlı kişi dize yüklenmelerde ölçülü olmalıdır. Operasyondan ancak 6 hafta sonra diz üzerine yüklenmeler başlayabilir, 1 tek destek değneği ile yürüyen ameliyatlı 3 ay sonra bunu da bırakır.

1977 yılının başlarından itibaren uygulamakta olduğumuz Bandi tekniğinin değerlendirmeye aldığımız 16 olgusunun erken sonuçlarına göre, tüm olarak bütün ameliyatlılarda sübjektif yönden belirli bir iyileşme saptanmıştır. Hiç bir ameliyatlıda herhangi bir komplikasyona rastlanmadı. Osteotomi yapıldıktan 3-4 ay sonra (Resim) tuberozitas tibia bölgesi röntgenolojik görünümde kemikleşerek kaynamıştır. Bütün olgularda röntgenolojik olan kaynamadan sonra fiksasyon vidası yerel uyuşturma altında küçük bir deri insizyonu ile çıkartılmıştır.

SONUÇ :

1 — Diz bölgesindeki kronik tahriş görünümleri ve nedeni açıklanamayan yakınmalar, sıklıkla bir patella kondropatisine bağlı olabilirler. Bu yüzden ayırıcı tanıda bu olasılığı gözden uzak tutmamak gerekmektedir (Resim).

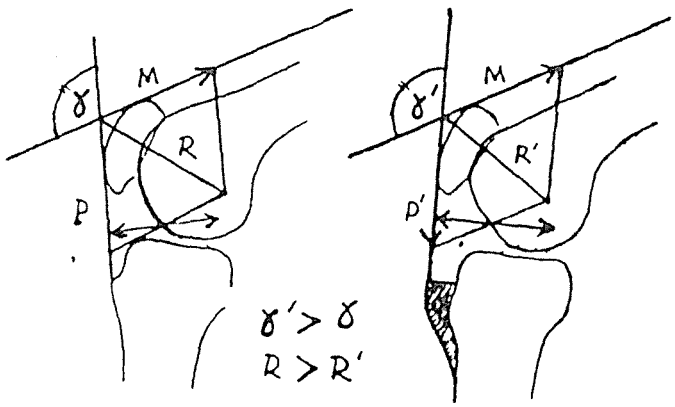


TUBEROSITAS TIBIA'NIN VENTRALIZASYONUNDAN SONRAKI FEMOROPATELLAR BASINÇ İLİSKİLERİ

Resim - 2.
Femur ve patella eklem yüzleri arasındaki basınç ilişkilerinin düzene konulabilmesi tuberozitas tibia'nın ventralizasyonu ile sağlanabilir.

2 — Patella kondropatisinin en sık oluş nedenleri displazi ve travmadır.

3 — Patella kondropatisinde iyi bir anamnez ile klinik ve radyolojik bulgular tanıyı kolaylaştırırlar (Resim).

4 — Diğer nedenlerle yapılan her artrotomide patellofemoral eklem de gözden geçirilmeli ve patellanın arka yüzü palpe edilmelidir (Resim).

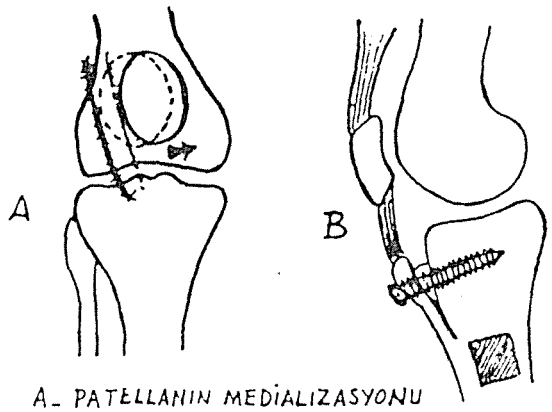


A- PATELLANIN MEDİALIZASYONU
B- TUBEROSİTASIN VENTRALİZASYONU

Resim - 3.
Dış retinakulum disizyonu ile uyguladığımız BANDİ operasyonunun modifiye şekli.

5 — Patella kondropatisinde uygulanacak konservatif sağıtım yöntemleri ancak çok hafif gidişli sınır olgularında akla gelebilir, bunlarda alınabilecek iyi sonuçlar da çok kuşkuludur.

6 — Patella kondropatisinin sağıtımında en iyi ve seçkin yol bir dekompresyonun uygulanması, yani tuberozitas tibia'nın ventralizasyonudur (Resim).

7 — Lateral retinakulum kısalma, buruşma, esnekliğini yitirme ve kalsifikasyon gibi değişmeleriyle patellafemoral eklemin basınsını arttıracağından, burada uygulanacak bir disizyonla ulaşabilecek bir patella medializasyonu ek olarak bir dekompresyon etkimesi yaratacaktır. Bu nedenle biz Bandi tekniğini uygularken, longitüdinal olarak kestiğimiz dış retinakulumu sütürlerle kapatmayıp açık bırakmaktayız.

8 — Bandi tekniğini uygularken ayrı bir ameliyat bölgesi yaratmamak için, kemik greftini ilium'dan almayıp, tuberozitasın distalindeki lateral tibia yüzünden çıkartıyoruz (Resim).

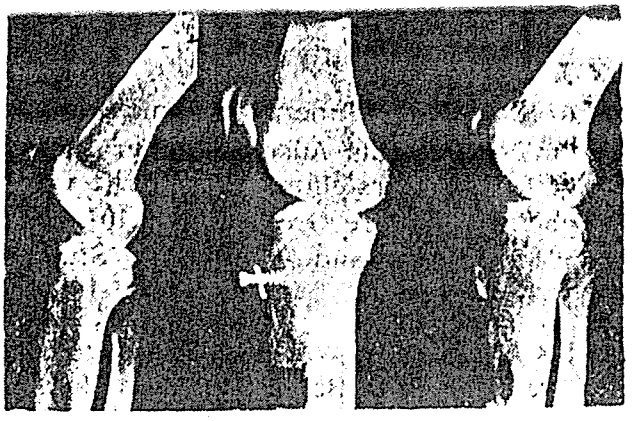

Resim - 4.
BANDİ uygulamasında vida çıkarıldıktan sonra. Ligamentum Patellanın yapışma yeri belirli olarak ventralize bir pozisyonda görülüyor.

9 — Bandi tekniğini bu modifikasyonlarla uyguladığımız olguların 16 sının erken sonuçlarında sübjektif olarak belirli bir iyileşme kendini göstermiştir.

KAYNAKLAR :


1. Albach, W.: Die Retropatellar arthrose nach Schienbeinkopfbruch in ihrer Bedeutung für die Begutachtung, Hefte Unfallheilkunde, 129, 311-317, 1977.

2. Bandi, W.: Chondromalacia patella und femerepatellare Arthrose, Helv. Chir. Acta. Suppl. 11, Schwabe u. Co. Verlag-Basel, 1972.

3. Bandi, W.: Zur Frage der taumatischen Auslösung der Chondromalacia patellae Orthopaede, 3, 201-207, Springer Verlag-Berlin, 1974.

4. Bandi, W.: Vorverlagerung der Tuberositas tibiae bei Chondromalacia patellae und femoropatellarer Arthrose, Hefte zur Unfallheilkunde, 127, 175-186, Springer Verlag Berlin. 1976.

5. Bandi, W.: Zur operativen Therapie der Chondromalacja patellae, Zentralblatt Chirurgie, 102, 1297-1301, 1977.

6. Bandi, W.: Die retropatellaren Kniegelenkschaden, Aktuelle Probleme in Chirurgie und Orthopaedie, 4, Verlag Hans Huber-Bern, 1977.

7. Dobler, R.: Erfahrungen mit der lateralen Kapseldiscision bei Chondropathia patellae, Archiv für Orthopaedische und Unfall-Chirurgie, 88, 177-184, J.F. Bergmann Verlag, München, 1977.

8. Exner, G.: İsolierte Knorpelverletzungen der Kniescheibe, Hefte Unfallheilkunde, 129, 306-309, 1977.

9. Fürmaier, A.: Beitrag zur Aetiologie der Chondropathia patellae, Archiv für Orthopaedische und Unfall-Chirurgie, 46, 178-196, J.F. Bergmann Verlag München, 1953.

10. Goymann, V.; Haasters, J., Heller, W. : Neuere Untersuchungen zur Biomechanik der Uatella, Zeitschrift Orthopaedie und ihre Grenzgebiete, 112, 623-625, Gerdinand Enke Verlag Stuttgart, 1974.

11. Goymann, V.: Der retropatellare postraumatische Knorpelschaden und seine Behandlung, Hefte Unfallheilkunde, 129, 252-254, 1977.

12. Grüter, H.: Untersuchungen zum Patellahinterwandschaden, Zeitschrift Orthopaedie und ihre Grenzgebiete, 91 Band, 486-501, Ferdinand Enke Verlag Stutgart, 1959.

13. Haglund, P.: Die hintere Patellarkontusion, Zentralblatt Chirurgie, Nr. 28, 1757-1760, 1926.

14. Heipertz, W.: Chondropathia patellae, Deutsche Medizinische Wochenschrift, 102, 36 Heft, 1267, 1977.

15. Henche, H.R.: Die Behandlung der Chondropathia patellae als Praearthrose des Patellofemoralgelenkes, Zeitschrift Orthopaedie und ihre Grenzgebiete, 112, 630-631, Ferdinand Enke Verlag, Stuttgard, 1974.

16. Kölbel, R.: Praearthrotische Deformitaet am Remuropatellargelenk, Zeitschrift Orthopaedie und ihre Grenzgebiete, 112,

625-628, Ferdinand Enke Verlag Stuttgart, 1974.

17. Krause, W.: Zu den praearthrotischen Veraenderungen im Femuropatellargelenk, Zeitschrift Orthopaedie und ihre Grenzgebiete, 112, 628-629, Ferdinand Enke Verlag Stuttgart, 1974.

18. Mach, J., Kasch, J.: Zur Diagnostik und Therapie der Chondropathia patellae, Beitrag. Orthop. und Traumatolog., 23, Heft 9, 519-525, 1976.

19. Maquet, P.: Biomechaniche Aspekte der Femur-Patella-Beziehungen 60. Kongress der Dgot, Zeitschrift Orthopaedie und ihre Grenzgebiete. 112 Band, 620-623, Ferdinand Enke Verlag Stuttgart, 1974.

20. Peterson, L.: Ist P. Haglund's Röntgenbild der «Contusio patellae posterior» ein Beweis für das Vorhandensein eines traumatischen Leidens? Zentralblatt Chirurgie, Nr. 12, 711-721, 1927.

21. Rettig, H.: Das Röntgenbild der Kniescheibe in der Differentialdiagnose der Erkrankungen des Kniegelenkes und der Patella, Zeitschrift Orthopaedie und ihre Grenzgebiete, 91. Band, 551-566, Ferdinand Enke Verlag Stuttgart, 1959.

22. Rössler, H.: Schmerzphaenomene an der Kniescheibe als Ausdruck ihrer funktionellen Sonderstellung, Zeitschrift Orthopaedie und ihre Grenzgebiete, 101. Band 494-507, Ferdinand Enke Verlag Stutgart 1966.

23. Schlenzka, D.; Würfel, M.: Ergebnisse der operativen Behandlung der Chondropathia patellae nach Maquet-Bandi, Beitrag. Orthop. und Traumatolog., 23, Heft 10, 560-564, 1976.

24. Streli, R.: Gabelplatte bei Schnienbeinkopfbrüchen, Hefte Unfallheilkunde, 126. 253-255, 1975.

25. Weiberg, G. : Mechanisch-funktionelle Faktoren als Ursache der Arthritis deformans in Hüft- und Kniegelenk, Zeitschrift Orthopaedie und ihre Grenzgebiete, 75, 260-285, Ferdinand Enke Verlag Stuttgart. 1945.

26. Villiger, K.J.: Zur Patella-Chondropathie, Chrirg, 47, 547-554, Springer Verlag Berlin, 1976.

# COXARTHROSE TEDAVİSİNDE KERAMİK TOTAL ENDOPROTEZLERİNİN (Friedrichsfeld ve Lindenhof Tipi) KULLANIMI ve YAKIN SONUÇLARI

Dr. F. Feridun SERTEL

KISA TARİHÇE VE GENEL BİRGİLER:

Keramit total kalça protezlerinin klinikte uygulanmaya başlanmasının oldukça yakın bir geçmişi vardır. Bu girişim birçok araştırıcılar tarafından son zamanlarda üzerinde durulan U.H.M.W.P.E. (Ultra high molecular weight polyethylene)nin geleceği konusundaki karamsar düşüncelerden doğmuştur.

Yapılan deneysel çalışmalar Aluminium oksit keramik ($Al_2O_3$ Ceramic) implantların inert, atoksik ve organizma tarafından polietilene göre daha iyi tolere edilebilen bir madde olduğunu kanıtlamıştır. (Biocompatibility)

Saf Aluminium oksit keramik % 99.5 $Al_2O_3$ ihtiva etmektedir. Stabil oksidasyon metalik ionların dissolüsyonuna mani olmakta ve bu sayede hiçbir hydrolysis veya corrosion olay görülmemektedir(1, 2, 3, 8).

Diğer taraftan yapılan mekanik deneysel (Tribologic) çalışmalar göstermiştir ki: Dense Keramik/keramik sürtünmesinde aşınma miktarı Metal/metal ve metal/polietilen kombinasyonlarına göre çok daha az olup, sağlıklı tabii bir ekleminkine yakındır. Pratik olarak hayat boyu dayanıklıdır denebilir.

Fakat maalesef keramik relativ olarak düşük bir eğilme özelliğine sahiptir. (40 Kp/mm², Metalin yarısı kadar.) Bu sebepten kırıklardan kaçınma gayesiyle stem konstrüksiyonunda elverişli görülmemiştir(5, 9, 10, 11, 12, 13).

Fransa'da Boutin 1971 de çimentolu keramik kalça protezlerini 100 vaka üzerinde uyguladı. Keramik baş ve acetabulumlarda takiplerde herhangi bir kırığa rastlamadı. başın steme tesbitinde güçlüklerle karşılaştı. Mittelmeier 1971 de Harms, Biehl ve Mausle ile birlikte köpeklerde implantasyonlar yaptı. Self locking conical connection (Kendiliğinden kilitlenen konik bağlantı) ile başın tesbiti sorunu halledildi. Diğer taraftan Griss, von Andrian-Werburg, Krempien (1973) de $Al_3O_2$/Mg O keramik implantların doku reaksiyonlarını ekperimental olarak analiz ettiler ve klinik uygulamalara 1974 Eylül ayından itibaren başladılar.

METOD VE MATERYEL :

Kliniğimizdeki çalışma Heidelberg Üniversitesi Mannheim Tıp Fakültesi Lindenhof Ortopedi Kliniğinde 1974 den beri uygulanmakta olan çalışmaların paralelindedir.

Kullandığımız keramik portezler 2 tiptir.

1 — **Friedrichsfeld :** Dört köşeli acetabuler kısım, cement fiksasyonunu gerektirir. Bu tip daha çok osteoporotik ve 60 ile 40 yaş arasında kullanılır.

2 — **Lindenhof :** Vida şeklinde acetabulum, cement kullanılmasına gerek yoktur.

Ossöz destek dokusu sağlam olan 40 yaş ve altındaki hastalarda tavsiye edilmektedir(10).

Operativ girişim klâsik şekilde olup, Watson-Jones yaklaşımı kullanılır. Eğer etyolojide kalça subluksasyonu varsa Caput femorisden acetabutum konstrüksiyonunda yararlanılmaktadır.

Ameliyattan önce pelvis grafisi üzerinde şablon ile ölçülmek suretiyle hangi büyüklükte acetabulum ve şaft kullanılması gerektiği tesbit edilir. Elli yaşın altındakilerde süreli yük taşıma kabiliyeti daha fazla olan Extra Heavy shaft kullanılması daha uygundur(10, 11, 12).

**Postoperativ takip :**

a) Friedrichsfeld tipi çimentolu protez uygulamasında ameliyat sonrası 2. günden itibaren yürüme egzersizlerine başlanır.

b) Lindenhof tipinde acetabuler komponentin fiksasyonu çimento kullanmaksızın yapıldığından daha değişik bir takibi gerektirir. Postoperatif 2. gün redon drenleri alınmasından sonra önce Gehwagen (yürüme arabası) ile daha sonra koltuk deynekleri ile opere tarafa yük vermeden yürütülür. 28 gün hidroterapiye başlanmalıdır.

4. hafta iki koltuk değneği ile ameliyatlı tarafa yük vermemek şartıyla taburcu edilebilir.

8. hafta klinik ve radyolojik kontrolundan sonra kısmî yük vermelere başlanabilir. Başlangıç ağırlığı 20 kg. olmalıdır. Daha sonraki 4. hafta yapılan klinik ve radyolojik kontroldan sonra tam yük vermelere geçilebilir. Hasta 12. haftadan sonra desteksiz olarak yürüyebilir.

Kliniğimizde 1978 senesi içinde Coxarthrose tanısı ile tedavi edilmek üzere yatırılan hastalardan 6 (% 40)'sına Friedrichsfeld 9 (% 60) una Lindenhof protezi uygulandı.

Her iki gruptaki hastalarımız daha önce herhangi bir kalça ameliyatı geçirmemişlerdi.

Hastaların takibi en kısa (5 ay) en uzun (12 ay)'dır. Postoperatif 8. 12. ve 16. haftalarda yapılan klinik ve radyolojik kontrollerde çimentosuz modellerde implantın çevresinde yeterli konsolidasyon olup olmadığı gözlendi. Subjektif bulgu olarak hastalar ya-

| **Friedrischsfeld grubu :** | Hasta sayısı | Kalça | Kadın | Erkek |
|---|---|---|---|---|
| | 6 | 7 | 5(% 83) | 1(% 17) |

**Yaş ortalaması :** Kadın: 53.4 (En küçük44, en büyük 60 yaş) Erkek: 42 yaş.
Taraf: Sol, 2(% 40 Sağ, 2(% 40) İki ta-raflı, 1(% 20).
**Etyoloji :**

| | | | |
|---|---|---|---|
| A — 3 olgu | Primer coxarthrose | (% 50) |
| B — 1 » | Sublux.-Coxarth. | (% 16.6) |
| C — 1 » | P.C.P. | (% » ) |
| D — 1 » | Nonspesifik synovitis | (% » ) |

| **Lindenhoft grubu :** | Hasta sayısı | Kalça | Kadın | Erkek |
|---|---|---|---|---|
| | 9 | 10 | 1(% 11.2) | 8(% 88.8) |

**Yaş ortalaması :** Kadın, 50, Erkek, 48 6 (En küçük 34, en büyük 61 yaş)
Taraf: Sol, 5(% ) sağ, 3(% 33.3) Bilat,1(% 11.2)
**Etyoloji :**

a. Primer koksartroz 4 olgu (% 44.4)
b. Femur başı aseptik nekrozu 3 olgu (% 33.3)
c. Sublux-Coxart. 1 olgu (% 11.1)
d. Acetabulum kırığı sonucu travmatik coxartroz 1 olgu (% 11.1)

pılan ameliyattan hoşnuttular. Objektiv bulgu olarak kalçanın (Fleksiyon, ekstansiyon ve abduksiyon) hareketlerinde gittikçe iyiye giden gelişmeler gözlendi.

Olgularımızın hiçbirinde herhangi bir komplikasyon görülmedi.

SONUÇ :

Uygulama tekniğinde dikkati çekecek bir güçlük olmayan keramik protezlerin özellikle genç hastalarda cement kullanmaksızın implantasyonu elimizdeki erken sonuçlara rağmen cesaret vericidir. Bununla birlikte tabiki yeni teknik gelişmeler beklenmelidir.

REFERANSLAR :


1. Beckham, C.A., Greenlee, T.K. Crebo, A. R : Bone formation at a ceramic implant interface. Calc. Tiss. Res. 8, 165-171, 1971.

2. Blencke, B.A., Pfeil, E., Brömer, H.: Rastelektronenmikroskopische Untersuchungen der Reaktion des Knochens auf glaskeramische İmplantate. Z. Orthop. 112, 978-80, 1974 a.

3. Blencke, B.A. Allentsee, P., Brömer, H., Pfeil, E.: Untersuchungen über die Reaktion von Weichgeweben auf glaskeramische İmplantate. Arch. Orthop. Unfall-Chir. 82, 135-146, 1975.

4. Boutin, P.: Arthroplastie totale de la hanche par prothese en alumine fritte. Etude experimentale et premieres applications cliniques. Rev. Chir. Orthop. 58, 229-246, 1973.

5. Boutin, P., Blanquart, D., Ribonet, M. : Total hip arthroplasty by prosthesis using an alumina/alumina/titanium alloy combination with and without use of bone cement. Transactions Ann. Meeting Soc. Biomat. 1, 17, 1977.

6. Boutin P.: L'arthroplastie totale de la hanche par prothese en alumine. Resultats de 150 cas d'encrage direct de la piece acetabulaire. Int. Orthop. 1, 87-94, 1977.

7. Cini, L., Sandrolini, S., Paltrinieri, M., Trentani, C. Pizzoferato, A., Zolezzi, C.: İmpianto senza cemento di artroprotesi d'anca con riporto superficiale de alumina. Chir. Organ. Mocimento 62, 1-27, 1975.

8. Griss, P., v. Andrian-Werburg, H., Krempien, B., Heimke, G.: Biological activity and histocompatibility of dense $Al_2O_3$/Mg O ceramic implants in rats. J. Biomed. Mater Res. Symp. 4, 453-462, 1973.

9. Griss, P., Andrican-Werburg, H.v., Heimke, G.: Die Aluminiumoxidkeramk-Metal-Verbundendroprothese. Eien neue Hüftgelenk totalendopothese zur teilweise zementfreien İmplantation. Arch. Orthop. Unfall-Chir. 81, 259-266, 1975.

10. Griss, P., Heimke, G., Krempien, B., Jentschura, G.: Ceramic hip joint replacement experimental results and early clinical experience. Engineering in Medicine Vol. 2: Advances in artificial hip and knee joint technology, 446-455, Berlin, Heidelberg, New York: Springer, 1976.

11. Mittelmaier, H.: Zemetlose Verankerung von Endoprothesen nach dem Traggrippenprinzip. Z. Orthop. 112, 27-33, 1974.

12. Mittelmaier, H., Harms, J.: Die Anwendung von Keramik in der Gelenkersatzchirurgie. Med. Orthop. Technik (Mot) 97, 55-56, 1977.

13. Ungethüm, M.: Tribologische Aspektebeim totalen Gelenkersatz. Zeitschrift für Orthopaedie 112, 168, 1974.

# GEÇ DKÇ OLGULARININ CERRAHİ TEDAVİSİ

Dr. B. O. TEMOÇİN[1] Dr. Ü. DOMANİÇ[1] Dr. A. KOÇ[1]

## GİRİŞ :

DKÇ ortopedinin en çok uğraşılan konularından biridir. Böyle olmakla beraber, DKÇ ile ilgili, halen günümüzde çözümlenmemiş birçok sorun vardır. Bu sorunlardan biri, tanı ve tedavisi erken dönemde yapılmayan ve henüz destek osteotomilerinin indike olmadığı 7-12 yaşlarındaki geç DKÇ olgularının tedavisidir. Bu sorun sosyo-ekonomik yapıdaki yetersizliğe bağlı olarak tanımı yapılan geç DKÇ olgularının fazla sayıda olması nedeniyle ülkemizde önem kazanmaktadır.

Bu tür geç DKÇ olgularında uygulanabilecek birçok cerrahi yöntem vardır(4, 9, 15 17, 22, 23, 24, 28). Sözü edilen cerrahi yöntemlerin uygulanmasından önce hastanın ameliyata hazır duruma getirilmesi gerektiği yaygın olarak kabul edilen görüştür(5, 6, 10, 13, 15, 17, 28). Sözü edilen hazırlık iki haftadan az olmamak üzere yeterli ağırlıkla (15 kg'a çıkılabilir) traksiyon ve gerekli görülürse adduktor tenatomi yada kalça eklemi çevrimda daha geniş bir gevşetme uygulanmasıdır.

Lükse femur başının asetabulumun normal olarak bulunması gereken yerin hizasına inmesinden sonra cerrahi girişimle redükte edilmesi gerekir. Bunun için sıklıkla uygulanan açık redüksiyon+derotasyon uygulanmasının yanısıra geç DKÇ olgularındaki asetabulum hipoplazisi nedeni ile kalçayı stabilize eden bir ameliyat gerekecektir. Bu anlamda, innominate kemiğin osteotomisi, asetabuloplasti, shelf ameliyatları, kapsüler arroplasti gibi birçok cerrahi yöntem mevcuttur. Uygulanacak yöntem olgunun özelliğine göre belirlenmelidir.

## GEREÇ VE YÖNTEM :

İstanbul Üniversitesi, İstanbul Tıp Fakültesi, Ortopedi ve Travmatoloji Kliniğinde 1973-1977 yılları arasındaki 5 yıllık dönemde başvuran 7-12 yaş grubundaki 60 olguya ait 75 kalça cerrahi yöntemlerle tedavi edildi. Bu olguların 31'i sağ (% 51,6), 8'i sol (% 13,3) ve 21 iki yanlı (% 35) doğuştan kalça çıkığı idi. 21 iki yanlı (% 35) doğuştan kalça çıkığı idi. 21 iki yanlı çıkığın 6'sında yalnızca tek kalça ameliyat edildi ve bu altı olgu, ameliyat edilen kalçanın sonucuna göre değerlendirildi.

Çalışmaya dahil ettiğimiz hastaların en genci 7, en yaşlısı 11 ve ortalama yaş 8.6 idi. Olgularımız en az 1, en çok 5 ve ortalama 2,04 yıl takip edildi. Olgularımızın 8'i daha önce bir ameliyat edilmişti.

## YÖNTEM :

Olgularımızda addüktor tenatomi ve iskelet traksiyonunu takiben açık redüksiyon, derotasyon varizasyon, tavan yada Chiari ameliyatları olgunun özelliğine göre tek başına yada birlikte uygulandı. Açık redüksiyon ve Chiari ameliyatının birlikte yapıldığı

[1] İst. Üniv., İst. Tıp Fak. Ortopedi ve Travmatoloji Kliniği.

olgularda acilen kapsulün kapatılması ve osteotomi sahası ile femur başı arasına interpoze olmasına özen gösterildi. Hastalara ameliyatı takiben pelvipedal alçı uygulandı ve alçı ortalama 6 hafta sonra çıkarılıp fizik tedaviye başlandı. İki yanlı olgularda bir tarafın cerrahi tedavisinden altı ay sonra diğer taraf ameliyat edildi.

BULGULAR :

75 kalçanın 72 sinde (% 96) ameliyat öncesi traksiyon, 60'ında (% 80) tarksiyona ek olarak addüktor tenatomi uygulandı. Açık redüksiyon 75 kalçanın 63'ünde (% 84), Chiari pelvik osteotomisi 27 kalçada (% 36), tavan ameliyatı 12 kalçada (% 16), derotasyon varizasyon 57 kalçada (% 76) uygulandı. 57 derotasyonun 12'si suprakondiler seviyede yapıldı. 15 kalçada açık redüksiyon+derotasyon varizasyon+Chiari ameliyatı girişimleri birlikte yapıldı. 3 olguda ameliyat sonrası infeksiyon görüldü ve tedavi edildi.

SONUÇLAR :

Sonuçlar Colton'un tanımladığı ve her olgu için ameliyat öncesi ve sonrası yürüyüş, hareket sahası, trendelenburg belirtisi ve varsa ağrının durumunun karşılaştırılmasını esas alan yönteme göre olguların sonuçları 4, 3, 2, 1 olarak değerlendirildi. Bu yönteme göre olguların değerlendirilmesinde sonuçların uygulanan cerrahi tekniklere göre dağılımı tabloda gösterildi.

Tablodan da anlaşıldığı gibi alınan kötü sonuçların tamamı açık redüksiyon ve açık redüksiyon+derotasyon varizasyon girişimlerinden alındı. Buna karşılık çok iyi sonuçların yarısı açık redüksiyon+derotasyon+varizasyon+Chiari ameliyatlarının sonunda elde edildi (Şekil - 1a, 1b, 1c).

Olgularımızda ameliyat öncesi asetabuler indeks 47,2 derece iken, ameliyat sonrası 28 derece olarak belirlenmiştir. Wiberg'in CE açısında ortalama 20 derecelik bir düzelme elde edildi.

Olgularımızda saptadığımız komplikasyonlar şöyledir: 2 kalçada semptomatik koksavara (% 2,7), 7 kalçada epifizit+redör (% 9,3), 6 kalçada düzeltmeyi gerektirecek çeşitli konraktür (% 8), 3 kalçada relüksasyon (% 4) görüldü. Relüksasyon olguları Chiari yada tavan ameliyatı yapılmayan olgularda görüldü.

TARTIŞMA :

7-12 yaş grubundaki geç olguların konservatif yöntemlerle tedavi edilemiyeceği tar-

TABLO :

| Uygulanan Cerrahi Yöntem | 4 | 3 | 2 | 1 | Toplam |
|---|---|---|---|---|---|
| Açık Rerüksiyon - | — | 3 | 3 | 4 | 10 |
| Açık Redüksiyon+Derotasyon+Varizasyon | 3 | 12 | 3 | 8 | 26 |
| Açık Rerüksiyon+Derotasyon+Varizasyon+Chiari | 6 | 12 | — | — | 18 |
| Açık Redüksiyon+Chiari | — | 6 | — | — | 6 |
| Açık Redüksiyon+Derotasyon+Varizasyon+Bute | 3 | — | — | — | 3 |
| Derotasyon+Bute | 1 | 2 | — | — | 3 |
| Bute | — | 3 | — | — | 3 |
| Chiari+Derotasyon (+ Varizasyon) | 1 | 5 | — | — | 6 |
| Toplam | 14 | 43 | 6 | 12 | 75 |

tışmasızdır. Sorunun tartışılan yanı, tedavinin cerrahi yöntemlerle sağlanıp sağlanamayacağıdır. Bazı yazarlar, geç DKÇ olgularında, cerrahi yöntemle tedaviden iyi sonuç alınamıyacağını, tedavi sonrası durumun tedavi öncesini aratacağını ifade etmişlerdir(11, 19, 25). Bu yazarlara göre, cerrahi girişimlerden sonra femur başı avasküler nekroz oranının yüksek oluşu, ankiloza kadar varan kalça hareketlerinde kısıtlanma ve sıklıkla görülen kontraktürler nedenleri ile ne hasta ne de hekim uygulanan cerrahi tedavi sonucundan memnun olmamaktadır. Saharrard, özellikle iki yanlı geç DKÇ olgularında, bir kalçanın redükte ve stabilize edilip diğerinin edilememesi halinde sonucun, heriki kalçanın çıkık kalmasına göre daha kötü olacağını belirtmiştir.

Ancak günümüzde belirtilen yaş grubundaki geç DKÇ olgularının cerrahi yöntemlerle tedavi edilmesi gerektiğini savunanlar çoğunluktadır2. 3, 4, 5, 6, 7, 8, 9, 14, 20. 21. 22. 23. 24. 28. 30).

Şekil - 1

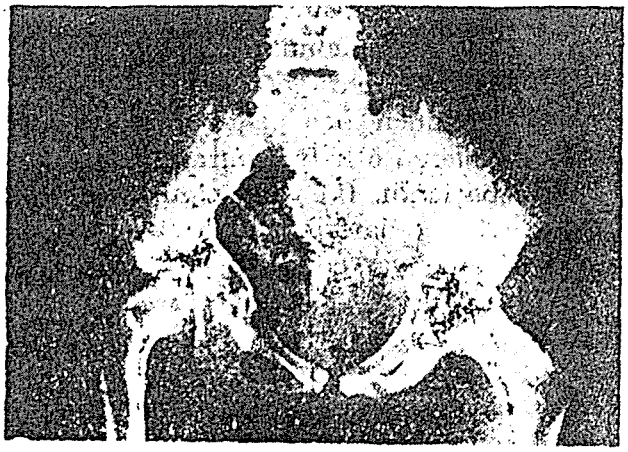

Şekil - 2

Şekil - 3

Buna rağmen belirtmek yerinde olacaktır ki; geç DKÇ olgularında cerrahi yöntemlerle iyi sonuç elde edebilmek için, olguyu ameliyat öncesi dönemde çok iyi değerlendirip en uygun tedavi yöntemini seçmek ve seçilen yöntemi titizlikle uygulamak gerekir. Bu tarz dikkatli bir cerrahi tedavinin geç DKÇ olgularında zararlı değil yararlı olacağı inancındayız. Olgularımızda elde ettiğimiz % 14,6 çok iyi ve % 57,3 iyi olmak üzere toplam % 75,9 tatminkâr sonuç, bu görüşü doğrulamaktadır.

Kanımızca, bu tür olgularda, asetabulum tamama yakın oranda hipoplazik olması nedeni ile femur başı redükte edilse bile relüksasyona engel olmak ve kalçada erken dejeneratif değişiklikleri önleyebilmek için kalçanın stabilize edilmesi gereklidir. Bunun için yaygın olarak kullanılan yöntem Chiari tekniğidir(2, 3, 4, 5, 6, 13, 15, 16, 17, 29). Biz

de olgularımızda Chiari tekniğini uyguladık. Hiç bir olgumuzda triinnominate ve double innominate osteotomi uygulanmadı. Chiari yönteminin, osteotominin yeri, yönü ve kaydırma derecesi gibi teknik özelliklerine uyularak yapıldığında başarılı sonuç vereceği inancındayız.

Femur başının fazla yukarda olduğu olgularda, redüksiyonun sağlanabilmesi için femurda kısaltma gerektiği ya da gerekebileceği belirtilmiştir(5, 6, 13, 17). Biz femur başı çok yüksekte olan olgularımızda, kalça eklemi civarındaki kas ve yumuşak dokularda gerekli gevşetmeyi yapıp, yeterli süre, 15 kg.'a varan ağırlıkla traksiyon uygulayarak femur başını asetabulumdaki normal yeri hizasına indirerek çözümledik ve kısaltma osteotomisi yapmadık. Ancak bu tür olgularda, derotasyonla birlikte, hem başın santralizasyonunu daha iyi temin etmek, hem de tavanla femur başı arasında oluşacak aşırı kompresyonu önlemek için yaygın görüşe uyumlu olarak, varizasyon yaptık. Ancak uygulanan varizasyonun aşırı olmaması gerektiği inancındayız. Zira 110 derecenin altındaki varizasyonda, düzeltmeyi gerektirecek semptomatik koksavara deformitesi oluşması riski çok artacaktır.

## SONUÇ :

7-12 yaşları arasındaki geç DKÇ olgularının cerrahi tedavisi, tedavisiz bırakılmasından çok daha iyidir. Hastanın ameliyata hazırlanması içi yapılmalıdır. Ameliyatta ilke; femur başını zorlamadan asetabuluma yerleştirmek, asetabulum içi ve çevresini basınçtan korumaktır. Elde edilen pozisyonun devamlılığının sağlanması için pelvisin stabilizasyonu sağlanmalıdır. Bu amaçlara ulaşmak için kullandığımız açık redüksiyon+derotasyon+varizasyon+pelvik osteotomi (Chiari ameliyatı) kalça ekleminde büyük bir rahatlık sağlamakta ve epifizit gibi komplikasyonlardan femur başını korumaktadır.

## REFERANSLAR :


1. Bayındır, Ş.: Konjenital Kalça Çıkığı Tedavisinde Periacetabuler Triple Osteotomi. I. Akdeniz ve Ortadoğu Ortopedi ve Travmatoloji Kongresi. 7-13 Mayıs 1970, Ankara.

2. Benson, M.K.; Evans, J.D.C.; The Pelvic Osteotomy of Chiari: An Anatomical Study of The Hazard and Misleading Radiographic Appearences.

3. Chiari, K.: Pelvic Osteotomy For Hip Subluxation. J. Bone. J. Surg. 52-B, 174, 1970.

4. Colton, C.L.: Chiari Osteotomy For Acetabuler Dysplasia In Young Subjects. J. Bone, Joint Surg. 54-B ,578-589, 1972.

5. Çakırgil, G.S.: Ortopedi ve Travmatoloji. Ankara Üniversitesi Basımevi. Ankara, 1977.

6. Çakırgil, G.S.: One Stage Surgical Treatment of Congenital Dislocation of The Hip Joint in Older Children. Sicot XIV World Congress. Kyoto-Japan, 1978.

7. Dega, W.: Sur Quelques Problemes Technique de la Reposition-Reconstruction Opératoire de la Harnche Luxée Congenitalement, Rev. de Chirurg. Orthop. 42, 6, 920-924, 1956.

8. Eppright, R.H.: Dial Osteotomy of The Acetabulum in The Treatment of Dysplasia of Hip. In Proceeding of The American Orthopedic Association. J. Bone, Joint Surg. 57-A. 1172, 1975.

9. Eppright, R.H.: Dial Osteotomy of The Acetabulum in Proceedings of The Western Orthopedic Association. J. Bone. Joint Surg. 58-A, 283, 1976.

10. Eyre-Brook, A.L.: Treatment of Congenital Dislocations or Subluxation of The Hip in Children Over The Age of Three Years. J. Bone. Joint Surg. 48-B, 682, 1966.

11. Gartland, J.J.: Fundementals of Orthopedics. Second Edition, W.B. Sounders Co. Philadelphia-London-Toronto, 1974.

12. Georgijevic, L.S.: Double Partial Osteotomy Of The İliac Bone in The Treatment Of Acetabular Dysplasia in Adolescents and Young Adults. Sicott. XIV. World Congress. Kyoto Japan, 1978.

13. Herold, Z.H.: Combined Operation For CHD Over Age of Six Years. XIV. World Congress, Kyoto, Japan, 1978.

14. Hoffman. D.V., at all.: The Results Of The Chiari Osteotomy. Clin. Orthop. and Related Researc. 98, 162-170, 1974.

15. Mitchell, G.P.: Chiari Medial Dysplacement Osteotomy. Clin. Orthop. and Related Research. 98, 146-150, 1974.

16. Okajima. M. at all.: Chiari's Pelvic Osteonomy İn the Groving State With special Reference To Acetabular Remodeling. Sicot. XIV. World Congress. Kyoto, Japan. 1978.

17. Psorn, V.E. at all.: Treatment Of CHD İn Elder Children And Adolescents. Scot. XIV. World Congress. Kyoto, Japan, 1978.

18. Sage. P.F.: Campbell's Operative Orthopedics. Fift Edition. Vol. II. C.V. Mosby Co. Saint Louis, 1971.

19. Saharrard, W.J.V.: Paediatric Orthopaedics And Fractures. Balckwell Scientific Pub. Oxford And Ebindurg, 1971.

20. Salter, R.B.: Innominate Osteotomy in The Treatment Of Congenital Dyslocation And Subluxtion of The Hip. J. Bone. Joint Surg. 43-B, 518-539, 1961.

21. Salter, R.B.: Role of Innominate Osteotomy in Treatment of Congenital Dislocation And Subluxation of The Hip in The Older Child. J. Bone. Joint Surg. 48-A. 1413, 1966.

22. Steel, H.H.: Triple osteotomy of The Innominate Bone. J. Bone. Joint Surg. 55-A, 343-350, 1073/March.

23. Sutherland, D.H., and Greenfield, R.: Medial Pubic Osteotomy In Difficult Salter Procedures. In Proceeding of The Western Orthopedic Association. J. Bone. Joint Surg. 57-A. 135, 1975/Jan.

24. Sutherland, D.H., at all.: Double Innominate Osteotomy. J. Bone. Joint Surg. 59-A. /8, 1977.

25. Tachdjian, M.O.: Pediatric Orthopedics. Vol. I. W.B. Sounders Co. Philadelphia, London, Toronto, 1972.

26. Tönnis, D.: A New Technique Of Triple Osteotomy For Acetabular Dysplasia in Elder Children And Adults. Sicot. XIV. World Congress. Kyoto, Japan, 1978.

27. Turek. S.L.: Orthopedics. Principles And Their Applications. Third Edition. J. B. Lippincott Co. Philadelphia-Toronto, 1977.

28. Utterback. D.T., Mac Ewen, D.G.: Comparasion Of Pelvic Osteotomies Used in Surgical Correction Of The Congenital Hip. J. Bone. Joint Surg. 54-A/7. 1581-1582, 1972.

29. Wagner, T.A. and Neufeld. J.: The Biomechanics of The Innominate Osteotomy. In Proceedings of the American Academy of Orthopedic Surgeons. J. Bone. Joint Surg. 54-A. 1582-1583, Oct. 1972.

30. Wainwright, D.: The Shelf Operation For Hip Dysplasia in Adolescence. J. Bone. Joint. Surg. 58-B. 159-163, 1976.

# DEROTASYON OSTEOTOMİLERİNDE OSTEOTOMİ SEVİYESİNİN SONUÇLARA ETKİLERİ

Dr. Yılmaz AKALIN[1] Dr. Ünal KUZGUN[2]

GİRİŞ :

Derotasyon osteotomilerinin amacı olan iyi bir santralizasyonun sağlanamamasını etkileyen birçok faktör vardır. Eklem içi interpozisyon durumları, daha önce uygulanmış tedavi yönteminin niteliği, hastanın ileri yaşı ve acetabulumun gerek kalitesi ve gerek yönü gibi önceden mevcut olabilecek anormal şartları bir kenara bırakırsak; femur üst ucundaki açısal ölçülerin değerlendirilmesi ve düzeltilmesi ile osteotomi ve osteosentez tekniklerinin santralizasyonun sağlanması ve devam ettirilmesinde önemli etkileri olduğu bir gerçektir.

Bu çalışmada osteotomi seviyesinin sonuçlar üzerindeki etkileri araştırılmıştır.

MATERYEL VE METOD :

Materyelimizi İst. Üniv. İst. Tıp Fak. Ortopedi ve Travmatoloji Kliniğinde 1963-1973 yılları arasında doğuştan kalça çıkıklı çocuklarda yapılan 79 derotasyon-varizasyon osteotomisi vakaları oluşturmaktadır. 1963-1973 yılları arasında Kliniğimizde DKÇ tedavisinde 223 vakaya derotasyon osteotomisi yapılmıştır. Bu osteotomiler ya yalnız başlarına veya diğer tamamlayıcı ameliyatlarla birlikte uygulanmıştır. Ancak bu araştırmada, derotasyon osteotomisine ilâve olarak yapılan tavan ameliyatları, pelvik osteotomi uygulanmış vakaları, ileri yaştaki vakaları ve 2 yıldan az takip edilmiş vakaları serimiz dışında tuttuk. Geriye kalan 68 vakanın 79 kalçasında derotasyon ameliyatlarının amacı olan uyuşumun (santralizasyon) sağlanıp sağlanamadığını ve bu durum üzerinde osteotomi seviyesinin etkilerini araştırdık.

Santralizasyonun sağlanmasını veya kaybedilmesini Müller'in kriterlerine göre değerlendirdik(10). Vakalarımızda en küçük yaş 1 en büyük yaş 7 olup yaş ortalaması 3.7 dir. Derotasyon osteotomisi yapılan vakaların 37 si (% 46.8) rezidüel sublukasyon, 6'sı (% 7.6) rezidüel luksasyon, 5'i (% 6.3) primer subluksasyon, 31'i ise (% 39.3) primer luksasyon şeklinde idi.

79 kalçanın 42 sinde (% 53.2) derotasyon osteotomisi eklem dışı, 37 vakada ise (% 46.8) açık redüksiyonla beraber yapılmıştır. Bu 68 vaka en az 2 yıl, en çok 10 yıl, ortalama 5 yıl takip edilmişlerdir.

68 vakaya uygulanan 79 derotasyon osteotomisi 33 kalçada (% 41.3) suprakondiler, 17 kalçada (% 21.5) subtrokanterik, 26 kalçada (% 33) intertrokanterik ve 3 kalçada (% 3.7) diafizer seviyede yapılmıştır (Tablo - 1).

Derotasyon osteotomilerinden sonra 68 vakanın 79 kalçasından 45 inde (% 57) santralizasyon sağlanmıştır. Geriye kalan 34 kalçanın (% 43) 17 sinde (% 21.5) subluksasyon, 17 sinde (% 21.5) reluksasyon meydana gelmiştir.

[1] İst. Tıp Fak. Ortapedi ve Travmatoloji Kliniği Doçenti.
[2] İst. Tıp Fak. Ortopedi ve Travmatoloji Kliniği Uzman Asistanı.

Tablo - 1.

| | Suprakondiler | Subtrokanterik | İntertrokan. | Diafizer | Toplam |
|---|---|---|---|---|---|
| Santralizasyon | 19(% 24) | 7(% 9) | 19(% 24) | — | 45(% 57) |
| Subluksasyon | 8(% 9.7) | 5(% 6.5) | 4(% 5.3) | — | 17(% 21.5) |
| Reluksasyon | 6(% 7.6) | 5(% 6.5) | 3(% 3.7) | 3(% 3.7) | 17(% 21.5) |
| Toplam ameliyat sayısı | 33(% 41.3) | 17(% 22) | 26(% 33) | 3(% 3.7) | 79(% 100) |

Osteotomi seviyesinin sonuçlara etkisi şöyledir. Suprakondiler osteotomi yapılan 33 kalçanın 19 unda (% 58) santralizasyon sağlanmış 16 sında ise (% 42) sağlanamamıştır. Subtrokanterik 17 osteotomiden 7 sinde (% 42) santralizasyon sağlanmış 10 unda (% 58) sağlanamamıştır. Intertrokanterik 26 osteotomiden 19'unda (% 73) santralizasyon sağlanmış 7'sinde (%27) sağlanamamıştır. Diafizer 3 osteotominin 3 ünde de (% 100) santralizasyon sağlanamamıştır.

TARTIŞMA :

Ortopedinin altın kitaplarından biri olan Campbell'da Sage derotasyon osteotomilerinde osteotomi seviyesinin ve osteosentez tekniklerinin pek az önemi vardır der(11). Ancak Sage'nin bu sözünün doğru olmadığı anlaşılıyor. Osteotomi seviyesinin önemi ile ilgili olarak birçok araştırma yapılmış ve çeşitli teknikler geliştirilmiştir(1, 2, 5, 7, 9).

Röhlederer rotasyon osteotomisinin önemine dikkati çekmş fakat aynı zamanda suprakondiler seviyede yapılan osteotomilerin bazı mahzurları olduğunu belirtmiş ve kendi tekniğini geliştirmiştir(7). Daha sonra Langenskiöld'de Röhlederer'in düşüncelerine varmıştır(7).

Bernbeck Röhlederer'in çalışmalarından esinlenerek aşırı AT'u düzeltmek için oblik intertrokanterik osteotomi yöntemini geliştirmiş ve osteotomi seviyesinin önemine dikkat çekmiştir(1).

Chuinard ve Logan 18 aylık veya daha büyük DKÇ'li çocuklarda varus osteotomisinin faydalı tesirlerini bildirmişlerdir(4).

Sommerville'de varus osteotomilerinin faydalarını savunur(12). Yazara göre tedav edilen bütün kalçalarda valgus durumu artmaya meyleder. Eğer kalça varus durumunda olursa bunun önemi yoktur. Fakat FE açısı önce normal veya hafif valgus durumunda ise ilerde meydana gelecek aşırı valgus yeterli bir acetabulum gelişmesine engel olur. Gerçekten bizim vakalarımızda da bu durumu saptadık.

Aşırı valgus durumu derotasyon osteotomilerinin sonucunu etkilediği gibi aşırı varusunda sakıncalı tarafları olduğu anlaşılmaktadır(10). Varizasyon osteotomilerinden sonra genu varum ve femur boynunun aşırı yüklenmesine bağlı olarak «baston sapı» deformitesinin meydana gelmesi, distal fragmanın vücudun basınç kuvvetlerine uygun olarak mediale kaydırılması gereğini göstermiştir(10).

Subtrokanterik osteotomi valgus deformitesini düzeltmek için pek uygun değildir. Fakat Christensen'e göre subtrokanterik osteotomide vasküler bozuklukların riski daha azdır ve teknik olarak daha kolaydır(2).

Chuinard subtrokanterik osteotomi yapılan 22 vakasından 18 inde (% 82) iyi sonuç aldığını bildirmiştir(3).

Bizim serimizde yapılan 17 subtrokanterik osteotomiden ancak 7 sinde (% 42) sonuç iyidir. Subtrokanterik osteotomilerdeki başarı oranının bu düşük değerini, kısmen osteosentez materyellerinin yetersizliğine, kısmen açısal değerlerin yeterli saptanamamasına ve kısmen de kliniğimizin bir Eğitim hastanesi olmasına bağlıyoruz.

Llyod-Robert suprakodiler osteotomilerin zararlı etkileri olduğunu bildirmiştir(8). Yazara göre bu metod basittir fakat uygulanmamalıdır. Osteotomi bu seviyede yapılırsa hem valgus deformitesi düzeltilemez, hem de AT düzeltilmesi yeteri kadar olmaz.

Chuinard suprakondiler ve diafizer osteotomilerde, gluteus maximus adalesinin yapışma yeri değiştirilmeden bırakıldığından ve bu adele femur başını öne ve dışa doğru döndürme yönünde tesir gösterdiğinden, adalenin kasılmasının relüksasyonda bir faktör olabileceğini söyler(3).

Bizim vakalarımızda 79 kalçanın 33 ünde (% 41.8) derotasyon osteotomisi suprakondiler seviyede yapılmış ve bu 33 kalçanın 16 sında (% 42) santralizasyon sağlanamamıştır. Bu yüksek oranın nedenlerinden bir kısmını Langenskiöl ve Llyon'un belirtmiş oldukları gibi gluteus maksimus kasının çekme tesirine, ayrıca iliopsoas adelesinin aynı yöndeki etkisine ve yeterli derotasyonun yapılamamasına bağlamak mümkündür. Ayrıca suprakondiler seviyede aşırı valgusun düzeltilmemesi de nüks oranını etkileyen bir faktör olarak görülüyor. Suprakondiler osteotomi vakalarımızdan 9 unda aşırı valgus durumu devam etmiştir.

Şüphesiz diafizer osteotomilerde bu faktörler daha da etkili olacaktır. Nitekim vakalarımızdan 3 ünde diafizer osteotomi yapılmış ve 3 ünde de (% 100) relüksasyon meydana gelmiştir.

Müller'e göre intertrokanterik osteotominin değeri inkâr edilemez(10). Çünkü iki trokanter arasındaki bu bölgede bulunan kemik çok iyi beslenmekte ve kendini kısa zamanda rejenere edebilecek kabiliyettedir.

Aşırı koksa valga ve antetorsiyonun düzeltilmesi ve aynı zamanda distal femur şaftının mediale kaydırılmasının ancak bu bölgede mümkün olduğu anlaşılmıştır. Müller, Mittelmeier, Mau, Konig, Broh gibi yazarlar intertrokanterik osteotomiyi tercih ederler(6, 9, 10, 13).

Trokanter minor'un proksimalinde yapılan osteotomide Röhlederer tarafından bildirilen psoasplasti ameliyatı ile mukayese edilebilecek bir etki kazanılır. Subtrokanterik seviyede yapılan osteotomide bu etki elde edilemez. İliopsoas osteotomi bölgesinin üst kısmını dışa doğru çevirmeye ve dolayısı ile derotasyonun etkisini bozmaya çalışır.

Vakalarımızdan 26 sında osteotomi intertrokanterik seviyede yapılmıştır. Bu 26 kalçanın 19 unda (% 73) santralizasyon sağlanmış, 7 sinde (% 27) sağlanamamıştır.

İntertrokanterik seviyede yapılan osteotomilerdeki başarısızlık sebepleri adale faktörü etkili olamıyacağına göre doğrudan doğruya yetersiz teknik nedeniyle meydana gelmiştir diye nitelendirebiliriz. Tekniğe dikkat edilirse ve femur üst ucundaki açısal değerler daha titiz olarak değerlendirilirse, intertrokanterik derotasyon osteotomilerinden daha iyi sonuç alınacağı kanısındayız.

LİTERATÜR :


1. Bernbeck R.: Kinderorthopadie. Georg Thieme Verlag, Stuttgart, 1954.

2. Christensen I.: Anteversion deformity and Derotation Osteotomy in Congenital Dislocation of the Hip. Acta Orthop. Scand 40: 62-71, 1969.

3. Chuinard E.G.: Early weight-bearing and the correction of Anteversion in the treatment of congenital dislocation of the Hip. BJS 37-A, 229, 1955.

4. Chuinard E.G., Logan N.D.: Varus-producing and Derotational Subtrochanteric osteotomy in the Treatment of Congenital Dislocation of the Hip. JBJS, 45-A, 1397, 1963.

5. Groh P., Biehl G., Harms J.: Ergebnisse der Osteosynthesen bei kindlichen intertrochanteren Femurosteotomien mit sebstspannenden Winkelplatten. Medizinisch-Orthopadische Technik, 4)74: 109-111, A. W. Genter Verlag, Stuttgart, 1974 (Ayrı baskı).

6. Konig G., Schult W.: Der Antetorsions- und Schenkelhalschaftwinkel des Femur. Probleme der röntgenologischen Bestimmung und der operativen korrektur. Bücherei des Orthopaden (Belhefte zur Z. Orthop. vereinigt mit «Aktuelle Orthopadie»). 10. Ferdinand Enke Verlag, Stutgart, 1973.

7. Langenskiöld A., Sarpio O., Michelsson J. E.: Experimental Dislocation of the Hip in the rabbit. JBJS, 44-B, 209-215, 1962.

8. Lloyd-Roberts G.C., Swann M.: Pitfalls in the Management of Congenital Dislocation of the Hip. JBJS, 48-B, 668, 1968.

9. Mau H.: Spontaneous Straightening of the Femoral Neck Following Adduction osteotomy in Congenital Dysplasia of the Hip. 8 e Congres International de Chirurgie Oorthopedique New-York, 4-9 Septembre 1960. 242-247, Bruxelles, 1961.

10. Müller M.E.: Die hüftnahen Femurosto otomien; unter Berücksichingung de Form, Funktion und Beanspruchung de Hüftgelenkes, Georg Thieme Verlag Stuttgart, 1971.

11. Sage F.P.: Femoral osteotomy for Ante version of Femoral Neck. Campbell's Operative Orthopaedics (5. Baskı) C.V Mosby Co. St Louis, 1976-78, 1971.

12. Somerville E.W., Scott J.C.: The direct Approsch to Congenital Dislocation of the Hip. JBJS, 39-B, 623, 1957.

13. Witt AN., Mittelmeier H.. Zur Operation stechnik der İntertrochanteren Rotations Varisierungs osteotomie der Luxations-hüfte mit einer modifizierten Stahlklammer nach Becker. Arch. Orth. Unf-Chir. 50: 597, 1959.

# EPİFİZYOLİZİS KAPİTİS FEMORİS'İN OPERATİF SAĞITIMINDA SUBKAPİTAL OSTEOTOMİNİN YERİ

S. Kemal EROL[1]

GİRİŞ :

Adolesan çağda femurun proksimalindeki büyüme kıkırdağında bir gevşeme ve kayma proçesi olarak kendini gösteren epifizyolizis, kaput ve kollumda bir deformasyon yaratarak, eklem yüzlerinde bir uyumsuzluğa yol açmaktadır. Francillon, M.R.'a göre(2) bu preartretik deformasyon koksartrozların hemen hemen 1/3 ünde etyolojik bir neden olmaktadır.

(Resim) Epifizyolizis kapitis femoriste büyüme kartilajının kollagen prodüksiyonunda bir defekt vardır. Ekstrasellüler matriksin gelişmesindeki bu fundamental defekt, kayma proçesine yol açmaktadır(8, 13).

Hofmeister daha 1894 te sağıtımın hedeflerini açık bir şekilde ortaya koymuştur(14). Bugüne kadar bu konuda fazla bir değişiklik olmamıştır. Eskiden olduğu gibi bugün de sağıtımın temel amacı, deformasyona götüren proçesi durdurmak, yakınmaları ve fonksiyonel bozukluğu ortadan kaldırıp kalıcı deformiteyi düzeltmektir.

(Resim) Bir konservatif sağıtımı yani kansız redüksiyonu, anestezi altındaki manipülasyonlarla, epifizyolizis prekoks denilen ve kollum kırığı gibi birden bire ortaya çıkan akut kaymalarda(14) uygulayan otörler vardır(7, 13). % 5 kadar bir oranda ortaya çıkan akut kaymalarda(14) yapılan bu manüel redreseman sakıncalıdır(11)., böyle girişimlerdeki nekroz oranının % 36'a kadar vardığı bildirilmiştir. Schulitz et al.(13) böyle ileri derecelerdeki akut kaymalarda, açık repozisyon uygulamaktadırlar. Bizim uyguladığımız bir açık repozisyondan sonra, avasküler bir nekroz geliştiğinden, böyle bir cerrahi girişimden vazgeçmiş bulunuyoruz. M.E. Müller'de(11) kaymış olan epifizin intraartiküler bir girişimle kanlı repozisyonunu büyük bir risk olarak görmekte ve bunu önermemektedir.

(Resim) Epifizyolizis progrediens olgularında, 30°'e kadar olan dislokasyonlarda, bir düzeltmeye girişmeden yalnızca bir fiksasyon uygulanmasının en iyi bir koksartroz profilaksisi olduğunda bugün için bir çok otör görüş birliğine varmışlardır(7, 11, 12). Epifizyolizis imminens ile epifizyolizis insipiens devrelerinde, dislokasyon henüz belirli derecelere varmadığından, femur başında epifiz büyüme kartilajının fiksasyonu yeterlidir. Bunun için değişik fiksasyon materyali kullananlar vardır. Bunlardan Steinmann ve Smith Petersen çivileri, spongioza vidaları ve Kirschner telleri sayılabilir(2, 7, 9, 11, 13, 14).

(Resim) Bir kaymayı durdurmak için gerekli olan bu fiksasyonu biz Kirschner telleri

[1] Cumhuriyet Üniv. Tıp Fak. Ortopedi ve Travmatoloji Bilim Dalı Öğretim Üyesi.

ile ve bilateral olarak uygulamaktayız, yani sağlam olan tarafta da yapmaktayız.

Bu amaca ulaşmak için eklem kapsülünü önden açarak, kollum femoristen veya ilium'dan alınan kemik greftlerini epifiz yarığına yerleştirerek, epifizyodez yapan otörler de vardır(2, 4, 9).

(Resim) 30°'nin üstündeki kaymalarda bir operatif sağıtım gerekmektedir, burada bozulmuş olan baş pozisyonu asetabulum içinde düzeltilerek, fizyolojik koşullar geri getirilmeğe çalışılır(2, 3, 6, 7, 9, 10, 11, 13).

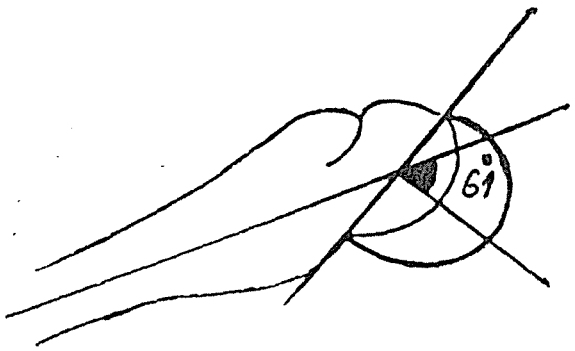


EPİFİZYOLİZİSDE
DİSLOKASYON AÇISININ ÖLÇÜLMESİ

Resim - 1.
Preoperatif olarak çekilen LAUENSTEIN grafisinde kayma açısı hesaplanır.

(Resim) M.E. Müller'e göre her kronik epifiz kayması operatif bir sağıtımı gerektirmektedir(10). M.E. Müller, kaymayı baş çapının 1/3 den az veya çok olarak değerlendirmekte ve sağıtımı da ona göre yönlendirmektedir. Dislokasyon 1/3 den az ise bir vida fiksasyonu, 1/3 den çok ise kollum rezeksiyon osteotomisi endikasyonu vermektedir(10, 11). Biz operatif girişimin şeklini epifizin kayma derecesine göre saptamaktayız.

30° nin üstündeki kaymalarda, kalıcı olan deformitenin düzeltilebilmesi için, 2 değişik anatomik bölgede operatif girişim uygulanmaktadır:

A) Proksimalde subkapital-Intraartikuler osteotomi(2, 9, 10, 11, 14) ve distalde intertrohanterik-ekstraartiküler osteotomi(2, 3, 9, 14). 30° nin üzerindeki kaymalarda uygulanan subkapital ve intertrokanterik 3 düzlemli osteotomilerin değişik taraftarları vardır. Birçok otörler, bir avasküler nekroz olasılığı yüzünden, subkapital osteotomiyi önermemektedirler(5, 7, 13). Bu girişimde bazı otörlerce verilen nekroz oranı % 15 den % 40 a kadar varmaktadır(14).

| | | | |
|---|---|---|---|
| Wiberg 1954 de | 23 olguda | % 15 | nekroz |
| Morscher 1962 de | 34 » | % 18 | » |
| Nicod 1962 de | 10 » | % 20 | » |

vermişlerdir.

(Resim) Femurun ileri derecelere varan proksimal epifiz kaymalarında, bir avasküler nekroz olasılığına rağmen, biz subkapital-intraartiküler osteotemiyi uygulamaktayız. 1971 yılı başlarına kadar intertrohanterik bölgede uyguladığımız 3 düzlemli İmhaeuser (5) osteotomisi ile ileri derecelerdeki kaymalarda, tam bir düzeltmeye ulaşılamadığını gözlemlemiş bulunmaktayız.

Schulitz e tal.'a göre(13) intertrohanterik osteotomide kaput femorisin yeniden tam bir santralizasyon efektine ulaşılamamaktadır. Bu otörler intertrohanterik osteotomiden sonra, bu girişimden önceki duruma oranla, biyostatik yüklenme ilişkilerinde, önemli bir düzelme görememişlerdir ve bunları yaptıkları diyagramlarla da saptamışlardır. Gekeler'e göre de, arkaya ve aşağıya doğru olan aşırı derecelerdeki kaymalarda, intertrohanterik osteotomi ile tam bir düzeltma yapılamamakta, «eklemin dış rotasyon yeteneğinden vazgeçilirse ancak o zaman bir dereceye kadar düzeltmeye ulaşılabilmektedir»(3).

Bir subkapital osteotomiye değer veren Francillon(2), Gekeler(3), Morscher(9), Müller(10) ve Viernstein(14)'e göre, intertrohanterik osteotomi femur başı ile asetabulum arasında yeniden iyi bir uyum yaratmamaktadır, çünkü kollum femorisin kusurlu pozisyonu oldukça fazladır.

MATERYEL VE METOD :

(Resim) Biz subkapital osteotomiyi femur başı epifiz yarığı kemikleşerek kapandıktan sonra uygulamaktayız. Bunun femur başı epifizinin arteryel sirkülasyon ilişkileri yönünden bir önem kazanacağına inanıyoruz.

(Resim) Subkapital osteotomi için çekilen Lauenstein Röntgen grafisinde, epifizin kayma derecesi ölçülerek, operatif girişim önceden planlanır.

Subkapital osteotomi tekniğinde biz Smith-Petersen kesisi ile ekleme ulaşarak, kapsülü ventralden H- şeklinde açtıktan sonra kaput femorisi besleyen arter dallarının yaralanmamasına özen gösterilir. (Resim) Kollumun dorsalinde superior ve inferiorda, baş-kollum sınırına ilerleyen nütrisyonel arterler, arteria sirkumfleksa femoris medialis'in dallarıdır ve kapsula refleksa, yani retinakulum içinde distalden proksimale giderler. (Resim) Kapsül önden açıldığında büyük bir sakınca olamaz, çünkü ventralde ilerleyen tek damar arteria sirkumfleksa femoris lateralistir ve kollum femorisin ventral bölümünün kanlanmasını sağlayan bu arterin baş epifizine verdiği önemli bir dalı yoktur. Kapsül açıldıktan sonra eğik Kocher sondalarını proksimal ve distalde ve ayrıca medial ve lateralde birer adet olmak üzere kollum femorise yerleştirmekteyiz. Böylece osteotomi yapılırken kapsula refleksa ve bunun içinde ilerleyen nütrisyonel arterler korunmuş olurlar. Subkapital bölgede sık bir damar ağı bulunmaktadır, bunun için metal keski ile yapılan osteotomide, osteotomun ağzı hemen epifiz yarığının altına getirilmemeli ve biraz distale yerleştirilmelidir. Ayrıca bu operatif girişimde, epifizin basınç ilişkilerini bozmamak üzere, keskinin düzlemi kollumun eksenine dik olarak değil, ama bileşke kuvvet yönüne dik gelecek bir şekilde, ya epifiz yarığına paralel olarak tutulur veya horizontal düzleme 25-30° lik bir açı ile adapte edilir. Osteotomun düzlemini kollumun eksenine dik olarak tutmak, basınç ilişkileri yönünden kaput femorisin yüklenme bölgesinde ve ayrıca osteotomi yerinin kaynaması yönünden, sakıncalar yaratabilir.




Resim - 2.

A) Femur boynunun ön bölümünde görülen arteria sirkumfleksa femoris lateralis B) Femur boynunun dorsalinde( arteria sirkumfleksa femoris medialis'ten ayrılarak kapsula refleksa içinde baş-boyun sınırına ilerleyen nütrisyonel arterler.

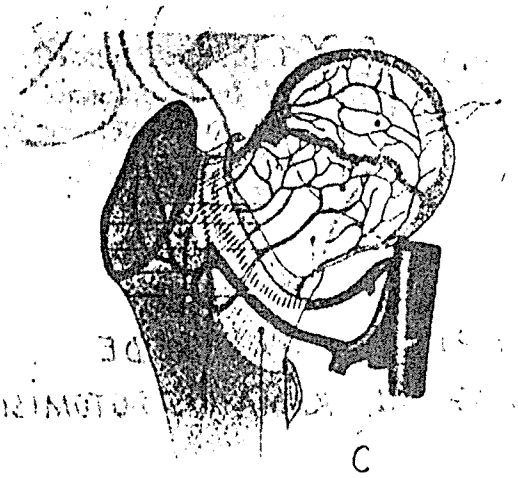


Resim - 2.

C) Femurun baş ve boynunda arteriel sirkülasyon ilişkileri.

(Resim) Subkapital osteotominin uygulandığı kalça eklemine, postoperatif devrede en az 6 ay süre ile yüklenilmemektedir, bu yükten kurtarma ameliyatlının taşıdığı bir Thomas destek ateli ile sağlanmaktadır.

(Resim) 1971-1978 yılları arasında, ortalama 45° nin üzerinde bir kayma açısı bulunan 16 epifizyolizis kapitis femoris olgusunda 17 defa subkapital osteotomi uyguladık, 1 olguda operatif girişim bilateral olarak ya-

pıldı. Hiç bir ameliyatlıda enfeksiyon görülmedi. Bunlardan 2 olguda röntgenolojik olarak avasküler nekroz kendini göstermiştir (Resim), bunun oranı olgu sayısına göre % 11,7 dir. Avasküler nekroz komplikasyonu gösteren 2 olgunun 1 inde, daha preoperatif devrede çekilen radyografilerde, femur başı epifizinin hafif derecedeki beslenme bozuklukları saptanabilmekteydi.

SONUÇ :

(Resim) Bir epifizyolizis olgusunda, bozulmuş olan kalça eklemi mekaniğine, fizyolojik koşullarını yeniden getirebilme ve preartrotik deformasyonları ortadan kaldırabilme endikasyonu ile uygulanacak olan (Resim) bir supkapital kama osteotomisi, avasküler nekroz olasılığına rağmen, doğrudan doğruya deformitenin oluştuğu yerde bir düzeltme yarattığından, intertrohanterik osteotomiden daha çok üstünlük kazandığı kanısındayız (Resim).

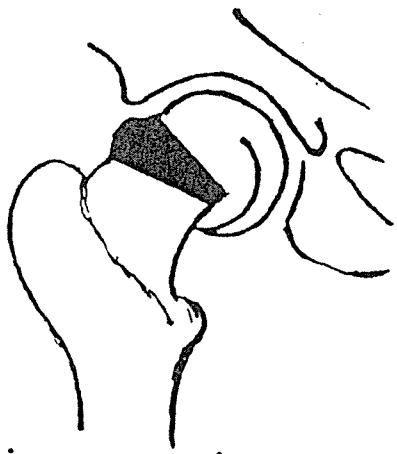

EPİFİZYOLİZİSDE
SUBKAPİTAL KAMA OSTEOTOMİSİ

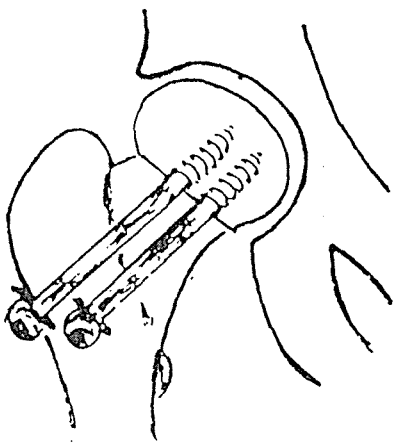

Resim - 3.
Subkapital kama osteotomisinin anatomik yeri ve osteotomiden sonra fragmanların 2 adet spongioza vidası ile fiksasyonu.

KAYNAKLAR :


1. Barmada, R., Richard, F.B., Cimbel, J.S., Ray, R.D.: Base of the Neck extracapsular Osteotomy for Correction of Deformity in Slipped Capital Femoral Epiphysis, Clin. Orthopaedics and Related Research, 132, 98-101, 1978.

2. Francillon, M.R.: Zur Prophylaxe der Arthrosis deformans coxae: Diagnose und Therapie der Epiphyseolysis capitis femoris, Schweizerische Medizinische Wochenschrift, 86 Band, Nr. 71, 167-172, 1956.

3. Gekeler, J.: Intertrochantere oder zervikale korrektur der schweren Hüftkopfepiphysendislokation Zeitschrift Orthopaedie und ihre Grenzgebiete, 114, 693-696, Ferdinand Enke Verlag Stuttgart, 1976.

4. Howorth, M.B.: Slipping of the Upper Femoral Epiphysis, Jourral Bone and Joint Surgery, 31 A, 734-747, 1949.

5. İmhaeuser, G.: Spaetergebnisse der sog. İmhaeuser-Osteotomie bei der Epiphysenlösung, Zeitschrift Orthopaedie und ihre Grenzgebiete, 115, 716-725, Ferdinand Enke Verlag Stuttgart, 1977.

6. Kalitzas, J., Braunsfurth, A.: Soll die İmhaeuser-Osteotomie sofort oder erst nach Fixation und Abheilung der Epiphyseolysis capitis femoris vorgenommen werden? Zeitschrift Orthopaedie und ihre Grenzgebiete, 115, 848-850, Ferdinand Enke Verlag Stuttgart, 1977.

7. Mentzel, M.: Befunde und operative Therapie der Epiphyseolysis capitis femoris, İnauguraldissertation, Medizinische Fakultaet der Universitaet des Saarlandes, 1979.

8. Mikcelson, M.R., Ponseti, İ.V., Cooper, R. R., Maynard, J.A.: The Ultrastructure of the Growth Plate in Slipped Capital Femoral Epiphysis, The Journal of Bone and Joint Surgery, Vol 59-A, Nr. 8, 1076-1081, 1977.

9. Merscher, E.: Die operative Therapie der Epiphyseolysis capitis femoris, Zeitschrift Orthopaedie und ihre Grenzgebiete, 92 Band, 153-174, Ferdinand Enke Verlag Stuttgart, 1960.

10. Müller, M.E.: Zur operativen Behandlung der Epiphysenlösung, Zeitschrift Orthopaedie und ihre Grenzgebiete, 96 Band, 285-286, Ferdinand Enke Verlag Stutgart, 1962.

11. Müller, M.E.: Die Hüftnahen Femurosteotomien, Georg Thieme Verlag Stutgart, 1971.

12. Pöschl, M.: Juvenile Osteo-Chondro-Nekrosen, Handbush der Medizinischen Radiologie (Redigiert von L. Diethelm) Röntgendiagnostik der Skeletterkrankungen, Teil 4, 188-265, Springer Verlag Berlin, 1971.

13. Schulitz, K.P., Hamacher, P., Spier, F.: Beitrag zur Epiphyseolysis capitis femoris, Eine Retrospektive der Jahre 1948-1973 anhand von 373 Faellen, Zeitschrift Orthopaedie und ihre Grenzgebiete, 115, 133-145, Ferdinand Enke Verlag Stuttgart, 1977.

14. Viernstein, K., Keyl, W.: Die operative Behandlung der Epiphyseolysis capitis femoris, Zeitschrift Orthopaedie und ihre Grenzgebiete, 106 Band, 129-147, Ferdinand Enke Verlag Stuttgart, 1969.

15. Whiteside, L.A., Schoenecker, P.L.,: Combined Valgus Derotation Osteotomy and Cervical Osteoplasty for Severely Slipped Capital femoral Epiphysis, Clinical Orthopaedics and Related Research, Number 132, 88-97, 1978.

# BÜYÜK ÇOCUKLARDA KONJENİTAL KALÇA ÇIKIĞININ BİR SAFHADA CERRAHİ TEDAVİ METODU

Dr. Güngör ÇAKIRGİL[1]

Son onyedi yılını konjenital kalça çıkığının tedavisinde ihtisaslaşmaya hasretmiş bir ortopedist olarak 1500 den fazla vakaya bizzat müdahale etmek fırsatını elde ettim. Bu guruptaki vakaların yaşları 2 ile 13 arasında idi. Yaşları 2 ile 4 olanlarda 3 haftalık bir traksiyondan sonra 3 hafta arayla evvelâ açık redüksiyon sonrada derotasyon varus gibi iki ameliyat uyguluyorduk. Yaşları dördün üstünde olanlarda ise myotomiyi takiben 3 haffa iskelet traksiyonu ve sonrada aynı iki ameliyatı uyguluyorduk. Altı yaşın üstündekilerde ise Colonna tipi kapsüloplasty ameliyatları ile ameliyat tekniği ve ameliyat sonu bakımdaki zorluklar nedeniyle tatminkâr sonuçlar alamıyorduk.

Myotomi, açık redüksiyon, derotasyon varus osteotomisi gibi üç safhalı ameliyatların tatminkâr olmayan sonuçları nedeniyle bu yaş gurubundaki hastalarda fibröz ankiloz sayısı gittikçe arttı. Bu problem bizi başka bir metod üzerinde çalışmaya teşvik etti. İşin en önemli kısmı ileri derecede çıkık olan kalçalarda nöro-vasküler bir komplikasyona sebep olmadan femur başını asetabuluma düzgün olarak yerleştirmek ve orada fazla bir basınca uğramadan kalmasını temin etmekti.

Tecrübelerimiz göstermiştir ki femur başının basısı olmadan da asetabular kavite belli bir dereceye kadar gelişebilmektedir.

Ameliyat ettiğimiz 12-13 yaşlarındaki hastalarda asetabulumun derinlik ve genişliğinin femur başını alacak büyüklükte olduğunu müşahade ettik; bu müşahade teşviki ile yeni bir metod üzerinde çalışmaya başladık ve başarılı bir sonuca ulaştık. Şimdi biz büyük çocuklarda konjenital kalça çıkığını bir safhada başarılı olarak «radikal redüksiyon»la şöyle tedavi ediyoruz:

Eğer çıkığa bağlı olarak kısalık beş cm. den fazla ise aynı taraf tibiasını Anderson metodu ile beş cm. uzatıyoruz. Sonra kalçada kontrakte adeleleri kesip eklem kapsulünü açarak eklemin içini temizliyoruz, femurun sub-trochanteric bölgesinden 2-5 cm. lik kemik rezeksiyonu yaptıktan sonra, femur başını asetabuluma redükte ediyoruz, gerekli derotasyon ve varusu vererek femoral şaftı trokanterik kısımla küçük bir Harris Müller plağı veya dört delikli Shermann plağı ve vidalarla birleştiririz. Sonunda trans iliac asetabuloplasty uygularız.

Son altı yıldır 6-13 yaşları arasında 420 den fazla vaka bu metodla tedavi edildi.

TEKNİK :

Krista İlyaka anterior superiordan başlayıp trokanter majorun ortasından geçerek femur ekseni yönünde ilerleyen 12-14 cm. uzunluğunda bir kesi ile girilir.

[1] A.Ü. Tıp Fak. Ortopedi ve Travmatoloji Kürsüsü Profesörü.

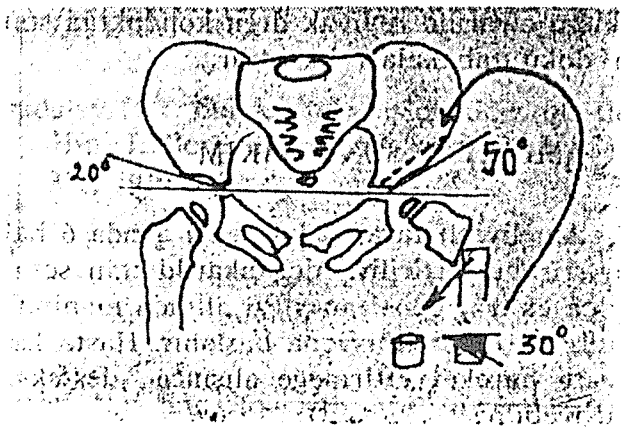


Şekil - 1

Radikal Redüksiyon tekniği. Büyük çocuklarda konjenital kalça çıkığının, dört ayrı ameliyatın tek seans halinde uygulanması suretiyle tedavisi.

Kristanın üstündeki kıkırdağın 4-5 cm. lik kısmı bistüri ile ortasından ikiye ayrılır. Tensor fasya lata elektro koter ile deri kesisine paralel olarak kesilir. Vastus lateralisin 5-6 cm. lik bir kısmı femur üst ucundan başlayarak aşağıya doğru subperiostal olarak sıyrılır. Kontrakte olan adduktor adeleleri ile M. rectus femorisin asetabular başı da kesilir.

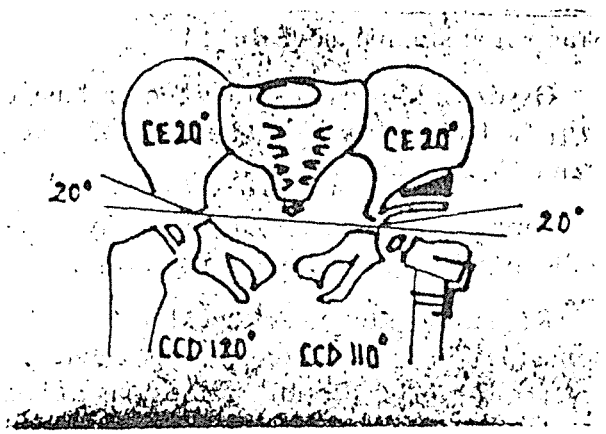


Şekil - 2

Radikal Redüksiyon ameliyatının tamamlanmasından sonraki görünümü.

Eklem kapsulü asetabulumun üst kenarına kadar sıyrıldıktan sonra, yapışma yerinin 5 mm' uzağından antero-medial T şeklinde bir kesi ile açılır. Femur başı laterale çekilmek suretiyle asetabulum açığa çıkarılır. Eğer Ligamentum Teres kopmamışsa onu takibederek asetabulum daha kolay bulunabilir. Gerilmiş olmaktan dolayı kum saati şeklini almış olan kapsül makasla antero-medial istikamette kesilir. Bu safhada eklem kapsulünün tam üstünde bulunan iliopsoas tendonu izole edilerek kesilir. Kesilen kapsül kenarlarına sonradan bağlamak amacıyla ipek dikişler geçirilerek pens konur.

Sıklıkla asetabulum pulvinar doku ve limbus ile tamamen doludur. Bunlar geniş ağızlı Hipofiz pensi ile temizlenerek asetabulum kıkırdağı ortaya çıkarılır.

Şekil - 3

S.B. 10 yaşında bir kız çocuğunda sol taraf konjenital kalça çıkığı

Trans-ilyak asetabuloplasty için dar ve ince osteotom kullanılır; ilyumun dış korteksi asetabulum kenarının 10-15 mm. proksimalinden başlayarak Y kıkırdağına kadar kesilir, ve aşağıya devrilir.

Bu safhada eklemde çalışma işi bırakılarak dikkat trokanterik bölgeden kemik segmenti çıkarmaya teksif edilir.

Femur başını ve boynunu manüple edebilmek için oldukça kalın bir Steinman çivisi trokanterik bölgeden femur başına doğru geçirilir. Boyun nötral pozisyonda tutulurken çivi yere paralel ve boynun merkezinden geçirilmelidir. Femur boynunda ne anteversion nede retroversiyon olmalıdır. Subtrokanterik bölgeden kemik segmenti çıkarıldıktan sonra Steinman çivisinin yardımıyla

femurun proksimal kısmı kolaylıkla manüple ve asetabuluma redükte edilebilir. Bu redükte edilmiş pozisyonun devamını temin için bir asistan görevlendirilmelidir. Sonra lüzumu kadar bir kemik segmenti subtrokanterik bölgeden çıkarılarak daha önce osteotomize edilmiş olan ilyak kanada yerleştirilir.

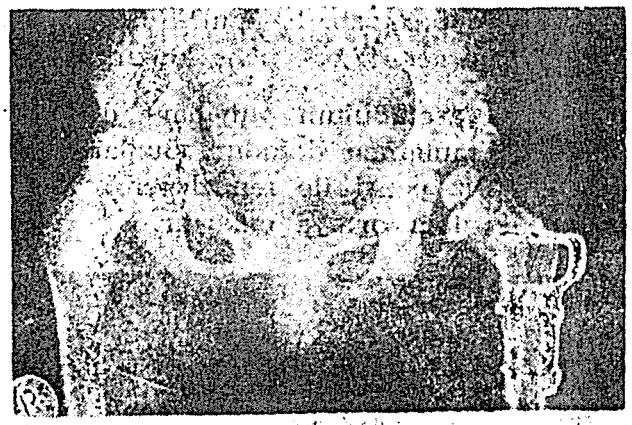

Şekil - 4

S.B. Sol kalça çıkığının Radikal Redüksiyon ameliyatından 6 ay sonraki radyogramı. Kalça, anatomik ve fonksiyonel bakımdan mükemmel guruba dahil edilmiştir.

Ameliyatın son safhası olarak femur şaftı trokanterik bölgeyle çok küçük Harris Müller plağı veya küçük 4 delikli Shermann plağı kullanmak suretiyle birleştirilir. Redüksiyon basit bir manipülasyonla kontrol edilir. Kapsül dikişleri bağlanır ve kesilir.

Şekil - 5

A.Y. 16 yaşında bir kız çocuğu. Sağda konjenital dislokasyon, solda sublukasyon ile kliniğimize yatırılmış.
«Dome Asetabuloplasty» ameliyatından 4 ay sonraki radyogramı

Eklem civarına redivak dren konduktan sonra doku tabakaları kapatılır.

AMELİYAT SONU BAKIM :

Ameliyatlı taraf pelvi pedal alçıda 6 hafta istirahat ettirilir. Alçı çıkarıldıktan sonra kalça eklemi genel anestezi altında manipüle edilir ve rehabilitasyona başlanır. Hasta kalçasını hareket ettirmeğe alışınca desteksiz yürüyebilir.

SONUÇ :

1973-1978 yılları arasında yaşları 6-13 ortalama 10 olan 420 vakada ameliyat yapıldı. Çıkıkların % 65'i sol, % 35'i ise sağ taraftaydı. Hastaların % 74'ü kız, % 26'sı ise erkekti. 6 vakada aynı kalça 2 defa ve 2 vakada 3 defa ameliyat edildi. Takip süresi 1-6 ortalama 3 yıldı.

Çeşitli tip ameliyatlarla tecrübeden sonra bizim «Radikal redüksiyon» diye adlandırdığımız tedavi metodunun konjenital kalça çıkıklı büyük çocukların tedavisinde en az komplikasyonla en tatminkâr olduğu sonucuna varmış bulunuyoruz. Bu metodla komplikasyon insidansı şöyledir :

Ossöz anklez % 1.3 (5); femur başı epifiziti % 4 (16); fibröz anklez 11.4 (47); koksa plana % 25 (105).

Ameliyatta konsantrik redüksiyonu engelliyen patolojik bulgular şöyleydi :

Kapsulün kum saatı şeklinde daralmış olması % 97 (407); kopmuş ligamentum teres % 82 (344); Dönük limbus ve pulvinar dokusu % 91 (382); ve teratolojik tip çıkık % 3.3 (14).

Vakalarımız Severin sınıflandırmasına göre değerlendirildi : % 23.7 (99) mükemmel, % 40 (168) iyi, % 19.6 (82) orta, ve % 16.7 (70) vaka fena olarak nitelendirildi. 420 ameliyattan ilk üç sınıfı birlikte alırsak % 83.3 (350) başarılı ve % 16.7 (70) başarısız sonucuna varırız.

LİTERATÜR :

Badgley, C.: Congenital dislocation of the Hip. J. Bone and Jiont Surg, 31 A: 341-356, 1949.

Bost, F.C. and Larsen, L.J.: The results of treatment of congenital dislocation of the hip in infancy J.B.J.S. 30A: 454-468, 1949.

Farell, B P. and Howorth, M.B.: Open reduction in congenital dislocation of the hip. J.B.J.S. 17: 35-42, 1935.

Gill, B.: The end results of early treatment of congenital dislocation of the hip J.B. J.S. 30A: 442-453, 1948.

Müller, M.B. and Seddon, H.J.: Late results of treatment of congenital dislocation of the hip. J.B.J.S. 35B: 342-371, Aug. 1953.

Ponsetti, I.V., and Frigerio, E.G.: Results in treatment of congenital dislocation of the hip. J.B.J.S., 41-A 823-846, July 1959.

Severin, Erik: Contribution to the knowledge of congenital dislocation of the hip joint. Late results of closed reduction and arthrographic studies of recent cases Acta Chir. Scan., 84: 1-135, 1935.

Wiberg, Cunnar.: Studies of Dysplastic Acetabula and congenital subluxation of the hip Joint. Acta Chir. Scand. Suppl., 58, 83: 1-135, 1935.

# DİZ TOTAL ENDOPROTEZLERİ

**Dr. Mustafa YÜCEL[1], [2]**

Bu çalışmada kliniğimizde, 1976-1978 yılları arasında takılan 19 diz total endoprotezi ele alınmıştır. Diz total endoprotezi indikasyonu, uygulanışı, çeşitli modellerin özellikleri, komplikasyonlar dile getirilmiştir.

13 eklemde Guepar protezi, 6 eklemde GSP protezi uygulanmıştır. Ameliyattan önceki fleksiyon kontraktürü ve frontal deformiteler hemen hemen tamamen giderilmiştir. Bir olguda ölüm, bir olguda gevşeme ve iki olguda patellar ağrı komplikasyonları ortaya çıkmıştır. Patellar ağrılı hastalar konservatif tedavi edilmiştir.

Biz, 60 yaşın üzerindeki hastalarda, abakteriyel, ağrılı dejeneratif diz eklemi bozukluklarının artrodez yerine total endoprotez ile tedavisini öneriyoruz.

[1] Oberarzt der Orth. Abt. St. Vincenz Hosp. 3492 Brakel/Westf. W. Germany.
[2] Konsultan Orthopaede der Caspar-Heinrich Klinik, Rehab. Zentrum. 3490 Bad Driburg/W. Germany.

# PERTHES'in INTERTROHANTERİK VARUS OSTEOTOMİSİ İLE TEDAVİSİ

Dr. Mustafa YÜCEL[1,2]

GİRİŞ :

Günümüze gelene kadar Perthes'in tedavisinde çeşitli yöntemler uygulanmıştır. Bu hastalık 1950 yıllarına kadar çoğunlukla konservatif tedavi edilmiştir. İlk cerrahi yöntemi Katbenstein 1928 yılında kemik iliği transplantasyonu olarak uygulamıştır(9).

Daha sonraları femur boynu çivilemesi (2), femur boynu ve başının perforatörle oyulması(10), epifizin nekrotik bölümlerinin çıkarılması(6), femur başına kemik grefi çakılması(11) gibi yöntemler eklemin tam istirahate sevkedilmesiyle birlikte uygulanmıştır. Bu tedavi metodlarının hastalık süresini kısalttığı ve prognozu iyileştirdiği gözlenmiştir.

İkinci adım olarak subtrohanterik veya intertrohanterik tam veya tam olmayan osteotomi uygulanmıştır. Bu tür osteotomilerde femur boynunun şekli ve yeri değiştirilmemiş yalnız ameliyatın getireceği biyolojik stimülans gözönüne alınmıştır(13).

Hemen hemen bu metoda paralel olarak intertrohanterik varus osteotomisinin 1970 yıllarından itibaren sağlam adımlarla ilerlediği ve bugün tek inanılır tedavi yöntemi olduğu görülmektedir(12, 8, 1).

Eklem uyumunun çok bozulduğu ve intertrohanterik varus osteotomisinin yeterli olmadığı hallerde pelvik osteotomiye de başvurulmaktadır(3, 5).

MATERYEL VE METOD :

Biz, bu çalışmada 1969-1974 yılları arasında Rheinischen Orthopaedischen Landesklinik Viersen'de intertrohanterik varus osteotomisi ile tedavi edilen 27 Perthes'li hastayı, 1938-1969 yılları arasında konservatif tedavi edilen 23 olguyla karşılaştırdık. Hastalar Catteral'in verdiği kriterlere göre ayrılmışlardır. Catteral birinci grubuna giren hastalar hemen hemen tamamen konservatif yöntemlerle tedavi edilirlerken, Catteral II-IV grupları intertrohanterik varus ve derotasyon osteotomisi ile tedavi edilmişlerdir(4).

SONUÇLAR :

Hastalığın ortaya çıkışı yaşı son yıllarda oldukça küçülmüştür. 1938-1954 yılları arasında tedaviye gelen çocukların yaş ortalaması 7 11/12 iken, 1955-1974 yılları arasında bu ortalama 5 8/12 ye inmiştir. Buna sebep birçok otör tarafından akselerasyon, yani büyümenin hızlanması gösterilmektedir.

Osteotomi, % 90 ikinci dönemin yani parçalanma fazının başında yapılmıştır. Bu dönemde yapılan osteotominin önce veya sonra yapılan osteotomilerden daha iyi sonuç verdiği saptanmıştır. Tesbit, dört Kirschner teli ve 1 haftalık pelvipeda alçı ile sağlanmıştır.

[1] Oberarzt der Orth. Abt. St. Vincenz Hosp. 3492 BrakelWestf. W. Germany.
[2] Konsultan Orthopaede der Caspar-Heinrich Klinik, Rehab. Zentrum. 3940 Bad Driburg/W. Germany.

Konservatif tedavi edilen grupta ortalama 18 ay tesbit, 32 ay da genel tedavi süresi saptanmıştır. Osteotomi yoluyla iyileştirilen olgular ortalama 21 ay genel tedavi görürken 8 ay da tesbit uygulanmıştır (Şekil - 1).

Başın acetabulum tarafından örtülmesi Wiberg'in CE açısı ile değerlendirilmiştir(15). Konservatif olgularda tedaviden önce 26°,8 derece ortalama CE açısı bulunurken, iyileşmeden sonra CE açısının 21°,4 dereceye indiği görülmüştür. Buna karşılık osteotomi uygulanan olgularda preoperatif 21°,7 olan CE açısı tedavi sonunda 26°,2 ye çıkmıştır (Şekil - 2, Resim - 1, 2).

Konservatif ve operatif yolla tedavi edilen olguların röntgenolojik değerlendirmesinde dört detişik indeksler oranı (Koefiziyent) kıyaslanmıştır(7).

**Epifiz indeksler oranı,** femur başının yassılaşmasını gösterir. Operatif olgularda ortalama epifiz indeksler oranı % 78, konservatif olgularda % 62 olarak saptanmıştır.

**Baş-Boyun indeksler oranı,** colluni femorisin deformasyonunu dile getirir. Bu oran, intertrohanterik varus osteotomisinden sonra % 88. konservatif tedaviden sonra % 85 olarak bulunmuştur.

**Acetabulum indeksler oranı,** eklemin bu parçasının sığlaşmasını ve tavan açısının genişlemesini gösterir. Bu indeksi osteotomi olgularında % 86, konservatif olgularda % 73 olarak bulduk.

**Acetabulum-Baş indeksler oranı,** baş ve acetabulum arasındaki uyumsuzluğu, başın acetabulumdan dışarı itilmesini dile getirir. Osteotomi ile tedavi edilen olgularda bu indeksler oranının ortalaması % 94, konservatif olgularda % 78 olarak bulunmuştur.

Bütün indeksler oranları ortalamasının topiu halde değerlendirilmesi sonucu bir aritmetik ortalama sayı bulunur. Buna indeksler oranları ortalaması diyoruz. Konservatif olguların bütün indeksler oranı ortalaması % 74'e inerken operatif tedavi sonucu % 86' da kalmıştır (Şekil - 3).

Perthes'de bacak kısalığı çok görülen bir seunçtur. Hasta tarafta uygulanan osteotominin daha fazla bacak kısalığına neden olması beklenirdi. Biz, M.E. Müller'in önerdiği «açılan osteotomiyi» uyguladığımızdan bacak kısalığı artmamıştır. Her iki tedavi grubundaki çocukların yarısında hemen hemen aynı miktarda bacak kısalığı görülmüştür(12). (Şekil - 4, Resim - 3).

Tedavi bitiminden sonra yapılan klinik muayenelerde eklem hareketleri «çok iyi», «iyi», «orta», «kötü» diye değerlendirilmiştir. Varus osteotomili hastaların % 77,7 si çok iyi ve iyi eklem hareketine sahip oldukları görülürken, konservatif olguların yalnız % 69 u bu kriterlere ulaşabilmiştir.

SONUÇ :

Bu çalışmada sunulan klinik ve röntgenolojik sonuçlar bize intertrohanterik varus osteotomisinin Perthes'in tedavisindeki önemli yerini açıkça göstermektedir. Kanımızca kanlanmanın artması ve eklem uyumunun düzelmesi belli başlı faktörlerdir.

Unutulmaması gereken husus, bu ameliyat yönteminin hastalığı tamamen iyileştirmediğidir. Bu nedenle ameliyattan sonra da «yenilenme dönemi» başlayana kadar eklème yük verilmemesi Themas ateli veya alçı ile tedaviye devam edilmesi gerekir.

Şekil - 1.

| | Varus osteotomisi | Konservatif |
|---|---|---|
| Genel tedavi süresi | 21 ay | 32 ay |
| Yatakta geçen tedavi süresi | 8 ay | 18 ay |

KAYNAKLAR :

1. Bauer, R., et. al.: Intertrochantre Osteotomie beim Morbus Perthes (Sammelstudie). Z. Orthop. 115 (1977), 496-504.

2. Breitenfelder, H.: Zur Therapie der Coxa vara adolescentium. Z. Orthop. 78, (1949) 185-197.

3. Canale, St., et. al.: Innominate osteotomy in Legg-Calvé-Perthes disease. J. Bone and Joint Surgery A. 54, (1972), 25-40.

4. Catteral, A.: The natural history of Perthes diseases. J. Bone and Jt. Surg. 53-B (1971).

5. Chiari, K.M., Endler, H. Hackel: Die Behanlung der Coxa magna bei Morbus Perthe mit Beckenosteotomie. Z. Orthop. 115 (1977), 493-494.

6. Haythorn, S.: Pathological changes found in material removed at operation in Legg-Calvé-Perthes disease. J. Bone and Jt. Surg. A-31 (1949) 599.

7. Herdon, C.H., C.H. Heyman: Legg-Perthes disease. A Method for the measurement of the roentgenographic result. J. Bone Jt. Surg. A-32 (1950) 767-778.

8. Hördegen, K.M., A.N. Witt: Erfahrungen mit der intertrochanteren Varisierungsosteotomide bei Legg-CalvéPerthesschen Erkrankung. Arch. Orthop. Unfallchir. 70 (1971) 320-339.

9. Katzenstein, M.: Über subchondrale Knochenmarktranplantationen bei den nach Perthes, Köhler u.a. genannten Knochanerkrankungen. Z. bl. Chir. 55 (1928) 1872-1874.

10. Kienzle, L.: Die Behandlung der Coxa vara epiphyarea und der Perthesschen Erkrankungen durch die Becksche Bohrung. Z. Orthop. 93 (1953) 270-272.

11. Löwe, H.: Beitrag zur Behandlung der Calvé-Legg-Perthesschen Erkrangung. Z. Orthop. 106 (1969) 341.

12. Müller, M.E.: Die hüftnahen Femurosteotomien, 2. Aufl. Thieme, Stuttgart, 1970.

13. Rettig und Seyfart u.a.: Zit. nach M. Pöschl, Juvenile Osteo-Chondro-Nekrosen. s. 340, Handbuch der Mediz. Radiologie, Bd. IV/Teil 4, Springer, Berlin (1971).

14. Steinhauser, E. : Spaetergebnisse der Perthessechen Erkrankung unter Fixierung in Entlastungstellung (Imhauser). Z. Orthop. 107 (1970) 558.

15. Wiberg, G.: Studies on dysplastic acetabula and congenital subluxation of the hip joint. Acta chir. Scand. 83 (1939) 58.

# DUPUYTREN KONTRAKTÜRÜ VAKALARIMIZDA UYGULADIĞIMIZ TEKNİK ve SONUÇLAR

Dr. Merih EROĞLU[1]

12 Dupuytren kontraktüründe uygulanan çeşitli teknikler ve özellikler openpalm tekniğinin üstünlükleri ve sonuçlarına değinilmiştir. Etyolojinin çok tartışmalı olduğu ve son zamanlarda travmanın rolü üzerindeki araştırmalar karşısında olgularda kontraktürün ortaya çıkışındaki faktörler üzerinde durulmuş, yaş, cinsiyet, ameliyat endikasyonu ve ameliyat tekniği üzerinde tartışma ile sonuçlarımız bildirilmiştir.

[1] E.Ü.T.F. Ortopedi ve Travmatoloji Kürsüsü Başkanı.

# OTOİMPLANTASYON SONRASI BÜYÜME PLAĞI AKTİVESİNİN MAKROSKOBİK, HİSTOLOJİK ve TETRASİKLİNLE İŞARETLEME YÖNTEMLERİ İLE DENEYSEL OLARAK İNCELENMESİ

Dr. İsmail Hakkı ÇALLI[1]

98 Taşvanda, ayak metatars kemiklerinin reimplantasyon veya yer değiştirme şeklinde otoimplantasyonları yapılmıştır3, 5, 7, 14, 21, 28, 42, 56, 70, 84, 140, 180. Günlerde tavşanlar öldürülerek implante metatars büyüme plakları, makroskobik, mikroskobik ve tetrasiklinle işaretleme yöntemleri ile incelenmişlerdir.

İmplante edilen metatarslarda ilk iki hafta içinde anlamlı bir değişiklik olmamış, üçüncü hafta başlayan büyümenin onikinci haftaya kadar devam ettiği görülmüştür. Onikinci hafta sonunda, implante metatars boylarında ortalama % 14.7 oranında bir büyüme meydana geldiği bulunmuştur. İmplante metatarsların büyümesi daima normal metatars büyümelerinden önce durmuştur.

Metatarsofalangeal ekleminde çıkık olan implante metatarslardaki belirgin kısalık ve atrofi, kemik gelişmesi ve büyümesi için fizyolojik stimulusların bulunması gereğini kanıtlamıştır.

Mikroskobik incelemelerde büyüme plağı orta kısmındaki hücrelerde ileri derecede nekroz meydana geldiği, periferden difüzyonla beslenen hücrelerin canlılıklarını korudukları gösterilmiştir. İlk gün içinde OTC bantlarının enkondral zonda görülmesi, bu bölgenin difüzyonla beslenebildiğini kanıtlamıştır.

Germinativ hücrelerin aktivitasyonlarına devamı, hipertrofik ve dejenerativ hücrelerin parçalanmıyarak birikmeleri, büyüme plağında kalınlaşmaya neden olmuştur. Bu kalınlaşmanın enkodral ossifikasyonunun oluşmamasına bağlı olduğu, tetrasiklinle işaretleme yöntemi ile, kesin olarak gösterilmiştir.

Dördüncü haftadan sonra, büyüme plaklarının orta kısımlarında epifiz ve diafizleri birleştiren bir kemik köprü meydana gelmiştir. Buna rağmen, bir yüzük şeklinde kalan büyüme plağında, normale yakın büyümenin devam ettiği, 8-10 cu haftalarda aktivitenin kesildiği, tetrasiklinle işaretleme yöntemi ile saptanmıştır.

Sonuç olarak; Çocukların el cerrahisi problemlerinde, ayak falankslarının ele implantasyonunun yararlı ve geçerli bir yöntem olacağı, implante edilen falankslarda % 15 oranında büyüme beklenebileceği kanısına varılmıştır.

[1] Ege Üniv. Tıp Fak. Ortopedi ve Travmatoloji Kürsüsü Doçenti.

# KLİNİĞİMİZDE GÖRÜLEN SEPTİK ARTRİT VAKALARI ve ANALİZİ

Dr. Orhan EROĞLU[1] Dr. Mehmet ERENOĞLU[2]

ÖZET :

Süppüratif artrit olarak da bilinen septik artritler eklem boşluğunun pürülan bir iltihap şeklidir. Hemen daima direkt bir bakteriel invasyon neticesi meydana gelir. Bakteriler genellikle ekleme kan yolu ile gelirler. Primer enfeksion diğer bir organda lokalize olmuştur. Metafizi tamamen eklem boşluğunda olan femur proksimal ucu ve metafizi kısmen eklem boşluğunda olan proksimal ve distal humerus ile distal femurdaki metafiz apseleri eklem boşluğuna drene olup septik artritlere neden olabilir. Süppüratif artrit en sık olarak stafilokoklar, streptokoklar, gonokoklar ve pnömokoklar tarafından meydana getirilir. Bu enfeksion her yaşta görülebilir. Eklem musabiyetine göre en sık olarak sırasıyla diz, kalça, dirsek ve omuz eklemlerini tutar. Genellikle monoartikülerdir. Mikroskobik olarak da nonspesifik akut pürülan bir iltihap şeklinde görülüp başlangıçta eklem boşluğunda nötrofilleri ihtiva eden bulanık bir sıvı bulunur. Etiolojik ajanın virulansına ve hastalığın süresine bağlı olarak alttaki kıkırdak da musab olabilir. Bu durumda eklem yüzeylerinde geniş harabiyet meydana gelir. Sonradan teşekkül eden fibröz nedbeler eklem fonksionunu ciddi bir şekilde bozabilir. Bununla beraber süppüratif artrit neticesi ankiloz nadirdir. Hastalık erken devrede uygun bir tedavi ile kontrol altına alınırsa eklem fonksiyon bozukluğu göstermiyecek şekilde normale dönebilir. Sonuç olarak hafif seröz şekillerde iyileşme rezolisyonla olmakta ve konservatif metodlarla buradaki seröz eksuda rezorbe edilmektedir. Daha şiddetli olan destrüktif vakalarda sadece eksudanın rezorbsionu değil aynı zamanda granulasyon dokusu ile tamir olmakta ve fibröz ankiloz gelişmektedir. Böyle vakalarda başlangıçta derhal drenaj yapılmalı ve kültürde saptanan mikroorganizmanın hassas olduğu antibiotik başlanmalıdır.

Bu çalışmamızda İzmir Çocuk Hastanesi Ortopedi ve Travmatoloji Kliniğine 1970-1978 yılları arasında 0-14 yaş grubu içinde müracaat eden 136 septik artritli hasta gözden geçirilmiş, konu ile ilgili klâsik bilgiler verilmiştir. Ancak 70 vakanın çeşitli yönleri ile klinik ve radyolojik değerlendirilmesi yapılıp, uyguladığımız tedavi ve bunların sonuçları belirtilmiştir.

[1] İzmir Çocuk Hastanesi Ortopedi Kliniği Şefi.
[2] İzmir Çocuk Hastanesi Ortopedi Kliniği Şef Muavini.

# WRİNGER, ROLLER ve BENZERİ MAKİNALARLA YARALANMALARDA TEDAVİ

Dr. Merih EROĞLU[1] Dr. İsmail ÇALLI[2]

Çamaşır makinası, ütü makinaları ve diğer tip preslerle meydana gelen ezilme ve yanma sonucu el ön kol ve kolda husule gelen yaralanmalarda tedavi prensipleri tartışılmış ve konservatif ve cerrahi tedavi uygulanan vakaların sonuçları değerlendirilmiştir Bu vakalarda erken ve gerekli cerrahi tedavinin üstünlüğü vurgulanmış ve rekonstrüktif cerrahi olanaklarının uygulama alanı olarak vakaların gözden kaçmaması ve ihmal edilmemeleri ve tedavinin zamanını tayin etmenin önemi üzerinde durulmuştur.

[1] E.Ü.T.F. Ortopedi ve Travmatoloji Kürsüsü Başkanı
[2] E.Ü.T.F. Ortopedi ve Travmatoloji Kürsü Doçenti.

# OMURİLİK YARALANMALARINDA SPİNAL ve SEREBRAL UYARILMIŞ YANITLAR[1]

Dr. Rifat MUTLU Dr. Cumhur ERTEKİN

Orta dorsal, distal omurilik ve kauda ekuina travması geçirmiş 34 olgu da; elektrofizyolojik yöntemler ile somatosensoriyal spinal (EspG) ve Serebral (SEP) uyarılmış ortalama bilgisayar yanıtları incelendi. 11 olgu da travmanın akut devresinde, 23 olgu da sekel devrede yöntemler uygulandı. Akut devredeki olgular sonradan elektrofizyolojik ve/veya klinik olarak yeniden izlendiler. Elektrofizyolojik değerlendirmeler klinik ve operasyon gözlemleri ile karşılaştırıldı. Saf ve sınırlı konus medullaris lezyonunda, EspG ve SEP normaldi. Distal omurilik ve geniş kauda ekuina tutuluşunda ya yanıt yitimi ya da amplitüd, latans değişmeleri klinik tabloya oldukça paralel patoloji gösterdi. Orta dorsal spinal lezyonlarda, lezyonun yaptığı destrüksiyon derecesi SEP'lerdeki patolojiye uygun bulundu.

EspG ve SEP'in erken devrelerde yitiminin özellikle distal omurilik lezyonlarında ve SEP yitiminin ise orta dorsal spinal lezyonlarda prognoz yönünden kötü bir anlam taşıdığı sonucuna varıldı.

[1] E.Ü.T.F. Nöroloji ve Nöroşirurji Klinikleri.

# TOPLUMSAL YÖNÜ İLE DOĞUŞTAN KALÇA ÇIKIĞI ve ERKEN TEŞHİS SORUNU ÜZERİNE BİR ARAŞTIRMA

Dr. Atilla ONGAN[1]

Doğuştan kalça çıkığı toplumsal bir yara olarak sürüp gitmekte, sakat çocuklar tedavi kurumlarına çoğunlukla gecikerek başvurmaktadır. Erken teşhis ve tedavi ile bu sorunun kesin bir şekilde çözümlenebileceği bilinmektedir.

Bu çalışmada ortopedi uzmanları dışında kalan yeni doğanlarla ilgili sağlık elemanları arasında DKÇ konusunda teorik ve pratik bilgi araştırması yapıldı. Çeşitli kurumlara bağlı doğum kliniklerinde, Kadın-Doğum, Çocuk Hast. Uzmanları, Pratisyen Hekim adayları, Ebe ve Hemşireler arasında anketler düzenlendi. Sonuçlar tartışılarak değerlendirildi.

Sorunun çözümlenebilmesi için doğumla alâkalı Tüm Sağlık Elemanlarının DKÇ konusu ile ilgilenmelerinin önemi, bu konuda örgün ve sürekli eğitim-öğretim çalışmalarının yapılmasının gerekliliği vurgulandı.

[1] S.S.K. Göztepe Hastanesi Ortopedi Mütehassısı.

# KUNTSCHER ÇİVİSİYLE TEDAVİ EDİLEN ÇOCUK FEMUR KIRIKLARINDA KLİNİK ve ORTORÖNTGENOGRAFİK GEÇ SONUÇLAR

Dr. Ayhan N. KARA[1] Dr. M. Alp GÖKSAN[2] Dr. Mişel J. KOKİNO[3]

Femur kırığı nedeniyle Küntscher çivisiyle tedavi edilen 6-14 yaşları arasındaki 29 olgunun ortalama 8 yıl sonraki geç takiplerinde, alt ekstremite uzunluk farkları, klinik ve ortoröntgenografik olarak ölçülmüştür. uzun zaman femurda kalan çivinin kemik uzamasına ve kollum diafiz açısına olan etkisi incelenmiştir. Hastaların tedaviden seneler sonra, yapılan tedavi ile ilgili bir şikâyetleri olup olmadığı araştırılmış ve alt ekstremite fonksiyonları, hareket ve uzunluk farkı yönünden değerlendirilerek, aynı yaş gurubunda konservatif tedavi görenlerle karşılaştırılmıştır.

İstanbul Üniversitesi İstanbul Tıp Fakültesi Ortopedi ve Travmatoloji Kliniğine 1960-1973 yılları arasında müracaat eden 437100 olgudan 1278'i (% 0,029) femur kırığıdır. Tüm femur kırıklarının 658'i (% 51,44) cerrahi yolla, 630'u (% 48,6) konservatif yolla tedavi edilmiştir. Cerrahi yolla tedavi gören 658 olgunun 153'ü (% 23,2) 6-14 yaş gurubundadır ve araştırmamızı içermektedir.

1278 femur kırığının 689'u (% 53,9) 14 yaşından küçüktür. Femur kırıklı 689 çocuk olgusundan 153'ü (% 22,3) Küntscher ile, geri kalan 536'sı (% 77,7) konservatif yöntemle tedavi edilmiştir.

Geç takipleri için çağırılan 153 olgudan sadece 29'u (% 18,9) kontrola gelmiştir. 29 olgunun 24 ünde çivi ortalama 13,8 ay sonra çıkarılmıştır. 5 olguda ise çivi çıkarılmamıştır. Bu olgularda Küntscher çivisi ortalama 8 yıldanberi femur medüllasında durmaktadır ve bir şikâyetleri olmadığından çiviyi çıkarma gereksinimi duymadıklarını belirtmişlerdir.

29 olgunun 28 inde çivilemeden sonra, her iki femur boyu eşit uzunlukta kabul edilmiştir. Bir olgu ise 10 yaşında, 4,5 cm kısalıklı defekt psödartrozudur.

Olguların geç takiplerinde alt ekstremitelerde uzunluk farkını saptamak için yapılan klinik ölçüm ile ortoröntgenografik ölçüm arasında ortalama 0,5 cm yanılma olmuştur. 29 olgudan 28 inin, alt ekstremitelerinde mevcut olan uzunluk farkından doğan bir şikâyetleri yoktur. Bu uzunluk farkını hissetmediklerini söylemişlerdir.

MATERYEL VE METOD :

1960-1975 yılları arasında İ.Ü.İ. Tıp Fak. Ortopedi ve Travmatoloji Kliniğinde Küntscher çivisiyle tedavi edilen 6-14 yaşları arasındaki 153 femur kırığı olgusundan 29 unun 3-14 yıl (ortalama 8 yıl) sonraki klinik ve

[1] İ.Ü.İ. Tıp Fak. Ortopedi ve Travmatoloji Kliniği Uzman Asistanı.
[2] İ.Ü.İ. Tıp Fak. Ortopedi ve Travmatoloji Kliniği Öğretim Üyesi.
[3] İ.Ü.İ. Tıp Fak. Ortopedi ve Travmatoloji Kliniği Uzman Asistanı.

ortoröntgenografik geç tetkiklerinde aşağıdaki bulgular elde edilmiştir.

Radyolojik ölçümle femurlarda uzunluk farkı:

29 olgunun 20 sinde (% 68,9) kırık taraf femur, karşı femura kıyasla ortalama 11,4 mm daha uzun bulunmuştur. Uzama en az 1 mm, en çok 17 mm.'dir. Diğer 9 olgunun 8 inde ise kırık taraf femur, karşı tarafa kıyasla ortalama 12,3 mm kısa bulunmuştur. Kısalık en az 6 mm, en çok 24 mm dir; 24 mm kısalık saptanan olgu kötü sonuçlanmıştır ve çivilemeden sonra osteomiyelit gelişen olgudur. Özelliği nedeniyle bu değerlendirmenin dışında bırakılan bir olgu 10 yaşındayken sol femuru kırılmış ve değişik yerlerde muhtelif konservatif ve cerrahi tedaviler görmüştür. Kırık tarihinden yaklaşık 1 sene sonra kliniğimize müracaatında sol femurda 4, 5 cm kısalıklı defekt psödartrozu saptanmıştır. Küntscher ile osteosentez yapılan hastanın 7 sene sonraki kontrolunda, sol femurda radyolojik ölçümle 48 mm kısalık bulunmuştur. Kırık taraf tibiada da 7 mm uzama saptanmış olup total sol alt ekstremite kısalığı 41 mm. dir. Hastanın bir şikâyeti olmadığı gibi kalça ve diz fonksionları tamamen normaldir (Resim - 3).

Radyolojik ölçüm ile tibialarda uzunluk farkı:

Hem femur, hem de tibia kırığı olan 3 olgu dışındaki diğer 26 olgunun 5 inde tibialarda uzunluk farkı bulunmamış, 11 inde ameliyatlı taraf tibiada ortalama 2,7 mm uzama (En az 1 mm, en çok 6 mm), 10 unda ortalama 3,3 mm kısalma (En az 1 mm, en çok 10 mm) saptanmıştır.

Defekt psödartrozlu bir olgu ve krus kırıklı 3 olgu dışındaki 25 olgunun, femur ve tibialarının uzunluk farkları birlikte değerlendirilerek aşağıdaki sonuçlar alınmıştır:

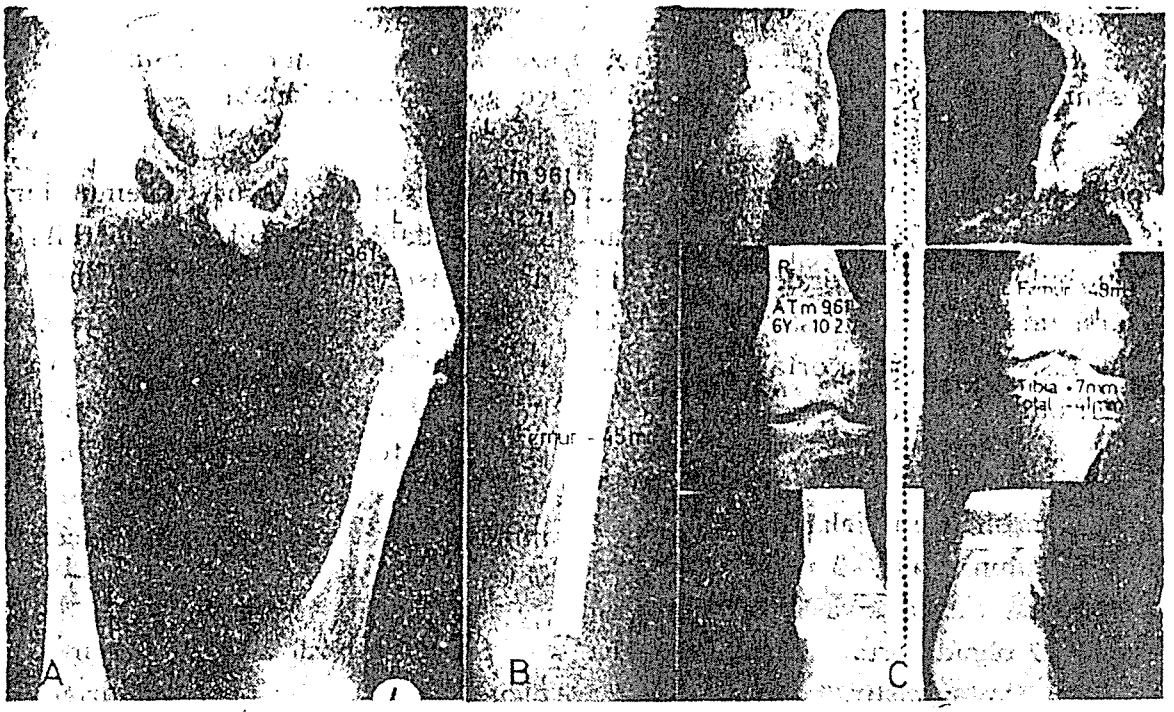


Resim - 1.

A—10 yaşında kırık tarihinden 1 yıl sonra defekt pdösartrozu. B - Civilemeden 14 gün sonra 4,5 cm kısalık mevcut. C - Solda 6 yıl sonra 41 mm kısalık olup tibiada 7 mm lik telafi uzaması olmuştur.

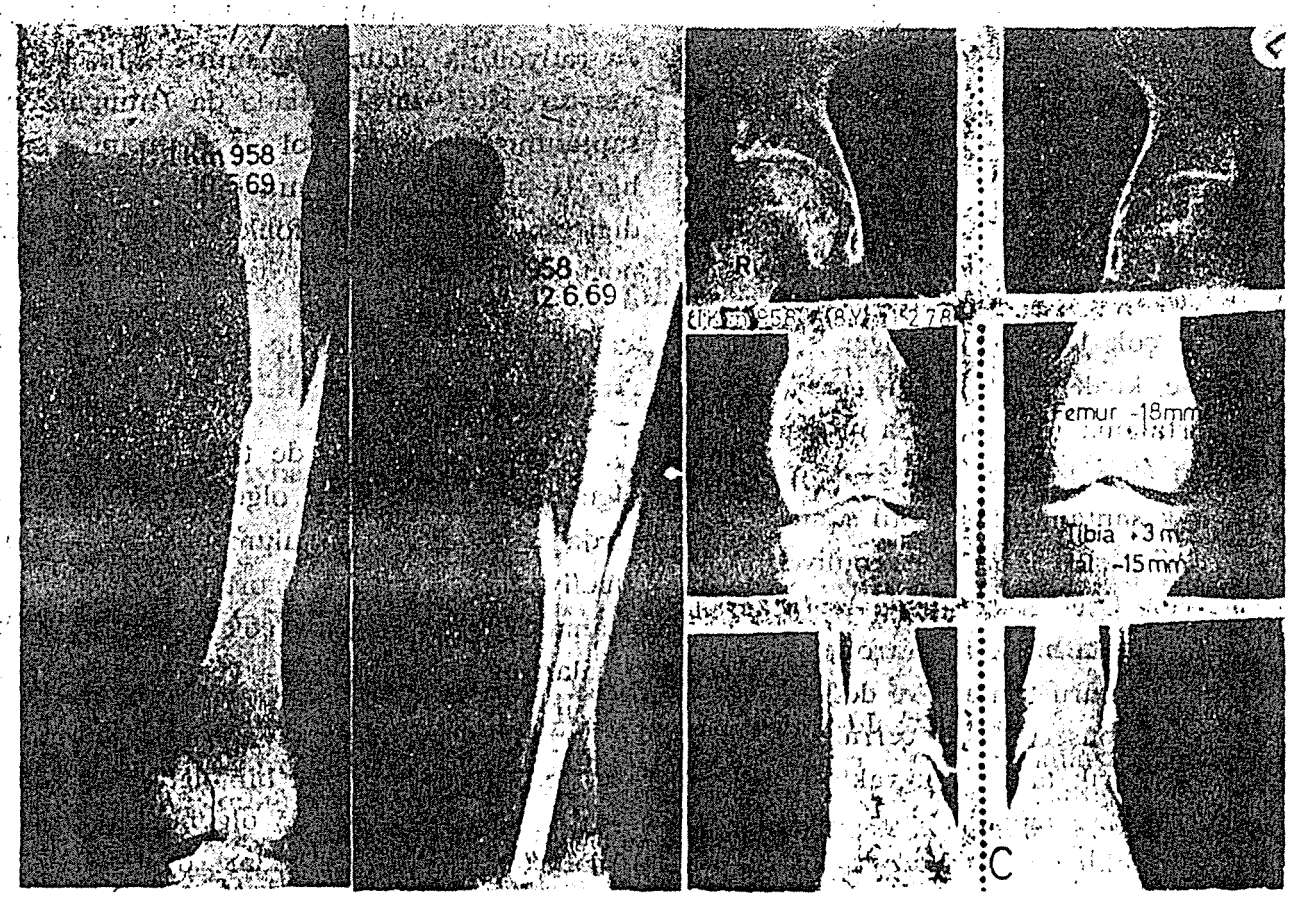


Resim - 2.

A - 11 yaşında sol femur parçalı oblik kırık. B - Çivilemeden 1 ay sonra. C - 8 yıl sonra total 15 mm kısalık var. Tibiada 3 mm telafi uzaması var. (Femurdaki kısalık çivilemeden sonra kırığın şekli ve tipi itibariyle iç içe geçmeye bağlanabilir.)

Ameliyatlı taraf femurda uzama saptanan 19 olgunun 4 ünd tibialar arasında uzunluk farkı bulunmamış, 7 sinde aynı taraf tibia, karşı taraf tibiaya kıyasla ortalama 3,1 mm daha kısa, 8 olguda da ortalama 2,3 mm daha uzun bulunmuştur.

Ameliyatlı taraf femurda kısalık saptanan 6 olgunun birinde tibialar arasında uzunluk farkı bulunmamış, 3 ünde kırık taraf tibia, karşı tarafa kıyasla ortalama 8,3 mm kısa ve 2 olguda ortalama 4,5 mm daha uzun olduğu saptanmıştır.

3 olguda femur kırığı ile birlikte krus kırığı da vardır. 2 si ipsilateral biride kontralateraldir.

Sol ipsilateral krus ve femur kırığı olan 10 yaşındaki 1 inci olgunun her iki kırığına da Küntscher çivisiyle osteosentez yapılmıştır. Femurdaki çivi 2 sene sonra çıkarılmıştır, fakat tibiadaki çivi 9 sene sonra hâlâ kemikte durmaktadır. Bu olguda radyolojik ölçümle sol femurda 12 mm, sol tibiada 21 mm olmak üzere sol alt ekstremitede toplam 33 mm kısalık vardır. Hastanın hiçbir şikâyeti yoktur ve kalça, diz fonksionları normaldir.

Sol ipsilateral krus ve femur kırıklı 2 ci olgu 11 yaşındadır ve krus kırığı konservatif tedavi edilmiştir. 5 yıl sonraki kontrolde sol femurda 14 mm, sol tibiada 13 mm olmak üzere sol alt ekstremitede toplam 27

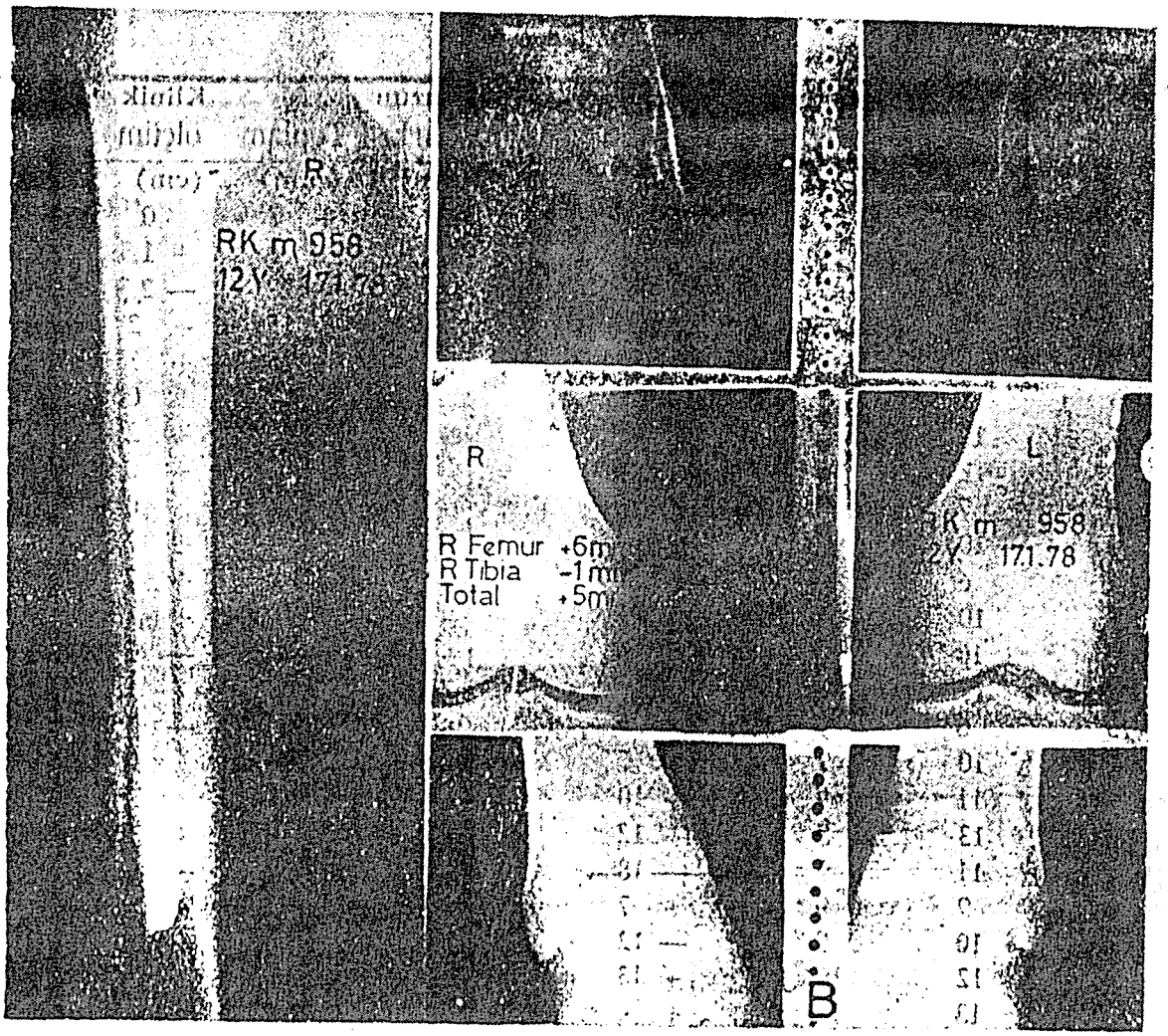


Resim - 3.

A - 7 yaşında iken sağ femur kırığına Küntscher ile osteosentez yapılmış olup 12 yıl sonra çivi kemiğe gömülmüştür. B - Sağda 12 yıl sonra total 5 mm uzama saptanmıştır. Hastanın şikâyeti yoktur, kalça ve diafiz fonksiyonları normaldir.

mm kısalık saptanmıştır. Hasnanın şikâyeti yoktur ve kalça dız fonksionları normaldir.

Kontralateral krus kırıklı 14 yaşındaki üçüncü hastada da krus kırığı konservatif tedavi edilmiştir. 5 yıl sonraki kontrolde kırık taraf sağ femurda 9 mm uzama, kırık taraf sol tibiada 6 mm kısalma görülmüştür. Total kısalık farkı sağda +3 mm dir. Hastanın şikâyeti olmayıp, kalça ve diz fonksionları normaldir. Tablo - 1 de olguların yaşı, takip süresi, femur ve tibia uzunluk farkları ve muayene bulgularına göre sonuçları verilmiştir.

Hastaların 23'ü (% 79,3) erkek, 6'sı (% 20,7) kızdır. 11 sağ (% 37,9) ve 18 sol (% 68,1) femur kırığıdır. En küçük yaş 6, en büyük yaş 14 tür. Yaş ortalaması 9,7 dir.

Grafik - 1 de yaş guruplarına göre ortoröntgenografik ölçümle femur uzunluk farkları gösterilmiştir: 13 olguda 5 ile 15 mm arasında uzama dikkati çekmektedir. Uzunluk farklarıyla yaş gurupları arasında anlamlı bir ilişki saptanamamıştır.

Tibialarda ortoröntgenografik ölçümle uzunluk farkları grafik 2 dedir. Grafik 3 te kırığın şekli ile uzunluk farkı arasındaki ilişki görülmektedir. Kırık seviyesiyle femur uzunluk farkı arasındaki ilişki grafik 4 tedir.

TABLO - 1.

| Olgu | Yaş | Takip süresi (Yıl) | Femur uzunluk farkı (mm) | Tibia uzunluk farkı (mm) | Toplam (mm) | Klinik ölçüm (cm) | Sonuç | |
|---|---|---|---|---|---|---|---|---|
| 1 | 13 | 3 | + 10 | — 3 | + 7 | 0 | İyi | |
| 2 | 14 | 4 | + 1 | — 1 | 0 | + 1,5 | » | |
| 3 | 11 | 5 | — 14 | — 13 | — 27 | — 2,5 | » | ** |
| 4 | 14 | 5 | + 9 | + 6 | + 15 | + 2 | » | *** |
| 5 | 12 | 5 | + 11 | + 2 | + 13 | + 1 | » | |
| 6 | 8 | 6 | + 7 | 0 | + 7 | 0 | » | |
| 7 | 12 | 6 | + 9 | + 1 | + 10 | + 2 | » | |
| 8 | 12 | 6 | + 5 | 0 | + 5 | + 0,5 | » | * |
| 9 | 7 | 6 | — 6 | 0 | — 6 | 0 | » | |
| 10 | 10 | 6 | + 16 | + 5 | + 21 | + 2,5 | » | |
| 11 | 6 | 7 | + 14 | — 10 | + 4 | + 2 | » | |
| 12 | 10 | 7 | + 6 | + 2 | + 8 | + 1,5 | » | |
| 13 | 10 | 7 | — 48 | + 7 | — 41 | — 5 | » | |
| 14 | 13 | 7 | — 6 | — 1 | — 7 | + 1,5 | » | * |
| 15 | 6 | 7 | — 24 | + 5 | — 19 | — 1 | Kötü | |
| 16 | 10 | 7 | — 7 | + 4 | — 3 | 0 | İyi | * |
| 17 | 11 | 7 | + 10 | 0 | + 10 | + 1 | » | |
| 18 | 13 | 8 | + 12 | — 2 | + 10 | + 1,5 | » | |
| 19 | 11 | 9 | — 18 | — 3 | — 22 | — 1,5 | » | |
| 20 | 9 | 9 | + 7 | + 4 | + 11 | + 1 | » | * |
| 21 | 10 | 9 | — 12 | — 21 | — 33 | — 4 | » | ** |
| 22 | 12 | 10 | + 13 | 0 | + 13 | — 0,5 | » | |
| 23 | 13 | 12 | + 4 | + 1 | + 5 | — 1,5 | » | |
| 24 | 7 | 12 | + 22 | — 3 | + 19 | + 2 | » | |
| 25 | 6 | 12 | + 22 | — 2 | + 20 | + 2 | » | |
| 26 | 6 | 13 | + 27 | — 1 | + 26 | + 2 | » | |
| 27 | 7 | 13 | + 6 | + 1 | + 7 | 0 | » | * |
| 28 | 12 | 13 | + 18 | + 3 | + 21 | + 1 | » | |
| 29 | 11 | 14 | — 12 | + 2 | — 10 | — 1,5 | » | |

* Çivisi çıkarılmış olgular.
** Aynı taraf krus kırığı.
*** Karşı taraf krus kırığı.

TABLO - 2.

| Tedavi zamanı | 6 — 8 | 9 — 11 | 12 — 14 | Toplam |
|---|---|---|---|---|
| İlk 3 haftada | 4 | 6 | 11 | 21 (% 72,4) |
| 3 hafta - 1,5 ay | 4 | 2 | — | 6 (% 20,6) |
| 1,5 aydan sonra | — | 2 | — | 2 (% 7,0) |
| | 8 | 10 | 11 | 29 (% 100.0) |
| Toplam | (% 27,6) | (% 34,5) | (% 37,9) | |

Tablo - 2 de hastaların yaş guruplarına göre tedavi zamanı gösterilmiştir.

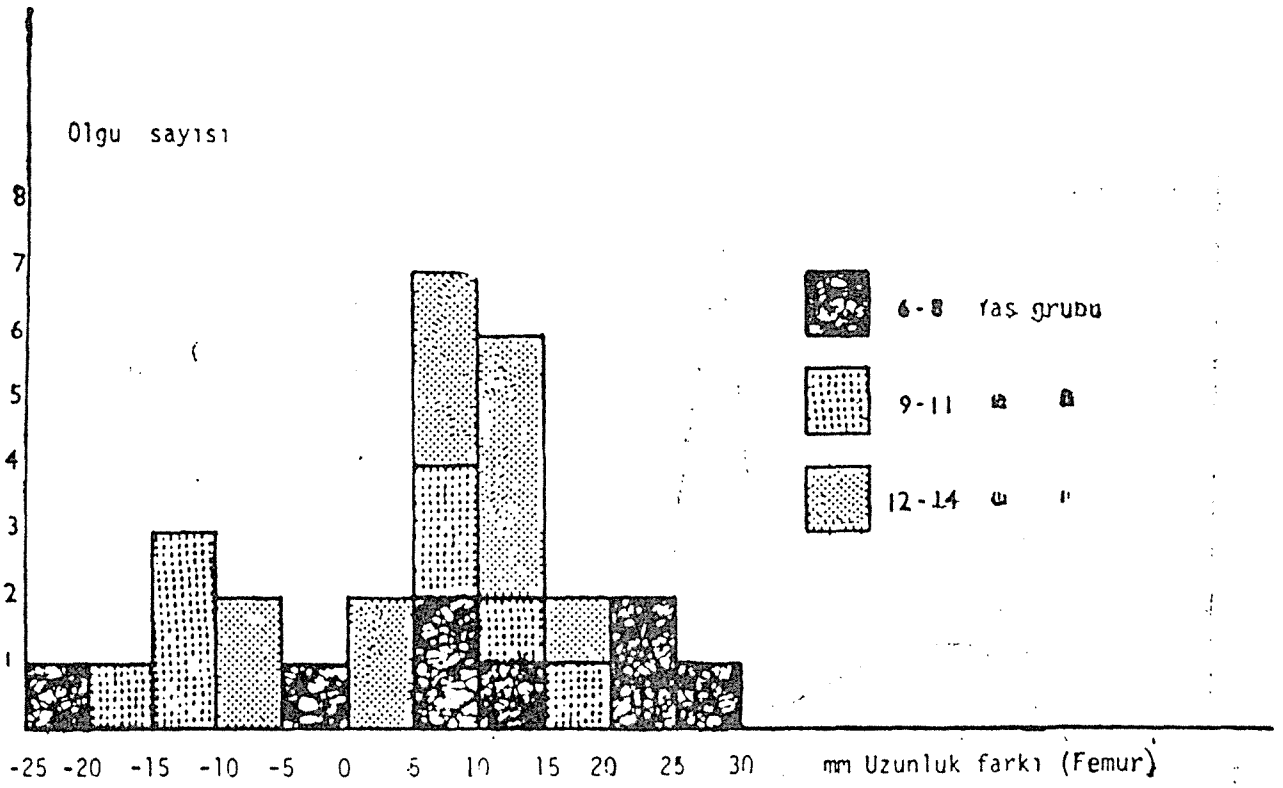


Grafik1. Yaş gruplarına göre femur uzunluk farklarının ortoröntgenografik görünümü.

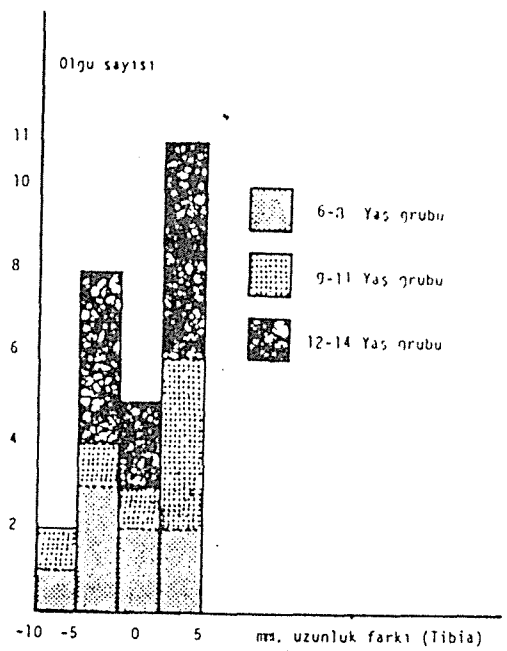


Grafik 2. Yaş gruplarına göre 26 olguda tibia uzunluk farklarının ortoröntgenografik görünümü.
(3 olgu krus kırığı nedeni ile grafikte gösterilmemiştir.)

## SONUÇLAR :

Ortalama 8,4 yıl Küntscher çivisini femurlarında taşıyan 5 olgunun klinik muayenesinde, hastaların hiçbir şikâyetleri olmadığı ve alt ekstremite fonksionlarının tam olduğu görülmüştür. Bu 5 olguda femur ve tibiaların uzunluk farkı ölçülmüş ve 3 ünde kırık taraf femurda ortalama 6 mm uzama, aynı taraf tibiada ortalama 2 mm uzama saptanmıştır. 2 olguda da kırık taraf femurda ortalama 6,5 mm kısalma ve aynı taraf tibiada birinde 1 mm kısalma, diğerinde 4 mm uzama saptanmıştır. Bu 5 olguda kollum diafiz açısında anormal bir gelişme olmamıştır. Bu bulgular, çivinin medüllada uzun müddet kalmasının uzamaya yada kollum diafiz açısına önemli bir etkisi olmadığını göstermektedir. Aynı zamanda çivinin trokanter kitlesine olan tahripkâr etkisi de büyümeyi menfi yönde etkilememektedir. Ayrıca çivisi normal sürede çıkarılan olgulardan elde ettiğimiz bulguların ışığı altında, çivinin tro-

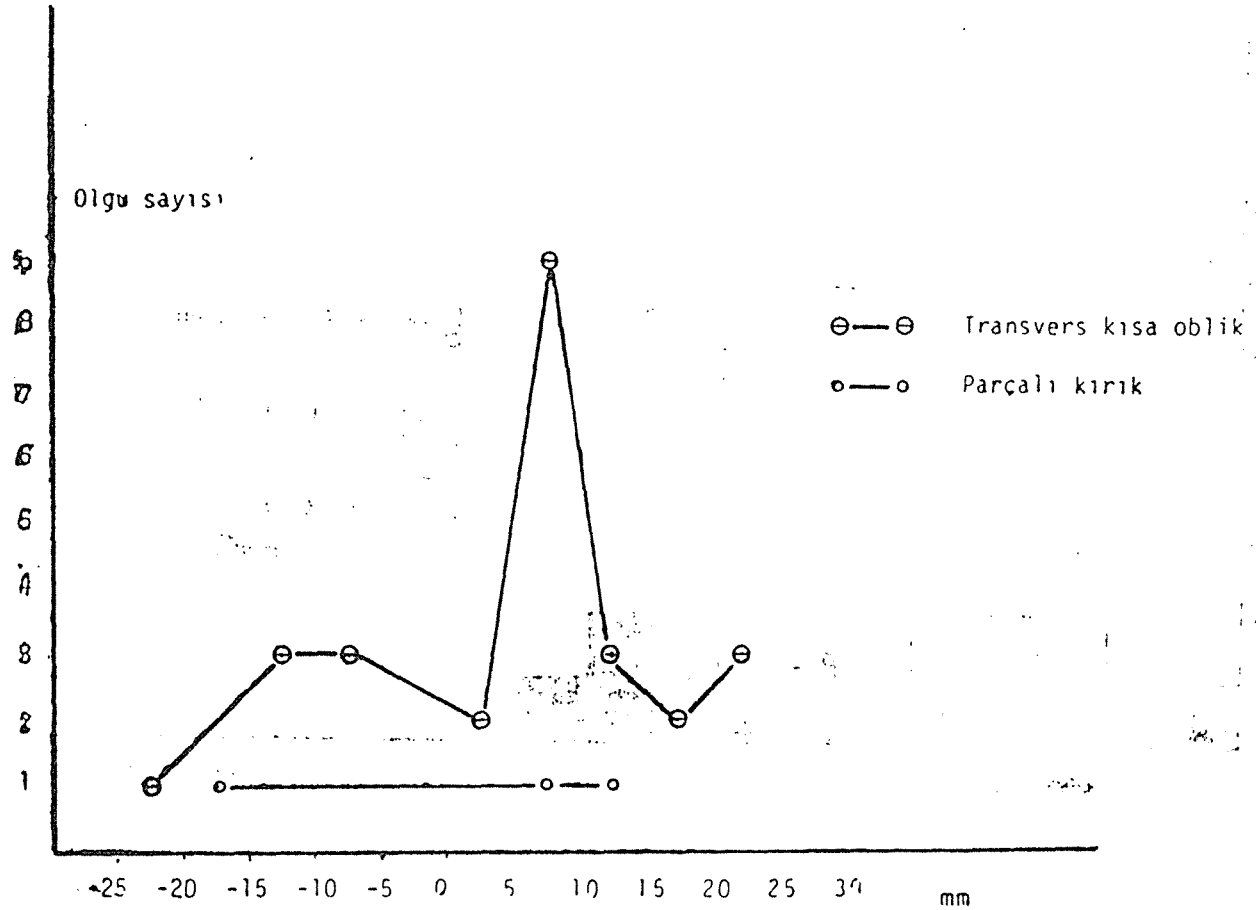


Grafik 3. Kırık şekli ile uzunluk farkı arasındaki ilişki

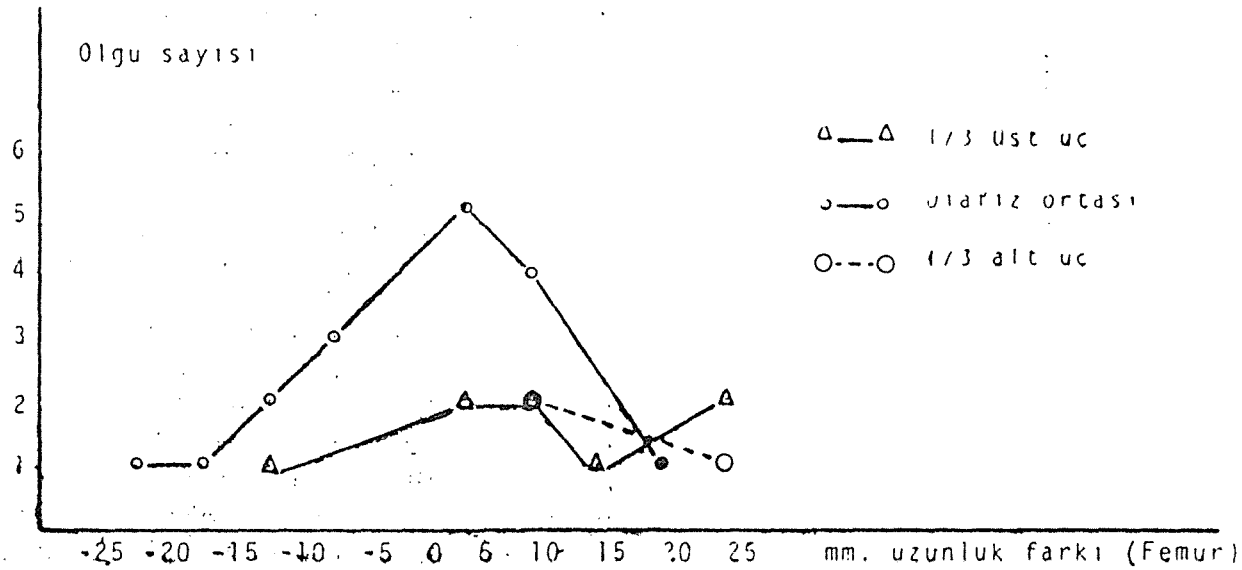


Grafik 4. Kırık seviyesi ile femur uzunluk farkı arasındaki ilişki

kantere yaptığı tahribin, femurun uzunluğuna büyümesine ve kollum diafiz açısına fazla nisbette etkili olmadığı müşahade edilmiştir.

Klinik muayenede 28 olguda alt ekstremitede değişik uzunluk farkına rağmen kalça ve diz hareketleri normaldir ve hastaların şikâyetleri yoktur. Bu olgular iyi olarak değerlendirilmiştir. 1 olgu kötü sonuçlanmıştır. 6 yaşında femur kırığı Küntscher ile tedavi edilen hastada osteomiyelit yerleşmiş, daha sonra tabloya kalça artriti ve patolojik çıkığı ilâve olmuştur. Uzun bir tedavi programı içinde hastaya birkaç cerrahi girişim uygulanmıştır. 7 yıl sonraki kontrolünde, yürümede aksama, kırık tarafta 1,5 cm kısalık, kalça hareketlerinde % 30, diz hareketlerinde % 70 fonksion kaybı saptanmıştır. Kliniğimizde Kuzgun ve arkadaşlarının yaptığı bir çalışmada, 1969-1976 yılları arasında konservatif tedavi gören 271 olguda ortalama 3,9 yıl sonraki geç takiplerinde fonksion ve uzunluk farkı yönünden % 95,8 iyi sonuç bildirilmiştir(5).

Araştırmada saptadığımız ilginç bir bulgu da radyogramlarda kollum femorisler arasındaki kalınlık farkıdır. 15 olguda(%51,7) ameliyatlı taraf kollumunda diğer tarafa oranla ortalama 3,9 mm incelme görülmüştür. 10 olguda (% 34,4) kollum kalıntıları eşit bulunmuştur. 4 olguda da (% 13,9) ameliyatlı taraf kollumunda ortalama 2,7 mm kalınlaşma saptanmıştır.

TARTIŞMA :

Sol femurun sağ femurdan 0,111 ile 0,018 cm daha uzun, sol tibianın da sağlan 0,014 cm daha uzun olduğunu Trotter ve Gleser'in 2000 erişkin şahıstaki araştırmalarında ortaya koymuştur(6). Cristensen de 431 sağlam çocuğun alt ekstremitelerini röntgen ile ölçerek, % 1 eşitsizlik bulduğunu bildirmiştir(1). Cristensen ayrıca femur kırığından sonra tibiada da uzama olup olmadığını araştırmış ve 93 hastanın 6 sında aynı taraf tibiada uzama saptamıştır.

Bizim çalışmamızda da 5 olguda tibia uzunluklarında fark görülmemiş, 11 olguda aynı tarafta ortalama 2,7 mm uzama, 10 olguda ortalama 3,3 mm kısalık saptanmıştır. Tibiasında kısalık saptanan 10 hastanın 7 sinde aynı taraf femurda uzama görülmüştür. Bu bulgu bir kompansasyon mekanizmasının varlığını düşündürür mahiyettedir. Barfod ve Cristensen 82 çocukta % 77, Edvardsen 26 çocukta % 41 aşırı uzama saptamıştır(1, 3). Bu bulgular konservatif tedavi gören çocuklara attir. Bizim olgularda başlangıçta bir uzunluk farkı sözkonusu değildir. Berkel cerrahi tedavi görüp geç kontrolu yapılan çocuk femur kırıklarında klinik ölçümle ortalama 2 cm uzama saptadığını bildirmiştir. Bizim olgularımızın % 68,9 unda ortalama 11,4 mm aşırı büyüme saptanmıştır(2).

Çivinin femurda uzun müddet bırakılmasının femur uzamasına fazla etkili olmadığı, 5 ile 14 yıl çivisi hiç çıkarılmamış 5 olgunun tetkiki sonucu belirlenmiştir. Olguların % 51,7 sinde ameliyatlı taraf kollumunda incelme saptanması, çivi varlığının bu bölgede bir atrofiye sebep olabildiğini düşündürmektedir. Griffin-Anderson ve Green'in aşırı uzamanın özellikle 4-8 yaşlarına rastladığını bildirmelerine karşın biz böyle bir bulguya rastlayamadık(4).

Sonuç olarak Küntscher ile tedavi edilen 28 olgu ,uzunluk farkı saptanmasına rağmen, şikâyetleri olmaması ve alt ekstremite fonksionlarının normal olması nedeniyle iyi olarak değerlendirilmiştir. 1 olgu osteomiyelit ve artrit sonucu kötü değerlendirilmiştir. Araştırmaya değer bir konuda preartrozik uzunluk farkının bu olgularda seneler sonra ne gibi değişiklik yapacağıdır.

LİTERATÜR :


1. Barfod, B., Christensen, J. (1959) Fractures of the femoral shaft in children with special reference to subsequent overgrowth. Acta Chir. Scand., 116, 235-250.

2. Berkel, T. (1978) Çocuklarda femur cisim kırıklarında cerrahi tedaviden sonraki geç neticeler. V. Millî Türk Ortopedi ve Travmatoloji kongre kitabı. Yargıçoğlu Mat. Ankara.

3. Edvardsen, P., Syversen, S.M. (1976) Overgrowth of the femur after fracture of the shaft in childhood. Journal of bone and joint surg., 58-B, No. 3, 339-342.

4. Griffin, P.P., Anderson, M., Green, W.T. (1972) Fractures of the shaft of the femur in children. Orthop. Clin. of Nort America, 3, 213-224.

5. Kuzgun, Ü., Yazıcıoğlu, Ö., Kokino, M., Türkmen, M. (1978) Çocuklarda femur diafiz kırığının konservatif tedavisi. V. Millî Türk Ortopedi ve Travmatoloji kongre kitabı. Yargıçoğlu Mat. Ankara.

6. Trotter, M., Gleser, G.C. (1952) Estimation of stature from long bones of America Whites and negroes. American Journal of Physical Antropology, 10, 463-514.

# ÇOCUKLARDA LATERAL HUMERAL KONDİL DEPLASE KIRIKLARI VE CERRAHİ TEDAVİSİ

Dr. Önder YAZICIOĞLU[1] Dr. Ayhan ARITAMUR[2]

Humerusun lateral kondilinin kırıkları çocuklarda nisbeten sık görülen bir kırık türüdür. Dirsek bölgesi kırıkları bir sınıflamaya sokulursa lateral kondil kırıklarının % 18,5 oranında bir yer tuttuğu görülecektir(14), (Tablo - 1).

Tablo - 1.

DİRSEK BÖLGESİNİN KIRIKLARI :

1 — TRANSKONDİLER KIRIKLAR
2 — INTERKONDİLER KIRIKLAR
— T veya Y kırıkları
3 — KONDİL KIRIKLARI
A — Lateral-Dış kondil kırıkları (% 18,5)
B — Medyal-İç kondil kırıkları
4 — Sadece eklem yüzeylerini ilgilendiren kırıklar
A — Kapitellum kırıkları
B — Troklea kırıkları
5 — EPİKONDİL KIRIKLARI
A — Lateral-Dış epikondil kırıkları
B — Medyal-İç epikondil kırıkları

Çocuklarda humerusun lateral kondili genellikle hiperekstansiyon ve apeksi medyalde olan bir granülasyon mekanizması ile kırılmaktadır(3, 9, 14, 18). Bu tür kırıklarda, tanı, özellikle henüz humerus distal kısmının kemikleşmediği devrelerde kıkırdak yapının özelliğinden dolayı güç konmaktadır. Gerek oluş mekanizması, gerekse deplase ve deplase olmıyan tiplerindeki anatomik farklar seçilmesi gereken tedavi yöntemini geniş ölçüde etkilemektedir. Bu hususta yanıtlanması gereken sorun, cerrahi tedavinin endikasyon bulduğu deplase tiplerde, deplesman derecesinin belirlenmesi olmaktadır. Bizde bu çalışmamızda, bu konuda elde ettiğimiz tecrübeleri literatür bilgilerine de dayanarak, konuya açıklık getirmesi bakımından sunmayı uygun bulduk.

GEREÇ VE YÖNTEM :

İstanbul Tıp Fakültesi Ortopedi ve Travmatoloji Kürsüsünde 1967-1977 yılları arasında, deplase lateral humeral kondil kırığının açık redüksiyon ve internal fiksasyonunun yapıldığı 27 olgu gerecimizi oluşturmaktadır. Olgularımızda en küçük yaş 3, en büyük yaş ise 12 olup, ortalama yaş 7,53 tür. Olgularımızın 5'i kız, 22'si ise erkektir. Olgularımızın tümünde kondil fragramı aşırı deplasman göstermekte olup, bunlardan 13'ünde kopan kondil fragramının adalelerinde çekim gücü nedeni ile rotasyona uğradığı tesbit edilmiştir (Resim - 1 ve Resim - 2). Bu olguların hepsinde açık redüksiyon ve internal fiksasyon uygulanmıştır.

Lateral kondil fragmanı, çoğu klâsik kitaplarda belirtildiği gibi Kocher ensizyonu ile ortaya konulmuştur. Fragman mini-

[1] İstanbul Tıp Fak. Ortopedi ve Trav. Kürsüsü Uzman Asistanı.
[2] İstanbul Tıp Fak. Ortopedi ve Kürsüsü Profesörü.

mal bir diseksiyon ile ekspoze edilmiye çalışılmış, adale ve ligamanların sıyrılmamasına azami dikkat sarfedilmiştir. Çünkü kan damarlarını taşıyan bu dokuların zarara uğratılması, fragmanın nekrozuna ve aynı zamanda eklemin sertleşmesine yol açacaktır. Gerekli redüksiyon açık olarak yapıldıktan sonra, küçük yaştaki çocuklarda bir veya iki Kirschner teli ile bu durum korunmuştur (Resim - 3).

Ameliyattan sonra dirsek 90 derece fleksiyonda ve önkol nötral rotasyonda alçıya alınmıştır. 3 haftada teller, 4. haftada da alçı çıkarılarak gerekli rehabilatif tedaviye başlanmıştır. Bu yöntem ile tedavi ettiğimiz ve en kısa takip süresinin 6 ay olarak tutulduğu olgularımızdaki sonuçlar Tablo - 2 de özetlenmiş bir şekilde sunulmuştur.

Tablo - 2.

| Hasta numarası | Yaş | Taraf | Takip süresi | Hareket sınırı |
|---|---|---|---|---|
| 1 | 3 | L | 14 (ay) | 0 — 100 |
| 2 | 5 | L | 8 | 15 — 120 |
| 3 | 10 | R | 16 | 25 — 100 |
| 4 | 7 | R | 22 | 30 — 100 |
| 5 | 6 | R | 13 | 10 — 140 |
| 6 | 6 | L | 10 | 5 — 130 |
| 7 | 9 | R | 15 | 5 — 130 |
| 8 | 5 | L | 9 | 10 — 145 |
| 9 | 7 | L | 7 | 0 — 130 |
| 10 | 9 | L | 14 | 5 — 125 |
| 11 | 6 | L | 21 | 10 — 100 |
| 12 | 12 | R | 17 | 10 — 100 |
| 13 | 5 | R | 13 | 10 — 120 |
| 14 | 10 | L | 12 | 5 — 125 |
| 15 | 10 | R | 6 | 0 — 150 |
| 16 | 10 | L | 8 | 0 — 145 |
| 17 | 7 | R | 15 | 15 — 140 |
| 18 | 8 | R | 20 | 10 — 135 |
| 19 | 7 | R | 30 | 15 — 145 |
| 20 | 7 | L | 10 | 0 — 130 |
| 21 | 9 | L | 11 | 10 — 125 |
| 22 | 9 | L | 8 | 25 — 135 |
| 23 | 5 | R | 24 | 0 — 140 |
| 24 | 7 | L | 9 | 10 — 125 |
| 25 | 9 | R | 7 | 15 — 130 |
| 26 | 7 | R | 10 | 0 — 110 |
| 27 | 6 | L | 9 | 5 — 125 |

TARTIŞMA :

Çocuklarda humerus lateral kondilinde kırığa neden olan birçok mekanizma çeşitli yazarlarca ileri sürülmüştür(1, 3, 12, 13, 18, 19). Yapılan anatomik çalışmalarda, kırığın, dirsek ekstansiyonda iken supinasyondaki önkolun addüksiyonu mekanizması ile meydana geldiği kabul edilmiş ve gösterilmiştir (Şekil - 1), (9). Bu husus birçok yazar tarafından desteklenmiştir(16, 17, 18). Resimde de görüldüğü gibi humerus epifezinin preossöz kıkırdağı bir menteşe gibi rol oynamakta, kırık fragmanını tıpkı bir kitap yaprağı gibi açarak, aşırı deplasmana engel olmaktadır. Bu menteşenin kırıldığı durumlarda ise, kırık anstabil bir duruma gelerek kondil deplase olmakta ve hiç bir engel tanımadan ekstansor adalelerinde çekim gücü ile rotasyona uğramaktadır(9). Bu husus Watson-Jones tarafından da fragmanın üzerini örten aponevrozun yırtılıp, yırtılmamasına göre belirlenmiştir(18).

1. tipte, yani menteşenin kırılmadığı olgularda, çoğu yazarların önerdiği konservatif tedaviye bağlı kalınması fikrine bizde katılmaktayız. Ancak, 2. tıp kırıklarda, gecikilmeksizin yapılacak açık redüksiyon ve internal fiksasyon ve seçkin tedavi yöntemi olacaktır(5, 8, 15). Aksi takdirde Flynn ve arkadaşlarınında açık olarak belirttikleri gibi, psödoartroz kaçınılmaz sonuç olacaktır(6). Yazarlar, lateral kondil fragmanının 4 mm. veya daha az deplasman gösterdiği olgularda kapalı redüksiyon ve alçılı tedavinin yeterli olacağını, bunun üzerindeki deplasmanlarda ise bazı komplikasyonlardan korunabilmek için açık redüksiyon yöntemini tercih edilmesi gerektiğini 31 olguluk bir seride belirtmişlerdir(6). Basit gibi görülen bu kırıkların ihmal edildiklerinde psödoartroza yol açtıkları aslında bilinen bir gerçektir(3, 7, 10). Jeffery, bu tür bazı olgularda, hasta takibinin son derece önemli olduğunu ve konservatif tedavinin amaçlandığı durumlarda bile, bazan kaynamamanın olabileceğini bildirmiştir(10). Flynn ve arkadaşları ise, 31 olguluk serilerinde mini-

mal deplasman gösteren bazı kırıklarda kaynamama durumunun nedenlerine bir açıklık getirmişlerdir(6). Yazarlara göre başlangıç deplasman derecesi 3 mm. veya daha üzerinde ise, daha sonra gelişecek aşırı deplasman yadırganmamalıdır. Kondil kırıklarının deplasman gösteren bu türlerinde eğer tedavi yeterli ölçüler içinde yapılmayacak olursa, korkulan en büyük sorun geç ulnar sinir paralizisidir(1, 2, 3, 17, 20). Biz aşırı deplasman gösteren bu 27 olguluk serimizde açık redüksiyon yöntemini bu hususu da dikkate alarak seçmiş bulunmaktayız. Gerecimizin oluştuğu yıllar içinde âcil bölümümüze müracaat ederek konservatif tedaviye alınan minimal deplasmanlı olgularımızda ise (32 olgu) elde etmiş olduğumuz sonuçlar seçtiğimiz yöntemlerin doğruluğunu kanıtlamış oldu.

Cerrahi tedavi endikasyonu bulan olgularda, tartışma konusu edilen diğer önemli bir hususta seçilecek internal fiksasyon materyalidir. Çoğu klâsik kitaplar ve yazarlarca kabul edilen tesbit materyali Kirschner telleridir(1, 3, 6, 15, 18). Conner ve arkadaşları ise, kondil fragmanını, humerusun yumuşak spongioz kemiğine tesbit etmek için 2,5 cm. uzunluğunda Glasgow vidaları denilen tesbit materyalini kullanmışlardır(4). Biz ise olgularımızın hepsinde fiksasyon materyali olarak Kirschner tellerini seçtik.

Olgularımızda kaynamama sorunu karşılaşmamış oluşumuza da dayanarak, seçimimizin doğru olduğuna inanmaktayız.

Sonuç olarak diyebiliriz ki, çocuklarda dirsek bölgesi kırıkları içinde sık rastlanan, lateral humeral kondil kırıklarının deplase olan tiplerinde, çocuğun dirsek ekleminin bütünlüğünün korunması ve fonksiyonlarının yerine gelmesi bakımından önemli bir travmatik lezyon olduğu kabul edilerek beklenmeksizin yapılacak açık redüksiyon ve internal fiksasyon başarılı sonuçlar verdiği gibi, bazı komplikasyonlarında ortaya çıkmasına engel olacağından yararlı bir tedavi yöntemi olarak karşımıza çıkmaktadır.

LİTERATÜR :


1. Arıtamur, A.: Çocuklarda humerusun suprakondiler kırıkları. Acta Ort. Trau. Turcica., Vol. 11, 1: 38, 1963.

2. Arıtamur, A.: Çocuklarda epikondilis ulnaris kırıkları üzerinde 5 senelik araştırma ve sonuçları. Acta Orto. Trav. et Turcica. Vol. XI, 1: 45, 1970.

3. Blount, W.P.: Fractures of the lateral condyle of the humerus infractures in the children. pp: 43-45. Baltimore. The Williams Co. 1954.

4. Conner, A.N.; Smith, M.G.H.: Displaced fractures of the lateral humeral condyle in children. J. Bone Joint Surg., 52: B 460, 1970.

5. Crabbe, W.A.: The treatment of fracture seperation of the capitular epiphysis. J. Bone Joint Surg., 45 B: 722, 1963.

6. Flynn, J.C., Richards, J.F., Saltzman, R. I.: Prevention and treatment of non-union of slightly displaced fractures of the lateral humeral condyle in children. J. Bone Jt. Surg., 57A: 1087, 1975.

7. Flynn, J.C., Richards, J.F.: Non-union of minimally displaced fractures of the lateral condyle of the humerus in children. J. Bone Jt. Surg., 53 A: 1096, 1971.

8. Hardacre, J.A., Nahigian, S.H., Rromison A.I., Brown, J.E.: Fractures of the lateral condyle of the humerus in children. J. Bone Jt. Surg., 53 A: 1083, 1971.

9. Jakob, R., Fowers, J.V., Rang, M., Kassab, M.T.: Observations concerning fractures of the lateral humeral condyle in children. J. Bone Jt. Surg., 57 B: 430, 1975.

10. Jeffery, C.C.: Non-union of the epiphyisis of the lateral condyle of the humerus. J. Bone Jt. Surg., 40 B: 396, 1958.

11. Kini, M.G.: Fractures of the lateral condyle of the lower and of the humerus

with complications, J. Bone Joint Surg., 24 A: 270, 1972.

12. Mclearie, M., Merson, R.D.: Injuries to the lateral condyle epiphysis of the humerus in children. J. Bone Joint Surg., 36 B: 84, 1957.

13. Mouchet, A.: Fractures du condyle externe. In fractures de L'Extrémité Inferieure de L'Humémerus. Chapter 1, pp. 21-119, 1898.

14. Roccwood, C.A., Green, D.P.: Fractures. Edition-1, J.B. Lippincott Company, 1975.

15. Salter, R.B.: Textbook of disorders and injuries of the musculoskeletal system, pp. 433-434. Baltimore. The Williams and Wilkins Co. 1970.

16. Smith, F.M.: Surgery of the elbow. Second Edition, pp. 132-254. Philadelphia. London, Toronto: W.B. Saunders and Co. 1972.

17. Wadsworth, T.G. Injuries of the capitular (lateral humeral condyler) epiphysis. Clin. Orthop. and Rel. Research, 85, 127-142, 1972.

18. Watson-Jones, R.: Displacement of the epiphysis of the lateral condyle. In fractures and Joint injuries. 4. Edition Vol. 2, pp. 539-542. Edinburg and London: E. and S. Livingstone Ltd. 1955.

19. Wilson, J.N.: Fractures of the external condyle of the humerus in children. British Journal of Surg., 43: 88-94, 1955.

20. Wilson, P.D.: Fractures of the lateral condyle of the humerus in childhood. J. Bone and Joint Surg, 18: 301, 1936.

# FEMUR ve TİBİA KIRIKLARINDA KAPALI İNTRAMEDÜLLER OSTEOSENTEZ

Dr. Bahattin Oğuz TEMOÇİN[1]

Femur ve tibia gibi insan iskeletinin uzun kemiklerinin kırıklarının cerrahi tedavisinde geçerli olan en emin metod Küntscher'le otseosentez girişimidir. İntramedüller kullanılan Küntscher çivisi, metod usulüne uygun uygulandığında, kırık bölgeye tam bir stabilizasyon sağlamakta ve kemik, kırılmadan önceki sağlamlığını, hattâ daha fazla bir sağlamlık kazanmaktadır. Kırık şifası için şart olan stabilizasyon yanında, hastanın birkaç günlük post-operatuvar dönemi geçirdikten sonra ekstremitesini harekete başlaması ve dikiş alınmayı müteakip yürüyebilmesi, işine başlaması imkân dahiline girmektedir.

Küntscher çivisi ile osteosentez girişinde fragman uçlarının karşılıklı getirilmesi en büyük problemi teşkil ettiğinden, uzun kemik kırıklarının Küntscher'le açık metodla osteosentezi girişimi büvük bir zorluk göstermez. Bu yönden kapalı Küntscher çivilemesi tekniği bazı özellikleri içermektedir. Evvelâ kapalı teknik, imkânlar elverişli ise açık tekniğe tercih edilmeldir. Kapalı teknikte fragmanlara hiç dokunulmadığından, nadir de olsa enfeksiyon tehlikesi yoktur. Estetik yönden —özellikle hanım hastalarda— tercih edilir. Kırık hematomu kaybedilmediğinden hematomun kırık iyileşmesindeki rolü kaybedilmemiş olur.

Küntscher çivisinin kemik kanalına çakılabilmesi için fragman uçlarının karşılıklı durumda bulunması şarttır. Bu nedenle kapalı çivilemeyi başarabilmek için disloke vaziyetteki fragman uçlarının karşılıklı getirilmesi'nin ameliyattan önce sağlanması gerekir. Bu işlemi sağlamak için Prof. Küntscher'in geliştirdiği ve distraktör ismi verilen bir traksiyon cihazı kullanılmaktadır.

Bu cihaz, uzun U şeklinde olan ve U'nun tepesinde ve uçlarında germe tertibatı bulunan alüminyum bir borudur. Femur veya tibia'sı kırılmış olarak müracaat eden hastaya hemen bu traksiyon cihazı uygulanmaktadır. Femur için U'nun bacaklarındaki gergin Kirscher teli spina iliaka anterior superior'dan, U'nun tepesindeki germe tertibatına bağlanacak olan ortopedik Nal'ın Kirscher teli ise femur kondillerinden geçirilir; tibia kırığı için ise, U'nun bacakları tibia kondillerinde, tepesi ise malleoller hizasındadır. U'nun tepesndeki vidanın milimetrik hareketi ile disloke durumdaki fragmanlar-travma şokunun geçmesinin beklendiği— birkaç gün zarfında uçuca getirilir. Hasta bu durumda distraktörü ile birlikte ameliyat masasına alınır.

Femur çivilemesi için yan pozisyonda yatan hastada büyük trohanter apeksi üzerinden yapılan 1,5 Cm. uzunluğundaki bir cilt ensizyonundan parmakla girilip, trohanterin üst yüzeyi palpe edilir ve buraya yerleştirilen kemik delicisi ile büyük trohanter delinerek kemik kanalına girilir. Bu delikten kemik kanalına yerleştirilen ucu topuzlu özel bir klavuz teli televizyon ekranı yardımı ile kemik kanalı içinde ilerletilerek distal fragmana sokulup yerleştirilir. Kapalı Küntscher çivilemesinin en zor safhası olan bu işlem gerçekleştiğinde, klavuza uyan ve

klavuz üzerinden kayıp ilerleyen, hareketi elektrik motoru ile sağlanan fleksibl frezeler milimetrik büyültülerek kemik kanalının dar bölgesi genişletilir, böylece kum saati görünümünde olan kanala boru formu verilir. Frezeleme esnasında hasıl olan ince kemik yongası fragmanlar arasında ve buradan çıkıp kırık etrafında yerleşir. Periosta dokunulmadığından kırık şifasında büyük rolü olan periost kırık ucu dışında sağlam kalır. Klavuz tel aracılığı ile kanal uzunluğu ölçülür. Fokus uzaklığı 1 m. den çekilmiş radyogramdaki kemik uzunluğu saptanıp, % 10 röntgen büyütme payı çıkarılarak kullanılacak çivinin uzunluğu hesaplanır. Uygun uzunlukta ve son kullanılan freze çapından 1 mm. düşük kalınlıktaki Küntscher çivisi klavuz üzerinden ölçülü çekiç darbeleri ile kemik kanalı içerisine çakılmak suretiyle sağlam ve yeterli bir osteosentez trehanterin üst ucu hizasındaki 1,5 cm. lik bir ensizyondan sağlanmış olur. Çivinin alt fragman girişi sırasında ekstremite distalinin anatomik durumu kontrol edilip, korunur. Kesin bir osteosentez için çivi kemik kanalına içten bir elastiki kavrama yapmalı ve çivinin alt ucu alt fragmanın distalindeki spongios dokuya saplanmalıdır. Ameliyatı müteakip diskraktör ekstremiteden uzaklaştırılır.

Tibia için giriş bölgesi tüberasitas tibia üzeridir, aynı femurdaki işlemle kapalı Küntscher osteosentez'i uygulanır.

Femur ve tibia'nın 1/3 alt uç kırıklarında, kemik kanalının anatomik özelliği nedenile Künscher çivisi yeterli bir stabilite sağlayamamaktadır. Bu nedenle son 10 yılda Küntscher çivisi daha çok geliştirilmiş ve kemiğin distal fragmanının proksimale kompresyonla stabil hale sokulması imkânı sağlanmıştır. Bu teknik bilhassa uzun yuvarlak kemiklerin distaline yakın olan ve normal Küntscher çivisi ile stabil osteosentezine imkân olmayan kırıklarında önem kazanmıştır. Bu tekniktekî prensip, resimde görüldüğü gibi çivi içinden geçirilen ve ucunda bir vidanın geçebileceği genişlikte deliği olan, özel gerici aletle gerilebilen ve gerginliği sabit tutulabilen özel madenî bir çubuğu kullanmaktır. Bu çubuk, ucundaki delikten bir vida yardımı ile distal fragmana tesbit edilir. Çubuk üst ucundan gerildikçe distal fragmanı proksimal fragmana yaklaştırır ve stabil hale gelen kırık yüzeylerine 80-90 Kg. lık bir tazyik bindirilmiş olur.

KAYNAKLAR :


1. Alms, M.: Medullary nailing for fractures of the shaft of the tibia. J. Bone Joint Surg. 44, B, 328-339, 1962.

2. Church, J.C.T.: Segmental fractures of femur. In Proceedins of the Associations of the Surgeons of East Africa. J. Bone and Joint Surg. 53-B. 355, May. 1971.

3. Kaessmann, H.J.: Die Technik der Kompressions Nagelung. Zbl. Chir. 494-496, 1969.

4. Kaessmann, H.J., Hopf, G., Koch, H., Lattermann, D., May, G., Stankovic, P. und Witt, H.: Vermeidbare technische Fehler bei der Unterschenkel-Kompressionsnagelung. Chirurg. 44, 463-468, 1973.

5. Küntscher, G.: Praxis der Marknagelung. Stuttgart, 1962.

6. Pandey, S., Sharma, R.K.: Künscher Nailing in Tibial Shaft Fractures. International Orthopaedics (Sicot) 2, 249-254, 1978.

7. Weber, H.G.: Der Kompressions-Nagel, eine Modifikation des Marknagels nach Küntscher. Bruns Beitr. Klin. Chir. 217-315, 1969.

8. Winquist, A.R., Hansen, T.S., Washington, S.: Segmental Fractures of the Femur Treated by Closed Intramedullary Nailing. J. Bone and Joint Surg. 60 A, No. 7, 934-939, Oct. 1978.

9. Zucman, J .and Maurer, P.: Two-Level Fractures of the Tibia. Results in Thirty-six Cases Treated by Blind Nailing. J. Bone and Joint Surg. 5-B: 686-693, Nov. 1969.

# FEMUR DİAFİZ KIRIKLARINDA KAPALI YÖNTEMDE İNTRAMEDÜLLER OSTEOSENTEZ

Dr. O. SÜREN[1] Dr. A. R. TÜRKÖZ[2] Dr. T. BÜYÜKDAĞLI[3]

Femur diafiz kırıklarında kapalı yöntemde intramedüller osteosentez 1940 yılında ilk defa Küntscher tarafından kullanılmıştır. Kliniğimizde Türkiyede yaptırdığımız Wittmoser masası ile 1978 yılından beri 13 hastanın bu yöntem ile sağıtımını yaptık (Resim - 1).



Resim - 1
Wittmuser masası
Femur diafiz kırıklarında kapalı yöntemde intramedüller osteosentez

Biz yöntemi trohanter tepesinden 15 cm distal, femur alt yüzünden 8 cm proksimal kırıklar için uyguladık. Transvers kırıklar, oblik kırıklar, tek kelebek parçalı frakmante kırıklar ve kısa torsiyon kırıkları bizim endikasyon sahamıza girmektedir. Uçlara yakın kırıklarda yöntem daha çok transvers kırıklar için geçerli olmaktadır.

Yöntemi uyguladığımız 13 femur kırığının 2'si kelebek parçalı kırık, 3'ü oblik, 7'si transvers kırık, 1'i kısa torsiyon kırığıdır. Bir olgumuz dışarda hatalı uygulanmış intramedüller osteosenteze bağlı hipertrofik tipde psödoartrozdur. Olgularımızın en genci 17, en yaşlısı 51 yaşında olup yaş ortalaması 29 dur. Ameliyatı 4-5 gün sonra yapmayı yeğledik. Bu süre içinde yaralının genel durumu kontrol altına alındı. Preoperatif klinik ve malzeme bakımından gerekli hazırlığı yapıldı. Daha ilk günden itibaren tibia üst ucundan traksiyon uygulandı ve fragmanların repozisyon durumuna getirilmesine önem verildi. Ameliyat öncesi 24 saat traksiyon ağırlığı 2 Kg. arttırılarak ameliyat masasında repozisyonda kolaylık sağlandı.

Ameliyat genel anestezi altında yapıldı.

YÖNTEM :

Wittmoser masası alt tarafı çıkarılmış klâsik ameliyat masasına birleştirilir. Hasta sağlam tarafına yan yatırılır. Sağlam kalça iyice fleksiyone getirilir. Kırık ekstremite kalçadan 45 derece kadar fleksiyona getiri-

[1] E.Ü. Tıp Fak. Ortopedi ve Travmatoloji Kürsüsü Doçenti.
[2] Aynı Kürsü Uzmanı.
[3] Aynı Kürsü Asistanı.

lir. Wittmoser masasının ayak tesbit kısmına hastanın vuruk olmaması için yeterince pamukla beslenmiş ayağı bağlanır. Masanın tahtadan 2 kumanda halkaları biri üst fragmana diğer alt fragmana gelecek şekilde yerleştirilir. Önce traksiyon uygulanarak bacak ekseni düzgün durumda kısalık düzeltilir. Her 3 düzlemde hareket edebilen halkalar gerektiği şekilde çalıştırılarak skopi kontrolünde kemik ekseni düzgün durumda anatomik repozisyon sağlanır.

Trohanter bölgesi steril hazırlanır. Trohanter tepesinden 2 cm proksimal konkavitesi aşağıya bakan hafif eğri 4-6 cm lik insizyonla kemiğe varılır. Otomatik ekartör yerleştirilerek ameliyat sahası görülür duruma getirilir. Trohanter tepesinin biraz medialinden Friem veya dirille korteks medüllaya kadar oyulur. Açılan delikten ucu künt ve hafif büyük tel klavuz intramedüller olarak aşağıya doğru sevkedilir. Bu işlem için klavuz telin tepesinden çekiçle hafif vurmak gerekir. Biz bu işlem için özel hazırladığımız, biraz daha kalın ve dayanıklı bir klavuz kullanmaktayız. Medüllaya girildikten sonra açılan yoldan AO'nun esas klavuzu sevk edilir. Kırık yerinden klavuz telinin geçişi skopi ile her iki yönde kontrol edilir. Alt fragmana girildiğinden emin olunduktan sonra AO'nun spiral dirilleri ile medüllanın oyulma işlemine başlanır. Medüllada belirgin direnç oluncaya kadar oyulma işlemi devam eder. Özel plastik tüp medüllada alt uca kadar sevk edilir ve klavuz tel çıkarılır. Plastik tüp yardımı ile medülla içi antibiotikli serum fizyolojikle yıkanarak kemik çamurundan ve yağlardan temizlenir. Plastik tüpden bu kez ucu künt olmayan biraz daha kalın klavuz tel kemik alt ucuna kadar sevk edilir ve plastik tüp çıkarılır. Daha önce boyu saptanmış, üst ucu trohanterden 1-2 cm dışarda kalacak, alt ucu femur eklem yüzünden 1 cm uzaklığa kadar uzanacak ölçüdeki çivinin çakılmasına başlanır. Küntscher çivisi için oyulandan 1 mm daha darını, Müller çivisi için 0 5 mm daha dar olanı kalınlık olarak kullanıyoruz. Ameliyat yarası yıkandıktan sonra deri altı, deri dikişi ile dren konularak kapatılır.

Komplikasyon gösteren 1 olgumuz dışında bütün kırıklılarda klinik ve radiolojik iyileşme oldu. Konfüzio mentalli olan ve postoperatif hakim olamadığımız komplikasyonlu olgumuzda üst fragmanda ayrılma oldu. Psikiyatriye yatırılan hastamızın sağıtımı alçılı tesbitli olarak devam etti ve 3 cm lik kısalıkla kırığı iyileşti. Normal seyreden diğer olgularımızda sağıtım süresi ortalama 2 ay devam etti. Son uygulamalarımızda hastanede kalma süresi 5 güne düşürüldü. Kısalıkla iyileşen komplikasyonlu kırıklıda çiviyi Müller yöntemine göre trohanter dış yüzünden uyguladık. Çiviyi medüllayı oyduğumuz kalınlıkda seçtik. Ameliyat masasından iyi durumda yatağına kaldırılan hastamızda postoperatif 2. ci günü üst fragmandan ayrılma oldu. Bu komplikasyondan sonra Küntscher'in verdiği tekniği uygulamayı yeğledik.

Kapalı intramedüller osteosentezin belirgin üstünlükleri vardır:

1 — Kırık yeri açılmadığından ve ameliyat yarası küçük olduğundan infeksiyon olasılığı minimaldir. Biz olgularımızda hiç infeksiyon görmedik.

2 — Estetik yönden büyük değeri vardır. 4-6 cm lik ameliyat yarası bikini mayo altında bile görülmeyecek yerdedir.

3 — Erken hareket olanağı vermektedir. Eklem sertlikleri, kas atrofileri ve osteoporoz olmaz yada minimaldir. Biz hastalarımızı 2. ci günü koltuk değnekleri ile ayağa kaldırıyoruz. 3. cü haftada tek koltuk değneğine geçiyor. 6. cı haftada bastonla yürütülüyor. 2 ay sonra da herhangi bir desteğe gerek kalmıyor.

4 — Ameliyat biri eksperimantör 2 kişi tarafından yapılır. Bu şekilde insan gücünden kazanılma olanağı verir.

5 — Çok önemli üstünlüklerinden biri ossöz iyileşmenin erken olmasıdır. Kırık yeri açılmadığından, osteoblastik aktivite gösteren periost ve kemik, bunları besleyen damarlar zedelenmez.

6 — Açık intramedüller osteosentezlerde görülebilen damar ve sinir yaralanmaları olmaz.

7 — Hastanede kalış süresi kısalır.

Sayılan üstünlükleri yanında yöntemin bazı sakıncaları da vardır:

1 — Ameliyatda ve post operatif dönemde torsiyon hataları olasılığı büyük sakıncalardandır. Önlemek için yöntemin çok iyi bilinmesi ve uygulanması gereklidir. Postoperatif torsiyon hatalarından korunabilmek için osteosentezin stabilitesi söz konusudur. İyi bir stabilite için şu noktalar önemlidir:

a) Wittmoser masasında redüksiyon sağlanır iken rotasyon hatası yapmamaya büyük özen gösterilmelidir.

b) Çivi medüller kanalı dolduracak kadar kalın seçilmeli, medüller kanal korteks belirgin direnç gösterinceye kadar iyi oyulmalıdır.

c) Çivi trohanter tepesinden 1-2 cm dışarda kalacak, femur eklem yüzünden 1 cm uzaklıkta sonlanacak şekilde yeterli uzunlukta olmalıdır.

d) Çivi kas kuvvetlerinin, yüklenmenin ve hareketliliğin getireceği bükücü, torsiyone edici kuvvetleri karşılayacak ölçüde dayanıklı olmalıdır.

e) Çivinin elastikiyeti olmalıdır. Bunun sayesinde medüller kanalın dar kısımlarında komprese, geniş kısımlarında genişleyerek kanalın büyük kısmında adaptasyon sağlamalıdır.

f) Bilindiği gibi bütün metallerin kemikle temas eden yüzünde rezorpsiyon olmaktadır. Bu zamanla gevşemeye neden olur. Çivinin içi boş ve elastikiyeti olduğundan genişleyerek kemik metal sıkı temasını devam ettirir.

g) Çiviler yonca yaprağı şeklinde olduğundan metal kompresyonuna bağlı nekroz ve rezorpsiyonu minimale indirirler. Metalin yonca yaprağı şekline uyan medüller kemik yüzünde değişiklikler olmakta bu da torsiyona karşı direnci arttırmaktadır.

Bütün bu söylenenlere rağmen yöntem iyi uygulanmadığında, özellikle uçlara yakın kırıkların internal osteosentezlerinde torsiyon hatası olasılığı geçerli kalmaktadır. Bu durum gereği Herzog çivileri uygulamaya girmiştir.

2 — Skopi ile çalışıldığı için şua alınması hekim ve hasta için sakıncalıdır. Bunun için mümkün olduğu kadar skopi az kullanılmalı ve şuaya karşı koruyucu kurşun yeleklerin giyilmesi ihmal edilmemelidir.

3 — Önemli olmamakla beraber pelvis spor yerinde, kumanda halkaları bölgesine rastlayan yerlerde yumuşak doku ezilmesine bağlı birkaç gün devam eden yakınmalar olmaktadır.

4 — Yöntemin uygulanması için skopi, özel masa ve gereçlere ihtiyaç vardır. Bu da metodun her yerde uygulanma olasılığını kaldırır.

5 — Oyma ve yıkama işlemi esnasında kırık yerinden kemik çamuru çıkararak yumuşak doku içine karışabilir. Bilindiği gibi myositis ossificans nedenlerinden biri olarak kırıktan ayrılan kemik parçalarının yumuşak doku içine karışması gösterilmektedir. Bu nedenle yöntemde myositis ossificans olasılığı tartışmaya açıktır. Bizim 1 olgumuzda myositis ossificans görüldü. Fakat hastanın kafa travmalı oluşu, bu olguyu myositif ossificans için örnek göstermeyi güçleştirmektedir.

6 — Kapalı olsun, açık olsun intramedüller osteosentezde medüller dolaşımının zedelendiği yadsınamaz. Küntscher kapalı yöntemde periostal dolaşımın korunduğunu ve sonuçların daha iyi olduğunu bildirmektedir. Danckwandt-Lilliesträm köpeklerde medüller kanalı yok etmişler, periostal beslenmenin yeterli olduğunu deneysel olarak göstermişlerdir. Rhinelander yöntemde medüller dolaşımının bozulduğunu fakat daha sonra tekrar düzeldiğini bildirmiştir. Yıllardır

intramedüller osteosentezin kullanılır olması da bu sakıncanın önemli olmadığını gösterir en büyük delil olması gerekir.

Sonuç olarak biz kapalı yöntemde intramedüller osteosentezin femur diafiz kırıkları için seçkin bir yöntem olduğuna inanıyoruz.

KAYNAKLAR :


1. Böhler, J.: Closed intramedullary nailing of the femur, Clin. Orthop., 60: 51, 1968.
2. Böhler, L.: Die Technik der Knochenbruchbehandlung im Frieden und im Kriege, 9-11. Auflage, Band III, Verlag Wilhelm Maudrich, Wien, 1945, S. 1631.
3. Dencker, H.: Mortality related various methods of treatment of femoral shaft fractures, Acta Chir. Scand. 130: 449, 1965.
4. Gross, H.P. and Giebink, R.R. : Blind nailling of femur. A technique for closed intramedullary nailling of the femur using polaroid radiography, J. Trauma, 7: 591, 1967.
5. Jonasch. E.: Unfall-Chirurgische Operation, Walter de Gruyten Verlag, Berlin, 1965, S. 74.
6. Rehm, J. und Uebing, D.: Die Behandlung von Frakturen langer Röhrenknochen mit dem Marknagel nach Küntscher, Arch. Orthop. Unfall-Chir., 55: 82, 1963.
7. Rokkanen, P., Slatis, P. and Vankka, J Closed or open intramellary nailling femoral shaft fractures? A comparis with conservatively treated cases, J. Bo and Joint Surg., 51-B: 313, 1969.
8. Rothwell, A.G., Fitzpatrick, C.B. (197 Closed Küntscher nailling of femor shaft fractures. Journal of Bone ar Joint Surgery, 60-B: 504.
9. Süren, O.: Femur korpus kırıklarının k palı intramedüller Küntscher çivileme İzmir Devlet Hastanesi Mecmuası, IX-634, 1973.
10. Weigert, M. and Vierstein, K.: Die Au sendrehfehlstellung nach Oberschenk marknagelung, Z. Orthop., 104: 567, 196
11. Wickstrom, J. and Corban, M.S.: Intr medullary fixation for fractures of tl femoral shaft. A study of complicatior in 298 operation, J. Trauma, 7: 551, 196
12. Winquist, R.A., Hansen, S.T., Clavsor D.K. (1977) Closed intramedullary femc ral nailing. Jornal of Bone and Join Surgery, 59-B, 126.
13. Winquist, R.A., Hansen, S.T.: Treatmen of segmental femoral fractures witl closed intramedullary nailling. Journal o Bone ant Joint Surgery, 60-A: 934, 1978
14. Zittell, R.X. : Komplikationen bei dc Marknagelung von Frakturen und ihr Verhütung, Zbl. Chir., 87: 1481, 1962.

# OSTEOSARKOM'DA KEMOTERAPİ UYGULAMASI

Dr. Haluk KAPLAN[1]

Osteosarkom, myelom dışında en sık görülen malign kemik tümörüdür2. Son yıllara kadar uygulanan değişik tedavi yöntemlerine rağmen bu tümöre ilişkin sonuçlar istenilen düzeye ulaşamamıştır. Osteosarkomada temel tedavi yöntemi tümörün hastadan amputasyon veya radikal rezeksiyonla uzaklaştırılmasıdır. Bunun dışında kalanlarsa yardımcı tedavi yöntemleri olarak adlandırılırlar. Bunlar: 1) Kemoterapi, 2) Radyoterapi ve 3) İmmunoterapi olmak üzere üç gurupta toplanır. Günümüzde osteosarkoma tedavisi yalnızca bu tedavi yöntemlerinden yararlanılmasıyla sağlanamamaktadır. Sadece amputasyon yapılmasının veya radyoterapi ile birlikte uygulanan amputasyonun ortaya koyduğu sonuçlarda tek başına yeterli değildir. Lewis15, 1974 yılında çeşitli merkezlerce yayınlanan serileri incelemiş ve beş yıllık hayatta kalma oranını yalnız cerrahi girişimle tedavi edilen hastalarda % 20, preoperatif radyasyon sonrası amputasyon uygulanan hastalarda da % 19 olarak bulmuştur. Marcove17, Carter ve Friedman4 da beş yıl hayatta kalabilen hasta oranını yaklaşık % 20 olarak bildirmişlerdir. Bu oran günümüzde artık değişmez bir sayı olarak kabul edilmekte ve yardımcı tedavi yöntemlerinden yararlanıldığında karşılaştırma için kullanılmaktadır.

Osteosarkomalı hastalarda metastazlar hematojen yolla ve % 95 oranında akciğerlerde oluşur. Hastanın ölümü de bu nedenle meydana gelir4, 9, 16, 24. Osteosarkom tanısı konan hastaların ortalama % 85 inde 12 ay içinde akciğer metastazları oluşur, 18 ayda bu oran % 95'e ve 24 ayda da % 100'e ulaşır4, 9, 14. Bundan sonra ortaya çıkan metastazlaraysa «geç metastazlar» adı verilir14. Akciğer metastazı saptanan hastalarda hayatta kalma süresi ortalama 2,9 aydır9. Yapılan araştırmalar primer tümör saptanan hastaların % 80'inde mikroskobik odaklar halinde akciğerlerde de hastalığın bulunduğunu ortaya koymuştur. Bu odaklar günümüzde kullanılan yöntemlerle ortaya çıkarılamamaktadır. Hastalığın ilk teşhisi ile akciğer metastazlarının radyolojik olarak belirli hale gelişi arasında geçen süre hastalığın akciğerlere yayıldığını değil, fakat akciğerlerde önceden mevcut olan bu mikroskobik odakların belirgin hale geldiğini gösterir. İlk tanı konulduğu zaman uygulanan cerrahi girişimle primer tümör ortadan kaldırılabilir fakat akciğerlerde yerleşen hücre topluluklarının ortadan kaldırılabilmesi için diğer bir tedavi yöntemine gerek vardır. Bu gayeyle kemoterapiden yararlanılmakta ve malign hücrelerin en duyarlı oldukları ilk devrede adı geçen tedavi uygulanmaktadır14.

Ortopetide kullanılan kemoterapik ilaçları aşağıdaki şekilde guruplandırmak mümkündür8, 27.

[1] 400 Yataklı Hava Hastanesi Ortopedi ve Travmatoloji Uzmanı, Ankara.

1 — Alkile Edici Maddeler:
   a) Phenylalanine Mustard (PAM)
   b) Cycolophosphamide (CYT)

2 — Antimetabolitler:
   a) Methohtrexate (MTX)
   b) 5-Fluorourcil (5-FU)

3 — Antibiyotikler:
   a) Adriamycin (ADR)
   b) Mitomycin-C
   c) Actinomycin-D (ACT-D)

4 — Bitki Alkaloidleri:
   a) Vinciristine (VCR)

Bu ilâçlar tek başına veya çeşitli kombinasyonlar halinde kullanılmaktadır. Tek bir ilaçla uygulanan tedaviye «Monokemoterapi», birden fazla ilaçla uygulanan tedaviye ise «Polikemoterapi» adı verilmektedir1.

1960-1970 yılları arasında kemoterapi metastatik osteosarkom tedavisi için kullanılmış fakat iyi sonuçlar elde edilememiştir. Bu gaye ile cyclophosphamide, melphalan, mitomycin-C, Actinomycin-D ve vincristine uygulamaları yapılmışsa da yeterli sonuçlar sağlanamamış ve ancak hastalıkta kısmî gerilemeler sağlanabilmiştir 4.

1970 yılından sonra iki ayrı yöntem tedavi alanına girmiştir. Bunlardan birincisi methotrexatin (MTX) Citrovarum faktör (CF) ile birlikte yüzsek dozlarda kullanımıdır. Citrovarum faktör etkisi azaltılmış bir folattır ve methotrexatın oluşturduğu biokimyasal bloku ortadan kaldırmaya yardımcı olur. Böylece methotrexatın sistemik yan etkiler meydana getirmeksizin tümör hücreleri içinde yüksek dozlarda bulunabilmesini sağlar. Bu durum 1954 yılında deneysel olarak Goldin ve arkadaşlarınca gösterilmiştir. Klinik olarak ilk uygulama Djerassi ve arkadaşlarınca 1971 yılında akciğer kanserlerinin tedavisi için kullanıldı ve bundan sonrada metastatik osteosarkom tedavisinde kullanılarak ortopedi alanına sokuldu10. İkinci yöntemin esasını antibiyotik sınıfından bir kemoterapik ajan olan adriamycin oluşturur. İlk defa İtalyadaki Farmitalia laboratuarlarında geliştirilmiş olup insanlardaki bir çok malign tümörlerde etkilidir.

Ostesarkoma tedavisi ile ilgilenen merkezler bu iki ana ilacı esas alarak yöntemlerini kurmuş ve geliştirmişlerdir. Çeşitli tedavilerin uygulanabileceği yeterli hasta sayısının her zaman sağlanamaması bu konudaki ilerlemelerin yavaş ve kısıtlı olmasına neden olmuştur. Burada tüm dünyaca tanınmış 5 ayrı merkezdeki çalışmaları esas olarak alacağız ve bunlara ait sonuçları vereceğiz.

Sidney Farber Kanser Merkezinde (Boston-A.B.D.) Jaffe ve arkadaşları methotrexat ve citrovarum faktörü belirli aralarla kullanarak 1973 yılında akciğer metastazlarının tedavisini yayınladılar 10. 1974 yılında bu ilaçlara methotrexatın hücre içine girişini kolaylaştıran vincristine eklendi 11. 1977 yılında da tedavi araları birer haftaya indirildi ve yüksek methotrexate dozuna daha çabuk erişildi 12. Aynı merkez tarafından vincristine, bethotrexate ve citrovarum faktör tedavisine adriamycin ilavesi ile oluşan yöntemle ilgili sonuçlar 1975 yılında yayınlanmıştır. Bu tedavi 18 ay sürmektedir 13.

Cortes ve arkadaşlarının oluşturduğu Akut Lösemi Gurup B. (New York-A.B.D.) adriamycin tedavisi konusunda geniş deneyime sahiptir. Bu merkezin ilk yayını 1972 yılında ve akciğer metastazlarının tedavisiyle ilgiliydi 5. 1974 ve 1978 yılında amputasyonu takiben adriamycin uygulanmasına ilişkin sonuçlar yayınlanmış ve bu konuda beş yıllık takibi içeren ilk ciddi araştırmanın sonuçları ortaya konmuş oldu6, 7. Adriamycin 3 gün arka arkaya 30 mg/m² İ.V. günlük doz halinde uygulanır. Bu işlem 4 hafta ara ile tekrarlanır. Toplam adriamycin dozu 540 mg/m² olana kadar tedaviye devam edilir. Buda yaklaşık olarak 5-7 ay sürmektedir.

Güneybatı Onkoloji gurubu (Houston-A.B.D.) osteosarkom kemoterapisi konusunda geniş yayınları olan diğer bir merkezdir. Bu merkez A.B.D. de onkoloji alanında bir çok araştırmayı sağlayan M.D. Anderson Tü-

mör merkezinin yapısında oluşturulmuştur. Sutow ve arkadaşlarının çalıştığı gurubun incelemeleri iki ana bölüm halindedir. Birinciyi Compadrı-1 adlı tedavi yöntemi oluşturur. Burada cyclophosphamide, phenylalanine mustard, adriamycin ve vincristinden meydana gelen 4 ilaç toplam 75 hafta süren bir devre boyunca değişik defalarda uygulanmaktadır. Compadrı-1 yöntemine ilişkin sonuçlar 1974 yılında yayınlanmıştır 25. 1976 yılındaysa bir önceki tedaviye yüksek doz methotrexate ve citrovarum faktör eklenmesiyle oluşan Compadrı-2 yönteminin sonuçları gine Sutow ve arkadaşlarınca yayınlanmiştir 26. Bu gurubun ikinci tedavi bölümünü oluşturur.

Rosen ve arkadaşlarının çalıştıkları diğer önemli bir merkezde Sloan Kettering Kanser Merkezidir (New York-A.B.D.). Osteosarkoma metastazlarını kapsayan ilk yayın araştırıcılar tarafından 1974 yılında yapılmıştır. Gurup tedaviye methotrexate ve adriamycin kullanımıyla başlamış 19 ve 1975 yılında da bu iki ilaca ilâve olarak cyclophosphamide ve radyasyon uygulayarak elde ettikleri sonuçları bildirmişlerdir20, 21. Amputasyon sonrası kemoterapi tatbikatı vincristine, methotrexate, citrovarum faktör, adriamycin ve cyclophosphamide ile yaklaşık iki yılı kapsayan bir sürede yapılmaktadır. İlaçlar iki haftalık dinlenme aralarından sonra tekrar belirli bir uygulama şeması halinde verilmektedir. Araştırıcıların bu konudaki ilk yayınları 1975 yılında yapılmıştır 22. Bir yıl sonrada aynı yöntem ve ilaçların uygulanmasından sonra osteosarkomalı kemiğin «en bloc» tarzda çıkarılması ve yerine protez uygulanışını içeren sonuçlar yazarlarca duyurulmuştur 23.

Rizzoli Ortopedi Enstitüsünün bir bölümünü oluşturan Tümör merkezinde (Bologna-İtalya) osteosarkom tedavisiyle ilgili takip çalışmaları 1960 yılından beri yapılmaktadır. 1960-1971 yılını oluşturan devredeki hastalara kemoterapi uygulanmaksızın yalnız cerrahi tedavi yapılmıştır. Bu guruptaki 94 hastanın ortalama takip süreleri 60 aydır. 94 hastadan ancak 6 tanesi (% 7) 5 yıl hayatta kalabilmişlerdir. Elde edilen oran diğer dünya merkezlerinin sonuçlarından çok düşüktür. 1972 yılında vincristine, methotrexate ve adriamycineden oluşan ve 18 ay süren Protokol-A uygulaması başlatılmıştır. Bu gurubun hasta sayısı 55 dir ve takip süreleri 30-84 ay arasında değişmekte olup, ortalama 4 yılı bulmaktadır. Protokol-B uygulaması 1976-1977 yıllarını içeren devrede yapılmıştır. Toplam hasta sayısı 35 olup, tedavide yalnız ADR kullanılmıştır. Hastaların takip süresi ortalama 24 aydırl, 2, 3, 18.

Araştırma ve yayınlarıyla osteosarkom kemoterapisinde ün yapan bu beş merkezin yöntemlerini kısaca özetledikten sonra elde ettikleri sonuçları da toplu halde incelemek yerinde olur.

Tablo - 1 de: A.B.D. bulunan 4 merkezin sonuçları görülmektedir. Burada çeşitli tedavi yöntemlerinin sonuçlarını karşılaştırmak mümkündür.

| | Hasta sayısı | 18 ay belirtisiz kalan hasta sayısı |
|---|---|---|
| Sutow: Compadri-1 | 43 | 24/43 |
| VCR, CYT, PAM, ADR | | % 56 |
| Sutow: Compadri-2 | 30 | 20/30 |
| VCR, CYT, PAM, ADR, MTX | | % 67 |
| Jaffe : | 12 | 5/12 |
| MTX | | % 58 |
| Jaffe : | 22 | 16/22 |
| MTX, VCR, ADR | | % 60 |
| Cortes : | 88 | 45/88 |
| ADR | | % 51 |
| Rosen : | 60 | 38/60 |
| VCR, CYT, ADR, MTX | | % 63 |

Tablo - 1: A.B.D. de bulunan dört merkezde osteosarkom tedavisi ile elde edilen sonuçlar.

Bu tablonun incelenmesinden anlaşılacağı üzere 18 ay belirtisiz kalan hasta sayısı esas alınmıştır. Bunun nedeni adı geçen merkezlerde değişik takip sürelerine göre sonuçlarını bildirmiş olmalarıdır. Böylece tedavi yöntemleri arasında karşılaştırma yapmak mümkün olabilmektedir. En iyi sonuç Rosen ve arkadaşlarınca elde edilmiştir. Bunu Jaffe

takip etmektedir. Görüldüğü gibi takip süreleri oldukça kısadır. Elimizde, gerçek 5 yıllık takip sonuçlarını veren tek yayın vardır. Bu da Cortes ve arkadaşlarına aittir7. 5 yıllık takip sonucu % 39 hastanın belirtisiz halde kaldığını ortaya koymuştur, 46 aylık diğer uzun takip devresi olan Jaffe ve arkadaşlarına göre12 bu oran % 41, Sutow ve arkadaşlarının Compadri-1 uygulamaları sonundaki 37 aylık takiplerine göre de % 50 dir 25.

Rizzoli Ortopedi Enstitüsünün Protokol-A ve B uygulamaları ile ulaştıkları sonuçlar Tablo - 2 de gösterilmiştir.

| | Takip süresi | Belirtisiz kalan hasta sayısı |
|---|---|---|
| Protokol-A | | |
| VCR, MTX, ADR | 48 ay | 27/55 |
| 1972-1976 | (30-84) | % 45 |
| Hasta sayısı : 55 | | |
| Protokol-B | | |
| ADR | 24 ay | 16/35 |
| 1976-1977 | (15/33) | % 45 |
| Hasta sayısı : 35 | | |
| Yalnız Cerrahi Tedavi | | |
| 1960-1971 | 60 ay | 6/94 |
| | | % 7 |
| Hasta sayısı : 94 | | |

Tablo - 2: Rizzoli Ortopedi Enstitüsünde 1960-1977 yılları arasında tedavi gören hastaların dökümü.

Tablodan görüldüğü gibi adı geçen merkezde gittikçe daha olumlu sonuçlar elde edilmektedir. Yalnız cerrahi tedavi uygulanmış hastalardan elde edilen oran dikkate alındığında, kemoterapi uygulamasının yaklaşık 6 defa daha iyi sonuç sağladığı ortaya çıkar.

Bu bölüme kadar anlatılanlar kemoterapi ile osteosarkom tedavisinde yeni boyutlara ulaşıldığını göstermektedir. Bu durum tüm sorunların birdenbire çözümlendiği anlamına gelmez. Bu konudaki ilerlemeler yanıtları şimdilik verilemeyen sorunların ortaya çıkmasına neden olmuştur.

1 — Hangi kemoterapi yöntemi en iyi olanıdır? Bu sorunun cevabını vermek şimdilik güçtür. Çünkü Kemoterapötik ilaçların uygulanışı sırasında yaklaşık % 6 mortalite tehlikesi vardır. Bacci 1 monokemoterapinin mi yoksa polikemoterapinin mi daha etkin olduğunu incelemiştir. Bununla ilgili sonuçlar Tablo - 3 de görülmektedir. Çok belirgin bir fark olmamakla birlikte buradan çıkan sonuç monokemoterapinin biraz daha etkin olduğudur.

| | İki yıllık takibe göre belirtisiz kalan hasta oranı |
|---|---|
| Yalnız Cerrahi Tedavi | % 20 (% 8 - % 32) |
| Monokemoterapi | |
| ADR - 4 Merkez | % 69 |
| CYT - 1 Merkez | (% 50 - % 95) |
| MTX - 1 Merkez | |
| Polikemoterapi | |
| ADR, MTX, VCR - 6 Merkez | % 62 |
| ADR, MTX - 2 Merkez | (% 54 - % 83) |
| COMPADRİ - 1 ve 2 | |

Tablo - 3: Polikemoterapi ve monokemoterapinin karşılaştırılması.

2 — Çeşitli merkezlerde aynı ilaçlarla eş yöntemler uygulanmasına karşın değişik sonuçlar elde edilmektedir. Osteosarkomda 5 yıllık hayatta kalmayı etkileyen faktörler (yaş, cins, histolojik özellik, lokalizasyon, tümörün yaygınlığı) eşitlenmiş guruplarda ortaya çıkan sonuçlar ayrı ayrı değerlendirilmediği sürece kemoterapi konusunda kesin bir yargıya varmak mümkün değildir.

3 — Osteosarkom kemoterapisinde ortaya çıkan asıl sorun geç metastazlardır. Önceden anlatıldığı gibi % 95 hastada 18 ay içinde akciğer metastazları oluşmaktadır. Bu devreden sonra ortaya çıkan metastazlarsa geç metastaz olarak adlandırılmaktadır. Rizzoli Ortopedi Enstitüsünce cerrahi tedavi ve kemoterapi yapılan hasta guruplarına ilişkin

geç metastaz oranları araştırılmıştır. Literatür araştırması enstitünün sonuçlarıyla birleştirildiğinden Tablo - 4 deki durum ortaya çıkmaktadır. Buradan anlaşılacağı gibi kemoterapi ile tedavi edilen hastalarda geç metastaz meydana gelme oranı daha yüksektir. Bacci kemoterapi süresince akciğerlerdeki mikroskobik odakların baskı altında tutulduğunu ve tedavinin bitimiyle bu baskı ortadan kalktığından metastazların görünür hale geldiğini ifade etmektedir. Bu nedenle araştırıcı kemoterapinin bittiği tarihin 5 yıllık değerlendirme için başlangıç noktası olarak kabul edilmesi gerektiğini ileri sürmektedir.

Bütün bu sorulara kesin yanıtlar elde edildiğinde belkide ostesarkom kemoterapisinde yeni aşamalara ulaşılacak ve hastalar için ümit ışıkları belirecektir.

| Cerrahi tedavi ve kemoterapi) | Geç Metastaz | Cerrahi Tedavi | Geç Metastaz |
|---|---|---|---|
| Jaffe<br>Hasta sayısı : 65<br>Takip süresi 5 yıl | 2<br>(% 3) | Jaffe<br>Hasta sayısı : 7<br>Takip süresi : 46 ay | 4<br>(% 57) |
| Marcove<br>Hasta sayısı : 120<br>Takip süresi 5 yıl | 4<br>(% 3) | Sutow<br>Hasta sayısı : 30<br>Takip süresi : 21 ay | 12<br>(% 40) |
| Price<br>Hasta sayısı : 77<br>Takip süresi 5 yıl | 6<br>(% 7) | Ectubanas<br>Hasta sayısı : 14<br>Takip süresi : 21 ay | 4<br>(% 28) |
| Rizzoli<br>Hasta sayısı : 88<br>Takip süresi 5 yıl | | Rizzoli (Protokol-A)<br>Hasta sayısı : 27<br>Takip süresi : 42 ay | |

Tablo - 4 : Cerrahi tedavi ve kemoterapide geç metastazlar.

LİTERATÜR :


1. Bacci, G.: Kişisel konuşma. Rizzoli Ortopedi Enstitüsü Tümör Merkezi. Bologna, İtalya, 1979.
2. Campanacci, M. and Cervellati, G.: Osteosarcoma, A. Review of 345 cases. İtal. J. Orthop. Transatol. 1: 5, 1975.
3. Campanacci, M., Pagani, A., Ciunti, A. and Bacci, G.: La Chimiotherapie Systematique Post-Operatoire des Osteosarcomes Localises aux Extremites. Nouv. Presse Med., 7: 3462, 1978.
4. Carter, S. and Friedman, M.: Osteogenic Sarcoma Treatment Overview and Some Comments on Interpretation of Clinical Trial Data. Cancer Treatment Reports, 62: 199-204, 1978.
5. Cortes, E., Holland, J., Wang, J. and Sinks, L.: Doxorubicin in Disseminated Osteosarcoma. Jama, 221: 1132-1138, 1972.
6. Cortes, E., Hollanda, J., Wang, J., Sinks, L., Blom, J., Senn, H., Bank, A. and Glidewell, O.: Amputatiin and Adriamycin in Primary Osteosarcoma. New Eng. J. Med., 291: 998-1000, 1974.
7. Cortes, E., Holland, J. and Glidewell, O.: Amputation and Adriamycin in Primary Osteosarcoma: A 5-Year Report. Cancer Treatment Reports, 62: 271-277, 1978.
8. Donaldson, M. and Horsley, S.: Nonhormonal Chemotherapy of Tumors Metastatic to Bone. Clin. Orthop., 73: 64-72, 1970.

9. Enneking, W. and Springfield, D.: Osteosarcoma. Orthop. Clin. N. Amer., 8: 785-803, 1977.

10. Jaffe, N. and Paed, D.: Recent Advaces in the Chemotherapy of Metastatic Osteogenic Sarcoma. Cancer, 31: 1627-1631, 1972.

11. Jaffe, N., Frei., E., Traggis, D. and Bishop, Y.: Adjuvant Methotrexate and Citrovarum Factor Treatment of Ostogenic Sarcoma. New Eng. J. Med. 291: 994-997, 1974.

12. Jaffe, N., Paed, D., Frei, E., Traggis, D. and Watts, H.: Weekly High-Dose Methotrexate Citrovarum Factor in Osteogenic Sarcoma. Cancer 39: 45-50, 1977.

13. Jaffe, N. and Paed, D.: The Potential for an Irproved Prognosis with Chemotherapy in Osteogenic Sarcoma. Clin. Orthop., 113: 111-118, 1975.

14. Jaffe, N. and Watts, H.: Multidrug Chemotherapy in Primary Treatment of Osteosarcoma. J. Bone Joint Surg. 58-A: 634-635, 1976.

15. Lewis, R. and Lotz, M.: Medullary Extension of Osteosarcoma. Cancer 33: 371-374, 1974.

16. Dichtenstein, L.: Bone Tumours. Fifth Edition, The C.V. Mosby Comp. St. Louis. 1977.

17. Marcove, R., Mike, V., Hajek, L., Levin, A., and Hutter, R.: Osteogenic Sarcoma under the Age of Twenty-one. J. Bone Surg. 52-A: 411-423, 1970.

18. Pagani, U., Bacci, C., Figus, E., Cagnano, R. e Donati, U.: L.associazione Chirurgia Radicale-Polichemioterapia Ciclica (Con Vincristina, Methotrexate, adriamicina) Nel Trattamento di alcune forme di Osteosarkoma. Hisultati Preliminaria. La Chirurgia Degli Organi di Movimento. 62: 81-92, 1973.

19. Rosen, G., Suwansirikul, S., Kwon, C., Tan, C., Wu, J., Beattie, J. and Murphy, M.: High-Dose Methotrexate with Citrovarum Factor Rescue and Adriamycin in Childhood Osteogenic Sarcoma. Cancer 33: 1151-1163, 1974.

20. Rosen, G., Tefft, M., Martinez, A., Cham, W. and Murphy, M.: Combination Che-Sarcoma. Cancer 35: 622-630, 1975.

21. Rosen, G., Beattie, E, and Martini, N.: The Management of Pulmonary Metastases in Children with Osteogenic Sarcoma with Surgical Resection Combined with Chemotheraphy. Cancer 35: 618-621, 1975.

22. Rosen, G., Tan, C., Sanmaneechai, A., Beattie, E., Marcove, R. and Murphy, L.: The Rationale for Multiple Drug Chemotherapy in the treatment of Osteogenic Sarcoma. Cancer 35: 936-945, 1975.

23. Rosen, G., Murphy, L., Huvos, A., Gutierrez, M. and Marcove, R.: Chemotherapyğ En Bloc Resection, and Prosthetic Bone Replacement in the Treatment of Osteogenic Sarcoma. Cancer 37: 1-11, 1976.

24. Spjut, H., Dorfman, H., Fechner, R., and Ackerman, L.: Tumors of Bone and Cartilage. Second Series. Washington, D.C., Armed Forces Institute of Pathology, 1970.

25. Sutow, W., Sullivan, M., Fernbach, D., Cangir, A., and George, S.: Adjuvant Chemotherapy in Primary Treatment of Ostegenic Sarcoma. Cancer 36: 1598-1602, 1975.

26. Sutow, W., Gehan, E., Vietti, T., Frias, A., and Dyment, P.: Multidrug Chemotheraphy in Primary Treatment of Osteosarcoma. J. Bone Joint Surg. 58-A: 629-633, 1976.

27. Watt, J.: The Use of Cytotoxic Drugs in The Surgery of Malignant Disease. J. motherapy and Radiation Theraphy in the Treatment of Metastatic Osteogenic Bone Joint Surg. 50-B: 511-523, 1968.

# ALT EKSTREMİTE UZUN KEMİK KIRIKLARINDA KOMPRESYON OSTEOSENTEZİ

Dr. Bahattin Oğuz TEMOÇİN[1]

Kırık tedavisinde günümüzün modern düşüncesi, kırık yerindeki yeni kemik gelişiminin kompresyon ile aktive edilmesini ön plana almıştır. Kırıkta iyi bir kallus gelişimi kırığın kompresyonla tam tesbit edilmesi ile mümkündür. Kırık bölgesinde kazanılan kompresyonlu tesbitle kırık şifasının çabuklaşması yanında hastaya alçı gibi bir dış tesbit uygulamasına gerek kalmamakta ve ekstremite eklemleri hemen harekete geçirilip, eklem sertlikleri ve kemiklerde gelişebilecek inaktivite osteoporozundan da kaçınılmış olunmaktadır.

Fragmanlar arasındaki kompresyon; kırıklarda, psödartros, düzeltici osteotomiler veya artrodezlerde kullanılmaktadır. Fragmanların doğru uyumunun tazyike karşıtlığı, diğer yönden metal traksiyon tazyiki birlikte olarak kırık yüzeyindeki kompresyonu sağlar; böylece minimum bir materyelle maksimum bir stabilite sağlanmış olur. Fragmanlararası kompresyon kemiğe kendine has özel kalitede bir stabilizasyon beraberliği verir. Aksiyal kompresyonun prensibi kullanılan teknik yönünden önemlidir. Bu yönden kırıkların cerrahi tedavilerindeki kompresyon tekniği ile beraber birçok önemli prensipler de gereklidir. Bu prensipleri başlıca şu noktalarda incelemek mümkündür:

a) Kemiğin metale karşı reaksiyonu oluşmamalı, metalin kemiğe toksik etkisi olmamalıdır.

b) Kompresyonla yapılan iç tesbitte kemik uçları makaslama ve torsiyon kuvvetlerini yok edecek tarzda hareketsizleşir. Böylece, kırık bölgesinde resorbsiyon olmaz ve radyolojik olarak belirli olmayan primer kemik kaynaması gelişir.

c) Kemik geniş bir alanda devitalize edilmeden, sağlam bir fiksasyon sağlanırsa yeni kemik formasyonu oluşur.

d) Uygun mekanik ve biyolojik şartlarda kompresyonla hareketsizliği sağlanmış fragmanlar arasındaki basınç yavaş azalır. Bu basınç azalması kemik resorbsiyonu neticesi olmayıp, Haversiyen sistemdeki remodelasyon sonucudur. Kemiğin birbirine teması çok içten (kompresyon) olduğunda, damarlar kemik kanalları arasından perpandiküler olarak kırık çizgisine ve karşıt kenarlara doğru sür'atle ilerlerler.

Kemiğin kırık bölgesinin kompresyonla osteosentezi, aksiyal ve fragmanlar arası kompresyonu sağlayan AO plakları, intra meduller Küntscher çivisi ve iki veya daha fazla Steinman teli kullanarak yapılan Charnley tipi kompresyonlu tesbit araçları ile sağlanmaktadır (Resim - 1). Femur ve tibia gibi alt ekstremitenin uzun kemiklerinin kırıklarında medüller çivileme tercih edilmektedir.

Femur kırıkları için elastiki kompresyon yapan 9-10-11 mm çapında medüller kullanılan Küntscher çivileri vardır. Çivi kırığa termino-terminal adaptasyon yaparak aksi-

[1] Çapa Ortopedi ve Travmatoloji Kliniği.

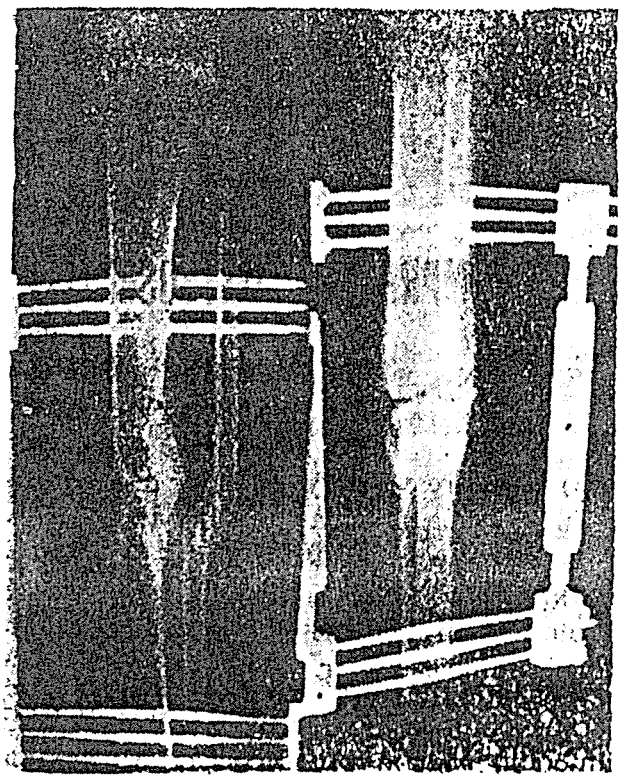

Resim - 1
Üç çift Steinman teli ile yapılmış Charnley Kompresyon Osteosentezi.

yal kompresyonlu osteosentezi sağlamaktadır. Çivi metalik bir mızrak sapını andırır, dolu ve silindiriktir, transvers olarak birçok delikli ve ucu burguludur. Tübüler segment sistemi ile fonksiyon eder ki böylece uzun kemikteki iki veya daha fazla fragmanı tesbit eder. Bu fragmanlar bir tansiyon çıkıntısı ile çivi üzerine bağlanır. Çividen ve kemikten transvers olarak bir vida geçirilir ve bir somun yardımı ile çivinin boyu kısaltılır. Anatomik bir redüksiyon olmakla birlikte termino-terminal kompresyon sebebi ile farklı segmentler traksiyonda fikse olur (Resim - 2).

Femurun özellikle şaft kırıklarında plakla osteosentez, aşırı osteoporoz'a neden olduğu ve bu suretle yeni kırıklara sebep olacağından, en son düşünülecek bir yöntemdir (Resim - 3). Bilhassa iki plak kullanıldığında bu tehlikeler daha belirgin hale gelir. Taze kırıklarda, Çift kompresyon plağı kullanımı sadece tibia şaftının parçalı kırıklarıdır. Femur kırıklarında plakla yapılan fiksasyonda tam ağırlık yüklemeye 2-3 ay sonra izin verilmelidir. Kısmî ağırlık yüklenmesi ise 10-15 kgr. ı geçmemelidir, bu durum iki koltuk değneği ile ayarlanmalıdır. Radyografik olarak korteksin homojen bir şekilde kaynadığı görüldükten sonra plak çıkarılır.

Femurdaki kompresyon plakları'nın en yaygın kullanım sahaları femurun üst ve alt uç kırıklarıdır.

Suprakondiller kırıkta kamalı bir plak kullanılır. Plağın kaması kondillerin eklem yüzüne paralel olarak çakılır (Resim - 4) şaft ile diz eklemi aksı arasındaki anatomik açı 81° dir. Kondiller plaktaki açı 95° dir. Plak gerilim altında yerleştirildiğinde açı 98°-100° arasında bir artmaya uğrar. Bu nedenle femur şaftı ile diz eklemi arasındaki açı fizyolojik koşullarda 99 olarak ölçülür. Femurun tek kondil kırıklarında spongios vida ile kompresyon yeterlidir.

Resim - 2
Femur diafiz kırığı.

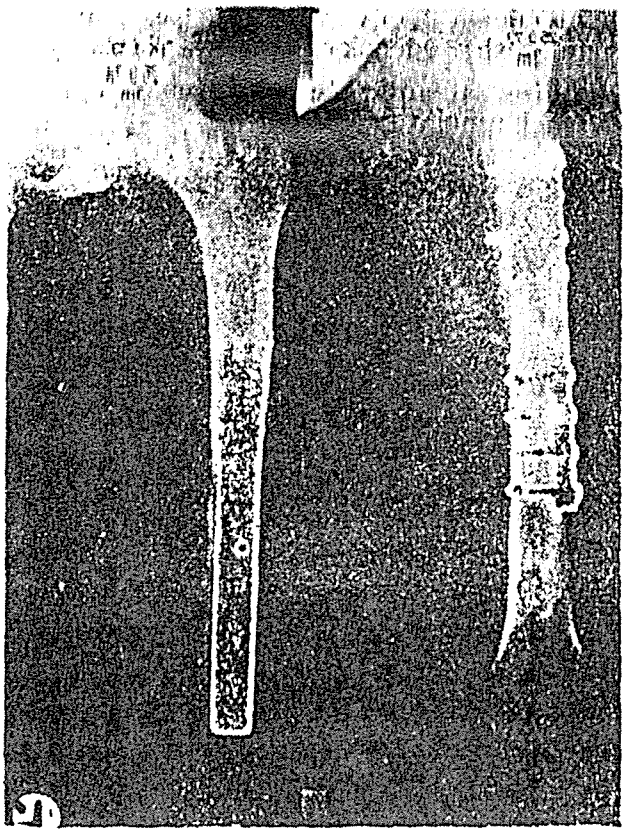

Resim - 3
Femur kondillerüstü kırığı.

Kondiler plak, kalkarın bütünlüğünü koruduğu pertrohanterik bir kırıkta kullanılması esnasında spongios bir vidanın kalkara gönderilmesi ile kompresyon sağlanır. Buna ilâve olarak plağın gerilim altında yerleştirilmesi ile de kompresyon meydana gelir.

Uzun şaftlı kondiller plak femur üst ucunun parçalı kırıklarında kullanılır (Resim - 5). Bu kırıklarda kondiler plağın kaması proksimal fragmana sevkedilir ve 2 spongios vida ile emniyete alınır. Sonra kırıklar redükte edilerek plağa fikse edilir. Eğer esas kemik fragmanları arasındaki küçük fragmanlar yaşayacak gibi görünüyorsa, otojen kemik grefi kullanılmalıdır.

Tibia kırıklarında aksiyal kompresyon nötralizasyon plağı olarak isimlendirilen plak ile gerçekleştirilir. Mittelmeyer'in geliştirdiği kendiliğinden kompresyon yapan 27 ve 45° meyilli oval delikli nötralizasyon plağı, korteksin uzun spiral ve oblik kırıklarında, vida ile fragmanlar arasında kompresyon uygulayarak, kırık yüzeylerinde etkili olan bükme veya torsiyon güçlerini tamamen nötralize edebilir. Bu plak parçalı sahaya bir köprü görevi yaparak iki ana fragmanı tutar ve fikse eder ve böylece bütün torsiyonel ve bükücü güçleri proksimal fragmandan distal fragmana geçirerek bu güçlerin kırık yüzeylerinde etkili olmasını önler (Resim - 6, 7).

Nötralizasyon plağı tibianın medial kenarına gerilerek uygulandığından dar olanı tercih edilmelidir.

Çok parçalı bir kırıkta nötralizasyon plağının uygulanmasından önce fragmanlar redükte edilip vidalarla fikse edilmelidir.

Gerilim altındaki plak, kemikte aksiyal kompresyon meydana getirir. Buna ilâve ola-



Resim - 4
Femurda interkondiler kırığında kompresyon osteosentezi tekniği.

rak fragmanlara yerleştirilmiş vidalarda kompresyon temin eder. Böylece aksiyal kompresyon kemiğin her iki yanında oluşur ki bu durum internal fiksasyonun sağlamlığını büyük ölçüde arttırır. Plakta kerilmenin çok aşırı olmamasına dikkat edilmelidir. Aksi halde aksiyal deformite gelişir.

Tibia şaftının üst bölümündeki kısa oblik veya transvers kırığı en iyi olarak 2 plakla fikse edilebilir. Bu çift plaktan biri örneğin yarı yuvarlak bir plak tibianın ön, diğeri arka-iç kenarına kompresyon altında yerleştirilir.

Resim - 5
Femur interkondiler kırığında kompresyon osteosentezi.

Şaftın spiral ve ufalanmış tipteki kırığında, kelebek fragman lokalizasyonuna göre ön, arka iç ve arka-yan olabilir.

Ön veya ön-yan kelebek fragmanların fiksasyonu nisbeten kolaydır. Eğer iki ana fragman arasında 3 cm den fazla temas varsa fiksasyon için yalnızca vida yeterlidir. Eğer temas 3 cm den uzun ise, 2 ana fragmanı tesbit edecek vida veya vidalar yeterli stabilite sağlamaz ve nötralizasyon plağı ile desteklenmelidir.

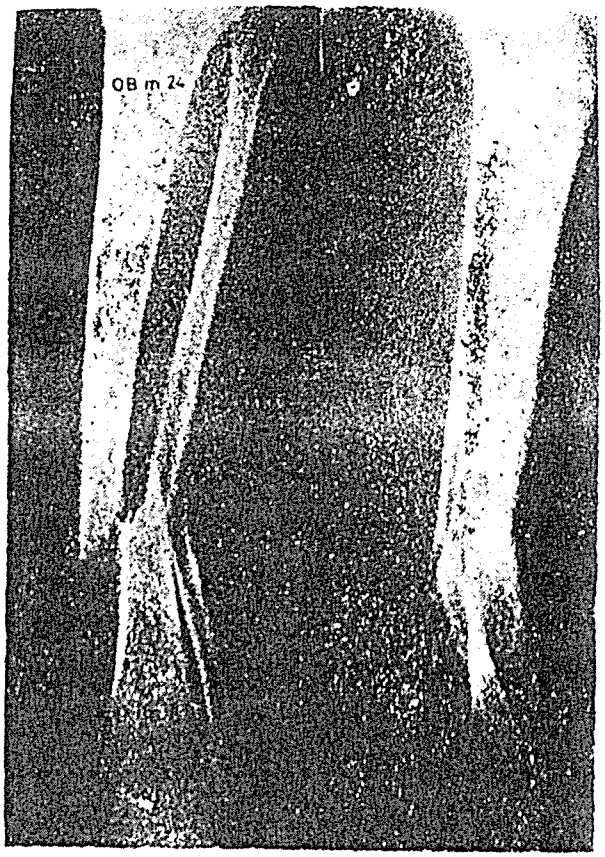

Resim - 6
Tibia kırığının plakla kompresyon osteosentezi.

Tespit edilmesinde en çok güçlük çekilen kelebek fragman arka ve arka-yanda olanıdır. Bu tür kırıklarda vida ile fiksasyon güçtür ve yeterli değildir, plak kullanmak gerekir.

Fragmanları az deplase olan çok küçük parçalı kırıkların tedavisinde genel kaide konservatif yöntemlerin uygulanmasıdır. Eğer konservatif tedavi uygulamasının 10. haftasının sonunda tek bir kırık bölgesinde kaynama gecikmesi görülürse, burası iyileşmeyi hızla sağlayabilecek bir plakla başarılı bir şekilde tedavi edilir.

Tibia şaftının yüksek hızla seyreden taşıtların çarpması ile oluşan kısa çok parçalı

kırıklarında tek bir plak nadiren gerekli stabiliteyi sağlar, çünkü kemikte defekt vardır ve karşı korteksteki destek, plağın gevşemesine neden olur. Zira plak büyük bir bükme stresine maruz kalır. Bu yönden en uygun yöntem 2 yarı-yuvarlak plağın tibianın ön ve iç kenarlarına uygulanması ve defektin otojen spongios grefle doldurulmasıdır.



Resim - 7
Alçı içinde stabil olmayan tibia parçalı kırığı

Segmantal kırıklarda orta fragman'ın arka ve yan bölümlerindeki yumuşak dokularla olan bağlantısı asla koparılmamalıdır. Kemiğin yumuşak dokulardan gereksiz yere sıyrılmamasına azami dikkat gösterilmelidir.

Bu tür kırıklarda iyi sonuç, uzun bir nötralizasyon plağı ile kombine edilen interfragmanter kompresyon vidaları ile elde edilebilir. Nötralizasyon plağı ile aksiyal kompresyon elde edilebilirse çok yardımcı olur. Orta fragmana sadece bir veya iki uzun vida sevkedilmelidir, diğer vidalar sadece tek kortekse tutturulmalıdır.

Tibia'nın üst ucundaki yarık tarzındaki kırıkların internal fiksasyonu genç hastalarda, spongioz kemik kuvvetli olduğu için, yalnızca spongioz vidalarla yapılır. Vidalara ek olarak nötralizasyon plakları uygulanabilir.

İmpakte tibia üst uç kırıkları, eklem yüzünün 5-6 cm altından açılan bir delikten yerlerine doğru itilerek düzeltilir, arada kalan boşluk spongioz grefle desteklenir ve kompresyon uzun spongioz vidalar ve «T» şeklindeki nötralizasyon plağı ile sağlanır.

Tibia üst ucunun ufalanmış kırıklarının internal fiksasyonu son derece zor bir iştir. Bir veya daha fazla sayıda tel'in tibianın etrafını çevirmesi gerekir. Tellerin yaptığı fiksasyon sonradan herbiri kırığın bir tarafında olan çift T plağı ile sağlanır. Bu plaklarında Bolt'larla desteklenmesi gerekebilir (Resim - 24).

Tibia'nın 1/3 alt uç kırığının tedavisi yapılıyorsa, kullanılan plağın tibia'nın bu kesimine uyması için bükülmesi gerekir zira tibianın alt medial kenarı üst-iç kenarına paralel değildir. Bu plak bükülmesi ile, kemikle plak arasında bir boşluk meydana gelir ve vidanın konulması ile de ilâve bir aksiyal kompresyon oluşur ki bu ilâve aksiyal kompresyon fiksasyonunun daha sağlam oluşmasını sağlar (Resim - 25, 26).

Tibia alt ucunun ayak bileği eklemini de içine alan kırıklarında ayak bileği eklemini tam görebilmek için medial ve lateral ensizyon yapmak gereklidir. Metafizdeki bir defekt büyük trohanterden sağlanacak otojen spongios bir grefle beslenmelidir (Resim - 27).

Bir tibia alt uç kırığının internal fiksasyonundan veya bir malleol kırığından sonra ayak, aktif dorsi-fleksiyon egzersizleri başlayıncaya kadar, yaklaşık 4-7 gün 90° de tutulmalıdır.

Tibianın bütün kırıkları internal fiksasyonu müteakip bir Braun veya Böhler atelinde, bir yastıkçık üzerinde yüksek tutulmalıdır.

Oval delikleri olan yarı yuvarlak 1 mm kalınlığındaki plaklar fibula kırıklarında kemiğe vidalandığında sağlam bir fiksasyon sağlamakla beraber rotasyona karşı da direnç temin ederler. Redüksiyon iyi sağlanırsa, oval delikler plağın kemiğe gergin olarak yerleşmesini sağlarlar. Bu plaklar oval başlı standart AO korteks vidaları ile kemiğe tutturulabilir (Resim - 28, 29).

Vücuttaki multipl kırıklarda hastanın erken aktif hale getirilmes için kompresyon osteosentezi son derece yardımcıdır.

Komplike kırıklarda internal fiksasyon 6-8 saat içinde veya yumuşak dokularda iyileşmenin meydana geldiği 2-3 haftanın içinde yapılır. Acil internal fiksasyon yapılacaksa mümkün olduğu kadar az metal implant kullanılmalı ve metal zarar görmüş dokuların içine sokulmamalıdır. Bir kaç gün sonra yapılacak internal fiksasyon için ameliyat ensizyonu sağlam ciltten yapılmalıdır.

Kliniğimizde son bir yıl içinde plakla osteosentezi yapılan 22 femur kırığının ikisine (% 9), 19 tibia kırığının ise 5'ine (% 26,3) ve iki fibula kırığına plakla kompresyon osteosentezi yapılmış ve iyi neticeler alınmıştır.

KAYNAKLAR :


1. Anderson, L.D.: Compression Plate Fixation and the Effect of Different Types of Internal Fixation on Fracture Healing. J. Bone and Joint Surg. 47 A: 191-208, Jan. 1965.

2. Ham, A.W.: A Histologic Study of the Early Phases of Bone Repaire J. Bone and Joint Surg. 12: 827-844, Oct. 1930.

3. Müller, M.E.: Osteosynthese sous compression SICOT, XIe Congrés, 524-530, Mexico, Oct. 1969.

4. Müller, M.E., Allgower, M., Willenegger, H.: Manual of İnternal Fixation, Springer-Verlag, Berlin-Heidelberg. New York 1970.

5. Uhthoff, H.K., Dubuc, F.L.: Bone Structure Changes in the Dog Under Rigid İnternal Fixation. Clin. Orthop. 81: 165-170, 1971.

6. Vinditti, D.: Présentation d'un clou centromédullaire «à compression» ou «coarctant». SICOT, XIe Congrés, Mexico, 531-535, Oct. 1979.

# DİAFİZER OSTEOSENTEZLERDE OTOKOMPRESYON PLAKLARININ YERİ

Dr. S. Kemal EROL[1]

Sağıtım yöntemlerinin biribirleri ile yarışmakta oldukları ortopedi ve travmatoloji alanında, diafiz kırıklarının osteosentezi yönünden, intramedüller çivilere ve diğer uygulamalara oranla otokompresyon plakları artık açık seçik ön sıradaki yerlerini almışlardır.

Bütünlüğü bir kırık veya osteotomi ile bozulan bir uzun kemikte, gelişen fragmanlar arası devinimler, ağrı ve çevre doku reaksiyonlarımının nedeni olurlar. Eğer bu kırık olan yer spontan olarak veya tam immobilize olmadan iyileşme gösterirse, bir kallus oluşumu ortaya çıkar. Ama bir şaft kırığı optimal bir osteosentez ve fragmanlar arası bir basınçla tam immobilize edilirse, bir kallus olmaksızın da bir fraktür iyileşmesi kendini gösterecektir. Biz buna primer kırık iyileşmesi diyoruz. Primer bir kırık iyileşmesi osteon köprüleri ile direkt olarak gelişmektedir(2).

Kemik kırıklarının ve osteotomilerinin optimal olmayan fiksasyonlarında, ender olmayan bir sıklıkla psödeartroz, ve fiksasyon elementlerinin kırılıp gevşemesi gibi komplikasyonlar kendilerini gösterebilmektedir.

Canlı dokunun kuvvet ve devinim gibi mekanik tahrişlere karşı olan biyolojik reaksiyonu kırık iyileşmesi yönünden büyük önem kazanmaktadır. Fragmanlar arasında veya vida yatağında kendini gösterebilecek olan en küçük rezorpsiyonlar, osteosentezin stabilitesini tehlikeye sokarlar. Bu yüzden bir kompresyon osteosentezinde ana prensip, kemikte olumsuz etki yapabilecek olan bir reaksiyonun gelişmesini önlemek olmalıdır. Osteosentez yapıldıktan sonra, primer bir kırık iyileşmesinin başlıca kriteri, çekilen radyografilerde kallusa rastlanmamasıdır.

Yukarıda değindiğimiz osteosentez prensiplerini göz önünde bulunduran birçok otörler bugüne kadar çok sayıda gereçler ve yöntemler geliştirmişlerdir.

İlk internal plak uygulamasını 1886 da Hansmann yapmıştır(3, 10,), (Resim).

1949 da Danis bir plak aracılığı ile yaptığı kompresyon osteisentezini açıkladı ve interfragmenter bir stabilite sağladığını da deneysel olarak kanıtladı(2, 3, 5, 10, 23, 26, 27).

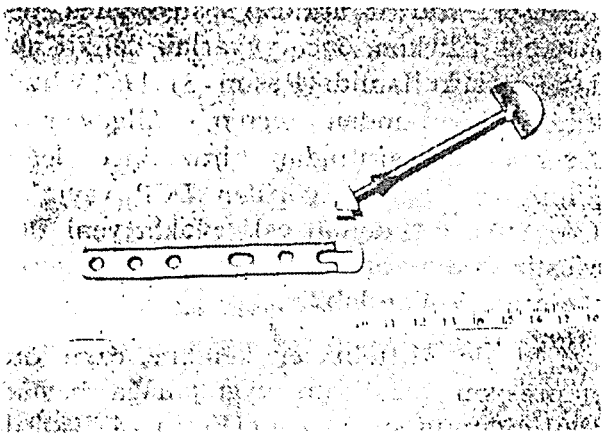

Resim - 1
VENABLE Plağı

[1] Cumhuriyet Üniversitesi Tıp Fakültesi Öğretim Üyesi.

1952 de Venable kompresyon osteosentezini, kendisinin adı verilen başka şekildeki bir plakla açıklarken, Danis'nin yöntemini modifiye ettiğine tanık olmaktayız(3, 5, 26). (Resim - 1).

1957 de Bagby ve Janes bir otokompresyon plağı geliştirdiklerini açıkladılar(3). Bu otörler de Collison'un (Resim - 2) 1950 yılında geliştirdiği otokompresyon plağını modifiye etmişlerdir. Bugün İsviçre AO-Gurubunun Dinamik Kompresyon plağı (DCP) ve Japonyada Tamai ve Hoshiko'nun uyguladıkları otokompresyon plakları yine Collison plağının bir modifikasyonudur.



Resim - 2
COLLİSON Plağı

1958 de İsviçrede AO Gurubu kuruldu. Bu AO-Gurubu tarafından osteosentez tekniği geliştirilirken, önce yuvarlak delikli nötral bir plak kullanıldı (Resim - 3). 1969 yılında yine AO-Gurubundan Perren, Allgöwer ve Russenberger tarafından biraz önce değindiğimiz ve resimde görülen DCP yayınlandı(3). Yuvarlak delikli eski plakla yeni DCP yerleştirilirken, özel bir kompresyon gereci ek olarak kullanılabilir.

1964 de Mittelmeier kendine özgü otokompresyon plaklarını uygulamağa başladı ve 401 olgunun sonuçlarını (Resim - 4) 1969 da açıkladı(5). Bu resimde görüldüğü gibi Mittelmeier'in otokompresyon plağının (OKP) bir yarısında yuvarlak delikler ve diğer yarısında da kompresyon efektli oval delikler

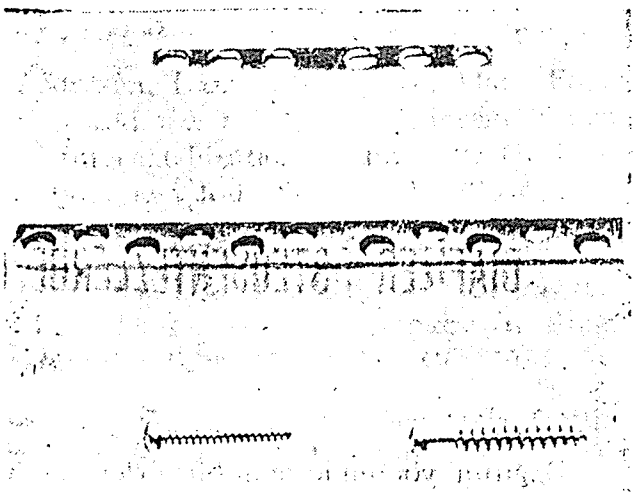

Resim - 3
İsviçre AO - Gurubunun dinamik kompresyon plağı (DCP)

vardır. Ayrıca plağın ortasına denk gelen bölümde de yine oval olan (Resim - 5) bir adaptasyon kayma deliği vardır. Bu deliğin kompresyon efekti, yani eğik düzlemde bir kayma oluğu yoktur. Plağın en ucunda 27° lik bir yol kaydırma deliği ve sonra sırası ile 45° lik kompresyon delikleri vardır. Bu deliklerde vidaların sıkılması fragmanlar arasında bir basınç etkimesi yaratmaktadır.

1967 de Japonyada Tamai ve Hoshiko da biraz önce değindiğimiz gibi 16° lik kayma olukları olan kompresyon plaklarını yayınladılar(5).

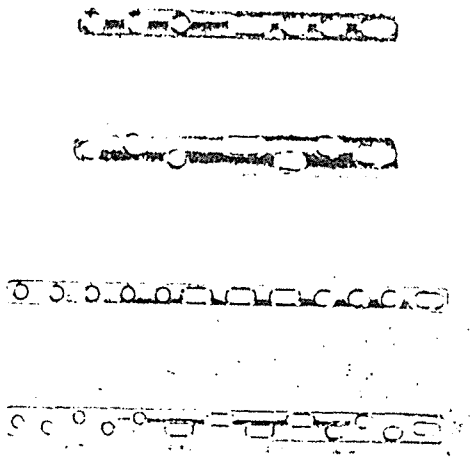

Resim - 4
MİTTELMEİER'in değişik otokompresyon plakları (OKP)

Bir plak osteosentezinde interfragmenter bir kompresyon, stabilite için en önemli faktörlerden biridir(17). Eğer fragmanların uçları kemiğin bütün kesitinde biribirlerine dayanacak bir şekilde bir basınç altında tutulurlarsa, bu durumda bükülme zorlamalarına, yüzey sürtünmelerine, torsiyon ve makaslama kuvvetlerine karşı iyi bir sağlamlık yaratılmış olacaktır. Bu durum bize klinikte istediğimiz ve beklediğimiz fonksiyonel bir egzersiz stabilitesini verebilecektir. Bu şekilde eklem sertlikleri, akut ve kronik ödemler, Sudeck distrofisi veya ameliyatlının uzun süre hospitalizasyonu önlenmiş olacaktır.

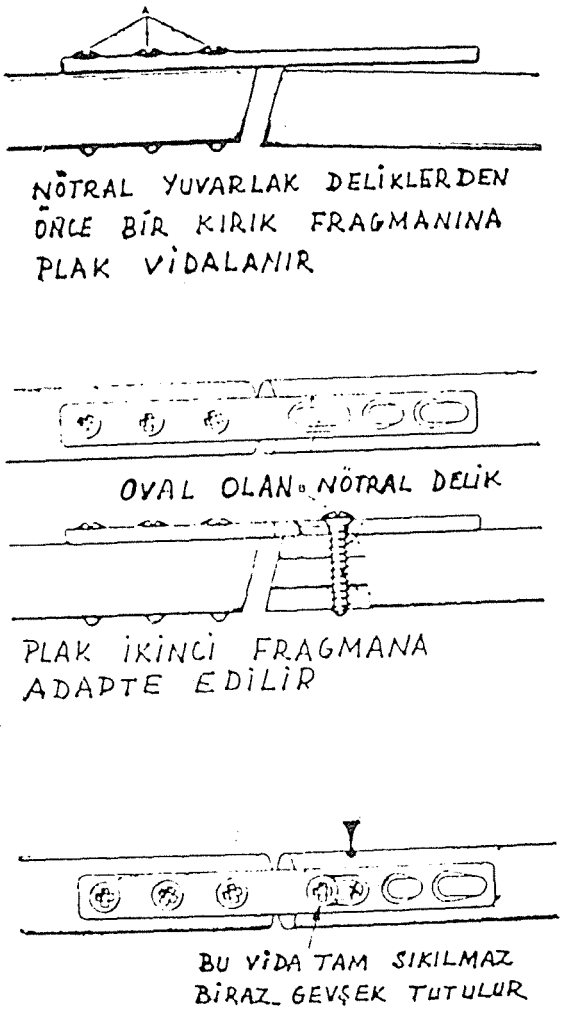


Resim - 5
Otokompresyon plağının yerleştirme prensibi

Otokompresyon plakları ile yapılan osteosentezlerde plakların kalınlıkları ve kuvvet etkime yönleri bir stabilite için önem kazanırlar. Modern bir osteosentez, bir anatomik repozisyon yanında, gerçek anlamıyla tam bir egzersiz mobilizasyon olanağını da verebilmelidir. Bu da ancak kemik parçalarının tam bir yüzeysel ilişkide kalarak, stabil olan durumları ile garanti edilebilir. Osteosentez stabilitesi şu faktörlere bağlıdır: A) Kemik fragmanlarının sağlamlığına, B) Kemik uçları arasındaki sürtünme ve devinimlerin tam olarak ortadan kaldırılabilmesine, C) İnterfragmenter bir kompresyon değerine, D) Osteosentez için kullanılan metal materyalin biyomekanik özelliklerine(13).

Kompresyon vidaları ile yapılan bir plak osteosentezinde fragmanların yüzeysel değme ilişkileri, kullanılan plağın delik sayısına ve özelliğine göre, örneğin bir otokompresyon plağında 300 kp a varabilen bir fragmanlar arası sıkışma ile garanti edilebilir. Transvers bir şaft kırığında uygulanan bir Küntscher çivisi ile fragman uçları bir kompresyon altında tutulamaz ve yüzeysel değme ilişkileri tam olarak sağlanamaz. Burada intramedüller boşluğun frezelerle oyulup oyulmamasının da sonucu etkileyecek büyük bir önemi yoktur(12). İntramedüller bir çivi ile yapılan osteosentez torsiyon kuvvetlerini tam olarak karşılayamaz ve bükücü olan kuvvet etkimeleri kemik fragmanlarını distraksiyona getirir. Bu distraksiyon da ancak bir yüklenme altında yeniden ortadan kaldırılabilir. Bu durum da bize osteosentez bölgesinin, intramedüller çivilemede, yeterli bir şekilde stabil olmadığını kanıtlamaktadır. Kompresyon yapan intramedüller çiviler de vardır (Herzog, Viernstein, Kaesmann). Bu intramedüller çiviler bükme etkimeleri sonucu ortaya çıkan distraksiyonu bir dereceye kadar önleyebilirler. Bu uygulama şekillerinde, çivinin rotasyon ve bükme momentlerini karşılayabilmesi için, enlemesine veya oblik olarak sürgü parçaları kullanılır ve çivi stabilize edilmeğe çalışılır. Ama bu modifikasyonda, fragmanlar arası kompresyon yaratılamayıp kanımızca tam tersine, fragmanlar arası kompresyon tehlikeye girmektedir, böylece gelişecek bir distraksion

da tam olarak ekarte edilememektedir. İntramedüller çivi osteosentezinde, rotasyon sağlamlığı için yapılan denemelerle kanıtlandığına göre, çevirme kuvvetleri daha 20 kp/cm de bile olumsuz etkiler yaratmaktadırlar, bunun sonucu olarak da kırık fragmanları biribirleri üzerinde dönmektedirler(13, 14). Ama sunacağımız otokompresyon plakları, osteosentez yerinde gelişen bu çevirme momentlerini iyi bir şekilde karşılayabilmektedirler. Burada fragmanlar ilk olarak 30-50 kp-cm lik güçteki bir rotasyon kuvvet etkimesi altına girerler ama, 300 kp/cm e varan bu etkimelerde bile irreverzibl olabilecek değişiklikler gelişememektedirler(13, 14).

Otokompresyon plağı ile yapılan bir osteosentezde, plağın oturduğu kortikaliste, bükme momentine karşı olan sağlamlık uylukta 2000-2200 kp/cm, bacakta ise 1700-1900 kp/cm dir. Bir fiksatör ekstern ile yapılan osteosentezde bükme sağlamlığı, ancak 120 kp/cm e varabilmektedir.

Kapalı bir intramedüller çivilemenin fraktür ekspozisyonunu ortadan kaldırmasıyla, plak osteosentezinden daha yararlı olduğu savı ileri sürülürken, bir enfeksiyon olasılığının da böylece elimine edilebileceği göz önünde tutulmaktadır. Bir intramedüller çivilemede, kapalı denilen yöntemle de ilik boşluğu boydan boya enfekte edilebilir ve plak osteosentezinden daha da zararlı sonuçlar gelişebilir. Küntscher'in ileri sürdüğü «intramedüller çivileme biyolojik olarak plak osteosentezinden daha iyidir, çünkü periyostal damar sistemi bozulmadan kalır» görüşü temelden yanlıştır. Burada tam tersinin söylenmesi gerekmektedir bizce, çünkü birçok araştırıcının yanı sıra Schweiberer, Dambe ve Bergh yaptıkları hayvan denemelerinde mikroanjiyogramlarla göstermişlerdir ki, tibia şaftının kortikalisi, ortalama % 70 oranda, medüller kanaldaki arteria nütrisya'dan beslenmektedir ve yalnız küçük bir kortikalis tabakası periyostal damarlardan kanlanmaktadır(27). Böylece intramedüller bir çivileme, önce kortikaliste sonucu etkileyebilecek bir devitalizasyona yol açabilmekte ve bir enfeksiyon sakıncasını da beraberinde getirebilmektedir. Ayrıca intramedüller çivilemede, ilik boşluğunun sık sık oyulması gerekmektedir. Bu da, enfeksiyon olasılığı yönünden, daha az sakıncalı değildir. Bir kompresyon-plak osteosentezinde, özenli bir çalışma ve yerel bir yıkama ile, enfeksiyon olasılığı minimumda tutulabilir. Ayrıca kapalı intramedüller çivilemede Röntgen gereci kullanma zorunluluğu da vardır. Bu uygulamanın ameliyatıyla operatörlere yaptığı zararları gözden uzak tutmamak greekir. Plak osteosentezi uygulanırken, intraoperatif olarak, bir Röntgen gerecine hiç bir gereksinme olamaz.

Uyguladığımız osteosentezde, fragmanlar arası kompresyonun ve fiksasyon potansiyelinin sürekli olabilmesi için, biyomekanik görüş açısından, longitüdinal basınç etkime değerlerinin oldukça yüksek olmaları gerekmektedir(18). Alçak değerdeki kompresyon kuvvetlerinde, bükme zorlamaları zamanla bu interfragmenter basıncın azalmasına yol açmaktadır. Özellikle bu durum, plağa uzak olan karşı kortikalis bölgesinde gelişmektedir.

AO-Gurubunun DCP da vida kayma oluğunun eğilimi 60° dir. Tamai ve Hoshiko'nun kompresyon plaklarında ise, daha önce de değindiğimiz gibi, 16° lik bir kayma oluğu vardır. Geometrik esaslara göre, daha dik bir eğilim açısı olan kayma olukları, daha kısa bir kaydırma yolu olanağı verirler. AO-Gurubunun DCP daki delikler her iki yarıya dağılmış olup, her biri aynı özelliği gösterirler. Bizim uygulamasını sunduğumuz OKP da ise plağın yapısı başkadır. Plak önce nötral vidalarla kemiğe fikse edilir ve diğer yarısındaki deliklerden, 4, 5 mm lik kortikalis vidaları ile kompresyon yapılır (Resim).

27° lik eğilim olan bir vida kayma deliğinde longitüdinal basınç değeri 63 kp/cm, 45° lik eğilimli bir kompresyon deliğinde ise bu değer (Resim) 100 kp/cm dir. Tamai'nin 16° lik plağında fragmanlar arası basınç 20 kp/cm olmakta ve AOGurubunun DCP da bu

interfragmenter basınç değeri ancak 60 kp/cm e ulaşabilmektedir. Çok delikli bir OKP da bu değerler, örneğin 7 delikli bir plakta, 350 kp/cm e varabilmektedir(23, 26. OKP nın yalnız 27° lik ve 45° lik 2 deliği ile AO-Gurubunun bir DCP'daki tüm kompresyon değerinden de fazla bir basınç efekti sağlanabilmektedır.

AO-Gurubunun DCP ları 4 ayrı uygulama olanağı verirler: A) Konvansiyonel osteosentez plağı olarak, B) Kompresyon gereci ile birlikte (Resim) ama bir konvansiyonel osteosentez plağı gibi, C) Destek plağı olarak, D) Otokompresyon plağı olarak. Dinamik kompresyon plağının karakteristiği, özel yapıdaki bir vida deliğidir. OKP da da bulunan bu özellik sferik kaydırma prensibine uymaktadır. Bir plak deliğinde, yatay duran bir silindirle diğer bir silindir, dar bir açı ile birleştirilmektedir. Bunu şu örnekle daha iyi belirtebiliriz:

Eğik duran bir silindir borudan bir küreyi yuvarlarsak, bu küre tabana geldiğinde, horizontal olan bir ikinci silindire rastlar ve kayar. Sferik başlı olan vidanın çevrilmesi, kemik fragmanını kaydırıp kırık aralığını ortadan kaldırır ve bir basınç etkimesi yaratmış olur, çünkü vida silindir gibi olan olukta kayarken, kendine bağlı olan kemik fragmanını da istenilen yöne çekip kaydırtmaktadır. Böylece longitüdinal bir kaydırma ve kompresyon sağlanmış olmaktadır.

Bir DCP, konvansiyonel bir plak gibi kullanılacaksa (Resim), bu durumda özel bir tekniğin uygulanması gerekmemektedir. Karşılıklı getirilen ve penslerle fikse edilen kemik fragmanları vidalanırken yeşil renkli matkap klavuzu kullanılır. Burada çok minimal bir kompresyon efekti oluşur, çünkü 0,1 mm kadar bir kayma yaratılmış olur.

Kırık fragmanlarının arasındaki yarık oblik bir gidiş gösteriyorsa (Resim) kompresyon önce tek bir vida ile sağlanır, yani oblik gidişli bir vida ile kırık yeri fikse edilir, sonradan diğer vidalar nötral matkap klavuzu ile yerleştirilirler.

Kompresyon gereci kullanılarak yapılan DCP osteosentezindeki teknik, eskiden kullanılan yuvarlak delikli plaklardaki gibidir. Kompresyon gereci takılıp gerilim sağlandıktan sonra, vidalar yeşil renkli matkap klavuzu ile yerleştirilerler (Resim).



Resim - 6
Femurun distalinde parçalı diafiz kırığı

Eğer DCP bir destek plağı olarak kullanılacaksa özel bir matkap klavuzu kullanılmaktadır, bunun rengi kırmızıdır (Resim). Bu klavuzla yerleştirilen vidanın deliği açıldığında, delik kayma oluğunun sonuna denk geldiğinden (Resim) kırık yönüne doğru olan bir kayma gelişememektedir. Bu klavuz çok ender olarak kullanılır. DCP, tibia başı kırıklarında olduğu gibi, yalnız destek fonksiyonu görecekse ve parçalanmış kırık bölgesinin ufalanıp ayrılmasına neden olmak istenmiyorsa, plak delikleri AO-Gurubunun önerisine göre kırmızı renkli matkap klavuzu ile delinmelidir. Burada 1,9 mm uzaklıkta eksantrik bir delik açıldığından, vida horizontal olan kayma deliğinin en sonuna denk gelir ve plağı kırık yerine destek yapar.

DCP bir otokompresyon plağı gibi kullanılmak isteniyorsa, delikler sarı renkteki matkap klavuzu ile açılır. Bir vida bu kılavuzla yerleştirildiğinde, eğik olan silindir yatağında son pozisyon 1,0 mm uzaklıkta oturur ve böylece 1,0 mm lik bir yolu kayarak aldığında 60 kp/cm lik interfragmenter bir gerilim sağlanmış olmaktadır. Kırık yerinde önce repozisyon uygulanır ve plak kemik yüzlere adapte edilir, sonra bir vida ile fraktüre en yakın olan yerde fikse edilir. Önce nötral matkap klavuzu kullanılır, sonra da öteki fragmanın kırık yerine en yakın olan deliği sarı renkteki matkap kılavuzu ile açılıp vida yerleştirilir. Geri kalan vidalar da (Resim) yine nötral olan, yani yeşil renkli matkap kılavuzu ile oturtulurlar. Bu uygulamayı AO-Gurubu otörleri yalnız belirli olan durumlarda, örneğin önkol kırıklarında önermektedirler (2). Bazı anatomik koşullarda kemiğin geniş bir ekspozisyonu yapılamıyorsa ve darlık nedeniyle kompresyon gereci monte edilemiyorsa bu uygulama şekli verilmektedir(2).

Görülüyor ki AO-Gurubunun geliştirdiği bu DCP çok kompleks bir tekniği gerektirmekte ve bu arada bir çok yardımcı gerece gereksinme doğmaktadır. Mittelmeier'in geliştirmiş olduğu OKP ları yerleştirilirken bu kadar fazla yardımcı gerece gereksinme olmamaktadır. Üstelik yöntem oldukça basittir, daha önce de değindiğimiz gibi fragman stabilitesi yönünden oldukça garantilidir.

Plak osteosentezlerinde interfragmenter bir kompresyon, stabilite yönünden çok önemlidir, özellikle postoperatif devrede bir fonksiyonel egzersiz sağlamlığı yaratabilmek yönünden. Eğer fragman uçları kemiğin bütün kesitinde, biribirlerine yüzeysel olarak dayandırılıp bir basınç altında tutulurlarsa, bu durumda bükülme zorlanmalarına, yüzey sürtünmelerine torsiyon ve makaslama kuvvetlerine karşı en iyi sağlamlık yaratılmış olur. Bunun için bir kompresyon plağı yerleştirilirken ayrıca konkav olarak bükülmesi de gerekmektedir (2, 10, 13, 17. Schenk (1964) yaptığı hayvan denemelerinde, plağa yakın olan kortikal kemikte primer bir iyileşme gördüğü halde, plağa uzak olan kortikalde bir açılma ve bunun sonucu da kallusla birlikte gidiş gösteren sekonder bir iyileşme gözlemlemiştir(10). Perren, Brenwald, Diehl ve Mittelmeier de yaptıkları biyomekanik araştırmalarla, otokompresyon plak osteosentezinde, femur ve tibia'da, kemik yüzeyine tam olarak adapte olan bir kompresyon plağı ile, plağa uzak olan yani karşı kortikaliste bir açılma ve plağa yakın olan kemik bölgesinde de bir sıkışma ile tam bir yüzeysel bütünleşme saptadılar(10). Düzenli olarak bir kompresyon etkimesinin bütün fragman yüzlerinde gelişebilmesi için aynı şekilde Bagby(3), plağın konkav bir şekilde bükülerek bir yay gibi kortikalis üzerine oturtulmasını önermiştir. Böylece vidaların tümü sıkıldıktan sonra, bir yaylanma etkimesi ile, plağa uzak olan kortikaliste bir sıkışma ve yaklaşma gelişebilecektir. Bu bükülme derecesi için otörler önce bir açı değeri vermemişlerdi. Sonradan Diehl ve Mittelmeier(10), yaptıkları biyomekanik denemelerde, femur osteosentezlerinde, örneğin 12 delikli bir plak ile 3,5° lik bir açı ve 5 mm lik bir tepe noktası uzaklığı ile optimal bir fragman adaptasyonu sağlanışlardır.

Bir osteosentezin kalitesi yalnız yerleştirilen metal implantasyonun stabilitesi ile değil, aynı zamanda tüm sistemin biyomekanik fonksiyonu ile de ölçülmelidir(35). Burada kemiğin biyomekanik özellikleri, etkime yapan kuvvetlerin metalden kemiğe geçiş yerinde önem kazanmaktadır. Stabil bir osteosentez için kullanılan metal plaklar, hayvan denemelerindeki klinik ve radyolojik gözlemlerde, bir genel osteoporoz yanında, keskin sınırlı bir kortikalis spongiozlaşması'nın nedeni ile olmaktadırlar. Metal plak kemiğin biyolojik fonksiyonunun yitirilmesine yol açmaktadır. Burada yan yana duran kemik ve metalin değişik esneklik modülleri vardır. Metalin esneklik modülü kemikten çok daha fazladır, yani plak kemik kadar esnek değildir. Fizyolojik olan kas çekme ve yüklenmeye bağlı basınç gerilimleri, ya-

şam boyunca sürekli olarak osteoblastik aktiviteyi stimüle etmektedirler. Biyolojik olarak bir gereksinme olan bu özelliğin, yani elastik deformasyon yeteneğinin o kemik bölgesinde osteosentez yani yerleştirilmiş metal plak nedeniyle yitirilmesi, bir strüktür çözülmesine yol açmaktadır. Çünki o bölgede osteoblastik aktivite azalırken, osteoklasik aktivite üstünlük kazanmaktadır. Bu durum kortikalisin bölgesel bir spongiozlaşmasını yaratmaktadır(6, 7, 9, 30). Bu spongiozlaşmada histolojik olarak, kollagen lif demetlerinin normal gidiş yönlerinin yitirildiği saptanmıştır(30). Ayrıca Havers kanalları da genişlemekte ve kortikalisin esas substansı ileri derecede yitirilip, bir atrofi gelişmektedir. Bu durum doğal olarak bir stalilite zayıflığına yol açmaktadır. Plakla yapılan osteosentezden sonra kırık iyileşip, metal plak çıkarıldığında, bazan tam olan kemik kaynamasına rağmen bu atrofi nedeniyle refraktürler oluşabilmektedir. Bunun için bir süre daha dikkatli olunması ve aşırı zorlamalarla travma olasılıklarından kaçınılması gerekmektedir. Sonradan yapılan gözlemlerle, bu spongiozlaşmanın çok çabuk gerilediği saptanmıştır.

Bir egzersiz sağlamlığı yaratılmak istenen optimal bir osteosentez, pasif ve aktif olan zorlama kuvvetlerini iyi bir şekilde karşılayabilmelidir. Bunun için de, bir osteosentez plağının dayanıklı olarak yapılmış olması gerekmektedir. Kompresyon plaklarının ince olanları 3 mm kalınlıktadır ve kalın dediklerimizin de 4,2 mm lik bir kalınlıkları vardır(6).

Kompresyon osteosentezinden sonra, pasif ve aktif olan zorlamaların zararlar yaratmaması için, dikkatli olunması gerekmektedir. Anestezi altında iken, ameliyatlının postoperatif derin uyku durumlarında, veya bilinç kaybı ile birlikte gelişen travma olgularında, kas koruma etkisi tüm olarak osteosentez alanında ortadan kalkmış bulunduğundan, uygun olmayan ekstremite pozisyonlarında, yüksek değerlere varan bükme momentleri ortaya çıkabilirler ve osteosentezi tehlikeye sokabilirler(11). Ayrıca erken mobilize edilen osteosentezlerdeki aktif olan bükme ve torsiyon zorlanmaları, bir yük taşınması, bazı cisimlerin itilmesi, kapı kolunun sıkı bir şekilde tutulup çevrilmesi, bir çemkecenin zorlanarak açılması, kalça ve bacağa yük verilerek yürünmesi vb. durumlarda daha da artmaktadır. Osteosentezlerden sonra yapılan erken mobilizasyonlarda, kemikleşme tam oluşuncaya kadar, ek olan zorlanmalardan kaçınılması gerekmektedir. Yalnız fonksiyonel olan aktif egzersizlerle yetinilmelidir.

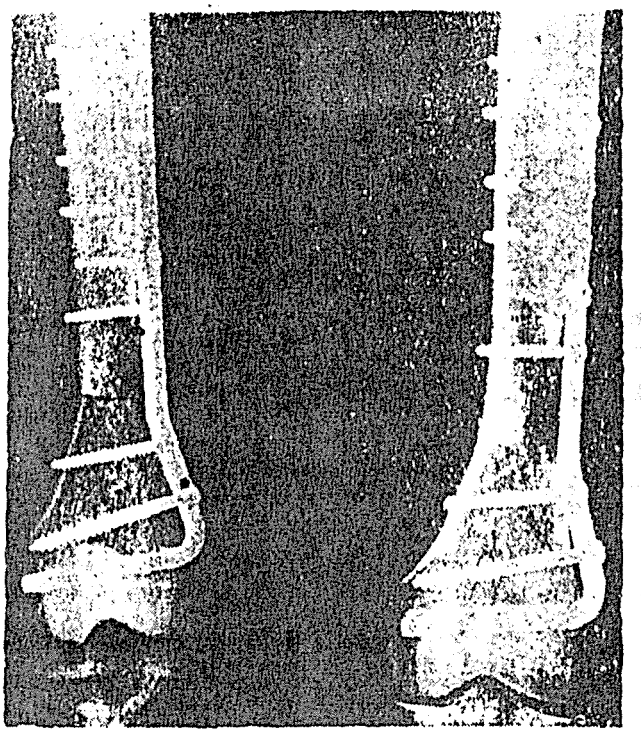

Resim - 7
Femurun distalindeki parçalı diafiz kırığının OKP ile osteosentezinden sonra primer kırık iyileşmesi

UYGULAMALAR :

Klavikula kırıklarında genellikle bir konservatif sağıtım uygulanmaktadır (Resim), ama psödoartrozlarda kesinlikle ve bazı kırıklarda relatif olan bir endikasyonla osteosentez yapılırken otokompresyon plakları kullanılabilir. Bunlar 3 mm lik ince plaklar olup, kortikalis vidaları ile yerleştirilirler. Burada çalışma alanı dar olduğundan AO-

Gurubunun geliştirmiş olduğu kompresyon gerecini monte edebilme olanağı bulunmamaktadır.

Humerus cisim kırıklarında aynı şekilde konservatif sağıtım prensipleri önem kazansa da her zaman için iyi bir sonuca gidilemediğinden ve bazan diğer uygulamalar da bir başarı getirmediğinden, bir kompresyon efektli plak osteosentezi endikasyon kazanır.



Resim - 8

Femurda diafizer kırıktan sonra uygulanan OKP - osteosentezi kallussuz bir primer kırık iyileşmesi sağlamıştır. Bu primer kırık iyileşmesinde medüller kanal açık kalmakta ve osteogenezisle olan iyileşme, kortikal uçlar arasında, osteon köprüleri ile gelişmektedir.

Komple olan önkol kırıklarında 3 mm lik kalınlıktaki 2 adet kompresyon plağı ile iyi bir egzersiz sağlamlığı elde edilebilir. Önkol kemiklerinin osteosentezlerinde, bazan membrana interossea'da bir kallus köprüsü oluşarak pro- ve supinasyonu sınırlayan fonksiyonel bir bozukluk yaratmaktadır. Monticelli ve Patrick bu komplikasyonu % 5-10 oranında vermektedirler (Cit. 33). Ama bu otörler plakla çalışırken interfragmenter bir kompresyon yapmamışlardır.

Metatars, metakarp ve falanks kırıklarında, silindrik kesitli yani konkav olan ince, özel plaklar kullanılmaktadır.

Subtrohanterik kırıklarda uzun olan açılı plaklar kullanılabileceği gibi (Resim), bu şekildeki bir kompresyon plağı ve vidalarla da iyi bir osteosentez sağlanabilir.

Femoral bölgenin diyafiz kırıklarında ve düzeltme osteotomilerinde, ileriki yaşlarda bile uygulanacak olan varus- veya valgus osteotomilerinde (Resim - 6 - 7 - 8) osser bütünlük ve stabilizasyon için en uygun olanı otokompresyon plaklarıdır.

Diz eklemine yakın olarak gelişen parçalı kırıklar, bazan eklemin yüzlerini de bozarak dejenerasyona yol açmaktadır (Resim). Bir diz artrodezi, bazan iyi adapte olmuş bir otokompresyon plağı ile, optimal bir şekilde uygulanabilir.

Bacak kırıklarındaki tibia ve fibulanın osteosentezlerinde, yine otokompresyon plakları ile iyi bir fonksiyonel egzersiz sağlamlığı yaratılabilir.

Tibia'nın düzeltme osteotomilerinde de otokompresyon plakları ile, iyi bir uygulama ve sonuç sağlanabilmektedir.

KAYNAKLAR :


1. Allgöwer, M.: Osteosynthese und primaere Knochenheilung, Langenbecks Archiv Klin. Chirurg., Kongress Band 308, 423-434, 1964.

2. Allgöwer, M., Kinzl, L., Matter, P., Perren, S.M., Rüedi, T.: Die Dynamische Kompressionsplatte (DCP), Springer Verlag, Berlin, 1973.

3. Bagby, G.W.: Compression Bone Ulating, The Journal of Bone and Joint Surgery, Vol 59-A, Nr. 5, 625-631, 1977.

4. Bauer, J. Tertius : Die Osteosynthese bei kindlichen Unterschenkelosteotomien mit selbstspannenden Druckplatten, Orthopaedische Praxis, X, Heft 2, 90-906, Medinizisch Literarische Verlagsgesellschaft mbH Uelzen, 1974.

5. Biehl, G.: Historische Entwicklung der Plattenosteosynthese, Medizinisch Orthopaedische Technik 94, Heft 2, 43-46, 1974.

6. Diehl, K.: Festigkeitsuntersuchungen von Druckplattenosteosynthesen im Schaftbereich menschlicher Röhrenknochen, Archiv Orthopaedische Unfallchirurgie, 80, 127-141, J.F. Bergmann Verlag München, 1974.

7. Diehl, K.: Verhinderung der Spongiosierung bei der Plattenosteosynthese durch eine Trennscheibe aus Silikonkautscuk, Archiv Orthopaedische Unfall-Chir., 78, 82-88, J.F. Bergmann Verlag München, 1974.

8. Diehl, K., Mittelmeier, H., Hanser, U.: Verspannungskraefte und Knochendruck bei der Plattenosteosynthese unter statischen und dynamischen Bedingungen, Medizinisch Orthopaedische Technik, 94, Heft 2, 51-56, 1974.

9. Diehl, K., Mittelmeier, H.: Biomechanische Untersuchungen zur Erklaerung der Spongiosierung bei der Plattenosteosynthese, Zeitschrift Ortohopaedie und Ihre Grenzgebiete, 112, 235-243, Ferdinand Enke Verlag, 1974.

10. Diehl, K.: Miomechanische Berechnungen und Untersuchungen zur Notwendigkeit der Hohlbiegung bei der Plattenosteosynthese Archiv Orthop. und Unfall-Chir., 80, 247-256, J.F. Bergmann Verlag München, 1974.

11. Diehl, K.: Biege-und Torsionsbeanspruchung von Osteosynthesen des Ober- und Unterarmes bei der frühfunktionellen Behandlung, Archiv Orthop. und Unfall-Chir., 83, 335-343, J.F. Bergmann Verlag München, 1975.

12. Diehl, K.: Festigkeitsuntersuchungen von Unterschenkelosteosynthesen, Archiv Ortop. und Unfall-Chir., 82, 205-216, J.F. Bergmann Verlag München, 1975.

13. Diehl, K.: Beanspruchung von Osteosynthesen des Ober- und Unterschenkels bei der Frühmobilisation, Archiv für Orthop. und Unfall-Chir., 84, 39-56, J.F. Bergmann Verlag München, 1976.

14. Diehl, K.: Stabilitaet und Beanspruchung von Osteosynthesen des Ober- und Unterschenkels bei der Frühmobilisation, Unfallheilkunde - Traumatologie, 79, 81-89, Springer Verlag Berlin, 1976.

15. Eggers, G.W.N.: Internal Contact Splint, J. Bone and Joint Surgery, Vol. 30/A, Nr. 1, 40-52, 1948.

16. Frank, E.; Zitter, H.; Metallische Implantate in der Knochenchirurgie, Springer Verlag, Wien-New York, 1971.

17. Gotzen, L., Muhr, G., Anna, O.: Biomechanische Untersuchungen zur Vorbiegung von AO-Osteosyntheseplatten. Helte Unfallheilkunde, 126, 387-390, Springer Verlag Berlin, 1975.

18. Gotzen, L., Hütter, J.: Messverfahren zur Ermittlung der optimalen Plattenverbigung bei der Kompressionsosteosynthese, Biomedizinische Technik, Band 21, Heft 8, 231-235, 1976.

19. Groh, P., Biehl, G., Harms, J.: Ergebnisse der Osteosynthesen bei kindlichen intertrochanteren Femurosteotomien mit selbstspannenden Winkelplatten, Medizinisch Orthopaedismhe Thechnik, 94, Heft 4, 109-111, A.W. Genter Verlag Stuttgart, 1974.

20. Hanser, U., Harms, J., Mittelmeier, H.: Spannungsoptische und holographische Untersuchungen zur Biomechanik der Plattenosteosynthese, Medizinisch-Orthopaedische Technik, 94, Heft 2, 47-50, A.W. Genter Verlag Stuttgart, 1974.

21. Hanser, U.: Werkstoffprüfverfahren für Osteosynthesse-Braehte und -Naegel, Medizinisch-Orthopaedische Technik, 95, Heft 3, 54-58, A.W. Genter Verlag Stuttgart, 1975.

22. Hemminger, W., Hofmann, S., Holz, U.: Oberflaechenuntersuchungen an explantierten Knochenplatten mittels Auger-Spektroskopieğ Unfallheilkunde-Traumatology, 79, 423-428, Springer Verlag Berlin, 1976.

23. Hess, H.: Die Spannungskraefte der Druckplattenosteosynthese, Bücherei des Orthopaeden, Band 9, Ferdinand Enke Verlag Stuttgart, 1972.

24. Hess, H., Sonntag, K.: Praktische Anwendung selbstspannender Platten bei Frakturen, Osteotomien, Pseudoarthrosen und Arthrodesen, Medizinisch-Orthopaedische Technik, 94, Heft 4, 100-104, A.W. Genter Verlag Stuttgart, 1974.

25. Matter, P., Holzach, P.: Behandlungsergebnisse von 221 Unterschenkel Osteosynthesen mit schmalen dynamischen Kompressionsplatten (DCP) aus Stahl oder Titan, Unfallheilkunde-Traumatology, 80, 195-196, Springer Verlag Berlin, 1977.

26. Mittelmeier, H.: Prinzipien der Osteosynthese mit selbstspannenden Platten, Medizinisch-Orthopaedische Tecnik, 94, Heft 4, 90-99, A.W. Genter Verlag Stuttgart, 1974.

27. Mittelmeier, H.: Die Kompressionsosteosynthese. Kompressionsosteosynthese der frischen geschlossenen Unterschenkelschaftfrakturen mit Verschraubung und Verplattung, Hefte zur Unfallheilkunde, Heft 117, 1-16, Springer Verlag Berlin, 1974.

28. Müller, M.E., Allgöwer, M., Willenegger, H.: Manual der Osteosynthese, AO-Technik, Springer Verlag Berlin, 1969.

29. Rahn, B.A., Gallinaro, P., Baltensperger, A., Perren, S.M.: Primary Bone Healing, J. Bone and Joint Surgery, Vol. 53-A, Nr. 4, 783-786, 1971.

30. Refior, H.J.: Mikrostrükturelle Veraenderungen der menschlichen Corticalis nach Druckplattenosteosynthese, Hefte Unfallheilkunde, 126, 431-434, Springer Verlag Berlin, 1975.

31. Rombouts, L., Cuypers, L.: Follow of AO Osteosyntheses of tibia fractures, Acta Orthopaedica Belgica, Tome 43, Fasc. 1, 43-53, 9177.

32. Schenk, R., Willenegger, H.: Zum histologischen Bild der sogenanten Primaerheilung der Knochenkompakte nach experimentellen Osteotomien am Hund, Experientia, XIX - II, 593-595, Basel 1963.

33. Schöttle, H., Jungbluth, K.H., Dölle, H.: Brückenkallus nach Plattenosteosynthese bei Unterarmfrakturen, Hefte Unfallheilkunde, 126, 372-374, Springer Verlag Berlin, 1975.

34. Schweiberer, L., Poeplau, P., Graeber, S.: Plattenosteosynthese bei Oberarmschaftfrakturen, Sammelstudie der Deutschen Sektion der AO-International, Unfallheilkunde, 80, 231-235, Springer Verlag Berlin, 1977.

35. Walde, H.J., Ritter, G., Grünert, A.: Experimentelle Untersuchungen zur Implantatverankerung im spongiösen Knochen, Hefte Unfallheilkunde, 126, 431-434, Springer Verlag Berlin, 1975.

36. Weller, S.: Begründete Indikationen für die Anwendung des Marknagels, Hefte Unfallheilkunde, 129, 78-84, Springer Verlag Berlin, 1977.

# UZUN KEMİK DİAFİZ KIRIKLARINDA KOMPRESYON OSTEOSENTEZİ

Moderatör: **Dr. O. SÜREN**[1]

Uzun kemik diafiz kırıklarında kompresyon osteosentezi, tam yada tama yakın anatomik repozisyonu sağlayan, kırık yerinde mikroskopik hareketlere dahi izin vermeyen ve erken fonksiyon olanağı veren kemikten tutunmuş internal yada eksternal tesbitin uygulandığı, tesbitin frakmanlar arası ossöz birleşme oluncaya kadar sürekliliğinin sağlandığı, kas kuvvetleri, yüklenme, hareket egzersizlerinin oluşturduğu bükücü ve torsiyone edici kuvvetlere karşı koyma gücünü yalnız tesbit materyeline değil kemiğe de kazandıran cerrahi bir yöntemdir.

Kompresyon osteosentezleri sayesinde günümüzde kırıkların ossöz iyileşme sorunu aşılmış, iyileşme süresi kişiyi tam yada tama yakın fonksiyonel duruma getirme aşamasına varılmıştır. Ancak, gerekli bilgi yoksa, cerrahın beceri kusuru varsa, yeterli alet ve malzeme yoksa, ameliyathane koşulları yetersiz ise ve yardımcı personel yetişkin değil ise başarıya ulaşılamaz. Bu nedenlerle, modern ortopedi ve travmatolojinin vazgeçilmez yöntemi olan kompresyon osteosentezleri o ölçüde cerraha sorumluluk yükleyen güç bir uygulamadır.

Kompresyon osteosentezlerinin tarihçesi 1909-1910 yıllarından başlamaktadır. Lambotte, Lane, Eggers gibi yazarlarda osteosentezin başladığı ve ağırlık kazandığı görülmektedir. Fakat, uygulanan daha çok internal ve eksternal osteosentezdir. Kompresyon osteosentezlerinin esas kurucusu Brüksel'den Danis'dir. Müller'in bir konuşmasında belirttiği gibi bu yazar ne kadar övülse azdır. Günümüzde bir çok firmanın kompresyon osteosentezleri için yaptığı alet ve malzemenin, uygulama ögelerinin özü Danis'in 1949 da verdiği bilgilere dayanır. Ancak bu yazarın ortaya koyduklarından sonra uygulamanın çok yaygınlaştığı görülmektedir. 1958 yılında Müller'in öncülüğünde AO kurulmuş, modern kompresyon osteosentezlerinin hepimizin bildiği aşamaya ulaşması sağlanmıştır. Fakat uygulamanın yaygınlık kazanma aşamasına karşın, yöntemin eksperimental histolojik incelenmesi biraz daha gecikmiş, ancak 1963 yılında Schenk ve Willenegger bu eksikliği ilk olarak tamamlamışlar, bildiğimiz artık bugün kabul edilmiş primer kemik iyileşmesi kavramını ortaya koymuşlardır.

Yöntem için henüz bir çok yönleri ile son söz söylenmemiştir. Başta AO, Mittelmeier olmak üzere, birçok araştırıcı odaklar konuya değişik yönlerden daha iyi çözüm getirmek gayreti içindedirler.

Konuya ilişkin değişik yönleriyle bilgiyi sizlere arkadaşlarım sunacaklar.

---

[1] E.Ü. Tıp Fak. Ortopedi ve Travmatoloji Kürsüsü Doçenti.

# EKSTERNAL FİKSATÖRLERLE KOMPRESYON OSTEOSENTEZİ

Dr. Ali Rıza TÜRKÖZ[1] Dr. Orhan Süren[2]

Kırık ve psödoartroz sağıtımından kompresyon osteosentezlerinin yeri bilindiği gibi çok büyüktür. Fakat bazı olgularda, örneğin; enfekte kırık ve psödoartrozlarda, enfeksiyon olasılığı yüksek 2-3. dereceden ağır açık kırıklarda, ameliyat sahasındaki deri enfeksiyonu yada defekti nedeni ile ameliyat edilemeyen olgularda kırığın yeri nedeni ile internal osteosentezde damar ve sinir komplikasyon riski büyük olan olgularda, yaş veya dahili bir hastalık nedeni ile genel durumu büyük cerrahi girişimi kaldıramayacak olgularda, genel anestezi alması sakıncalı olanlarda, ekonomik gücü internal osteosentez için gerekli materyeli sağlamada yetersiz olanlarda internal osteosentezi uygulama olanağı yoktur. Bu tip olguların sağıtımında seçilecek yöntem eksternal fiksatörlerle kompresyon osteosentezidir. Vurgulamak gerekirse, ancak internal kompresyon osteosentez uygulamasının olanağı olmayan olgular için, eksternal fiksatörlerle kompresyon osteosentezi zorunlu bir endikasyondur. Bu görüşte olan yazarlar olarak Bahuaud, Jackson, Jacobs, Neft, Boltze, Hegglin, Vidal, Müller ve arkadaşları gibi isimleri sayabiliriz. Yazarlar enfekte veya enfeksiyon olasılığı yüksek kırıklarda ve psödoartrozlarda ameliyat sahasına plak, vida, intramedüller çivi gibi materyellerin sokulmasının yabancı cisim etkisi problemini de beraberinde getireceğine dikkati çekmektedirler ve böyle olgularda eksternal ifksatör ile sağıtımı önermektedirler.

Enfekte kırık veya psödoartroz sahasında kemik defekti olan veya debritman sırasında kemik defekti ortaya çıkan olgularda yani kemik oluşumunun güçlüğü bilinmektedir. Biz bu nedenle biyolojik yoldan da kallusu aktive etmek için yönteme kemik greftlemesini de ilave ettik. Greft olarak olanak ölçüsünde spongioz kemiği yeğledik ve greftleri de küçük parçalar halinde uyguladık. Bunun için gerekçemiz spongioz kemiğin enfeksiyona daha dayanıklı olması ve greftler ne kadar çıkıntılı geniş yüz gösterir ve kemik spongioz ise osteoblastik aktivitenin o ölçüde fazla olacağıdır. Aynı şekilde, bilinen üstünlüğü nedeni ile zorunlu olmadıkça otojen grefti kullandık. Uyguladığımız sağıtım yöntemi aşağıda belirtildiği şekildedir:

1 — Debritman: Kırık veya psödoartroz sahasındaki enfekte ve beslenmesi kötü skatris yumuşak dokular temizlendi. Kemikteki sekestr, enfekte ve beslenmesi kötü skleroze kemik kısımları çıkarıldı. Kanayan kemik yüzleri çıkıncaya kadar dekortikasyon yapıldı. Granülasyon dokusu çok dikkatli olarak korundu. Bu nedenle anatomik repozisyonun sağlanmasında ısrar etmedik, fakat tesbitte kemik ekseninin düzgün olmasına, rotasyon hatası olmamasına dikkat ettik. Debritman anında ameliyat sahasını sık sık antibiyotikli serumla yıkadık.

2 — Eksternal fiksatörle tesbit: Ameliyat sahasından uzak, sağlam kemik ve deri kıs-

[1] Ege Üniversitesi Ortopedi ve Travmatoloji Kliniği Uzmanı.
[2] Ege Üniversitesi Ortopedi ve Travmatoloji Kliniği Doçenti.

mından eksternal fiksatör çivileri geçirildi. Genellikle fragmanlardan üçer çivi geçirdik, ancak bu şekilde stabil tesbit sağlayabildik. Kırık bölgesi gözle görülür durumda, kontrol altında, rotasyon olmamasına ve eksenin düzgün olmasına dikkat ederek kompresyon olanağı veren rotlarla tesbiti tamamladık.

3 — Kemik grefti: Kırıklı bölge, kemik defekti, daha önce hastanın iliumundan alınan, küçük parçalar haline getirilmiş greftlerle dolduruldu.

4 — Kırık yerinin sağlam deri ya da grefti ile kapatılması: Kırıklı bölgenin sağlam deri ile kapatılmasına büyük özen gösterdik. Bunun için gerekiyorsa yanlardan uzunluğuna insizyon yaptık, deriyi subkutan serbestleştirdik, kaydırarak yara sahasının kapatılmasını sağladık. Yanlarda, uzunluğuna yapılan şak yerlerinde oluşan defekt Thiersch yöntemi deri grefti ile kapatıldı. Ameliyat sahasının sağlam deri ile kapatılma olanağı olmayan olgularda, defektli saha Reverdin yöntemi deri grefti ile kapatıldı.

5 — Drenaj ve enfeksiyon sağıtımı: Drenaj uygulanmasına büyük önem verdik. Tıkanma olmaması için kalın drenleri yeğ tuttuk. Emici dren bulamadığımız durumlarda yer çekimini dikkate alarak ve yeterli miktarda yerleştirdik. Ameliyat sonrası antibiograma göre lokal ve genel antibiyotik verildi.

6 — Kompresyon uygulaması: Fragmanlarda biribirine temas eden yeterli kemik yüzü var ise kompresyona ameliyat masasında başlandı. İzleme dönemindeki kontrollarda değişik aralıklarla kompresyon yenilendi. Daima klinik ve radyolojik kontrollarla kompresyonun yeterli olmasına dikkat edildi. Kompresyon rotlarının vidaları döndürüldüğünde direnç gösteriyor ise bu klinik olarak kompresyonun yeterli olduğuna bulgu olarak kabul edildi. Ayrıca hem eksen hatası olasılığı, hem de kompresyonu kontrol için her kompresyon uygulamasından sonra röntgen kontrolu yapıldı.

Fragmanlar arası temas eden kemik yüzlerinin az olduğu, kemik greftinin çok kullanılması gerekli olanlarda kompresyona daha geç, olgusuna göre 4-6 hafta sonra başlandı. Kompresyonun takibi ve yenilenmesi yukarıda belirtildiği şekilde sürdürüldü.

7 — Hareket eksersizleri: Yaraya hakim olduktan sonra mümkün olduğu kadar hastaları erken hareketli duruma getirdik. Fragman yüzlerinde yeterli temas olan, kompresyonun iyi uygulandığı olguları desteksiz yüklendirme olanağı dahi oldu. Fakat tedbirli olmayı yeğlediğimizden hastaları koltuk değneği ile yürümelerine izin verdik.

Tesbit süresi 3-4 ay arası değişti. Olgusuna göre hastalar bu sürenin bir bölümünü evlerinde geçirdiler. Ossöz iyileşmeden sonra hastaların rehabilitasyonu kliniğimiz rehabilitasyon bölümünde sürdürüldü.

Eksternal fiksatörlerle yapılan kompresyon osteosenterlerinin internal tesbitli yönteme göre şu sakıncaları vardır:

1 — Yöntemde belirtildiği gibi her zaman anatomik repozisyon sağlanamaz. Bazan, yenilenen kompresyonlarla sağlanmış repozisyon da bozulabilir.

2 — Vücut dışında kalan çivi kısımları, rotlar ve bağlantı materyelleri hareketlerde ve günlük yaşamda rahatsızlık verir.

3 — Bizim olgularımızda hiç olmadı, fakat çivi yerlerinde enfeksiyon olasılığı vardır. Bunun için sık sık çivi ve rotları gereksiz hareket ettirici işlemlerden kaçınmalıdır. Sistem ne kadar sabit kalırsa o oranda enfeksiyon olasılığı azdır. Çivi yerlerini de açıkta bırakmalıdır. Gözle kontrolda enfeksiyon belirtisi saptandığında gerekli önlem alınmalı veya sistem çıkarılmalıdır.

4 — Yenilenen kompresyonlarda frontal ve sagital planda eğrilik olabilir. Frontal plandaki kolaylıkla düzeltilebilir. Fakat sagital planda meydana gelen eğriliklere hakim olmak ve düzeltmek güçtür. Bizce yöntemin en büyük sakıncalarından biri budur.

Bunu önlemede çivilerin kemiğin merkez ekseninden geçirilmesi çok önem kazanır, bu kolay olmamaktadır.

5 - Başta damar ve sinir olmak üzere yumuşak dokuların yaralanması söz konusudur. Anatomik bilgiye iyi dikkat edildiğinde damar ve sinir yaralanma olasılığı azdır. Biz hiç görmedik. Fakat kaçınılmaz yaralanma tendon ve kas için söz konusudur. Hareket eksersizlerinde güçlük ve ağrı verir. Bizde olmadı, fakat literatürde tendon kopması bildirilmiştir.

Sakıncalarına karşın üstünlüklerine gelince :

1 — Kırık yerinde yabancı cisim etkisi yapabilecek metal kullanılmasına gereksinim yoktur. Böylece metal için sayılan komplikasyon olasılıkları ortadan kalkmış olur.

2 — Enfekte ya da enfeksiyon olasılığı yüksek kırıklarda, enfekte psödoartrozlarda, deri yarası ya da deri defektli kırık ve psödoartrozlarda sağıtım olanağı verir.

3 — İstendiği zaman kompresyon olanağı vermeği en büyük üstünlüklerindendir. Bilindiği gibi kompresyon osteosentezlerinde fragmanlar arası kompresyon zaman ile azalmakta, Perren ve arkadaşlarına göre 2 aylık süre sonunda yarıya düşmektedir. İnternal kompresyon osteosentezlerinin iyi uygulanmadığı durumlarda fragmanlar arası kompresyon kalkar, milimetrik de olsa fragmanlar arası diastaz oluşursa bu psödoartroz ve plak komplikasyonlarının başta gelen nedeni olur. Eksternal fiksatörler ile uygulanan kompresyon osteosentezinde her zaman kompresyonun yenilenme olanağı olduğundan bu sakıncayı tümüyle ortadan kaldırmıştır. Buna rağmen eksternal fiksatörler hiçbir zaman mikroskobik hareketleri önleyecek ölçüde stabilite sağlayamaz. Bu nedenle primer kemik iyileşmesi sağlanamaz, iyileşme sekonder yani kallus oluşumu ile olur.

4 — Kırık yeri için metal, vida gibi hiç bir sarf malzemesi gerektirmediğinden bazı hastalar için ekonomik soruna da bir çözüm getirmektedir.

Biz normal olgular için eksternal fiksatör ile kompresyon osteosentezinin internal tesbit yöntemine göre sakıncalarının daha ağır bastığı düşüncesine katılıyoruz ve bu nedenledir ki yöntemi ancak zorunlu endikasyon olarak görüyoruz.

26.10.1976 tarihinden bu yana 7 olgunun bu yöntem ile sağıtımını yaptık. 5'i tibia, 2'si femura ait olan lezyonu olan hastalarımızdan 3 ünde psödoartroz, 4 ünde taze ya da iyileşmesi gecikmiş kırık var idi. Tüm olgularımız enfekte idi. Bütün hastalarımız kırık ya da psödoartroz yönünden iyileşti. 3 olgumuzda kırık iyileşmesinden sonra da enfeksiyon, yani osteomiyelit sağıtımı devam etti. Bunlardan birinde halen de devam etmektedir.

KAYNAKLAR :


1. Arıtamur, A. (1974) Tibia kırıkları tedavisinde eksternal fiksasyon metodu. Acta Orthopaedica et Traumatologica Turcia, Sayı 2, 165.

2. Aron, Y.D. (1076) Brief note using methyl methacrylate to make external fixation splints.
Journal Bone and Joint Surgery, 58-A, 153.

3. Bahuaud, J. (1978) Fixateur externe en cadre et en résine acrylique auto-polmérisante.
La nouvelle presse medicale, 6, 463.

4. Boltze, W.H. (1976) Der fixateur externe (Rohrsystem). AO-Bulletin.

5. Bonnel, M.F. (1974) Augmentation de la stabilité du fixateur externe d'Hoffmann par fiche a filetage median.
La nouvelle Presse médicale, 35, 2249.

6. Guntenberg, B., Goldie, I., Slätis, P. (1978) Fixation of pelvic fractures and dislocations.
Acta orthop. Scand., 49, 278.

7. Hegglin, J. (1972) Die behandlung in fizierter pseudarthrosen mit dem fixateur externe nach Hoffmann.
Helv. chir Acta, 39, 705.

8. Jackson, R.P., Jacobs, R.R. and Neff, J. R. (1978) External skeletal fixation in severe limb trauma.
J. Trauma, 18: 201.

9. Kretzler, H.H. (1976) External fixation. Journal Bone and Joint Surgery, 58-A, 284.

10. Lapeyrie, M., Allieu, Y., Jamme, M., Bruel, S., Pous, J.G., et Escarret, Ph. (1969) Notre expérience du fixateur externe d'Hoffmann en traumatologie récente. J. chir, 97, 441.

11. Lavadre, G. (1972) A propos de la technique d'utilisation du fixateur externe d'Hoffmann dans les fractures de la cheville avec gros dégâts cutanés.
J. chir, 103, 335.

12. Müller, M.E., Allgöwer, R., Willenegger, H. (1977) Manual der osteosynthese.
Springer Verlog, 126.

13. Schramu, P. et Perreau, M. (1971) Ecrasement transversal du bassin avec rupture de L'urétre, reduit et immobilisé par fixateur externe. R. Chir. Orthop, 57, 247.

# KOMPRESYON OSTEOSENTEZLERİNDE TEMEL PRENSİPLER

Dr. Ömer ŞARLAK[1]

Günümüzde kırık tedavisinin amacı, yaralı ekstremiteyi tüm fonksiyonları ile restore etmektir. Bu da anatomik bir redüksiyon ve çok hızlı ve güvenli bir ossifikasyonla elde edilebilir.

Kırık çevresinde ve uzağındaki yumuşak dokular bu tedavi sürecinde çok büyük önem taşırlar. Eğer İnternal fiksasyon kırığı nötralize edebilirse o takdirde çevredeki yumuşak doku ve oynakları erkenden hareket ettirmek olanağı vardır. Bu olanak sağlanabilirse kırık hastalığı olarak tanımlanan «Kaslar, kartilaj ve subkutan yağ dokusunda atrofi, kemiklerde dekalsifikasyon, kapsüler kontraksiyon, oynak sertliği ve dolaşımda yavaşlama görülmeyecektir(12).

Bir kırıkta iyileşme sürecinde sağlam bir fiksasyon elde edebilmek ve normal fonksiyonları tekrar kazanabilmek için 3 şart gerçekleştirilmelidir.

**I. Kırık kemikte orijinal şekli restore edebilecek anatomik bir redüksiyon sağlanmalıdır:** Özellikle artiküler kırıklarda meydana gelebilecek ufak bir ayrılık bile geç dönemde osteo-artritislere neden olabilir. Alt ekstremite kırıklarına bağlı aks deviasyonları ise eşit olmayan yük binmelerine sebep olurlar. Örneğin 10° lik internal rotasyon veya 5° den fazla varus deformitesi suptalar oynakta tedavi edilmemiş pes-equino-varus gibi etki yapar. Diğer yandaki ayaktaki 10° lik valgus daima kompance edilir.

**II. Kırık fragmanlarda kan akımı korunmalıdır:** Nekrotik iki kemik ucu internal fiksasyonla bir arada tutulursa, iyileşmede durma veya geri kalma görülür. Bu duruma devitalize kemik fragmanlı avasküler psödoartroz adı verilir ve çoğunlukla kusurlu bir internal fiksasyondan kaynaklanır.

Klinik olarak femur boynu kırıklarında kan akımı bozulduğunda, femur başı aseptik nekrozu meydana geldiği halde, doğru yapılmış bir internal fiksasyonla boyun kırığı kaynayabilmektedir.

Kırık fragmanlarda dolaşımı kötü yönde etkileyen olaylar periostun geniş olarak çıkarılması, sıcak etkisi, medüller kanalın uzun süre rimerize edilmesi olarak özetlenebilir. Yanlış uygulanmış plaklarla yapılan tesbitlerde periostal veya endosteal dolaşım bozulabilmektedir. Bu nedenle kırık tedavisinde kan akımını bozacak girişimlerden kaçınmak gerekmelidir(12).

**III. Kırık fragmanlar sağlam olarak bir arada tutulabilmelidir:** Eğer bu sağlamlık kırıktaki iyileşme periyodunda devam ettirilebilirse hasta oynak ve kaslarını ağrısız ve güvenli olarak hareket ettirebilecektir. Kırık bölgesindeki hafif hareketlerin bile ağrılara ve oynak sertliklerine neden olabileceği göz önüne alınırsa konunun önemi daha açık olarak ortaya çıkmaktadır.

Sağlam internal fiksasyon kırık kemiğin eskisi gibi sağlam hale geldiğini göstermez.

[1] Gülhane Askeri Tıp Akademisi Ortopedi ve Travmatoloji Kliniği Profesörü.

Bir kırık olayında kemiğin normal histolojisini kazanması 12 ay kadar sürebilmektedir. Sağlam fiksasyonu post-operatif devrede aktif mobilizasyona olanak tanıyan bir durum olarak tanımlayabiliriz.

Kırıklarda yeterli stabilizasyon, kırık fragmanların birbirine kompresyonla oturtulması ve medüller çivileme ile elde edilebilir. Medüller çivileme sadece bazı tip kırıklarda kullanılabilmektedir.

İlk kez Key ve daha sonra Charnley(5), kankalöz kemik yüzlerde kompresyonun çabuk ossifikasyona neden olduğunu öne sürdüler. Charnley diz artrodezlerinden aldığı başarılı sonuçları, şaft kırıklarında alamadı. Bu kırıklarda eksternal klemplerle yaptığı kompresyonun başarısızlıklarını deneysel olarak da araştırmadı.

Belçikalı Danis, 1947 de her cins kırıkta aksiyal kompresyonun osteogenesis ve kırık iyileşmesini arttırdığını saptadı. Özel bir kompresyon plağı da geliştiren yazar, özellikle ön kol kırıklarında bu plağı kullandı. Sonunda bu kırıklarda konservatif tedavide olduğu gibi kallus gelişmesi olmadan, yazarın Seudure autogene (Primary bone healing) olarak isimlendirdiği şekilde ideal bir iyileşme görülmektedir(12).

Wagner, kemiklere uygulanan sabit kompresyonla lisis değil, osteogenesisin geliştiğini, köpeklerde tibia başına konkalöz vida yerleştirerek deneysel olarak gösterdi. Bu araştırmada kemiklerde doku kondansasyonu ve histolojik olarak fonksiyonel adaptasyon saptadı. Artan tazyik bölgesinde kemik lamellerinde genişleme ve kuvvete paralel hale gelerek basınç yüzüne dik hale geldiği görülmesi çok anlamlıdır.

Kemik dokusunun vida kompresyonuna adaptasyonu :

Kankalöz AO vidası köpekte tibia üst ucuna yerleştirilmiştir. Devamlı kompresyon vidanın düz bölgesinde kemikte değişiklik yapmamış, dişli vida bölgesinde ise sabit kompresyon skleroza (fonksiyonel adaptasyona) neden olmuştur.

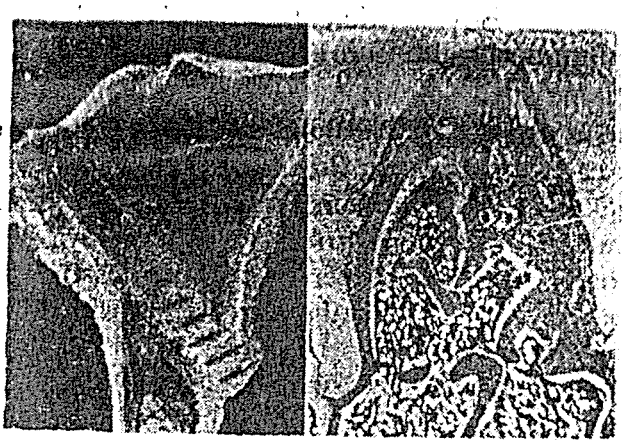

Şekil - 1
Wagner'in deneysel çalışmaları

Yandaki keside vidanın dişli kısmında, kompresyonla kemikte sağdan sola doğru kankalöz kemikte kondansasyon gelişimini göstermektedir(12).

Willenegger ve Schenk(15), köpek ve koyunlarda yaptıkları deneysel çalışmalarda kompresyon plakları ile fikse edilen osteotomilerde interfragmanter basıncı bir yıl boyunca ölçtüler. Deneylerinin sonuda kırık fragmanlar rijit olarak fikse edilirse ve bu operasyon esnasında bölgedeki kan akımı çok az bozulursa, bölgede rezorpsiyon ve yeni kemik formasyonu birbirini takip etmekte ve kırık iyileşmesi primer olarak oluşmaktadır.

Basett ve Ruedi(3, 4), invitro olarak kırık bölgedeki çok potansiyelli mezanşimal hücrelerin kompresyonla ve yüksek oksijen tansiyonu varlığında, osteoblastlara değiştiğini deneysel olarak gösterdiler. Bu çalışmalarında kırık uçlarda distraksiyon yapıldığında ve alçak $O_2$ tansiyonunda mezenşimal hücreler kartilaj veya fibröz dokuya dönüşmektedir.

Basett, araştırmalarında köpek radiusunda 20x5 mm. lik bir defekt yaparak, defekte, civarındaki bölgelerden endosteum ve periosteum hücreleri giremeden iyileşme olabileceğini göstermek istedi. Endosteal hücreler keskin bir küretle bölgeden uzaklaştırıldı. Defektin her iki yanına vertikal oluklar açıldı ve bu oluklara milipore filitresi yer-

leştirildi. Böylece defekt tam anlamı ile izole edildi. 30 gün sonra yapılan histolojik incelemelerde defekte yeni oluşmuş kemik dokusu ve bu ossöz doku içinde haversiyen kanallar saptandı. Bu araştırmalar göstermektedir ki, bir kemik defekti veya kırık aralığının kapanması için endosteal veya periosteal hücrelere gerek yoktur. Ossifikasyon heversiyen kanallardan orijine olmaktadır. Bu erken kallus rijit internal fiksasyonla konulursa mezenşimal hücreler iyi oksijenlenen ortamda osteoblastlara dönüşmektedirler.

Bu deneysel araştırmaların ışığı altında şunu kesinlikle söylemek mümkündür ki, kompresyona rağmen kalan defektler kallusla dolmaktadır. Bu kallus ister kan elementlerinden, ister haversiyen kanallar veya periost ve endosteumdan orijine olsun gerçekte önemli değildir. Önemli olan kırık kemikteki primer iyileşmedir. Bu durum klinik ve histolojik olarak gözlenebilmektedir. Danis'in kemik keloidi adını verdiği aşırı kallus olmadan, yani visibl kallus görülmeden primer iyileşme gerçekleşmektedir.

Teorik olarak kırığa etki yapan bir kompresyon uçlarda nekrozlara sebep olur, fakat pratikte, gerek deney hayvanlarında, gerekse insanda nekroz olayı görülmemiştir. Kırık uçlardaki mikroskobik girinti ve çıkıntılar bütün satıhta aşırı kompresyonu önlemektedir.

Kompresyonun olumlu etkilerini kabul etmeyen otörler arasında Watson - Jones ve Kuntscher(12), kompresyonla stabilitenin arttığını kabul etmekle birlikte kırık uçlarında destriksiyona neden olduğunu ileri sürerler. Bu düşüncelerini kanıtlamak içinde aortik anevrezma ile erode olmuş vertebraları örnek olarak gösterirler. Bohler(12), kırıkta uçların 2-3 mm. lik bir bölümün nekrotik hale geleceğini, bu nedenle yapılacak kompresyonun birkaç saat veya gün sonra kaybolacağını savunur. Bu lisis olayının kaçınılmaz olduğunu savunan Bohler'e Müller ve arkadaşlarının cevapları Baset'in deneysel çalışmaları ile olmaktadır(3, 12).

Lange vidalarla kompresyon yapılamıyacağını öne sürer. Lange'ye göre konulan vidalar bir süre sonra etraftaki kemik dokusunun rezorbe olması ile gevşemektedir. Bu iddialara Wagner'in deneysel çalışmaları ile karşıt verilmiştir. Wagner'in çalışmaları AO vidalarında gevşemenin sadece enfeksiyon veya dış etkilerle olabileceği gösterilmiştir. Klasik vidalarda, yerleştirilme esnasında 90° ye yakın sıcaklık oluşmaktadır. Bu hararetle yanan kemik hücreleri konnektif dokuya dönüşebilmektedir. AO vidaları ise yavaş ve özel aletlerle yerleştirilmekte, ayrıca vida dişlerindeki keskinlikle minimum sıcaklık ortaya çıkmaktadır(12).

Hess(10), 1972 de kompresyon yapan vidaların kanallarında yaptığı histolojik incelemelerde, basınca bağlı rezorpsiyon ve kemik nekrozu oluşmadığını uzun süre yerinde bırakılan vidalarda bile yatakta bağ dokusu bulunmadığını deneysel olarak saptamıştır.

Bir kırık çizgisi şaft diametrinin, 2 katı uzunlukta ise vidalarla sağlam bir fiksasyon sağlama olanağı vardır. Kırık çizgisinin daha kısa olduğu durumlarda vidaların yeterli sağlam tesbit yapamadığı görüldüğü için plaklar kullanılmaktadır.

İki tip kompresyon plağı geliştirilmiştir.

I — Ayrı bir vida veya kompresyon yapan gereçler kullanarak aksial yönde kompresyon geliştiren plaklar. Bu grupta :

a) Danis'in 1949 da geliştirdiği ve plağa monte edilmiş bir vida ile aksial kompresyon yapan Danis Plağı (Şekil - 2).

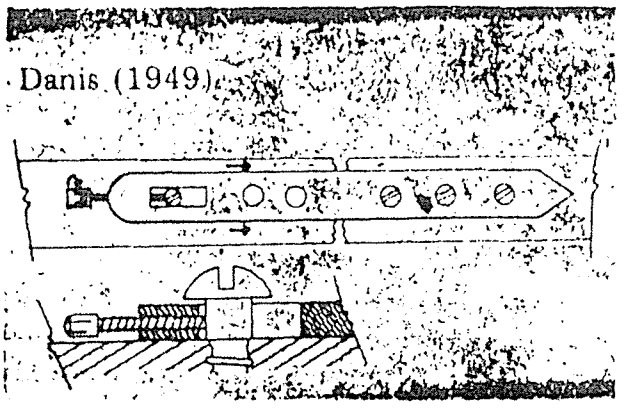


Şekil - 2
Danis Plağı

b) Venable, 1951 de Danis Plağını modifiye ederek kompresyon yapacak vidayı oblik olarak yerleştirmiş ve tornavida ile döndürülebilecek şekilde daha pratik hale getirmiştir (Şekil - 3).

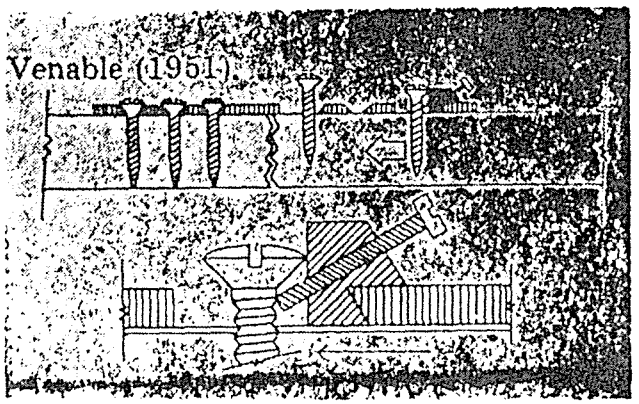


Şekil - 3

Venable Plağı

c) 1952 de Boreau ve Hermann, üç parçadan oluşan bir plak geliştirmiştir. Kırık fragmanlara yerleşebilecek plak kısımlarının ortasında turn-buckle monte edilmiştir. Fragmanlara yerleştirilen plak kısımları vidalandıktan sonra turn-buckle vidası döndürülerek kompresyon yapılabilmektedir (Şekil - 4).

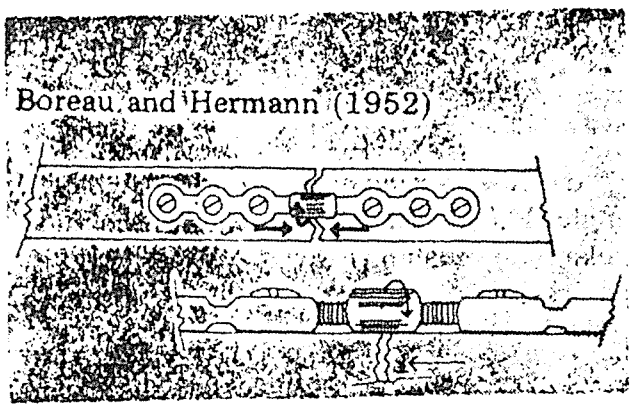


Şekil - 4

Boreau ve Hermann Plağı

d) Müller, Danis'le başlayan kompresyon plakların uygulamasında 1961 de en büyük aşamayı gerçekleştirmiştir. Kırık uçlarını 200-250 kp. lık bir kompresyonla rijit olarak fikse e debilecek AO plakları ve kompresyon cihazını keşfeden Müller ve arkadaşları ilk başırılı sonuçlarını hayvan deneyleri ile aldılar. Bu deneysel çalışmalar daha sonra Campbell kliniğinde tekrarlandı ve aynı başarılı sonuçlar alındı (Şekil - 5).

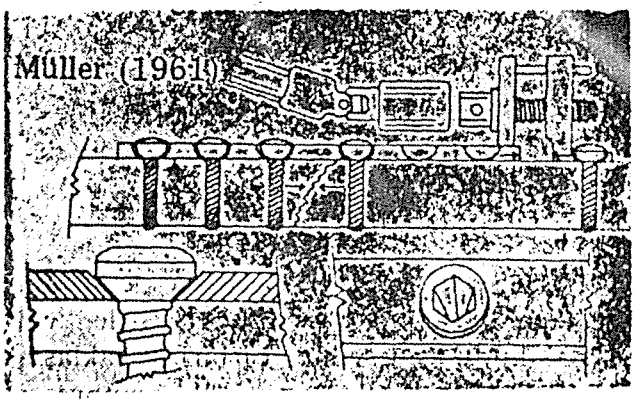


Şekil - 5

- Müller Plağı

Hess(10), 1972 de yaptığı deneysel araştırmalarda eksternal kompresyon aletleri ile internal fiksasyon yapılan osteosentezlerde kırık fragmanları arasına uygulanabilen kompresyonu ölçtü. Deneylerinde Müller, Karpf ve Mittelmeier'in geliştirdiği cihazlarda karşılaştırma yapan araştırmacı, Müller cihazının en başarılı ve etkili kompresyonu elde edebildiğini saptadı.

| Kompresyon Aleti : | Kp. Minimum | Kp. Maksimum |
|---|---|---|
| Müller | 196 | 237 |
| Karpf | 144 | 150 |
| Mittelmeier | 172 | 186 |

e) Hirschorn Plağı, Müller plağının bir modifikasyonudur. Bu plakta kompresyon cihazı plağın bir ucu yerine ortaya yerleştirilmekte ve böylece kompresyon elde edilmektedir (Şekil - 6).

2 — Kendi kendine (Self-Compressing) kompresyon yapabilen plaklar :

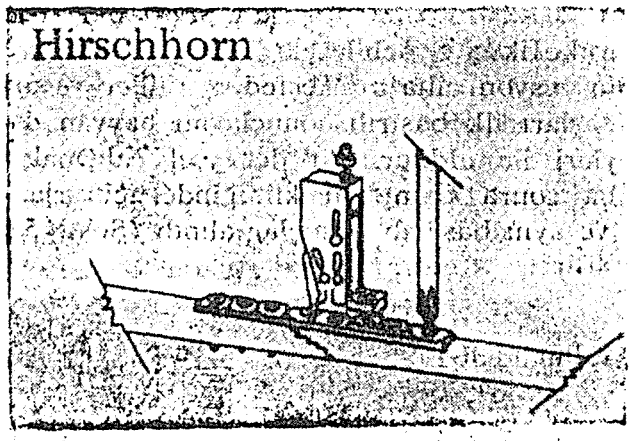


Şekil - 6
Hirschorn Plağı

Bu grupta, plaktaki özel olarak yapılmış deliklere eksantrik olarak yerleştirilen vidaların sıkıldıkça kayarak birbirine yaklaşması sonucu kırık fragmanlarda kompresyon meydana gelmektedir.

a) Bagby Plağı: Bagby(2), tarafından düşünülen ve uygulamaya 1956 da başlanan bu plakta, iki tarafta da vida yuvaları oluklu ve kırık hattına doğru eğimli olarak yapılmıştır. Oluklu olan vida bu yuvada sıkıldıkça plaktaki deliklerde oluk içinde eğim boyunca kayacak, fragmanları yaklaştıracak ve kompresyon meydana getirecektir (Şekil - 7).

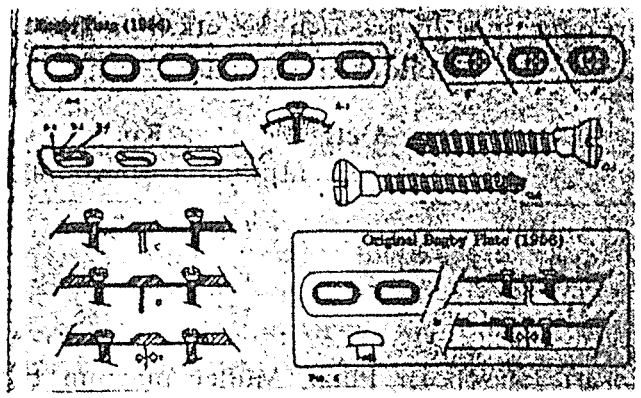


Şekil - 7
Bagby Plağı

b) Denham Plağı: Plaktaki bir yarıda bulunan özel vida delikleri kırık fragmanlardan birinde hareket ve kompresyon yapabilmektedir (Şekil - 8).

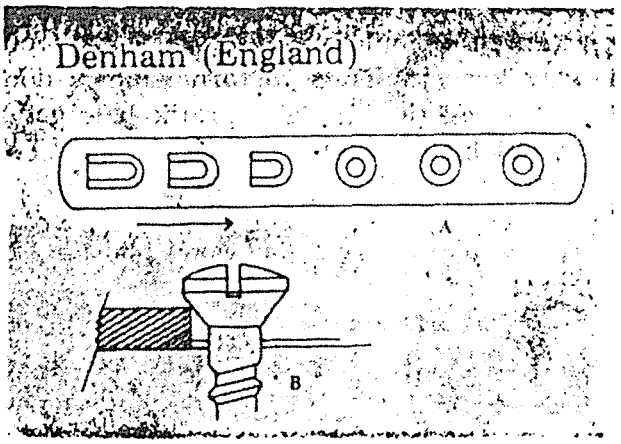


Şekil - 8
Denham Plağı

c) Kondo ve Marumo Plağı: Bu plakta vidalar deliklerde dar bölgeden genişe doğru kayacak şekilde yapılmıştır (Şekil - 9).

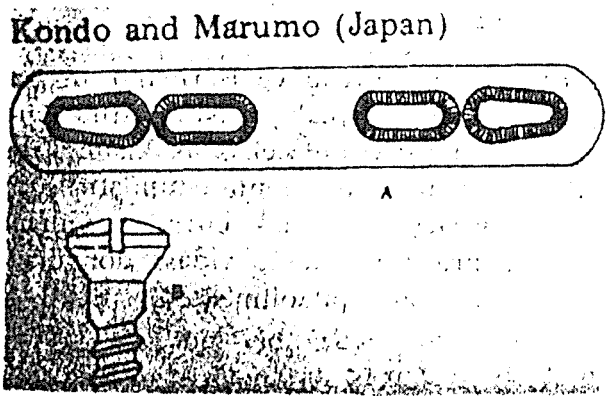


Şekil - 9
Kondo ve Marumo Plağı

d) ASIF—Üniversal Compression— Uslenghi Plağı: Bu plaklar Bagby plağındaki mekanik prensiplere uygun olarak yapılmıştır. Aradaki fark materyal ve vidaların şeklindedir (Şekil - 10).

Self kompresyon plaklarda, kompresyon odası adı verilen özel yuvalardaki eğimin önemi Hess(10) tarafından deneysel olarak ortaya konmuştur. Bu eğimin 45° olduğu durumlarda interfragmanter kompresyonun 101 kp. ya kadar ulaştığı görülmüştür. Eğimin daha çok örneğin, 60° olduğu hallerde 45° de elde edilen kompresyonun % 60 ı kadar bir kompresyon elde edilmiştir. 16° lik eğimli

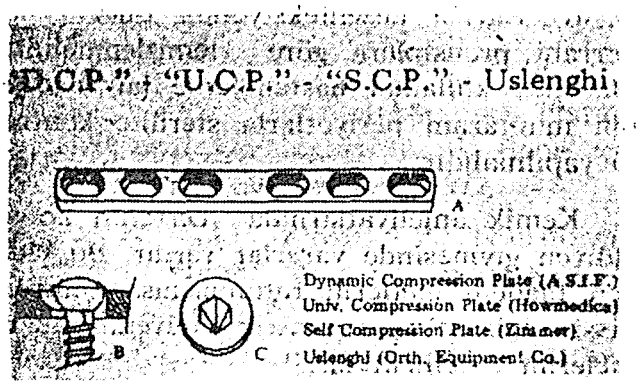


Şekil - 10
Asif, Üniversal Compression-Uslengi Plağı

Tumai ve Hashiko Plaklarında en az kompresyon (45° lik plaktakinin % 20 si) elde edilebilmektedir (Şekil - 11).

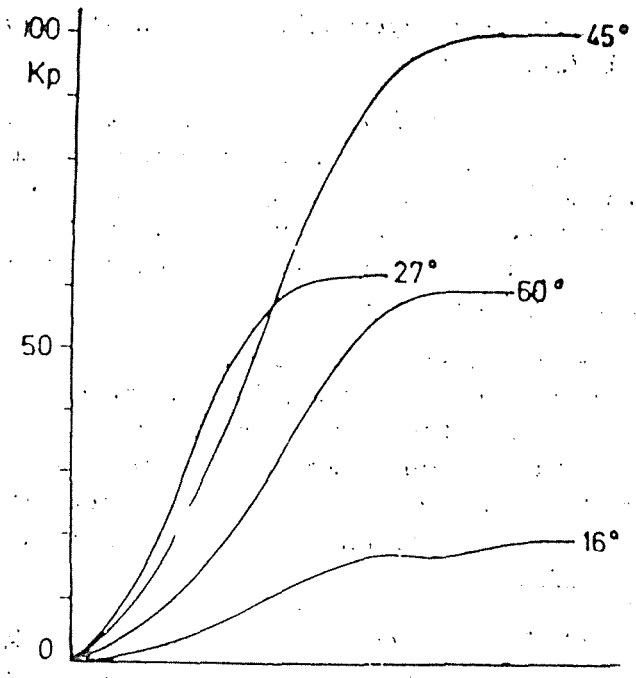


Şekil - 11
(Değişik eğimdeki kompresyon plaklarında elde edilen kompresyon kuvveti)

SONUÇ :

Kompresyonla rijit internal fiksasyon elde edildiği ve kemiksel iyileşme olayının hızlandığı pek çok otör tarafından kabul edilmiştir(1, 6, 7, 8, 10, 12, 13, 14). Bununla birlikte kompresyon plakları, taze kırıklarda ve non-unionlarda her derde deva değildir. Bir kırıkta tedavi için açık redüksiyon gerektiğinde en iyi metod olduğu da bilinmektedir.

Uzun kemiklerin diafiz kırıklarında, özellikle radius-ulna kırıklarında uygulanmaları çok başarılı sonuçlara ulaşmamızı sağlamıştır. Gerektiğinde tibia cisim kırıkları ve humerusta başarılı bir şekilde kullanılabilir.

Kompresyon osteosentez tekniğinin femur cisim kırıkları için kullanılmaları tartışmalıdır. Femur cisim kırıklarında kesinlikle kullanılmamasını savunan ve başarısız sonuçları yayınlayan yazarlar yanında(4, 7) başarılı olarak kullanılabileceğini bildirenler de vardır(12). Bizim kanımızca femur cisim kırıklarında açık redüksiyon gerektiğinde İ.M. çivilemeler daha başarılı sonuçlar vermektedir.

Humerus ve tibiada kompresyon plakları kullanıldığında 8 delikli kompresyon plaklarından daha küçükleri kullanılmamalıdır(7, 8). 4 delikli plaklar sadece ön kolda ve transvers kırıklarda kullanılmalıdır.

Kompresyon uygulamasında daha küçük ekspozurlarla gerçekleştirilebilen self-kompresyon plakları daha uygun görülmektedir. Bununla birlikte her cins kompresyon uygulamasında titizlikle uyulması gereken şartlar özetlenirse :

1. Dikkatsizce yerleştirilen vidalar impaksiyona engel olurlar. Bu nedenle self kompresyon plaklarında impaksiyon yapan ilk 2 vida kırık hattından uzak olmalıdır.

2. Kırık hattını geçen vida konulacaksa bu vida en son yerleştirilmelidir.

3. Anatomik tabakaların kapamasına başlanmadan, vidalar tekrar sıkılmalıdır.

4. Konulan vidalar ön-arka ve yan pozisyonda birbirlerine paralel olmalıdırlar.

5. Kullanılan vidalar kemik genişliğinden 1/8 daha uzun olmalıdırlar.

6. Oblik, butterfly ve parçalı kırıklarda azami dikkat gereklidir. Bunlarda esas problem vidalar yerleştirilinceye kadar plağı yerinde tutmak ve redüksiyonu bozmamaktır.

AMELİYAT İÇİN TEMEL PRENSİPLER:

a) Asepsi: Bir organizasyon problemi olarak kabul edilebilir ve preoperatif periyotla başlayarak operatif yara iyileşmesi tamamlanıncaya kadar eksiksiz devam etmelidir.

En ideal şartlarda bile bir yara steril olarak tutulamaz. Bakteriyel yayılma genellikle vardır. Ameliyat bölgesinde oluşan hematom ve dokulardaki mekanik ezilmeler bakterilere çok esaslı bir üreme vasatı yaratır. Bu nedenle atravmatik teknik, hemotomun aspirasyonu ve bunlara eklenecek ciddi bir asepsi operatif kırık tedavisinde şarttır.

b) Ameliyat Salonu: Cerrahi kırık tedavisinin yapıldığı ameliyathanelerin özellikleri Vardır. Karın ve Ürogenital sistem ameliyatlarının yapıldığı salonlarda kırık ameliyatlarının yapılması hatalıdır. Salonu steril yapan aletler, örneğin ionizasyon aletleri bakteri sayısını azalttıkları için kullanılmalıdırlar.

Toz parçaları en iyi mikrop taşıyıcı olarak kabul edilmektedirler. Bu nedenle ameliyathane ve yardımcı odalar çok ciddi şekilde, periyodik olarak temizlenmelidir. Ayrıca hasta ile birlikte yatak, yastık ve çarşaf gibi eşyalar ve hasta dosyaları ameliyathaneye girmemelidir. Hastalar ameliyathaneye özel araçlarla taşınmalıdırlar.

c) Ameliyathane Personeli: İnsanların 1/3'ü mikrop taşıyıcıdırlar. Bu nedenle ameliyat salonuna maskesiz ve takkesiz olarak girilmesi önlenmeli ve maskelerin ağız ve buruna tam adaptasyonu sağlanmalıdır.

Ameliyat ekibinin ve operatörün yapılacak ameliyata tam konsantrasyonu da çok önemli bir konudur.

d) Ellerin dezenfeksiyonu: Eller genel cerrahi prensiplere göre temizlenmelidir. Phisohex kullanan hastanelerde bu maddenin muntazam periyotlarla sterilite kontrolü yapılmalıdır.

Kemik ameliyatlarında cerrahın koton eldiven giymesinde yararlar vardır. Bu eldiven madeni aletlerin tutulmasınsa emniyet hissi sağlamakta ve lastik eldivenin delinmelerini önlemektedir.

e) Ameliyat bölgesinin hazırlanması: Acil ameliyatlarda cilt sabun ve fırça ile yıkanmalı ve steril makina ile traş edilmelidir. Seçilmiş vak'alarda ameliyat bölgesi hazırlığı 24 saat önce yapılmalı ve temizlik korunmalıdır.

Ameliyathaneden rutin hazırlamalardan sonra bölgenin steril drape ile kapatılması çok faydalıdır.

f) Ameliyat Tekniği: Operasyona doğru bir cerrahi girişimle, anatomiye tam uyularak başlanmalıdır. Parmağın ameliyat sahasına sokulması yasaklanmalı, madeni aletlere en az şekilde dokunarak kullanmaya titizlikle dikkat edilmelidir.

Ameliyat esnasında dokuları zedeleyen hareketlerden kaçınmalı, her yarım saatte bir, saha antibiotikli ringer solüsyonu ile yıkanmalıdır. Bu yıkamalarla bakteri sayısı azaltılmakta, nekrotik dokuların mekanik temizliği sağlanmakta ve doku nemliliği korunmaktadır.

g) Drenaj: Ameliyat bölgesinde kemik üzerine ve yumuşak dokular arasına emici drenlerin yerleştirilmesi hematom gelişmesini önleyerek enfeksiyon potansiyelini azaltır. 24 saat yerinde bırakılarak sakşın yapan bir sisteme bağlanan drenler ameliyat ensizyonundan 10 15 cm. uzakta olarak yerleştirilmelidirler.

LİTERATÜR :

1. Anderson, J.D.; Sisk, T.D.; Park, W. : Compression Plate Fixation in Acute Diphyseal Fractures of the Radius and

Ulna, J. Bone Joint Surg., 54-A, 1332-1333, 1972.

2. Bagby, G.W.: Compression Bone Plating, Historical Considerations, J. Bone and Joint Surg., 59-A, 625-631, 1977.

3. Bassett, C.A.L., Ruedi, T.P.: Transformation of Fibrous Tissue to Bone in Vivo, Nature, 209; 988-889, 1966.

4. Basett, C.A.L.: Current Concepts of Bone Formation, J. Bone and Joint Surg. 44-A, 1219, 1962.

5. Charnley, J.C.: Positive Pressure in Arthrodesis of the Knee Joint, J. Bone and joint Surg., 30-B. 478-486, 1948.

6. Clerud, S.; Karlstrom, G. : Secondary İntramedullary Nailing of Tibial Fractures, J. Bone and Joint Surg. 54-A, 1419-1428, 1972.

7. Crawford, G.P.: Asıf, Screw Fixation for Diaphyseal and intra-articular Fractures of the Phalanges, J. Bone and Joint Surg., 487-492, 1976.

8. Dodge, H.S.; Cady, G.W.: Evaluation of the AO Compression Apparatus, A fiwe Year Study, J. Bone and Joint Surg., 53-A, 394 397, 1971.

9. Dodge, H.S.; Cady, G.W.: Treatment of Fractures of the Radius and Ulna With Compression Plates. J. Bone and Joint Surg., 54-A. 1167-1176, 1972.

10. Hess, H.: The Compression Powers of the Compression Plate Osteosynthesis, Piezoelectric Measurement Wit Different Method, Richard Manufactoring Co. İnc, 1972.

11. Holevich, E.P.: Compression Osteosynthesis in the Hand Using a Small Nail-plate, J. Bone and Joint Surg., 59-A, 464-466, 1977.

12. Müller, M.E.. Allgower, M.; Willenegger, H.: Technique of Internal Fixation of Fractures, Berlin, Heidelberg, Newyork, 1965.

13. Rosen, H.: The Treatment of Non-Union and Delayed Unions of Long-Bone Fractures Using the AO Compression Technique, J. Bone and Joint Surg., 50 A, 831, 1968.

14. Rowe, D.P.: The Use of Compression Plates Without External Splintage, J. Bone and Joint Surg., 55-B, 222, 1973.

15. Schatzker, J.; Horne, G.: The AO Treatment of Pseudorthrosis, J. Bone and Joint Surg., 57-B, 535, 1975.

16. Schenk, R., Willenegger, H.: Morphological Findings in Primary Fracture Healing, Symp, Biol Hungarico, 7, 15-86, 1967.

# MALİGN KEMİK TÜMÖRLERİ PANELİNİN AÇIŞ KONUŞMASI

Dr. Rıdvan EGE

Kemik tümörlerinin ayırımı veya tasniflenmesinde birçok öneriler ileri sunulmuştur.

Jaffe Bening (iyi huylu) ve Malign (kötü huylu) urları osteojenik, kondroma kaynaklı, dev hücreler, kemik iliği kaynaklı, damar kaynaklı, reticulum cell ve lenfosarkomlarla, liposarkomlar olarak ayırmıştır.

Phemister ise yukardaki sınıflandırmayı benimsiyerek undiferansiyeleri ayırmış ve gene Malign ve Bening olarak olarak ayırmıştır.

Aegerter tümörleri 3 gurupta özetler. Birincisi Reaktif kemik lezyonlarıdır osteid osteoma ve osteoblastoma gibi osteojenik, non-osteojenik fibroma gibi kollagen kökenliler bu guruptadır. İkinci gurup olgunluğunu tamamlıyamayan Hamartoma'lardır. Osteoma ve osteokondroma gibi osteojenik, enckondroma gibi kondrojenik, angioma ve anevrizmal kemik kisti gibi kollajenik olanlar bu ikinci guruptadır. Üçüncü gurup hakiki kemik urlarıdır. Osteosarkom, parosteal osteosarkom ve osteoklastom osteojenik başlıkta toplanır. Selim kondroblastom, kondromiksoid fibrom ve kondrosarkom kondrojenik gurupta toplanır. Fibro ve anjiosarkomlar kollajenik gurupta toplanır. Plazma hücreli miyeloma, Ewing tümörü, reticulum hücreli sarkom ve Hodgkin hastalığı myelojenik gurupta toplanır.

Dahlin ise Lichtenstein sınıflandırmasını esas olarak Bening ve Malign olarak ayırmıştır. Burada Hemapoetik gurupta Malign olarak myelome ve retikulum hücreli urlar alınmıştır. İkinci grup olan kondrojenikte Bening olarak osteokondrom, kondrom, kondroblastom, kondromiksoid fibrom, Malign olarak ta primer ve sekonder kondrosarkom bulunur. 3. grup osteojeniktir Bening olarak osteoid osteoma, Bening osteoblastoma, Malign olarakta osteojenik ve parosteal sarkom vardır. 4. gurup sebebi bilinmeyenlerdir. Bening olarak dev hücreli ur, Malign olarak Ewing, Malign dev hücreli tümörler ve adomantioma bu guruptadır. 5. gurup fibrojeniktir. Fibroma ve fibrosarkoma bu guruptadır. 6. gurup Malign olan chordoma'nın bulunduğu Notochordal guruptur. 7. gurup vasküler olup, Bening olarak hemangioma, Malign olarak hemangioendotelyoma, 8 .gurupta Bening lipomaların bulunduğu lipojenik, 8. gurupta Bening nevrilemmona'nın bulunduğu norojenik kemik tümörleri toplanmıştır. 1972'de Dünya Sağlık Örgütü de bir sınıflandırma yapmıştır.

(Ekli Tablo)

DÜNYA SAĞLIK ÖRGÜTÜNCE KABUL EDİLEN 1972 TASNİFİ

## KEMİK TÜMÖRLERİ

I — KEMİK OLUŞTURAN URLAR:

A) BENİGN
1 — Osteoma
2 — Osteoid Osteoma ve Osteoblastoma

B) MALİGN
1 — Osteosarkom (Osteojeniksar).
2 — Juxtacortikal (Parosteal) Osteosarkom.

II — KIKIRDAKTAN KÖKENLİ URLAR:

A) BENİGN
1 — Kondrom,
2 — Osteokondrom,
3 — Kondroblastom ,
4 — Kondromikoid Fibrom.

B) MALİGN
1 — Kondrosarkom,
2 — Juxtacortikal Kondrosarkom,
3 — Mezenkimal Kondrosarkom.

III — DEV HÜCRELİ URLAR (OSTEO-KLASTOM):

IV — KEMİK İLİĞİ URLARI :

B) MALİGN
1 — Ewing Sarkomu,
2 — Kemiğin Retikulo Sarkomu,
3 — Kemiğin Lenfosarkomu,
4 — Myelom.

V — DAMARDAN KÖKENLİ URLAR:

A) BENİGN
1 — Hemangiom,
2 — Lenfangiom,
3 — Glomüs Tümörü.

C) BENİNG-MALİGN ARASI
1 — Hemangioendotelyoma,
2 — Hemangioperisitoma.

B) MALİGN
1 — Anjiosarkom

VI — DİĞER MEZENŞİMAL DOKU URLARI:

A) BENİGN
1 — Desmoplastik Fibrom,
2 — Lipom.

B) MALİGN
1 — Fibrosarkom,
2 — Liposarkom,
3 — Malign Mezenkimoma,
4 — Farklılaşmamış Sarkom.

VII — DİĞER URLAR :

A) BENİGN
1 — Kordoma,
2 — Uzun Kemik Adamantioması,
3 — Nevrilemmoma (Shwannoma),
4 — Nörofibroma (nörinoma).

VIII — SINIFLANDIRMASIZ URLAR:

IX — TÜMÖRE BENZER LEZYONLAR:
1 — Soliter Kemik Kisti (Ünikameral)
2 — Anevrizmal Kemik Kisti,
3 — Juxta-Articular Kemik Kisti,
4 — Metafizer Fibroz Defekt (non ossifying Fibroma)
5 — Eozinofilik Granuloma,
6 — Fibroz Displazi,
7 — Miyositiz Ossifikan,
8 — Hiperparatiroidizm (Brown Uru).

Malign kemik urları azımsanmayacak kadar çoktur ve teşhis ve tedavileri sorun olmaya devam etmektedir.

Dahlin'in Mayo Kliniğine ait incelediği 3987 kemik tümöründe 2962 (% 75)'i Malign tümörlerdir (Tablo - 1). Bu Malign kemik tümörlerinden 1286 (% 43) myeloma, 195'i (% 6.5) Reticulum cell sarkom, 444'ü (% 15) kondrosarkoma. 650'si (% 21.9) Osteojenik sarkoma, 25'i (% 0.8) parostial osteojenik sarkom, 210'u (% 7) Ewing tümörü, 14'ü (% 0.4) malign dev hücreli kemik tümörü, 100'ü (% 3.3) fibrosarkom, 122'si (% 4) chordoma ve 7'si (% 0.2) hemangiodendotelioma'dır. 650 osteojenik sarkomun 343 (tüm malign kemik urlarının % 11, osteojeniklerin (% 52)'si osteoblastik sarkom veya osteosarkom, 155'i (tüm malignlerin % 8,1), osteojenik sarkomların (% 24)'ü chondroblastic veya kondrosarkom, 152'si (tüm malignlerin % 8, osteojenik sarkomların % 24'ü) fibroblastic veya fibrosarkom olarak ayırmıştır. Görülüyorki malign kemik tümörlerinin beşte birinden çoğu osteojenik yani kemik kökenli kötü urlardır.

Maeyoma, Japonya'da Milli Kemik Tümörü kaydetme sisteminin uygulandığı 1963'ten 1978'e kadar ülkede 20.000 kemik tümörü saptandığını belirtmiştir. Bunlardan % 65,9'unun (13180) Bening, % 34,1'inin (6820) Malign olduğu anlaşılıyor. Tüm kemik tümörlerinin % 26.8 kanser metastazı ve % 7,3 Malign kemik urlarıdır. Kanser metastazı hariç 1480 malign kemik urunun % 41'i osteosarkom, % 16 myelom, % 11,6 sarkomların kemik metastazı, % 10 kondrosarkom, % 6,4 fibrosarkom, % 5,8 Ewing sarkomu, % 5,8'i reticulum hücreli sarkom, % 1,7 anjiosarkom ve % 1,7 kordomadır. Bening ve Malign tüm kemik tümörlerine göre ise osteosarkom % 7,1, Myelom % 2,8, Sarkom kemik metastazı % 2, kondrosarkom % 1,7. Fibrosarkom % 1,1, Ewing ve retikulum hücreliler % 1'er, anjiosarkom ve kordoma % 0,3'er oranındadır.

İngiltere'de her yıl milyonda 2-3 kişide osteosarkom görüldüğü belirtilmektedir (Price 1974). 200.000.000 nüfuslu Amerika'da ise her sene 2.000 (1/100.000) kişi malign kemik tümöründen ölüyor ve bunların % 60'tan fazlasının osteojenik sarkom (senede 1.200 üstünde) olduğu belirtiliyor (Moore 1973).

Yukarıdaki istatistiki bilgi ülkemizde uygulanırsa senede 880 kişinin malign kemik tümöründen ölmesi ve bunun 200'ünün osteojenik sarkom olabileceği varsayımı üzerinde durulabilir. Sağlık Bakanlığının 1977 istatistiklerine göre geçen sene Türkiye'deki hastanelere 2.521 malign kemik tümörlü hasta yatırılmıştır ve bunların 56'sı hastanede ölmüştür. Ölüm oranının düşük oluşu hastaların terminal dönemi kendi evlerinde geçirmesiyle açıklanabilir. 2.521 malign kemik tümörlünün 1731 (% 70) erkek, ölen 56 hastanın 28 (% 50)'si erkektir. Bunların bazan birkaç hastanede yattığı için sayı yüksek görülüyor. Bu da gösteriyor ki ülkemizde malign kemik tümörünün azımsanmayacak kadar çok olduğunu göstermektedir.

İsveç'te 10 senelik malign tümör taramasında malign kemik tümörlerinin tüm malign tümörlerin % 0,4'ünü oluşturduğu görülmüştür (Larsson). Osteojenik sarkomlar içinde Osteosarkom oranı Amerika'da % 22, İsveç'te % 29, İngiltere'de % 40, Japonya'da % 41 ve Kanada'da % 50 olarak saptanmıştır. Kondrosarkom ise Amerika'da % 23, Japonya'da % 10 ve diğer ülkelerde % 11, Ewing sarkomu Japonya'da % 6 diğer ülkelerde % 8 oranında gösterilmiştir (Tablo - II).

Bunlar her ülkenin milli kanser kayıt enstitüleri (National Cancer Registry) tarafından ve 1972'de Dünya Sağlık Örgütünce kabul edilen kriterlere göre düzenlenmektedir. Bunda her hastanın yaşı, cinsi, tek veya ikiz oluşu, görüldüğü hastane, biopsi yapılmışsa tarih ve sonucu, iskeletteki görülme yeri, tedavi aşamaları ve sonuç kaydedilmektedir. Ülkemizde de böyle bir sistemin kurulması gerekmektedir.

# MALİGN KEMİK URLARI ve BUNLARDA OSTEOJENİK SARKOMUN YERİ

Dr. Rıdvan EGE[1]

Kemik tümörlerinin ayırımı veya tasniflenmesinde birçok öneriler ileri sunulmuştur.

Jaffe Bening (iyi huylu) ve Malign (kötü huylu) urları osteojenik, kondroma kaynaklı, Dev hücreler, kemik iliği kaynaklı, damar kaynaklı, Reticulum cell ve lenfosarkomlarla, liposarkomlar olarak ayırmıştır.

Phemister ise yukardaki sınıflandırmaya undiferansiyeleri ayırmış ve gene Malign ve Bening olarak ayırmıştır.

Aeperter tümörleri 3 gurupta özetler. Birincisi Reaktif kemik lezyonlarıdır Osteid osteoma ve osteoblastoma gibi osteojenik, non-osteojenik fibroma gibi kollagen kökenliler bu gruptadır. İkinci gurup olgunluğunu tamamlıyamıyan Hamartoma'lardır. Osteoma ve osteokondroma gibi osteojenik, enkondroma gibi kondrojenik, angioma ve anevrizmal kemik kisti gibi kollajenik olanlar bu ikinci guruptadır. Üçüncü gurup hakiki kemik urlarıdır. Osteosarkom, parosteal osteosarkom ve osteoklastom osteojenik başlıkta toplanır. Selim kondroblastom, kondromiksoid fibrom ve kondrosarkom kondrojenik gurupta toplanır. Fibro ve angiosarkomlar kollajenik gurupta toplanır. Plazma hücreli miyeloma, Ewing tümörü, reticulum hücreli sarkom ve Hodgkin hastalığı myelojenik gurupta toplanır.

Dahlin ise Lichtenstein sınıflandırmasını esas alarak Bening ve Malign olarak ayırmıştır. Burada Hemapoetik gurupta Malign olarak myelome ve retikulum hücreli urlar alınmıştır. İkinci gurup olan kondrojenikte Bening olarak osteokondrom, kondrom, kondroblastom, kondromiksoid fibrom, Malign olarakta primer ve sekonder kondrosarkom bulunur. 3. gurup osteojeniktir. Bening olarak osteoid osteoma, bening osteoblastoma, malign olarakta osteojenik ve parosteal sarkom vardır. 4. gurup sebebi bilinmeyenlerdir. Bening olarak Dev hücreli ur, malign olarak Ewing, malign dev hücreli tümörler ve adomantioma bu guruptadır. 5. gurup fibrojeniktir. Fibroma ve fibrosarkoma bu gutuptadır. 6. gurup malign olan chordoma'nın bulunduğu Notochordal guruptur. 7. gurup vasküler olup, bening olarak hemangioma, malign olarak hemangioendotelyoma, 8. gurupta bening lipomaların bulunduğu lipomaların bulunduğu lipogenic, 8. gurupta bening nevrilemmona'nın bulunduğu norojenik kemik tümörleri toplanmıştır. 1972'de Dünya Sağlık Örgütü de bir sınıflandırma yapmıştır.

OSTEOSARKOM :

Malign kemik urları azımsanmıyacak kadar çoktur ve teşhis ve tedavileri sorun olmaya devam etmektedir.

Dahlin'in Mayo Kliniğine ait incelediği 3987 kemik tümöründe 2962 (% 75)'i malign tümörlerdir. Bu malign kemik tümörlerinden 1286 (% 43) myeloma, 195 (% 6.5) Reticulum cell sarkom, 444 (% 15) kondrosarkoma, 650 (% 21.9) Osteojenik sarkoma, 25 (% 0.8) parostial osteojenik sarkom, 210 (% 7) Ewing tümörü, 14 (% 0.4) malign dev

[1] A.Ü. Tıp Fak. Ortopedi ve Travmatoloji Kürsüsü Profesörü.

hücreli kemik tümörü, 100 (% 3.3) fibrosarkom, 122 (% 4) chordoma, 7 (% 0.2) hemangioendotelioma'dır. 650 osteojenik sarkomun 343 (tüm malign kemik urlarının % 11, osteojeniklerin % 52'si osteoblastik sarkom veya osteosarkom, 155 (tüm malignlerin % 8,1, osteojenik sarkomların % 24'ü) chondroblastic veya kondrosarkom, 152 (tüm malignlerin % 8, osteojenik sarkomların % 24'ü fibroblastic veya fibrosarkom olarak ayırmış. görülüyorki malign kemik tümörlerinin beşte birinden çoğu osteojenik yani kemik kökenli kötü urlardır.

Tablo - 1

Dahlin'in Malign Kemik Tümörleri

| | | |
|---|---|---|
| Miyeloma | 1286 | 43 % |
| Retikülüm hücreli sarkom | 195 | 6.5 % |
| Osteosarkom (Parosteal dahil) | 675 | 22.7 % |
| Kondrosarkom | 334 | 11 % |
| Fibrosarkom | 122 | 4 % |
| Ewing tümörü | 210 | 7 % |
| Malign dev hücreli kemik tümörü | 14 | 0.4 % |
| Adamantioma | 9 | 0.3 % |
| Chordoma K. | 122 | 4 % |
| Hemangioendotelyum | 7 | 0.2 % |
| Malign kemik tümörleri | 2962 | 75 % |
| Benign kemik tümörleri | 1025 | 25 % |

Kemik kökenli olduğu için osteojenik sarkom veya genellikle osteosarkom diye anılan kemiğin primer, hızlı büyüyen ve çok kötü huylu urudur. Anaplastik, osteoblasta benzer hücrelerden direkt olarak oluşan neoplastik osteoid dokunun kemik dokusuyla beraberce bulunuşudur. Bu ur türü birçok değişik doku oluşturma gücü olan mezensimal veya bağ dokusundan oluştuğu için osteoid, ekondroid veya fibromatoid differensasyona göre osteojenik sarkom osteoblastik, kondroblastik ve fibroblastik tipler diye de ayrılabilir. Bu nedenle guruplandırmada içindeki egemen dokuya göre özellikle başlangıçta osteosklerotik sarkom, kondrosarkom ve fibrosarkom gibi bazı değişik tanımlama yapılabilir. Ayrı tanımlama yapıldığında Malign kemik tümörleri içinde osteojenik sarkom oranı % 28.8 dir. (Larsson, İsveç). Dahlin'in 650 osteojenik sarkomu tüm malign kemik urlarının % 21.9'unu oluşturmaktadır.

İngiltere'de her yıl milyonda 2-3 kişide osteosarkom görüldüğü belirtilmektedir (Price 1974). 200.000 nüfuslu Amerika'da ise her sene 2.000 (1/1000) kişi malign kemik tümöründen ölüyor ve bunların %60'tan fazlasının osteojenik sarkom (senede 1.200) üstünde) olduğu belirtiliyor (Moore 1973).

İsveç'te 10 senelik malign tümör taramasında malign kemik tümörlerinin tüm malign tümörlerin % 0,4 ünü oluşturduğu görülmüştür (Larsson). Osteojenik sarkomlar içinde Osteosarkom oranı Amerika'da % 22, İsveç'te % 29, İngiltere'de % 40 ve Kanada'da % 50 olarak saptanmıştır. Kondsarkom ise Amerika'da % 23, diğer ülkelerde % 11, Ewing sarkomu % 8 oranında gösterilmiştir. Dahlin incelediği 3987 kemik tümöründen.

Tablo - II

Malign kemik tümörlerinin görülme oranı :

| | Osteo-sarkom | Kondro-sarkom | Fibro-sarkom | Toplam |
|---|---|---|---|---|
| Amerika | 22 % | 15 % | 3 % | 40 % |
| İsveç | 29 % | 11 % | 4 % | 44 % |
| İngiltere | | | | 40 % |
| Kanada | | | | 50 % |
| Japonya | 41 % | 10 % | 6 % | 51 % |

Bunlar her ülkenin Milli Kanser Kayıt instilüleri (National Canger Registry) tarafından ve 1972'de Dünya Sağlık Örgütünce kabul edilen kriterlere göre düzenlenmektedir. Bunda her hastanın yaşı, cinsi, tek veya ikiz oluşu, görüldüğü hastane, biopsi yapılmışsa tarih ve sonucu, iskeletteki görülme yeri, tedavi aşamaları ve sonuç kaydedilmektedir.

Yukarıdaki istatistiki bilgi ülkemize uygulanırsa senede 880 kişi malign kemik tümöründen ölmesi ve bunun 200'ünü osteojenik sarkom olabileceği varsayımı üzerinde durulabilir. Sağlık Bakanlığının 1977 istatistiklerine göre geçen sene Türkiye'de hastanelere 2.521 malign kemik tümörlü hasta yatırılmıştır ve bunların 56'sı hastanede ölmüştür. Ölüm oranının düşük oluşu hastaların terminal dönemi kendi evlerinde geçirmesiyle açıklanabilir. 2.521 malign kemik tümörlünün 1731 (% 70) erkek, ölen 56 hastanın 28 (% 50) si erkektir. Bu da gösteriyorki ülkemizde malign kemik tümörünün azımsanmayacak kadar çok olduğunu göstermektedir.

Yaş 1-75 yaşlar arasında görülürse de ençok 10-20 yaşlar arasında görülür. Yaş ilerledikçe az görülür. Westminster (İng.) 160, Dahlin (ABD)'nin 450 ve Çekovlavakya'nın 71 olgusunda oranlar aynıdır. Moore ortalama yaşı 28 olarak göstermiştir.

Çocukluk çağında osteosarkom kondrosarkoma göre 3 kat çok görülür, 30 yaşın üstünde her ikisinin görülme oranı aynıdır. Ewing sarkomu ise 25 yaş üstünde görülmez (Larsson). Ençok kızlarda 12, erkeklerde 14 yaşta görülüşü büyüme hızlanma çağına rastlar.

CİNSİYET :

Erkeklerde biraz çok görülür. Price erkeklerde görülme oranını % 53 olarak saptadığı halde Larsson erkek/kadın oranını 1, 4/1 olarak bulmuşlardır. Dahlin erkeklerde görülme oranını % 62 olarak o bulmuştur.

Tablo - III

Görülme yaşı :

| | |
|---|---|
| Osteokondrom | 10-20 |
| Kondrosarkom | 20-60 |
| Fibrosarkom | 9 30 Üzeri |

YERLEŞME YERİ :

Çoğunluğu uzun kemiklerde bulunur. Dahlin % 75, Aegerter % 80, Douglas % 84, Turek % 90, Price % 96, Dahlin'e göre uzun kemik eklem yüzü 5 cm. uzağına kadar yayılır. Bunlar arasında da en çok alt ekstremitede ve çoğunluğu diz çevresinde (pierce % 68, Douglas % 48, Dahlin % 47 görülür. Price'in İngiltere, Almanya ve Çekoslavakya'daki olgulara ait bir araştırmasında üst ekstremitede görülme oranı % 79, alt ekstremitede ise % 17 olarak saptanmıştır. Görülme yerine göre femur distali % 44, tibia proksimali % 24, Humerus proksimali % 14, femur proksimali % 8, tibia distali % 2.4, Humerus cismi, lumbal vertebra, önkol distalinin herbiri % 1,6, femur cismi, sakrum, ilium ve kaburganın herbiri % 0,8 olarak saptanmıştır. Görülüyor ki, 125 osteojenik sarkomdan 85 (% 68)'i diz çevresinde yerleşmiştir. Moor'un 100 olguluk serisinde 5'i kafada, 41 (% 41) femur, 25 (% 25) bacak olmak üzere % 66'ı alt ekstremitede, 14'ü humerus, 2'si önkol, 1'i elde olmak üzere % 17'si üst ekstremitede, 6 ilium, 5 kafatası, 3 omurga, 1 skapula, 1 klavikule olmak üzere % 16 ekstremite dışı yerleşme görmüştür. Douglas'ın 70 hastalık serisinde % 51 (% 72) alt, 8 (% 16) diğer kemiklerde yerleşim bulunmuş, diz çevresi yerleşim 34 (% 48)'dir. Yerleşim sırasına göre femur distali 21, tibia proksimali 13, distali 9, femur proksimali 7, humerus ve iliumda altışar, yüzde 4, radius ve tarsal kemiklerde birdir. Larsson'un 832 olguyu toplayan serisinde alt ekstremitede osteosarkom üst ekstremiteye göre 6 kat çok görülmüş. (Price'te 5 kat). mayo oran 5/0,9 olarak görülmüştür. 650 osteojenik sarkomun 214 (% 33) femur distali ve 93 (% 14)'ü tibia proksimali 274 (% 64) alt ekstremite, 55 (% 8,4) humerus proksimali olmak üzere 75 (% 11,5)'i üst ekstremitede, 55 pelvis, 63 kafatası, 14'ü omurga olmak üzere değişik yerlerde görülmüştür.

Alt ekstremitede çok yerleşme göstermesi ile vücut ağırlığını taşıyıcı ekstremite oluşu arasında ilişki aranmıştır. Köpekler 4

bacağını da kullandığı halde arka bacakta daha çok görülmüş, arka bacak ile ön bacakta görülme oranı 6/1 olarak saptanmıştır. Alt ekstremitede çok görülmesini Moore (1971) virus gibi etkenlerle ilgili görmüş ve bu çalışmada sarkoma antibadi göstermiştir.

düğü için ilişkisi tartışılabilinir. Ayrıca kemiğe yönelik radyoizotoplar kemik uru geliştirilerek ve özellikle güçlü beta ışınları ve yarı ömrü uzun olan çekirdek ışınları daha çok onkojeniktir. Büyük kemikler, özellikle genç kemikler radyasyona daha duyarlıdır.

Tablo - IV

| | Osteosarkom | Kondrosarkom | Fibrosarkom |
|---|---|---|---|
| Yassı kemik | % 15 | % 54 | % 46 |
| Uzun kemik | % 85 | % 46 | % 54 |
| Alt ekstremite | % 70 | % 27 (% 4 ayak) | % 46 |
| Üst ekstremite | % 15 | % 16 (% 7 el) | % 8 |
| Diz çevresi | % 60 | % 11 | % 40 |

**Oluş Nedeni :**

Deney hayvanlarında sistemik veya lokal olarak içinde RNA veya DNA bulunan onkojenik virüs verilmesiyle osteosarkom oluşturulabilir. Jaffe ve Schner'e göre kemik tümörü oluşturan daha çok RNA bulunan Harvey veya Moloney'in fare virüsleridir. Moloney'in Murine sarkom virüsü fare tibiasından enjekte edildiğinde metastazda yapan morfoloji ve yayılma yönünden insan osteosarkomlarına benzer tümör gelişir. Poliyoma ve SV 40 gibi DNA virüsleri de osteosarkom oluşturabilir. Fakat virüslerin insanlarda osteosarkoma neden olduğu saptanmamıştır.

RADYASYON :

Lichtenstein'e göre, aktif olarak prolifere olan ve osteoblastlara yönelik farklılaşma gösteren hücrelerin (osteoprogenitör hücreler) radyasyona çok duyarlıdır. Kemiğin büyüme gücü arttıkça bu duyarlılıkta artar. Deneysel olarak radyasyonla osteosarkom ve fibrosarkom geliştirilebilir. Dahlin'in 650 osteojenik sarkom serisinde 43 (% 6.6)'sı radyasyon sonu görülmüştür. Bunların yarısı kemik dev hücreli uru veya kaynağı bilinmeyen urlar, diğer yarısı fibröz displası, kemik kisti, meme uteru kanseri nedeni ile ışın tedavisi yapılanlardı. Fakat Osteojenik sarkom ışınlamadan 10-30 sene sonra görül-

KİMYASAL MADDELER :

Beliryum, bakırla birleşmiş N-hidroksil-2-asetilaminofluoren ve 20-metilkolantren gibi kimyasal maddelerle osteosarkom gelişebilir.

**Travma :**

Travmanın osteosarkomda hazırlayıcı neden olduğunu söyleyenler olmuştur. Moore'un 100 osteojenik sarkomlu hastasının % 33'ünde öyküsünde travma belirtilmiştir. Bunlardan ancak üçünde tümör görülmeden 6-9 ay evvel tümör yerinde kuvvetli travma olduğu söylenmiştir. % 15'i burkulma ve diğer tanılarla radyografi yapmaksızın 2-3 ay tedaviye alınmıştır. Fakat travmayla osteojenik sarkom arasında direkt bir ilişki saptanamamıştır.

PATOLOJİ :

Dahlin aslında osteoid oluşturan osteojenik sarkomdaki egemen olan dokuya göre prognozları birbirinden farklı olan osteoblastik, kondroblastik ve fibroblastik olarak alt guruplara ayırmaktadır. Fakat chondroblastik malign tümörlerde neoplastik hücrelerce kesin bir osteoid gelişimi görülmemiş ve kondrosarkom olarak tanımlanmıştır. Fibroblastik yapıdaki tümörde de osteoid gelişim olmadığından Fibrosarkom olarak ta-

nımlanır. Bazan kemik yapıda osteoid tam iyi boyanamazsa bağ dokusu ve kıkırdak yatakta ayırd edilemez. Dahlin osteojenik sarkomların makroskopik görüntülerine göre periostal, sklerotik, litik, merkezi ve telenjiaktazik olarak ayırmanın pek anlam taşımadığını belirtir. Gesehicter ve Copeland ise genel özelliklerine göre bu tümörleri sklerozan (osteoblastik) ve osteolitik osteosarkom olarak guruplara ayırır. Fakat bunların prognozda özel bir değeri yoktur.

Makroskopik olarak osteojenik sarkomlar ençok femur distal, tibia proksimalinde olmak üzere ait ekstremite ve daha az olarak üst ekstremite büyük ve uzun kemiklerinin metafizinde, çok daha az olarakta yassı ve küçük kemiklerde bulunur. Tümör büyüklüğü ve kıvamı değişiktir çok sert olabildiği gibi gergin fakat yumuşak ta olabilir. Fibröz daha çok olduğunda beyaz, kıkırdaksal oluşunda mavimsi beyaz, kemiksel ise sarımsı beyaz renktedir. Tümör dokusu periost altında çok olarak gelişip biriktikçe bunun yayılmasına set gibi engel olmak isteyen periost kemikten ayrılır, periost altında reaktif kemik dokusu gelişir. Periost yayılma ve itilmeye dayanamazsa periost delinir ve tümör yumuşak dokuya yayılır. Tümür meduller kanala yavaş olarak yayılır. Tümörün ençok hücreli ve en az farklılaşma gösteren bölümü meduller kanala yayılan ve periostu itip kaldıran, kısımlardadır. Tümör kistleri yumuşak, gevşek, beyaz, bol hücrelidir, içinde çizgiler bulunur ve kemik direncini azaltır. Sklerozun egemen oluşunda bu daha çok merkezdedir. Giderek periostu aşındırarak çevredeki yumuşak dokulara doğru ilerler. Büyüme döneminde epifiz büyüme kıkırdağı tümörün epifiz içine yayılmasına engel olur. Bazan hastalık ilk teşhis konduğunda bile akciğerde mikroemboliler bulunur. Mikroskopik olarak osteojenik sarkom diyebilmek için tümörde malign mezensimal dokudan direkt olarak osteoblastlara benzer hücrelerden oluşan neoplastik osteoid bölgelerin ve kemik dokusunun görünmesi gerekir. Licktensein Osteojenik sarkom için sarkomatiz stroma malign bağ dokusundan direkt olarak gelişen osteoid ve kemik doku görülmesi üzerinde durur. 5 yıl yaşama fibrosarkomda osteosarkom 2 defa (Hendersson-Kolodny, kondrosarkomdan Tümörde malign kıkırdak ve fibröz doku bulunması kondrosarkom ve fibrosarkomu düşündürürse de az da olsa neoplastik osteoid doku ve kemik dokusu bulunması osteosarkomu doğrular. Dahlin'in serisinde 343'ü osteoblastik, 155'i kondroblastik ve 152'si fibroblastik tipte bulunmuştur, osteojenik sarkomların % 85'inde hücreler grade —III ve IV olarak bulunmuştur.

Strema hücreleri büyüktür osteoblastlara benzer. Malign özellik olarak polihedral kenarlı, anizositoz, poikilositoz, pleomorfizm, çekirdek piknozu ve çok mitoz gösterir. Anaplastik hücreler yayılarak trabekülleri parçalar veya trabekül aralarında osteoid doku bulunur. Tümörün orta bölümü en sklerotiktir. Anaplastik bölgeler yeni kemikle çevrelendikçe küçülür, yuvarlaklaşır. Bu nedenle tanı için en uygun olan periferik bölümlerdir. Hızlı büyüyen tümörlerde nekrotik odaklar ve kiste benzer boşluklar, vasküler gölcükler ve içinde tümör embolileri bulunur. Osteojenik sarkomda osteoid dokunun egemen olması gerekirken aynı bağ dokusu hücrelerinden oluşan ve daha az malign olan fibrosarkom ve kondrosarkomla aynı histolojik yapı görülebilir, dikkatle anaplastik osteoblaslar araştırılmalıdır. Kıkırdak dokusu daima kalsifiye olma ve metaplazi ile kemik dokusuna dönüşebilme eğitimi ve gücündedir. Malign kıkırdak dokusu ile bu tip ossifikasyon görülme daha az malign kondrosarkom düşünülür. Banda ve fibrosarkom tanısına varmadan osteojenik sarkom için önemli olan osteoid yapılara ait odakları dikkatle araştırmak gerekir.

Prognoz bakımından pek ayrıcalık olmamasına karşın yapısal gelişimi özellik gösteren osteoklerotik ve osteolitik osteosarkom yapıları şöyle özetlenebilir.

Osteosklerotik Osteosarkom: Oldukça serttir, sertliği fibröz doku ile kemik dokusu arasında gri beyazdır. Tümörü ilkin metafizde yerleşir, trabeküller parçalar, ilik bo-

yunca yayılır. Korteks iç kısmını harab ederek subperiostal aralığa ve oradan yumuşak dokulara yayılır. Periostu ittikçe periost iç tarafında reaktif yeni kemik doku görülür. Akciğerlerde küçük metastazlar yapar. Mikroskopik olarak trabekülalar arasında ve bazan onun yerinde, ilikte genişlediği yerlerde yeni osteoid ve kemik tabakaları görülür. Yuvarlak ve küçük olan hücreler anaplastik stroma hücrelerine benzemez. Periferde yeni gelişen stroma üzerinde osteoid doku daha iyi görüleceğinden biopsi oralardan alınmalıdır.

Osteolitik Osteosarkom (Telenjcektazik sarkom, malign kemik anevrizması) daha hızla büyür ve metafizi süratle harab ederek kırıklara neden olur. Makroskopik olarak asıl tümör kitleri korteks altında olup yumuşak, vasküler, yeni kanamalar bulunan kolay parçalanabilir nitelikte fibröz dokuyla çevrili nekrotik ve yumuşak boşluklar halinde görülür. Korteks güve yeniği gibi delinmiştir. Böylece periost altına gelen tümör yumuşak dokulara yayılır, düzensiz, yumuşak ve kanlı bir doku kitlesi ortaya çıkar. Kemik genellikle enine olarak metafizde kırılır. Mikroskopik olarak vasküler, vesiküler hiperkromatik çekirdekli, çok fazla mitoz dolgun, donuk iğ şeklinde hücreler ve anaplastik osteoblastların çevrelediği kan dolu boşluklar vardır. Az sayıda, küçük, çekirdekleri 15'ten az olan dev hücreler vardır.

Fakat bu ayrı iki tipi arasında her ikisinin de özelliklerini gösterenler vardır.

BELİRTİLER :

Görülme yaşı ve yerleşme yeri hakkında daha evvel bilgi sunulmuştu. Daha çok genç yaşlarda, alt ekstremitede daha çok olmak üzere ekstremite uzun kemikleri metafizlerinde ve ençok diz bölgesinde görüldüğünü belirtmiştik. Dahlin belirtilerin başlangıcı ile tedaviye başlayış arasında birkaç hafta ile ay geçerse de genellikle şikayetler bir seneden fazla süredir bulunduğunu yazmaktadır.

AĞRI : Başlangıçta aralıklarla gelip geçer zamanla devamlı ve dayanılmaz olur. Ağrı çok kez ilk belirti ise de bazan ağrı hissedildiğinde şişliğin 2-3 aydır olduğu anlaşılır. Moore 100 hastalık serisinde 8 % 85 olguda ağrı ve şişliğin ilk belirti olduğunu göstermiştir.

ŞİŞLİK : İlk görüldüğünde ele gelen ağrılı şişlik küçüktür, üzerindeki cilt normal görüntüdedir, daha çok uzun kemik uçlarına yakın bulunan kitlenin kıvamı yumuşaktan kemik kıvamına kadar gider. Tümör yumuşak dokulara yayıldıkça büyür, sabitleşir, üzerindeki deri incelir, parlaklaşır, genişlemiş damarlar görülür. Eklemi hareket ettiren adelelerde infiltre olursa eklem hareketlerini sınırlar. Osteolitik veya telenjiaktazik tiplerinde derinin üzerindeki genişlemiş venler çoğalır, pulzasyon alınırsa anevrizmayı düşündürür. Tümöral kitle üzerinde lokal ısı artmıştır.

PATOLOJİK KIRIK : Tümör bir yandan trabekülaları ve korteksi harab ederek, diğer yandan medullada yayılarak uzun kemik direncini azaltır ve patolojik kırıklara neden olur. Moore'un gurubunda patolojik kırık oranı % 3'tür.

Tablo - V

| Belirtiler : | | |
|---|---|---|
| Ağrı | % 85 | % 60 |
| Lokal şişlik | | % 51 |
| Patolojik kırık | % 3 | % 8 |

RADYOLOJİK İNCELEME :

Osteojenetik sarkomda radyolojik görüntü ossifikasyon ve kalsifikasyon miktarına tabidir. Osteojenezin yani kemikleşmenin oluşturduğu radyopak bölgelerle, kemik harabiyeti ve osteoid dokunun yer alması sonucu görülen radyolusen, saydam alanların karışımından oluşur. Sharma'ya göre kemik lezyonunun görülebilmesi için o bölge minerallerinin % 50, Lumbal vertebralarda % 50-75 azalması gerekir.

Osteojenik sarkomda radyolojik değişiklik başlangıçta medullada olmaz, bir kortekse daha yakındır, harabiyet sınırları belirsizdir, korteks iç duvarı aşınırsa güve yeniği görüntüsü olur. Osteolitik defektler arasında mineralleşen osteoid dokuya ait çizgi veya benek halinden çok koyu yoğunluğa kadar varan oluşumlar görülür. Osteoid doku mineralize olmazsa radyopak olmadığından görülmez.

Tümör kortekse doğru ilerledikçe onu ilkin yayılarak perfore eder sonra yaygın olarak harab ettiğinden korteks kaybolur. En periferdeki yeni oluşmakta olan tümörler henüz osteojenetik güce sahib olmadığından radyografide görülmez ancak periostu yükselttiği ve kabarttığı izlenebilir. Tümör periost altında çok olarak gelişip biriktikçe periost bunun yayılmasına engel olur, kemikten ayrılır. Periostun iç tarafında bulunan reaktif yeni kemik oluşumu gelişir. Reaktif kemik dokusu en iyi şekilde periost altı aralığın alt ve üst köşelerinde üçgen şeklinde radyopak gölge görülür ve bunlara Codman üçgeni denir. Periost tabakaları arasında neoplastik olmayan kemik birikimi soğan zarları gibi lameller yapı oluşturur. Periosta ait bu belirtiler neoplazmalardan başka iltihaplarda ve özellikle Ewing sarkomunda görülür. Korteks dışına doğru eksene dik olarak uzanan neoplastik kemiğin oluşturduğu radial çizgiler radyografide güneş ışığı (sunburst) görüntüsü verir.

Wellauer osteojenik sarkomlardaki özellikleri 4 gurupta özetlemiştir:

1) Tümör Büyüklüğü: Osteosarkom, kondrosarkom, dev hücreli urlar ve fibrosarkomlar ortalama 5-10 cm. kondroblastom 2-3 cm, kondromiksofibromlar 3-6 cm. çapındadır.

2) Kemik Yoğunluğu: Tümör dokusu ve aktif yeni kemik gelişimini ayırmak zordur.

3) Periost reaksiyonu: Şekli, görüntüsü, periostal reaksiyonun kalınlık ve sınırları tümör hızına bağlıdır. Agresif urlarda tipik Codman üçgeniyle birlikte lameller kemik gelişimi için zaman vardır.

4) Yerleşme Yeri: Malign urlar çokkez boy uzamasının hızlı olduğu yerlerde olur. Metafiz ve diyafiz arasında fibrom, fibrosarkom, yuvarlak hücreli urlar matriks rejesa bölgelerinde görülür.

Osteoparkomun Radyolojik görüntüsünün özelliği kemik destrüksiyonu ve yeni kemik proliferasyonunun birlikte görülmesidir. Esas patolojinin bulunduğu kemikten başka her hastada akciğer grafisi ve hatta tomografisi, yayılma alanının kesin olarak saptanabilmesi için kemiğin tümünün temografisi veya iskelet taraması yapılmalıdır.

SİNTİGRAFİ :

Tümörlerde kemik harabiyeti ve yeni kemik gelişimi görülür. 45 Calcium, 18 Fluorine ve 99 m Technetium polyphosphate gibi izotoplar yeni kemik dokusunda birikir. Bunlar tümör hücreleri tarafından alınmaz (Arnold, fee, Johnson 1956, Charckes,' Sklaroff ve Young 1966): Bu nedenle radyoaktif maddeler, izotoplar, fazla yeni kemik bulunan yerde toplandığından özellikle metastazların yayılma yerleri ve tümör yerleşme yerlerinin saptanmasında çok faydalıdır, başarılı tedaviyle tümörlerde yeni kemik gelişimi durur, osteoklast ve osteoblastlar görülmez, radyoaktif madde tutucu yoğunluk azalır. Radyoterapi veya kemoterapi başarısızsa yeni kemik oluşumu devam ettiğinden radyoaktif birikimi de artar. Böylece sintigrafiyle tümörün veya metastazındaki tedavinin etkinliği değerlendirilir (gynning, Langeland, Lindberg ve Waldeshog 1961, Galasko ve Doyle 1972). Yüksek photon, kemik kristalleri çevreleyen kabuğa 18 Fiyonu kolay girdiğinden ve vücuttan da kolay itrah edildiğinden 18 F kullanılır. Kahvaltıdan sonra aç bırakılan kişiye öğleyin damar yoluyle 3-10 milikuri 18 F verilir. Radyoaktif yoğunluğu azaltmamak için 4 saat idrar yaptırılmaz. Vücut ön ve arkasından 2 adet 5 inçlik dedector scanner ile aynı anda radyoaktif madde ölçülür.

Skerma tümörlü 160 hastada skenning yapmış, bunların ancak 90'ında (% 56.4)

anormal kemik skenningi bulunmuş, 70'inde (% 43.6) normal skenning bulunmuştur. Skenning müsbet olanların % 65 inde alkalen fosfataz artması, % 76 sında kemik ağrısı bulunduğu halde normal skenning bulunanlarda alkalen fosfataz artışı % 29, kemik ağrısı % 39 bulunmuştur. Sklaroff ve Charas müsbet skenning ve kemik ağrısının aynı oranda olduğunu ileri sürerler. Skenning'in tümörlerde bir ölçüde yararlı olduğunu bununla beraber kırık, osteokondrit, travmatik artrit ve sklerotik kemik lezyonlarında da müsbet olacağı unutulmamalıdır.

Fakat bunlar radyografiyle ayırd edilebilir Buna karşın galasko ve Doyle'ye göre iskium ve pübir hariç sintigrafi, rutin radyografiden daha hassastır.

DİĞER LABORATUVAR BULGULARI :

Alkalen fosfataz artışı diğer durumlarda da olabilir. Alkalen fosfataz seviyesi tümörün perifer kısmında yükselir, nekrotik kısımda düşüktür. Serum anzimi, elektrolitik saptama, elektroforez incelemeleri, sedimentasyon ve karaciğer fonksiyon tesitlerinden bir ölçüde faydalanılabilinir.

TEDAVİ :

Tedavinin tarihi gelişiminde osteojenik sarkomlarda lokal eksizyon, tümörlü kısmın yukarısından amputasyon ve ekstremitenin proksimalinden dezartikalasyon ve amputasyon girişimleri tartışılmış ve uygulanmıştır. İlk uygulamalarda faydasızlığı benimsenen röntgen ışınları veya yüksek voltajlı ışınlama ile tedavinin etkinliğinin anlaşılması ve sonra hemoterapinin bu alanda da etkinliğinin görülmesi ve bu koşullarda en sık yerleşme yeri olarak görülen akciğer metastazlarindaki radikal girişimler tedavi zamanı ve biçimi üzerindeki tartışmaları giderek artırmıştır.

Bilindiği gibi malign tümörlerde başarılı sonuç hastaların teşhis ve tedaviden sonra beş yıl metastazsız olarak yaşamasıdır. Dahlin, Mayo Kliniğine ait incelediği 650 hastadan uzun süre takip edilen 408'ninde beş sene yaşıyan 20,3 %, 10 sene yaşıyan ise 5 sene sonunda hayatta kalanların % 17,3 dür. Bu yalnız cerrahi tedavi ve biraz da radyoteraji yapılan 1967 öncesi hastalarına aittir.

Price'in incelediği 128 osteosarkomluda yalnız amputasyon yapılanların yarısından çoğu akciğerde olmak üzere beş ayda metastaz görülmüştür. Moore'un serisinde primer tedavi ile metastaz görülmesi arası ortalama 4 aydr. Hiçbir tedavi yapılmıyanlarda akciğer metastazı görüldükten sonra yaşama süresi ortalama 2,9 ay olarak bulunmuştur. Sutaw ve Sweetnam ise 8,5 ay içinde akciğer metastazı görüldüğünü hastaların ortalama olarak bundan 6 ay sonra öldüklerini ileri sürmüşlerdir.

Bu duruma göre hastalığın tanımlanması ile ölüm arasındaki ortalama süre 14,5 aydır. Jaffe ve Lichtenstein değişik otörlerin serilerinde metastazlı da olsa 5 yıl yaşıyanların % 5 - 23 olduğunu belirtirler. Bunu, Lee % 22, Marcove % 17 olarak bulmuştur. Radikal cerrahi girişim yapılanlarda başarı oranını Moore 100 hastada ve Dahlin 650 hastada % 20 olarak bulmuştur. Yapılan 903 osteojenik sarkomlunun % 21 (19)'nun beş yıl yaşadığını saptamışlardır Aynı otörler, İngiltere, Westminster yöntemi denilen ilkin radyoterapi ve ondan 6 ay sonra amputasyon yapılan 501 osteosarkomdan % 23 8 (119) nun beş yıl yaşadığını göstermişlerdir. Görülüyorki osteosarkomlarda beş sene hayatta kalanlar yaklaşık olarak % 20 kadardır. Price ve arkadaşları ise primer olarak yapılan amputasyon ile ilk aşamada radyoterapi ve bundan 6 ay sonra amputasyon yapılanlar arasında beş yıllık yaşama süresi arasında fark olmadığını ancak primer olarak erken amputasyon yapılanlarda lokal nüks oranı düşük olduğundan ışınlama yapmadan erken amputasyonu önerir. Gene aynı gurubun araştırmalarında yalnız radyoterapi yapılan 21 hastanın hepsi (% 100) metastaz ve ölümle sonlandığı halde, yalnız amputasyon yapılan 60 hastanın 44 (% 73)'ü ölümle sonuçlandığı görülmüştür. Moore'un serisinde bu oranlar % 100 ve % 53 tür.

Marcova 121 akciğer metastazlı hastada ameliyat ve kemoterapi uygulanmıyanlarda ölümün birkaç ayda olduğunu belirtmiştir. Spanos osteosarkom metastazı nedenlyle 30 hastada 52 ameliyatla 124 akciğer metastazına 1-4 torakotomi yaparak ameliyat yapmıştır. Bu hastaların 20 sinde kısmî amputasyon, 4'ünde lokal eksizyon, 4'ünde proksimal dezartikülasyon ve birinde hemipelvektomi yapılmıştı, birinde de akciğer metastaziyle tümör teşhis edilebilmiştir. Bir sene içinde akciğer metastazı görülenlerde ölüm oranı da yüksek bulunmuştur. Bu seride hastaların % 93 ünün bir sene yaşadığı, % 65 inin 3 sene ve % 28 inin beş sene yaşadığı görülmüş. Böylece akciğer rezeksiyonile birlikte kemoterapi yapılan hastalarda yaşama süresinin uzadığı anlaşılmaktadır.

Winkler polikemoterapi ile beş yıldan çok yaşayan osteosarkomları % 5-20 arasında olduğunu belirtir.

Osteosarkom tedavi alanına katılan kemoterapi ile metastaz görülme ve yaşama süresinin uzadığı ileri sürülmüştür. Winkler kemoterapi uygulananlarda 5 seneden uzun yaşıyanların çeşitli merkezlerde % 5-20 arasında olduğunu ileri sürmüştür. Kemoterapi yapılanlarda metastazsız dönemini Jaffe 2-23 ay (% 95), Cortes 18 ay (% 60) olarak bulmuşlardır. Bazı otörler kemoterapinin akciğer metastazlarını % 60 oranında önlediği kanısındadır. Sutow'un 3 kemoterapik ajan kullandığı, 18 (% 41) inde önceden amputasyon yapılan 43 hastadan 24 (% 56)'u ortalama 30 ay, ve bu tedaviye ek olarak metotreksat ekliyerek kemoterapi uyguladıkları 25 (% 83)'ünde önceden amputasyon yapılan 30 osteosarkomdan 20 (% 67)'sinde ortalama 19 ay sonra metastaz görülmüştür. Böylece kemoterapinin metastazsız yaşam süresini özellikle amputasyon yapılanlarda uzattığı sonucuna varılmıştır. Moore yalnız kemoterapiyi veya yalnız radyoterapi yapılanlarda 5 yıldan uzun yaşıyan hiç bulunmadığını, yalnız ameliyat yapılanlarda % 53'ü, ameliyatla birlikte radyoterapi yapılanlarda % 20, ameliyatla birlikte kemoterapi yapılanlarda % 33 ünün beş yıl yaşadığını izlemiş ve tek başına kemoterapi veya radyoterapinin yetersizliğini vurgulamıştır.

Bu girişten sonra birazda cerrahi tedavi, ışın tedavisi ve kemoterapiye kısaca değinelim.

## CERRAHİ TEDAVİ :

Tümöral kitlenin bulunduğu kısmın radikal olarak tezelden ameliyatla çıkarılması cerrahi tedavinin ana kuralıdır. Fakat tümörün kesin tanısı için yapılan biopside bu bölümde incelenebilir.

BİOPSİ : Biopsi yapılırken tümör yayılımı olabilir mi, acaba biopsi ve radikal cerrahi girişimin aynı ameliyatta yapılmasının üstün tarafları varmıdır sorusu cerrahları düşündüregelmiştir. Biopsiyle tümör hücrelerinin vücuda yayılabileceği düşüncesiyle Hoeffken biopsiden hemen evvel 1000 rad'lık telecobalt uygulamasının faydalı olacağını önermiştir (1974).

Price'nin 1975'de çocuk osteosarkomlarına ait bir araştırmasında biopsi, hemen dondurularak inceleme (frezen section) ve sonuca göre aynı seansta ameliyatla amputasyon veya dezartikulasyon yapılan 40 hastadan 6 (% 15), biopsi yapıldıktan ve mikroskopik inceleme normal koşullarda yapıldıktan bir süre sonra cerrahi tedavi yapılan 20 hastadan 3 (% 15'i) beş seneden uzun süre yaşamıştır. Görülüyor ki biopsi yapılırken tümörün yayılma sorunu ve hattâ Dahlin'in önerdiği gibi çift turnike altında biopsi ve radikal cerrahi girişim aynı seansta yapmanın üstünlüğü yoktur. Dahlin kendi serisinde frozen section yöntemiyle % 90 oranında doğru ve süratli teşhise vardığını belirtir.

Fakat tümörün periferik kısmı en son oluşan tümör bölümü olduğundan, iç bölümdeki gibi henüz osteoid doku ve yeni kemik dokusu gelişmediğinden hücreleri ve dolayısile tümörü tanımak bakımından biopsi tümörün periferik kısmından yapılmalıdır.

Bazıları iğne biopsisini yeterli bulurlar. Bu belki omurga için doğru olabilir.

Amputasyon :

Tümör saptanan yer, örneğin ençok görüldüğü gibi diz çevresinde de olsa femur cismi amputasyonu yerine kalça dezartikulasyonu gibi çok radikal girişim önerenler olmuştur. Fakat ışın tedavisi ve kemoterapi uygulamalarile alınan daha hayat uzatıcı sonuçlardan sonra dezartikulasyondan sonra protez sorunu çıkması da düşünülerek ve osteosarkomların medullada çok az yayıldığı gözönünde bulundurularak tümör yukarısında amputasyon yeterli görülmüktedir. Douglas 70 osteosarkomlu hastanın tedavisini tartışırken diz altındaki tümörlerin proksimaldekilere göre amputasyonla daha iyi tedavi edildiğini, femur distalindeki tümörlerde bile bütün femuru çıkarmağa gerek görmiyerek tümörün yeterince proksimalinden amputasyonu yeterli bulmuştur. Sutow ise amputasyon yapmadan yalnız kemoterapinin tartışılabileceğine değinmektedir. Femur ve humerus yukarı bölge osteosarkomlarında bile primer olarak hemipelvektomi veya skapulokumeral dezartikulasyon yerine ilkin radyoterapi ve kemoterapi uygulanmasına ve ancak altı ay beklenerek akciğer metastazı görülmeyenlerde bu ameliyatların yapılması gerektiği savunulmaktadır.

Allen ise cerrahi girişimden hemen önce 1000 r şeklinde radyasyon verilirse ışınlanmış tümör hücrelerinin dolanıma girse de metastaza neden olamıyacağını ileri sürmüşse de görüşü desteklenmemiştir. Radyoterapi ve kemoterapiden hemen sonra ameliyat yapılırsa güdükte yumuşak dokuların iyileşmesi bozulur. Bu nedenle ameliyat bu tür tedaviden birkaç hafta geçmeden yapılmamalı ve bu tedavilere ameliyattan sonra da yara iyileşmeden başlanmamalıdır.

AKCİĞER REZEKSİYONU :

Primer tümörün ilk görüldüğü dönemlerde bile akciğerde metastatik mikroembolilerin bulunacağı bilindiğine göre daha önce belirtildiği gibi sık radyolojik ve radyoaktif incelemelerle bu izlenmelidir. Akciğer metastazı saptanınca kemoterapi ve radikal akciğer rezeksiyonuna başvurulur. Akciğer rezeksiyonu yapılan hastalarda her ay radyolojik olarak posteroanterior steroskopik görüntü ve her üç ayda Tomografik inceleme yapılmalıdır. Skenning daha az değerlidir.

RADYASYON (IŞIN) TEDAVİSİ :

İlkin radyoterapi yapılarak altı ay içinde metastaz görülmiyenlerde amputasyonu öneren Westminster Hastanesi yöntemi veya amputasyondan hemen önce 1000 r lik ışın tedavisi uygulayan Alle yönteminin tedavideki üstünlüğünün saptanamadığını daha evvel değinmiştik.

Işınlama kemiğin tümüne günde 200 r veya haftada 1000 r olarak 6000 r-7000 r ve hatta 8000 r ye kadar yüksek voltaj ışınlama tedavisi kısa sürede uygulanır. Bu kısa sürede tedaviyle doku harabiyeti az olur. Genellikle tedaviye başlandıktan birkaç hafta içinde tümör büyüklüğü ve ağrıları artar, genel durumu bozulur. Tedavi bittikten birkaç hafta sonra da ağrı ve şişlik giderek azalır. Radyolojik olarak tümör kitlesi küçülür, yoğunluğu artar, periost altında yeniden ossifikasyon görülür. Kemoterapi yapılanlar radyasyona daha duyarlıdır. Bu nedenle kemoterapi ile ışın tedavisi yapılacaksa daha az doz yeterlidir.

Radyasyondan sonra uzun kemiklerin dayanıklılığı azalacağından patolojik kırıklardan korumalıdır.

Omurga gibi derinde bulunan kemik osteosarkomları için ışınlama pek etkili değildir.

KEMOTERAPİ :

Kemoterapi sağlıyan bileşimler esas vücut hücreleri için toksik olmadığı veya çok az toksik olduğu halde tümör hücreleri için toksik olan ve bunların çoğalmasına engel olan maddelerdir.

Sarkomlarda 1894'de Cooley streptokok ve prodigious basili toksinini kullanarak ilk sitotoksik tedaviyi uygulamıştır. Sonraları bu giderek yaygınlaşmış Hirsberg 1945-1958

arasında kemoterapiyle ilgili 2000 yazıyı gözden geçirmiştir. Bugüne kadar kullanılan kemoterapik ajanlar :

1 — Alkali yapıcılar (cyclophosphamide ve phenilalanine mastard).

2 — Antimetabolitler (5-fluoracil, methotrexate)

3 — Antibiotikler (Mitomycin, Actinomycin-D-Adriomycin)

Bunlar son zamanlarda uygun dozlar ve belirli sürelerle ve sırayla verildiğinde zararlı yan etkileri daha düşük oluyor. Cylophosphamide gibi alkaliler eklenirse ilaç daha etkili ve az zararlı olmaktadır. Kemoterapik ilaçlar lösemi geçici saç dökülmesi, bulantı, kusma, ateş, stomatit ve kalpte adele bozuklukları yapar. Bu nedenle kemoterapi uygulananlarda birkaç gün içinde kan sayımı ve EKG yapılmalıdır. Ençok kullanılan adriamiycin ve methotrexate'dir. Adriamycin bir tür streptomiçesden elde edilir, glikozidli bir antibiotiktir. Tümör hücresinde DNA ile birleşik RNA sentezini önliyerek anti-neoplastik etki yapar. Cortes tedavi dozu olarak vücut yüzeyine göre 30 mg/m² den toplam 500 mg/m² önerir. Cortes'in adriamycin uyguladığı 44 hastanın % 65'i 18 ay metastazsız olarak yaşıyabilmiştir.

Methotrexate ise antimetaboliktir, folik asit antogonistidir, Dihydrofolate redüke edici enzimine bağlanarak, DNA sentezine yardım eden thymidylate anziminin yapısını durdurur. Methetrexate'in hücre duvarından geçişini bu ilaçtan evvel verilecek vincristine kolaylaştırır. Methotrexate ile hücre DNA sentezi yönünden duyarlı devreye girdiğinde artık dayanamıyarak ölür. Goldic ilacın toksik etkisini azaltmak için şiddeti azalmış bir pholat olan ve metotreksan'ın anzimlerce tutulmasını sağlıyan citrovarum-faktör kullanmıştır.

Methotrexate'den bir saat evvel 2 mg/m² vincristine damar yoluyla verilir. Başlangıçta 1500 mg/m² olarak damar yoluyle 6 saatte verilir, bundan 2 saat sonra 9-15 mg/m² citrovarum faktörü daha verilir. Tedavi 3 hafta aralarda iki yıl kadar sürebilir. Toplam doz 7500 mg/m² dır.

Jaffe yalnız methotrexate'la tedavi ettiği 20 hastanın 19 unda 2-23 ay arasında metastaz görmemiştir. Douglas 1975'teki bir araştırmasında 70 osteojenik sarkomda amputasyon ve adriamycine'le iyi sonuç aldığını belirtmiştir.

Kemoterapik ajanların değişik olarak ve aralıklarla verilmesinin daha az toksik ve etkili olacağı ve ilâçlara direnç oluşmasının daha az olması görüşüyle bir düzen içinde birden fazla ilâç kullanılmaktadır. Sutow 1963'te plenylalanine mustard'la metastazsız 14 hastayı tedavi etti ve bunların 2'si (% 14) uzun süre yaşadı.

Rosen birinci gün vincristine (1,5 mg/m²), ikinci gün methotrexate (200-300 mg/kg) ve citrovarum faktör (9 mg) 6 saatte bir 12 dozda vermekte sonra cylophosphamide (40 mg/kg) damar yolu ile ve 2 hafta sonra adriamycin'in (1,5 mg/kg) arka arkaya iki kere uygulanmasını ve 2 hafta sonra cyclophosphamid tekrarlanmasını önerir. Aradan 56 gün geçince yeni bir tedavi dönemine başlanır. Böylece 5 yıl yaşayanların sayısının arttığı ve metastazların geç görüldüğü izlenmiştir.

1976'da yayınlanan Sutow'un bir araştırmasında kullanılan birçok kemoterapik ajanların baş harflerine göre Comprandi-I (Cylophosphamide+Vinesistine+phenylanine musdar+adriamycine) uygulanmış ve sonra Comprandi-II (Comprandi-I dekilere ek olarak citrovarum faktörüle birlikte methotrexate) kullanılmıştır. Comprandi-I uygulanan 43 hastanın 24'ü (% 56) 12-36 ay metastazsız kalmış ve bu 24 hastanın da 10'unda (% 41) 3 sene metastaz görülmemiştir. Citrovarum faktörlü methotrexate'la tedavi edilen 30 hastanın 20 (% 67) metastazsız kalmıştır. Comprandi-I tipi ile birden fazla kemoterapi kullanılan 43 hastanın 18'inde daha evvel amputasyon yapılmış ve bunların 10'u (% 56) sı 12-6 ay ortalama 30 ay belirtisiz ve metastazsız yaşamıştır.

Comprandi-II tipi methotrexate'li birden fazla kemoterapik ajan kullanılan 30 hastanın 20 (% 67) si 12-26 ay ortalama (19 ay) belirtisiz ve metastazsız geçirmişlerdir.

Kemoterapik ilâçların metastazları önlediği veya azalttığı, ilerlemiş olgularda hastayı daha ekonomik bir ameliyata hazırladığı ve yaşam süresini uzattığı çoğunlukça benimsenmektedir. Ayrıca implant-(Protez) kullanılacaklarda bu yapılıncaya kadarki bekleme sürecinde de kemoterapiden faydalanılır.

Fakat diğer yandan kemoterapik ajanların ölüme kadar vardıran ağır ve ciddi komplikasyonları olduğu unutulmamalıdır.

Osteojenik sarkom tedavisinde biopsi, amputasyon, akciğer rezeksiyonu, radyoterapi, immunoterapi ve kemoterapinin uygulama incelikleri, fayda ve zararları gözden geçirildi. Aslında radyoterapi, immunoterapi ve kemoterapi büyük merkezlerde ve bu işte yetişmiş yetkililerce uygulanmalı ve izlenmelidir. Bu nedenle osteosarkom tedavi programı yapılırken ortopedist, onkoloji uzmanı, çocuk hastalıkları uzmanı, röntgen ve radyoterapi uzmanı ve göğüs cerrahından oluşan «Tümör Konseyi» veya «Tümör gurubu» nca yapılması yararlı ve gereklidir.

## SEKONDER OSTEOSARKOM

İskelet sisteminde iyi huylu bu kemik tümörü veya genel iskelet hastalığı olanlarda gelişen osteosarkomdur. Böyle bir lezyonun zamanla büyüme göstermesi ve giderek ağrılı olması sekonder osteosarkomu düşündürür.

## PAGET HASTALIĞINDA SEKONDER OSTEOSARKOM (PAGET SARKOMU)

Paget hastalığında malign değişme olur. Dahlin'in 650 osteojenik sarkomundan 20 (% 3,1) si paget hastalığı üzerinde oluşmuştur. Bu 20 hastanın 9'u humerustur. Çok kez patolojik kırıkla dikkati çeker. Diğer uzun ve yassı kemiklerde de olur. Çoğunluğu ileri yaştadır. Schatzki çoğunun 3 senede öldüğünü belirtir, Dahlin'in 20 hastadan 3'ü 7 yıldan fazla yaşamıştır.

Klinik olarak var olan tümör bölgesinde ağrının giderek artması, şişliğin artması ve hatta patolojik kırık yerinde kal gelişimi hissedilir. Radyografide korteks harabiyeti dikkati çeker. Patolojik incelemede osteoblastik ve fibroblastik doku, birçok mitoz gösteren atipik hücreler ve osteoklast görülür. Çok süratle ölüme götürdüğünden, palyatif amputasyon ve radyoterapiden faydalanılır.

## POST İRRADYASYON (IŞINLAMADAN SONRAKİ) SARKOM

Genellikle 300 r'yi aşan ışınlama uygulamasında genetik sisteme direkt veya genler dışında indirekt etkiyle nekroz ve sarkomotoz değişiklik olabilir. Bu sklerozan ve osteojenik bir sarkomdan, yeni kemik dokusu görülür. Bu konuyu osteojenik sarkomun oluş nedenleri bölümünde değinildi. Dahlin'in 650 osteojenik sarkomluk serisinde 43 (% 6.6) sinin radyasyona bağlı olduğuna daha evvel değinmiştik. Yalnız bunlarda radyasyon 10-32 sene evvel yapıldığından osteojenik sarkom oluşturmadaki yeri tartışılabilir. Yalnız yaşlılarda osteojenik sarkom görülünce bunlarda Paget hastalığı veya evvelce yapılan ışınlama tedavisi düşünülmelidir. Bunlarda 5 yıllık yaşama süresi % 30 kadardır.

## KONDROSARKOM :

Phemister, Jaffe ve Lischenstein osteosarkomların olgun kıkırdak dokusundan geliştiğini. Geschickter ve Copeland ise bunun osteojenik sarkomların bir gurubu olduğunu ileri sürer. Aslında bu tümör, tümör hücrelerinin osteosarkomda olduğu gibi kemik değil kıkırdak geliştirmesi sonucudur. Dahlin'e göre bu tümörlerin büyük kısmı miksamatoz veya kalsifiye olur, hatta kemikleşir. Bazen lobül çevresinde fibrosarkoma özgü iğ şeklinde hücreler bulunur. Dünya Sağlık Örgütü kitabında osteoid gelişim görülünce onun osteosarkom olduğunu vurgular.

Dahlin ve Larsson ise primer sekonder ve mezenkimal osteosarkom olarak, Dünya Sağlık Örgütü kondrosarkom, Juxtakortikal ve mezenkimal kondrosarkom olarak ayırır. Kondosarkom klinik seyri yavaştır. Metastaz daha az ve daha geç görülür. Bu nedenle lokal eksizyon yöntemleriyle tedavisi daha başarılıdır.

Tablo - VI

| | Osteo-sarkom | Kondro-sarkom | Fibro-sarkom |
|---|---|---|---|
| Sekonder sarkom | % 9 | % 10.6 | % 25 |
| Işın tedavi sonu | % 6 | | |
| Paget | % 3 | | % 2 |

görülür. Sekonder olanlar daha gençlerde görülebilir.

YERLEŞME YERİ :

Yarıdan çoğu yassı kemiklerde olur. Larsson'un serisinde % 28'i pelvis, % 10 femur proksimali, % 10 kaburgalar, % 6 humerus proksimali, % 6 skapula, % 6 kafatası ve % 6 falankslarda yerleşmiştir. 70 uzun kemik yerleşiminin % 70'i metafizdir. Kıkırdak yapımının bütün yaşam boyu sürdüğü, kasların eklemlere yakın yapışma yerlerinde olur.

Tablo - VII

| | Osteosarkom | Kondrosarkom | Fibrosarkom |
|---|---|---|---|
| 5 sene yaşıyan (ameliyat) | % 20 | % 59 | % 26.8 |
| 5 sene yaşayan (Kemoterapi) | % 28 | | |
| 7 sene yaşayan (Kemo.+Ameliyat) | % 33 | | |
| 7 sene yaşayan yalnız ışın | % 0 | | |
| 8 sene | — | % 53 | |
| 10 sene yaşayan | % 17 | | |
| Metastaz görülme | 5-8 ay | % 7 | |
| Tedavi edilmiyende metastaz sonrası yaşama | 2-9 ay | | |
| Teşhis-Ölüm arası | 14 ay | | |

PRİMER KONDROSARKOM :

Kondromiksosarkomda denilen bu kondrosarkom periost altında başlıyan oldukça malign bir urdur. Görülme sıklığı. Dahlin'in 3987 kemik tümörünün 344'ü (% 8,6), 2962 malik kemik tümörünün (% 11) kondrosarkomdur. Larsson ise incelediği 832 malign kemik tümöründen 193 (% 22,9) osteosarkomdur. Larsson'a göre İsveç'te her milyon kişiye 2,26 kondrosarkom düşmektedir. Buna göre yurdumuzda yılda 100 kondrosarkom görülmesi gerekir.

Cins : Erkekte biraz fazla görülür (Dahlin % 62, Larsson % 56)

Yaş : 20-60 yaş arasında çok görülür. Osteojenik sarkoma göre daha ileri yaşta

KLİNİK BULGULAR :

Başlıca şikâyet giderek artan ağrı ve şişliktir. Larsson'un 193 osteosarkomlu hastasının % 60 lokal ağrı, %51'i lokal şişlik, % 41'i eklem hareketlerinde sınırlılık, % 9 norolojik belirti, % 8 patolojik kırık, % 9 osteomalasi ile % 9'u tesadüfen gelmiştir. Hastaların şikâyetleri hastaneye gelmeden evvel % 45 inde 6 aydan kısa, % 30'u 6-12 ay, % 12 si 12-24 ay, % 13'ü 24 aydan uzun süredir varmış.

RÖNTGEN BULGULARI

Korteks ve medullaya yakın fakat onları işgal etmiyen yuvarlak saydam bir gölge şeklinde görülür. Lezyonda kemik destruk-

siyonu ile birlikte kalsifikasyon ve ossifikasyona alt benekli yoğunluk görülür. Uzun kemikte merkezi olanlar korteksi kalınlaştırarak cismi fuziform olarak genişletir. Pelviste özellikle asetabuluma yakın olanları radyolojik olarak tanımak gerekir. Bening lezyonların yüzü düzensiz ve dumanlı olur ve komşu dokulardan belirli olan sınırı silinirse malign değişme düşünülür. Larsson, 49 kondrosarkomda yapılan angiografide % 7 çok vasküler, % 9 az vasküler ve % 84 orta vasküler nitelikte bulmuştur.

Tablo - VIII

Kondrosarkom belirtileri :

| | |
|---|---|
| Lokal ağrı | % 60 |
| Lokal şişlik | % 51 |
| Eklem sınırlılığı | % 41 |
| Nörolojik belirti | % 9 |
| Patolojik kırık | % 8 |
| Osteomalası | % 9 |

PATOLOJİ :

Makroskopik olarak periost altında birkaç mm ile cm arasında lobları olan lobüler, parlak veya sarı saydam kıkırdak görüntülü, bazen içinde beyaz kalsifikasyon bölgeleri ile miksamatoz doku görülür. İlerlemiş olgularda periost delinir. Yumuşak dokuya yayılma % 23 kadardır.

Larsson'un serisinde tümör büyüklüğü; 20 cm. den büyük % 10, 10-20 cm. % 23, 5-10 cm % 33, 2-5 cm. % 26 ve 2 cm. den az % 8 dir. Tümör kitleleri üzerindeki kıkırdak tabaka 1 cm. den fazlaysa kondrosarkom düşünülür, bu kıkırdak takke 3-4 cm. ise genellikle kondrosarkom kabul edilir.

Mikroskopik olarak : Kondrom ve kondrosarkomu ayırd etmek çok zordur. Hiyalin matrikste kapsüllü, küçük, iki ve dörtlü olarak dizili veya kolonlar şeklinde küçük ve koyu çekirdekli hücreler vardır. Bütün bunlar bening olgularda da bulunabilir. Hücre sayı ve çekirdekli oluşu ve bunun fazla boya alması maligniteyi düşündürür.

Çok az mitoz görülür. Hücrelerden % 6 sı grade III, % 37 si grade II, % 53'ü grade I, olarak tanımlanmıştır. Klinik ve radyolojik bulgular teşhise yardım eder.

PROGNOZ :

Larsson'un iyi izlenen 163 kondrosarkomluda 5 sene yaşıyanlar % 59, 7 sene yaşıyanlar % 53 dir. 38 (% 23) ünde akciğer metastazı gelişmiş olup 21'i ilk sene içindeydi. 3'ü ilk senede olmak üzere 4 hastada regional lenf nodlülü metastazı gelişmiştir. 11 (% 7) hastada diğer organlarda metastaz gelişmiş, 3 hastada ameliyat yerinde nüks görülmüştür.

Büyük tümörlerde yaşama süresi daha kısadır. Korteksi delenler yaşama süresini etkilemez. Tümörlerin % 20 si diz ve el bileği distalinde yani perife rdedir. Bunların % 89'u beş seneden faşla yaşamıştır. Femur, humerus, skapula osteosarkomlarında 5 yıl yaşıyan % 50, pelviste % 24 dir.

TEDAVİ :

Cerrahi olarak tümörün lokal olarak çıkarılması veya tümörlü beden kısmının uzaklaştırılması önerilir. Bu tümörün yerleşim yerine, eskiliğine, büyüklüğüne ve yapısına göre uygulanır. Larsson'un 133 kondrosarkomunun 47 (% 29) inopere bulunmuştur.

KÜRETAJ : Lokal olarak tümörlü yerin kazınması ile 6 hastada % 83 nüks görülmüştür, biri iyileşmiştir.

LOKAL EKSİZYON : Çoğu kaburga, sternum, omurga olmak üzere 52 kondrosarkomda lokal eksizyondan sonra % 54 nüks görülmüştür. Bunlardan % 66 sı 5, % 57 si 8 sene yaşamıştır. Lokal eksizyondan sonra kemiğin özelliğine göre implant-protez koymak veya rekonstrüktif destek ameliyatlarla hayatı devam ettirmek denenebilir.

Bingold femur proksimalini eksize ederek uzun stemli protez kullanmış 18 senelik takibi yayınlamıştır.

Steel 1978'de yayınladığı bir yazıda periasetabüler pelvis kondrosarkomu için hemipelvis eksizyonu yapılan 5 hastanın 3-6 yıl takibinde nüksetmeden desteksiz yürüdüklerini göstermiştir.

Johnson'un 1978'de yayınladığı iki periasetabüler kondromlu 2 hastada lokal protez ve pelviste çimento dolguyla tedavi etmiş bunlardan biri 5 sene yaşamış, diğeri 2 senede metastazla ölmüştür.

Gene 1978'de Ennekimig'in pelviste rezeksiyon ve rekonstruksiyon yöntemi sonuçlarını yayınladı.

AMPUTASYON : Kondrosarkomlarda lezyone yeterli uzaklığında amputasyon ve dezartikulasyon yapılır. Larsson ameliyat yapılan 57 osteosarkomda aşağıdaki sonuçları bulmuştur. Amputasyon yapılan 26 hastadan 5 sene hayatta kalanların oranı alçak amputasyonlarda, % 78, yüksekte amputasyonda % 88, 8 sene yaşayan alçak amputasyonlular % 50 yüksekte amputasyonlarda % 88 dir. Dezartikulasyon yapılanlarda bu oran % 77 ve % 73 tür. 5 sene hayatta kalanların oranı hindquarter amputasyon yapılanlarda % 60, Forequarter yapılanlarda % 63, 8 sene yaşıyanlar % 60 ve % 50 dir.

Tablo - IX

Kondrosarkomda cerrahi tedavi

| | 5 sene yaşayan | 8 sene yaşayan |
|---|---|---|
| Alçakta amputasyon | % 78 | 50 |
| Yüksekte » | % 88 | 88 |
| Dezartikülasyon | % 77 | 73 |
| Hindquartes | % 60 | 60 |
| Forequartes | % 63 | 50 |

SEKONDER KONDROSARKOM

Dahlin'in serisinde 334 kondrosarkomun 35'i (% 10.6) sekonder kondrosarkomdur. Bunlar 17'si mültipl ekzostos, 13'ü soliter ekzostoz ve 5'i mültipl kondromadır. Cerrahi tedavi yapılan 67 multipl kondromonun 17'i (% 22), 427 soliter ekostozun 13'ü (% 3.3), 24 multipl kondroma (ollier hastalığı) nın 5'i (% 20) kondrosarkomatöz değişmeye uğramıştır. Bu 35 hastadan 14'ü (% 40) pelvistedir.

Larsson'un 193 kondrosarkomluk serisinde 2'si Ollier hastalığından, 22 enkondromatoz veya diskondroplazi tanısıyle kürete ediimiş veya lokal eksizyon yapılmış hastalardır. Çokkez metafizde yerleşir. % 35'i diz ve dirsek distalinde periferde, % 42'si femur ve humerusta, % 16 pelvis ve % 7 kaburgalardadır. Bunda beş sene yaşama süresi % 64, 8 sene yaşama oranı % 58 dir. Bütün osteosarkomlarda bu oranlar % 59 ve % 53 olduğuna göre sekonder kondrosarkomlar daha az malignndir ve geç metastaz yaparlar.

MEZENKİMAL KONDROSARKOM :

Anaplastik küçük hücreler ve kalsifiye olabilen ve hatta kemikleşmeye uğrayabilen bening görünüşte kondroid maddeden adalardan oluşan paradoksal histolojik yapı gösterir.

1959'da Lichenstein'in tanımladığı bu tip osteosarkomdan Dahlin'in serisinde 10, Larsson'un serisinde 4 olguya rastlanmıştır.

III — FİBROSARKOM :

Yazarların çoğu fibrosarkomun periostun fibröz tabakasından oluştuğu görüşündedir. Diğerleri ise kemik iliğindeki fibröz dokudan da oluşacağı fikrindedirler (Budd, Coley, Ewing). Diğer bir gurupta fibrosarkomun osteosarkomların son kemikleşme safhasına ulaşmamış şekli olarak kabul eder. Kemik fibrosarkomu, değişik derecelerde anaplazi gösteren fibroblastların egemen olduğu kötü huylu urdur. Dahlin'e göre bu hücreler hiçbir zaman primer lezyon veya sekonder birikimde osteoid materyel oluşturmaz. Bazıları fibrosarkom ile fibroblastik osteojenik sarkomu ayrı ayrı tartışırlar. Yumuşak dokulardan oluşan fibrosarkomla aynı histolojik yapıyı gösterir. Bu da fibroz displazı gibi iyi huylu lezyonlarla karışabilir.

Dahlin'in 2962 malig kemik tümöründen 100'ü (% 3) fibrosarkomdur. Miyelomlar hariç osteosarkom ve kondrosarkomdan sonra ençok görülen malign kemik tümörüdür. Osteosarkomların 1/6'i kadar görülür. Dahlin'in 100 fibrosarkomunun 25'i (% 25) sekonder fibrosarkomdur. 18'i ışın tedavisinden, 3'ü dev hücreli ur, 2'si Paget, 1'i kronik osteomyelit ve biri kronik bir kemik hastalığından sonra görülmüştür.

Tablo - X

25 Sekonder fibrosarkom % 25

18 Işın tedavisi sonu
3 Dev hücreli ur
2 Paget
1 Kronik osteomyelit
1 Kronik kemik hastalığı

Klinik : Genellikle 30 yaş üzerinde görülür. Dahlin'in 50'si erkek (% 50) olan hastalarının çoğunluğu 10-70 yaş arasındadır.

Hastaların % 50 den çoğunda başta femur olmak üzere uzun kemik metafizinde bulunur. Mayo Kliniği serisinde % 27 femur, % 19 tibia, % 5 humerus, % 3 önkol olmak üzere % 54 uzun kemiklerdedir ve % 40'ı diz çevresindedir.

Bu oran osteosarkoma benzer. % 10 mandibula, % 11 sakrum dahil omurgalar, gerisi kafa ve kaburgadadır. Kemik iliğinden başlıyarak metafiz veya diafizin periost altı bölümüne yerleşir. Lezyon korteksi delerek periost altına ulaşır. Yavaş başlayan ağrı giderek geceleri artar ve devamlı hal alır. Tümör bulunan yer giderek düz, sert ve lâstik kıvamında olur. Altındaki kemikle sıkıca ilişkidedir, bazen cildide içine alır, hareketleri sınırlar. Patolojik kırık gelişebilir. Akciğer metastazı yapabilir.

**Röntgen Bulguları :**

Radyolojik olarak Pugh'a göre osteosarkomdan ayrıcalığı yoktur. Fakat uzun kemik korteksine komşu olarak yumuşak doku gölgesi halinde görülür. Tümör gölgesinin altında tabak şekline benzeyen korteks aşınması görülür. Özellikte yavaş büyüyen tiplerinde üçgen şeklinde reaktif kemik dokusu (Codman üçgeni) görülür. Tümör kitlesi kemik harabiyetinden fazladır. Korteks delinirse harabiyet bölgeleri görülür, giderek iliğe yayılarak erime bölgeleri görülür hale gelir.

**Patoloji :**

Makroskopik görüntü : Genellikle uzun kemik periostu altında sert, fibroz doku kitlesi veya yumuşak, gevrek ve bazen kemiğe düzensiz olarak yayılan miksoid doku halinde bulunur. İçinde nekroz ve kanama vardır. Merkezi yerleşimdekiler korteksi delerek yumuşak dokuya yayılır. Eğer tümör korteksi tutmamışsa kolay sıyrılır, tutmuşsa altındaki kemikte tabak şeklinde bir çöküntü bırakır.

Mikroskopi : Daha Malign tiplerde; mezenşim hücrelere benzeyen fibroblast değişimi sonucu görülen yulaf şeklindeki hücrelerdir. Stoplazmalar azdır, çekirdekler uzun, silindir veya oval olabilir, koyu renktedir ve aşikâr mitoz vardır. Hücreler çok sıkı bir düzende dizilmişlerdir ve aralarında çok az hücrelerarası doku vardır.

Daha az malign olanlarda hücreler büyük, iğ şeklinde, bol stoplazmalıdır, fazla hücrelerarası madde vardır. Hücreler ve lifler demet halindedir. Bunlar bening tümörlerden dikkatle ayırd edilmelidir.

TEDAVİ :

Osteosarkomlarda olduğu gibi tedavinin ana kuralı fibrosarkomlu kemik bölgesini vücuttan uzaklaştırmaktır. Işın tedavisine dirençlidir. Bazıla[illegible] lokal eksizyonu denemişlerse de en başarılı tedavi amputasyon veya dezartikülasyondur. Mc Leod'un serisinde beş sene yaşıyanlar % 26,8 dir. Bu oran fibrosarkomların osteojenik sarkomlardan daha az, kondrosarkomlardan daha malign olduğunu düşündürür.

KAYNAKLAR :


1. Bingold, A.C.: Prosthetic replacement of a chondasarcoma of the Upper End of the Femur, 18 years followup, J. Bone Joint Surg. 54 B: 138-146, 1972.

2. Conde-Corbal, M.: New Surgical Procedures in Metastatic Tumors of the Bones, XIV World Congress, Abstracts, P: 163, Kyoto 1978, ICO 7809 inc.

3. Dahlin, D.C., Bone Tumors, Charles C. Thomas, Spriengfold, Ill.

4. Douglass, H.O., Wang, J., Takita, H., Wallece, H.J., Friedmann, M., Mindell, E.: Improvement in the Results of Treatment of Osteogenic Sarcoma, Surgery. Gynec. Obstet. 140: 693-700, 1975.

5. Ege, R.: Patolojik Kırıklarda Tedavi, Onkoloji Yıllığı, S.: 87-128, A.Ü. Basımevi, 1968.

6. Ege, R.: Patolojik Kırıklar (Hareket Sistemi Travmatolojisinden), Yargıçoğlu Matbaası, Ankara, 1978.

7. Enneking, W., Dunkam, W.K.: Resection and Reconstruction for Primary, Neoplasm Involving the Innominate Bone, J. Bone Joint Surg. 60 A: 730-741, 1978.

8. Fukushima, H., Itami, Y., Akamatsu, N. Aoki, H.: Massive radiotherapy for esteosarcoma, XIV World Congress of SICOT, Abstract P: 145, Kyoto 1978, ICO 789, Japan.

9. Galasko, C.B.B. : The Pathological Basisfor Skletal Scintigraphy J. Bone Joint Surg. 57 B: 353-359, 1975.

10. Galasko, C.B.S.B. and. Doyla, F.H.: The Dedection of Skletal Metastases from. Mammary Cancer: Regional Comparison Between Radiology and Scintigrophy, Clin, Radiol. 23: 295, 1972.

11. Johnson J.T.H.: Reconstruction of the Pelvic Ring Following Tumor. Resection, J. Bone Joint S. 60 A: 746-751, 1978.

12. Hoeffken, W.: Straklentherapie der Knochentumoren. Chirurg. 45: 70, 1974.

13. Johnson, J.T.K.: Reconstruction of the pelvic ring following tumor resection, J. Bone Joint Surg. 60 A: 766-751, 1978.

14. Kotz, R., Sekera, J., Leber, H., Salzer, M.: High-dose Methotrexate in Osteosarcoma Patients. XIV World Congress of SICOT, Abstract (P. 145), Kyoto, 1978 I CO 7089.

15. Larsson, S.E., Lorentzon, R.: The incidence of Malignant, Primary Bone Tumours in Relation to Age, sex and site. Diagnostid in Sweden from 1958 to 1968, J. Bone and Joint Surg. 56 B: 534-540, 1974.

16. Larsson, S.E., Borsses, R., Doguist, L.: Osteosarcoma, International Orthopaedics, Vol. II: 333-341, 1979.

17. Maeyama, I.: Bone Tumor Registry in japan, XIV World Congress of SICOT, Abstract P: 8, Kyoto 1978, ICO 7809 Inc.

18. Manale, R.L., Brower, T.D.: The Significanse of Bacterial flora in Carcinoma in Chronic Osteomyelitis, Surgery, Gynec, Obstet. 136: 63-64, 1973.

19. Meachim, G.: Histological Grading of Chondrosarcomata, J. Bone and Joint Surg. 61 B: 393, 1979.

20. Moore, G.E., Gerner, R.E., Brugarolas, A.: Osteogenic Sarcoma, Surgery, Gynec. Obst. 136: 359-366, 1973.

21. Price, C.H.G. (England), Ihuber, K., Salzer-Kuntschik, M., Salzer, M., (Austria), Willert, H.G. (Germany), Immenkamp, M., Groh, P. (Germany), Matejosvky, Z. (Czechoslovakia), Keyl, W. (Germany).: Osteosarcoma, in Children, A study of 125 cases, J. Bone Joint S. 57 B: 341-345 1975.

22. Sharma, S.M., Quinn III, J.L.: Sensitivity of 18 F Bone Scans in the Search for Metastases, Surgery. Gynec. Obstet. 135: 536-540, 1972.

23. Spanos, P.K., Payne, W.S.; Ivins, J.C., Pritchard, D.J.: Pulmonary Recestion for Metastatic Osteogenic Sarcoma, J. Bone Joint Surg. 58 A: 634-628, 1976.

24. Steel, H.H.: Partial or Complete Recestion of the Hemipelvis, J. Bone Joint Surg. 60 A: 719-730, 1978.

25. Surgiura. J., Shiono, M., Ishikawa, C., Takeuchi, Y., Satoh, K.: Immunochemotherapy for Regional and Metastatic Osteosarcoma, XIV World Congress of SICOT, Abstracts, P: 144, Kyoto, ICO 7089, 1978.

25. Sutow, W.W., Gehan, E.A., Vietti, J., Frias, A.E., Dyment, P.G.: Multidrug Chemotherapy in Primary Treatment of Osteogenics Sarcoma, J. Bone Joint Surg. 58 A: 629-635, 1976.

27. Price, C. H. G. (England), Ihuber, K., Salzer-Kuntschik, M., Salzer, M. (Austria), Willert, H.G. (Germany), Immenkamp, M., Groh, P. (Germany), Matejovky, Z. (Czechoslovakia), Keyl, W. (Germany); Osteosarcoma in Children, A Study of 125, Cases., J. Bone and Joint Surg. 57 B: 341-345, 1975.

28. Sanerkin, N.G., Gallaghes, P.: A Review of the Behaviour of Chondrosarcoma of Bone, J. Bone and Joint Surg. 61 B: 395, 1979.

29. Wallauer, J.: Roéntgendiagnostic der Knochentümoren, Chirurg, 45: 49, 1974.

30. Watt, J.: The use of Cytotoxic Drugs in the Surgery of Malignant Diseases, J. Bone and Joint Surg. 50 B: 511-523, 1968.

31. Wellauer, J.: Roéntgendiagnostik der Knochentumoren, Chirurg. 45: 49, 1974

32. Winkler, K.: Gaedicke, G., Grosch-Werner, I., Die Chemotherapic des Osteosarcam, Dtsh-Med- Wochenschr., 102: 831, 1971.

# KEMİĞİN PRİMER MALİGN ve METASTATİK TÜMÖRLERİNDE KLİNİK

Dr. Erdoğan ALTINEL[1]

Kemik tümörlerinin klinikte başlıca bulguları Ağrı, şişlik ve hareket sınırlanmasıdır. Kemik tömürlü bir hastanın doktora başvurusu ağrı ve palpe edilebilecek bir kitlenin bulunması nedeni ile olur. Ağrı genellikle malignite veya patolojik bir kırığın belirtisidir. Malign tümörlerde ağrı aralıklı veya sürekli olsun tipik olarak ısrarlıdır. Aktivite ile artar ve her ağrıda olduğu gibi geceleri kötüleşir. Tümörün genişlemesine engel olacak bir bölgede yer aldığından özellikle aşırı şiddetli olur. Tümörün hızla büyümesi ve tümör içinde olan kanamalar ağrının şiddetini artırır.

Kitlenin palpasyonu fizik muayenenin en önemli bölümüdür. Lokal duyarlılık genellikle malignite veya patolojik kırık belirtisidir. Patolojik kırık sekonder veya primer bir tümörün komplikasyonu olabileceği gibi benign tümörlerde de (Soliter kemik kisti gibi) görülebilir. Malign tümörlerin sınırları düzensiz, kıvamı sert tümörün cinsine bağlı olarak kitle geniş, yer yer yumuşak doku içine infiltredir ve iskelet sistemi ile kemiğin belirli bölümlerinde yer alır.

Malign tümörlerde ağrı erken ortaya çıkar ve çok kez sürekli artma gösterir. Tumefaksiyon erken bir belirtidir, şişme düzenli ve çok kez hızla artar.

Fonksiyon bozukluğu ve hareket kısıtlanması kas spazmı veya mekanik bozukluğa bağlıdır. Bu durum erken devrelerde ortaya konulabilirse de her zaman belirgin bir bulgu değildir(6, 8).

Kemiğin sekonder tümörleri kan yolu veya direkt invazyon biçiminde görülürler. Direkt invazyon klinikte önemli değillerdir. Bir kural olarak bu tümörler kolay tanınırlar ve tedavi ölçülerinin dışında kalırlar. Semptomları primer tümörün yeri, büyümesi ve yayıldığı strüktüre bağlıdır. Meningioma, kraniofaringioma, nazal mukoza kanserleri, gözde melanoma, meme, akciğer veya özafagus kanserleri, kordoma gibi tümörler komşu kemikleri invazyon yoluyla harap ederek ülserasyon ve kansöröz yapılarda enfeksiyona yol açabilirler.

Asıl sekonder tümör metastatik olarak klinikte bir çok problemlerle karşımıza çıkar. Bunların belirti ve bulguları geldiği organ kanserine göre oldukça değişik olmakla birlikte benzer özellikleri vardır(4, 5).

Bütün bunların dikkate alınıp iyi bir laboratuvar incelemesine (özellikle röntgen) gidilmesi tanı yönünden büyük önem taşır.

KONDROMA :

Önemi; özellikle uzun kemikler veya pelviste yerleştiğinde maligniteye dönüşme eğilimindedir.

**Klinik Tablo :**

Yaş : 10-50 yaşlar arasında,

[1] Ankara Üniv. Tıp Fak. Ortopedi ve Travmatoloji Kürsüsü Doçenti.

Yeri : Ayak ve el falanksları, ender olarak innominate ve uzun kemikler.

Tek lezyon halinde, ender olarak çok sayıda.

Belirtiler : Yoktur veya bölge hafif duyarlıdır. Ağrı akut olarak patolojik kırık ve yavaş olarak maligniteye dönüşme sonucu ortaya çıkar.

Bulgular : Falanks incelmiş, korteksin genişlemesi sonucu büyümüştür. Uzun kemikte görüldüğünde tümör ilik içi kaldığından deformite gözlenmez.

Gidiş : Çocukluk çağında yavaş gelişir, eğer malign dönüşüm olmazsa bu yaştan sonra ilerlemez.

KONDROSARKOMA :

**1 — Primer Kondrosarkoma :**

Yaş : 14-20 yaşlar arası.

Yeri : Diz, Omuz ve Pelvis.

Konum (Pozisyon) : Kıkırdak yapımının ömür boyu devam ettiği eklem bölümlerinin yakınındaki kemiklerin kas yapışma yerlerinde (adduktor magnus kasının linea aspera'ya yapışma yeri örnek verilebilir).

Belirtiler : Ağrı vardır ve gittikçe artar Dizde fleksiyon kontraktürü gelişir. Ağrı geceleri daha da artar.

Bulgular : Tümörün ekleme yakın olduğu durumlarda lastik kıvamında elastisite gösterir.

Gidiş : Çok hızlı olarak fatal sonuçlanır.

**2 — Sekonder Kondrosarkoma :**

Enkondroma veya kartillaginöz egzostozun malign dejenerasyonudur.

**Klinik Tablo :**

Yaş : 30 yaş veya daha sonrası.

Yeri : Özellikle humerus üst ucu olmak üzere uzun kemikler, kaburgalar ve innominate kemik. El ve ayakların küçük kemiklerinde görülmezler.

Konum : Merkezi kondroma daha uygundur.

Öykü : Önemli rol göstermez. Aralıklı ağrı ve şişme belirtilebilir.

İlk Lezyon : Uzun kemiklerin merkezi kondromaları, multip herediter kartilaginöz egzostozlar, tek egzostos, Paget hastalığı(4, 5, 6, 8).

Belirtilerin birden değişmesi : Ağrı ve şişlik artar, daha sürekli durum gösterir. Gece saptanır, venöz ve lenfatik engele bağlı ödem gelişir.

Gidiş : Çok yavaştır. Uzun süre (2-25 yıl) lokal olarak yayılır.

PAROSTEAL OSTEOJENİK SARKOMA:

(Juxtakortikal Osteojenik Sarkoma, parosteal osteoma)

Yaş : 20-40 yaşlar arası.

Yeri : Femur distalinin arka yüzü. Ender olarak tibia, humerus veya diğer bir uzun kemik.

İsmine uygun olmıyarak çoğunlukla benigndir.

EWING SARKOMU :

**Klinik Tablo :**

Yaş : 4-25 yaşlar arası. Kafkasyalılarda hemen hiç görülmez(7, 8).

Yeri : Uzun kemikler. Öteki kemiklerde de görülebilir. Kemiklerin diafizini seçer.

Belirtiler : Ağrı; aralıklı ortaya çıkar, tekrarları daha şiddetli ve inatçıdır, geceleri daha da kötüleşir.

Bulgular : Tümör palpe edilebilir, endurasyon ve duyarlılık gösterir, altındaki kemiğe kuvvetle fiksedir. Deri kırmızı, ödemli ve genişlemiş venler görülür. Ateş, lökositoz ve anemi gibi genel bulgular ortaya çıkar.

Gidiş : Tümörde büyümenin azaldığı remisyon ve arttığı alevlenme (ekzaserbasyon) devreleri vardır, bu devreler bir aydan birkaç yıla kadar sürebilir. Özellikle kafatası, kaburga ve vertebralar olmak üzere erken metastaz yapar. Akciğerlerde metastazı geçtir. Ve göğüs ağrısı ile hemoptiziye neden olur. Metastazını lenf ve kan yoluyla birlikte yapar(2, 3, 7).

FİBROSARKOMA :

**Klinik Tablo :**

Yaş : 30 yaştan sonra.

Yeri : Özellikle femurda olmak üzere uzun kemikler. Kaburga, kafatası, vertebra ve mandibulada da görülür.

Konum : Diafiz veya metafizin subperiostal bölgesi veya ilikten başlayıp subperiostal aralığa penetrasyon.

Lezyon tektir.

Belirti ve Bulgular : Ağrı süreklidir, yavaş yavaş artar. Geceleri kötüleşir. Tümör düzenli sınır gösterir, elastiki, katı, altındaki kemiğe kuvvetle yapışmıştır ve şişlik yavaş yavaş artar. Tümör bazan infiltratiftir, çevre yumuşak dokulara yapışarak eklem hareketlerini kısıtlar.

Patolojik Kırık : Ender görülür.

Metastaz : Akciğer ve diğer subperiostal boşluklara.

RETİCULUM CELL SARKOMA :

Yaş : Genellikle 20-50 yaşlar arasında olmak üzere her yaşta.

Yeri : Başlıca uzun kemikler.

Konum : Medullada veya epifiz yahut metafizde.

Belirtiler : Aslında hastanın genel durumunu değiştirmez. Başlangıç semptomu genellikle hafif veya orta derecede bir ağrıdır. Ağrı hiçbir zaman aşırı değildir.

Şişlik yumuşaktır. Ateş ve lökositoz görülmez. Metastaz enderdir; olduğunda akciğerlere, ender olarak diğer kemiklere gider.

Gidiş : Başlangıcı sinsidir, çok yavaş ilerler metastaz geç görülür.

Patolojik Kırık : Sıktır.

MULTİPL MYELOMA :

**Klinik Tablo :**

Yaş : 40 ilâ 60 yaşlar arası. Her iki cinste eşit olarak görülür(2, 4, 8).

Belirtiler : Erken ortaya çıkar sessizdir, ağrı başlangıçta hafif aralıklı ve farkedilmez. Gittikçe artar. Sıklıkla Lomber ve sakral bölgeler ile göğüs ve kaburgalarda ortaya çıkar. Ara devrelerde çok kez bir zorlanma sonucu keskin ve şiddetli ağrı ortaya çıkar. Bu ağrı göğüs bölgesinde sinir ağrısı ve kuşak şeklindedir, genellikle bir kaburga veya dorsal vertebra kırığını gösterir. Bazan ağrı belde gelişir ve alt ekstremiteye yayılır; bu durumda bir lomber vertebra kırığı veya neoplastik dokunun cauda equina'yı intrasipinal olarak basıya aldığı düşünülmelidir. Bu keskin ağrı gittikçe azalır ve kaybolabilir. Fakat bu biçimdeki akut ağrı tekrarlamaları gittikçe sıklaşır. Belde sürekli yaygın bir ağrıya sık rastlanılır ve çok kez senil osteoporoz ağrısiyle karıştırılır. Bu tip ağrı süreklidir. Belde görüldüğünde ve alt ekstremitede radiküler tipte ağrı ile birlikte olduğundan klinik olarak disk hernisi ağrısiyle karışır. Bununla birlikte myelomatöz hastalığın ağrısı krizler biçiminde olmaktan çok süreklidir.

Sıklıkla humerusun üst ucunda görülen üst taraf ağrıları lokal hastalığı veya servikal yahut üst dorsal vertebralardan birinin hastalandığını gösterir. Zamanla intraspinal basının bir sonucu olarak alt taraflarda gittikçe artan kaş gücünde zayıflama ve sonunda paralizi gelişebilir.

Bulgular : Erken devirlerde bulgu yoktur. Hastalığın ilk belirtisi patolojik kırıkla ilişkili olabilir. Vertebraların çökmesi so-

nucu lomber bölge düzleşir ve dorsalde kifoz oluşur. Sternum, kaburgalar gibi yüzeyel kemiklerde yavaş yavaş diffüs, palpe edilebilen duyarlı şişlikler gelişir. Servikal, dorsal veya lomber bölgelerin lokal duyarlılık ve bazan Nörolojik defisit ile birlikte olan ağrı ve hareket kısıtlanması omurgaların hastalığa uğradığını gösterir.

Gidiş : Başlangıcı romatizmal ağrılara benzer, biçimde sinsidir. Bel ve sırtta senelerce süren aralıklı ve gittikçe artan bir gidiş gösterdikten sonra sürekli bir biçim alır. Sonunda yaygın kemik iliği replasmanı, ağır anemi, trombositopeni ve hemoraji sonucu fatal neticelenir. Ayrıca protein silindirlerinin tubulüsleri tıkaması sonucu renal yetmezlik sık görülür (myeloma böbreği).

Komplikasyonlar : Özellikle kaburgalarda olmak üzere sık görülür. Kaynama geçtir. Öteki komplikasyonlar omurilik veya sinir basısı, ilerleyici ağır anemi, geç devrelerde lökopeni, böbrek yetmezliği, ağır bayteriyel enfeksiyonlara sık yol açan immün yetersizlik(2, 4, 5, 6, 8).

LİPOSARKOMA :

Ender bir kemik tümörüdür. Görünüşte fibrosarkomaya benzer. Klinikte osteolitik destrüksiyon ile kendini gösterir. Kortikal harabiyet sonucu komşu yumuşak dokulara yayılır. Ekstremitelerin uzun kemiklerini seçer, gidişi yavaştır. Sonunda diğer kemiklere yayılarak organ metastazları ile neticelenir. Radyosensitiftir.

ADAMANTİNOMA :

Uzun kemiklerin ender görülen bir tümörüdür. Mandibulada sık görülenlerine benzer, en çok 10-35 yaşlarında görülür. En çok görüldüğü kemik tibiadır. Siyak ırkta daha çok görülür(6, 7, 8).

**Klinik Tablo :**

Seneler boyunca sinsi gelişir. İlk belirtiler ağrı, şişme, duyarlılık ve patolojik kırık şeklinde olup değişik olarak kendini gösterir. Lokal invazyon gösterme özelliği vardır, yavaş fakat gittikçe artan bir yayılma gösterir. Yetersiz cerrahi çıkarılmadan sonra bile metastaz yapmaz(1, 8).

CHORDOMA :

Notokord'un embriyonik artıklarından kaynaklanan kafatası ve omurgalarda görülen bir tümördür. Ender rastlanılır(2, 4, 8).

**Klinik Tablo :**

(Sakrokoksigeal chordoma ile ilişkili olarak).

**Belirtiler :** Tümörün ekspansiyonu ve kemiği destrüksiyonu sonucu ortaya çıkar. Başlangıçta görülen ağrı rektal ve anal bölgelerde olur. Orta şiddetle ve aralıklıdır. İnatçı bir kabızlık ve idrar yapma güçlüğü vardır. Daha sonra inkontinans ile birlikte alt taraflarda, gluteal bölgede ve dış genital organlarda motor ve duyu bozuklukları gelişir. Sonunda ağrı dayanılmaz hal alır, alt ekstremitelerde kas gücünde azalma görülür ve fekal ve üriner inkontinans ileri dereceyi bulur. Gidişi yavaştır. Fakat sürekli artar, ilerler.

Muayenede sakrumun arka veya ön, yahut her iki yüzünde ağrılı, yumuşak, üzeri düzgün fikse bir kitle saptanır.

HEMANGİOENDOTHELİOMA :

**Klinik Tablo :**

(Angioendothelioma, hemangiosarcoma : Endoteliyomatöz görünümdedir, Ewing Sarkomunun bir varyasyonu'dur. Tanıdan önce genellikle kan yoluyle yayım gösterir).

Yaş : Yalnızca yetişkinlerde.

Yeri : Uzun kemikler ve ilium. Vücut yüzeyinde yumuşak, mavimsi kırmızı renkte ve birlikte satellit nodüller biçiminde daha sık görülür(2, 4, 5).

Belirtiler : Ağrı vardır. Ağrının özelliği künt ağrıdan şiddetli bıçak saplanır ağrı biçimine kadar değişmesidir.

Bulgular : Derin şişlik, yumuşak, duyarlı, pulsasyon gösterir. Tümör deriye kadar uzanırsa mavimsi renk gözle görülür ve oskültasyonda üfürüm alınır.

Patolojik Kırık : Sıklıkla görülür(1, 3, 4, 8).

SEKONDER (METASTATİK) KEMİK TÜMÖRLERİ :

Klinik olarak ağrı, patolojik kırık ve anemi önemli belirtilerdir. Ağrının yeri, sıklığı, yayılması ve diğer özellikleri metastaza uğrayan kemiğe bağlıdır. Kafatasındaki metastazlarda baş ağrısı görülür. Omurgalardaki metastatik büyümeler, sinir köklerini veya medulla spinalis'in bası altına alarak kuşak şeklinde ağrılara ve nörolojik belirtilerin ortaya çıkmasına neden olurlar. Bu durumda bacak veya kollarda uyuşma, objektif duyu kaybı, spastik paralizi veya ekstremitelerde zayıflık, mesane kontrolunun kaybı ve rektal sfinkter de zayıflama ortaya çıkar. Ekstremitelerdeki metastatik birikimler ağrı, şişme ve duyarlılığa neden olurlar. Kaburga ve sternum metastazları genel olarak belirti vermezler. Buralardaki küçük büyümeler asemptomatik olabileceği gibi orta şiddetlle veya geçici ağrı krizlerine yol açabilirler. Bu tip durumlar çoğunlukla başka bir hastalık nedenile yapılan röntgenlerde ortaya çıkar. Bunların dışında metastazların büyük olduğu veya bası yapabileceği bir bölümde yer aldığı zaman başlangıç birden olur ve şiddetli ağrı ile karakterizedir.

Patolojik kırık özellikle femur metastazlarında sık görülür, fakat kaburgalardaki patolojik kırıklar da aynı orandadır. Hastalık ilerledikçe ve iskelet sistemi daha yaygın bir metastaza uğrayınca vertebra cisimlerindeki destrüksiyon impaksiyon ve kollapsa neden olur. Bununla birlikte osteoplastik metastazlar daha yavaş bir gidiş gösterirler ve patolojik kırık yapma olasılıkları düşüktür. Hastalığın terminal devresinde kilo kaybı, anemi ve şiddetli ağrı ile birlikte patolojik kırık asıl tabloyu oluşturur.

PRİMER TÜMÖRLER(1, 3, 4, 6, 8).

Meme kanserleri : En fazla, % 50.
Prostat kanserleri : % 50 ye yakın.
Böbrek kanserleri : % 30-50,
Tiroid kanserleri : % 25-30,
Akciğer kanserleri : % 40.

Diğer Organ Kanserleri : Klinikte önemli değillerdir, çünkü diğer organlarda yaygın metastazlarla birlikte görülürler. Bununla birlikte midenin primer küçük aseptomatik kanserleri kemiğe metastaz yapabilirler. Rektum ve pankreas'tan gelen metastazlar primer kemik lezyonunu taklit ederler. Karaciğer ve mesane kanserlerinin kemiğe metastazı sıktır. Uterus kanserlerinin % 5 kadarı kemiğe metastaz yaparlarsa da çok kez bundan önce tanı konulabilmektedir. Nöroblastomalar özellikle kafatasında, fırça görünümünde metastaz yaparlar. Diğer tümörlerin kemiğe metastazları çok azdır. Bunlar özefagus, kalın bağırsak, ağız veya farenks, testis seminoması (omurgaya, retinoblastoma, koriyon epitelyoma, melanoma, over kanseri, retroperiteneal kanserler, tükrük bezlerinin mikst tümörleri, üreter kanseri, Ewing Sarkomu ve hatta osteojenik sarkomlardır(1, 2, 8).

Yumuşak dokuların sarkomları kemiğe ender metastaz yaparlar. Hodgkin hastalığının lenfositik azalma ile birlikte olan tipi sadece ilerlemiş olgularda kemiğe yayılabilir. Lenfosarkom genellikle osteolitik tipte metastaz yapar. Fakat bunların büyük çoğunluğunda kemikte fazla harabiyet yerine ilik dokusunun replasmanı görülür.

Kemikte metastaz çokluk sırasına göre aşağıya çıkarılmıştır :

(300 olguda, Turek)(8).

| | | |
|---|---|---|
| Omurgalar | : | % 40.6, |
| Kaburgalar | : | % 29.3, |
| Kafatası | : | % 7.0, |
| Pelvis | : | % 6.0, |
| Sternum | : | % 6.0, |
| Femur | : | % 4.3, |
| Humerus | : | % 2.7, |
| Diğerleri | : | % 4.1. |

MEME KANSERLERİ :

Kemiğe en çok metastaz yapan kanserlerdir (% 50). En çok omurga, pelvis, femur (üst 1/3), Kafatası, kaburgalar ve humerus'a (Üst ve orta 1/3 birleşme yeri). Metastaz yapar. Radikal mastektomi ve kemik metastazının röntgende görülmesi arasında 15-30 ay (ortalama 19.8 ay) geçer. Kemik metastazından önce bölgesel lenf düğümlerinde ve olguların 1/3 ünde birlikte akciğerlerde metastaz görülür(2, 4, 5, 6, 8).

Klinik olarak metastaz yerine bağlı olmak üzere şiddetli ağrıyla kendisini gösterir. Olguların yarısında genellikle omurga, kaburgalar ve femurda olmak üzere patolojik kırıklar görülür. Röntgende metastazların % 80-90'ı osteolitiktir.

PROSTAT KANSERLERİ :

Bu kanserlerin % 50 kadarı iskelet metastazı yapar. En çok omurga, femur, pelvis, kafatası, kaburgalar ve sternuma yayılır(5,8).

Klinik olarak birlikte gittikçe artan kilo kaybı, anemi ve metastazın olduğu kemikte şiddetli ağrı vardır. Metastaz osteoplastik tipdedir.

BÖBREK KANSERİ :

Olguların % 30-50 sinde kemiğe metastaz görülür. En çok humerus, omurga, femur, pelvis, kaburgalar, ayak, kafatası ve sternuma yayılır. Klinikte ağrı ve patolojik kırık başlıca belirtilerdir. Olguların yarısından çoğunda metastatik kitle tek bir fokus halinde bulunur. Kemik metastazları primer tümör çıkarıldıktan sonra uzun süreli görülebilmektedir (10 yıl kadar). Genellikle osteolitik metastaz yapar. Kemikten yumuşak doku içerisine yayılma gösterdiği durumlarda pulsasyon veren bir kitle tesbit edilebilir.

TİROİD KANSERİ :

% 25-30 olguda metastaz yaptığı bildirimiştir. En çok kafatası, kaburgalar, sternum, omurga ve humerusa yayılır(2, 5, 8).

Böbrek kanserinde olduğu gibi primer tümör belirlenmeden önce kemikte tek bir metastaz halinde ortaya çıkabilir. Bununla birlikte primer tümörün cerrahi çıkarılmasından uzun yıllar sonra tek bir kemik metastazı yapabilir. Metastazları kural olarak osteolitik veya kistiktir.

AKCİĞER KANSERİ :

Olguların % 40 ında kemik metastazı görülür. Bronkojen ve alveolar hücreli kanserlerinin her ikisi de kemiğe metastaz yaparlarsa da çokkez diğer organ metastazı ile birliktedirler. Çoğunlukla torakal omurga ve kaburgalara yayılırlar. Sıklıkla ufak bir akciğer kanser odağı ilk defa kemikte metastazla ortaya çıkar. Metastazları osteolitiktir.

Kemik metastazları primer kemik tümörlerinden daha çok görülür. Özellikle 40 yaşın üstündeki kişilerde görülen her tümör aksi kanıtlanıncaya kadar metastatik sayılmalıdır. Diğer organ tümörlerinin kemiğe metastaz oranları % 27-70 arasında bildirilmiştir(6). Kemiğe sıklıkla metastaz yapan malign tümörlü hastaların yapılan otopsilerinde oranın % 85'e ulaştığı görülmüştür(8). Kemikte metastaz iskelet sisteminin herhangi bir bölümünde ve hatta heterotopik kemikte görülür. Metastaz kemiği harabeder veya yeni kemik oluşmasına yol açar. Bunun nedeni bilinmemektedir. Bir kurama göre kemik harabiyeti tümörün ekspansiyonu ve tümörün salgıladığı destrüktif bir madde nedenile olabilir. Yeni kemik oluşumu ise tamir yapılması için reaktif bir cevap olarak ve tümör hücrelerinden gelen diffuzibil artıkların birikmesine bağlanmıştır (Willis) (6, 8).

Metastazın iskelet sisteminde her kemikte olacağı bildirilmişse de kırmızı iliğin (yetişkinlerde) çok olduğu kemikler yayıma uğrarlar. Yapılan incelemeler dirsek ve dizlerin distalindeki kemiklerde metastazın olmadığını fakat ender olarak el ve ayakların küçük kemiklerinin yayıma uğradığını göstermiştir. Bir akciğer kanseri terminal falanksa, meme kanseri ayağın küçük kemiklerine, uterus'un servix kanserinin tibia alt ucuna

ve kolon kanserinin el ve ayak kemiklerinin her ikisine metastaz yaptığı bildirilmiştir.

LİTERATÜR :


1. Ackermann, L.V.: Surgical Pathology, The C.V. Mosby Comp., St. Louis, 1959.
2. Coley, L.B.: Neoplasms of Bone and Related Conditions, Paul B. Hoebed Inc., New York, 1960.
3. Crenchaw, A.H .(Editor): Campbell's Operative Orthopaedics Vol. 2, The C. V. Mosby Comp., St. Louis, 1971.
4. Geschickter, C.F.; Copaland, M.M.: Tumors of Bone. J.B. Lippincott Comp. Philadelphia, 1949.
5. Jaffe, H.L.: Tumors and Tumorous Conditions of the Bones and Joinds. Lea and Febiger, Philadelphia, 1958.
6. Lichtenstein, L.: Bone Tumors. The C.V. Mosby Comp., St. Louis, 1959.
7. Tachdjian, M.O.: Pediatric Orthopedics. Vol. 1, W.M. Saunders Comp., Philadelphia, 1972.
8. Turek, S.L.: Orthopaedics. Principles and Related Research. J.B. Lippincontt Comp, Philadelphia, 1977.

# EĞRİDİR KEMİK HASTALIKLARI HASTAHANESİNE BAŞVURAN KÖTÜ HUYLU 187 KEMİK TÜMÖRÜNÜN İNCELENMESİ

Dr. Tuğrul BERKEL[1]

Ülkemizin çeşitli bölgelerinin iskelet sistemi hastalıklarını yaygın ve kapsamlı olarak cevaplandırmaya çalışan 600 yataklı hastanemizde yalnız iskelet sistemi hastalıklarının tedavi olması, gerek halkımızın ve gerekse meslektaşlarımızın hastanemize olan güvenlerinin yüksek düzeyde oluşu hasta akımını daima arttırmaktadır. Bu nedenle senede 20 000'e yaklaşan hasta sirkülasyonumuz içinde tümörlerinde özel bir yeri vardır. Bizde kemoterapi ve radyoterapi olanaklarının olmamasına karşın cerrahi tedavi için başvuranların sayısı azımsanamaz.

1974-1978 seneleri arasında histopatolojik olarak kanıtlanan 187 kötü huylu kemik urunun yerleşme yeri, gidişi ve sonucu hakkında sizlere bilgi sunmaya çalışacağım. Gönül rek isterdiki ülkemizde de kanser veya kötü huylu urlar araştırma ve izleme kurum ve sistemleri olsun ve bunları daha gerçekçi ve bilimsel olarak izleyebilelim.

MATERYEL VE METOD :

1974-1978 yılları arasında Eğridir Kemik Hastalıkları Hastanesinin çeşitli servislerinde kemik tümörü teşhisi ile tetkik ve tedavi altına alınan olgulardan kötü huylu kemik tümörü tanısı histopatolojik olarak konan 187 olgu incelenmiştir.

Bunlardan 46'sı (% 24,5) Osteosarkom, 25'i (% 13,5) Kondrosarkom, 25'i (% 13,5) Ewing sarkomu, 12'si (% 6,4) Fibrosarkom, 13'ü (% 6,9) İndiferan Mezankimal Malign Tümör (Mezanşimal Mikst Tümör), 6'sı (% 3,2) Liposarkom ve 60'ı (% 32) Metastazlar idi. Tablo - I.

Tablo - I.

| | Olgu | | Cins | | Yaş | |
|---|---|---|---|---|---|---|
| | Sayı | % | E | K | <> | Ortalama |
| Osteosarkom | 46 | 24,5 | 30 | 16 | 9-65 | 23,8 |
| Kondrosarkom | 25 | 13,5 | 13 | 12 | 11-65 | 40,2 |
| Ewing Sarkomu | 25 | 13,5 | 14 | 11 | 4-73 | 20,5 |
| Fibro Sarkom | 12 | 6,4 | 4 | 8 | 18-70 | 39,5 |
| İndiferan Mezanki. Malign Tümör | 13 | 6,9 | 11 | 2 | 2-78 | 38,1 |
| Liposarkom | 6 | 3,2 | 3 | 3 | 13-65 | 33,3 |
| Metastazlar | 60 | 32 | 39 | 21 | 15-81 | 41,7 |
| TOPLAM | 187 | 100 | 114 | 73 | | |

TÜMÖRLERİN YAŞ-CİNS ve YERLERİNE GÖRE DAĞILIMI :

Osteosarkom : 46 olgu (2 olgu Parosteal osteosarkom). En ufak yaş 9, en büyük yaş 65, yaş ortalaması 23,8 idi. 16'sı kadın ve 30'u erkek. 21 olgu femuru, 14 tibiayı, 5 iliak kemikleri, 3 humerusu, 1 fibulayı, kotu ve radius-ulnayı tutmuştur.

[1] Eğridir Kemik Hastalıkları Hastanesi Ortopedi ve Travmatoloji Mütehassısı.

Kondrosarkom : 25 olgu. En ufak yaş 11, en büyük yaş 65, yaş ortalaması 40,2 dir. 12'si kadın, 13'ü erkekdir. 8 olgu femuru, 4 tibiayı, 2 fibulayı, 2 vertebrayı, 2 iliak kemikleri, 2 kotu, 2 metakarpları, birer olguda kalkaneus, sternum ve skapulayı tutmuştur.

Ewing Sarkomu : 25 olgu. En ufak yaş 4, en büyük yaş 73, yaş ortalaması 20 5 dir. 11 kadın ve 14 erkek de tesbit edildi. 8 olgu femurda, 10 tibiada, 3 fibiluda, 2 iliak kemiklerde, 1 skapula ve humerusda görüldü.

Fibrosarkom : 12 olgu. En ufak yaş 18, en büyük yaş 70 ve yaş ortalaması 39,5 idi. 8 kadın. 4 erkek hastada, 4 olgu femurda, 4 tibiada, 2 iliak kemiklerde, birer metakarp ve falanksta tesbit edildi.

İndiferan Mezankimal Malign Tümör : 13 olgu. 2'si kadın, 11'i erkek. En ufak yaş 2, en büyük yaş 78, ortalama 38,1 idi. 2 olgu femurda, 4 tibiada, birer olguda falanks, metakarp, vertebra, fibula, iliak kemik, humerus ve sternumda tesbit edildi.

Liposarkom : 6 olgu. En ufak yaş 13, en büyük yaş 65 ve yaş ortalaması 33,3 idi. 3'ü kadın. 3'ü erkek. 2 olgu femurda, tibiada, sakrumda, iliak kemikte ve interkostal nahiyede birer olgu.

Metastazlar : 60 olgu tesbit edildi. En ufak yaş 15, en büyük yaş 81 ve ortalama yaş 41,7 dir. 22 olgu femurda, 10 tibiada, 15 vertebrada, 6 iliak kemiklerde, 3 humerusta birer olguda falanks, maksilla, kalkaneus ve ulnada tesbit edildi. Tablo - II.

Spinosellüler Karsinom : 20 olgu, 13 erkek ve 7 kadın.

Adenokarsinom : 10 olgu, 8 erkek ve 2 kadın.

Lenfoma : 1 olgu, erkek.

Tiroidin Folliküler Karsinoma Metastazı: 4 olgu, 1 erkek ve 3 kadın.

Kaposi Sarkomu : 1 olgu, erkek.

Retikulum Hücreli Sarkom : 1 olgu, erkek.

Mukoepidermoit Karsinoma : 1 olgu, erkek.

Folliküler Karsinoma : 1 olgu, erkek.

İndiferan Karsinom Metastazı : 12 olgu, 8 erkek ve 4 kadın.

Şeffaf Hücreli Karsinom : 8 olgu, 4 erkek ve 4 kadın.

Melanoblastom : 2 olgu, erkek.

TARTIŞMA :

Bizim serimizde 187 kemiğin kötü huylu tümörü incelenmiştir. % 24,5 osteosarkom, % 13,5 kondrosarkom, % 13,5 Ewing sarkomu, % 6,4 fibrosarkom, % 6,9 İndiferan mezankimal malign tümör, % 3,2 Liposarkom ve % 32 metastazlar bulunmuştur. Larsson (5-6)'un 832 olguluk serisinde, Osteosarkom % 28,8, Kondrosarkom % 22,9, Ewing sarkomu % 8,8, Fibrosarkom % 4,8, İndiferan Mezankimal Malign Tümör % 0,4, Liposarkom % 0,8 olarak bildirilmiştir.

Osteosarkom : Bizim olgularımızda, yaş ortalaması 23,8, en ufak yaş 9 ve en büyük yaş 65 idi. Ohno(9)'nun 135 olguluk serisinde, erkekte ortalama yaş 17, kadında 16 ve en küçük yaş 5, en büyük yaş 72 olarak bildirilmiştir. Olguların 3/5 i ikinci dekatda bulunuyordu. Ege(4) ve Lichtenstein(7), en çok görülme yaşını 10-25 arası kabul eder. Larsson(6), 15-20 yaş arasında 65 yaştan büyüklere nazaran 3 kere fazlalık görmüştür. Dahlin(2)'in 650 olgusunda 402'si erkek ve 248'i kadındır. Erkeklerde kadınlardan daha sık görülmektedir(6, 7, 9). Bizim serimizde 30 erkek ve 16 kadın bulunmuştur. En çok görülme yerleri olarak uzun kemikler kabul edilir (Femurun alt, tibia ve humerusun üst ucu) (4, 6, 9). Bizim serimizde 46 olgudan 21 femur, 14 tibia ve 3 tanesi de humerusda görülmüştür.

Juxta Cortical (Parosteal) Osteogenic Sarkom : 20 ve 35 yaşlarında 2 kadın hastamızda görüldü. Biri tibia ve biri fibulada tesbit edildi. Ahuja(1)'nın 24 olguluk serisinde 12 kadın ve 12 erkek bulunuyordu. Olguların yaşları 12-43 arasında idi.

Tablo - II

| | Femur | Tibia | İliak kemik | Humerus | Vertebra | Kot | Metakarp | Falanks | Skapula | Fibula | Sakrum | Maxilla | Radius | Ulna | Tarsal | Sternum | TOPLAM |
|---|---|---|---|---|---|---|---|---|---|---|---|---|---|---|---|---|---|
| Osteosarkom | 21 | 13 | 5 | 3 | | 1 | | | | | | | 1 | | | | 44 |
| Parostel Sarkom | | 1 | | | | | | | | | 1 | | | | | | 2 |
| Kondrosarkom | 8 | 4 | 2 | | 2 | 2 | 2 | 2 | | 1 | 2 | | | | 1 | 1 | 25 |
| Ewing Sarkomu | 8 | 10 | 2 | 1 | | | | | | | | | | | | | |
| Fibrosarkom | 4 | 4 | 2 | | | | 1 | | | 1 | 3 | | | | | | 12 |
| İndiferan M. Malign Tümör | 2 | 4 | 1 | 1 | 1 | | 1 | 1 | 1 | | 1 | | | | | 1 | 13 |
| Liposarkom | 2 | 1 | 1 | | | 1 | | | | | | 1 | | | | | 6 |
| Metastazlar | 22 | 10 | 6 | 3 | 15 | | | | 1 | | | | 1 | | 1 | 1 | 60 |
| TOPLAM | 67 | 47 | 19 | 8 | 18 | 4 | 4 | 3 | 2 | 7 | 1 | 1 | 1 | 1 | 2 | 2 | 187 |
| % | 35,8 | 25,7 | 10,2 | 4,3 | 9,7 | 2,1 | 2,1 | 1,7 | 1 | 3,8 | 0,5 | 0,5 | 0,5 | 0,5 | 1 | 1 | |

Dahlin(2)'in 25 olgusundan 19'u kadın, 6'sı erkekti.

Kondrosarkom : Bizim serimizdeki olguların yaş ortalamasını 40,2, en ufak yaşı 11, en büyük yaşı 65 olarak tesbit ettik. Larsson(6), en çok görülme yaşını 70-75 olarak bildirmiştir. Ege(4), primerlerin 15-20, sekonderlerin ise 20 yaştan sonra görüldüğünü kabul eder. Lichtencetin(7), 30-60 yaş arasını sıklıkla görülme yaşı olarak alır. Kondrosarkom da sıklıkla erkeklerde görülmektedir(6-7). Dahlin(2)'in 334 olgusundan 208'i erkek, 126'sı kadın ve çoğunluğu adult ve yaşlı idi. Biz 13 olguyu erkekte, 12 olguyu kadında tesbit ettik. Bulunma yeri olarak diz ve omuz çevresi, pelvis kabul edilir(4-6-7). Biz 8 olgu femurda, 4 tibiada ve 2 olguda iliak kemiklerde gördük.

Ewing sarkomu : Yaş ortalamasını 20,5, en küçk yaşı 4 ve en büyük yaşı 73 olarak tesbit ettik. Ege(4) ve Lichtensiein(7), 10-25 yaş arasını sıklıkla görülme yaşı olarak kabul ederler. Larsson(6), 25 yaştan sonra nadir olarak görülür, der. Dahlin(3), serisinde 18 ay ve 59 yaş arasında 165 olgu incelemiştir. Olgulardan % 90'ı 30 yaşın altında bulunuyordu. Macintosh(8), 3-45 yaş arasında 47 olgu incelemiş ve yaş ortalamasını 17 bulmuştur. Erkeklerde kadınlara nazaran daha sık görülmektedir(2-3-7-8). Fakat bunun her zaman geçerli olmadığını bildiren araştırıcılarda vardır(6-7). 210 olguluk serisinde Dahlin(2) 121 erkekte ve 89 kadında bildirmiştir. Bizim serimizde 14 erkek, 11 kadın olgu vardır. En fazla uzun kemiklerde bulunur(3-4-6-7-8). Biz 8 femur, 10 tibia ve 3 fibulada tesbit ettik.

Fibrosarkom : Yaş ortalaması serimizde 39,5 dir. En küçük yaş 18 ve en büyük yaş 70 dir. Ege(4), 30 yaşın üstünde görülür der. Larsson(5), özel bir yaşın bulunmadığı yazar. Dahlin(2), 50 kadın ve 50 erkekte işleri yaşlarda tesbit etmiştir. Bizde 8 kadın ve 4 erkek olguda görülmüştür. En çok görülme yeri femur alt, tibia ve fibula üst ucudur(4-7).

Liposarkom : Serimizde yaş ortalaması 33,3, en ufak yaş 13 ve en büyük yaş 65 bulunmuştur. 3 kadın ve 3 erkek olgumuz vardır. 20 yaştan sonra görülme oranı artmaktadır(7). Primer olarak kemikten başlayan nadir vakalar yayınlanmıştır, bizim olgularımızda ise primer başlama yerinin kemik iliği olup olmadığı tam olarak ayrılamamıştır.

187 olgudan 40'ına tümörün proksimalinden amputasyon yapılmış, 60 olgu daha ileri tedavi için Onkoloji Hastanesine gönderilmiş, 15 olguda ise tümör lokal olarak çıkarılmıştır. 2 olgu tedavi süresinde ölmüştür. Geri kalan 70 hasta tedaviyi kabul etmediklerinden kendi istekleri üzerine taburcu edilmişlerdir.

LİTERATÜR :


1. Ahuja, C. Subash., Villacin, B. Aquiles, Smith Julium., Bullough, G. Petter., Huvos, G. Andrew., and Marcove, C. Palph., (1977): Juxtacortical (Parosteal) Osteogenic Sarcoma. Journal of Bone and Joint Surgery, 59-A, 632-647.

2. Dahlin, C. David., (1967): Bone Tumcrs, 11-171. Charles C. Thomas-Publisher, Springfield. Illinois USA.

3. Dahlin. O C., Coventry, B.M., and Scalon, W. Paul. (1961): Ewing's Sarcoma. Journal of Bone and Joint Surgery, 43-A, 185-192.

4. Ege, Rıdvan, Prof. Dr. (1972): Kemik tümörleri. Ders Notları. A.Ü. Tıp Fakültesi Ortopedi ve Travmatoloji Kliniği.

5. Larsson, S.E, and Lorentzon, R. (1974): The geoaphic variation of the incidence of malignant primary bone tumors in Sweden. Journal of Bone and Joint Surgery, 56-A, 592-600.

6 Larsson, E.E, and Lorentzon, R. (1974): The incidence of malignant primary bone tumors in relation to age, sex and site. Journal of Bone and Joint Surgery, 56-B, 534-540.

7. Lichtenstein, Louis. (1959): Bone Tumors. 163-355. The C.V. Mosby Company., St. Louis.

8. Macintosh, D.J., Price, C.H.G. and Jeffree, G.M., (1975): Ewing's Tumour. Journal of Bone and Joint Surgery, 57-B, 331-340.

9. Ohno Tohgo, Abe Mitsutushi, Tateishi Akio, Kako Kenji, Miki Hıroshi, Sekine Kiichi, veyama Hidetaka, Hasegawa Osamu and Obara Koji, (1975): Osteogenic Sarcoma. The Journal of Bone and Joint Surgery, 57-A, 397-403.

# TÜMÖR İMMÜNOLOJİSİ ve KEMİK TÜMÖRLERİNDE İMMÜNOTERAPİ YÖNTEMLERİ

Dr. Öner GEDİKOĞLU[1]

Kötü huylu kemik tümörlerinin ve özellikle osteojenik sarkomların tedavisinde bugün için ideal bir tedavi yöntemi geliştirilememiştir. Son yıllarda, cerrahi ve redyoterapi yöntemlerindeki gelişmelere karşın bu hastaların yaşama süreçlerini uzatma yönünden elde edilen tedavi sonuçları başarılı değildir. Örneğin; sadece radikal cerrahi tedavi veya bununla birlikte radyoterapi uygulanan hastaların beş yıllık yaşama süreç oranı % 20 olarak saptanmıştır 5. Bu tedavi sonuçlarındaki başarısızlığın en önemli nedeni hastalarda gelişen akciğer metastazlarıdır 4, 11. Bu durum, bugün için en emin ve etkili olarak kabul edilen radikal cerrahi yöntemlerinin yanında bazı sistemik tedavi yöntemlerinin uygulanma gereğini ortaya çıkarmıştır.

Zamanımızda sistemik olarak iki türlü tedavi yöntemi uygulanıp bunlar kemoterapi ve immünoterapi'dir. Bugün için sistemik olarak etkili olabilecek ideal bir kemoterapi yöntemi geliştirilememiştir 1, 2, 6, 13. Bu nedenle sistemik ve tümöre özel olan immünoterapi yöntemleri araştırılmaya başlanmıştır.

## TÜMÖR İMMÜNOLOJİSİ :

Bazı klinik gözlem ve bulgular, tümör oluşumu ile immün sistem arasında ilişki olabileceğini ortaya koymuştur. Örneğin :

1 — Agammaglobulunemi gibi primer immün yetmezlik hastalıklarında kötü huylu tümör gelişim oranlarının normallere oranla belirgin olarak arttığı gözlenmiştir.

2 — Kanserlerin en sık görüldüğü yaşlar, immün sistemin zayıf olduğu çocukluk ve ileri yaşlardır.

3 — Uzun süreli immünosupresif tedavilerin kanser oluşumuna yol açtıkı saptanmıştır.

Bu gözlemlere dayanarak tümörlerde, «İmmünolojik Denetim» varsayımı ileri sürülmüştür 9. Buna göre, konakçıda hergün birçok kötü huylu hücreler oluşur fakat özellikle hücresel immünite yönünden sağlam bir immün savunma sistemine sahip olanlarda bu hücreler etkisiz duruma getirilir. Buna karşılık, immün sistemdeki bozukluk sonucu bu denetimden kaçan hücreler çoğalarak şahısda kanserin ortaya çıkmasına neden olur. Bugün için bu varsayım çok geniş kapsamlı olup aydınlatılmayı gerektirmektedir.

Organizmanın bütün hücrelerinin yüzeyinde normal transplantasyon antijenleri bulunur 8. Bu antijenler, hücre için özel olup transplantasyon yapılması durumunda transplante edilen dokunun atılımı olayını başlatırlar. Normal hücre, viruslar veya kimyasal karsinojenik maddelerle karşılanırsa, hücrenin DNA yapısında ve kod sisteminde değişiklikler ortaya çıkarak kötü huylu tabiat kazanır. Hücrede bir seri biokimyasal değişiklikler ortaya çıkarak membranlarında farklı özellik gösteren yeni tümör antijenleri gelişir 3, 8, 9. Gerek deneysel ve gerekse insanlarda gelişen tümörlerde, tümöre özel antijenler saptanmıştır 8. Viral kökenli tümörlerde ortak veya benzer antijenlerin bulunmasına karşın kimyasal ve fiziksel

[1] Ondokuz Mayıs Üniv. Tıp Fak. Ortopedi ve Trav. Bilim Dalı Doç. ve Başkanı.

ajanlarla oluşturulan tümörlerde bireysel antijenler saptanmıştır.

Hareket sistemini tutan farklı sarkom tiplerinde ortak tümör antijenleri gözlenmiştir 5, 13. Örneğin; SA - 1 Liposarkom doku kültürlerinde elde edilen antijenlerin, osteosarkom, kondrosarkom, fibrosarkom ve liposarkomlu hastalarda yüksek oranda antikor titresi verdiği saptanmıştır. Bu antikorların IgM ve IgG oldukları ve hasta yakınlarının % 79 unda da hastalardan daha düşük titrelerde bulunduğu gözlenmiştir 13. Bu bulgu, diğer insan tümörlerinde olduğu gibi hareket sistemini tutan sarkomların etyolojisinde de viral ajanların rol oynayabileceğini düşündürmüştür. Doku kültürlerindeki liposarkom hücre duvarlarında tip «C» virüs partiküllerinin bulunması ve bu varsayımı desteklemektedir. Bunlara ek olarak osteojenik sarkomlu hastalarda, hasta yakınlarında gözlenmeyen ve diğer sarkomlarla çapraz reaksiyon vermeyen özel spesifik antijenler saptanmış ve bu antijenlerin lenfosit blastogenezini uyardıkları gözlenmiştir 5.

KONAKÇININ TÜMÖRE CEVABI :

Tümör hücre membranlarındaki tümöre özel antijenler, herhangi bir antijen gibi konakçıda hücresel ve hümoral immün sistemlerini uyarır. Bugün, tümör atılımının büyük bir olasılıkla hücresel immün cevap yolu ile olduğu kabul edilir 3, 8, 16, 17. Bu nedenle, hücresel immüniteyi oluşturan T lenfositler ve makrofajlar tümör immünolojisinde önemli rol oynarlar. Tümöre karşı gelişen hümoral immünitenin rolü kesin olarak aydınlatılamamıştır.

T ve B lenfositler, antijen ile karşılaşınca birbirinden farklı olaylar zinciri gelişir (Şekil - 1) :

T lenfositleri, antijen ile karşılaşınca lenfosit şekline dönüşür. Lenfoblast, lenfokinaz gibi direkt veya indirekt olarak hedef hücreleri öldüren kimyasal mediatörler salgılar. Ayrıca, prolifere olarak iki yavru hücreye bölünürler. Bu yavru hücrelerden biri efektör hücre olarak rol oynayıp hedef hücreleri öldürücü etkisi vardır. Diğer yavru hücre ise gelişerek duyarlı duruma gelir ve immünolojik hafızayı taşıyan hafıza hücreleri olarak kan dolaşımına geçer. Bu hafıza hücreleri antijenle ikinci bir temasta Şekil - 2 de şematik olarak verilen cevap ve olaylar ortaya çıkar :

Buna göre, antijenle karşılaşan duyarlı T lenfositleri immünoblast hücrelerine dönüşür ve bu hücreden farklı maddeler açığa çıkar :

1 — **Transfer Faktör :** Antijene duyarlı olmayan lenfositleri duyarlı duruma sokar. RNA ve polipeptid karışımında bir madde olup antijene özel bir faktördür.

2 — **Lenfotoksin** : Hedef hücrelerin ölümüne ve lokal doku zedelenmesine neden olur.

3 — **İnterferon** : Spesifik olmayan antiviral ajandır.

4 — **MİF** : Makrofajları antijenin bulunduğu bölgelerde lokalize eder.

5 — **MAF** : Makrofajı aktive ederek spesifik olmayan hücre ölümü ve lokal doku zedelenmesine neden olur (Şekil - 2).

Makrofajlar, lenfositlerin bu immün cevaplarının başlatılmasında önemli bir rol oynar 8. Antijenlerin immün cevapta önce makrofajlarla temas ettiği ve antijeni lenfositlere hazırladığı ileri sürülür. Ayrıca, düşük molekül ağırlıklı RNA gibi bazı kimyasal mediatörler salgılayarak lenfosit hücreleri uyardığı ileri sürülür.

B lenfositler ise, antijenin önce makrofaj ve duyarlı T lenfositler ile temasından (Tanıma Olayı) sonra lenfoblasta dönüşür (Şekil - 2). Lenfoblast gelişerek iki hücreye bölünür. Birisi plazma hücreleri olup antikor salgılayarak antikora bağımlı lenfosit sitotoksitesine neden olur. Diğeri ise, duyarlı kılınan hafıza hücreleridir.

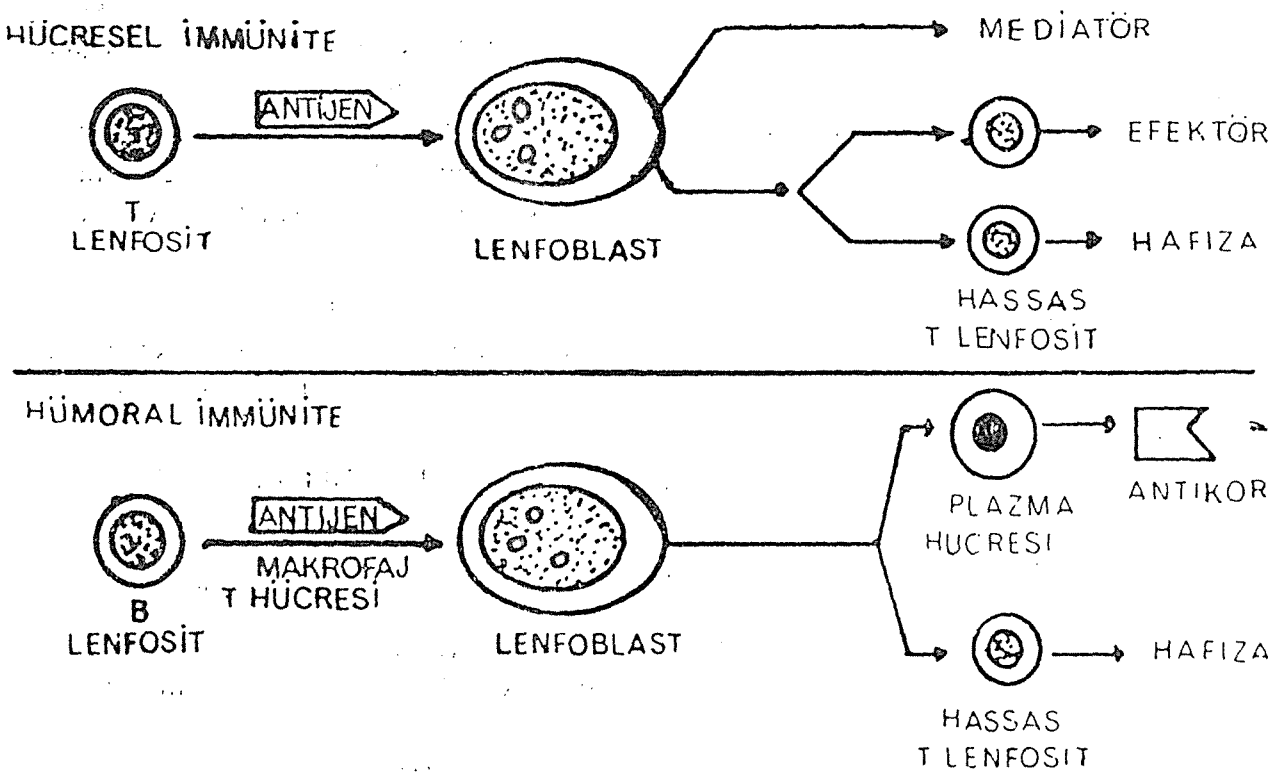


Şekil - 1
Antijene karşı gelişen Lenfosit cevapları.

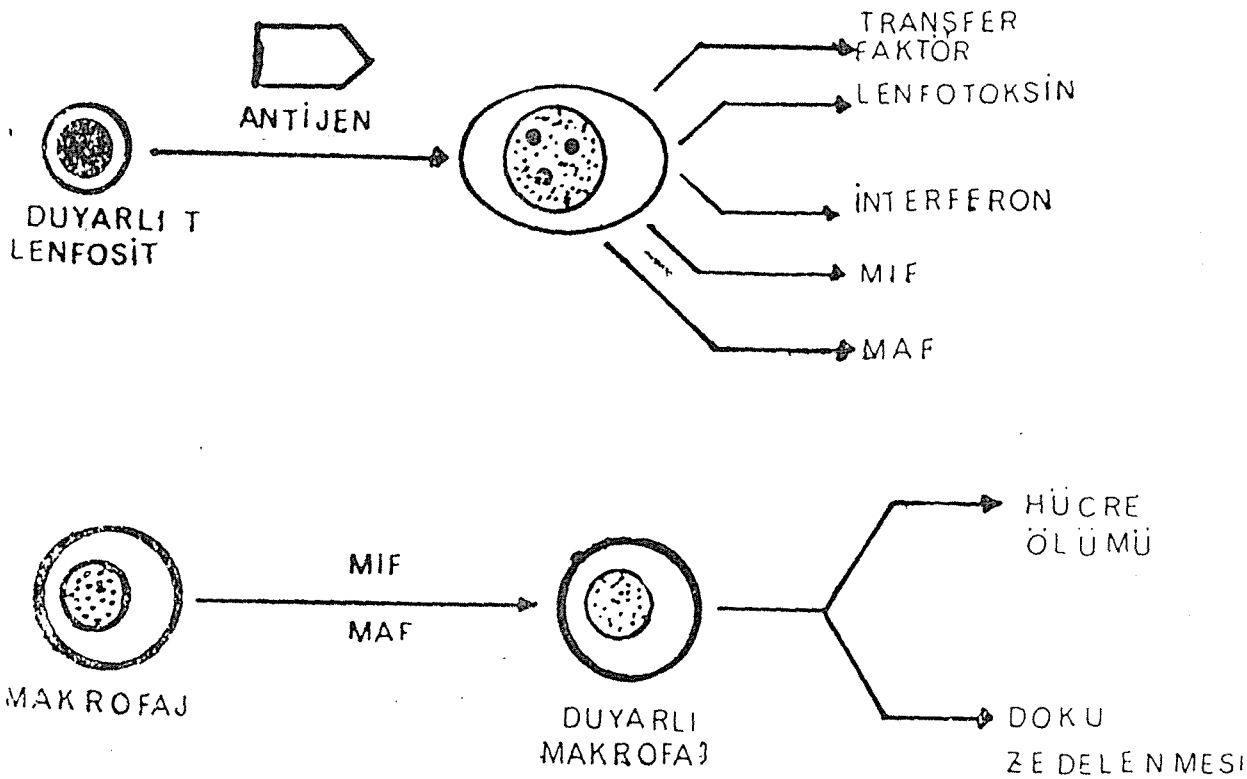


Şekil - 2
Hücresel İmmünitenin gelişimi.

İMMÜNOTERAPİNİN İLKELERİ VE UYKULAMA YÖNTEMLERİ :

Bu bilgilerin ışığı altında, gerek iskelet sistemini tutan ve gerekse diğer kötü huylu tümörlerde immün sisteme yönelik değişik immünoterapi yaklaşımları önerilmiştir 7-9. Bu tedavi yaklaşımlarındaki amaçlar aşağıda kısaca özetlenmiştir :

1 — Hastanın genel immün sistemini ve özellikle hücresel immüniteyi aktive ederek tümör hücrelerinin harabiyetini sağlamak ve metastazların gelişmesini önlemek.

2 — Ortak tümör antijenleri taşıyan tümörlerde bu antijenlerin değişik tümörlerde uygulanması ile tümör immünitesini arttırmak.

3 — Tümör hücre yüzeylerinde değişiklikler yapılarak bunları daha fazla immünojenik duruma sokmak.

Belirtilen bu amaçlara karşın bazı konular dikkate alınmalıdır :

1 — İmmünoterapi bazen amacının dışında zararlı olabilir. Örneğin tümörün büyümesini arttırabilir. Bu olayda, dolaşıma Bloke Edici Faktörlerin geçmesi sorumlu tutulur. Bu faktörler, tümör hücresinin aşırı oranda antijen salgılaması sonucu dolaşımda bulunan antijen-antikor kompleksleridir Antijen-antikor kompleksleri, hedef hücre yüzeyinde lenfosit kaynaklı sitotoksiteyi bloke ederler 3, 17.

2 — Hastanın immün sistemi baskı altında, örneğin immünosupresif tedavi altında ise immünoterapi etkisiz kalır. Bu nedenle her iki tedavi yöntemi birlikte kullanılacaksa, belirli zaman aralıklarında kullanılmaları gerekir.

3 — İmmünoterapi, kemoterapi ile birlikte kullanılırsa bir takım etkileşmeler ortaya çıkabilir. Kemoterapi, immün sistemi baskılayabileceği gibi immün modülasyona da yol açabilir. İmmünoterapi ise, kemoterapotik ilaçların metabolize edildiği karaciğer mikrozomal enzimlerini etkileyebilir. Bu nedenlerle, tedavide her iki yöntem birlikte kullanılacaksa karşılıklı etkileşimler dikkate alınmalıdır 8, 9.

4 — Tümörün klinik durumuna uygun immünoterapi yöntemi uygulamak gerekir. Örneğin; lokal tümör nodüllerinde lokal olarak, metastazların geliştiği vakalarda ise sistemik uygulanması gibi.

5 — Tedaviden önce hastaların immün sistemlerini çeşitli yöntemlerle 7, 13, 14 araştırmak ve hastanın tedavi ajanına gösterdiği immün cevabı izlemek gerekir.

Son on yıl içinde yukarda belirtilen amaçlara yönelik farklı immünoterapi yöntemleri 7, 8 ileri sürülmüştür. Bunların birçoğu, deneysel seviyede olup klinik uygulamaları oldukça kısıtlıdır. Uygulanan tedavi yöntemleri Tablo - 1 de özetlenmiştir.

Tablo - 1

İmmünoterapi Yaklaşımları

| Yaklaşım | Uygulanan Maddeler |
|---|---|
| 1 - Aktif Nonspesifik | BCG, DNCB, C. Parvum<br>Levamizol |
| 2 - Aktif Spesifik | Tümör hücreleri<br>» antijenleri |
| 3 - Adoptif | Transfer faktör<br>İmmün RNA<br>Timozin<br>İnterferon<br>Lenfokinler |
| 4 - Pasif | Antitümör antikorları |
| 5 - Lokal | BCG, DNCB<br>Antijenler<br>Lenfositler<br>Makrofajlar |

1 — Aktif Nonspesifik İmmünoterapi :

Bu yaklaşımın esası; bakteriyel ajan veya mikrobik ürünlerin uygulanmaları ile T lenfosit havuzunun arttırılması, lenfoid sistemde proliferasyonun başlatılması, makrofajların aktive edilmesi ve büyük bir olasılıkla lenfokin, interferon aktivasyonudur. Bu amaçla çeşitli maddeler uygulanmaktadır :

A — BCG :

Yaklaşık olarak $5x10^8$ organizma dozunda kol veya uyluk derisine çizilerek verilir. İntradermal ve SC olarak da verilebilir fakat yan etkilere neden olabilir. Ateş, lokal ülserasyon, lenfadenopati, anaflaksi, Tbc osteomyeliti ve tüberküloz aktivasyonu gibi yan etkileri bildirilmiştir.

B — MER :

BCG nin metanol ekstraktıdır. İntradermal olarak 0.5-1 mg dozunda uygulanır. Ateş, lokal ülserasyon, lokal nodül gelişimi gibi yan etkileri bildirilmiştir.

C — C. Parvum :

SC veya İV verilir. Kemotarapotiklerle yan etkileşimleri olabilir. İV uygulanması sırasında, ateş, bulantı, titreme, başağrısı, bronkospazm ve hipotansiyon gibi önemli yan etkiler sıklıkla gözlenir. Bu nedenlerle, özellikle kalp hastalığı olan yaşlı şahıslarda kullanılması kontraendikedir.

D — Levamizol :

Antihelmentik olan sentetik kimyasal bir maddedir. Askarisde adele paralizisi yapar. T lenfosit ve makrofajları uyardığı bildirilmiştir. Oral yoldan kullanılır.

2 — Aktif Spesifik İmmünoterapi :

Yaklaşımın esası; tümör hücreleri, bunların nöraminidaz, iodoasetat ile değiştirilmiş şekilleri veya tömür antijen preparatlarının uygulanması ile hücresel veya hümoral immüniteyi arttırmaktır.

Bu yöntem ile bloke edici faktörlerin gelişme olasılığı vardır. Bu nedenle de tedavi sonuçları başarılı olamamaktadır. Deneysel çalışmalar, sadece T lenfositleri uyaran antijenlerin varlığını göstermektedir 8. Bu bulgu tedavi yönünden ilerisi için ümit taşımaktadır.

3 — Adoptif İmmünoterapi : Tümör İmmünitesinin Aktarılması :

A — Lenfosit Transferi :

Kross immünite gösteren hastalar arasında birinin lenfositlerinin diğerine aktarılması yöntemidir. Deneysel olarak bu yöntemin tümör büyümesini önlediği gösterilmişse de, bu immün lenfositler diğer şahıs için yabancı olup kolaylıkla atılabilir.

B — Transfer Faktörü Transferi :

Etki mekanizması kesinlik kazanmamış olup hücresel immüniteyi arttırma amacıyla uygulanmaktadır. Bu yöntemin, tümör için spesifik olup olmadığı kesinlikle aydınlatılamamıştır. Deneysel olarak lenfoid hücreleri uyardığı saptanmıştır. Normal insan donörlerinden veya tedavi olmuş tümörlü hastalardan sağlanır.

C — İmmün RNA :

Transfer faktörüne benzer etki mekanizmasına sahip olup kullanılımı deneysel seviyededir.

4 — Pasif İmmünoterapi :

En eski yöntem olup tümör hücrelerinin deney hayvanlarına verilmesi ile elde edilen serumun (antiserum) hastalara uygulanmasıdır. Ayrıca, hasta tümör hücreleri ile bağışık kılınan bir başka normal kişinin lenfositlerinin hastaya aktarılması şeklinde de uygulanabilir. Klinik olarak bazı tümörlerde olumlu sonuçlar vermesine karşın bugün için aydınlatılması gereken bir yöntemdir.

5 — Lokal İmmünoterapi :

Lokal tümör nodüllerinde ve özellikle 1 cm çapından daha küçük tümör nodülleri için uygulanan yöntem olup bu amaçla BCG, DNCB ve C. Parvum kullanılır.

KEMİK TÜMÖRLERİNDE UYGULANAN İMMÜNOTERAPİ YÖNTEMLERİ :

Kötü huylu kemik tümörlerinde uygulanan immünoterapi yöntemleri 1, 2, 4, 6, 10, 11, 14, 15, iskelet dışı tümörlerde uygulanan tedavi yöntemlerine oranla oldukça kısıtlıdır. Örneğin, melanom, lösemi gibi tümörlerde oldukça fazla sayıda çalışmaların olmasına karşın iskelet sistemini tutan tümörlerde uygulanan tedavi yöntemlerine oranla oldukça kısıtlıdır. Örneğin, melanom lösemi gibi tü-

mörlerde oldukça fazla sayıda çalışmaların olmasına karşın iskelet sistemini tutan tümörler ile ilgili uygulanan immünoterapi yöntem ve sonuçları aşağıda özetlenmiştir:

1 — Pasif İmmünoterapi :

Marsh ve arkadaşları 12 tarafından uygulanan yöntemde; tavşanlara, tümör doku ekstreleri intra-dermal olarak verilerek 6-7 hafta sonra bu hayvanların serumlarında yüksek oranda antikor titresi saptanmış ve bu antiserum, özel olarak hazırlanarak, 18-400 cc 7-s antitümör globulin fraksiyonları, hastalara İV olarak uygulanmış.

Diz çevresi osteojenik sarkomu olan ve amputasyon yapılan 4 hastada uygulanmış. Bu hastalarda başarılı sonuç alınamamış ve hastaların hepsi pulmoner metastazlarla kaybedilmiş.

Araştırıcılar başarısızlık nedenini; immünoterapiye geç başlanması, tavşandan elde edilen hümoral antikorların sitotoksik aktivite yönünden yetersiz kalması ve bloke edici faktörlerin gelişmesi ile açıklamaya çalışmışlardır.

2 — Aktif İmmünoterapi :

Bu yöntemde 12; hastaların kendi tümör ekstraktları, intradermal yolla 0.1-3.8-0.3-8 mg m tümör dozunda uygulanmış.

Dört hastada denenmiş ve hastaların hepsi, süratli ve bütün vücuda yayılan yaygın metastazlarla kaybedilmiş. Bu başarısız sonuç, dolaşıma bloke edici faktörlerin geçmesi ile açıklanmıştır.

3 — BCG + Allojenik Sarkom Tümör Hücre Aşıları :

Eilber ve Morton 4, 11 tarafından önerilen bu yöntemde, BCG, haftada bir sefer aksilla ve kasığa intradermal olarak verilmiş. Tümör aşısı ise, osteosarkomlulardan elde edilen doku kültürlerinden sağlanmış ve 1x10 doku kültür hücresi dozunda uygulanmış.

Amputasyon yapılmış 29 osteojenik sarkomlu hastaya, ameliyattan 2-8 hafta sonra bu yöntem uygulanmış. Tedavi sonuçları incelendiğinde, sadece cerrahi tedaviye oranla cerrahi tedavi ve immünoterapi yönteminin belirgin olmamakla beraber daha başarılı olacağı ortaya çıkmıştır. Bu çalışmada ortaya çıkan ilginç bir husus da amputasyondan sonra hastaların % 80 ninde 3-4 ay gibi kısa bir zaman süreci içinde akciğer metastazlarının gelişmesidir. Bu bulgu, günümüzde, tanı yöntemlerinin yetersiz olduğunu ve immünoterapiye başlamadan önce hastalarda subklinik uzak metastazların var olduğu gerçeğini ortaya çıkarmaktadır.

Araştırıcılar, elde ettikleri bulgulara dayanarak osteojenik sarkom tedavisinde, amputasyonu takiben kemoterapi (Adriamisin + Vinkristin + Methotrexate) uygulanmasını, bu yöntemlerle tümör hacminin küçültülmesinden sonra önerdikleri immünoterapinin uygulanmasını tavsiye etmişlerdir.

4 — Adoptif İmmünoterapi : Lenfosit Transferi :

Neff ve Enneking 5, 15 tarafından önerilen yöntemdir. Bu yöntemde, daha önce adoptif immünoterapi uygulanan ve metastazları olmayan vakalara, tümör dokusu implante edilir ve bu kişilerden özel yöntemlerle elde edilen lenfositler implant alınan kişilere transfüze edilir.

Bu yöntem, 33 osteojenik sarkomlu hastada uygulanmış, 28 ay sonra hastaların % 48 inde (16 hasta), 99 Tc polifosfat total vücut skanningi ve iki ayda bir akciğer tomografileri yapılarak metastazların olmadığı saptanmıştır.

Bu yöntemin başarılı olabilmesi için araştırıcılar bazı koşullara gereksinme olduğunu ileri sürmüşlerdir. Bunlar :

1 — İmplant, tümör için özel antijenler kapsamalıdır.

2 — Yeterli miktarda tümör dokusu implante edilmelidir.

3 — Alıcı, immünolojik yönden yeterli olmalıdır.

5 — Dialize Transfer Faktörü Transferi :

Levin 10 tarafından önerilen yöntem olup esası, osteojenik sarkomlu donörlerden elde edilen dialize transfer faktörünün hastalara aylık enjeksiyonlardır. Sadece iki hastada denenmiş ve başarılı olmamıştır.

Bu bilgilerin ışığı altında şu sonuç ve yargılar ortaya çıkmaktadır. Oldukça yakın bir geçmişi olan ve zamanımızda üzerinde yoğun araştırmaların yapılmakta olduğu immünoterapinin ana amacı, tümör hücrelerinin yok edilmesi ve erken metastazların önlenmesidir. Bu amaca karşın tedavi yönünden bugün için pratik değeri oldukça kısıtlıdır. Yapılan çalışmalar 7, 13, 14, tümör kitlesinin küçük olması ve immünolojik tedavi ajanlarının bu kitleye kolayca ulaşmaları durumunda, immün cevabın çok daha fazla ve etkili olacağını göstermiştir. Bu nedenle immünoterapi ile beraber diğer tedavi yöntemleri (radikal cerrahi tedavi, kemoterapi) uygulanmalı ve tümör dokusu olanaklar içinde küçültülmeye çalışılmalıdır.

KAYNAKLAR :


1. Campbell, C.J., Cohen, J., Enneking, W.F.: New therapies for osteogenic sarcoma. Journal of Bone and Joint Surgery, 57 A: 143, 1975.
2. Copeland, M.M.: Recent progress in chemotherapy and immunotherapy of sarcomes of bony origin, both as primary and adjunctive therapy. Journal of Surgical Oncology, 9: 2, 1977.
3. Criep, L.H.: Allergy and Clinical Immunology. Grune and Stratton, New York, p. 63, 1976.
4. Eilber, F.R., Townsend, C., Morton, D.L.: Osteosarcoma. Results of treatment employing adjuvant immunotherapy. Clinical Orthopedics and Releated Research, 111: 94, 1975.
5. Enneking, W.F., Springfield, D.S.: Osteosarcoma. Orthopedic Clinics of North America, Vol 8, No. 4: 785, 1977.
6. Freidman, M.A., Carter, S.K.: The therapy of osteogenic sarcoma: Current status and thoughts for the future. Journal of Surgical Oncology, 4: 482, 1972.
7. Hersh, E.M.: Cancer Patient Care. Edited by Clark. R.L., Howe, C.D. Year Book Medical Publishers Inc., Chicago, p. 35, 1976.
8. Khann, C.F., Yarlott, M.A.: Tumor Immunology. Ca-A Canver Journal for Clinicians, American Cancer Society, Vol 25 No 4: 187, 1975.
9. Küçüksü, M.N., Ruacan, Ş.: Klinik Onkoloji. Türk Kanser Araştırma ve Savaş Kurumu Yayınları, Ankara, Bölüm 11, 1978.
10. Levin, L.E., Spitler, J.W., Byers, V.S. : Treatment of osteogenic sarcoma with tumor specific dialysable transfer factor. Clinical Research, 21: 648, 1973.
11. Mankin, H.J.: Current concepts in cancer. The New England Journal of Medicine, Vol 300, No 10: 543, 1979.
12. Marsh, B., Flynn, L., Enneking, W.F. : Immunologic aspects of osteosarcoma and their applications to therapy. Journal of Bone and Joint Surgery, 54 A: 1367, 1972.
13. Morton, D.L., Holmes, E.C., Eilber, F.R., Wood, W.C.: Immunological aspects of neoplasia: A rational basis for immunotherapy. NIH Conference. Annals of Internal Medicine, Vol 74, No 4: 587, 1971.
14. Morton, D.L., Joseph, W.L., Ketcham, A. S.: Surgical resection and adjunctive immunotherapy for selected patients with multiple pulmonary metastases. Annals of Surgery, Vol 178, No 3: 360, 1973.
15. Neff, J.R., Enneking, W.F.; Adoptive immunotherapy in primary osteosarcoma. Journal of Bone and Joint Surgery, 57 A: 145, 1975.
16. Rabin, S.B., Winkelstein, A.: Allergy and Clinical Immunology. Edited by Criep, L.H., Grune and Stratton, New York, Section 1, 1976.
17. Rabin, S.B., Winkelstein, A.: Allergy and Clinical Immunology. Edited by Criep, L. H., Grune and Stratton, New York, p. 11, 1976.