# XV. MİLLİ TÜRK ORTOPEDİ VE TRAVMATOLOJİ KONGRE KİTABI

Yayınlayan

Prof.Dr. Rıdvan EGE

13 - 17 Eylül 1997

Atatürk Kültür Merkezi

İSTANBUL

Bu kitap

Türk Ortopedi ve Travmatoloji Birliği

Derneği tarafından yayınlanmıştır.

1997

***Bu kitap Rıdvan Ege'nin yazarak veya Editörlüğünü yaparak yayınladığı 74. kitaptır.***

Uluslararası Katolg No: ISBN 975 - 7508 - 24 - 1
**XIII. Milli Türk Ortopedi ve travmatoloji Kitabı)**

T.H.K. Basımevi Tel: 341 90 60 / Ankara

# ORTOPEDİ ve TRAVMATOLOJİ KONGRELERİ YER-TARİH VEYÖNETİCİLERİ

## 1. Türk Ortopedi ve Travmatoloji Kongresi 25-26 Mayıs 1996, EĞRİDİR

**Dernek Yönetim Kurulu:**

| | | |
|---|---|---|
| Başkan | : | Dr. Rıdvan EGE |
| Başkan Yardımcısı | : | Dr. Metin SOYAK |
| Genel Sekreter | : | Dr. Ömer ŞARLAK |
| Genel sekreter Yard. | : | Dr. Nisa DURAMAN |
| Sayman | : | Dr. Orhan GİRGİN |

**Kongre Düzenleme Komitesi:**

| | | |
|---|---|---|
| Başkan ve Genel Koordinatör | : | Dr. Rıdvan EGE |
| 2. Başkan | : | Dr. Ali AKÇİÇEK |

## 1. Akdeniz ve Ortadoğu Ortopedi ve Travmatoloji Kongresi 7 - 13 Mayıs 1970 Ankara Büyük Ankara Oteli

**Organizasyon Komitesi:**

**Başkan ve Kongre Genel Koordinatörü** : Dr. Rıdvan EGE (Türkiye)

**Başkan Yardımcıları** :

Dr. Ghanim AKRAWI (Irak), Dr. Nasri ANVAR (Suriye), Dr. Orhan ASLANOĞLU (Türkiye), Dr. Robert Merle D'AUBIGNE (Fransa), Dr. Donald BROOKE (İngiltere), Dr. S. BUMBARAVIC (YUGOSLAVYA), Dr. Orhan EROĞLU (Türkiye), Dr. Gerhand KÜNTSCHER (Almanya), Dr. Piér Giorgio MARCHETTİ (İtalya), Dr. Louis NICOD (İsviçre), Dr. Tefik ÖZER (Kıbrıs), Dr. Eduardo Rosado PİNTO (Portekiz), Dr. Louis Philippe ROY (Kanada), Dr. Fouad SALAME (Lübnan), Dr. Frederick R. THOMSON (A.B.D.), Dr. Kut SARPYENER (Türkiye), Dr. Fritz WECHSELBRGER (Avusturya), Dr. Mustafa Kemal ZORKANİ (Mısır)

Genel Sekreter : Dr. Ömer ŞARLAK

## II. Türkiye Milli Ortopedi ve Travmatoloji Kongresi 27 - 30 Mayıs 1971 İstanbul İstanbul Hilton Otel

**Dernek Yönetim Kurulu:**

| | | |
|---|---|---|
| Başkan | : | Dr. Rıdvan EGE |
| 2. Başkan | : | Dr. Merih EROĞLU |
| 2. Başkan | : | Dr. Kut SARPYENER |
| Genel Sekreter | : | Dr. Şükrü BAYINDIR |
| Üye | : | Orhan ASLANOĞLU |

**Kongre Düzenleme ve Yönetim Kurulu:**

| | | |
|---|---|---|
| Onursal Başkan | : | Dr. Münir Ahmet SARPYENER |
| Bölgesel Kongre Başkanı | : | Dr. Hüsamettin ALTAV |
| Başkan | : | Dr. Avni DURAMAN |
| Kongre Genel Sekreteri | : | Dr. Kut SARPYENER |
| Genel Koodinatör | : | Dr. Rıdvan EGE |

## III. Türk Milli Ortopedi ve Travmatoloji Kongresi
## 24 - 27 Mayıs 1973 İzmir
## Büyük Efes Oteli

**Türk Ortopedi ve Travmatoloji Birliği Derneği Yönetim Kurulu:**

| | | |
|---|---|---|
| Başkan | : | Dr. Rıdvan EGE |
| Başkan Yardımcısı | : | Dr. Merih EROĞLU |
| Başkan Yardımcısı | : | Dr. Ayhan ARITAMUR |
| Genel Sekreter | : | Dr. Orhan ASLANOĞLU |
| Genel Sekreter Yardımcısı | : | Dr. Şükrü BAYINDIR |
| Yayın Sekreteri | : | Dr. Kut SARPYENER |

**Kongre Düzenleme ve Yönetim Kurulu:**

| | | |
|---|---|---|
| Kongre Başkanı | : | Dr. Merih EROĞLU |
| Kongre Genel Sekreteri | : | Dr. Veli LÖK |
| Genel koordinatör | : | Dr. Rıdvan EGE |

## IV. Türk Milli Ortopedi ve Travmatoloji Kongresi
## 13 - 15 Ekim, 1975 Ankara
## Devlet Su İşleri Kongre Salonu

**Türk Ortopedi ve Travmatoloji Birliği Derneği Yönetim Kurulu:**

| | | |
|---|---|---|
| Başkan | : | Dr. Rıdvan EGE |
| 2. Başkan | : | Dr. Merih EROĞLU |
| Genel Sekreter | : | Dr. Orhan ASLANOĞLU |

**Kongre Düzenleme Kurulu:**

| | | |
|---|---|---|
| Onursal Başkan | : | Dr. Cevat ALPSOY |
| Kongre Başkanı | : | Dr. Avni DURAMAN |
| Kongre Genel Sekreteri | : | Dr. Ömer ŞARLAK |
| Kongre Genel Koordinatörü | : | Dr. Rıdvan EGE |

## V. Türk Milli Ortopedi ve Travmatoloji Kongresi
## 19 - 21 Mayıs 1977, İstanbul
## Intercontinantal Oteli

**Türk Ortopedi ve Travmatoloji Birliği Derneği Yönetim Kurulu:**

| | | |
|---|---|---|
| Başkan | : | Dr. Rıdvan EGE |
| 2. Başkan | : | Dr. Merih EROĞLU |

| | | |
|---|---|---|
| Genel Sekreter | : | Dr. Faham SİPAHİOĞLU |
| **Kongre Düzenleme ve Yönetim Kurulu:** | | |
| Onursal Başkan | : | Dr. Derviş MANİZADE |
| Kongre Başkanı | : | Dr. M. Alp GÖKSAN |
| Kongre Genel Sekreteri | : | Dr. Mişel J. KOKİNO |
| Kongre Genel Koordinatörü | : | Dr. Rıdvan EGE |

## VI. Türk Milli Ortopedi ve Travmatoloji Kongresi
## 27 - 28 - 29 Mayıs 1979
## Çeşme - İzmir

**Türk Ortopedi ve Travmatoloji Birliği Derneği Yönetim Kurulu:**

| | | |
|---|---|---|
| Başkan | : | Dr. Rıdvan EGE |
| 2. Başkan | : | Dr. Veli LÖK |
| Genel Sekreter | : | Dr. Orhan ASLANOĞLU |
| **Düzenleme Kurulu:** | | |
| Onursal Başkan | : | Dr. Belkıs CANFESCİ |
| Başkan | : | Dr. Veli LÖK |
| Kongre Genel Sekreteri | : | Dr. Hakkı ÖNÇAĞ-Dr. İsmail ÇALLI |
| Kongre Genel Koordinatörü | : | Dr. Rıdvan EGE |

## VII. Türk Milli Ortopedi ve Travmatoloji Kongresi
## 28 - 29 - 30 Mayıs 1981
## Adana

**Türk Ortopedi ve Travmatoloji Birliği Derneği Yönetim Kurulu:**

| | | |
|---|---|---|
| Başkan | : | Dr. Rıdvan EGE |
| 2. Başkan | : | Dr. Gürbüz BAYTOK |
| Genel Sekreter | : | Dr. Orhan ASLANOĞLU |
| **Düzenleme Kurulu:** | | |
| Onursal Başkan | : | Dr. Ziya SEZGİN |
| Başkan | : | Dr. Gürbüz BAYTOK |
| Kongre Genel Sekreteri | : | Dr. Faik ALTINTAŞ |
| Kongre Genel Koordinatörü | : | Dr. Rıdvan EGE |

## VIII. Türk Milli Ortopedi ve Travmatoloji Kongresi
## 21 - 25 Mart 1983
## Uludağ - BURSA

**Türk Ortopedi ve Travmatoloji Birliği Derneği Yönetim Kurulu:**

| | | |
|---|---|---|
| Başkan | : | Dr. Rıdvan EGE |
| 2. Başkan | : | Dr. Alp GÖKSAN |

| | | |
|---|---|---|
| Genel Sekreter | : | Dr. Veli LÖK |
| **Düzenleme Kurulu:** | | |
| Onursal Başkan | : | Dr. Avni DURAMAN |
| Kongre Başkanı | : | Dr. Ali SÖNMEZLER |
| Kongre Genel Sekreteri | : | Dr. Gayyur KURAP |
| Kongre Genel Koordinatörü | : | Dr. Rıdvan EGE |

## IX. Türk Milli Ortopedi ve Travmatoloji Kongresi
## 28 - 30 Ekim 1985
## Alantur - Alanya

**Türk Ortopedi ve Travmatoloji Birliği Derneği Yönetim Kurulu:**

| | | |
|---|---|---|
| Genel Başkan | : | Dr. Rıdvan EGE |
| Başkan | : | Dr. Erdoğan ALTINEL |
| Üye | : | Dr. Alp GÖKSAN |
| Üye | : | Dr. Talat GÖĞÜŞ |
| Üye | : | Dr. Zeki KORKUSUZ |
| **Kongre Düzenleme ve Yönetim Kurulu:** | | |
| Onursal Başkan | : | Dr. Fethiye AYRAL |
| Başkan | : | Dr. Erdoğan ALTINEL |
| Genel Sekreteri | : | Dr. Oğuz POLATKAN |
| Genel Koordinatörü | : | Dr. Rıdvan EGE |

## X. Türk Milli Ortopedi ve Travmatoloji Kongresi
## 17 - 20 Mayıs 1987
## Mersin

**Türk Ortopedi ve Travmatoloji Birliği Derneği Yönetim Kurulu:**

| | | |
|---|---|---|
| Genel Başkan | : | Dr. Rıdvan EGE |
| Başkan | : | Dr. Merih EROĞLU |
| Üye | : | Dr. Alp GÖKSAN |
| Üye | : | Dr. Talat GÖĞÜŞ |
| Üye | : | Dr. Orhan GİRGİN |
| **Kongre Düzenleme ve Yönetim Kurulu:** | | |
| Kongre Başkanı | : | Dr. Ömer ŞARLAK |
| Kongre Genel Sekreteri | : | Dr. Mehmet NANE (Mersin) |
| Kongre Genel Koordinatörü | : | Dr. Rıdvan EGE |

## XI. Türk Milli Ortopedi ve Travmatoloji Kongresi
## 27 - 30 Eylül 1989
## Ankara - GATA

**Türk Ortopedi ve Travmatoloji Birliği Derneği Yönetim Kurulu:**

| | | |
|---|---|---|
| Genel Başkan | : | Dr. Rıdvan EGE |

| | | |
|---|---|---|
| Başkan | : | Dr. İnanç AYAS |
| Üye | : | Dr. Alp GÖKSAN |
| Üye | : | Dr. Orhan GİRGİN |
| Üye | : | Dr. Emin ALICI |

**XI. Kongre Yönetim Kurulu:**

| | | |
|---|---|---|
| Onursal Başkan | : | Dr. Ömer ŞARLAK |
| Kongre Başkanı | : | Dr. Ayhan ARITAMUR |
| Kongre Genel Sekreteri | : | Dr. Nuri GÜLTEKİN |
| Kongre Genel Koordinatörü | : | Dr. Rıdvan EGE |

## XII. Türk Milli Ortopedi ve Travmatoloji Kongresi
## 21 - 24 Nisan 1991
## Kuşadası - AYDIN

**Türk Ortopedi ve Travmatoloji Birliği Derneği Yönetim Kurulu:**

| | | |
|---|---|---|
| Genel Başkan | : | Dr. Rıdvan EGE |
| Başkan | : | Dr. Ömer ŞARLAK |
| 2. Başkan | : | Dr. Alp GÖKSAN |
| 2. Başkan | : | Dr. Emin ALICI |
| Genel Sekreter | : | Dr. Orhan GİRGİN |
| Genel Sekreter Yrd. | : | Dr. Birol GÜLMAN |
| Üye | : | Dr. Gürbüz BAYTOK |

**XII. Konger Yönetim Kurulu:**

| | | |
|---|---|---|
| Kongre Başkanı | : | Dr. Mehmet TİNER |
| Kongre Genel Sekreteri | : | Dr. Emin ALICI |
| Genel Koordinatör | : | Dr. Rıdvan EGE |

## XIII. Türk Milli Ortopedi ve Travmatoloji Kongresi
## 15 - 19 Mayıs 1993
## NEVŞEHİR

**Türk Ortopedi ve Travmatoloji Birliği Derneği Yönetim Kurulu:**

| | | |
|---|---|---|
| Genel Başkan | : | Dr. Rıdvan EGE |
| Başkan | : | Dr. Ömer ŞARLAK |
| 2. Başkan | : | Dr. Talat GÖĞÜŞ |
| 2. Başkan | : | Dr. Ertan MERGEN |
| Genel Sekreter | : | Dr. Orhan GİRGİN |
| Üye | : | Dr. Adil SURAT |
| Üye | : | Dr. Şahap ATİK |
| Üye | : | Dr. Derya DİNÇER |

**XII. Milli Türk Ortopedi ve Travmataloji Kongresi Bilimsel Komitesi:**

| | | |
|---|---|---|
| Konger başkanı | : | Dr. S. Eyüp KARAKAŞ |
| Genel Sekreter | : | Dr. Ali BAKTIR |
| Genel Koordinatör | : | Dr. Rıdvan EGE |

## XIV. Milli Türk Ortopedi ve Travmatoloji Kongresi
## (SICOT Bölgesel Kongresiyle Birlikte)
## 29 Eylül - 4 Ekim 1995
## Büyük Efes Oteli (İZMİR)

**Türk Ortopedi ve Travmatoloji Birliği Derneği Yönetim Kurulu Üyeleri**

| | | |
|---|---|---|
| Genel Başkan | : | Dr. Rıdvan EGE |
| Başkan | : | Dr. M. Alp GÖKSAN |
| 2. Başkan | : | Dr. Yücel TÜMER |
| 2. Başkan | : | Dr. İlker ÇETİN |
| Genel Sekreter | : | Dr. Orhan GİRGİN |
| Muhasip Üye | : | Dr. Behçet SEPİCİ |
| Üye | : | Dr. Emin ALICI |
| Üye | : | Dr. Ünal KUZGUN |
| Üye | : | Dr. Ersan BOYSAN |

**Kongre Düzenleme ve Yönetim Kurulu**

| | | |
|---|---|---|
| Onursal Başkan | : | Dr. Takao YAMAMURO (SICOT Başkanı) |
| Kongre Başkanı | : | Dr. Veli LÖK |
| Kongre Genel Sekreteri | : | Dr. Ahmet EKİN |
| Kongre Genel Koordinatörü | : | Dr. Rıdvan EGE |

## VII. Türk Milli Ortopedi ve Travmatoloji Kongresi
## 28 - 29 - 30 Mayıs 1981
## Adana

**Türk Ortopedi ve Travmatoloji Birliği Derneği Yönetim Kurulu:**

| | | |
|---|---|---|
| Genel Başkan | : | Dr. Rıdvan EGE |
| Başkan | : | Dr. Haluk YETKİN |
| 2. Başkan | : | Dr. Emin ALICI |
| 2. Başkan | : | Dr. Remzi TÖZÜN |
| Genel Sekreter | : | Dr. Yener SAĞLIK |
| Muhasip Üye | : | Dr. Mehmet Ali TÜMÖZ |
| Üye | : | Dr. Osman GÜVEN |
| Üye | : | Dr. Murat HIZ |
| Üye | : | Dr. Ahmet EKİN |

**Kongre Düzenleme ve Yönetim Kurulu**

| | | |
|---|---|---|
| Kongre Başkanı | : | Dr. Derviş MANİZADE |
| Kongre Genel Sekreteri | : | Dr. Remzi TÖZÜN |
| Kongre Genel Koordinatörü | : | Dr. Rıdvan EGE |

# İÇİNDEKİLER

Sayfa No

## PANELLER


**Panel - 1** Moderatör **Doç.Dr. Metin Türkmen**
Uzun Kemiklerde İntramedüller Çivi Uygulaması ..... 3
Neden İntrameduller Çivileme **Doç.Dr. Faik Altıntaş** ..... 5
İntramedüller Çivilemede Dinamizasyon
**Doç.Dr. Kemal Aktuğlu** ..... 7
Uzun Kemiklerin Açık ve Kapalı Kırıklarının Kanalları
Genişletilmeden İntrameduller Çivileme ile Tedavisi
**Doç.Dr. Haluk Ağuş** ..... 11
Kilitli İntrameduller Çivileme Komplikasyonları
**Doç.Dr. Mazhar Tokgözoğlu** ..... 13

**Panel - 2** Moderatör **Prof. Dr. Haluk Yetkin**
Ayak Bileği İnstabiliteleri ve Spor Yaralanmaları ..... 16
Ayak ve Ayak Bileği Biomekaniği **Doç.Dr. Feza Korkusuz** ..... 18
Ayak Bilek Eklemi Bağlarının Yaralanması ve İzlemi
**Doç.Dr. Uğur Günel** ..... 22
Ayak Bileği Artroskopisi (Endikasyonları, tanısal ve cerrahi
artroskopi uygulaması) **Prof.Dr. Ahmet Turan Aydın** ..... 25
Ayak Bileği Tendon Yaralanmaları **Doç.Dr. Tanıl Esemenli** ..... 29

**Panel - 3** Moderatör **Prof.Dr. Güven Yücetürk**
Osteosarkomada Ortopedik yaklaşım ..... 31
Osteosarkomun Tanı, Tedavi ve İzlenmesinde Görüntüleme
Yöntemleri **Doç.Dr. Remide Arkun** ..... 36
Biopsi Özellikleri ve Plansiz Cerrahi Girişimlerin Prognoza
Etkisi **Doç.Dr. Mustafa Başbozkurt** ..... 43
Alt Ekstremitede Osteosarkom Tedavisi
**Prof.Dr. Harzem Özger** ..... 48
Üst Ekstremite ve Diğer Bölge Osteosarkomlarında Genel
Tedavi İlkeleri **Doç.Dr. Dündar Sabah** ..... 55
Osteosarkomda Ekstremite Koruyucu Cerrahi
Komplikasyonları **Prof.Dr. Murat Hız** ..... 58
Steosarkomda Akciger Metastazlarının Cerrahi Tedavisi
**Doç. Dr. Adem Güngör** ..... 63


## KONFERANSLAR


**Konferans - 1** Yeni Biomateryallerin Ortopedi ve Cerrahisi ve Travmatoloji
Alanlarında Klinik Uygulaması **Takao Yamamuro, M.D.,**
**Ph.D.** (SICOT Genel Başkanlarından) ..... 68

**Konferans - 2** Açık Kırıkların Eksternal Fiksatörle Tedavisi
**Op.Dr. Orhan Girgin** ..... 70
**Konferans - 3** Spor Travmatolojisi ve Kapsam
**Prof.Dr. Mahmut Nedim Doral** ..... 76
**Konferans - 4** Artroskopik Lazer Cerrahisi **Prof.Dr. O. Şahap Atik** ..... 80
**Konferans - 5** Osteoporoz **Prof.Dr. Vesile Sepici** ..... 83

## BÖLÜM - I
## Üst Ekstremite Kırıkları

**Kısım - 1** Kapalı Posterior Dirsek Çıkığında Brakial Arter Yaralanması Olgu Sunumu - Literatür Taraması
**E. Coşkunol, O. Özdemir, A.K. Bacakoğlu** ..... 90
**Kısım - 2** Dirsek Çevresi Çok Parçalı Açık Kırıkları
**İ. Kuru, Ş. Onbaşıoğul, B. Güngör, M. Özkan** ..... 93
**Kısım - 3** Olekranon Kırıklarında Cerrahi Tedavi Sonuçlarımız
**Adnan Abbasoğlu, Özcan Kalem, Hakan Tuygun** ..... 98
**Kısım - 4** Çocuk Suprakondiler Humerus Kırıkların Tedavisinde Perkütan Çivileme Sonuçlarının Karşılaştırılması
**A. Şükrü Solak, Ümit Şimşek, Sezgin Yazıcı, Abdullah Ertaş** ..... 101
**Kısım - 5** Distal Radius Kırıklarında Cerrahi ve Konservatif Tedavi Prospektif Klinik Çalışma Sonuçları
**Gürsel Leblebicioğlu, Cenk Cankuş, Ayhan Özyürek, Ahmet Atay** ..... 105
**Kısım - 6** Radius Distal Uç Kırıklarının Tedavisinde Plak Uygulamaları
**Ertuğrul Şener, Uğur Gönç, Erdal Cila, Selçuk Keser** ..... 109
**Kısım - 7** Distal Radius Kırıklarında Aksiyel Dinamik Eksternal Fiksatör Uygulamalarımız
**Ahmet Eren, Ümit SAbancı, Cemil Kayalı, Ergül Mavi** ..... 113
**Kısım - 8** Distal Radius Kırıklarında Açık Redüksiyon, Plak ve/veya Eksternal Fiksatör Uygulama
**Ahmet Ekin, K. Yaldız, H. Boya, Mustafa Türkyılmaz** ..... 117

## BÖLÜM - II
## Üst Ekstremite Kırıkları

**Kısım - 1** Asetabulum Kaymış (Deplase) Kırıklarında Cerrahi Tedavi Sonuçlarımız
**Bayram Mavuşoğlu, Tayfun Göre, Ercüment Arslan, Ahmet Sebik** ..... 122
**Kısım - 2** İnstabil Pelvis Kırıklarında Cerrahi Tedavi Sonuçlarımız
**Bayram Mavuşoğlu, Tayfın Göre, Ercüment Arslan, Ahmet Sebik** ..... 125

**Kısım - 3** Antero-Posterior Pelvik İnstabilitelerin Tedavisi
**Uğur Yensel, Kemal Aktuğlu, Hakkı Önçağ, Alp Varılsuha** ..... 128
**Kısım - 4** Asetabulum Kırıklarının Değerlendirilmesi ve Tedavisi
**Y. Önem, M. Çağlayan, F. Özhan, V. Serin** ..... 132
**Kısım - 5** Kompleks Asetabulum Kırıklarında Cerrahi Deneyimimiz
**Mehmet Aşık, İbrahim Tuncay, Hayati Durmaz, Ömer Taşer** ..... 135
**Kısım - 6** Travmatik Kalça Çıkıkları
**Tuğrul Berkel, Haldun Orhun, Serhat Keser, Hakan Eren** ..... 139
**Kısım - 7** Genç Erişkinlerde Femur Boyun Kırıklarının Tedavi Sonuçları
**Kenan Sarıdoğan, M. Yüksel, E. Orhun** ..... 143
**Kısım - 8** Çocuk Kollum Femoris Kırıklarının Tedavisinin Sonuçları
**Adnan Kafadar, Gökhan Gürkaynak, Arda Dağcıoğlu, Mücahit Görgeç** ..... 150
**Kısım - 9** İntertrokanterik Femur Kırıklarının Tedavisinde DHS (Dynamic Hip Screw) Uygulamalarımız
**V. Ercan, Dinçel, Behçet Sepici, Atilla Durmuş, H. Çakıcı** ..... 153
**Kısım - 10** Trokanterik Bölge Kırıklarında Cerrahi Tedavi Sonrası Görülen Komplikasyonlar
**Ahmet Uçaner, Ersin Kurtar** ..... 158
**Kısım - 11** Yaşlıların Anstabil İntertrokanterik Femur Kırıklarında Primer hemiartroplastisi Uygulamalarımız
**Fatih Ekşioğlu, Behçet Sepici, Eftal Güdemez, Atilla Durmuş** ..... 160
**Kısım - 12** Trokanterik Tip Dinamik Aksiyel Fiksatör ile Tedavi
**Sualp Turan, Murat Gülçek, Bora Güngör, Işık Küçük** ..... 162
**Kısım - 13** Kayıcı Kalça Çivisi Uygulanan Femur İntertrokanterik Kırıkları
**Hasan Bombacı, Arda Dağcıoğlu, Sıtkı Kuşkaya** ..... 167
**Kısım - 14** Ender Çivisi Uygulanan Femur İntretrokanterik Kırığ
**Hasan Bombacı, Arda Dağcıoğlu, Sıtkı Kuşkaya** ..... 171
**Kısım - 15** Erişkin Femur Cisim Kırıklarının Cerrahi Tedavisi
**Avni Gürsel, Hüsamettin Çakıcı, Gürhan Özcan** ..... 176
**Kısım - 16** Femur Kırıklarının İntrameduller Kilitli Sistem ile Çivilenmesinde Ameliyattaki ve Ameliyat Sonrası Sorunlar
**Mustafa Ürgüden, F. Feyyaz Akyıldız, A Nedim Yanat, Erdoğan Altınel** ..... 181
**Kısım - 17** Femur Cisim Kırıklarında Kilitli İntramedüller Çivi Uygulamalarımız
**Aykın Şimşek, Özcan Kaymak, Ulunay Kanatlı, Murat Hersekli** ..... 185
**Kısım - 18** Uzun Kemiklerin Açık Kırıklarında Erken İnternal Fiksasyon
**H. Ağuş, Y. Kıranyaz, E. Mavi, H. Sezen** ..... 189
**Kısım - 19** Çocuk Femur Cisim Kırıklarının İskelet Traksiyonu ve Pelvipedal Alçı Tespiti ile Tedavisi (Geç Takip Sonuçları)
**A. Utkan, C.C. Köse, Önder Albayrak, Enis Erbaş** ..... 194
**Kısım - 20** Çocuk Femur Diafiz Kırıklarının Konservatif Tedavi Sonuçları
**Mehmet Tezer - Ahmet Bicik, Ali B. German, Ünal Kuzgun** ..... 198

**Kısım - 21** Çocuk Kapalı Femur Kırıklarının Eksternal Fiksatörle Tedavisi
**Ahmet Kapukaya, Cumhur Kesemenli, Hüseyin Arslan, Kemal Yıldırım** ..... 203
**Kısım - 22** Femur Distal Bölge Kırıklarının Cerrahi Tedavi Sonuçları
**Cem Cüneyt Köse, Ali Utkan, Ahmet Filiz, Rifat Kıral** ..... 207
**Kısım - 23** Tibia ve Femur Kırıklarında Kapalı Kilitli Çivi Uygulamaları
**Faik Altıntaş, Adnan Konal, Yüksel Pehlivan** ..... 211

## BÖLÜM - III
## Diz - Tibia Kırıkları

**Kısım - 1** Patella Kırıklarında Cerrahi Tedavi Sonuçlarımız
**Adnan Abbasoğlu, U. Hakan Tuygun, Özcan Kalem** ..... 214
**Kısım - 2** Parçalı Patella Kırıklarında Parsiyel Patelektomi Sonuçları
**Y. Tabak, Olcak Öztekin** ..... 217
**Kısım - 3** Tibia Patella Kırıklarında Parsiyel patelektomi Sonuçları
**Y. Tabak, Olcay Öztekin** ..... 217
**Kısım - 4** Konservatif Tedavi Edilemeyen Kapalı Tibia Cisim Kırıklarının Cerrahi Tedavisi
**M. Ali Tümöz, Murat Ergüven, Raif Avcu, Murat Akbulut** ..... 226
**Kısım - 5** Uzun Kemik Kırıklarının Plakla Biolojik Tesbiti
**Haluk Ağuş, Yavuz Kıranyaz, Hakan Sezen, Ümit Sabancı** ..... 229
**Kısım - 6** Açık Tibia Kırıklarında Primer Plaklama ve Kilitli Oymasız İntramedüller Çivilemenin Karşılaştırılması
**Sacit Turanlı, Tuna Özyürekoğlu, Ercan Dinçel** ..... 231
**Kısım - 7** Kliniğimizde Son On Yılda Başvuran Açık Kırık Hastaların Tedavileri ve Sonuçları
**Ekrem Aydın, Mustafa Yel, Cafer Ayata, Abdullah Şarlak** ..... 234
**Kısım - 8** Kilitlenebilir Elastik Fleksibil Demet Çivileme: Anstabil Kapalı ve 1 Derece Açık Tibia Kırıklarında Kullanım
**Kemal Aktuğlu, Hakkı Önçağ, Uğur Yensel, Murat Yalçın** ..... 239
**Kısım - 9** Tibia Kırıklarının Ender Çivisi ile Tedavisi
**Mahmut Mutlu, Ekrem Aydın, Ömer Şafak, Nihat Oktar** ..... 245
**Kısım - 10** Erişkin Tibia Diafiz Kırıklarının İntramedüller Osteosentez ile Tedavi Sonuçları
**A. Göğüş, Y. Kabukçuoğlu, T. Ç. Koçkesen, G. Genç** ..... 248
**Kısım - 11** Kilitli İntramedüller Tibia Çivileme Uygulamalarımız
**Y. Önem, B. Bektaşer, N. Erdemtok, O. Kırşanlı** ..... 253
**Kısım - 12** Tıp III, C Tibia Yaralanmalarında Tedavi Yaklaşımı
**Yalçın Ademoğlu, Fuat Özerkan, İbrahim Kaplan, Osman Seçkin** ..... 257
**Kısım - 13** Tibia Psödoartrozlarında Perkutanöz Otolog Kemik İliği Enjeksiyonu
**Bülent Kavaklı, Taşkın Tecimer, Taner Güneş, Ali Burak Doğan** ..... 260

Kısım - 14 Tibia ve Kırıklarının Psödoartrozlarında Fonksiyonel Breys Tedavisi
**E. Sesli, H. Mert, H. Özyalçın, F. Ögce** ..... 264
Kısım - 15 Tibia Kırıklarında Oymasız Kilitli İntrameduller Çivileme (IMN)
**Sacit Turanlı, Tuna Özyürekoğlu, Hamza Özer** ..... 267

## BÖLÜM - IV
## Eksternal Fiksatör

Kısım - 1 Distal Radius Kırıklarında Ekstranla Fiksasyon Uygulamalarımız
**Halim Demiral, Houman Sekhavat** ..... 272
Kısım - 2 İntabil Pelvis Kırıklarının Eksternal Fiksatörle Tedavisi
**Adem Gündoğan, Mustafa Herdem, Hilmi Akşamoğlu, Ferit Ünal** ..... 275
Kısım - 3 İleri Derecede Ayrılmış Asetabulum Kırıklarının Selçuk Tipi Eksternal Fiksatör ile Tedavisi
**Mehmet Arazi, Recep Memik, Mahmut Mutlu, Abdurrahman Kutlu** ..... 280
Kısım - 4 Asetabulum Kırıklarında Eksternal Fiksatör ile Redüksiyon
**Mahmut Karamehmetoğlu, Şeref Türel, Hacı Kutlu, Anite Ülküm** ..... 285
Kısım - 5 Uzun Kemik Kırıklarında Kapalı Eksternal Tespit Uygulamalarının Sonuçları
**Osman Aynacı, Çetin Önder, Celal Baki, Hafız Aydın** ..... 289
Kısım - 6 İlizarov ve Girgina Eksternal Fiksatörde Uzatma İndeks Değerlendirilmesi
**R.G. Ustaoğul, Z.S. Sertöz** ..... 293
Kısım - 7 846 Uzatmanın İncelenmesi
**O. Girgin, C. Koşay** ..... 295
Kısım - 8 Poliomiyelitte 10 Yıllık Tibia Uzatması Sonuçlarımız
**Sualp Turan, Mehmet Özal, Fuat Öken, Fecri Çiftlik** ..... 300
Kısım - 9 Alt Ekstremite Alçılı Deformitelerin İlizarov Metoduyla Tedavisi
**Mehmet Kocaoğlu, Burak Boynuk, Mehmet Çakmak** ..... 304
Kısım - 10 Tibia Deformitelerinin İlizarov Yöntemi İle Düzeltilmesi
**Mahir Gülşen, Ercan Onaç, Cengiz Gönlüşen, Hasan Boz** ..... 308
Kısım - 11 Açık Tibia Diafiz Kırıklarının Ortofiks Tipi Eksternal Fiksatörle Tedavisi
**G. Bulut, G.S. Çeçen, A. Teköz, M. Yıldız** ..... 311
Kısım - 12 Enfekte Defektli Uzun Kemik Psödoartrozlarında İlizarov Yöntemi Uygulamalarımız
**Burhan Can, Ali Koç, Ünsal Ünlü, Bülent Dilaveroğlu** ..... 314
Kısım - 13 Alt Ekstremite Kırıklarında İntramedüller Çivi ve Eksternal Fiksatörlerin Yeri ve Klinik Sonuçları
**H. Havıtçıoğlu, L. Baktıroğlu, Ö. Özcan, C. Özcan** ..... 321

**Kısım - 14** Uzun Kemik Psödoartrozlarında İlizarov Eksternal Fiksatör Uygulamalarımız
**Muharrem İnan, Mehmet Tuncel, Sinan Karaoğlu, M. Akif Güleç** ..... 325
**Kısım - 15** Kırık Psödoartroz Tedavisinde İlizarov Eksternal Fiksatör Uygulaması
**Şafak Güngör, Ahmet Ege, Oya Özyaylalı, Bülent Aykanat** ..... 329
**Kısım - 16** Tibia Pilon Kırıklarının ilizarov Metodu ile Tedavisi
**Ünal Boz, Ahmet Karaaslan, Ömer Can, Yavuz Yeşiltaş** ..... 332
**Kısım - 17** Alt ekstremite Psödoartrozlarının Tedavisinde İlizarov Yöntemi Uygulamaları
**Cebrail Alekberov, Vasfi Karatosun, Hakan Özer** ..... 335
**Kısım - 18** Tibia Psödoartrozlarının İlizarov Yöntemiyle Tedavisi
**Mehmet Çakmak, İbrahim Tuncay, Mehmet Kocaoğlu** ..... 339
**Kısım - 19** Kalkaneus Defektli Kırıkları ve Yokluğunda Eksternal Sirküler Fiksatör Uygulamalarımız
**E. Gür, M. Başbozkurt, A.S. Ateşalp, M. Ayas** ..... 343
**Kısım - 20** Eksternal Fiksatör ile Kalkaneus Uzatması ve Ayak Yapımı
**Orhan Girgin** ..... 347

## BÖLÜM - V
## Çocuk Ortopedisi

**Kısım - 1** riskli İnfant Kalçaların Ultrasonografik İncelenmesi
**A. Dülgeroğlu, Ö. Kalenderer, R. Kurultay** ..... 350
**Kısım - 2** 12500 Yenidoğanın DKÇ Yönünden Değerlendirilmesi
**Fatih Sürenkök, M. Rıfkı Us, Hasan Öztürk, Levent Karapınar** ..... 354
**Kısım - 3** Doğuştan Kalça Çıkığı Tedavisinde Kapalı Redüksiyon Öncesi Traksiyonun Avasküler Nekroz (AVN) Oluşumuna Etkisi
**Cafer Ayata, Mehmet Arazi, Safa Kapıcıoğlu, Abdurrahman Kutlu** ..... 358
**Kısım - 4** Kalça Displazisinde Medial Yaklaşım ve Açık Redüksiyonda Uzun Süreli Sonuçlarımız
**Mustafa Kunt, Okay Bulut, Öner Şavk, Cemal Kural** ..... 363
**Kısım - 5** Salter Osteotomisinin DKÇ Tedavisindeki Klinik ve Radyolojik Geç Sonuçlarının Karşılaştırılması
**Gürbüz Baytok, Emre Toğrul, Hüseyin Bayram, Ufuk Kayaselçuk** ..... 367
**Kısım - 6** Kalça Displazisinde Salter İnnominate Osteotomisinin Geç Dönem Sonuçlar
**Mustafa Kunt, Tansel Ünsaldı, Yüksel Özkan, Hüseyin Caşkurlu** ..... 372

**Kısım - 7** Gelişimsel Kalça Çıkığının Açık redüksiyon, Varizasyon/Derotosyon ve Pemberton Asetabuloplasti Yöntemi ile Cerrahi Tedavisi
**Bülent Aksoy, Ayhan Nedim Kara, Rıdvan Yeşiltepe, Kahraman Öztürk** ..... 376

**Kısım - 8** Yürüme Çağı Sonrası Cerrahi Olarak Tedavi Edilen Gelişimsel Kalça Displazili (GKD) Olgularda Komplikasyon Risk Faktörlerinin Araştırılması
**Hakan Ömeroğlu, Ali Biçimoğlu, Bilgehan Ata** ..... 380

**Kısım - 9** Legg-Calve Perthes Hastalığında Magnetik rezonans Görüntüleme Bulguları
**A. Bursalı, G. Erkula, A. Özgündüz, M. Dinçer** ..... 385

**Kısım - 10** Çocuklarda Aşil Tendon Kesilerinin Cerrahi Tedavi Sonuçları
**H. Durmaz, S. Sevim, S. Azrak, A. Özdemir** ..... 390

**Kısım - 11** Pes Ekiuno Varus'ta (PEV) Komplet Subtalar Gevşetme Ameliyatı Sonuçları
**Ali Biçimoğlu, Uğur Günel, Hasan H. Muratlı** ..... 393

**Kısım - 12** Pes Ekiunovarus Cerrahi Tedavisinde Komplet Subtalar Gevşetme (CSTR) Ameliyatı Geç Dönem Sonuçları
**Serdar Pedükcoşkun, İsmail Küçüktaş, Yener Bakan, Ali Reisoğlu** ..... 397

**Kısım - 13** Konjenital Clobfoot'un Tedavisinde Erken ve Geç Posteromedial Gevşetme Sonuçlarının Karşılaştırılması
**Vedat Şahin, C. Yıldırım Türk, Mehmet Halıcı, Bekir Ergün** ..... 401

**Kısım - 14** Cinsiyet, Yaş ve Çevresel Etkinliklerin Pes Planus Prevalansı Üzerindeki Etkileri
**Hüseyin Yorgancıgil, Remzi Arif Özerdemoğlu, Sarper Yalçınkaya** ..... 406

**Kısım - 15** Konjenital Psödoartrozlarda Serbest Vaskülerize Fibular Greft Uygulamalarımız
**Metin Akıncı, Sinan Kamiloğlu, Hakan Uçar, Ömer Erçetin** ..... 410

**Kısım - 16** Alt ekstremite Kısalığı Olan Poliomiyelitli Hastalarda Rekurvasyon ile Birlikte Uygulanan Uzatma Poliomiyelitli Ameliyatları
**Tuğrul Berkel, Serdar Özyalçın, Taşkın Tecimer, Gürsel Saka** ..... 413

**Kısım - 17** Ayak Bileği Dorsofleksiyon Kayıplarını Tendon Trnasferleri ile Restorasyonu
**R. G. Ustaoğlu, G. Toker, H. Viruşkaner, S. Azrak** ..... 418

## BÖLÜM - VI
## Omuz ve Humerus Sorunları

**Kısım - 1** Tip 3 Akromiyolaviküler Çıkıkların Modifiye Gergi Bandı Yöntemiyle Tedavisi ve Sonuçları
**Mehmet Tezer, Abdullah Göğüş, Refik Özbal, Bilal Demir** ..... 421

**Kısım - 2** Subakromial Sıkışma Sendromu ve Rotator Kaf Yırtıklarında Cerraih Tedavi İlkelerimiz
**Murat Bozkurt, Esat Kiter, Mehmet Erduran** ..... 425
**Kısım - 3** Ambri Sendrmunda Klinik Değerlendirme
**Osman Güven, Murat Bezer, Cengiz Çubukoğlu** ..... 429
**Kısım - 4** Rototor Kaf Lezyonlarında MRG ve Açık Cerrahi Bulgularının Karşılaştırılması
**Selçuk Bölükbaşı, E. Tuğrul Talı, Volkan B. Güzel, Tülay Keskin** ..... 432
**Kısım - 5** Masif Rotator Kılıf Yırtıklarının Onarımında Biseps Tendonu Kullanımı
**Osman Güven, Yakup Yıldırım, Murat Ünsal** ..... 435
**Kısım - 6** Glenohumeral İnstabilitelerin Cerrahi Tedavisinde Yeni Bir Yaklaşım: Anchor (Kanca) Dikiş Tekniği
**Sercan Akpınar, Mehmet Demirhan, Şenol Akman, Yılmaz Akalın** ..... 439
**Kısım - 7** Anterior ve çok Yönlü omuz İnstabilitelerinde Cerrahi Tedavi Uygulamalarımız
**Mustafa Özkan, Önder Gül, Murat Bozkurt, Hakan Boya** ..... 445
**Kısım - 8** Anterinferior Glenohumeral İnstabilitede Bankart Uygulamalarımız
**İlksen Gürkan, Hakan Selek, Şadan Ay, Mehmet Demirtaş** ..... 449
**Kısım - 9** Humerus Üst Uç Kırıklarının Tedavisinde Minimal Osteosentez ve T-Plak ile Tisbet Uygulamalarının Karşılaştırılması
**Avin Dayıcan, Yusuf Tanyeri, Hasan Doğan, Mehmet Ali Tümöz** ..... 452
**Kısım - 10** Omuz Protezi Uygulamalarımız
**Hakan Gürbüz, Houman Sekhavat, Halim Demiral** ..... 456
**Kısım - 11** Humerus Üst Uç Çok Parçalı Kırıklarında Primer-Sekonder Hemiartroplasti Uygulama Sonuçları
**Mehmet S. Demirhan, Ata Can Atalar, Yılmaz Akalın, Önder Yazıcıoğlu** ..... 460
**Kısım - 12** Humerus Cisim Kırıklarında İntramedüller Çivi Uygulamalarımız
**Hüseyin Demirörs, M. Ataç Karakaş, Sheriff Ali, Sinan Adıyaman** ..... 465

## BÖLÜM - VII
## El ve El Bilek Sorunları

**Kısım - 1** Doğumsal Brakiyal Pleksus Felcinin Proksimal Humerus Lateral Pronasyon osteotomisi ile Tedavi
**Erhan Coşkunol, Oğuz Özdemir, İsmail Çallı** ..... 469
**Kısım - 2** Ekstremite Uzatma Yöntemleri ile Kısa Güdüklerin Uzatılarak Fonksiyonel Protez Kullanımını Sağlamak
**Bülent Kavaklı, Haldun Orhun, Mehmet Yılmaz, Necati Aksoy** ..... 472

**Kısım - 3** Travmatik Acil Cilt Defektli Olgularda Skapular-Paraspakular Free Flapler
**Fatih Parmaksızoğlu** ..... 476
**Kısım - 4** Dirsek Eklemi Artroskopisi
**Ömer Taşer, Sercan Akpınar, Mehmet Aşık, Okan Soyhan** ..... 479
**Kısım - 5** Kronik El Bileği Ağrısında Artroskopik Değerlendirme Sonuçlarımız
**Mustafa Özkan, Esat Kiter, Kadir Yaldız** ..... 483
**Kısım - 6** Karpal Tünel Sendromunda Açık Cerrahi Tedavi Sonuçlarımızın Değerlendirilmesi
**Avni Dayıcan, Hasan Doğan, Yusuf Tanyeri, Müfit Akyüz** ..... 487
**Kısım - 7** Eldeki Eklem İçi, Deplase, Çok Parçalı Kırıkların Tedavisinde P α R (The Pins and rubber) Traksiyon Sistemi
**Ahmet Kıral, M. Ömer Arpacıoğul, Ahmet Sarıoğlu, Haluk Kaplan** ..... 490
**Kısım - 8** Elin Parmak Seviyesi Avulsiyon Yaralanmaları
**Ahmet Karaoğlu, Mehmet Alp, Tülay Özel, Yonca Köksal** ..... 494
**Kısım - 9** Başparmak Distal Falanks Kayıplarında Uzatma Osteotomisi
**Fatih Parmaksızoğlu, Demet Özer Karakaş** ..... 497

## BÖLÜM - VIII
## Vertebra Sorunları

**Kısım - 1** Torakolumbar Burst Tipi Vertebra Kırıklarının Konservatif Tedavisinin Erken Dönem Sonuçları
**Hakan Ömeroğlu, Alişan Sarsu, Bülent A. Taşbaş** ..... 500
**Kısım - 2** Torakal ve Lomber Ciddi Burst Kırıklarında Anterior Dekompresyon ve CDH Enstrumantasyonu Uygulaması Sonuçları
**Serdar Akalın, İ. Teoman Benli, Mert Tüzüner, M. Kış** ..... 506
**Kısım - 3** Torakal ve Lomber Omurga Kırıklarının Alıcı Sipinal Sistemi ile Tedavisi
**Nihat Tosun, Tansel Alış, İsmail Aygan, Cihangir İslam** ..... 511
**Kısım - 4** Torakulumbar Vertebra Kırıklarında Transpediküler Greftleme
**Çetin Önder, Osman Aynacı, Gürsel Yulug, Recep Yıldırım** ..... 516
**Kısım - 5** İdiopatik Skolyozda Transvers Plan Deformitesinin Değerlendirilmesi
**Sedat Göçen, Lütfü Baktıroğlu, M. Gürol Aksu, İlker Şenses** ..... 519
**Kısım - 6** King Tip 2 Skolyotik Eğriliklerde Cerrahi Sonrası Lomber Eğriliğin Analizi
**Emre Acaroğlu, Ahmet Alanay, Muharrem Yazıcı, Adil Surat** ..... 524
**Kısım - 7** İdioptik Skolyozda Üç Plandaki Deformitenin İncelenmesi ve Gelişimindeki Tetik Mekanizmanın Saptanması
**Emin Alıcı, Sedat Göçen** ..... 528
**Kısım - 8** Akut Açılı Torakolumbar Kifozların Tedavisinde Eşanlamlı (Simultane) Anterior-Posterior Girişim Avantajları ve Uygulamada Karşılaşılan Sorunlar
**Muharrem Yazıcı, R. Emre Acaroğlu, Mehmet Alanay, Adil Surat** ..... 531

**Kısım - 9** Schruermann Kifozunda (SK) Cerrahi Tedavi
**Ufuk Talu, Mustafa Şengün, Azmi Hamzaoğlu** ..... 537
**Kısım - 10** Spondilolisis ve Minimal Spondilolistesis Cerrahi Tedavisinde Tek segmente Vida-Huk Uygulaması
**Nevres Aydoğan, Mehmet Altınmakas, Ali Şehirlioğlu, Gürkan Molla** ..... 542
**Kısım - 11** Rod Şeklinin Rod-Vida Bağlantı Noktasındaki Rotasyonel Stabilite Üzerine Olan Etkisi
**Ömer Akçalı, Önder Gül, Metin Türkyılmaz, İlker Şenses** ..... 546

**Kısım - 12** Lombar Bölgede Kırık Vertebraya Transpediküler Vida Uygulaması ve Kanal Restorasyonunun Değerlendirilmesi
**Mehmet altınmakas, Nevres Aydoğan, Ali Şehirlioğlu, Vural Yazıcı** ..... 550
**Kısım - 13** Omurga Tüberkülozunda Manyetik Rözonans Görüntü Yöntemiyle Tanı
**Mustafa Şengün, Bülent Aksoy, Azmi Hamzaoğlu** ..... 555
**Kısım - 14** Anterior Akstraperitoneal Girişle Lumbosakral Bölge Füzyonu
**Mahir Gülşen, Ercan Onaç, Mümin Altın, Hasan Boz** ..... 558
**Kısım - 15** Vertebra Kist Hidatiği
**C. Gökçe, Ş. Onbaşıoğul, A. Aydemir, İ. Küçük** ..... 560
**Kısım - 16** Spinal Cerrahimizde Psödoartroz Sorunu **Tarık Yazar** ..... 564

## BÖLÜM - IX
## Diz Sorunları

**Kısım - 1** Diz Manyetik Rezonans Görüntüleme Tekniğinin Tanısal Değeri (Artroskopi ile Sonuçların Değerlendirilmesi)
**U. Haklar, A. Ateşalp, M. Seyhan, M. Türkmen** ..... 567
**Kısım - 2** Diz artroplastisinde Antibiyotik Profilaksisinin Yeri Var Mıdır?
**Recep Memik, Mustafa Yel, Safa Kapıcıoğlu, A. Ulvi Üzümcü** ..... 571
**Kısım - 3** Diz Ekleminde İkincil Artroskopi Uygulamaları
**Hakan Özdemir, Savaş Tunay, Ahmet Turan Aydın, Erdoğan Altınel** ..... 574
**Kısım - 4** Diz Ekleminde Artroskopik Sinovektomi
**Yaman Sarpel, İsmet Tan, Manouchehr Eskandari, Cengiz Gönlüşen** ..... 577
**Kısım - 5** Romatoid Artritte Artroskopik Synıvektomi
**Müjdat Enginsu** ..... 579
**Kısım - 6** Derin Femoral Sulkus İşareti Ön Çapraz Bağ Yırtığının Bir Göstergesi Midir?
**Asım Kayaalp, Reha N. Tandoğan, Umar Aydoğan Cengiz Tuncay** ..... 583

**Kısım - 7** Plika Sendromu
**Yaman Sarpel, Mustafa Herdem, Adem Gündoğan, Hilmi Akşamoğlu** ..... 586
**Kısım - 8** Menisküs Lezyonlarının MRG ve Artrotomi ile Değerlendirilmesi
**Sedat Sezen, Fehmi Kuyurtar, Murat Erdoğan, Mustafa Karaoğlanoğlu** ..... 588
**Kısım - 9** Menisküs Yırtıklarının Serbest Periost Graftleri ile Onarımı
**Mustafa Karahan, David M. Linther** ..... 591
**Kısım - 10** Diz Önü Hastalarında Q Açısı, Femoral Anteversiyon, Tibial Torsiyonun Patellofemoral Eklem Uyumu Üzerine Etkileri
**M. Kırımca, O. Karaoğlan, C. Özcan** ..... 594
**Kısım - 11** Günümüzde Artroskopik Ön Çapraz Bağ Cerrahisinin Ulaştığı Boyutlar
**Mehmet S. Binnet, Sinan Bilgin, Hakan Demir, Hikmet Yücel** ..... 598
**Kısım - 12** Kemik Blok-tek İnterference Vida Tekniği ile Yapılan ÖÇB Rekonstrüksiyonun Erken Sonuçları
**Birol Gülman, Shahram Mollaian** ..... 600
**Kısım - 13** Kronik Çapraz Bağ Yetmezliğinin Semitendinozun (ST) ve Grasilis (G) Tendonları ile Rekonstrüksiyonunun Orta Dönem Sonuçları
**A. Merter Özenci, Ahmet Turan Aydın, Erdoğan Altınel** ..... 605
**Kısım - 14** Ön Çapraz Bağ Rekonstrüksiyonu Revizyonu
**Reha N. Tandoğan, Asım Kayaalp, Cem Ababağ** ..... 609
**Kısım - 15** Gonartroz Olgularında Yüksek Tibial Osteotomi ve Osteosentez Alternatifleri
**Hasan Tatari, Mehmet Erduran** ..... 612
**Kısım - 16** Dejeneratif Diz osteoartritlerinde Yüksek Tibial Osteotomi Uygulamalarımız
**Salih S. Sözen, Mustafa Özdemir, Hakan Selek Cengiz Yılmaz** ..... 616

## BÖLÜM - X
## Ayak Bileği ve Ayak Sorunları

**Kısım - 1** Ayak Bileği Kırıklarının Cerrahi Tedavisi
**Doğan Atlıhan, Mehmet Subaşı, Nure Dindar, Tarık Katırcı** ..... 620
**Kısım - 2** Tibia Pilon Kırıklarında Sınırlı Açık Redüksiyon, Minimal İnternal Fiksasyon ve Ayak Bileği Hareketli Eksternal Fiksatör ile Tedavi
**A. Ege, N. Erdemok, M. Çağlayan, B. Bektaşer** ..... 625
**Kısım - 3** Tibia Pilon Kırıklarında Cerrahi Tedavi
**Mehmet Özal, Fecri Çiftlik, Hakan Cansız** ..... 628
**Kısım - 4** Pilon Tibia Kırıklarının Cerrahi Tedavisi ve Sonuçlarımız
**İrfan Esenkaya, Özcan Çelik, Kahraman Demiryontar, Adnan Kafadar** ..... 633
**Kısım - 5** Tibia Pilon Kırıklarındaki Tedavi Yaklaşımlarımız
**C. Solakoğlu, N. Gültekin, M. Ayas, M. Diker, V. Kırdemir** ..... 638

Kısım - 6 Bimalleoler Kırıklarında Cerrahi Tedavi
**A. Şimşek, Ö. Kaymak, A. Bayar, T. Şatana** ..... 645
Kısım - 7 Ayak Bileği Travmatik Tibo-Fibular Sindesmoss Diastazı Olgularında Ank (Ayhan Nedim Kara) Cihazı Uygulamalarımız ve Sonuçlarımız
**İrfan Esenkaya, Gükhan Gürkaynak, Kaya Toköz** ..... 648
Kısım - 8 Distal Tibiofibular sndezmoz Yaralanması Olan Ayak Bileği Kırıkları ve Kırıklı Çıkıkların Cerrah Tedavisi
**M. Emin Uludağ, Murat Ergüvn, Süleyman Portakal** ..... 652
Kısım - 9 Ayak Bileği Lateral Ligamanlarının Colville Tekniği ile Geç Dönem Rekonstrüksiyonu
**Ahmet Kıral, Mesih Kuşkucu, M. Ömer Arpacıoğlu, Haluk Kaplan** ..... 655
Kısım - 10 Cerrahi Olarak Tedavi Edilen Aşil Yırtılmasında (Reptürlerinde) Kas Güçlerinin Değerlendrilmesi
**S. Takka, H. Yetkin** ..... 659
Kısım - 11 Kalkaneus Kırıklarında Konservatif Tedavi Sonuçlarımız
**Salih Fırat, Levent Karapınar, M. Rıfkı Us, Murat Baş** ..... 665
Kısım - 12 Lisfranc Eklem Yaralanmaları ve Tedavisi
**Mücahit Görgeç, Özcan Çelik, Metin Türkmen, Kahraman Demiryontar** ..... 667
Kısım - 13 Haluks Valgus Tedavisinde Keller yönteminin "Fizyolojik" Bir Modifikasyonu
**S. Aydoğdu, A.K. Bacakoğlu, H. Sur** ..... 672
Kısım - 14 Halluks Rigidus (HR) Tedavisinde Yeni Bir Yöntem
**N.K. Özkan, M. Meçikoğlu, S. Gündüz, T. Esemenli** ..... 675
Kısım - 15 Terzi Bunyonu (Bunyonet) Tedaviside Distal Metatarsal Oblik Osteotomi
**N.K. Özkan, S. Güdüz, M. Meçikoğlu, Y. Ünal** ..... 678

## BÖLÜM - XI
## Artroplasti

Kısım - 1 Femoral Komponent Yüzey Özelliklerinin Kemik-Çimento Belişkesi ve Çökme Üzerine Etkisi (İn-Vitro Bir Çalışma)
**Z. Uğur Işıklar, Emir Kamarcı, Jerry Alexander, Hugs S. Tollus** ..... 681
Kısım - 2 Çimentolu Total Kalça Artroplastisi Uygulamalarımız ve Orta Takip Sonuçları
**Yavuz Kabukçuoğlu, İrfan Öztürk, Ahmet Arman, Mustafa Arınal** ..... 688
Kısım - 3 Çimentolu Protezlerde Yakalık-kemik Temasının Proksimal Femur Kemik Stoğu ve Çmento Üzerindeki Önemi
**Bülent Atilla, A. Mahzar tokgözoğlu, Onur Tetik, A. Mümtaz Alparslar** ..... 692
Kısım - 4 Charnely Total Kalça Artroplastilerinin Geç Sonuçları
**Gürboz Baytok, Emre Toğrul, İsmet Tan, Ufuk Kayaselçuk** ..... 697

Kısım - 5 Çimentosuz Total Kalça Protez (En az 5 yıl izleme sonuçları)
**Faik Altıntaş, Ender Uğutmen, Şanver Ercan, Turhan Özler** ..... 703
Kısım - 6 Çimentosuz Primer Total Kalça Artroplastli Olgularımızın Uzun Dönem İzlenimi Sonuçları
**Ethem Gür, Metin I. Baydar, Servet Tunay, Erbil Oğuz** ..... 705
Kısım - 7 Total Kalça Artroyastisinde Sementli ve Hibrid Sistem Uygulama Sonuçları
**A. Baktır, F. Balkar, E.S. Karakaş, F. Duygulu** ..... 708
Kısım - 8 Çimentolu Total Kalça Artroplastisi Uygulamalarımız ve Sonuçları
**Metin Ağcaoğul, R. Ferruh İlter, Mahmut Özgür, Mustafa Anter** ..... 711
Kısım - 9 Total Kalça Artroplastisi Sonrası Heterotopik Ossifikasyon (HO) (Risk faktörlerinin değerlendirilmesi)
**Birol Gülman, Yılmaz Tomak, Cemal Kökçü, Alper Andaç** ..... 714
Kısım - 10 Displazik Zeminde Yapılan total Kalça Artroplastilerinde Kullanılan Asetabulum Tavan Greftlerinin Rezorpsiyon Sorunları
**Nikola Azar, Cüneyt Mrzanlı, Mustafa Canikoğlu, Ali Bayman** ..... 720
Kısım - 11 Total Kalça Artroplastisinde Derin Ven Trombozu Profilaksisi
**Burak Boynuk, İ. Remzi Tözün, Nadir Şener** ..... 724

Kısım - 12 Trikompartmantal Sementli Total Diz Artroplasti Uygulamaları
**A. Baktır, Ş. Kabak, M. Halıcı, M.M. Arazi** ..... 727
Kısım - 13 Total Diz Protezi Sonuçlarımız
**Adnan Konal, Ender Uğutmen, Yusuf Ünal** ..... 731
Kısım - 14 9 Yıllık Çimentolu Total Diz Protezi Deneyimi (Sorunları ve Çözümleri)
**Ş. Atik, Sezgin Sarban, Uğur Gönç, Uluna Kanatlı** ..... 734
Kısım - 15 Patelloplasti Uygulanan Total Diz Protezi Olgularımızın Uzun Dönem Takip Sonuçları
**Metin L. Baydar, Servet Tunay, Cemil Yıldız** ..... 737
Kısım - 16 Kinematik Diz Protezinde Deneyimimiz
**A. Mahzar Tokgözoğlu, A. Mümtaz Alparslan, Bülent Atilla, Yaser Muşdal** ..... 741
Kısım - 17 Total Diz Protezlerinde Orta ve Uzun Dönem Takiplerimiz
**Bülent Erdemli, Kenan Bayrakçı, Bahattin Güzel, İlker Çetin** ..... 744
Kısım - 18 Gonartrozun Cerrahi Tedavisinde Total Diz Artroplastisi Uygulaması ve Sonuçları
**M. Ağcaoğlu, M. Özgür, M. Anter, M. Boyacıoğlu** ..... 748
Kısım - 19 Romatoid Artritte Semensiz Diz Protezi Uygulaması
**Semih Aydoğdu, Turan Dran, Nadir Özkayın, Hakkı Sur** ..... 752
Kısım - 20 Total Diz Artroplastisinde Derin Ven Trombozu Profilaksisi
**Nadir Şener, Remzi Tözün** ..... 754

## BÖLÜM - XII
## Tümörler


**Kısım - 1** Benign Aktif ve Agresiv Keik Tümörlerinde Küretaj ve Kemik Sement Agumentasyonunun Geç Sonuçları
**Güven Yücetürk, Dündar Sabah, M. Zeki Özcan** ..... 757

**Kısım - 2** Soliter Kemik Kisti (SKK) Tedavsinde Klinik Sonuçlarımız
**Nevzat Dabak, köksal Tilki, Yılmaz Tomak, Selçuk Tepe** ..... 762

**Kısım - 3** Talus Yerleşimli Osteoid Osteoma'nın Artroskopik Eksizyonu: Olgu Sunumu
**Serdar Tüzüner** ..... 766

**Kısım - 4** Juksta-Artiküler Asetabuler Osteoid Osteoma
**Akın Kapubağlı, Murat Kayalar, Sinan Kara** ..... 769

**Kısım - 5** Nadir lokalizasyonlu Benign Osteoblastoma
**Mustafa Başbozkurt, Kaan Erler, Ercan Köseoğlu** ..... 775

**Kısım - 6** Dev Hücreli Kemik Tümörünün Cerrahi Tedavisinde Klinik Deneyimlerimiz
**Turgay Er, Melih Boyacıoğlu, Ferruh İlter, Ünsal Ünlü** ..... 778

**Kısım - 7** Kemiğin Dev Hücreli Tümörü
**Kaan Erler, Vecihi Kırdemir, Can Solakoğlu, Ercan Köseoğlu** ..... 781

**Kısım - 8** Anevrizmal Kemik Kistlerinin Solid Varyantının Klniik, Radyolojik ve Patolojik Özellikleri
**Hasan Havıtçıoğlu, Mehmet Kırımca, Oya Göre, Banu Kurtoğlu** ..... 786

**Kısım - 9** Elde Arter, Sinir Basısına Neden Olan Yumuşak Doku Tümörleri
**Tufan Kaleli, Sema Özuysal, Kayahan Turan** ..... 790

**Kısım - 10** Ekstremitenin Yumuşak Doku Maling Tümörleri
**H. Mustafa Özdemir, Yusuf Yıldız Cengiz Yılmaz, Yener Sağlık** ..... 794

**Kısım - 11** Kronik Osteomiyelitlerden Sonra Gelişen Epidermoid Karsinomlar
**Turgay Er, Bülent Dilaveroğlu, Ajlan Kasabalıgil, Ali Koç** ..... 797

**Kısım - 12** Primer Sakrum Tümörlerinin Cerrahi Tedavisi; Fonksiyon mu-Yaş mı? Geniş Rezeksiyon mu, Marjinal Rezeksiyon ve Radyoterapi mi? / **H. Özgür** ..... 799

**Kısım - 13** Kontrosarkom
**Dündar Sabah, Güven Yücetürk, Murat Kayalar** ..... 802

**Kısım - 14** Omuz Çevresi Prmer ve Metastatik, Kemik ve Yumuşak Doku Sarkomlarının Ekstremite Kurtarıcı Cerrahi ile Tedavisi
**H. Özger, L. Eralp** ..... 805

**Kısım - 15** Kruris Bölgesi Kemik ve Yumuşak Doku Sarkomlarında Lokal Rezeksiyonlar
**Cihangir Yurtoğlu, Ayhan Özgündüz, Serçuk Örsel, Okan Yalaman** ..... 808

**Kısım - 16** Kondrosarkomların Orta Dönem İzleme Sonuçları
**Yusuf Yıldız, Kenan Bayrakçı, Yener Sağlık** ..... 813

**Kısım - 17** Malign Tümörlerde Hemipelektomi Uygulamalarımız ve Sonuçları
**S.Safa Eke, C. köksoy** ..... 816
**Kısım - 18** Diz Çevresi Tümörlerinde Uyguladığımız Rezeksiyon Artrodezi Ameliyatı
**S. Safa Eke** ..... 821
**Kısım - 19** Diz Çevresi Tümör Rezeksiyonları Sonrası Endokrostetik Rekonstrüksiyon
**L. Eralp** ..... 825
**Kısım - 20** Skapula Tümörlerinde Tedavi Yaklaşımımız
**Önder Aydıngöz, Murat Hız, Mact Üzel, Sergülen Dervişoğlu** ..... 828
**Kısım - 21** Kemik ve Yumuşak Doku Tümörlerinde İnce İğne Aspirasyonu (FNA) Yöntemi İle Biopsi
**H. S. Özbarlas, C. Ersöz, C. Özden, A. Kalacı** ..... 835
**Kısım - 22** Yumuşak Doku Habis Tümörlerinin Tedavisinde Neoadjuvant Yaklaşım
**Murat Hız, Fahri Erdoğan, Nurettin Heybeli, Nil Molinas Mandel** ..... 838
**Kısım - 23** Kemik ve Yumuşak Doku Tümörlerinde Cerrahi Öncesi Embolizasyon
**H.S. Özbarlas, E. Aksungur, C. Özden, F. Ünal** ..... 842

## BÖLÜM - XIII
## Genel Ortopedi Travmatoloji

**Kısım - 1** Orotpedide Radyolojik Görüntülerin Digital Yöntemle Arşivenlenmesi ve Bilgisayarlı Hasta Kayıt Sistemleri ile İlişkilendirilmesi
**Selim Yalçın, Mustafa Karahan** ..... 846
**Kısım - 2** Femur Başı Avasküler Nekrozunda (FBAN) Dekompresyon ve Vaskülarize İlyak Kanat Grefti Uygulamalarımız Erken sonuçlar
**S. Sinan Bilgin, Umut Bektaş, Sinan Adıyaman, A. Mehmet Demirtaş** ..... 848
**Kısım - 3** Alt Ekstremitede Refleks Sempatik Distrofi (RSD)'snde Rehabilitasyon Sonuçları
**H. Hallaçeli, T. Erikli, O. Karaoğlan** ..... 852
**Kısım - 4** Popliteal Kiste Eşlik Eden İntraartiküler Lezyonların MRG ile Değerlendirilmesi
**A. Fahri Demirkan, Alper Kılıç, Nuran Akkòyunlu, Özgür Dingil** ..... 856
**Kısım - 5** Poliomiyelit sekeli 644 Olgunun Değerlendirilmesi
**Mehmet Özal, Fuad Öken, Ahmet Aslan** ..... 858
**Kısım - 6** Değişik Nedenlerle oluşan Alt Ekstremite Kısalıklarında Uygulanan Uzatma Sonuçlarımız
**Cuma Kılıçkap, Serdar Özyalçın, Erkal Bilgiç, Serhat Keser** ..... 863
**Kısım - 7** Diabetik ayakların Tedavisinde Amputasyonun Yeri
**E. Sesli, H. Özyalçın, F. Öğce, H. Mert** ..... 871

Kısım - 8 Travma Kayıtları ve İnternet: Uygulamaların Ön Değrelendirilmesi
**Serdar Tüzüner, Yavuz Selim kömür** ..... 874
Kısım - 9 Kırıkların Kendiliğinden Eriyen (Biodegredable) İmplantlarla Tesbitinde Uzun Süreli Takip Sonuçlarımız
**Haluk Yetkin, A. Mutlu Vural, Sezgin Barsan** ..... 877
Kısım - 10 Ateşli Silah Yaralanmasına Bağlı Damar-Sinir Lezyonu Ekstremite Olgularımızın Retrospektif Analizi ve Prognozu
**E. Serin, M. Kömürcü, T. Işık, A. Çekirdekçi** ..... 882

## BÖLÜM - XIV
## Araştırmalar

Kısım - 1 Full-thickness Eklem Kıkırdak Defektlerinin Serbest Otojen Periost Greftleri ile Onarımına Aralıklı Aktif ve Pasif Hareketin Etkisi
**Nurzat Elmalı, Gültekin Güner, Abdullah Aydın, Kadir Ertem** ..... 886
Kısım - 2 Eklem Kıkırdak Defektinin Kaburga Perikondral Grefti ile Onarımı
**F. Balkar, Ş. Kabak, S. Karaoğlu, E.S. Karakaş** ..... 892
Kısım - 3 Osteokondral Defektlerin Tendon Otogrefiyle Tedavisi
**Ahmet Ugur Turhan, Havvanur Turgutalp, Hafız Aydın** ..... 895
Kısım - 4 Deneysel osteomiyelitin Biyobozumlu Philidroksbitürat-Kovalerat Antibiyotik Depo Sistemi ile Tedavisi
**M. Fırat Yağmurlu, Alişan Sarsu, Petek Korkusuz, Ülken Örs, Feza Korkusuz, İhsan Gürsel, Vasfi Hasırcı** ..... 898
Kısım - 5 Kronik Osteomiyelitte Antibiyotik Emdirilmiş Heterogreft Kullanımı
**Sinan Seber, İzge Günal, Erol Göktürk, Bülent Hazer** ..... 902
Kısım - 6 Yapay Kemik İmplantı Olarak Kalsiyom Fosfat Jelatin Kompozitinin Geliştirilmesi ve Antibiyotik Salımında Kullanılması
**Murat B. Yaylaoğlu, Petek Korkusuz, Ülken Örs, Feza Korkusuz, Vasıf Hasırcı** ..... 906
Kısım - 7 Monolayer Sistemde Kondrosit Kültürü Üretimi
**Cemil Yıldız, Erbl Oğuz, Jesus Bujia, Joachim Aigner** ..... 908
Kısım - 8 Dana Kemiğinde Elde Edilen Parsiyel Saflaştırılmış Done Morfogenetic Protein (ppbBMP) Kullanılarak Koyun Modelinde Transpediküler Girişle Deneysel Anterior Spinal Füzyon
**T. teoman Sevinç, Serhat Özsoy, Selim Yalçın** ..... 911
Kısım - 9 Sıçanda Menisküs Dokusuna In Vivo Gen Transfei (HVJ-Liposom Yöntemi Kullanılarak Yapılan Br Deneysel Çalışma)
**İlhan Özkan, Takashi Natsuume, Norimasa Nakamura, Konsei Shiona** ..... 916
Kısım - 10 Kemik Greftlerinin Revaskülarizasyonu
**Aziz Kurtuluş, Erol Yalnız, Nazar Erda, Mişel Kokino** ..... 919
Kısım - 11 Ortopedik Travma ve Posttravmatki Sekel Oluşumunu Etkileyen Risk Gaktörleri
**Remzi Arif Özerdemoğlu, Hüseyin Yorgancıgil, Kemal Deveci** ..... 922

**Kısım - 12** Kliniğimizde Ameliyat Edilen Hastalarda Hepatit B İnsidansı
**A. Yalçın Tabak, Mücahit Pehlivan** ..... 926
**Kısım - 13** Patellar Tendon Defektlerinin İyileşmesi
**Hüseyin Yercan, Emin Taşkıran, Dlek taşkıran, Gülçin Başdemir, Veli Lök** ..... 929
**Kısım - 14** Ekstremite Uzatmalarının Eklem Kıkırdağı Üzerine Olan Etkilerinin Değerlendirilmesi: Deneysel Çalışma
**Ercan Olcay, Ömer Yıldırım, Sehrat Özsoy** ..... 933
**Kısım - 15** Ratlarda Femoral Uzatmanın Rektus Femoris Kası Üzerindeki Etkileri
**Ö. Kalenderer, A. Dülgeroğlu, R. Kurultay, T. Tunçbay** ..... 939

Sayın Kongre Üyeleri, Sevgili Meslektaşlarım;

Hepinizi saygı ve sevgi ile selamlarım. Yeni geçirdiğim ciddi bir rahatsızlığa ve 94 yaşıma rağmen, bugün aranızda bulunmanın mutluluğunu yaşıyorum. Bana bu mutluluğu bahşeden tanrıya şükrederim.

Bu müstesna topluluğun verdiği heyecanla elde olmadan, 60 sene evvel Profesör Nissen'in ısrarlı daveti üzerine 1937 sonbaharında Cerrahpaşaya geldiğim ilk günleri bugün gibi hatırladım.

O zaman Cerrahpaşa'da 80 yataklı eski Cerrahi binası ile Prof.Dr. Neşet Ömer Hocanın Dahiliye kliniği ve Belediye ile ortak bir kaç poliklinikten başka birşey mevcut değildi. Cerrahpaşanın bugünkü yerleştiği alanda o devirde sadece eski Osmanlı evleri ve Langa bostanları vardı. Modern cerrahiyi Türkiye'ye getiren Profesör Nissen'in klnğinde bile düzenli bir arşiv ve hemşire okulundan mezun tek bir hemşire mevcut değildi. ilk iş olarak bu klinikte Mayo kliniği arşiv sstemini kurmuştum.

Binanın yetersizliği de anlaşıldığından Prof. Nissen'in hazırlatmış olduğu yeni Cerrahi binasının planlarına göre, Türkye'de ilk modern, büyük Cerrahi binasının temeli Cerrahpaşa'da 1939 yılında atılmış ve 1946'da açılışı yapılmıştır. O tarihteki durumu 1976 yılında yayınladığım "65 yıllık Cerrahpaşa Hastanesi" adlı 86 sayfalık bir kitapçıkta özetlemiştim. Son olarak halefim Ortopedi ve travmatoloji Anabilim Dalı Başkanı Prof.Dr. Macit Üzel'in ilgisi ve Sayın Rektör Prof.Dr. Bülent Berkarda'nın tasvip ve desteği sayesinde yeni ilavelerle bu kitapçığın 300 küsür sayfalık 2. baskısı yayınlandı. Son geçirdğim ağır rahatsızlığa rağmen, Cerrahpaşa Tıp Fakültesi Tarihi diyebileceğimiz bu kitabın, ikinci genişletilmiş baskısını yayınlama imkanı bulduğumdan mutluyum.

Darülfünun ve Tıbbiyenin İstanbulun Avrupa yakasına naklinden sonra kurulan İstanbul Üniversitesinin bünyesinde Türkiyede tek bir Tıp fakültesi mevcuttu. Sonraları bu Fakültenin gayret ve çalışmaları ile önce Ankara ve daha sonra İzmir ve Bursa'da Tıp Fakülteleri doğmuştur. Bütün bunları hatırlamanın bahtiyarlığını da bugün gönlümde duyuyorum.

Açılış konuşmasında sözü uzatmayacağım fakat bu münasebetle yaşadığım iki anımı dile getirmeme müsadenizi rica edeceğim.

Doktor olma ve öğretmen olma gayeme ulaşabildiğim içi mutluyum. Doktorluk muhakkak ki çok külfetli ve uzun bir çalışma ve yetişme devri gerektiren bir meslektir. Buna karşılık kazanılan maddi değerler, bu külfetli mesleğin hiçbir zaman karşılığı değildir. Fakat manevi zevkin değeri çok üstündür. Bu düşünce ile 38 senelik hocalık hayatımda, her sene klinik sömestr derslerine ilk başlayan öğrencilerime bunu şu sözlerle anlatıyordum;

"Arkadaşlar! Eğer bu mesleğe zengin olmak için girmişseniz hemen vazgeçip Yüksek Ticaret Fakültesine kaydolun fakat, eğer bir hastanızın ızdırabını gidermek veya sakatlığını önlemek ve hayatını kurtarmanın manevi zevki sizin için herşeyin üstünde ise, Tıp yolunda çalışmalarınıza devam edin."

Son olarak Tıp gibi mukaddes bir meslekte hocalığın değerini de anlatan bir olayı burada kısaca dile getireceğim. 1972 yılında 62. maddeden çalışmalar için Amerika'da blunduğum sırada, 14 Mart Tıp balosuna davet edilmiştim. Cerrahpaşa'da yetişen öğrencilerimden Amerika'da çalışmakta olan iki arkadaş beni eşimle beraber Saint Louis

Hastanesi lojmanından alıp, iki saatlik mesafedeki Mississipi Otelindeki Tıp Balosuna götürmüşlerdi. Eşimle beraber Washington büyükelçimiz Sn. Melih ESENBEL ile o tarihte Birleşmiş Milletler büyükelçimiz Sn. Osman OLCAY ve New York başkonsolosumuz Sn. Sıtkı COŞKUN'un eşleri ile birlikte oturdukları şeref masasına bizi de oturtmuşlardı. Uzun bir zamandan beri beni görmeyen, Amerika'nın değişik kliniklerinde çalışmakta olan doktorlardan bazıları bizim masaya geliyorlardı. Arkadaşlrın heyecanına şahit olan büyükelçi Osman Olcay, hiç unutamadığım espritüel konuşmalarından birini yapmaktan kendini alamamış ve şeref masasının başında oturan Washington büyükelçimiz Sn. Melih Esenbel'e şöyle seslenmişti;

"Yahu Melih! Biz büyükelçi olduğumuzdan gerinip duruyoruz, elçi oldukta ne oldu? Doktor beyler Hocayı görünce dansı bırakıp bu tarafa geliyorlar, bize yandan çarklı bir selam verdikten sonra Hocanın kimi boynuna sarılıp, kimi elini öpüp sevinç gözyaşları ile Hocayı selamlıyorlar. Büyükelçilik yerine bu samimi muameleye layık olmak için hoca olmalıymışız."

Bu espritüel hikayeyi, hem doktorluğun hem de hoca olmanın bahtiyarlığını ifade ettiği için dile getirdim. Son olarak mesleğimiz ile ilgili bir batıl inançtan söz edeceğim. Her Tıp mensubunun, en çok ilgilendiği hastalığa uğrayacağı ve hatta bu yüzden hayatının sonlanacağı iddia edilir. Clermonte ve Breitner çok meşgul oldukları rektum kanserinden, Sr Reginald Watson-Jones'un collum femoris kırığından, Eselsbergin kafa travmasından ölmüş olmaları bu iddiaya örnek olarak gösterilmektedir. Ekstremite rahatsızlıkları ile çok meşgul olduğum için, dizlerimin ızdırabını bu inanca bağlayarak teselli buluyorum. Buna da şükrediyorum.

Türkiye'de Ortopedi, Çocok Cerrahisi ile birlikte çalışmaktaydı ve adı Ortopedi ve Çocuk Cerrahisiydi. Ben 60 sene önce Türkiye'ye geldiğimde uğraşı verdiğim Travmatoloji içinde İskelet Sistemi Travmatolojisini Cerrahpaşada geliştirmeye başlamıştım. 1959'da Amerikada Ortopedi ve Travmatoloji ihtisasını bitirerek yurda dönen genç meslektaşım aynı zamanda Genel Cerrahi doçentliği sınavında bulunduğum Rıdvan Ege yurda dönmüştü. Hem Genel Cerrah hemde Ortopedi ve Travmatoloji uzmanı olduğu için Rıdvan Ege büyük uğraşı vererek Çocuk Cerrahisinin Ortopediden ayrılmasına ve bu bilim dalı adının 1961'denberi Ortopedi ve Travmatoloji olmasını sağladı. 1966'da Eğridir'de yaptığı I. Ortopedi ve Travmatoloji Kongresinde benimde Kongre Onursal Başkanı olmamı rica etmişti. Türkiye'ye geldiğindenberi Türk Ortopedi ve Travmatolojisinin çağdaşlaşması, yaygınlaşması ve uluslararası alanlara yayılmasına yardım eden eski öğrencim Rıdvan Ege'nin gayretlerinin devamını dilerim.

Beni sabırla dinlediğiniz için teşekkür eder, Yurdumuzda Ortopedi ve Travmatolojinin bugünki seviyeye erişmesinin temsilcileri olan sizleri toplu bir halde görmenin verdiği mutluluğu dile getirirken, hepinize candan saygı ve sevgi ile selamlar, çalışmalarınızda başarılar dilerim.

Prof.Dr. Mehmet Derviş Manizade

# TÜRK ORTOPEDİ VE TRAVMATOLOJİ BİRLİĞİ DERNEK GENEL BAŞKANI PROF.DR. RIDVAN EGE'NİN V. MİLLİ TÜRK ORTOPEDİ VE TRAVMATOLOJİ KONGRESİ AÇILIŞ TÖRENİNDEKİ SUNUŞU

Sayın Konuklarımız,

1966'da başlatıp her 2 senede gerçekleştirdiğimiz Milli Türk Ortopedi ve Travmatoloji Kongresinin 15.'sinin açılışında bulunmaktan büyük bir mutluluk duyuyorum.

Dünya Ortopedi ve Travmatoloji Birliği SICOT'un saygıdeğer Başkanı olan 25 yıllık dostum Prof.Charles Sorbi ve diğer dostlarım bir önceki dönem SICOT Başkanı Prof. Takao Yamamuro, Avrupa Ortopedi ve Travmatoloji Dernekleri Federasyonu Başkanı Prof.Erwin MORSCHER, SICOT Genel Sekreteri Prof. Anthony HALL ve diğer yabancı konuklara Kongremize onur verdikleri için teşekkür ederim. Bu Dünya Ortopedi ve Travmatoloji Birliği (SICOT) Yöneticileri olan Prof.Dr. Sorbie, Prof. Dr. Yamamuro ve Prof.Dr. Hall ile Avrupa Ortopedi ve Travmatoloji Dernekleri Federasyonu (EFORT) Başkanı Prof. Morscher'in herbiri aynı zamanda kendi akademik alanlarında çok seçkin birer bilim adamı olduklarından bize birer konferans lütfedeceklerdir. Ayrıca Dr. Wagner, Dr. Lawrence Dorr ve Micheal Kelly gibi 3 ünlü uzman yabancı konuğumuz da konferans vereceklerdir.

5 gün ve 4 salonda gerçekleştirmekte olduğumz XV. Milli Ortopedi ve Travmatoloji Kongremizde 219 serbest bildiri, 3 Ana Panel, 1 Tartışmalı Açık Otorum (Debate), 9 Konferans (Lecture) vardır. Ayrıca 86 Poster programda yer almıştır. Kongremizin bir günü özel dal (Specially Day)lar için ayrılmıştır. 9 Özel Dal (Travma, Eksternal Fiksatör, Çocuk Ortopedisi, Omuz, El, Omurga, Diz- Artroplasti ve Tümör) programında 29 Konferans, 9 Panel (44 Konuşmacı), 3 Tartışmalı Açık Oturum (6 konuşmacı) gerçekleştirilmekle toplam olarak bu etkinliklerde 79 konferansçı, panel ve tartışmalı konuşmacı yer almıştır. Bu Kongremize ilgi gösteren bildiri sahpilerine ve Kongre Bilimsel Programının oluşmasında ve Konuların titizlikle seçilmesinde bize yardım eden 9 Alt Komisyondaki 35 Meslektaşımıza teşekkürlerimizi sunarım. Öncelikle Kongre Düzenleme Komisyonu, ve Yönetim kurul üyelerine, Kongre Başkanı Sayın hocamız Prof.Dr. Derviş Manizade ve yardımlarını unutamıyacağım Kongre Genel Sekreteri Sayın Prof.Dr. Remzi Tözün'e yürekten teşekkür ederim.

Görüldüğü gibi Türk Otopedi ve Travmatoloji Kongrelerimiz bilimsel yönden Uluslararası düzeydedir. Ayrıca yalnız bu son sene içinde Türkiye'nin değişik bölgelerinde el yaralanmaları, vertebra kırıkları, ön çapraz bağ yaralanmaları, dizde spor yaralanmaları, omuz yumuşak doku ve kemik sorunları, ayak ve ayak bileği instabilitesi, dirsek çevresi kırık ve travmaları, trafik kazaları ve yaralanmaları, acil tip hizmetleri, artroskopi ve ilizarov uygulamaları konulu özel eğitim gün ve günleri düzenlenmiştir. Gene son sene içinde Türkiye'de yayınlanan Türkçe ve İngilizce Dergiler yanında Şahap Atik 156 sahifelik

"Eklem Cerrahisi" kitabı ile Rıdvan Ege 1260 sahifelik "Ayak ve Ayak Bileği Sorunları" kitaplarını yayınlamışlardır. Ayrıca Yeni yürürlüğe girmekte olan Uzmanlık Tüzüğü Board sistemine bu sene geçme hazırlıklarını yapmaktayız.

Sizlere bu Açış Konuşmamda 1955'te başladığım Ortopedi yaşamımdan kısa kesitler sunmaya çalışacağım. Bu benim olduğu kadar Türk Ortopedisinin de 42 yıllık yaşam öyküsüdür. 1955'te havacı bir uçuş doktoru olarak Gülhane As. Tıp Akademisi Genel Cerrahi Uzmanlık bitirme sınavına hazırlanırken kazaların çok olduğu Türk Hava Kuvvetlerimize Amerikan Hava Kuvvetleri Komutanlığının önerisi ile bir uzmanını Amerika'da Travmatoloji alanında yetiştirilmesine karar verilir. Amerika'da ise Travmatoloji ile Ortopedi ve Travmatoloji Uzmanları uğraşı vermektedir. O zaman Türkiye'de Travmatoloji ile Genel Cerrahlar uğraştığı için Hava Kuvvetleri de bir Genel Cerrahi uzmanını Travmatoloji eğitimi yapmak üzere Amerika'ya göndermeyi uygun bulmuştur. Hava Kuvvetleri kadrosundaki genel cerrahlardan birinin seçilmesi için Gülhane'ye adaylarının isimlerini gönderir. Gülhane Profesörler Kurulu bu uzman olan adaylar yerine 3 ay sonra uzmanlık sınavına girecek olan beni aday gösterir. Genel Kurmay ve Hava Kuvvetlerinin kendi adaylarından seçilmesi konusundaki ısrarı üzerine Gülhane önerilen yeni 3 adayı da 2. kez uygun bulmayarak gene benim gönderilmemi önerir. Bu işler uzarken ben Genel Cerrahi Uzmanı oldum ve 5 uzman içinden Genel Cerrahiye başasistan seçildim ve Gülhanede göreve başladım. Altı ay sonra beni Amerika yerine Ankara Üniversitesi Tıp Fakültesine Ortopedi ve Çocuk Cerrahi asistanlığına gönderdiler. Buradaki çoğunluğu yatalak (Pott, Osteomiyelit ve Polio Sekeli gibi) hastalarla dolu olan 40 yataklı klinikte ayda 2-3 küçük ameliyat (aşiloplasti, osteomiyelit küretajı vb.) yapılmaktaydı ve Kürsü Direktörü rahmetli İzzet Birant hoca ayda bir klinikte hasta vizitine çıkardı.

Fakültedeki Ortopedi ve Çocuk Cerrahi fahri asistanlığımda haftanın 6 çalışma gününden üçünü Gülhane'ye giderek Genel Cerrahi Başasistanı olarak çalışıyor orada ameliyatlara giriyordum. Gülhane 2. Cerrahideki hocam Prof.Dr. Recai Ergüder yurt içinde ve yurt dışında tanıyabildiğimi en usta cerrah ve en kibar insanlardan birisiydi. Fakat doktor olan eşim dahil benim Genel Cerrahi başasistanı olma şansına kavuşmuşken Ortopediye fahri asistan oluşmu yadırgıyorlardı. 4-5 aylık asistanken yeni Hava Kuvvetleri Komutanı olan ve Erzincan Hava Üssü Komutanıyken Hava Üssünde yanında çalıştığım Org. Tekin Arıburun beni hastanede gördü. Durumumu sordu, benden önce hacalarım olayları anlattılar, sonra ve ben bir ay içinde Amerika'ya gönderildim. Gönderilmemle ilgili haberler 7-8 aydır gündemde olduğumdan başvurularımı yapmış olduğum için Amerika'ya hemen gönderilme kararı zorluk yaratmadı. Amerika'da Ortopedi-Travmatoloji asistanlığına ancak bir sene Genel Cerrahi asistanlığı yapanlar alındığı için ve bende Genel Cerrahi uzmanı olmam nedeniyle cerrahi rotasyonu yapmaksızın büyük şans eseri olarak New York'ta Colombia Üniversitesi Ortopedi ve Travmatoloji asistanlık programına başladım. Presbiterian ve St Lukes Hastanelerinde David M. Bosworth, Frederick R. Thompson, Harrison L. Mc Laughlin, Frank. E. Steinchfield, J.R. Cobb, Charles S. Neer II, Robert E. Carroll, Adrian A. Bassett gibi birçok ünlü hocayla çalıştım. Amerika Ortopedi Board Başkanı olan Dr. Bosworth'un başasistanı iken Amerika'da 30 state (Eyalette) Or-

topedi Merkezlerini ziyaret ettim. Yurda dönerken gene Prof.Dr. D.M. Bosworth'un özel temasları sayesinde Bolonya-Rissoli (Ortopedi) Enstitüsü (Hastanesi), Londra (R.Watson Jones ve H.G. Osmond Clarke), Paris (Merle D'Aubigne ve Judet kardeşler), Frankfurt (Güntz), Münih (Max. Lange) ve Viyana (L. Böhler) Tıp Fakültelerinin herbirinde birer hafta kadar kalarak çalışmalarını izledim.

Böylece Amerika'da Ortopedi ve Travmatoloji asistan ve başasistanı olarak çalışmış, Amerika ve Avrupanın büyük Merkezlerini ziyaret ederek Ağustos 1959'da yurda dönmüştüm.

1959'da Türkiye'ye dönüşümde Ortopedinin durumu şöyle özetlenebilir. 1947'de Ortopedi ve Çocuk Cerrahisi uzmanlık dalı (9 Ağustos 1947 Tarihli Tüzük) olarak adlandırılmıştı. İstanbul Tıp Fakültesi Ortopedi Kliniği Çapadaki yeni binasına taşınmış, 1933 Üniversite Reformüle kurulan bu kliniğin kurucu Hocası olan ve Amerika'ya gönderdiği mektuplar ile bana destek veren değerli hocam Ord.Prof. Akif Şakir Şakar emekli olmuştu. İstanbul Tlp Fakülte Ortopedi kliniğinde 2 Genel Cerrah (Prof.Dr. Münir Ahmet Sarpyener, Prof.Dr. Cevap Alpsoy) ve 2 Ortopedi-Çocuk Cerrahi Uzmanı (Doç.Dr. Hüsamettin Atav ve Doç.Dr. Esat Kılıçhan) olan öğretim üyesi vardı. Öğrenciliğimin de geçtiği bu klinikte Çocuklarda apandisit, fıtık, hidrosel, meningosel, invaginasyon, tavşan dudağı gibi çocuk cerrahisiyle ilgili çalışmalar ağırlıkta olup, PEV, Kalça çıkığı (erken yaşta cerrahi girişim yapılmıyordu), osteoartüküler tüberküloz, osteomiyelit, çocuk felci sekeli gibi ortopedi konularile çok az uğraşılırdı ve iskelet sistemi travmatolojisiyle hiç uğraşılmazdı. Zaten kırık, çıkık ve iskelet, eklem, bağ yaralanmaları eğitimini ve tedavisii genel cerrahlar yapar ve yaptırırdı. İkinci Tıp Fakültesi Ankara'daydı, kürsü başında Genel Cerrah olan Prof.Dr. Avni Duraman vardı ve burada daha çok kronik ve yatalak hastalar (Pott hastalığı, osteomiyelit, poliomiyelit, artroz ağırlıklı rehabilitasyon) aylarca yatardı. Ülkemizdeki üçüncü Tıp Fakültesi olan Ege Üniversitesi Ortopedi ve Çocuk Cerrahi kliniğinde Ortopedi'den yetişme (Amerika'da da eğitim yapmış olan) Doç.Dr. Merih Eroğlu vardı. Bu klinik Bakanlığa ait Dr. Behçet Uz Çocuk Hastanesindeydi ve yalnız çocuk Ortopedisi ve Cerrahisi yapabiliyordu. Bu çocuk hastanesinin Bakanlık kısmında çok iyi bir insan olan Ortopedi uzmanı Dr. Orhan Eroğlu vardı. Sosyal Sigortalar Genel Müdürlüğüne ait Nişantaşı hastanesinde Poliklinik hizmetleri ağırlık taşımaktaydı ve burada Ortopedi uzmanı Dr. Fethiye Ayral ve Dr. Sungur Gültekin vardı. Ülkemizde o dönemlerde osteoartiküler Tüberkülozun çokluğu nedeniyle gene o zamanki tüberkülozluların deniz veya göl-dağ iklimli yerlerde (sanatoryum gibi) daha iyi tedavi olacağı inancıyla Sağlık Bakanlığına bağlı İstanbul Baltalimanı, Trabzon, Eğridir ve Urla'da açılan 4 Kemik ve Eklem Tüberkülozu (sonradan tüberküloz yerine Kemik Hastalıkları denilmiş olan) hastanesi vardı. Bunlardan yalnız Trabzon'da Ortopedi uzmanı olarak Dr. Cevdet Alptekin vardı, diğerleri Genel Cerrahti. Bunlar içine en faali Fransa'da bir süre çalışmış olan, iyi yönetici iyi cerrah olan Orhan Aslanoğlu'nu ve Trabzon'da protez ve ortez'ini bile kendi atelyesinde kuran Ortopedist Cevdet Alptekin'i saygıyla anmak isterim. Baltalimanı Hastanesinde Türkiyede ilk kez Abee yöntemiyle Pott hastalığında füzyon yapmış olan Baha Oskay ve Ruhi Soyer çalışmıştı, sonradan Nuri Çallılar gelmişti, hepsi Genel Cerrahtı. İşte 1959'da

Türkiye'nin Ortopedi adı altında Travamatoloji dışında çalışma yapan Ortopedi ve Çocuk Cerrahisi klinikleri ve uzmanları bunlardı (Ortopedi eğitimi yapmış fakat Genel Cerrah uzmanlık belgesi bulunan Belkıs Canfesçi ve Oropedist Rıfkı Bilge'yi de anmak gerekir).

Türkiye'de dönüşümde dileği üzerine Akif Şakir Şakar Hocayı İstanbul'da Caddebostan koyundaki evinde eşimle ziyaret ettik. Beni adeta şımarttı ve ayrılırken bana fotoğrafını vereceğini ve bunu Ankara'da açmamı istedi. Ankara'da fotoğrafı açtığımda yüzümün kızardığını bugün bile hessederek anımsarım "Aziz ve Değerli Meslektaşım ve Şubemizin İstikbaldeki Ümidi Rıdvan Ege'ye Sevgi ve Saygılarımla. 29.08.1959 Akif Şakir Şakar" diye yazmıştı. Sonra emekli olmasına rağmen Sağlık Şura üyesi olarak 2-3 ayda bir eşiyle Ankara'ya gelir bizi mütevazi evimizde ziyaret ederlerdi. Vefatından sonra ailesi bana Rıdvan Bey kabul buyurursanız evimizdeki Akif Şakir Hocanın kütüphanesini size vermek istyorum dediler. Halbuki İstanbul ve Ege Üniversiteleri buna talep olmuştu. Bir kamyon dolusu kitabı Ankara'ya taşıtarak Ankara Tıp Fakültesinde yeni yaptırdığım ve onun adını verdiğim 150m$^2$'lik kütüphaneye yerleştirdim. Yaptırdığım büstünün altına en çok beğendiği "Bir Üniversite Hocasının başlıca görevi kedisini geçmiş muavinler yetiştirmektir" sözünü yazdırttım. Ben bu özdeyişi akademik yaşamım boyunca ilke edinmişimdir.

1959 Ağustos'unda Gülhane'ye geldim. Amerika'ya Ortopedi ve Travmatoloji için gönderilmeme rağmen Gülhane'de henüz Ortopedi kurulmamış olduğu için Genel Cerrahi'de 2 yıllık başasistanlığımı da tamamlayarak ve Gülhane'de Doçentlik olmadığı için o zamanki deyimle hoca muavini olarak göreve başladım.

1959'da Türkiyede hiçbir Ortopedi-Çocuk Cerrahi Kliniğinde travmatoloji yapılmıyordu, Genel Cerrahlar bu işle uğraşırdı ve oralarda da kırık cerrahi tedavisinde çok seyrek olarak (yılda 2-3) Küntscher çivisi ve vida tesbiti, tel ile serklaj (tibia, femur, humerusta), delik açılarak kemiği çevreleyen tel tesbiti (Böhler yöntemi) yapılırdı. Femur boynu kırıklarında bile ameliyat yapılamazdı (benim Veteriner Müdürü olan babamda bile 1952'de genel cerrahlarca alçıya alınan kalça kırığında psödoartroz olmuştu), ancak 1-2 cerrahi klinğinde Küntscher çivisi kesilerek o günlerde güncel olan Smith Petersen çivisi gibi femur boynu kırığı tesbiti yapıldığını ilginç bir anı olarak hatırlarım.

Gülhane Komutanı ve 1. Genel Cerrahi hocası Prof.Dr. Necmi Ayanoğlu (Amerika'da 2 sene kalmıştı) bana "Sen Amerikada hemde çok iyi yerlerde Ortopedi ve Travmatoloji yaptın fakat bizde senede ameliyatlık ancak 4-5 ortopedi olgusu oluyor ve asker olan gençlerde Ortopedik sorun yok. Sen hem genel Cerrahide bana 2. kişi olarak yardım et hemde bir senede ortopediye ait olgularda istediğin ameliyat ve tedaviyi yap eğer yeterli bir sayı olursa Gülhanede Ortopedinin açılması için sana yardım ederim" dedi.

Türkiye'de Üniversitelerde, Sağlık Bakanlığı ve ençok travmalı bulunan Gülhanede bile Ortopedinin durumu buydu. Bu durumda kendi kendime 3 konuda çaba göstermeğe karar aldım.

1. Türkiye'de Ortopedi ile uğraşan 3 Tıp Fakültesi, 1 SSK Hastanesi, 4 Kemik ve Eklem Hastanelerini ziyaret ederek oradaki meslektaşlarımla (Üniversitedekileri tanıyordum) tanışmak ve yaptıklarını görmek.

2. Bir sene içinde elimden geldiğince çok ortopedik hasta görmek ve tedavi etmek ve bunları belgelemek.
3. İskelet travmatolojisinin genel cerrah işi olmayıp kas ve kemikle uğraşan Ortopedistlerin işi olduğunu yalnız sözle değil, işle ve aynı zamanda tıp ilgilileri ve yetkililerine bu konuyu anlatarak travma'yı Ortopedi içine almak ve eski bir Fransız geleneği gereği Türkiye'de Ortopedi adı yanına adeta yama gibi eklenen Çocuk Cerrahisini Ortopedinin yanından ayırmak.

Amerika dönüşümde beni oradayken de izleyen ve ben Amerikaya gitmeden fahri asistan olduğum Ankara Tıp Fakültesi Ortopedi Doçenti ve 1959'da Kürsü Direktörü olan Prof.Dr. Avni Duraman beni Fakülteye öğretim görevlisi olarak (Türkiye'de Ortopedi uzmanlık belgemi almıştım) aldı. Gülhane Komutanı Ayanoğlu ve Fakültedeki Ortopedi hocası Prof. Dr. Avni Duraman sınıf arkadaşlarıydı ve bir müşterek tarafları de yeniliğe açık, ilerici görüş sahibi ve yanındakilerin ilerlemesine destek olan seçkin kişiler olmalarıydı.

Ben her 2 klinikte çalışmaya başladım. Amerikadan gelirken beraberimde getirdiğim 15 kadar Thompson protezi, 20 Smith Petersen cup'ı, 15 Jewett Çivisi (trokanterik bölge kırıkları için), 15 Smith Petersen Çivisi (o zamanlar femur boynu kırığında kullanılırdı), 20 kadar Rush çivisi, 25 kadar Lane ve Sherman Plağı, 300 kadar vida, 30-40 Kirschner ve Steinman çivisini kullanmaya başladım. Trokanterik kırıklı bir devlet büyüğü İngiltere'ye gidecekken Jewett çivisi (o zamanın en ideal çivisi), bir femur boynu kırığında Thompson protezi yapmam, 1960'ta büyük olay oldu. Bunların bir kısmı o zamanın radyo ve 1-2 gazetesinde yer aldı. 27 Mayıs 1960 Askeri yönetim döneminde bir Milil Birlik Üyesinin kolundaki 2 kırığı, birinin kızındaki dirsek kırığını ameliyatla tedavi etmem, İtalya'ya gönderilmek üzere olan bir futbolcunun menisküsünü ameliyat etmem meslek itibarımızı artırıyordu. Bu ilk sene içinde 22 vertebra tüberkülozunda (doçentlik tezim olan posterolateral füzyon), 6 posterolateral dekompresyon (rakotomi) ile Pott absesi boşaltmam, 5 skolyoz düzeltme ve füzyon ameliyatı yapmam ve bunları 1-2 senelik asistanlarla yapmam ve hatta onlara asiste ederek yaptırmam çok ilgi uyandırıyordu. 1960'ta Avni Duraman hocamız kalp krizi geçirdiği için orada da yalnız kalmıştım. Bu çalışmalarım etrafa yayılırken 1960 ihtilalinden sonra yurt dışında tedavi için yapılan başvuruları incelemek amacıyla kurulan komisyonda Ortopedi hastalarını değerlendirmek için görevlendirildim. Büyük devlet adamı ve dönemin en saygın devlet büyüğü İsmet İnönü'nün torununu yurt dışı tedavi raporu almışken bu Türkiye'de tedavi olur diyebilmem ve sonra tedavisinin Türkiyede yapmam ve iyi sonuçlanması artık Ortopedi ve Travmatolojinin hem kamuoyunda hemde melektaşlarımız tarafından iyi anlaşılmasını gördükçe daha çok çalışıyordum. Bu süreçte yalnız bu 2 hastanede değil SSK, Demiryolu, Belediye ve Numune Hastaneleri ve Sanatoryuma ameliyata gidiyor, Gülhanede bir senede Ortopedi olarak ne yapılabileceğin göstermek için büyük çaba veriyordum çünkü bana Gülhanede Ortopedi ve Travmatolojinin gereğini kanıtlamam söylenmişti. Bu bir senede 262 Ortopedik ameliyat yaparak (33'ü vertebra, 62 kalça ve uzun kemik kırığı, 11 kalça hemiartroplastisi ve cup artroplastisi, 36 çocuk kalça, ayak, poliomiyelit ameliyatı, 15

tümör ve diğer girişimler) bunları 1 ay içinde Türkçe ve İngilizce olarak yayınladım ve Gülhane Komutanı Tugn. Necmi Ayanoğlu hocaya sundum. Bana hiçbirşey söylemeden sekreterini çağırıp "Bu haftaki Profesörler Kuruluna Ortopedi ve Çocuk Cerrahisi kliniğinin açılması" ve klinik direktör vekilliğine (ancak Profesörler klinik direktor olabilirdi) Doç.Dr. Rıdvan Ege'nin atanması" teklif yazısını yaz ve imza için bana getir dedi. Sonra 2 yanağımdan öperek kutladı ve benden başka dileğim olup olmadığını sordu. İzninizle iki arzum var diyerek birincisi yeni açılacak klinik adının "Ortopedi ve Çocuk Cerrahisi" yerine "Ortopedi ve Travmatoloji" olması ve ikinci dilek olarak Ortopediye Cerrahi'nin yanındaki Kadın Doğuma ait az kullanılan yerlerin bize bağımsız olarak verilmesinin mümkün olup olmadığını dile getirdim. Lütfederek ikisine de evet dedi ve süregelen işlemler sonucu 1961'de Gülhanede bağımsız Ortopedi ve Travmatoloji Kliniğini kurmuş olduk. Ek görevle çalıştığım Tıp Fakültesi Ortopedi-Çocuk Cerrahisi Kürsü direktörü Avni Duraman hoca birgün bana "gel seninle dekana gidelim" dedi. Büyük bir olaydı fakat nedenini bilemiyordum. Dekana beni utandıracak övgü dolu çok güzel şeyler söyledikten sonra benim Gülhane "Ortopedi ve Travmatoloji" kliniğini kurduğumu gerçekten artık Fakültedeki kürsü adının değişmesi gereğini belirtti. Dekan Zafer Paykoç hoca bana dünyadaki genel uygulamayı sordu ben de anlattım. 1-2 ay geçmişti ki Avni hoca bana dekanlıktan gelen yazı'da adımızın Ortopedi ve Travmatoloji olarak değiştirilme önerisini Üniversite Senatosunun onayladığına ait yazıyı okudu. Benim aynı zamanda Genel Cerrahi doçenti olmam, travmatoloji alanındaki çalışmalarım, genel cerrahların bu alana az ilgi göstermeleri ve ayrıca zaten bu dalda uğraşanların sayısının 15-20 kadar oluşu (1960-1961) nedenlerinin de etkisiyle Travmatolojinin Ortopediye bağlanma işlemi Genel Cerrahi ustalarını pek rahatsız etmedi, zaten o tarihlerde değişen uzmanlık tüzüğüne ilkin ayrı bir Travmatoloji uzmanlığı (yalnız Ortopedi ve Genel Cerrahi Uzmanları için 2 sene) koydurtmuştum, (6.9.1962 tarihli Uzmanlık Tüzüğü) sonraki birkaç yıl süren uğraşılarımla bu Travmatoloji uzmanlığını da kaldırttırarak adımızın uzmanlık tüzüğünde (18.4.1973 tarihli) Ortopedi ve Travmatoloji olarak değiştirilmesini sağlamıştım. İstanbul ve Ege üniversiteleri 60'lı yıllarda Ortopedi ve Çocuk Cerrahisi, 1964'de Ankara Üniversitesine bağlı olarak kurulan Hacettepe Tıp Fakültesindeki ve 1967'de yeni kurulan Hacettepe Üniversitesindeki klinik ise uzun yıllar Ortopedi adını kullandı).

Böylece ilk karar veya düşüncelerimi Ortopedinin canlanması, Travmatolojinin Ortopediyle beraberliğinin belgelenme ve tanınmasına öncülük ederek gerçekleştirmeğe başlamıştım. Gene 1960'ta İstanbul'dan başlayarak 3 Tıp Fakültesi, 4 Kemik Hastalıkları Hastanesini ziyaret ettim. Bu ziyaretlerimde onları tanışmak istediğimi, sorunlarımızı paylaşmak ve destek olma gayretimi dilimle değil hareketlerimle anlatmaya çalışmıştım. Zaten bir işe başlarken eleştiriyle başlanamayacağını, sevgi ve güven yaratarak güç birliği ile başarılı olunacağı inancını kazanmıştım. Birşeyler vermeden, insanları sevmeden ve onlarla birçok şeyi paylaşmadan dostluk, güven ve işbirliği sağlanmayacağını öğrenmiştim. Bu belki ilkokul 4. sınıftan Tıbbiyeyi bitirinceye kadarki sınıf mümessili (başkanı) veya sınıf çavuşu (Askeri Tıbbiyede sınıf birincilerinin göreviydi) oluşumun verdiği bir davranış biçimi olsa gerek. Bu ziyaretimde beni ençok düşündüren internal fik-

sasyon ve rekonstrüksiyon için kullanılacak malzemenin Türkiye'de bulunamayışıydı. İlkin Makina Kimya Kurumu Mühendisleriyle plak-çivi yapmak için uğraşı verdik, başarılı olmadı. Nihayet İstanbulda çok güvenilir bir hukukçunun bu tıbbi alet ve malzeme ile uğraşma hevesinde olduğunu öğrendim. Saygın bir İstanbul efendisi olan Kazım Dedeoğlunu Austenal (şimdiki Hawmedica firmasıyla ilişkiye geçirerek Vitalium çivi, vida, plak ve protezleri firmaya bende mektup yazarak Türkiye için %30 özel indirim sağlayarak) ucuz ve çok az bir kâr'la getirtmesine yardımcı olduk. Bunları 8 bölge asker hastanesi (Genel cerrahlar için kurs açmıştık) ve ilgili Ortopedi klinik veya hastaneler kullanmaya başladı (1961'den sonra başka firmalar da dışardan malzme getirmeye başladı).

1961'de Şükrü Bayındır Amerika'da uzmanlık eğitimini tamamlayarak Hacettepe Çocuk Enstitüsü ve Hastanesine gelmişti. Sonradan büyük gelişme gösteren genel cerrah Güngör Çakırgil 1960'ta Ankara Tıpta Ortopedi asistanlığına başladı. Amerikada bir süre eğitim gören Faham Sipahioğlu 1962'de Gülhaneye başasistan olmuştu.

Gülhanedeki Ortopedi asistanlarımızı 2-3 aylık Çocuk Ortopedisi rotasyonları için Hacettepeye, Gülhane ve Fakülte Ortopedi asistanlarının (Yücel Tümer, Ömer Şarlak) ve diğerleri 3 ay için A.Ü. Tıp Fakültesinde anatomiye göndermeğe başlamıştık.

1962'de Bakanlar Kurulu kararı ile 5 sene süreyle Gülhanedeki görevim devam etmek üzere Ankara Tıp Fakültesinde (haftada 4 gün) öğretim üyesi olarak görevlendirildim. O tarihlerde Fakültede Avni Hoca'dan başka bir süre İngiltere'de kalan Cemal Ergun ve Fransa'da kalan Şeref Kömürcüoğlu uzman olarak çalışıyordu, bunlar sonradan ayrıldılar.

Ben 1963 ve 1967'de 2 kez daha Amerikaya gittim. İlkinde bir sene gene Colombia Üniverstesinde (Presbiterian Hastanesi) Prof.Dr. Robert Carroll'un yanında El Cerrahisinde çalıştım. 1967'de Fulbright konuk öğretim üyesi olarak (Profesör olmuştum) Harvard Üniversitesi Boston Children Hospital'de (Dr. Green), Iowa State Üniversitesinde (Dr. A. Flatt, Dr. Ponsetti ve Dr. Larson), Los Angeles Southern California Üniversitesinde (Dr. Joseph Boyes) bir sene kaldım. Gülhanede Faham Sipahioğlu ve Metin Soyak Ortopedide doçent oldukları için Gülhaneden 1967'de ayrıldım, hep Ankara Üniversitesi Tıp Fakülteside çalışmaya başladım. Hacettepe'den Şükrü Bayındır doçent oldu. 1967'de ayrı bir Üniversite olan Hacettepe Ortopedisi de Şükrü Bayındır'dan sonra gene yurt dışı eğitim gören Nejat Tokgözoğlu'nun katılımıyla, Ege Tıp Fakültesi yeni binasına geçerek çocukların dışındaki yetişkinlerin ortopedik olgularında da (Prof. Dr. Merih Eroğlu) ameliyat yapmaya başlamış, Çapa (İstanbul Tıp Fakültesi) Ayhan Arıtamur, Alp Göksan ve Fahri Seyhan gibi yurt dışı Ortopedi Eğitimi de gören genç kuşak katkısı ile çağdaş ve dinamik Ortopedi ve Travmatolojiye yönelmişlerdir. Cerrahpaşa Tıp Fakültesi Ortopedi Kliniği Derviş Manizade ve Kemal Bayraktar hocalarla travma ağırlıklı Ortopediye başlamıştır. 1968'de Ege Tıp Fakültesien yurt dışı eğitim gören Mehmet Tiner ve Veli Lök doçent olarak katılmışlardır. Orhan Aslanoğlu ve Sungur Gültekin Ankara Numunede, Fahri Bey Haydarpaşa Numune Hastanesinde, Cevdet Alptekin İzmir Devlet Hastanesinde, SSK Ankara (Sabahattin Özberk), İzmir SSK Hastanesinde (Fethi Şahiner)

Ortopedi ve Travmatoloji kliniklerini canlandırmışlardır ve Güngör Çakırgil 1965'te doçent olmuş 9 senedir Almanya'da olan Doçent Zeki Korkusuz doçent olarak 1969'da Ankara Tıp Fakültesi öğretim kadrosuna katılmıştır. Hacettepede eğitimini tamamlayan Talat Göğüş bir süre İngiltere'de eğitimini sürdürerek Hacettepeye dönmüştü.

Seneleri ve gelişmeleri kronolojik olarak değerlendirmek güç oluyor çünkü biri başlamışken diğeri devam ediyor.

Yıl 1966 Ortopedist sayısı asistanlarla birlikte 40 kadar olmuştu. Türkiye'de Ortopedi Bilim Dalının Travmatolojinin sahibi olduğunu kanıtlamak için mi nedir Alanya ve Antalya'da Genel Travmatoloji ve Eğridir'de ilk Ortopedi-Travmatoloji Kongresi düzenledim. Bunda nöroşirürjienler, Göğüs Cerrahları, Karın Cerrahisi uzmanları ve Kardiyolog meslektaşlarımda vardı, İlk Milli Ortopedi ve Travmatoolji Kongresini böylece 25-28 Mayıs 1966'da Eğridir'de gerçekleştirdik. Eğridir'deki 3 Paneldeki Konularımız: Osteoartrit tüberküloz, Vertebra cerrahisindeki özellikler ve Kırık tedavisindeki görüşler idi.

1963'te kuruculuğunu yaptığım Türkiye Sakatların Rehabilitasyonu, Ortopedi ve Travmatoloji Derneği öncülüğünde 1970'de Ankara'da Büyük Ankara otelinde 1. Akdeniz ve Ortadoğu Ortopedi ve Travmatoloji Kongresini (1. Mediterranean and Middle Eastren Orthopaedic Surgery and Traumatology Congress) düzenledim. Kongreye dünyanın 20 ülkesinden 100'den fazla Ortopedist kendi masraflarını ödeyerek katıldı. Bunlardan dünyaca çok ünlü olanlardan birkaçını bilgilerinize sunayım: Amerika B.D.'den Frederick R. Thompson, William Fielding, Vernon Nickel, Robert E. Carroll, Alfred B. Swanson, George Omer, W.K. Massie, D.K.McElroy, T.R.Waugh, F.L.Liebolt, G.Pipkin, H.T. Sakallarides, K.H.Hubbard, F. Georinger, Kanada'dan Macnab, İngiltere'den Daniel Brooks, Almanya'dan G. Küntscher, A.N. Witt, G. Chapchal, H.Mau, G. Hopf, Fransa'dan Merle D'Aubigne, J. Debeyre, Austurya'dan F. Weschselberger, İtalya'dan P.G. Marchetti, İsviçre'den C.Hirsch, L. Nicad, Yugoslavya'dan S.Popo Vide, J. Antic, L. Rosoviç, M. Zaravkoviç, Çekoslovakyadan J. Cervenansky, Finlandiyadan E.V.S. Koskinen, Romanyadan Dadolescu, Mısırdan M.K.Zorkani, W. Fahmy, G.Zaki Said, A. El Hamamsy, Arap Emirliğinden H.El Hadidi, Ürdün'den A. Kerkiacharian, Suudi Arabistan'dan El. G. El Muhammed, Venezuella'dan C.M.Herman ve değişik ülkelerden diğer meslektaşlar katıldı. Çok canlı ve başarılı geçen bu Kongreden sonra o zamanların bir numaralısı olan Prof.Dr. Merle D'Aubigne'nin önerisi üzerine Merkezi Ankara'da olan Akdeniz ve Ortodoğu Ortopedi ve Travmatoloji Derneğini (Mediterranean and Middle Eastren Society of Orthopaedic Surgery and Traumatology, MMOT) kurdum ve 16 sene Başkanlığını yaptım ve her 2 senede bir (Ankara'dan sonra Kahire, Atina, Madrid, Tahran, Split, Roma, Marsilya) değişik ülkelerde toplantılar yaptık. 1983'teki yeni Dernekler Kanunundan sonra Uluslararası ilişkiler çok kısıntılı ve sıkıntılı olduğundan Derneği lağvettim.

Bu uluslararası kongrelere Türkiyeden 30-40 meslektaşım katılırdı. Bunlardan en demirbaşları Orhan Aslanoğlu, Talat Göğüş, Veli Lök, Kut Sarpyener, Ali Akçiçek, İsa Köklü ve Yücel Tümer'di.

1970'de Türkiye'de 3 büyük şehirde varolan Ortopedi ve Travmatoloji Derneklerinin

çalışmalarını koordine etmek ve Türk Meslektaşlarımıza yurt genelinde yaygın hizmet verebilmek için "Türk Ortopedi ve Travmatoloji Birliği Derneğini" kurduk ve çalışmalarımızı güç birliğiyle sürdürmeğe çalıştık. Bu Derneğin biçimsel olarak Federasyon (Birlik) şekilnde kuruluşunda İstanbul Tıp Fakültesinden Prof. Münir A. Sarpyener ve Prof. Cevtat Alpsoy bir hayli karşı çıkmışlardı, bu uzun ve hazin bir öyküdür.

Türkiye'de 1959 ve 1960'lı yılların başında Ankara'da Ortopedi ve Travmatoloji alanındaki aktif etkinliğimiz diğer Ortopedi kuruluşlarının ve meslektaşlarımızın da güçlenmesini ve canlanmasına neden olmuştu.

İzmir'de Prof.Merih Eroğlu 1960'lı yıllarda çocuk hastanesinden Bornova'daki modern hastaneye geçişinden sora, Hacettepeye 1961'de gelen (Ş. Bayındır) ve 1964'ten sonra yeni kurulan Ankara Üniversitesine bağlı Hacettepe Tıp Fakültesi olarak Çocuk Ortopedisi yanında yetişkin ortopedisiyle de meşgul olmaya başlayacak gücümüzün ve bize olan ilginin artmasına neden oldu. Hacettepeye Sevim Kömürcüoğlu, Nejat Tokközoğlu ve Talat Göğüşte katıldılar. İstanbul Tıp Fakültesi Ankara ve İzmir'deki yeni yapılanma paralelinde yavaşta olsa Travmatolojiye ve çağdaş Ortopediye ağırlık vermeye başlamıştı. İstanbul'da Ayhan Arıtamur, Alp Göksan ve Fahri Seyhan (her üçüde dış ülkelerde çalışmıştı) bu yenileşmenin önde gelen genç kuşak uğraşıcılarındandı. Ankara Tıpta Güngör Çakırgil, Gülhanede Faham Sipahioğlu, Metin Soyak ve Ömer Şarlak bana destek olmuşlardı. Ankara'da Ortopedi ve Travmatolojinin bu yeni yapılanmasında bir akadaşımızın dışında hepsi el ve gönül birliğiyle işbirliği yapmıştır. Ankara Çocuk Ortopedisi özellikle Doğuştan Kalça Çıkığı, Skolyoz gibi gelişme çağı sorunları, aktif travmatoloji ve el cerrahisinde özel uğraşı vermeğe başlamıştı. Artık benim 1959'larda başlattığım hemiartroplasti ve Cup yerine total protez, yalnız kemik greftli spinal füzyon yerine enstrümentasyon, konvansiyonel osteosentez yerine AO grubu kompresyon görüşü ağırlığını koymaya başlamıştı. Fakat ilginç olan Dünyadaki her yeni uygulamayı ençok bir senede Türkiye'ye getirebiliyorduk ve uyguluyorduk.

Ortopedideki bu yapılanmaya Bakanlıkla olan devamlı temaslarım, radyo ve yeni başlayan Televizyondaki konuşmalar, sunduğum raporlara ve özellikel Tıpta Uzmanlık Tüzüğü ve Yataklı Tesisler yönetmeliğini yaparken birlikte çalıştığım, Numune Hastanesi Başhekimi ve Bakanlık Tedavi Hizmetleri Genel Müdürü büyük insan rahmetli Şemsi Özdilek'le uzun sohbetlerimiz sonucu 1965'te ilk kez Sağlık Bakanlığı Ankara Numune Hastanesinde Ortopedi ve Travmatoloji Kliniği kurulmaya karar verildi. Bu kliniğin başına (sonra şef olan) Eğridir Kemik ve Eklem Hastalıkları Hastanesini başarıyla efsaneleştiren Orhan Aslanoğlu geldi. Artık Üniversiteler, Devlet ve SSK Hastanelerinde yeni açılan Ortopedi ve Travmatoolji Klinikleri ve oralarda görev alan dinamik ve bilgili eğitimci ve uzmanlar çağdaş Ortopedi ve Travmatolojinin gelişme yarışına katıldılar.

1960'lı yılarda kurulan Erzurum (Atatürk) ve daha sonra ilkin buna bağlı olarak kurulan Adana, Bursa (İlkin İstanbul Üniversitesine bağlıydı), Diyarbakır Tıp Fakülteleri (Ankara Üniversitesine bağlıydı) Ortopedi-Travmatoloji kürsülerini yapılandırırken Kayseri (Hacettepe Üniversitesine bağlı Gevher Nesibe) 1973'te Fakülte kuruculuğunu yaptığım Antalya (Ankara Tıp Fakültesi Dekanlığım sürecinde kuruldu ve bize bağlı kurulmuştu) ve

aynı yıllarda açılan Samsun (19 Mayıs), Sivas (Cumhuriyet), Çukurova (Erzuruma bağlı olduğu için iptal edilip 1973'te yeni kurulan), Karadeniz Teknik Üniversite (Trabzon) ve Gazi Tıp Fakültesi (ilkin Akademiye bağlı olup, bizim Vakıf olarak tahsis ettiğimiz hastanede kurduğumuz) Ortopedi ve Travmatoloji Kürsülerinin hepsinde özveriyle çalışan Ortopedi hocalarımız çağdaş kliniklerin oluşmasına çok çaba gösterdiler. Ankara Üniversitesine bağlı Diyarbakır Tıp Fakültesine her sene derslere gittik. 1973'te Ankara Üniversite Tıp Fakülte Dekanıyken büyük mücadeleyle kurduğum Antalya Tıp Fakültesinin Ortopedi-Travmatoloji Anabilim Dalı'nın ilk Başkanlığını yaptım. 1979'da Gazi Tıp Fakültesi ancak kendilerine verdiğimiz Trafik Hastanesi sayesinde kurabildik. Anabilm Dalı Başkanlığını yaptığım bu Fakülteye Doç.Dr. Orhan Aslanoğlu ve Doç.Dr. İnanç Ayas hocaların katılmasiyla güç kazandı. 1982 YÖK ve daha sonraki yasa gereği sayısı 28'i bulan Edirne'den Van'a, Samsun'dan Gaziantep, Urfa'ya kadar uzanan Anadolumuzda Ortopedi ve Travmatolojinin öncü bilim abideleri olan kuruculuk görevi yapan meslektaşlarıma yürekten minnet ve şükranlarımızı sunarım. Bunlardan kıdemli öncülerinden birkaçını soyadı sırasına göre sayarak vefa duygularımı tazelemek isterim. Erdoğan Altınel, Bülent Alparslan, Selçuk Atilla, Muzaffer Aykurt, Celâl Baki, Gürbüz Baytok, Kemal Erol, Öner Gedikoğlu, Mişel Kokino, Derviş Manizade, Sinan Seber, Ali Sönmezler, Şafak Şahlan, Mehmet Tiner, Tansel Ünsaldı, Macit Üzel. Ayrıca GATA, Sağlık Bakanlığı ve SSK Eğitim Hastanelerinde daha önce sayamadığm Soyadı sırasıyla Savaş Ağaoğlu, Ali Akçiçek, Ümit Akkoyunlu, Kemalettin Ardıçoğlu, Tuğrul Berkel, Aziz Çöl, Orhan Girgin, Sungur Gültekin, Mahmut Karlı, İsa Köklü, Rebii Kurultay, Ünal Kuzgun, Atilla Ongan, Sabahattin Özbek, Ahmet Sebük, Faham Sipahioğlu, Ömer Şarlak, Yücel Tümer, Metin Türkmen, Rıfkı Us, Nüzhet Yazıcı gibi Kıdemli Şef ve Hocalar, ayrıca son 10 senedir Fakültemizde ve diğer Eğitim Hastanelerinde akademik atılım yapan meslek öncülerine şükranlarımız sonsuzdur, saygıları değerleri kadar çok olduğu için burada adlarını tekrarlayamıyorum. Elbette bu vesileyle Ortopedi ve Çocuk Cerrahı olarak öncülük yapan, hizmet veren kıdemli hocalarımz Akif Şakir Şakar'a özel şükranlarımızla birlikte Münir Ahmet Sarpyener, Derviş Manizade, Avni Duraman, Cevdet Alpsoy ve Fethiye Ayral Hocalarımı saygıyla ve minnetle yadederiz. Kırk yıldır Türk Ortopedisine ışık olan değerli Merih Eroğlu Hoca'nın bu etkin dinamizmini uzun yıllar sürdürmesini dileriz.Ben Tıp öğrencisiyken Yurt dışından Cerrahpaşaya geldikten sonra sanırım 1946'da Doçent olan, 60 yıldır Travmatoloji ağırlıklı hizmet veren Kongremizin başkanı degerli hocamız Sayın Derviş Manizadeye sağlıklı uzun ömürler dilerim.

Büyük hizmetler vererek ebedi hayata göç eden çok değerli meslektaşlarıma, emekli olan veya olmayan ve Türkiye'nin çeşitli yörelerinde hizmet gören Ortopedi ve Travmatoloji kervanının emektarlarına saygı ve şükranlarımızı sonuyoruz. Eğer bugün çağdaş bir düzeye geldiysek bu düzeye ancak onların çaba ve gayretleriyle geldiğimizi biliyor, inanıyor ve her geçen gün kendi koşullarında yaptıklarını giderek artan hayranlıkla anıyoruz. Çünkü biz bu mesleğin bir gelenek, bir vefa ve bir saygı meşalesi olduğuna inanıyoruz. Dünü sevmez ve dünlerde yaşıyanlara vefa göstermezsek yarınlarda güvenle ilerlememiz bir hayaldir. Başkalarına göstermediğimiz vefayı gelecek kuşaklardan bekliyemeyiz.

Ortopedideki bu yenilikleri yapmak, sistemi kökünden değiştirme ve yapılanma sürecinde sevgi ve ilgisiyle daima benimle olan Ankara Tıp Fakültesinin Kürsü Direktörü Prof.Dr. Avni Duraman'ın hoşgörüsünü, desteğini ve unutulmaz büyüklüğünü minnetle yadederim. Yirmi sene aynı Klinikte çalışmamıza rağmen ilişkilerimizde buruklukla anılacak hiçbir olay olmadığını bizimle çalışanlar iyi bilir, nur içnde yatsın, çok iyi insandı. Gülhanede Ortopediye sonradan katılan ve Kliniği kendisine devrettiğim Prof.Dr. Faham Sipahioğlu'nada yardımları için şükranlarımı sunarım. Askerlikte benden kıdemliydi, bir önceki sınıftandı fakat klinik direktörü ben olmuştum çünkü O benden daha sonra Doçent olmuştu. Fakat bu ikileme rağmen beraber bulunduğumuz 6-7 sene ve ayrılışımdan sonraki yıllarımızda daima sevgi, saygı ve destek dolu beraberliğimizi, aramızda tek bir sıkıntılı olay olmadığını övgüyle belirtmek isterim, Faham hoca gerçekten iyi insan, çalışkan bir hocadır.

**1982 Sonrası**

1982 Ekim'inde yürürlüğe giren Yükseköğretim Kanunu gereğince ve 3 sene önceki yeni eklemelerle bugün 33 Tıp Fakültesinde Ortopedi ve Travmatoloji Uzmanlık eğitimi yapılmaktadır.

Bu son dönemi çoğunuz yaşadığınız için kısa anlatacağım. Bugüne kadar İstanbul, Ankara, Ege (İzmir) ve Hacettepe (Ankara) dışında Ortopedi ve Travmatoloji ABD kurulan Üniversiteler alfabe sırasiyla, Adnan Menderes (Aydın), Akdeniz (Antalya), Atatürk (Erzurum), Başkent (Ankara)- Celal Bayar (Manisa), Cerrahpaşa (İstanbul), Cumhuriyet (Sivas), Çukurova (Adana), Dicle (Diyarbakır), Dokuz Eylül (İzmir), Ege (İzmir), Erciyes (Kayseri)- Fatih (Ankara), Fırat (Elazığ), Gazi (Ankara), Gaziantep (Gaziantep), Gülhane (Ankara), Hacettepe İngilizce (Ankara), Haran (Şanlı Urfa), İnönü (Malatya), İzzet Baysal (Bolu-Düzce), Karadeniz (Trabzon), Kocaeli (Kocaeli), Ondokuz Mayıs (Samsun), Orhan Gazi (Eskişehir), Marmara (İstanbul), Pamukkale (Denizli), Selçuk (Konya), Süleyman Demirel (Isparta), Trakya (Edirne), Uludağ (Bursa ve Yüzüncü Yıl (Van). Ortopedi ve Travmatoloji Eğitim yaptıran Sağlık Bakanlığına bağlı hastaneler Ankara'da 3 (Ankara Numune Hastanesi, Ankara Hastanesi ve Dr. Muhittin Ülker Acil Yardım - Travmatoloji Hastanesi), İstanbul'da 4 (Haydarpaşa Numune, Kartal, Şişli Etfal ve Taksim Hastanesi) ve İzmir'de 2 (Atatürk Eğitim Hastanesi ve Dr. Behçet Uz Çocuk Hastanesi), Sosyal Sigortalar Genel Müdürlüğüne bağlı olarak Ankara'da 1 (Ankara), İstanbul'da 3 (Göztepe, İstanbul ve Okmeydanı), İzmir'de 2 (Tepecik ve Buca) olmak üzere 15 hastanede Ortopedi eğitimi yaptırılmaktadır. Böylece bu 48 Eğitim Hastanesinde yıllara göre değişmekle beraber 400 kadar Ortopedi ve Travmatoloji asistanı (veya araştırma görevlisi) eğitim yapmaktadır. Bu Fakülte ve eğitim hastanelerinde Profesör, Şef, Doçent ve Şef Muavini olarak 200'ün üstünde kıdemli, eğitimci ortopedist görev yapmaktadır. Bazı eğitim hastanelerimizde bazı meslektaşlarımız El Cerrahisi, Travma, Kalça, Vertebra, Diz, Omuz, Artroplasti, Tümör, Çocuk Ortopedisi gibi yan dallar oluşturdular ve çalışmalarını bu alanlarda yoğunlaştırdılar. Bunlardan bazıları Derneğimiz şubesi olarak yeni çalışma alanı bulmuşlardır.

**Kongre ve Bilimsel, Bölgesel Toplantılar**

1966'dan beri bugüne kadar düzenlediğimiz 15. Milil Kongeremizde ilk yıllar katılanlar 100-200 veya birkaç yüz iken son kongerlerde katılım binin üzerindedir. Bugüne kadarki 15 Kongredeki 63 Panelde 359 meslektaşımız konuşmacı olmuş, mezuniyet sonrası dahil 21 Konferans ve 2219 serbest bildiri (çeşitli yılarda veya aynı kongrelerde aynı kişilerin birçok bildiride bulunması nedeniyle) sunuşunda bulunmuştur.

Bugüne kadar Milli Ortopedi ve Travmatoloji Kongre gerçekleşen yerler şunlardır: Eğridir (1966), Ankara (Büyük Ankara Oteli 1970), İstanbul (Hilton 1971), İzmir (Büyük Efes Oteli 1973), Ankara (DSİ 1975), İstanbul (Şimdiki The Marmara Oteli 1977), İzmir Çeşme (Altınyunus Oteli 1979), Adana (Üniversite Kampüsü 1981), Bursa (Uludağ 1983), Alanya (Alantur Tesisleri 1985), Mersin (PTT Tesisleri 1987), Ankara (GATA 1989), Kuşadası (Onur Otel, 1991), Nevşehir (Dedeman Oteli 1993), İzmir (Efes Oteli 1995) ve İstanbul (Atatük Kültür Sarayı 1997). Ayrıca Türkiye'de 1. Fizik Tedavi ve Rehabilitasyon Kongresini Derneğimiz aracılığı ile ben ve Doç.Dr. Rıdvan Özker'le birlikte 1972'de Ankara'da yapmıştık.

Son yıllarda Kongrelere katılım çok artmıştır. Bu da Kongrelerin büyük kentlerde veya büyük merkezlerde yapılmasına, konaklamanın büyük otellerde gerçekleşmesine neden olmuş dolayısiyla kongre maliyetini artırmıştır. Fakat bizim Milli Kongrelerimizin bir özeliği 30 yıldanberi bilimsel nitelik kadar sosyal etkinliklere önem vermemizdir. Daima tarihi ve yöresel geziler, yemekler, müzikli, eğlenceli etkinliklerle çok kez eşlerimizin ve çocuklarımızın katılımı ile kongrelerimizi bir şölen havasında yaparız.

Biz Türk Ortopedistleri olarak 30 senedir ülkenin çeşitli yörelerinde Blimsel toplantılar yaptık, bölgesel kaynaşmayı sağlamaya çalıştık, o bölgeler ve oralardaki insanlarımızı tanıdık, onlarda bizi tanıdı. Bunlardan bazı bölgeler alafabe sıasiyla şöyledir: Adana (2), Alanya (1), Ankara (11), Antalya (2), Aydın, Bolu, Çeşme, Edirne(2) Eğridir (4), Eskişehir (2), Erzurum, Denizli, Gaziantep (2), Haymana, İskenderun, İstanbul (10), İzmir (6), Kayseri (2), Kıbrıs-Magosa (2), Kütahya, Trabzon (3), Van (2) ve Zonguldak. Buralarda ev sahipliği yapan meslektaşlarımızın sıcak ilgisi ve konukseverliği hertürlü övgünün üstündedir.

Ortopedi ve Travmatolojinin Türkiye'de yeniden yapılanma hareketine 1959'da başladığımızı sayarsak Uluslararası Akdeniz Ortopedi ve Travmatoloji Kongresi, Türk-İtalyan, Türk-Alman, Ulslararası katılımlı SICOT (Societe Internationale de Chururgie Orthopedique et de Traumatologie) bölgesel Kongrelerini (1974 ve 1995) ülkemizde yaptığımız gibi Milano ve Hamburg'ta Türk-İtalyan ve Türk-Alman Kongrelerini düzenledik. Ayrıca MMOT (Akdeniz-Ortadoğu Ülkeler) olarak Kahire, Atina, Madrit, Tahran, Split, Roma ve Marsilya'da Birliğimizin Ortopedi kongrelerini düzeledik, buralara 30-40 kişilik gruplar halinde ve bildirilerle katıldık. 32 yıldır ülkemize dünyaca ünlü dörtyüzden fazla bilim adamı gelerek kongrelerimize veya bilimsel toplantılarımıza katılmışlar, konferanslar vermişlerdir. Aynı şekilde iki yüzden fazla meslektaşımız yurt dışı kongre ve toplantılarında bildiri sunmuşlar veya panelist olmuşlardır. 1963'te Viyana'da SICOT top-

lantısındaki DKÇ konulu bildirim Amerika'da olduğum için bir meslektaşımın adımıza okuması heyecanlı bir olaydı bizim için. 1966'da Paris SICOT Kongresine Pott hastalığı paneline katıldığımdaki heyecanı hâlâ yaşarım, elbette 1960'lı yıllarda bunlar hayaldi ve bir başlangıçtı.

Sonraki yıllarda SICOT, EFORT ve AOA Kongrelerine büyük gruplar halinde katılmakta, bildiriler sunmakta ve kongre vesilesiyle yol boyunca Asya, Avustralya, Afrika, Güney ve Kuzey Amerika ve içinde bulunduğumuz kıt'alarda topluca grup turları yapmaktayız.

**Yayınlar ve Dernek, Muayenehane İlişkileri**

Türk Ortopedistleri ilk yıllarda çoğunlukla yurt içi yayınlarda bulunurken son yıllarda yabancı dergi ve kongrelerde meslektaşlarımızın adlarının çok görülmesi bizi gerçekten duygulandırıyor. İlk Ortopedi kılavuz kitabımı 1962'de, 2 cilt'lik Kırık ve Çıkıkların Tedavisi kitabımı 1967'de yayınlamıştım. Hareket Sistemi Travmatoloji kitabımın 4. baskısının (3 cilt 3158 sahife) 1989'da (ilk baskı 1968), Ortopedi (Turek, 2 cilt, 1634 sahife) 1980'de, Travma kitabımı (638 sahife) 1981'de, El Cerrahisi kitabını (708 sahife) 1991'de, Çocuk Kazaları (118 sahife) kitabını 1984'te, Acil Yardım ve Kazalar kitabı (276 sahife) 1984'te, Omurga (1199 sahife) kitabını 1992'de, Kaza, Hastalık ve Yaralanmalarda ilk ve Acil Yardım kitabı (604 sahife) 1995'te diğer birçok kitaplarım yanında 72. kitabım olan Ayak ve Ayak Hastalıkları (1264sahife) 1997'de basılmıştır. Bugüne kadarki 10099 sahife tutan 15 Türk Ortopedi ve Travmatoloji Kongresi kitaplarını 63 panel (369 konuşmacı), 21 Konferans ve 2219 serbest bildiri yazılarını redakte ederek 15 cilt halinde bastırdık. Benim diğer kitaplarım yanında İstanbul Tıp Fakültesinden Akif Şakir Şakar hocamızın "Çocuk Cerrahisi ve Ortopedi Kliniği Dersleri" kitabı 1949'da yayınlanmıştır. 1951'de İstanbul Tıp Fakültesinden Doç.Dr. Cevat Alpsoy "Sun'i Uzuv, Ortopedide Cihaz" kitabını yazmıştır.

İstanbul Ortopedi Kliniğinden Prof.Dr. Münir Ahmet Sarpyener "Acil Cerrahi Girişimler" kitabı genel cerrahi ile ilgilidir. Prof.Dr. Esat Kılıçhan'ın kitabı Çocuk Cerrahisi ile ilgilidir.

Benim 1961'de başladığım kitap yayınımdan sonra ülkemizde yayınlanan Ortopedi ve Travmatolojiyle ilgili hatırlayabildiğim diğer kitaplar şunlardır:

Güngör Çakırgil (Watson-Jones)'in Kırıklar ve Mafsal ve Yaralanmaları kitabı (1968), 1968'de Avni Duraman, Zeki Korkusuz ve Güngör Çakırgil'in Ortopedi kitabı 1971'de, Sabahattin Özbek'in Doğuştan Kalça Çıkığı ve Tedavi Metodları 1972'de, Dr. Önder Yazıcıoğlu'nun Kalça Cerrahisinde Total Protez Uygulamaları ve Komplikasyonları kitabı 1978'de, Prof.Dr. Bahattin Temoçin'in Harrington metodu ile Skolyoz Tedavisinin Üstünlükleri kitabı 1979'da, İstanbul Tıp Fak. Ortopedi-Travmatoloji Kliniğinin "Ortopedi ve Travmatoloji" kitabı 1981'de, Güngör Çakırgil'in "Ortopedi ve Travmatoloji" kitabı 1982'de, Ömer Şarlak (J.N. Aston)un Ortopedi El Kitabı, 1983, Zeki Korkusuz'un Ortopedi ve Travmatoloji Kitabı" 1983'te, Mustafa Caniklioğlu'nun Femur Başı Epifiz Kayması 1983'te,

Orhan Aslanoğlu'nun "Eksternal fiksatör ve Klinik Uygulamalar" kitabı 1987'de, Tansel Ünsaldı'nın "Ortopedi ve Travmatoloji Ders Kitabı, 1987'de, Kemal Erol'un "Ortopedi Travmatolojide Kliniğe Giriş 1990'da, Ömer Taşer'in Diz Artroskopisi ve uygulamalar, Tansel Ünsaldı'nın "Ortopedik Özürlüler" kitabı 1990'da, Emin Alıcı'nın Omurga Hastalıkları ve Deformiteleri kitabı 1991'de, Ömer Şarlak ve Ahmet Y. Şarlak'ın Ortopedik Ayakkabı 1994'de, Mehmet Çakmak - Mehmet Kocaoğlu "Eksternal Fiksatörler kitabı 1995, Şahap Atik'in "Ekem Cerrahisi" 1997'de yayınlanmıştır.

Ortopediyle ve Travmatoloji ile ilgili makaleler 1957'den beri Amerika'dayken Kalça protezleri, Doğuştan Kalça protezleri, Doğuştan Kalça Çıkığı, Ostomer (kemik çimentosu) hakkındaki seri halndeki DİRİM"deki (o zamanki tıbbi dergiden en sık ve en çok basanıydı) yayınlarımda, ilk dış yayınım hocam David M. Bosworth'la 1961'de (J.B.J.S. 43A:93-106, Jan. 1961), 1964'te Avni Duraman hocayla (Neuvieme Congress de la SICOT) ve bugüne kadar 36'sı yabancı dilde olmak üzere dergilerde 300'ü aşkın yayınım olmuştur. Benim gibi birçok meslektaşımın hemde yalnız 3 büyük kentten değil Konya, Adana, Sivas, Kayseri dahil ülkemizin her bölgesndeki meslektaşlarımızın yayınları ve posterleri yurt dışına dağılmıştır ve özelikle genç kuşak bu hizmet yarışında çok ilerlerdedir. Uluslararası bir dergi olan International Surgery'de (Member of International Editorial Board, 1980'den beri) olmam, Türk Ortopedisi için onurlu bir ayrıcalık olsa gerek. Ayrıca benim sahip ve editörlüğünü yaptığm Türkiye'de 1975-1982 arasında Türkiye Ortopedi ve Travmatoloji Dergisi, 1994'ten beri Turkish Journal of Hand Surgery and Microsurgery, Gene 1994'ten beri Turkish J. of Bone and Joint Surgery'dan başka İstanbul Türk Ortopedi ve Travmatoloji Derneğinin 29. Volümünü yayınladığı "Acta Orthopaedica et Traumatologica Turcica", Şahap Atik'in editörlüğünü yaptığı 1989'dan beri 8. volümü yayınlanan Artroplasti, Artroskopik Cerrahi, Emin Alıcı'nın editörlüğünü yaptığı ve 1990'dan beri yayınlanan J. of Turkish Spinal Surgery, Hacettepe Ortopedi-Travmatoloji Kliniğinin yayınladığı Hacettepe Ortopedi dergileri Türk Ortopedistlerinin emeğini yansıtan değerli eserlerdir.

Türk Ortopedi ve Travmatoloji Birliği Derneği olarak 50 senedir SICOT ve 4 senedir EFORT üyesiyizdir. SICOT'nun üç senede bir 2-3 kişiye lütfettiği "SICOT Onursal Üyeliği" ünvanından birisinin 1996'da Amsterdam SICOT Kongresinde şahsıma verilmesi ülkemiz için müstesna bir onurdur. Ayrıca 1995'teki VI. Dünya El Cerrahları Federasyonu Kongresinde benim de "Dünya El Cerrahi Öncüsü" töreniyle ödüllendirilmem gene ülke için ayrıcalıklı bir onurdur. Çünkü bunların sayısı tüm Dünyada 20 kadardır.

Dış ülkelerden ve ülkemizden aldığım birçok onur madalya, diploma ve belgeleri (İçlerinde Kıral, Dünya Federasyonları ve birçok Uluslararası kuruluş'tan) yanında 1995'te yılın en başarılı Vakıf başkanı plaket ve ödülünü aldım.

Ülkemizin en ciddi kurumlarınan olan TÜBİTAK 1996 Hizmet Ödülünün Travmatoloji alanındaki hizmetlerim nedeniyle bana verilmesi büyük bir uğraşı verdiğim bu alandaki çalışmamın en seçkin ödülüdür.

İlkkez Türk Tabibpler Birliği İstanbul Tabip Odaları aracılığayla oluşturulan "Tıp

Hizmet Ödülü"nün ilkinin 14 Mart 1997'de bana verilmesi onurlu bir anı olarak değerlendirilebilinir.

Ben 1960-1978 arasında muayenehanemde de çalıştım fakat hiçbirgün saat 17'den önce muayeehaneme gitmedim. Aynı zamanda muayenehaneme yazdırttığım tabelalarla "Burada hastaneye hasta yatırılmayacağının ve çalıştığım hastanelerde gördüğüm veya ameliyat ettiğim hastaların görülmeyeceği" yazdırtmıştım, hastaneyle ilişkili kimseyi muayenehanemde görmedim, bunun aksini söyleyebileceklerini sanmıyorum. Tıp mensupları ve yakın akrabalarından hiçbir ücret almamışımdır. Hastanede haftada 1 veya 2 gün 9.30-12.30 arasında poliklinikte öğrenci ve asistanlarla en az günde 20 hasta muayene etmişimdir. Bunları dile getirmekteki amacım hastanede poliklinikte yapsanız, benim gibi her ameliyatı yapsanız veya asiste de etseniz muayenehanenin hekimi tatmin etmesidir, çok zengin olmadım fakat 2 Okul yaptıracak kadar varlığım oldu. Kısmi statüde çalışanlar yayın yapamaz ve klinik çalışmalarında katkısı az olur diyelere katılmıyorum. Ben o kısmi statüde hem hastanede haftada 20-40 hasta muayene ediyor, hem haftada 2 tam gün ameliyata giriyor, hemde öğrenci vizit ve dersleri, yapıyor, konseylere zevkle, hiç ihmal etmeden katılıyordum. Bizimle çalışan arkadaşlarımızın çoğu da o yıllarda öyleydi ta ki özel muayene furyası çıkınca bu düzen biraz bozuldu. Ben 20 senedir Sakatlar Derneği Polikliğinde gene aynı heyecanla fakat bu kez saat 18'den sonraları çalışıyorum. Bildiğimizi paylaşmak, gücümüz yettiğince hastalarımıza ve toplumumuza yararlı olmak mutluluğun en yücesidir. Meslek hayatımızda bilerek kötülük yapmamağa ve bildiğimizi en yararlı şekilde kullanmaya ve paylaşmaya çalışmak en zevkli huzur kaynağımızdır, belkide yapabileceğimiz en iyi ibadettir.

**Ortopediyle İlgili Mediko-Sosyal Hizmetler**

Türk Ortopedistleri olarak bilim dalımızı yakından ilgilendiren 5 alanda da öncülük yaptık, uğraşı verdik. 1963'te Türkiye Sakatların Rehabilitasyonu Derneğini kurarak özürlülerin sorunlarını gündeme getirdik. İlkkez 1960'lı yılların sonunda Ankara'da bir Rehabilitasyon Merkezi ve Ortopedik Özürlüler Okulu yapılmasına öncülük ettim, program ve planlama aşamalarında uzun süre ilgi ve hizmet vererek gerçekleştirilen bu 2 yapıtın oluşmuunda Dr. Osman Yaşar ve Dr. Nedim Coşkun'un çabalarını saygıyla anarım. 1972'de ilk Fizik Tedavi ve Rehabilitasyon Kongresini iki Rıdvanlar (Rıdvan Özker'le) Ankara'da düzenledi diye espri yapmışlardı. 1981 Uluslararası Sakatlar Yılı Teknik başkanı olarak Özürlüler için okul, Rehabilitsayon Merkezi ve onların mediko-sosyal, eğitsel ve çalışma koşullarını düzenleyen 9 yasayı çıkartabildik. Bunda Devlet Başkanı Sayın Kenan Evren ve Sosyal Güvenlik bakanı Sadık Şide'nin destek ve ilgileri, Dr. Orhan Girgin ve Dr. Orhan Aslanoğlu başta tüm Türk Ortopedistlerinin bana olan desteği unutulamaz. Bu vesileyle Birleşmiş Milletler Genel Sekreterinin gönderdiği taktirname belgesini ülkem adına şükranla anıyorum.

Ayrıca ülkemizde büyük sorun olan çocuk felci'ni önlemek için 1980'li yıllardan bu seneye kadar sürdürülen Poliomiyelit aşısına Dünya Sağlık Teşkilatı ve Rotarienlerin

katkisiyla Sağlık Bakanlığı aşı kampanyalarına destek vermiş. Bizim de katıldığımız bu yeni aşı kampanyaları ile Çocuk Felci hemen hemen sıfıra inmiştir.

Üçüncü uğraşımız Trafik Kazalarını azaltma yönünde oldu. Ülkemizde ilkin durum tesbiti ve sonra da eğitim-denetim ve teknik koşulların düzeltilmesi için yapılacakları tartışabilmek için 1962'de Milli Türk Tıp Kongresinde konuya dikkati çektik ve Kongrede yaptığımız panel sonunda görüşlerim 1964'te 226 sahifelik kitap olarak yayınlanmıştı. 1983 ve 1996 Trafik Yasalarının çıkışında çok etkimiz oldu ve ilk yardım İstasyonları ve Acil Yardım Merkezleri kurma ve yaralıların ücretsiz tedavi zorunluluğu getirmede emeğimiz ve etkimiz azımsanamaz. Vakıf olarak kurduğumuz 250 yataklı Dr. Muhittin Ülker Acil Yardım ve Travmatoloji Hastanesi 20 yıldır hizmet veriyoruz. Dünya Kazalar ve Trafik Kazaları Federasyonu 1994'te Tokyo'da Dünya Trafik Tıbbi alanındaki çalışmalar için bana "Olağanüstü Hizmet" Madalyası vermiş. Eylül 1997'de Dünya trafik Tıbbına öncü lider Altın madalyası uzun yıllardan sonra Dünya kazalar Federasyonunca bana verileceği bildirilmiştir.

Dördüncüsü Mediko-sosyal etkinliğimiz İlk Yardımın herkesçe bilinmesi için bu seneden başlayarak okullarda zorunlu İlk Yardım Dersi getirilmesine öncülük ettik.

Beşinci Medkososyal uğraşımız Spor Travmatolojisidir. İlkin 1960'lı yıllarda Spor Hekimliği Derneği olarak kurumlaşmış, sonraları sorunları Orhan Girgin, Veli Lök ve özellikle Mahmut N. Doral'ın Uluslararası ilişkileri akademik yönden, Orhan Girgin, Uğurtan Baysan, Mehmet Binnet, İlker Çetin, Savaş Ağaoğlu, Burhan Uslu ve Derya Dinçer'in Federasyonlarla olan sıkı işbirliği ile Spor Travmatolojisinde etkinliğimizi artırmaktadır.

**Ortopedik Malzeme**

1980'lere kadar Ortopedi ve Travmatolojide kullandığımız internal fiksasyon araçlarının hemen tamamına yakını yurt dışından getirildi, çok pahalıydı ve bir protez, intramedüller çivi, kalça çivi veya vidaların tüm serilerini her hastanede hazır bulundurmak mümkün değildi, zordu. Yerli sanayi bazı intramedüller çivi veya plaklar yapıyorduysa da biomekanik ve metallaruji yönünden henüz gelişme aşamasındaydı. 1959'da Türkiye'ye gelirken yanımda getirdiğim protez, çivi, plak ve vidalar tükenmeye başladığında Makina Kimya Sanayiindeki Mühendislerle uzun görüşmeler ve uğraşı sonu jewett çivisi ve düz (lane) plak yaptırmış olduğumuzu fakat sağlamlığı (bending) ve üst tabakası (cila) sorun yarattığından kullanamadığımızı daha önce belirtmiştim. 1960'ta o zaman Amerikada en güvenilir olan Vitalium protez, çivi, plak yapan firmadan (o zaman Austenal şimdiki adı Hawmedica firması) malzeme getirmeğe başladığımızı daha önce yazmıştık. Dedeoğlu uzun yıllar bu hizmeti efendice ve normal kâr sınırlarında yaptı. Sonra 1960'larda İstanbul'da Evren'ler, sonra İzmir'de Hipokrat firması çivi, plak vb. malzemeleri paslanmaz çelikten yapmaya başladılar. Beğenip kullananla, beğenmeyip eleştirenler vardı. İhtiyaçların ve kullanımın artışı ile bu firmalar ilkin ithal paslanmaz çelik işlemeye

başladılar. Giderek dış teknolojiyi kullanmaya ve nihayet son 4-5 yıldır araştırma ve biyomekanik verilere dayanan, bilgisayarlı üretimle biçok yabancı ülke ortopedi malzeme firmasiyla dış piyasalarda rekabet edebilecek düzeye ulaştılar. Plak, çivi, vida'dan kendi tasarımları olan vertebra enstrümentasyonları, kalça protezleri, değişik eksternal fiksatörlere kadar kullanım malzemesinden mikrocerrahide kullanılan pens ve makaslara kadar birçok aleti ülkemizde üretmeye ve hatta dışarıya satmaya başlanıldı. Dr. Cevdet Alptekin ve Hayri Dursunoğlu (Hipokrat 1972, 1986), Nejat ve Atilla Evren (Evren, 1960), (Ege Medikal) ve Türk ortopedisine büyük hizmetleri olan adeta bizlerle büyüyen Mehmet Elestekin ve Mehmet Güpgüpoğlu ile onların kurulmasına öncülük ettikleri MEDOR Ortopedi endüstrisine (1994) ve diğer kuruluşlara teşekkür borçluyuz.

Son yıllarda Uluslararası kongre ve toplantıların çokluğu ve Türkiye'deki büyük Milli Türk Ortopedi ve Travmatoloji Kongresi yanında Vertebra Cerrahisi, Travmatoloji, Çocuk Ortopedisi, Diz, Omuz, El Cerrahisi, Ayak Sorunları, Tümör gibi konularda periodik kongreler yapılması meslektaşlarımızı giderek ağır bir ekonomik sıkıntıya sokmaktadır. Bu ise bazı ilaç ve sanayi firmalarının ekonomik destek (sponsor'luk) kavramı ve uygulamasını getirmiştir. Diğer gelişmiş ülkelerde de kurum veya firmaların eğitim, araştırma ve bilimsel etkinlikler bakımından katılımcı olmasının yararlarına inanmaka beraber giderek yozlaşan kişisel ilişkilerle adeta firmalara karşı ticari bir bağımlılık yarışının veya alışkanlığının oluşması bizleri rahatsız etmiyor değil. Bu firmaların destek veya katkılarını bireysel ilişkilerle doğrudan meslektaşlarımıza yapmayarak Kliniklere veya Derneğimizin kuracağı bir komisyon yardımıyla yapmasını birkaç kez önermişsekte ticari yönden pek sempatik gelmemiş olmalı ki firmalar kişisel ilişkiler kurarak, yalnız meslektaşlarımızı değil aile bireylerini de konuk etme ve ağırlama davranışını giderek gelenek haline gelmiştir. Fakat bugünkü sıkıntılı uygulamanın çoğunluğu nasıl rahatsız ettiğini anlamamak kolay değil.

**Ortez - Protez**

Ortopedi ve Travmatooljinin başarısında büyük payı olan Ortez ve Protez endüstrüsü herne kadar Osmanlı dönemi askeri hizmetlerine kadar uzanırsa da İstanbul'da serbest piyasada 1928'den beri Kifides firmasının 70 seneye yaklaşan hizmetleri, 1948 Ankara Tıp (Fuat Çelik 1948, Gerbert 1950, Gerthz ve 1958'de İstanbul Tıp (Çapa) Fakültelerinde (Priess, Ngdbe, Ziebel, Orhan Başkır) Alman teknisyenlerin ve Prof.Dr. Orhan Başkır'ın yardımıyla, Gülhanede 1965'te Rizzoli Enstitüsüne gönderdiğimiz 4 Ortopedist, 5 teknisyen astsubay'ın 1961'de GATA'da, 1968'de Hacettepede (Hidayet Erdem-Nejat Güçlü) kurulan protez atelyeleri ile bizim büyük ihtiyacımız geliştirilerek karşılanmıştır. Bu hizmetleri başlatan Akif Şakir Şakar (İstanbul), İzzet Birant-Avni Duraman (Ankara Tıp), Gülhanemize, Rıdvan Özker, Nejat Güçlü, Hidayet Erdem'e (Hacettepe) ve bu hizmete İzmir'de en son katılan Halit Özyalçın (Ege Üniv.)e müteşekkiriz. Dış piyasada ise kaliteli ortez ve protez gelişiminde 70 yıllık Kifidis kuruluşuna ve Hidayet Erdem Hoca'ya çok şey borçluyuz. Ortopedi ve Travmatolojiyi Fizik Tedavi ve Rehabilitasyonsuz düşünmek mümkün değildir. Uzman doktorlar kadar

Gülhanede Rehabilitasyon tesislerini kuran Prof. Dr. Aziz Sevüktekin, Sağlık Bakanlığında Rehabilitasyon kavramını yerleştiren Dr. Osman Yaşar ve Dr. Nedim Coşkun'un hizmetleri unutulamaz. Fakat bize yardımcı olan fizyoterapist Yüksek Okulunu 1960'lı yıllarda İhsan Doğramacı Hoca kurmuş Rıdvan Özker hoca kurumlaştırmıştır. Bugün Türkiye'de sayıları 6'ya ulaşan bu Yüksek Okulların mezunları sayesinde bir zamanların poliomiyelitleri şimdilerin serebral paralizi, vertebra travması, artroplasti, diğer rekonstrüksiyon olguları ve travmalıların tedavisinde onlar sayesinde bizler daha başarılı olabilmekteyiz.

**Dış İlişkiler ve Kongreler**

1950'li yıllarda Uluslararası Ortopedi ve Travmatoloji Birliğine (SICOT, Societe Internationale de Chirurgie Orthopedique et de Traumatologie) üyesi olduk bugün halen 50-60 akitf SICOT üyesi vardır. 1975 (İstanbul) ve 1995 (İzmir) de 2 kez SICOT Bölgesel Kengeresi Türkiye'de yapıldı.

1980'de Dünya El Cerrahları Dernekleri Federasyonuna (IFSSH, International Federation of Societies for Surgery of the Hand) üye olduk 1994'te IFSSH Bölgesel toplantısını İzmir'de yaptık.

1970'ten beri iki senede bir Alman-Türk Ortopedi Kongreleri yapılmaktadır.

1970'te Akdeniz ve Ortadoğu Ortopedi ve Travmatoloji Derneğini (MMOT Ankara'da kurduk. MMOT Kongerlerini bizim yönetimimizde Ankara, Kahire, Atina, Madrid, Tahran, Split, Roma ve Marsilya'da düzenlediğimizi ve buralara büyük gruplar halinde bildirilerle katıldığımızı daha önce değinmiştik.

1993'te Avrupa Ortopedi ve Travmatoloji Dernekleri Federasyonuna (EFORT) üye olduk.

1981'de İstanbul'da, 1993'te Milano'da Türk-İtalyan Ortopedi ve Travmatoloji Kongresi yaptık.

27-39 Eylül 1997'de Ankara'da benim Başkanı olduğum XV. Dünya Kazalar ve Trafik Tıbbi (XV. World Congress of International Association of Accident and Traffic Medicine) Ankara'da yapılacakır.

2001'de İstanbul'da yapılacak olan Dünya El Cerrahi Kongresi (VIII. World-IFSSH Congress) hazırlıkları sürdürülmektedir. Dünya Kongre Başkanlık Onuru bana verilmiştir.

Böylece 1970'te kurduğumuz Türk Ortopedi ve Travmataloji Birliği Derneği dahil ilkin 1963'te kurduğumuz ilk Dernekle 34 senedir Türk Ortopedi ve Travmatoloji Derneğinin yöneticisi olarak meslektaşlarımın hizmetindeyim. Bugün 1500'ü aşan meslektaşlarımın belki yarısı benim Dernek Başkanlığına başladığımdan sonra doğmuşlardır. Bana 34 yıldır hizmetinizde kalma onurunu verdiğiniz için hepinize teşekkürler ederim. Hele Amerikada Ortopedi ve Travmatoloji eğitimini bitirerek Türkiye'ye gelişim tam 38 seneye aşmaktadır. 38 yıldır kıt'aların oluşumu, devletlerin şekli çok değişti. 38 yıldır Ortopedi

ailesindeki kişi ve kurumlar arasında ayrıcalık yapmamaya çalışarak onlar arasında dengeyi korumayı ilke edinerek, haksızlık yapmamaya, içte ve dış ülkelerde Türk Ortopedi ve Travmatolojisini tanıtmak, bir aile şemsiyesi altında tutmak ve devamlı saygınlığımızı artırma çabası gösterdiğimi taktirlerinize sunarım.

1982'deki YÖK Yasasından önce 1966 - 1974 döneminde Ankara Tıp Fakülte hemşire Kolejini kurma ve 8 yıl Müdürlüğünü yapmama ek olarak, 4 sene Ankara Üniversite Senatörlüğü ve Üniversitelerarası Kurul Üyeliği, Ankara Tıp Fakülte Dekanlığı ve Antalya Tıp Fakülte Kurucu Dekanlığı yaptım. YÖK Yasasiyle kurulan Gazi Üniversitesi Kazaları Araştırma ve Önleme Enstitü Kuruculuğunu ve Müdürlüğünü, Gazi Üniversite Senato Üyeliğini, YÖK öncesi ve sonra Ankara, Antalya ve Gazi Tıp Fakülteleri Ortopedi-Travmataloji Anabilim Dalı Başkanlığı yaptım. Ayrıca ek olarak WHO (Dünya Sağlık Örgütü) ve Sağlık Bakanlığı Müşavirliği görevlerinde bulundum. 6 Vakıf, 5 Dernek kurucusu ve Başkanlığını yaptım. Bütün bu sosyal ve yönetsel politikanın içinde olduğum halde türlü baskılara rağmen asla gerçek politikaya girmedim ve girmemeye özen de gösterdim.

Bazı meslaktaşlarım birazda kişisel uğraşılarımla Ortopedi-Travmatoloji ailesinin yapılanma tarihçesini yaşamımdan, bazı olayları niye burada değindiğimi yadırgar ve hatta eleştirebilirler. Bunları yazarak vaktinizi aldığım için özür dilerim. Fakat bu benim yaşam öyküm fakat bu öyküyü carılandıran, gerçekleştiren ve yaşatan sizler olduğunuz için size teşekkür etmek ve genç kuşakların nereden nereye geldiğimizden biraz bilgilenmeleri için bunları dile getirdim. Yoksa İnönü'nün dediği gibi "Bazılarının ulaşmak istediklerini ben seneler önce kavuşmuştum". O nedenle bunları anlatmam öğünmek için değil sizlerin mesleğimizi ve meslek birliğimizi daha ileriye götürmemiz için bir öyküdür bu. Gelecek kuşakların benden daha iyi şeyler yapacağı ve yazacağı inanç ve dileğiyle vaktinizi aldığım içi hoşgörmenizi dilerim.

1997'deki 15. Milli Türk Ortopedi Kongresine kadar uzun yol alarak beraberce geldik ve dünyadaki çağdaş Ortopedi-Travmatoloji gelişimine, bilimsel yapılanmalarına ve kongrelerdeki yenilenmeleri yakından izleyip uygulayarak ve daha iyiye ulaşmak için el ve gönül birliğiyle çaba gösterdik. Belki yıllar bedensel olarak beni eskitmiş olabilir fakat sizler gibi devamlı yenilenen ve daima gençleşen yeni kuşaklar bana dinamizm ve sizlere hizmet tutkusu vermiştir. Bu nedenle hepinize yürek dolusu teşekkürler.

Türkiye'de Ortopedi ve Travmatolojinin son 38 sene içindeki bu kuruluş ve gelişmesini yakından gören ve bunun yapılanmasında her anını sıcaklığı ile hisseden ve büyümemizin heyecanını yaşayan biri olarak ben haz duyuyorum ve siz meslektaşlarımla gerçekten gurur duyuyorum. 38 senedir hep ön saflarda olmanın veya oralarda görünmenin sorumluluğunu ve sıkıntısını fakat aynı zamanda onurunu tışayarak diyebilirim ki yenilikleri arayışta ve uygulamaya çalışmada özelikle başarıya gidişimizde hep sizin desteğiniz, sizin işbirliğiniz, sizin sevginiz bana yön vermiştir, güç vermiştir. Eğer 30 seneyi aşan bir süredir bir yerlere geldiysek, başarıya koşan bir kuşak yetiştirebildiysek bu gururun gerçek sahibi sizlersiniz, şu kadar Kongre, şu kadar Ulusal ve uluslararası etkinlik,

şu kadar yayın yapabildiysek ve daha önemlisi bu kadar yıldır bir aile gibi kenetlenerek yükselebiliyorsak sizlerle bütünleşen sevgi ve dostluk dolu bir topluluk oluşumuzdandır. Eğer bazılarınızın özlemini duyduğu veya düşlediği düzeye gelemediğinizi düşünürseniz bunun sorumlusunun benim olmam gerek. Ben size 38 yılın hesabını vermek için değil bunca yıl bana destek olduğunuz ve güç verdiğiniz için duygularımı iletmek istedim. Böylece gelecek kuşaklar nereden geldiğimizi anlamada ve bizim yaşamımızdaki aşamaları değerlendirmede daha gerçekçi ve hoşgörülü olabilirler. 30 yılı aşan Dernek yaşantımızda en gencinizden en kıdemli meslektaşıma kadar hepinize sevgi, özverili hizmet ve hoşgörüden başka birşey vermeğe çalıştığımı sanmıyorum. Bazen kuralcı ve kuramcı olduysam bu mesleğimizin saygınlığını korumak, ünvanlara değil kişi ve kişiliklere olan saygınlığımızı kazandırmak için olmuştur.

Bu duygularla yaşamınızın benimkinden daha başarılı, daha verimli, daha mutlu olmasını dilerim. Sözlerimi Büyük Atarük'ün şu sözleriyle bağlamak isterim.

"İki Mustafa Kemal vardır. Biri ben, et ve kemikten geçici Mustafa Kemal. İkincisi Mustafa Kemal, Onu "Ben" kelimesiyle ifade edemem. O, ben değil, bizdir. O Memleketin her köşesinde yeni fikir, yeni hayat ve Büyük Ülkü için Uğraşan Aydın ve Savaşcı bir topluluktur. Ben onların rüyasını temsil ediyorum. Benim teşebbüslerim, onların özlemini çektikleri şeyleri tatmin içindir. Mustafa Kemal Sizsiniz, Hepinizsiniz, Geçici olmayan, yaşaması ve muvaffak olması gereken Mustafa Kemal odur".

Hepinize saygılar sunar başarılarınızın ve mutluluğunuzun devamını dilerim.

**Prof.Dr. Rıdvan Ege**
Türk Ortopedi ve Travmatoloji Birliği Derneği
Genel Başkanı

# PANELLER

**PANEL 1:**

Moderatör: **Doç.Dr. Metin TÜRKMEN**

***"Uzun Kemiklerde Kilitli Çivileme"***

**PANEL 2:**

Moderatör: **Prof.Dr. Haluk YETKİN**

***"Ayak Bileği İnstabilitesi"***

**PANEL 3:**

Moderatör: **Prof.Dr. Güven Yücetürk**

***"Osteosarkomda Ortopedik Yaklaşım"***

# PANEL - I

## UZUN KEMİKLERDE KİLİTLİ İNTRAMEDÜLLER ÇİVİLEME

## KISIM - 1

**Moderator: Doç.Dr. Metin TÜRKMEN**

## UZUN KEMİKLERDE İNTRAMEDÜLLER ÇİVİ UYGULAMASI

Doç.Dr. Metin TÜRKMEN

Uzun kemiklerin diafiz kırıklarında hastayı biran önce aktif hale getirmek, eklem sertliklerinden korumak ve mümkün olan en kısa sürede yürütebilmek için bugün en etkili tedavi yöntemi, intramedüller çivilemedir ve kırık tedavisinde yüzyılımızın en seçkin yöntemidir.

ilk uygulama örnekleri Aztek ve İnka'lar zamanında görülmüş olan intramedüller çivileme ilk olarak 16. yüzyılda yayınlanmıştır. Sporadik uygulamalar devam edegelmiş ve çivilerin medüller kanal boyunca konulması gerektiği ilk olarak Norveç'li Nicolaysen tarafıdan vurgulanmıştır. Medüller kanalın intramedüller çivilerle ve kemik boyunca doldurulmasını da Alman Schöne yapmış ve 1913'deki bu çalışmasında amacının rotasyonu kontrol etmek olduğunu belirtmiştir. Birinci dünya savaşı sırasında İngiliz Hey Groves ateşli silah yaralanması ile olan femur kırıklarını intramedüller tesbitlere tedavi etmiş, ancak çok başarılı olamamıştır. Bu konudaki ilk Amerikan yayını, ulna kırıklarının intramedler tesbiti ile ilgili olarak 1937'de Rush tarafından yapılmış ve onu 1939'da femur kırıkları ile ilgili yayın izlemiştir. L.V. Rush daha sonra, 4 değişik çaptaki çivilerinin vücutta yaygın kullanımı ile ilgili yayınını yapmıştır(1956).

İntramedüller çivilemenin en başarılı örnekleri ikinci dünya savaşı sırasında Küntscher tarafından yapılmış ve 1904'de yayınlanmıştır. Bu metod başta Avusturya, Fransa ve İtalya olmak üzere Avrupa'da çabuk benimsenmiştir. Küntscher'in bu konudaki kitabı savaş nedeni ile ancak 1944' de ve 1000 adet olarak basılabilmiştir. Kapalı redüksiyondaki zorluk, birtakım yardımcı araçların ortaya çıkmasına sebep olma ve 1943'den itibaren de çivinin kesiti yonca yaprağı şeklini almıştır. Bütün uzun kemiklerde yaygın kullanım alanı bulan bu yöntem, kapalı olarak uygulanmasının avantajlarını da ortaya koymuştur.

1950'den sonraki dönemde Stryker, yonca yaprağı kesitli çiviler yerine baklava dilimi kesitli çivileri kullanmağa başlamış, bunların özellikle dönme zorlanmalarına karşı daha dayanıklı olduğunu vurgulamıştır. Nitekim yine bu yıllarda, baklave dilimi kesitli çivilerde görülen kırılmaların, yonca yaprağı kesitli olanlara nazaran yarı yarıya daha az olduğunu anlatan yayınlar görülmüştür. Buna karşın, çivilerin bükülmesi, yonca kesitlilerde daha az görülmüştür. Kilitli intramedüller çivilerin ilk örnekleri yine bu yıllarda görülmektedir.

1957 yılındaki AAOS toplantısına

katılan Küntscher, kanal içinin fleksibl oyucular ile oyulmasını ve daha kalın çiviler ile çivi-kemik temasının arttırılması gerektiğini ileri sürmüş ve 1962'de kitabını da yayınlamıştır. Bir ucu kanal içinde açılarak genişleyen çiviler ile ilgili çalışmaları ilk olark 1962'deki AAOS toplantısında görmekteyiz.

1960'lı yılların başlarında skopinin yaygınaşması sayesinde kapalı yönteme ola çivilemeye ilgi artmış ise de, bu dönemin sonuna doğru, plak sstemleri moda olmuştur. Kompresyonu, intramedüller çivide Huckstep denemiştir. Femur kırıklarında özel geliştirdiği aparat ile distalde kilitleme yapmış ve proksimalden de çektirme ile kırık sahasındaki kompresyonu arttırmıştır.

1970'den sonraki yıllarda, Ender'in kondilosefalik çivileri ile Grosse ve Kempf'in kilitli çivileri yaygın olarak kullanılmağa başlamıştır. 1980'den sonra, kilitli çivilemelerde hızlı ilerlemeler olmuş, çiviler femurun anatomik eğimine uydurulmuştur. Kilitli intramedüler çivilemenin isim babası yine Küntscher iken, ilk uygulayıcısı 1950'lerde Maatz'dır.

Zamanımızda artık gerek çeşitli ve gerekse uygulamaya kolaylık getiren yardımcı araçları ile çok kullanılan bu metod ile ilgili ilk yerli yayın 1982 yılıda, Acta Orthopaedica et Traumatologica Turcica'da Mehmet Çakmak ve arkadaşlarına aittir ve 3 olgu ile ilgilidir. Daha sonra yine aynı mecmuada 1990 yılında M. Canikoğlu ve arkadaşları 8 olgu bildirmişlerdir.

Benim de uygulama imkanı bulduğum bu çiviler elimizdeki klasik Küntscher çivilerine, kırığın yeri ve tipine göre delikler açtırılarak kendi imkanlarımız dahilinde üretilmekteydi. Hatta zaman deliklerin ameliyat sırasında bulunamadığını ve kilit vidalarının Küntscher çivisinin ön veya arkasından geçtiğini, ancak buna rağmen yine kaynamanın elde edilebildiğini hatırlarım. Ancak daha sonraları, çivilerde, delik yerlerinden kırılmalar görüldü ve zamanla uygulamadan vazgeçildi. Yakın geçmişte ve zamanımızda artık tüm kliniklerde yaygın olarak kullanılmakta ve hemen her kongrede sonuçlar bildirilmektedir.

Bugün, değerli meslektaşlarımla birlikte, kendi klinik materyallerimiz doğrultusunda, intramedüller çivilemenin avantajları, çivilerin tipleri, uygulama şekilleri, oyulup veya oyulmadan çakılabilmeleri, açık kırıklardaki uygulama prensipleri ve bu sistemin gerek hasta ve gerekse hekimi ilgilendiren belli başlı komplikasyonlarını tartışacağız.

## Kaynaklar


1. Browner, B.D.: The Science and Practice of Intramedullary Nailing. Second Edt. Williams-Wilkins, Bltimore, 1996.
2. Caniklioğlu, M., ve ark.: Çok parçalı femur cisim kırıklarında vidalı Küntscher uygulaması. Acta Orthop. et Traum. Turcica, 24: 148-152, 1990.
3. Çakmak, M., ve ark.: Küntscher endikasyonu dışında kalan femur kırıklarında vidalı Küntscher uygulaması. Acta Ortop. et Traum. Turcica, 17: 93-100, 1992.

# PANEL - I

## UZUN KEMİKLERDE KİLİTLİ İNTRAMEDÜLLER ÇİVİLEME

## KISIM - 2

### NEDEN İNTRAMEDULLER ÇİVİLEME

**Doç.Dr. Faik ALTINTAŞ**

Uzun tubuler kemik kırıklarının tedavisinde, ana presip, tüm kıklarda olduğu gibi, kırığın kaynaması, fonksiyonel ve estetik kusur kalmamasıdır. Konservatif tedavi dışında cerrahi tedavi olarak; plakvida ile tesbit, intrameduller çivileme ve ekstrenal fiksatörler sayılabilir. Tedavide kırığın stabil bir kırık olması temel ilkedir. Stabil bir kırıkta, tedavide başarı oranı yüksektir, komplikasyon oranı düşüktür. Transvers kırıklar, %50'den fazl akortikal teması olan küçük kelebek parçalı kırıklar ve kısa oblik kırıklar stabil kırık kabul edilirler. Kapalı ve Gustillo-Anderson Tip I, Tip II ve Tip IIIA açık stabil kırıklarda kapalı intrameduller çivileme ameliyatı yapılabilir. Böyle bir cerrahi girişim seçildiğnide, kırık hematomunun boşaltılmaması, ilave yumuşak doku hasarı verilmemesi, periosteal kan dolaşımının bozulmaması, kan kaybının, enfeksiyon riskinin, kaynama gecikmesi ve kaynamamanın çok az olması, ayrıca ameliyat sonu erken hareket ve erken rehabilitasyona hazır olunması avantajdır.

Yukarıda sayılan nedenlerin her biri kendi başına tercih nedenidir. İntrameduller çivilemede tartışma oyma sırasında ilave olarak, kırık sahasında kanlanmanın bozulmasıdır. Bu konudaki çalışmalar göstermiştir ki, oyma sırasında korteksin 2/3 iç tarafının kanlanması bozulmaktadır, yine gösterilmiştir ki meduller kanal kısa zamanda revasküle olur. Bu arada periosteal kanlanma başlangıçtaki intrameduller kan akımının bozulmasını kompanse eder. Bu tablo kapalı kırıklarda yumuşak doku örtülmesi iyi olduğundan hiç sorun değildir. Tip IIIB ve C açık kırıklarda periosteal dolaşım bozulmuşsa ek olarak endosteal dolaşımı da bozmak kırık kaynaması ile ilgili risk getirir.

Oyarak intrameduller çivileme sonucu yeterli kalınlıkta konulan çivi kemiğin tüm fonksiyonlarına iştirak ederek erken mobilizasyona izin verir. Endosteal çivi ile kemik arasındaki kontakt yüzeyi artması ve uyumun sağlanması rijit bir fiksasyon sağlar. İntrameduller çivilerin biyomekanik karekterleri kırık sahasında hemen hemen normal yük dağılımını sağlamasıdır. Özellikle Tıp I ve Tip II hatta Tip IIIA açık kırıkta intrameduller çivileme ile plak vida ile tesbit karşılaştırıldığnda; ek yumuşak doku hasarı vermemesi ve enfeksiyon riskinin çok aza inmesi çok önemli avantaj getirmektedir. Merle d'Aubigne oyularak intrameduller çivi ile tedavi edilen 384

kapalı kırıkta 3 ayda %95 solid kaynama, %0.5 enfeksiyon oranı tesbit etmiştir. 256 açık tibia kırığında ise %89 kaynama, %7 enfeksiyon tesbit etmiştir. Lottes ise; enfeksiyon oranını %0.8 olarak bildirmiştir. Brumback ise; kapalı tibia kırığında kaynama %99, enfeksiyon %1 olarak bildirmiştir. Winquist ise 520 femur kırığının kapalı intrameduller çivileme sonucu 3 ayda solid kaynama oranı %87, enfeksiyon oranı ise %0.9, kaynamama %0.9, malunion ise %2 olarak bildirmiştir. Görüldüğü gibi kapalı intrameduller çivi ile tesbitin

Yaklaşık bir yüzyıldır kırık tedavisinde kullanılan intrameduller çiviler; uzun oblik, segmenter, parçalı ve %50'den az kortikal teması olan anstabil kırıklarda; kısalığa, açılaşmaya ve rotasyonel kusura mani olamamaktadır. 1968 sonrası Küntscher' den çok etkilenen Klaus Klemm ve Schellman sonra Grosse ve Kempf kilitli intemeduller çiviyi geliştirdiler. Bu çivi femurun normal rekurvatumuna uygun, proksimal ve distalde vidalarla kortekse tesbit edilen ve bu sayede uzunluğu muhafaza edip, açılaşma ve rotasyona engel olmaktadır. 1970'li yıllarda geliştirilen bu dizayn vidaların yeri ve açısı değişmekle birlikte günümüzde hala geçerliliğini korumaktadır.

İşte kilitli intrameduller çivilerin gelişmesinin altında yatan etken anstabil kırıklarda standart intrameduller çivilerin yetersiz kalmasıdır ve günümüzde anstabl kırıklarda tartışmasız en iyi tedavi yöntemi; kapalı kilitli intrameduller çivilemedir.

Femur csiim kırıklarında oyularak konua bir intrameduller çivi yüksek enerjili femur kırıklarında dahi başlangıçtaki yaralanmanın şiddeti düşünülürse; kırığı tesbit etmesi, pulmoner kompliasyonları azaltması, düşük enfeksiyon oranı ve multpl yaralanması olan hastalarda mortaliteyi düşürmesi tercih nedenidir. Templeman; %99 kaynama oranı, %90 eski işine dönme oranı vermektedir. Böylesine büyük bir travma sonucu, böylesine iyileşme oranını başa bir tedavi meoduyla elde etmek düşünülemez.

Açık femur kırıklarında; Tip I, Tip II ve Tip IIIA açık yaralanmalarda, hatta yumuşak doku örtüsü kırık hattını örtüyorsa Tip IIIB ve C yaralanmalarda; oyarak ya da oymayarak intrameduller çivileme yapılabilir. Diğer tedavi metodları olarak; iskelet traksiyonu ile konservatif tedavi, açık reduksiyon, plak-vida ile tesbit, ya da eksternal fiksasyonla kıyaslandığında intrameduller çivilemenin avantajları ve tercih nedeni açıktır.

Kilitli intrameduller çivi ile anstabil kırıklarda proksimal ve distal fragmanlar fikse edilerek stabilizasyon sağlanır. Statik bir çivilemede kırık hattı tam kontrol edilir, aksiyel (kısalık), rotasyonel ve anguler deformite olmaz. Böyle durumda yük taşımaya izin verilmez, verilirse implant yetersizliği oluşur. Ancak kırıkta kaynama bulguları olunca yük verilir.

Femurda istmusun proksimalindeki transvers kırıklarda kısalık riski olmamasına karşın, standart intrameduller çivileme yapılırsa, rotasyon kusuruna hatta açılaşmaya engel olamayız. Böyle durumlarda kısa segment fikse deilerek dinamik kilitli çivi uygulamak doğru tedavidir ve kilitli çivinin avantajıdır.

# PANEL - I

## UZUN KEMİKLERDE KİLİTLİ İNTRAMEDÜLLER ÇİVİLEME

## KISIM - 3

### İNTRAMEDÜLER ÇİVİLEMEDE DİNAMİZASYON

**Doç.Dr. Kemal AKTUGLU**

Kırık yerinde iyileşme elde etmek için, herşeyden önce kırık parçaların immobilizasyou sağlanmalıdır. Bu ana amaç günümüze kadar çok değişik yöntemler ile uygulanagelmiştir. Bir anlamda Ilizarov transossöz osteosentezi dışında diğer tedavi yöntemlerinde temel amaç kırık yerinde kompresyonun elde edilmesi ve sürdürülmesi olarak özetlenebilir.

Uzun kemiklerin rotasyonel olarak instabil ve/veya kısalmaya eğilimli kırıklarının tedavisinde kilitli intrameduller çivilemeyi ilk düşünen kişi Küntscher olmuştur. Yönetimin klnik uygulanabilirliği 1972'de Klemm-Schellmann, 1974'te Grosse-Kempf tarafından gerçekleştirilmiştir.

Kilitli intrameduller çivilemenin "sttik ve dinamik" olmak üzere iki uygulama seçeneği vardır. Statik çivilemede kırığın hem distal hem de proksimalinde kilitleme yapılır. Dinamik çivilemede ise kırık odağın yakınındaki bölge kilitlenir. Distal ya da proksimal metafiz bölgesinin rotasyonel olarak instabl kırıklarında ilk uygulama şeklinin dinamik çivileme olması doğaldır. Bu yerleşimlerin parçalı kırıklarında ya da cismin parçalı kırıklarında hem distal hem de proksimal yerleşimde yapılan kilitleme ile statik çivileme gereklidir. Statik çivileme ile cerrahi uygulama esnasında, kemiksel eksen rotasyonal uyumluluk ve uzunluk tam olarak elde edilmelidir. Elde edilen redüksiyon kalıcı olacaktır. Aşırı parçalı veya kaynama sorunlu bir olguda kırık yerinde tam kemiksel iyileşme elde edilmeden yüklenme çivide yorgunluk kırığına yol açabilir. O nedenle kırık parçaları arasında kemiksel köprüleşme görüldükten sonra kırık yerleşiminin uzağında bulunan çivilerin çıkarılması ve ondan sonra tüm yüklenme verlmesi önerilmiştir. Statik çivilemenin dinamik çivileme şekline dönüştürüldüğü bu işlem dinamizasyon adını alır. İki ana amacı vardır: 1- Implant yetersizliğini önlemek, 2- Kırık yerinde uyarının artması, kompresyonun artması ile kemiksel iyileşmenin, kortikalzasyon kaltesini yükseltmektir.

Sistemik olarak her statik çivilemede dinimizasyon gerekli midir? Bu konu tartışmalıdır. Kallus üzerinde yüklenme kemiksel iyileşmeyi olumlu etkilemektedir. Ancak gösterilmiştir ki yüklenme esnasında kırık odakta minimal de olsa bir yüklenme statik çivilemede bile önlenememektedir.

Deneysel modellerde statik çivilemede yapılan dinamizasyon kallus oluşumunu çok önemli düzeyde olumlu ya da olumsuz

olarak etkilememektedir. Ancak dinamizasyonu izleyen dönemde eksternal kallusun homojen iyileşmesi dikkat çekici olmuştur.

Klinik deneyim göstermiştir ki bir çok parçalı kırıkta dinamizasyon olmadan da statik çivilemeyle çok iyi sonuçlar alınabilmektedir. Dinamizasyonun sistematik olarak bütün statik çivileme yapılan olgulara uygulanması gerekli değildir. Ancak üç ay içnde belirli bir iyileşme elde edilemeyen olgularda implant yetersizliği gelişmesini önlemek, iyileşmeyi hızlandırmak amacıyla kısalma riski kabul edilerek dinamizasyon yararlı bir minimal girişim olarak akılda tutulmalıdır. Yine bir başka uygulanma alanı, zaman içinde oluşmuş kaynama gecikmeleriyle tam oluşmuş bir psödoartroz olarak düşünülmelidir. Ancak iyileşme süreci olağan giden bir statik çivili olguda dinamizasyon yapılması, olayı çok belirgin etkilemeyecektir.

### İntramedüller Suprakondiler Femur Çivilemesi

Distal femur kırıklarının tedavisi için önerilmiş bir çivileme yöntemidir. Bu çivi için birincil endikasyon suprakondiler bölge kırıklarıdır. İkinci sırayı ise distal bölgenin patolojik kırıkları, kötü kaynamaları, osteoporotik kırıklar, diğer osteosentez yöntemlerinin başarısızlıkları ve diz protezi sonrası oluşan kırıklarda protezi çıkarmada uygulanabilmesi alır.

Yöntem, acil, ya da kapalı perkutan olarak diz eklemine girilmesi ve bu kendine özel çivinin retrograd çakılmasıdır. Diz eklimine girişte gösterilen özen diz fonksiyonlarının yeniden kazanılmasını sağlar. Yöntem kilitli intrameduller çivileme endikasyonlarını genişletme iddiasındadır. Eklem yüzeyine uzanan inter ve suprakondiler kırık birlikteliğinde açık yöntemin uygulanması ve önceliğin eklem yüzeyinin onarılmasına verilmesi önem taşır.

Uzunluğu 15,20 ve 25 cm. ola çivilerde dış çaplar 11, 12 ve 13 mm. olup standart tipte 7-12 kilitleyici tarnsvers vida uygulama deliği vardır.

Cerrahi yöntem radyolusen düz bir cerrahi masa ve klasik intramedüller çivi çakma-oyma seti gerektirir. Kapalı perkutan uygulama oldukça sorunlu olduğu için açık yöntem daha yaygın kallınım alanı bulmuştur. Oldukça stabil ve eksensel düzlemde sağlam bir redüksiyon ve tesbit sağlar. Ameliyat sonrası erken dönemde bir dış koruma gerektirmeden erken dönemde diz hareketlerine izin verir. Ancak 6. haftadan önce tam yüklenme verilmemelidir.

Distal kilitleyici vida uçlarının diz ekleminin medial ve lateralinde oluşturduğu agrılı çıkıntılar ameliyattan sonraki ileri dönemde en önemli sorun olarak karşımıza çıkabilir.

AO tasnifine göre A ve C tipi açık veya kapalı suprakondiler kırıklarda güvenle uygulanması önerilmektedir. Ancak çok yaygın kullanım alanı bulmuş bir seçenek değildir. Son yıllarda özellikle diz protezlerinden sonra görülen suprakondiler femur kırıklarında diz protezini çıkarmadan kurtarıcı bir cerrahi girişim olarak önerilmesi yöntemin dikkat çekici bir özelliğidir.

### Gamma Çivisi

Kiliti intramedüller çivlerin klinik uygulamada yerini almasından sonra, bu kavramın trokanterik kırıklara da uygulanabilirliliği sorgulanmıştır. Böyle bir

arayışta 4 amaç vardı: Kapalı yöntem uygulamak, yaşlı olguda cerrahi travmayı azaltmak için kısa cerrahi süre, kan kaybını azaltmak ve kırık tipine bakmaksızın erke dönemde ayağa kaldırıp yüklenme vermek.

Trokanterik kırıklarda kapalı çivilemei ilk önerenlerden bir Küntscher olmuştur. Y çivisi (Ypsilon nagel) ilk kez onun tarafından tanımlanmıştır. Stabileti açısından zayıf olan bu çivi zamanla terk edilmiştir. 1970'li yıllarda Ender çivisi bu kırıkların tedavisinde kullanılmaya başlanmıştır. Ender çivisi deplase olmayan 1. ve 2. tip kırıklarda oldukça iyi sonuçlar vermektedir. Ancak bu yöntemde komplikasyolar oldukça sıktır.

1991 yılında Grosse, Y çivisini geliştirerek Gamma çivisini uygulamaya koydu. Klitli çivileme ile kayıcı çivilerin bir bileşimi olan çivide amaç, her iki yöntemin avantajlarını birleştrmek olmuştur.

Anstabil intertrokanterik ve subtrokanterik femur kırıklarında çivi, güçlü yapısı ve biyomekanik özellikleri ile kırık iyileşinceye kadar olgunun tam yüklenmesine ve mobilize edilmesine izin verir. Bir diğer önemli özelliği de sorunu yerinde çözmesi kabul edilir. Bir başka deyişle Ender çivisi gibi diz çevresi sorunlarına yol açmaz.

Çivi 20cm. uzunluğunda 11, 12, 14, 16 mm çapında ve boyun kısmında 125-140 derece açılanma özelliğindedir. Boyun vidaları uzunluğu 80-130 mm arasındadır. Cerrahi teknik, kırık redüksiyon masası, skopi, Küntscher seti (oyma işlemi için) gerektirir. Çivinin çekiç kullanmadan el ile itilmesi gereklidir. Aksi halde çekiç kullanarak çivinin çakılması bir femur kırığına yol açabilir.

En önemli dezavantajı, distal kilitleme esnasında karşılaşılan güçlüklerdir. Distal kilitleme esnasında oluşan femur cisim kırığı için sette bir uzun gamma bulundurulmalıdır. Medüller kanalın oyulması akciğer embolizasyon riskini teorik olarak beraberinde getirir. Akciğer perfüzyonu iyi olmayan bir olguda ARDS riskini arttırabileceği düşünülmelidir.

Öğrenme süresince yöntemden kaynaklanan güçlükler, cerrahi deniyimi ile azalmaktadır. Intraoperatif dönemde komplikasyonları tehlikeli olan bu yöntem ameliyat sonrası dönemde özellikel tam yüklenme açısından oldukça avantajlıdır.

Klinik olarak dikkatimizi çeken bir önemli nokta ise Gamma çivisinin boyun vidasının dinamik çivilemede olduğu kadar rahat kompresyona izin vermemesi ve özellikle ileri osteoporozlu olgularda çok nadir de olsa kalça klemine penetre olabilmesidir.

Genç yaş grubunda ve özellikle subtrokanterik kırıklarda, bazen trokanterik ve cisim kırıklarının kombinasyonunda oldukça avantajlı bir yöntem olabilmektedir. Subtrokanterik bölgenin transvers kırıklarında distal kilitleme gerekmez. Son yıllarda değişik ticari örnekleri ve bu örneklerde distal vidalamayı kolaylaştırıcı modifikasyonları yapılmış ve orijinal yöntemde de distal vidalama gereği kırık çizgisinin durumuna göre tartışılmıştır.

Günümüzde yaygın kullanım alanı bulamamış ve endikasyonları tartışmalara yol açmıştır. Gerek Ender ve DHS çivileri ile yapılan karşılaştırmalı çalışmalar ve gerekse biyomekanik çalışmalar bu tartışmayı derinleştirir. Ancak deneyimli ellerde dikkatli kullanımı oldukça iyi sonuçlar vermektedir. Skopi gerektirmesi ve uygulayıcının radyasyona maruz kalması yöntemin en önemli dezavantajıdır.

**Stabil Elastik Demet Çivileme (Marchetti'de La Caffiniere) "Kilitli Fleksibl Çivileme"**

Uzun kemiklerin cisim kırıklarında kapalı çivileme yüksek oranda kemiksel iyileşme, erken dönemde çevre eklemlere hareket verilmesi ile fonksiyonel iyileşme ve ek bir iş tesbite gereksinim duyulmaması açısından gözde bir osteosentez yöntemi olagelmiştir. Kilitlenebilir çivileme bu konvansiyonel yöntemin daha geniş endikasyonlarda uygulanmasını sağlamıştır.

Konvansiyonel bir intramedüller çivileme ile, AO plaklı osteosentezini tanımlayan rijt bir osteosentez elde edilemez. Oyulan medüller kanala çakılan yonca yaprağı kesitli çivi kanalda sıkışma ile 'rijit' ya da 'elastik' osteosentez kavramlarının arasında 'dinamik' bir osteosentez sağlayacaktır. Kilitli çivileme yönteminde medüller kanalda sıkışmanın ötesinde distal ve proksimalde kemik ile çivinin tutturulmasını sağlayan vidalama sistemi ile dinamik çivileme biraz daha rijit-stabil olmaktadır. İyi bir intramedüller osteosentez için medüller kanalın yeterince oyulması hem medüller sıkışma hem de daha kalın bir çivi uygulanmasına izin verecektir.

Rush ya da Ender fleksibl çivilemesi yöntem olarak daha kolay ve kırık iyileşmesi açısından daha biyolojiktir. Ancak bu çivilerin mekanik özellikelri yüklenme açısından zayıftır.

Kilitli çivileme, avantajları yanında dezavantajları da olan bir uygulamadır. Medüller oyma gerektirmesi, distal kilitlemenin sorunlu olması cerrahi süreyi uzatır. Distal kilitlemede radyasyona maruz kalma süresi de uzar. Ameliyat sonrası süreçte distal çivi uçları diz çevresinde iritasyon ve rahatsızlık nedeni olmaktadır. Non-slotted intramedüller çiviler oldukça rijittir. Kırık odakta stabil elastisitenin kallus oluşumuna olumlu etkileri bilinmektedir.

Kilitli fleksibl demet çivileme, fleksibl çiviler ile kilitli Küntscher çivileme yöntemlerinin üstünlüklerini birleştirme ve dezavantajlarını yok etme iddiasındadır. Femur çivisi üst uçta bir silindir ve bu silindire tutturulan açılabilir 5 ila 6'lı demet çividen oluşmuştur. Bu demek çivileri, ortada ince bir tel birlikte tutar. Proksimalde silindir parça bir diagonal kilitleyici vidanın uygulanmasına izin veren vida deliği taşır. Üst parça femur üst ucuna uyum sağlaması açısından 8 derece valgustadır. Femur çivisinin çapı 13 mm. olup uzunluk olarak 32 ila 48 cm. arasında değişen 12 ayrı boydadır. Kendinden tepli olan proksimal diagonal çivi 6 mm. çapında ve 5-9 cm. arasında degisen uzunluktadır.

Redüksiyon masasında, kapalı redüksiyon ve kapalı çivileme ile uygulanır. Çivinin proksimal kısmı rijit olduğu için bu kısmın yerleştirileceği kemik oyulmalıdır. Uygun çivi boyu saptanır ve çivi çakma sistemine yereştirilir. Kılavuz tel sistemi olmadığı için çivinin distal medüllaya yerleştirilmesi sırasında zorlanılabilir. Distal parçaya ulaşıldıktan sonra çivi yaklaşık 2 cm. çakılır ve 2 yönlü skopi kontrolü yapılır. Medüller kanalda yerleşim doğrulandıktan sonra fleksibl demeti bir arada tutan tel çekilir ve dmet açılır. Çivi distal medullaya çakıır. Proksimal vida ile kilitlenme elde edilir. Çok anstabil ve distal yerleşimli kırıklarda breys ile ek korunma sağlanmalıdır.

# PANEL - I

## UZUN KEMİKLERDE KİLİTLİ İNTRAMEDÜLLER ÇİVİLEME

## KISIM - 4

## UZUN KEMİKLERİN AÇIK VE KAPALI KIRIKLARININ KANALLARI GENİŞLETİLMEDEN INTRAMEDULLER ÇİVİLEME İLE TEDAVİSİ

**Doç.Dr. Haluk AĞUŞ**

Yüksek enerjili açık veya kapalı uzun kemik kırıklarının tedavisi travmatologlar arasında devamlı tartışılan konulardır. Bu hastalarda iyileşmenin komplikasyon çıkması bile uzun bir süreyi kapsaması, kaynamama ve infeksiyon oranlarının yüksek olması karışlaşılan ve tartışmanın temelini oluşturan en önemli sorunlardır.

Bu kırıkların tedavisinde başarılı bir sonuç elde etmenin temelinde iki önemli unsur yatmaktadır. Bunlar kırık bölgesinin ve iyileşecek kemiin biolojisinin yaralanma sonucu ve tedavi sırasında uğrayacağı hasar derecesi ve kırığın yeterli stabilizasyonunun sağlanması olarak tanımlanabilir.

Kırık bölgesinin biolojisi üzerinde genel ve lokal faktörler etkilidir. Lokal faktörler içinde en önemli olanları kırık bölgesideki yumuşak dokuların ve kırık parçaların dolanımı ile yumuşak doku örtüsünün konumudur(5). Araştırmalar yumuşak doku örtüsü ve kırık parçaları dolanımını yeterli olduğu veya çeşitli yöntemlerle yeterli olmasının sağlandığı olgularda biolojiye dikkat edilerek yapılacak cerrahi yöntemlerle başarılı sonuçlar elde edildiğini göstermektedir. Bu tür komplike olgularda yumuşak doku örtüsünde biolojik şartların sağlanmasına rağmen uygulanan cerrahi tedavi sırasında kırık bölgesinde periost sıyrılması ve veya kemik kanalının genişletilmesi sırasında endosteal dolanımın bozulması sonucu çeşitli komplikasyonlarla karşılaşmak olasıdır. Rheindler ve Parren kemik orteksinin kalınlığının 2/3'n ün endosteal olarak beslendiğini ve kanal genişletilmesinin bu bölgenin beslenmesini kırık iyileşmesi için çok önemli olan ilk 6 hafta için bozduğunu göstermişlerdir(2).

Bu tür yüksek enerjil ibir travmaya uğrayan hastalarda sistemik dirençte düştüğünden uygulanacak tedavinin sistemik olarak çıkabilecek etkileride göz önünde tutulmalıdır. İntramedüller çivileme esnasında artan kanal içi basınç nedeni ile medulla içeriğinin sistemik dolanıma katılıp akciğer emboli oluşturma şansı artmaktadır. Femurun kanal genişletilerek veya genişletilmede kanal içi basıncında önemli bir fark saptanmamışsada tibianın kanal genişletilmeden çivilenmesinde kanal içi basınçta önemli bir artış tespit edilmemiştir.

Uzun kemiklerin yüksek enerjili açık veya kapalı kırıklarının iyileşmesinde etkili diğer önemli bir sorun iyileşme için elde edilmesi girekli olan stabilitedir(1,3,4,5). Kırık iyileşmesi için mutlak bir stabilizasyonunun gerekli olmadığı kabul edilmekle birlikte bunun alt değeri henüz bulunamamıştır. Tedavi sırasında elde

edilecek stabilitenin kırık bölgesindeki aksial ve rotasyonel deforme edici yüklere direnebilmesi esastır. Uzun kemiklerin diafizindeki spiral ve transvers kırıklarla ayrılmamış parça bulunduran kırık tiplerinin kanal genişletilmeden yapılan intramedüller uygun tespitlerinin sözü geçen stabiliteyi sağladığı kabul edilmektedir. Kemik kanalının metafizlere doğru genişlediği bölgelerdeki kırıkları ile çok parçalı diafiz kırıkları içinse yapılacak dinamik veya gerekirse statik kilitlemeler kanal oyulmadan yapılan intramedüller tespitlerin başarılı bir kırık stabilizasyonu sağlamasını mümkün kılmaktadır.

Bu görüşlerden hareketle Kasım 1995 - Aralık 1996 tarihleri arasında 38 hastanın 42 uzun kemik kırığına müdahale edilmiş ve hastalar normal çalışma şartlarına dönünceye kadar izlenmişlerdir. Hastalarımızın 3'ü bayan, 35'i erkektir. Yaşları 16-67 arasında ortalama 31.4 olarak saptanmıştır. Hastalarımızda 22 tibia, 20 femur kırığı mevcuttu. Bu kırıklardan 9'u açık tibia, 4'ü açık femur kırığı idi. Açık kırıkların 6 tanesi tip 1,5 tanesi tip 2,2 tanesi ise tip 3A olarak değerlendirildi. Bu kırıkların 33 tanesi kapalı olarak çivilendi. 9 kırığın çivilenmesinde ise kırık bölgesine kısa bir kesi yapıldı. Hastalarımız tibia kırıklarına 2.5 - 7 ay ortalama 4.9 ay sonra tam yük vermeye başladılar. İş başı yapma süresi tibia kırıkları için 4 - 11 ay ortalama 6.6 aydı. Femur kırıkları içinse hastalarımız 3-4.5 ay ortalama 3.6 ay sonra tam yük verirken iş başı yapma süreleri 5 - 9 ay ortalama 6.5 aydı. 5 olgumuzda komplikasyonla karşılaştık. Komplikasyonlarımız 2 olguda distal kilitleme başarılı değildi. 3 hastamızdaki bunlar açık kırıktı, ameliyat sonrasında kronik fistül gelişti. 2 hastamızda dizde hareket kısıtlılığı, 1 hastamızda da 3 cm kısalık vardı. Bu sonuçlarımıza göre 37 olguda çok iyi, 3 olguda iyi ve 2 olguda ise orta sonuç elde ettik. Sonuç olarak uzun kemiklerin yüksek enerjili açık veya kapalı kırıklarının kanal genişletilmeden yapılan tedavisinin yararlarını şöyle sıralayabiliriz.

1. Tedavi sırasında kırık ve tutulan ekstremitenin biolojisine verilen hasar oranı düşüktür.
2. Uygun endikasyon ve kilitleme yöntemlerine uyulduğunda yeterli stabilizasyon sağanmaktadır.
3. Özellikle tibia kırıklarında emeliyat sırasında kanal içi basınçta anlamlı bir artış olmadığından medulla içeriğinin sistemik dolanıma geçme şansı düşmektedir.
4. Hastalar minimal bir cerrahi müdahale gördüklerinden genel durumları uygun ise mümkün olan en kısa zamanda rehabilitasyon programına başlamak mümkün olmaktadır.

## Kaynaklar


1. Chi-Chuan, W- Chun, Hsiung, S., Compilcated open fractures of the distal tibia treated by secondary interlocking nailing, The Journal of Trauma, Vol. 34, No 6, 792-796, 1993.
2. David, L.H., Thomas, H., Thomas, D., Roy, S., Daniel, Z., Andrew, B., The treatment of open and/or unstable tibial fractures with an unreamed double locked tibial nail, Americam Acedemy of Orthopaedic Surgeons, Feb., 9 - 11, 1990.
3. Heim, D., Schlegel, U., Perren, S., Intramedullary pressure in reamed and unreamed nailing of the femur and tibia, Injury, vol. 24, Supp.3, 56,63, 1993.
4. Kazuhiko, Y., Masateru, S., Moritoshi, I., Makoto, Y., Norio, S., The Journal of Trauma, Vol. 37, No. 2, 232-236, 1994.
5. Perren, S., Rheindler, G., Biological internal fixation of fractures, European instructional course lectures. Vol.3, 161-163, 1997.

# PANEL - I

## UZUN KEMİKLERDE KİLİTLİ İNTRAMEDÜLLER ÇİVİLEME

## KISIM - 5

## KİLİTLİ İNTRAMEDÜLLER ÇİVİLEME KOMPLİKASYONLARI

**Doç.Dr. Mazhar TOKGÖZOĞLU**

Günümüzde intramedüller çiviler uzun kemik kırıklarında öncelikle seçilen bir alternatif fiksasyon yöntemi olmuştur(1,2). Bu fiksasyon yönteminin biyomekanik olarak diğer yöntemlere göre bariz üstünlükleri mevcuttur(3). Erken mobilizasyon sağlaması bu yöntemin önemli özelliklerinden birisidir. İntramedüller cihazların bir diğer önemli üstünlüğü ise biyolojik avantajlara da sahip olmasıdır(4,5).

Kapalı intramedüller çivilerin, özellikle diafizin proksimal veya distalinde yerleşen instabil kırıklarda yeterli stabilteyi sağlayamaması nedeniyle proksimal ve distal'den kilitlenebilen çiviler ortaya çıkmıştır (6,7). Böylelikle kapalı intramedüller çivilerin uzun kemik kırıklaında kullanım endikasyonları genişlemiştir. Bu yöntem günümüzde sık kullanılmakla beraber, doğru endikasyonla ve yeterli malzeme ve yugun teknikle kullanılmazsa bir çok komplikasyona neden olabilir. Bu komplikasyonları ameliyat öncesi ve sonrası ve sistemik komplikasyonlar olmak üzere üç ana grupta inceleyebiliriz.

### Ameliyat Öncesi Komplikasyonlar

Çivi uygulamasının her döneminde görülebilir. En önemli teknik basamaklardan birisi çivinin giriş deliğinin iyi seçilmesidir. Aksi takdirde kötü redüksiyon, kırığın parçalanması veya proksimal fragmanın patlamasına neden olunabilir. Tüm kemikler için en ideal nokta çvinin kemiğin uzun aksıyla aynı çizgi üzerinde olmasını sağlayacak nokta olarak belirlenebilir. Ameliyata başlamadan önce ideal redüksiyon mutlaka sağlanmalıdır, aksi tardirde reaming esnasında korteks incelebilir ya da çivinin ilerletilmesi esnasında kırık parçalı hale gelebilir. Kılavuz telin uygun olmayan yerleştirilmesi yine aynı komplikasyonlara neden olabilir. Çivi yerleştirilmeden önce reaming işlemi yeterince yapılmazsa veya nonreamed bir çivi kullanıldığında kanalın en dar olduğu istmusdan daha geniş bir çivi kullanılırsa çivi inkarserasyonu oluşabilir. İyi bir ameliyat öncesi veya sonrası ölçümü yapılmaz ve gereğinden uzun bir çivi seçilirse ekem penetrasyonuna neden olunabilir ya da yumuşak doku irritasyonu gelişebiir. Kilitli intramedüller çivilerin ameliyat öncesi önemli komplikasyonlarından birisi de kilitleme işlemi esnasında ortaya çıkan problemlerdir. Özellikle yönlendirme cihazlarını kullanımının pratk olarak zor olduğu distal kilitlemede vidaların yanlış

yönlendirilmesi ile distal kilitlemenin sağlanamaması önemli bir komplikasyondur. Ayrıca çivinin yerleştirilmesi ve tek tarafın vidalarla kilitlenme işlemi sonrası, kırık hattında gelişebilecek bir distraksiyonun komprese edilmeden diğer tarafta kilitleme yapılması psödoartroza sıklıkla neden olabilir.

**Ameliyat Sonrası Komplikasyonlar**

Enfeksiyon: İyi bir endikasyonla uygulanmış kapalı intramedüller çivileme sonrası enfeksiyon oranı %1 civarında bildirilmiştir(8,9). Enfeksiyon gelişmesi durumunda kırık stabil ise ve kemik rezorbsiyonu ile çivide gevşeme meydana gelmemişse i.v. antibiyotik tedavisi, aksi takdirde bu tedaviye ek olarak daha geniş bir çivi ile yeniden fiksasyon yapılması önerilmektedir (10).

Malunion ve malrotasyon: Yukarda bahsedilen teknik ayrıntılara dikkat edilmediği sürece karşımıza çıkabilecek bir komplikasyondur. On dereceden fazla angulasyon ve 10 mm'den fazla kısalık malunion olarak belirtilmiştir(11). Daha çok eksternal rotasyon deformitesi görülür ve bu deformitenin özellikle 1/3 distal kırıklarda görüldüğü belirtilmiştir(12). Özellikle lateral pozisyonda çivilenen femur kırıkları ile subistmal kırıklarda valgus deformitesi geliştiği gözlenmiştir(13).

İmplant yetmezliği: Erken ya da geç döemde görülebilir. Erken dönemde, zamanından önce mobilizasyona, yeterli kalınlıkta çivi kullanılmamasına, çivinin yanlış yönlendirilmesine bağlı oluşan deformitelerin yarattığı anormal streslere, çok parçalı kırıklarda distal fragmana etki eden kasların yarattığı deforme edici güçlere ve hastanın aşırı şişman olmasına bağlı olabilir. Geç dönemde ise genellikle gecikmiş kaynamaya veya kaynamamaya bağlı olabilir(14). Unreamed çivilerde vidaların üzerindeki streslerin aşırı olması nedeniyle vida kırıkları oluştuğu bildirilmiştir(15).

Refraktür: Aynı bölgede yeniden kırık olması literatürde %2 ile 11.3 arasında bildirilmiştir ve bu komplikasyon çoğunlukla yeniden düşme sonrası ortaya çıkmaktadır(16).

Eklem sertliği: İntramedüler çivilerin en önemli avantajlarından birisi erken hareket ve mobilizasyona izin vermek olduğu için çok seyrek rastlanan bir komplikasyondur. Özellikle gecikmiş kaynama veya kaynamama nedeniyle en sık diz ekleminde görülebilir(17).

Sinir yaralanması ve kompartman sendromu: Özellikle femoral intramedüller çivileme sonrası aşırı traksiyona bağlı siyatik sinir yaralanması görülebilir. Tibial intramedüller çivileme sonrasında ise özellikle traksiyona bağlı veya kırığın aşırı distrakte durumda kilitlenmesine bağlı geliştiği düşünülen kompartman sendromu bildirilmiştir(17).

**Sistemik komplikasyonlar**

Akciğerde tromboemboli: Yakın zamanda yapılan çalışmalarda reamirizasyon işleminin intramedüller basıncı arttırdığı ve bu işlemin, kemik iliği yağının embolizasyonuna neden olduğu gösterilmiştir(18,19). Bu olay tüm femoral reamirizasyon işlemlerinde oluşmakla beraber özellikle göğüs travması olan hastalarda ciddi pulmoner tromboemboli komplkasyonlarına neden olabilmektedir (19). Bu hastalarda unreamed çivilerin kullanılması önerilmiştir(19).

Özet olarak kilitli intramedüller çiviler uzun kemik kırıklarında kullanılan

günümüzün en yaygın fiksasyon yöntemi olmakla birlikte, teknik olarak zordur ve belli ilkelere uyulmadığı takdirde önemli komplikasyonlara neden olabilmektedir.

## Kaynaklar


1. Bucholz RW, Brumback RJ: Fractures of the shaft of femur. In Rockwood CA Jr, Green DP, Bucholz RW (eds.): Fractures in adults, pp 1653-1723. Philedelphia, JB Lippincott, 1991.
2. Chapman MW: Principles of intramedullary nailing. In Chapman MW (ed.): Operative Orthopaedics, pp 339. Philadelphia, JB Lippincott, 1993.
3. Allen WC, Piotrowski G, Burstin AH, Frankel VH: Biomechanical principles of intramedullary fixation. Clin Orthop 60:13, 1968.
4. Bohler J: Closed intramedullary nailing of femur. Clin Orthop 60:51, 1968.
5. Bucholz RW: Dilemmas and controversies in intramedullary nailing. In Browner BD, Edward CD (eds.): The science and practice of intramedullary nailing., pp 85-89. Philadelphia, Lea & Febiger, 1987.
6. Bankston AB, Keating EM, Saha S, Engelhardt JA: Biomechanical evaluation of intramedullary rods used in distal femoral fractures.
7. Bray TJ: Indications for locked intramedullary nailing. techniques Orthop 3: 9, 1988.
8. Bohler RJ: Results in intramedullary nailling of 95 fresh fractures of the femur. J Bone Joint Surg 33A: 760, 1951.
9. Brumback RJ, Lakatos RP, Poka A, Bur gess AR: Risks of infection with reamed intramedullary femoral fixation in multiple trauma. Orthop Trans 11: 490, 1987.
10. MacAusland WR Jr: Treatment of sepsis after intramedullary nailing of fractures of the femur. Clin Ortop 60: 87, 1968.
11. Geist RW, Laros GS: Femoral shaft fractures: editorial comment and comparative results. Clin Orthop 138: 5, 1979.
12. Thorasen B, Alho A, Ekeland A, Stromsoe K, Folleras G, Haukebo A: Interlocking intramedullary nailing in femoral shaft fractures. J Bone Joint Surg 67A: 1313, 1985.
13. Blumberg KD, Foster WC, Blumberg JF: A comparison of the Brooker-Wills and Russel-Taylor nails in the treatment of patients who have fractures of the femoral shaft. J Bone Joint Surg 72A: 1019, 1990.
14. Weinstein AM, Clemow AJT, Starkebaum W, Milicic M, Klawitter JJ, Skinner HB: Retrieval and analysis of intramedulary rods. J Bone Joint Surg 63A: 1443, 1981.
15. Bachut PA, O'Brien PJ, Mewek RN, Broekhuyse HM: Interlocking intramedullary nailing with and without reaming for the treatment of closed fractures of the tibial shaft. A prospective randomized study. J Bone Joint Surg 79A: 640, 1997.
16. Dencker H: Is the length of hospitalization for patients wiyh femoral fractures shortened by intramedullary nailing? Acta Orthop Scand 35: 67, 1964.
17. Azer NS, Rankin AE: Complications of treatment of femoral shaft fractures. In Epps HC (ed.): Complications in Orthopaedic Surgery pp. 487-524. JB Lippincott Philadelphia, 1995.
18. Muller C, Frigg R, Perren SM, Pefdister U: Effects of flexible drive diameter and reamer design on the increase of pressure in medullary cavity during reaming. Injury (suppl 3) 24: s. 40, 1993.
19. Bone BL, Babikian G, Stegemann MP: Femoral canal reaming in the polytrauma patient with chest injury. A clinical perspective. Clin Orthop 318: 91, 1995.

# PANEL - II

## AYAK VE AYAK BİLEĞİ İNSTABİLİTESİ

## KISIM - 1

**Moderator: Prof.Dr. Haluk YETKİN**

## AYAK BİLEĞİ İNSTABİLİTELERİ VE SPOR YARALANMALARI

**Doç.Dr. Haluk YETKİN**

Ayak ve ayak bileği alan ve ağırlık olarak vücudun az bir kısmını oluşturmasına karşın fonksiyon bakımından büyük önem taşımaktadır. Yürüme ve koşma gibi hareket fonksiyonlarını sağlarken, dinamik ve statik göreviyle de ayakta durmamızı sağlar. Karmaşık bir anatomi ve biyomekaniğe sahip olan ayak bileğinin her aktivite sırasında yaralanabilmesi doğaldır.

Ayak bileği travmalarındaki artışın nedeni, 1960'lı yıllardan sonra yaygınlaşan sportif yaşam ve trafik kazalarıdır. Özellikle her yaş ve kiloda bulunan insanların yer aldığı sportif aktivitelerde ayak bileği farklı streslerle karşı karşıya kalmaktadır. Bu stresler ve travmalar kırıklar, çıkıklar, akut tendon-kas-bağ yaralanmaları, osteokondral kırıklar, sıkışma sendromları, statik sorunlar ve bursitlere yol açabilir.

Son yıllarda biyomekanik ve biyomühendislik alanlarındaki gelişmeler travmanın oluş şeklini ortaya koyarken, 1895 yılında X-ışınlarının keşfi ile başlayan, artrografi, tenografi, ultrason, artoskopi, sintigrafi, BT ve MRG gibi tanısal yöntemlerin kullanımı olayı daha karmaşık hale getirerek çok farklı tedavi yöntemini de gündeme getirmiştir. Bilimsel veri tabanı ve literatür bilgisi birikimlerindeki patlama da bunun göstergesidir.

Tüm acil başvuruların yaklaşık onda birini ayak bileği travmalarının oluşturduğu düşünüldüğünde, Ortopedi ve Travmatoloji uzmanlarının bu konularla sık karşılaşmaları doğaldır. Çok farklı mekanizmalarla oluşan, belirti ve bulguları da birbirine uymayan bu bölge travmalarında kesin tanının konması ve uygun tedavi seçeneğinin saptanmasında hekim sorumluluğu büyüktür. Hekim, yaralanma mekanizmasını, koşulan yüzeyin ve ayakkabının özelliğini sorgulamalıdır.

Akut ve kronik yaralanmalar belirtileri yönünden de farklılıklar gösterirler. Özellikle akut yaralanmalar multipl yaralanmalı hastalarda yaşamı koruyucu tedaviler öncelik aldığından erken dönemde tedavi edilemeyebilirler. Kronik olgularda, klinik bulgular akutlardaki kadar alevli değildir. Krepitasyon, tekrarlayan burkulmalar, düzgün olmayan yüzeylerde yürüyememe, güvensizlik hissi, boşalma ve kronik ödem bulunabilir.

İyi bir tedavi için doğru tanı, doğru tanı için de ayrıntılı bir fizik muayene ile başlayarak izlenmesi gereken bir algoritmaya gereksinim vardır.

Ayak bileği stabilitesini sağlayan bağ ve tendonların değerlendirilmesi gerektiğinde lokal ve genel anestezi altında, özel cihazlar kullanarak (TELOS) yapılmalıdır. Her olgu ayrı bir antite olarak değerlendirilmeli ve sağlam tarafla karşılaştırmalı tedavi önceis ve sonrası skorlama yapılmalıdır. Kesin tanı için algoritmik yaklaşımların uygulanması her hasta için uygun tedavi seçeneğinin saptanmasına da yardımcı olacaktır.

Günümüzde konservatif tedavi seçenekleri arasında rehabilitasyona hemen izin veren fonksiyonel yöntemler tercih edilmektedir. Cerrahi yöntemlerinde anatomik yapıya uygun, artroskopi ile yapılabilenler ve morbiditeleri az olanları önerilmektedir.

Özellikle atletlerde rehabilitasyon hemen başlatılmakta, germe güçlendirme ve proprioseptif geri kazanım egzersizlerinin önemi vurgulanmaktadır.

Başarılı bir tedaviden sonra da, travmanın tekrarını önlemek için koruma önlemleri alınmaktadır. Bu amaçla, air-cast gibi splintler (havalı ateller), elastik bileklikler ve bandajlar rutin olarak kullanılmaktadır.

Panelimizin amacı sık karşılaştığımız ayak bileği instabiliteleri ve spor yaralanmalarının tanı ve tedavisini ayrıntılı bir şekilde irdelemektir.

## Kaynak

1. Ege, R.: Ayak Bileği Yaralanmalarına Genel Bakış, Bağ ve Yumuşak Doku Yaralanmaları, Ege, R. (Editör), Ayak ve Ayak Bileği Sorunları, s: 707-739, Bizim Büro Basımevi, 1997.

# PANEL - II

## AYAK VE AYAK BİLEĞİ İNSTABİLİTESİ

## KISIM - 2

### AYAK VE AYAK BİLEĞİNİN BİYOMEKANİĞİ

Doç.Dr. Feza KORKUSUZ

Ayak insan vücudunun dış ortam ile ilişkisini sağlayan ve yürüyüş için proprioseptif duyuyu aktaran bir organdır. Biyomekanik olarak değerlendirildiğinde ayağı tek başına bir anatomik yapı olarak incelemek yerine tüm alt ekstremitenin bütün olarak değerlendirilmesinde yarar vardır (1). Ayak bileği ekleminin rotasyon ekseni medial ve leteral malleollerin alt uçlarından geçer. Fizik muayenede bu eksen basit olarak palpasyonla belirlenebilir. Ayağın fleksiyon ve eksstansiyonu sırasında rotasyon gerçekleşmez. Ancak ayak bileği eklemi ekseni oblik konumda olduğundan bu eklemin hareketi sırasında ayakta içe rotasyon gözlenir. Rotasyon dorsal fleksiyonun derecesi ve eksenin eğimiyle orantılıdır. Rotasyonun ortalaması 19 derecedir(2). Ayak bileğinin hareket sınırı 20 ile 36 derece arasında ve ortalaması 24 derecedir. Normal bir kişide ayak bileğinden aktarılan yük vücut ağırlığının 4.5 katı kadardır. İç ve dış rotasyon ayak bileği hareketinin dışında subtalar eklemler birlikte değerlendirilmelidir. Talus ve kalkaneus arasındaki subtalar eklemin ekseni doğrusaldır. Eksen medialden laterale 16 derece ve horizontal planda yaklaşık 42 derecelik açı ile uzanır. Subtalar eklem aynı zamanda daha distalde yer alan eklemleri kontrol eder. Taban çökmesi olan kişilerde subtalar eklemin ekseni normal kişilere oranla daha horizontaldedir ve normale oranla ayakta daha fazla supinasyon veya pronasyon gerçekleşir. Pes kavus'ta bu eklem daha katıdır. İntrinsik kasların hangi fazda aktive oldukları da subtalar eklemin hareketi ile yakından ilişkilidir. Kalkaneokuboid ve talonaviküler eklemler taransvers tarsal eklemi oluşturur. Kalkaneus eversiyondayken kalkaneokuboid ve talonaviküler eklemlerin eksenleri birbirine paraleldir ve ayakta esneklik sağlanır. Kalkaneus inverte pozisyona geldiğinde bu paralellik bozulur ve ayak stabil hale gelir. Klinik olarak de ğerlendirildiğinde, aşırı inversiyon verilerek gerçekleştirilen bir subtalar artrodezi takiben ayağın orta bölgesinde hareket azalacak, dolayısıyla ayağın dış kısmına gereğinden fazla yük aktarılacaktır. Bir anllamda bu eklem yürüyüşün yük taşıma evresinde kilitlenerek enerji tasarrufu da sağlamaktadır. Metatarsların boyları birbirinden farklıdır. Bu sebepten dolayı metatarsofalangeal (MP) eklemler medialden laterale oblik bir çizgi üzerinde yer alır. İkinci metatars başı en distalde olandır. Birinci metatars ikinciye oranla daha kısa

olmakla birlikte sesamoid kemiklerin alttan desteklemesi nedeniyle daha fonksiyoneldir. Topuk yerden kalktığında yük tüm metatars başlarına eşit aktarılır. Bu eşit dağılım MP eklemler seviyesinden ayağın hafifçe laterale yatması ve supinasyonuyla sağlanır. Diğer taraftan plantar aponevroz ileride anlatılacağı üzere yaygın inversiyonuna yardımcı olur. Ayak sabitleşir ve parmak ucuna kalkarken güçlü bir kuvvet kolu oluşur.

### Ayakta Stabilizasyonun Mekanizması

Genel olarak ayağın uzunlamasına kemer, medial ve lateral olarak ikiye ayrılır. Kalkaneus, talus, naviküler kemik, medialdeki üç metatars ve parmaklardan oluşan medial bölüm kemerin dinamik kısmını oluşturur. Normal yürüyüşte medial kısım yapısal değişiklikler gösterir. Kalkaneus, kuboid ve lateraldeki dördüncü ve beşinci metatarslar lateral kemeri oluşturur. Lateral kemer mediale oranla stabil olup yük taşır. Ayak kemiklerinin yapısı sebebiyle uzunlamasına kemer tibianın dış rotasyonu, kalkaneus'un inversiyonu ve ön ayağın adduksiyonuyla yüksektir. Buna karşın tibianın içe rotas,yonu, kalkaneusun eversiyonu ve ön ayağın abduksiyonu uzanlamasına kemer baskılar. Bu kemer kalkaneal tüberkülden başlayıp ayak parmaklarının proksima-linde sonlanan plantar aponevroz tarafından da desteklenir. Hicks 1954'te plantar aponevrozun bir kuvvet kolu gibi görev yaptığını göstermiştir (3). Bu mekanizmaya göre metatars başlarını sararak sonlanan plantar aponevroz, ayak parmakları ekstansiyona getirildiğinde ayağın uzunlamasına kemerinde elevasyona yol açar. Elevasyon kas kuvveti gerektirmez ve ayağın yerden kalkması için enerjinin ekonomik uygulamasına yardımcı olur. Ekstrensik kaslar uzunlamasına kemeri birinci olarak instabilize etmemekle birlikte topukta inversiyon ve ayak bileğinde plantar fleksiyonu sağlayarak stabiliteyi desteklerler.

### İnversiyon Triadi ve Diş Rotasyon

Talus kalkaneus, kuboid ve naviküler kemikler arasındaki hareketler arasındaki hareket bir bütün olarak değerlendirilir. Oluşan harekete inversiyon triadı adı verilir.

İnversiyon triadı muayenede, (a) ayak dorsalinde kalkaneus ile kuboid arasında gözle görülen veya palpe edilebilin bir basamak olması, (b) ayağın dorsalinde ve lateralinde talus başının görülmesi veya palpe edilmesi ve (c) uygun radyografilerde tarsal sinüs'ün lateral girişinde genişlemenin saptanmasıyla belirlenir.

Kişi ayakta dururken tarsal inversiyon triadı'nın yanısarı tibiotalar rotasyon da gözlenir(4). Tibiotalar rotasyonun muayene bulgusu, (a) talus'un dış rotasyonunun takiben bacak dış rotasyona gider, (b) dış rotasyondaki talus'un altında topuk inversiyona uğrar. Bu sırada talus dışa kayar ve alt ekstremiteyi dıştan destekler, (c) kuboid ve navikhüler kemikler kalkaneus'un inversiyon, abduksiyon ve dorsal fleksiyonunun takip eder, (d) kalkaneus ve kuboid-naviküler kompleksin birlikte inversiyonu medial longitüdinal kemiği yükseltirken lateral kemer baskılanır, (e) kuboid-naviküler komplekseki görsel abduksiyon ayağın dış kenarını dışa dönmüş göstererek inversiyonu belirgin hale getirir ve (f) birinci metatars plantar fleksiyona gelerek ilave destek sağlar.

## Ayak Bileği Artrodezinin Ayak Biyomekaniğine Etkisi

Ayak bileği artodezi diz eklemi ve subtalar eklemden aktarılan yükün artmasına yol açar. Ayak bileği artodezi aşırı iç rotasyonda gerçekleştirilise kişi, vücudun ağırlık merkezi ayak bileği üzerinden aktarılırken rahatsızlık hisseder. Subtalar ve midtarsal eklemlerde artan stres ağırı nedenidir(5). İkincil olarak diz ve kalça hareketlerinde ağrıya neden olabilir. Aşırı dış rotasyondan gerçekleştirilen artrodezde kişi ayak medialine ağırılık verir. Sonuçta halluks valgus deformitesi gelişir. Dış rotasyonda ayak bileği artodezi, diz ekleminin medialinde stresi arttırır.

Eğer subtalar eklemde de sertlik varsa ayak bileğinin valgus pozisyonunda artrodezi gerekir. Böylece plantigrad ayak elde edilebilir. Ayak yanlışlıkla varus pozisyonunda artodeze gidilirse yük lateral kemere aktarılır. Böylece ayakta esneklik kaybolur ve kişi yürümede zorlanır. Fiedman ve arkadaşları, ayak bileği artodezinde 6.5 mm'lik iki çapraz vida kullanılmasının biyomekanik stabiliteyi arttırdığını ıspatlamıştır(6). Ogilvie-Herris ve arkadaşları, 16 anatomik spesmanda gerçekleştirdikleri çalışmada, ayak bileği artodezinin torsiyonel kuvvetlere karşı koyabilmesi için üç farklı yönde vida yerleştirilmesi gereğini vurgulamışlardır(7). Buna karşı Dohm ve arkadaşları, artodez için T plağı kullanılmasını önermişlerdir (8).

Ayak bileği artodezinde dorsal ve plantar fleksiyonun derecesine dikkat edilmelidir. Kuadriseps kasında yetmezliğe bağlı instabil bir diz eklemi söz konusuysa veya alt ekstremite karşı tarafa oranla kısaysa ayak bileği 10 ile 15 derece plantar fleksiyona getirilerek artodez sağlanır. Bu yöntemle diz ekleminde sabitlenir. Eğer sorun ayak bileğine lokalizeyse erkekte nötral, kadında 5 derece plantar fleksiyonda artodeze gidilir. Plantar fleksiyon gereğinden fazla verilirse o taraf ekstremite uzar ve dizde geriye kayma olur. Bu hata dengesiz yürüyüş ve orta ayakta stres artımı ile sonlanır. Arı dorsal fleksiyonda artodez de ayagın yere deydiği alan topukta odaklanır ve bu durum kornik ağrıya neden olur. Ayak bileği artodezini takiben hastaların transvers tarsal ekleminde hareket sınırı artarak bir anlamda denge sağlınır.

## Ortez Mekaniği

Ayak ve ayak bileğindeki pekçok eklemin ekseni ana anatomik eksenlerden farklıdır. Bu nedenle eklem hareketlerinin anlaşılması oldukça güçtür. Ayrıca radyografi gibi iki planda bilgi veren inceleme yöntemleri eklem eksenlerinin sağlıklı çalışılmasını zorlaştırır. Ayak ve ayak bieği eklemlerinin değerlendirilmesinde üç boyutlu düşünmek zorunludur. Ortez veya protez mekaniğine girilmeden önce ortez uygulanacak seviyenin bilinmesi ve bu ortezin proksimal ve distalindeki eklem hareketleriyle eksenlerinin iyi anlaşılması gerekir.

## Kaynaklar


1. Chao EY, Neluheni EV, Hsu RW, Peley D: Biomechanics of malalignment. Orthop Clin North om 25:379-386, 1994.
2. Allinger TL, Engsber JR: A method to determine the range of motion of the ankle joint complex in vivo. J Biomech 26:69-76, 1993.

3. Hicks JH: The mechanism of the foot II. The plantar aponeurosis and the arch. J Anat 88:25, 1954.

4. McKellop HA, Llinas A, Sarmiento A: Effects of tibia malalignment on the knee and ankle. Orthop Clin North Am 25:415-423, 1994.

5. Shih LY, Wu JJ, Lo WH: Changes in gait and maximum ankle torque in patients with ankle arthritis. Foot Ankle 14:97-104, 1994.

6. Fiedman RL, Glisson RR, Nunley JA: A biomechanical comperative analysis of two techniques for tibiotlalar arthrodesis. Foot Ankle Int 15:301-305, 1994.

7. Olgilvie-Harris DJ, Fitsialos D, Hedman TP: Arthrodesis of the ankle. A comparisson of two versus three screw fixation in a crossed configuratin.

8. Dohm MP, Benjamin JB, Harrison J, Szivek JA: A biomechanical evaluation of three forms of internal fixation used in ankle arthrodesis. Foot Ankle Int 15:297-300, 1994.

# PANEL - II

## AYAK VE AYAK BİLEĞİ İNSTABİLİTESİ

## KISIM - 3

### AYAK BİLEK EKLEMİ BAĞLARININ YARALANMASI VE İZLEMİ

**Doç.Dr. Uğur GÜNEL**

Ayak bilek eklemi bağlarının yaralanma sıklığı günde 10.000'de 1 olacak kadar sık görülür. Özellikle besketbol yaralanmalarının %45'ini, futbola bağlı yaralanmalarında %31'ini ayak bileği çevresi bağ lezyonları oluşturur.

Ayak bileği çevresi yaralanması oluşan birçok hasta hekim tarafından kontrol edilmeden öncelikle kişilerin kendi kendilerince tedavi edilmeye çalışılır. Tanı geçikmesi ve yetersiz tedavi sonucu, geç problemlerle karşılaşılır. Acil servislerde radyolojik olarak normal ayak bileği filmi gözüken her hasta burkulma tanısı ile elastik bandaj tesbitine alınır. Eğer belirli sürede ağrı ve şişlik bulguları düzelmezse diğer bağ lezyonlarının araştırılması akla gelir. Gerçekten de ayak bileği burkulmalarının %30-40 kadarı basit yaralanmalar olmayıp, rezidüel semptomlarla sonuçlanırlar.

Ayak bileği burkulmalarında sadece ayak bilek eklemi değil aynı zamanda butalar eklemde göz önünde bulundurulmalıdır.

Ayak bileği ekleminin lateralinde Anteriotalofibuler (ATFL), kalkaneofibular ligament (KFL) ve posteriar talofibular ligament (PTFL) bulur. Önemli olan diğer oluşumlarda da lateral tablokalkaneal ligament (LTKL), sindesmoz bağları ile subtalar eklem ve bağlarıdır.

Lateral malleolün ön tarafında horizontal planda uzanan ATFL eklem kapsülü içerisinde yer alır. KFL fibulanın alt ucundan, kalkaneusa doğru dikey konumda uzanır. Eklem kapsülü içerisinde yer almaz ve subtalar eklemi de stabilize edici rolü vardır. Ancak medial yüzü ayak bilek eklemi kapsülü ve peroneal tendon kılıfı ile ilişkidedir. Bu nedenle KFL yaralanması durumlarında peroneal kılıf içerisine enjekte edilen radyoopak materyal ayak eklemi içerisine kaçar.

PTFL, fibulanin posteriorunda yer alır ve ayak bileğindeki en kuvvetli bağı oluşturur. Genel ayak bileği yaralanmalarında en az zarar gören bağdır.

Subtalar eklemin stabilizasyonunu sağlayan iki adet bağ vise lateralde servikal ligament ile interosseos talokalkaneal ligamenttir.

Daha küçük bir bağ olan LTKL ayak bileğini inversiyon tipi yaralanmaları ile yırtılabilir.

Sindesmoz burkulmalırı sıklıkla genel inversiyon burkulmaları ile karıştırılabilir. Sindosmoz oldukça kuvetli bir yapı olmasına karşı ayak bileğini dışa rotasyonda zorlanması ile yaralanır.

**Sınıflandırma**

Klasik ayak bileği yumuşak doku yaralanma sınıflandırlımalarında fonksiyon ve tabilizasyonu ön planda tutan yeni sınıflandırma önerilmektedir.

## TANI

### Öykü

Öykü ve Fizik Muayene (FM) doğru bir tanının anahtarıdır. Hastaların geçmiş tıbbi öykülerinin elde edilmesi komplikasyon riski altındaki hastaların değerlendirilmesinde fayda sağlar. En belirgin risk faktörleriniden biri duyarsız ayaktır. (İnsenvsitive foot). bu açıdan hastaları nöropatik bir olayın gelişmesine neden olacilecek diabet ve benzeri hastalıkların araştırılması önemlidir.

### Fizik Muayene

Her zaman hafil (ılımlı) ve ya önemli (ciddi) bir burkulmanın tam ayrımı yapılamayabilir. Bu yüzden başlangıçta hastaya ciddi bir yaralanma ön tanısıyla yaklaşılmalıdır.

Muayenede önce maksimum hassasiyetin yeri belirlenmelidir ve zarar görmesi olası bağlar ortaya konmalıdır. Daha sonra anterior çekmece testi ve talar tillt testi gibi bazı özel testler gündeme gelir. sindosmoz yaralanmaları duyarlılığı ortaya konması ve sıkıştırma "squeeze" testi ile ortaya konur.

Sindesmoz yaralanmalırnda eksternal rotasyon stres tesbiti de önemli bir testir.

Peroneal tendonlar da subluksasyon ve disklokasyon açıdan değerlendirilmelidir.

| GRADE | PATOLOJİ | İNSTABİLİTE |
|---|---|---|
| 1 | Gerilme | Yok |
| 2 | Parsiyel yırtık | Ilımlı orta |
| 3a | ATFL komplet yırtığı | Anterior çekmece testi + |
| 3b | ATFL ve CFL de komplet yırtık | Anterior çekmece ve talar testi + |
| 3c1 | ATFL ve CFL de komple yırtık, Peroneal tendonda yırtık | Anterior çekmece ve talar tilt testi + |
| 3c2 | ATFL ve CFL de komplet yırtık, Peroneal tendonda subluksasyonu zorlu eversiyon ve dorsofleksiyonda peroneal tendon dislokasyonu | Anterior çekmece ve talar tilt testi + |
| 4a | ATFL ve CFL de komple yırtık fibulada avulsiyon kırığı | Anterior çekmece ve talar tilt testi + |
| 4b | ATFL ve CFL de komple yırtık talusta osteokondral kırık | Anterior çekmece ve talar tilt testi + |
| 4c | ATFL ve CFL de komple yırtık talusta lateral proses kırığı | Anterior çekmece ve talar tilt testi + |

### Fonksiyonel Rehabilatasyon

Tedavi ve rehabilitsayonun primer amacı kronik fenksiyonel instabiliteyi önlemektir. Günümüzde fonksiyonel tedavi bağ yaralanmalarının evrelendirmesiyle ilişkili olarak yapılmaktadır. Fonksiyonel rehabilitasyon üç fazlı bir tedaviden oluşmaktadır. Faz bir; koruma, istirahat, buz uygulaması, kompresyon ve elevasyon dan oluşur. İkinci fazda peroneal ve dorsofleksor güçlendirme hareketleri ve aşil tendon germe hareketlerinden oluşur. Faz üçte proprioception egzersizleri eğitimi başlar.

Alışagelmiş fonksiyonel rehabilitasyon programı genellikle 4-6 hafta sürer. Öngörülen şudur ki grade 3 yaralanması olan tüm hastalar spora yeniden başlamadan önce fonksiyonel atel ile (siplintlerle) 3-6 ay korumalıdır.

## CERRAHİ TEDAVİ

Genelde cerrahi endikasyon lateral bağ instabilitesi kronik bulgular, hastada rekurren akut eklem burkulması olguların söz konusudur. Talustaki deplase osteokondral kırıklar, fibuladaki büyük avusion kıkıkları da cerrahi tedavi gerektirirler.

### Kronik Lateral Eklem İnstabilitesi

Kronik belirti görülme oranı yaklaşık %10 - %30 arasındadır. Şikayetler değişmekle birlikte en sık rastlanılanları; fonksiyonel instabilite, mekanik instabilite, tekrarlayıcı şişlik, ağrı ve hareket kısıtlılığıdır. Hastaların %10 - %20 kadarında tedavi sonrasında kronik fonksiyonel instabilite nedeniyle ameliyat gerekir.

### Yumuşak Doku Sıkışma (Impingement) Sendromları

Eğer bir impingementten şüpheleniliyorsa tedaviye antiinflamatuar ilaçlar ve yoğunlaştırılmış fizik tedavi ile başlanır. Eğer belirtilerde azalma saptanmazsa artroskopik cerrahi endikasyonu vardır.

### Lateral Ligament İnstabilitesi

Konservatif tedaviden fayda görmemiş, fonksiyonel ve mekanik instabilitanin beraber olduğu olgular cerrahi tedavi için uygun adaylardır.

### Anatomik Onarım

Brostrom, yaralanmadan uzun süre sonra direkt onarımların yapılabileceğini düşünmüştür. Çünkü ligamentöz doku skar dokusu içinde onarıma uygun olarak kalmaktadır. Bu onarım yöntemi yırtılan bağın üst üste bindirilmesi, uçuca dikilmesi ve bağın kemiğe tesbitini içeriri.

Anatomik onarımın amacı normal olan dokuların zarar görmemesidir. Bir başka avantaj da tenodez işleminin yapılmamasıdır.

### Anatomik Olmayan Rekonstrüksiyon

En bilinen teknikler; Watson-Jones, Evans ve Chrisman-Snook teknikleridir. Yayınlarda en iyi yöntemin Chrisman-Snook yöntemi olduğu belirtilmektedir. Çünkü anatomik yapıya uygun bir rekonstrüksiyon yöntemidir.

## SONUÇLAR

Cerrahi tedavi gerektiğinde anatomik onarım önerilmektedir. Bu yöntemin göreceli kontrendikasyonları vardır. Bunlar genel eklem hipermobilitesi ve yaralanma ile onarım zamanı arasında on yıldan fazla sürenin geçtiği olgulardır. Böyle olgularda belirgin ayak bileği artriti olması nedeniyle rekonstrüksiyon yöntemi tercih edilebilir.

Rekonstrüksiyon yine başarısız bir onarımdan sonra çokiyi bir alternatiftir. Ve yine çoğu olguda cerrahi girişimden önce konservatif tedavi çok iyi denenmelidir.

# PANEL - II

## AYAK VE AYAK BİLEĞİ İNSTABİLİTESİ

## KISIM - 4

## AYAK BİLEĞİ ARTROSKOPİSİ

### (Endikasyonları, tanısal ve cerrahi artroskopi uygulaması)

**Prof.Dr. Ahmet Turan AYDIN**

İlk kez 1931'de Burman (2), tarafından ayak bileği artroskopisi kadavra çalışmasında deneysel olarak kullanılmış ve artroskopik anatomisi tanımlanmıştır. Ancak yazar ayak bileğinin darlığı nedeniyle artroskopiye uygun olmadığını ifade etmiştir. Bu nedenle artroskopinin gelişim evresinin erken dönemlerinde diz eklemi kadar yaygınlaşmamış, popüler olamamıştır. 1970'li yıllarda Takagi'nin öğrencisi Watanabe'nin katkılarıyla endoskopide ki buluş ve gelişmeler, 1980'li yıllarda da videoendoskopi olanağının yaratılması, motorize artroskopik enstrümanların kullanılması, enstrümanlarda ki gelişmeler ve invazif yöntemle ayak bileğinin distraksiyonu ile ayak bileği artroskopisini yaygın kullanımı ve standartlaşmasını sağlamışıtır.

**Endikasyon ve Kontrendikasyonlar:**

Ayak bileği artroskopisi, artrotomi veya malleoler osteotomi yapmaksızın, elle ve bir distraktörle ekleme distrasiyon uygulayarak; tüm eklem içi yapıların doğrudan gözle görülmesi olanağını ve ameliyatını sağlamış, ameliyat sonrası morbiditenin az ve rehabilitasyonun kolay ve hızlı olması ayak bileği artroskopisinin avantajlarını oluşturmaktadır. Endikasyonlar ya semptomatoloji veya ayak bileği patolojilerinin tanı ve tedavisine göre belirlenebilir.

Endikasyonları tanısal olarak ele aldığımızda travmatik veya travmatik olmıyan olarak nedenli devamlı ayak bileği ağrısı en temel endikasyonun oluşturmaktadır. Ağrı dışında, eklemde şişlik, hareket kısıtlılığı, instabilite, kilitlenme, eklemden ses gelmesi (klik, atlama sesi gibi) endikasoyonu belirleyen diğer belirti ve bulgulardır. Tedavi amaçlı endikasyonları ise eklem elemanlarının yaralanmaları, yumuşak doku ve kemik/osteofit sıkışması, snovit, artrofibrozis, kırıklar, loose body, eklem içi tümörler, artrodez, septik artritte drenaj oluşturur.

Kontrendikasyonları oldukça azdır. Sistemik enfeksiyonlar sepsis ve eklem çevresi yumuşak doku enfeksiyonları, ciddi dejeneratif artrit ve ankiloz kesin kontrendikasyonlardır. Rölatif kontendikasyonaları ise, dejeneratif eklem hastalığıyla birlikte eklem sertliği, ödem, nörovasküler hastalık ve anomaliler, cilt hastalıkları ve parmaklardaki enfeksiyonlar oluşturur (6).

## Ayak Bileği Artroskopisinin Genel Prensipleri

Ayak bileği eklemi anatomik olarak anterior ve posterior olmak üzere iki eklem boşluğundan oluşur. Bu iki eklem boşluğunun artroskopik olarak gözlemi için üç grupta ve 10 artroskopik giriş yolu tanımlanmıştır. Ayak bileği patolojilerinin sıklıkla anterior eklem boşluğunda görülmesi; anterior giriş yollarının standart giriş yolları olmasını sağlamıştır. Diğer taraftan distraksiyon ile eklem kapasitesinin arttırılması, bazı olgularda ince artroskoplarla eklemin posterioruna geçilebilinmesi ilave artroskopik giriş yolu gereksinimini ortadan kaldırır.

## Artroskopik Anatomi

Ayak bileğinin normal artroskopik anatomisi, talusun tibial plafond ve medial-lateral malleollerle yaptığı eklem yüzlerinin; ekstrasinovyal yerleşen deltoid, ATF ve PTF, AITF ve PITF ve transvers ligamanlar ile eklemi örten sinovyal zar ve oluşturduğu sinovyal ressus ve kıvrımlardan oluşmaktadır. Ferkel (8), ayak bileği ekleminin tümünün sistematik değerlendirilmesi için 21 nokta tanımlamıştı. Eklemin gözlenmesine en emniyetli giriş yolu olan Antero-Medial (AM) giriş yolundan ve eklemin medialinden başlanır. Normal artroskopik anatomi anterior, santral ve posteriorolmak üzere üç bölümde incelenir.

## Anestezi, Hasta Pozisyonu

Ayak bileği artroskopisi spinal, epidural ve genel anastezi ile yapılabilir. Rutin artrskopi işleminde yararlanılabilcek Parisien (7), Andrews (1) ve Guhl tarafından üç hasta pozisyonu tanımlanmıştır.

## Artroskopi enstrümanları

Rutin uygulamada 2.7 mm kalınlığında 30 veya 70'li veya 4.0 mm kalınlığında 25 veya 30 derecelik optikler kullanılmaktadır. Görüntü elde etme işlemi videokamera (CCD cihip kamera), uygun soğuk ışık kaynağı, ışık ileti kablosu ve bağlantılarıyla sağlanır. Tanısal ve cerrahi artroskopide kullanılan enstrümanlar ise mini probe (1.5 mm), motorize shaver, burr ve synovial resector (2.7 veya 3.5 mm), basket, suction punch forseps, hipofiz pensi, bıçak (2.5 mm ve özellikle muz bıçak), inflow-outflow kanülleri (metal veya plastik), 11 No. bistüri ucu, 18-gauge spinal iğne, mosquito klamp, K-teli ve ÖÇB onarım klavuzu veya benzeri, Steinman çivisi, mekanik distraktör, beyin cerrahisinde kullanılan aspiratör uçları, cannulated screws, staple (küçük ölçüde) de kullanılılır.

## Artroskopi Tekniği

Atroskopi öncesi hastanın, dikkatli bir şekilde klinik olarak değerlendirilmesi, patolojinin lokalizasyonunun, tercih edilecek giriş yollarının ve distraksiyon gerekip gerekmeyeceğinin belirlenmesi açısından önem taşır. Artroskopiye AM giriş yolunun açılmasıyla başlanır. Giriş noktası belirlendikten sonra 18G spinal iğne ile ekleme girilip 15-20 ml SF ile eklem şişirilir. Sıvının kolay akışı, eklem şiştikçe ayağın pasif olarak planter fleksiyona gelmesi ve iğneden geri akış, iğnenin eklem içinde olduğunu gösteren bulgulardır.

Eklem şişirildikten sonra iğne çekilip, 11 No bistüri ucuyla cilt transvers olarak 5 mm kesilir. Daha sonra bir mosquito pens aracılığıyla cilit altın dokusu kapsüle kadar longitudinal olarak disseke edilir. Kapsüle

dayandıktan sonra moskuito pens aracılığıyla kapsül delinir. Aynı kanaldan künt trokar takılmış optik kılıfı eklem içerisine gönderilir. Eklemin distansiyonu ayrı bir giriş noktasından (PL), irirgasyonu da optik kılıfından sağlanıbilir. Guhl (6), Ferken ve Fischer'in (3), işaret ettiği gibi ayak bileğinde distraksiyon eklemin görüntülenmesini kolaylaştırarak ve eklem aralığını artırarak eklem içeresinde kalın enstrümanların kullanılmasına olanak sağlamıştır. Bunun yanında distraksjyon eklem kıkırdaklarındaki kaza sonucu olabilecek yaralanma riskini de azaltmaktadır. Ayak bileğinde distraksiyon temelde iki şekilde: yerçekimi, elle traksiyon ve özel bant ve aparatlarla noninvazif yöntemle veya tibia, talus veya kalkaneustan geçen çivi ve mekanik distraktör aracılığıyla invazif olarak sağlanır.

### Komplikasyonlar

Ayak bileği artroskopisinde komplikasyon oranı belirgin bir şekilde diz artrokopisinden fazladır. Ferkel ve ark.(8), 612 olguluk serilerinde toplam komplikasyon oranını %9 olarak bildirmektedirler. Komplikasyonların çoğunluğunu (%50) nörolojik ve bununda %56'sını süperfisyal peroneal dala ait komplikasyonlar oluşturmaktadır. 612 olgunun 317' sinde invazif distraksiyon uygulanmış ve 2 tibia, 1 fibulada stres kırığı görülmüştür.

### Ayak Bileği Patolojilerinde Artroskopi Uygulamaları

#### I. Yumuşak Doku Patolojileri

Ayak bileği patolojilerinin önemli bir kısmını (%30-50) oluştururlar(4). Klinik tanının zorluğu, radyografinin normal ve MRG'nin de olguların ancak yarısında pozitif bulgu vermesi, konservatif tedavinin çoğunlukla başarısız olması; artroskopi ve artroskopik tedaviyi önemli kılmıştır. Bu gruptaki patolojileri, snovitler, eklemin anterior ve posterior boşluklarında görülün yumuşak doku sıkışması ve sindezmotik sıkışma oluşturmaktadır. Yumaşak doku sıkışması sendromlarında klinik ve artroskopik bulguların uyuşması durumunda %70-90 oranında başarılı sonuç elde edilmektedir.

#### II. Talusun Kondral ve Ostekondral Lezyonları

Ayak bileğinin oldukça geniş bir patoloji gurubunu içeren bu lezyonlar ile ilgili artroskopi öncesi döneme de ait önemli bilgi birikimi bulunmaktadır. Talusun osteokondral lezyonlarının (TOL) oluşmundan akut travma (burkulma), overuse (atletik aktivite), dejeneratif değişiklikler ve idiopatik aseptik nekroz sorumludur. Tedaviyi belirleyen faktörler yaş, lezyonun yerleşimi, büyüklüğü ve stabil olup almamasıdır. Sonucun üzerinde ise intstabilite ve dejeneratif değişikliklerin bulunup bulunmaması belirleyici olmaktadır.Ferkel ve Sgaglione(5), sınıflamasında I ve II. derece lezyonlarda konservatif tedavi uygulanmalıdır. 6-12 haftalık alçılı immobilizasyona rağmen yakınmaları geçmeyen ve III. ve IV. derece lezyonlarda ise cerrahi girişim (fiksasyon, dirlleme, abrazyon, eklem faresi çıkarılması) endikedir.

#### III. Diğer Patolojiler

Bu guruptaki patolojiler dejeneratif eklem hastalığı, artrofibrozis, loose-body, eklem için tümörler, eklem içi kırıklar, lateral instabilite, septik artrittir. Farklı amaçlarla artroskopik girişimden yararlanılabilir.

## IV. Tibiotalar Artrodez

Artroskopik tibiotlar artrodez sonuçları klasik tekniklerle karşılaştırılabilecek bir uygulamadır. Ancak artrodez için uygun indikasyon sınırı oldukça az olup ciddi deformite (<15 varus-valgus), kemik kaybı, enfeksiyon, RSD gibi sorunlu eklemlerde uygun değildir.

Eklem konturlarının bozulmadığı ve minimal deformitenin bulunduğu dejeneratif eklem hastalığında hızlı iyileşme ve düşük morbidite ile büyük avantaj sağlar.

## Kaynaklar


1. Andrews JR, Previte WJ, Carscn WG0 Arthroscopy of teh ankle: Technique and normal anatomy. Foot Ankle, 6:29-33, 1985.
2. Burman MS: Arthroscopy of the direct visualization of joints: an experimental cadaver study. J. Bone joint Surg., 13:669-687, 1931.
4. Ferkel RD, Sgaglione NA, Del Pizzo W, et al.: Arthroscopic treatment of osteochondral lesions of the talus: Technique and results. Orthop Trans 14:172-173, 1990.
5. Ferkelr RD, Fasulo GJ: Arthroscopic Treatment of ankle injuries. Orthop. Clin. North Amer., 25:17-32, 1994.
6. Guhl JF.: New techniques for arthroscopic surgery of the ankle: Preliminary ropert. Orthopedics 9:261, 1986.
7. Miller, RH: Arthroscopy of lower extremitiy. In: Crenshaw, AH (ed). Cmapbell's Operative Orthopaedics, Val. Three, St.Louis, Mosby-Year Book, 1992, pp.1846-1856.
8. Parisien JS., Shereff MJ: The role of arthroscopy in the diagnosis and treatment of disorders of the ankle. Foot Ankle 2(3):144-149, 1981.

# PANEL - II

## AYAK VE AYAK BİLEĞİ İNSTABİLİTESİ

## KISIM - 5

## AYAK BİLEĞİ TENDON YARALANMALARI

Doç.Dr. Tanıl ESEMENLİ

### Aşil Tendonu Rüptürü (Yırtılması)

Aşil tendonu yırtılmaları sıklıkla "hafta sonu sorunları" olarak adlandırılan orta yaş üstündeki erkeklerde görülür. Fonksiyonlarda belirgin bir bozukluk yaratmadığından ve radyolojik belirti vermediğinden sıklıkla ilk gören doktorun gözünden kaçabilir. Fizik muayenede tendon üzerinde palpe edilebilir bir çöküntülü bölge dikkat çeker. Gastroknemius kasını sıkmakla ayağın plantar fleksiyon yapmaması (Thompson testi) tanı için en önemli bulgudur.

Tedavi: Aşil tendonu yırtıklarında gerek konservatif gerekse cerrahi tedavi yöntemleri uygulanabilir. Konservatif tedavi içni ayak bileği plantar fleksiyonda iken uzun bacak alçısı uygulanır. Bu yöntemin dezavantjları ayak bileği haketelerinde sertlik, kas atrofisi, kuvvet kaybı ve tendonda tekrar yırtık oluşmasıdır.

Cerrahi tedavi için bir çok yöntem tanımlanmıştır. Bu yöntemleri iki ana gurup altında toplanabilir. 1- Uç-uca onarım 2- Flep veya tendon ile onarımın kuvvetlendirilmesi.

Birinci gurupta yer alan Ma-Griffith tekniği kapalı bir onarım olması nedeni ile cerrahi tedavilerde karşılaşılan cilt nekrozu ve enfeksiyon gibi komplikasyonları ortadan kaldırmıştır. Ancak bu yöntemde sural sinir yaralanması, tekrar yırtılma gibi sorunlar diğer yöntemlere oranla daha sık görülmektedir. Flep veya tendon transferleri ile onarım bölgesinin kuvvetlendirilmesi ile bu komplikasyonlar azalmakta ancak yara problemlerinde artış olmaktadır. Kliniğimizde tarafımdan geliştirilen bir yöntem kullanılmaktadır. Foot and Ankle mecmuasında yayınlanan bu yöntemde flep ile kuvvetlendirme yapılmakta ancak bu distal fragmandan perkütan olarak geçirilmekte böylece en sorunlu bölge üzerinde kesi gereksinimi ortadan kaldırılmaktadır.

### Posterior Tibial Rüptürü (yırtılması)

Posterior tibial tendon kapalı zincir hareketi sırasında talusun dorsifleksiyonu ve dış rotasyonundan surumludur. Bu hareket ile midtarsal eklem kilitlenerek "push-off" fazında ayak sert bir kaldıraç koluna dönüşür. Posteior tibial tendon fonksiyonunda bozulma olursa midtarsal eklem kilitlenemez ve düztabanlık gelişir. Bu nedenle hastalık "erişkin kazanılmış düztabanlık" olarak adlandırılır.

Hastalığın erken dönemlerinde medial malleol ile naviküler kemik arasında kalan bölgede şişlik ve ağrı vardır. Hastalığın ileri dönemlerinde medial malleol ile naviküler kimik arasında kalan bölgede şişlik ve ağrı vardır. Hastalığın ileri dönemlerinde ise ağrı lateralde sinus tarside yoğunlaşır bunu nedeni fibulanın kalkaneusu veya poroneal tendonları sıkıştırmasıdır. Muayenede en önemli bulgu tek ayak üzerinde hastanın parmak ucuna kalkamaması veya bunu ardı ardına yapamamasıdır. Parmak ucuna kalkan kişide normalde topuk inversiyon yapması gerekir iken posterior tibial tendon yırtığı olan kişide topuk valgusta kalır.

Tedavi için erken dönemde sinoviektomi, tendon debritmanı ve plikasyonu ile parmak fleksörlerinin transferi, kalkaneal osteotomi uygulanabilir. Geç dönemde rijit pes planus gelişmiş ise triple artrodez uygulanımalıdır.

**Peroneal Tendon Dislokasyonu :**

Bu olay genellikle ayak bileği lateral ligamentlerinde yırtılma ile karıştırılır. Sıklıkla kayakçı ve futbolcularda görülür. Ayak bileği dorsifleksiyonda iken peroneal kasların ani kasılması veya peroneal kasla kasılmış durumda iken ayağın inversiyona zorlanması sonucu meydana gelir. Peroneal kasla kasılmış durumda iken ayağın inverisyona zorlanması sonucu meydana gelir. Peroneal tendonların stabilitesinden superior peroneal retinakulum ve retrofibuler oluk sorumludur. Retrofibuler oluğun sığ olması ve superior proneal retinakulum hasarı ile dislokasyon meydana gelir. Peroneus longus dislokasyonu daha sıktır.

Ayak bileği lateral bağlarının yaralanmasından farklı olarak ağrı daha posteriordadır. Hasta zorlamaya karşı eversiyon yapamaz. Mortis grafilerinde superior peroneal retinakulum avulsiyonuna bağlı kenar (rim) kırığı görülebilir.

Tedavi akut dönemde ayak plantarfleksiyon ve eversiyonda 6 hafta süre ile alçı uygulanır. Bu yöntem ile %50 başarı sağlanabilir. Cerrahi ile başarı daha yüksekdir. Superior peroneal retinakulum onarılır. Gereken olgularda fibula posteriorundak oluk derinleşitiri. Kronik olgularda tedavi cerrahidir. Beş gurup yöntem tanımlanmıştır. 1- Superior peroneal retinakulum onarımı, 2- Kemik blok ameliyatları, 3- Doku transferi (aşil tendonundan loop hazırlanması), 4- Rerouting (Tendonun Kalakaneofibuler ligament altında geçirilmesi), 5- Oluk derinleştirme işlemleri.

**Kaynaklar**


1. Clanton T.O.: Ankle Injuries in Athletes. American Academy of Orthopaedic Surgeons 63 rd Annual Meeting. Atlanta, 1996.
2. Esemenli B.T., Gündeş H., Mecikoğlu M.: A Method for Combined Percutaneous and Open Surgical Repair of Achilles Tendon Ruptures. Foot and Ankle 17:217, 1996.
3. Griffin Y.L.: Orthopaedic Knowledge Update-Sports Medicine. Amerian Academy of Orhopaedic Surgeons Rosemont, Illinois, 1995.
4. Levine A.M.: Orthopaedic Knowledge Update-Sports Medicine. Amerian Academy of Orhopaedic Surgeons Rosemont, Illinois, 1996.
5. Myerson M.S.: Adult Acquired Flatfoot Deformity. D.S.: Instructional Course Lectures 46:393-405 American Academy of Orthopaedic Surgeons Rosemont, Illinois, 1997.

# PANEL - III

## OSTEOSARKOMDA ORTOPEDİK YAKLAŞIM

## KISIM - 1

**Moderator: Prof.Dr. Güven YÜCETÜRK**

## OSTEOSARKOMADA ORTOPEDİK YAKLAŞIM

**Prof.Dr. Güven YÜCETÜRK**

Son yıllarda iskelet sistemi tümörlerinin tanı ve tedavisinde elde edilen büyük gelişmeleri ortopedik onkoloji ile doğrudan ilgili olmayan meslekdaşlarımıza iletmek ve onları halâ süregelen bazı soru ve sorunlarından arındırmak isteği ile milli kongremizde bu konu ile bir panelin seçilmesinden mutluluk duyuyoruz. İk yıl önce Türk Ortopedi ve Travmatoloji Birliği Derneği bünyesinde kurulan Türk İskelet sistemi Tümörleri Derneğinin sayıları 30'u geçmeyen ve özveri ile çalışan üyeleri arasından seçilen panalist meslekdaşlarım sizlere osteosarkom konusunda geniş deneyimlerini aktarmaya çalışacaklardır. Değişik ülkelerde katıldığımız kongrelerde meslekdaşlarımızın deneyim, olgu sayısı ve başarılı sonuçlar yönünden ileri ülkelerden hiçbir eksiği olmadığını ve ülkemiz nüfusu dikkate alındığında önümüzdeki 5 yıl içinde bu konuda Avrupa'nın ilk 3 sırasında yeralabileceğimizi söylemekten onur duyuyorum.

Tek problemimizin uzun, zorlu ve yorucu bir çalışma gerektiren, bunun karşılığında ekonomik getirisi az, zaman zaman üzücü sonuçların alındığı bu dala genç meslekdaşlarımızın ilgi azlığıdır. Aldığımız iyi sonuçların alındığı bu dala genç meslekdaşlarımızın ilgi azlığıdır. Aldığımız iyi sonuçlar ve usulararası başarıların bir süre sonra özverili genç meslekdaşlarımız için özendirici olacağına inanıyorum.

### Osteosarkomun Kliniği

Osteosarkoma iskelet sisteminin en sık görülen malign tümörlerinden biridir. Hastalığın görülmesi 1:-30 yaşları arasında en sıktır. 20 yaş civarında pik yapar. Paget hastalığı, radyasyon gibi nedenlerde daha ileri yaşlarda da ortaya çıkabilirse de nadirdir.

Ekstremitelerin uzun kemikleri özellikle büyük metafizer bölgeler sık tutulur. Olguların %70 kadarı femur alt uç ve tibia üst uçta yerleştirken, hemurus üst uç, femur üst uç bölgeleri bunu izler. Pelvis, skapula gibi yassı kemikler, çene kemiklerinde de yerleşimi söz konusudur. Vertebra el ve ayak kemiklerinde ise oldukça nadirdir.

Başlangıç belirtisi genelllikle ağrıdır. Ancak 20 yaşında spor yapan, dans eden, tarlasında çalışan bir gençte özellikle diz bölgesinde veya omuzda ortaya çıkan bir ağrı çoğu zaman bu faaliyetlere bağlanır ve

hastanın verdiği zorlanma veya travma öyküsü hekimi kolaylıkla yanlış tanıya yönlendirir. Hastaya çoğu zaman bir film bile çektirilmeden basit antienflamutuar ilaç ve istirahat tedavisi önerilir. Bir süre sonra ortaya çıkan şişlikten, ödem veya bir hematom sorumlu tutulabilmektedir. Hastanın 10-15 gün sonrasındaki yeniden başvurusunda hekim hala basit bir radyolojik inceleme yaptırmıyor ise olay bir meslek kusurudur, malpraktistir. Üzücü olan, kanser haftalarının "kanserden kokma, geç kalmaktan kork" şeklinde bilinen sloganında geç kalan çoğu zaman hekimdir.

Yapılan basit radyolojik inceleme çoğu zaman tanı koydurucudur. Ancak ne yazık ki özellikle diz bölgesindeki tutuluşlarda olası bir travma öntanısı ile yaklaşan ortopedist tümörü gözden kaçırabilmektedir. ilk grafilerinde belirgin periost reaksiyonları bulunan 2 olgumuzda bu görüntülerin gözden kaçırılarak, hastaların meniskus ameliyatına alındığını tesbit ettik.

Osteoraskomun radyolojik bulguları bir panelist arkadışımz tarafından anlatılacaktır.

Osteosarkomdaki histolojik özellikler ve tipler genel tanı ve tedavi yaklaşımında ancak konunun uzmanlarını ilgilendiren incelikler olduğu için bu panelde yer almamıştır. Ancak Parosteal Osteosarkomun ayrı bir antite olduğu ve burada klasik Osteosarkomdan söz edildiğini hatırlatmak gerekir.

### Osteosarkomun Tani ve Tedavi Algoritmi

Bir eklem bölgesinde klinik olarak ortaya çıkan eklem içi veya dışı (intra veya ekstraartikuler) yumuşak doku şişlikleri ile, direk radyografilerde görülen kemik destrüksiyonu ve periost reaksiyonu varlığından bir pratisyen hekim veya diğer dallardaki bir uzman hekimin görevi, hastayı bir ortopedi uzmanına yönlendirmektir. Bunun dışında isteyecekleri ileri bir inceleme çoğunlukla kendisi için yararsız, yapacakları ponksiyon dahil her türlü invazivi girişim hasta için zararlı olabilmektedir.

Bu aşamada bir otopedi uzmanının tanıya gidişte çok dikkat etmesi gereken bazı kurallar vardır. Cerrahın ilk klinik ve radyolojik bulguları değerlendirerek bu kemik veya eklem çevresinde travmatik, infeksiyoz veya tümöral bir hastalığın hangisinin öncelik taşıdığı konusunda bir karara varması gerekir.

Hastada travma ve infeksiyon ağırlıklı olarak düşünülmekteyse, BT ve MRG gibi incelemeler bu ön tanıya yönelik olarak istenebilr. Bu incelemeler de düşünülen bu tanıları destekliyorsa, ancak bundan sonra ponksiyon gibi invaziv girişimler planlanmalıdır.

Ön tanıda tümöral lezyonların ön planda düşünüldüğü veya ekarte edilemediği durumlarda ortopedisitin hiç bir işlem yapmadan bir tümör cerrahı veya tümör konseyinin görüşünü almasında kesin fayda vardır. Unutulmaması gereken nokta iskelet sistemi tanı algoritmi oldukça farklı bir yaklaşımla tedavi edilebileceğidir. Bir tümör konseyinin tanı algoritmi oldukça farklı inceleme sırası ve değerlendirme kriterleri taşıyor olabilmektedir. Örneğin bir MRG incelemesi yapılmadan uygulanacak ponksiyon veya biopsi, MRG bulgularını kullanılımaz hale getirebilir. Yine bu tip işlemler hastaya ekstremite kurtarıcı cerrahi girişim şansını kaybettirebilir.

Bir tümör konseyine alınan hastadan

çok yönlü ve kaliteli direkt grafilerin ötesinde sklerotik kemik lezyonları için BT, intrameduller, intraartikuler ve yumuşak doku tümör ekstansiyonları için MRG, skip lezyonlar ve diğer tümör odakları için sintigratfi istenecektir. Konsey ikinci bir toplantısında bu incelemeleri değerlendirir ve biopsi için gerekli bölgeyi belirler. Biopsiler Tru-Cut veya Jam-Shidi iğne biopsisi şeklinde olacağı için önceden ileride yapılacak radikal girişmleri etkilemeyen ve enblok çıkarılması mümkün olan iğne trasesi belirlenmelidir.

Konseyde bulunan patolgun tüm önceki incelemelerini izlemesi, biopsi materyelinin az olmasına karşın tanıda büyük bir doğruluğa ulaşabilmesini sağlamaktadır. Kesin histolojik tanı olan hastanın inoperabl olup olmadığı, inoperabl ise palyatif rodiokemoterapi gereği, ameliyat edilebilir ise amputasyon veya ekstremite kurtarıcı cerrahiye mi alınacağı belirlenir.

Ekstremite kurtarıcı cerrahi için neoadjuvant radio veya kemoterapi planı yapılır. Neoadjuvant tedaviye başlayan hasta klinik ve direkt radyografiler eşliğinde kısa sürelerde (2-3 hafta) izlenir. Kitlede böyümü eğilimi ortaya çıkarsa MRG gibi daha detaylı tetkiklere geçilebilir. Neadjuvant tedavsinin sonunda tümör kitlesinin bu tedaviye cevabı belirlenmelidir. Eskiden yine Tru-Cut biopsilerle tümör nekrozu araştırılırken bu gün kontrastlı ve dinamik MRG tetkileri ile canlı tümör hücresi, nekroz ve skatris doku yüzdelerini açık olarak belirlemek mümkün olabilmektedir. Değerlendirme tümör nekroz yüzdesine göre yapılır. Tüm kitle içinde %90 üzerindeki nekroz en başarılı sonuçtur. %60 ve altındaki nekrozda tedavi başarısız olarak kabul edilir ve sonraki kemoterapi programında ilaç değişikliği yapılmalıdır.

Bu değerlendirme sonunda yine amputasyon veya ekstemite koruyucu cerrahi girişim seçimi yapılır. Hasta ameliyata alınır ve yara iyileşmesini takiben adjuvant radiokemoterapiye başlanır.

Hasta yaklaşık 6 aylık sürelerle ameliyat bölgesi, akciğer ve diğer kemik bölgeleri yönünden incelenmek üzere konseye getirilir.

Osteosarkomlu hastaların prognozunu etkileyen bir çok faktör vardır. Tümörün aggrevisitesi, yerleşim bölgesi, kompartman için veya dışı oluşu, skıp lezyonları, tanı anında kitlenin büyükülüğü, metastaz varlığı ve kemoterapiye cevabı. Elbette hastaya uygulanan cerrahi girişim şekli, yetersiz veya kontamine cerrahi marjin ve nüks prognozu çok büyük ölçüde etkileyen diğer faktörlerdir. Bu durum 5 yıllık yaşam şansını kriter olarak alındığı literatürlerde çok farklı sonuçlarının ortaya çıkmasına neden olur. Benzer uygulamalara karşın 5 yıllık yaşam şansı %40 ile %85 arasında değişmektedir. Bizim olgularımızdan alınan sonuçlar %50 civarındadır. Bazı çok gelişmiş ülkelere göre düşük olan bu yüzde, hastalarımızın ilk başvurularını geç olmasına veya önceki yetersiz girişimlerde ortaya çıkan kontaminasyonlara bağlanmalıdır. Kural olarak kemoterapi sonrası %95 üzerinde tümör nekrozu elde edilen olgularımızın sonucu çok iyi %70 altında nekroz elde edilebilenlerinki ise kötü olmuştur. Lokal nüks prognozu kesin olarak kötüleşir.

### Ekstremite Kurtarıcı Cerrahi Girişimleri

Malign bir iskelet sistemi tümöründe tümör kitlesinin vücuttan uzaklaştırılması için ancak radikal rezeksiyon veya skip

lezyonlar yok ise geniş eksizyon yeterli olabilimektedir. Lezyonun yerleştiği kompratmana bağlı olarak bu geniş cerrahi girişimlerde istenilen marginleri elde etmek her zaman kolay değildrir. Bu girişimler büyük damar ve sinir oluşumlarına komşu lezyonlarda ve eklem tutuluşlarında büyük zorluk oluşturur. Bir taraf radikal, diğer bölümü marginal marginden geçen bir eksizyonda yapılan girişimin şekli ancak bir marginal eksizyondur.

Marginal girişimler ise yüksek grade'li malinitelerde kaçınılmaz şekilde nüks yüzdesini arttırır. Yirmi yıl öncesine kadar geniş veya radikal margini elde etmek ancak bir ablatif girişimle mümkün olabilmekteydi. Yapılan amputasyonların da güvenli bir margin'in üzerinden geçmesi için çoğunlukla desartikülasyonlar kullanılmaktaydı. Zira osteotomi alanı marginal margin'in içinde kalan bir amputasyon güdüğünde de her zaman tümör yinilemesi söz konusu olabilmektedir ve bu tip amputasyonun ismi de marginal amputasyondur. Malign tümörler için gerekli olan ise geniş veya radikal amputasyonlardır.

Yine bu devrelerde amputasyon sonrası 5 yıl yaşam şansına Osteosarkom ve Ewing gibi malignitelerde ancak %20 civarında hasta ulaşabilmekteydi. 1980 sonrasında BT ve MRG'ın kullanıma girmesi ile tümör ekstansiyonun belirlenmesinde elde edilen kesinlik ve yeni geliştirilen etkili kemoterapi ilaçları sayesinde 5 yıl yaşam şansı %80-85'lere ulaştı. Bu evrede, metastazlara etkili olabilen radio-kemoterapi protokolleri, ana tümör kitlesine de etkili olabilir felsefesi ile ameliyat öncesi yani neoadjuvant radyokemoterapi ismi ile anılan yeni uygulamalar sayesinde radikal rezeksiyon yerine geniş eksizyon veya marginal eksizyon malgin lezyonlar için de kullanılabilir oldu. Sintigrafi ve MRG skip lezyonları kolay yakaladığı için radikal rezeksiyon gerekliliği hemen hemen ortadan kalktı. Bu gelişmeler amputasyonsuz en-block tümör rezeksiyonu yani ekstrenite kurtarıcı-koruyucu (Limb Salvage) cerrahi girişimleri mümkün kıldı. Bu uygulamalar sonucunda elde edilen 5 yıllık yaşam şansının amputasyon sonrası elde edilen yüzdeler ile bir farklılık göstermediği saptandı ve ekstremite kurtarıcı girişmeler popüler hale geldi.

Ekstremite kurtarıcı cerrahi girişmeler büyük kemik ve yumuşak doku rezeksiyonları ile sonuçlandığı için rekonstrüksiyonları da oldukça zordur. Kemik defektlerinin rekonstrüksiyonu otogreftler, allogreftler veya özel tümör protezleri ile sağlanabilir.

1. Otogreftler ile Rekonstrüksiyon: Nisbetin küçük kemik defektlerinde ve çoğunlukla interkalar rezeksiyonlarda uygulanabilir. Kullanılan otogreftler iliak kemik, kosta, vaskülarize veya normal fibuler greftlerdir. Bu greftler rezeksiyon bölgesine intrameduller çiviler, plak, vida veya eksternal fiksatörlerle tutturulabilir. Yük taşıma kapasiteleri düşük olduğu için üst ekstremite rekonstrüksiyonlarında daha fazla kullanım alanı bulur.

2. Allogreftler ile Rekonstrüksiyon: İnterkalar veya osteoarkikuler kemik greftleri kullanılmaktadır. İleri evrelerde infeksiyon ve rezorbsiyon komplikasyonları sıktır. Üzerlerinin mutlaka canlı kas dokusu veya kas flebleri ile örtülmesi gerekir. Kemik bankası şartlarının oluşamadığı ülkemizde geçerli bir yöntem değildir.

3. Tümör Protezleri ile Rekonstrüksiyon: Özel yapım veya modüller protezlerdir. Türk İskelet sistemi Tümörleri Derneğinin (TMTS) geliştirdiği ve yerli bir

firma tarafından üretilen kolay temin edilebilen ve nisbeten ucuz fiyatlı protezler mevcuttur. Protez uygulanacak hastanın son kontrollerinde telemetrik incelemelerde rezeksiyon uzunluğu stem, ara parça ve oynar parçaların büyüklükleri milimetrik olarak hesaplanmalıdır. Büyük tümör kitlesine sahip kemik rezeksiyonlarında bazen tüm çevre kas dokuları da eksize edildiği için protez üzerine örten doku olarak sadece cilt kalabilmektedir. Bu durumda infeksiyon, cilt nekrozu gibi ekstremite kaybına kadar gidebilen komplikasyonlar sıktır. Bu nedenle böyle olgulardar mutlaka pediküllü veya serbest muskulokutanöz fleblerin kullanılma zorunluluğu vardır. Yumuşak doku tümörlerini rekonstrüksiyonunda da aynı işlem uygulanır.

Ekstremite kurtarıcı cerrahi girişimler hastanın daha iyi fonksiyona sahip olmasını sağlamak üzere planlanır. Yapılacak cerrahi girişim sonrası tümör nüksünün ve dolayısıyla metastaz olasılığının yüksek olduğu olgularda hasta riske edilmemelidir. Ayrıca hastaya bu tip girişimler sonrası yine de büyük fonksiyon kayıpları olabileceği, uzun süre hastaneye bağımlı kalabileceği, tümör nüksü, ağır infeksiyon gibi durumlarda yine amputasyona alınabileceği bildirilmelidir. Yoğun akciğer metastazları olan ve neoadjuvant tedavide yeterli lokal tümör kontrolü sağlanamayan olgularda ekstremite kurtarıcı cerrahi girişimlerden kaçınılmalıdır.

Yapılacak girişim ekstremitenin tüm fanksiyonları restore edilemeyecek ölçüde bozacak kas, damar ve sinir rezeksiyonu gerekiyorsa yine ekstremite kurtarıcı bir cerrahi girişim anlamı yoktur.

Tümör cerrahisi bir cerrahın cerrahi yeteneğini şova dönüştürebileceği en uygun barnştır, ancak hekimin yapılan işlemin hastaya uzun vadede getirisini iyi hasaplaması gerekir.

Boy uzamasının daha uzun süre devam edeceği, özellikle 7-8 yaş altı çocuklarda epifiz palaklarını içine alan rezekisonyonlar sonrası kullanılacak protezler bir müddet sonra aşırı ekstremite eşitsizliklerine neden olur. Her ne kadar zaman zaman uzatılabilen ekspendable protezler kullanılabilemekteyse de bugün için geç sonuçlarının başarılı olduğunu söylemek zordur. Bu yaş grubundaki çocuklar özellekle alt ekstremitelerinin amputasyonu sonrası takılacak suni uzuvlara çok iyi uyum gösterebilmektedir. Burada neoadjuvant tedavilerin, amputasyon güdüğünü mümkün oldukça uzun bırakabilmeye olanak sağlamak üzere yapılması uygun olur. Ekstremite kurtarıcı cerrahi girişimlerden sonra fonksiyonel değerlendirme ISOLS'un (International Symposium of Limb Salvage) belirlediği fonksiyonel evaluasyon sistemine göre yapılmaktadır.

Bu sistemde rezeksiyon bölgesinin hareketi, ağrı, stabilite ve deformite, güç emosyonel kabül ve komplikasyonları ayrı ayrı skorlayan ve buna göre sonuçları çok iyi, iyi, orta ve zayıf şekilnde belirleyen tablolar kullanılmaktadır.

# PANEL - III

## OSTEOSARKOMDA ORTOPEDİK YAKLAŞIM

## KISIM - 2

## OSTEOSARKOMUN TANI, TEDAVİ VE İZLENMESİNDE GÖRÜNTÜLEME YÖNTEMLERİ

**Doç.Dr. Remide ARKUN**

Osteosarkom multipl myelomdan sonra en sık görülen primer malign kemik tümördür, undiferansiye bağ dokusundan gelişir ve iç yapısında değişik oranlarda neoplastik osteoid ve hücresel elemanlar içerir. Tümör matriksinde fibröz doku, kıkırdak ve kalsifikasyon değişik oranlarda bulunabilir. Çoğunlukla çocukluk ve genç erişkinlerde (10-30 yaş) görülür, metafizer ve diz çevresi kemiklerde lokalizasyon en sık tutulum bölgesi olmasına karşın, epifizer ve diafizer tutulm da görülmektedir.

Ekstremite kurtarıcı tedavi yöntemlerinin son 20 yılda hızlı gelişimi kemik tümörlerinde tanı kadar tedavi takibini de önemli hale gelitrmiştir. Direk radyografi çok defa tümörü tanımlarken, tömürön uzanımı, komşu dokularla ilişkisi, skip lezyon varlığı ve tümörün kemoterapiye yanıtını değerlendirmede kesitsel tanı yöntemlerine gereksinim vardır. Ancak tüm iskelet sistemi lezyonlarında olduğu gibi osteosarkomda da radyolojik incelemenin ilk basamağının direk radyolojik inceleme olduğu daima akılda tutulmalıdır.

**Direk radyografi**

Osteosarkom radyografik olarak çok geniş spekturumda kemik değişiklikleri gösteribilir. Bu değişiklikler ılımlı sklerozdan ileri derecede dansite artışına kadar uzanabilir veya ileri destrüksiyon yada mikst dansite değişiiklikleri oluşturabilir. Osteosarkoma ait değişik sınıflamalar bildirilmektedir. Histolojik ve radyolojik özellikleri dikkate alındığında osteosarkomlar 6 ana başlık altında toplanabilir.

1. İntraossöz osteosarkomlar

* Klasik
* Telenjiektatik
* Küçük hücreli
* Low grade
* İntrakortikal

2. Yüzey osteosarkomları

* Periosteal
* High grade yüzeyel
* Parosteal

3. Mandibula/maksiller osteosarkom
4. Ekstraossöz osteosarkom
5. Sekonder osteosarkom
6. Multisentrik osteosarkom

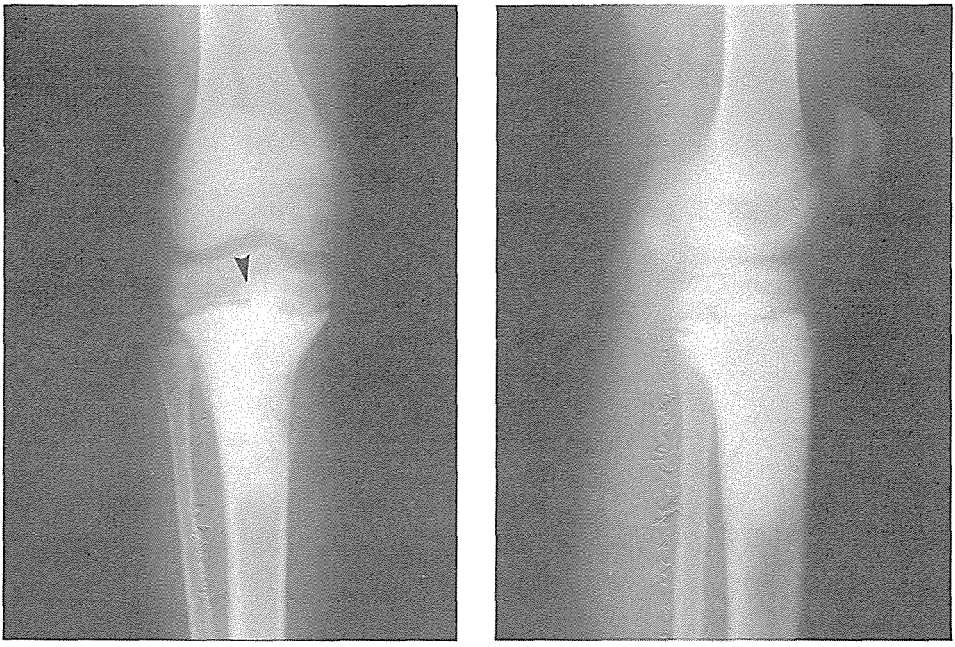

***Şekil1a-b:*** *Sklerotik form klasik osteosarkom*

Klasik osteosarkom tüm osteosarkomların %75-85'ini oluşturur. Uzun tubuler kemik tutuluşu ağırlıklıdır (%80) ve sıklıkla diz çevresi yerleşimlidir. Klasik olarak metafizer bir tümör olmasına karşın, epifizer ve diafizer lokalizasyonlar da bildirilmektedir. Radyolojik olarak tutulan kemikte osteolizis ve osteosklerozun birlikte olduğu mikst desrüktif bir patern ve çevrede geniş yumuşak doku kitlesi mevcuttur. Tümöral alanla sağlam kemik arasında geçiş zonu geniş ve düzensizdir. Kodman üçgeni veya spiküler tarzda periost reaksiyonu ve bazende eşlik eden patolojik kırık diğer bulgulardır. Osteosarkomda yumuşak doku kitlesi içinde değişik dansite özellikleri gösteren yeni tümöral kemiğe ait yapılar mevcuttur (Şekil 1,2).

Teklenjiektatik osteosarkom %5-11 oranında görülür. Klasik osteosarkomun aksine tümüyle osteolitiktir. Patolojik periost reaksiyonu ve yumuşak doku kitleside izlenebilir.

Yüzeyel osteosarkomlar %8-10 oranında görülür. En sık görülen şekli parosteal formudur. Tuttuğu kemiğin yüzeyinde dışa doğru büyüyen merkezi ossifiye yüksek dansiteli bir lezyondur. Tümör ile korteks arasında ince radyolüsent bir çizgi vardır. Komşu korteks kalınlaşmış olabilir, ancak medüller invazyon yoktur.

**Bilgisayırlı Tomograf (BT)**

Tanısal görüntülemedeki gelişmeler tüm tümöral lezyonlarda olduğu gibi osteosarkomda da üç boyutta görüntülemeyi sağlamıştır. BT kemiğin tümöral lezyonunda aksiyel planda kesitsel görüntülemeyle direk radyogramlardaki süperozisyonları ortadan kaldırır, korteks,

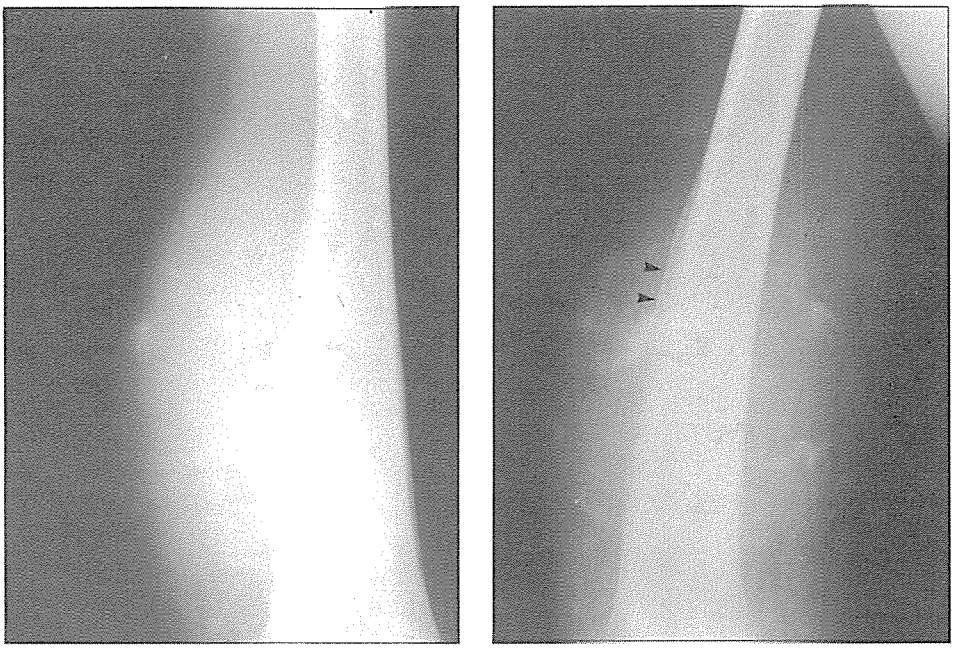

***Şekil 2a-b:*** *Klasik osteosarkom*

medulla ve derin yumuşak doku planlarını iincelemeye olanak verir. Kontrast rezolusyonu direk grafiye göre daha üstündür.

BT ile osteosarkomda lezyonun lokalizasyonu ve çevre dokularla ilişkisini saptamak, periost reaksiyonu ve kortikal destrüksiyonu göstermek mümkündür. Ancak meduller tutulumun uzunluğunu belirlemede güvenli değildir, skip lezyonlar gözden kaçabilir. Tümör matrkiksindeki kalsifik değişiklikleri en iyi gösterebilen yöntemdir. Tümörün yumaşak doku ilişkileri ve damar-sinir paketi invazyonunu belirlemede özellikle kontrast enjeksiyonu sonrası yapılan taramalar yardımcıdır.

BT uygulamaya girdiği ilk yıllarda tümör evrelendirilmesinde ilk basamak olarak kullanılmışsada bugün iyi bilinen bazı sınırlılıkları vardır ve tüm kemik tümörlerinde olduğu gibi osteosarkomda da tam ve doğru evreleme için yeterli değildir.

**BT'nin sınırlılıkları**

*Düşük kontrast rezolüsyonu nedeni ile tümörün yumuşak doku uzanımını ve çevre dokularla ilişkisini belirleyemez,

*Yalnızca aksiyel planda görüntüleme yapılabildiği için tümörün kroniokaudal uzanımı iyi gösterilmez, tümör ile eklem ve büyüme kıkırdağı arasındaki ilişki BT ile iyi görülemez.

*Uzun kemiklerde kemiğin tüm segmentleri aynı planda görüntülemediği için skip lezyonlar gözden kaçar.

*Ortopedik cihazların artefaktı görüntüyü engelleyebilir.

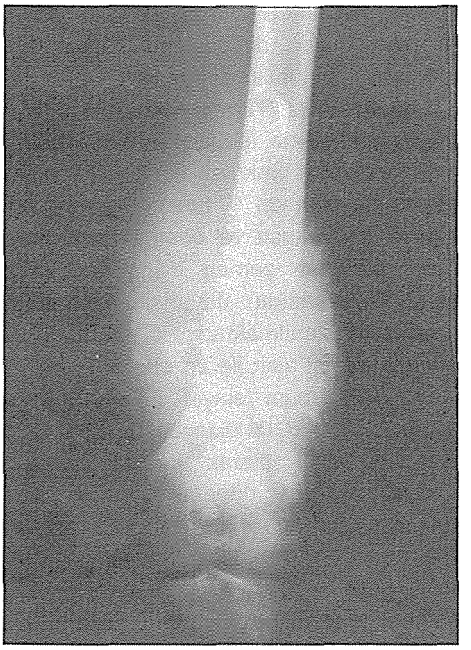

*Şekil 3a-b: Klasik osteosarkom*

*Tümör rekkürensi ile fibrozis ayrım yeteneği çok sınırlıdı.

*Genç hastalarda multipl incelemelerde ionizan radyasyona maruz kalma söz konusudur.

**Manyetik Rezonas Görüntüleme (MRG)**

MRG, multiplanar görüntüleme kapasitesi ve üstün yumuşak doku kontrastı nedeni ile kemik ve yumaşak doku tümörlerinin görünlenmesinde önemli katkılar sağlar. Görüntüleme prensibi, birim alanda farklı miktarda hidrojen atomu (protonlar içeren dokuların bir manyetik alan içinde farklı relaksasiyon zamanlarının görüntüye yansımasıdır. Bu durum pratik olarak dokunun su içeriği ile bağlantılı olup, yüksek su içeriği bulunan dokular parlak (hiperintens), sudan fakir ve kalsifiye dokular koyu (hipointens) olarak görüntüye yansır. Dokunun longitidunal relaksasyon zamanı T1, transvers relaksasyon zamanı T2 olarak belirtilmektedir. Normalde kas-iskelet sisteminde T1-ağırlıklı (T1-A) görüntüde yağdan zengin dokular (kemik iliği ve cilt altı yağ dokusu) hiperintens, kas ve eklem kıkırdağı arasinyal (intermediate), kortikal kemik, eklem kapsülü, tendonlar hipointens olarak izlenir. T2-A görüntülerde ise damar yatağında akan kan, eklem sıvısı hiperintens özellikltedir. MRG yukarıda BT de tanımlanan dezavantaj-ların ortopedik cihaz artdefaktı dışında-kilerini hepsini avantaj şekilne dönüştürür, ancak matriks kalsifikasyonu BT akdar duyarlı belirleyemez. (Resim 3).

MRG tüm kemik tümörlerinde olduğu gibi osteosarkom tanısında da primer tanı yöntemi değildir. MRG osteosarkomun lokal evrelenmesinde ve ekstremite kur-

tarıcı tedavi protokolü içinde tedaviye yanıtı ve cerrahi sonrası nüks değerlendirimesinde kullanılmalıdır.

**Lokal evreleme**

Lokal evrelemede tümörün medulla içinde uzanımı, epifiz hattını perfore edip etmediği eklemle olan ilişkisi, yumuşak doku kitlesinin uzanımı ve sınırları ve skip metastaz varlığı T1-A görüntülerle değerlendirilir. Normalde hiperintens olan medulla tümöral doku ile yer değiştirdiğinde hipointens özellik kazanır. Tümör matriksinin yapısı nedeni ile bu çok defa inhomojen bir değişikliklerine benzer hipo veya intermediate sinyal özelliğindedir. Tümörün damar-sinir paketi ile olan ilişkisi T2-A görüntülerde değerlendirilir. Tümörün yumukşak doku komponenti yüksek sıvı içereği nedeni ile (tümör sellüläritesi veya nekroz inhomojen ve hiperintenstir. Tümör içindeki düşük sinyal alanları matriks içindeki kalsifakasyonlara bağlı olabildiği gibi fibrozis ve kollojen komponentide tümör içinde düşük sinyal alanları oluşturur. Osteosarkomlarda ve diğer tüm kas-iskelet sistemi tümörlerinde görüntüleme yöntemleri tamamlanmadan biopsi yapılmamalıdır.

**Tedavi takibi**

MRG, osteosarkomda ekstremite kurtarıcı cerrahi tedavi protokolü içinde ameliyat öncesi kemoterapinin etkinliği değerlendirmede kullanılmaktadır. Tümörün kometerapiye verdiği yanıtın bilinmesi prognostik açıdan önemlidir. Ameliyat öncesi kemoterapiye yanıtın değerlendirlimesinde kalan canlı tümör dokusunun miktarını belirlemek esastır. MRG de kullanılan intravenöz paramanyetik ajanları T1 ve T2 relaksasyon zamanını kısaltarak patolojik doku içinde sinyal intensitesini arttırırlar. Ancak canlı tümör dokusu yanı sıra granülasyon dokusu ve ödem ve yangısal görüntülerle tedavi yanıtı değerlendirilemez. Tümörün volümündeki azalma tek başına tedaviyi iyi yanıt için yeterli ve anlamlı bir kriter değildir. Yanıtın değerlendirilmesinde tümöral doku, granülasyon dokusu ve ödemin kontrast madde ile farklı zaman diliminde parlaklaşması esasına dayanan dinamik görüntüler kullanılmaktadır. Canlı tümör dokusu kontrast ajan ile en erken (ilk dakikada) maksimum sinyal intensitesine ulaşan dokudur. Granülasyon dokusu ve ödem göreceli olarak sinyal artışı göstermekte ve geç dönemde maksimum sinyal intensitesine ulaşmaktadır. Dinamik MRG de değişik teknikler kullanılmaktadır, hepsinde temel amaç bu zaman farkının değerlendirilmesidir.

Özetlenecek olursa, MRG de tedaviye yanıtın değerlendirilmesinde tümör volümünde azalma, tümör çevresinde ince hipointens bir halka, T2-A görüntülerde tümör içinde belirgin sinyal azalması ve dinamik görüntülerde izlenen potoljik alanın geç dönemde (3. dakikadan sonra) maksimum sinyal artışı göstermesi veya hiç sinyal artışı bulunmaması iyi yanıtın göstergeleridir (Şekil 4).

**Rekkürens araştırılması**

Ekstemite kurtarıcı cerrahi sonrası protez çevresinde lokal nüksün değerlendirilmesi de MRG ile yapılmaktadır. Ancak burada ameliyat sırasında yerleştüirilen metalik protezler önemli bir tanı güçlüğü oluşturmaktadır. Burada dinamik inceleme bugünkü teknoloji ile olanaksızdır. Önerilen aksiler palanda T1-A pre ve postkontrast aksiel kesitlerin alınması ve bu görüntüler arasındaki sinyal farklarının

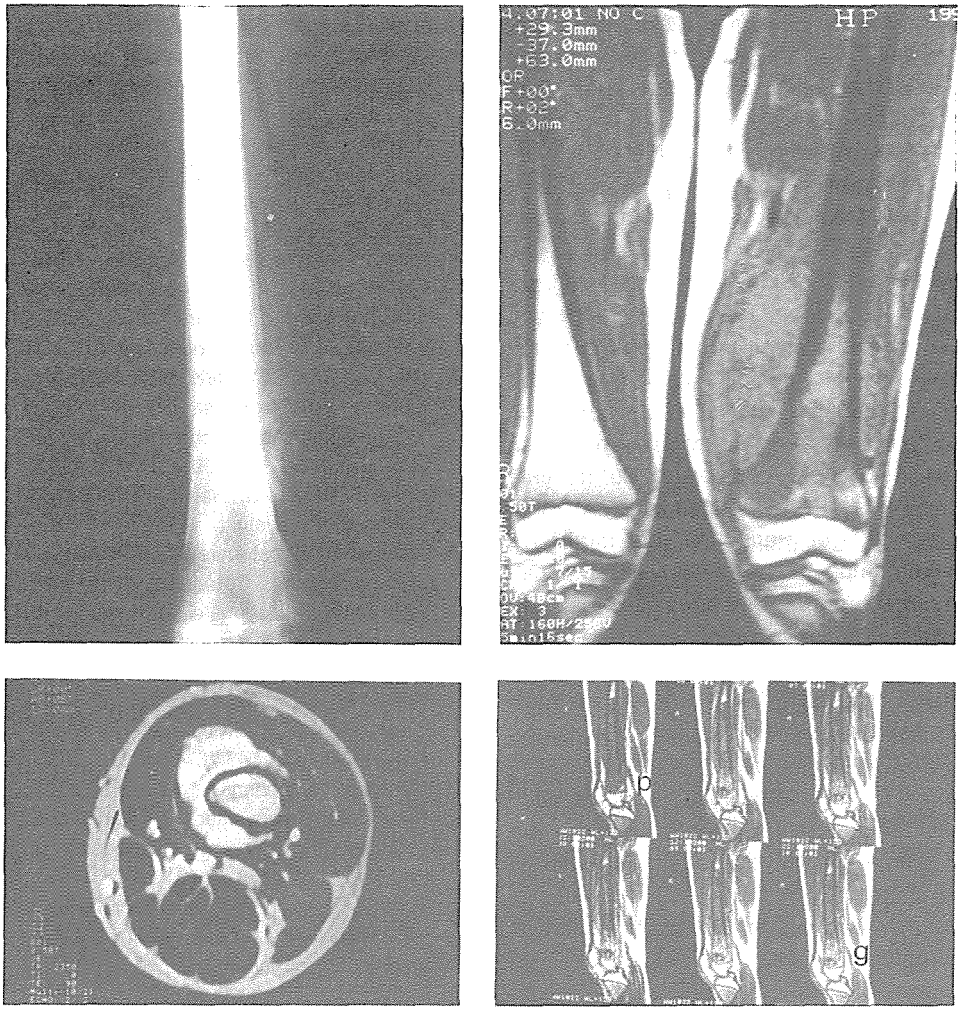


***Şekil 4a-b-c-d:*** *Klasik osteosarkom, tedavide olumlu yanıt*

değerlendirilmesidir. Rekkürens araştırılmasında, ameliyat öncesinde olduğu gibi mutlaka incelemeye direk grafi ile başlanmalıdır. Burada yumaşak doku içinde gelişen kalsifik veya ossifiye dansite değişiklikleri değerlendirilebilir.

**Kemik sintigrafisi**

Kemik sintigrafisi tümörün oluşturduğu anatomik değişiklikeri değerlendirememekle birlikte tümör aktivitesi hakkında bilgi verebilen bir yöntemdi. Üç fazlı kemik sintigrafisinde ilk fazda alınan hızlı dinamik görüntülerde lezyonun sağlam olan karşı taraf ile kanlanma farklılığın saptamak olasıdır. Geç statik fazda ise ossöz uptaki değerlendirilir. Ayrıca sikp değerlendirilmesi de yapılabilir. Sintigrafik yöntemler de tedavi takibini değerlendirmede kullanılmakla birlikte, MRG'den üstün

olduğu halen gösterilmemiştir. Kemik sintigrafisinin önemi primer lezyon dışında metastatik odakların saptanmasıdır.

### Osteosarkomda görüntüleme stratejsi

Osteosarkom lokal olarak tanı konulan ancak sistemik olarak tedavi edilen bir hastalıktır. Tanısı ve tedavisi radyolog, ortopedist, patolog, medikal ve radyasyon onkologları, nükleer tıp uzmanı, gerekirse göğüs cerrahının birlikte çalıştığı geniş bir ekibi gerektirmektedir. Osteosarkomda akciğer metastazı tanı evresinden itibaren dikkatle değerlendirilmelidir. Bu nedenle tanı evresinde ve değerlendirme periodları içinde akciğer grafisi yanı sıra toraks BT tetkiki mutlaka elde edilmelidir. Osteosarkomda tanı evresinde direk radyolojik inceleme sonrası seçilecek yöntem evreleme için MRG olmalıdır. Eşzamanlı olarak toraks BT üç fazlı kemik sintifrafilerinden sonra biopsi yapılmalıdır. Histolojik incelemeden sonra kemoterapi sürecinde tümörde ani bir büyüme veya ekstremite fonksiyonunda ciddi bir kısıtlama gelişmiyor ise son kemoterapi kürünün bitimi beklenmelidir. Son kürden 2-3 hafta sonra yukarıda belirtien görüntüleme yöntemleri tekarlanmalı ve hasta tekrar değerlendirilmelidir. Cerrahi tedavi uygulandıktan sonra ilk yıl rekkürens ve metastaz araştırımasında üçer aylık periodlar ile direk radyolojik inceleme ve akciğer grafileri elde olunmalı, toraks BT ve ameliyat sonrası lezyonun MRG incelemesi altı aylık aralarla tekrarlanmalıdır. Daha sonraki yıllarda izlem hastanın klinik seyrine göre yönlendirilmelidir.

### Kaynaklar


1. Baerre T, Vanel D, Shapeero LG, Charpentier A, Terrier P, Paola M. Osteosarcoma after chemotherapy: evaluatin with contrast material-enhanced subtraction MR imaging. Radilology 1992, 185:587-592.
2. Bloem JL, Kroon HM. Osseous lesions. Radiol Clin North North Am 1993;
3. Flecher BD, Hanna SL, Fairclough DL, Gronemeyer SA. Pediatric kmusculoskeletal tumors: use of dynamic, contrast-enhanced MR imaging to monitor response to chemotherapy. Radiology 1992, 184:243-248.
4. Edeikn J, Dalinka M, Karasick D. Edeiken's roentgen diagnosis of bone. 4th ed. Baltimore: Williams & Wilkins, 1990; 226-330.
5. Fletcher BD. Response of osteosarcom and Ewing sarcoma to chemotherapy: imaging evaluation. AJR 1991, 157:825-833.
6. Knop J, Delling G, Heise U, Winkler K. Scintigraphic evaluation of tumor regression during postoperative chemotherapy of osteosarcoma. Correlation of 99 mTc-methylene diphoshonate parametric imaging with surgical histopathology. Skeletal Dad 1990, 19(3):165-172.
7. Kumar R, David R, Madewell MM. Radiographic spectrum of osteogenic sarcoma. AJR 1987, 148:767-172.
8. Norton K, Hermann G, Abdelwahab IF, KLEİN. MJ, Granowetter LF, Rabinowitz J. Epiphyseal involvement in osteosarcoma. Radiology 1991, 180:813-816.
9. Memiş A, Arkun a, Üstün EE, Çallı C, Yücetürk G, Öztop f. Malign kemik tümörlerinin değerlendirme ve tedavi takibinde MGR. Tanısal ve Girişimsel Radyoloji 1995, 1:398-403.
10. Resnick D, Kyriakos M, Greenway GD. Tumors and tumor-like lesions of bone: Imaging and pathology of spesific lesions. ın: Resnick D, ed. Bone and Joint imaging, 1st ed. Philadelphia: W. B. Saunders Company, 1989; 1107-1182.
11. Van der Woude H, Bloem JL, Verstraete KL, Taminiau AHM, Nooy MA, Hagendoorn PCW. Osteosarcoma and Ewing's sarcoma after neoadjuvant chemotherapy: value of dynamic MR imaging in detecting viable tumür before surgery. AJR 1995, 165:593-598.

# PANEL - III

## OSTEOSARKOMDA ORTOPEDİK YAKLAŞIM

## KISIM - 3

## BİOPSİ ÖZELLİKLERİ VE PLANSIZ CERRAHİ GİRİŞMLERİN PROGNOZA ETKİSİ

**Doç.Dr. Mustafa BAŞBOZKURT**

Kas-iskelet sisteminin tümörleri, özellikle malign olanları oldukça nadirdir. Bu nedenle, genel bir ortopedistin, diğer ortopedik hastalıklara göre kas-iskelet sistemi tümörleriyle karşılaşma şansı çok azdır. Dolaysıyla sadece onkoloji ile ilgilenen bir ortopedistin ancak daha fazla sarkom tedavi şansı ve deneyimi vardır. Bu özelliğin gözönünde bulundurularak, küçük bir şüphe dahi olsa, sakomlu hastaların, kas-iskelet tümörlerinin tanı ve tedavisinde deneyimli bir merkeze gönderilmesinde yarar vardır. Böyle bir hastada yapılan en büyük yanlışlık yeterli klinik ve radyolojik inceleme olmaksızın biopsi yapılmasıdır. Yapılan yanlışlıklardan birisi de, eğer malignite ihtimali düşünülmüyorsa, kitlenin yetersiz olarak eksize edilmesidir. Yetersiz eksizyon veya kötü biopsi, zaten sıkıntılı bir tablo olan sarkomda, durumu daha da kötleştirmektedir(8).

Çok az teknik ustalık istemesine karşın, biopsinin yapılması ile ilgili kararı vermek son derece önemlidir. Bunun için de ciddi bir bilgi birikimi ve deneyim gerekir. Uygun bir planlama veya uygulama olmaksızın yapılan biopsiler, sıklıkla hastanın prognozunu ve tedavi planlanmasını etkiliyerek bunların değişmesine neden olur. Kötü yapılan biopsiler, uygun olmayan yerlerden yapılan kesiler ve biopsi komplikasyonları, kas-iskelet sistemi tümörlerinin daha sonra yapılacak olan lokal tedavisini tehlikeye sokar(4,6).

Biopsinin uygun yapılabilmesi için cerrahın öncelikle yeterli tanı ve sınıflandırma çalışmalrının yapılmadığından emin olması gerekir. Biopsi öncesi yapılması gereken kilnik, laboratuvar ve radyolojik değerlendirmeler sonucu elde edilen bulgular, cerrah, tümörün genişliği ve yayılması ile ilgili bilgileri sağlar. Bu şekilde, cerrah ayırt edici tanıyı geliştirmiş olur ve böylece, biopsinin; en uygun nereden yapılacağına, kapalı, açık, insizyonal veya eksizyonal hangi yöntemin uygulanacağına, ayrıca biopsi materyalinin nasıl işleneceğine daha kolay karar verebilir(6).

Biopsinin, potansiyel prognostik ve terapötik sonuçları dikkate alınarak, bu işlemin mutlaka hastanın kesin tedavisini yapacak olan cerrah tarafından yapılması önerilmektedir. Daha 1949 yılında, Bradley Coley tarafından osteosarkom olgularının tedavisinde, biopsinin, daha sonraki tedaviyi yapacak olan cerrahın sorumluluğunda olması gereken bir bölüm olduğu ifade edilmiştir. Ancak hala biopsi, herhangi bir cerrah, radyolog veya dahiliyeci hekim tarafından uygun bir değerlendirme ol-

maksızın yapılmaktadır. Hatta birçok hastaya sadece palpasyon sonrası biopsi yapılmaktadır(4,6,8).

Mankin ve arkadaşlarının 1982 yayınladıkları bildiride biopsi ve ilgili sorunlar incelenmiştir. Aynı otörlerce 1996 yılında benzer bir çalışma sonuçları sunuimuş ve geçen 11 yılda çok az şeyin değiştiği gözlenmiştir. Biopsiyle ilişkin komplikasyonların oranı, özellikle bu işlem daha az deneyimli cerrahlar veya cerrah olmayanlar tarafından yapılırsa daha yüksek olmaktadır. Tedavi olanaklarının artmasına rağmen, tedavi planmasını etkileyen bu sorunları inceleyen Springfield ve Rosenberg, bu konuda etkili olabilecek çeşitil faktörler olabileceğin düşünmüşlerdi. Birincisi; hasta bir uzmana sunulmadan önce, ilk doktorun spesifik histolojik tanıyı koyma gerekliliğine inanmasıdır. Dolayısıyla tedavi ile ilgili planlamalar ve bu yöndeki bilgiler değerlendirilmeden, dikkatler tanıya yöneltilmektedir. Bu, kas-iskelet tümörlerinin tedavi yaklaşımında iyi bir yöntem değildir. İkincisi; hasta değişik ortopedik onkolojistin fikrini öğrenemk için şehirlerl, hatta ülkeler dolaşır. Bu nedenle, doktor başlangıçta sarkom ihtimalini dikkate alsa bile, eğer tümör ileri boyutlarda değil veya sistemik bulgular yoksa, bu tümörün maling olmayacağını düşünebilir. Dolayısıyla hastayı sıkıntılı bir yığın testlerden geçiremektense, kitlenin basit bir eksizyonu ile sorulara cevap aranmış olabilir. Eğer tümör benign ise doktor da, hasta da şanslıdır. Yok eğer tümör malign ise tablo oldukça kötüleştirilmiş olur. Sonuçta hekim olarak, ancak uzmanlık alanımızdaki hastalılıklarla ilgilinlenmesinin daha doğru bir davranış olacağına inanmamız gerekir. (4,8).

Kas-iskelet tümörlerinin tedavi planlaması multidisipliner bir yaklaşım gerektirir. Cerraha ilave olarak, radyolog ve patolog, tanı palanlaması ve biopsi öncesi sınıflandırıma stratejisinde rol oyanayan diğer elemanlardır. Biopsi öncesi ayrıt edeci tanıya bağlı olarak, öncelikle yapılan konsültasyon ayrıca, radyasyon onkolojisti, medikal onkolog ve hatta ğerekirse diğer cerrahları da kapsamaktadır. Bu ileri düzeydeki klinik ve radyolojik integrasyonun kemik tümörlerinin tanısında özel bir önemi vardır ve uygun bir patolojik yorumlama için de gereklidir(3,6).

Biopsinin nereden yapılacağı kararı son derece önemlidir. Malign bir tümörde biopsi yerinin mutlaka daha sonra yapılacak olan geniş eksizyon veya amputasyon dikkate alınarak seçilmesi gerikir. Artık günümüzde hemen tüm malign tümörlerde eksteremite koruyucu cerrahi yapıldığı için biopsinin yeri de çok önem kazanmıştır. Şayet kesin tedavi yapıldığında, biopsi bölgesi de en blok eksizyonla çıkarılamıyorsa, lüzumsuz bir amputasyon zorunlu hale gelir. Biopsi yeri, bir çok alternatif ameliyat palanları dikkate alıarak seçilmelidir. Uygun ameliyat planları geliştirmek için gerekli bilgi, temel olarak; biopsi, ayırt edici tanı ve primer tümörün genişliğinin belirlendiği kilink sınıflandırma sonuçlarından elde edilir. Uygun alternatif cerrahi bilgiler, sadece ameliyat ve kas-iskelet tümörleriyle ilgili tanı deneyimine dayanır(6,7,8).

Cerrah sadece doku tanısını elde etmekle ilgileniyorsa, kesin cerrahi planlamayı düşünemez ve çok büyük bir ihtimalle uygun olmayan bir biopsi girişini kullanarak hastanın yaşamını olduğu kadar ekstremite koruyucu cerrahiyi de tehlikeye sokacaktır. Veya hastayı sorunlu bir şekilde tümör cerrahına gönderecektitr(8).

Biopsi uygulamasının önemli bir

aşaması da, hangi çeşit biopsinin yapılmasına karar verilmesidir. Bu tercihler; ince iğne aspirasyon, tru-cut, açık insizyonal ve eksizyonal biopsi şeklindedir. Genel olarak, eğer tümörün klinik ve radyografik özellikleri iyi ortaya konmuşsa, histolojik tanı kolaydır ve ince iğne veya tru-cut biopsi ile emniyetle değerlendirilebilir. Burada üzerinde durulması gereken önemli bir konu da, biopsiyi yapan cerrahın, patologla hangi yöntemin seçileceğini kararlaştırmasıdır.

Kapalı biopsi son zamanlarda benimsenen bir yöntemdir. Daha çok yumuşak doku lezyonlarında yaygın olarak kullanılmaktadır. İğne biopsisi; güvenli, basit ve ucuz bir yöntemdir. Ancak deneyimli ortopedik cerrahlarca tümör olduğu kesin olan olgularda ve uygun setlerle yapılmalıdır. Hızlı büyüyen tümörlerde, kesi yapılmadığı içni ortaya çıkabilecke cilt sorunları önlenir. Yine kapalı biopsi ameliyathane dışında yapılabildiği için hasta ve hekim için de uygun bir yöntemidir(6,8).

İnce iğne veya tru-cut biopsileri, aynı zamanlarda derin pelvis ve omurga gibi anatomik olarak ulaşımı zor bölgelerde de emniyetle yapılabilir. Bu biopsilerin, BT kontrolünde, daha az kontaminasyon riskiyle yapılması özellikle tavsiye edilmektedir. İnce iğne aspirasyon biopsisi, yumuşak dokulardaki lokal nüks ve lenf nodu yayılmasını belirlenmesinde de oldukça yararlıdır. Ancak bu yöntem, öğer korteks harabiyeti oluşmamış ise kemik lezyonlarında kullanılmaz. Yine solit yumuşak doku kitlelerinden hücre aspirasyonunun güç olduğu da unutulmamalıdır (6,7).

Doğruluk oranı oldukça yüksek olarak bildirilmesine rağmen, tanı konulmayan kapalı biopside tümör olmadığı kanısına asla varılmamalıdır. Zira doku örneği normal komşu dokulardan veya tümör çevresindeki psödokapsülden alınmış olabilir (6).

Kemik tümörlerinin kapalı biopsileri ile ilgili olarak oldukça deneyimli bazı merkezlerde başarılı sonuçlar bildirilmiştir. Eğer klinik araştırmalar yeterli olarak yapılmışsa, özellikle osteosarkomlarda ince iğne aspirasyon biopsisi ile %80'lere varan oranlarda tanı konulabilir. Kemikte kapalı biopsi ile açılan küçük bir delikle patolojik kırık riski de önemli ölçüde azaltılmıştır(9).

Açık insizyonal biopsi, ayırt edici tanı koymak iğne biopsisine göre daha kolaydır. İnsizyonal biopsi esnasında teknik olarak dikkat edilecek iki önemli husus; iyi kalitede örnek doku almak ve tümörün yayılmasını azaltmaktır. Kesi uygun doku alınmasına yetecek kadar ve mümkün olduğunca küçük olmalıdır.

Eksizyonal biopsi ise, Springfield'in ifadesiyle "cesur yürekler" içindir. Eksizyonal biopsi yapıldığı zaman, cerrah, geride bir tümör artığı kalmadığına emin olmalıdır. En azından sınır, malign kas-iskelet tümörleri için gerekli olan genişlikte olmalıdır. İntra lezyonal veya marjinal eksizyon, bening inaktif bir tümör için yeterli olmakla beraber, eğer lezyon malign çıkarsa, tablonun çok kötü olacağı unutulmamalıdır(8).

Daha öncede belirtildiği gibi biopsi öncesi, cerrah, materyali değerlenirecek patologla mutlaka konstültasyon yapmalıdır. Çünkü; patolog, kas-iskelet tümörlerinin analizine alışık olmayabilir ve bu şekilde önceden uyarılmış olur.

Biopsi yapılmadan önceki son kademe; doku elde etmek için kullanılacak en doğru giriş yolunun belirlenmesidir. İğne yolu ve insizyonal biopsi veya uygun olmayan eksizyonal biopsi yapıldığı

zaman açılan tüm dokular, son cerrahi eksizyon esnasında mutlaka çıkarılmalıdır. İğne veya kesi bölgesi, esasen daha sonraki cerrahi tedaviyi değiştiriebilir. Biopsi için kesi mutlaka longitidinal ve daha sonraki cerrahi için kullanılacak plan içinde olmalıdır. Yine giriş yolu kas içinden geçmeli, kaslar arası geçişten sakınılmalıdır. Nörovasküler yapılar açılmalı ve flep kullanılmamalıdır en az 0.5 santimetre karelik bir tümör parçası çıkarılmalı ve bu ezilmeden elenerek, doğru parça alınıp alınmadığı kontrol edilmelidir. Gerektiğinde frozen section yapılarak bu durum doğrulanmalıdır. Hematom oluşumunu önlemek için kemik korteksinden açılan pencere kemik çimentosu veya Gelfoam ile doldurulmalıdır. Eğer diren kullanılacaksa, diren kesi yerinden dışıra çıkarılmalıdır. Hemostaz dikkalice yapılmalıdır. Kemik patolojik kırık riski varsa gerekli önlemler alınmaladır(6).

Kemik ve yumuşak doku lezyonlarının biopsisi teknik olarak basit olmasına rağmen ustalık, yeterli düşünce egsezsizi, bilgi ve cerrahi deneyim isteyen kompleks bir olaydır. Kötü yapılan biopsi, uygun olmayan kesi bölgesi ve biopsi komplikasyonları, tümörün lokal tedavisini olduğu gibi hastanın yaşamını da etkileyebilir. Büyük bir yumuşak doku kitlesi, radyolojik olarak agressiv görüntülü bir kemik lezyonu malignite ihtimalini arttırdığı için böyle bir olgunun ilave görüntüleme çalışmaları ve biopsi öncesi mutlaka deneyimli bir ortopedik onkologa gönderilmesi gerekir(6,8).

Özetle kas-iskelet tümörlerinde biopsi ile ilgili sorunları en aza indirecek temel ilkeler;

1. Biopsi palanlamasının, kesin cerrahi girişim kadar dikkat isteyen bir işlem olduğunun düşünülmesi,

2. Asepsi, cildin hazırlanması, hemostaz, yaranın kapatılması gibi benzeri işlemlere aşırı dikkat gösterilmesi,

3. Biopsi için kullanılan giriş yeri kesin tedavi dikkate alınarak seçilmesi,

4. Biopsi sırasında tanı koyduracak yeterli materyalin alındığından emin olunması,

5. Eğer patolg kas-iskelet tümörleriyle az ilgili ise biopsi öncesi klinik ve radyolojik bulgularla gerekli taştışma ortamı sağlanması,

6. Eğer hastayla ilk karşılaşan ortopedist veya sağlık merkezi tümörle ilgili yeterli tanı ve tedavi olanaklarına sahip değilse hasta mutlaka daha yeterli ve deneyimli bir merkeze gönderilmelidir(3).

Buraya kadar biopsi ve ilgili sorunlar tartışıldı. Tümör tedavisinde prognozu etkileyen bir diğer konuda cerrahi uygulamadır. Plansız yapılan cerrahi sonrası geride kalan mikroskopik veya makroskopik tümör artığı, lokal nüksü kaçınılmaz hale getirir. Özellikle yumuşak doku tümörlerinde, bu konuda çağdaş tedavi ilkelerine aşina olamayan bir cerrah tarafından yapılan eksizyonal biopsi veya plansız cerrahi hasta ve asıl tümör tedavisini yapacak cerrah için dramatik sonuçlara neden olur. Bu hastalarda, ne tip bir ek tedavi yapılacağı konusunda bir ortopedik onkolog veya radyoterapistin karar vermesinde gerçekten ciddi sıkıntılar oluşur. Zira bu tabloda, başlangıç patolojik sınırın değerlenidilmesi ve plansız eksizyon belgesine ne kadar tümör artığının kaldığı konusunda karar vermek oldukça güçtür (2).

Noria ve arkadaşları, plansız eksizyon yapılan hastalarda rezidüel tümör sorunlarını incelemişler ve sonuçta, cerrahın tümörün tamamını çıkardığını düşündüğü zaman ve hatta ameliyat sonu yapılan BT

ve MRG incelemelerinde tümör dokusuna rastlanmadığında bile sıklıkla gerek makroskopik ve gerekse mikroskopik olarak tümörün mevcut olduğu saptamışlardır(5).

Plansız cerrahi dışında, teknik hatalar sonucu da tümör dokusu çevreye bulaştırılabilir. Bu teknik hatalar şunlardır:

1. İntraosseöz yayılımın tam belirlenemediği seviyeden yapılan osteotomiler,

2. Yumuşak doku diseksiyonu esnasında yanlışıkla psödokapsülün açılması,

3. Nörovaküler yapıların tümör dokusu ile çevrelenmiş olması,

4. Tümör invazyonu olan eklem için veya bursalardaki sinoviyal sıvı ile yayılma,

5. Biopsi veya kırık sonucu oluşan hematomun açılmasıyla oluşan buluşma(1).

Psödokapsülün, invazyon olan eklemin veya hematomun açılarak tümörün çevreye baluştarılması cerrahi teknik kusurlardır. Tümörün kemik içi yayılım derecesi ve nörovasküler yapıların invaziyonunun bilerlenmemesi ise ameliyat öncesi değerlendirme yetersizliğinden kaynaklanmaktadır.

Enneking ve arkadaşları, çeşitli nedenlerle tümör hücrelerinin çevereye bulaştırılması sonucu lokal nüksün oldukça yüksek oranda oluştuğunu saptamışlardır. Lokal nüks oluşan olgularda ise uzak organ metastaz oranı artmaktadır. Bu da, hastanın hayatını tehdit eden bir etkendir(1).

Sonuç olarak; hatalı biopsi kadar, plansız yapılan cerrahi de hastanın prognozunu kötü yönde etkileyen bir faktördür. Doğru yapılan bir biopsi, tanı için yeterli materyalin alınması işlemidir. Hastanın prognozunu ve cerrahi planlamayı değiştirmez. Plansız cerrahi ise lokal nüks ile uzak organ metastazlarını kaçınılmaz hale getirir. Yapılan hatalar hastanın hayatını kaybetmeye neden olabilir.

## Kaynaklar


1. Enneking, W.FF., and Maale, G.E.: The effect of inadvertent tumor contamination of wounds during teh surgical resection of musculoskeletal neoplasms. Cancer 62:1251-1256, 1998.
2. Giuliano, A.E., and Eilber, F.R.: The rationale for planned reoperation after unplanned total excision of soft-tissue sarcomas. J. Clin. Oncol. 3:1344-1348, 1985.
3. Mankin, H.J., Lange, T.A., and Spanier, S.S.: The hazards of biopsy, revisited. For teh members of the Musculaskeletal Tumor Society. J. Bone and Joint Surg., 78-A:1121-1127, 1982.
4. Mankin, H.J., Mankin, C.J., and Simon, M.A.: The hazards of biopsy, revisited. For the members of the Musculokeletal Tumor Societ, J. Bone and Joint Surg., 78-A: 656-663, 1996.
5. Noria, S., Davis, A., Kandel, R., Levsque, J., O'Sullivan, B., Wunder, J., and Bell, R.: Residual disease following unplanned excision of a soft-tisue sarcoma of an extremity. J.B.J.S., 78-A:650-655, 1996.
6. Simon, M.A., and Biermann, J.S.: Biopsy of bone and soft-tissue lesions. J.B.J.S., 75-A:616-621, 1993.
7. Skrzynski, M.C., Biermann, J.S., Montag, A., and Simon, M.A.: Diagnostic accuracy and charge-savings of outpetient core needle biopsy compared with open biopsy of musculoskeletal tumors. J. Bone and Joint Surg., 78-A: 644-649, 1996.
8. Springfield, D.S., and Rosenberg, A.: Biopsy: Complicated and risky. J.B.J.S., 78-A: 639-643, 1996.
9. White, V.A., Fanning, C.V., Ayala, A.G., Raymond, A.K., Carrasco, C.H., and Murray, J.A.: Osteosarcoma and the role of fine-needle aspiration. A sutudy of 51 cases. Cancer, 62: 1238-1246, 1988.

# PANEL - III

## OSTEOSARKOMDA ORTOPEDİK YAKLAŞIM

## KISIM - 4

## ALT EKSTREMİTEDE OSTEOSARKOM TEDAVİSİ

**Prof.Dr. Harzem ÖZGER**

Son on yıl içerisinde osteosarkomlu hastalırın cerrahi tedavi ve sağ kalımlarında dramatik değişikillikler olmuştur. Son yayınlarda klasik, nonmetastatik osteosarkom olgularının uygun cerrahi ve medikal tedavi sonrası tedavi oranlarının yüzde seksenlere yaklaştığı bildirilmiştir.

Klasik osteosarkomun lokal kontrolü cerrahi tedavi ile sağlanırken, metastatik mikroskopik hastalığın mücadelesi sistemik kometerapi ile elde edilir. Bugün kometerapinin hastalıksız sağ kalım süresine yaptığı katkı tartışılmaz bir gerçektir. Belirtilen oranların iyileştirilmesi için halen değişik ameliyat öncesi ve sonrası tedavi protokolleri üzerinde çalışmalar sürdürülmektedir.

Rekonstrüktif cerrahi ve cerrahi onkoloji alanlarında varılan nokta ümit vericidir. Tanı araçlarındaki teknolojik gelişmeler ve osteosarkomun doğal biyolojik seyrinin daha iyi anlaşılmasının da yardımı ile ekstremite kurtarıcı cerrahi yöntemleri osteosarkom tedavisinde öncelikli amaç olmuşlardır. Sonuç olarak geçmişte amputasyon cerrahi yöntemleri ile tedavi edilen hastalar bugün ekstremitleri korunarak yaşamlarını sürdürebilmektedirler. Ayrıca hastalıksız sağ kalım süreleri yönünden amputasyon girişimlerinin organ koruyucu girişimlere üstünlüğü gösterilememiştir. Organ koroyucu girişmler sonrası tesbit edilen lokal nüks oranları amputasyon girişimleri ile aynıdır ve %5 kadardır.

Organ koroyucu cerrahi girişimlerin esas amacı hastanın sağ kalım ve fonksiyonlarında majör değişiklikler yapmaksızın lokal hastalığın tam eradikasyonudur. Bu amaca ulaşabilmek için ortopedist, medikal onkolog, radyolog, patolog gibi üyeler içeren bir ekip çalışması şarttır. Cerrahi başarı için nöroşirürjyen, damar cerrahi ve plastik cerrahın katkıları tartışılmaz.

Osteosarkom çeşitli bağ dokusu hücrelerinden oluşan, değişik derecelerde malign potansiyel taşıyan ve esas özelliği osteoid madde üretimi olan çeşitli tümör alt grupuların ayrılabilir. Bu tür tüm primermalin kemik patolojilerinin yaklaşık 1/5'ini oluşturur. Genelde yaşamın ikinci dekandında, büyüme hızının en yukarıda olduğu kimselerde rastlanır. Primer tümör genelde uzun tübüler kemiklerin metafizlerinde yerleşmiştir. Bu bilgiler paralelinde osteosarkomda rezeksiyon-rekonstrüksiyon ilkelerini ve bunların alt ekstremitede uygulamalarını inceyeceğiz.

## REZEKSİYON-REKONSTRÜKSİYON YÖNTEMLERİ

Şimdi ALT eksterimitede tümör rezeksiyonları sonrası uygulanan rekonstrüksiyon yönetmelerini sıra ile inceleyelim:

1. DEFEKTİ KABUL EDEN REKONSTRÜKSİYONLAR
   a. Amputatorezeksiyon
   b. Çevirme plastisi (turn-up plasty)
2. REZEKSİYON (+GREF) (interkalar ve hemisilindirik rezeksiyonlar)
   a. Otogreft (fibula, iliak kanat vb.): konvansiyonel, vaskülarize, otoklavize, irradiye
   b. Allogreft
   c. Allogreft+vaskülarize otogreft kombinasyonları
   d. Endoprotez
   e. Eksternal fiksatör ile segmentl kaydırma
3. ARTRODEZLER (ekstraatriküler rezeksiyonlar)
   a. Otogreft (fibula, iliak kanat vb.) konvansiyonel, vaskülarize
   b. Allogreft
   c. Allogreft+vaskülarize otogreft kombinasyonları
   d. Endoprotez
   e. Eksternal fiksatör ile segmentl kaydırma
4. HAREKETLİ REKONSTRÜKSİYONLAR 5intaarkiüler ve ekstraartiküler rezeksiyonlar)
   a. Otogreft, konvansiyonel, otoklavize, irradiye
   b. Osteortiküler allogreft
   c. Osteortiküler allogreft+vaskülarize otogreft kombinasyonları
   d. Endoprotez (ısmarlama (custom made), modüler, uzayabilen)
   e. Endoprotez+osteoarküler allogreft kompozitleri

### 1. Defekti Kabul Eden Rekonstrüksiyonlar

1a- Amputatorezeksiyon: Rezeksiyonun radikalitesi yeterliliği yönünden zaman zaman amputasyon ve bazen de çevirme plastisi gibi bir segmentin kemik, yumaşk doku, damar-sinir paketi, cilt-ciltaltı iel "amputasyonu" gerekebilir. Bu tür cerrahi girişimler birçok hasta için emosyonel açıdan kabullenemez olduğu için segnemnt amputasyonu sonrası defekti kabul eden yeni bir teknik geliştirilmiştir. Ameliyat herzaman sonradan düzeltilebilicek bir kısalığa sebep olur.

Bu yöntem çevre yumuşak doku ve perivasküler alan invazyonu çok fazla olan evre IB ve IIB hastalar için geçerli bir yöntemdir. Estekik açıdan çevirme plastisinden daha kolay kabul edilebilir. Cerrahi sınrılar açısından amputasyona eş değer olduğu düşünülmektedir. En sık komplikasyon olarak oluşan kronik ödem lenfekitlerin rezeksiyonuna bağlıdır.

1b- Çevirme plastisi (trun-up plasty): Diz çevresi tümörlerin tedavisinde tanımlanan ilk uygulama 1974 yılında yapılmış ve daha sonra Kotz ve Salzer tarafından yayınlanmıştır. Ön şart olarak fonksiyonel ve anatomik açıdan sağlam bir ayalk bileği gerektiren bu girişimde tümörlü uzaklaştırma amacıyla distal femur ve proksimal tibia rezeke edildikten sonra

ayak bileği karşı diz eklemi hizasına getirilir, 180° çevrilerek kalan femura osteosentezi yapılır ve bir diz eklemi gibi çalışması beklenir.

Endikasyonlar: (1) diz dezartikülasyonun yeterli temiz sınırları sağlayamadığı proksimal tibial lezyonlar, (2) tüm femurun rezeke edilmesi gereken durumlar (proksimal tibia 180° çevrilir, bir kalça protezini femoral komponenti proksimaline uygulanır ve kalça ile eklemleşir, (3) diz eklemini tutan maliniteler (premier veya patolojik kırık), (4) majör damarların infiltre olduğu olgular, (5) kemoterapiye cevap vermeyen olgular. Başka alternatiflerin kullanılamayacağı, çok büyük boyutlarda, cildi dahi infiltre eden, kötü biyopsi skarı olan veya başka rekonstrüksiyonların başarısız sonuç verdiği olgularda tercih edileribilir.

**2. REZEKSİYON (+KEMİK GREF) (interkaler ve hemisilindirik rezeksiyonlar):**

2a- Otogreft (fibula, iliak kanat vb.): konvansiyonel, vaskülarize, otoklavize, irradiye): Uzun kemiklerin segmentler veya hemisilindirik defektleri klasik yöntem olarak konvansiyonel kortikal veya kortikospongiyöz greftler ile rekonstrükte edilmişlerdir. Büyük segmentler, konvansiyonel greftlerden alınacak sonuç, uzun iyileşme süresi, greftin kırılması, fiksasyon kaybı, geç kaynama veya kaynamama gibi sebeplerden dolayı tatminkar değildir. İskelet sisteminde yapılacak rekonstrüksiyonun iki kaçınılmaz parçası değişen boyutlardaki defekti onarma zorunluluğu ve defektten kaynaklanan mekanik destek kaybının restore edilmesi gerekliliğidir. İdeal kemik grefti ekstremitenin mekanik ihtiyacına göre yapısal uyum gösterebilecek, canlılığını koruyup rezorpsiyona direnebilecek, fiziksel özelliklerini kaybetmeyecek bir otojen kemik grefti olarak tanımlanabilir. Bu idealin gerçekleşmesi kemiğin mikrodolaşımının korunması ve tüm hücrelerde canlılığın ve fonksiyonların devamlılığını sağlamak ile gerçekleşir. Anlatılan durum kemik greftinin kendi kan kaynağının korunması ile mümkündür. (damarlı Greftler). Damarlı kemik greftleri "creeping substitutiona, gerek duymama", büyük kemik defektlerini köprüleyebilme, çabuk iyileşme, kaynama ve hipertrofi, mekanik yüke daha iyi yanıt ve tolerans, daha az rezorpsiyon ve steres kırığı, enfeksiyon ave greft yatağının bozuk kanlanmasına dayanıklılık gibi özellik ile ekstremitelerin biyolojik rekonstrüksiyonunda yeni bir dönem başlatmıştır. Ortopedik uygulamada damarlı kemik grefti olarak kullanılan kaynaklar kot, iiak kanat ve fibuladır. 10 cm. den büyük defektleri rekonstrükte edebilme, kuvvetli bir mekanik yapıya sahip olma gibi yönleriyle damarlı fibula grefti onkolojik ortopedide en sık kullanılan kaynaktır.

Buyük silindirik defektlerin rekonstrüksiyonunda kullanılan diğer bir yöntem defekti anatomik olarak rekonstrükte edebilme özelliği ile çıkartılan, rezeke edilen kısmı tümöral dokusunun temizlenmesi ve kalan rezidüel hücrelerin yok edilmesi içni otoklavize (veya irradiye) edilerek reimplante edilmesidir. Allogreftlerin hastalık bulaştırma olasılığı, kemik bankacılığının yüksek teknoloji gerektirmesi, bağış mekanizmasını aksatan kültüre ve dinsil faktörler bu yöntemi kullanılabilir hale getirmiştir. Osteosentez kilit intramedüller çiviler veya plak-vida ile sağlanır. Osteosentez alanı kesinlikle spongiyöz kemikle greftlenir. İyileşme gecikmesi, mekanik dirençlere fizyolojik cevap geçikmesi, infeksiyona açıklık gibi dezavanjatları olan bu yöntem damarlı greftler ile kombine

edilebilir. Böylece ana greftin iyileşmesi tamamlanıncaya kadar canlılığını koruyan damarlı greft bütünlüğü sağlar.

2bc- Allogreft, allogreft+vaskülarize otogreft: Donör alan morbiditesini önleme, rezeksiyon alanına anatomik uyum, muskulotendinöz yapışma yerlerinin korunması gibi avantajlar allogreftlerin otogreftlere tercih edilmesini sağlayabilir. Uygulama silindirik veya hemisilindirik rezeksiyonlar sonrası intramedüller kilitli veya plak-vida osteosentezi beraberinde primer spongiyöz greft ile allogreft naklı şeklindedir. Uzun vadede ortaya çıkan kaynama gecikmesi, greft kırılması, implant kırılması, infeksiyon gibi sorunlar yönteme damarlı fibula grefti naklinin eklenmesi ile ortadan kaldırılabilir. Allogreft başlangıçta iyi mekanik destek sağlarken damarlı fibula kaynama şansını ve kalitesini artırır ve geç dönemde hipertrofi ile zayıflayan allogreftin yerine geçerek hayat boyu sürecek bir stabilite sağlar. Ayrıca infeksiyona karşı direnci arttırır.

2d- Protez: Artrodez amacı ile daha sık kullanılan bu yöntem ilgili bölümde geniş olarak onlatılacaktır.

2e- Eksternal Fiksatör ile segment kaydırma: Femur veya tibiada defekt bölgesinin proksimal veya distalinde osteotomi yapılarak bir kemik segmenti oluşturulur ve bu segment tekniğe uygun ve aşamalı bir şekilde defekt sahasına taşınır. Bu segmentin defekt sahasına doğru distrraksiyonuyla osteootomi seviyesinde gelişen aralık, işlem neticesinde defektle aynı boya ulaşır ancak arada oluşan yeni kemik köprüleşmeyi sağlar. Segmenter kemik kaydırma tekniği ilizarov'un distalde kaynama sağlanır.

Kemoterapi gören hastalarda kaynama potansiyelinin azalmış olması, fiksatör kalma süresinin çok uzaması ve paralel olarak imün supresyonu da olan hastalarda tel dibi iinfeksiyonu ve devamında büyük infeksiyonların görülmesi, prognozu çok da belli olmayan hastaların tek seansta rekonstrüksiyon şanslarının ortadan kalkması, çevre eklemlerde gelişen kontraktürler bu yöntemin onkolojik ortopedide popülarite kazanmasını engellemektedir. Sistemik adjuvan tedavi gerekmeyen, nispeten kısa segmentlerin rekonstürkte edileceği evre 2,3 ve I lezyonlarda bu yöntem potansiyel bir rekonstrüksiyon yönetimi olarak hatırda kalmalıdır.

### 3. ARTRODEZLER (ekstraatriküler rezeksiyonlar) :

3a.b.c- Otogreft (konvansiyonel, vaskülarize), allogreft, kombinasyonu: Tümör rezeksiyonu sonucu oluşan osteoartiküler defektin rekonstrüksiyonu için kullanılan bir seçenek rezeksiyon artrodezidir ve diz bu yöntemin kullanıldığı en popüler bölgedir. Solid füzyon elde edildikten sonra hasta stabil ekstremitesine güvenerek hemen her mesleği ve sportif aktiviteyi uygulayabilir. Ayrıca dondurulacak bir diz, cerrahının çevre motor dokuları korumaya yönelik kaygısını yok edecek ve geniş sınır amacına daha rahat erişilecektir. Protez gevşemesi, kırılması gibi uzun dönem kaygıları olmadan yaklaşık %80 başarı sonuç elde edilebiri.

Endikasyonlar: (1) Proksimat tibia, distal femur veya diz ekleminin evre 3,I veya II tümörleri, (2) uzun hayat beklentisi olan ve hayak koşulları itibarı ile stabil, ağrısız bir ekstremiteye gerek duyan hastalar, (3) psikolojik olarak hareketsiz bir dizi kabul etmeye hazır kimseler, (57 ekstansör mekanizmanın tümü ile feda edilmesi gereken tümörler, (6) Ayak bileği ekleminin feda edilmesi gereken tibia alt uç tümörleri.

2d- Endoporotez: Çeşitli greftlerin kullanıldığı artrodez yöntemlerinin komplikasyonlarından korunmak için geliştirilen diğer bir yöntem de modüler, titanyum, fibermetal artrodez protezleridir.

**4. HAREKETLİ REKONSTRÜKSİYONLAR (intaarkiüler ve ekstraartiküler rezeksiyonlar)**

4a- Otogreft (konvansiyonel, otoklavize, irradiye): Nadiren eksantrik ve fazla ekspanse olmayan femur ve tibianın tek bir kondili rezeke edilebilir. Bu rekonstrüksiyonda kapsüloligamentöz yapılar korunmalı ve son aşamada gergin olarak rekonstrüksiyon için defekte uygun biçimde kenarları şekillendirilmiş bir allogreft kullanılabilir.

Yine böyle defektlerin rekonstrüksiyonu için aynı tarafın patellası osteoartiküler anlamada kullanılabilir. Patellanın eklem yüzü hem tibia platosunun hem de femur kondilinin yerini şeklen alabilir. Daha agresif ve tüm eklem yüzünü tutan tümörlerin rekonstürksiyonunda otojen greft kullanmanın bir başka yolu da çıkarılan spesimenin önceki bölümde anlatıldığı şekilde otoklavize veya irradiye edilmesi ve reimplantasyonudur. Bu uygulamanın avantajı defekte tam anlamıyla anatomik uygunluk gösteren bir rekonstrüksiyon alması, yumaşak dokuların reinsersiyonu için uygun yerlerin korunması, hareketli bir rekonstrüksiyon olması ve fonksiyonel açıdan diğer yöntemler ile karşılaştırılabilecek sonuçlar vermesidir. Kayanama geçikmesi, greft kırığı, infeksiyon gibi beklenen komplikasyonlar ise yönteme damarlı fibula greftinin eklenmesi ve otoklavize greftin modüler bir protezin etrafında speysir olarak kullanılması ile çözülmeye çalışılmış ve yayınlanan serilerde bu komplikasyonların oranlarını azaldığı yayınlanmıştır.

4b.c- Osteoartiküler allogreft, osteoartiküler allogreft+vaskülarize otogreft kombinasyonları : İntra/ekstraartiküler rezeksiyonlardan sonra yapılacak hareketli diz rekontrüksiyonları için günümüzde kulanılan en popüler yöntemler osteoartiküler allogreftler, modüler protezler ve kompozitlerdir. Osteoartiküler allogreftleri tercih eden cerrahlar biyolojik bir defisini biyolojik rekonstrüksiyonu felsefesini uygulamaktadırlar. Bu bağlamda allogreftlerin avantajları: (1) intraoperatif ayarlanabilen uzunluk, (2) yumuşak dokuların grefte biyolojik iyileşme ile tutunmaları, (3) kalan kemik segmenti kısa dahi olsa rijit fiksasyon imkanı, (4) kalan kemik stoğuna endoprotezin vereceği mekanik zararların önlenmesi, (5) donör alan morbiditesinin ortadan kalkması olarak özetlenebilir. Bu yöntemin dezavantajları ise: (1) uzun iyileşme zamanı gerekmesi, (2) hastalık bulaşma riski, (3) artmış infeksiyon ihtimalı, (4) imün rejeksiyon ihtimali, (5) eklem yüzlerinin tam anatomik uyum zorunluluğu, instabilite ve geç dejeneratif hastalık ihtimali, (6) uzun vadede dahi kırılma ve kamama riski, (7) uzun cerrahi süre ve büyük diseksiyondur.

4d- Endoprotez: Modüler defekt replasman protezleri iskelet defektlerini rekonstrüksiyonu ve eklem hareketinin restorasyonu konusunda büyük ilgi toplamışlardır. Klasik endoprotez cerrahisinde olduğu gibi modüller replasman protezlerinin uzun vadedeki başarı da implant fiksasyonuna bağlıdır.

Alt ekstremitede ensık kullanılan üç rekonstrüksiyon yönetmi rezeksiyon artrodezi, masif osteoartiküler allogreftler ve modüler protezlerdir. Artroplasti özellikle hareketin korunması ve erken fonksiyonel restorasyon gibi iki çok önemli avantaja sahiptir. Yaşlı hastalarda yüksek gredlı

tümörü olan ve hayat beklentisi kısa olan hastalarda, femoral lezyonlarda, intraartiküler rezeksiyonlardan sonra, diğer yöntemleri psikolojik olarak kabullenmeyecek hastalarada tartışmasız seçkin ve ilk akla gelmesi gereken rekonstrüksüyon yöntemidir. Bu yöntem ile elde edilen erken sonuçlar çok yüz güldürücüdür ancak uzun vadede protezin sürvisini etkileyecek olan olası mekanik komplikasyonlar kullanımında soru işareti yaratan başlıca unsurlardır. İmplant dizaynında gelinen nokta ve biyolojik fiksasyon ilkelerinin daha iyi anlaşılıp daha yaygın kullanılır hale gelmesi bu komplikasyonların oranını azaltacaktır. Bu yöntemde greft inkorporasyonu gibi bir oluşum beklenmeden fonksiyon başlayabileceği için kemoterapi altındaki hastalarda hiç düşünmeden artroplasit kullanılabilir.

5. Çocuk ve adolesanlarda (iskelet matüritesini tamamlamayan) diz bölgesinde ekstremite koruyucu cerrahi : Primer malign kemik tümörlerinin yaklaşık %25'i 4-14 yaş gurubunda ve bunların %75'inde büyüme kıkırdaklarının çevresinde, çoğunlukla alt ekstremitede yerleşir. Onkolojik tedavinin yanı sıra ekstremite kurtarıcı cerrahi uygulamaya karar veren ortopedist rekonstürksiyon metoduna karar verirken büyüme kıkırdaklarını feda edilmesi sonucu oluşan kısalık ve deformiteler ile de mücadele edebilmelidir. Günümzüde kullanılan bir rekonstrüksiyon yöntemi replase edilen segmentin periyodik olarak uzatıldığı uzayabilen modüler protezlerdir. Bu tür protezler bir speysır olarak ta iş görebilirler ve büyümenin sonunda bir protez komplikasyonu olsa da olmasa da başka bir yönteme (modüler protez, osteoartiküler allogreft, kompozit protez vb.) geçilebilir.

Literatür bilgileri ile alt ekstremitede oluşan defektlerin en ideal rekonstrüksiyon yönteminin hangisi olduğuna karar vermek mümkün değildir. Rekonstrüksiyon aşamasında bu kararı vermek karmaşık değerlendirmeleri gerektirir. Cerrah tümörün yaygınlığı, anatomik lokalizasyonu ve gradı, hastanın mesleği, hayat beklentisi ve hayattan beklentileri ve ayrıca kendi bilgi ve deneyimlerinin, yöntemlerin elde edilebilirliklerini aklında tartışarak kendine göre en uygun yöntemi seçmelidir. Seçilecek rekonstrüksiyon yöntemi hastanın ihtiayçlarına ve tümöre göre bireyselleştirilmelidir. Onkolojik cerrah ta bu geniş seçenek yelpazesinden seçim yapabilecek ve sorunları halledebilecek bilgi ve deneyime sahip olmalıdır.

## OSTEOSARKOM VE TEDAVİSİNDE ALT EKSTREMİTEYE AİT ÖZELLİKLER

### 1) Proksimal Femur

Primer osteosarkomların yaklaşık %5'i proksimal femura lokalizedir. Kalça bölgesi, diz ve proksimal humeruslar tümörün üçüncü sıklıkta tuttuğu bölgedir. Ortalama tutulma yaşı 17-18'dir. Karakteristik olarak tümör metafizer bölgeye yerleşir, trabeküler destrüksiyona sebep olur, korteksi aşar, sınırılanması belirgin değildir, priostu yükseltir, eleve eder (Codman üçgeni) ve genelde sarkomatöz kemik yapımı (tümü ile litik olan telanjiyektatik osteosarkom dışında) bulguları mevcuttur. Lezyonların önemli çoğunluğu evre II B veya evre III olarak teşhis edilirler.

1970'li yıllarda bu bölgeye ait 5 yılık sağ kalım oranları %10-25 olarak bildirilmekteydi. Bugün gelişmiş merkezlerde

evre II B osteosarkomlarının 5 yıllık sağ kalım oranları %75 civarındadır. Ne yazık ki proksimal femurun lokal nüks oranları diğer anatomik bölgelere göre oldukça yüksetir (%21) ve başka bölgelere göre hastalıksız sağ kalım süreleri daha kısadır. (örneğin proksimal humerusta %80 civarında). Bu bölgeye özel olarak lokal nüks çoğunlukla iliopsoas kası boyunca, yani yumuşak doku skip lezyonları nedeni ile gerçekleşir. Geniş lokal rezeksiyon alanına bu bölümün de katılmasına özellikle dikkat edilmelidir.

**2) Diz**

Evre II B osteosarkomun tedavisned neoadjuvarı kemoterarpi protokolü ve geniş rezeksiyonu amaçlıyan cerrahi girişim yöntemleri, çeşitli rekonstrüksiyonlar ile lokal tümör kontrolü ve fonksiyonel kapasite açısından ümit verici sonuçlar elde edilmiştir.

literatür bilgileri ile diz çevresinde oluşan defektlerin en ideal rekonstrüksiyon yönteminin hangisi olduğuna karar vermek mümkün değildi. rekonstrüksiyon aşamasında bu kararı vermek karmaşık değerlendirmeleri gerektirir. Cerrah tümörün yaygınlığı, anatomik lokalizasyonu ve gradı, hastanın mesleği, hayat beklentisi ve hayattan beklentileri ve ayrıca kendi bilgi ve deneyimlerinin, yöntemlerin elde edilebilirliklerini aklında tartışarak kendine göre en uygun yöntemi seçmelidir. Seçilecek rekonstrüksiyon yöntemi hastanın ihtayaçlarına ve tümöre göre bireyselleştirilmelidir. Onkolojik cerrah ta bu geniş seçenek yelpazesinden seçim yapabilecek ve bu sorunları halledebilecek bilgi ve deneyime sahip olmalıdır.

Diz bölgesinde en sık kullanılan üç rekonstrüksiyon yöntemi rezeksiyon artrodezi, masif osteoarkitüler allogreftler ve modüler protezlerdir. Artroplasti özellikle hareketin korunması ve erken fonksiyonel restorasyon gibi iki çok önemli avantaja sahiptir. Yaşlı hastalarda, yüksek gradlı tümörü olan ve hayat beklentisi kısa olan hastalarda, femoral lezyonlarda, intraariküler rezeksiyonlardan sonra diğer yöntemleri psikolojik olarak kabullenemeyecek hastalarada tartışmasız seçkin ve ilk akla gelmesi gereken rekonstrüksiyon yöntemidir. Bu yöntem ile elde edilen erken sonuçlar çok yüz güldürücüdür. Ancak uzun vadede protezin sürvisini etkileyecek olan olası mekanik komplikasyonlar kullanımında soru işareti yaratan başlıca unsurlardır. İmplant dizaynında gelinen nokta ve biyolojik fiksasyon ilkelerinin daha iyi anlaşılıp daha yaygın kulanılır hale gelmesi bu komplikasyonların oranını azaltacaktır. Bu yöntemde greft inkorporasyonu gibi bir oluşum beklenmeden fonksiyon başlayabileceği için kometerapi altındaki hastalarda hiç düşünmeden artroplasti kullanılabilir.

**3) Ayak Bileği ve Ayak**

Tüm primer kemik osteosarkomlarının yaklaşık %1'i bu bölgeyi tutar. Klinik olarak tümör ağrılı, hızla büyüyen bir kitle olarak tesbit edilir. Radyolojik tetkiler ile tümörün genelde bulunduğu kompartmanı aştığı görülür. Olgu buyük çoğunluğunda, neoadjuvan tedavinin de yardımı ile geniş okal rezeksiyon mümkün olmaktadır. Kemik rekonstrüksiyonu hemen tüm olgularda artrodez yöntemlerinde biri şeklindedir.

# PANEL - III

## ORTEOSARKOMDA ORTOPEDİK YAKLAŞIM

## KISIM - 5

## ÜST EKSTREMİTE VE DİĞER BÖLGE OSTEOSARKOMLARINDA GENEL TEDAVİ İLKELERİ

**Doç.Dr. Dündar SABAH**

Bilindiği gibi osteosarkom birinci sıklıkta femur alt uç ve tibia üst ucu tutar. Diz çevresinden sonra en çok sevdiği bölge humerus üst ucu ve femur proksimalidir. Osteosarkomun tedavisinde güncel yaklaşım ameliyat öncesi kemoterapi, ameliyat ve ameliyat sonrası kemoterapi şeklinde özetlenebilir. Lokal rekürens ve uzak metastazların oluşumunda en önemli etkenler cerrahi sınırın güvenirliği ve olgunun kemoterapiye verdiği yanıttır. Osteosarkomun tedavi ilkeleri tutulan bölgeye göre değişiklik göstermez. Fakat rekonstrüksiyon konusunda farklı özellikler vardır. Bu yazıda bölgelere göre ekstremite kurtarıcı cerrahi girişimlerin farklı özelikleri verilmeye çalışılmıştır.

### El

Son derece ender olarak görülür. Elin organ olarak küçük olması ve fasya gibi doğal bariyerden yoksun olması nedeniyle sıklıkla 1-3 parmağı içeren ray (dizi) amputasyon uygulanır. Çok özel durumlarda amputasyonsuz geniş rezeksiyon uygulanabilir.

### El Bileği

Yüzde 0.5 oranında görülür. Doğal bariyerlerin bulunmaması anatomik olarak küçük bir bölge olması nedeniyle ekstremite kurtarıcı ameliyat yapmak her zaman mümkün olmaz. Ulna distal uç rezeksiyonunun fonksiyonel sonuçları oldukça iyidir. Radius distal uç rezeksiyonları ise ipsilateral fibula ile rekonstrükte edilebilir. El bilğe ieklemi bozulmuşsa artrodez uygulanabilir.

### Ön Kol

Binde 2-3 oranında görülür. Önkol introsseöz membranla ön ve arka kompartmana ayrılır. Ön ve arka kompratmanlarda kalın kas tabakaları bulunduğundan sıklıkla ekstremite kurtarıcı ameliyat yapabilmek olasıdır. İnterkalar rezeksiyon sonrası oluşan kemik defektinin rekonstrüksiyonu için vaskülarize fibula ya da nonvaskülarize oto greftler veya allogreftler kullanılabilir.

### Dirsek Çevresi

Ender osteosarkom lokalizasyonlarındandır.Radius proksimal rezeksiyon protezi kullanılabilir. Proteze alternatif olarak, bisepsin radiusa yapışma yeri korunabilmişse radius ulnanın yerine transpoze edilebilir. Bu yötemle dirsek fleksiyon

ve ekstansiyonu sağlanır. Humerus distal uç rezeksiyonlarında korunabiliyorsa ulnar sinirin yaralanmamasına dikkat edilmelidir. Bisepsin yapışma yerinin korunması iyi fonksiyon sağlar. Rekonstrüksiyon için protez, allogreft-protez veya artrodez uygulanabilir. Epikondiler bölgelere yapışan kaslar proteze veya yumuşak dokulara tutturulmalıdır. Protezin ulnar komponentinin ulna proksimalinin anatomik özelliklerinden dolayı kısa ve ince olması nedeniyle uzun süre takipte sorunlar görülebilir.

### Humerus Diafizi

Radial sinir sıklıkla tümörle yakın komşulukta veya invazedir. Rekürens riskini artıracağı düşünülen durumlarda feda edilebilir. Feda edildiği durumlarda ameliyata internal splint, destek eklenmelidir. Bisepsin korunduğu durumlarda muskulokutanöz sinirde korunmalıdır. Rekonstrüksiyon için interkalar rezeksiyon protezi, oto-allogreftler kullanılabilir. Vaskülerize kemik grefti kullanıldığında tesbit plak veya eksternal fiksatörle yapılaiblir, nonvaskülerize greft kullanıldığında ise kilitli veya konvansiyonel Küntscher, marquetti çivisi kullanılabilir. Gerekli durumlarda humerus ortezinden de yararlanılabilir.

### Humerus Proksimali

Osteossarkomun üçüncü sıklıkta yerleştiği yer humerus proksimalidir. Kitlenin rezeksiyonu sırasında rotator cuff ve deltoid sıklıkla önemli oranda rezeke edilir. Bu nedenle ameliyat sonrası dönemde omuz fonksiyon skoru düşüktür. Humerus proksimalini örten kas yapıları deltoid, rotator cuff, brakialis, biseps, triseps brakii, latissimus dorsi ve pektoralis majördür. Rekonstrüksiyon için seçenekler artrodez ve artroplastidir. Artroplasti için protez veya allogreft-protez kombinasyonu seçilebilir. Artrodez bu bölge için sık kullanılır ve 2 adet fibula ile yapılır. Tümör eklemini içine giriyorsa rezeksiyona glenoid de katılır. Skapulada da infiltrasyon varsa klavikula lateral bölümü ile birlikte parsiyel subtotal-total olarak çıkartılır. Rekonstrüksiyon olarak protez kullanılacaksa protezin "spacer" olarak iş göreceği unutulmamalı ve protez glenoid veya kostaya tutturulmalıdır. Anterior bölümde oluşan cilt defektleri pektoralis major ile kapatılabilir. Humerus proksimal uç osteosarkomunda biseps ve trisepsin bir bölümü ve sinirlerin tamamı genellikle korunabildiğinden dirsek ve distalinde güç ve hareket normal düzeyde korunur Skapulanın tutulma sıklığı yüzde 1'in altındadır. Skapulanın volar ve dorsal yüzü kas tabakası ile örtülü olduğundan geniş rezeksiyon yapma şansı yüksektir. Rezeksiyon sırasında mümkünse glenoid korunmalıdır. Glenoidin korunduğu parsiyel skapulektomi uygulanan olguların fonksiyonel sonuçları daha iyidir. Total skapulektomi uygulandığı takdirde humerus başı triseps ve bisepsin uzun başı yardımıyla klavikulaya asılmalıdır.

### Toraks Duvarı

Son derece ender olarak rastlanır. Plevra sağlamsa toraks duvarı rekeze edilebilir. Defekt kas flebi (latissimus dorsi) veya sentetik greftlerle kapatılabilir.

### Vertebra

Son derece enderdir. Geniş rezeksiyon yapmak genellikle mümkün değildir.

### Sakrum

Son derece ender olarak rastlanır. S1-S3 kökleri tek taraflı olarak feda edildiğinde sfinkter kusuru oluşmaz. Total

sakrektomi sonrası lomber vertebra ve iliak kanatları içeren enstrüman ile stabilizasyonun uzun süre başarılı olabilmesi için kemik greftleri ile desteklenmesi gerekir. Ameliyat sonrası komplikasyon oranı yüksektir.

### Pelvis

Yüzde 5 oranında görülür. İliak kanat medialde iliak ve lateralde gluteus kasları ile çevrelendiğinde geniş rezeksiyon şansı vardır. Rezeksiyon sırasında asetabulum korunmuşsa ve iliak kanat ya da iskion-pubis kolu izole olarak rekeze edilmişse rekonstrüksiyona gerek yoktur. İliak kanat-asetabulum veya asetabulum-iskion-pubis kolu rezeksiyonlarında artrodez veya artroplasti uygulanabilir. İliak kanatın korunduğu asetabulum-iskion ve pubisin rezeke edildiği durumlarda saddle protezden yararlanılabilir. Her 3 kemiğin çıkarıldığında ise seçenekler rekonstrüksiyon yapmama, protez veya allogreft-protez kombinasyo-nudur. Fonksiyon olarak en kötü sonuç rekonstrüksiyonun yapılmadığı durumlarda elde edilir.

### Sonuç

Üst ekstremite büyük tümörlerinde geniş eksizyon için yeterli alan bulmada zorluklar vardır.

Omuz bölgesi rezeksiyonlarında omuz protezleri daha çok spacer görevi görür.

Üst ekstremitede bazan küçük kas guruplarının rezeksiyonu bile büyük fonksiyon bozukluklarına neden olabilir.

Omurga osteosarkomlarında geniş margin elde edebilmek oldukça zordur.

### Amputasyon Endikasyonları

Görüntüleme yöntemlerinde, cerrahi teknikte, kemoterapi ve rekonstrüksiyon tekniklerindeki ve mikrocerrahideki gelişmeler sonucunda endikasyonlar geçmişe oranla oldukça daralmıştır. Rekürens riski, hastanın genel durumundaki olumsuzluklar, ekonomik sorunlar ve korunulan ekstremitenin fonksiyon durumu mutlaka göz önünde bulundurularak tedavi planı çizilmelidir. Güvenli bir sınırdan yapılması dışında teknik olarak başka nedenlerle yapılan amputasyonlardaki temel ilkeler tümör cerrahisi içinde geçerlidir.

### Kaynaklar


1. Brown KLB: Complications of Limb Salvage, Prevention, Management and Outcome 6 th International Symposium ISOLS, 1991.
2. Campanacci M: Bone and Soft Tissue Tumors, Springer-Verlag, New York, 1990.
3. Chao EYS, Ivins JC: Tumor Prosthesis for Bone and Joint Reconstruction, Thieme - Stratton Inc. New York, 1983.
4. Enneking WF: Musculoskeletal Tumor Surgery, Vol I-II, Churchill Livingstone, Edinburg-London, 1983.
5. Heinrich SD, Scarborough MT: Pediatric Orthopedic Oncology, The orthopedic Clinics of North America Vol 27, No:3, 1996.
6. Pho RWH: Limb Salvage, Curent Trends, ISOLS, Singapore, 1993.
7. Unni KK: Dahlin's Bone Tumors fiftl edition, Lippincott-Raven Philadelphia New York, 1996.

# PANEL - III

## ORTEOSARKOMDA ORTOPEDİK YAKLAŞIM

## KISIM - 6

## OSTEOSARKOMDA EKSTREMİTE KORUYUCU CERRAHİ KOMPLİKASYONLARI

**Prof.Dr. Murat HIZ**

Tıpta son 25 yıl içinde görüntüleme teknikleri, Kemoterapi, Radyoterapi ve destek tedavilerinde meydana gelen gelişmeler Ortopedisti Osteosarkomda amputasyon-dan ekstremite koruyucu cerrahi yapmaya doğru yönlendirmiştir. Tümör biyolojisinin, Kompartman kavramının, Cerrahi sınırla-rın net olarak ortaya konması ile metodu belirlenen Lokal Rezeksiyonunun amputasyona eşdeğer Lokal kontrol sağladığı bu gün klasik bilgi olmuştur. Bu durum Limb Salvage - ekstremite koruyucu cerrahiyi popülerleştirirken amputasyon cerrahisinde görülmeyen bazı komplikasyonları gündeme getirmiştir. Bu bildiride Ortopedik Cerrahi açısından Osteosarkomda Limb Salvage komplikasyonları irdelenecektir. Benzer komplikasyonlar Lokal agressif selim tümörler, diğer yüksek gradli kemik tümörleri ve Yumuşak Doku Habis Tümörlerinde uygulanacak ekstremite koruyucu cerrahiler için de geçerlidir.

**Osteosarkomda Limb Salvage Kompilkasyonları**

**Hastaya bağlı komplikasyonlar**

Neodajwant Kemoterapiye bağlı komplikasyonlar

Radyoterapiye bağlı komplikasyonlar

Lokal Rezeksiyona bağlı komplikasyonlar

Damar, sinir komplikasyonları

Yumuşak Doku komplikasyonları

Rehabilitasyon komplikasyonları

Rekonstrüksiyon komplikasyonları

İnfeksiyon

Lokal Nüks

Sistemik Nüks

Psikolojik komplikasyonlar olarak gruplanabilir.

(Limb salvage adayı hasta çocuk erişkin tümör toksemisi ve kemoterapi supresyonu altındadır.)

Osteosarkomda Libm Salvage komplikasyonları şu şekilde guruplanabilir.

**1. Hastaya bağlı komplikasyonları**

**(Kemoterapi ve Radyoterapiye bağlı)**

- Anemi
- Nötropeni
- Trombositeopeni
  - Elektrolit dengesizliği

- Myokard toksisitesi
- Renal Toksisitesi
- Karaciğer toksisitesi

**2. Cerrahiye bağlı komplikasyonlar:**

Biopsi komplikasyonları

Kontamine cerrahi sınır

- Damar komplikasyonları
- Sinir komplikasyonları
- Yumuşak doku komplikasyonları:
  - Yetersiz protez örtünün
  - Yetersiz cilt örtüsü, cilt nekrozu
  - Serbest kas deri grefti sorunları
  - Yara iyileşme gecikmesi

**3. Rehabilitasyon dönemi komplikasyonları**

- Eklem sertliği
- Aktif ekstansiyon kaybı (ekstansör lag.)

**4. İnfeksiyon:**

- Erken ameliyat sonrası infeksiyon (air born, hastane infeksiyonu)
- Geç infeksiyon

**5. Lokal Nüks**

**6. Akciğer metastazı**

**7. Psikolojik komplikasyon**

- Tümör (Kanser) Depresyonu
- Fonksiyonel yetersizlik depresyonu.

**8. Sosyal Komplikasyon**

- Mesleğe dönememe
- Kontakt sporlara dönememe

Hastaya bağlı komplikasyonlar: Limb salvage, önce tümör ve daha sonra kemoterapi tarafından kemik iliği depresyonunda olan anemik, nötropenik ve trombositopenik bir hastada gerçekleştirilir. Normal sağlıklı çocuk ve erişkinlere göre bu özellik cerraha ve Anesteziste ameliyatın her safhasında sorunlar yaratır. Özellikle Adriamycinin kardiotoksik, cıs platin ve İnfosfamidin nefrotoksik, metotreksatin hepatotoksik etkileri aritmi, akut tubuler nekroz, anestetiklerin metabolize edilmesinde güçlük oluşturur. Osteosarkomlu hasta da ameliyat öncesi en az 2000/mm3 Lökosit, %30 hematokrit, 10 gr/dl Hemogabon ve 120.000/mm3 trombosit olmalıdır. Koagulasyon testlerinden a PTT normal, protrombin aktivitesi en az %70 olmalıdır. Elektrolit bozuklukları Hiponatremi, hipopotosemi ve hipomagnezi düzeltilmelidir. Bu değerlerin altında yapılacak cerrahi sonucunda hastada peroperatuar hipoksi, ameiyatta ve ameliyat sonrası kanama, infeksiyona dirençsizlik oluşackatır. Turnike altında yapılan ameliyatlarda veya sinir preparasyonlarında cis platin ve İfosfamidin erken veya geç sinir felçlerine yol açabileceği unutulmamalıdır. Yeterince hidrate edilmeyen hastalarda kemoterapi sonucu akut renal yetmezlik ve kronik böbrek yetersizliği hastayı dialize bağımlı edebilir. Geç myokard yetersizliği kalp transplantasyonuna toplam kümülatif adriamycin dozu 450 mg.'ı geçince yol açabilir.

Cerrahiye bağlı komplikasyonlar: Limb salvage, ekstremite koruyucu cerrahi, iyi anatomi bilgisi, cerrahi sınır kavramı, dikkatli nörovasküler disseksiyon ve temel artroplasti bilgisi gerektiren zor bir cerrahidir. Damar cerrahisi, plastik cerrahi ve mikrocerrahi yardımı gereken olgularda ameliyat öncesi ekip oluşturulması ve koordinasyon çok önemlidir. Biopsi ister açık insizyonel ister tru-cut biopsi olarak uygulansın, mutlaka ekstremitenin uzun eksenine paralel ve sonraki kesi hatları üzerinde olmalıdır. Transvers uygulanan bir biopsi skarı atipik kesiler gerektireceğinden ve tümörün bulunduğu

kompartmanın dışına kontaminasyon yaratabilen biopsiler Limb salvage'i imkansızlaştıracağından biopsi komplikasyonlarını önlemenin en kesin yolu, biopsinin mutlaka asıl kesin cerrahi girişimi yapacak cerrah tarafından yapılmasıdır. Cerrahinin en önemli komplikasyonu kontamine cerrahi sınırdır. Kontaminasyon tümöre yakın çalışılması ve sıklıkla parmak disseksiyonunun sonucu olarak özelikle tümörün yumuşak doku kitlesinin intermusküler septumlara, periosta ve damar sinir paketine komşu olduğu bölümlerde oluşur. Bu komplikasyon tümör Rezeksiyonunda tümörün hiç görülmeyecek şekilde önceden planlanan sağlam doku planı içinden rezeksiyou yaparak ve keskin disseksiyonla önlenebilir. Osteosarkomlu kemik ve komşu eklem MRG ile skip metastaz açısından araştırılmalıdır. Kemik Rezeksiyonun'da MRG ile Rezeksiyon hattı Tümörün bitiminden 1-3 cm. uzaklıkta olmalıdır. Kontamie cerrahi sınır makroskopik olarak cerrah tarafından ameliyat arasında değerlendirilir. Ayrıca kemik medullası önreğin Frozen section'a gönder-terek tespit edilir. Patolog tarafından ameliyattan sonra Kontamine margin tanımı Cerraha yalnızca Amputasyon teklifi seçeneği bırakan çok zor bir sonuçtur. Buna engel olmanın yolu en az wide-geniş eksizyon biçiminde bir sınır elde etmektir. Özellikle Lokal Rezeksiyonda tümöre komşu venlerde tümör trombüsü olup olmadığı ve arterlerin yakın komşuluğunun damar invazyonu yaratıp yaratmadığı kontrol edilmelidir. Şüpheli durumlarda Arter ve ven Rezeksiyonu ve damar Rekostüriksiyonu yapılmalıdır. Ameliyat sonrası dönemde drenaj miktarı, vasküler kaçak, tromboz ve venöz drenaj bozukluğu, distal nabızlar çok yakından izlenmelidir. Sinir disseksiyonuna bağlı reversibl neuropraksi özellikle peroneal sinirde sık rastlanan bir limb salvage komplikasyonudur. Bu sırada düşük ayağa ve topukta oluşacak cilt nekrozuna mani olmak, hastayı breyslemek ve pasif ayakbileği egzersizleri ile B kompleks vitaminleri verilmektedir. Lokal rezeksiyon esnasında tümörü çevreleyen kas ve fasyalarda geniş eksizyon ile yeterli cerrahi sınır sağlamak için yapılan yumuşak doku sakrifikasyonları, Rekonstrüksiyon için kullanılan protezin örtümünde zorluk oluşturur. İnfeksiyona engel olmak fonksiyonel kas ve tendon onarımını sağlamak, örneğin Ekstansör mekanizmayı Rekonstrüke etmek için Lokal kas flepleri (medial ve Lateral gastroknemiuslar) kullanılmalıdır. Lokal kas dokusu ile protez örtümü sağlanamazsa mutlaka serbest tisimus dorsi myocutaneous Flepi mikrovasküler yöntemle sağlanmalıdır. Cilt örtümüne bağlı önemli komplikasyonlar cildin gergin kapsamına, kesi esnasında fasyanın dekole edilmesine ve kemote-rapiye bağlı nekroz ve yara detaşmanıdır. Özellikle protezin yalnız ciltle kapandığı durumlarda cilt nekrozu protezin direkt olarak dış ortamla temasına ve infeksiyona yol açacağından Limb Salvage'i ciddi olarak imkansızlaştıracaktır. Cilt ameliyat esnasında çok nazik manipule edilmeli, cilt flepleri fasyokütan olarak hazırlanmalı ve özellikle turnike altında çalışılırken sık sık serum fizyolojikle ıslatılarak kurumasına engel olunmalıdır. Gergin cilt kapatılmasından kaçınılmalı, gerekirse gevşetici kesiler yapılmalıdır. Transfer edilen serbest dokuların viabilitesi üzerindeki cilt adasının rengi ile sıkıca yakından takip edilmelidir. Mikrovasküler anastomozun çalışmaması sonucu infeksiyon gelişmeden debridman ve yeniden transfer uygulanmalıdır. Kemoterapi altındaki hastada kollajen onarımı yavaş olduğundan ve anemik olan hastalarda doku hipoksisi bu-

lunduğundan yara onarımı gecikir. Bu nedenle dikişler 2. haftadan sonra alınmalıdır. Yüzeyel cilt Nekrozları debridman ve iyi yara bakımı gerektirir. Ameliyattan sonraki 1. haftanın sonunda Kemoterapinin başlatılma zurunluluğu cilt sorunlarını ağırlaştırabilir. Yara iyileşmesi açısından hastanın nutrisyonu özellkle ameliyat sonrası Kemoterapi esnasında total paranteral beslenme tarzında yapılmalıdır. Hastaların kusması ağızdan antibiotik alımını engellediğinden bu esnada ve lökopenik dönemlerde hasta IV 2. veya 3. Kuşak Sefalosporin baskısı altında tutulmalıdır.

**Rehabilitasyon Dönemi Komplikasyonları**

Limb salvage esnasında majör kas gurupları, peroneal sinir gibi hastanın ameliyat sonrası dönemde rehabilitasyonunda güçlük yaratacak anatomik yapılar bazen sakrifiye edilmek zorundadır. Bu nedenle Limb salvage hastasının rehabilitasyonu genel ortopedik hastadan farklıdır. Hastalar özelikle diz çevresi rezeksiyonlarından sonra üç hafta breys veya atelde tutulur. 1. haftadan itibaren pasif ROM 3 haftadan sonra aktif ROM egzersizleri ile dizde en az 90 derece Fleksiyon sağlanmalı, tam ekstansiyon teşvik edilmelidir. Radyoterapi ve Kemoterapiye bağlı fibrozis sonu eklem sertliği en önemli komplikasyondur. Ameliyat sonrası dönemdeki Kemoterapi seansları egzersizleri zorlaştırırsada ciddi bir program uzman Fizyoterapist ve Cerrahın kontrolunda sürdürülmelidir. Ekstansör mekanizmanın Fasyaya proteze veya gastnoknemius flepine dikilmesi ile başlangıçta kazanılan tama yakın ekstansiyon maalesef geç dönemde yumuşak doku elongasyonu sonucu 30°'ye kadar gerileyebilir.

**İnfeksiyon:** Limb salvage'in en ciddi komplikasyonu bizce infeksiyondur. Ameliyathane disiplini, hava filtrasyonu, profilaktik cefalosporin ve amnoglikozik kullanımı, protezin kas dokusuyla tam örtümü, Lökopeninin GCSF (Neupogen, Leucomax) ile minimum sürede tutulması ile infeksiyonun oluşumuna engel olunabilir. Erken infeksiyon derhal drenaj, debridman gerekirse modüler protezin gövde kısmının sökülmesi gentamisin tespiti uygulaması, kültür ve vancomycin ile enerjik olarak tedavi edilmeli, 6 hafta sonra protez yeniden uygulanmalıdır. Geç enfeksiyonlarda konservatif tedavi sıklıkla başarısızdır. Protezin çıkarılması, Antibiotikle doldrulmuş cement spacer (Gentamycin vancomycin, tobramycin) uygulaması ve infeksiyon kontrol altına alınınca yeniden protez veya artrodez protezi uygulamak gerekir. Bu işlem hem hasta hem Cerrah için zor olup, infeksiyona engel olmak tedavi etmekten daha kolay ve yüz güldürücüdür. İnfeksiyon ameliyat sonrası kemoterapiyi engelliyor ise amputasyon uygulanarak kemoterapi programı tamamlanmalıdır.

**Lokal Nüks:** Cerrahi sınırlar ve Tümör'ün kemoterapiye verdiği yanıt Lokal nüksün oluşmamasında önemlidir. %60-90 nekroz veya %40 nekroz varlığında cerrahi sınır geniş eksizyon tarzında bile olsa Nüks olasılığı %90'dan fazla nekroz gösteren olgulardan fazladır. Kontamine cerrahi sınır elde edilmişse hastaya derhal amputasyon önerilir. Osteosarkomda lokal Nüks oluşursa amputasyondan başka bir seçenek yoktur. Cerrah rezeksiyon sınırlarını olabildiğince geniş tutmak zorundadır.

**Akciğer Metastazı:** İlk yıl içinde görülen multipl Akciğer metastazı kötü prognozu gösterir. Lokal Nüks olup olmadığı araştırılır. Varsa önce Lokal

kontrol Amputasyonla sağlanır ve salvage kemoterapi uygulanır, sonuç yüz güldürücü değildir. Lokal Nükssüz olarak soliter veya az sayıda akciğer nodülü tekrarlanan metastazektomiler ile ve KT ile metastazlar mutlaka metastazektomi ile ortadan kaldırılmalıdır. Nekroz yüzdesi ve cerrahi sınır metastazlarda en belirleyici faktörlerdir.

**Psikolojik Komplikasyonlar:** Limb salvaga adayı ve ailesi psikolojik olarak anksiyede, depresyon hatta psikoza varan reaksiyonlar gösterebilirler. Tüm ekibin hasta ve yakınlarına karşı anlayışlı, hoş görülü, teslim edici, tavrı ve gerektiğinde psikiatrik yardım bu komplikasyonu azaltabilir. Ameliyattan sonra özellikle Kemoterapi bittikten sonra ve hasta hayatta kaldıkça kurtarılan ekstremitenin sağlam taraf kadar fonksiyonel olmayışı depresyona yol açmaktadır. Hasta bu dönemde de psikolojik yardıma ihtiyaç duyacaktır.

**Sosyal Komplikasyonlar:** Limb Salvage hastaları okula, mesleklerine dönmek arzusu duyarlar. Beden eğitimi derslerinden muafiyet, Bedenen çalışılan işler yerine masa başı işleri ile bu komplikasyonlar giderilebilir. Kontakt sporlara aktif katılım ise Limb salvage hastalarında mümkün değildir. Yüzme ve jogging, kültür fizik hareketleri uygulanabilir.

Sonuç olarak Limb Salvage'in komplikasyonları çok ve ciddi olup ancak bu olgularla devamlı uğraşan profesyonel bir etik tarafından çözülmeleri mümkündür.

# PANEL - III

## ORTEOSARKOMDA ORTOPEDİK YAKLAŞIM

## KISIM - 7

## STEOSARKOMDA AKCİĞER METASTAZLARININ CERRAHİ TEDAVİSİ

**Doç.Dr. Adem GÜNGÖR**

Malign tümörlü olgularda akciğer metastazları sık görülen bir durumdur. Uygulamada genellikle inoperabl olarak tanımlanan bu durumda eğer gerçekten inoperabilite varsa neden sıklıkla tümörün hızlı ilerlemesi veya primer alanın kontrolsüzlüğüdür. İzole akciğer metastazı yapmış tüm malign tümörlü olgularda primer tümörün kontrolü tam ise metastazektomi endikasyonu araştırılmalıdır.

### Tanı

**Semptomlar (Belirtiler):**

Akciğer metastazlarından kaynaklanan belirtilen son derece azdır. Metastaz genellikle kontrol amacı ile istenen radyolojik incelemelerde saptanır. Şiddetli yan ağrısı gibi yaygın plevral metastaz ve malign plevral efüzyona neden olan durumlarda zaten cerrahi endikasyon yoktur. Bunun dışındaki hastaların %5'inden daha azında belirti vardır ve genellikle dispne, ağrı, öksürük ve hemoptiziden oluşur.

### Radyoloji

Osteosarkomlu bir olgunun akciğer metastazlarıın olup olmadığının rutin takibi için PA Akciğer grafisi yeterli bir yöntemdir. Metastaz veya metastaz şüphesi olan bir radyolojik görüntüde Toraks Tomografisi (Fill Lineer Tomografi veya Bilgisayarlı tomografi) gereklidir. Özellikle soliter pulmoner nodülü olan olgularda primer akciğer kansari ile metastaz ayrımının yapılabilmesi önemlidir. Bu nedenle ameliyat öncesi ve ameliyatta gerekli taramalar ve intraoperatif histopatolojik inceleme tamamlanmadan metastaz kararı verilmelidir.

### Tedavi (zamanlama ve endikasyon)

Osteosarkomlu olguların yaklaşık %80' inde kemoterapi uygulanmasına bağlı olmaksızın akciğer metastazları ortaya çıkar. Bu metastazların sıklıkla akciğere izole olması nedeni ile diğer malignitelere orana cerrahi rezeksiyonun uygulanma endikasyonu, hastalıksız ve uzun süreli sağkalım olasılığı artar. Güncel olarak sunulan serilerde multimodal tedavi ie ortalama %40 civarında 5-yıllık sağkalım sözkonusudur. Akciğer metastazlı olgularda kemoterapi ve/veya radyoterapinin metastazektomi uygulanmaksızın sağkalım üzerinde etkisinin olmadığı bilinmek-

tedir. Bu nedenle osteosarkomun tedavisinde metastaz cerrahisi son derece önemlidir. Bu tedavideki temel sorun hangi olgularda metastaz cerrahisinin yararlı olduğudur. Bunu belirlemek amacı ile öne sürülen prognostik faktörlerden herhangi biri veya birkaçı ile kesin bir yorum yapmak henüz mümkün olmamaktadır. Bu nedenle öncelikle cerrahinin kontrendike olduğu olguların seçilerek, diğer olgularda cerrahi endikasyonunun multifaktöriyel değerlendirmesi ile belirlenmesi güncel yaklaşımdır. Buna karşın bir kısım hasta tümör histolojisindeki farklılıktan kaynaklanan nedenlere bağlı olarak metastazektomiden yarar görmeyecektir.

| **Tablo 1:** Pulmoner metastazektomi kontendikasyonları. |
|---|
| Primer tümörün yetersiz tedavisi |
| Pulmoner nodüllerin komplet rezeksiyonunun mümkün olmaması |
| (Miliyer-Mikronodüler metastaz, malign plevral efüzyon, plevral seeding) |
| Yetersiz pulmoner rezerv |
| Ekstratorasik metastaz |
| Medikal kontendikastonlar |

Akciğer metastazlı osteosarkom hastalarının hangilerine metastazektomi uygulanmalı? Hangi özelliklere sahip hastalarda cerrahi hastalıksız sürenin uzamasına ve sağkalıma yararlı? Bu soruların cevabı, kesin olmamakla beraber prognostik faktörlerin birkaçının prognoz açısından pozitif olduğu hastalar olarak verilebilir.

Bu prognostik faktörlerden ilki olan primer tümör lokalizasyonu ve evresinde - primer tümöre komplet rezeksiyon uygulanması koşulu ile- önemli olan tanı anında metastazın olup olmadığıdır. Tümör büyüklüğü ve grade'i agresivite açısından negatif düşünülse de sağkalımda anlamlı bir farklılık belirtilmemiştir. Buna karşın tanı anında metastazı olan olgularla olmayanlar arasında üç katına yakın bir farklılık vardır.

| **Tablo II:** Prognostik faktörler. |
|---|
| Primer tümörün lokalizasyonu ve evresi |
| İlk tedaviden sonraki hastalıksız süre |
| Ameliyat öncesi radyolojik incelemelerdeki nodül sayısı |
| Tümör dublikasyon zamanı |
| Unilateral-Bilateral metastaz? |
| Senkronoz-metakronoz metastaz? |
| Komplet rezektabilite |
| Endobronşial ve nodal metastaz |
| Rezeke edilen metastaz sayısı. |

ilk tedaviden sonraki hastalıksız dönemin 12 aydan uzun, metastaz sayısının az, tek taraflı, senkronoz metastaz ve tümör dublikasyon zamanının 20 günden fazla olması ameliyat öncesi iyi prognoz belirtisidir. İntraoperatif olarak rezeksiyonun tam olup olmaması, endobronşial ve nodal metastaz ile rezeke edilen metastaz sayısındaki fazlalık ameliyat öncesi belirleyici faktör olmaktan çok ameliyat sonrası sağkalım analizleride yararlıdır.

Pulmoner Metastazlarda Algoritma

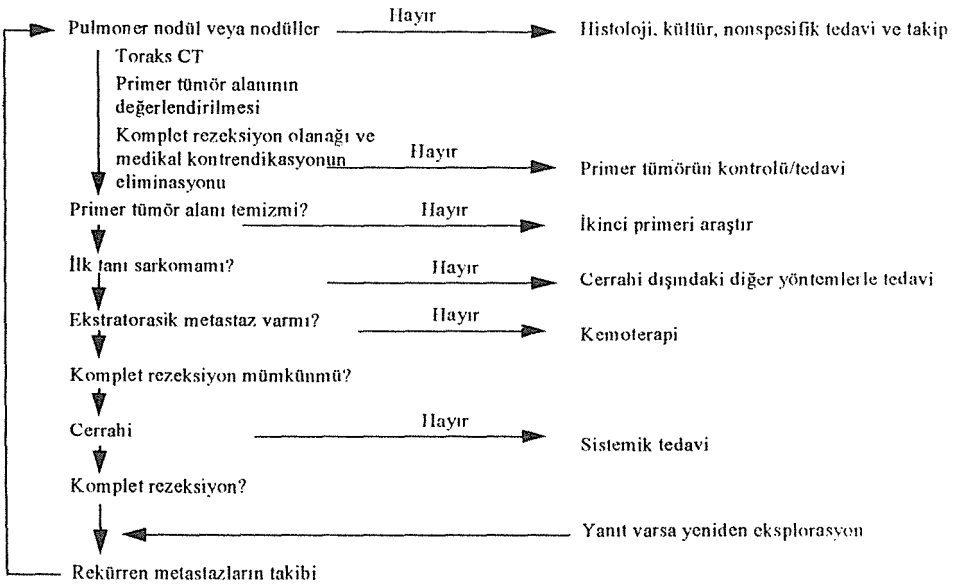


Sonuç olarak, metastazektomi endikasyonunun belirlenmesinde iyi ve objektif bir değerlendirme gereksiz, hatta bazen zararlı olabilecek girişimleri engelleyecek ve endikasyon konulan hastalarda optimum sonucun alınmasını sağlayacaktır.

## Kaynaklar


1. Al-Jilaihawi AN, et el: Combined chemotherapy and surgery for pulmonary metastases from osteogenic sarcoma. Eur J Cardiothorac Surg 2; 37, 1988.
2. Bacci G, et al: Osteosarcoma of the extremity metastatic at presentation; Results achieved in 26 patients treated with combined therapy (primary chemotherapy followed by simultaneous resection of the primary and metastatic lesions.) Tumori 74; 421, 1992.
3. Belli L et al: Resection of pulmonary metastases in osteosarcoma. A retrospective analysis of 44 patients. Cancer 63; 2546, 1989.
4. Lanza LA, et al: Response to chemotheray does not predict survival after resection of sarcomatous pulmonary metastases. Ann Thorac Surg 51; 219, 1991.
5. Postorino U, et al: Lung resection for metastatic sarcomas. Total survival from primary treatment. J Surg Oncol 40; 275, 1989.

# KONFERANSLAR

**KONFERANS 1:**

**Takao YAMAMURO, M.D., Ph.D.**

***"Yeni Biomateryallerin Ortopedi Cerrahisi ve Travmatoloji Alanlarında Klinik Uygulaması"***

*Clinical Application of New Biomaterials*

**KONFERANS 2:**

**Op.Dr. Orhan GİRGİN**

***"Açık Kırıkların Eksternal Fiksatörle Tedavisi"***

*Compound (Open) Fracture and External Fixation*

**KONFERANS 3:**

**Prof.Dr. Mahmut Nedim DORAL**

***"Spor Travmatolojisi ve Kapsamı"***

*Spor Travmatology*

**KONFERANS 4:**

**Prof.Dr. O. Şahap ATİK**

***"Artroskopik Lazer Cerrahisi"***

*Arthroscopic Laser Application*

**KONFERANS 5:**

**Prof.Dr. Vesile SEPİCİ**

***"Ostooporoz"***

*Osteoporosis*

# KONFERANS - I

## YENİ BİOMATERYALLERİN ORTOPEDİ CERRAHİSİ VE TRAVMATOLOJİ ALANLARINDA KLİNİK UYGULAMASI

**Takao YAMAMURO, M.D., Ph. D.**
SICOT Genel Başkanlarından

Aralarında metaller, seramikler ve polimerler bulunan pek çok değişik biomateryalden Ortopedik Cerrahi ve Travmatoloji dallarında uzun zamandır faydalanılmaktadır. Ve bunların sağladığı kolaylıklar ve yararlar saymakla bitmez. Ancak zaman zaman bu biomateryallerde biyolojik ve mekanik yetersizliklerden ötürü bazı komplikasyonlarla karşılaşmaktayız. Bu tür komplikasyonları azaltamk amacıyla bu biomateryallerin donanımları artırılarak geliştirilmiştir.

1. Son olarak T1, 6A1-4U'in eklem protezleri üretiminde kullanımı yaygınlaşmıştır. Ancak vanadium güçlü bir kanserojen etki gösterdiğinden bunun yerine vanadiumsuz titanyum alaşımı kullanılmaktadır. Vanadiumsuz titanyum alaşımının (Ti-6A1-2Nb-1Ta) ısıya dayanıklı bir yapısı olmakla birlikte, mekanik yapısı da T1-6A1-4V'ye oranla daha güçlüdür. Bu alaşım, yüksek sıcaklık testinden geçen üzeri gözenekli (suyu dışarı sızdıran ya da bioaktif bir yapıyla kaplandığı modern kalça protezlerinin yapımında kullanılır.

2. Herhangi bir yapay eklemin dayanıklılığının ve uzun ömürlülüğünün sağlanması için daha az sürtünmesi ve böylece yıpranma payının azaltılması gerekir. Daha az radyoaktif madde içeren ve mekanik olarak alumina seramiğinden üstün kalitede üretilen yeni zirconia seramiği 22 mm çapında ve yüzey pürüzü Ra = 0.02 um olan femur başı üretiminde ve aynı zamanda Kalça protezi yüzeyi kaplaması yapımında kullanılmaktadır.

3. Sentetik hydroxyopatite (HA) uzun süredir yapay kemik yapımında kullanılan bir madde olmakla birlikte insan kortikal kemiğinden daha zayıf bir maddedir. Ve insan vücudunda intibak (Uyum) sağlama süresi en az 8 hafta içersinde gerçekleşmektedir.

Kullanımı çok yeni olan A-W cam seramik (AW-GC) mekanik olarak daha dayanıklı ve bioaktivitesi HA'dan daha yüksektir. Bu özellikleri AW-GC'yi vertebral protezlerin ve diğer yapay kemiklerin üretilmesinde HA'nın ve öteki alaşımların yerine tercih edilir hale getirmektedir.

4. Bioaktif kemik sement: AW-GC tozundan ve Bis-GMA yapıştırıcı maddesinden yapılır. Mekanik olarak PMMA sementinden daha güçlü aynı zamanda zorlandığı vakit ısınmamakla birlikte implantasyonu takip eden 8 hafta içersinde canlı kemik dokusuyla birleşir ve uyum sağlar.

5. PGA, PLA ve PDS gibi bakterilerle

* Ortopedi Cerrahisi Araştırma Enstitüsü Üretim, Geliştirme Bölümü, Kyoto Üniversitesi

ayrışabilen polimerler osteosentetik madde olarak kullanılabilmesi açısından mekanik dayanıklılığı yetersiz kalmaktadır ve genellikle vücutta ısıyı artırıcı reaksiyon göstermektedir.

Yeni sentezlenen bakterilerle ayrışabilen ultra güçlü Poly-L-lactide ısıyı artırıcı reaksiyon göstermemektedir ve kemiklere uygulanan çivi ve vidaların yapımında kullanılmaya son derece uygun bir mekanik yapıya sahiptir.

# KONFERANS - II

## AÇIK KIRIKLARIN EKSTERAL FİKSATÖRLE TEDAVİSİ

**Op.Dr. Orhan GİRGİN**

Konumuz iki ana öğeyi içeriyor. Bunlardan birisi Açık Kırık kavramı, diğeri de Eksternal Fiksasyon uygulamaları. Bunlar için kısa açıklamalar yapmak gerekmektedir.

Dış ortamla ilişkisi olan kırğa "Açık Kırık" denir. Bu, açık kırığın en basit ve yalın tanımıdır. Bu tanımı biraz açmak gerekir. Cilt ve altındaki yumuşak dokuların bütünlüğü bozulabilir. Direkt olarak kırık bölgesinin dış ortamla ilişkisi olması gerekmez. Kırık hematomunun da dış ortamla ilişkili olması, Açık Kırık anlamına gelir. Hatta aynı kemiğin uzağında olan bir yara bile aksi kanıtlanmadıkça açık kırık sayılabilir. Ezilme, çizilme, küçük yara ve bereler gözden kaçarsa tedavide üzücü sonuçlar alınabilir.

Günümüzde, trafik kazaları, ateşli silah yaralanmaları, iş, spor ve ev yaralanmaları, uygarlığın gelişimi ile orantılı olarak artmıştır. Sonucunda kırık şekilleri ve sayıları da belirgin derecede artış göstermiş ve sorunlar büyümüştür.

Açık kırıklar;

1. Yüksek Enerjili (Trafik kazaları, ateşli silah yaralanmaları, doğal afetler sonucu)

2. Düşük Enerjili (Basit düşmeler, spor yaralanmaları, yavaş çarpmalar sonucu) diye ikiye ayrılabilir.

Biz, kliniğimizde tedaviye yön vermesi bakımından açık kırıkları,

1. Dışarıdan içerie olan açık kırıklar (Bunlar çok önemlidir. Çoğunlukla Kirli yaralardır. Tedavi seçimi için çok düşünülmelidir. Çünkü tedavi sonuçları üzücü olabilir)

2. İçeriden dışarıya olan açık kırıklar (Çoğunlukla Temiz yaralı kırıklardır. Bunlar daha az önemli ve tedavi sonuçları daha yüz güldürücüdür) diye ikiye ayırarak tedavimizi yönlendiriyoruz.

Pek çok klinik gibi biz de, kliniğimizde Gustilo - Anderson'un yaptığı sınıflamayı uyguluyoruz. Ama bu sınıflamanın tüm bulguları içerdiğine de kabul edemiyoruz. (Örnek: dıştan içe (kirli), içten dışa (temiz) açık kırıklar bu sınıflamada yer almıyor).

### Tarihçe

Açık kırık kavramı, HİPOKRAT'a kadar uzanmaktadır.

GALEN süpürasyon ve püyü değerlendirmiştir (M.S. 1 ve 2. yy.)

THEODORİC (1205 - 1295), temiz yaranın önemine değinmiştir. GUY de CHAVLIAC (1300 - 1368) süpürasyon inceleme-sini yapmıştır.

PARÉ, 16. yy.'da yağ ile koterizasyonu önermiştir.

DESAULT, 1700'lerde DERİDMANI tanımlamıştır.

LADREY (1766 - 1842), DEBRİDMAN-AMPUTASYON ikilisini kullanmıştır.

LİSTER (1867), ASEPSİ ve ANTİ-SEPSİ görüşünü başlatmıştır.

H.D. Dakin, Alex Carrel ve Winnette Orr, açık kırık tedavisinde yeni ilkeler oluşturmuşlardır (Debridman-Traksiyon-redüksiyon-Alçı Tespiti-Pansuman gibi).

1939'da SULFONILAMID, 1944'de PENİCİLLİN kullanılmaya başlanmış ve tedavinin başarısı artmıştır. Daha sonra primer kapatma yapılmaya başlanmış.

1955'de GUSTİLO-ANDERSON, bugün pekçok kliniğin kullandığı sınıflama ve tedavi kurallarını büyük serilerle belirlemiştir.

1984 ve 1987'de bu sınıflamalara ekler olmuştur.

**Açık Kırıklarda Kullanılan Gustilo-Anderson Sınıflaması ve Geliştirilmesi**

Açık kırıkların kliniğimizde kullanılan sınıflandırılması 1976 yılında Gustilo ve Anderson tarafından yapılmıştır. Bu sınıflandırmaya göre açık kırıklar üç tipe ayrılmıştır:

Tip I: Ciltteki yara temizdir ve 1 cm'den küçüktür. En çok kemik fragmanının cildi delmesi sonucu oluşur. Kırık genellikle basit transvers, kısa oblik veya hafif parçalı olabilir.

Tip II: Ciltteik yara 1 cm'den büyüktür. Ağır yumuşak doku kaybı, ciltte sıyrılma yoktur.

Tip III: Cilt, kas ve nörovasküler yapılarda hasar vardır. Genellikle aşırı hızdaki çarpma veya ağır ezilmeli parçalanma etkileriyle oluşur.

1984 yılında Gustilo, Mendoza ve Williams, Tip III açık kırıklarını üç alt gruba ayırmıştır.

Tip IIIA: Yumuşak doku yaralanması ağırdır. Yarada flepler vardır. Yüksek enerji ile oluşan bir yaralanma olup, kırık kemiği örtecek yumuşak doku bulunmaktadır.

Tip IIIB: Ağır kontaminasyon ile birlikte, çok fazla doku kaybı vardır. Kemik açıktadır ve periost sıyrılmıştır.

Tip IIIC: Arter yaralanması ile birlikte oluşan açık kırıklardır. Damar onarımı gerekir.

1987 yılında Caudle ve Stern Tip IIIB açık kırıkları iki alt gruba ayırmıştır:

Grup 1: Açıkta olan kemik yaralanmanın birinci haftası içinde kapatılabilir.

Grup 2: Yara bir hafta içinde kapatılamaz. Sekonder kapatma yapılır.

**Açık Kırıklarda Tedavi Sıralaması**

Başarılı bir açık kırık tedavisi için aşağıdaki genel ilkelere uymak gerekir: (Şekil 1)

1. Açık kırıklar acil olarak tedavi edilmelidir.

2. Yaşamı tehlikeye sokan durumlar araştırılmalı ve hemen tedaviye başlanmalıdır.

3. Hastaya en kısa sürede antibiyotik tedavisi uygulanmalıdır.

4. Erken debridman ve bol serumla irrigasyon yapılmalıdır.

5. Özellikle Tip III kırıklarda 24-48 saat sonra tekrarlanan debridman ve irrigasyon yararlıdır.

6. Kırığın tespiti sağlanmalıdır (Atel,

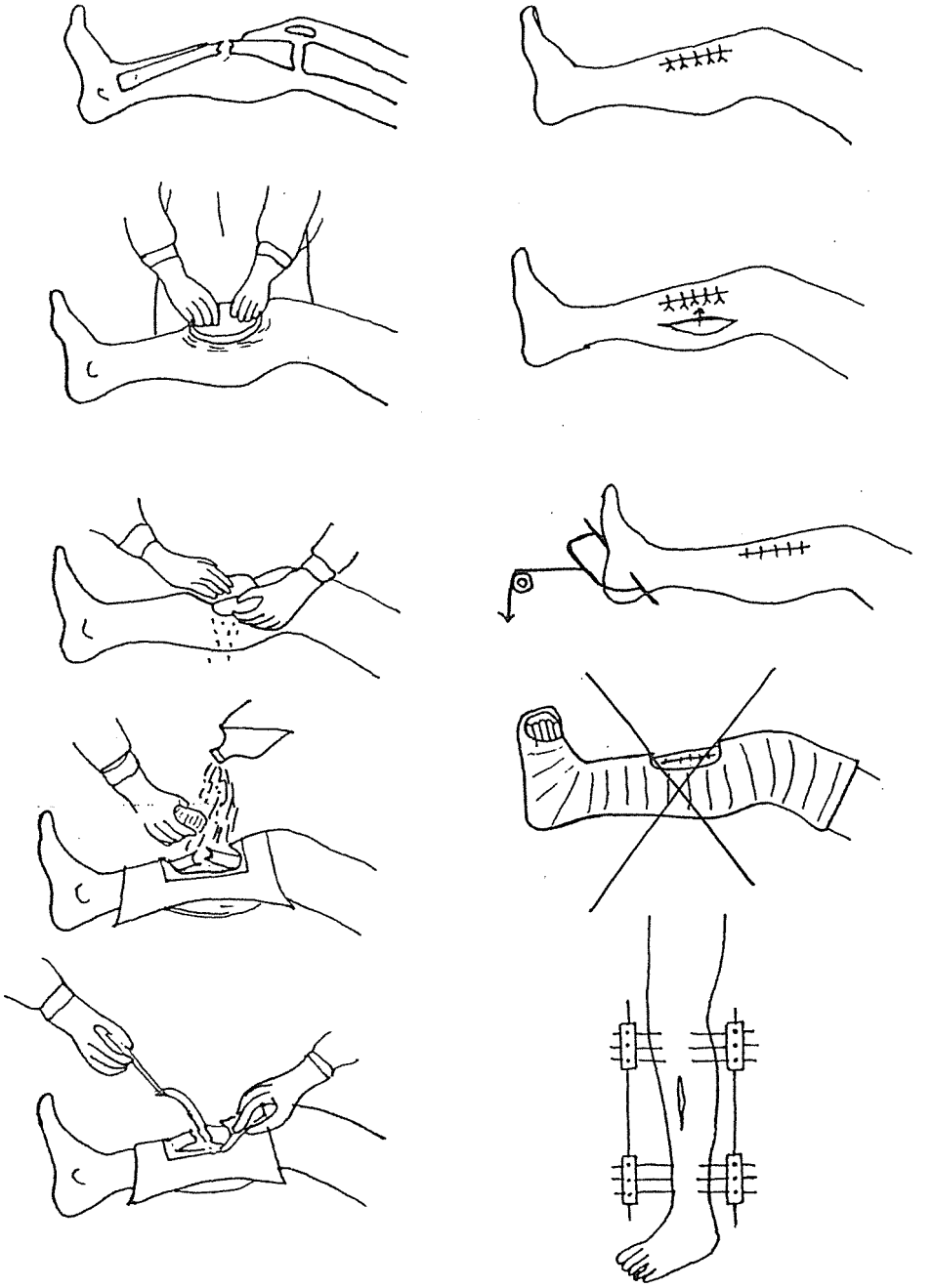

***Şeki 1:*** *Açık kırık tedavisi*

sirküler alçı, trakisyon, minimal osteosentez, eksternal fiksasyon ve sınırlı olgularda primer internal fiksasyon).

7 Yara uygun bir yöntemle kapatılmalıdır.

8. Erken rehabilitasyona başlanmalıdır.

Açık kırığın tedavisine acil olarak başlanması büyük önem taşır. Devitalize (ölü) ve avasküler nekroze doku bakteri gelişmesi için ideal bir ortam yaratır. Bu yüzden açık kırığın tedavisine hemen başlanmalıdır.

### Açık Kırık Tedavisinin Amaçları

1. Yara sepsisinden korunmak,

2. Kırık iyileşmesii elde etmek,

3. Yaralı ekstremitede normal veya optimum fonksiyonu sağlamak.

### Açık Kırıklarda Eksternal Fiksasyon Uygulanması

Kırık tedavisinde eksternal fiksatör kullanılma düşüncesi ve uygulaması özellikle açık kırık tedavisinde yöntem devrimi yapmıştır.

Bugün bazı zorlamalar dışında özellikle Gustilo-Anderson Tıp III açık kırıklarda eksternal fiksatör ile tedavi akla ilk gelen tedavi türüdür.

Bazı ülkelerde (Rusya ve Doğu Bloku ülkelerde) Gustilo-Anderson Tip I ve II açık kırıklarda da ilk düşünülen tedavi şekli, Eksternal fiksatör uygulamasıdır.

Bu görüş, bugün için TARTIŞMALIDIR.

Açık kırık tedavsiinde Eksternal fiksatör, ASIL TEDAVİ olarak veya sekonder tedaviye hazırlık (yara tedavisi gibi) tedavisi için kullanılmaktadır.

### Tarihçe

Eksternal fiksatör 19. Yüzyılda MALGAİGNE'in patallada kullandığı cihaz ile tıp dünyasına grimiştir.

Malgaigne'den bugüne pekçok eksternal fiksatör yapılmıştır. Bilinen isimler PARKHILL, LAMBOTTE, HOFFMAN (1938), JUDET, WAGNER, KAWAMURA ve en büyük isim kuşkusuz İLİZAROV'dur.

Türkiye, açık kırığa eksternal fiksatör uygulamasında biraz geç kalmıştır.

Ankara, İstanbul ve İzmir'de ilk kez HOFFMAN'ın eksternal fiksatörü açık kırıklarda kullanılmışıtr (1970'li yıllar).

Gününün koşullarında çok pahalı olan bu cihaza alternatif eksternal fiksatör yapımına gereksinim duyulmuş ve O. GİRGİN 1978'de yaptığı basit eksternal fiksatör ile bu gereksinimi karşılamaya çalışmıştır. Bu eksternal fiksatör başka ve daha gelişmiş eksternal fiksatörlerin yapımına yol açmıştır.

1989 yılından sonra İLİZAROV'un sirküler eksternal fiksatörü (yerli ve yabancı yapımı) Türkiye'de pekçok hastanede açık kırık tedavisinde kullanılmaya başlanmıştır.

### Eksternal Fiksatör Tipleri

Altı tip eksternal fiksatör vardır.

1. Unilateral tip: Tek taraflı çerçeve şeklindedir. Lambotte ve Staden cihazları bu tiptedir.

2. Bilater tip: Kemiğin her iki korteksini de geçen çiviler iki yandaki madeni çubuk

çerçeve ile birleşir. Girgin tip eksternal fiksatör buna örnektir.

3. Kuadrolateral tip: Her iki yanda bulunan madeni çubuk, kemiği transvers geçen çivileri tutar. Vidalı Hoffmann cihazı bu tiptedir.

4. Trianguler tip: Piramit çerçeve şeklindedir. Bu tipte çiviler iki veya daha çok düzlemden geçriilerek stabilite arttırılmıştır.

5. Semirsirküler tip: Yarı dairesel çerçeve şeklindedir. Kemiğin her iki korteksinden geçne çiviler bacağı yarım daire şeklinde çeviren madeni çubukla birleşir.

6. Sirküler tip: Ekstremiteyi tam çevreleyen dairesel yapıdadır. İlizarov ve Monticelli cihazları bu tiptedir.

**Eksteral fiksatörün Komplikasyonları**

Açık kırıklarda eksternal fiksatör kullanımının getirdiği avantajların yanısıra, her teknikte olduğu gibi bir takım komplikasyonları da vardır. Bu komplikasyonları şu şekilde sıralayabiliriz:

**1. Çivi yolu enfeksiyonu:** Ensık rastlanan komplikasyondur. Yapılan araştırmalar, çivi yolu enfeksiyonunun %5 ile 50 arasında değiştiğini göstermiştir. Çivi gevşemesi, çivi enfeksiyonunun en önemli nedenlerindendir.

**2. Kaynama gecikmesi:** Eksternal fiksatörün haftalar, hatta aylarca kemikte kalması kırık uçlarına binen yükü azaltacağından korteks zayıflar ve incelir. Bunun sonucu olarak yalnızca endosteal kaynama görülür.

**3. Damar ve Sinir yaralanmaları:** Sık rastlanan bir komplikasyon değildir. Çivi geçirilirken damar ve sinire rastlarsa bu oluşumları iterek kenarlarından geçer.

**4. Kas ve Tendon yaralanmaları:** Çivilerin kemiğe uygulanmasında kas ve tendondan geçerek onları zedelediğniden, kaslarda fibrosis olabilir ve bazen tendonlar kopabilir. Bunun sonucu eklem hareketlerinde sınırlılık meydana gelebilir.

**5. Kırığın tekrar kırılması (refraktür):** Kırığın rijit tespitinde kaynama daha çok endosteal olduğundan, periostal kallus azdır. Bu nedenle kortekse binen yük azalır. Korteks zayıflar. Ekstrenal fiksatör çıkarılıpta ekstremiteye yük verilince, kemik eski yerinden tekrar kırılabilir.

**6. Çivi yolunda kırıklar:** Bu komplikasyon daha çok uzun süre tutulan eksternal fiksatörlerden sonra görülür.

**Klinik Uygulamalarımız**

Ankara Numune Hastanesi 1. Ortopedi ve Travmatoloji Kliniği'nde açık kırık tedavisi şu kurallarda uygulanmaktadır:

1. Çok bilinçli ve iyi bir ilk tedavi yapılır.

2. Gustilo-Anderson tiplemesi ile içten dışa, dıştan içe açık kırıklar gözönüne alınarak tedavi sürdürülür.

3. II ve III. Tiplerde daha çok E.F. düşünülmek üzere ASIL TEDAVİ planlanır.

4. Bizim açık kırık tedavisinde ilk tercihimiz (önceliğimiz) EKSTERNAL FİKSATÖR uygulamasıdır.

5. Eksternal fiksatör, ASIL TEDAVİ ve GEÇ TEDAVİ için (int. fiks.) kullanılır.

6. Gerektiğinde minimal tespit yapılır.

7. Rehabilitasyona başlanır.

Ankara Numune Hastanesi 1. Ortopedi ve Travmatoloji Kliniği'ne başvuran ve yatırılarak tedavi edilen açık kırıkları iki aşamada inceleyeceğiz.

1986-1990, 1991-1995 iki ayrı dört yıllık periyoddan örnekler vereceğim. Neden bu iki aşamada inceleme yapıyoruz:

1. 1991'de hastanemizde 3. Ortopedi Kliniği açıldı, acil olgular üçe bölündü.

2. 1990'dan sonra hastanemizde İLİZAROV EKSTERNAL FİKSATÖRÜ uygulanmasına başlandı (Şekil 1).

Görüldüğü gibi Açık Kırıkların Eksternal Fiksatör ile tedavsi de kesin ve en iyi sonucu vermemektedir. Tüm bunlara karşın bugün için **bana göre** en iyi ve geçerli tedavi EKSTERNAL FİKSATÖR uygulamalarıdır (Şekil 2.)

**Tablo 1**

| Yıllar | Tibia | Femur | Önkol | Humerus |
|---|---|---|---|---|
| 1986 - 1990 | 385 | 81 | 76 | 42 |
| 1991 - 1995 | 234 | 45 | 37 | 26 |
| Toplam | 629 | 126 | 113 | 68 |

**Tablo 2**

| Oluş Nedenleri | |
|---|---|
| Trafik Kazaları | %71.9 (420) |
| Yaya | 158 |
| Taşıt içinde | 262 |
| Düşme | %16.2 (95) |
| İş ve Endüstri | %6.1 (36) |
| Ateşli Silah | %3.2 (19) |
| Diğer | %2.3 (14) |

Ankara numune Hastaseni'ne başvuru, saatleri ile şöyledir:
İlk 8 saatte % 75
8 - 12 saatte %14.8
12 saatten sonra %10.2

**Tablo 3**

| Komplikasyonlar ise şöyledir: | |
|---|---|
| Enfeksiyon | %21.2 (86) |
| Derin | 54 |
| Yüzeyel | 32 |
| Kaynama Gecikmesi | %16.6 (7) |
| Psödoartroz | %8.4 (24) |
| Amputasyon | %0.2 (1) |
| Ekstremite kısalığı-Angulasyon | %14 (60) |
| Hareket Kısıtlılığı | ? |



***Şekil 1:*** *Femur Suprakondiler açık kırığına diz hareketi yapılabilen sirküler eksternal fiksatörün uygulanmış hali (ilizarov E.F.)*

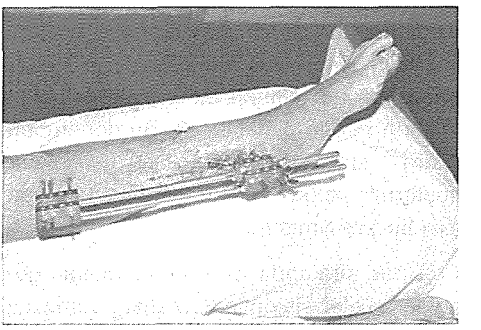

***Şekil 2:*** *Tibia açık kırığına tektaraflı eksternal fiksatörün uygulanmış görünümü (Girgin E.F.)*

# KONFERANS - III

## SPOR TRAVMATOLOJİSİ VE KAPSAMI

Prof.Dr. Mahmut Nedim DORAL

Dünyada spor, M.Ö. 1000'li yıllardan günümüze kadar olan süreç içinde güncelliğini korumuş, konusundaki özelliklerin bilimsel olarak araştırılmasına ve geliştirilmesie ortam sağlamıştır. Hint ve Çin kültürlerinde sporcu sağlığının önemli bir yeri olduğu yayınlarda dikkat çekmektedir. İlk olimpiyatların yapıldığı tarih M.Ö. 776'ya rastlamaktadır. Başarılı atletlerin, bugünkü gibi ödüllendirildiği ve çalıştırıcılarının sporcu sağlığı konusunda uzman oldukları kitaplardan anlaşılmaktadır.

Yabancı literatürde Avicenna adıyla anılan ibni Sina'nın, masaj, rehabilitasyon ve sıcak suda aktif hareket prensipleri konularında çalışmalar yapmış olduğu görülmektedir.

Dr. E. Nichols 1905 yılında "futbolcularda görülen spor yaralanmaları" başlıklı yayınını "National Collegiate Athletic Association" adı altında bir komitenin kurulmasına neden olmuştur(8). Bu dönemden sonra spor travmatolojisi gelişmeler göstermiş ve günümüz travma kavramında ayrı bir yer almıştır.

Spor sırasında oluşan travmalar, genelde iskelet sisteminde, kemik, yumuşak doku ve iç organları içermektedir. Bunlar, direkt veya endirekt mekanizmalarla meydana gelmekte ve değişik spor türlerini kapsamaktadır. Sportif hayatta, cinsiyet, antropolojik oluşum ve yaş gurubu önemli özellikler taşımaktadır. "Kadın, erkek" "çocukluk çağı, orta ve ileri yaş" guruplarında uygulanan spor çeşitleri farklılıklar göstermekte ve bu nedenle değişik yaralanma şekilleriyle ortaya çıkmaktadır. Özellikle çocuk sporcularda görülen sorunlar, ana başlık altında pediatrik spor travmatolojisi şeklinde alt gurup oluşturmaktadır(4).

Bu arada özürlülerde "spor" önemli bir uygulama alanı bulmuş olup değişik travma şekilleriye karşımıza çıkmaktadır. Her branşta olimpik yarışlar olduğu gibi, özürlüler olimpiyatlarda spor travmatolojisideki gelişmelere önemli katkılarda bulunmaktadır.

Müsabaka sporları ve zevk için yapılan sporlar arasında dikkatin yönlendirilmesi bakımından önemli farklar vardır. Müsabakalar sırasında oluşan hırs birikimi travmanın enerjisiyle doğru orantıdadır. Bu sırada meydana gelen yaralanmalar genelde dikkatin kontrol dışı kalmasından oluşmaktadır. Sporcuların eğitimlerine otokontrol ve konsantrasyon ilkelerinin iyi bir şekilde anlatılmasının önemi çok büyüktür.

Sporcu sağlığında, koruyucu hekimlik ve tedavi edici gurup farklı düzeylerde, ancak birbirleriyle bağlantılı olarak görev yapmak zorundadır. Spor travmatolojisi, bu

konumda multidisipliner çalışarak, sportif hareket sırasında oluşan yaralanmanın tedavisinde hangi disiplinin konuya hakim olacağını belirlemek görevini üstlenmiştir.

Amerika Birleşik Devletlerinde bu konu "American Board of Medical Specialties" (ABMS) şemsiyesi altında değerlendirilmektedir. ABMS, 39 uzmanlık dalını ve 72 uzmalık alt gurubunu kontrol etmekte ve kredilendirmektedir. Spor travmatolojisi, ABD'de "American Orthopedic Society for Sports Medicine" içinde yer almakta, uluslararası kurs, kongre ve araştırmalara olanak hazırlamaktadır(3).

Avrupa'da ise, 1993 yılında kurulan "European Federation of Orthopaedic National Association for Sports Traumatology" (E.F.O.S.T) gurubu konuya farkıl bir yönden bakarak, tüm ulusal düzeydeki Spor Travmatolojisi derneklerini birleştirmek amacını gütmüş ve ulusal ortopedi derneklerine bağlı olan çalışma sistemini ortaya koymuştur.

Avusturya, Almanya, İsviçre, Fransa, İngiltere, İtalya, İspanya, Portekiz, İsveç, Belçika, Bulgaristan, Yunanistan, Polonya ile birlikte Türkiye bu federasyonda 1994 yılından beri ulusal ortopedi derneğimizin bir şubesi olan "Ortopedide Spor Travmatolojisi Gurubu" adı altında aktif üye konumunda yer almaktadır(6).

Türkiye Spor Yaralanmaları Artroskopi ve Diz Cerrahisi Derneği 1987 yılından beri çalışmalarını, 1981 yılında kurulan ESKA (European Society of Knee Surgery and Arthroscopy) ile paralel götürmeye başlamış, daha sonra 1992 yılıda bu dernek ESSKA (European Society of Sports Traumatology Knee Surgery and Arthroscopy) adını almış ve halen çalışmalarına bu isim altında devam etmektedir.

ESSKA ve EFOST, Barcelona'da yapılan EFORT 97 kongresinde "Specialty Day"i bir gün olarak kullanarak ileriye yönelik ortaklık adımlarını atmışlardır. Bu iki ayrı guruptan, ESSKA bir dernek, EFOST ise 14 Avrupa ülkesini içeren bir federasyon olarak çalışmalarına devam etmektedirler. Alınan son kararlara göre, spor travmatolojisi konusu bu iki oluşum tarafından uluslararası platformda beraber ele alınacak ve ortak kongreler düzenlenecektir.

Spor travmatolojisinin epidemiyolojik ve sosyoekonomik yönleri bir bütün olarak ele alınmalıdır. Sportif aktivite sırasında görülen yumuşak doku yaralanmaları daha çok kontak sporları içermektedir. Örneğin, Avusturalya'dan yapılan yayınlarda "whiplash injuries" önemli bir referans unsuru olmaktadır. Haliyle bu tür yaralanmaların sportif aktivite şekli, düzeyi ve yaralanma şekli ile ilgili olduğu kolaylıkla görülmektedir.

İngiltere'den yapılan çalışmalarda, tenisçi dirseğinin spor travmatolojisinde tüm populasyonun %1-3'ünü oluşturduğu ve bu oranın genelde 40-60 yaşlar arasında görüldüğü dikkat çekmektedir. Tenisçi dirseği nedenleri arasında, yaklaşık 30'a yakın literatür örneği vardır. Aktif tenis oynayanların %40-50'sinde bu sorun görülmekte, ancak dikkat çeken önemli nokta, profesyonel tenisçilerde bu oranın %5'e kadar düşmesidir.

Bilinçli yapılan sprotif aktivitede sağlık yönünden yapılabilecek yersiz harcamalar her zaman kontol altında tutulablmekte, bu da sosyoekonomik düzeyi korumaktadır. Spor travmatolojisinde eğitim, koruyucu ve tedavi edici hekimliğin bir parçası olarak kendini belli etmektedir. Hangi tür spor, hangi ülkeden daha çok uygulanıyorsa, konunun araştırma, geliştirme, koruyucu

ve tedavi edici yönleri o yönde ilerlemekte ve uluslararası ilişkilerde kaynak teşkil etmektedir.

Merkezleşme görüşü bugün dünyada yürürlükte olan sistemdir, ülkemizin de spor travmatolojisi merkezlerine ihtiyacı vardır. Örneğin, Almanya'da, spor travmatolojisi konusunda rugby en çok travma nedeni olarak istatistiklerde yer almaktadır. Onu basketbol (9. 2), voleybol (3.1), squash (2.9), buz hokeyi (1.9), judo-karate (1.7), futbol (1.5), dağ kayağı (1.2) ve atletizm (1.1) izlemektedir (Segesser, EFORT Instructional Course Lectures 1997).

Unutmayalım ki, Almanya spor travmatoloji merkezlerinin en çok bulunduğu ülkelerin başında gelmektedir. Konuya sosyoeko-nomik yönden baktığımızda; dünyada, spor yaralanmalarının tedavisindeki harcama alanları, sistem ve organizasyonla ilgili olarak belirlenmekte ve istatistiksel verilere göre her yıl yeni stratejilerin oluş-turulması sağlanmaktadır.

İsviçre'de, 1990-1993 yılları arasında yapılan bir araştırma sonuçlarına göre, spor yaralanmalarının trafik kazalarından üç kez daha çok görülmekte olduğu yayınlanmıştır. Bu konuda yapılan harcamaların her yıl arttığını düşünecek olursak, alınması lazım gelen önlemler kısa sürede belirlenmeli, stnadardize edilmeli ve uluslararası bağlantılı bir şekilde uygulanmalıdır.

Ülkemizde, konunun bilimsel olarak araştırılması ve bir bilim dalı olarak ileriye yönelik geliştirme olanaklarının sağlanması gerekmektedir. Burada, üniversite ve derneklere önemli görevler düşmektedir. Bu anlayış zerçevesinde Spor Travmatolojisi "Ortopedi ve Travmatoloji Anabilim Dalı" bünyesinde bir alt gurup olarak işlev görmeli ve Genel Cerrahi, Beyin Cerrahisi, Üroloji, Fizik Tedavi, Fizyoterapi gibi ana guruplar, İç Hastalıkları, Pedaitri, Spor Hekimliği, Aile Hekimliği gibi alt guruplarıyla bağlantılı olarak çalışmalıdır. Spor yaralanmalarında, en çok yumuşak doku sorunları görülür. Yumuşak doku, deri, deri altı, kas, fasya, tendon, bağ, kıkırdak dokularını içermektedir. Oluşabilecek yumuşak doku zedelenmesinde etkin olan faktöleri şu şekilde şematize edebiliriz:

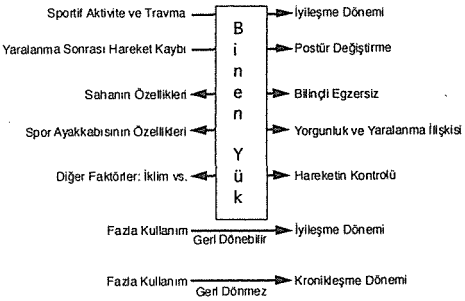


En çok sportif travmaya maruz kalan dokular şunlardır:

| | |
|---|---|
| Bağlar | %38.4 |
| Kas dokusu | %13.8 |
| Tendonlar | %18.9 |
| Kıkırdak dokusu | %6.8 |
| Kemik dokusu | %7.2 |
| Bursalar | %6.5 |
| Diğerleri | %8.3 (7). |

Spor sırasında travmaya uğrayan bölgeler sırasıyla şunlardır:

| | |
|---|---|
| Diz eklemi | %32.9 |
| Ayak bileği | %16.3 |
| Kalça ve kasık bölgesi | %6.0 |

| | |
|---|---|
| Omuz eklemi | %6.1 |
| Ayak | %4.7 |
| Uyluk bölgesi | %4.8 |
| Vertebra | %4.85 |
| Dirsek eklemi | %3.9 |
| El bileği-el | %3.2 |
| Diğerleri | %10.4 (2,7) |

Spor travmatolojisinde bilimsel gelişmeler için gerekli araştırma ve uygulama alanlarını kısaca şu şekilde özetleyebiliriz.

Biomekanik, immünohistokimyasal çalışmalar, uluslararası standardizasyona uygun muayene şekilleri ve skorlama sistemleri, laboratuvar bulguları, fonksiyonel dinamik görüntülüme teknileri; hareket halinde ultrasonografi, BT, MRG (5).

Teknik çalışmalarda ise, yürüme analizleri, kasların fonksiyonel güçlerinin belirlenmesi, kompartman basıncının pratikte değerlendirilmesi için kolay tekniklerin araştırılması gibi metodlar uygulama alanına sokulmalıdır.

Spor travmatolojisinde ameliyat endikasyonları mutlak ve relatif olarak ikiye ayrılmaktadır. Anatomik fonksiyonun kompanse edilemediği bağ ve diğer yumuşak doku lezyonlarında cerrahi yaklaşım, özellikle profesyonel sporcularda vazgeçilemeyecek girişimlerdir. Konservatif tedavi metodları ilk olarak düşünülmesi gereken görüş olmalıdır(1).

Endoskopik yaklaşımlar ve propriyoseptif rehabilitasyon, sporcularda erken spora dönüşün iskeletini oluşturmaktadır.

Gelecekte, spor travmatolojisi konsepti, mültidisipliner bir sistem içinde bütünleşecek ve her yaş gurubu sporcularına çok yönlü tam bir sağlık hizmeti vermek için daha da gelişecektir.

**Kaynaklar**


1. Doral M N, Leblebicioğlu G, Atay AO, Aksoy C, Göğüs T. Conservative treatment of anterior cruciate ligament ruptures in patients with repaired meniscal lesions: early clinical and second-look arthroscopy results. Sports Exercise and Injury Vol. 2, 2, 1996.
2. Letho MUK, Jarvinen M, Suominen . Chronic Achilles peritendinitis and retrocalcanear bursitis. Knee Surg, Sports Traumatol, Arthroscopy Vol. 2, 3, 1994.
3. Lombardo AJ, Wilkerson LA. Editorial-Clinical Sports Medicine Training and ccreditation: The United States Experience. Clin J Sport Med Vol. 6, 2, 1996.
4. Mafulli N. Editorial - Children in sport: toward the year 2000. Sports Exercice and Injury Vol. 23, 1996.
5. Manzotti A, Confalonieri N, Rossi S. Arthroscopic evaluation of a new CT technique in th ediagnosis of the meniscal lesions of the knee. J. Sports traumatol. rel. res. Vol. 17, 3, 1995.
6. Paessler HH. Report of the Third General Assembly of EFOST, 11 May 1996, Budapest. Sports Execice and Injury Vol. 3, 1, 1997.
7. Segesser B. Modern trends in the management of sports trauma. European Instructional Course Lectures. EFORT Vol. 2, 1997.
8. Snook GA. The history of sports medicne. Part I. Am J Sports Med Vol. 12, 4, 1984.

# KONFERANS - IV

## ARTROSKOPİK LAZER CERRAHİSİ

**Prof.Dr. O. Şahap ATİK**

Lazer; Light Amplification Stimulated Emission Radiation kelimelerinin baş harflerinden oluşur (LASER) Önümüzdeki yıllarda tıp dünyasında, bu arada ortopedik cerrahların gündeminde daha çok yer almaya aday görünmektedir. Lazer ışını oluşturabilmek için; karbodioksit, argon ya da başka bir madde içeren odacıktan elektrik veya başka bir enerji geçirilir. Bu enerji o maddedeki atomları uyararak yeni enerji salınımını sağlar. Oluşan enerji aynalar vasıtasıyla yansıtılarak lazer ışını halini alır. Bu odacaklırda yer ala maddeye göre lazer ışını değişik özellikler gösterir. Ayrıca yer aldığı elektromanyetik spektruma göre dokularda değişik etkiler yapar. Bu etkiler arasında kesme, yakma, fotokoagülasyon, büzüştürme, metabolik etki vb. sayılabilir.

Tıpta kullanılan lazerlerde aşağıdaki temel unsurlar vardır:

**1. Lazer kaynağı madde:** Solid kristal, sıvı, gaz veya benzeri bir maddedir. Örneğin, argon, karbondioksit, neodymium, holmium, erbium vb.

**2. Uyarma mekanizması:** Lazer kaynağı maddeyi uyarmak için kullanılan enerjidir. Öneğin; yüksek voltajlı elektrik.

**3. Feedback mekanizması:** Rezonans boşluğunun uçlarına yerleştirilmiş aynalar vasıtasıyla fotonlar binlerce defa ileri geri gidip gelerek benzer ışık dalgaları oluştururlar.

**4. Çıkış aynası**

**5. Soğutma sistemi:** Lazerin oluşturduğu ısıyı azaltır.

**6. Mikroişlemci:** Kontrol panelinden verilen mesajları güç kaynağına, rezonatöre ve soğutma sistemine ileterek arzu edilen enerji çıkışını sağlar.

Lazer ışığı adi ışıktan farklıdır:

1. Monokromatiktir: Tek dalga boyu ve renk içerir. Oysa adi ışıkta değişik dalga boyları ve renkler vardır.

2. Işınlar birbirlerine paraleldirler (collimated).

3. Tüm dalgalar aynı fazda ve amplitüddedirler (coherent).

Lazer enerjisi ya devamlı dalga şeklinde ya da pulsasyon şeklinde kullanılır. İkinci yöntemde, iki pulsasyon arasında dokular soğuma olanağı bulduğu için bu tip lazerlere "soğuk lazer" denilmektedir.

Sıvı ortamda kullanılabilen lazerler içinde en yaygın (popüler) olanları neodymium: YAG veya holmium: YAG lazerlerdir. Artroskopinin de sıvı ortamda yapılıyor olması nedeniyle bu tip lazerler ortopedik cerrahide kullanılabilmektedir. İnce, esnek optik fiber vasıtasıyla sıvı ortamda taşınabilen lazer ile kıkırdak, menisküs ve diğer dokular kesilebilir, yakılabilir ve buharlaştırılabilir.

Artroskopik lazer cerrahisini en çok diz,

omuz ve ayak bileği eklemlerinde uyguladık. Avantajları aşağıda özetlendiği gibidir:

- Bir alet ile, birçok aletin yaptığı kesme, koagülasyo, büzüştürme, buharlaştırma vb. işlemleri yapmak mümkündür.
- Lazer çubuğu mekanik ve motorlu aletlerden daha düşük profile sahip olduğu için cerahi işlem sırasında sağlam dokulara verilen zarar daha azdır.
- Sadece patolojik dokular eksize edilir; gereksiz yere sağlam dokular eksize edilmez.
- Daha çok su içeren dejenere dokularda daha çok lazer enerjisi absorbe edildiği için "seçici etki" söz konusudur.
- Dokularda daha güzel traşlama ile daha düzgün yüzeyler elde ediler.
- Lazer çubuğu ile eklemlerin dar köşelerine ulaşılabilir. Küçük eklemlerde özelikle yararlıdır.
- Çok kaynayan eklemlerde (omuz ve işlemlerde (lateral retinaküler gevşetme) özellikle tercih edilmelidir.
- Kullanımı ve öğrenilmesi çok kolaydır.

**Artroskopik Lazer Cerrahisi Endikasyonları**

**1. Diz Ekleminde**

- Menisektomi
- Kondroplasti
- Lateral retinaküler gevşetme
- Medial retinaküler büzüştürme
- Plika eksizyonu
- Sinovyal redüksiyon
- Debridman

**2. Omuz Ekleminde**

- Sinovyal redüksiyon
- Debridman
- Kondroplasti
- Kapsüler gevşetme
- Kapsüler büzüştürme (çok yönlü instabilite varsa)
- Bursektomi
- Subakromiyal dekompresyon

**3. Ayak Bileği Ekleminde**

- Kondroplasti
- Debridman
- Sinovyal redüksiyon

**Klinik Deneyim**

Temmuz 1992'den beri yaptığımız 300'ü aşkın artroskopik lazer cerrahisi uygulamasında aldığımız sonuçlar değerlendirildiğinde başarı oranı yüksek, komplikasyon ise çok azdır. Diz, omuz ve ayak bileği eklemlerinde; menisektomi, kondroplasti, lateral retinaküler gevşetme, plika eksizyonu, sinovyal redüksiyon (parsiyel sinovektomi), plika eksizyonu, bursektomi gibi cerrahi işlemler yapıldı.

Prospektif ve randomize klinik çalışmalarda;

- Menisektomi
- Kondroplasti
- Lateral Gevşetme

gibi artroskopik cerrahi işlemlerde lazer ile konvansiyonel aletler kullanımı arasındaki farkı karaştırdık. Lysholm skorlama sistemi ile yaptığımız değerlendirmede lazer kullanımının diğerlerine göre üstünlükleri olduğunu bulduk.

Bir başka prospektif ve randomize çalışmada; ameliyat öncesi ve sonrası manyetik rezonans görüntüleme ile holmium: YAG lazerin osteonekroza neden olup olmadığını araştırdık. Uygun doz, uygun yöntem ve uygun süre lazer kullanıldığında böyle bir komplikasyonun söz konusu olmadığını bulduk.

Mekanik veya motorlu aletler ile yapılan artroskopik cerrahi ile karşılaştırıldığında, lazer kullanılarak yapılan artroskopik cerrahinin üstünlükleri vardır:

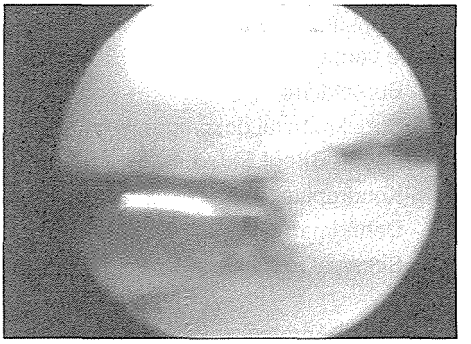

***Şekil 1:*** *Lazer ile artroskopik menisektomi*

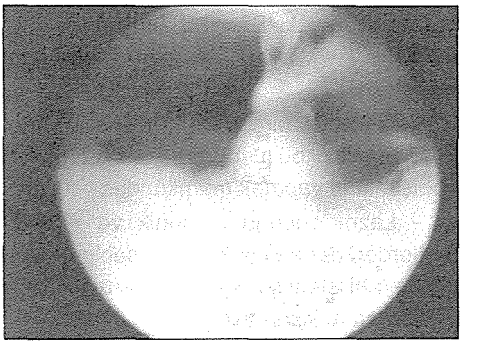

***Şekil 2:*** *Lazer ile artroskopik kondroplasti*

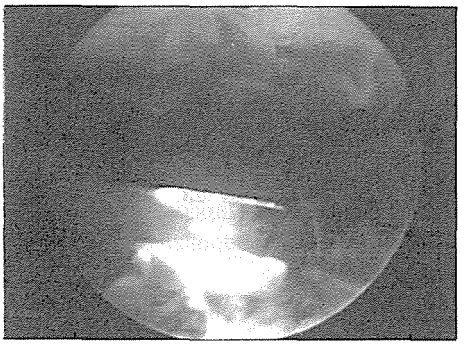

***Şekil 3:*** *Lazer ile artroskopik lateral gevşetme*

1. Doku tahribatı minimal düzeyde olmakta,

2. Kanama azalmakta,

3. Ameliyat sonrası hemartroz, enfeksiyon ve ağrı azalmakta,

4. iyileşme hızlanmakta; rehabilitasyon kolaylaşmaktadır.

Gelişen teknoloji, kullanım alanlarının genişlemesi ve fiyatların düşürülmesi ile lazerin ortopedik cerrahide kullanılması giderek yaygınlaşmaktadır.

## Kaynaklar


1. Atik OŞ, Bölükbaşı S, Cila E: Artroskopik Cerrahide Lazer (erken sonuçlar). Artroplasti Artroskopik Cer, 5:1, 1992.
2. Atik OŞ, Şener E, Bölükbaşı S, Cila E: Nd: LAG Contact Laser Arthroscopy. J Is Ac Sci, 2: 124, 1993.
3. Atik OŞ, Şener E, Bölükbaşı S, Cila E, Altun N, Şimşek A, Başkan T: Laser Arthroscopy In Knee Injuries. J Neurol Arthop Med Surg, 15: 26, 1994.
4. Atik OŞ: Nd: YAG Contact Artroscopic Laser Surgery. In Arthroscopic Laser Surgery. Ed. AT Brillhart, Springer-Verlag, New-York, P. 183-1994.
5. O'Brine SJ, Miller DV: The Contact Nd: YAG Laser. Clin Orthop, 252: 95, 1990.
6. Sherk HH: Orthopedist Using Lasers In Surgery. Am J Artroscopy, 9: 7, 1993.
7. Siebert W: Laser In Meniscus Surgery. Artroplasti Artroskopik Cer, 9: 10, 1994.

# KONFERANS - V

## OSTEOPOROZ

**Prof.Dr. Vesile SEPİCİ**

Osteoporoz, kişinin yaşına ve cinsine göre birim hacime düşen kemik kütlesinin normal değerlerin altına inmesi nedeniyle, kırılganlığının artmasıyla karakterize metabolik bir kemik hastalığıdır. Yapılan çalışmalar sonucunda dünya sağlık örgütü, normal genç erişkinlerin kemik mineral yoğunluğu ortalamalarına göre 1.SD altına kadar değerleri normal, 1SD ile 2.5 SD sınırları arasına osteopeni, 2.5 SD altındaki değerleri ise osteoporoz olarak kabul etmektedir.

### Epidemiyoloji

Gelişmiş ülkelerde olduğu gibi son yıllarda ülkemizde de osteoporoz, önemli sağlık sorunlarından biri olarak kabul edilmektedir. Osteoporoza bağlı kırıklar tedavi maliyetinin ve ölüm oranının artmasına neden olmakta ve ekonomiye büyük yük getirmektedir. A.B.D.'de ortalama 1.3 milyon şahısta osteoporoza bağlı kırıklar oluşmaktadır. Bu kırıkların maliyetinin yıllık 7-10 milyar dolar olduğu düşünülmektedir.

Osteoporoza bağlı kırıklar en fazla kadınlarda görüür, omurgalar, kalça ve el bileği en çok kırılan bölgelerdir. Kadınların %20-40'ında hayatı bounca bir veya birden fazla omurgasında kırık beklenmektedir. Hayat boyunca beklenen kalça kırığı riski ise %15'dir. Kırıklar yaşla orantılı olarak artmaktadır. Dünyada ve ülkemizde ortalama yaşam süresinin gittikçe arttığı gözönüne alınırsa önümüzdeki yılarda osteoporoz ve buna bağlı kırıklar önemli bir halk sağlığı sorunu olacaktır. Bu nedenlerle osteoporozun önlenmesine ait çalışmalar gittikçe önem kazanmaktadır. Kemik hayat süresince kendini yenileyen dinamik bir dokudur. Özellikle çocukluk çağlarında kemik metobolizması çok hızlıdır. Kemik kütlesinin 30-35 yaşına kadar davamlı artış gösterdiği kabul edilmektedir. 50 yaşından sonra ise kemik kaybı başlar. Erişkin çağda ulaşılan kemik kütlesi önemlidir. Çünkü düşük kemik kütlesi olan şahıslarda ileri yaşlarda kemik kaybı daha fazla olacaktır. Kırık riski ile düşük kemik kütlesi arasıda çok belirgin bir ilişki saptanmıştır.

### Etiyopatogenez

Osteoporoz birçok nedene bağlı olarak gelişebilmektedir. Etiyolojik ve patogenetik özellikleri göz önünde bulundurularak Tablo 1'de görüldüğü gibi sınıflandırılması yapılmıştır.

**Tablo 1:** Osteoporozun Sınıflandırılması

**Primer Osteoporoz**

- Postmenopozal osteoporoz (tip I)
- Senil osteoporoz (tip II)
- İdyopatik juvenil osteoporoz

- Genç erişkinlerin idiyopatik osteoporozi

**Sekonder Osteoporoz**

**A. Endokrin nedenlere bağlı olanlar**
- Glukokortikoid aşırılığı
- Tiroid hormunu aşırılığı
- Hipogonadism
- Hiperproklaktinemi
- Diabetes mellitus
- Hiperparatioidism

**B. Malign hastalıklara bağlı olanlar**
- Multipl myelom
- Lösemi
- Lenfoma
- Sistemik Mastositozis
- Diğerleri (meme, akciğer, prostat metastazları)

**C. İlaçlar**
- Heparin
- Etanol
- Tiroid hormonu
- Antikonvülzanlar
- Kemoterapötikler

**D. Kollagen sentezindeki kusurlara bağlı olanlar**
- Homosistinüria
- Ehler-Danlos sendromu
- Osteogenezis imperfekta

**E. Karaciğer hastalıkları ve gastrointestinal hastalıklar**
- Primer bilier siroz
- Hemokromatozis
- Subtotal gastrektomi

**F. Romatoloji hastalıklar**
- Romatoid artrit

**G. Diğerleri**
- İmmobilizasyon
- KOAH
- Yetişkin hipofosfatasia
- Malnütrisyon
- Yüksek Na, PO4 ve yüksek protein alınımı
- Radyoterapi

Primer osteoporoz grubundan olan postmenopozal (tip I) osteoporoz da östrojen eksikliğine bağlı olarak hızlı trabeküler kemik kaybı görülür. Postmenopozal kadınlarda menopoza girmemiş yaşıtlarına göre 3 kat daha hızlı kemik kaybı görülebilmektedir. Kemik kaybının hızı menopoz dönemindeki doruk kemik yoğunluğu ve risk faktörlerine göre değişir. Tablo 2'de risk faktörleri görülmektedir.

**Tablo 2:** Osteoporozda Risk Faktörleri
+ Yaş, cinsiyet
+ Genetik faktörler
  - Beyaz ırk veya Asya orijinli kadınlar
  - Sarışın, mavi göz, ince cilt, minyon tip
  - Ailede osteoporoz öyküsü.
  - Kollajen sentezi ve yapısındaki defektler
+ Östrojen ve androjen azlığı, cerrahi veya erken menopoz
+ Vit D, PTH ve Kalsitonin düzeyleri
+ Giziksel aktivite azlığı veya aşırı egzersiz
+ Beslenme durumu
  - Yetersiz kalsiyum alımı
  - Vejeteryan diyet
  - Süt intoleransı
  - Aşırı alkol, kahve tüketimi, sigara, özellikel menopozdan sonra aşırı protein tüketimi.
+ Nulliparite
+ Osteoporoza neden olan hastalıklar
+ Osteoporoza neden olan ilaçların kullanımı

Senil (Tip II) osteoporoz, kadın ve erkeklerde 70 yaş üzerinde görülür. Bu tip osteoporoz da trabeküler ve kortikal kemik kaybı eşit oranlardadır. Tablo 3'de tip I ve Tip II osteoporozun karşılaştırılması görülmektedir.

| Tablo 3: Tip I ve Tip II Osteoporozun karşılaştırılması | | |
|---|---|---|
| Yaş | 51-70 | >70 |
| Kadın/Erkek oranı | 6/1 | 2/1 |
| Kemik Kaybı | Trabeküler | Kortikal |
| Kemik Kayıp hızı | Artmış | Yavaş |
| Yapım/Yıkım Durumu | Osteoklast aktivitesi artar | Osteoblast aktivitesi azalır |
| Kırıklar | Omurga (ezilme Şeklinde) Distal radius | Omurga (çok sayıda kama şeklinde) kalça |
| Serum Ca ve P | Normal | Normal |
| Alkalen fosfatez | Normal (kırık varsa artar) | Normal (Kırık varsa artar) |
| PTH fonksiyonu | Azalır | Artar |
| Vit.D'nin böbrekteki dönüşümü | Sekonder azalma | Primer azalma |
| İdrarda Ca | Artar | Normal |
| Ca.obsorbsiyonu | Azalır | Azalır |
| Nedenler | Menopoza bağlı faktörler | Yaşlanmaya bağlı faktörler |

Kadınlarda kemik kaybı erkeklere göre daha fazladır. Yaşam boyunca kadınlar trabeküler kemiğin %50'sini kortikal kemikleriin ise %35'ini kaybederler. Postmenopozal ve senil osteoporoz en sık karşılaşılan kemik kaybı nedenlerinden olmakla birlikte, sekonder osteoporoz ihtimalide (hiçbir zaman göz ardı edilmemeli) ve osteoporotik hastalar bu yönden de mutlaka sorgulanmalı ve incelenmelidir.

### Klinik ve Tanı Yöntemleri

Osteoporozda, hastalığın farkedilmesinden önce uzun süre devam eden subklinik bir dönem vardır. İlerlemiş olgularda ilk bulgu sırt ağrısıdır. Başlangıçta ağrı hareketlerle oluşur, dinlenmekle geçer. Uzun süre hareketsizlik de ağrıları artırabilir. Zamanla spinal deformite (kifoz), boy kısalığı ve kırıklar ortaya çıkar. Omurga cisimlerinde kompresyon kırıkları oluştuğunda aniden, şiddetli saplanıcı özelikte ağrı oluşur, hareketle ağırlık taşımakla artar. Omurga hareketleri kısıtlanmıştır, paravertebral kas spazmı vardır, öksürme, ıkınma ağrıyı artırabilir. Kırık iyileşince ağrı hafifler. Omurgalarda kırıkların artması sonucu deformite artar kostalar pelvik kanatlara yaklaşır, toraks ve karın boşluğu küçülür, hastalarda solunum güçlüğü gelişebilir. Sırtta deri kıvrımları artar ve derinleşir. Osteoporozda oluşan kırıklardan en önemlisi mortalite oranının yüksek olması ve sakatlık oluşturması yönünden femur boynu kırıklarıdır. Ayrıca distal radius ve kostalarda da sıklıkla kırıklar oluşur.

Osteoporozun tanısında hastanın etraflı bir öyküsünün alınması ve dikkatli bir fizik muayenesinin yapılması gereklidir.

Hasta risk faktörleri ve sekonder osteoporoza neden olabilecek hastalıklar yönünden iyice incelenmelidir. Tanı yöntemleri olarakda rutin laboratuvar incelemeleri, radyografik incelemeler, kemik döngüsünün (turnover) biyokimyasal yöntemlerle ölçü-mü, kemik yoğunluğu ölçümleri, kemik sintigrafisi ve kemik biyopsisi ile histomorfometrik incelemeler yapılabilir. Kullanılan tüm gelişmiş yöntemlerin üstünlükleri ve bazı dezavantajları vardır. Bunlardan kemik yoğunluk ölçümleri invaziv değildir, yoğunluk değişikliklerinin ölçümünde yeterince sensitiftir ve bölgeye spesifiktir. Tüm bu üstünlüklerinin yanında pahalı olması, bulunabilirliğinin sınırlı olması ve tedavi sonucu ortaya çıkan erken değişiklikleri ayırt edememesi dezavantajlarıdır. Kemik biyopsileri ile kemik mineralizayon hızı, hücre sayısı, aktivitesi ve yıkım derinliği gibi bilgiler doğrudan belirlenebilir. Ancak kemik döngüsü küçük bir alan ile sınırlıdır, her zaman iskeletin diğer bölgelerinin göstergesi olmayabilir ayrıca invaziv olması sık sık tekrarlanmasını kısıtlamaktadır. Kemik döngüsünü biyokimyasal belirleyicilerinin sadece yapım ve yıkımdaki net değişiklikleri yansıtmaları, trabeküler ve kortikal kemik gibi özel iskelet bölgelerindeki döngü değişikliklerini ayırt edememeleri ve dolaşımdaki düzeylerinin başka metabolik fonksiyonlardanda etkilenmesi en önemli dezavantajlarıdır. Bunlara karşın invaziv olmamaları, kemik yapım ve yıkım dinamikleri hakkında yeterli bilgi vermeleri, kemik metabolizmasındaki akut değişiklikleri hemen saptayabilmeleri ve kolaylıkla tekrarlanabilir olmaları avantajlarıdır.

Primer osteoporozlu hastalarda laboratuvar bulguları genellikle normal sınırlar içindedir. Sekonder osteoporozda ise belirgin değişiklikler görülür. Hastaların değerlendirilmesinde rutin laboratuvar bulguları olarak tam kan sayımı, sedimantosyan hızı idrar tetkiki yapılmalıdır. Ayrıca tiroid, karaciğer böbrek fonksiyon testlerine, seks hormon düzeylerine, total alkalen fosfatasa, serum protein elektroforezine, Bence Jones proteinürisine, üriner hidroksiprolin, idrar kalsiyum, plazma kalsiyum ve organik fosfat değerlerine bakılmalıdır.

Kemik döngüsünün biyokimyasal belirleyicileri ise; erken hastalık tanısı koymak, tedaviye yanıtları değerlendirmek, etkinliği izlemek ve sağlıklı bireylerin kırık riskini tahmin etmek için kullanılır. Kemik döngüsü osteoblast veya osteoklastların enzimatik aktivitelerinin veya yapım-yıkım sırasında dolaşıma geçen kemik matriksi elemanlarının ölçülmesiyle değerlendirilir. Tablo 4'de kemik döngüsünün belirliyecileri görülmektedir.

Kemik yapımını izlemek için kullanılan tüm belirleyiciler osteoblastların ürünleridir.

**Tablo 4:** Kemik Döngüsünün Biyokimyasal Belirleyiciler

| | **Yapım** | **Yıkım** |
|---|---|---|
| Kan | Kemik alkalen fosfatazı<br>Osteokalsin<br>Prokollajen peptidler<br>Galaktozil hidroksilizin | Tartrat-dirençli asit fosfataz<br>Piridinolinler?<br>Tıp I Kollajenin telopeptidleri |
| İdrar | | Hidroksiprolin<br>Galaktozil hidroksilizin<br>Piridinolin ve deoksipiridinolin<br>Tip I kollajenin N telopeptidleri<br>Tip I kollajenin C telopeptidleri<br>Serbest gamma-karboksiglutamik asit |

Alkalen fosfataz osteoblastların enzimatik aktivitelerinin belirleyicisidir. Osteokalsin ve prokollajenler ise osteoblastlar tarafından kemik yapımı sırasında salgılanırlar. Kemik yıkımının belirleyicileri ise osteoklast fonksiyonlarının göstergeleri ve kemik matriksinin yıkım ürünleri olarak iki grupta incelenmektedir.

**Konvansiyonel Radyografiler** en sık kullanılan en ucuz yöntemdir. Radyografik olarak osteoporozun görülebilmesi için kemik mineral içeriğinin en az %30'nun kaybolması gerekir ve bu nedenle osteoporozun erken tanısında kullanılamaz. En önemli bulgular omurgularda ortaya çıkar. Omurga cisimlerinde önce yatay trabeküller kaybolur böylece dikey trabeküller belirginleşerek tarak şeklinde bir görünüm ortaya çıkar. Omurgalarda osteoporoza bağlı kırıklar bir yüzeyin çökmesi, kama şeklinde ve kompresyon kırığı olarak ortaya çıkar. Kortikal kemiklerdeki kayıp ise kortekste inceleme ve kortikal porozite de artış ile ortaya çıkar. Femurun üst parçasının incelenmesinde ise Singh indeksinden yararlanılabilir. Konvansiyonel radyografiler kemik yoğunluğu ve mineral içeriğinin değerlendirilmesinde yetersizdir. Günü-müzde bu ölçümler için duyarlı yöntemler geliştirilmiştir. Böylece kemik kayıpları erken dönemde saptanarak önlemler alınabilmektedir. Tablo 5'de kemik kütlesi ölçüm yöntemleri görülmektedir.

**Tablo 5:** Kemik Kütlesi Ölçüm Yöntemleri

- Single foton absorbsiyometri (SPA)
- Dual foton absorbsiyometri (DPA)
- Dual enerji x-ray absorbsiyometri (DEXA)
- Kantitatif komputerize tomografi (QCT)
- Ultrason
- Magnetik rezonans görüntüleme (MRI)
- Nötron aktivasyon analizi
- Sintigrafi

### Osteoporozda Korunma ve Tedavi

Osteoporoza neden olan kemik kaybı genellikle asemptomatik olduğudan hastalar menopoz döneminde değerlendirilmeye başlar. Aslında çok önceden gelecekte osteoporotik kırıklar yönünden kişinin risk altında olduğu önceden değerlendirilmelidir. Osteoporotik kemiklerde mineralizasyonu artırmak mümkündür, ancak kemik yapısını ve gücünü eski haline döndürmek pek mümkün olmamaktadır. Bu nedenle osteoporozun önlenmesi tedavi edilmesinden daha önemlidir. Kemik yoğunluğu ile ilgili aşağıdaki faktörler osteoporozun önlenmesinde çok önemlidir. Bunlar;

a) İskeletin maturasyonuna kadar genetik faktörlerin izin verdiği doruk kemik yoğunluğunun elde edilmesi,

b) Erişkin dönemde elde edilen kemik yoğunluğunun devam ettirilmesi,

c) Post-menopozal dönemden başlayarak her iki cinste tüm yaşam boyunca kemik kaybının önlenmesidir.

Doruk kemik yoğunluğunun oluşmasında genetik çok önemlidir. Örneğin, siyah ırkta kemik yoğunluğu her zaman çok yüksektir.

Doruk kemik yoğunluğunun oluşmasının 30-35 yaşına kadar devam ettiği kabul edilmektedir. Bu nedenle geişme çağında yoksek kalsiyumlu gıdalarla dengeli bir şekilde beslenmek ve fiziksel aktivitenin kemik gelişiminde büyük rolü vardır. Erişkin dönemde kemik yoğunluğunun devam ettirilmesi, post-monopozal ve yaşlılık döneminde kemik kaybının önlenmesi için yeterli kalsiyumla birlikte dengeli beslenme, fiziksel aktivite, güneş ışınlarından yeterince yararlanmak yanında risk faktörlerinden kaçınmak gerekir. Menopoz döneminde östrojen verilmesi osteoporozun önlenmesinde çok etkili bir önlemdir. Yaşlılıkta osteoporoza neden olan hastalıkların mutlaka tedavi edilmesi gereklidir.

**Osteoporozda tedavi** yaklaşımı primer veya sekonder oluşuna göre değişmektedir. Sekoder osteoporozlu hastalarda osteoporoz ile birlikte neden olan hastalığın tedavisi esastır. Ancak osteoporozun sebebi ne olursa olsun semptomatik ve sebebe yönelik olarak tedavi edilmektedir. Semptomatik tedavide gelişen kırıkların tedavisi ve ağrının giderilmesi söz konsudur. Osteoporoz tedavisinde amaç, kemik kaybını önlemek, kemik kütlesini artırmak ve kırık oluşmasını önlemektir. Bu amaçla tedavide kullanılan ilaçları Tablo 6'de görüldüğü gibi iki ana grup altında toplayabiliriz.

Medikal tedaviyi düzenlemeden önce hastanın kemik döngüsünün hızlı veya yavaş olduğunun kemik biyopsisi veya biyokimyasal belirleyicilerle ayırdedilmesinde yarar vardır. Kemik döngüsü hızlı olan hastalarda kemik yıkımını inhibe eden laçlar, döngünün düşük olduğu hastalarda da kemik yapımını stimüle eden ilaçlar tercih edilmelidir.

**Tablo 6:** Osteoporoz Tedavisinde Kullanılan İlaçlar

Kemik Yıkımının inhibe eden ilaçlar
- Östrojen
- Kalsitonin
- Kalsiyum
- Bifosfonatlar
- D. Vitamini ve aktf metabolitleri
- İpriflavon

Kemik Yapımını stinüle eden ilaçlar
- Anabolik steroidler
- Paratiroid hormon
- Growth hormon
- İpriflavon

Osteoporozlu hastalarda tedavi yöntemlerinden biri de rehabilitasyon uygulamalarıdır. Kemik sağlığı mekanik faktörlere de bağlıdır. Kasların kasılması ve kemik üzerine yaptığı basınç ile oluşan elektriksel değişimler kemik formasyonunu artırır ve kemik kaybına engel olur. Egzersiz diğer tedaviler arasında tek başına bir alternatif olmasa da osteoporozun tedavisinde önemli bir yeri vardır. Tekrarlayan aerobik, yürüme, koşma gibi yük veren egzersizler kemik yoğunluğunu artırmaktadır. Osteoporozlularda özellikle kronik sırt ağrısı olanlarda, kifoz, skolyoz gibi deformiteler gelişenlerde sırt kaslarına ekstansiyon egzersizleri yaptırılmalıdır. Aynı zamanda karın kasları, pektoral ve interkostal gibi solunum kasları güçlendirilmelidir. Osteoporozluların ağır kaldırmamaları fazla öne doğru eğilmemeleri önerilmelidir.

Kırıklar oluştuğunda ortopedik cerrahi girişimler, özellikle kalça kırıklarında önemlidir. Hastaların cerrahi uygulamadan sonra erken mobilizasyonları, yürüme eğitimi gibi programlarının başlatılması için doktor kontrolünde rehabilitasyonları gereklidir.

# SERBEST BİLDİRİLER

1. BÖLÜM : Üst Ekstremite Kırıkları

2. BÖLÜM : Pelvis - Kalça - Femur Kırıkları

3. BÖLÜM : Diz - Tibia Kırıkları

4. BÖLÜM : Eksternal Fiksatör

5. BÖLÜM : Çocuk Ortopedi ve Travmatolojisi

6. BÖLÜM : Omuz - Humerus Proksimal Kırıkları

7. BÖLÜM : El - Bilek Sorunları

8. BÖLÜM : Vertebra Kırıkları

9. BÖLÜM : Diz Sorunları

10. BÖLÜM : Ayak Sorunları

11. BÖLÜM : Artroplasti

12. BÖLÜM : Tümör

13. BÖLÜM : Genel Ortopedi - Travmatoloji

14. BÖLÜM : Araştırma

# BÖLÜM - I

## ÜST EKSTREMİTE KIRIKLARI

## KISIM - 1

# KAPALI POSTERİOR DİRSEK ÇIKIĞINDA BRAKİAL ARTER YARALANMASI OLGU SUNUMU - LİTERATÜR TARAMASI

E. COŞKUNOL*, O. ÖZDEMİR*, A.K. BACAKOĞLU*

Dirsek eklemi çıkıkları omuz ekleminden sonra ikinci sıklıktadır. Çok az bir oranda açık ve öne çıkıklar görülürken, genelde kapalı ve arkaya çıkıklara rastlanılır. Kapalı ve arkaya çıkıklarda damar yaralanması birlikteliği, öne ve açık çıkıklara oranla daha azdır.

Literatür taramalarımızda bazı ilginç olgu sunumlarına ve yayınlara rastladık. Bazı yazarlar damar yaralanmalı kırıksız dirsek çıkıklarında dirsek çevresi kollateral dolaşımın distal dolaşım için de yeterli olduğunu savunarak konservatif tedavi yaklaşımını önermektedirler (3, 6, 7,9). Bu görüşün karşısındaki yazarlar ise anatomik ve klinik çalışmalarda dirsek çevresi zengin kollateral dolaşımı sağlayan A. kollateralis ulnaris inferior ve A. rekkurens ulnaris arasındaki anastomozların dirsek çıkığında zarar görebileceklerini, cerrahi damar onarımının her zaman bu riski göz önüne alarak yapılması gereğini vurgulamışlardır(2,10,11). Aşağıdaki olguyla basit bir dirsek çıkığına nadiren de olsa eşlik edebilen damar yaralanmasının cerrahi tedavisi literatür ışığında tartışılmıştır.

### Olgu Sunumu

68 yaşında erkek hasta alkollü iken sağ el bileği üzerine merdivenden düşme sonucu Acil Servis Ortopedi ve Travmatoloji birimimize başvurdu. İlk klinik bakısında dirsek ve el bileğinde deformite saptanan olgunun distal dolaşımının olmadığı ve dirsek önünde geniş bir hematomun olduğu (Şekil 1) görüldü. Radyografide basit arkaya dirsek çıkığı, aynı tarafta çok parçalı radius distal uç kırığı saptandı. Dirseğin kapalı redüksiyonu sonrasında, klinik, sonografik ve anjiografik değerlendirme sonucu A. Brakialisin dirsek düzeyinde yaralandığı saptandı (Şekil 2). El ve önkolun artan dolaşım bozukluğu nedeni olguya yaralanma sonrası 2.5 saat içerisinde acil girişim uygulandı. Dirsek açık olarak redükte edildi, 2 K-teli ile tespit edildi. A.Brakialisin tam kopuk olduğu gözlendi, Loop büyültme altında (4.5x) uç uca dikiş tekniği, 8/10 Nylon sütür ile onarım yapıldı (Şekil 3). Önkolda fasiotomi uygulandı. Çok parçalı distal radius kırığı için de kapalı redüksiyon sonrası dinamik el bileği ekstrernal fiksatörü ile tespit yapıldı. Amaliyat sırası ve sonrası komplikasyon izlenmedi.

* Ege Üniv. Tıp Fak. Ortopedi ve Travmatoloji A.B.D. El Cerrahisi Bilim Dalı.

*Şekil 1: Ameliyat öncesi görüntü*

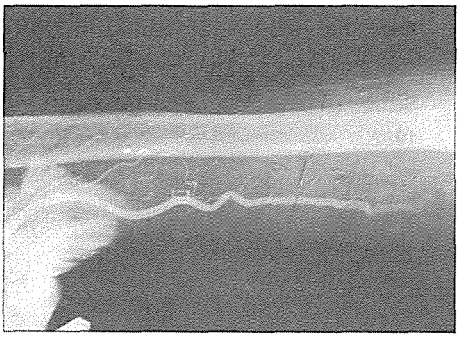

*Şekil 2: Ameliyat öncesi anjiografi*

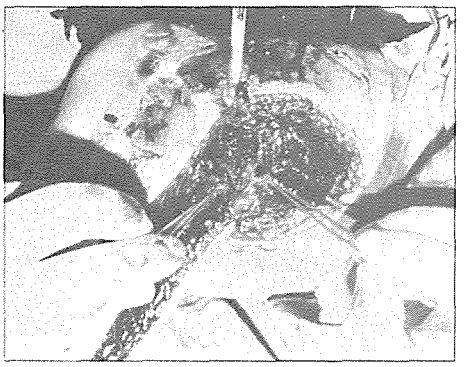

*Şekil 3: Ameliyat görüntüsü*

Olgunun, 7. ay kontrolünde dirsekte 5 derece ekstensiyon kaybı dışında tüm el-el bileği ve dirsek muayenesi normaldi. Soğuk intoleransı, klaudikasyon saptanmadı.

**Tartışma**

Dirsek çıkıklarında ilk tanınması gereken damar yaralanması varlığıdır. Basit dirsek çıkıklarında da damar yaralanması şüphesi öncelikle sonografik gerekirse anjiografik olarak araştırılmalıdır. Redüksiyon sonrası dolaşımın düzeldiği olgularda bile endotel hasarı yönüyle izlemek önemlidir. Anjiografi damar yaralanmasını tanımada en güvenli yöntemdir.

Birçok anatomi kitabında dirsek çevresinde arteriyel kollaterallerle geniş bir damar ağı oluştuğu belirtilmiştir.(1,4,5, 12,13) Bu anlamda bazı yazarlar, damar yaralanmalı dirsek çıkıklarında konservatif tedavi ile iyi sonuçlar bildirmişlerdir(3,6,7). Bu görüşün karşısında ise bir grup araştırıcı kollateral dolaşımın basit bir dirsek çıkığında bile zarar gördüğünü klinik ve anatomik olarak göstermişler ve cerrahi tedavi önermişlerdir.

Bu olgu ile ilgili yapılan literatür taramasında gördüğümüz damar yaralanmalı olgulardaki konservatif tedavi yaklaşımları bizi şaşırtmıştır. Anatomik varyasyonlu, veya travmadan zarar gördüğü şüpheli bir kollateral dolaşıma güvenmek bir yanılgıdır. Distal dolaşım sağlansa bile bu olgularda soğuk intoleransı, klaudikasyon gibi geç sorunların ortaya çıkacağı açıktır. Günümüzde mikrovasküler cerrahi teknik ile artan damar onarımların başarısı da düşünüldüğünde konservatif tedavi hem erken hem de geç dönemde hastalar için gereksiz risktir. Kollateral dolaşım damar yaralanmasını tanıyana kadar geçen sürede bile dolaşım için bir güvence sayılmamalıdır.

## Kaynaklar


1. Cunningham D.J.: Textbook of anatomy. Oxford University Press, 1972, London.
2. De Bakey M.E., Beall A.C., Wukash D.C.: Recent developments in vascular surgery. With particular reference to Orthopaediscs. Am.J.Surg. 109 (1965) 134-142.
3. Eliason E.L., Brown R.B.: Posterior dislocation at the elbow with rupture of the radial and ulnar arteries. Ann. Surg. 106 (1937) 1111-1115.
4. Grant, J.C.B.: Method of Anatomy. Williams and Wilkins, Baltimore, 1971.
5. Gray, Henry.: Anatomy of te Human Body. Lea and Febiger, Philadelphia, 1973.
6. Grimer, R.J., Brooks S.: Brachial artery damage accompanying closed posterior dislocation of the elbow: J. Bone Joint Surg., 34-B (1952) 636-637.
7. Henderson, R.S., Robertson, I.M.: Open dislocation of the elbow with rupture of the brachial artery: J. Bone Joint Surg.: 34-B: 636-637; 1952.
8. Hughes, C.W.: Arterial repair during the Korean war; Ann. Surg.; 147: 555-561, 1958.
9. Kilburn, P., Sweeney, J.G., Silk, F.F.: Three cases of compound posterior dislocation of the elbow with rupture of the brachial artery. J. Bone Joint Surg.; 44-B: 119-121, 1962.
10. Lois, D.S., Ricciardi, J.E., Splenger, D.M.: Arterial injury: A complication of the posterior elbow dislocation; W Bone Joint Surg. 56-A; 1631-1636, 1974.
11. Morris Jr., G.C., Beall Jr. A.C., Roof, W.R., De Bakey, M.E.: Surgical experience with 220 acute arterial injuries in Clivian practice: Am.J Surg.; 99: 775-781, 1960.
12. Sobotta; Atlas of Human Anatomy. Urban & Schwarzenberg, Munich-Wien - Baltimore, 1982.
13. Woodburne, R.t.; Essential of human anatomy, Oxford University Press, New York, 1963.

# BÖLÜM - I

## ÜST EKSTREMİTE KIRIKLARI

## KISIM - 2

# DİRSEK ÇEVRESİ ÇOK PARÇALI AÇIK KIRIKLARI

İ. KURU*, Ş. ONBAŞIOĞLU*, B. GÜNGÖR**, M. ÖZKAN**

Çok parçalı açık dirsek çevresi kırıklarında tedavi yöntemleri konusundaki belirsizlikler devam etmektedir. Çok sık rastlanmayan, progroz bakımından çoğunlukla kötü, tedavisinde çeşitli zorluklar içeren kırıklardır.(1,2) 1990-1996 yılları arasında 15 dirsek çevresi açık parçalı kırığı kliniğimize başvurdu. Bunlar acil olarak debridman ve irrigasyonları yapıldıktan sonra eksternal fiksatör ile tespit edildiler. Bu fiksatörler humerus ve ulnaya tespit edilen çivilere uygulanan ve gerektiğinde dirsek seviyesinde hareketli cihazlardır. Onbeş hastamızın 3'ünde eksternal fiksatör uygulanamadı. Bunlar öcelikle olekranondan iskelet traksiyonuna alınarak izlendiler. Ancak buradaki amacımız her iki yöntemin sonuçlarını karşılaştırmak yerine, bu tip sorunu kırıklarda eksternal fiksatörün sağladığı avantajları belirlemek olacaktır.

### Materyal ve Metod

1990-1996 yılları arasında 15 dirsek çevresi açık çok parçalı kırığı olan hastanın 12'si eksternal fiksatörle, 3'ü konservatif (iskelet traksiyonu) yöntemle tedavi edildi. Bunlarda etyoloji; ateşli silah yaralanması, trafik kazası ve yüksekten düşmeydi. Hastaların 3'ünde radial sinir 1'inde ulnar sinir yaralanmıştı. Bir hastamızda brakial arter yaralanması vardı ve safen ven graftiyle revaskülarizasyon sağlandı. Tüm hastalarda humerus suprakondiler bölgede çok parçalı kırık vardı. Beş hastada olekranon, 2 hastada radius cisim kırığı, 5 hastada ise diğer ekstremite ve sistem yaralanmaları vardı.

1990-1996 yılları arasında 15 hastamız en uzun 57, en kısa 6 ay, ortalama olarak 30.5 ay takip edildi. Eksternal fiksatörler ortalama olarak yaralanmadan 2.8 ay sonra çıkartıldı. Hastalar ortalama olarak 3.4 ay rehabilitasyon programına alındılar. Hasta başına ortalama 3.2 cerrahi girişim gerçekleştirildi. Bunların çoğu debridman, diğerleri ise tendon transferleri, kaydırma osteotomileri, greftleme ve flep kaydırma idi.

### Cerrahi Teknik

Hastalar acil serviste ekstremitenin vaskülaritesi yönünden değerlendirildikten

* Ankara Numune Hastanesi 1. Ortopedi ve Travmatoloji Kliniği Uzmanı, ** Asistanı

ve ek yaralanmalar incelendikten sonra, debridman ve yıkama için ameliyathaneye alındılar. Nekrotik dokuların proksimal-1/3 orta kristasına genellikle 2 Steinman çivisi uygulandı. Fiksatör üzerindeki eklemin tam troklea hizasında yer alabilmesini sağlamak için eksternal fiksatörün gövdesinde multipl delikler vardır. Traksiyonla ligamentotaksis ve olabildiğince redüksiyon sağlandıktan sonra, oynar menteşe kilitlendi ve yumuşak dokular kapatıldı. Çok parçalı olmasına karşın yumuşak doku bağlantısı olan en küçük fragmanlar bile korundu. Kemiklerin üzeri yumuşak dokular ile örtüldü. Hastaların hepsinde genellikle ikinci bir debridmana (çoğunlukla enfeksiyon nedeniyle) gerek duyuldu. Bu nedenle açık kalan kısımların kapatılması, sekonder olarak cilt greftlemesi veya lokal flepler ile gerçekleştirildi (ikinci veya daha sonraki girişimlerde). İleri

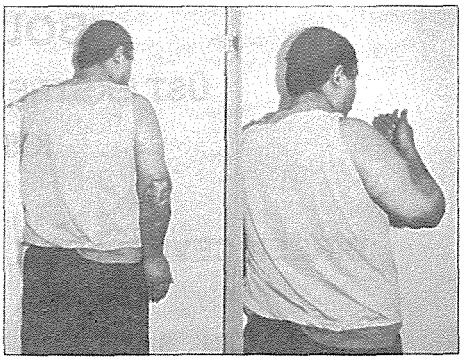

***Şekil 2:*** *Cihaz çıkarıldıktan sonra psödoartroz bölgesinde aktif ekstansiyon,fleksiyon*

***Şekil 1:*** *Hastanın cihazla görünümü*

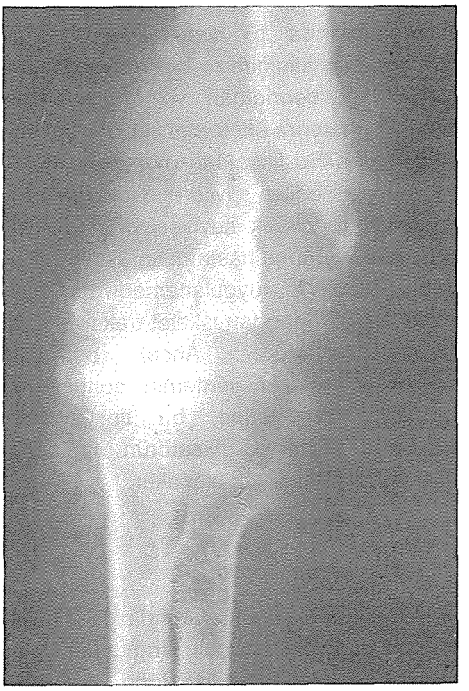

***Şekil 3:*** *Dirsek hareketine olanak veren psödoartroz*

dönemde eğer sekestrektomi nedeniyle kemik defekti oluştu ise, yumuşak doku iyileşmesi sonrası proksimal humerustan osteotomi yapılarak kemik transferi (kaydırma) gerçekleştirildi. Kaydırma sonrası kırık uçları karşı karşıya gelmesine rağmen dirsek ankiloze ise, psödoartrozlu olarak kalması tercih edildi.

Üç hastamızda radial sinir, bir hastamızda ise ulnar sinir lezyonu vardı. Debridmanlar ve enfeksiyonlar sonrası geişen geniş skar dokularının altındaki bu uzun sinir defektlerinin greftlenmesi yerine daha ileri dönemde tendon tranferleri ile önkol, el bileği ve el hareketlerini düzeltmeyi (restore etmeyi) tercih etmekteyiz.

## Sonuçlar

Hastaların sonuçları radyografik ve klinik olarak incelendi. Burada ortaya çıkan sonuç, radyolojik ve klinik görnütülerin iyi olmamasına karşın, fonksiyonel sonuçların ilk yaralanma dikkate alındığında ortalama olarak yeterli oluşudur. Damar sinir yaralanması olmayan çok parçalı kırığı ve yumuşak doku defekti olan olgularda rehabilitasyon programı sonrası dönemde ortalama 70° fleksiyon-ekstansiyon ve ortalama 105° rotasyon genişliği vardı. Buradaki fleksiyon, ekstansiyon ve rotasyon hareketleri aktif olarak yapılan hareketleri belirtmektedir. Fonksiyonel olarak bu dirseklerle hastalar kişisel bakım ve günlük aktivitelerinde sorunla karşılaşmamaktadır. Tendon transferi yapılan olgularda pasif dirsek hareketleri bakımından sinir yaralanması olmayan gruptan farkı yoktur. (Ancak önkol el bileği ve el fonksiyonları bakımından taminkar sonuçlar elde edilememiştir.)

Klinik görünüm bakımından dirsekler skatrize ve atrofiktir. Görünüm olarak tatminkar değildir. Radyolojik olarak hastalarda dirsek ankilozu, psödoartroz, myozitis ossifikans, osteoporoz ve kötü kaynama (malunion) vardır. Bunların fonksiyonel açıdan daha iyi bir kazanç sağlayacağı düşünülmediği sürece bize göre düzeltilmeğe gerek yoktur. Psödoartrozsuz olgularda hareket sınırların arttırmak amacıyla ileri dönmede total protez girişimleri düşünülebilir. (Ancak yumuşak doku bakımından buna uygun bir hastamız olmadı.)

## Tartışma

Dirsek çevresi çok parçalı açık kırık halen ortopedide tartışılan bir konudur. Beraberinde, çoğunlukla yumuşak doku sorunu da içermektedir. Genellikle tedaviye rağmen iyi bir rehabilitasyon programı takip edilmediğinde prognozu kötüdür.1,2 Bu nedenle psödoartrozlu hareketli bir dirsek, çoğu zaman hareketsiz fakat tam kaynama elde edilmiş dirseğe tercih edilmelidir.

Açık çok parçalı dirsek çevresi kırıklar yüksek enerjili travmalar (ateşli silah, trafik kazası, iş kazası) sonucunda oluşmaktadır.(1) Damar sinir ve kas yapılardaki ağır yaralanmalar çoğunlukla eşlik etmektedir.(3) Cilt genellikle oldukça parçalanmıştır ve genellikle kemik yapıları kapatamaz. Eklem kapsülü parçalanmışsa eklem dış ortamla ilişki halindedir ve enfeksiyon riski oldukça yüksek olup, ileride ankiloza neden olmaktadır. Parçalanma çoğunlukla suprakondiler bölgeyi içermesine rağmen, sıklıkla olekranon ve 1/3 proksimal radius cisim kırıkları da eşlik etmektedir.3,4 Acil koşullar altında bu tip yaralanmalar ameliyathanede debridman ve yıkama yapıldıktan sonra, ek yumuşak doku hasarları değerlendirilir. Damar yaralanma dışında sinir yaralanmasına acil

olarak girişimde bulunmuyor, etraf dokular tamamen iyileştikten onra değerlendiriyoruz. Önkol, elbileği ve el fonksiyonları için sinir rekonstrüksiyonu yerine tendon transferlerini ercih etmekteyiz.

Bu tip kırıkların tedavisinde yapılabilecek girişimler içinde tercihimizi eksternal fiksatörden yana kullanıyoruz. Bu alternatif girişimler şunlar olabilir:

1) multipl çivilerle tesbit

| No | Hasta | Yaş | Kaza | Açık kırık | Ek yaralanma | Girişim sayısı | Ek ameliyat | Takip süresi (Ay) | Sekel | Aktif Flex./Rotasy. |
|---|---|---|---|---|---|---|---|---|---|---|
| 1 | S.A | 38 | T.K | 3A | N.Rad. Olekranon | 4 | Tend. Trans Debrid. | 47 | | 30/90 |
| 2 | F.D | 28 | Yük. Düş | 3A | Diğer Ekx. | 3 | | 53 | | 60/150 |
| 3 | M.N | 17 | ASY | 2 | | 2 | Debdird. greft | 20 | | 70/120 |
| 4 | İ.Ö | 45 | T.K | 3C | Dalak rüp. N.Uln. A.Brak. olekranon | 5 | Kayd. Ost. Revask. Tend. Trans flap | 23 | psödo | 40/N. Ankiloz |
| 5 | T.A | 15 | T.K | 3A | | 2 | Debdrid. greft | 44 | | 70/130 |
| 6 | A.T | 33 | ASY | 3B | N.Rad. Radius Diğer ext | 5 | Tend. Tras Debrid. Rad. plak | 15 | | 60/135 |
| 7 | F.Y | 60 | T.K | 2 | Olekranon | 2 | Debrid | 32 | | 80/160 |
| 8 | N.K | 20 | T.K | 3A | Olekranon | 3 | Debrid. greft | 34 | | 90/160 |
| 9 | H.Ö | 30 | T.K | 3B | N.Rad. Radius | 4 | Tend. Trans Debrid. Rad. Plak Kayd. Ost. | 57 | psödo | 50/Ankiloz |
| 10 | M.Ç | 20 | T.K | 2 | Olekranon | 2 | Debrid | 56 | | 90/150 |
| 11 | Ş.H | 41 | T.K | 3B | | 6 | Drenaj Debrid. Kayd. Ost. | 16 | psödo | 80/Ankiloz |
| 12 | E.K | 45 | T.K | 2 | | 7 | Tend. Trans Debrid. Greft Kayd. Ost | 10 | psödo | 60/20 |
| 13 | T.Ş | 10 | T.K | 2 | | 1 | Konservatif | 13 | | 90/160 |
| 14 | S.K | 32 | T.K | 2 | | 1 | Konservatif | 31 | | 100/160 |
| 15 | Y.K | 63 | T.K | 2 | | 1 | Konservatif | 6 | | 100/150 |

2) plak-vida tesbiti

3) iskelet traksiyonu ve konservatif yöntemler

4) eksternal fiksatörler.

Multipl çivilerle tespit yeterli stabilizasyon sağlayamaz. Plak ve vida tesbitleri açık ve çok parçalı olan bölgede, üzeri de çoğunlukla kapatılamadığından sorunlara sebep olabilir. İskelet traksiyonu olekranon kırığı eşlik ettiğinde uygulanabilecek bir yöntem değildir. Ayrıca uzun süreli olarak hastayı yatağa bağlar ve hastane enfeksiyonlarına sebep olur. Eksternal fiksatör kullanmakta amaçladığımız noktalar şunlardır:

1) Kaynama süresi boyunca dirsek dışındaki eklemleri tesbit etmemek.

2) Yara iyeleşmesini kolay takip etmek ve çoğunlukla gelişen enfeksiyon tedavi edebilmek.

3) Nasıl olursa olsun dirsekte bir hareket kalması için iyileşme boyunca dinamizasyon sağlamak.

4) Kısa süreli hastanede kalma.

5) Daha sonra yapılacak yumuşak doku ve klinik rekontrüksiyon şansını korumak.(2,4,5)

Takipler boyunca çoğu hastada enfeksiyon gelişti. Bunlara sekestrektomi ve tekrarlayan debridmanlar yapıldı. Bu arada dinamizasyona devam edildi. Gelişen defektlerden sonra 4 hastamızda yapılan kaydırma osteotomileri ile kemik desteği sağlanmaya çalışıldı. Bu hastalarda dirsek ekleminden çok bu psödoartroz hattından hareket olmaktadır. Enfekte olan olgularda dirsekler çoğunlukla ankilozedir. Ankiloze dirsek varlığında bu psödoartrozların tedavi edilmemesi görüşündeyiz.(5)

Sonuç olarak dirsek çevresi çok parçalı açık kırıklarda eksternal fiksatörle, iyileşme ve prognoz bakımından daha olumlu sayılabilecek sonuçlar alabilmekteyiz.

## Kaynaklar


1. Amis AA; Miller JH The mechanisms of elbow fractures: an investigation using impact tests in vitro. Injury. 1995 Apr. 26(3). P. 163-8.

2. Jupiter JB; Mehne DK Trauma to the adult elbow and fractures of the distal humerus Skeletal Trauma W.B. Sauders Co. 1992 P. 1125

3. Moneim MS; Garst JR Vascular injuries associated with elbow fractures and dislocations Int Angiol. 1995 Sep. 14(3). P 307-12.

4. Pouliquen JC Supracondylar elbow fractures J Pediatr Orthop. 1993 Mar-Apr. 13(2). P 270.

5. Turan s; Girgin O; Onbaşıoğlu Ş; Aydemir A Eklem içine uzanan kırıklarda eksternal fiksatör uygulamalarımız Eksternal Fiksatörler Damla Matbaacılık İstanbul 1995 P. 224.

# BÖLÜM - I

## ÜST EKSTREMİTE KIRIKLARI

## KISIM - 3

# OLEKRANON KIRIKLARINDA CERRAHİ TEDAVİ SONUÇLARIMIZ

Adnan ABBASOĞLU*, Özcan KALEM**, Hakan TUYGUN***

Olekranon'un subkutan konumu, direkt travmalardan kolay etkilenmesine neden olur. Kırık oluş biçimi, direkt darbe, dirsek fleksiyonda iken açık el üzerine düşme veya yüksek enerjili travma gibi mekanizmalarla gerçekleşir. Radius başı kırığı veya dirsek çıkığı ile birlikte oluşabilir. (8,16,18)

Olekranon kırıkları, dirsek eklemini ilgilendirdiğinden ve bu nedenle el fonksiyonlarına indirekt yardımcı olduğundan, tanı ve tedavi açısından çok önemlidir.

Olekranon kırıkları Colton tarafından deplasmanı (kayma) olan ve olmayan diye 2 ana guruba ayrılmaktadır. 1. Tip'te (Deplasmanı olmayan), kırık fragmanları arasında 2mm'den daha az kayma ulan ve dirsek 90' fleksiyona getirildiğinde kayma artışı olmayan kırıklardır. Ve hasta dirseğini yerçekimine karşı uzatabilir(2,8). Bu kırıklar için önerilen, Konservatif Tedavi'dir.(3,6,11,12,14)

Colton'un 2. Tip (kayma olan) kırıkları ise Avulsiyon (2 A), Oblik ve Transvers (2B), Parçalı (2 C), Kırıklı-çıkık (2 D) olarak ayrılmıştır.2,8 Deplasmanı olan kırıklarda ise seçilen tedavi, Açık Redüksiyon ve İnternal Fiksasyon'dur. Ve konservatif tedavi ile doğabilecek sakıncaları ortadan kaldırır.(3,6,7,8,11,12, 17,19)

### Hastalar ve Yöntem

1991-95 Yılları arasında, Haydarpaşa Numune Hastanesi Ortopedi ve Travmatoloji Kliniği'nde, cerrahi olarak tedavi edilen 45 olgudan, son kontrolleri yapılabilen 32 çalışmanın gerecini oluşturmaktadır.

Olguların 23'ü (%72) erkek, 9'u (%28) bayan olup, Ortalama yaş 35.6 (5-80)'dır. Kırık, 20 olguda (%62.5) Sol, 12 olguda (%37,5) Sağ tarafta olup, ortalama izleme süremiz; 32.2 (2.5-62) ay'dır. Ayrıca 14 olguda (%43) ve ek olarak diğer kemik ve yumuşak doku yaralanmaları vardı.

Olgulardaki kırık oluşma sebepleri; 17 olgu (%53) trafik kazası, 15 olgu (%47) düşme'ye bağlı idi.

Kırıklar, Colton sınıflamasına göre; 2 olgu (%6) Tip 2 A, 29 olgu (%91) Ti 2 B, 1 olgu (%3) Tip 2 C olarak belirlenmiştir.

* Haydarpaşa Numune Hast. Ortopedi ve Trav. Kliniği Şef yardımcısı, ** Asistanı, *** Uzmanı

2 olguda (%6) kırık, Açık kırıktı. 1 olguda (%3) travma anında Radial Sinir felci gelişmişti. Aynı zamanda Humerus kırığı olan bir olguda (%3), Humerus osteosentezi yapılırken iatrojenik Radial Sinir kesisi oluşmuştur ve bu hemen primer olarak onarılmıştır.

Olgularımıza, gergi bandı ve visaj operatif tekniklerini uyguladık. Olguların tümüne ameliyat sonrası 90' uzun kol alçı atel uygulandı. 3. haftada eksternal tespit çıkar-tılarak, pasif ve aktif hareketlere başlandı.

Komplikasyon olarak hiçbir olguda kaynamama veya kaynama gecikmesi görülmedi. Ameliyat sonrası dönemde enfeksiyon sorunu ile karşılaşılmadı.

Bir olgu tedavisi başarısızlıkla sonuçlandı, ağrı ve hareket kısıtlılığı gelişti. Bu olgu çok parçalı kırık tipinde idi.

Serklaj telinde kopma, K telinde kırılma olgularımızda saptanmadı. 3 olguda (%9), K teli göçü görüldü.

Olguların 10'unda (%31), %10-20 tüm hareketlerde kısıtlılık vardı. Ameliyat edilen olgularda en sık yakınma, 6 olguda (%19) aptanan, cilt altından K teli ve serklaj telinin hasta tarafından hissedilmesiydi.

## Tartışma

Olekranon kırıklarının tedavi amaçları; eklem restarosyonu, ekstansiyon motor gücünün korunması, stabilite ve eklem sertliğinin önlenmesidir.(1,8)

Olekranon kırıklarında internal tesbit yönteminin seçimi önemlidir. Seçim, kırığın tipine göre yapılmalıdır.(3,6,7,8,10,11,12, 15,19,22). Olgularımızdan birinde stabilite sorunu ile karşılaşılmış, bu olguda kırığın parçalı olması, yetersiz rijid fiksasyona neden olmuş ve eklem hareketlerine de geç başlanmıştır.

Olekranon kırıklarının tedavisinde, açık redüksiyon ve internal fiksasyonun başarısında ağrı, işlev, hareket açıklığı ve rontgenogram bir arada değerlendirilelidir(12). Literatürde yeralan çalışmalarda farklı değerlendirme kriterleri kullanılmış ve farklı sonuçlar elde edilmiştir.

Önçağ ve arkadaşları %8813, Domaniç ve arkadaşları %100(5), Karatosun %94 (9), Macko %80(10) oranında başarı elde etmişlerdir. Bizim çalışmamızdaki başarı oranımız ise %97'dir. (Başarı oranımızın yüksek olmasında, parçalı ve kırıklı çıkığı olan olguların oranın düşük olmasının etken olduğunu düşünmekteyiz.)

Tesbit materyalistleri ile ilgili en sık karşılaşılan komplikasyon K teli ve Serklaj telinin göçüdür. Murphy, AO gergi bandı tekniği kullandığı 12 olgusu %80 oranında, Çetinus %0(4), Karatosun %11(9) oranında bu komplikasyona rastladığını bildirmiştir. Bizde ise bu oran %9 olarak (3 olguda) saptandı. Macko, K teli göçünün tedaviyi etkilemediğini iddia etmektedir. (10)

Sonuç olarak, olekranon kırıklarının, internal fiksasyonunun stabil yapıldığı ve ameliyatın gecikmeden yaıldığı olgularda, dirsek eklem hareketlerine erken dönemde başlandığında, fonksiyon kaybı olmadan iyi sonuç alınacağı kanısına varıldı.

## Kaynaklar


1. Cabenale, M. Olecranon fractures. In: Morrey, B.F., ed. The Elbow and Its Disorders. Philedelphia. W.B. Saunders, 1987.
2. Colton, C.L., Fractures of the olecranon in adults: Classification and management. In-

jury 5:121-129, 1973-1974.

3. Çetinus E, Hüner H., Caver İ. Olekranon kırıklarıda cerrahi tedavi sonuçlarımız. Acta Orthop. Traum. Turc. 25:94-96, 1991.
4. Crenshaw A.H. Jr: Fractures of olecranon. In: Crenshaw A.H. eds Campbell's Operative Orthopaedics. Vol: 2,8 th ed St. Louis, CV MOSBY, 1025-1029, 1992
5. Domaniç Ü., Akalın Y., Sözen Y.V., Olekranon kırıklarının cerrahi tedavisi. 7. Milli Türk Ortopedi ve Travmatoloji Kongre Kitabı Adana 1981, Ankara 139-143, Emel Matbaası, 1983.
6. Ege R. Travmatoloji-Kadıoğlu Matbaası Vol. 2, 4. Baskı, 1664-1678, 1989.
7. Heim U.: Forearm and hand/mini implants. In: Müller M.E., Allgröver M., Schneider R., Willenger H. eds In manual of internal fixation. 3rd ed. Springer Verlag, 453-463, 1991.
8. Jupiter J.B.: Trauma to adullt elbow and fractures of distal humerus. In. Browner B.O., Jupiter J:B:, Levine A:M:, Skeletal Trauma Vol 2, WB. Saunders Compan, 1134-1141, 1992.
9. Karatosun V., Köseoğlu H. C Ersoy H.H. Olekranon kırıklarının tedavisinde AO gergi bandı tekniği. Acta Orthop traumatol. Turc. 30, 282-285, 1996.
10. Macko D. Szabo R.M., Complications of tension band wring olecranon fractures. J. Bone ad Joint S Wurg. 67-a: 1396-1401, 1985.
11. Murphy D.F., Greene W.B., Dameron T.B. Displaced olecranon fractures ıin adults. Clinical Evaluation. Clin. Orthop., 224: 215-223, 1987.
12. Murphy D.F., Greene W.B., Displaced olecranon fractures in adults: Biomechanical analysis of fixation methods. Clin. Orthop., 224: 210-214, 1987.
13. Önçağ H., Özyalçın H., Olekranon kırıklarının cerrahi tedavisi. Acta Orthop Traum. Turc. 23: 118-120, 1989.
14. Parker M.J. Richmond R.W., A review of displaced olecranon fractures treatment conservatively. J.R. Coll Surg Edinb. 35: 392-394, 1990.
15. Rowland S.A., Burkhart S.S., Tension band wiring of olecranon fractures. A modification of the AO technique. Clin. Orthop, 277: 238-242, 1992.
16. Scharplatz. D.: Allgoewer, M. Fracture dislocation of the elbow Injry 7: 143-159, 1976.
17. Weseley M.S., Barenfeld P.A. The use of the Zuelzer hook plate in fixation of olecranon fracture J. Bone and Joint Surg. 58-A: 859-863, 1976.
18. Wolfgang G., Burke F., Bush D. surgical treatment of displaced olecranon fractures by tension band wiring technique. Clin. Orthop. 224: 192-204, 1987.
19. Zuelzer W.A., Fixation of small but important bone fragments with a hook plate. J. Bone and Joint Surg. 33-A: 430, 1991.

# BÖLÜM - I

## ÜST EKSTREMİTE KIRIKLARI

## KISIM - 4

# ÇOCUK SUPRAKONDİLER HUMERUS KIRIKLARIN TEDAVİSİNDE PERKÜTAN ÇİVİLEME SONUÇLARININ KARŞILAŞTIRILMASI

A.Şükrü SOLAK*, Ümit ŞİMŞEK**, Sezgin YAZICI**, Abdullah ERTAŞ***

Distal humerus kırıkları çocuklarda dirsek çevresi kırıklarının en sık görülenidir. Bu bölgede kırık komplikasyon oranı yüksek olup bunlardan en korkulanı Volkmann iskemik kontraktürüdür. Bunun yanısıra deformite gelişimi de sanıldığından daha fazladır. Sonç deformitesini belirleyen etkenler başlangıç redüksiyonunun yeterliliği, bu redüksiyonun korunması ve epifiz remodelingidir. Özelikle fleksiyon tipi kırıklarda redüksiyonu korumak zor olduğundan veya distal fragmanı rotasyonunun fazla olup ideal redüksiyonun elde edilmediği hallerde deformite riski artmaktadır.

Cerrahi Morbiditeyi arttırmadan redüksiyonu korumanın en basit ve etkili yöntemi perkütan çivilemedir.

### Materyal ve Metod

SSK Ankara Hastanesi 2. Ortopedi ve Travmatoloji Kliniğinde Nisan 1992 ve Nisan 1993 tarihleri arasında suprakondiler humerus kırığı nedeniyle ameliyat edilmiş 53 hastadan kontrole gelen 40 hasta bu çalışmaya dahil edildi. Hastaların 22'si erkek, 18'i ise kızdı. Yaş ortalaması 6.5 idi (3.5.-9 arasında). Olguların 17'sinde açık redüksiyon ve perkutan tespit (ARPT), 23 tanesinde ise kapalı redüksiyon ve perkütan tespit (KRPT) uygulandı. Perkütan tespt için çapraz Kirchner telleri kullanıldı. Tellerin uçları bükülerek cilt dışında bırakıldı. İlk tercih edilen yöntem daima kapalı redüksiyon oldu. Ancak anestezi altında uygun kapalı redüksiyon elde edilememişse veya dolanım sorunu varsa açık redüksiyona başvuruldu. Açık redüksiyon yapılan olgularda triseps tendonu korundu. Hastalar herhangi bir sorun çıkmazsa ameliyat sonrası ikinci gün taburcu edildiler. Açık redüksiyon yapılan hastalardan beş tanesine hastanemize başvurmadan önce kırıkçı tarafından müdahale edilmişti ve dirsekleri ileri derecede ödemliydi. Bu nedenle kapalı redüksiyon hiç denenmeden doğrudan açık redüksiyon uygulandı.

Genel olarak ameliyat sonrası üçüncü haftada çapraz tespit telleri çıkarılıp harekete izin verildi.

* SSK Ankara Hastanesi 2. Ortopedi ve Travmatoloji Kliniği Başasistanı, ** Uzmanı, *** Asistanı

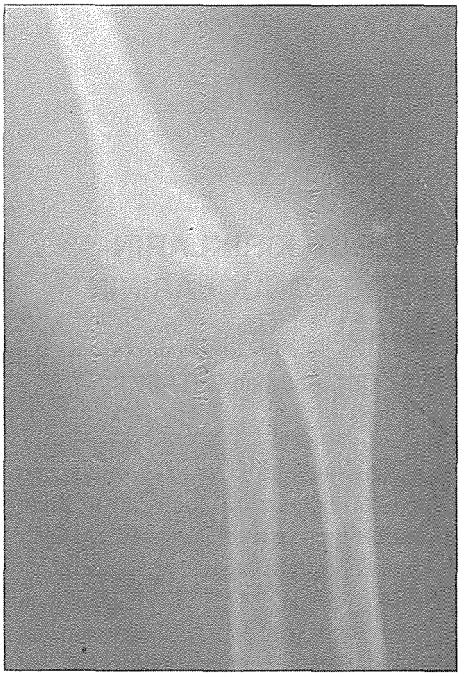

***Şekil 1a:*** *Ameliyat öncesi radyografi*

***Şekil 1b:*** *Ameliyat öncesi radyografi*

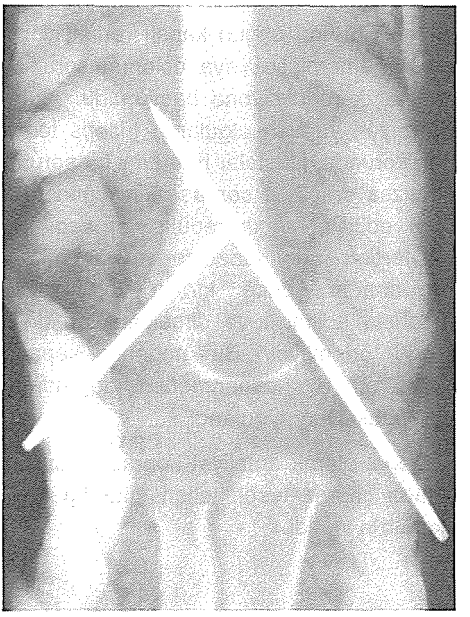

***Şekil 2a:*** *Ameliyat sonrası (kapalı Redüksiyon+K teli ile tesbit) ön-arka radyografi*

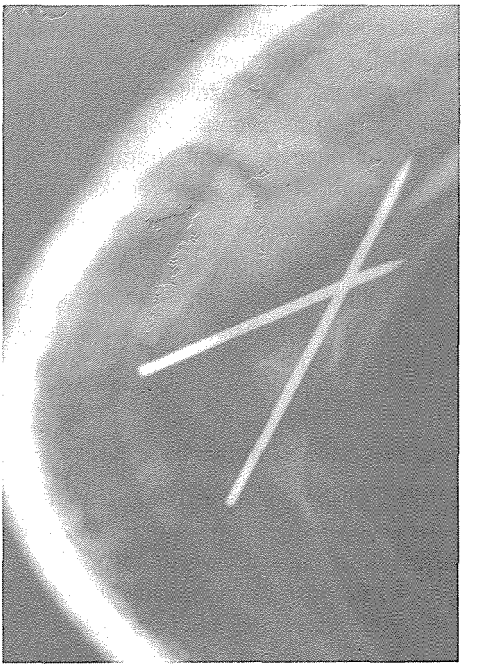

***Şekil 2b:*** *Ameliyat sonrası (KR+K teli) yandan radyografi*

KRPT Kapalı Redüksiyon Perkütan Tel, ARPT Açık Redüksiyon Perkütanöz Tel Tesbiti

| | KRPT | | | | | | ARPT | | | | | |
|---|---|---|---|---|---|---|---|---|---|---|---|---|
| Taşıma açısı | 4.9 | 0.68 | 5.2 | 2.43 | 5.4 | 1.15 | 4.5 | 0.87 | 4.8 | 0.99 | 5.1 | 1.20 |
| Bauman açısı | 4.11 | 1.68 | 4.7 | 0.67 | 4.9 | 0.85 | 3.5 | 0.88 | 3.9 | 0.72 | 4.0 | 0.90 |

| | KRPT | ARPT |
|---|---|---|
| Flek. kısıtlılığı | 2 derece | 8 derece |
| Ekst. kısıtlılığı | 4 derece | 10 derece |

## Sonuçlar

Hastaların ameliyat sonrası 6. haftada, 6. ayda ve son kontrollerinde taşıma açıları, Bauman açıları ve hareket sınırları sağlam ekstremiteleri ile karşılaştırıldı. Bu sonuçlar aşağıdaki tablolarda sunulmuştur:

Üç olguda son kontrolde kubitus varus deformitesinin gelişmiş olduğu gözlenmiştir. iki olguda ise erken ameliyat sonrası dönemde bir tanesi sonradan kendiliğinden düzelen, iatrojenik ulnar sinir lezyonu görülmüştür.

## Tartışma ve Sonuç

Perkütan tespit çocuk suprakondiler humerus kırıklarının tedavisinde kabul edilen bir yöntemdir. Çocuk hastalara tedavi yaklaşımında tercih edilen yöntemin morbiditesinin az olması yanısıra, büyüme üzerine etkisinin de en az olması büyük önem taşır.

Dirsek çevresi kırıklarından sonra Volkmann iskemik kontraktürü eskisi kadar sık görülmüyorsa da bu risk daima vardır. Bu nedenle immobilizasyon pozisyonu ve tesbit cihazının sıkılığı büyük önem taşır. Perkütan fiksasyon dolanımı etkilemeyecek rahat bir pozisyonda tespite olanak sağlamaktadır. Kapalı redüksiyon ve perkütan fiksasyonun uyglanmış olgularda hastanede kalış süresi daha kısa ve kompartman sendromu riski daha düşüktür. (1,2,3) Ameliyatta yumuşak doku yaralanması da daha az olduğundan miyositis ossifikans riski de daha azdır(4). Başlıca dezavantajları ise çivinin neden olduğu nörolojik yaralanmalar ve çivi yolu enfeksiyonlarıdır.

Ekstansiyon tipi kırıklarda redüksiyon dirseğin fleksiyona getirilmesi ile genellikle sağlanır, ancak anatomik değilse koronal tilt ve kubitus varus riski artar. Bu durum horizontal malrotasyonu olanlarda daha fazladır(3). Dolanım bozukluğu riski nedeniyle yeterli fleksiyon verilemezse genellikle redüksiyon kaybı ile sonuçlanır. Ayrıca fleksiyon tipi kırıkları atelle kontrol altına almakta zordur.(3,4)

Açık redüksiyon fleksiyon tipi veya redükte edilemeyen kırıklarla, dolanım bozukluğu olanlarda endikedir.(4,5,6) Bu durum özellikle posterior keside ve triseps tendonunun kesildiği olgularda daha fazla olmak üzere eklem sertliğine yol açar.5 Traksiyon ile tedavide de eklem sertliği riski

yüksek olup, hastanede kalış süresi de daha uzundur.(2,5)

Suprakondiler humerus kırıklarının en önemli geç sekeli kubitus varus deformitesi olup bu oran farklı serilerde %20 ile %33 arasında değişmektedir.(1,2,5,7) Açık redüksiyonda da bu risk yüksek olup bunu önlemek için ameliyatta Bauman açısı ölçümü önerilmiştir.1 Bauman açısı ve taşıma açısı arasında istatiksel bir ilişki gösterilmiş olup, Bauman açısı arttıkça taşıma açısı da artmaktadır. Ancak Bauman açısına bakarak taşıma açısındaki değişiklikleri öngörmek olası değildir.(5) Ayrıca remodelling ile de Bauman açısında anlamlı bir değişiklik beklenilmemelidir.(8) Perkütan fiksasyon için tanımlanan çapraz tel kullanımında ulnar sinirin zedelenme riski vardır.(5) Olekranonda olan transartiküler tespitte veya hemen lateralinde iki çivi ile tespitte ise ekstansiyon kısıtlılığı ve eklem enfeksiyonu riski bildirilmiştir. (3,9) Tek lateral çivi kullanımında ise fiksasyon kaybı olmaktadır.(10)

İki olgumuzda bir tanesi sonradan tamamen düzelen ulnar sinir lezyonu görülmüştür. Bunun cerrahi hataya bağlı olduğunu düşünüyoruz. Her iki hasta grubu arasında Bauman açısı farkı 6. haftada anlamlıyken ($t = 1.515$, $p < 0.05$), 6. ayda ve son kontrollerde anlamlı bulunmamıştır. Yine 6. haftada iki grup arasındaki taşıma açısı değişimleri anlamlıyken ($t = 1.379$, $p < 0.05$), altıncı ayda ve son kontrollerde anlamlı bir fark bulunamamıştır. Buna karşılık açık redüksiyon ve perkütan tespit yapılan olgularda geç dönemde fleksiyon ve ekstansiyon kısıtlılığı kapalı redüksiyon ve perkütan fiksasyon yapılan olgulardan daha fazladır.

Sonuç olarak her iki yönteminde sonuçları birbirine yakındır ancak eklem sertliğinin biraz daha az olması nedeniyle kapalı redüksiyon ve perkütan çivilemenin ilk tercih edilecek yöntem olması gerektiğini düşünüyoruz.

## Kaynaklar


1. Aronson DD; Prager BL: Supracondylar fractures of the humerus in children. Clin. Orthop. 219: 174-83, 1987.
2. Boyd DW; Aronson DD: Supracondylar fractures of the humerus, a prospective study of the percutaneous pinning. J. Pediatr. Orthop. 12: 789-94, 1992.
3. Fowles JV; Kassab MT: Displaced supracondylar of the elbow in children. J. Bone Joint Surg. 5B: 490-500, 1974.
4. Wilkins KE: Fractures and dislocations of elbow region. Fractures, Volume 3, JB Lippincott Co.: p.363, 1984.
5. Kallio PE; Foster BK; Paterson DC: Difficult supracondylar elbow fractures in children, analysis of percutaneous pinning technique. J. Pediatr. Orthop. 12:11-15, 1992.
6. Kekomaki M; Luoma R; Rikalainen H; Vilkki P: Operative reduction of a difficult supracondylar extension fracture of the humerus. J. Pediatr. Orthop., 4:13, 1984.
7. Arino VC, Lluch EE; Ramirez AM et al: Percutaneous fixation of supracondylar fractures of the humerus in children. J.Bone Joint Surg. 59-A: 914, 1977.
8. France J; Strong M: Deformity and function in supracondylar fractures of the humerus in children. J. Pediatr. Orthop., 12: 398, 1992.
9. Childress HM: Transarticular pin fixation in supracondylar fractures in children. J. Bone Joint Surg. 54A: 548-552, 1972.
10. Danielson L; Petterson H: Open reduction and pin fixation of severly displaced supracondylar fractures o fthe humerus in cildren. Acta Orthop. Scand. 51: 289, 1980.

# BÖLÜM - I

## ÜST EKSTREMİTE KIRIKLARI

## KISIM - 5

# DİSTAL RADİUS KIRIKLARINDA CERRAHİ ve KONSERVATİF TEDAVİ PROSPEKTİF KLİNİK ÇALIŞMA SONUÇLARI

Gürsel LEBLEBİCİOĞLU*, Cenk CANKUŞ**, Ayhan ÖZYÜREK**, Ahmet ATAY*

Distal radius kırıkları çok sık görülen ve kalıcı şekil ve işlev kusurlarına neden olabilen kırıklardır. Abraham Colles'in yaklaşımı, uzun dönem sonuçlarının irdelenmesi ile yerini yeni arayışlara bırakmaktadır.

Radius distal uç kırıkları demografik özellikleri farklı iki grupta yoğunlaşmaktadır. Birinci ve daha geniş olan grup (6,7). Dekatta osteoporotik gruptur. Bu gruptaki kırıklar daha düşük enerjilerin absorbsiyonu ile oluşmaktadır. İkinci grup ise genç erişkin hastalardır. Bu grupta kırıklar trafik ve iş kazaları ve yüksekten düşmeler gibi daha yüksek enerjiler ile oluşmaktadır. Distal radius kırıkları çok sık görülmesine ve belki de travmatoloji literatüründe en çok üzerinde durulan konulardan olmasına rağmen anatomik özellikleri, en uygun tedavi seçenekleri ve sonuçlarının değerlendirilmesi yönleri ile halen zorluklar içermektedir. Frykman,(1) Melne,(2) AO(3) ve Rayhack(4) gibi çok sayıda sınıflandırma sistemi güncelliğini korumaktadır. Kliniğimizde araştırmaya ve bilgisiyar dökümantasyonuna uygunluğu nedeni ile AO sınıflaması yeğlenmektedir. Pek çok travma merkezinin kabul ettiği gibi sınıflamalar daha çok anlatım kolaylığı sağlamakta; cerrahi planlamayı ve sonraki değerlendirmeleri doğrudan etkilememektedir.(5)

Tedavi sonrası sonuçlarının değerlendirilmesi de yine pek çok sorunlar içermektedir.(6) Direkt radyolojik ölçümler, hareket sınırlarının belirlenmesi, güç ölçümleri,(7) ağrı ve fonksiyonların değerlendirilmesi(8) tedavi sonuçlarının değerlendirilmesine olanak sağlamakla birlikte standardizasyonları güç olmaktadır.

Biz bu yazıda distal radius kırığı olan hastalarımızda süregiden bir çalışmanın öğesi olarak elde ettiğimiz normal radyolojik değerleri ve güç ölçümlerini aktarıyor ve 14 aylık bir izlem süresi sonunda varılan sonuçları irdeliyoruz.

### Materyal ve Metod

Hacettepe Üniversitesi Ortopedi ve Travmatoloji Anabilim Dalı, el ve Üst Ekstremite Cerrahisi ve Ortopedi Rekonstrüktif Mikrocerrahi Grubun'nda 15 Nisan 1995 ile 15 Temmuz 1996 tarihleri arasında 73 bayan ve 29 erkek olmak üzere 102 hasta distal redius kırığı tanısı ile tedavi gördü.

* Hacttepe Üniversitesi Tıp Fa. Ort.ve Trav. A.B.D. Yrd.Doç., ** Araş. Gör.,

Lokomotor sisteme veya diğer sistemlere ait bulguları olan hastalar bu yönleri ile uygun tedaviye alınır iken distal radius kırıkları da klinik disiplinimiz dahilinde tedavi edildi.

Bu hastalarda başvuru anında zedelenmiş olan önkolun dirsek tam ekstansiyonda iken ön-arka ve dirsek 90 derecede fleksiyonda iken yan direkt radyogramları elde edildi. Hastanın mesleği, yaşı, hekimden beklentileri, kırığın redükte edilebilirliği, redüksiyonun korunabilirliği ve eklem yüzünün anatomik bütünlüğü gibi kriterler gözönünde tutularak tedavi konservatif veya cerrahi metodlara yönlendirildi. 2 hastada doku kaybı ve 3 hasta akut nöral disfonksiyon nedenleri ile mutlak cerrahi tedavi uygulandı. 102 hastanın bilateral kırıklı üçü ve karşı tarafta patolojik radyolojik bulguları olan ikisi popülasyon normallerinin belirlenmesi için yapılan ölçümlere alınmadı.

Yaş ortalaması 51 olan konservatif tedavi grubunda başvuru anındaki direkt radyolojik incelemelere ek olarak redüksiyon sonrası, birinci hafta sonrası, beşinci hafta sonrası ve son kontrollerde de direkt radyolojik incelemeler yapıldı. Konservatif tedavi amacı ile 88 (69 bayan, 17 erkek) hastaya kırığa uygun redüksiyon sonrası atel veya alçı ile dış tesbit uygulandı. Kontrollerde pozisyon kaybı saptanan hastalarda yeniden menipulasyon ve dış tespit tekrarı yapıldı. Başvuru anında veya ilk kontrollerde yeterli pozisyonda olmasına rağmen erken dönemde pozisyon kaybı olan 4 hastaya cerrahi yöntemler ile tedavi uygulandı.

Yaş ortalaması 40 olan cerrahi tedavi grubunda da ilk grupta olduğu gibi radyolojik değerlendirme yapıldı. Cerrahi olarak 2 kapalı redüksiyon-per kutan çivileme, 7 kapalı redüksiyon-eksternal fiksasyon, 3 açık redüksiyon-per kütan çivileme, 6 açık redüksiyon-eksternal fiksasyon ve çivileme kombinasyonlarına ek olarak kemik kaybı görülen 11 hastaya otolog spongioz greftleme uygulandı. Bu çalışmada yer alan hiçbir hastada fiksasyon amacı ile plak ve vida kombinasyonu kullanılmadı. Eksternal fiksatör(9) olarak Orthofix küçük fiksatörü kullanıldı.

Ortalama 14 ay sonunda yapılan kontrollerde iki tarafın radyoloöik değerlendirmeleri ve güç ölçümleri bu çalışmada doğrudan görev almayan ve çalışmanın içeriği hakkında bilgi sahibi olmayan bir öğretim üyesi gözetiminde yapıldı. Bu son kontrolde radyolojik olarak radyal inklinasyon açısı, radyal yükseklik ve volardorsal palmar tilt,(10) klinik olarak da kavrama ve kıstırma gücü ölçümleri yapıldı. Son kontrolde konservatif izlenen hastaların 53'üne ve cerrahi tedavi gören hastaların tümüne ulaşıldı. Tedavi sonrası radyolojik ölçümler; tedavi öncesi değerler ve sağlıklı tarafın normal popülasyon değerleri ile, güç ölçümleri ise sağlıklı tarafın normal popülasyon değerleri ile karşılaştırıldı. İstatistik değerlendirmeye uygun objektif veriler elde edebilmek amacı ile son kontrolde Jamar dinamometresi (J.A. Preston, Clifton, NJ) ve pinchmeter (J.A. Preston, Clifton, NJ) ile sağlam ve tedavi görmüş tarafların kuvvet ölçümleri yapıldı. Cerrahi tedavi uygulanan hastalar da aynı yöntem ile değerlendirildi. Radyolojik ve klinik ölçümlerde elde edilen değerler StatView, Abacus Concepts 1992, P. Spector altında ANOVA ve t-testi ile analiz edildi.

## Sonuçlar

Bu hastalarda distal radius kırıkları AO sınıflamasına göre 47'si "A", 41'i "B" ve 14'ü "C" grubunda yer aldı. Hastanın mesleği,

yaşı, hekimden beklentileri ve tablo 1'de belirtilen ve ünversal kabul gören kriterler gözönünde tutularak 84 hasta konservatif 18 hasta cerrahi olarak tedavi edildi.

Bu çalışmaya katılan tüm hastalar ele alındığında bu popülasyonda sağlam tarafta normal radial yükseklik 12 mm (8-15 mm, SD:2), normal radial eğim 23.5 derece (13-30 derece, SD:3.5), normal palmar eğim 6 derece (-10-20 derece, SD:7.5), normal kavrama gücü 37.4 kg (14-62 kg, SD:12) ve normal kıstırma gücü 9.5 kg (4-15 kg, SD:2.5) olarak bulundu.

Konservatif tedavi öncesi ortalama 8.6 mm olan radius'ta uzunluk, kırık tarafın son kontrolünde ortalama 10 mm bulundu. Normal değere göre bu fark anlamsızdı. Konservatif tedavi öncesi ortalama 17.5 derece olan radyal inklinasyon, kırık tarafın son kontrolünde ortalama 21 derece bulundu. Normal değere göre bu fark anlamsızdı. Konservatif tedavi öncesi ortalama -11 derece olan volar eğim, kırık tarafın son kontrolünde ortalama 3 derece bulundu. Normal değer olan 6 dereceye göre bu fark %99 güven aralığında anlamlı bulundu.

Cerrahi tedavi öncesi ortalama 1 mm olan radiusta uzunluk, kırık tarafın son kontrolünde ortalama 12.8 mm bulundu. Normal değere göre bu fark anlamsızdı. Cerrahi tedavi öncesi ortalama 18.6 derece olan radyal inklinasyon, kırık tarafın son kontrolünde ortalama 24.7 derece bulundu. Normal değere göre bu fark anlamsızdı. Cerrahi tedavi öncesi ortalama 18.6 derece olan radyal inklinasyon, kırık trafın son ontrolünde ortalam 24.7 derece bulundu. Normal değere göre bu fark anlamsızdı. Cerrahi tedavi öncesi ortalama -12 derece olan volar eğim, kırık tarafından son kontrolünde ortalama 2.2 derece bulundu. Normal değere göre bu fark anlamsızdı.

Konservatif tedavi yapılan hastalarda kırık tarafın 14 aylık izlem sonrası kavrama gücü ortalama 27.7 kg idi. Kavrama gücündeki bu düşme %99 güven aralığında anlamlı bulundu. Bu grupta kıstırma gücü 14 aylık izlem sonrası 7.7 kg idi. Kıstırma gücündeki bu düşme %95 güven aralığında anlamsızdı.

Cerrahi tedavi yapılan hastalarda kırık tarafın 14 aylık izlem sonrası kavrama gücü ortalama 24 kg idi. Kavrama gücündeki bu düşme %99 güven aralığında (t-testinde $p < 0.001$) anlamlı idi. Bu grupta kıstırma gücü 14 aylık izlem sonunda 7.5 kg idi. Kıstırma gücündeki bu düşme %95 güven aralığında anlamsızdı.

Radyal uzunluktaki, radyal inklinasyondaki ve palmar eğimdeki kayıplar ile kavrama gücündeki ve kıstırma gücündeki kayıpların korelasyon analizleri yapıldığında kavrama gücündeki kayıba palmar eğimdeki kayıbın eşlik ettiği görüldü. (Pearson korelasyon katsayısı 0.30, $p < 0.05$). Diğer değişkenler arasındaki korelasyon daha düşüktü.

## Tartışma

Bu bildiri distal radius kırıkları üzerine kliniğimizde süreğiden daha geniş bir çalışmanın ara değerlendirmelerini içermektedir.

Ankara popülasyonunda distal radyus kırığı nedeni eli ardışık olarak başvuran 102 hastanın normal radyolojik ve güç ölçümleri belirlenmiştir. Bu değerler halen devam eden çalışmamız nedeni ile çok az da olsa değişebilecektir.

Konservatif tedavi gören grupta 14 aylık kontrollerde palmar eğimde normale göre oldukça belirgin bir kayıp olduğu görüldü. Radius yükseklik ve radyal inklinasyonlar yeterli ölçüde geri kazanılmıştı. Bu grupta kıstırma gücünde anlamlı bir kayıp gözlenmemesine rağmen kavrama gücünde önemli bir düşme vardı. Kavrama

gücündeki bu düşmenin palmar eğimdeki kayıp ile birlikte gözlendiği dikkat çeken bir özelliktir.

Cerrahi tedavi gören grupta radyolojik değerlerde 14 aylık izlem sonunda normal değerler ile belirgin bir farklılık olmaması, daha yüksek enerji ile kırık oluşan bu grupta uygulanan cerrahi yöntemlerin etkili olduğunu düşündürmektedir. İstatistik olarak anlamlılığı ifade edilememekle birlikte eksternal fiksasyon yapılan hastalarda özellikle bu çalışmanın başlangıç döneminde palmar eğimdeki korreksiyon diğer incelemeyi engellemesine bağlı olduğu düşünülerek, çalışmanın daha sonraki aşamalarında bu noktaya dikkat edildi. Bu amaçla fiksatör offseti yükseltilerek film kaseti fiksatör ile el bileği arasına yerleştirilerek radyolojik inceleme yapıldı. Cerrahi tedavi grubunda da kıstırma gücünde anlamlı bir kayıp olmamasına rağmen kavrama gücündeki kayıp oldukça belirgindi. Bu kayıp konservatif tedavi grubundakinden daha fazla idi. Travmanın daha şiddetli olması ve eşlik eden yumuşak doku yaralanmalarının varlığına ek olarak aşırı distraksiyon da bu kayıpta etkili olabilir.

Distal radius kırıkları sonrası elde edilen olumsuz sonuçların nedenleri ile ilgili olarak farklı görüşler vardır.(11) Jupiter eklem bütünlüğünün önemi üzerinde dururken,(12) Villar radiusdaki kısalmanın komplikasyonlara neden olduğu görüşündedir(13).

Sonuç olarak distal radius kırıklarının tedavisinde volar-palmar eğim özellikle dikkat edilmesi gereken ve olasılıkla uzun dönemde fonksiyonel açıdan önem taşıyan bir parametredir.

### Kaynaklar


1. Frykman G. Fractures of the distal radius including sequelae-shoulder-hand-finger sydrome, disturbance in the distal radio-ulnar joint and impairment of nerve function: A clinical and experimental study. Acta Orthop Scand 108 (suppl):1, 1967.
2. Melone CP Jr. Articular fractures of the distal radius. Orthop Clin North Am 15:217, 1984.
3. Mueller ME, Nazarian S, Koch P. Classification AO der Fracturen. Berlin, Springer, 1987.
4. Rayhack JM, Langworthy JN, Belsole RJ. Transulnar percutaneous pinning of displaced distal radius fractures: a preliminary report. J Orthop Trauma, 3(2): 107-114, 1989.
5. Sanders WE. Distal Radius Fractures, Hand Surgery Update, ASSH, 1994 Vol I, 117-123.
6. Altissimi M, Antenucci R, Fiacca C, Mancini G. Long term results of conservative treatment of fractures of the distal radius. Clin Othop 206: 202-210, 1986.
7. Koplylov P, Johnell O, Redlund-johnell I, Bengner U. Fractures of the distal end of the radius in young adults: a 30 year follow-up. J Hand Surg 1993: 18b:45-49.
8. Bradway JK, Amadio PC, Cooney WP. Open reduction and internal fixation of displaced, comminuted intraarticular fractures of the distal radius. J Bone Joint Surg 1989: 71: A: 839-847.
9. Cooney WP. External fixation of distal radisus fractures. Clin Orthop 180: 44, 1983.
10. Szabo RM, ve Weber SC. Comminuted intraarticular fractures of the distal radius. Clin Orthop 230: 39, 1988.
11. Steward HD, Innes AR, Burke FD, Factors affecting the outcome of Colle's fracture: An anatomical and functional study. Injury 16: 289. 1985.
12. Jupiter JB, Knirk JL. Intraarticular fractures of the distal end of the radius in young adults. J Bone Joint Surg 68: 647, 1986.
13. Vilar RN, Marsh D, Rushton N, Greatorex RA. Three years after Colles' fractures. A prospective review. J. Bone Joint Surg 69B: 635, 1987.

# BÖLÜM - I

## ÜST EKSTREMİTE KIRIKLARI

## KISIM - 6

# RADİUS DİSTAL UÇ KIRIKLARININ TEDAVİSİNDE PLAK UYGULAMALARI

Ertuğrul ŞENER*, Uğur GÖNÇ**, Erdal Cila*, Selçuk KESER**

Colles'in 1814 yılında radius distal uç kırığını tanımlamasından bu yana bu kırıkların tedavisinde önemli değişiklikler olmamıştır. Ancak Colles'in bu kırıkların fonksiyonel bozukluk ve ağrı olmadan iyileştiği iddiası artık geçerliliğini yitirmiştir. Yapılan çalışmalar fonksiyonel sonuçların elde edilen anatomik bütünlük ile yakın ilişki içinde olduğunu göstermektedir.

Yanlış kaynayan ekstra-artiküler radius distal uç kırıklarından sonra el bileği hareketlerinde kayıp oluştuğu, radyokarpal ekleme gelen yük dağılımının değiştiği, radyokarpal instabilite geliştiği ve kavrama gücünün azaldığı bilinmektedir.1,5,7,9

İntra-artiküler radius distal uç kırıkları ise el bileği yaralanmaları ile ilgilenen ortopedistlerin tedavisinde en çok sorunla karşılaştıkları kırıklardır. Eklem yüzünde 2mm'den fazla basamaklaşma olması ileride el bileği osteoartriti ile sonuçlanmaktadır(3). Bu yüzden intra-artiküler radius distal uç kırıklarının da diğer intra-artiküler kırıklar gibi tedavi edilmesi gerektiği fikri giderek daha fazla kabul görmektedir.

Bu çalışmada kliniğimizde açık redüksiyon ve plak-vida ile internal fiksasyon uygulanarak tedavi edilmiş 14 radius distal uç kırığının sonuçları sunulmuştur.

### Materyal ve Metod

Kliniğimizde 20°'den fazla dorsal angülasyonu ve 5 mm'den fazla radyal kısalığı olan, dorsalde parçalı kırığı bulunan ve intra-artikaler komponenti olan kırıklar instabil kabul edilmekte ve cerrahi tedavi uygulanmaktadır. Ayrıca nörovasküler kusuru, defisiti olan, multipl kırıkları bulunan ve 60 yaşının üzerinde olan hastalarda da cerrahi tedavi tercih edilmektedir.

1995-1997 yılları arasında bu özellikleri olan 14 hastaya açık redüksiyon ve plak-vida ile internal fiksasyon uygulandı. 8'i kadın, 6'sı erkek olan hastaların yaş ortalaması 51 (40-70) idi AO sınıflandırmasına göre kırıkların 4'ü A3, 2'si B3 ve 6'sı ise C1 tip kırıklardı. Kırığın açılanma gösterdiği taraf göz önüne alınarak 10 hastaya dorsalden, 4 hastaya volerden plak uygulandı. Kısalması olan 2 hastada

* Gazi Üniversitesi Tıp Fakültesi Ortopedi ve Travmatoloji Anabilim Dalı. Doç., ** Araş. Gör.

otojen greftleme yapıldı. Ameliyat sonrası dönemde ortalama 10 gün atel tesbitinde tutulan hastalara daha sonra el bileği hareketleri başlandı. Hastaların ortalam atakip süresi 13 ay (5-618 ay) idi.

## Sonuçlar

Hastaların hiçbirisinde ameliyat sonası bir komplikasyonla karşılaşılmadı.

Anatomik Sonuçlar: Hastaların ameliyat sonrası yapılan radyografik ölçümlerinde ortalama 20° (16° - 26°) radyal inklinasyon, 4.2° (0° - 14°) voler eğim, 8.4 mm radyal uzunluk elde edilmiş olduğu tesbit edildi. Ortalama radyal kısalma 2 mm (1-6 mm) idi. 3 hastada eklem yüzünde 1 mm basamaklaşma mevcuttu. Hastaların hiçbirisinin takibinde bu değerlerde bir değişme gözlenmedi.

Fonksiyonel Sonuçlar: Gartland ve Werley değerlendirme sisteminin Sarmiento modifikasyonuna göre 9 hasta çok iyi , 4 hasta iyi ve 1 hasta orta olarak değerlendirildi. Hastalarda hareket sınırları ortalama 53° (31° - 66°) dorsifleksiyon, 55° (40° - 68°) palmar fleksiyon, 35° (25° - 40°) ulnar deviyasyon, 17° (8° - 28°) radyal deviyasyon, 82° (80° - 90°) supinasyon ve 87° (85° - 90°) pronasyon olarak bulundu. Normal el bileği ile karşılaştırıldığında ortalama olarak dorsifleksiyon %83, palmar fleksiyon %77, ulnar deviyasyon %84, radyal deviyasyon %88, supinasyon %100 ve pronasyon %100 idi. Yakalama kuvveti %81 (%55 - 100), çimdik kuvveti se %91 (%78-100) olarak tesbit edildi.

## Tartışma

Radius distal uç kırıklarının tedavisinde amaç her yönde tam hareket sınırını oluşturmak, yeterli kuvveti sağlamak ve ağrıyı önlemektir. Bunun için radiusun 22°,'lik radyal inklinasyon, 11°'lik voler eğim ve 9mm'lik radyal uzunluk şeklindeki normal anatomik redüksiyonu yapılmalı ve kırık iyileşene kadar bu redüksiyo korunmalıdır. Yoksa ağrılı, instabil ve osteoartritli bir el bileği oluşur.4,5

Dorsal açılaşma ile iyileşen radius distal uç kırıkları sonucu el bileği hareketlerinde kısıtlılık ve radyokarpal instabilite gelişmekte; radyal kısalma olduğunda ise radyokarpal ekleme iletilen yükler değişmekte ve osteoartrit oluşmaktadır.1,4,7,9 Kırığın intra-artiküler komponenti olması tedavide daha dikkatli olmayı gerektirmektidir. Eklem yüzünde 2 mm'den fazla basamaklaşma osteoartrit olasılığını çok arttırmaktadır.3 Doğru tedavi yöntemini seçmek için hangi kırıkların instabil olduğuna karar vermek gerekmektedir. Genellikle 20°'den fazla dorsal angülasyonu ve 5 mm'den fazla radyal kısalığı olan, dorsalde parçalı kırığı bulunan ve intra-artiküler komponenti olan kırıklar instabil kabul edilmekte ve cerrahi tedavi önerilmektedir.2,4,7 Bu tip kırıklar kapalı olarak redükte edilseler bile genellikle bu redüksiyon korunamamaktadır.

Cerrahi tedavi seçenekleri arasında kapalı veya açık redüksiyon sonrası perkütan çivileme veya eksternal fiksatör uygulaması, açık redüksiyon ve plak-vida ile internal fiksasyon bulunmaktadır.2,4,7 Bizim olgularımızı ekstra-artiküler (AO tipi A3), dorsal ve voler Barton (AO tip B2 ve B3) ve iki parçalı intra-artiküler (AO tip C1) tipte kırıklar oluşturduğu için kırık fragmanları plak-vida ile tesbit edilebileck büyüklükte idi. Bu nedenle tedavide bu yöntemi tercih ettik ve literatür ile uyumlu fonksiyonel sonuçlar elde ettik.

***Şekil 1a:*** *Ameliyat öncesi ön-arka grafi*

***Şekil 1b:*** *Ameliyat öncesi yan grafi*

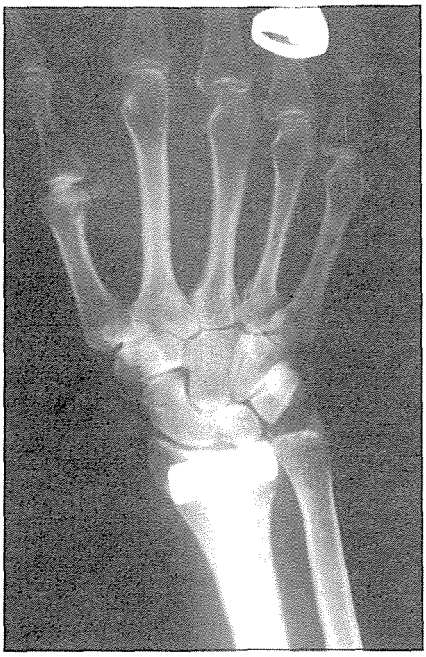

***Şekil 2a:*** *Ameliyat sonrası ön-arka grafi*

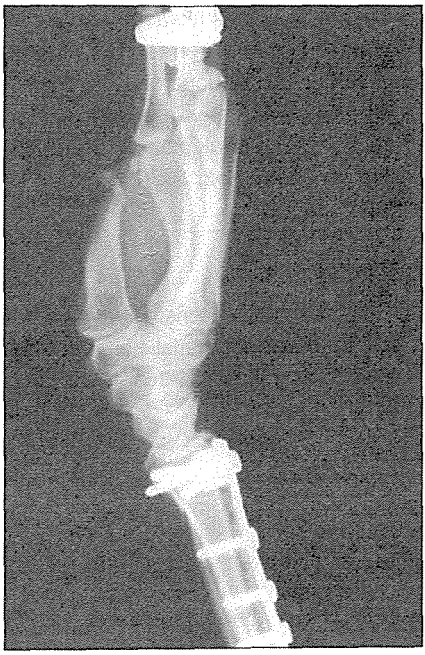

***Şekil 2b:*** *Ameliyat sonrası yan grafi*

Klinik deneylerimize göre tek başına perkütan çivileme stabil bir fiksasyon sağlamamakta ve eksternal fiksatör ile beraber kullanılması gerekmektedir. Eksternal fiksatör ise sadece el bileğine etki eden fleksör ve ekstansör kasların etkisini nötralize etmekte, kırık hattında stabil bir fiksasyon sağlamamaktadır. Bu nedenle redüksiyon kaybı görülebilmektedir. Erken hareket verilememesi ve plak-vidaya göre daha pahalı olması diğer dezavantajlarıdır. Bu nedenlerle eksternal fiksatörün parçalı intraratiküler kırıklarda (AO tip C2 ve C3) tercih edilmesi gerektiği düşüncesindeyiz.

Sonuç olarak instabil radius distal uç kırıklarında ve yaşlı hastalarda cerrahi tedavi ile fonksiyonel ve anatomik sonuçların daha iyi olduğunu düşünüyoruz. Özellikle intra-artiküler kırıkların tedavisinde, diğer intra-artiküler kırıklar için geçerli olan düzgün eklem yüzeyi oluşturma, stabil fiksasyon ve erken hareket ilkelerinden ödün verilmemelidir. Stabil fiksasyon sağlaması, erken harekete izin vermesi ve eksternal fiksatöre göre daha ucuz olması nedeniyle çok parçalı kırığı olmayan uygun vakalarda cerrahi seçenek olarak plak-vida ile internal fiksasyonu öneriyoruz.

## Kaynaklar


1. Fernandez D.L.: Reconstructive procedures for malunion and traumatic arhritis. Orthop. Clin. North Am. 24: 341-363, 1993.
2. Hastings H., Leibovic S.J.: Indications and techniques of open reduction internal fixation of distal radius fractures. Orthop. Clin. North Am. 24: 309-326, 1993.
3. Knirk J.L., Jupiter J.B.: Intra-articular fractures of the distal end of the radius in young alduts. J. Bone Joint Surg. 68 (A): 647-659, 1986.
4. Leibovic S.J., Geissler W.B.: Treatment of complex intra-articular distal radius fractures. Orthop. Clin. North Am. 25: 685-705, 1994.
5. Lipton H.A., Wollstein R.: Operative treatment of intra-articular distal radius fractures. Clin. Orthop. 327: 110-117, 1996.
6. Missakian M.L., Cooney W.P., Amadio P.C., Glidewell H.L.: Open reduction and internal fixation for distal radius fractures. J. Hand Surg. 17 (A) 745-755, 1992.
7. Rikli D.A., Regazzoni P.: Fractures of the distal end of the radius treated by internal fixation and early function. J. Bone Joint Sur. 78 (B): 588-592, 1996.
8. Trumble T.E., Schmitt S.R., Vedder N.B.: Factors affecting functional outcome of displaced intraarticular distal radius fractures. J. Hand Surg. 19(A): 325-340, 1994.
9. Short W.H., Palmer A.K., Werner F.W., Murphy D.J.: A biomechanical study of distal radial fractures. J. Hand Surg. 12(A): 529-534, 1987.

# BÖLÜM - I

## ÜST EKSTREMİTE KIRIKLARI

## KISIM - 7

# DİSTAL RADİUS KIRIKLARINDA AKSİYEL DİNAMİK EKSTERNAL FİKSATÖR UYGULAMALARIMIZ

Ahmet EREN*, Ümit SABANCI*, Cemil KAYALI**, Ergül MAVİ**

Radius distal uç kırıkları; acil servislere en sık başvuran hasta gruplarının başında yer alır. Eklem içi parçalı kırıklarda; kapalı redüksiyon ve alçıyla tesbit başlangıçta başarılı bir tedavi gibi görülsede redüksiyonun geç evrede korunamadığı saptanmıştır.1,2 Bu şekilde tedavi edilen radius distal uç kırıkları sonuçlarının yetersiz olması son yıllarda normal radial yüksekliğin sağlanması, hem radioulnar hem de radiokarpal eklem düzeninin sağlanması, volar tilt radiokarpal inklinasyon açısının düzenlenmesinde cerrahi tedavinin gerekliliği ortaya konmuştur(3).

Redüksiyon kaybının önlenmesi amacıyla farklı birkaç yöntem uygulanmıştır. Distal fragmanın perkütan çiviyle tesbiti (De Palma 1952, Dowling ve Sawyer 1961, Munson ve Gainor 1981), önkol ve el bileğinin süpinasyonda dirsek üstü alçılı tesbiti (Sarmiento 1975), alçıyla inkorpore çivi tesbiti (Böhler 1932, MacFarlane ve Thomas 1937, Scheck 1962, randy 1963, Cole ve Obletz 1966, Marsh ve Teal 1972, Green 1975), eksternal fiksatörle tedavi (Anderson ve O'Neil 1944, Conney-Linscheid-Dobyns 1979, Grana ve Kopta 1979, Forgon ve Mammel 1981), longitidünal çivilerin kullanılması (Rush 1949, Lucas ve Sachtijen 1981) gibi tedavi yöntemleri kullanılmıştır. Bu yöntemlerin hepsinin temel prensibi radiusta kısalmayı önlemektir(4).

Kırık redüksiyonun sağlanması ve korunmasında en uygun tedavi şekli miltuplanar ligamentotaksistir(5). Ligamentotaksisin uygulanmasında başarılı bir yöntem olan eksternal fiksatör ile tedavi kliniğimizde uygulanmıştır.

Genel olarak kabul edilen eksternal fiksatör endikasyonları şöyledir:

1. Diğer metodlarla tedavi edilemeyen eklem içi parçalı kırıklı genç hastalar,
2. Uygun pozisyonun korunamadığı eklem dışı parçalı kırıklı genç hastalar,
3. Yumuşak doku yaralanması ile birlikte olan kırıklar,
4. Bilateral üst ekstremite kırıklarında hastanın konforunun sağlanması amacıyla eksternal fiksatör kullanımı öerilmiştir(6).

* SSK Tepecik Hastanesi II. Ortopedi ve Travmatoloji Kliniği Uzmanı., ** Asistanı

## Materyal Metod

Bu çalışmamızda radius distal uç Frykman tip VII-VIII kırıklarına uyguladığımız aksiyel dinamik eksternal fiksatör sonuçlarını inceledik. 1990-194 yılları arasında kliniğimize başvuran 20 radius distal uç kırıklı 18 olguya bu yöntemi uyguladık. Olgularımızın en küçüğü 24 en büyüğü 80 yaşında olmak üzere ortalama yaş 54 idi. Bunların 12'si (%67) erkek, 6'sı (%33) bayan idi. Olgularımızın 14'ü (%70) Frykman tipi VIII, 6'sı (%30) Frykman tip VII idi.

Radius distal kırığı tanısıyla acil servise başvuran hastaların standart AP, Lateral radyografileri çekildi. Yapılan değerlendirme sonucu Frykman tip VII-VIII (7) kırıklı olgulara ameliyathane koşullarında genel veya aksiller anestezi altında dinamik aksiyel eksternal fiksatör uygulandı. Olguların yaşına ve kemik kalitesine göre 2-3 mm'lik yivli K telleri kullanıldı. Yaşlı ve osteoporotik hastalarda mikrotravmaya bağlı kırığı önlemek amacıyla 2 mm'lik, genç dinamik hastalarda çivi yetmezliğini engellemek için 3 mm'lik K telleri kullanıldı. K telleri distalde 2. ve 3. metakarpın her iki korteksinden geçirildi. Proksimalde ise radiusun her iki korteksinden geçirildi. Tüm olgulara 2 proksimale 2 de distale olmak üzere toplam 4 K teli kullaıldı.

Ameliyat sonrası erken dönemde interfalangeal, MP eklem, dirsek ve omuz hareketleri periodik olarak yaptırıldı. Hastanın pronasyon süpinasyon kaybını engellemek amacıyla egzersiz programına pronasyon süpinasyon egzersizleri eklendi.

Çivi yolu bakımı yönünden sık pansuman uygulaması önerildi. Erken ameliyat sonrası dönemde düzenli üst ekstremite rehabilitasyonunun ve çivi yolu bakımının çivi yolu enfeksiyonunu, eklem sertliğini ve refleks sempatik distrofiyi azalttığı bildirilmiştir(8).

Eksternal fiksatör klinik ve radyolojik kaynama görülünce en erken 6 en geç 10 ortalama 8. haftada çıkarıldı. Çıkarılma aşamasında intramusküler analjezi ve sedasyon yeterli oldu. Egzersizlere 6 hafta daha devam edildi.

## Sonuçlar

En kısa 22 ay en uzun 70 aylık (ortalama 42 ay) izlem süresi sonucu klinik olarak Demerit puanlama sistemi kullanıldı(9,10) (Tablo 1).

14 olguda (%70) sonuç çok iyi, 4 olguda (%20) sonuç iyi, 2 olguda ise (%10) sonuç kötü olarak değerlendirildi. Radyolojik olarak değerlendirmede Scheck kriterleri kullanıldı11 (Tablo 2). Radial uzunluk 16 olguda (%80) çok iyi, 4 olguda (%20) iyi olarak değerlendirildi. Radial açı 14 olguda (%70) çok iyi, 6 olguda (%30) iyi olarak değerlendirildi. Volar tilt 10 olguda (%50) çok iyi, 5 olguda (%25) iyi, 5 olduğuda da (%25) kötü olarak değerlendirildi.

Eksternal fiksatör uygulanan hastalarda ameliyat yapılırken, erken ve geç ameliyattan sonra komplikasyonlar bildirilmiştir (12). Ameliyat yapılırken iatrojenik kırık, sinir yaralanması, arter yaralanması; ameliyatan sonra olarak çivi yolu enfeksiyonu, çivi gevşemesi, iatrojenik kırık, redüksiyon kaybı, osteomiyelit, eklem sertliği, refleks sempatik distrofi, karpal tünel sendromu, De Quervain sendromu, tendinit ve tetik parmak bildirilmiştir.

Bizim çalışmamızda ameliyat yapılırken herhangi bir komplikasyonla karşılaşmadık. Ameiyattan sonra komplikasyon olarak; 1 hastada (%5) çivi yolu en-

| Tablo 1: Demerit Puanlama Sistemi | |
|---|---|
| **Sonuçlar** | **Puan** |
| **Kalıcı Deformite (0-3 puan)** | |
| Ulnar Stiloidde Çıkıntı | 1 |
| Kalıcı Dorsal Tilt | 2 |
| Elin Radial Deviasyonu | 2-3 |
| **Subjektif Değerlendirme (0-6 puan)** | |
| Çok iyi (ağrı yok, hareket kısıtlılığı yok) | 0 |
| İyi (nadiren ağrı, hareketlerde hafif kısıtlılık) | 2 |
| Vasat (nadiren ağrı, sınırlı hareket, elin kullanma sorunu var) | 4 |
| Kötü (ağrı ve ciddi hareket kısıtlılığı) | 6 |
| **Objektif Dğerlendirme (0-5 puan)** | |
| Dorsifleksiyon <45 | 5 |
| Unar Deviasyon <15 | 3 |
| Süpinasyon <50 | 2 |
| Palmar Fleksiyon <30 | 1 |
| Radial Deviasyon <15 | 1 |
| Radioulnar Eklemde Ağrı | 1 |
| Yakalama Gücü (karşı elin %60'ından daha az) | 1 |
| Pronasyon <59 | 2 |
| **Komplikasyonlar (0-5 puan)** | |
| Artritik Değişiklikler: | |
| minimum | 1 |
| ağrılı minimum | 3 |
| orta | 2 |
| ağrılı orta | 4 |
| ciddi | 3 |
| ağrılı ciddi | 5 |
| Sinir Tutulumu (median) | 1-3 |
| Kısıtlı Parmak Hareketi | 1-2 |
| **Sonuçlar:** | |
| **Çok iyi** | **0-2** |
| **İyi** | **3-8** |
| **Vasat** | **9-20** |
| **Kötü** | **>21** |

| Tablo 2: Scheck Kriterleri (Radyolojik Değerlendirme) | | |
|---|---|---|
| Radial Yükseklik: | 10 - 13 mm | Çok iyi |
| | 5 - 9 mm | İyi |
| | < 5 mm | Kötü |
| Radial Açı | 18 - 23 derece | Çok iyi |
| | 10 - 17 derece | iyi |
| | < 10 derece | Kötü |
| Volar Tilt | 6 - 11 derece | Çok iyi |
| | 0 - 6 derece | İyi |
| | < 0 | Kötü |

feksiyonu, 4 hastada (%20) eklem sertliği tesbit edildi. Çivi yolu enfeksiyonu sık pansuman ve oral antibiotik ile tedavi edildi. Ekem sertliği olan olgularda yoğun fizik tedavi programıyla tedavi edildi.

Sonuç olarak radius distal kırıklarında Frykman tip VII-VIII gruba uyan hastaların tedavisinde aksiyel dinamik eksternal fiksatör uygulaması ve yanı sıra erken aktif rehabilitasyonun iyi bir seçenek olduğu görüşüne varılmıştır.

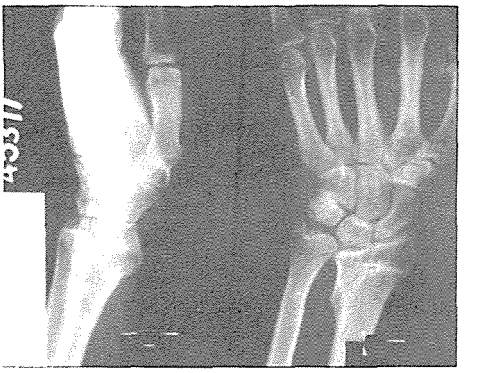

*Şekil 1*

*Şekil 2*

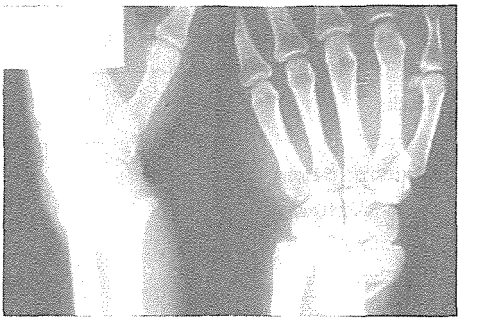

*Şekil 3*

## Kaynaklar


1. Bradway J.K., Amadio P.C., Cooney W.P.: Open reduction and internal fixation of displaced, comminuted intraarticular fractures of the distal end of the radius. JBJS, 71(A), 839-847, 1989.
2. Horesh Z., Volpin G., Hoerer D. et al.: The surgical treatment of severe comminuted intraarticular fractures of the distal radius with the small AO externa fixation device: A prospective three-and-one-half-year follow up study. Clin Orthop, 263: 147-153, 1991.
3. William H., Seitz M.D.: External fixation of distal radius fractures: Indications and technical principles. Orthop Clin North America, Vol: 24, 255-264, 1993.
4. Paul A. Vaughan, Spencer M. Lui, Ian J. Harrington, Gianni L. Maistrelli: Treatment of unstable fractures of the distal radius by external fixation. JBJS, Vol: 67-B, No:23, 385-389, 1985.
5. John M. Agee.X: External fixation: Tecnical advances based upon multiplanar ligamentotaxis. Orthop Clin North America, Vol: 24, 265-274, 1993.
6. Dennis E. Foster, Joseph A. Kopta.: Update on external fixators in the treatment of wrist fractures. Clin Orthop Rel Res, No:204, 177-183, 1986.
7. Frykman G.: Fractures of the distal radius including sequele-shoulder-hand-finger syndrome: Disturbance of the distal radioulnar joint and impairment of nerve function. A clinical and experimental study. Acta Orthop, Scand, 108, 1967.
8. Seitz W.H.Jr., Froimson A.I.: Reduction of treatment related complications in the external fixation of complex distal radius fractures. Orthop Rev, 20:169-177, 1991.
9. Gartland J.J., Werley C.W.: Evaluation of healed Colles fractures. JBJS, No:33 (A), 895, 1957.
10. Sarmiento A., Partt G.W., Berry N.C., Sinclair W.F.: Colles fractures: Functional bracing in supination. JBJS, 57-A, 311, 1975.
11. Ccheck M.: Long term follow up treatment of comminuted fractures of the distal end of the radius by transfixation with Kirschner wires and cast. JBJS, 44-A, 337, 1962.
12. Richard A. Sanders, Frederick L Keppel, John I. Waldrop: External fixation of distal radia fractures: Results and complications. J. Hand Surg, Vol: 16-A, No:3, 385-391. 1991.

# BÖLÜM - I

## ÜST EKSTREMİTE KIRIKLARI

## KISIM - 8

# DİSTAL RADİUS KIRIKLARINDA AÇIK REDÜKSİYON, PLAK ve/veya EKSTERNAL FİKSATÖR UYGULAMA

Ahmet EKİN*, K. YALDIZ*, H. BOYA**, Mustafa TÜRKYILMAZ**

Distal radius kırıkları tüm kırıklar içinde en sık görülen kırıktır. Yüksek enerjili yaralanmalardan kaynaklanan aşırı parçalanma ayak bileğinin pilon kırıklarındakine benzer. Elbileği yük taşımamakla birlikte, onun tam olmayan redüksiyonu radiokarpal eklemde yük geçişinde anormallikler oluşturmaktadır. Bu anormal yük geçişi sonucunda eklemde artroz daha çabuk gelişmektidir(9). Cerahın amacı kırık sonrası sorunları yok etmek için anatomiyi mümkün olduğunca normale yakın düzeltmektir(13).

Distal radius kırıklarında tedaviyi seçmik için temel ilke kırığın stabilitesinin anlaşılmasıdır. Önemli miktarda metafizyel parçalanma genelikle instabiliteyi işaret eder ve bu tip kırıklarda tek bir tedavi metodu redüksiyonu ve onun korunmasını sağlamak için yeterli değildir(9).

Bu çalışmamızda distal radius parçalı kırıklarında plak ve/veya eksternal fiksatör uygulamalarımızı ve sonuçlarımızı değerlendirdik.

### Materyal ve Metod

1992-1994 yılları arasında kliniğimizde açık redüksiyon ve plaklı internal fiksasyon ve/veya dinamik elbileği eksternal fiksatörü uygulanmış parçalı distal radius kırıklı 25 hasta değerlendirildi. Yaş ortalamaları 45.2 (20-58) olan 15'i bayan 10'u erkek toplam 25 hasta çalışmaya dahil edildi.Hastalar AO, Fernandez ve Mayo sınıflandırmasına göre sınıflandırıldı. AO'ya göre, 1 (Tip A2), 1 (Tip A3), 2 (Tip B2), 2 (Tip B3), 3 (Tip C1), 4 (Tip C2), 12 (Tip C3), Mayo'ya göre 2 (Tip 1), 5 (Tip II), 5 (Tip III), 13 (Tip IV), Fernandez sınıflamısına göre ise, 1 (Tip 1), 2 (Tip II), 4 (Tip III)., 5 (Tip IV) ve 13 (Tip V) hasta vardı. Tüm hastalar en az iki yıl (ort. 31.2 ay) takip edildi. Klinik değerlendirme Modifiye Green-O'brien skorlama ve Gartland ve Werley kötü puanlama sistemlerine göre yapıldı.

Kapalı redüksiyonu takiben yapılan radyografik değerlendirmede 5°'den fazla dorsal ve 15°'nin üzerinde volar açılanma, eklem yüzünde 1 mm'den fazla basamaklanma ya da fragmanlar arası ayrılma, diğer elbileğine göre 2 mm'den fazla radial sapma ve 2mm'den fazla radial kısalık kabul edilemez redüksiyon kriterleri olarak alındı ve bu gruba giren radius distal uç

* Dokuz Eylül Üniversitesi, Tıp Fakültesi, Ortopedi ve Travmatoloji Anabilim Dalı.

kırıklı hastalarda açık redüksiyon ve internal fiksasyon uygulandı. Ameliyattan önceki ve sonraki radyografik izlemlerde bu kriterler değerlendirildi (Tablo 1A. 1B). Bu 25 hastanın 9'unda yalnız volar plaklı ve 6'sında yalnız dorsal plaklı internal fiksasyon ve alçı tesbiti uygulanırken, kalan 10 hastanın 6'sında volar plaklı ve 4'ünde dorsal plaklı fiksasyona ilave olarak dinamik elbileği eksternal fiksatörü uygulandı (Şekil 1.2.3). Altı hastada metafizyel parçalanma nedeni ile internal fiksasyona greftleme ilave edildi. Eksternal fiksatör dördüncü haftada çıkartıldı.

Ameliyattan sonra birinci ayda haftalık, 3. aya kadar aylık ve daha sonra 6., 12. ve 24. aylarda radyografik kontroller yapıldı. Klinik değerlendirmeler 10. haftada, 6., 12., 24. aylarda yapıldı.

**Tablo 1A:** Plaklı internal fiksasyon ve alçılı tesbit uygulanan hastalarda Ameliyattan önce ve 2 yıl sonunda ortalama radyografik ölçüm değerleri

| Ortalamalar | Radial uzunluk | Radial şift | Radial inklinasyon | Volar tilt | Dorsal tilt | Radial kısalık |
|---|---|---|---|---|---|---|
| Ameliyattan önce | 7.2 mm | 3.8 mm | 12.8° | 27.3° | 29.2° | 3.8 mm |
| Ameliyat. önce. 2.y. | 10.3 mm | 1.1 mm | 21.2° | 5.1° | 3.8° | 1.2 mm |

**Tablo 1B:** Plaklı internal fiksasyon ve elbileği eksternal fiksasyonu uygulanan hastaların ameliyattan önce ve sonra ortalama radyografik ölçüm değerleri

| Ortalamalar | Radial uzunluk | Radial şift | Radial inklinasyon | Volar tilt | Dorsal tilt | Radial kısalık |
|---|---|---|---|---|---|---|
| Ameliyattan önce | 7.3 mm | 3.5 mm | 12.7° | 28.1° | 29.8° | 3.6 mm |
| Ameliyattan sonra | 11.2 mm | 0.8 mm | 21.3° | 4.8° | 2.7° | 1.0 mm |

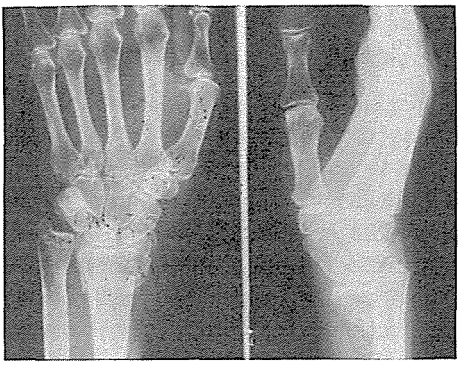

***Şekil 1a:*** *Radius distal uç kaymış kırığı*

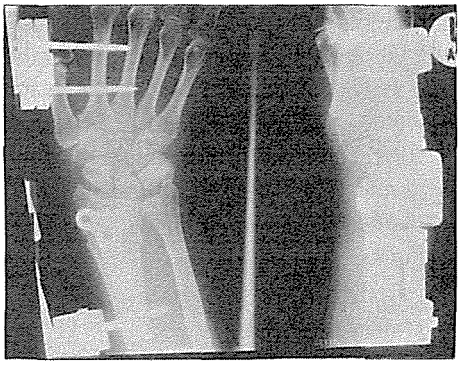

***Şekil 1b:*** *Reduksiyon ve plak tesbiti sonrası radyografisi*

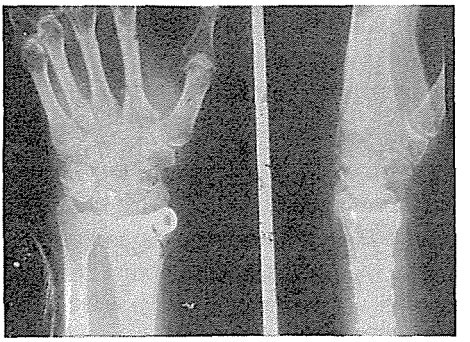

*Şekil 2: Cerrahi redüksiyon ve plak tesbiti sonrası geç dönemdeki radyolojik kontrol*

## Sonuçlar

Modifiye Green ve O'Brien skorlama sistemine göre 13 hastada çok iyi, 8 hastada iyi ve 2 hastada orta ve 2 hastada yetersiz sonuç elde edilirken Gartland ve Werley'e göre 12 hastada çok iyi, 7 hastada iyi, 4 hastada orta 2 hastada yetersiz sonuç elde edilmiştir. İki yıllık izlem sonunda hareket genişliği değerlendirmesinde tüm hastalarda ortalama 65.2° volar fleksiyon, 62.2° ekstansiyon. 70.8°süpinasyon, 82.4° pronasyon, 25.8° ulnar deviasyon ve 15.8° radial deviasyon saptanmıştır. Yaralanmış tarafta kavrama gücü diğer tarafa göre ort. %79 olarak saptandı. Eksternal fiksatör ve plak uygulanan hastalarda eklem hareket genişliğinin ve kavrama gücünün daha kısa sürede, daha yüksek değerlere ulaştığı saptandı. Ayrıca radyografik izlemlerde başlangıçta elde olunmuş redüksiyon, eksternal fiksasyon ve alçılı tesbit edilen iki grupta 2 yılık izlem sonunda, belirgin kaybolmamakla birlkte alçı ile tesbit edilenlerde eksternal fiksatör uygulananlara göre daha fazla redüksiyon kaybı gözlendi. 2 yıl sonunda tüm hastalardan 3'ünde (%12) radyografik olarak artritik değişiklikler saptandı.

## Komplikasyonlar

Eksternal fiksatör uygulanan 2 hastada oral antibioterapi ile gerileyen çivi yolu enfeksiyonu gözlendi. Birinde 4 haftada gerileyen 2 hastada ise devam eden ve dekompresyon gerektiren toplam 3 hastada karpal tünel sendromu bulguları gözlendi. Tüm hastaların 4'ünde (%16) refleks sempatik distrofi gelişti.

## Tartışma

Distal radius kırıklarında tedavinin amacı normal anatomiyi ve fonksiyonu sağlamaya yönelik olmalıdır. Önemli oranda parçalanma genellikle instabiliteyi işaret eder. Metafizyel çapın %50 veya daha fazlasını kapsayan parçalanma sıklıkla kollapsı belirtir ve eklem yüzeyinin dorsal tilt artışına neden olur. Aşırı parçalanmalı kırıklarda redüksiyon mümkün olmakla birlikte, bunun korunması güçtür. Bu nedenle belirgin instabiliteli olgularda stabiliteyi sağlayan bir kırık fiksasyon metodu seçilmelidir(9).

Fischer ve Putnam (4) kompleks eklemiçi ve dışı distal radius kırıklarını tama yakın fonksiyonel sonuçlu tedavi etmek için açık redüksiyon, plak fiksasyonu ve eksternal fiksasyonla nötralizasyon tekniğini bildirmişlerdir.

Bradway ve ark.(3) 16 hastalık deplase, parçalı distal radius kırıklarında açık redüksiyon ve internal fiksasyonun veya bu tekniklerin eksternal fiksasyonla kombine edilmesi gerektiğini destekleyen sonuçlar bildirmiştir.

Nötralizasyon cihazları kırık sahasını çaprazlayan stresleri etkisiz kılar ve küçük, instabil fiksasyon ekniklerin iyeterli kılmayı sağlar. Ekstrinsik elbileği motor stresleri elbileği kırıklarını zorlar ve kollapsa katkıda

bulunur. Bu kuvvetler, elbileği eksternal fiksatörü ile nötralize edilebilir. Eksternal kuvvetlerin nötralizasyonu olmaksızın, küçük fiksasyon cihazları kollapsa karşı koymak için çok yetersiz kalabilecektir.(9) Ayrıca eksternal fiksasyonun kırığın redüksiyonunun korunmasında alçılı immobilizasyona oranla daha effektif olduğu ve elin fonksiyonlarının daha iyi olduğu karşılaştırmalı çalışmalarla gösterilmiş (6,7). Bizim çalışmamızda da eksternal fiksatör uygulananlarda alçı tesbitine göre elin kavrama gücünün %12 ve elbileği ekleminin hareket genişliğinin ortalama %10 daha fazla olduğu gözlendi.

Distal radius kırıklarında anatomik redüksiyonu sağlamanın, sonucu belirgin derecede etkilediğinin anlaşılmasından sonra parçalı, eklem içi kırıklarda sadece kapalı manipülasyonun yetersiz kaldığı birçok çalışmada belirtilmiştir(2,8,11). Porter ve Tollman eklem içi kırık fragmanlarının kapalı distraksiyon ile redüksiyonunun güçlüğünü deneysel olarak tanımlamışlardır(11). Böylece eklem içi fragmanların açık redüksiyonunun artan önemi kabul görmektedir. Hastings ve Leibovic(5) son yıllarda açık redüksiyon tekniklerinin endikasyonlarını tanımlamışlardır. Bu teknikler yalnız veya eksternal fiksasyon ile kombine kullanılabilir.

Bradway ve ark. (3) açık redüsiyon ve internal fiksasyonla tedavi ettikleri deplase eklem içi kırıklı 16 hastada Gartland ve Werley sistemine göre %81 iyi ve çok iyi klinik sonuç bildirmişlerdir. Bu hastaların 10'unda internal ve eksternal fiksasyonu kombine olarak kullanmışlardır. Bu sonuçların deplase, parçalı, eklem içi distal radius kırıklarında açık redüksiyon ve internal fiksasyon ve/veya eksternal fiksasyon gözönünde bulundurulmasını desteklediğini belirtmişlerdir.

Bass (1) AO klasifikasyonuna göre C3 kırıklı 12 hastaya kombine internal ve eksternal fiksasyon uygulanmış ve 10 hastada Green-O'brien sistemine göre iyi ve çok iyi sonuç bildirmiştir.

Missakian ve ark.(10) açık redüksiyon ve internal fiksasyonla tedavi ettikleri 32 hastada Gartland ve Werley'e göre %87 iyi ve çok iyi sonuç ve %80 normal hareket genişliği ve yaralanmış tarafta yakalama kuvvetinin karşı tarafa göre ortalama %73 olduğunu belirtmişlerdir.

Bizim sonuçlarımız da, literatürle uyumludur ve distal radius parçalı, kaymış eklem içi kırıklarında açık redüksiyon ve internal fiksasyon ve bunun eksternal fiksasyonla kombinasyonu anatomik restorasyonu oluşturmada ve bunun devamlılığının sağlanmasında başarılı bir yöntemdir. Ayrıca son yıllarda artroskopik yardımlı redüksiyonun da, distal radius parçalı eklem içi kırıklarında eklem yüzeyinin tam restorasyonu ve stabilitenin korunması için bu tekniklerle kombine ya da tek başına kullanımı yaygınlaşmaktadır.

## Kaynaklar


1. Bass RL, Blair WF, Hubard PP. Results of combined internal and external fixation for the treatment of severe AO-C3 fractures of the distal radius. J hand Surg 1995: 20-A: 373-81.
2. Basset R. Displaced intraartricular fractures of the distal radius. Clin Orthop 1987; 214: 148-52.
3. Bradway JK. Amadio PC, Cooney WP. Open reduction and internal fixation of displaced, comminuted intra,articular fractures of the distal end of the radius 1989 71-A(6): 839-47.

4. Fischer MD, Putnam MD. Complex distal radius fractures. Orthop Consult 1990: 11:1.

5. Hastings H, Leibovic SJ. Indications and techniques of open reduction, internal fixation of distal radius fractures. Orthop Clin North Am 1993; 24: 309-26.

6. Howard PW, Stewart HD, Hind RE, Burke FD. External fixation or plaster for severly displaced comminuted Colles' fractures. J Bone Joint Surg 1989; 71-B(1): 68-73.

7. Jenkins NH, Jones DG. External fixation of Colles' fractures. J Bone Joint Surg 1987; 69-B(2): 207-11.

8. Knirk JL, Jüpiter JB. Intra-articular fractures of the distal end of the radius in young adults. J Bone Joint Surg 1986: 68-a: 647-59.

9. Leibovic SJ, Geissler WB. Treatment of complex intra-articular distal radius fractures. Orthop Clin North Am 1994: 25(4): 685-706.

10. Missakion ML. Cooney WP, Amadio PC, Glidewell HL. Open reduction and internal fixation for distal radius fractures. J Hand Surg 1992; 17-A:/45-55.

11. Porter ML, Tollman RM. Peilon fractures of the wrist: Displaced intraarticular fractures of the distal radius. J Hand Surg 1992: 17-B: 63-68.

12. Putnam MD. Changing indications for surgical stabilization of complex distal radius fractures. Current Opinion in Orthopedics 1994: 5. 35-42.

13. Seitz WH. Complications and problems in the management of distal radius fractures. Hand Clin 1994; 117-23: 10(1).: 117-23.

# BÖLÜM - II

## PELVİS - KALÇA - FEMUR KIRIKLARI

## KISIM - 1

# ASETABULUM KAYMIŞ (DEPLASE) KIRIKLARINDA CERRAHİ TEDAVİ SONUÇLARIMIZ

Bayram MAVUŞOĞLU*, Tayfun GÖRE*, Ercüment ARSLAN*, Ahmet SEBİK*

Asetabulum kırıklarının oluş nedenleri arasında 1. sırayı trafik kazaları, 2. sırayı ise yüksekten düşme alır. Bu yüksek enerjili travma sonucu meydana gelmelerdir. Hastaların çoğu genç erişkinlerdir.

1960'lı yıllara kadar konservatif yöntemlerle tedavi edilen bu kırıklarda sonuçların yeterli olmaması nedeni ile ilk defa Robert Judet tarafından deplasmanlı asetabulum kırığına cerrahi girişim uygulanmıştır. Bu kırıkların tedavisi; son 30 yıldan beri çok gelişmiştir. Judet ve Letournel'in katkıları ile redüksiyon ve fiksasyon teknikleri ile birlikte tanı, sınıflama ve cerrahi kırıkları için modern tedavinin temel ilkeleri; anatomik redüksiyon, stabil internal fiksasyon ve erken harekettir (2,5,9,12,13).

Tedavide en önemli prognostik kriter; asetabulumun yük taşıyan çatısının eklem düzenliliğinin sağlanması ve femur başının asetabulum içindeki konsantrik redüksiyonu ve stabilitesidir. Bu iki amaç sağlandığında hastaların büyük bölümünde iyi sonuçlar alınacaktır.

**Materyal ve Metod**

Temmuz 1990 - Ocak 1996 tarihleri arasında kliniğimize başvuran 57 hastadan ameliyat edilen 38 olgu değerlendirilmiştir. Yaralanma nedenleri; 31 olgu'da trafik kazası, 7'sinde ise yüksekten düşme'dir. Yaş ortalaması 33.3 (19-54) idi. 35 hastada diğer ek sistem yaralanması, 3 olguda siyatik sinir lezyonu vardı.

Asetabulum kırıklarında cerrahi endikasyonlarımız;

1. Kırık hattının 3mm"den büyük deplasmanı
2. Eklem hareketlerini engelleyen eklem içi fragmanlar
3. Femur başının çıkığı ile birlikte olan posterior instabilite
4. Çok parçalı kırıklarda; eklemi total kalça protezine hazırlamak

Tüm olgular ameliyat öncesi A-P, iliak oblik ve obturator oblik grafiler ve BT çekilerek "Letournel ve Judet sınıflaması" na göre kırık tiplemesi yapıldı ve uygun giriş yolları planlandı. Femur başı subluksasyonu olan olgular iskelet traksiyonuna alındı. Rutin olarak derin ven trombozu profilaksisi uygulanmaya baş-

* Sosyal Sigortalar Kurumu, İzmir Eğitim Hastanesi. Bozkaya - İzmir

landı. Olgular, ortalam 5.3 gün (2-17 gün) de ameliyata alındılar. 38 olgu'nun 12'si erken duvar, 4'ü her iki kolon, 3'ü ön kolon, 4'ü transvers + arka duvar, 6'sı transvers, 8'i arka kolon, 1'i T kırığı idi.

Giriş yollarının belirlenmesinde kırığın tipi esas alındı. 33 olguya posterior Kocher-Langenbeck, 3 olguya ilio-inguinal, 1 olguya modifiye iliofemoral, 1 olguya da triradiat giriş uygulandı.

Kırık fragmanları; özel redüksiyon teknikleri ve özel redüksiyon klempleri kullanılarak redükte edildikten sonra 3.5 mm'lik kortikal veya spongioz vidalar ve düz veya eğri değişik boylarda rekonstrüksiyon plakları ile internal fiksasyon uygulandı. 12 olguda sadece vida, 26 olguda plak-vida tespiti yapıldı. Ameliyatta 1 gün önce başlamak üzere 3 gün süre ile 1. kuşak sefalosporin + aminoglikozid kombinasyonu ile antibiyotik profilaksisi, hastaneye yattığı andan itibaren başlamak üzere indometasin (25 mg x 3 /gün) ile 6 ay süre heterotopik ossifikasyon profilaksisi uygulandı. Ameliyat sonrası 2. günde diren alındıktan sonra kalça pasif hareketlerine başlandı. Ameliyat sonrası 8. haftaya kadar yük verilmedi, bu süreden sonra kısmi yüklenme, 12. haftadan sonra tam yüklenme verilerek koltuk değnekleri ile yürümeye izin verildi. Olgular 1'"er ay aralıklarla radyolojik kontrollere tabi tutuldu.

## Sonuçlar

Ameliyat sonrası çekilen grafilerde redüksiyonlar değerlendirildi. Tam (1 mm'den küçük deplasman) ve tama yakın (1-2 mm. deplasan) redüksiyon elde edilen olgu oranı %84.1 idi.

Ameliyat sonrası ölüm, derin ven trombozu iatrojenik siyatik sinir lezyonu oluşmadı. Bir olguda %2.6 derin enfeksiyon görüldü. Olguların ortalama takip süresi 2.1 yıl (18 ay -42 ay)'dır. Son kontrollerde klinik sonuçlar; hastaların aktivitesi, yürüme kabiliyeti, eklem hareket sınırları ve ağrı kriterleri ile değerlendirildi. %63.1 çok iyi, %26.3 iyi, %7.8 orta, %2.6 kötü bulundu. Kötü olarak değerlendirilen 1 olgu derin enfeksiyon gelişen olguydu. 1.5 yıldan sonraki röntgen kontrollerinde 8 (%24) olguda postravmatik artroz, 3 olguda (%7.8) heterotopik ossifikasyon görüldü.

## Tartışma

Deplasmanlı asetabulum kırıklarının cerrahi tedavisindeki klinik ve fonksiyonel sonuçların kalitesi; ameliyatta elde edilen redüksiyonun kalitesi ile doğru orantılı olduğu tüm yayınlarda belirtilmiştir. Bu nedenle asıl amaç tam anatomik redüksiyon elde etmektir. Asetabulum ve pelvisin üç boyutlu anatomisi nedeniyle anatomik redüksiyonu sağlamak oldukça zordur. Bu tamamen; ameliyattan önce kırık tipinin iyi tanımlanmasına ve buna en uygun giriş yolunun saptanmasına, ayrıca direkt ve indirekt özel redüksiyon tekniklerini iyi bilen bu konuda oldukça deneyimli cerraha gerek vardır. Arka kolon, arka duvar, transvers +arka duvar kırıkları için lateral dekubitus pozisyonun Kocher-Langenbeck girişi, ön kolon, ön duvar kırıkları için supin pozisyonunda ilio-ingiunal giriş arasında tam bir uyum vardır. Fakat hem ön hem de arka kolonu tutan kompleks kırık tipleri için optimal giriş yolu üzerinde yazarlar arasında ayrılıklar vardır(1,2,3,4,7,8,10,11,14) Her iki kolonu aynı anda ortaya koymak için değişk "geniş girişler" kullanılmıştır. Bunların ilki Letournel ve Judet(4,6,8,12) genişletilmiş iliofemoral giriş", daha sonra Mears(13,14) ve arkadaşları "triradiate giriş" ve Reinert ve arkadaşları tarafından "Marylanda girişi" tanımlanmıştır.

Bunların hepsi, çoğu olguda her iki kolunun direkt görülmesini ve asetabulumun anatomik redoksiyonuna izin verir. Fakat, bunların hepsinde iliak kanadın dış yüzünün ortaya konması için, abduktor kasların sıyrılmasına veya büyük trokanterin osteotomisini gerektirir. Bu nedenlerle, izole anterior veya posterior girişleri göre morbiditenin (kanamanın çokluğu, enfeksiyon, myositis ossitikons, eklem sertliği gibi) görülme sıklığını artırır.

Morbidite riskini düşük tutmak için gerek posterior, gerek anterior tek bir kesi ile, kompleks kırıklarda karşı taraftaki kırık fragmanlarını redükte etmek "inderek redüksiyon teknikleri" ile mümkün olabilmektedir.

## Kaynaklar


1. Bray TJ, Esser M, Fulkerson L: Osteotomi of the trochanter in open reduction and internal fixation of acetabular fractures. J Bone Joint Surg 69 A: 711, 1987.
2. D'Aubigne M: Management of acetabular fractures in multipl trauma. J. Trauma 8:333, 1968.
3. Goulet JA, Bray TJ: Complex acetabular fractures Clin. Orthop. 240:9, 1989.
4. Judet R, Judet J, Letournel E: Fractures of the acetabulum: Classification and surgical approach for open reduction. J Bone Joint Surg 46 A: 1615. 1964.
5. Letournel E: Acetabuler fractures: Classification and management. Clin. Orthop 151:81, 1980.
6. Letournel E: The results of acetabular fractures treated surgically: 21 years experience. In Sledge CB. The Hip: Proceedings of 7th Open Scientific Meeting of Hip Society. St. Louis. CV Mosby 42-85. 1979.
7. Letournel E, Judet R: Gractures of acetabulum. 2nd ed. In Elson RA (ed). Berlin, Springer Verlag 1993.
8. MLetournel E: Acetabuler Fractures: Classification and management. Clin. Orthop 151:81. 1980.
9. Matta JM, Mehne DK, Roffi R: Fractures of the acetabulum. Early results of a prospective study. Clin Orthop. 205: 241. 1986.
10. Matta JM: Operative indications and choice of surgical approach for fractures of acetabulum. Tech Orthop 1:13. 1986.
11. Matta JM, Merrit PO: Displaced acetabular fractures. Clin Orthop 280: 83, 1988.
12. Maya KA: Fractures of acetabulum. Orthop Clin. North Am. 18:43. 1987.
13. Mears D, Skura DS, Gordon R, MC Kernan S: Long term follow-up of operatif managed acetabuler fractures. Orthop Trans. 16:221, 1992.
14. Mears DC, Rubash H: Pelvic and acetabular fractures. Throfare NJ, Charles B Slack. 1986.

# BÖLÜM - II

## PELVİS - KALÇA - FEMUR KIRIKLARI

## KISIM - 2

# İNSTABİL PELVİS KIRIKLARINDA CERRAHİ TEDAVİ SONUÇLARIMIZ

Bayram MAVUŞOĞLU*, Tayfun GÖRE*, Ercüment ARSLAN*, Ahmet SEBİK*

Bucholz, Pennal, Tile ve Wadde L; pelvis halk ayaralanmalarının anatomi ve patomekaniğini ortaya koymuşlardır. Sakroiliak eklem; ön ve arka sakroiliak, sakrotuberal ve sakrospinöz ligament kompleksi ile kuvvetlendirilmiştir.

Pelvik kırıklarında çekilen A-P grafilerde, kırıkların lokalizasyonu ve instabilitesi değerlendirilmelidir. Hemipelvisin 1 cm'den daha fazla deplase olması halinde, kırığın potansiyel olarak instabil olduğu kabul edilmektedir. İnstabil kırıklar genellikle sakrum kanadı ve 5. lomber vertebranın spinoz prosesinin avulsiyonu ile birliktedir. Pennal ve arkadaşları; pelvis kırıklarında mekanik bir sınıflandırma (anteroposterior kompresyon, lateral kompresyon ve vertikal makaslama yaralanmaları) yapmışlardır. Daha sonra TILE bunu modifiye ederek cerrahi tedavi endikasyonlarına yol gösteren bir "alfanumerik sınıflandırma" geliştirmiştir.

Eğer, posterior pelvik halka yaralanması (sakro-iliak deplasman, sakroiliak, kırıklı-çıkık, sakral kırık) varsa satabilite değerlendirilmesini daha sağlıklı değerlendirebilmek için BT incelemesi yapılmalıdır.

Antero-posterior standart grafilerde; instabilite kriterleri hemipelvisin 0.5 cm'den fazla yukarı daplasmamı, sakro-iliak eklemin 1cm'den fazla genişlemesi, iliak ayrılmanın 5 mm'den fazla olmasıdır.

### Materyal ve Metod

Temmuz 1990 - Ocak 1996 yılları arasında SSK İzmir Eğitim Hastanesi'nde 22 instabil pelvis kırığına cerrahi tedavi uygulanmıştır. Olguların 7'si bayan, 54'i erkektir. Yaş ortalaması 32.9 (18-51)'dir. Yaralanma nedeni 10 olguda (%86.37 trafik kazası, 3 olguda (%13.6) yüksekten düşmedir. Olguların 21'i kapalı kırık, 1'i açık kırık idi. 22 olguda toplam 24 ek sistem travması mevcuttu.

Kırıklar; TILE sınıflandırması kullanılarka değerlendirilmiştir. 11 olgu tip B (%50), 11'i tip C (%50)'dir. Tip B olgularının 4'üne anterior eksternal fiksatör, 6'sına 4 delikli plak vida ile internal fiksasyon, 1 olguda da serkilaj ile internal fiksasyon uygulandı. Eksternal fiksatör uygulanan olgu ameliyat sonrası 2. günde koltuk değnekleri ile yürümesine izin verildi. Ortalam

* Sosyal Sigortalar Kurumu, İzmir Eğitim Hastanesi. Bozkaya - İzmir

6 hafta sonra eksternal fiksatörler çıkarıldı.

Plak-vida kullanılan 4 hastada ortalama 4 hafta sonra koltuk değnekleri ile yürümesine izin verildi.

Tip C1 11 olgunun, 4'ünde Simpson ve arkadaşlarının tanımladığı yöntemle; hasta supin pozisyonda iken ön iliak kristanın üzerinden girilerek retroperitoneal olarak ekleme ulaşıp redüksiyondan sonra 2 adet 2 delikli dinamik kompresyon plağı paralel olarak yerleştirilerek tespit edilmiş ve anterior eksternal fiksatör ile kombine edilmiştir. 4'ünde yalnız anterior çift plak+vida uygulanmıştır. 1 olguda posterior sakro-iliak long. kesi ile açık redüksiyon ve 2 adet 45 mm. boyunda 6.5 mm'lik 2 adet spongioz vida ile transilioskral olarak tespit uygulandı. Sakral ala (kanat) kırığı ile birlikte sakro-iliak kırıklı çıkığı olan 2 hasta yüzüstü pozisyonnda iki taraflı uzunlamasına sakro-iliak kesi ile girilip açık redüksiyon yapıldıktan sonra ortalama 12 cm. uzunluğunda 2 adet 6 mm. kalınlığında yivli rot ve iki tarafta uygulanan çift somunlarla tespit ve kompresyon uygulandı. Hasta sırt üstü çevrilip anterior eksternal fiksatör ile kombine edilmiştir.

## Sonuç

Tip B bir olgu ameliyat sonrası akciğer embolisi nedeniyle kaybedildi. Tip C anterior çif-plak-vida uyguladığımız bir olguda derin enfeksiyon (%4.54) çıktı. 2 olguda eksternal fiksatör çivi yolunda hafif enfeksiyon (%9) görüldü. Fakat her iki enfeksiyonda da eksternal fiksatör zamanında çıkarıldı.

Ortalama izleme süresi 22.3 aydır. Tip B 2 olguda sadece aşırı eksersizden sonra hafif pelvik ağrı (%5) vardı. Diğer 9 olgu eski işlerine döndüler (%95.5). Tip C 11 olgunun 5'inde sonuç çok iyi (%45.4), 3 olguda sadece aşırı egsersizden sonra orta şiddetde pelvik ağrı (%27.2) 2 olguda (%18.2) hafif ağrı, 1 olguda da hafif aktivitede ağrı vardı.

## Tartışma

Pelvik instabilite, özellikle politravmatize bir hastada agresif ve iyi planlamanın bir tedavi programı gerektirir. Bütün politravmatize hastaların tedavi protokollerinde, ilk aşamayı resusitasyon oluşturmaktadır. Pelvik kırıklı hastada erken fizik muayene ve radyolojik değerlendirmeler yapılmalıdır. Çeşitli sınıflandırma sistemler vardır(1,2,3,6). Pelvisin farklı bölgelerindeki farklı yönlere doğru olan instabilite yaralanma mekanizması ile ilgilidir. Yaralanmanın tipini (TypA, B veya C) ve anatomik lokalizasyonun belirlemek tedaviye yön verir. Bu bulgular, ameliyat endikasyonunun konulması ve yerinde stabilizasyon için seçilecek materyalin seçiminde fayda sağlar.

Pennal ve Massiah; 42 olguluk serisinde yüksek oranda kaynama gecikmesi ve kaynamama bildirmiştir. Holdswarth 1948'de yayınladığı sakro-iliak dislokasyonlu 27 olguluk serisinde 15 (%55.5) hastasının şiddetli pelvik ve bel ağrısı nedeni ile eski aktivitesine dönemediğini bildirmiştir. Yine Huittinen ve Slatis,(11) olgularının %32'sinde belirgin yürüme bozuklukları ve %70 ciddi ağrı bildirmiştir.

İnstabil pelvis kırıklarında; konservatif tedavi ile elde edilen tam olmayan anatomik redüksiyonuna bağlı gelişen geç sekellerin oranının yüksekliği(4,5) nedeniyle son on yıldan beri tedavi cerrahi stabilizasyona doğru yönelmiştir(4,8,10) ve

yıllarla artan sayıda cerrahi tedavi uygulanmaya başlanmıştır.

Mears ve Fu, Tile ve diğer yazarlar (12,13); farklı eksternal fiksasyon cihazları ile yaptıkları uygulamalarda, hiçbir eksternal fiksatörün tek başına vertikal instabil kırıklarda yeterli stabilizasyon sağlamadığını görmüşlerdir. Bu nedenle anterior internal veya eksternal fiksasyona kombine edilen posterior sakro-iliak kompleksin stabilizasyonu için internal fiksasyon teknikleri geliştirmişlerdir.

İnstabil kırıklarda, pelvisin anatomik redüksiyonu ve stabil fiksasyonunun, hem primer mortaliteyi azalttığı, hem de geç sekellerin azaltılmasında çok etkili olduğu çeşitli yayınlarla(4,5,7,9) bizim 22 olguluk serimiz paralellik göstermektedir.

## Kaynaklar


1. Bucholz R: The pathological anatomy of Malgeigne Fracture-dislocations of pelvis. J Bone Joint Surg. 63.A.400. 1981.
2. Burgess A, Eastridge B. Young J. et al: Pelvic ring disruption: Effective classification systems and treatment protocols. J Trauma 30: 848, 1990.
3. Ganz R, Krushell R, Jakob R, Küffer J: The anti-shock pelvic clamp. Clin. Orthop 267, 1991.
4. Henderson R: Long-term result of nonoperatively treated pelvic disruption. J Trauma 3: 41, 1989.
5. Matta J. saucedo T: internal Fixation of Pelvic Ring Fractures. Clin Orthop 242: 83, 1989.
6. Pennal G, Tile M, Waddel J.: Pelvic disruption. Assesment and classification. Clin. Orthop 151: 12, 1980.
7. Ragnarsson B, Olerud C.: Anterior square-plate fixation of sacroiliac distruption. Acta Orthop. Scand 64: 138, 1993.
8. Rothenberger D, Velasco R: Open pelvik fractures: A lethal injury J Trauma 18: 184, 1978.
9. Simpson LA, Waddel JP: Anterior approach and stabilization of the disrupted sacro-iliak joint. J Trauma 27: 1332, 1987.
10. Sinnott R, Rhodes M, Brader A: Open pelvic fractures Am J. Surg. 163: 283, 1992.
11. Slatis P, Kraharj E: External fixation on unstable pelvic fractures. Clin. Orthop. 151: 173, 1980.
12. Tile M: Pelvic ring fractures: Should they be fixed? Bone Joint Surg. 70B: 1, 1988.
13. Mears D, Fu F: Modern cancepts of external skeletal fixation of pelvis. Clin. Orthop 151: 65, 1980.

# BÖLÜM - II

## PELVİS - KALÇA - FEMUR KIRIKLARI

## KISIM - 3

# ANTERO - POSTERİOR PELVİK İNSTABİLİTELERİN TEDAVİSİ

Uğur YENSEL*, Kemal AKTUĞLU*, Hakkı ÖNÇAĞ*, Alp VARILSÜHA**

Pelvis halkasının kırıkları tüm kırıkların %1-3'ünü oluşturur(3,4,6,12,18,23). Pelvik boşluk içinde önemli yumuşak organ, damar ve sinir yapılarının bulunması, pelvik yaralanmalar sonrasında yüksek mortalite ve morbidite görülmesine neden olur(1,3,6,8,9,10,11,14,18,22,26, 27,29,30, 31,33,35,38,41,42,43).

Mortalite; yeni teknik ve cerrahi yaklaşımlarla azalmaktadır. Ancak halen %10-30 oranında seyretmektedir(1,3,6,8,14,29, 30,31,43).

Pelvis halkasının stabil olmayan kırıklarını 1859 yılında ilk kez Malgaigne tanımlamıştır. Daha sonra Peltier, Dommise, Sullivan posterior pelvisin önemini vurgulamışlardır(16). Pelvis instabilite kavramını ilk kez Slatis ortaya atmıştır(35). Pelvis kırıklarındaki güncel bilgilere ise Pennal ve Tile'nin çalışmaları ile ulaşılmıştır(28,39,40,41).

Vertikal pelvis kırıklaında hamak tedavisi ilk ve çok uzun süre tek tedavi yöntemi olarak kullanılmıştır. Daha sonra iliak kanata yerleştirilen çapraz çiviler veya kancalar kullanılmıştır. Simfizis pubis internal fiksasyonunun veya serklajını etournel ve Judet'in eksternal fiksatör uygulamaları izlemiştir(16).

Hoffman tipi fiksatörler ve dinamik aksiyel fiksatörler uygulanmıştır.

Posterior pelvisin önemi ve instabilite kavramını takiben, hem anterior hemde posterior osteosentez önerilmeye başlanmıştır(12,28,33,39,40).

Bizde bu klinik ve cerrahi gelişmeler ışığında, pelvis kırıklarını değerlendirdik ve instabil olarak kabul edilen olguları; anterior ve posterior olmak üzere fikse ettik.

### Materyal ve Metod

Mart 1992 - Mart 1996 tarihleri arasında instabil pelvis halkası kırığı tanısı ile 21 hastaya cerrahi tedavi uygulandı. Bu tarihler arasında Ege Üniversitesi Tıp Fakültesi hastanesi acil servisine 249 olgu başvurdu. Bunlardan 57 tanesine instabil pelvis halkası kırığı tanısı konuldu. 21'i kliniğimizde cerrahi olarak tedavi edildi. Olguların 17'si erkek, 4'ü bayan, en genç 15,

* Ege Üniversitesi Tıp Fak. Ortopedi ve Travm. Anabilim Dalı Öğretim Üyesi., ** Araş. Gör.

en yaşlısı ise 66 yaşındaydı (Ortalama 33). 19 olgu trafik kazası sonrası başvururken, 2 olgu yüksekten düşme sonucu başvurdu.

Olgular Tile sınıflamasına göre değerlendirildi (2,16,28,44). Buna göre kırık tipleri, 5 olgu Tip B (B2: 3 olgu, B3: 2 olgu), 16 olgu Tip C (C1: 11 olgu, C2: 3 olgu, C3:2 olgu) şeklindeydi. 8 olgu ilk değerlendirmeleri ardından intra-abdominal kanama, perine-rektum yırtığı veya ürolojik yaralanmalar nedeniyle acil olarak ameliyata alındı. Acıl ameliyata alınan 8 olgudan 5'ine anteriordan DAF tipi fiksatör ile stabilizasyon uygulandı. Vital fonksiyonları düzelen 2 olguya, daha sonra ikinci bir ameliyat ile posterior pelvisin stabilizasyonu amacı ile transiliak rodlarla osteosentez uygulandı.

Elektif koşullarda 13 olgu ameliyat edildi. Bunlardan 8'ine aynı seansta, eksternal fiksatörler ile anterior fiksasyon ve rod'larla posterior internal fiksasyon uygulandı. Olguların sadece 4'üne yalnız posterior fiksasyon, 1'ine ise sadece anterior eksternal fiksasyon uygulandı. 21 olgunun 16'sında (%73.8) ek organ ve sistem yaralanmaları mevcutttu.

Pelvisi stabil hale getirilen olguların, ameliyat sonrası dönemde hemen yatağında aktif-pasif germe egzersizlerine başladı. Ameliyat sonrası 24. saatte yatağında oturtulan olgular, 48. saatte walker ile ayağa kaldırılıp mobilize edildiler. Fiksatörleri çıkarma süresi 3-6 hafta arası olup ortalama 4.2 haftadır.

## Bulgular

Olgular Majeed'in tanımladığı fonksiyonel skorlama sistemine göre değerlendirildi(24) 16 olguda çok iyi, 4 olguda iyi, 1 olguda ise orta sonuç elde edildi. Olguların izlem süresi en az 5 en fazla 48 aydır (ortalama 23.7). Olguların tümü 48 saat içinde mobilize oldular, dolayısıyla uzun süren immobilizasyon komplikasyonları görülmedi. 2 olguda çivi yolu enfeksiyonu, 1 olguda siyatik sinir paralizisi görülürken, hiçbir olguda fiksatör çıkarılması ardından redüksiyon kaybı gözlenmedi.

## Tartışma

1. İnstabil pelvis halkası kırıkları yüksek enerjili travmalar sonucu görülür. Politravma olgularında multidisipliner yaklaşım gereklidir.

2. Politravmalı bir olguda bozulan hemodinamiğin bir nedini de, pelvis halkasına bağlı kırıklar olabilir.

3. Hemodinamik ve pelvik instabiliteyi düzeltmek için öncelikle anterior fiksasyon gereklidir. Kompresif etkisi intrapelvik kanamayı kontrol altına alır.

4. Hastanın genel durumu düzelince posterior instabilite internal fiksasyon ile ortadan kaldırılır. Erken dönemde yapılması retroperitoneal aralığın tampone edici etkisini bozabilir.

5. Bu multidisipliner girişimler içerisinde travmatolojik cerrahi;

- Hayat kurtarcıdır,
- Mortabiliteyi azaltır,
- Erken hareket sağlar,
- Vital bulguları hıza dizültir(12,28,33, 39,40).

## Kaynaklar

1. Bosch U, ohlemann T, Tscherne: primary Management of Pelvic İnjuries, Orthopaedics 21: 385-392, 1992.

2. Bucholz RW: The pathological anatomy of the Malgaigne fracture dislocation of the pelvis, J Bone Joint Surgery 63 A: 400-404, 981.
3. Burgess AR, Til M: Fractures of th pelvis, Rockwood and Green's Fractures in Adults, 3. Baskı, S: 1399-1442, Philedephia, J.B. Lippincott Compan, 1991.
4. Campbell WC: Fractures of hip and pelvis, Campbell's Operative Orthopaedics, 8. Baskı, S: 960-977, St Louis, Mosby-Year Book Inc. 1992.
5. Edeiken-Monroe BS, Browner BD, Jakson H: The role of Standard reontgenograms in the evaluation of instability of pelvic ring distrubtion, Clin Orthop, 240: 63-78, 1989.
6. Failinger MS, Mc Ganity PLJ: Unstable fractures of pelvic ring,: Current concepts review, J Bone Joint Surgery 74A781-791, 1992.
7. Ganz R, Krushell RJ, Jakob RP, Küffer J: The antishock pelvic clamp. Clin Orthop 267: 71-78, 1991.
8. Ghanayem AJ, Stover MD, Goldstein JA, Bellon E: Emergent treatment for pelvic fractures Comparison of methods for stabilization, Clin Orthop 318: 75-80, 1995.
9. Goldstein A, Phillips T, Selafani SWA: Early open reduction and internal fixation of the distruped pelvic ring, J Trauma 26: 325-333, 1986.
10. Gary H: Osteology, Gray's Anatomy of the Human Body, 36. Baskı, S: 378-390 Londra, Churchill-Livingstone, 1984.
11. Gary H: Osteology, Gray's Anatomy of the Human Body, 36. Ed. S: 373-477 Londra, Churchill-Livingstone, 1984.
12. Gruen GS, Mears DC: Fractures of the pelvic ring, Surgery of the muskuloskeletal system, 2. Baskı, S: 2493-2515, New York, Churchill -Livingstone, 1990.
13. Honson PB, Milne JC, Chapman MW: Open fractures of pelvis. Review of 43 cases, J Bone Joint Surgery 73B: 325-329, 1991.
14. Hesp WL, van der Werken C, Keunen RW, Goris RJ: Unstable fractures and dislocations of the pelvic ring; results of treatment in relation to the severity of the injury. Neth J Surgery 37: 148-152, 1985.
15. Hirvensalo E, Lindahl J, Bostman O: A new approach to the internal fixation of unstable plvic fractures, Clin Ortho. 297: 29-32, 1993.
16. Kane WJ: Fractures of pelvis, Rockwood and Green's Fractures in Adults, 2. Baskı, S: 1093-1209, Philedephia, J.B. Lippincott Compan, 1984.
17. Kellam JF: The role of external fixation in pelvic distruptions, Clin Orhop. 241: 66-82, 1989.
18. Kellam JF, Browner BD: Gractures of the pelvic ring, Skeletal Trauma. SX 805-897, 1. Baskı, Philedelphia, W.B. Saunders Company, 1992.
19. Kellam JF, Mc Murty RY, Paley D, Tile M: The Unstable pelvic fracture: Operative treatment, Orthop Clin. North Am. 18: 25-41, 1987.
20. Kricun ME: Fractures of the pelvics. orthop Clin. North Am. 21: 573-590, 1990.
21. Lange RH, Hansen SG: Pelvc ring distruptions with symphysis pubis diastasis. Clin Orthop 201: 130-137, 1985.
22. Leenen LPH, van der Werken G, Schoots F, Goris RJA: Internal fixation of open unstable pelvic fractures. J Trauma 35: 220-225, 1993.
23. Matta JM, Saucedo T: Internal fixation of pelvicring fractures. Clin Ortho 242: 83-97, 1989.
24. Majeed SA: Grading the oucome of the pelvic fractures. J Bone Joint Surgery 71B: 304-306, 1989.

25. Majeed SA: External fixation of the injured pelvis. J Bone Joint Surgery 72B: 612-614, 1990.

26. Majeed SA: Neurologic deficts n major pelvic injuries. Clin Orthop. 282: 222-228, 1992.

27. Mc Laren AC, Rorabeck CH, Halpenny J: Long-term pain and disability in relation to residual deformity after displaced pelvic ring fractures. Can J Surg. 33: 492-494, 1990.

28. Pennal G, Tile M, Waddell J, Garside H: Pelvic distruption assesment and classification. Clin Orthop. 151-12-22, 1980.

29. Pohlemann T, Bosch U, Gannslen A, Tscherne H: The Hannover experience in manegement of pelvic fractures. Clin Orthop. 305: 69-80, 1994.

30. Reimer BL: Acute mortality associated with injuries of the pelvic ring: the role of early patient mobilization and external fixation. J Trauma 35: 671-675, 1993.

31. Routt M, Simonian PT, ballmer F: A rational approach to pelvic trauma. Resuscitation and early definitive stabilization. Clin Orthop. 318: 61-74, 1995.

32. Rupp RE, Ebraheim NA, Jackson WT: Anatomic and radiographic considerations in the placement of anterior pelvic external fixator pins. Clin Orthop. 302: 213-218, 1994.

33. Semba R, Yasukawa K, Gustilo R: Critical analysis of results o 53 Malagaingne fractures of pelvis. J Trauma 25: 535-537, 1983.

34. Show JA, Eng et al: posterior stabilization of pelvic fractures by use of threaded compression rods. Case reports and mechanical testing. Clin Orthop. 192: 240-254, 1985.

35. Slatis P, Huittinen VM: Double vertical fractures of the pelvis. A roport of 163 patients. Acta Chir Scand. 138: 799, 1972.

36. Slatis P, Karahurju EO: External fixation of unevitable pelvic fractures: Experiences in 22 patients treated with a trapezoid compression fame. Clin Orthop. 151: 73, 1980.

37. Slatis P: Fractures and dislocations of the pelvic girdle. EFORT, Eurepaen Ins Course Lecture. Vol I, S: 97-101, 1993.

38. Sobotta Atlas of Human Anatomy, Urban, Swarzenberg, Munih, 1982.

39. Tile M, Pennal G: Pelvic distruptions: Principles of management. Clin Orthop. 151: 56-64, 1980.

40. Tile M: fractures of the pelvis and acetabulum. Baltimore, Williams & Cilliams, 1984.

41. Tile M: Pelic ring fractures. Should the be fixed? J Bone Joint Surgery 70B: 1-12, 1988.

42. Trafton PG: pelvic ring injuries. Surg Clin North Am 70: 655-669, 1990.

43. Tscherne H, Regel G: Care of polytraumatized patient. EFORT, Eurepaen Ins Course Lecture. Vol II, S: 86-97, 1995.

44. Young JWR, Resnik CS: Fractures of the pelvis. Current concept of classification. Am J Radiology 155: 1169-1175, 1990.

# BÖLÜM - II

## PELVİS - KALÇA - FEMUR KIRIKLARI

## KISIM - 4

# ASETABULUM KIRIKLARININ DEĞERLENDİRİLMESİ VE TEDAVİSİ

Y. ÖNEM*, M. ÇAĞLAYAN*, F. ÖZHAN*, V. SERİN*

Amacımız, kliniğimizde asetabulum kırıklarında uyguladığımız tedavi yöntemlerini, kırıkların sınıflandırılmasında ve uygun cerrahi ya da konservatif tedavinin seçilmesinde B.T. incelemenin önemini araştırarak tedavi sonuçlarımıza etkisini retrospektif bir çalışma ile değerlendirmektir.

### Materyal Metod

Kliniğimizde 11.06.1990 il 01.12.1995 tarihleri arasında asetabulum kırığı tanısı ile tedavi edilen 25 hasta bu çalışmaya alındı. Ortalama izlem süresi 30.6 aydı (12-78 ay). tile sınıflaması kullanıldı. Buna göre; yedi hasta Tip 1 A, bir hasta Tip 1 B, beş hasta Tip 1 B2, üç hasta Tip 2 A, iki hasta Tip 2 B, bir hasta Tip 2 B 2, beş hasta Tip 2 C ve bir hasta Tip 3 C grubunda idi. Bütün hastalara acil serviste direkt grafilerle asetabulum kırığı tanısı konulduktan sonra, BT ile kalça ekleminin incelemesi yapıldı. Hastalardan sekizinde cerrahi, diğerlerine ise konservatif tedavi uygulandı. Cerrahi tedavide bir olguda genişletilmiş iliofemoral girişim, bir olguda triradiat girişim ve diğerlerinde de Kocherlangenbeck girişim uygulandı(1,2,3,4,5,6).

Endikasyonlarımız; stabil olmayan posterior kırıklı çıkıklar, traksiyonla femoral başın yetersiz redüksiyonu, yük taşıyan asetabulum çatısında deplasman, eklem içi fragman bulunması ve devam eden siyatik sinir palsisi idi(1).

Hastaların sonuçlarının değerlendirilmesinde ağrı, hastanın hareket kabiliyeti, kalça hareket genişliklerini temel alan d'Aubigne ve Postel sınıflandırması kullanılmıştır(5). Redüksiyonda 0-1 mm kayma (deplasman) anatomik, 2-3 mm kayma yeterli ve 3 mm üzeri kayma yetersiz olarak kabul edilmiştir(5).

### Sonuçlar

Cerrahi tedavi edilmesine karar verilen hastaların üçüne B.T. inceleme öncesinde konservatif tedavi öngörülmüştü. Acil serviste çekilen direkt ön-arka, yan ve oblik grafilerin yetersizliği, hastaya ağrı nedeniyle pozisyon vermedeki güçlükler gibi sebeplerle B.T. inceleme yapılmadan tam olarakkırık sınıflandırması yapılmadı.

* Dr. Muhittin ÜLker Acil Yardım ve Travmatoloji Hast. 2. Ortopedi ve Travma. Kliniği.

Cerrahi yöntemle tedavi edilen vakaların dördünde anatomik redüksiyon elde edildi. Üçünde yeterli ve birinde yetersiz deküksiyon vardı. Hastaların klinik değerlendirmesinde üçünde çok iyi, ikisinde iyi ve üçünde zayıf sonuçlar alındı.

Konservatif yötemle tedavi edilen 17 hastanın onunda çok iyi, dördünde iyi ve ikisinde zayıf sonuçlar alındı. Konservatif yöntemle tedavi edilen 83 yışındaki bir hastaya, ağrı ve yürüme güçlüğü nedeni ile iki yıl sonra total kalça protezi uygulandı.

## Tartışma

Asetabulum kırıklarının tedavisinde cerrahi yöntemler ağırlık kazanmaktadır (1,2,3,4,5,6). Tedavi yöntemine karar verirken patolojinin tam olarak ortaya konması gerekir. B.T. ile intraartiküler kırık parçaları, her iki asetabulum duvarınn yapısı, sublukasyonunun derecesi ortaya konuabilir(7). Üç boyutlu B.T. ve rekonstrüksiyon görüntüleri ek bilgiler sağlayabilir (8). Cerrahi tedavideki amaç özellikle yük binen bölgede eklem yüzünden anatomik redüksiyon ve stabil internal fiksasyondur. Bunun sağlanmasında koşullar elverdiğince erken cerrahi uygulanması, kırığın özelliğine, lokalizasyonuna göre girişim yolu kullanılması önemlidir(1,2,3,4,5,6). Seçilmiş olgularda daha sonraki total kalça protezi uygulamaları için gerekli kemik stoğunun sağlanabilmesi ve ameliyatın başırısı açısından anatomik olmasa da redüksiyon denenmelidir.

Biz olgularımızı direkt röntgen grafileri yanında B.T. ile de değerlendirdik. Klinik olarak asetabulum kırıklarının tedavisine yaklaşımda etkin yöntemin seçilmesinde direkt radyolojik grafilerin yanında B.T. incelemenin de yapılmasının gerekli olduğu, bunların ışığında uygun girişim yoluna karar verilmesi ve cerrahi redüksiyon yapılacaksa erken yapılması kanısındayız.

## Kaynaklar


1. Heeg M., Klasn H.: Operative Treatment For Acetabular Fractures. J.B.J. Surg (Br) 72B: 383-6, 1990.
2. Johnson E., Matta J.M.: Delayed Reconstruction of Acetabular Fractures 21-120 Days Following Injury. Clin. Orthop & R.R., 305: 20-30, 1994.
3. Letournel E.: The Treatment of Acetabular Fractures Through the Illioinguinal App-


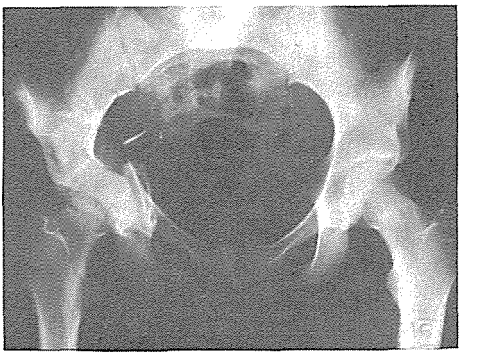

***Şekil 1:*** *Ameliyat Öncesi*

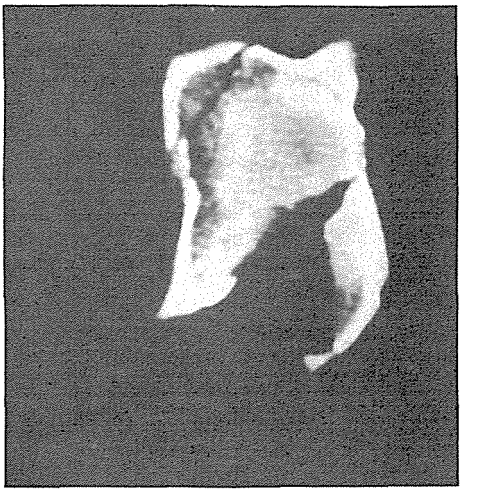

***Şekil 2:*** *Ameliyat Öncesi BT Görüntüsü*

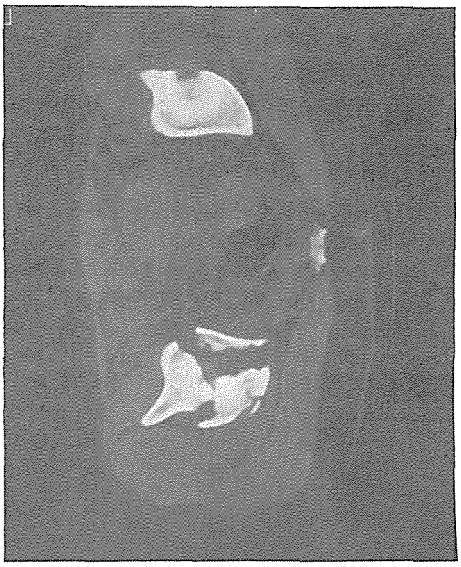

***Şekil 3:*** *Ameliyat Öncesi*

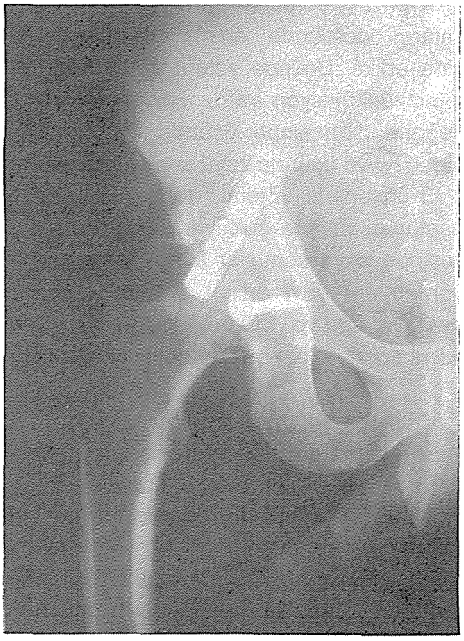

***Şekil 4:*** *Ameliyat Sonrası*

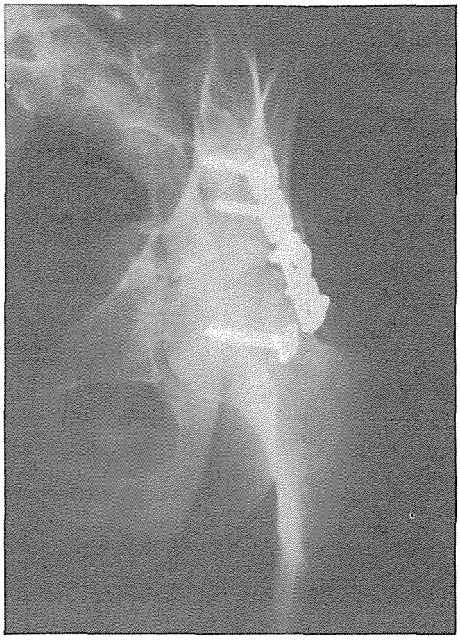

***Şekil 5:*** *Ameliyat Sonrası*


rocach. Clin. Orthop R.R. 2902: 62-76, 1993.

4. Matta J.M., Merrıtt P.: Displaced Acetabular Fractures. Clin. Orthop. & R.R. 230: 83-97, 1988.
5. Matta J.M.: Operative Treatment of Acetabular Fractures Through the Illioinguinal Approach. Clin. Orthop & R.R., 305: 10-19, 1994.
6. Reusch P.D., Holdener H.: A Prospective Study of Surgically Treated Acetabular Fractures. Clin. Orthop & R.R., 305: 38-46, 1994.
7. Shirkhoda A., Brashear R.: Computed Tomography of Acetabular Fractures. Radiology, 134: 683-88, 1980.
8. White M.S.I.: Three-dimensional computed tomography in the assassment of fractures of the acetabulum. Injury, 22(1): 13-19, 1991.

# BÖLÜM - II

## PELVİS - KALÇA - FEMUR KIRIKLARI

## KISIM - 5

# KOMPLEKS ASETABULUM KIRIKLARINDA CERRAHİ DENEYİMİMİZ

Mehmet AŞIK*, İbrahim TUNCAY*, Hayati DURMAZ*, Ömer TAŞER*

Asetabulum kırıkları gerek teşhis, gerekse tedavi planlanması ve uygulanması açısından bir çok güçlükler arzeden kırıklardır. Bu kırıkların göreceli olarak nadir görülmesi ve cirrahi girişim teknikleri açısından tartışmalı olması yeterli deneyim birimini engellemektedir(15).

Asetabulum kırıklarının değerlendirmedeki ana nokta, eklem yük binme yüzeyinin restorasyonudur. Yük binme yüzeyinin kötü rekonstrüksiyonu baştan kötü sonucu kabullenme anlamına gelir. Son yıllardaki eğilim, eklem yüzeyinin rekonstrüksiyonunu sağlayan cerrahi girişimler lehinedir.

Biz de bu çalışmamızda cerrahi tedavi uyguladığımız ve yeterli takibini yapabildiğimiz 35 olgudan edindiğimiz deneyimleri sunmayı amaçladık.

### Materyal Metod

İstanbul Üniversitesi İstanbul Tıp Fakültesi Ortopedi ve Travmatoloji Anabilim Dalında 1970-1995 yılları arasında 75 kompleks asetabulum kırığı olgusunda açık redüksiyon ve internal tesbi uyguladık. Yeterli klinik ve radyolojik takibini yapabildiğimiz 35 olgunun klinik ve radyolojik takibini değerlendirdik. Olgularımızın 20'si (%58) erkek, 15'i (%42) bayandı. Ortalama yaş 44 (21-50) idi. Takip süremiz en az 1 yıl, en çok 21 yıl olmak üzere ortalama 10.8 yıldı. Deplase asetabulum kırığının yanısıra 12 posterior, 9 santral çıkık vardı. Bütün olgularda standart ön-arka, Judet'in 45' iliak ve obturator oblik grafileri çekildi. 22 olguda klasik bilgisayarlı tomografi, 10 olguda 3 boyutlu bilgisayarlı tomografi kullanıldı.

Olgularımız radyolojik olarak Tile kriterlerine göre sınıflandırıldılar. 15 olgu posterior tip, 20 olgu ise transvers tipte idi. Klinik değerlendirme ise Rowe-Lowell, Thompson-Epstein, Toronto, Harris ve Merle D'Aubigne değerlendirme skalasından adapte edilen basit ve kolay uygulanabilen bir skorlama tablosu ile yapıldı.

Klinik değerlendirmeye göre %57.1 çok iyi, %14.2 iyi, %11.4 orta ve %17.1 kötü sonuç elde ettik.

3 (%8.57) olgudaki infeksiyon ve 3 (%8.57) olgudaki siyatik sinir felci erken

* İstanbul Üniversitesi Tıp Fakültesi Ortopedi ve Travmatoloji Anabilim Dalı, Çapa.

komplikasyonlarımızdı. Geç komplikasyon olarak 5 (%14.2) olguda heterotopik ossifikasyon, 2 (%5.7) olguda avasküler nekroz ve 7 (%20) olguda dejeneratif artrit saptandı.

## Tartışma

Asetabulum kırıklarının tedavisinde asıl amaç, artroz riskini minimuna indirgemektir. Bu yüzden, özellikle eklem yüzünün yük binme alanının restorasyonu önemlidir. Kötü fonksiyonel sonuçların en önemli nedeni kırığın anatomik olmayan redüksiyonudur(6,10,16). Tile, uzun dönem osteortroz oranını uygun rüdüksiyonda %10, uygunsuz redüksiyonda %36 olarak vermiştir(16). Letournel ise, uygun redüksiyon uygulanan olguların %50'sinde 10 ila 25 yıl içinde osteoartroz geliştiğini, uygunsuz redüksiyon uygulananların ise %80' inde 10 yıl içinde osteoartroz geliştiğini belirtmiştir(10).

Anatomik redüksiyon ise öncelikle cerrahi tedavi ile sağlanır. Fakat değişik mekanizmalar sonucu çok çeşit ve tipte kırık oluşabilmesi, cerrahi anatominin güçlüğü, açık redüksiyon ile her zaman anatomik redüksiyon sağlanamaması gibi nedenlerle zaman zaman cerrahi tedaviden çekinilmiştir(7).

Hiç şüphesiz ki, tedavi seçiminde tek kriter deplasman (kayma) miktarı değildir. Deplasmanın yerleşimi de önemli bir kriterdir. Sözgelimi, yük binme alanında küçük bir basamaklaşma artroz riskini artırırken, ön veya arka kolonda, intabiliteye yol açmayacak bir kırık ise konservatif olarak izlenebilir(12,16). Aynı zamanda çıkığın redüktebilitesi, birlikte siyatik paralizisi gibi komplikasyonlar, ipsilateral femur kırığı, eklem içi serbest fragman varlığı cerrahi tedavi endikasyonunda belirleyici kırıterlendir(16). Son yayınlarda konsevatif tedavi kriterlerini değerlendirirken kalça ekleminin stabil ve uyumunun iyi olması gerektiği belirtilmiştir (10). Bu da genelde üç grupta değerlendirilmektedir. Bunlardan ilki, tek bir kırık hattının olduğu ve 3 mm'nin altında deplasman mevcut olan kırıklardır. İkincisi femur başı ve asetabuler çatı ilişkisinin korunduğu distal ön kolon kırıkları ve traksiyon ile uyumlu bir eklem elde edilecek distal transvers kırıklardır. Üçüncü tip ise iki kolunun da kırık olup da traksiyonla sekonder uyumun gelişebileceği kırıklardır. Diğer genel konservatif tedavi endikasyonları ise, anestezi açısından medikal kontrendikasyonlar, önceden varolan artroz, lokal infeksiyon ve pelviste osteopenidir. Bunun dışındaki ekleme yüzünde deplasman ve basamaklaşma gösteren tüm kırıklara açık cerrahi girişim uygulanmalıdır(10,13,16,17).

Cerrahi redüksiyonun başarısı, seçilen cerrahi yaklaşımla direkt ilişkilidir. Dolayısıyla bu da klinik ve radyolojik sonuçları etkileyecektir. Cerrahi girişimde çeşitli yaklaşımlar tanımlanmıştır. Anterior iliofemoral giriş asetabulum ön duvar ve ön kolonun üst bölümü ve iliak kanta ön yarısının kırıklarında kullanılabilir. Letournel'in tanımladığı uzatılmış iliofemoral giriş ile de ön kolona ek olarak iliak kanat ve arka kolunun net görünümü sağlanır. Primer asetabuler deplasman ön kolonda ise anterior ilioinguinal giriş kullanılabilir. Fakat teknik olarak zordur ve femoral kanal disseksiyonu gerekir. Kocherlangenbeck kesisi ise izole arka duvar ve arka kolon kırıklarında sıkça kullanılır. Diğer bir giriş tekniği ise transtrokanterik giriştir. Bunda asetabulum kırığı tipi ve lokalizasyona göre birkaç tip cilt kesisi tanımlanmıştır.

(2,3,10,13,17). İzole anterior kolon kırıkları dışında transtrokanterik girişimin çoğu kırık için ideal yaklaşım olduğu düşüncesindeyiz. Özellikle son dönemlerde bu yaklaşımı sıkça kulanmaktayız ve herhangi büyük bir zorlukla karşılaşmadık.

Asetabulum cerrahisinde ameliyat sonrası geç majör komplikasyonlar, heterotopik ossifikasyon, avasküler nekroz ve artrozdur. Çeşitli yayınlarda heterotopik ossifikasyon oranı %5-50 arasında bildirilmektedir(3,7,10,12,15). Fakat fonksiyonel kısıtlılık yaratma oranı çok daha düşüktür. Biz, 2'si Brooker, Grade I, 2'si Grade II ve 1'i Grade III olmak üzere toplam 5 olguda heterotopik ossifikasyonla karşılaştık. Hiçbirinde fonksiyonel kısıtlılık yoktu ve hiçbir olgumuzda heterotopik ossifikasyona yönelik profilaksi uygulamadık.

Avasküler nekroz genellikle posterior dislokasyonla paralellik göstermektedir (5,6,14). Redüksiyonu gecikmiş olgularda bu oran daha da artmakta, yine bazı olgularda antrozla kombine bir şekilde görülmektedir. Bir olgumuzda femur başında izole avasküler nekroz ve bir olguda artroz ve heterotopik ossifikasyon ile birlikte avasküler nekroz gözledik.

Diğer önemli bir komplikasyon ise artrozdur. Bunda en önemli faktör rezidüel deplasmana yol açan yetersiz redüksiyondur(3,8). Özellikle yük binme alanındaki deplasman ve basamaklanma kabul edilemez. Antrozlu 2 olgumuzu retrospektif değerlendirdiğimizde redüksiyonun yeterli olmadığı gözlenmiştir. Toplam 7 olgumuzda artroz gelişmiştir (%20).

Yazarların çoğu, radyoojik sonuçların klinik sonuçlardan daha iyi olduğunu bildirmişlerdir(4,11,18). Bunun nedeni; radyografik artroz bulgularının daha erken başlamasına rağmen, hastanın şikayetlerinin bundan daha geç ortaya çıkmasıdır. Fakat uzun süreli izlemelerde anlamlı bir fark olmadığı görülmektedir(9,16).

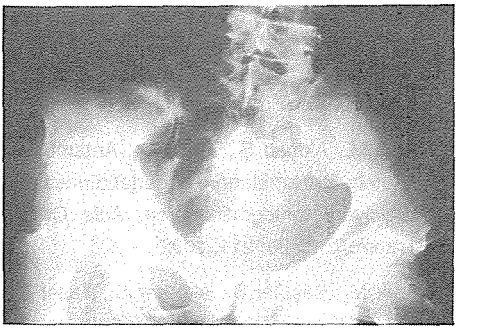

*Şekil 1*

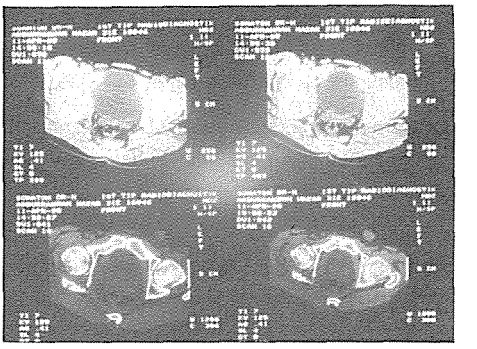

*Şekil 2*

*Şekil 3*

Değerlendirmemiz ortalama 10.8 yıl izleme süremizle, %71.3 çok iyi ve iyi sonuç olarak literatürle uyumludur. Sonuç olarak asetabulum kırıklarının cerrahi tedavisinin deneyimli bir ekip tarafından ve yoğun bakım birimi olan merkezlerde yapılmasını önermekteyiz.

## Kaynaklar


1. Aşık M., Akman Ş., Taşer Ö., Arıtamur A.: Asetabulum kırıklarının değerlendirmesinde bilgisiyarlı tomografinin yeri. Acta Orthop Traum. Turc. 26: 211, 1992.
2. Aşık M., Baştürk S., Akpınar S., Taşer Ö., Akalın Y.: Asetabulum kırıklarının cerrahi tedavisinde insizyon seçimi. Acta Orthop. Traum. Tucr. 28: 81, 1994.
3. Aşık M, Taşer Ö, Akpınar S.: Our surgical treatment results in acetabular fractures. osteosynthesis International, p. 44, 1996.
4. Carnesale, P.G., Stewart M. J., Barnes, S. V: Acetabular disruption and central fracture,dislocation of the hip. J. Bone Joint Surg 57-A, 1054, 1975.
5. Copin, G: Fractures du cotyle. Fractures pures de la puroi posterieure du cotyle, SOFCOT, 1981, Rew. Chir. Orthop. II, 53, 1982.
6. De Lee, J C: Fractures and dislocations of the hip in Fractures in Adults, ed. by Rockwood and Green: J.B. Lippincot Co. 1984.
7. Epstein, H.C: Posterior fracture-dislocation of the hip. Long term follow-up. J. Bone Joint Surg. 56-A: 1103, 1974.
8. Harris, W.H.: Traumatic arthritis of the hip after dislocation and acetabular fractures. J. Bone Joint Surg. 51-A: 737, 1969.
9. Helfet D.: Kişisel görüşme, New York, 1997.
10. Letournel, E. and Judet R.: Fractures of the acetabulum. Second edition, Springer-Verlag, Berlin, 1993.
11. Matta J.M. Mehne D.K., Raffi R: Fractures of the acetabulum. Early results of a prospective study. Clin. Orthop 205: 241, 1986.
12. Matta J.M., and Merritt P.O.: Displaced acetabuler fractures. Clin. Orthop. 230: 83, 1988.
13. Matta J.: Kişisel görüşme. Atlanta, 1996.
14. Senegas J.: Fractures du cotyle. Traitment Chirurgical.
    SOFLOT 1981, Rew Chir. Orthop. Suppl II, 61, 1982.
15. Tile M: Fractures of the acetabulum. Orthop. Clin. North America, 11: 481, 1980.
16. Tile M: Fractures of the Pelvis and Acetabulum. Baltimore, Williams and Wilkins, 1984.
17. Tile M.: Kişisel görüşme. San Fransisco, 1997.
18. Tipton W.W., D'Ambrosia R. O, Ryle G. P.: Non-operative management of central fracture,dislocations of the hip. J. Bone Joint Surg 57-A: 888, 1975.

# BÖLÜM - II

## PELVİS - KALÇA - FEMUR KIRIKLARI

## KISIM - 6

# TRAVMATİK KALÇA ÇIKIKLARI

Tuğrul BERKEL*, Haldun ORHUN**, Serhat KESER***, Hakan EREN*

Travmatik kalça çıkıkları oluşturdukları eklem dejenarsyonu ile ileri dönemde ciddi sorunlara yol açabilen bir patolojidir. Bu nedenle travmatik kalça çıkıklı olgularda oluşabilecek sorunların engellenebilmesi için çok kısa zamanda tedaviye geçilmelidir.

Kartal Eğitim Araşırma Hastanesi 1. Ortopedi ve Travmatoloji Kliniğine çeşitli nedenlerle başvuran hastaların 3'nde bilateral olmak üzere 83 hasta kalça çıkığı tespit ettik. Değrelendirmeya aldığımız hastaların ortalama yaşı 35.9, ortalama izleme süresi 37.9 aydı. Olguları çıkığın tipine göre değerendirdik. Çoğunluğu posterior çıkık olan olguların tiplemesi Thompson-Epstain sınflamasına göre yapıldı. Tüm olgular Epstein'in radyolojik ve klinik bulguları ile irdelendi. Sonuçta kalçalarda oluşan artrozik değişikliklerin çıkığın tipine bağlı olduğuna ve avasküler değişikliklerin ise çıkığın redüksiyon zamanı ile ilişkili olduğuna karar verdik. Bu sonuçların ışığında travmatik kalça çıkıklarının tedavisinde çıkığın tiplemesinin önemli olduğunu saptadık.

Travmatk kalça çıkıkları (TKÇ) ilerleyen dönemde oluşturdukları femur başı avasküler nekrozu ve koksartroz sorunları nedeniyle dikkatli davranılması gerekli olan bir patolojidir. Günümüzde çoğunluğu trafik kazası nedeniyle oluşmaktadır(4). Güçlü bir anatomik yapıya sahip olan bu eklemi çıkaran travma şiddeti nedeniyle diğer organlardaki patolojiler ve aynı taraftaki kırıklar nedeniyle gözden kaçabilme olasılığını unutmamak gerekir.

### Olgular ve Yöntem

1989-1996 tarihleri arasında kliniğimize başvuran kalça çıkığı saptanmış 83 olgunun 86 kalçası değerlendirilerek avasküler nekroz ve koksartroz yönünden araştırıldı. Olgularımızın 62'si (%74.7) erkek, 21'i (%25.3) bayandı. En küçük yaş 2, en büyük yaş 73 olmak üzere ortalama 35.9'dur. Olgularımızdan 3'ü bilateral, olmak üzere 50'si sol kalça, 30'u sağ kalçadır. 6 olgu dışında tüm çıkıklar trafik kazası nedeniyle oluşmuştur. Olguların 3'ü anterior çıkık, 83'ü posterior çıkık olarak değerlendirildi. Posterior çıkık olalar Thompson- Epistein sınıflamasına göre

* Kartal Eğtiim ve Araştırma Hast. 1. Ortopedi ve Trav. Kliniği Şefi., ** Baş. As., *** Asis.

sınıflandırıldı(5,6,7). bu sınıflamaya göre olgular Tablo-1'de gösterilmiştir.

**Tablo 1:** Thompson-Epstein sınıflamasına göre posterior çıkıklı olguların dağılımı

| Tip | I | II | III | IV | V |
|---|---|---|---|---|---|
| Olgu Sayısı | 38 | 15 | 7 | 21 | 2 |

Olguların ek organ yaralanmaları olması nedeniyle genel bir değerlendirme yapılabilmesi amacıyla Baker'ın geliştirdiği Injury Severety Score değerleri hesaplandı. Bu değerlendirme yapılabilmesi amacıyla Baker'ın geliştirdiği Injury Severty Score değerleri hesaplandı. Bu değerlendirmeye göre en düşük değer 9 ve en yüksek değer 36 olmak üzere ortalama 20.63 olarak bulundu. 8 kalça açık redüksiyon ve asetabular kırığı, internal fiksasyonu ile redükte edilirken, 77 kalça Bigelow yöntemi ile kapalı redükte edildiler. Olgularamızın 12'si hariç hepsi ilk 3 saat içinde redükte edilmişlerdir. 4 olgudaki gecikme, bu olgulardaki ek organ patolojilerinin ağırlığı nedeniyle genel durumlarının stabil olmamalarından kaynaklanmaktadır. Diğer 8 olgu ise ortalama 8. saatte redükte edildiler. Bunlardan 1'i radyolojik incelemeleri yapılamadan acil olarak yoğun bakıma alınması nedeniyle yatağında redükte edilmiştir. Bir olgu genel durumunun kötü olması nedeniyle klinik takipte ölmüştür. Bir olgunun Tip V çıkığı vardı ve yaşı nedeniyle Thompson parsiyel endoprotez uygulandı. Tüm olgular ameliyat sonrası dönemde femur suprakondiler bölgeden iskelet traksiyonu ile izlendiler. Redüksiyonu izleyen 5 hafta süre ile traksiyona devam edildi ve 5. haftada traksiyon çivisi çıkarılarak Tip I çıkıklarda parsiyel yük verildi. Yük verme süresi çıkığın tipi ve beraberindeki patolojilerin rolü nedeniyle en erken 40. gün, en geç 110. gün olmak üzere değişken olup, ortalama 70 gündür.

Olgular Thompson-Epstein'nın be-

**Tablo 2:** Thompson-Epstein klinik değerlendirme kriterleri

| Çok iyi | İyi | Kötü | Çok kötü |
|---|---|---|---|
| Ağrı yok | Ağrı yok | Rahatsız etmeyen ağrı | Rahatsız eden ağrı |
| Tam kalça hareketi | Sarbest hareket (%75 kadar) | Sınırlı kalça hareketi | Sınırlı hareket (Adduksiyon) |
| Topallama yok | Hafif topallama | Orta derecede topallama | Yeniden çıkık |
| Röntgen değişikliği yok | Minimal X ray değişikliği | Orta şiddette X ray değişik. | Progressiv Xray değişikliği |

**Tablo 3:** Thompson-Epstein radyolojik değerlendirme kriterleri

| Çok iyi | İyi | Kötü | Çok kötü |
|---|---|---|---|
| Baş-asetabulum uyumu iyi | Baş-asetabulum uyum uiyi | Baş-asetabulum uyumu iyi | Eklem aralığı daralmış |
| Normal eklem aralığı | Minimal daralma | Orta daralma | Femur başı dansitesinde relatif artış |
| Baş. femur dansitesi normal | Minimal de-ossifikasyon | Benekli femur başı, skleroz alanları, dansitede azalma | Subkondral kist formasyonu |
| Spur formasyonu yok | Minimal spur formasyon | Orta spur formasyonu | Sekestre formasyonu |
| Kapsül kalsifikasyonu yok | Miminimal kapsüler kalsifikasyon | Orta ve şiddetli kapsüler kalsifikasyonu | Femur başında gros deformite |
| | | Femur başı subkondral korteks depresyonu | Asetabular skleroz |

**Tablo 4:** Olguların klinik ve radyolojik açıdan değerlendirilmesi

| Tip | Çok iyi | İyi | Kötü | Çok kötü | Toplam |
|---|---|---|---|---|---|
| 1 | 35 | 2 | 1 | - | 38 |
| 2 | 9 | 3 | 3 | - | 15 |
| 3 | - | 1 | 3 | 3 | 7 |
| 4 | - | 8 | 7 | 6 | 21 |
| 5 | - | - | 1 | 1 | 2 |

(Klinik açıdan)

| Tip | Çok iyi | iyi | Kötü | Çok kötü | Toplam |
|---|---|---|---|---|---|
| 1 | 18 | 17 | 3 | - | 38 |
| 2 | 7 | 2 | 4 | 2 | 15 |
| 3 | - | 2 | 4 | 1 | 7 |
| 4 | - | 8 | 9 | 4 | 21 |
| 5 | - | - | 1 | 1 | 2 |

lirlediği klinik ve radyolojik kriterlerin ışığında değerlendirildi(5,6,7) (Tablo - 2-3)

Olguların kontrol sonrasındaki değerlendirmesi Tablo 4'de özetlenmiştir.

## Tartışma

Travmatik kalça çıkıkları hemen her zaman yüksek enerjili travmalarla oluşmaktadır(9,10,14,17,19). Erken dönemlerde iyi sonuçlar elde edilmesine rağmen zamanla progressif değişikliklerin olmasıyla bu sonuçlar kötü yöne dönüşmektedir. TKÇ olgularında beraberideki yaralanmaların da olması nedeniyle olguların çok iyi değerlendirilmesi gereklidir (4,5) TKÇ tanısı konan hastanın tedavisi acil olarak planlanmalıdır. Bu amaçla anatomik ilişkinin yeniden sağlanması esastır (3,10,13,16,19). Erken redüksiyonun prognozu etkilediğini yazan bir çok yazar vardır(1,4,8) Redüksiyona kadar olan zamanın önemi büyüktür. İlk 6 saat en değerli süredir(3,8).

Prognozu etkileyen en önemli gelişmeler kalçada oluşabilecek avasküler nekroz(AVN) ve osteoartrittir. AVN çeşitli yayınlarda %6-27 olarak gösterilmektedir (2,6,7,14,17,19). Bizim olgularımızın %8'inde (5 kalçada) avasküler nekroz gözlenmiştir. Avasküler nekrozun kalçanın redüksiyon zamanı ile anlamlı bir ilişisi olduğunu ileri süren yazarlara karşın bunun etkilemediğini savunanlarda vardır(1,3,4,5, 6,7,9,10,11,12,13,14,15,17,18,19) Steward-Milford AVN oranını kapalı redüksiyon sonrası %15.5, açık redüksiyon sonrası %40 olarak bildirmiştir(14). Epstein ise açık redüksiyonun AVN oranını azalttığını ifade etmektedir. Redüksiyon zamanının da sonuçları etkilediğini belirtmektedir(7). Ancak bunun yanı sıra travma anındaki yaralanmanın şiddeti de etkendir. Bulgularımız ile redüksiyon zamanının AVN gelişmesini sağlayan önemli etkenlerden birisi olduğuna inanıyoruz. Sekonder osteoatrtrit de önemli

bir sorundur. Yazarlar bu sorunu %17-48 oranlarında bildirmişlerdir(19). Yang 125 TKÇ olgusunda 28 osteoartrit saptamış, bunlardan 8'inin redüksiyonunun geç yapıldığını saptamış(18). Olgularımızın 8'inde belirgin osteoartritik değişiklikler saptanmıştır. Bu olgular genellikle 3., 4., ve 5. tip çıkık olmaları nedeniyle değişikliklerin çıkık zamanından çok, çıkığın tipi ile ilgili olduğunu göstermiştir. Asetabulumdaki kondral hasar ve deplasmanın osteoartrit oluşumunda etken olduğunu düşünüyoruz. Bunun yan sıra AVN olayının da osteoartrit gelişiminde etken olduğu açıktır.

## Kaynaklar


1. Berk, H.: Rüdeksiyonu gecikmiş posterior travmatik kalça çıkıklarında tedavi sonuçları, İstanbul, 19082 (İhtisas tezi)
2. De Lee, J.C.: Fractures and Dislocation of the Hip, (Fractures in Adults, Ed. BY Rocwood, C.A.; Coreen, D.P.; Bucholz, R.W.) Third Ed. Volume 2, 1481-1651, J.B.Lippincott Co., Philadelphia, 1991.
3. Dreinhöfer, K.E.; Schwarzkopf, S.R.; Haas, N.P.; Tscherne, H.J.: Isolated Traumatic Dislocation of the hip, JBJS, 76 B:6-12, 1994.
4. Ege, R.: Hareket sistemi Travmatolojisi, 4. Baskı. 494, Yargoçoğlu Mat. Ankara, 1994.
5. Epstein, H.C.: Posterior Fractures-Dislocation of the Hip, JBJS, 43 A: 1079-1098, 1960.
6. Epstein, H.C.; Travmatic Dislocation of te hip, Clin. Orthop., 92: 116-142, 1973.
7. Epstein, H.C.; Posterior Fractures-Dislocation of the Hip: Long term follow-up, JBJS, 56A: 1103-1127, 1974.
8. Hougard, K.; Thompsen, B.: Coxartrosis following Traumatic Posterior Dislocation of the Hip, JBJS, 69A:679-683, 1987.
9. Hougard, K.; Thompsen, B.: Traumatic Posterior Fracture-Dislocation of the Hip with Fracture of the Femoral Head or Neck or Both, JBJS, 70A:233-239, 1988.
10. Kaçan, E.; Eren, H.; Harutoğlu, H.; Türkmen, I.M.: Travmatik Posterior Kalça çıkığı ve kırıklı çıkıklarında tedavi sonuçları, Acta Orthop, Traum. Turc., 25:75-80, 1991.
11. Levin, P.X Hip Dislocation (Skeletal trauma, ed by Browner, B.D.; Jupiter, J.B.; Levine, A.M.; Trafton, P.G.) Volume 2, 1367, W.B. Saunders Co., philadelphia, 1992.
12. Offierski, C.M.: traumatic Dislocation of the Hip in Children, JBJS. 63B: 194-197, 1981.
13. Scholonsky, J.; Miller, P.R.: Traumatic Hip Dislocation in Children, JBJS, 55A: 1057-1063, 1973.
14. Stewart, M.J.; Milford, L.W.: Fracture-Dislocation of the Hip. an end-result study, JBJS, 36A:315-342, 1954.
15. Stewart, M.J.; Mc Caroll, H.R.: Fracture,Dislocation of the Hip. Afollow-up and comparative study. JBJS, 52B: 773, 1970.
16. Stewart, M.J.: Management of fractures of the head of the femur complicated by dislocation of the hip. Orthop. Clin. North. Am. 5:793-798, 1074.
17. Thompsen, V:P: Epstein, H.C. Traumatic dislocation of the Hip, JBJS, 33A: 746-777, 1951.
18. Uphadyay, S:S:; Moulton, A.; Srikrishnamurty, K.: An Analysis of the late effects of traumatic posterior dislocation of the hip without fracturas, JBJS, 65B: 150-152, 1983.
19. Yang, R:S:; tsuang, Y.H.; Hang, Y.S.; Liu, T.K.: Traumatic Dislocation of the Hip, Clin. Orthop., 265-218, 1991.

# BÖLÜM - II

## PELVİS - KALÇA - FEMUR KIRIKLARI

## KISIM - 7

# GENÇ ERİŞKİNLERDE FEMUR BOYUN KIRIKLARININ TEDAVİ SONUÇLARI

Kenan SARIDOĞAN*, M. Yüksel**, E. Orhun***

Bu çalışmada 20-40 yaş grubu femur boyun kırığı olan 13 olgunun tedavi sonuçları ve komplikasyonları retrospektif olarak incelendi. Ortalama izleme süresi 4 yıl 3 ay (en kısa 1 yıl 3 ay, en uzun 13 yıl) olan olguların ameliyat öncesi radyografileri Garden'a göre sınıflandırıldı. Bu sınıflamaya göre kaymamış 2 (GI, GII) olgu, kaymış 10 olgu (GIII) saptandı. GIV'e uyan kırık saptanmadı. 8 Olguya kayıcı plak ve vida, 5 olguya kanüllü vida ile tespit yapıldı.

Ameliyat sonrası 9 olguya Tc99 MDP (metilen Diposfotanat) ile kemik sintigrafisi uygulandı. Sintigrafik değerlendirmede avasküler nekroz ve kaynama yokluğu saptanmadı. Radolojik olarak olgularımızda avasküler nekroz saptanmamış olmasına karşın, 2 olguda (915.4) geç segmental kollaps, 2 olguda (%15.4) kaynama yokluğu saptandı.

Sonuç olarak, genç erişkinlerin femur boyun kırıklarında kaynama yokluğu oranını azaltabilmek için anatomik redüksiyon ve yeterli tespitin, geç segmental kollapsın belirlenebilmesi için uzun takiplerin yapılması gerektiği kanısına varıldı.

### Giriş

Genç erişkinlerin femur boyun kırıkları az rastlanan kırıklar olmasına karşın komplikasyon oranları yüksektir(5,6,9,13). Travmanın yüksek enerjili olması, kırığın kaymış (Garden III, IV) olması ve multiple travma, genç erişkinlerin femur boyun kırıklarında kontrolumuz dışında gelişen faktörlerdir(6). Tedavi edenin kontrolunda olan faktörler ise, erken cerrahi girişim, yeterli redüksiyon ve yeterli tespitir(6,13).

Biz bu çalışmada, 20-40 yaş grubu femur boyun kırıklı olguların tedavi sonuçlarını ve komplikasyonlarını bu faktörler ışığı altında irdelemeyi amaçladık.

### Materyal ve Metod

20-40 yaş grubunda (ort. 32.8) femur boyun kırığı nedeniyle kliniğimizde tedavi edilen 13 olgu retrospektif olarak incelendi

* Doç.Dr., Trakya Üni. Tıp Fakültesi Ort. ve Trav. Anabilim Dalı-Edirne
** Yrd.Doç.Dr., Trakya Üni. Tıp Fakültesi Nükleer Tıp AnabilimDalı - Edirne
*** Uzm. Dr., İstanbul El Cerrahisi ve Mikrocerrahi Merkezi - Aksaray Vtan Hast. İstanbul.

(Tablo 1). Takip süresi ortaama 4 yıl 3 ay (en kısa 1 yıl 3 ay, en uzun 13 yıl) olan olguların 11'i erkek 2'si bayandı. Kırıklar, 6 olguda (2 olgu basit düşme, 4 olgu yüksekten düşme) odüşme, 7 olguda trafik kazası sonucu oluşmuştu. Trafik kazası sonucu kırık oluşan 7 olgunun 6'sında kırığa eşlik eden yaralanmalar mevcuttu. Ameliyat öncesi radyogramlar Garden4a göre sınıflandırıldı. Olguların 2'si (GI, GII) kaymamış, 10'u kaymış (GIII) kırık idi. 1 olgunun ameliyat öncesi radyografileri bulunamadığından değerlendirilemedi. GIV'e uyan kırık kaptanmadı (Şekil 1). 11 olgunun ameliyata alınması için geçen süre ortalama 8 gün (en kısa 2, engeç 20 gün) idi. 8 olguya kayıcı plak ve vida, 5 olguya kanüllü vida ile tespit yapıldı. Çift koltuk değneğiyle 3 ay süreyle kısmı yük verildi. Ameliyat sonrası yaklaşık 3 ay içinde 9 olguya Tc99 MDP ile 3 fazlı kemik sintigrafisi çekilerek kalitatif değerlendirme yapıldı. Normoaktif veya hiperaktif tutulumu olanlara 3 ay sonra tam ağırlık verildi. Femur başı hipoaktif olanlar avasküler nekroz olarak değerlendirildi. Radyolojik olarak; trabeküler yapının yeniden kırık hattı boyunca uzanması ve kırık çizgisinin kaybolması radyolojik iyileşme olarak tanımlandı. 6 ay geçmesine rağmen radyolojik iyileşmesi gerçekleşmeyenler kaynama yokluğu, femur başında yoğunluk değişiklikleri gösterenler avasküler nekroz, femur başının yük binen bölgesinde femur başı küreselliğini kaybetmesi geç segmental kollaps olarak tanımlandı. Olguların son kotrollerinde kalça hareketleri kıyaslamalı olarak muayene edildi. İzlenen hareket kısıtlılığı (minimal de olsa) komplikasyon olarak kaydedildi.

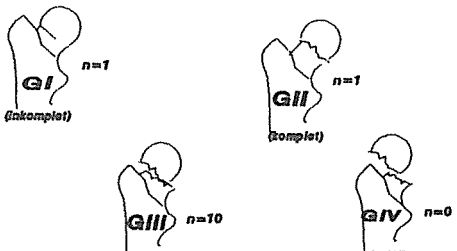


*Şekil 1: Garden Sınıflamasına göre olguların dağılımı*
*1 olgu (Olgu No:8) preoperatif radyografisi bulunamadığından değerlendirmeye alınmamıştır.*

## Bulgular

Ameliyat sonrası yaklaşık üç ay içinde Tc99 MDP kemik sintigrafisi uygulanan ve kalitatif analizleri yapılan 9 olgu ile radyolojik takipleri yapılan tüm olgularda avasküler nekroza ait bulgu saptanmadı. Olgular, hareket kısıtlılığı, kaynama yokluğu ve geç segmental kollaps gibi komplikasyonlar açısından değerlendirildiğinde, 13 olgunun 9'unda (%69.2) komplikasyon geliştiği görüldü. Bu komplikasyonların olgulara göre dağılımı, 5 olguda (%38.5) hareket kısıtlılığı, 2 olguda (%15.4) kaynama yokluğu, 2 olguda (%15.4) geç seğmental kollaps idi. Komplikasyon gelişen 9 olgunun ameliyat öncesi ve sonrası radyografileri yeniden gözden geçirildi. Ameliyat öncesi radyografileri bulunamayan 1 olgu dışında kalan 8 olgunun 7'si kaymış (GIII), 1'i kaymamış (GI) kırık idi. GI kırığı olan bu olguda internal rotasyon kısıtlılığı mevcuttu.

Kaynama yokluğu gelişen 2 olgunun 1'inde kayıcı plak ve vida, diğerinde kanüllü vida ile tespit yapılmıştı. Ameliyat için geçen süre bu olguların birinde sap-

**Tablo 1:** 20 - 40 Yaş Grubu Femur Boyun Kırıklı Olguların Özellikleri

| Olgu No. | Yaş | Cins | Oluş Meka-nizması | Kırık Taraf | Yandaş Yaralanmalar ve Kırıklar | Op. kadar geçen süre (gün) | Garden Sınıflaması | Tespit Yöntemi | Takip süresi (yıl+ay) | Komplikas-yonlar | Sintigrafik bulgular (kalitatif) |
|---|---|---|---|---|---|---|---|---|---|---|---|
| 1 | 32 | E | Basit Düşme | L | 20 yıl önce sol dizüstü ampulasyon | 8 | GII | kayıcı plak ve vida | 6 + 0 | yok | normaktif |
| 2 | 26 | K | TK(*) | R | R femur isim<br>R tibia fibula<br>R patella<br>L tibia fibula kırığı | 2 | GIII | kayıcı plak ve vida | 5 + 0 | sağ femur non-union | normaktif |
| 3 | 20 | E | Basit Düşme | R | R alt ext. polio sekeli | 9 | GIII | kanüllü vida | 4 + 0 | yok | hiperaktif |
| 4 | 38 | E | TK | L | L femur cisim<br>L pilon kırığı | 7 | GIII | kayıcı plak ve vida | 2 + 0 | int. rot. kısıtlı | hiperaktif |
| 5 | 38 | E | TK | R | L trav. kalça çıkığı<br>L asetabulum<br>L Colles kırığı | 6 | GIII | kayıcı plak ve vida | 4 + 0 | sol kalça tüm hareketler kısıtlı | Bil. hiperaktif |
| 6 | 34 | E | Yüksekten Düşme | R | - | 7 | GIII | kayıcı plak ve vida | 1 + 3 | int.rot. kısıtlı | hiperaktif |
| 7 | 40 | E | TK | L | L femur csiim | 6 | GI | kanüllü vida | 2 + 6 | int.rot. kısıtlı | normaktif |
| 8 | 31 | E | TK | R | - | ? | ? | kanüllü vida | 13 + 0 | vida kırılması abd. kısıtlılığı | - |
| 9 | 29 | E | TK | L | - | ? | GIII | kanülü vida | 6 + 0 | non-uninon | - |
| 10 | 32 | K | Yüksekten Düşme | L | - | 3 | GIII | kayıcı plak ve vida | 1 + 6 | geç segmental kollaps | hiperaktif |
| 11 | 28 | E | Yüksekten Düşme | L | R skapula<br>R Colles kırığı | 20 | GIII | kayıcı plak ve vida | 1 + 7 | non-union | - |
| 12 | 40 | E | Yüksekte Düşme | R | - | 10 | GIII | kayıcı plak ve vida | 3 + 0 | geç segmental kollaps | - |
| 13 | 38 | E | TK | L | Pelvis kırığı | 14 | GIII | kanüllü vida | 1 + 8 | yok | hiperaktif |

(*) TK: Araç içi, dişi veya araçtan düşme şeklinde olan trafik kazası.

tanamadı. Diğer kaynama yokluğu olan olguda bu süre 20 gün idi. Her iki kırık kaymış kırık (GIII) idi. Olguların 2'inde de tespitin yetersiz olduğu görüldü. Kaynama yokluğu tedavisini 1 olgu kabul etmedi. Diğer olguya yeniden redüksiyon yapılarak 4 adet kanüllü vida uygulandı ve takipte kaynamanın oluştuğu gözlendi.

Geç segmental kollaps gelişen 2 olguda kırık, kayıcı plak ve vida ile tespit edilmişti. ameliyat için geçen süre birinde 3 diğerinde 10 gün idi. Tanı 1'inde 18 ay, diğerinde 3 yıl sonra kondu. Olgulardan biri semptomatik diğeri asemptomatik idi.

### Tartışma

20-40 yaş grubunda femur boyun kırıkları çoğu kez yüksek enerjili travma ile olur(10,13). Düşük enerji ile oluşan kırıkların zemininde ise değişik nedenlerle oluşmuş osteoporoz veya tekrarlayan stress vardır(10,13,14). Olgularımızın 2'si (Olgu No:1,3) bu özelliktedir. Bu olgularda komplikasyon gelişmemiştir. Diğer 11 olguda ise kırık yüksek enerjiyle oluşmuş ve bu olguların 9'unda (%81.8) hareket kısıtlılığınıda içeren komplikasyonlar gelişmiştir.

Kırığın kayma derecesi arttıkça etraf yumuşak doku yaralanması da artarak komplikasyon oranını artırdığı, ancak kırığın kaymamış olması, erken cerrahi girişim, yeterli redüksiyon ve tespitin bu oranı azaltabileceği bildirilmiştir(13). Ancak Dedrick(4), komplikason gelişen ve gelişmeyen olgular arasında yaptığı kıyaslamalı çalışmada, komplikasyon oranı ile travma şiddeti, ameliyata alınma süresi, kayma derecesi ve tedavi yöntemleri arasında istatistiksel anlamlı bir fark bulamamıştır. Olgu sayımızın az olması nedeniyle, bizim böyle bir istatistiksel çalışma yapma olanağımız yoktur.

Genç erişkinlerin femur boyun kırıklarında görülen komplikasyonlara ait literatür bilgisi Tablo-2'de verilmiştir. Bu tabloya bakarak, olgularımızda avasküler nekroz saptanmamış olmasını açıklamak zordur. Bir görüşü göre, femur boynu kırığı olan her hastada değişik derecelerde avasküler

**Tablo 2:** Genç erişkinlerin Femur Boyun Kırıklarında Literatürde Bildirilen Olgu Sayıları ve komplikasyon Oranları

| Yıl | Yazar | Yaş Grubu | Olgu Sayısı | AVN (*) | Kaynama Yokluğu | Geç Segmental Kollaps |
|---|---|---|---|---|---|---|
| 1976 | R. Protzman | 20 - 40 | 22 | % 86 | % 59 | bilrilmemiş |
| 1984 | M. Swiontkowski | 12 - 49 | 27 | % 20 | yok | 1 olgu |
| 1986 | D. Dedrick | 15 - 50 | 32 | % 36 | % 20 | bildirmemiş |
| 1988 | T. Visuri | 19 - 24 | 12 | % 41.7 | % 25 | bildirmemiş |
| 1993 | C. Gerber | 20 - 50 | 54 | % 10 | % 17 | bildirmemiş |

AVN (*): Avasküler Nekroz

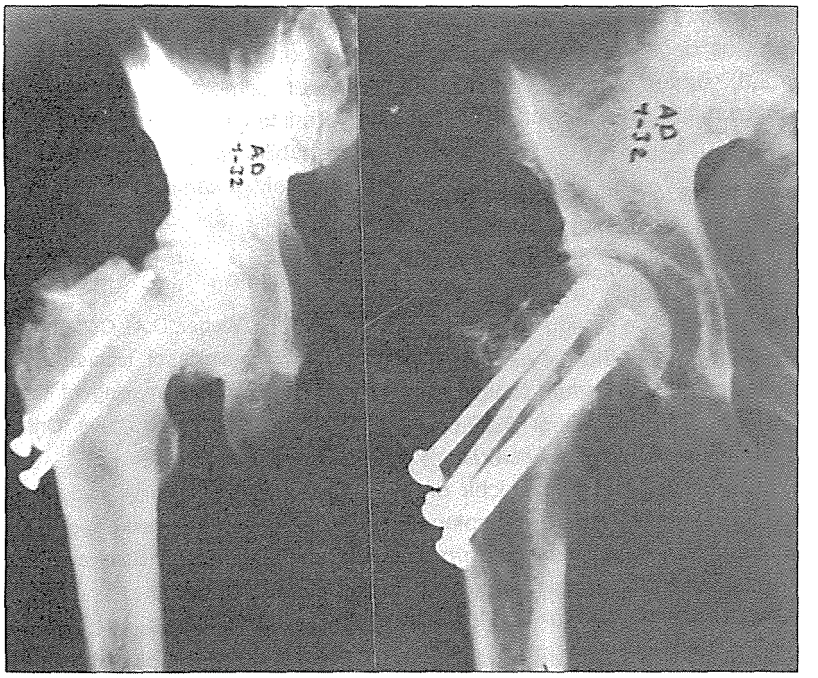


***Şekil 2:*** *Kaynama yokluğu nedeniyle yeniden redüksiyon ve 4 kanüllü vida ile tespit yapılan olguda ameliyat öncesi yetersiz redüksiyon ve tespit görülmektedir.*

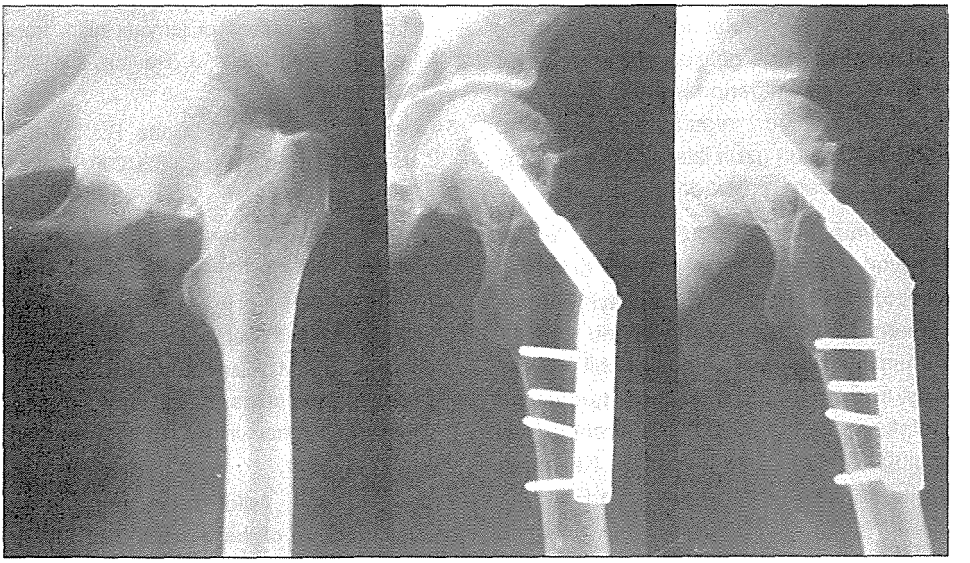

***Şekil 3:*** *GIII kırığı olan olguda kaynama tamamlandıktan sonra femur başının yük binen yerinde gelişen geç segmental kollaps izlenmektedir.*

nekroz gelişmekte ve revaskülerizasyonla bu nekroz yine değişik derecelerde iyileşmektedir(2,3). Bauer(1)'e göre, her avasküler nekrozun klinik ve radyolojik bulgu vermesi gerekmez.

Çalışmamızda, olgu sayısının az olsa,ı GIV kırığı olmaması gibi nedenler yanında, geç segmental kollaps gelişen 2 olgu dışında kalan olgularda avasküler nekrozun klinik belirti ve bulgu vermeden iyileştiği söylenebilir. Femur boyun kırıklarında avasküler nekrozu erken tanımada, kemik sintigrafisinin duyarlılığı %92.5 - %95 olarak bildirmişlerdir(7,8). Ancak bizim kemik sintigrafisi uyguladığımız hiçbir olguda (9 olgu) hipoaktif tutulum saptanmamıştır. Hiperaktif tutulum saptadığımız olguları, iyileşmekte olan avasküler nekroz olarak yorumlamak mümkündür (Tablo -1).

Revaskülarize olan femur başında en son iyileşen bölge femur başının yük binen bölgesidir(2,3). Bu bölgede gelişen kollaps en erken 6 ayda ortaya çıkar ve uzun takiplerde görülme olasılığı artır(12). Geç segmental kollaps gelişen olguların 1'inde tanı 18 ayda diğerinde 3 yıl sonra konulmuştur. Diğer olgularımızda da bu komplikasyonun uzun izlemelerde görülme olasılığı devam etmektedir.

Kaymış kırıklarda (GIII, GIV) komplikasyon oranının fazla olduğu bilinmektedir(6). Neden olarak, kaymayı gerçekleştiren travmanın femur boynu çevresi yumuşak dokularda irreversibil hasar oluşturması, femur boynu posteromedial korteksin parçalandığı ve redüksiyon güçlüğü sorumlu tutulmuştur(5). Kaynama yokluğu gelişen 2 olgumuzda da GIII kırık olması, 1olguda femur boynu posteriorda korteksin parçalı olması, yetersiz redüksiyon ve tespit bu görüşü destekler özelliktedir.

Sonuç olarak, genç erişkinlerin femur boyun kırıklarında kaynama yokluğu oranını azaltabilmek için anatomik redüksiyon ve yeterli tespitin, geç segmental kollapsın belirlenebilmesi için uzun takiplerin yapılması gerektiği kanısına varıldı.

## Kaynaklar


1. Bauer, G., Weber, D.A., Ceder, L., Darte, L. et al.: Dynamics of technetium- 99 ethylendiposphonate imaging of the femoral head after hip fracture, Clin. Orthop., 152: 85-92, 1980.
2. Catto, M.: A histological study of avascular necrosis of the femoral neck after transcervical fractures, j. Bone and Joint Surg. 47B: 749-776, 1965.
3. Catto, M.: The histological appearances of late segmental collaps of the femoral head after trans cervical fractures, J. Bone and Joint Surg. 47B: 777-791, 1965.
4. Dedrick, D.K., Mackenzie, J.R., Burney, R.E.: Complications of femoral neck fractures in young adults, J. Trauma, 26: 932-937, 1986.
5. Gerber, C., Strehle, J., Ganz, R.: The treatment of the femoral fractures, Clin. Orthop. 292: 77-86, 1993.
6. Lowell, J.D.: Results and complications of femoral neck fractures, Clin. Orthop. 152: 162-172, 1980.
7. Lucie, R.S., Fuller, S., Burdick, D.C., Jhonston, R.M.: Early prediction of avascular necrosis of the femoral head following femoral neck fractures, Clin. Orthop., 161: 207-214, 1980.
8. Meyers, M.H., Telfer, D.N., Moore, T.M.: Determination of the vascularity of the femoral neck with technectium 99m-sulphur colloid-Diagnostic and prognostic significance, J Bone and Jonit Surg. 59A: 658-

664, 1977.

9. Protzman, R.R., Burkhalter, W.E.: Fomeral neck fractures in young alults, J Bone and Joint Surg. 58A: 689-695, 1976.

10. Robinson, C.M., Court-Brown, C.M., McQueen, M.M., Christe, J.: Hip fractures in adults younger than 50 years of age-Epidemiology and results, Clin. Orthop., 312: 238-246. 1995.

11. Strömqvist, B., Hansson, L.I., Ljung, P., Ohlin P., Roos H.: Preoperative and postoperative scintimetry after femoral neck fractures, J Bone and Joint Surg. 66B:49-54, 1984.

12. Strömqvist, B., Hansson, L.I., Ljung, P., Ohlin P., Ross H.: Preoperative and postoperative scintimetry after femoral neck fractures, J Bone and Joint Surg. 66B: 49-54, 1984.

13. Swiontkowski, M.F., Winquist, R.A., Hansen, S.T.Jr.: Fractures of the femoral neck in patients between the ages of twelve and forty -nine years old, J. Bone and Joint Surg. 66A: 837-846, 1984.

14. Visuri, T., Vara, A., Meurman K.O.M.: Displaced stress fractures of the femoral neck in young male adults- A report of twelve casse, J Trauma, 28: 1562-1569, 1988.

# BÖLÜM - II

## PELVİS - KALÇA - FEMUR KIRIKLARI

## KISIM - 8

# ÇOCUK KOLLUM FEMORİS KIRIKLARININ TEDAVİSİNİN SONUÇLARI

Adnan KAFADAR*, Gökhan GÜRKAYNAK**, Mücahit GÖRGEÇ***

Çocuk kollum femoris kırıkları nadir görülen kırıklardır. Tüm çocuk kırıkları içerisinde görülme sıklığı (%1)'dir.(1,2,6, 11,12,13) Bu kırıkların önemi seyrek görülmelerine rağmen avasküler nevroz, koksa vara, erken fizyel kapanma, bacak uzunluk eşitsizliği ve psödoartroz gibi komplikasyonların sık gözlenmesinden kaynaklanır(11). Biz bu bildirimizde son beş yılda cerrahi olarak tedavi ettiğimiz çocuk kollum femoris kırıklarının sonuçlarını gözden geçirip diğer yayınlarla karşılaştırdık.

### Materyal ve Metod

1991-1996 yılları arasında Sağlık Bakanlığı Haydarpaşa Numune Hastanesi Ortopedi ve Travmatoloji Kliniğinde tedavi edilip, düzenli kontrollere gelen 18 olgu çalışma kapsamına alındı. 3 olgunun izleme süresi bir yıldan az olduğundan çalışmaya dahil edilmedi. Olguların cinsiyet dağılımı 11 erkek, 7 kız olup yaş ortalaması 9.7 yaştır. (en az 4 - en çok 14 yaş) Taraf tutulumu ise 8 olguda sağ 10 olguda ise sol idi. Olguları etyolojisine göre sınıflandırdığımızda 11'i trafik kazası, 7'si ise yüksekten düşme idi. Başvurma süresi ile ameliyat olma zamanı arasında geçen süre ortalama 9.8 gün idi. Olgularımızın ortalama izleme süresi ise 40.3 aydır.

Kırıklar Colonna sınıflamasına göre değerlendirildi. 1 olgu Tip I, 9 olgu Tip II ve 8 olgu Tip III sınıflamasına girmekteydi. Tüm hastalara cerrahi olarak internal tespit uygulandı. İnternal tespit yöntemi olarak 7 hastaya Knowles pin, 7 hastaya kanüllü spongioz vida, 1 hastaya Ender, 1 hastaya 135 derecelik Richards çivisi ve 2 hastaya da Kadar çivisi kullanıldı. Tüm olgular Ratliff kriterlerine göre; ağrı, hareket açıklığ, aktivite derecesi ve radyolojik olarak değerlendirildi.

### Sonuç

Yapılan klinik ve radyolojik değerlendirmeye göre 10 olgu (%63) iyi, 5 dlgu (%37) ise kötü olarak değerendirildi. Kötü olgularımızın ikisinde avasküler nekroz (AVN) vardı. Bu olguların birinde ek olarak psödoartroz da gelişti ve bu olguya Harris-Müller plağı ile Pauwels osteotomisi uygulandı. Serimizdeki AVN oranı %11'dir.

* Haydarpaşa Numune Hast. Ort. ve Trav. Kln. Baş Asistanı, ** Asist., *** Kl. Şefi Mvn.

Bu oran Davison ve arkadaşlarının serisindeki %47'den, Forlin ve arkadaşlarının serisindeki ve farklı serilerdeki %17-47 arası değişen oranlardan oldukça düşüktür.(2,3,4,5, 11,13) Yine, kötü sonuç gözlenen 2 olgumuzda koksu vara mevcuttu. (%11) Bu oran farklı serilerde %20 ile %30 arası değişmektedir.(2,3,4,5,11,13) Kötü sonuç gözlediğimiz beşinci olgumuzda ise erken derin infeksiyon gelişti, (%5) ve antibiyotik, yumuşak doku debridmanına cevap alınamayınca serebral paralizi sekeli olan bu olgumuza Girdlestone-Taylor ameliyatını uyguladık. Bir olgumuzda da çeşitli serilerde %5-65 arası(11) değişen oranlarda açıklanan prematür fizyel kapanma gözlemledik.

## Tartışma

Çocuk kollum femoris kırıklarının önemi AVN, psödoartroz, koksa vara, prematür fizyel kapanma gibi komplikasyonların oldukça sık gözlemlenmesinden kaynaklanır.(1,2,6, 7,11,12,13,14) Bunlardan AVN oranını etkileyen en önemli faktörler kırığın travma anındaki deplasman derecesi, kırığın TİP I veya II olması ve hasta yaşının 10'dan yukarı olmasıdır.(11) Araştırmacıların çoğuna göre kırığın tespit yöntemi AVN oranını etkilemektedir.(11)

Bizim serimizde de AVN görülen iki olguda TİP II ide ve her ikisinde de yaş 10'dan büyük idi ve kırık travma anında kaymıştı. Ancak genel olarak AVN oranımızın az olmasının sebebi belkide yaş ortalamamızın 10'dan küçük (9.7) ve 18 kırıklı olgumuzun 10 çocuğun kırığının aşırı derecede yer değiştirmemiş olmaması ile açıklanabilir.

Koksa vara oranı ise cerrahi tedavi edilen serilerde konservatif tedavi edilen olgulara göre oldukça düşüktür. Koksa vara deformite sebebi malunyon, AVN, prematür fizyel kapanma, veya bunların herhangi birilerinin kombinasyonu şeklinde olabilir.(3,4,7,11,13) Bizim koksa varalı olgularımızın ikisinde de neden prematür fizyel kapanmadır. Bu olgularımızın birinde kullanılan tespit materyali spongioz vida diğerinde ise Ender çivileridir. Bazı araştırmacılar internal tespit yöntemi fizisi geçince daha yüksek oranda prematür fizyel kapanma bildirmişlerse de (Pforringer ve Rosemeyer) bu komplikasyonda internal tespit yönteminin fizisi geçmesi arasında böyle bir ilişki saptayamamışlardır.(2,3, 8,11) Bizim de bu komplikasyonu gözlemlediğimiz iki olgumuzda tespit yöntemleri fizisi geçmemekteydi. Araştırmacıların çoğu serilerindeki infeksiyon oranını %1 gibi düşük bir oran olarak açıklamışlardır.(2,11,14)

Bizim serimizdeki bu oranı %5 gibi yüksek bir oran olmasını olası sebebi serimizdeki olgu sayımızın bu araştırmacıların serisine göre çok az olmasındandır.

Özet olarak çocuk kollum femoris kırıklarının önemi rastlanma sıklığına değil, komplikasyon görülme sıklığına bağlıdır. Deplase tüm kırıklarda yöntem açık redüksiyon stabil internal tespit olmalıdır. Kırık tedavi sonrası gelişecek komplikasyon oranı eğer internal tespit yöntemi stabil ise kırığın travma anındaki kayma miktarına, çocuğun yaşına ve kırığın anatomik lokalizasyonuna bağlıdır.

## Kaynaklar

1. Baytok G., Koca C., Tan İsmet., Bayram H.; çocuklarda kalça kırığı XI. Milli Türk Ortopedi ve Travmatoloji kongre kitabı, THK. Matb., Ank., 533-535, 1989.

2. Canale, ST., Bovrland WL.: Fractures of the neck and interrochanteric region of the femur in children, J Bone Joint Surg 59-A: 431-443, 1977

3. Canale, S.T.: Fractures of the hip in children and adolescents. Orthop. Clin. North America, 21: 341-352, 1990.

4. Canale, S.T., and King, R.E.: Pelvic and hip fractures. Part II: Fractures of the hip. In fractures in children, edited by C.A. Rockwood, Jr., K.E. Wilkins, and R.E.King. Ed.3.vol.pp 1046-1120 Philadehphia, J.B. Lippincott, 1991.

5. Davison, B.L., and Weinstein, S.L.: Hip fractures in children: A long term follow-up study. J. Pediatry orthop., 12: 355-358, 1992.

6. Ege, R: Çocuklarda Femur Proksimal Bölge Kırıkları, Travmatoloji, s: 2329-2348, Kadıoğlu Matb., Ank., 1990.

7. Erenoğlu M., Eraltuğ Ö., Güler S., Oral B.: Çocuklarda femur boyun kırıkları ve tedavisi. XII. Milli Türk Ort. ve Travm. kongre kitabı, 260-264., THK matb. Ank. 1991.

8. Forlin, E.: Güille, J.T.: Kumar, S.J.: and Rhee, K.J.: Transepiphseal fractures of the neck of the femur in very young children. J. Pediat. orthop., 12: 164-168, 1992.

9. Forlin, E.; Guille, J.T.; Kumar, S.J.; and Rhee, K.J.; Complicatins associated with fracture of the neck the femur in children, J. Pediat. orthop., 12; 503-509, 1992.

10. Fardon, D.F.; Fractures of neck and Shaft of same femur, j. bone. Joint Surg. 52-A 797-799, 1990.

11. Lam S.F. Fractures of the neck of the femur in children, Bone Joint Surg 53-A; 1165-1179, 1971.

12. Laurie: Hughes, ; James H.B.; Fractures of the lead and neck of the femur in children. J. Bone Joint Surg. 76-A: 283-292, 1994.

13. Memik R., Yel M., Mutlu M.: Çocuk femur boyun kırıkları. XIII. Milli Türk Ort. ve Travm. kongre kitabı; 909-912, Türk matbası. Ank. 1994.

14. Ratliff, A.H.; Fractures of the neck the femur in children., Orthop clin. North America, 5; 903-924, 1974.

15. Ratliff. AH.C.; Complications aftre fractures of the femoral neck in children and their treatment. J. Bone and Joint Surg. 46-A; 509-516, April 1964.

# BÖLÜM - II

## PELVİS - KALÇA - FEMUR KIRIKLARI

## KISIM - 9

# İNTERTROKANTERİK FEMUR KIRIKLARININ TEDAVİSİNDE DHS (Dynamic Hip Screw) UYGULAMALARIMIZ

V. Ercan DİNÇEL*, Behçet SEPİCİ**, Atilla DURMUŞ**, Hüsamettin ÇAKICI***

S.S. Ankara Hastanesi 1. Ortopedi ve Travmatoloji Kliniğinde Ocak 1990 ile Ekim 1995 tarihleri arasında intertrokanterik femur kırığı nedeniyle tedavi edilen 204 hastadan DHS uygulanan 23 olgu retrospektif olarak incelenmiştir. Hastaların ortalama yaşları 57.3 yıl (23-81) ve ortalama izleme süreleri 44.65 ay (14-837 olarak bulundu.

Olgular takip süresi sonunda kırık kaynama durumları, kısalık miktarları, fonksiyonel sonuçlar ve komplikasyonlar yönünden değerlendirildi. 2 cm.'nin üzerinde kısalık 5 hastada tespit edilirken bu olguların 4'ünde Evans sınıflamasına göre tip 1 anstabil kırık ve 1 tanesinde ise tip 1 stabil kırık vardı. Kalça ağrısı yakınması olan 6 ve kalça hareketlerinde kısıtlılık bulunan 8 hastanında ağırlıklı olarak anstabil kırıklı hasta grubunda olması, DHS uygulamasının tüm avantajlarına rağmen anstabil intertrokanterik femur kırıklarının tedavisinde en etkin tedavi yöntem olarak önerilmesini güçleş-tirmektedir.

### Giriş

Proksimal femur kırıkları özellikle ileri yaş grubunda, senil osteoporozun bir komplikasyonu olarak karşımıza çıktığı için polifaktöriyel bir sorundur. Bu kırıkların tedavisinde kullanılacak tedavi yönteminin seçiminde en önemli kriter kırık stabilitesidir. ?u kriter aynı zamanda klinik sonucunda en önemli belirleyicisidir.(1,2,3,4, 6,9,10)

DHS erken mobilizasyona izin vermesi, stabil fiksasyon sağlaması ve kırık impaksiyonuna izin vermesi nedeniyle yaygın olarak kullanılmaktadır.

### Materyal ve Metod

Ocak 1990 ile Ekim 1995 tarihleri arasında S.S. Ankara Hastanesi 1. Ortopedi ve Travmatoloji Kliniğinde İntertrokanterik femur kırığı nedeniyle tedavi edilen 204 hastadan 23 olguya DHS ile fiksasyon uygulanmıştır. Diğer olgulardan 78 tanesi diğer internal fiksasyon yöntemleri ile, 88 hasta eksternal fiksasyon ile, 15 hasta hemiartroplasti ile ve 3 olgu ise total kalça protezi uygulamaları ile tedavi edilmişlerdir. DHS uygulanan olguların Evans sınıflamasına göre tipleri 3 olgu tip 1 kaymamış kırık, 7 olgu tip 1 deplase kırık

* Haydarpaşa Numune Hast. Ort. ve Trav. Kln. Baş Asistanı, ** Asis., *** Şef.

ve 13 olgu ise deplase anstabil kırık grubuna girmekteydi.

Hastaların ortalama yaşları 57.3 yıl (23-81) bulundu. Hastaların 8'i kadın ve 15'i erkekti. Kırıkların 8 tanesi sol femurda ve 15 tanesi ise sağ femurdaydı.

Kırıkların tümüne radyolojik kontrol altında standart DHS tekniği ile fiksasyon uygulandı. Kullanılan plaklar 3-10 delikli olup ortalam 5.4 delikli DHS plağı kullanıldı.

Olguların tümünde ameliyat sonrası antibiyotik ve antitrombolitik proflaksi kullanıldı. Hiçbir hastanın 6 haftadan önce kırık ekstremitesine yük vermesine izin verilmedi. Tam yük vermeye kontroller altında ortalama 3.8 ay (3-6 ay) sonunda geçilmiştir.

Olgular ortalama 44.6 ay (14-83) takip edildier. Değerlendirmede radyolojik olarak kaynama durumları, klnik olarak, kalça hareketlerinin değerlendirilmesi, kalça hareketlerinde ağrı olup olmaması, kısalık miktarları ve lokal ve sistemik komplikasyon bulguları araştırıldı.

## Sonuçlar

Ameliyat sonrası erken dönemde implanta ait yetersizlikler nedeniyle 2 hastaya ilave girişim uygulandı bu dönemde 3 olgu yara enfeksiyonu, 1 hasta derin ven trombozu ve 1 hasta ise üriner enfeksiyon nedeni ile tedavi görüldüler ve komplikasyonsuz olarak iyileştiler.

Uzun dönem takiplerinde radyolojik olarak kaynama tüm hastalarda tespit edildi. Ortalama tam kaynama 4 ayda gerçekleşti. Klinik değerlendirmede 2 cm'nin üzerinde kısalık 5 hastada tespit edilirken bu hastaların 4'ünde tip 1 deplase anstabil kırık bulunurken, tip 1 deplase stabil kırık bulunan 76 yaşındaki 1 hastada ileri osteoporoz tespit edildi.

Takip sonu değerlendirmelerde devamlı analjezik kullanımı gerektiren kalça ağrısı 6 astada, kalça hareketlerinde kısıtlılık ise 7 hastada tespit edildi. Bu hastaların tümü anstabil kırık grubunda yer almaktaydı. Yine bu hastalar cerrahi girişim olarak daha uzun plak kullanımı gerektiren ve daha ağır cerrahi travmaya maruz kalan kırıkları olan olgulardı.

## Tartışma

Trokanterik bölge femur kırıkları, lokal yük aktarımındaki farklılıklar ve artmış mekanik stresler nedeni ile subkapital ve subtrokanterik femur kırıklarına oranla daha fazla maluniona ve buna sekonder osteoartrite neden olmaktadır. İntertrokanterik femur kırıklarında kullanılacak tedavi yönteminin seçiminde birçok parametre göz önünde bulundurulur, ancak bunların içerisinde tedavi sonuçları üzerinde en çok etkisi olan parametre kırık stabilitesidir. İntertrokanterik femur kırıklarında başlıca anstabilite kriterleri şunlardır; posteromedial kortikal devamlılığın bozulması, kırık redüksiyonu sonrası ana fragmanların birbirlerine bakan yüzeylerinde kortikal temasın olmaması, kalkar bölgesinde parçalanma ve ileri derecede osteoporozun varlığıdır.(5,10,14,16)

Mekanik olarak stabil kabul edilen olgularda seçilecek tedavi yönteminin cerrahi teknik veya klinik sonuçlar yönünden bir diğerine belirgin bir üstünlüğü bulunmamaktadır. Anstabil kırıkların tedavisinde ise seçilecek implantın özellikle yük aktarımı sırasında medial kortekse olan valgus zorlaması ve kırık iyileşmesi pe-

riyodunda kal dokusu üzerine olan etkisi ile impaksiyona ve buna sekonder kısalık ve implant penetrasyonuna yol açmamasına çalışılmaktadır.(2,6,8,14,16)

DHS tekniğinin başlıca teknik avantajları, erken dönemde ağırlık vermeye izin vermesi, stabil ve anstabil kırıklarda kullanılabilmesi, rijid ve kırık hattında kompresyona izin veren bir yöntem olması ve alingment sürdürmedeki etkinliğidir.(2,13, 14,16)

DHS tekniğinin en önemli dezavantajları ise kırık impaksiyonu nedeniyle kısalık ve valgus pozisyonunda kaynamaya neden olması, femur başının penetre olması ve implant kırılmasının görülebilmesidir.

Litaratürde DHS tekniğinde görülen komplikasyonları oranları değişik araştırmacılar tarafından %2 ile %18 arasında bildirilmektedir.(2,13,14,16)

Bannıster ve arkadaşlarının yaptıkları bir çalışmada ise mekanik yetmezlik oluşmasa dahi DHS ile fiksasyon sonrası kaynama tamamlanıncaya kadar tüm olguların %74'de kırık pozisyonunda değişiklik olduğu gösterilmiştir.(4)

Kırık iyileşmesi sırasında görülen fiksasyon kaybı genelikle lineer ve anguler deplasman şeklinde olmaktadır. Lineer deplasman kırık stabilitesi ile ilgilidir. Angüler değişiklikler ise kırığın iyileşme süresince belirlenmektedir. Lineer deplasmanın önlenmesinde en önemli faktör plak ile vida arasındaki açıdır.(6) Bu nedenle özellikle trokanter major'un sağlam olduğu olgularda anstabil kırıkların tedavisinde DHS yerine DCS (Dynamic condylar screw) kullanılmasını öneren araştırmacılarda vardır. Bu araştırmacıların üzerinde durdukları bir diğer konu ise kırık hattında vida uygulanması sırasında ilave hasara yol açılmaması ve baş-boyun fragmanlarında oluşacak lateralizasyonun önlenebilmesidir.(1,15)

DHS tekniğinin mekanik yetersizliklerinin giderilmesi amacı ile son yıllarda bazı implant modifikasyonlarınada gidilmiştir. DHS plağına ek olarak trokanterin lateralizasyonunu engellemek amacı ile kullanılan destek plağı ile anguler ve lineer yetmezlikler önlenmeye çalışılmıştır.(3)

Diğer bir uygulamada ise MSP (Modoff sliding plate) ile 2 yollu kompresyon uygulanmıştır. Bu implant ile femur cismi veya boynuna kompresyon uygulanabilirken, ayrıca her iki düzlemde de kompresyon yapılabilmiştir(12) Her iki yönteminde sonuçları mekanik yetmezlik ve kırık iyileşme durumları bakımından DHS'ye oranla daha başarılı bulunmuştur.

Son yıllarda intertrokanterik femur kırıklarının tedavisinde yaygınlaşan intramedüller çivileme yöntemleri cerrahi tekniğin daha az morbiditeye yol açması, erken yük vermeye izin vermesi, mekanik özellikleri nedeniyle anguler deformitelere daha az yol açması ve cal dokusu üzerine daha az yük vermesi nedeniyle kısalık sorunlarına daha az yol açması nedeniyle tercih edilmektedir.(7,8,11)

Serimizde elde ettiğimiz uzun dönem sonuçlar literatürle uyumludur. Geç dönem sonuçları özellikle anstabil kırıklı ve yaşlı hastalarda DHS uygulamasının klinik sonuçlarının, stabil kırıklı hastalara oranla daha başarısız olduğunu göstermektedir.

**Kaynaklar**

1. Ay Ş, Bektaş U, kınık H, ateş Y, mergen E. Femur proksimal uç kırıklarında DCS (Dynamic Condylar Screw) uygulalamalarımız. Hacettepe J. Orthop. Surg. 1994; 4; 163-170.

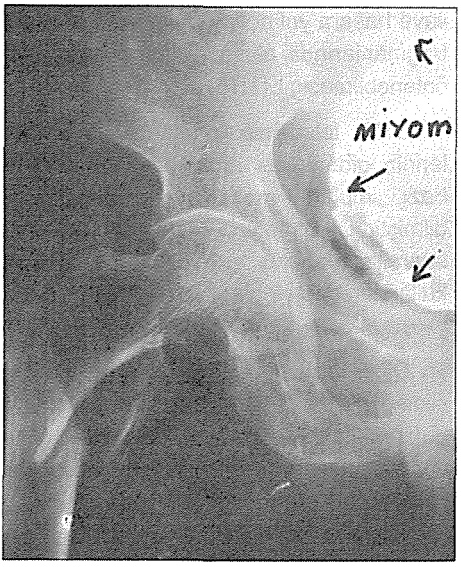


***Şekil 1a:*** *Ameliyat öncesi*

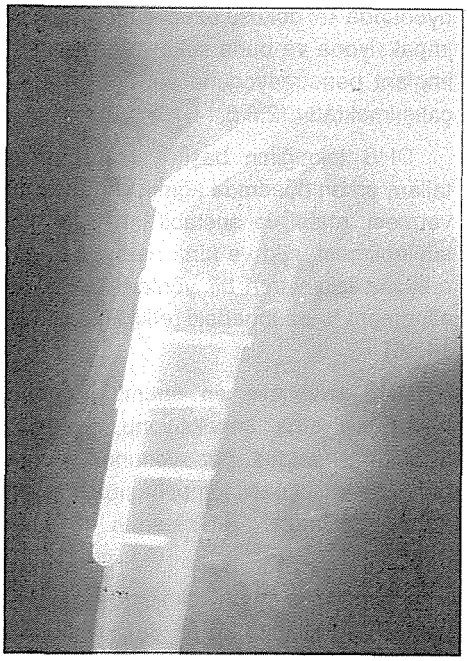

***Şekil 1b:*** *Ameliyat sonrası*

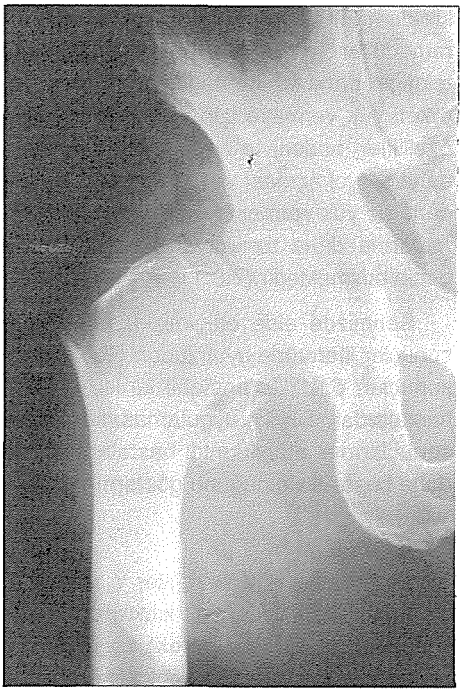

***Şekil 2a:*** *Ameliyat sonrası*

***Şekil 2b:*** *Ameliyat öncesi*

2. Ay Ş, Ateş Y, Bektaş U, ÜLker B, Korkusuz Z, Trokanterik bölge kırıklarında 135 dereceli kompresyon vidalı plak (DHS) uygulamalarımız. Acta Orthop. Traumatol. Turc. 1995; 29; 124-128.
3. Babst r, Martinet N, Renner R, Rosso A, Bodoky M. Die DHS-Abstützplatte für die Versorgung der instabilen proximalen Femurfrakturen. Helv. Chir Acta 1992; 59; 521-525.
4. Bannister g.c., Orth M.Ch, Orth Ed. The fixation and prognosis of trochanteric fractures. Clin. Orthop. and Releated Research. 1990; 254; 242-246.
5. Ferris b.D., kennedy C, Bhamra M. Morphology of the femur in proximal femoral fractures. J.B.J.S. (Br) 1989; 71-B; 475-477.
6. Flores L.A., Harrington I.J., Heller M. The stability of intertrochanteric fractures treated with a a sliding screw-plate. J.B.J.S. (Br) 1990; 72-B; 37-40.
7. Guyer P, Landolt M, Keller H. Der Gammanagel als belastungsstabile Alternative zor DHS bei der instabilen proxmalen Femurfraktur des alten Menschen. Helv. chir. Acta 1991; 58; 697-703.
8. Halder S.C. The gamma nail for peritrochanteric fractures. J.B.J.S. (Br) 1992; 74-B; 340-344.
9. Hofeldt F. Proximal Femoral Fractures. Clinc. Orthop. and Releated Research. 1987 May; 218; 12-18.
10. Larsson S, Friberg S, Hansson L.I. Trochanteric fractures. Clinc. Orthop. and releated research. 1990 Novenber; 260; 232-241.
11. Leung K.S, So W.S, Shen W.Y, Hui P.W. Gamma nails and dynamic ip screws for peritrochanteric fractures. J.B.J.S. (Br) 1992; 74-B; 345-351.
12. Lunsjö K, Ceder L, Stigsson L, Hauggaard A. Two-way compression along the shaft and the neck of the femur with the Medoff sliding plate. J.B.J.S. 1996 May 78-B, 387-390.
13. Oehle Von W.D., Janka P, Stiller H. Die stabile Versorgung bütgelenksnaher Obersehenkelfrakturen mit der Kompression-Lesehangleitsehauhe. ZBl. Chirurgie 1984; 109; 36-41.
14. Roa J.P, Banzon M.T., Weiss A.B, Rayhack J., Treatment of unstable intertrochanteric fractures with anatomic reduction and compression hip screw fixation. Clinc. Orthop. and Releated Research. 1983 May 175, 65-71.
15. Rosso R, Babst R, Hess M.P. Proximale Femurfrakturen. Helv. chir. Acta 1991; 58; 679-682.
16. Sernbo I, Johnell O, Gardsell A. Locking and compression of the lag screw in trochanteric fractures is not beneficial. Acta Orthop. Scand 1994;65(1); 24-26.

# BÖLÜM - II

## PELVİS - KALÇA - FEMUR KIRIKLARI

## KISIM - 10

# TROKANTERİK BÖLGE KIRIKLARIDA CERRAHİ TEDAVİ SONRASI GÖRÜLEN KOMPLİKASYONLAR

Ahmet UÇANER*, Ersin KURTAR*

Trokanterik bölge kırıklarını tedavisindeki amaç fonksiyonel gereksinimleri karşılayibilecek yeterlilikte hareket sahip bir kalça elde etmek ve eklem yüzeylerinde dejeneratif değişiklik gelişimini önlemektir. Trokanterik kırıklar osteoporozun daha belirgin olduğu ileri yaşta görülmesine rağmen kansellöz kemikte oluşu nedeniyle kaynama oranı yüksektir. Bazı otörler anatomik restorasyonun ve stabil fiksasyonunun yeterli olacağı görüşündedir. Ancak yapılan takiplerde bu kriterlerin sağlanmış olduğu kalçalarda dahi geç dönemde osteoartrit geliştiği gösterilmiştir.(1,4,5,8)

Bu çalışmanın amacı, farklı cerrahi metodlarla tedavi edilen trokanterik bölge kırıklarında görülen komplikasyonları incelemektir.

### Materya ve Metod

Çalışmaya Temmuz 1992 ve Ock 1996 tarihleri arasında Ankara Numune Hastanesi 3. Ortopedi ve Travmatoloji Kliniğine trokanterik bölge kırığı nedeniyle cerrahi olarak tedavi edilen 92 kadın, 68 erkek toplam 160 hasta dahil edilmiştir. Hastaların yaş sınırı 24-85, ortalama 54.5 yıl olup, takip süreleri en az 14, en uzun 46, ortalama 30 aydır.

Radyolojik olarak kemik kalitesini belirlemek için singh indeks ve kırığın seviyesi değerlendirilir. Kırığın seviyesine göre Boyd Griffin ve Seinsheimmer's sınıflandırılması kullanıldı(3,4,7) Hastaların 91'ine DHS, CHS ile osteosentez, 33'üne kondiler plak ile osteosentez, 29'una trokanterik eksternal fiksatör, 7'sin yivli seinman ile osteosentez uygulandı.

### Sonuçlar

15 (%9.3) hastada varus deformitesi gözlendi. 11 hastaya trokanterik kırık nedeniyle DHS, CHS ile osteosentez, 4 hastaya ise subtrokanterik kırık nedeniyle L plak ile osteosentez uygulanmıştı. 7 (%4.3) hastada çivi penetrasyonu gözlendi. 3 5%1,8) hastada asetablumda degeneratif değişiklik, 5 hastada (%3.1) çivi yolu enfeksiyonu gelişti. Çivi başı enfeksiyonu tüm hastalarda fiksatörün çıkarıldığı 4-6 ayda

* Ankara Numune Hastanesi III. Ortopedi ve Travmatoloji Kliniği

geriledi. Psödoartroz 4 5%2,5) aseptik nekroz; 2 (%1,2) femur başı stres kırığı; 1 50,6) hastada gözlendi. Mortalite yönünden değerlendirme yapılmadı.

## Tartışma

Trokanterik bölge kırıklarının tedavisi sonrasında görülen varus deformitesi rijit fiksasyonu zor olan Boyd Griffin tip 3 ve 4 olması yanısıra; ameliyat yapılırken traksiyon uygulanmamış olması, kompresyon vidasının subkondral kemiğe 5 mm'den fazla uzaklıkta olması ve santralize edilmemesi, subtrokanterik kırıklarda medial korteks devamlılığı için greft kullanılmamış olması kusurlu teknik açısından dikkat çekici noktalardır.52,6) Kompresyon vidasının ucu, devam eden varus zorlaması veya kırık yerinde kollaps sonucu boyun ve başı delerek asetabulumda dejeneratif değişikliğe yol açmaktadır. Psödoartroz ve aseptik nekroz bu bölgenin damarlanmasının iyi oluşu nedeniyle sık gözlenmeyen bir komplikasyondur.(8,5)

Sonuç olarak, trokanterik bölge kırıklarında özellikle anatomik redüksiyonun sağlanması ve uygun fiksasyon cihazının seçimi sonrasında komplikasyonların en aza indirilebileceğini düşünmekteyiz.

## Kaynaklar


1. EGE R.: Femur proksimal bölge kırıkları. Travmatoloji. Kadıoğlu Mat. 2183-2250, Ank. 1989.
2. Finsen V.; Buvik G.E.; Hauke I.: Preoperatif traction in patiens with hip fractures. Injury. 23 (4): 242-4, 1992.
3. Fleiss D.: Treatment of the unstable intertrocanteric fracture. J. Bone Joint Surg (AM): 73(5): 726-33, Apr 1992.
4. Fractures in Adults: Rockwood C.A.; Wilkins K.E.: Third edition, 1991, Vol. 2, J.B. Lippincott Company, East Washington Square, Philadelphia, Penslvania 19105.
5. Gaetre R.L.; Deyerle W.M.: Non-union of the femoral Neck and avasküler Necrosis of the femoral head; Treatment with Bone Grefts. South. Med. J. 70 : 1039-44, 1977.
6. Kyle R.F.: Fractures of the proksimal part of the femur. J. Bone Joint Surg (AM): 76-A, No:6, 924-50, June 1994.
7. Philips, B.B.: Travmatic Disorders in Campell's Operative Orthopedics, Crenshaw AH (Ed.), 8. edition., 1895-1938, St. Louis, Mosby-Year Book inck., 1992.
8. Shih L.Y.: Avasculer necrosis of the femoral. J. Orthop. Trauma. 6(3): 382-5, 1992.
9. Weber .C.: E0ternal fixation of intertochanteric fractures. J.Bone Joint Surg.: 74(3): 477-8, May 1992.

# BÖLÜM - II

## PELVİS - KALÇA - FEMUR KIRIKLARI

## KISIM - 11

# YAŞLILARIN ANSTABİL İNTERTROKANTERİK FEMUR KIRIKLARINDA PRİMER HEMİARTROPLASTİ UYGULAMALARIMIZ

Fatih EKŞİOĞLU*, Behçet SEPİCİ*, Eftal GÜDEMEZ*, Atilla DURMUŞ*

İntertrokanterik femur kırıkları genellikle hayatın ileri yaşlarında görülmektedir. Bu yaşlı hastalarda dolaşım, solunum sistemi sorunları, metabolik bozukluklar sıktır ve bu yaralanma ile ortalite riski artmaktadır. Ayrıca bu yaralanmalarla beraber dekubitis ülserleri, pnomoni, tromboflebit gibi komplikasyonlar sıktır.

Bu kırıklarda açık redüksiyon kalça kompresyon çivileri, intertrokanterik osteotomiler, kondrosefalik ve sfalomedüller uygulamalar, parsiyel ve total kalça protezleri seçilen edavi yöntemleridir. Bu kırıklarda seçilecek tedavi yöntemler hastayı bir an evvel mobilize edecek, kırık öncesi yaşam kalitelerine eriştirecek yöntemler olmalıdır.

### Hastalar ve Metod

S.B. Ankara Hastanesi 1. Ortopedi ve Travmatoloji Kliniğinde Şubat 1995-Kasım 1996 tarihler arasında ortalama yaşları 71.3 olan (66-87) 20 hastaya primer hemiartroplasti uygulanmıştır. Hastaların 12'si bayan 8'i erkektir. Hastaların 16'sına sementli olarak bipoar parsiyel hemiartroplasti, 4'üne ise Thomson tipi hemiartroplasti uygulanmıştır. Gereken olgulara sement yardımı ile kalkar desteği ve trokanterik reattachment yapılmıştır. Olgular Evans Tip 1 anstabil kırık sınıflamısına dahildir. Olgularda klasik anterolateral kalça kesisi kullanılmıştır. Hastalara ameliyat öncesi 12 saat evvel başlamak kaydı ile günde 2 gr. 3. kuşak sefalosporinlerle antibiyotik proflaksis ygulanmış ve ameliyattan sonra da 7 gün sürdürülmüştür. Aynı zamanda hastalara ameliyattan sonra 7 gün süre ile mini doz heparin ile tromboembolizm proflaksi sağlanmıştır.

Hastalar ameliyattan sonra 1. gün yataklarında oturtulmuş, 2.3. günlerde bir adet Walker yardımı ile ayağa kaldırılmış, sorunu olmayan hastalar 1. haftada koltuk değneği ile üzerine yük verdirilerek yürütülmüşlerdir.

Hastalar ameliyattan sonra 1.5, 3, 6, 12, 18. aylarda kontrollere çağrılarak radyolojik ve klinik olarak değerlendirilmişlerdir.

* S.B. Ankara Hastanesi 1. Ortopedi ve Travmatoloji Kliniği.

## Tartışma ve Sonuç

Hastalar 1,18 ay ortalama olarak 10.8 ay takip edilmişlerdir. 1 hasta ameliyattan sonra 1. ay içinde diğer bir olgu ise ameliyattan sonra 2. ay, içinde exitus olmuşlardır. Takip edilen hastaların hepsinin bu süre içerisinde kırık öncesi yaşam seviyelerine ulaştıkları görülmüştür.

Komplikasyon olarak hiçbir olguda enfeksiyon çıkık, gevşeme, asetabuler protrüsyon görülmemiştir. 2 olguda hematoma, 2 olguda grade II, bir olguda grade III heterotoropik ossifikasyon görülmüştür.

literatürde anstabil intertrokanterik femur kırıklarının parsiyel protezlerle tedavisinde %75-94 arasında iye ve çok iyi sonuçlar bildirilmektedir(1,2,3,4) Olguların sementli veya sementsiz olması otörlere göre değişmekte iken uygun olgularda büyük trokanterin tekrar yerine tutturulması ve küçük tokantere herhangi bir uygulama yapılmaması dikkat çekmektedir(1,5).

İntertokanterik femur kırıklarında primer protez uygulaması ile özellikle yaşlı osteoporotik kişilerde implant yetmezliği, yanlış kaynama veya kaynamama gibi komplikasyonlar görülmemekte ve mobilizasyon gecikmesi ile görülebilecek komplikasyonlar en aza indirilmektedir.

Bu sonuçlar ışığı altında yaşlı hastaların anstabil femur intertrokanterk kırıklarında primer pasiyel protez uygulamasının seçkin bir tedavi olduğu kanaatindeyiz.

## Kaynaklar


1. Stren MB, angerman A: Comminuted intertrochanteric fractures treated with a Leinbach prosthesis. Clin Orthop 218: 75, 1987.
2. Pinder RC, Durnin CW, Cook PA: Leinbach prosthesis in intertrochanteric fractures. J Bone Joint Surg 55 A: 429 1973.
3. Haentjens P, Casteleyn PP, De Boeck H, Handelberg F, Opdecam P: Treatment of unstable intertrochanteric and subtrochanteric fractures in eldery patients. J Bone Joint Surg 71 A: 1214, 1989.
4. Green S, Moore T, Proano F: Bipolar prosthetic replacement for the management of unstable intertrochanteric hip fractures in the eldery. Clin Orhop 224: 169, 1987.
5. Haentjens P, Casteleyn PP, Opdecam P: Primary bipolar arthroplasty or total hip arthroplasty for the treatment of unstable intertrochanteric and subtrochanteric fractures in eldery patients. Acta Orthop Belg. 60 sopp. 1:124, 1994.

# BÖLÜM - II

## PELVİS - KALÇA - FEMUR KIRIKLARI

## KISIM - 12

# TROKANTERİK TİP DİNAMİK AKSİYEL FİKSATÖR İLE TEDAVİ

Sualp TURAN*, Murat GÜLÇEK**, Bora GÜNGÖR**, Işık KÜÇÜK**

Trokanterik bölge kırıkları, yaşlılarda sık karşılaşılan, spongioz kemikte gelişen, ekstrakapsüler kırıklardır. Bu bölge kanlanmasının çok iyi olması nedeniyle, özel bir engel olmadığı sürece kaynarlar. Ancak belirgin varus, dış rotasyon ve kısalık gelişebilir(5). Genel kurumu uygun olan hastalarda, trokanterik bölge kırıkları açık redüksiyon ve açılı plaklar ile internal fiksasyon yapılarak tedavi edilir. Ağır rahatsızlığı olan hastalarda, eksternal fiksasyon; alternatif bir seçenektir(1,3,6, 8,10).

Yaşlı hastaların trokanterik kırıklarının tedavisinin asıl amacı, erken hareket ve yatakta istiharate balğ komplikasyonların önlenmesidir.

### Materyal

Ankara Numune Hastanesi 1. Ortopedi ve Travmatoloji Kliniği'nde Ocak 1988 - Nisan 1997 tarihleri arasında trokanterik bölge kırığı olan 345 hastanın 137'sine Trokanterik Tip Dinamik Aksiyel Fiksatör uygulanmıştır. Hastaların 63'ü kadın (%45.9), 74'ü erkek (%54.0) idi. Ortalama yaş 73.2 olarak bulunmuştur.

Bu çalışmaya, izlenebilen 60 hastamız dahil edilmiştir. Hastaların, 28'gi kadın (%46.6), 32'si erkek (%53.3) idi. Hastaların, en genci 34, en yaşlısı 96 yaşında; ortalama yaş 70.2 olarak bulunmuştur.

Hastalar, iler iyaşta, kardiak, respiratuar, nefrolojik patolojileri bulunan, irregüle Diabetes Mellitus tanıs alan ve kemik metastazına bağlı patolojik kırığı olan kişilerden seçilmiştir. Hastaların büyük çoğunluğunda düşme sonucu kırık gelişmesi (49 olgu) ilk sırada yer alırken, 7 olguda trafik kazası, 4 olguda patolojik kırık saptanmıştır. Bunlardan genç yaştaki hastalarımızda, kemik metastazına bağlı patolojik kırık gelişmişti.

Hastalar, anestezi riski (ASA) açısından Risk 3 - Risk 4 olarak değerlendirilmiş ve yatış tarihlerinden itibaren ortalam a10.4 gün (9-21) içinde ameliyat edilmişlerdir. Hastaların, ortalama hastanede yatış süreleri 12.5 gün olarak bulunmuştur.

* Ankara Numune Hast. 1. Ortopedi ve Travmatoloji Kliniği Başasistanı., ** Asistanı

## Teknik

Hasta, traksiyon masasına alındı. Radyoskopi kontrolünde kalça kırıklarının redüksiyonu uygulanarak ameliyata başlandı. Bacak 10-15 derece iç rotasyona alınarak 3 ila 4 adet, 5mm. çapındaki Schanz çivileri skopi kontrolünde anteversiyon dikkate alınarak femur boynuna doğru yerleşirildi. Redüksiyon, ön-arka ve yan görüntülerle skopide kontrol edildi. Dinamik aksiyel fiksatör, trokanterik bölge kırıklaında kullunalmak amacıyla geliştirildi. Proksimal schanz tutucu barlar, oynar başlıklı ve çivi yuvaları kollo-diafizer açıyı restore etmek üzere 135 derece olacak şekilde dizayn edildi. Femur 1/3 distal-orta bölgeye, tensor fasia latanın kontrakte olmasını engellemek üzere diz 90 derece fleksiyona getirilerek femur eksenine dik doğrultuda 3 adet 5 mm. çapında Schanz çivisi yerleştirildi. 135 derecelik trokanterik tip dinamik aksiyel fiksatör tesbit edildi. Ameliyatta yapılan grafilerle redüksiyon değerlendirildi. Hasta ameliyat sonrası dönemde, 1. günde rehabilitasyon programına alındı, hastanın genel durumunun olanak verdiği en kısa sürede, yaklaşık 3. günde ayağa kaldırılarak kontrolül yük verildi.

## Sonuçlar

Olgular en az 4, en fazla 34, ortalama 14 ay izlendi. Eksternal fiksatörler, 95 ile 145 gün, ortalama 102 günde kaynama gözlenerek çıkarıldı. Cihaz çıkarılırken, hastalar sedatize edildi, hiçbir hastaya genel anestezi uygulanmadı.

Hastalar, Foster Sınıflandırmasına göre, fonksiyonel ve anatomik olarak değerlendirilmişlerdir. Olguların, fonksiyonel sınıflamaya göre deerlendirilmesinde; 31 hasta (%51.6) çok iyi, 17 hasta (%28.3) iyi, 12 hasta (%207 orta olarak gözlenmiştir.

Komplikasyon olarak, 11 hastada (%18.3) yüzeyel çivi dibi enfeksiyonu, 5 hastada (%8.3) kaynama gecikmesi, 12 hastada (%20) dizde hareket sınırlılığı, 9 hastada (%15) kalçada hareket sınırlılığı saptandı. Hiçbir olguda, psödoartroz izlenmedi.

## Tartışma

Trokanterik bölge kırıkları, iki bölümde incelenir: gençler, yaşlılar. Oluş nedenlerinden başlayan farklılık, tedavi seçimine kadar uzanır. Tedavi, konservatif ve cerrahi olarak ayrılır. Traksiyonda uzun süre yatmaya bağlı bir çok komplikasyonlar gelişebilir. En önemlileri arasında mental bozukluklar, renal bozukluklar, tromboemboli, bası yaraları ve akciğer komplikasyonları sayılabilir. Mortalite oranları, traksiyonla tedavi edilen grupda %31-33.7 iken cerrahi metodlarla tedavi edilenlerde %16-18.5 olarak bildirilmiştir(7,9).

Cerrahi tedavide: açılı plaklar, kompresyonlu plaklar, Ender çivileri, endoprotezler, eksternal fiksatörler kullanılır. Günümüzde, önerilen tedavi cerrahi tedavidir. Kliniğimizde 1987 yılından itibaren, geliştirilen Trokanterik Tip Dinamik Aksiyel Fiksatör kullanılmaktadır. Mobilizasyon potansiyeli olan hiçbir hastaya konservatif tedavi uygulanmamıştır(6).

Yapılan biomekanik ve finite element çalışmaları da dinamik aksiyel eksternal fiksatörün, işlerliğini ve güvenilirliğini kanıtlamıştır(10).

Eksternal fiksatörlerin avantajları:

1. Az travmatizan bir ameliyat olması,
2. Kırık hattının açılmasını ve hema-

tomunun boşalmaması,

3. Gerektiğinde lokal anestezi ile yapılabilmesi,
4. Hastanın, kısa sürede mobilizasyonunu sağlaması,
5. Hastanede yatış süresini kısaltması,
6. Uygulama süresinin kısa olması,
7. Enfeksiyon riskinin çok düşük olmasıdır.

Eksternal fiksatörlerin dezavantajları:

1. İnternal fiksasyon kadar stabil olmaması,
2. Çivi yolu enfeksiyonu görülebilmesi,
3. Skopi gerektirmesi,
4. Her tip kırığa uygulanamamasıdır.

Trokanterik kırıkların eksternal fiksatörler ile tedavisi konusunda kliniğimiz deneyimlerini ilk kez 1989 yılında XI. Milli Türk Ortopedi ve Travmatoloji Kongresinde sunduk(6). Daha sonra bu konuda, biomekanik çalışmalar kliniğimizce ODTÜ Mak. Müh. Bölümünde yapılmıştır(10). Güngör ve arkadaşları, S.B. Ankara Hastanesinin, bu konudaki deneyimlerini XIII. Milli Türk Ortopedi ve Travmatoloji Kongresinde sundu. 1993 yılında Türk-İtalyan Ortopedi Kongresinde Ankara Numune Hastanesi 1. ve 2. Ortopedi Kliniklerinin ortak deneyimleri sunuldu. Bu bildirilerde, yaşlılarda, yüksek riskli hastlaarda trokanterik kırıkların eksternal fiksatör ile tedavisi ile başarılı sonuçlar alındığı bildirilmiştir.

Literatürde, ilk yayın 1949 - 1953 yılları arasında 112 hastaya eksternal fiksasyon uygulayan ve %84.8 fonksiyonel iyi sonuç bildiren Scott'a aittir(11). 1984 yılında, De Bastiani, 1988'de Mitkoviç ve Butkoviç yine %80 üzerinde başarılı sonuç bildirmişlerdir(4,9). 1991'de Hindistan'dan Dahl 8 yılda 154 hastaya uyguladığı tedavinin sonuçlarını yayınlamış ve semi-rijit fiksasyon sağlayan bu yöntemle iyi sonuçlar aldığını bildirmiştir(3).

1993'de İngiltere'den Buckley ve Caiach femur üst uç parçalı kırıklarda eksternal fiksasyon kullanımına ait bildirilerinde, kolay uygulanabilen ve yük vermeye olanak tanıyan Orthofix dinamik eskternal fiksatör kullanarak 18 hasta tedavi etmişler ve seçilmiş olgu parçalı inter/subtrokanterik kırıkların tedavisinde eksternal fiksatörü önermişlerdir(1). 1996'da Hindistan'dan Kamble 40 hasta ile edindiği deneyimlerini bildirmiş, yüksek riskli geriatrik yaş grubunda intertrokanterik kırıklarda daha iyi fonksiyonel sonuçlarla seçilmesi gereken yöntem olduğunu bildirmiştir(8).

## Sonuç

Günümüzde, yaşlı hastaların trokanterik bölge kırıklarının tedavisi için birçok değişik yöntem kullanılmaktadır. Tekniklerin çok çeşitli olmasına rağmen, oluşan komplikasyonların önüne geçilememektedir. bu nedenle, ideal teknik arayışı sürmektedir.

Trokanterik bölge kırıklarında, eksternal fiksatör uygulaması osteosentez uygulamalarının yerini alma iddiasında değildir. Ancak, seçilmiş olgularda, erken ve süratli rehabilitasyonu sağlamak hastayı hayata bağlar. Her geçen gün daha farklı özellikleri keşfedilen, farklı kullanım alanları bulan eksternal fiksatörleri, trokanterik bölge kırıklarının tedavisinde, seçilmiş ol-

MA.; 74 yaş ameliat sonakıs 4. ay

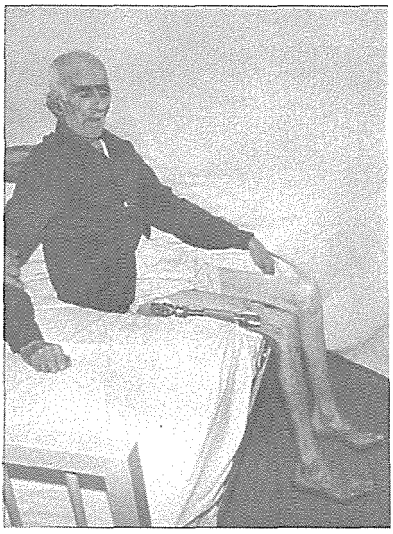

N.G.; 80 yaş, ameliyat sonrası 5. gün

gularda güvenle kullanmakta ve literatürlerde de belirtilen %80 ve üzeri başarılı sonuçlarla daha yaygın bir kullanıma ulaşacağı kanısındayız.

## Kaynaklar


1. Buckley J.R., Caiach S.M., External fixation in comminuted upper femoral fractures. Injury, 4(7), 476-478.
2. Butkoviç I., Treatment of intertrochanteric fractures with external XVII JWorld Congress Montreal Sept., 1990.
3. Dahl A., Varghese M., Bhasın V.B., External fixation of intertrochanteric fractures of femur. J.B.J.S. Br. Vol-73-B. 955-8, 1991.
4. De Bastiani G., Aldegheri R., The treatment of fractures with dynamic axial fixator J.B.J.S., GGB: 538. 1984.
5. Fielding J.W., Classification and treatment of subtrochanteric fractures. Clin. Orthop. 92, 86, 1973.
6. Girgin O., Eke S., Turan S.; Trokanterik bölge kırıklarında eksternal fiksatör uygulamaları, XI. MTOTK Kitabı S. 252, 1989.
7. Horowitz B.G., Retrospective analysis of hip fractures. Surg. Gyn. obst. 123; 565, 1966.
8. Kamble K.t., Murthy B.S., Pal V., Rao K.S., External fixation in unstable intertrochanteric fractures of femur. Injury. 27(27, 139-142, 1996.
9. Murray J.A., Parrish F.F., Surg. managment of secondary neoplastic fractures of the hip. Orthop. Clin. North Am. 5:88, 1974.
10. Öztan L., İntertrokanterik femur kırıklarının external fiksatör ile tedavisi ve sonuçları. Uzmanlık Tezi. 1992.
11. Scott J.C., Treatment of trochanteric fractures. J.B.J.S., 33-B 508, 1954.

# BÖLÜM - II

## PELVİS - KALÇA - FEMUR KIRIKLARI

## KISIM - 13

# KAYICI KALÇA ÇİVSİ UYGULANAN FEMUR İNTERTROKANTERİK KIRIKLAR

Hasan BOMBACI*, Saba AYDOĞDU*, Arda DAĞCIOĞLU*, Sıtkı KUŞKAYA*

Tronzo'nun sınıflamasına göre 3. ve 4. tip olan femur intertrokanterik kırıklı hastalarda osteosentezden sonra medial desteğin sonuca etkisini araştırdık.

Kontrole çağrılan 94 hastadan 26'sı (17 E, 9K) çağrımıza cevap verdi. 6 hastanın ameliyat sonrası erken dönemde vefat ettiğini tespit ettik. Hastalarımızın yaş ortalaması 60.6 (en genç 25, en yaşlısı 77), ortalama takip süresi 26.1 (en az 12, en fazla 45) aydır.

Medial destek olan ve olmayan hastalar eksternal rotasyon, kısalık, varus, femur boynunda kısalık, kaynama yönünden değerlendirildi.

Medial desteğin bacağın eksternal rotasyon kontraktürü üzerine etkisi olmadığını, fakat bunun yanında kısalık, varus ve bounda kısalık mevcut hastaların çoğunun medial destek olmayan hastalar olduğunu tespit ettik.

Kalça intertrokanterik kırıkları bütün dünyada yaşlı hastalarda en sık görülen kırıklar olarak ortopedi ve travmatoloji topluluğunu meşgul eden kırıklardan birisidir. Özellikle osteoporotik hastalarda sık olup hastalar çoğunlukla trokanterik bölge ikiden fazla parçaya ayrılmış olarak gelirler. Bu yazımızda medial desteğin önem kazandığı böyle hastalarda "kayıcı kalça çivisinin" (KKÇ) etkisini araştırdık.

### Materyal ve Metod

01.01.1990 - 15.12.1995 tarihleri arasında ameliyat edilmiş 94 intertrokanterik kırıklı hastanın 26'sı takip edilebilmiştir. Hastaların 17'si (%68) erkek, 9'u (%32) bayandır. Yaş ortalaması 60.6 olup (en geç 25, en yaşlısı 77) genç hastalarda olayın sebebi hemen her zaman yüksek enerjili travmadır.

Ortalama izleme süresi 26.1 ay 5en kısa ay, en uzun 45 ay)dır.

Ameliyata kadar geçen süre ortalma 12.7 gün 5en kısa 7 gün, en uzun 26 gün) dür. Hastalara osteosentez 135 derecelik KKÇ ile yapılmıştır.

KırıklarTronzo'ya göre sınıflanmış, 11 hasta (%42.30) 3. tip, 15 hasta (%57.70) 4. tip olarak değerlendirilmiştir. 22 hastaya anatomik redüksiyon, 4 hastaya ise Di-

* Haydarpaşa Numune Hastanesi, Ortopedi ve Travmatoloji Kliniği.

amond-Hughston metodu ile medial destek sağlanmaya çalışılmıştır. Ancak ameliyat sonrası radyolojik incelemede yalnızca 10 olguda başarıldığı görülmüştür.

Hastalarımızın kısmi yük verme zamanı ortalama 3.9 ay (en erken 3 ay, en geç 6 ay) dır.

Ameliyatlar Watson-Jones kesisi ile traksiyon masasında ve C kollu skopi altında yapılmıştır. Ameliyat öncesi dönemden başlayarak, ameliyattan sonra 2 gün süreyle 1. Kuşak sefalosporin ve aminoglikozid ile antibiotik proflaksis ve dü;şük molekül ağırlıklı heparin ile derin ven trombozu profilaksisi yapılmıştır.

## Sonuçlar

Takibi yapılan hastalardan 6'sında (%23.07) kalçada ağrı şikayeti vardı. Bunların genellikle osteosentezin kötü yapıldığı olgular olduğunu tespit ettik.

Hastaların 10'unda (%38.46) 1-2 cm arasında değişen kısalık meydana geldiğini gördük. Bu hastaların hepsinin aynı zamanda boyunda varus veya kısalık gelişmiş olgular olduğunu gözledik.

Hastaların 6'sında (%23.07) hareketler tam idi. 2 hastada kalça ve dizde de hareket kısıtlılığı gelişmiş idi. Bir hastada kalça hareketleri ileri derecede kısıtlı idi. 18 hastada (%69.23) kalça fleksiyonu 90-135 derece arasında idi. Hastalarımızın büyük çoğunluğunda kalça iç rotasyonunda ileri derecede kısıtlılık vardı.

Medial desteği olan ve olmayan hastalar ayrı ayrı incelendiğinde medial desteği sağlanmış 10 hastanın 1 tanesinde (%10) kısalık gelişirken, medial desteği sağlanmamış 16 hastanın 9'unda (%56.25) kısalık geliştiğini tespit ettik.

Medial desteği sağlanmış 10 hastanın 1'inde (%10) iyileşme varusta gerçekleşirken, medial desteği olmayan 16 hastanın 9'unda (%56.257 varus, 5'inde (%31.25) valgus, 2'sinde (%12.50)'de anatomik sınırlar içerisinde iyileşme meydana gelmiştir.

Hastaların hiçbirisinde derin ven trombozu, enfeksiyon komplikasyonları gelişmemiştir. 1 hatada (%3.84) ektopik kalsifikasyon, 1 hastada (%3.84)'d aplak kırılması meydana gelmiştir. Plak kırılması olan hastada da varusta kaynama meydana gelmiştir.

## Tartışma

Anstabil kalça kırıkları gerek kaynama, gerekse biomekanik yönlerden komplikasyon çıkma ihtimali yüksek kırıklardır. Değişik sabit açılı plaklarla yapılan osteosentezlerden sonra yüksek oranlarda çivinin başı kesmesi ve osteosentezin stabilizasyonunun kaybı bildirilmiştir(1,6). Kayıcı kalça çivisi (KKÇ) ile çivinin başı kesmesi ve eklem protrüzyonu gibi komplikasyonlar anstabil hatta osteoporotik kırıklarda bile anlamlı derecede azaltılmıştır(2,5,11). Bizim serimizde de osteosentezden sonra yalnız 1 olguda femur üst ucundan protrüzyon olmuştur. Stark ve ark.'da yaptıkları prospektif çalışmada KKÇ ile uzun sürede çok iyi sonuçlar elde etmişlerdir(10). Bunun başlıca sebebi çivinin ucunun künt olması ve teleskop mekanizması ile kırıkta impaksiyon olurken çivinin boyunun kısalmasıdır. Flores ve ark. da yaptıkları çalışmada KKÇ'nin boyun cisim açısı bozulmadan kırık hattında kllaps olmasına izin verdiğini bulmuştur(2).

Diğer taraftan bu impaksiyonla beraber bacakta kısalık ve varus gelişmesi sıkça

bildirilmektedir(2,4,6,7,8,9). Bizim serimizde de 10 hastada (%38.46) 1-2 cm arası değişen miktarlarda kısalık tespit ettik. Bu hastaların radyolojik incelenmesinde aynı zamanda boyunda varus veya kısalık geliştiğini gözledik. Flores ve arkl.nın serisinde varus gelişme sıklığı %18.51 olarak bildirilmektedir(2). Bizim serimizde bu oran hemen hemen 2 katı kadardır. Biz bunu olgularımızın hepsinin Tronzo'nun sınıflamasına göre 3. ve 4. tip yani anstabil kırıklar olmasına bağladık. Kırık hattında impaksiyon gerçekleşirken medialde destek noktası olmayan anstabil kırıklarda bir miktarda varus gelişmektedir. Gargan ve arkl. medial desteği temin etmeki çin osteotomi yapılan hastalarla anatomik redüksiyon yapıan hastaları karşılaştırmış ve aralarında anlamlı bir fark bulamamışlardır(3). Bizde olgularımızda osteotomiyi kullanmadık fakat anatomik redüksiyon yaptığımız olgularda trokanter minörün büyük bir fragman olarak ayrıldığı kırıklarda bu parçayı bir vida ile tutturmaya özen gösterdik. Fakat önemli olan iki ana fragmanın korteks kortekse temasıdır. Biz serimizde olguları medial destek sağlanmış ve sağlanmamış olgular olarak ikiye ayrılarak incelediğimizde, medial destek sağlanan 10 olgunun 1'inde (%10) kısalık gelişirken, medial destekten yoksun 16 olgunun 9'unda (%56.25) kısalık geliştiğini gördük (Tablo 1). Aynı şekilde serimizdeki varus ve valgusta iyileşen olgular medial destek dikkate alınarak incelendiğinde medial destek sağlanmış 10 olgudan 1 tanesinde (%10) varus gelşirken, desteksiz 16 olgunun 9'unda varus (%56.25), 5'sında valgus (%31.25) ve 2'sinde de (%12.5) anatomik sınırlar içerisinde iyileşme meydana gelmiştir (Tablo 2). Bu da medial desteğin gerek kısalık, gerekse varus açısından önemini ortaya koymaktadır.

**Tablo 1:** Medial destek sağlanmış ve sağlanamamış olgularda ekstremitede kısalık

| | **Medial destek var** | **Medila deste yok** |
|---|---|---|
| Kısalık (+) | 1 (%10) | 9 (%56.25) |
| Kısalık (-) | 9 (%90) | 7 (%43.75) |
| **Toplam** | **10** | **16** |

Tablo 2: Medila destek sağlanmış ve sağlanamamış olgularda varus/valgus sıklığı.

| | Medial destek var | | Medila destek yok |
|---|---|---|---|
| Varus (-) | 9 (%90) | Valgus | 5 (%31.25) |
| | | Nötral | 2 (%12.5) |
| Varus (+) | 1 (%10) | | 9 (%56.25) |
| **Toplam** | **10** | | **16** |

Serimizde 6 hastada (%23.07) hareketler tama yakın idi. 1 hasta (%3.84) dışında -ki bu hastada kalçadaki ağır hareket kısıtlılığının yanında dizde de hareket kısıtlılığı mevcut idi- diğer hastalarda günlük hayat aktivitelerini önemli oranda etkilemeyecek miktarda hareket kısıtlığı mevcuttu. Ancak iç rotasyon kısıtlılığı, az ya da çok, hemen bütün hastalarda gözlendi. Ortalam 12.7 gün sonra ameliyat edilen hastalarda gelişen dış rotasyon kontraktürü, gerek ameliyat esnasında, gerekse ameliyat sonrası dönemde rehabilitasyon imkanları kısıtlı hastanemizde tam olarak giderilmemektedir. Bu olumsuz faktörlerin düzeltilmesi ile hastalarda daha iyi bir hakeket açıklığı elde edileceği kanaatine vardık.

Komplikasyon olarak 1 hastada (%3.84) ektopik kalsifikasyon, 1 hastada da (%3.84) plak kırılması komplikasyonu

dışında komplikasyona rastlanmamıştır. Plak kırılması olan hastada daha sonra varusta kaynama meydana gelmiştir.

Anstabil intertrokanterik kırıklarda diğer implant seçenekleri arasında daha popüler olan KKÇ'nin öncelikli düşünülmesi gerektiği kanaatine vardık. Özelikle medial destekten yoksun kırıklarda kırığın zaman içerisinde impaksiyonuna izin verirken bir miktar varusa gitmesine de engel olamamaktadır. Bunun içinde ameliyatta anatomik redüksiyonun ve medial desteğin teminine aşırı gayret sarfetmek gerekir. Hastaların çoğunda görülen dış rotasyon kontraktürüne engel olmak için erken ameliyat ve ameliyat sonrası dönemde yeterli rehabilitasyon gerekmektedir.

### Kaynaklar


1. Den Hartg, B.D., Bartal, E., Cooke, F.: Treatment of the Unstabel Intertrochanteric Fracture. Effect of the Placement of the Screw, Its Angle of Insertion, and osteotomy. J.B.J.S. (Am) 73-A: 726-33, 1991.
2. Flores, L.A., Harrington, I.J. and Heller, M.: The Stability of Intertrochanteric Fracture Treatted with a Sliding Screw-plate. J.B.J.S. (Br) 72-B: 37-40, 1990.
3. Gargan, M.F., Gundle, R. and Simpson, A.H.: How effective are osteotomies for unstable intertrokanteric fractures? J.B.J.S. 76 (5): 789-92. 1994.
4. Korkmaz, A., Cever, İ., Koç. A.: İntertrokanterik Kırıkların Richards Kompresyon Çivi ve Plağı ile Osteosentezi. XI. Milli Türk Ortopedi ve Travmatoloji Kongre Kitabı. Ankara. Emel Matbaacılık. 544-546. 1990.
5. Korkmaz, A., Hüner, H., Akyıldız, M., Cever, İ., Çetinus, E.: İntertrokanterik Kırıklarda Dinamik Kompresyon Çivisi (DHS) Uygulaması ve Sonuçları. ACTA Orthopaedica et Traumatologica Turcica. Cilt. 26, No.1.: 24-27. 1992.
6. Leung, K.S., So, W.S., Shen, W.Y. and Hui, P.W.: Gamma Nails and Dynamic Hip Screws for Peritrochanteric Fracture. J.B.J.S. (Br) 74-B: 345-51, 1992.
7. Memik, R., Reis, N., Mutlu, M.: İntertrokanterik Femur Kırıklarının Cerrahi Tedavi Sonuçları. XI. Milli Türk Ortopedi ve Travmatoloji Kongre Kitabı. Ankara. Emel Matbaacılık. 557-559. 1990.
8. Muşdal, Y., Özçakı, L.: Femur Üst Uç Kırıklarında Kalça Kompresyon Çivisinin Uygulaması. VII. Milil Türk Ortopedi ve Travmatoloji Kongre Kitabı. Matbaacılık. 206-212. 1983.
9. Sernbo, I., Johnell, O., Gentz, C., and Nilsson, J.: Unstable Intertrochanteric Fractures of teh Hip. Treatment withy Ender Pins Compared with a Compression Hip-Screw. JBJS. 70-A(9): 1297-1303. 1988.
10. Stark, A., Brostrom, L.A., Barrios, C., Walheim, G., and Olsson, E.: A prospective randomized study of the use of sliding hip screws and Ender nails for trochanteric fractures of the femur. İnt. Orthop. 16(4): 359-62. 1992.
11. Yalaman, O., Caniklioğlu, M.: Femur Trokanter Bölgesi Kırıklarında 135 Derecelik CHS Uyglaması ve Sonuçları. XI. Milli Türk Ortopedi ve Travmatoloji Kongre Kitabı. Ankara. Emel Matbaacılık. 551-553. 1990.

# BÖLÜM - II

## PELVİS - KALÇA - FEMUR KIRIKLARI

## KISIM - 14

# ENDER ÇİVİSİ UYGULANAN FEMUR İNTERTROKANTERİK KIRIĞI

Hasan BOMBACI*, Arda DAĞCIOĞLU*, Sıtkı KUŞKAYA*

Tronzo'nun sınıflamasına göre tip 3 ve 4 olan femur intertrokanterik kırıklarında intramedüller osteosentezden sonra medial desteğin sonucu etkisini araştırdık.

Kontrole çağılan 29 hastadan 17 tanesi (8E, 9K) davetimize cevap verdi. 1 hastanın ameliyattan sonraki erken dönemde vefat ettiğini tespit ettik. Hastalarımızın yaş ortalaması 75.1 (en genç 70, en yaşlısı 92), ortalama izleme süresi 29.1 (en az 13, en çok 53) aydır.

Medial destek olan ve olmayan hastalar eksternal rotasyon, kısalık, varus, kaynama yönünden değerlendirildi.

Hastaların büyük çoğunluğunda dış rotasyon kontraktürü geliştiğini, medial desteği olmayan kırıklarda kısalık ve varusa sık rastlandığını tespit ettik. Çivilerin distalden geri geldiği 2 olgununda yine medial desteği olmaya kırıklar olduğunu gördük.

Femur intertrokantrek kırıklarında kırığın stabil olup olmaması tedavinin sonucuyla doğrudan ilişkili bir kavramdı. Davit ve ark., Yaptığı araştırmada da posteromedial fragmanını önemi bir defa daha ortaya konmuştur.(2) Bu bölge kırıklarının sınıflamasında da ana ayırımı unsurlarından birisidir(13). Medial desteği olmayan kırıklarda AO, KKÇ gibi implantlarala osteosentez yaparken medial desteği sağlamaya yarayacak Diomand-Huhgston gibi cerrahi teknikler uygulanmaktadır(3). Fakat Ender çivilerinde bu imkan yoktur. Bu yazmıda ender çivisi uygulanmış, Tronzo'nun intertrokanterik femur kırıkları sınıflamasına göre 3. ve 4. tip kırıklı hastaların sonuçlarını değerlendirdik(13).

### Meteryal ve Metod

1.1.1990-15.12.1995 tarihleri arasında ameliyat edilerek kontrole çağrılmış 29 hastadan 17 tanesi davetimize cevap verdi. Hastalrımızın 8'i erkek (%47), 9'u kadındır (%53). Bir hasta ameliyattan sonra erken dönemde vefat etti. Yaş ortalaması 75.1 (en genç 70, en yaşlısı 92), ortalama izleme süresi 29.1 aydır (en az 13 ay, en fazla 53 ay).

Ameliyata kadar geçen süre 10.7 gün (en kısa 8 gün, en uzun 14 gün)dür. Hastalara ameliyatta femur medialinden

* Haydarpa;şa Numune Hastanesi, Ortopedi ve Travmatoloji Kiliniği

gönderilmek suretiyle en az 2, en fazla 3 adet Ender çivisi uygulanmıştır.

Kırıklar Tronzo'ya göre sınıflanmış, 13 'ı (%76.47) 3. tip 4'ü (%23.53) 4. tip olarak değerlendirilmiştir (13). 6 hastada ameliyat esnasında kapalı redüksiyon ile medial korteks teması sağlanmıştır.

Hastalar ameliyattan sünra 2.-3. günde oturtulmuş, 5.-6. günden ameliyatlı ekstremitreye yük vermeden yürütgeç yada koltuk değneği ile yürütülmüştür. Kısmi yük verme zamanı ortalama 8 haftadır (en erken 6 hafta, en geç 10 hafta).

Ameliyatlar femur distal medialinden uzunlamasına kesi ile girilerek, C kollu skopi altında yapılmıştır. Ameliyattan önceki dönemden başlayarak 1. kuşak sefalosproin ve aminoglikozid ile ameliyattan sonra 2 gün süreyle antibiotik proflaksisi ve derin ven trombozuna karşı düşük molekül ağırlıklı heparin ile proflaksi yapılmıştır.

## Sonuçlar

Hastalarımızın hiçbirisinde kaynamama veya kaynama gecikmesi meydana gelmemiştir. kaynama ortalama 10-12 haftada meydana gelmiştir.

1 hastada (%5.88) Ender çivisi proksimal femurdan kemiği keserek dışarı çıkmıştır. 4 hastada (%23.52) ise ender çivileri distalden geriye kaçmış, 3 hastada 1 veya 2 çivi geri çekilmiş veya Kirschner teli ile femur distaline tespit edilmiştir.

Kalçalarda fleksiyon 90-110 derece arası olup, 7 hastanın dizinde (%41.17) yaklaşık 10 derecelik fleksiyon kontraktürü gelişmiştir.

Hastaların hemen hepsinde kalçada iç rotasyon az yada çok kısıtlı olduğu, 8 hastada (%47.05 ekstrernel rotasyon kontraktürü tespit edilmiştir.

Hiçbir hastada femur üst uçta varus gelişmemiştir. 6 hastada (%35.29) valgus gelişmiştir.

11 hastada ameliyatlı tarafta 1-3 cm arasında değişen miktarlara kısalık gelişmiştir. 10 hasatada boyunda da kısalık vardı. Kısalığın 2-3 cm olduğu olgular ameliyatta medial temasın sağlanamadığı olgu olduğu gözlenmiştir.

1 hastada kesi bölgesinde enfeksiyon gelişmiş, direnaj ve antibioterapi ile kontrol altına alınmıştır.

Hiç bir hastada derin ven trombozuna rastlanmamıştır.

1 hastanın ameliyat sonrası erken dönemde evde miyokard enfarktüsü sonucu öldüğü bildirilmiştir.

## Tartışma

Ender çivilerini stabil olan intertrokanterik femur kırıklarında uygulanması genelede kabul edilen bir görüştür. Stabil olmayan kırıklarada alınan sonuçların yeterli olmadığı bildirilmektedir.(2,4,6,11). Fakat diğer taraftan ameliyatın kısa sürmesi, az travmatizan olması, kan kaybınını az olması, erken ayağa kaldırma ve ucuz olması gibi özellikler bizi 3. ve tip 4. tip intertrokanterik kırıklarda Ender çivisi ile osteosenteze yöneltmiştir(12). Özellikle sistemik hastalığı olan, düşkün, ameliyat sonrası hayat beklentisi kısa olan hastalara zaman zaaman uygulamaktayız. Nitekimi serimizde olguların yaşı 70 ile 92 arasında değişmektedir. Bu özellikteki hastalarda önceliği en iyi osteosenteze değil hastanın bir an önce ayağa kaldıılmasına verdik.

Diğer taraftan ileri derecede osteoporotik olan yaşlı hastalarda ender çivisi uygulamalarında sık görülen çivilerin distalden göçü, yada proksimalden femur

başını keserek başın dışına çıkması, buna bağlı yeniden ameliyat riski çok daha fazla artmaktadır(2,5,8,9,10). Arıtamur proksimal perforasyonu %7.4 distal migrasyonu %1.85, Serubo proksimal perforasyonu %15, distal migrasyonu %50 olarak bildirilmiştir(1,11). Bizim serimizde 1 hastada (%5.88) proksimal perforasyon, 4 hastada (23.52) distal göç tespit edilmiştir. Ender çivisinin sık görülen komplikasyonları olan çivinin proksimale yada distale yer değiştirimesinin özellikle osteoporotik hastalarda çok daha fazla olmamasını hastaların mümkün olduğunca geç yük vermelerine bağladık. Bizim serimizde bu yüzden olgular 8 hafta sonra yük vermeye başlamışlardır ve bu dönemde grafide kaynamanın görülmeye başladığı döneme denk gelmektedi.

Kanlanması iyi olan trokanterik bölge kırıklarında kaynamama ile ilgili sorun bildirilmemiştir (1,10,11). Bizim serimizde de hiç bir hastada kaynama gecikmesi yada kaynamama görülmedi. Ortalama 10-12 haftada olguların hepsinde kaynama meydana gelmiştir.

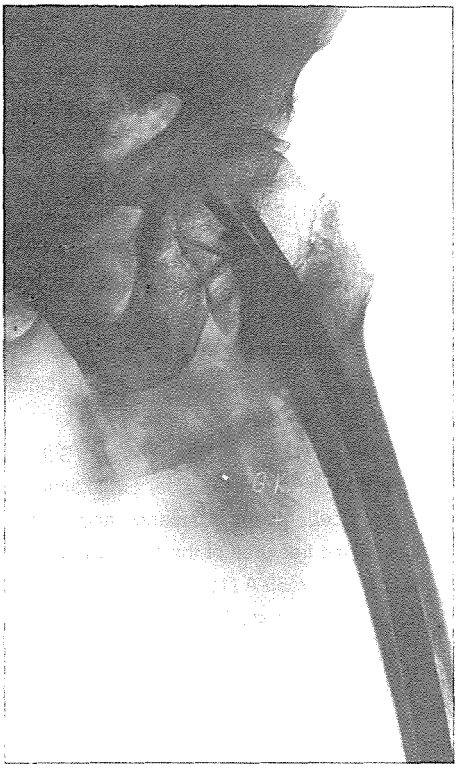

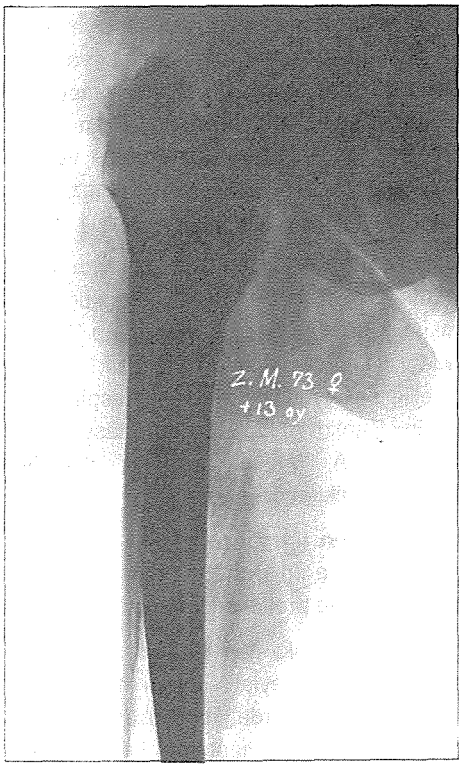

Anstabil intertrokanterik kırıklarda uygulanan ender çivilerinini sonuçları incelendiğinde, bu hastalarda varusun, kısalığın, dış rotasyonunu ve ameliyat riskinin yüksek olduğu görülmüştür (1,2,3,9,11). Bizim serimizdeki anstabil kırıklarda da medial desteği sağlamak için kırığın redüksiyon esnasında proksimal ve distal ana fragmanların medialde teması sağlanmasına gayret edilmiştir. Medial desteği sağlanmamış kırıklarda kısalık daha sıklıkla gelişmiştir. Fakat hiç bir hastada femur üst uçta varus gelişmemiştir. Ancak 6 hastada valgus gelişmiştir. Biz bu durumu anstabil kırıklarda ender uygulamalarının varusla sonuçlandırabileceği endişesi ile ameliyatta çivilerin normale göre valgusta uygulanmasına bağladık. Bununla beraber bütün olgularımızda az yada çok iç rotasyon kaybı tespit ettik. Genelde 4 çivi tavsiye edilmesine rağmen(4) serimizde 2 vaya 3 Ender çivisi kullanmamız çivinin rotasyonel instabilitesine ek olarak kırığın stabilitesinin temininin güçleştirmekte ve dış rotasyon kontraktürü kaçınılmaz olmaktadır(1,8,10,11).

Kalçada fleksiyon ekstansiyon hareketleri hastaların büyük çoğunluğunda yaklaşık 90-110 derece arası olup 7 hastada (%41,17) dizde de yaklaşık 10 derecelik fleksiyon kontraktürü tespit edilmiştir. Pankovich'de dizde irritasyon ve kalça EHA (eklem hareket açıklığı) kısıtlığına dikkat çekmiştir(10).

Derin ven trombozu görülmemesi düşük molekül ağırlıklı heparin ile yaptığımız antikoağülüan proflaksiye bağlanmıştır.

Sonuç olarak; ileri yaştaki genel durumu bozuk amleyiat sonrası hayat beklentisi kısa hastalarda, intertrokanterik kırık anstabil bile olsa hastaları kısa sürede ayağa kaldırmak için, kaynama hatalarını göze alarak kapalı redüksüyonla medial teması sağlamaya özen göstererek Ender çivisi ile osteosentez bir tedavi seçeneği olarak akılda tutulmalıdır.

## Kaynaklar


1. Arıtamur, A., Domaniç, Ü., Taşer, Ö, Türkmen, M., Öztürk, İ. : Trokanter Bölgesi Kırıklarının Cerrahi Tedavisinide Ender Fleksible Çivilirenini Biyomekanik Etkinlikleri. VII. Milli Türk Ortopedi ve Travmatoloji Kongre Kitabı. 128-137. 1984.
2. Apel, D.M., Pathwardhan, A., Pınzur, M.S. and Dobozi, W.R.: Axial Loading Studies of Unstable Intertrochanteric Fractures of the Femur. Clin. Orthop. (246):156-164.1989.
3. Dimon, J.H., and Huhston, J.C.: Unsatble Intertrochanteric Fractures of the Hip.JBJS. 49-A.440-450.1967.
4. Harper, M.C., Walsh, T.: Ender Nailing for Peritrochanteric Fractures of the Femur. Un analysis of indications, factors related mechanical failure, and postoperative result. JBJS. 67-A(1):79-88.1985.
5, Korkmaz, A., Hüner, H., AKyıldız, M., Cever, İ., Çetinus, E.: İntertkokanterik Kırıklarda Dinamik Kompresyon Çivisi (DHS) Uygulaması ve Sonuçları. ACTA Orhopeqaedica et Traunamtologica Turcica. Cilt.26, No.1.:24-27 1992.
6. Levy, R.N., Siegel, M., Sedlin, E.D., Siffert, R.S.: Complications of Ender pin fixation in basicercical, intertrochanteric and subtrochanteric fractures of the hip. J.Bone and Joint Surgery. 65-A.(1). 66-69.1983.
7. Memik, R., Reis, N., Mutlu, M.: İntertrokanterik Femur Kırklarının Cerrahi Tedavi Sonuçları. XI. Milli Türk Ortopedi ve Taravmatoloji Kongre kitabı. Ankara. Emel matbaacılık. 557-559. 1990.

8. Muşdal, Y., Özçakı, H.Y.: Femur Üst Uç Kırıklarında kalça Kompresyon Çivisinin Uygulaması. VII. Milli Türk Ortopedi ve Travmatoloji Kongre Kitabı. 206-212.1983.
9. Önçağ, H., Sur, H., Özyalçın, H. Kutluay, E.: Pertrokanterik Kırıkların Ender Çivileri İle Tedavisi. XI. Milli Türk Ortopedi ve Travmatoloji Kongre kitabı. Ankara. Emel Matbaacılık. 547-549.1990.
10. Pankovich, A.M., Tarabishy, I.E.: Ender Nailing of Intertrochanteric and Subtrochanteric Fractures of the Femur. Complications, Failures, and Erros. JBJS. 62-A(4):635-645. 1980.
11. Sernbo, I., Johnell, O., Gentz, C., and Nilsson, J.: Unstable Intertrochanteric Fractures of the Hip. Treatment withy Ender Pins Compared with a Çompression Hip-Screw. JBJS. 70-A(9):1297-1303. 1988.
12. Stark. A. Brostrom, L.A. Barrios, C., Walhegim, G., and Olsson, E.: A prospective randomized study of the use of sliding hip screws and Ender nails for trochanteric fractures of the femur. İnt. Orthop. 16(4):359-62. 1992.
13. Tronzo, R.G.: Surgery of the Hip Joint. Philadelphia. Lea & Febiger. 451-454. 1973.

# BÖLÜM - II

## PELVİS - KALÇA - FEMUR KIRIKLARI

## KISIM - 15

# ERİŞKİN FEMUR CİSİM KIRIKLARININ CERRAHİ TEDAVİSİ

Avni GÜRSEL*, Hüsamettin ÇAKICI*, Gürhan ÖZCAN*

Erişkin femur kırıklarında tercih edilen tedavi, cerrahi yöntemlerdir.

1- Açık redüksiyon ve plak vida ile tesbit

2- Açık yada kapalı kilitli yada kilitsiz intramedüller çivi uygulamaları

3- Ekstrernal fiksatörlerdir.

Femur cisim kırıklarında amaç rijit fiksasyon ile hastayı erken mobilize ederek, günlük aktivitelerini kazandırmaktır. S.B. Ankara Hastanesi 1. Ortopedi ve Travmatoloji kliniğinde Şubat 1993 - Kasım 1995 seneleri arasında 32 hastanını femur cisim kırığına cerrahi yöntem uygulanmıştır. Hastaların ortalama yaşı 33.8 di. (19-68). Bunların 22 erkek, 10 bayan hastaydı. 12'sine intramedüller çivi fiksasyonu, 15'ine plak vida ile fiksasyon ve geriye kalan 5 olguya eksternal fiksasyon uygulandı.

Plak vida uygulanan 5 olguda plak kırılması nedeniyle üçüne ve radyolojik olarak değerlendirmeleri yapılmıştır.

Sonuç olarak femur cisim kırıklarında erken mobilizasyona izin veren rijit fiksasyon yöntemlerinin uygulanması gerekliliği kanısına varılmıştır.

### Giriş

Erişkin femur cisim kırıkları tüm vücut kırıkların %8 ini oluşturmaktadır.

Günümüzde ilerleyen teknolojiyle doğru orantılı olarak daha fazla sayıda yüksek enerjili yaralanma ile karşılaşılmaktadır. Femur cisim karıkları istisnalar haricinde cerrahi teknik ile tedavi edilirler. Seçilecek olan tedavi yöntemi (Cerrahi teknik) hastanın sistemik ve lokal durumuna bağlı olmak üzere farklılıklar gösterebilir. Hasta sistemik yönden incelendiğinde femur cisim kırığına ek olarak kafa travması, batın yaralanması, toraks yaralanmalarının beraberinde olup olmaması seçilecek cerrahi tedavi metodlarını farklılaştırır. Yine össeöz yaralanmaya ek olarak aynı ekstremitedeki yumuşak doku kılıfında yaralanmanın varlığı ve miktarı cerrahi teknik için belirleyici olur. Eski yayınlara bakıldığında (1,2,3,4) femur cisim kırıklarında sıklıkla uygulanan tedavi yöntemi klasik Küntscher uygulanması ve plak vida tesbitidir.

* S.B. Ankara Hastanesi 1. Ortapedi ve Travmatoloji Kliniği Asistanları, ** Başasistanı .

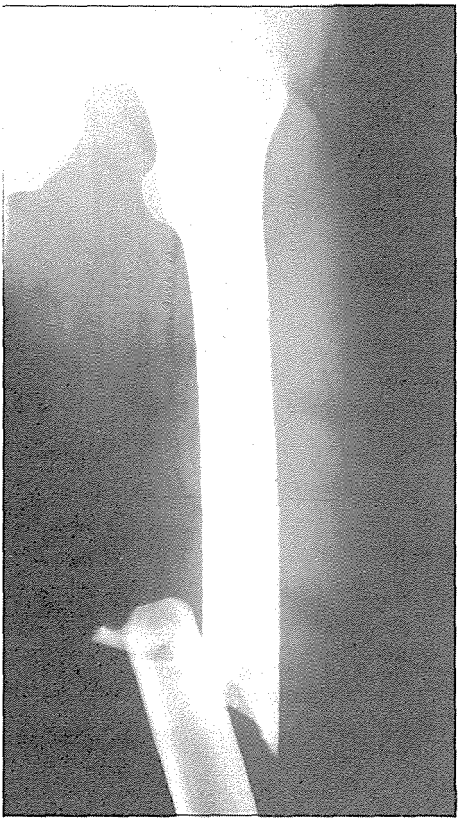

***Şekil 1a:*** *Ameliyat Öncesi*

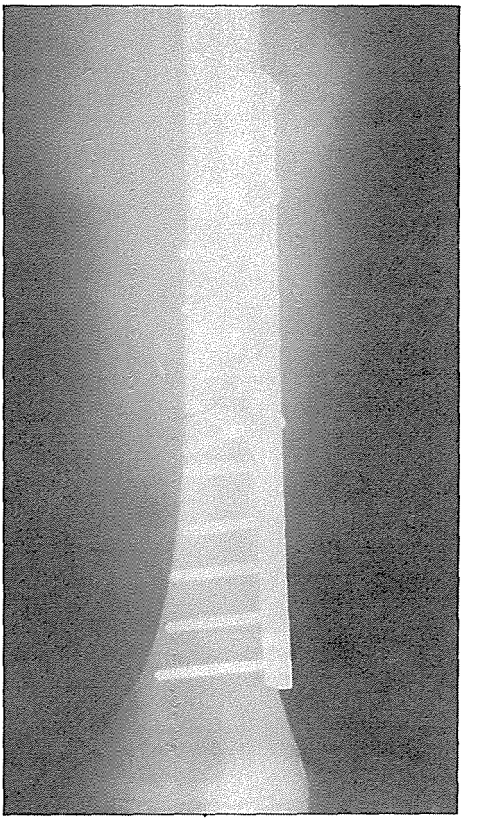

***Şekil 1b:*** *Plaka Tesbit*

80'li yıllardan sonra gerek eksternal fiksatör gerekse intramedüller sistemlerdeki teknolojik gelişmeyle beraber bu tedavi yöntemlerinin kullanımı belirgin hale gelmiştir(5,6). Günümüzde erişkin femur kırıkları için bir genelleme yapılacak olursa intramedüller tesbit ve endikasyonlarında eksternal fiksatör kullanımı tercih edilen tedavi metodları olarak belirtilebilir(7).

Erişkin femur kırıklarında klasik Küntscher tedavisi uzun yıllardanberi güvenle kullanılabilen bir tedavi metodudur. Zaman içinde çiviye ait metalajuri teknikler geliştirilmekle beraber, Küntscher'in tanımladığı dizayn günümüzde hala kullanılmaktadır. Ancak bu tedavi seçeneğinini uygulanabilirliği kırığın segmente oluşu, kırık hattının isthmus hattından uzaklaşması gibi nedenlerle kısıtlanmaktadır. Yine bu tip kırıklarda uygulanalbilen açık redüksiyon plak vida tesbiti bir tedavi seçeneği olarak mevcuttur. Ancak tek kemikli ekstremite segmentlerinde (uyluk, kol) plak vida tesbiti ile her yöndeki açılanma zorlanmalarında özellikle rotasyonel zorlanmalara karşı yeterince bir fiksasyon sağlanamamaktadır. Bu nedenle bu tedavi metodu seçildiğinde hastaların erken yük verme, mobilize olma imkanları kısıtlanmaktadır. Eğer erken hareketlilik ve yük verilecek olursa redüksiyon

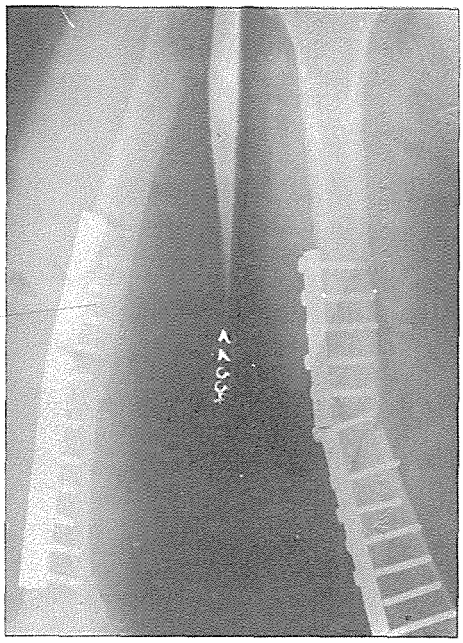


***Şekil 1c:*** *Plaka tesbitten altı ay sonraki Radyografi (plak kırılmıştır.)*

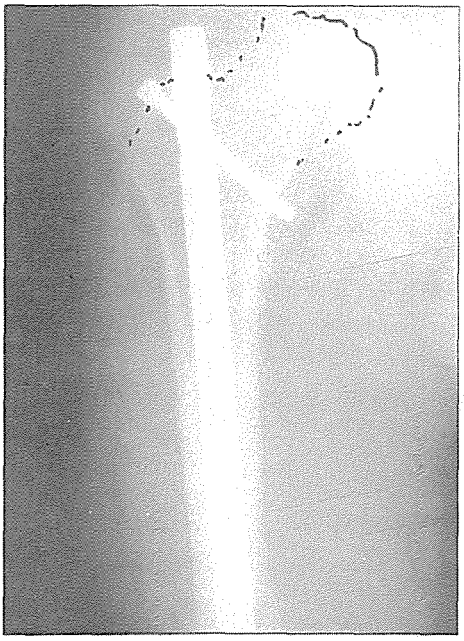

***Şekil 1d:*** *Plak kırılmasından sonra Interloking Çivi tesbitinden sonra*

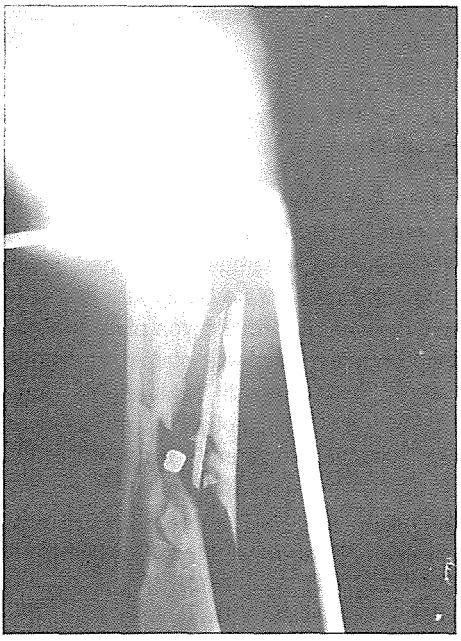

***Şekil 2a:*** *Ateşli Silahla Yaralanma*

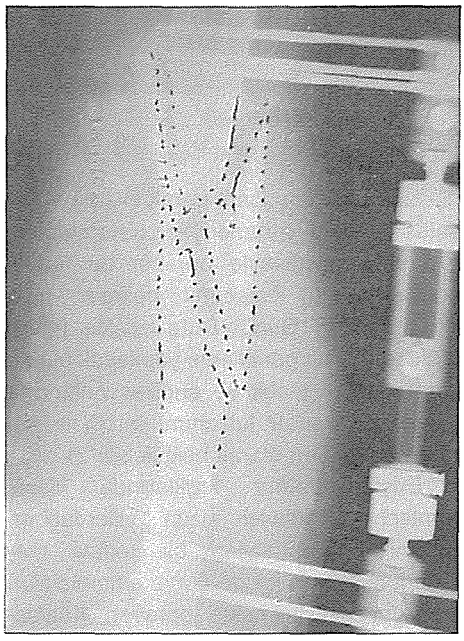

***Şekil 2b:*** *Ateşli silahla oluşan parçalı açık kırığın Eksternal Fksatörle tesbiti*

kaybı, implant yetersizliği, kaynama geçikmesi ve yokluğu gibi komplikasyonlar görülebilmektedir. Eksternal fiksatör uygulamaları erişkin femur cisim karıklarında özellikle açık yaralanmalarda en sık tercih edilen tedavi metodudur. Bu tedavi seçeneğinin avantajları kapalı yöntem olarak kolay uygulanabilmesi, hastanın erken mobilize edilebilmesi ve uygulanan implantın kırık hattı ve yakın çevresini ilgilendirmesi olarak sayılabilir. Ancak komşu eklemlerde hareket kısıtlığı, çivi yolu enfeksiyonu, ideal redüksiyonun her zaman sağlanamaması ve fiksatörün hastanın hareketlerini kısıtlaması bu yöntemin eleştiriye açık noktalarıdır.

Günümüzde kapalı erişkin femur cisim kırıklarında seçkin tedavi yöntemi olarak kilitli intramedüller çivileme önümüze gelmektedir.

Bu yönetemi kırık hattı açılmadan tesbit mümkün olmakta, kırığın seviyesi ve seğmenter olup olmaması önem taşımamaktadır. Ancak bu tedavinin eliştiriye açık yönleri; skopi uygulamasını gerektirmesi ve özellikle yaşlı hastalarda intramedüller kavite içi basıncın arttırıp sistemik emboli riski taşımasıdır.

## Materpyal Metod

Şubat 1993 - Kasım 1995 seneleri arasında S.B. Ankara Hastkanesi 1. Ortopedi ve Travmatoloji Kliniğinde 32 hastanın femur cisim kırığına cerrahi yöntem uygulandı. Bu hastaların 22'si erkek 10'u bayan hastaydı. 2 hastada femur kırığına ek olarak aynı tarafta tibia kırığı, 4 hastada Gustilo tip 2 açık kırık, 3 hastada kafa travması ve 1 hastada ise batın yaralanması mevcuttu. Hastalar ortalama 64 saat içinde ameliyat edildi. 12 hastaya intamedüller çivileme, 5 hastaya eksternal fiksatör uygulandı. 15 hastada sosyal güvencelerinin olmaması ve ekonomik nedenler açık redüksiyon ve plak tesbiti uygulandı. İntramedüller çivilime ve ekstrernal fiksatör uygulanan hastalar tolere edebildiklerini en kısa sürede mobilize edildi. Plak vida uyguladığımız hastalar ise radyolojik olarak osseöz iyileşme tesbit edilene kadar üzerine ağırlık vermesine izin verilmedi.

## Sonuç

İntramedüller tesbit ve eksternal fiksatör uygulanan olgularda benzer klinik sonuçlar elde edildi. Ortalama 7,8 ayda klinik ve radyolojik olarak kırık iyileşmesi görüldü. (5,5 - 11 ay). Eksternal fiksatör uygulanan olgularda tedavi süresince diz ekleminde fleksiyon kısıtlığı gelişti. Fiksatörün çıkarılmasından sonra bu kısıtlılık tedrici olarak düzeldi. İntramedüller tesbit uyguladığımız bir hastada iki seviyeli implant kırılması ve kaynama yokluğu komplikasyonu görüldü. Plak vida uygulanan 15 hastanın 5'inde plak kırılması ve bu 5 hastada dahil olmak üzere 8 hastada kaynama geçikmesi ve yokluğu görüldü.

## Tartışma

Erieşkin femur kırıkları cerrahi yöntemlerle tedavi edilmesi greken yaralanmalardır. Günümüzde çeşitli tedavi seçenekleri olmasına rağmen intramedüller çivileme uygulaması ve kısmen eksternal fiksatör uygulaması bu tip yaralanmalarda rutin olarak karşımıza çıkan tedavi yöntemleridir. Bu iki tedavi uygulaması bu tip yaralanmalarda rutin olarak karşımıza çıkan tedavi yöntemleridir. Bu iki tedavi metodunun diğer tedavi metodlarına göre bariz üstünlükleri, erken mobilizasyon ve üzerine erken yük verilme imkanıdır. Bizim yaptığımız çalışmada da özellikle üzerinde durulması gereken nokta

erişkin femur cisim kırıklarında plak vida uygulamasının başarısız olarak değerlendirilebilecek bir yöntem olduğunu göstermektedir. Bu nedenle bizde literatürde belirtildiği gibi bu yaralanmalarda mümkün olduğunca plak vida tesbitinden kaçınılmasını, intramedüller tesbit ve eksternal fiksatör uygulanmasını primer tedavi metodu olarak önermekteyiz.

### Kaynaklar


1. Magerl F, Wyss A, Brunner C, Binder W: Plate osteosynthesis of femoral shaft fractures in adults. A follow up study. Clin Orthop 138: 62-73 (Jan 1979)
2. Ruedi TP, Luscher WN : Results after internal fixation of comminuted fractures of the femoral shaft with DC plates. Clin orthop 138:74-76 (Jan 1979)
3. schoots FJ, van den Wildenberg FA, Goris RJ: Extra long plte osteosynthesis in fermoral shaft fractures, Unfallchirung 92 (9): 373-378 (Aug 1989)
4. Bostman O, Varjonen L, Vainionpaa S, Majola A, Rokkanen P: Incidence of local complications after intramedullary nailing and after plate fixation of femoral shaft fractures. J Trauma 29 (5): 639-6456 (May 1989)
5. Sharma JC, Gupta Sp, Kalla R: Comminuted femoral shaft fractures treated by closed intramedullary nailing and functional cast bracing. Journal of Trauma 34 (6) 786-791 (Jun 1993)
6. Pfister U: Selection of treatment in femoral shaft fractures. Acta Chir Orthop Traumatol Cech 60 (4): 240-246 (1993)
7. Hontzh D, Weller S, Engels C: Change in the procdure of external fixator to intramedullary nailing osteosynthesis of the femur and tibia. Aktuelle Traumotol 23 Suppl 1:21-35 (Jul 1993)

# BÖLÜM - II

## PELVİS - KALÇA - FEMUR KIRIKLARI

## KISIM - 16

# FEMUR KIRIKLARININ İNTRAMEDULLER KİLİTLİ SİSTEM İLE ÇİVİLENMESİNDE AMELİYATTAKİ VE AMELİYAT SONRASI SORUNLAR

Mustafa ÜRGÜDEN*, F.Feyyaz AKYILDIZ**, A. Nedim YANAT***

Femur kırıklarının intrameduller kilitli çivilenmesi, güncel tedavi seçeneğinde, başarı oranını düşüren ancak önlenmesi mümkün olan bazı sorunlarda vardır(2). Bu sorunlar; ameliyat öncesi ameliyat tekniği, seçilen implant, traksiyon masasının tipi ve uygulanan traksiyon miktarı ve teknik ekipmandan kaynaklanmaktadır.

Biz çalışmamızda literatürde belirtilen komplikasyonların yanında olguların rehabilitasyonunuda etkileyen ameliyatta ve ameliyat sonrası gözlemlediğimiz sorunları irdelemeyi ve bunlara önlem almayı amaçladı.

### Materyal Metod

Mayıs 1994 ve üylül 1996 arasında Akdeniz Üniversitesi Tıp Fakültesi Ortopedi ve Travmatoloji Kliniğinde 21 olgunun, 21 femuruna kırık tanısıyla, 14 olguda primer, 7 olguda ise daha önceki tesbit materyaline bağlı oluşan sorunlar nedeniyle intameduller kilitlenmeli çivi uygulandı. 1 olgu izlemeden çıktı. İzlenen 7 (%35) bayan, 13(%55) erkek toplam 20 olgunun, ortalama yaşları 34.7 (16-68) olarak belirlendi. Yüksekten düşme sonucu oluşan bir olgu hariç, diğer olgular motorlu taşıt kazası sonucu oluşmuştu. 11 (%55) olguda çivi statik olarak, 9 (%45) olguda ise dinamik olarak uygulandı. 3 (%35) olguda daha önceki implantın çıkarılması için, 5 (%25) olguda kılavuzun distale geçmesindeki sorunlar, 1 (%5) olguda da çivi yarığına kemik fragman sıkışması nedeniyle kırık hattı açıldı.

### Bulgular

Ameliyatta sorun olarak, 1 (%5) olguda uygun uzunlukta çivi bulunmadığı, 1 (%5) olguda da seçilen çivinin kısa kaldığı belirlendi. Ameliyatta komplikasyon olarak ise, 1 (%5) olguda yukarıda belirtilen çivi yarığına fragman sıkışması saptandı. Ameliyat sonrası dönemde 5 (%25) hasta herhangi bir sorun saptanmadı. 15 (%75) hastada ise bir yada birden fazla sorun ve/veya komplikasyon tespit edildi. İzleme sürecinde rastlanan sorun 13 (%65) olgudaki distal vida bölgesindeki irritasyondur. Komplikasyon olarak tesbit

* Dr. Akd. Ün. Tıp Fak Ortopedi ve Travmatoloji ABD, Uzm Dr,, ** Yrd.Doç.Dr., *** Doç.Dr., **** Prof.Dr.

edilenlerse şunlardır: 3 (%15) hastada erken ameliyat sonrası dönemde proksimal kesi yerinde drenaj saptandı. 1 (%5)'inde kültürde staf. aereus + pseudomonas üredi, antibiotik tedavisi ile geriledi. Diğer 2 (%10) hastada üreme olmadı ve drenaj kısa süre sonra spontan olarak kesildi. 3 (%15) olguda proksimalde bursit, 1 (%5)'inde distal kilitin boşalması saptandı. 5 (%25) olguda kaynamayı hızlandırmak ve 2 (%10) olguda da psödoartroz nedeniyle 7 (%35) olguda dinazmizasyon uygulandı. 1 (%5) olguda proksimal varus deformitesine, 1 (%5) olguda distal varus deformitesi, 2 (%10) oldgudada kollapsa bağlı 4 (%20) hastada kısalık saptandı. 1 (%5) olguda dizde saptanan RSD tedavi ile düzeldi. Olguların hiçbirinde implant yetmezliği saptanmadı.

**Tartışma**

Günümüzde femur cisim kırıklarını tedavisinde kabul edilen görüş intramedüller çivilemedir(3). Ancak bu tedavi yöntemi ile de diğer yöntemlere göre daha az olmasına rağmen bazı sorunlar ortaya çıkmakta ve amaçlanan hızlı rehabilitasyonuna engel oluşturacak hekim ve hasta açısından sorunlar yaratmaktadı.

İntrameduller kilitli çivilerin uygulanmasında karşılaşılan en sık sorun malunion olar belirtilmiştir. Kempf(1) olgularının %21.1'inde özellikle proksimalde olmak üzere 10 derece ve altında varus deformitesi blidirmiştir. Wiss (11) %14, Klemm (12) %3, Sjojberg %22.5 malunion bildirmişlerdir. Bizim olgularımızda da; 1 proksimal, 1 distal varus deformitesine bağlı toplam 2 (%10) malunion saptanmıştır.

Sık karşılaşılan bir diğer sorunda enfeksiyondur. Kapalı kırılar ve kapalı teknik uygulanan kırıklarda enfeksiyon oranı 0'a yakın olarak bildirilmiştir(1,2,7,8,9,11, 13,14) Kempf(1) ve Klemm(12)'in serilerinde ise %2.1 ve %2.6 olarak bildirilmiştir. Bizim bir kısmını (%35) açık teknikle uyguladığımız olgularda ise enfeksiyon oranı %5 olarak saptanmış, ancak enfeksiyon antibiyoterapi ile süratle iyileşmiştir. Femur kırıklarının intramedüller kilitlenmeli çivilerle tedavisinde, kaynama yokluğunu en az görüldüğü yöntem olmasına karşın literatürde %0-7.6(1,11, 12,13,14,15) arasında değişen sonuçlar bildirilmektedir. Bizim olgularımızın 2 (%10)'sinde psödoartroz saptandı. Bu 2 (%10) psödoartroz ve 5(%25) kaynama geçikmesi olmak üzere 7(%35) olguda uygulanan dinamizazyon sonrası kaynama sağlandı.

Çivinin proksimaldeki uygunsuz yerleşimine bağlı femur boyun kırığı oranını; Simonian (3); %1.2, Wiss (11). %0.9, Christie (13) %2.5 olarak bildirmişlerdir. Bizim olgularımızda femur boyun kırığı saptanmamıştır. Nadir de olsa karşılaşılan pudental ve siyatik sinir paralizileridir (4,12,13,16) ve ameliyat yapılırken femurda parçalanma (1,5) sorun olarak karşımıza çıkabilir. Bir diğer karışılan sorun olan distal kilidin kısa olması ve boşalması Sim ve ark. (6) tarafından %10.2 olarak bildirilmiştir. Bizim de 1 (%5) olgumuzda Distal kilidin bir tanesinin boşalması saptanmış, ancak sorunsuz iyileşme tespit edilmiştir.

Kullanılan çivinin ve tespit vidalarının uzun olmasına bağlı distalde ve proksimalde irritasyon ve bursite fazla yer verilmemiştir. Sim ve ark. (6) distal vidaların uzun olmasını %16.1) olarak belirtmişlerdir. Bizim olgularımızın 15 (%65)'inde en sık ameliyat sonrası sorun olarak distal vidanın uzun olması ve medialde vidanın irritasyonuna bağlı ağrı belirlendi.

| N | Enfeksiyon | Distalde İrristasyon | Distal Kilit Boşalması | Proksimalde Bursit | Varus Def. | Kollaps +Kısalık Dinamizasyon | Kaynama Gecikmesi+ | Psödoartroz |
|---|---|---|---|---|---|---|---|---|
| 1 | | + | | | | | | |
| 2 | + | + | | + | | | + | |
| 3 | | + | | + | | | + | |
| 4 | | + | | + | | | | + |
| 5 | | | | | | + | | |
| 6 | | + | | | + | + | + | |
| 7 | | + | | | | | + | |
| 8 | | + | | | | | | |
| 9 | | + | | | | | | |
| 10 | | | | | | + | | |
| 11 | + | + | + | | | | | |
| 12 | | + | | | | | RSD | |
| 13 | | + | | | | | | + |
| 14 | + | + | | | | | + | |
| 15 | | + | | | + | + | | |

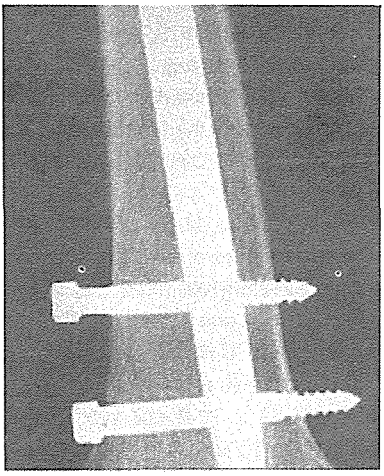

*Şekil 1*

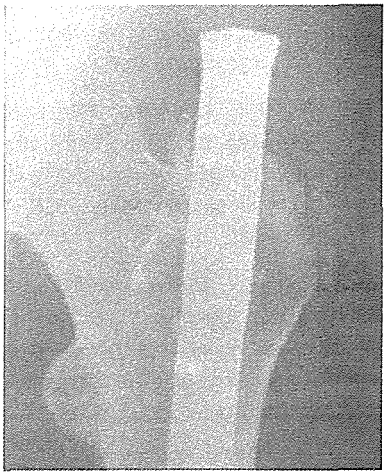

*Şekil 2*

Yine Sim ve ark. (6) çivinin proksimalde standart'dan daha uzun olan olguları %29.6 olarak belirlemişken, biz 3 (%15) olguda proksimalde çivinin uzun olduğunu ve buna bağlı gelişen ağrılı bursit tespit ettik. Femur kırıklarının intrameduller kilitli çivilenmesinde başarı oranını düşüren diğer bildirilen ameliyatta ve ameliyat sonrası komplikasyonlar ise; kompartman sendromu (5), çivi ve vida kırılması (2),

orta ve aşırı derecedeki heteropik ossifikasyondur(2,9,10,15).

Femurun basit ve parçalı kırıklarını intramedullar çivileme ile tesbitinde ameliyat öncesi planlama, uygun implant seçimi, steril cerrahi teknik ve yeterli ekip ile minimum sorun ve komplikasyonla başarılı bir kırık tedavisi sağlanabilecektir.

## Kaynaklar


1. Kempf, L., Grosse, A., Beck, G., Closed locked intramedullary nailing. Its application to comminuted fractures of the femur. JBJS, 67-A:709-719, 1985.
2. Thoresen, B. O., Alho, A., Ekeland, A., Stromsoe, K., Folleras, G., Haukebo, A.: Interlocking intramedullary nailing in femoral shaft fractures. A report of forty-eight cases. JBJS, 67-A:1313-1320, 1985.
3. Simonian, P.T., Chapman, J.R., Selznick, H.S. Benirschke, S.K. Claudi, B.F.: Iatrojenik fractures of the femoral neck during closed nailling of teh femoral shaft. JBJS, 76-B, 293-296, 1994.
4. Brumbach, R.J., Ellison, T.S., Molligan, H., Molligan, D.J., Mahaffey, S., Schmidhauser, C.: Pudental nerve palsy complicating intramedullary nailing of teh femur JBJS, 74-A: 1450-1502, 1992.
5. Dugdale, T.W., Schutzer, S.F., Deatenbaugh, M.K. Bartosh, R.A.: Compartment syndrome complicating use of the hemi-lithotomy position during femoral nailing, A report of two Cases. JBJS, 72-B: 1556-1557, 1990.
6. Sim, E., Höcker, K.: locked nailling of fractures of the femir an analysis of problems and faults in 80 cases. Unfallchirurg. 95(12): 626-633, 1992.
7. Butler, M.S. Brumback, R.J., Ellison, J.S. Pohan, A. Bothon, H., Burgess, A.R.: Interlocking intramedullary nailing for ipsilateral fractures of the femorl shaft and distal part of the femur. JBJS, 73-A: 1492-1502, 1991.
8. Bucholz, R.W., Jones, A.: Fractures of the shaft of the femur. Current Concepts Review. JBJS, 73-A: 1561-1565, 1991.
9. Court-Brown, C.M., Browner, B.D.: Locked nailing of femoral fractures. The science and practice of intramedullary nailing, Edited by Browner, P.D., Second edition, 1996.
10. Brumback, R.J., Wells, J.D., Lakatos, R., Poka, A., Bathon, G.H., Burgess, A.R.: Heteropic ossificaion about the hip after intramedullary nailing for fractures of teh femur. JBJS, 72-A: 1067-1073, 1990.
11. Wiss, D.A., Fleming, C.H., Mato, J.M., Clark, D.: Comminuted and rotationaly unstable fractures of the femur treated with an interlocking nail. Clin. Orthop., 212:35-47, 1986.
12. Klem, K., Borner, M.: Interlocking nailing of complex fractures of the femur and tibia. Clin Orthop., 212:89-100, 1986.
13. Christie, J., Court-Brown, C., Kinnimanth, A.W., Hawie, C.R.: Intramedullary locking nails in the manegement of femoral shaft fractures. JBJS, 70-B: 206-210, 1988.
14. Sojbjerg, J.O., Erskijaer, S., Moller Larsen, S.: Locked nailing of comminuted and unstable, fractures of the femur. JBJS, 72-B:23-25, 1990.
15 Wiss, D.A., Brien, W.W., Becker, V.: Interlocking nailing for the treatment of femoral fractures due to gunshot wounds. JBJS, 73-A: 598-605, 1991.

# BÖLÜM - II

## PELVİS - KALÇA - FEMUR KIRIKLARI

## KISIM - 17

# FEMUR CİSİM KIRIKLARINDA KİLİTLİ İNTRAMEDÜLLER ÇİVİ UYGULAMALARIMIZ

Aykın ŞİMŞEK*, Özcan KAYMAK**, Ulunay KANATLI***, Murat HERSEKLİ***

İntramedüller çiviler, instabil femur cisim kırıklarında stabil fiksasyon sağlamaktadırlar. Klasik intramedüller çivilerden farklı olarak, çok parçalı ve segment kaybı olan kırıklarda güvenle uygulanmaktadırlar. Kliniğimizde 1991-1994 yılları arasında 4 hastaya Brooker-Willis, 1994-1996 yılları arasında 28 hastaya Russel-Taylor ve AO tipi, toplam 32 hastaya kilitli intramedüller çivilerin uygulandığı, en kısa takip süresi bir yıl olan 19 hasta değerlendirmeye alınmıştır(1). Brooker-Willis, Russel-Taylor ve benzeri kilitli çiviler, statik ve dinamik fiksasyona izin vermektedirler. Erken dönem takip sonuçları klinik, radyolojik ve fonksiyonel olarak başarılıdır. Kapalı yöntemle uygulamadaki zorluk, distal kilit vidasının yerleştirilmesi sırasındaki uzun süreli skopi kullanımının zaman zaman gerekliliği, dezavantajlarıdır.

### Giriş

Femur cisim kırıkları tüm kırıkların %8'ini oluşturur. İntramedüller çivilemeler, diğer tedavi yöntemleri arasında en güvenilir tedavi şeklidir(2). 1940 yılında Küntscher çivisi ile intramedüller çivileme popüler olmuştur. Küntscher gibi klasik çiviler, Winquist tip 1 ve tip 2 kırıkların tedavisinde başarılı olmalarına karşın, tip 3 ve tip 4 gibi instabil kırıklarda istenilen yeterli, rahat, tespit yapılamamakta, tespit sonrası kısalık (%9.1) ve rotasyonel deformiteler (%8) gözlenmektedir(3).

Kilitli intramedüller çiviler, proksimal ve distal kilit vidaları ile bu tip deformitelerin oluşmasını önler ve instabil femur cisim kırıklarında güvenle kullanılır. Brooker-Willis, Russel-Taylor, AO/ASIF çivisi, Grosse-Kempf sık olarak kullanılan kilitli çivilerdir. Çivilerin çapları, şekilleri, duvar kalınlıkları, oluklarının varlığı, kesit alanlarının şekilleri, distal ve proksimal kilit vidalarının özellikleri ile birbirlerinden ayrılırlar. Dinamik (distal veya proksimalden kilitleme) ve statik (hem distal hemde proksimalden kilitleme) fiksasyon, ancak kilitli intramedüller çiviler ile sağlanabilmektedir(4,5,6). Winquist tip 1 ve tip 2 kırıklarda dinamik, tip 3 ve tip 4 kırıklarda statik fiksasyon önerilmektedir. Bu çiviler, rimerizasyon yapılmadan uygulanabilmektedir(7,8).

* Gazi Üniversitesi Tıp Fakültesi Ortopedi ve Trav. ABD. Öğrt. Gör., ** Prof.Dr., *** Arş. Gör.

Kilitli intramedüller çivilerin en önemli avantajı kapalı yöntemle uygulanabilmesi ve kırık hattında devaskülarizasyonun önlenmesidir. Kapalı yöntemle kilitli çivi uygulanırken, özel masa, skopi ve deneyimli eleman gerekmesi dezavantajlarıdır. Özellikle distal kilit vidalarının yeleştirilmesi zorluk gösterir. Distal kilit vidalarının yerleştirilmesi için değişik koruyucu yöntemler tanımlanmakla birlikte, çok defa uygulamada cerrah yüksek doz röntgen ışınlarına maruz kalır(2,9).

## Hastalar ve Yöntem

Kliniğimizde 1991-1994 yılları arasında femur cisim kırığı olan 4 hastaya Brooker-Willis, 1994-1996 yılları arasında ise 28 hastaya Russel-Taylor ve AO tipi kilitli, toplam 32 hastaa intramedüller çivi uygulanmıştır. 20 erkek ve 12 bayan hasta takip edilmiştir. Ortalama yaş 39 (14-82) dur. Beş hastada kapalı, 14 hastada açık yöntemle stabilizasyon sağlanan, en kısa izleme süresi bir yıl olan 19 hasta değerlendirmeye alınmıştır. Bütün hastalar ameliyat sonrası birinci gün çift koltuk değneği ile mobilize edilmiş, kalça ve diz eklemine yönelik hareketler başlanmıştır. Statik fiksasyon uygulanılan hastalarda parsiyel yük, dinamik fiksasyon uygulanılan hastalarda tam yük verilmiştir. Hastalar ameliyat sonrası altıncı haftada, üçüncü ayda, altıncı ayda, birinci yılda ve ikinci yılda kontrollere çağırılmıştır. Statik fiksasyon yapılmış hastalarda, klinik ve radyolojik muayeneyi takiben, ameliyat sonrası üçüncü ayda dinamizasyon sağlanmıştır.

## Sonuçlar

Kilitli intramedüller çivi uygulanan 32 hasta içinde (20 erkek, 12 bayan) en kısa izleme süresi bir yıl olan 19 hasta klinik ve radyolojik olarak değerlendirilmiştir. Ameliyat sonrası kısa dönem içinde (en uzun baş yıl, en kısa bir yıl izleme süresi olan) hiçbir hastada redüksiyon kaybı, yara yerinde yüzeyel veya derin enfeksiyon, tromboflebit, derin ven trombozu, damar, sinir komplikasyonu veya implant yetersizliği görülmemiştir. Tüm hastaların kalça ve diz eklem haeket genişliği tama yakın olarak bulunmuştur. İki santimetreden fazla femur kısalığı izlenmemiştir. Açık redüksiyon uygulanan bir hastada ameliyat sonrasında tesbit edilen femur boyun kırığı için kapalı redüksiyon ve kanüle vida ile tespit yapılmıştır. Ameliyat yapıldıktan sonraki iki yılını dolduran üç hastada implant çıkarılmıştır. Erken dönem izleme sonuçları incelendiğinde Thoresen sınıflama sistemine göre 15 (%79) hasta çok iyi, 4(%21) hasta iyi olarak bulunmuştur.

## Tartışma

Brooker-Willis çivileri kliniğimizde ilk olarak uygulanılan kilitli intramedüller çivilerdir. Distal kanatların açılmalarına bağlı komplikasyonlar ve statik fiksasyona izin vermediği için femurdaki uygulamaları bırakılmıştır. Russel-Taylor ve benzeri kilitli intramedüller çiviler, çok parçalı, distal femuru ilgilendiren instabil kırıklarda kısalık ve rotasyon sorununu çözmektedirler. Kapalı yöntemle uygulamadaki zorluk ve distal kilit vidasının yerleştirilmesi sırasındaki uzun süreli skopi kullanılması, karşılaştığımız en önemli sorunlardır. Erken dönem izleme sonuçları tatminkardır, ancak uzun dönem takip sonuçlarıyla hastalar tekrar değerlendirileceklerdir.

## Kaynaklar

1. Kaymak Ö: Alt ekstremite uzun kemik diafiz kırıklarında intramedüller Brooker çivisi ku

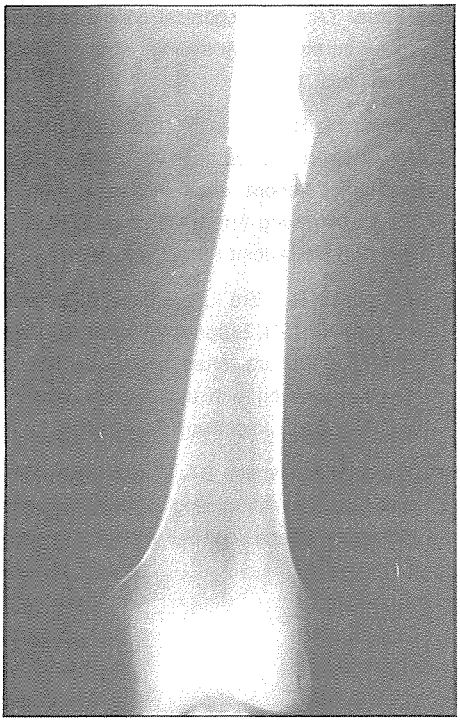

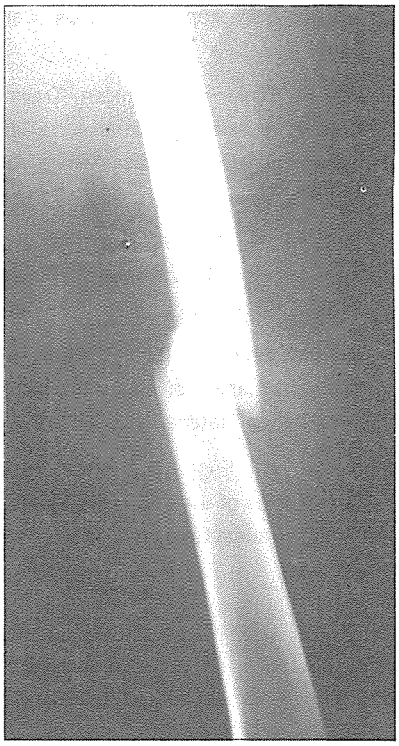



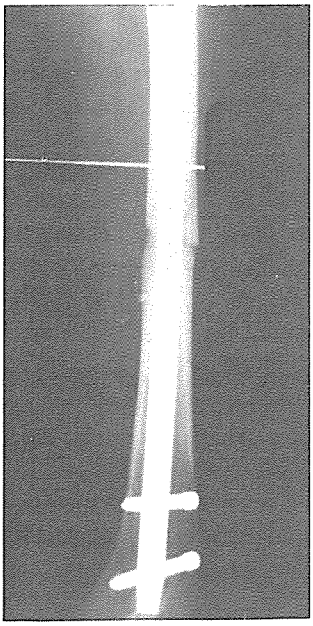

***Şekil 1a:*** *(Üst sol)*
*Yirmibir yaşında bayan hastanın trafik kazası sonucu gelişen sol femur 1/3 orta cisim kırığı'nın ön-arka grafisi.*

***Şekil 1b:*** *(Üst sağ)*
*Aynı hastanın yan grafisi*

***Şekil 2a:*** *(Alt Sol)*
*Aynı hastanın ameliyat sonrası ön-arka grafisi. Hastaya distalden 2 adet kilit vidası kullanılarak dinamik kilitleme yapılmıştır.*

***Şekil 2b:*** *(Alt sağ)*
*Aynı hastanın ameliyat sonrası yan grafisi.*

lanımı. Antroskopi Antroplastik Cer, 4:7, 1993.

2. Ege R: Femur cisim kırıkları. Travmatoloji Kırıklar ve eklem yaralanmaları, Cilt 3, 4. Baskı, Kadıoğlu Matbaası, Ankara, 1989.

3. Winquist RA, Hansen S: Comminuted fractures of the femoral shaft treated by intramedullary nailing. Orthop Clin North Am, 11(3), 1980.

4. Wu CC, Shih CH: Biomechanical analysis of the mechanism of interlocking nail failure. Arch Orthop Trauma Surg, 111, 1992.

5. Kinast C, Frigg R, Perren SM: Biomechanics of the intemedullary nail. Arch Orthop Trauma Surg, 109, 1990.

6. Russel TA: Biomechanical consepts of femoral intramedullary nailing. Inter J Orthop Trauma, 1, 1991.

7. Brumback RJ, Reilly JP, Poka A, Lakatos RP, Bathon GH, Burgess A: intramedullary nailing of femoral shaft fractures: Part 1: Decision-making errors with interlocking fixation. J Bone Joint Surg, 70-A, 1988.

8. Brumback RJ, Ero US, Poka A, Lakatos RP, Bathon GH, Burgess A: İntramedullary nailing of femoral shaft fractures: Part 2: Fracture-Healing with static interlocking fixation. J Bone Joint Surg, 70-A, 1988.

9. Winquist R, Hansen ST, Clawson DK: Closed intrameduller nailing of femoral shaft fractures. J Bone Jonit Surg, 66-A, 1984.

# BÖLÜM - II

## PELVİS - KALÇA - FEMUR KIRIKLARI

## KISIM - 18

# UZUN KEMİKLERİN AÇIK KIRIKLARINDA ERKEN İNTERNAL FİKSASYON

H. AĞUŞ*, Y. KIRANYAZ**, E. MAVİ***, H. SEZEN***

Açık kırıklara internal fiksasyon uygulanması son 20-30 yılda giderek yaygınlık kazanmıştır. Bu tip kırıklarda yumuşak doku örtüsünü sağlamaya yönelik çeşitli flap ve graft uygulama yöntemlerinin geliştirilmesi, osteosentez materyal ve uygulama tekniklerinin aşama göstermesi ortopedik cerrahları açık kırıklara internal fiksasyon uygulama konusunda giderek cesaretlendirmiştir ve başarı oranında gittikçe artış görülmüştür. Bu başlık altında en çarpıcı örneği "Biolojik Osteosentez" kavramı oluşturmaktadır. Minimal deri ve yumuşak doku kesileriyle uygulanan LC-DCP veya statik ve dinamik non-reaming kilitli intramedüller çivileme yöntemleri güncel travmatolojide etkin yerini almıştır. Amacımız çağdaş ve modern açık kırık tedavi yöntemleriyle elde ettiğimiz sonuçları literatür ışığı altında karşılaştırmalı olarak değerlendirmektir.

### Materyal ve Metod

Temmuz 1992 - Ekim 1996 yılları arasında SSK Tepecik Hastanesi II. Ortopedi ve Travmatoloji Kliniği'ne 132 açık kırıklı olgu başvurmuştur. Bu olgulardan 78'ine (%59) metodik irrigasyon + debritmandan sonra erken internal fiksasyon uygulandı. Bu olgulardan düzenli takip edilebilen 42'sinin 44 açık kırığı değerlendirmeye alındı. Bunların topoğrafik dağılımı: 27 tibia, 5 humerus, 1 femur, 5 radius-ulna, 2 ulna, 2 Monteggia kırıklı çıkık ve 2 olekranon kırığı şeklindedir. Olguların Gustilo-Anderson sınıflamasına göre dağılımı: 15 Tip I (%34.1), 12 Tip II (%27.2), 10 Tip IIIA (%22.7), 5 Tip IIIB (%11.3) ve 2 Tip IIIC (%4.5) şeklindedir. En genç hasta 14, en yaşlısı 66 olup ortalama yaş 32.4'tür. Olguların 4'ü bayan, 38'i erkektir. Etyolojik dağılım: 24 olgu trafik kazası (%54.5), 11 hasta yüksekten düşme (%24.9), 5 olgu crush yaralanmalı iş kazası (11.3), 1 olgu darp (%2.3), 1 olgu patlama (%2.3) şeklindedir. Yaralanma ile ilk girişim arasında geçen süre en kısa 1 saat, en uzun 13 saat olup ortalama 3.45 saattir. İnternal fiksasyon uygulama süresine göre olguların dağılımı: 16 olgu ilk 24 saat içinde (%36.4), 21 olgu 5 gün içinde (%48); en erken internal fiksasyon 3. saatte, en geç internal fiksasyon 27. günde (kafa travması nedeniyle yoğun bakım tedavisinden dolayı) uygulanmıştır. Uygulanan

* SSK Tepecik Hast. II. Ortopedi ve Travmatoloji Klinik Şefi, ** Uzmanı, *** Asistanı

internal fiksasyon yöntemi açısından olguların dağılımı: 16 olguya biyolojik yaklaşım ve disiplin ile DCP veya nötralizasyon plağı, 6 olguya LC-DCP (toplam %50), 16 olguya intramedüller kilitli çivi (%37), 4 olguya interfragmanter vida (%5), 4 olguya modifiye AO Gergi Bandı (%9) uygulandı. Hastanede kalma süresi en kısa 4 gün, en uzun 62 gün, ortalama 14.9 gündür. Olguların izleme süresi en kısa 13 ay, en uzun 52 ay, ortalama 28 aydır.

Olguların komplikasyonlara göre dağılımı: 8 olguda yüzeyel infeksiyon (tamamen iyileşti) (%18), 3 olguda derin infeksiyon (%6.8), 3 olguda psödoartroz (%6.8). Bu olgulardan birine erken, diğerine geç dönemde dizüstü amputasyon uygulanmıştır.

Sonuçlar modifiye KETENJİAN kriterlerine göre değerlendirilmiş olup yüzdesel dağılım: 28 olguda çok iyi (%63.6), 10 olguda iyi (%22), 2 olguda orta (%2.3) 5 olguda kötüdür (%11). Bu sonuçların açık kırık tiplerine göre dağılımı (Tablo 1).

## Tartışma

Açık kırıklarda erken internal fiksasyon tartışmalı bir konudur. Bu tartışmalar geniş olgu serleri ve sonuçlarıyla zaman içerisinde anlam kazanacaktır. İmplant materyalinin infeksiyon oranını arttırdığı yönündeki görüş son yıllarda karşıt bulmakta ve önemini yitirmektedir(5,11,12). GRİSTİNA'nın çalışmaları bu konuya ışık tutucu niteliktedir. WORLOCK ve arkadaşlarının 1994'teki tavşan deneylerindeki bulgular ise internal fiksasyonun açık kırıklarda infeksiyon oranını yükselttiğini göstermektedir(16). Eklemi ilgilendiren, nörovasküler onarım gerektiren veya politravmalı açık kırık olgularında acil internal fiksasyon endikasyonu gün geçtikçe artan sayıda taraftar bulmaktadır(2,3,17). Kliniğimizde yumuşak dokulara en az derecede zarar veren, endosteal ve periosteal dolaşımı koruyan, aktif ve pasif eklem hareketlerine erken izin veren ve kolay uygulanan yöntemleri seçiyoruz. Tüm açık kırıklar için uygulanabilecek optimim etkili tek bir yöntem henüz benimsenmemiştir(6,7). Açık metodla plak-vida osteosentezi zaten varolan yumuşak doku ve periosteal hasarı daha da arttıracağından sakıncalıdır. Psödoartroz ve infeksiyon riskinin artması kesindir(4,11,13,17). RITTMAN ve arkadaşlarının 200 olguluk plak+vida uygulanmış serilerinde ve KETENJIAN-SHELTON'un 1972'deki serilerinde %7.5

**Tablo 1:**

| | | | |
|---|---|---|---|
| Çok iyl ve iyi sonuçlar | TipI<br>TipII<br>TipIIIA<br>Tip IIIB<br>Tip IIIC | 14<br>12<br>8<br>1<br>0 | % 93<br>% 100<br>% 80<br>% 20<br>% 0 |
| Orta Sonuçlar | TipOOOA | 1 | % 10 |
| Kötü Sonuçlar | Tip I<br>TipIIIA<br>TipIIIB<br>TipIIIC | 1<br>1<br>2<br>1 | % 6<br>% 10<br>% 40 (1 amputasyon)<br>% 50 (1 amputasyon) |

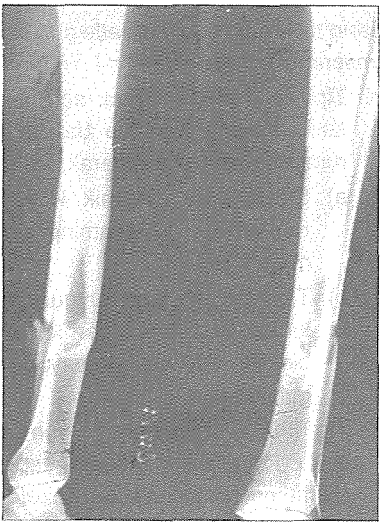

*Şekil 1: 25 yaşında erkek. Sağ tibia fibula Tip II açık kırık ameliyat öncesi*

*Şekil 2: 25 yaşında erkek. Sağ tibia fibula Tip II açık kırık ameliyat sonrası (kanal oyulmadan dinamik kilitli intrameduller çivi)*

*Şekil 3: 25 yaşında erkek. Sağ tibia fibula Tip II açık kırık ameliyat sonrası 12 ay (mükemmel sonuç*



*Şekil 4: 25 yaşında erkek. Sağ tibia fibula Tip II açık kırık ameliyat sonrası 12 ay (mükemmel sonuç*

infeksiyon geliştiği %4.5 amputasyon yapıldığı bildirilmiştir(8,10). Bu yöntemi biz bazı Tip I kırıklarda uyguladık ve komplikasyon görmedik.

Sınırlı deri ve yumuşak doku kesisi ile periost hasarı oluşturmadan LC-DCP uygulaması son yılların kırık tedavisindeki biolojik düşünüşe öncelik veren çağdaş bir yöntemidir. Olgularımızın TipI ve TipII'li 6 tanesinde uygulayarak aldığımız sonuç %82 oranda çok iyidir.

Açık kırıkların reamerize intramedüller çivilerle fiksasyonunu önermiyor ve kullanmıyoruz(6,13,17). Reamerize etmeden ve kilitlenebilir intramedüller çivileme yöntemi, açık kırıkların interal fiksasyonla tedavi alanını genişletmiştir. WITHLE, RUSSEL, TAYLOR, HENLEY ve TORNETTA gibi otörlerin 1994 yılındaki yayınlarında TipIIIA ve IIIb açık kırıklarında statik kilitli çivileme ile elde ettikleri iyi sonuçlar bu konuda cesaret vericidir (9,12,14,15). Kliniğimiz sonuçları bu serilerle parelellik göstermektedir. Açık kırıklarda eksternal fiksatörü rutin olarak uygulamamakla birlikte gün geçtikçe azalan sayıda ve seçilmiş olgularda kullanıyoruz. TipIIIB açık kırıkta yumuşak doku hasarı büyük olduğundan, prognozu etkileyen faktör sadece kemik değildir. Uygun teknikle yumuşak doku ve deri flap ve greftlerinin sağlanması başarı oranını önemli ölçüde etkiler. Olgularımızda en önemli komplikasyonlar TipIIIB kırıklarda görüldü. Burada en önemli etken, fragmanların hematojen beslenmelerinin aşırı derecede bozulmuş olmasıydı. İnfeksiyon oranının yükselmesinden kontaminasyon kadar devaskülarize fragmanları da sorumlu tutuyoruz.

## Sonuç

SSK Tepecik Eğitim Hastanesi, II. Ortopedi ve Travmatoloji Kliniği'nde açık kırıkların tedavi protokolü özetle şu şekilde benimsenmiştir:

1. TipIIIB dışındaki tüm açık kırıklarda fragmanların ve derinin durumları gözönüne alınarak;
   a) Statik veya dinamik kilitli intramedüller non-reaming çivileme.
   b) TipI ve II bazı uygun açık kırıklarda minimal deri kesisiyle biolojik internal fiksasyon uygulanması.
2. Tip IIIB açık kırıklarda; yumuşak doku kayıplarını giderici flap ve greftleme tekniklerini de gözeterek non-reaming statik intramedüller kilitli çivileme veya eksternal fiksatör uygulanması şeklindedir.

## Kaynaklar


1. Caudle, r.J.; Stern, P.J: Severe Open Fractures If The Tibia. J. Bone Joint Surg. 69-A%801-7, 1987.
2. Chapman, M.W.: The Role Of İntramedüllary Fixation In Open Fractures. Clin. Orthop., 212: 26-34, 1986.
3. Chapman, M.W., Mahoney, M.: The Role Of Early Internal Fixation In The Management Of Open Fractures. Clin. Orthop. 138: 120-131, 1979.
4. Crenshaw, A.H.: Champbell's Operative Orthopaedics. 8th. Ed. Vol 2, 1992.
5. Gustillo, Ramon, B., Anderson, J.T.: Prevention Of Infection In The Treatment Of One Tousand And twenty-Five Open Fractures Of Long Bones: J. Bone Joint Surg. 58A: 453-458, 1976.
6. Gustillo, Ramon, B., M.D., Merkow, Robert L.,M.D., and Templeman, David, M:D., Minneapolis, Minnesota.: Current Consepts Rewiew: The Management of Open Fractures. The Journal of Bone and Joint Surgery 72A,

No:2, February 1990 Page: 299-304.

7. Helfet, David L., M.D., Howey, Thomas, M.D., Dipasquale, Thomas, D.O., Sanders, Roy, M.D, Zinar, Dainel, M.D., and Brooker, Anrew, M.D. The Treatment of Open and/or Unstable Tibial Fractures With an Unreamed Double-Locked Tibial Nail. Orthopaedic Rewiej: Aspect of Travma February 1994. Page 9-17.
8. Ketenjian, Ara Y., M.D., And Shelton, Marvin L., M.D.: Primary Internal Fixation of Open Fractures: A Retrospective Study of The Use of Metallic Internal Fixation In Fresh Open Fractures. The Journal of tRavma. Volume 12, No:9, Printed In U.S.A. P: 756-763, 1972.
9. Levine, Alan M., M.D.: Orthopaedic Knowlodge Update; Trauma. 1996. P:176.
10. rittmann, W.W., Schıblı, M., Matter, P., Allgover, M.: Open Fractures: Long Term Results In 200 Consecuvite Cases. Clin. Orthop. 138:132-140, 1979.
11. Rockwood, Charles A. Jr., Wilkins, Kaye E., King, Richard E.: Rackwood and Green's Fractures In Adults. Volume 1 and Volime 2. 1991.
12. Rockwood, Charles A. Jr., Wilkins, Kaye E., King, Richard E.: Rockwood and Green's Fractures In Adults. Volume 1 and Volume 2. 1996.
13. Sanders, Roy, M.D., Swiontowski, Marc, M.D., Nunley, James, M.D., and Spiegel, Phillip, M.D., Tampa, Florida.: The Management of Fractures With Soft Tissue Disruptions. An Instructional Course Lecture, The American Academy Of Orthopaedic Surgeons. The Journal of Bone And Joint Surgery Vol 75A, No:5, May 1993, Page 778-789.
14. Tornetta, P 3rd., Bergman, M., Watnik, N., Berkowitz, G., Steuer, J.: Treatment of Grade IIIB Open Tibial Fractures. A Prospective Randomised Comparision of External Fixation And Non-Reamed Locked Nailing. J. Bone And Joint Surgery. 1994 Jan. 76B, No:1, P:13-19.
15. Whittle, A. Paige., Russel, Thomas A., Taylor, J. Charles., Lavelle, David G.: Treatment of Open Fractures of Tibial Shaft With Use of Interlocking Nailing Without Reaming. J. Bone And Joint Surg. 74-A: 1162-1171, 1992.
16. Worlock, P., Slack, R., Harvey, L., and Mavhinney, R.: Prevention of Infection In Open Fractures: An Experimental Study of The Effect Of Fracture Stability. Injury (1994) 25, (1), Page 31-38 Printed In GB.
17. Yokoyama, Kazuhiko, M.D., Shindo, Masateru, M.D., Itoman Moritoshi, M.d., Yamamoto, Makato, M.D., and Sasamato, Norio, M.D.: Immediate Internal Fixation For Open Fractures Of The Long Bones Of The Upper And Lower Extremities. The Journal of Trauma, Vol. 37, No:2, Page: 230-236.

# BÖLÜM - II

## PELVİS - KALÇA - FEMUR KIRIKLARI

## KISIM - 19

# ÇOCUK FEMUR CİSİM KIRIKLARININ İSKELET TRAKSİYONU ve PELVİPEDAL ALÇI TESPİTİ ile TEDAVİSİ (Geç Takip Sonuçları)

A. UTKAN*, C.C. KÖSE*, Önder ALBAYRAK**, Enis ERBAŞ**

Çocuk femur cisim kırıklarının tedavisinin konservatif olduğu konusunda genel bir görüş birliği vardır. Multiple travmalı, kafa travmalı, vasküler yaralanmalı ve açık kırıklı hastalar haricindeki olgulara çoğu merkezde konservatif tedavi uygulanmaktadır.

Son yıllarda cerrahi tedavi girişimlerinin arttığını ve konservatif tedavi sınırlarının zorlandığını görmekteyiz. Kliniğimizde, çocuk femur cisim kırıkları, cerrahi tedavi gerektiren sınırlı olgular dışında koservatif yöntemlerle tedavi edilmektedir. Bu nedenle, olgularımızı retrospektif olarak değerlendirmeyi uygun bulduk.

### Materyal ve Metodlar

Kliniğimizde, 1983-1992 yılları arasında, 2-10 yaşları arasında 232'si erkek, 104'ü kız, toplam 336 çocuk, femur cisim kırığı nedeniyle tedavi edildi. Bu yaş grubundaki kafa travmalı, multipl yaralanmalı hastalar, açık kırıklı olgular cerrahi yöntemlerle, nondeplase kırıklı hastalar acil inkorpore pelvipedal alçı uygulaması ile tedavi edildi. Bu hastaların sayısı 46 idi.

Geri kalan 290 olguya, genel anestezi altında femur distalinden Steinmann çivisi geçildikten sonra yatağında 90 - 90 traksiyon uygulandı. Haftada en az iki kere grafi kontrolü yapıldı. Kırık hattında 1 cm. üst üste binme olacak şekilde ağırlıklar ayarlandı. Medial ve lateral angulasyonlar karşı ekstremitedeki ağırlık değiştirilerek düzeltildi(11). Kallus oluşumu gözlendikten sonra, ortalama 21. gün (15-25), pediatrik alçı masasında kalça ve dizde 45 derece fleksiyon ve kalçada 10 derece abduksiyon olacak şekilde 1 + 1/2 pelvipedal alçı yapıldı. Alçı içinde grafi kontrolünden sonra hastalar taburcu edildi. İlk kontrollerinde alçıda kapak açılarak traksiyon çivileri çekildi. Alçı yapıldıktan ortalama 45 gün sonra hastaların alçıları çıkartıldı.

En az 4 yıl izlenen 126 olgu çalışmaya dahil edildi. 126 olgunun 85'i erkek (%67.4), 41'i kız (%32.6) idi. Bu oran benzer yayınlardaki oranlarla paraleldir (5,7,11,12). Çalışmaya alınan olguların yaş ve cinsiyete göre dağılımı Tablo -1'de görülmektedir.

Olguların 75'i sol tarafta, 51'i sağ tarafta idi. Olguların kırık şekli ve lokalizasyonları

* Ank. Numune Eğitim-Araşt. Hast., 2. Ortop. Trav. Kl., Baş Asistanı., ** Asistanı.

| Tablo 1: Yaş ve cinsiyet dağılımı | | | | | | | | | |
|---|---|---|---|---|---|---|---|---|---|
| Yaş | 2 | 3 | 4 | 5 | 6 | 7 | 8 | 9 | 10 |
| Erkek | 10 | 16 | 15 | 13 | 11 | 3 | 4 | 3 | 1 |
| Kız | 6 | 7 | 5 | 8 | 5 | 3 | 5 | 1 | 1 |

| Tablo 2: Kırık şekli ve lokalizasyonları | | | | | | |
|---|---|---|---|---|---|---|
| | Transverse | Oblik | Spiral | Parçalı | Toplam | % |
| Üst 1/3 | 17 | 08 | 03 | 01 | 29 | 23.01 |
| Orta 1/3 | 43 | 15 | 11 | 03 | 72 | 57.14 |
| Alt 1/3 | 15 | 05 | 03 | 02 | 25 | 19.84 |
| Toplam | 75 | 28 | 17 | 06 | 126 | |
| % | 59.82 | 22.22 | 13.49 | 4.76 | | |

ile görülme oranları Tablo 2'de gösterilmiştir.

Olgular en az 4, en fazla 13 yıl (ort. 5.5 yıl) takip edildi. Son kontrollerde alt ekstremitede uzunluk farkı ve rotasyon fizik muayene ile açılanma grafilerle değerlendirildi. Değrelendirmede aşağıdaki kriterler esas alındı;

1. **Çok iyi:** Klinik olarak deformite bulunmayan, yürümede aksama saptanmayan, ölçümlerde 5mm.'ye kadar farklılık olan ve grafilerde her yönde 5 dereceye kadar açılanması olan olgular.
2. **İyi:** Klinik olarak 15 mm'ye kadar uzunluk farkı olan, yürüyüşte aksama tespit edilmeyen ve her yönde 15 dereceye kadar açılanması olan olgular.
3. **Başarısız:** Klinik olarak 15 mm'den fazla uzunluk farklılığı olan, yürürken aksayan ve grafilerinde her yönde 15 dereceden fazla açılanması bulunan olgular.

**Sonuçlar**

Olguların hiçbirinde çivi geçilmesine bağlı ve traksiyona bağlı komplikasyon olmadı. Kırkaltı olguda her iki alt ekstremite eşit ölçüldü (%36.5). Otuz olguda 0.5 cm.'den az uzunluk (%23.8) ve 20 olguda 0.5 cm.'den az kısalık (:15.8) vardı. Bu olguların her yönde açılanması 5 derecenin altında idi ve rotasyon yoktu. Bu gruptaki 96 olguda sonuç (%76.2) çok iyi kabul edildi.

Onbeş olguda 15mm.'den az uzunluk ve 7 olguda 15 mm.'den az kısalık vardı. Dört olguda her yönde 15 dereceden az angulasyon vardı. Bu gruptaki toplam 26 olgu (%20.6) iyi olarak değerlendirildi.

İki olguda 20-25 mm. olmak üzere uzunluk artışı ve 18 ve 23 derece olmak üzere açılanma vardı. Bu 2 olgu osteogenezis imperfektalı hastalardı ve pelvipedal alçı çıkarıldıktan sonraki 10 ve 15. günlerde yeniden kırık oluşmuştu. İki olguda ise 10 ve 15 mm. uzunluk farkı vardı fakat açılanma 18 ve 20 derece idi. Bu gruptaki toplam 4 hasta (%3.2) başarısız kabul edildi.

Çocuk femur kırıklarında cerrahi tedaviler, plak vida uygulaması, intramedüller çivileme, eksternal fiksasyon şeklinde yapılmaktadır. Çocuk femur kırıklarının cerrahi tedavisinde en önemli sorun olan aşırı büyüme, oldukça fazla oranlarda görülmektedir. Diğer komplikasyonlar olan açılanma ve rotasyon kusurları, cerrahi tedavide de görülebil-mektedir(2,3,6,7,10). Cerrahi tedavi yöntemleriyle eklem hareketlerine ve yük dezavantajları oldukça çoktur. Anestezi riski, geniş doku disseksiyonu, enfeksiyon riski, intramedüller çivilemede femur başı avasküler nekrozu, koksa valga, trokanterik apofiz penetrasyonu, çivi protrüzyonu gibi komplikasyonlar ve kozmetik ortaya çıkmaktadır(3,6,7).

Cerrahi tedavideki bu komplikasyonlar ve konservatif tedaviden aldığımız sonuçların cerrahi tedavi sonuçlarından iyi olması bizi cerrahi tedavi düşüncesinden uzaklaşmaktadır.

Çocuk femur kırıklarının tedavisindeki en önemli sorun ekstremite uzunluk eşitsizliğidir. Bu eşitsizlik miktarı cinsiyete, kırık şekline ve kırığın yerine bağlı değildir.

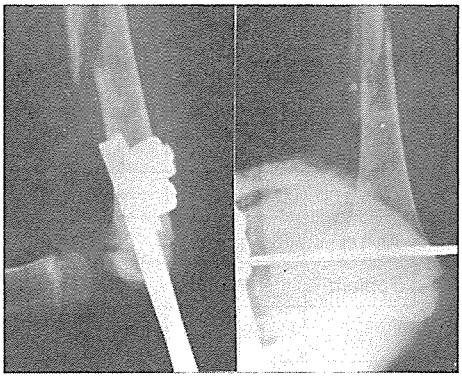

***Şekil 2:*** *Traksiyonda kontrol grafileri*

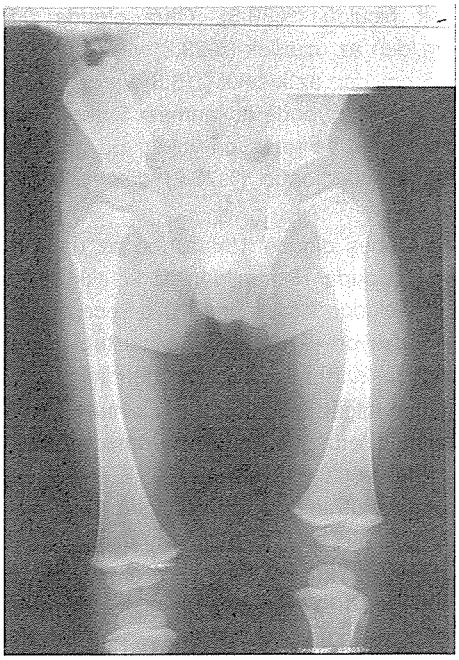

***Şekil 1:*** *Sol femur cisim kırığı, 3 yaşında, erkek.*

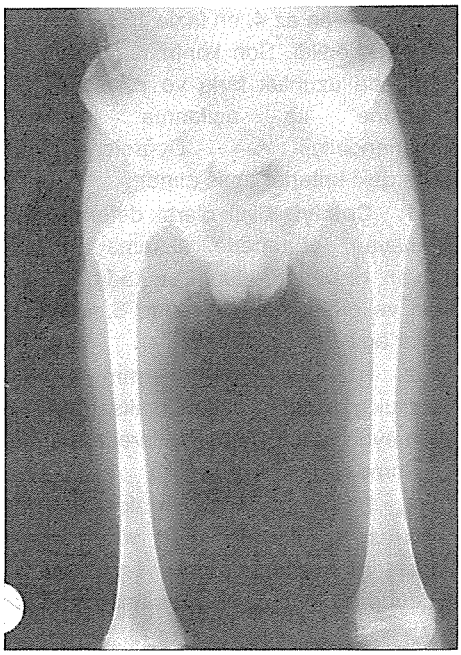

***Şekil 3:*** *4 sene sonra femurda kısalık, rotasyon kusuru yok.*

Bununla birlikte bazı yayınlarda kızlarda aşırı büyümenin daha fazla olduğu bildirilmektedir(2). Başka bir yayında da yaş, kırığın şekli ve yerinin uzunluk farkını etkilediği bildirilmektedir(10). Uzunluk farkı kırık tarafında kısalık ve daha fazla olmak üzere aşırı büyümedir. Bu komplkasyonun azaltılmasına yönelik görüşler üstüste binme miktarı üzerinde yoğunlaşmaktadır. 0.5 - 3 cm. arası üstüste binme uygulamasını öngören görüşler vardır (10,11). Biz olgularımızda ortalma 1 cm.'lik üstüste binme uyguladık ve sonuçlarımız tatmin edicidir.

Damholt ve Zdravkovie traksiyon ve alçı tedavileri sonrasında kuadriseps atrofisi ve güçsüzlüğünün %23 oranında 2 yıla uzayan bir dönemde görüldüğünü belirtmektedirler(4). Videman hayvan çalışmalarında diz immobilizasyonu ile kas ve bağ dokusu fibrozisi, ayrıca eklem kıırdaklarında irreversible değişiklikler saptamıştır(14). En az dört yıl izlem sonucu, hiçbir olguda kırık taraf kuadriseps kas atrofisi ve eklem sertliğine rastalamadık. Bu nedenle, bu sorunların geri dönüşümlü olduğunu düşünüyoruz.

Çocuk femur kırıklarının iskelet traksiyonu ve pelvipedal alçı tespiti ile tedavisinin güvenilir ve başaılı bir yöntem olduğuna inanıyoruz.

## Kaynaklar


1. David D. aranson MD., Richard M. Singer MD.: Skeletal traction for fractures of the femoral shaft in cihldren. Bone and Joint Surgery 1987; 69-A: 1435-39.
2. D.A. Clement, C.C. Colton: Overgrowth of the femur fracture in childhood. Bone and Joint Surgery 1986; 68-B; 534-36.
3. Thorp J. Davis, Richard E. Topping: External fixasyon of pediatric femoral fractures. Clinik Orthopeadics 1995; 318: 191-98.
4. Damhold V., Zdravkovie D.: Quadriceps function fallowing fractures of the femoral shaft in children. Acta Orthop. Scand. 45: 756-63, 1974.
5. Aurelio G. Maehhaz, Norris C. Carrol: Femoral shaft fractures in children treated with early spira cast: Journal of Pediatric Orthopedics. 1991; 11; 712-16.
6. Torben Brek Hansen: Fractures of the femoral shaft in children treated with on A O compression plate. Acta Orthop. Scand. 1992; 63 (1): 50-52.
7. J.N. Ligier, J.P. Metaizeau, J. Prevot, P. Lascomber: Elastic stabil intramedüller nailing of femoral shaft fractures in children. J. Bone Joint Surgery (Br) 1988: 70-B: 74-7.
8. Ray A. Meols, M.D.: Overgrowth of the femur fallowing fractures in children: influence of Handedness: J. Bone Joint Surgery. 1979; 61-A: 381-84.
9. Mototsugu Sugi, William G. Cole: Early plaster treatment for fractures of the femoral shaft in childhood. J. Bone Joint Surgery (Br) 1989; 71-B: 615-8.
10. M.M. Steghens, L.C. s. Hsu, J.C.Y. Leong: Leg lenght discrepeoncy after femoral shaft fractures in children. J. Bone Joint Surgery (Br) 1989; 71-B: 615-8.
11. Tachdjian Pediatric Orthopedics. 1990: Vol 4: 3248-68.
12. M. Emin Uludağ, U. Günel, A. Biçimoğlu, H. Yetkin: Çocuk femur kırıklarının konservatif tedavisi. T.Kl. Tıp Bilimleri Dergisi C. 8, S. 5, 1990. 475-81.
13. Soren Valdemar Svak and Tim Toftgard Jensen: Femoral shaft fracture in 265 children. Acta Orthop. Scand. 1988; 59 (6): 704-7.
14. Videman T.: Connective tissue and immobilization. ActaOrthop. Scand. 221: 26-32, 1986.

# BÖLÜM - II

## PELVİS - KALÇA - FEMUR KIRIKLARI

## KISIM - 20

# ÇOCUK FEMUR DİAFİZ KIRIKLARININ KONSERVATİF TEDAVİ SONUÇLARI

Mehmet TEZER*, Ahmet BİCİK**, Ali B. GERMAN**, Ünal KUZGUN***

Femur diafiz kırıkları çocuk kırıkları içerisinde sık görülen kırıklardır ve bütün kırıkların %8'ini oluşturur(6,16). Genellikle trafik kazası ve yüksekten düşme gibi yüksek enerjili travmalarla meydana gelir (2,6). Başka organ yaralanmaları ve aşırı kan kayıplarının olabilmesi nedeni ile önemli lezyonlardır(6). Sıklıkla anterolateral eğimin en fazla olduğu 1/3 orta diafizer kısımda görülür. Bundan sonra sırasıyla 1/3 proksimal diafizer, 1/3 distal diafizer ve subtrokanterik bölgede meydana gelir(16). Bu lezyonlar hızlı kaynamaları, psödoartrozun hiç görülmemesi, açısal kusurların zamanla düzelmesi ve cerrahi yöntemlerin komplikasyonlarının fazla olması nedeniyle genellikle konservatif olarak tedavi edilirler(1,9). Konservatif tedavi yönteminin belirlenmesinde hastanın yaşı, kırığın tipi ve lokalizasyonu önemli faktörlerdir. Biz bu çalışmamızda, çocuk kırıkları içinde oldukça sık görülen femur diafiz kırıklarının konservatif yöntemle tedavisinde traksiyon ve alçı tespitinin klinik ve radyolojik sonuçlarını sunmayı amaçladık.

**Materyal ve Metod**

S.B. Şişli Eftal Hastanesi Ortopedi ve Travmatoloji Kliniğinde 1984-1995 yılları arasında konservatif olarak tedavi edilen 0-12 yaş grubundaki 273 olgunun 276 femur kırığı değerlendirildi. 0-2 yaş grubunda 37 olgu (%13.5), 2-6 yaş grubunda 176 olgu (964.6) ve 6-12 yaş grubunda 60 olgu (%21.9) vardı. Olguların 66'sı kız (%24), 207'si erkekti (%76). 130 olguda sağ (%48), 140 olguda sol (%51) ve 3 olguda da bilateral (%1) femur kırığı mevcuttu. 17'si araç içi (%6), 166'sı araç dışı (%61) olmak üzere 183 olguda trafik kazası (%67) en sık rastlanılan etyolojik faktördü. 39 olguda yüksekten düşme (%14), 32 olguda üzerine yabancı cisim düşmesi (%12) ve 19 olguda da oyun sırasında düşme (%7) saptandı.

Anatomik yerleşimine göre 1/3 orta bölgede 192 kırık (%70), 1/3 proksimalde 38 kırık (%14), 1/3 distalde 35 kırık (%12) ve subtrokanterik bölgede de 11 kırık (%4) vardı. Kırık tipine göre ise, 167 kırık transvers (%61), 46 kırık kısa oblik (%17), 31

* S.B. Şişli Eftal Hast. Ortop. Travm. Klin. Başasistanı., ** Asistanı., *** Şefi.

kırık uzun oblik (%11), 23 kırık spiral (%8) ve 9 kırık da parçalı kırık (%3) şeklinde idi.

Hastalar, traksiyon tipi yaşa göre değişmek üzere, hastaneye yattıkları gün içerisinde traksiyona alındı. 0-2 yaş grbundaki 37 kırık için Bryant traksiyonu, 2-6 yaş grubundaki 178 kırığa Russel traksiyonu ve 6-12 yaş grubundaki 61 kırığa Russel ya da 90°-90° iskelet traksiyonu uygulandı. Hastalar en uzun 26, en kısa 14 gün olmak üzere ortalama 19 gün süre ile traksiyonda tutuldular. Traksiyon sırasında dizilimin ve kallus oluşumunun izlenmesi amacı ile haftalık radyolojik kontroller yapıldı. Primer kallusun görülmesi ve kliik muayenede stabilitenin tesbit edilmesini takiben traksiyona son verildi. Lezyon tarafında kalça yaklaşık 30° fleksiyon, 30° abdüksiyon, 10°-20° arası dı rotasyonda, diz yaklaşık 20° fleksiyonda ayağı da içine alan, karşı tarafta ise kalça nötral pozisyon ve hafif abdüksiyonda dize kadar olacak şekilde pelvipedal alçıya alındı. 6-9 hafta süre ile alçılı tespit sürdürüldü. Alçı açıldıktan sonra röntgen çekilerek kaynamanın varlığı araştırıldı. Kaynama tespit edilen olgularda eklem hareketi ve kas güçlendirmeye yönelik egzersiz programları uygulandı. Bu olgularda giderek artacak şekilde yük vermeye izin verildi. Son kontrolde hastanın yakınması, ailenin gözlemi, aksamanın varlığı, eklem hareketi açıklığı, açısal ve rotasyonel kusurun olup olmadığı, uzunluk farkı ve kas atrofisi araştırıldı. Kalça ve diz eklemleri tam olarak görülecek şekilde her iki femurun doğru ön-arka ve yan grafileri çekildi. Bu grafilerde her iki femurun arasındaki uzunluk farkı, sagittal ve frontal plandaki açısal kusurlar araştırıldı.

Klinik olarak deformitesi olmayan, aksama tespit edilmeyen ve 5 mm.'den az kısalığı olan, radyolojik olarak her yönde 5°'den az açısal kusuru olan olgular çok iyi; klinik olarak 15 mm.'den az kısalığı bulunan, aksaması olmayan, radyolojik olarak her yönde 5°-15° arasında açısal kusuru bulunan olgular yeterli; klinik olarak 15mm.'den fazla kısalığı ve rotasyonel kusuru olan, aksaması bulunan, radyolojik olarak ise her yönde 15°'den fazla açısal kusuru olan olgular başarısız olarak değerlendirildi.

## Bulgular

Ortalama 47 ay izlenen olgularımızda, klinik olarak açısal kusur sagittal planda 4 olguda, frontal planda ise 2 olguda saptandı. Ancak bu kusurlar fonksiyonel ve kozmetik açıdan fazla önem arz etmiyordu. 183 olguda (%67) aksamanın olmadığı, 60 olguda (%22) hafif, 30 olguda ise (%11) belirgin aksama tespit edildi. Alçının çıkartılmasından sonra görülen komşu eklem hareketlerindeki kısıtlılık 10-15 gün süre ile uygulanan rehabilitasyon programları ile tamamen düzeldi.

Klinik olarak yapılan spina iliaka anterior süperior ile iç malleol arası ölçümlerde 91 lezyonda ortalama 1,1 cm.'lik kısalık, 58 lezyonda ortalama 0,9 cm.'lik uzunluk tespit edildi. 127 lezyonda ise uzunluk farkı tespit edilmedi. Radyolojik muayenelerde trokanter majör ile femur lateral kondil arası ölçüldü. Buna göre 94 lezyonda ortalama 0,8 cm.'lik kısalık, 55 lezyonda ortalama 1 cm.'lik uzunluk tespit edildi. 127 lezyonda ise uzunluk farkı tespit edilmedi. Sagittal planda en fazla 24° ve en az 5° olmak üzere ortalama 10° açısal kusur tespit edildi. Frontal planda ise en fazla 16° ve en az 3° olmak üzere ortalama 8° açısal kusur tespit edildi.

Hastaların traksiyonda kaldıkları

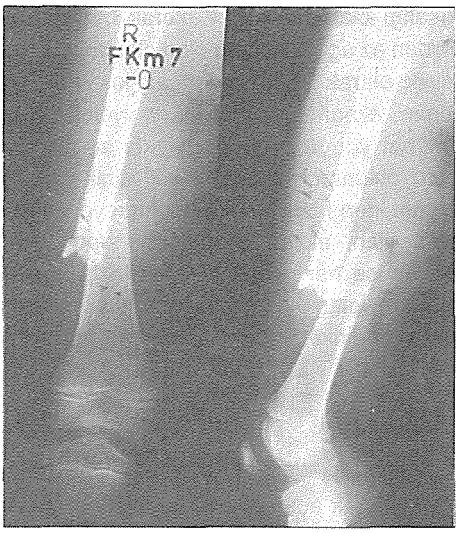


*Şekil 1: Olgunun travma sonrası kırık röntgenleri*

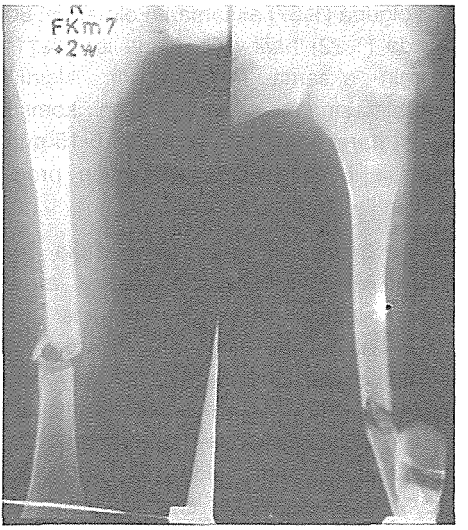


*Şekil 2: Aynı olgunun 90 -90 iskelet traksiyonundaki kontrol röntgeni*

süre traksiyonun baskısına bağlı olarak 19 olguda popliteal bölge ve krus proksimalinin lateralinde cilt lezyonları meydana geldi. 3 olguda ortalama 6 aylık iz-

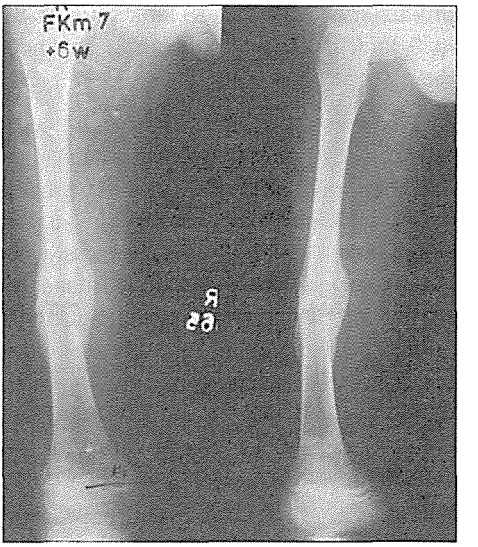


*Şekil 3: Olgunun alçı açıldıktan sonraki kontrol grafisi*

lemeler sonucunda geri döndüğü tespit edilen fibular sinir lezyonu oluştu. Bu bulguların değerlendirilmesi ile 187 femurda çok iyi (%68), 58 femurda yeterli (%21), 31 femurda da (%11) yetersiz sonuç elde edildi.

## Tartışma

Çocuk femur kırıklarının oluşumundaki en önemli etyolojik neden trafik kazasıdır (6). En sık 1/3 orta diafizer bölgede görülen çocuk femur kırıklarının tedavisi bazı özel şartlar dışında konservatiftir(1,9). Kırığın tipi ve anatomik yerleşimi, geç sonuçlar göz önüne alındığında konservatif tedavi yönteminin seçiminde önemlidir. Genellikle küçük çocukların kırıklarında Bryant ya da Russel traksiyonu ve sonrasında alçılı tesbit; daha büyük yaşlardaki çocukların kırıklarında ise suprakondiler bölgeden iskelet traksiyonu ve sonrasında alçılı tespit yöntemi kullanılmaktadır(2,9,15,16). Cerrahi

tedavi sonucunda ortaya çıkan enfeksiyon gibi komplikasyonlar göz önüne alındığında, konservatif tedavi ile elde edilen en kötü sonuç bile daha iyi kabul edilebilir. Bu nedenle bir çok araştırmacı tarafından çocuk femir kırıklaında konservatif tedavi yöntemleri alternatifsiz tedavi seçeneği olarak kabul edilmiştir (2,4,6,7,10,16).

Tedavi sırasında uygulanan traksiyonunun tipi ve süresi, hastanın yaşı ve kırık tipi ile doğrudan ilişkilidir(3,12,16). Küçük yaştaki hastalarda uygulanan Bryant ya da Russel traksiyonu, kas kuvvetlerini yenerek kırığın uygun anatomik diziliminin sağlanması için yeterlidir. Daha büyük yaştaki hastalarda artmış kas kuvvetlerinin oluşturacakları longitudial ya da rotasyonel deformiteleri engellemek için, vektörel çekim kuvvetleri daha fazla olan iskelet traksiyonu uygulanması önerilmektedir(16).

Kemikteki kanlanma miktarı kırık kaynamasının erken evresinde görülen fibröz kallusun oluşumu için önemli bir faktördür (7). Çocuk femur kırıkların tedavisinde traksiyon süresinin belirleyen önemli iki faktörden birisi klinik olarak patolojik hareketin varlığı, diğeri ise radyolojik olarak fibröz kallusun oluşumudur. Küçük yaştaki çocuklarda kanlanma miktarının fazla olması daha kısa sürede fibröz kallusun oluşmasını sağlar. Bu nedenle bu yaştaki çocuklarda traksiyon süresi daha azdır (7,14,15). Literatürde bildirilen ortalama traksiyon süresi 1),21 gün arasındadır (2,6,7,8,9,12,14).

Çocuk femur kırıklarının tedavisinden sonra görülen rotasyonel ve longitudinal deformiteler çok nadir değildir(3). Frontal ve sagittal planda görülen açısal deformiteler spontan olarak tam ya da tama yakın düzelmekle birlikte, ekstremiteler arasındaki uzunluk farkları daha kalıcı bir yapıdadırar(3,4,11,13,17).

Konservatif tedavi yöntemlerinin uygulandığı çocuk femur diafiz kırıklarının 2-12 yıl süreli takip sonuçlarında %88-96 oranında iyi sonuçlar bildirilmektedir (2,6,8,9,12,15,17). Bizim çalışmamızda elde ettiğimiz %68 çok iyi ve %21 yeterli sonuç birlikte değerlendirildiğinde elde edilen %89 oranındaki iyi sonucun literatür bilgileri ile uyumlu olduğu görülmektedir. Çalışmamızda çocuk femur diafiz kırıklarının konservatif yöntemle tedavisinin etkin ve başarılı bir yöntem olduğu sonucuna ulaşmış bulunmaktayız.

## Kaynaklar


1. Akyıldız, M.F., Işık, H., Hüner, H., Cevher, İ.: Çocuk femur diafiz kırıklarının konservatif ve cerrahi tedavilerinin karşılaştırılması. XIII. Milli Türk Ortopedi ve Travmatoloji Kongre Kitabı, s:917, THK Basımevi, Ankara, 1994.
2. Bayraktar, Ş., Erdat, O., Kuşhan, S., Şahin, İ.: Çocuk femur diafiz kırıklarının konservatif tedavisi ve erken sonuçları. IX. Milli Türk Ortopedi ve Travmatoloji Kongre Kitabı, s.:511, Emel Matbaacılık, Ankara, 1987.
3. Brouwer, K.L., Molenaar, J.C., Van Linge, B.: Rotational deformities after femoral shaft fractures in childhood Acta Orthop. Scnad., 52(1): 81, 1981.
4. Clement, D.A., Colton, C.L.: Overgrowth of after the femur fractures in childhood. An increased effect in boys. J. Bone Joint Surg., 68-B:543, 1986.
5. Davids, J.R.: Rotational deformity and remodeling after fracture of the femur in children. Clin. Orthop., 302:27, 1994.
6. Ege, R.: Çocuk femur cisim kırıkları. Travmatoloji. 4. Baskı, Cilt 3. s:224, Kadıoğlu

Matbaası, Ankara, 1989.

7. Gross, R.H., Davidson, R., Sullivian, J.A., Peeples, R.E., Hufft, R.: Cast brace management of femoral shaft fracture in children and young adults. J. Pediatr. Orthop., 3 (5): 572, 1983.

8. Hagglund, G., Hansson, L.I., Norman, O.: Correction by growth of rotationel deformity after femoral fracture in children. Acta Orthop. Scand., 54(6): 858, 1983.

9. Kuzgun, Ü., Kokino, M., Yazıcığlu, Ö., Türkmen, M.: Çocuklarda femur diafiz kırıklarının konservatif tedavisi. V. Milli Türk Ortopedi ve Travmatoloji Kongre Kitabı, s:232, Yargıçoğlu Matbaası, Ankara, 1978.

10. Miller, M.E., Bramlett, K.W., Kıssel, E.U., Niemann, K.M.W.: Improved treatment of femoral shaft fractures in children. The pontoon 90-90 spica cast. Clin. Orthop. 219: 140, 1987.

11. Reynolds, D.A.: Growth changes in fractured long-bone: A study of 126 children. J. Bone Joint Surg., 63-B: 83, 1981.

12. Shapiro, F.: Fractures of femoral shaft in children. The overgrowth phenomenon. Acta Orthop. Scand., 52(6): 649, 1981.

13. Stephens, M.M., Hsu, L.C.S., Leogn, J.C.Y.: Leg length discrepancy after femoral shaft fractures in children. Review after skeletal maturity. J. Bone Jount Surg., 71-B: 615, 1989.

14. Strumm, P.F., ALman, B.A., Cristie, B.L.: Femur fractures in institutionalized patients after hip spica immobilization. J. Pediatr. Orthop., 13 (2): 246, 1993.

15. Sugi. M., Cole, W.G.: Early plaster treatment for fractures of the femaral shaft in childhood. J. Boint Joint Surg., 69-B: 743, 1987.

16. Tachdjian, M.O.: Fractures of the femoral shaft. In: Pediatric Orthopedics. (Ed) Wickland Jr, E.H., Philadelphia, W.B. Saunders Company, Vol 4, 3248, 1990.

17. Wallace, M.E., Hoffman, E.H.: Remodeling of anguler deformity after femoral shaft fractures in children. J. Bone Joint Surg., 74-B: 765, 1992.

# BÖLÜM - II

## PELVİS - KALÇA - FEMUR KIRIKLARI

## KISIM - 21

# ÇOCUK KAPALI FEMUR KIRIKLARININ EKSTERNAL FİKSATÖRLE TEDAVİSİ

Ahmet KAPUKAYA*, Cumhur KESEMENLİ*, Hüseyin ARSLAN*, Kemal YILDIRIM*

Ağustos 1992- Temmuz 1996 tarihleri arasında Dicle Üniversitesi Tıp fakültesi Ortopedi ve Travmatoloji servisinde kapalı femur kırığı olan 57 hasta eksternal fiksatörle tedavi edildi. Hastalar ortalama 18 (9 - 36) ay izlendiler. Bu teknik ortalama 6 (4-12) yaşındaki kapalı femur kırığı olan çocuklara uygulandı. Fiksatörler ortalama 51 (35-79) günde çıkartıldı. 3 (%5.7) hastada çivi yolu enfeksiyonu ve bir hastada yeniden kırık (%1.75) görüldü. Komplikasyonların az olması uygulama tekniğinin kolay olması, çıkarırken ikinci anestezi gerektirmemesi ve ekonomik avantajları nedeniyle çocukların izole kapalı femur kırıklarının eksternal fiksatörle tedavisinin iyi bir yöntem olduğu sonucuna varıldı.

### Giriş

1980'li yıllarda yeni aletlerin gelişmesiyle birlikte çişetli yazarlar tarafından çocuk kırıklarının eksternal fiksatörle tedavi sonuçları, çocuk femur kırıkları, 90-90 traksiyon, Russel traksiyon ve alçı kombinasyonu veya yalnız alçı ile tedavi edilmektedir. 10 yaşından büyük çocuklarda ise Ender çivileri, Küntscher gibi intramedüller çivileme veya plakla osteosentez gibi cerrahi tedavi yöntemleri uygulanmaktadır.

Çocuk femur kırıklarında eksternal fiksatör, genellikle açık kırıklarda tercih edilen bir tekniktir. Bu çalışmada çocuk kapalı femur kırıklarının tedavisinde kolay uygulanabilir olması, hastanede kalış süresini kısaltması, hasta bakımının kolay olması, hastanın erken mobilize olması ve ekonomik olması gibi avantajlarını düşünerek kapalı femur kırıklarına eksternal fiksatör uyguladık ve sonuçlarımızı bildirdik.

### Materyal ve Metod

Ağustos 1992, Temmuz 1996 tarihleri arasında Dicle Üniversitesi Tıp Fakültesi Ortopedi ve Travmatoloji servisinde kapalı femur olan 57 hasta eksternal fiksatörle tedavi edildi. Hastalar ortalama 18 ay (9-36) takip edildi. Hastaların 15'i kız, 42'si erkekti. Hastaların ortalama yaşı 6 (4-12) yıl idi. 9'u yüksekten düşme 48'i trafik kazası isid. Eksternal fiksatör olarak Girgin tipi veya çok amaçlı eksternal fiksatör kul-

* Dicle Üniversitesi Tıp Fakültesi Ortopedi ve Travmatoloji servisi.

lanıldı. Taburcu edilen hastalar 20 gün aralarla kontrole çağrıldılar. Fiksatörler çıkarılmadan önce eklem hareketleri atrofi miktarı, femur uzunlukları ölçülüp kaydedildi. Radyografik kontrollerde kaynama görüldükten sonra eksternal fiksatör çıkartıldı.

## Bulgular

Hastaların hastanede kalış süresi ortalama 8 (5-15) gün olarak hesaplandı. Hastalarımızın 3'ünde ilk 20. günden sonra enfeksiyon gelişti. Lokal pansuman ve oral antibiyotiklerle tedavi edildiler. Hiç bir hastada osteomyelit gelişmedi. Fiksatörler ortalama 55 (38-79) günde çıkartıldı. Tüm hastalarda kalça hareketleri doğal olarak değerlendirildi. Diz haeketlerinde fiksatör takılıyken distaldeki tellerin yaptığı ağrı nedeniyle tüm hastalarda fleksiyon kısıtlılığı vardı. Fiksatör çıkarıldıktan sonraki takiplerde bu kısıtlılığın kaybolduğu görüldü. Hastaların tümünde kaynama görüldü. Sol femur kırığı nedeniyle eksternal fiksatör uyguladığımız 6 yaşında bir hastanın fiksatörü 30'uncu günde başka bir merkezde çıkartılmıştı ve bu hastada fiksatörün erken çıkartılmasına bağlı yeniden kırık oluştu.

## Tartışma

Çocuk femur kırıklarının tedavisinde, traksiyon ve alçı kombinasyonu veya sadece alçılama yöntemleri hala ilk seçenek olarak yerini korumaktadır. Çocuk femur kırıklarında eksternal fiksatör daha çok multibl yaralanmalarda ve açık kırıklarda kullanılmaktadır. Çocuk kapalı femur kırıklarında traksiyon ve alçılama yöntemleri hastayı uzun bir süre yatağa bağlamakta, hareketsiz bırakmakta, temizliği ve bakımı zor olduğundan eksik yapılmakta veya yapılamamaktadır. Ayrıca hastanın uzun süre traksiyonda kalması nedeniyle hastanede yatma zorunluluğu ekonomik açıdan da hasta sahiplerine ayrı bir yük getirmektedir.

Sanctis ve arkadaşları(5), açık kırığı, multipl kırığı, multipl yaralanması ve anstabil kırığı olan 6 yaşından büyük 81 çocuğun 82 femurunu unilateral bir eksternal fiksatörle tedavi etmişlerdir. Hastaların hepsinde kaynama elde ettiklerini, sadece bir hastada 10 derecenin üzerinde angulasyon, 6 hastada da yüzeyel çivi yolu enfeksiyonu gördüklerini ve hastanede kalma süresinin sadece 7.3 gün olduğunu bildirmiştir. Sonuç olarak kısa hospitalizasyon süresi, açık cerrahi stabilizasyon riskinin bulunmaması, malunion ve diğer komplikasyonların düşük olması ve çabuk okullarına dönmeleri nedeniyle 6 yaşında büyük çocukların femur diafiz kırıklarının tedavisinde eksternel fiksatörün çok iyi bir alternatif olduğunun belirtmektedirler.

Aronson(1,2), Kwak(4), Siegmenth(6), Ekşioğlu(3) gibi yazarlar da yaptıkları çalışmalarda Sanctis'in fikirlerini destekleyen sonuçlar bildirmişlerdir.

Hastalarımızın hastanede kalma süresi, kaynama süresi ve oranı ve bazı komplikasyon oranları diğer yazarların verdiği sonuçlara benzemektedir. Ancak çivi yolu enfeksiyonu oranları oldukça farklı (%8 - %36) verilmektedir. Bizde bu oran %5.3 olarak tespit edildi. Kanaatimize göre bu farklılığın sebebi enfeksiyonu değerlendirme farklılığında kaynaklanmaktadır. Uyluk bölgesinde geniş kas guruplarının bulunması ve çivilerin etrafında aktiviteyle birlikte teleskopik hareket yapmaları nedeniyle bu bölgede çivi yolunda daha sık akıntı ve enfeksiyon görülmektedir. Ancak her akıntı enfeksiyon olarak değerlendiril-

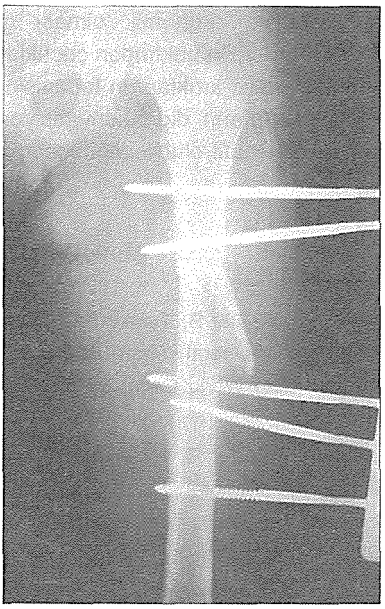

***Şekil 1a:*** *9 yaşında ameliyat sonrası radyografisi*



***Şekil 1b:*** *Eksternal fiksatör 57. günde çıkartıldı. Ameliyat sonrası 6. ayda grafisi.*

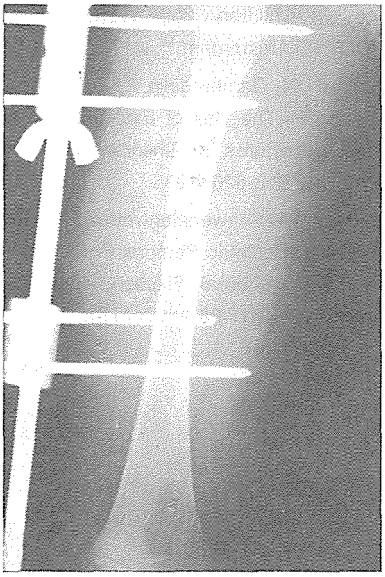

***Şekil 2a:*** *Hasta 8 yaşında ameliyat sonrası grafisi*

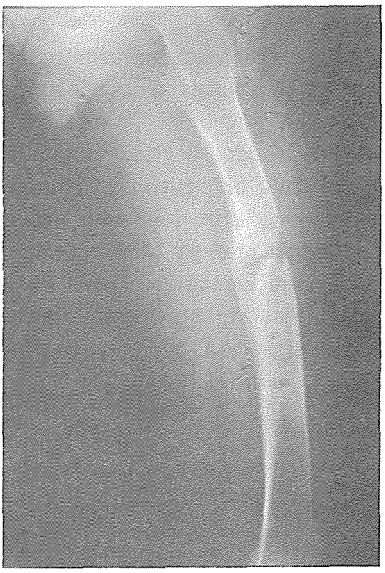

***Şekil 2b:*** *Eksternal fiksatör çıkarıldıktan sonra yeniden kırık gelişti.*

memelidir. Çivilir temel kurallara uygun yerleştirildiğinde ve dikkatli bakım yapıldığında bu komplikasyonun göz ardı edilebilecek kadar azalacağını düşünüyoruz.

Yazarlar arasında Sanctis Eksternal fiksatörü daha fazla uyum sağladıkları ve okula gittikleri için sadece 6 yaşında büyük çocuklarda önermektedir. Diğer yazarlar fiksatör kullanımı çin alt yaş sınırı belirtmemektedirler(1,2,3,4,5,6). Bizim en küçük hastamız 4 yaşındaydı ve hastalarımızın 36'sı (%63), 6 yaş veya daha küçük yaş gurubundaydı. Böyle olmakla birlikte hastalarımızda fiksatöre uyum sorun olmadı. Ancak 6 yaşından küçük hastalarımızın mobilizasyon aşamasında eklem hareketlerni ve yürümeyi pek istemedikleri görüldü. Deneyimlerimize göre, mobilizasyonda sorun olmakla birlikte eksternal fiksatörle tedavinin diğer avantajlarının fazla olması nedeniyle 6 ve daha küçük yaş gurubunda da bu tedavi yönteminin kullanılabileceğini düşünüyoruz.

Sonuç olarak hastalarımızın hiç birinde ekstremite uzunluk farkı, malpozisyon ve ciddi enfeksiyon gibi komplikasyonlar görülmedi. Sadece 3 (%5.7) hastada yüzeyel çivi yolu enfeksiyonuyla karşılaştık. Bu yöntemin %100 kaynama ve düşük komplikasyon oranıyla birlikte, hastanede kalış süresini kısaltması, hasta bakımını kolaylaştırması, erken dönemde harekete izin vermesi ve ekonomik olması gibi avantajları vardır. Bu bakımdan çocukların kapalı femur diafiz kırıklarının tedavisinde eksternal fiksatörlerin, diğer konvansiyonel yöntemlere alternatif olabileceği sonucuna varıldı.

## Kaynaklar


1. Aronson J, Blasier R, Tursky EA. External Fixation of Femoral Shaft Fractures in Children. 20th World Congress SICOT 96 Amsterdam.
2. Aronson J, Blasier R, Tursky EA. External Fixation of Femoral Shaft Fractures in Children. J. Pediatr. Orthop, 12: 157-163. 1992.
3. Ekşioğlu MF, Albayrak S, Coşkuner. Treatment of Femoral Shaft Fractures with External Fixation in Children. 20th World Congress SICOT 96 Amsterdam.
4. Kwak K.D., Cho H.O, Cho S.D, Yang I.J. External Fixation for the lower Limb Fractures in Children. 20th World Congress SICOT 96 Amsterdam.
5. Sanctis DN, Gambardella A, Pempinella C, Mallano P. The Use of External Fixator in Femur Fractures in Children. J. Pediatr. Ortop, 16: 613-620, 1996.
6. Siegmeth A, Schwenalenwein E, Wruhs O, Vecsei V. Pediatric Femoral Fractures Treated with External Fixation. 20th World Congress SICOT 96 Amsterdam.

# BÖLÜM - II

## PELVİS - KALÇA - FEMUR KIRIKLARI

## KISIM - 22

# FEMUR DİSTAL BÖLGE KIRIKLARININ CERRAHİ TEDAVİ SONUÇLARI

Cem Cüneyt KÖSE*, Ali UTKAN*, Ahmet FİLİZ*, Rifat KIRAL*

Femur distal bölgesi femur kondillerini içine alarak femur cismi ile metafizinin birleşimine kadar uzanır. Bu bölge kırıklarının cerrahi veya konservatif tedavisi üzerine geçmişten bugüne birçok görüş ortaya konmuştur(2,4,7). Watson-Jones 1957'de "Femur suprakondiler ve kondiler kırıklarına eşlik eden çözümü zor sorunlardan daha önemli çok az yaralanma vardır" diyerek konunun önemini vurgulamıştır(1). Ancak geliştirilen implantlar, cihazlar, cerrahi teknikler ve rehabilitasyon olanaklarının artması distal femur kırıklı hastaların cerrahi tedavilerinde başarılı sonuçlar elde edilmesini sağlamıştır(2). İyi sonuç elde edilmesi, bütün kırık fragmanlarının iyi belirlenmesi, yeterli yumuşak doku onarımı, uygun kemik greftlemesi, eklem yüzünün anatomik olarak restore edilmesine bağlıdır. Cerrahi tedavide kullanılan implantlar arasında dinamik kondiler vida ve plaklar, anatomik May plakları, 95 açılı plaklar, intramedüller çivilir, eksternal fiksatörler sayılabilir. Kapalı tedavi edilen olgularda sık karşımıza çıkan deformite, kaynama gecikmesi veya yokluğu, eklem sertliği ve uzun süre yatarak tedavi etmenin sakıncaları dikkate alınarak günümüzde cerrahi tedavi yöntemleri sıklıkla tercih edilmektedir.

### Hasta ve Yöntem

Bu retrospektif çalışmada Ankara Numune Hastanesi 2. Ortopedi ve Travmatoloji Kliniğinde 1990-1995 yılları arasında cerrahi olarak tedavi edilen, femur distal bölge kırığı olan 63 hastadan izlenebilen 43 hastayı inceledik. Hastalardan 17'si bayan, 26'sı erkekti. Ortalama yaş 45.6 olup en genç hasta 14, en yaşlı 81 yaşında idi. Ortalama izleme süresi 32.5 ay olup en az 12, en çok 72 aydı. Olgulardan 18'i sağ, 22'si sol, 3'ü bilateraldi. Onsekiz olguda açık kırık tespit ettik. Bunlardan 5 olgu Gustilo Tip I, 7'si Tip II, 6'sı Tip III açık kırıktı. Dokuz hasta mültitravmalı idi. Beş olguda aynı tarafta tibia proksimal bölge kırığı, 2 olguda karşı taraf femur cisim kırığı, 1 olguda pubis simfiz ayrılması, 1 olguda aynı taraf kalçada asetabulum kırığı ve kalça çıkığı eşlik ediyordu. Kırık sebebi 26 hastada

* Ankara Numune Hastanesi 2. Ortopedi ve Travmatoloji Kliniği

trafik kazası, 6 hastada yüksekten düşme, 4 hastada ateşli silah yaralanması, 7 hastada minör travma idi.

Olguları AO/ASIF sınıflandırmasına göre değerlendirdik. Buna göre A1-22, A2-2, A3-4, B1-2, B2-2, C1-4, C2-8 C3-2 olgu bulduk. Olgulardan 9'unda DCS (dinamik kondil vida ve plağı), 8'inde May anatomik plağı, 6'sında 95' açılı plak, 14'ünde lateral üniplan eksternal fiksatör kullandık, 9'una minimal osteosentez uyguladık. Minimal osteosentez ile tespit ettiğimiz olguların 6'sı açık kırıktı. Acil irrigasyon ve debritmanı takiben, 3 olguda ise minimal deplase kondil kırıkları nedeniyle minimal osteosentezi tercih ettik.

## Sonuçlar

Olgularımızın kaynama süresi 3 ile 15 ay, ortalama 4.6 ay idi. Hastaları objektif ve subjektif olarak Merchan kriterlerine göre değerlendirdik(4). Subjektif kriterlerden ağrı ve yürüme güçlüğünü, objektif olarak diz eklemi hareket genişliğini kaydettik. Buna göre 8 çok iyi, 16 iyi, 13 orta, 9 kötü sonuç tespit ettik. Toplam 14 olguda komplikasyon ile karşılaştık. Dört olguda osteomyelit, 3 olguda kaynama gecikmesi, 2 olguda 10' valgus pozisyonunda açılı kaynama, 5 olguda diz hareketlerinde belirgin derecede kısıtlılık, 3 olguda yüzeyel enfeksiyon vardı. Takiplerimizde yağ embolisi, tromboemboli, implant yetmezliği veya kırılması, damar-sinir lezyonu, kaynama yokluğu ile karşılaşmadık. Komplikasyon gelişmeyen 32 olgudan 24'ünde çok iyi ve iyi, 6'sında orta ve 2'sinde kötü sonuç elde ettik.

Uniplan lateral eksternal fiksatör ile tedavi edilen hastalarda orta ve kötü sonuç diğer guruplardan daha fazla karşımıza çıkmaktadır. Ancak bu yöntemi ateşli silah yaralanması ve yüksek enerjili travma sonucu oluşan açık kırıklarda kullandığımız dikkate alınırsa, bu kırıklarda kırık bölgesinin çok parçalı oluşu ya da defektler nedeniyle kaynama süresi uzundur. Eksternal fiksatörün uzayan bu süre sonunda çıkartılması ile diz ekleminde hareket kısıtlılığı sıklıkla karşımıza çıkmaktadır.

| Ameliyat | Olgu | Çok iyi | İyi | Orta | Kötü |
|---|---|---|---|---|---|
| D.C.S. | 9 | 2 | 5 | 2 | - |
| 95 Açılı plak | 6 | 1 | 2 | 2 | 1 |
| Eksternal fiks. | 14 | - | 4 | 5 | 5 |
| May Plak | 8 | 2 | 3 | 2 | 1 |
| Min. osteosen. | 9 | 3 | 2 | 2 | 2 |
| **Toplam** | **46** | **8** | **16** | **13** | **9** |

## Tartışma

Distal femur kırıkları genellikle parçalı olup gençlerde yüksek enerjili travmalar, yaşlılarda ise osteoporotik kemik nedeniyle tedavis izor olan kırıklardır(7). 1966'da Stewart ve arkadaşları konservatif tedaviyi kullanmış ve cerrahiden kaçınılmasını önermiştir. 1967'de Neer da konservatif yöntemlerle %84, açık metodlarla %52 tatminkar sonuç aldıklarını bildirmiştir(1,2,6). Ancak konservatif yöntemlerin kaynama gecikmesi, rezüdüel varus ve iç rotasyonda kaynama, diz hareket kısıtlılığı, çivi dibi enfeksiyonu, derin ven trombozu gibi komplikasyonları sıktır(2,3,4,5,8). 1970'de Wenzyl AO/SIF tekniği ile yaptığı cerrahi girişimlerde %73.5 iyi ve çok iyi sonuç almıştır. 1974'de Schatzeker ve arkadaşları konservatif tedavi ile %32, cerrahi tedavi ile %75 iyi ve çok iyi sonuçlar bildirmiştir(2). Tscherne %67, Stewart

***Şekil 1a:*** *38 yaş Trafik kazası AP grafisi.*

***Şekil 2a:*** *46 yaş Ateşli silah yaralanması*

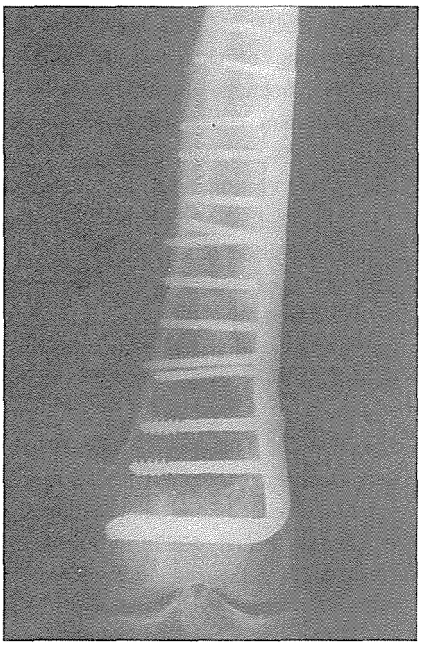

***Şekil 1b:*** *38 yaş Ameliyattan sonra 6. ayda AP grafisi*

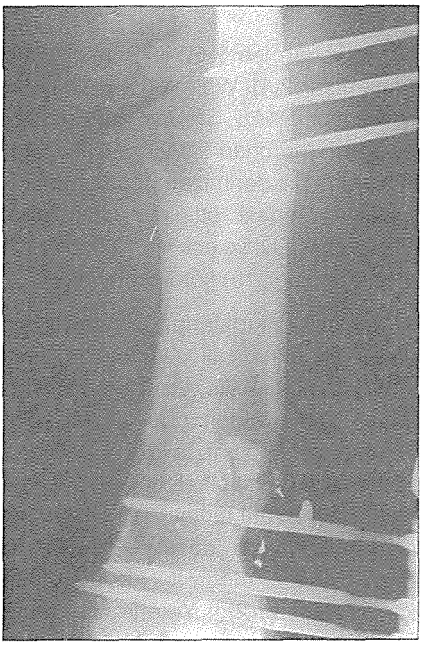

***Şekil 2b:*** *Ameliyattan 2.,5 ay sonra AP grafisi*

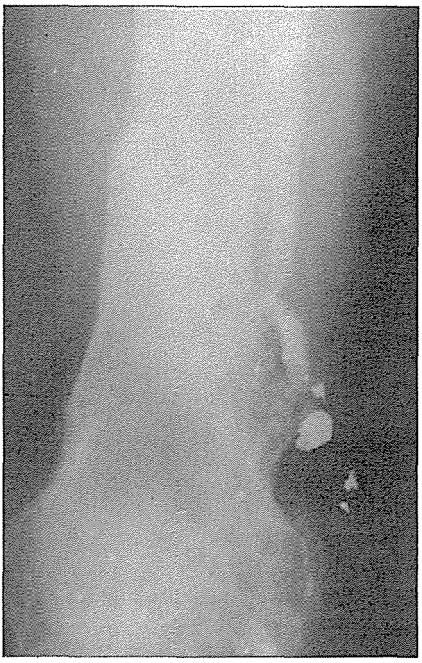

*Şekil 2c: Ameliyattan 5 ay sonra AP grafisi*

%54, Merchan ise %52 iyi sonuç aldığını yayınlamıştır(2,4). White ve Russin cerrahi tedavi sonucu %25, Stewart ve arkadaşları %46 ve Merchan %21 kötü sonuç almışlardır. Biz serimizde çeşitli implantlar ile cerrahi tedavi ettiğimiz 46 olgudan 24'ünde (%53) iyi ve çok iyi, 13'ünde (%28) ota ve 9'unda (%19) kötü sonuç aldık.

Distal femur kırıklarının uygun olmayan tedavisi en deneyimli ellerde bile önemli sorunlara yol açabilir. Ameliyat öncesi ön-arka ve yan röntgen grafileri ile iyi bir planlama ve implant tercihi yapılmalıdır. Sadece stabil, deplasman göstermeyen kırıklar konservatif tedavi edilmelidir. Fragmanların yumuşak doku bağlantıları korunmalı ve otogreft kullanımından kaçınılmamalıdır(2). Yeterli bir cerrahi girişimden sonra tedavinin başarısı uygun rehabilitasyona bağlıdır. Amaç, hastanın kırık öncesi fonksiyonlarına kavuşturulmasıdır.

Distal femur kırıklarında tedavinin seçilmesinde kırık tipi belirleyici rol oynar. Konservatif yöntemlerin dezavantajları, cerrahi uygulamalardan sonra karşılaşılan sorunlar tedavi yönteminin titizlikle belirlenmesini gerektirir.

## Kaynaklar


1. Blatter G., König H., Janssen M., Magerl F. Primary femoral shortening osteosynthesis in the management of comminuted supracondylar femoral fractures. Arch Orthop Stauma Surg. 113:134-137, 1994.
2. Foster E.T., Heal W. Operative management of distal femoral fractures. Orthopaedic Review vol XX, No.11, 962-969, November 1991.
3. Hearly W.L., Brooker A.F.Jr., Distal femoral fractures. Clin. Ortop. 174:166-171, April 1983.
4. Merchan E.C.R., Maestu P., Blanco R.P., Blade-plating of closed displaced suppracondylar fractures of teh distal femur with the AO system. The Journal of Trauma, Vol. 32, No.2, 174-178, Feb. 1992.
5. Moore T.J., Watson T., Green A., Garland E.D., Chandler R.W., Complications of surgically treated supracondylar fracutures of the femur. The Journal of Trauma. vol. 27, No.4, 402-406, April 1987.
6. Pritchett J.W., Supracondylar fractures of the femur., Clin. Orthop. 184: 173-177, April 1984.
7. Shewring D.J., Meggitt B.F., Fractures of the distal femur treated with the AO dynamic condylar screw., J Bone Joint Surg. (Br) 74-B, 122-125, January 1992.
8. Siliski M.J., Mahring M., Hofer P.H., Supracondylar fractures of the femur, J Bone Joint Surg., Vol.71-A, No.1, 95-104, January 1989.

# BÖLÜM - II

## PELVİS - KALÇA - FEMUR KIRIKLARI

## KISIM - 23

# TİBİA VE FEMUR KIRIKLARINDA KAPALI KİLİTLİ ÇİVİ UYGULAMALARI

Faik ALTINTAŞ*, Adnan KONAL, Yüksel PEHLİVAN*

Tibia ve femur kırıkları, çok sık görülen uzun tubüler kemik kırıklarıdır. Bu kemiklerin tip1 ve tip2 açık kırıkları ve anstabil kırıklarının tedavisi sorun olmaktadır. Başlangıçtaki travmadan kurtulan hastaların çoğu, bu kırıklar onucu sakat kalabilir. Fonksiyonel kaybın nedeni kırık kaynaması ile ilgili değildir. Bu kalın ve vaskülarize insan kemiği kendisini çevreleyen kas kitlesi sayesinde hastaların çoğunda kırık sorunsuz iyileşir.

Sakatlık; daha çok kırığa bağlı kısalma, kırığın kötü hizalanması veya kırığın erken safhasında kısalma ve hizalanmayı sağlamak için yapılan ekstremite traksiyonu veya alçının süresinin uzamasına bağlıdır. Küçük derecede kısalık ve yanlış hizalanma bile aksama ve posttravmatik artrite neden olabilir. Son yıllarda ülkemizde sıkça kullanılan kilitli, kapalı çivileme yöntemi bu kırıkların tedavisinde olumlu gelişmeler sağlamıştır.

Kliniğimizde yapmış olduğumuz çalışmada bu yöntemin çok başarılı sonuçlar verdiği kanaatine vardık.

### Amaç

Bu çalışmamızda SSK Göztepe Eğitim Hastanesi II. Ortopedi ve Travmatoloji Kliniği'nde kapalı kilitli çivileme yöntemiyle tedavi ettiğimiz femur ve tibia kırıklarının sonuçlarını vermekteyiz.

### Materyal Metod

1993-1995 tarihleri arasında, SSK Göztepe Eğitim Hastanesi II. Ortopedi ve Travmatoloji Kliniği'nde 26 tibia ve 10 femur kırığına kapalı kilitli intrameduller çivileme ameliyatı yapılmıştır. Olguların 28'i erkek, 8'i bayandır. 1 olguda ipsilateral femur, tibia kırığı vardı. Ortalama yaş, 32 (16-54) idi. 26 tibia kırığının 14'ü tip1 açık, 4'ü tip2 açık kırık idi. Tibia kırıklarının 8'i parçalı kırık idi. Femur kırıklarının 3'ü tip1, 2'si ti2 açık, 9'u ise parçalı kırık idi. Ameliyatların tümü traksiyon masasında, skopi kontrolünde, kırık bölgesi açılmadan yapıldı. Tip2 açık kırıklarda meduller oyma işlemi yapılmadı.

### Bulgular

En az 2 yıl, ortalama 26 ay izlenen olguların 35 kaynamıştır. Femur kırıklarının hiçbirisinde kaynama sorunu olmamıştır. 1 olguda 10 derec posteriora açılanma ile kaynama, 3 olguda 5 derece varus-valgus

SSK Göztepe Eğitim Hastanesi II. Ortopedi ve Travmatoloji Kliniği

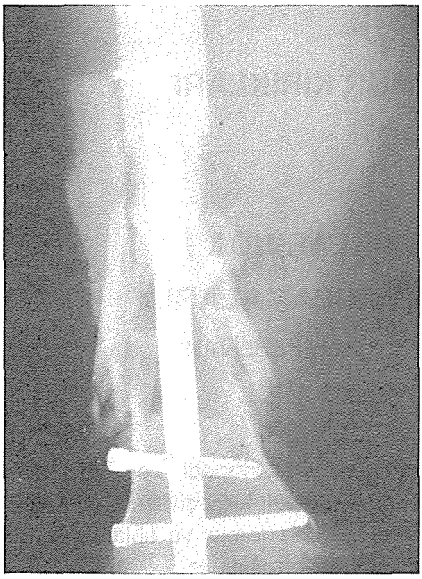

***Şekil 1:*** *Femur parçalı kırığında kapalı kilitli çivi uygulaması*

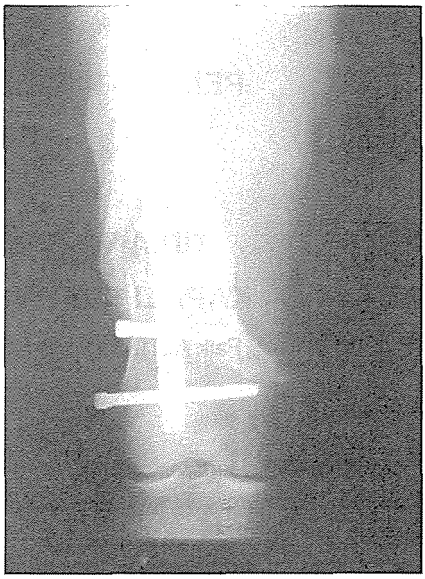

***Şekil 2:*** *Aynı hastanın 6 ay sonraki radyografisi*

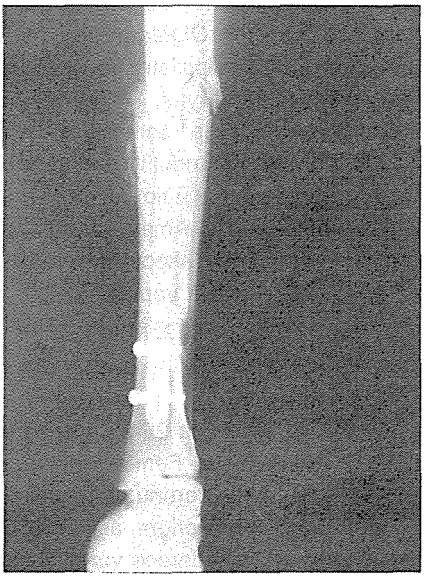

***Şekil 3:*** *Tibia kırığında kapalı kilitli çivi uygulaması*

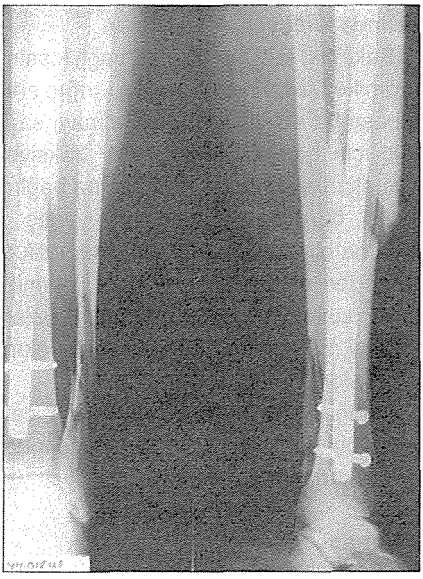

***Şekil 4:*** *Unstabil tibia kırığında kapalı kilitli çivi uygulaması, ameliyat sonu erken radyografisi.*

açılaşması ile kaynama sağlanmıştır. 1 tibia kırığında (tip2 açık) kaynama olmamış ve graftleme ameliyatı ilk ameliyatlardan 9 ay sonra yapılmıştır. 2 tibia kırığında ise kaynama 6 ayda gerçekleşmiştir.

Hiçbir olgumuzda 1 cm. üzerinde kısalık görülmemiştir. 4 femur ve 5 tibia kırığında 10 dereceden az dış rotasyon deformitesi saptanmıştır. Hiçbir olgumuzda enfeksiyon sorunu ile karşılaşılmamıştır.

## Sonuç

Tibia ve femur kırıklarının anstabil ve açık olanlarında tedavi; her zaman kısalık, kaynamama, erken yük ve hareket verememe, enfeksiyon gibi sorunlar oluşturabilmektedir. Kapalı kilitli çivileme yönteminin bu sorunları en aza indiren bir tedavi şekli olduğu birçok literatürde bildirilmektedir.

Biz de kliniğimizde yaptığımız bu çalışmada aldığımız sonuçlarla yöntemin başarılı bir tedavi şekli olduğu kanısına vardık.

## Kaynaklar


1. Banksten, B.; Keoting, M.; Subrota, S.: The biomechenical evoluation of intramedullary nails in distal femoral shaft fracture. Clin. Orthop., 276: 277-282, 1992.
2. Christie, J.; Court-Brown, C., Kinninmanith, A.W.G., İntramedullary locking nails in the management of femoral shaft fractures. J.B.J.S., 70-B., 206-210, 1988.
3. Sogbjerg, J.O., Eiskjoer, S., Moller- Larsen, F.; Locked nailing of communited and unstable fractures of femur.; J.B.J.S.; 72B; 23-25; 1990.
4. Wohl, D.; Parosseous soft part ossification following Küntscher nailing. Zentolaibl Chir., 97(5), 133-139, 1972.
5. Winquist, R.A.; Hansen S.T.Jr., Clawson, D.K.; Closed intramedullary nailing of femorl fractures. A report of five hundred and twenty cases, J.B.J.S.; 66-A.; 529-539.; 1984.

# BÖLÜM - III

## DİZ - TİBİA KIRIKLARI

## KISIM - 1

# PATELLA KIRIKLARINDA CERRAHİ TEDAVİ SONUÇLARIMIZ

Adnan ABBASOĞLU*, U. Hakan TUYGUN**, Özcan KALEM***

Patellanın fonksiyonları; kuadriseps tendonunun mekanik özelliklerine katkıda bulunmak, femur eklem yüzeyinin beslenmesine yardımcı olmak, femur kondillerini ve diz eklemini yaralanmadan korumak şeklindedir(7).

Patella kırıklarının tedavisi diz fonksiyonlarının kırık sonrası dönemde kısıtlanmaması için önemlidir. Erken yapılan stabil cerrahi girişim ve erken hareket başlanması diz fonksiyonlarını olumlu yönde etkileyecektir.

Patella kırıklarının cerrahi tedavisi, Pauwells tarafından 1950'li yılların başında anterior gergi bandının yaygınlaşmasıyla kırık sonrası dönemde diz fonksiyonlarının yeniden kazanılması konusunda ilerleme kaydetmiştir(7,12).

Cerrahi tedavi 2 mm'den daha fazla eklem yüzü deplasmanı veya 3 mm'den fazla kırık fragmanlarında ayrışmanın olduğu kırıklarda endikedir(3,6,7,9,12,15).

Patella kırıklarının cerrahi tedavisinde açık redüksiyon çevresel, transvers veya longitudinal serklaj, vida, eksternal fiksator, parsiyel veya modifiye gergi bandı teknikleri uygulanabilir.

Çok parçalı kırıklarda ise parsiyel veya totlal tatellektomi yapılabilir(1,2,4,7,8,11, 13,14).

### Hastalar, Yöntem ve Sonuçlar

1991-1995 yılları arasında, Sağlık Bakanlığı İstanbul Haydarpaşa Numune Hastanesi Ortopedi ve Travmatoloji Kliniğinde 68 hastanın 70 patella kırığı cerahi olarak tedavi edilmiştir. Olguların 42 (%61.8)'sı erkek, 26 (%38.2)'si bayan. Yaş ortalaması 43.1 (15-86 yaş arası)'dir.

Etiyolojide etkenler gözden geçirildiğinde 33 olguda (%48) diz üzerine düşme, 8 olguda (%12) yüksekden düşme, 15 olguda (%22) araç dışı trafik kazası, 10 olguda (%15) araç içi trafik kazası ve 2 olguda (%3) spor yaralanması şeklinde dağılım saptandı.

15 olguda (%22) travma sonucu patella kırığına ek patolojiler mevcuttu. 8 olguda (%12) kık, açık kırık şeklinde idi (4'ü 1. tip açık, 2'si 2. tip açık, 2'si ise 3. tip açık kırık idi). 5 olguda (%7) ise kırık parçalıydı.

Travma zamanıyla ameliyat edilme zamanı arasında geçen süre 68 olguda 4.5 (1-16) gün olarak saptandı.

* Haydarpaşa Numune Hast. Ortopedi ve Trav. Kli. Şef Yard., ** Uzmanı., *** Asistanı.

Son kontroller yapılabilen 45 hastanın, 45 patellası, bu çalışmanın gerecini oluşturmaktadır. Ortalama takip süremiz 31 (2 ay - 60 ay) aydır.

Olgularımızın özelliklerine göre gergi bandı, periferik serklaj, visaj+serklaj, çift serklaj ve modifiye AO teknikleri uygulandı. 3 olguya parsiyel, 1 olguya ise total patellektomi uyguladık.

Ameliyat sonrası alçı atele alınan olgularımıza ortalama 4.1 hafta (2 hafta - 6 hafta) süreyle alçılı tespit uyguladık.

Olgularımızı Levack ve arkadaşlarının (9) fonksiyonel değerlendirme kriterlerine göre değerlendirdik. Kontrole gelen 45 (%66) olgudan yeterli rehabilitasyon programı uygulanan 27 (%60)'sinde iyi, kırığın özelliğine ve gerekse rehabilitasyon programının yeterli uygulanmamasına bağlı olarak 18 (%40) olguda kötü sonuç alınmıştır.

Olgularımız komplikasyon açısından değerlendirildiğinde hiç bir olgumuzda yüzeyel veya derin enfeksiyon gelişmedi. 2 olguda (94) düşme sonrası yeniden kırık oluştu. 6 olguda (%13) serklaj telinin kırılması saptandı. 3 olguda (%6) kaynama gecikmesi saptandı. Kötü kaynama ve psödoartroz saptanmadı.

Kötü sonuç aldığımız 10 olguda (%22) diz fleksiyon açıklığının 90 'nin altında olduğu saptandı. Bu olguların, parçalı patella kırığı veya ilave kemik yaralanmaları nedeniyle uzun süreli alçılı tespit uygulanan ve yeterli rehabilitasyon uygulanmayan olgular oldukları belirlendi.

**Tartışma**

Patella kırıklarının cerrahi tedavisinde amaç; kuadriseps ve ekstansor mekanizmanın devamlılığını sağlamaktır (1,7,13).

Cerrahi onarımın sonuçları, kırığın şekliyle ve uygulanan teknikle ilgilidir. Modifiye anterior gergi bandı litaretürde en iyi sonuçları (%57 çok iyi %29 iyi) vermiştir (3,6,9,15).

Patella kırıklarının tedavisinin sonuçlarının standardizasyonu bulunmamaktadır. Değişik yazarlar, çeşitli kriterleri kullanarak değişik değerlendirme metodlarıyla sonuçlarını değerlendirmişlerdir(13).

Böstman(3) 14 olgudan 9'unda çok iyi, 3'ünde iyi ve 2'sinde kötü sonuç aldıklarını, Levack(9) ise 14 olgudan 7'sinde iyi, 5'inde orta ve 2'sinde kötü sonuç aldıklarını, Altıntaş(2) 38 olguluk serilerinde 2 olguda çok iyi, 28 olguda iyi, 7 olguda orta ve 1 olguda kötü sonuç aldıklarını, Tacal(14) 20 olguluk serilerinde 17 olguda iyi, 3 olguda kötü sonuç aldıklarını, Esenkaya(5) 27 olguluk serisinde 15'inde iyi, 8'inde orta, 4'ünde kötü sonuç aldıklarını bildirmişlerdir.

Olgularımızda değişik cerrahlar tarafından kırık tipine göre değişik yöntemler uygulanmış ve %66 oranında iyi sonuç elde edilmiştir.

Kırık tedavisinde amaç kırığı tespit etmek ve erken dönemde fonksiyonlara izin vermektir. Ne kadar çok iyi redüksiyon ve stabil fiksasyon yapılırsa o kadar daha çabuk hareket başlanabilir. Sonuç olarak diz fonksiyonlarını yakından ilgilendiren ayrıca kuadriseps fonksiyonu üzerindeki etkisi de göz önünde bulundurulduğunda patella kırıklarında mümkün olduğu kadar kemiği korumalı ve stabil osteosentezden sonra pasif ve sonra aktif hareket programı uygulanmalıdır. Böylelikle hem hasta görevine daha erken dönmekte, hem de dizdeki artroz gelişimi de geciktirilmiş olur.

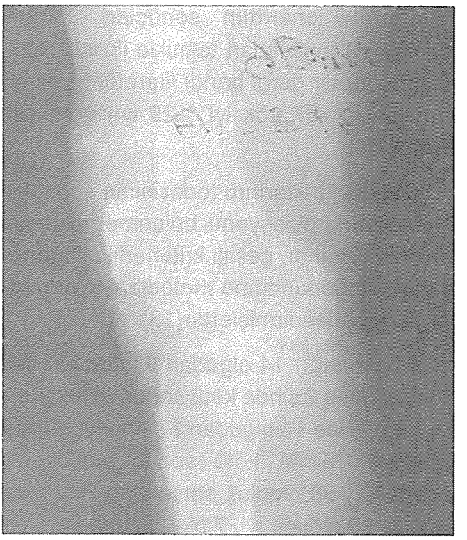

*Şekil 1: Patella Kırığı*

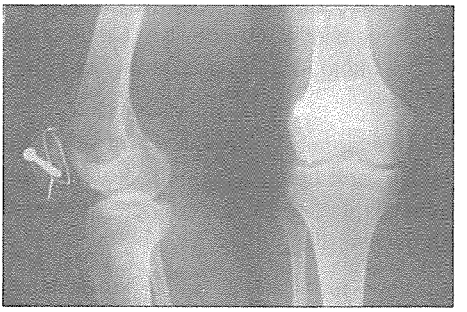

*Şekil 2: Patella Kırığında fiksasyon*

## Kaynaklar


1. Aglietti, P., Buzas, R.: Fractures of the patella. Chapter 37, In: Surgery of the knee. Ed. Insall, J.N., Windsor, R.E., Vol. 2, Second edition, 1085-1102, Churchill Livingstone, New York, 1993.
2. Altıntaş, F., Ongon, A., Yılmaz, H.: Patella kırıkları geç sonuçları. Acta Orthop. Trauma Turcica. 19 (3): 244-250, 1986.
3. Böstman, A.: Kivilvoto, O.: Comminuted Displaced Fractures of the Patella. Injury, 13: 196-202, 1981.
4. Dominiç, Ü., Durmaz, H. Çakmak, M. Patella kırıklarının cerrahi tedavisi ve geç sonuçları. Acta Orthop. Trauma. Turcica 19(2): 167-176, 1985.
5. Esenkaya, İ., Kafadar A., Bombacı, H. Patella kırıklarının Cerrahi Tedavi Sonuçları. Acta Orthop Trauma Turcica 28, 366-369, 1994.
6. Hung, L.K.: Chan, K.m.; Chow, Y.N. Fractured patella: Operative treatment using the tension band principle. Injury 16: 343-347, 1985.
7. Johnson, E.E.: Fractures of the patella. Chapter: 20, Part: 2 In: Rockwood and Green's Fracture in adults, Ed.: Rockwood, G., Grecn, D.P.: Vol. 2, Third edition, 1762-1777, J.B. Lippincott Company, Philedalphia, 1991.
8. Kurap, G., Çöl, A., Şeflek, N.: Patella kırıklarının kompresyon metodu ile osteosentezi. Acta Orthop Trauma Turcica, 10 (2): 92-103, 1976.
9. Levack, B., Flannagan, J.P., Results of surgical treatment of patellar fractures. JBJS 67-B (2) 416-419, 1985.
10. Müller, M.E. Allgöwer M.: and Willinegger, H.: Manuel of Internal Fixation: Techique Recomended by the AO Group p. 249-250. New York Springer-Verlag, 1979.
11. Quan. Y., L., Jia Wen, W.: Fracture of the patella treated by open reduction and external compressive skeletal fixation JBJS 69-A(1): 83-89, 1987.
12. Rorabeck, C.H.: Bobechko, W.P. Acute Dislocation of the patella with oslteochondral fracture: A review of eighteen cases. J. Bone Joint Surg., 58-A: 237-240, 1976.
13. Saunders, R.: Patella fractures and extensor mechanism injuries. Chapter: 48 (In: Skeletal Trauma-Fractres, dislocations ligementous injuries. Ed.: Browner, B.D., Jupiter, J.B., Levin A.M., and Trafton, P.G. Vol. 2, 1685-1716, W.B. Saunders Company Phidelphia, 1992.
14. Tacal, T., Mergen, E., Yıldız, Y.: Transvers patella kırıklarında farklı iki fiksasyon metodunun karşılaştırmaları Acta Orthop Trauma Turcica 4(5): 316-318, 1990.

# BÖLÜM - III

## DİZ - TİBİA KIRIKLARI

## KISIM - 2

# PARÇALI PATELLA KIRIKLARINDA PARSİYEL PATELEKTOMİ SONUÇLARI

Y. TABAK*, Olcay ÖZEKİN*

Patella kırıkları tüm iskelet sistemi yaralanmalarının %1'ini oluşturur. Diz ön yüzünde ciltaltı yerleşimli olması nedeniyle sıklıkla direk travmaya maruz kalır. Direk travma sonrası oluşan kırık tipi genellikle parçalı kırıklardır.

Cerrahi tedavi gerektiren patella kırıklarında osteosentez, parsiyel patellektomi ve total patellektomi mevcut tedavi alternatifleridir. Parçalı patella kırıklarında farkıl otörler farklı tedavi yöntemleri önermektedirler. Biz bu tip kırıklarda patellektomi uyguladığımız olgularımızın sonuçlarını inceledik.

### Materyal-Metod

1992-1996 yılları arasında Ankara Numune Hastanesi 3. Ortopedi ve Travmatoloji Kliniği'nde 86 hasta patella kırığı nedeniyle tedavi edildi. Parçalı kırığı olan 40 hastaya parsiyel patellektomi uygulandı. Kırıkların 12'si (%30) açık, 28'i (%70) kapalı kırıktı. Hastaların 24'ü (%60) erkek, 16'sı (940) bayandı. Ortalama takip süresi 2.6 (1,4) yıldı. Ortalama yaş 38 (18-56) idi. Parsiyel patellektomide proksimal büyük fragman korundu ve distaldeki küçük fragmanlar eksize edilerek serkilaj yardımıyla patellar tendon onarımı uygulandı. Ameliyattan sonra 4 hafta boru alçıda immobilize edildi. Daha sonra diz ROM egzersizleri başlandı.

### Sonuçlar

HSS Diz Skorları: Hastalar, HSS Diz Skorlama sistemine göre değerlendirildi. 12 (%307 hastanın sonuçları çok iyi, 18 (%45) hastanın iyi, 7 (%17) hastanın orta ve 3 (%8) hastanınki kötüydü. 3 kötü sonuçtan 2'si enfeksiyona, 1'i proksimal fragman eğilmesine bağlıydı.

Ağrı: 32 (%80) olguda ağrı yoktu. Geriye kalan 8 (%20) olguda ise hafif şiddette ağrı görüldü. 34 (%85) olguda kas atrofisi yoktu. 4 (%10) olguda 1 cm, 2 (%5) olguda ise 2 cm atrofi tespit edildi. Kas gücü 24 5%607 olguda normal, 8 (%20) olguda iyi ve 8 (%20) olguda ise orta düzeydeydi.

Fleksiyon: 2(95) olguda fleksiyon kontraktürü vardı (maksimum 10 derece). 16 (940) olguda tam fleksiyon elde edildi. 18 (%45) olguda tam olmayan ancak 90 de-

* Ankara Numune Hastanesi III. Ortopedi ve Travmatoloji Kliniği.

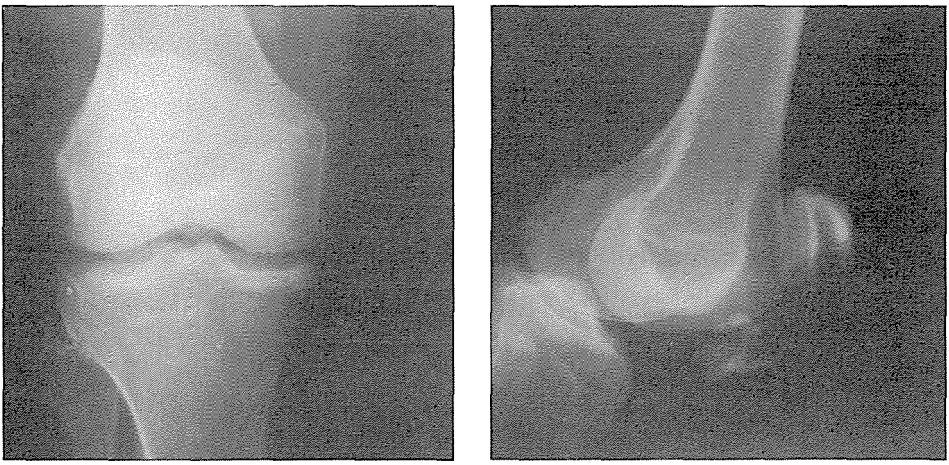

***Şekil 1:*** *Ameliyat öncesi diz grafileri*

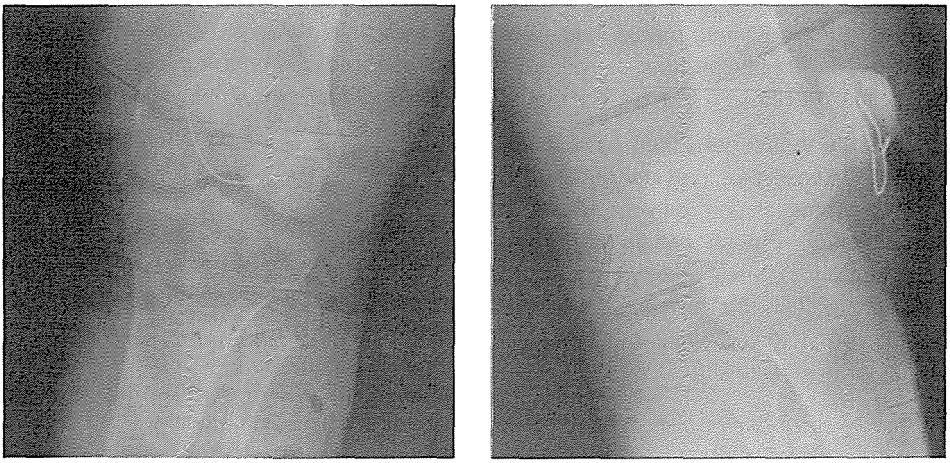

***Şekil 2:*** *Ameliyat sonrası diz grafileri*

receden fazla fleksiyon, 4 (910) olguda ise 90 dereceden az fleksiyon vardı.

Osteortrit: 4 (%10) olguda grade I osteoartrit mevcuttu.

Klasifikasyon: Radyolojik olarak 15 (%37) vakada kalsifikasyon tespit edildi. Ancak sonuçları etkilemedi.

Yaş: Yaşın sonuçlar üzerine etkisi görülmedi. 35 yaş üstü grupta sonuçların %76'sı iyi ya da çok iyi iken 35 yaş altı grupta bu oran %78 olarak bulundu.

Kırık Tipi: Açık kırıklar sonrası %75 olguda iyi ya da çok iyi sonuç alındı. Kapalı kırıklarda elde edilen sonuçlarla arasında fark görülmedi.

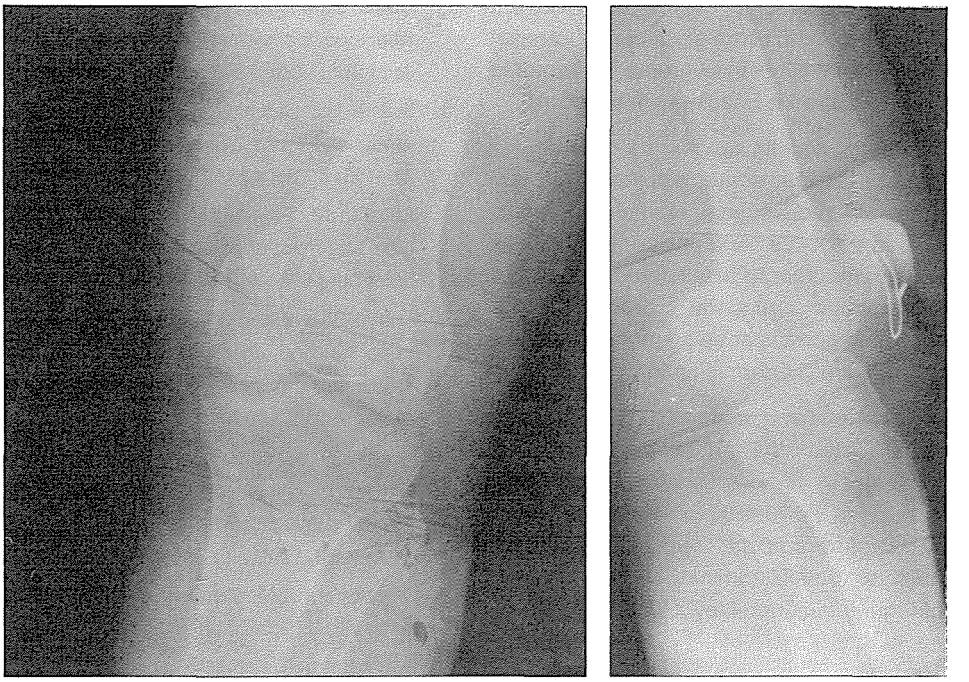

***Şekil 3:*** *Takip grafisi*

**Tartışma**

Patella kırıklarının en önemli etkisi diz ekstansör mekanizmasının devamlılığının bozulması ve patellofemoral eklemde uyumsuzluğa yol açmasıdır. Tedavide amaç bu tip komplikasyonları önlemektir (2).

Parçalı patella kırıklarına parsiyel patellektomi kavramını ilk ortaya atan Thompson'dur ve serisinde %81 oranında iyi ya da çok iyi sonuç bildirmiştir(7). Andrews'un serisinde sonuçlar osteosentez uygulananlara göre daha iyi bulunmuştur (1). Marya'nın serisinde ise %79 oranında iyi ya da çok iyi sonuç alınmış olup bu oran osteosentez uygulananlarla benzerdir(5). Saltzman ve arkadaşları parçalı kırıklarda patellektomi uygulanan 40 hastalık serilerinde %78 oranında başarılı sonuç bildirmişlerdir. Ortalama izleme süresi 8.4 yıldır. Ameliyat edilen diz ortalama olarak hareketinin %94'ünü, uyluk çevresinin %100'ünü ve karşı taraf ile karşılaştırıldığında kuadriseps gücünün %85'ini geri kazanmıştır. Bu sonuçlar osteosentez uygulananlara göre daha iyidir(6).

Vincenzi ve arkadaşları parçalı patella kırıklarında osteosentez ile tedavi edilen 30 hasta ile parsiyel patellektomi uygulanan 35 hastanın sonuçlarını karşılaştırmışlardır. Ortalama izleme süresi 12 yıldır. Parsiyel patellektomi uygulananlarda osteosentez uygulananlara göre daha iyi sonuç alınmıştır (%90'a %67). Klinik izlemede osteosentez uygulanan grupta, dejeneratif değişikliklerin oluşmasıyla

orantılı olarak elde edilen erken dönem sonuçlarda kötüleşme görülmüştü. Parsiyel patellektomi uygulanan grupta ise zamanla klinik sonuçlarda bozulma olmamıştır(8).

Parçalı patella kırıklarında osteosentez sonrası başarılı sonuç alabilmek için tam anatomik redüksüyonu sağlamak gerekir (3). Levack ve arkadaşları redüksüyon sağlanamadığında patellofemoral artroz ve kuadrisceps gücünde belirgin kayıp geliştiğini görmüşler ve bu nedenle parsiyel patellektomiyi önermişlerdir(4).

Elde ettiğimiz sonuçları, literatürde bildirilen aynı tip parçalı kırıkların osteosentezle tedavisi sonrası elde edilen sonuçlarla (%79-%86 arasında iyi sonuç) karşılaştırdığımızda, parçalı kırıklarda parsiyel patellektominin iyi bir alternatif olduğunu düşünmekteyiz.

## Kaynaklar


1. Andrews JR, Hughston JC: Treatment of patellar fractures by partial patellectomy. South. Med. J. 70:809, 1977.
2. Curtis MJ: Internal fixation for fractres of patella: a comparision of two methods. J. Bone Joint Surg. 72B: 280, 1990.
3. Duthie HL, Hutchinson JR: The results of partial and total excision of patella. J. Bone Joint Surg: (Br) 40: 75, 1958.
4. Levack JB, Flannagon JP: results of surgical treatment of patellar fractures. J. Bone Joint Surg 67B: 416, 1985.
5. Marya SKS- Bhan S: Comparative study of knee function after patellectomy and osteosynthesis fallowing patellar fractures, Int Surg 72: 211, 1987.
6. Saltzman CL, Goulet JA: Resuls of treatment of displaced patellar fractures by partial patellectomy. J. Bone Joint Surg. 72A: 1279, 1990.
7. Thompson JEM: Comminuted fractures of te patella J. Bone Joint Surg. (AM) 58: 537, 1976.
8. Vincenzi G, Ruggieri N: Le fratture plur iframmentaire della rotula: Osteosintesi o patellectomia parziale? Chir Org Mov 70: 133, 1985.

# BÖLÜM - III

## DİZ - TİBİA KIRIKLARI

## KISIM - 3

# TİBİA PLATO KIRIKLARINDA RİJİT İNTERNAL FİKSASYONUN YERİ

Temel OĞUZ**, Şafak GÜNGÖR*, Alp Burak EKMEKÇİ***, Orhan Kırşanlı****

Diz yürüme işlevinde birinci derecede önemli bir eklemdir. Vücut ağırlığının taşınmasında diz ekleminin sağlam ve hareket sınırının tam olması gereklidir. Tibia plato kırıkları, yük taşıyan eklem içi bir kırık olduğu için tedavideki yetersizlik hareket sınırlılığı ve dejeneratif eklem hastalıklarına yol açabilmektedir.

Biz kliniğimizde 1992-1996 yılları arasında, açık redüksiyon anatomik rekonstrüksiyon, stabil internal fiksasyon ve fonksiyonel rehabilitasyon ile tedavi ettiğimiz hastaları incelemeye aldık. Bu tedavi ile amacımız tibia plato kırıklarında, işlevsel gereksinimler için stabil, ağrısız, hareketli bir diz eklemi sağlamak ve dejeneratif eklem hastalığını önleyerek uzun dönemde kliniğimiz için bir tedavi protokolü oluşturmaktır.

### Gereç ve Yöntem

1992-1996 yılları arasında tibia plato kırığı nedeniyle 31 hastanın 33 dizine cerrahi tedavi uygulandı. Yöntem olarak anatomik redüksiyon ve rijid interal fiksasyon uygulandı. Hastaların ortalama yaşı 36 idi. En genç olgu 22, en yaşlısı ise 51 yaşındaydı. Kırıkların 2'si sol, 12'si sağ tarafta idi. Olguların 22'si erkek, 9'u bayandı. İzleme süresi 12-48 ay arasında olup ortalama 22 aydır. Kırıkların sınıflandırması Schaltzker sınıflandırmasına göre yapıldı. Olguların 6'sı Tip 1, 7'si tip II, 2'si Tip III, 8'i Tip IV, 5'i Tip V, 5'i Tip VI idi. Kırık etyolojisinde en önemli yeri traik kazası 26 olgu ile alıyordu, 5 olguda künt travma, 2 olguda yüksekten düşme etyolojik neden olarak izlendi. Olguların 10'unda tibia plato kırığı ile birlikte vücudun diğer bölgelerinde de kırık tespit edildi. 5 olguda total menisektomiyi gerektiren ciddi ezilme tespit ediliken 2 olguda da periferik menisküs lezyonu primer olarak onarıldı. Aynı zamanda iki olguda iç yan bağ, ikisinde de ön çapraz bağ yırtığı vardı.

Değerlendirmeye alınan 31 olgunun tümüne AO ilkelerine uyularak açık redüksiyon ve rijid internal fiksasyon uygulandı. Kliniğimizdeki diğer konservatif ve

* Dr. Muhittin ÜLker Acil Yar. ve Travm. Hast. I. Ort. Trav. Kl. Doçent (Şef Mvn), **Baş Asis, *** Uzman, **** Asis.

cerrahi yöntemlerle tedavi edilen hastalar değerlendirmeye alınmadı. Bu cerrahi tedavi yöntemi Schaltzker sınıflamasındaki her 6 kırık tipinede uygulandı. Cerrahi girişim endikasyonu için, radyolojik olarak ölçülen 5 mm'den daha fazla çökme ve yer değiştirmeler kabul edildi. Ayrıca ameliyat öncesi genel anestezi altında tam ekstansiyonda yapılan stres testi ile instabil olduğuna karar verilen olgular ameliyat edildi. Fiksasyon için 22 dizde lateralden, 7 dizde medialden, 4 dizde ise hem lateral hemde medialden birer adet butteres plak uygulandı.

Ameliyat sonrası 2 ile 7 gün (ort. 4,5 gün) arasında uzun bacak alçı atelinde tutuldu. Ameliyat sonrası 2. gün izometrik kuadriseps egzersizlerine, ortalama 3. günden sonra da atel gündüzleri çıkarılarak pasif ve aktif diz fleksiyon- ekstansiyon hareketlerine başlandı. Ameliyatın 6-9 haftasında koltuk değneği ile parsiyel ağırlık ve grafide kaynamanın saptandığı ortalama 12. haftada (10-16 hafta) vücut ağırlığının tam yüklenilmesine izin verildi.

## Sonuçlar

Kliniğimizde açık redüksiyon ve rijit internal fiksasyon uygulanarak tedavi edilen tibia plato kırıklarının klinik olarak değerlendirilmesi Rasmussenin fonksiyonel derecelendirme tablosu kullanılarak yapıldı(10).

### Subjektif bulgular

**Ağrı:** Hastalara yöneltilen ağrı ve yürüme kapasitesi hakkındaki sorulara göre değerlendirme yaıldı. Olguların 19'unda hiç ağrı yakınması yoktu. Sekiz olguda arasıra hafif ağrı ikisinde belirli pozisyonlarda ani ağrı, iki olguda da aktivite sonrası ağrı oluyordu. Gece dinlenimde ağrı yakınması yoktu.

**Yürüme kapasitesi:** Olguların 20'si normal yürüme kapasitesine sahipti. En az bir saat yürüyebilen olgu sayısı 7 idi. İki olgumuz ev dışında 15 dakikaya kadar kısa yürüyüş yapabilirken bir olgumuz sadece ev içinde yürüyebiliyordu. Bu hastamızda derin yara enfeksiyonu gelişmesi sonucu implantı çıkarıldı.

### Klinik Bulgular

**Ekstansiyon derecesi:** Olguların 22'sinde normal ekstansiyon derecesi bulunmaktaydı. Dokuz olguda 0-10 ekstansiyon kaybı vardı. Hiçbir olguda 10'dan fazla ekstansiyon kaybı bulunmadı.

**Hareket genişliği:** 15 olguda en az 140 'lik, 8 olguda en az 120 'lik ve iki olguda ise en az 90 'lik hareket genişliği bulunmaktaydı. Yalnızca bir olguda hareket genişliği azdı o da yukarıd asöz edilen derin nfeksiyonu olan hasta idi.

**Stabilite:** Diz eklemi tam ekstansiyon ve 20 'lik fleksiyonda iken uygulandı. Olguların tümü normal stabilite bulgularına sahipti.

Bu puanlama kriterlerine göre olgularımız değerlendirildiğinde, 31 olgunun 33 dizinden 27 puan ve üzerinde 21 diz çok iyi, 20-26 puan arası 7 diz iyi, 10-19 puan arası 4 diz orta ve 10 puan altı 1 diz kötü olarak değerlendirildi. Çok iyi ve iyi grubunu oluşturan 20-30 puanlar arası başarılı olarak değerlendirildi. Bu grup 28 dizi içeriyordu (%85). Yirmi puan ve altı orta ve kötü dereceler başarısız olarak kebul edildi. Bu grupta 5 olgumuz vardı (%15). Ayrıca radyolojik olarak diz ekleminde gelişen dejeneratif eklem hastalığını değerlendirmek için Resnick ve Niwwoyama ölçütleri temel alındı (10). Ol-

guların 25'inde grade 0, dödünde grade 1, ikisinde grade 2 ve ikisinde de grade 3 değişiklikler izlendi.

**Komplikasyonlar**

**Enfeksiyon:** Olgularımızın ikisinde yüzeyel, birinde ise derin olmak üzere toplam üç olguda enfeksiyon gelişti. Her üç enfeksiyonda uygun kültür ve antibiyogramla kontrol altına alındı ve tedavi edildi. Yüzeyel enfeksiyonu olan hastalardan birisinden anteriorda bulunan vida çıkarılırken, derin enfeksiyonu olan hastada implantlar çıkarıldı.

**Angüler deformite:** Bir olguda 10 üzerinde varus deformitesi saptandı. Ancak hastada ekstansiyonda veya fleksiyonda herhangi kısıtlılığa rastlanmadı.

**Dejeneratif eklem hastalığı:** Dört hastada grade 1, iki hastada grade 2, iki hastada da grade 3 olmak üzere toplam 6 olguda dejeneratif eklem hastalığı izlendi. Bu hastalardan dördü menisküs lezyonu tespit edilen ve parsiyel menisektomi uygulanmış olan hastalardı.

**Tartışma**

Tibia plato kırıklarının sınıflandırılması ve tedavisindeki yöntem tartışmaları günümüzde de sürmektedir. Ancak henüz tam bir fikir birliği oluşmamıştır. Tedavi protokolu belirlerken hastaların yaşı, geçirdikleri travmanın şiddeti, platodaki çökme miktarı, eşlik eden bağ ve menisküs yaralanmaları ve diğer kırıklar gözönüne alınan önemli faktörlerdir. Bunların değişik kuvvetlerle oluşması ve eklem içi bir kırık olmasını da eklersek, tedavi yöntem ve değerlendirmeleriin konservatifden cerrahiye kadar değişik görüşlerin ileri sürülmesine neden olmaktadır(1,2,4,6,7,8,10, 11,12).

Kaymamış kırıklar, 3 mm'den daha az kayma ve eklem yüzlerinde minimal bozuluk gösteren kırıklardır. Bu kırıklarda bağ yırtıkları yoksa konservatif tedavinin cerrahi tedaviden üstün olduğu belirtilmiştir(6).

İmmobilizasyonun eklem fonksiyonu için zararlı olduğu gösterilmiştir(9). Salter, deney hayvanlarında yaptığı çalışmasında, posttravmatik osteoartrit gelişiminin eklem kıkırdak defektinin kötü iyileşmesi ile ilişkili olduğunu ve yeni kıkırdak gelişiminde hareketin önemini saptamıştır.

Bucholz ve arkadaşları 1988'de yayınladıkları çalışmalarında açık redüksiyon, internal fiksasyon uyguladıkları 40 olgunun 20'sine graft olarak kansellöz otogreft, diğer 20'sine ise hidroksiapatit kullanmışlar(2). İki grubun sonuçları arasında anlamlı bir fark bulunmadığını bildirmişlerdir. Yazarlar hidroksiapatitin blok ya da granül olarak uygun biçimde sağlanabileceği, defektteki boşluğa kolaylıkla uydurulabileceği düşüncesiyle graft olarak kullanılmasını önermektedirler.

Glauser ve arkadaşları, 1987'de yayınladıkları 32 olguluk serilerinde, AO ilkelerine uygun olarak açık redüksiyon ve internal fiksasyon uyguladıkları, ortalama 9,6 yıl izleme süresinde %84 başarılı sonuç almışlardır(5). Seride her tipe uyan kırığa bu tedavi yöntemi uygulanmıştır.

Duparc ve Cavagna, değerlendirdikleri 110 olguluk serilerinde cerrahi tedavi sonucunda %79 başarılı sonuç almışlardır (4). Cerrahi tedavi yöntemi her tip kırığa uygulanmıştır. Aynı seride eşlik eden bağ yaralanması %12,7 ve menisküs lezyonu %15,5 olarak bulunmuştur. Son yıllarda yazarların hemen hepsinin önerdiği gibi menisküslerin ameliyatta korunmalarını özellikle önermişlerdir.

Jensen ve arkadaşlarının 1990'daki yayınlarında, konservatif ve cerrahi uygulanan iki grup karşılaştırması yapılmıştır(7). Cerrahi tedavi uygulanan grupta genellikle eklem yüzeyinde 10 mm'den fazla çökme olmasına karşın sonuçlar birbirine yakın bulunmuştur. Fakat cerrahi tedavi yapılan olgulara menisektomi eklendiğinde osteoartrit sıklığı artmaktadır. Cerrahi tedavide AO ilkelerine uyarak erken ameliyat, tam anatomik redüksiyon ve buttress plak ile rijid internal fiksasyon uygulamışlar ve erken hareket başlamışlardır. Yazarlar konservatif tedavinin cerrahi için iyi bir alternatif olduğunu fakat ameliyat istenmeyen olgular için uygulanması gerektiğini savunmaktadırlar. Aynı çalışmada cerrahi tedavi uygulanmasıyla hastanede kalış süresi ve yatak zamanının belirgin biçimde azaldığı vurgulanmıştır.

AO grubu ise yayınlarında, tibia plato kırıklarının tüm tipleri için temel amaç ve ilkeleri şöyle sıralamaktadırlar.

1- Eklem yüzeyinin rekonstrüksiyonu
2- Tibial aligmentin yeniden sağlanması
3- Aligment ve düzgünlüğün sürdürülmesi için uygun buttress plak ya da aynı işlevi gören internal fiksasyonla birlikte kemik grefti kullanımı,
4- Menisküs ve bağların onarımı.

*Şekil 1*

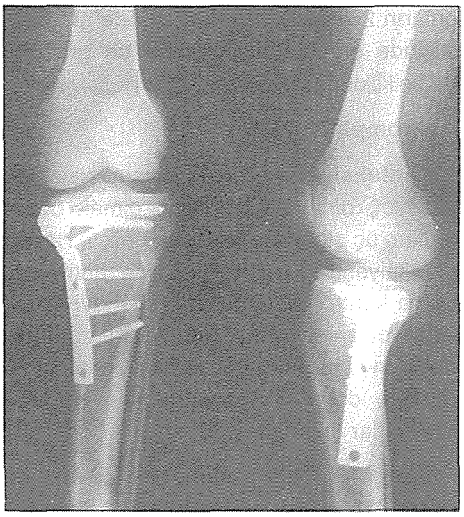

*Şekil 2*

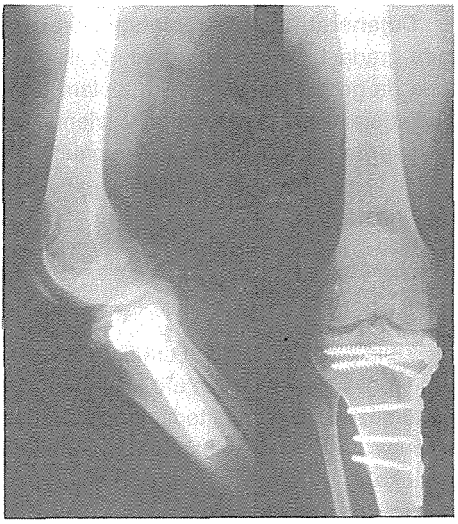

*Şekil 3*

## Sonuç

Tibia plato kırıklarının tedavisinde amaç ağrısız, stabil, hareketli bir diz eklemi sağlamak ve dejeneratif eklem hastalığı gelişimini önlemektir. Tibia plato kırığı eklem içi bir kırıktır. Bu nedenle enerjik bir tedavi gerektirir. Eklem yüzeyinin anatomik restorasyonu ve stabil bir internal fiksasyon uygulanması bu amaçlara ulaşmak için önemlidir. Biz bu nedenle özellikle 5 mm'nin üzerinde çökme ve yer değiştirme bulunan olgularda gerekirse greft kullanılırak butters plakla tespitin gerekli olduğunu düşünüyoruz. Aynı zamanda özellikle menisküslerin mümkün olduğunca korunması ve ameliyat sonrası erken hareket dejeneratif eklem hastalığı gelişimi riskini azaltmak açısından önemlidir.

## Kaynaklar


1. Blokker, C.P.; Rorabeck, C.H.,: Tibial plato fractures. An analysis of teh results of treatment in 60 patients. Clin. Orthop. 182: 193-199, 1984.
2. Bucholz, R.W., Carlton, A., : İnterporous hydoxyapatite as a bone graft substitute in tibial plateau fractures. Clin. Orhop. 240:53-62, 1988.
3. Crenshaw, A.H.: Campell's Operative Orthopaedics. Vol. two: 785-812, 1992.
4. Duparc, J.; Cavagna, R.: Resultats du traitment operatoire des fractures des plateaux tibiaux. İnternational Orthopedics (SICOT), 11: 205-213, 1987.
5. Gausewitz, S.; Hohl, M.: The Significance of Early Motion in the Tratmet of Tibial Plateau Gractures. Clin. Ortop. 202: 135-138, 1986.
6. Hohl, M.: Tibial condylar fractures. J Bone Joint Surg. 49(A) 1455-1467, 1967.
7. Jensen, D., Rude, C., Duus, B., Nielsen, B.A.: Tibial plateau fractures: J Bone Joint Surg. 72(B) 49-52, 1990.
8. Lansinger, O.; Bergman, B.; Körner, L.; Anderson, C.B.J.: The tibial condylar fractures. A twenty year follow-up. J Bone Joint Surg. 68 (A) 13-19, 1986.
9. Rockwood, C.A., Green, D.B.: Fractures in adults. Lippincott comp. vol. 2: 1453-1475, 1984.
10. Rasmussen, P.S.: Tibia condylar fractures. J Bone Joint Surg. 55 (A) 1331-1350, 1973.
11. Rombold, C.: Depressed Fractures of the Tibial Plateau, Treatment with rigid internal fixation and early mobilization. J. Bone Joint Surg. 42 (A) 781-797, 1960.
12. Schaltzker, M.: Mc Broom, R., Bruce, D.: The tibial plateau fracture. The Toronto experiencc. Clin. orthop. 109: 166-177, 1979.
13. Tscherne, H.; Lobenhoffer, H.; Tibial Plateau Fractures. Clin. Ortop. 292: 87-100, 1993.

# BÖLÜM - III

## DİZ - TİBİA KIRIKLARI

## KISIM - 4

# KONSERVATİF TEDAVİ EDİLEMEYEN KAPALI TİBİA CİSİM KIRIKLARININ CERRAHİ TEDAVİSİ

M. Ali TÜMÖZ*, Murat ERGÜVEN*, Raif AVCU*, Murat AKBULUT*

Kapalı tibia cisim kırıklarının çoğunluğunun; düşük enerjili travma, izole az kaymış ve stabil olanların kapalı redüksiyon ve alçılama ile tedavi sonuçları iyidir. Son yıllarda gelişen cerrahi tedavi yöntemleri ve daha erken mobilizasyon amacıyla konservatif tedavi uygulaması nispeten azalmaktadır. Konservatif tedavi yöntemleri ile başarısız kalındığında, ipsilateral femur kırığı, bilateral, intraartiküler kırıklarda, kompartman sendromunda, segmantal, vasküler yaralanmalarda kötü, gecikmiş kaynama veya kaynamama durumlarında kapalı cisim kırıklarına cerrahi tedavi yapılmaktadır.

Bu çalışmamızda, tibia cisim bölgesinde konservatif tedavi edilemeyen kapalı kırıklara uyguladığımız internal fiksasyon yöntemlerinin sonuçları değerlendirilmiştir.

### Hastalar ve Yöntem

Ankara Numune Hastanesi 2. Ortopedi ve Travmatoloji Kliniğide, Ocak 1990 ile Ekim 1995 tarihleri arasında 78 hastanın 90 kapalı tibia cisim kırığı cerrahi olarak internal fiksatör yöntemleri kullanılarak tedavi edildi. Hastaların 51'i erkek, 27'si bayan olmak üzere ortalama yaşları 31.5 (10-65) idi. Hastalardan düzenli tasime gelen 64'ü çalışmamıza dahil edildi. Hastaların 42'si sağ, 22'si sol ve 5'i bilateral olmak üzere 69 kapalı tibia cisim kırığı ortalama 26 ay (13-48) takip edildi. Olgular Johner ve Wruhs tarafından tanımlanan sınıflamaya göre sınıflandırıldı. Buna göre en sık olarak A2-A3, ardından da B2 ve A1 tipi kırıklar görülmekte idi.

38 olguya daha önce başka merkezlerde konservatif tedavi denenmiş ve travmadan ortalama 32 gün (15-75) sonra polikliniğimize başvurmuşlardı. Otuzbir kırığa ise primer olarak kliniğimizde kapalı redüksiyon ve uzun bacak sirküler alçı ile konservatif tedavi denenmiştir. Hiç bir olguya daha önce cerrahi tedavi uygulanmamıştır. Olgularda 41'inde kontrollerinde redüksiyon kaybı olması, 6'sında kompartman sendromu gelişmesi, 5'inin politravmatize olması, 5'inde bilateral tibia kırığı, 4'ünde segmantal kırık olması, 3'ünde de geç farkedilmiş kafa travmalı hasta olması nedeniyle internal fiksasyon endikasyonu konuldu. On olguda internal

* Ankara Numune Hastanesi 2. Ortopedi ve Travmatoloji Kliniği

fiksasyonla birlikte primer graftleme uygulandı. Turnike, plak uygulanan olgularda rutin olarak kullanıldı. 48 kırıkta AO DCP plak, 18 kırıkta titanyum LC DCP plak ve 3 kırıkta ise intramedullar Ender çivileme yöntemi uygulandı.

Ameliyattan sonraki 4. hafta alçı atel sonrası PTB alçı uygulanmıştır. Sonuçlarımız Johner ve Wruhs kiriterlerine göre değerlendirilmiştir.

## Bulgular ve Sonuçlar

Altmışdört hastanın 69 kırığı ortalama 26 ay (13-48) takip edildi. Kırıklardan 59/69'unda (%85) kaynama 11-24 haftada sağlandı. Altı aydan uzun süre kaynamayanlar kaynama gecikmesi olarak değerlendirildi. Kaynama gecikmesi olan 8 olgunun 10 kırığına iliak graftleme uygulandı. Plağında kırılma ve enfeksiyon olan 1 olguda eksternal sirküler fiksatör ve greftleme uygulanarak kaynaması 38 haftada sağlandı. Enfeksiyon gelişen diğer 7 olgudan 5'inde debritman, 2'sinde antibiyotik tedavisi ile bulgular düzeldi. Tüm hastalarda takipler sonunda kaynama olduğu saptandı. Sonuçlar Johner ve Wruhs kriterlerine göre değerlendirildiğinde; %84 (58/69) çok iyi ve iyi, %7 (5/69) orta, %9 (6/69) kötü sonuç alındı.

## Tartışma

Tibia cisim bölgesi medullanın çapının en dar yerinden 1 mm fazlasına kadar uzanan segmenti içerir. Genellikle komplike olmayan koşullarda bu bölge kırıklarının konservatif tedavi görmesi kabul edilir. Bazı otörlerce kaynama gecikmesi veya olmamasının nedeni olarak geç yük verme gösterilmiştir. İzole minimal deplase, düşük enerjili travmalı komplike olmayan

***Şekil 1a:*** *Tibia cisim kırığı*

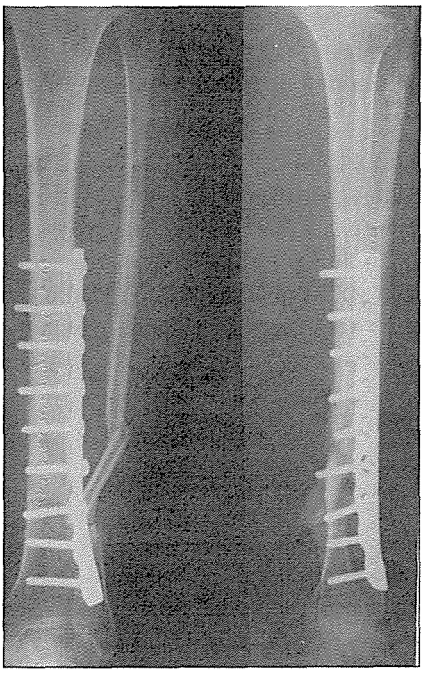

***Şekil 1b:*** *Ameliyat sonrası radyografi*

kırıklarda kapalı redüksiyonla alçılama veya alçıdan kama çıkarılarak yapılan minör düzeltmeler halen geçerli yöntemdir. Yumuşak dokuların biyolojik onarımına saygı kırık iyileşmesi için gereklidir. Ancak buna rağmen, özellikle AO grup C ve oblik ve spiral A ve B gruplarında kontrollerde instabilite sorunları ortaya çıkarak genellikle cerrahi tedaviye gittikleri bildirilmektedir(4). Segmental kırıklarda ise %50'ye ulaşan kaynamama oranı bulunmuştur(3). Daha erken mobilizasyona olanak veren, kısalık ve açılanma olmaması, dinamik kompresyonlu internal fiksasyonun avantajlarıdır. Özellikle plak vida tespitindeki cilt sorunları ve enfeksiyon riski gibi cerrahi tedavinin dezavantajlarıda mevcuttur. Bu nedenle cilt sorunları nedeniyle turnike kullanılmaması savunulmaktadır(6). Son yıllarda oldukça populer olan unream kilitli intramedüller fiksasyon çivileri özel ekipman ve floroskopi gerektirmesine rağmen travma cerrahisinin altın standartını yakalamışlardır(1).

Nicoll'a göre konservatif tedavi seçiminde ilk deplasman derecesi, parçalanma miktarı ve yumuşak doku hasarı prognozu belirler(6). Erken tedavi, sık aralıklarla yapılan ilk knotroller, iyi planlama ve optimum yük verme sonuçları olumlu etkiler. Her ne kadar cerrahi metodlar gelişmiş olsada ancak başarısız konservatif yöntemler karşısında internal fiksasyon bir alternatifdir. Floroskopi kontrolü ve yeterli ekip temini zorluğunda ve ülkemizin sosyo-ekonomik şartlarında AO plak vida ile kurallarına uygun internal tespit yumuşak dokulara itina gösterilerek başarı ile uygulanabilir kanısındayız.

## Kaynaklar


1. Court Brown C.M., Will E: M., McQueen M.M,: Reamed or unreamed nailing in closed tibial fractures J. Bone Joint Surg. 78B, 580-583, 196.
2. Johner R, Wruhs O.: Classification of tibial shaft fractures and correlation with results after rigid internal fixation. Clin. Orthop. 178, 7-26, 1983.
3. Langard O., BO O: Segmental tibia shaft fractures. Acta Orthop. Scand. 47; 354-357, 1976.
4. Müller M.E., Allgöver M.Schneider R., Willenegger H.; Manuel of internal fixation techniques recommended by the AO-ASIF group 3rd edition Chapter 13 Springer-Verlag 1991.
5. Nicoll E. A., Fractures of tibial shaft A survey of 705 cases J. Bone Joint Surgery 46B, 373-387, 1964.
6. Nicoll E.A. Closed and open management of tibial fracture. Clin. Orthop. 105, 144-153, 1974.

# BÖLÜM - III

## DİZ - TİBİA KIRIKLARI

## KISIM - 5

# UZUN KEMİK KIRIKLARININ PLAKLA BİOLOJİK TESPİTİ

Haluk AĞUŞ*, Yavuz KIRANYAZ**, Hakan SEZEN***, Ümit SABANCI***

Uzun kemiklerin, özellikle parçalı kırıklarında tedavideki amaç kırığın en kısa süre içerisinde uygun pozisyonda kaynamasını sağlayıp ekstremetiye fonksiyonunu kazandırmak olmalıdır. İyileşmenin sağlanmasında yumuşak dokuların ve kırık bölgesindeki dolanımın uygulanan tedavi nedeni ile mümkün olan en az zararı görmesinin kırık ve ekstremite fonksiyonlarındaki iyileştirmeyi hızlandırdığı fikri son yıllarda kırıkların "biolojik tespit" ile tedavisi kavramının gelişmesine neden olmuştur(1,6). Biolojik tespit ile tedavideki amaç tedavi süresince eklemlerin ve yumuşak dokuların tam hareketle fonksiyonlarını koruyarak kırılmış kemiğin bozulmuş mekaniğini düzeltmek ve iyeleşmeyi en kısa sürede elde etmektir.

"Biolojik tespit" daha ziyade uzun kemiklerin parçalı diafiz kırıklarına uygulanmalıdır. Kırık tespitini oyulmadan uygulanan intramedüller çiviler, sınırlı temas yüzeyi olan plaklarla sağlamak mümkündür. Kırık redüksiyonu kırık bölgesine uygulanan traksiyonla, kırık parçaları arasındaki bağlantılar vasıtasıyla indirekt yöntemle sağlanır(3). Redüksiyon ve stabilizasyon sırasında kırık bölgesine en az yumuşak doku hasarını vermek temel esastır. Stabilizasyonda rijid bir fiksasyondan ziyade alçılama, atelleme derecesinde bir fleksibilite elde edilmesi amaçlanır. Kırık iyileşmesi aşırı kallus oluşumuyla indirekt kemik iyileşmesi şeklinde olur.

**Yöntem ve Gereç**

Araştırmamızda İzmir Tepecik Eğitim Hastanesi, II. Ortopedi ve travmataloji Kliniği'nde Nisan 1994 tarihinden itibaren plakal "biolojik olarak tespit" edilen 37 hastanın 8'i femur, 31'i tibia olmak üzere toplam 39 uzun kemik kırığı değerlendirilmiştir? Olgular en az 12 ay, en fazla 32 ay ortalama 21.6 ay izlenmişlerdir. 15 kadın, 22 erkek hastanın en küçüğü 11, en büyüğü 60 yışında olup ortalama yaş 36.4'tür. Olgular kırık oluşumundan ortalama 5.8 gün sonra ameiyat edilmişlerdir.

Ameliyatlar genel veya spinal anestezi altında yapılmıştır. Kırık hattının her iki ucunda ücer vida ile tespit edilecek uygun plak seçildikten sonra, kırık bölgesinin 10-15 cm uzağından başlayan 3-5 cm'lik 2 adet kesi yapılıp künt diseksiyonla periost üzerne ulaşıldı. Kırık redüksiyonu indirekt yöntemle sağlandı. Elde edilen pozisyon korunurken sınırlı temas yüzey iolan dinamik kompresyon plağı proksimaldeki kesiden, kasla

* SSK Tepecik Hast. Ort. Trav. Kl. Şefi, ** Uzm., *** Asis.

periost arasından ilerletilip distaldeki kesiye ulaşıldı ve plak kırık bölgesinin uzağından başlamak üzere kırık hattına doğru porksimal ve distalden üçer vida ile tespit edilmeye çalışıldı. Redüksiyon ve tespitin son durumu ameliyatta radyolojik kontrolden sonra kesi yerleri kapatılıp ameliyata son verildi.

Ameliyat sonrası dönemde 2 hafta atel tespitinde tutulan olgulara bu süre boyunca atel çıkarılarak günde 1-2 saat süre ile aktif ve pasif eklem hareketleri verilmiş ve atel çıkarıldıktan sonra tüm eklem hareketleri serbest bırakılmıştır.

Hastalarımıza en erken 1.5 ay, en geç 5. ayda olmak üzere ortalama 2.7 ayda tam olmayan yüklenme verilmiş ve olgularımız en erken 2 ay, en geç 7 ay ortalama 4.2 ayda kırık bölgesine tam yüklenir hale gelmişlerdir.

R. Johner ve O. Wrush kriterlerine göre değerlendirildiğinde 3 kırıkta çok iyi (%81.2), 5 kırıkta iyi (%13.5), 2 hastada kötü (%5.4) sonuç elde edildiği görülmüştür. İyi olarak değerlendirdiğimiz 2 hastada 10 ve 15 derece dış rotasyon deformitesi, 1 olguda ön-arka planda 15 derece angulasyon deformitesi, 1 olguda 4 cm kısalık, 1 olguda da önlenemeyen seröz akıntı tespit edilmiştir. Kötü olarak değerendirdiğimiz 1 olguda kaynama, 1 olguda da plak kırılması saptanmıştır. Kötü olarak değerlendirdiğimiz 1 olguda kaynamama, 1 olguda da plak kırılması saptanmıştır. Kötü olarak değerlendiliren olgulara daha sonra intramedüller çivi uygulanmış ve kaynama sağlanmıştır.

## Tartışma

"Biyolojik tespit" ile tedavinin esası kırık bölgesine ve çevre dokulara en az zararı vererek kırık iyileşmesi için gerekli internal atellemeyi sağlamaktır. İyileşmesi sorun olabilecek uzun kemik kırıklarıda %94.6 gibi iyileşme oranı elde edilmiştir. Olgularımızın tam yüklenir duruma gelebilmesi için geçen süre ortalama 4.2 aydır. Hooper ve arkadaşları parçalı tibia kırıklarında ilk 20 hafta içinde konservatif yöntemlerle olgularının %76'sında, intramedüller çivileme ile %80'inde kaynama elde ettiklerini belirtmektedirler. Rotasyonel ve anguler deformite ile kısalıktan oluşan komplikasyon oranları ise %3-7 arasındadır.

Biolojik fiksasyon uygulanacak olgularda en önemli sorun ameliyat öncesi dönemde kırık bölgesinin dolanımı ve yumuşak doku hasar ve durumunu tam olarak saptayacak bir yöntemin olmamasıdır ve bu durum, kırık bölgesine en az hasar verilmesi amacı güdülen biolojik fiksasyonla tedavinin sonucunu etkileyecek bir unsur olarak görülmelidir(2). Biolojik fiksasyonla tedavi edilen olgu sayıları arttıkça ve tedavi endikasyonları dolayısıyle biolojik tespitin kırık tedavisindeki yeri netleşecektir.

## Kaynaklar


1. Allgöwer M: Cinderella of surgery-fractures? Surg Clin. North Am, 58: 1071-1093, 1978.
2. Charles A. Rockwood, David P. Green, Robert W. Bucholz, James D. Heckmen: Fractures in Adults, Lippencott-Roven, 4th Ed, 173-174, 1996.
3. Mast J., Jakop R, Gauz R, Planning and Reduction Technique in Fracture Surgery, Springer Verlag, Berlin Hiedelberg New York 1989.
4. Müler, M.E., Allgöwer, M., Schneider, R., Willeneggger, H.; Manuel of Internal Fixation, Springer-Verlag, Limitted 3rd Ed. 1993, 74, 1993.
5. Perren, S.M., The Concept of Biological Plating Using The Limted Contact and Compression Plate, Injury, 22, 1-41, 1991.
6. Stephan Perren, Reinhold Ganz, Biological Internal Fixation of Fractures; The Balance Between Biology and Mechanics, European Instructional Course Lectures, Vol 3, 161-163, 1997.

# BÖLÜM - III

## DİZ - TİBİA KIRIKLARI

## KISIM - 6

# AÇIK TİBİA KIRIKLARINDA PRİMER PLAKLAMA VE KİLİTLİ OYMASIZ İNTRAMEDÜLLER ÇİVİLEMENİN KARŞILAŞIRILMASI

Sacit TURANLI*, Tuna ÖZYÜREKOĞLU**, Ercan DİNÇEL***

Açık tibia cisim kırıklarında primer Açık Redüksiyon ve İnternal Fiksasyon (ARİF), yeterli irigasyon, etkili debridman ve uygun antibiyotik kullanımı ile tercih edilir tedavi yöntemi haline gelmiştir. Bu çalışmada Ocak 1994 ile Aralık 1995 tarihleri arasında primer plaklama yapılan 21 açık tibia cisim kırığı (18 hasta) sonuçları ile Haziran 1995 ile Mayıs 1996 tarihleri arasında primer kilitli oymasız intramüdeller çivileme (IMN) yapılan 14 açık tibia cisim kırığının sonuçları karşılaştırılmıştır.

Dar DCP ile primer ARİF uygunan kırıklardan 3'ü Tip I, 15'i Tip II, 3'ü Tip IIIA idi. Broker (n = 2) veya Orthofix (n = 12) kilitli oymasız IMN uygulanan kırıklardan 4 tanesi Tip I, 9'u Tip II, 1'i Tip IIIA idi.

Plaklama yapılan grupta kaynama süresi 1 tibia hariç 31 hafta (ranj 22-53) iken, 3 tibia kırığı kaynama gecikmesi nedeniyle greftlendi. Kilitli oymasız IMN yapılan grupta kaynama süresi 1 tibia hariç 18 hafta (ranj 12-34) idi. Her iki grupta da birer Tip III tibia kırığında şiddetli enfeksiyon nedeniyle eksternal fiksasyona geçildi.

Her iki grupta eklem hareketleri tam bulundu ve hastaların hiçbirinde redüksiyon kaybı saptanmadı. Plaklama yapılan iki hastada Sudeck Atrofisi görüldü.

Bu çalışmanın sonucuna göre Tip I, Tip II ve Tip IIIA açık tibia cisim kırıklarının primer ARİF'inde oymasız kilitli IMN plaklamaya göre kırık kaynama süresi, erken mobiliazsoyn ve komplikasyonlar yönünden daha avantajlı bulunmuştur.

Tibia cismi açık kırıkları sıklığı, tedavi seçenekleri ve komplikasyonları bakımından travmatolojide özel bir yer edinmiştir. Açık kırıklarda prognozu belirleyen iki ana etmen yumuşak doku kaybının miktarı ve bakteriyel kontaminasyonun derecesidir. Kemik stabilizasyonu için kullanılacak yöntemin seçiminde kapalı kırıklardan farklı olarak kırığın şeklinden çok yumuşak doku hasarının derecesi ön plana çıkmaktadır. Önceleri enfeksiyondan ve buna bağlı gelişen komplikasyonlardan korkulduğu için açık kırık tedavisinde acil Açık Redüksiyon ve İnternal Fiksasyon (ARİF) girişiminden kaçınılmaktaydı. Ancak son yıllarda açık tibia kırıklarda yeterli yıkama (ırigasyon), etkili debridman ve uygun antibiyotik kullanımı ile ARİF ile tedavi ve uygulanan bir yöntem olmuştur.

Bu çalışmada Ocak 1994 ile Mayıs

* Dr. Muhittin Ülker Acil Yard. ve Travmatoloji Hast. 1. Ort. Trav. Kliniği, Doç., ** Şef, *** Asis.

1996 tarihleri arasında Dr. Muhittin Ülker Acil Yardım ve Travmatoloji Hastanesi 1. Ortopedi Kliniğine açık tibia cisim kırığı nedeniyle başvuran hastalara uygulanan primer plaklama ile kilitli oymasız intramedüller çivileme (IMN) sonuçları karşılaştırılmıştır.

**Materyal ve Metod**

Hastanemize açık tibia cisim kırığı ile Ocak 1994 ile Aralık 1995 tarihleri arasında başvuran 18 hastaya (21 kırık) primer plaklama, Haziran 1995 ile Mayıs 1996 tarihleri arasında başvuran 14 hastaya (14 kırık) primer kilitli oymasız İntremedüller çivi uygulanmıştır.

Primer plaklama yapılan grupta 14 hasta (%77.7) erkek, 4 hasta (%22.2) bayan idi. Yaş ortalaması 38.4 (21-63 bulundu. 19 (%94) kırık trafik kazası, 2 (%9.6) kırık düşme sonucu oluşmuştu. Kırıkların 3 tanesi Tip I, 15 tanesi Tip II, 3 tanesi Tip IIIA idi. Bir hastada tibia cisim kırığı ile birlikte ipsilateral plato kırığı mevcuttu.

Primer kilitli oymasız IMN yapılan grupta 11 hasta (%78.5) erkek, 3 hasta (921.5) bayan idi. Yaş Ortalaması 40.2 (19-56) bulundu. 13 kırık (%92.8) trafik kazası, 1 kırık düşme sonucu oluşmuştu. Kırıkların 4'ü Tip I, 9'u Tip II, 1'i Tip IIIA idi. 4 hastada kafa travması, 6 hastada ek kemik patolojisi vardı ama aynı taraf alt ektremiteyi ilgilendirmiyordu. 12 hastaya Orthofix, 2 hastaya Broker oymasız kilitli IMN kullanıldı.

Hastalara ilk girişim acil serviste ilk 8 saat içinde yapılmıştır. Açık kırık yaraları tüm hastalarda serum fizyolojik ile yıkandı (3000cc-12000cc). Çok kirli dokular ve ölü dokular debride edildi. Tip I ve Tip II az kontamine yaralarda Sefazolin 4 x 1gr 5 gün, Tip II kontamine ve Tip III yaralarda Sefazolin 4 x 1 gr 7 - 10 gün + Amerikacin 2 x 500 mg 5 gün dozunda kullanıldı. Hastalara tetanoz profilaksisi yapıldı. Atel yapılıp hasta ilk 24 saat içinde ameliyat edildi.

**Sonuçlar**

Hastalar hastanede ortalama 13.2 gün (4-60) kaldılar. Hastanede kalış süresini uzatan ek travmatik patolojiler ve 2 hastada gelişen osteomyelit idi. Plaklanan grupta ortalama takip süresi 25 ay (13,34), IMN yapılan grupta ortalama 11 ay (7-18) idi. Açık kırık yaraları tüm olgularda primer kapatıldı. Plaklama yapılan grupta kallus görülünce, diğer grupta ise hasta tolere ettiği kadar erken bastırıldı.

Plaklama yapılan grupta kaynama süresi biri hariç ortalama 31 hafta (ranj 22-53) tespit edildi. Tip IIIA kırığı olan bir hastada ameliyat sonrası 2. haftada enfeksiyon saptandı. Staph. Aureus üreyen hastada antibiyotik tedavisine cevap alınamayınca 4. haftada eksternal fiksasyona geçildi. 3 hastada 6 ay sonrada kallus oluşumu görülmemesi üzerine otograftleme yapıldı. Hastaların ikisi 5, biri 4.5 ayda kaynadı. Hastaların diz ve ayak bileği hareketlerinde herhangi bir kısıtlılık saptanmadı. İki hastada Sudeck Atrofisi gelişti.

IMN uygulanan grupta kaynama süresi bir kırık hariç ortalama 18 hafta (12-34) bulunuldu. Tip IIIA kırığı olan bir hastada ameliyatan sonra kompartman sendromu ve ardından şiddetli enfeksiyon gelişti; ameliyattan sonra 18. günde eksternal fiksasyona geçildi. Hiçbir hastada kaynama gecikmesi saptanmazken hastaların diz ve ayak bileği hareketleri tamdı. 1 hastada vida kırılması, 1 hastada 5 mm deplasman ve 7 arkaya açılanma tespit edildi.

Plaklama yapılan grup ile Intramedüler çivileme yapılan grup, grup özellikleri

açısından benzerdi. İki grubun kaynama süreleri istatistiksel olarak önemsenir derecede farklıydı (t-test, $p<0.001$).

## Tartışma

Açık kırıkların cerrahi tedavisinde bol miktarda yıkama (irigasyon), uygun antibiyotik kullanımı, cerrahi debritman en önemli adımdır. Kemik kalitesinin ve kırık şeklinin izin verdiği optimal fiksasyonun girişimden önce planlanması ve acil olarak ameliyat edilmesi başarı için gereklidir.

Kırık stabilitesinin sağlanması, çok kırık tedavisinde iyileşme üzerine etkisi en önemli aşamadır. Kemik alignmentinin düzeltilmesi ve kırığın stabilizasyonu gerek yumuşak doku iyileşmesine, gerekse enfeksiyonun önlenmesinde çok önemlidir.

Açık kırıklarda Intramedüller çivi tedavisinde bazı parametreler klinik sonuçları değiştirmektedir. Caudle ve Stern'in 1499 olguluk serilerinde, çivilemenin kapalı yapılması açı yönteme üstün bulunmuştur. Tibiada oymasız çivileme oymalı çivilemeye üstün bulunmuştur. Açık kırıklarda Intramedüller çivi sonrası kaynama süresi 20.1 ile 28.0 hafta arasında bildirilmiştir. Enfeksiyon oranı ise %0.4 ile 12 arasında bildirilmektedir. Plak fiksasyonu sonrası enfeksiyon ise %7 ile 33 arasında bildirilmiştir.

Bu çalışmada her iki grupta kaynama oranları birbirine yakın iken (%95.2 - %92.8) plaklama yapılan grupta %14 oranında kaynama gecikmesi görüldü. Kaynama süresi plaklama yapılan grupta ortalama 31 hafta iken, Intramedüller çivileme yapılan grupta ortalama 18 hafta idi. Bu süreler istatistiksel olarak farklıydı.

Kas kontraksiyonlarının kırığın kaynama süresi ve gücünü etkilediği gösterilmiştir. Kilitli intramedüller çivileme ile fizyolojik yüklenme ve kas kontraksiyonları mümkün kılınmaktadır ve önemli bir avantajdır. Kaynama süreleri arasındaki farklılığı Intramedüller çivileme grubunda periostun minimal zedelenmesine, erken yük verme ve mobilizasyona bağlamaktayız.

Sonuç olarak açık tibia kırıklarının acil olarak ameliyat edilmesi gerekmektedir ve kilitli oymasız İntramedüller çivileme ile yapılan fiksayon kaynama süresi, erken mobilizasyon ve komplikasyonlar açısından plaklamaya üstün bulunmuştur.

## Kaynaklar


1. Bone LB, Kassman S, Stagemann P, France J; Prospective study of union rate of open tibial fractures traeted with locked unreamed intramedullary nails. J. Orthop Trauma 8(1), 45-9, 1994.
2. Caudle RJ, Stern PJ; Severe open fractures of the tibia. JBJS 69-A, 801, 1987.
3. Court-Brown CM, Keating J, McQueen MM; Infection after intramedullary nailing of the tibia. JBJS Br 74 (5), 770-4, Sep 1992.
4. Court-Brown CM, McQueen MM, Quaba AA, Christie J; Locked Intramedullary nailing of open tibial fractures. JBJS Br 73 (6), 959-64, Nov 1991.
5. Helfet DL, Howey T, Dipasquale T, et al; The treatment of open and/or unstable tibial fractures with an unreamed double locked tibial nail. Orthop Rev, Suppl 9-17, Feb 1994.
6. Nordsletten L, Skjweldal S, Kirkeby OJ, Ekeland A; Muscle contraction increases the strength of healing tibial fracture in the rats. Acta Orthop Scand 65(2), 191-4, 1994.
7. Singer RW, Kellam JF; Open tibial diaphyseal fractures. Clin Orhop 315, 114-8, 1995.
8. Watson JT; Current Concepts Review: Treatment of Unstable Fractures of the Shaft of the Tibia. JBJS 76-A, 1575, 1994.
9. Whittel AP, Russel TA, Taylor JC, Lavelle DG, Treatment of open fractures of the tibial shaft with the use of interlocking nailing without reaming. JBJS 74-A, 1162, 1992.

# BÖLÜM - III

## DİZ - TİBİA KIRIKLARI

## KISIM - 7

# KLİNİĞİMİZDE SON ON YILDA BAŞVURAN AÇIK KIRIKLI HASTALARIN TEDAVİLERİ ve SONUÇLARI

Ekrem AYDIN*, Mustafa YEL*, Cafer AYATA*, Abdullah ŞARLAK*

Ülkemizde açık kırıklar, tedavleri, komplikasyonları ve yaralanma oranlarının yüksek olması nedeniyle ortopedistleri en çok uğraştıran konuların başında gelmektedir. Bu tür yaralanmalardaki yumuşak doku travmasının derecesi tedavi şeklinin seçilmesinde rol oynayan önemli faktörlerden birisidir. Gustilo ve Anderson' un tarif ettiği açık kırık sınıflaması bütün dünyada yaygın olarak kullanılmaktadır (1,4).

Açık kırıkların tedavisinde traksiyonlar, alçılar, ateller gibi konservatif tedavi yöntemlerini yanında eksternal ve internal tespit araçları ile bunların, kombinasyonları kullanılmaktadır. Son zamanlarda eksternal fiksatörlerin şekillenmesindeki gelişmeler, yara bakımı ve sonraki gelişimlere kolaylık sağlamasının yanında hastanın erken ekstremite fonksiyonların kavuşmasını sağlaması nedeniyle sıkça kullanılmaktadır(2,4).

Bu çalışmanın amacı 1985-1995 yılları arasında tedavisi ve takibi tarafımızdan yapılan açık kırıkların tanı, tedavi, sorun ve komplikasyonları yönünden değerlendirerek bundan sonraki çalışmalarımıza katkıda bulunmasını sağlamaktır.

**Materyal ve Metod**

Ocak 1985 - Ocak 1996 yılları arasında Selçuk Üniversitesi Tıp Fakültesi Ortopedi ve Travmatoloji Anabilim Dalına başvuran toplam 783 hastanın 857 açık kırığının retrospekitif tedavi sonuçları bilgisayar ayıtlarından incelenmiştir. Hastaların 650'si yetişkin, 207'si çocuktur. Açık kırıklardan 451'i serviste yatırılarak (112 çocuk, 339 yetişkin), 406'sı ayakta tedavi görmüştür (95 çocuk, 315 yetişkin). Hastaların yaş ortalaması 33.1'dir (en az 1 en fazla 87).

Hastaların kırıklar lokalizasyonlarına göre metakarp-falanks, önkol, dirsek bölgesi, humerus, femur cisim, diz bölgesi, tibia cisim, ayak bileği ve ayak kırıkları olarak gruplandırılarak incelenmiştir. Kırığın bulunduğu anatomik bölgeye göre kırık sayıları, yaş ortalamaları, açık kırık tipleri tablo 1'de gösterilmiştir.

Hastalar acil serviste görüldüğünde ilk yıkama (irrigasyon) ve debridman işlemine başlanılmış aynı esnada kişinin aşı durumuna göre tetanoz proflaksisi yapılmış ve parenteral (IV) antibiyotik proflaksisi Tip I açık kırıkta tek doz 1 gr seftriakson (III.

* Selçuk Üniversitesi Tıp Fakültesi Ortopedi ve Travmatoloji Anabilim Dalı.

kuşak uzun yarılanma ömürlü sefolosporin), Tip II'de 3 gün tek doz 1 gr seftriakson, Tip III'de 5 gün seftriaksona ilaveten 5 gün 1 gr ornidazol (antianeorobik etkili) şeklinde uygulanmıştır.

Bütün açık kırıklardan hemen tamamı tip I ve II açık kırık olan 368 (% 42) ine alçı, atel gibi konservatif tedavi yöntemleri uygulanırken, 489 (% 58)'ine internal ve eksternal tesbit araçlarıyla cerrahi tedavi uygulanılmıştır. Hastaların kırıklarının anatomik lakolizasyonuna göre uygulanan tedavi metodları tablo 1'de gösterilmiştir.

**Tablo 1:** Kırıkların anatomik bölgelere ve açık kırık tiplerine göre dağılımı

| açık kırık yeri | Kırık sayısı (n) | yaş ort. | tipI (n) | tipII (n) | tipI (n) |
|---|---|---|---|---|---|
| Metakarp falanks | 234 | 28.5 | 29 (% 12) | 205 (% 88) | 205 (% 88) |
| Ön kol | 76 | 30.3 | 47 (% 62) | 15 (% 20) | 14 5% 18) |
| Dirsek | 42 | 33 | 8 (% 19) | 20 (% 48) | 14 (% 33) |
| Humerus | 40 | 29.2 | 17 (% 42) | 10 (% 25) | 13 (% 33) |
| Femur | 94 | 32 | 28 (% 30) | 45 (% 48) | 21 (% 22) |
| Diz bölgesi | 41 | 34 | 7 (% 18) | 19 (% 46) | 15 (% 36) |
| Tibia | 237 | 33.1 | 67 (% 28) | 83 (% 35) | 87 (% 37) |
| Ayakbileği | 34 | 37.3 | 10 (% 28) | 7 (% 10) | 17 (% 52) |
| Ayak | 59 | 38.2 | 24 (% 40) | 15 (% 25) | 20 (% 35) |
| Toplam | 857 | 33.1 | 237 (%28) | 317 (% 37) | 303 (% 35) |

**Tablo 2:** Kırık lokalizasyonuna göre uygulanan tedavi şekilleri

| Kırık Tipi | Konservatif | Cerrahi | | | | |
|---|---|---|---|---|---|---|
| | Alçı Atel | Eksternal fiksatör | Plak ve Vida | Vida ve K,teli | K-teli | İntramed üllerçivi |
| Metakarp falanks | 131 (% 59) | - | - | - | 103 (% 41) | - |
| Ön kol | 45 (% 59) | 19 (% 25) | 12 (% 16) | - | - | - |
| Dirsek | 3 (% 7) | - | 11 (% 26) | 20 (% 48) | 8 (% 19) | - |
| Humerus | 13 (% 32) | 24 (% 60) | 3 (% 8) | - | - | - |
| Femur | 5 (% 5) | 38 (% 40) | 33 (% 35) | - | - | 18 (% 19) |
| Diz bölgesi | 3 (% 7) | 11 5% 27) | 7 (% 17) | 9 (% 22) | 11 (% 27) | . |
| Tibia | 127 (% 54) | 75 (% 32) | 13 (% 5) | - | - | 22 (% 9) |
| Ayakbileği | 14 (% 41) | 5 (% 15) | 15 (% 44) | - | - | - |
| Ayak | 27 (% 46) | - | - | - | 32 (% 54) | - |
| | | 172 | 94 | 29 | 154 | 40 |
| Toplam | 368 (% 42 | **498 (% 58)** | | | | |

## Bulgular

Travma sebebi olara en çok (% 67) trafik kazası tespit edilirken, bunu düşme (% 14), iş kazası (% 15) ve ateşli silah yaralanması (%1) izlemektedir. Başvuran hastaların cinsiyete göre dağılımları %63 erkek, % 47 bayan şeklindedir. Açık kırıkların tiplere göre dağılımları şöyledir: Tip I 325, Tip II 232, tip III 300 şeklindeydi. 86 açık kırıkda osteomiyelit gelişti. (%10.0). Enfeksiyon gelişmesi durumunda yaradan en fazla izole edilen mikroorganizma sırası ile Staf.aureus %43.2, pseudomonas %26.1, streptokok % 15.7, enterokok %8, cilt flora bakterileri %7 olarak bulunmuştur.

Sonuçlar kaynama zamanı ve komplikasyonlar olarak (kaynama gecikmesi, kaynamama, kötü kaynama, osteomyelit ve hareket kısıtlılığı açısından) değerlen-

**Tablo 3:** Açık kırıklarda görülen komplikasyonlar

| Kırık lokalizasyonu | Kaynama Zamanı | Kaynama gecikmesi | Kaynamama | Kötü kaynama | Osteomyelit | Hareket Kısıtlılığı |
|---|---|---|---|---|---|---|
| Metakarp Falanks kırıkları | | | | | | |
| Tip I | 3 hafta | % 1 | % 0 | % 5 | - | % 1 |
| Tip II | 6 hafta | % 3 | % 4 | % 5 | - | % 5 |
| Tip III | 6 hafta | % 13 | % 5 | % 12 | - | % 20 |
| Ortalama | 4.5 hafta | % 10 | % 3 | % 7 | - | % 10 |
| Önkol kırıkları | | | | | | |
| Tip I | 2 ay | % 2 | % 1 | % 1 | - | % 0 |
| Tip II | 2.5 ay | % 3 | % 5 | % 6 | % 3 | % 5 |
| Tip III | 4.5 ay | % 9 | % 8 | % 12 | % 14 | % 20 |
| Ortalama | 3.5 ay | % 6 | % 5.5 | % 7 | % 8 | % 10 |
| Dirsek bölgesi kırıkları | | | | | | |
| Tip I | 2 ay | - | - | | % 1 | Konservatif |
| Tip II | 3 ay | - | - | % 6 | % 8 | % 5 |
| Tip III | 4 ay | % 5 | % 6 | % 12 | % 20 | Cerrahi |
| Ortalama | 3 ay | % 2 | % 3 | % 8 | % 17 | % 10 |
| Humerus kırıkları | | | | | | |
| Tip I | 2.2 ay | % 1 | - | % 1 | - | Konservatif |
| Tip II | 2.5 ay | % 2 | % 3 | % 5 | % 5 | % 0 |
| Tip III | 4 ay | % 3 | % 3 | % 10 | % 15 | Cerrahi |
| Ortalama | 3.2 ay | % 3 | % 2 | % 7 | % 12 | % 12 |
| Femur kırıkları | | | | | | |
| Tip I | 4 ay | % 3 | % 2 | % 2 | % 2 | |
| Tip II | 4.5 ay | % 6 | % 5 | % 2 | % 5 | Diz eklemi |
| Tip III | 10 ay | % 20 | % 18 | % 28 | % 16 | % 51 |
| Ortalama | 5.3 ay | % 11 | % 10 | % 24 | % 13.5 | |
| Diz bölgesi kırıkları | | | | | | |
| Tip I | 3.5 ay | % 1 | - | % 4 | % 0 | Konservatif |
| Tip II | 4.5 ay | % 5 | - | % 8 | % 5 | % 45 |
| Tip III | 6 ay | % 20 | % 5 | % 28 | % 15 | Cerrahi |
| Ortalama | 4.6 ay | % 19 | % 2 | % 22 | % 12.5 | % 35 |
| Tibia Kırıkları | | | | | | |
| Tip I | 4 ay | % 2 | % 1 | % 1 | % 0 | Diz eklemi |
| Tip II | 5 ay | % 6 | % 5 | % 1 | % 4 | % 21 |
| Tip III | 8 ay | % 21 | % 15 | % 18 | % 17 | Ayakbileği |
| Ortalama | 5.6 ay | % 17 | % 12 | % 11.5 | % 10.2 | % 24 |
| Ayakbileği kırıkları | | | | | | |
| Tip I | 2.5 ay | - | - | % 4 | % 1 | Konservatif |
| Tip II | 3 ay | % 5 | % 3 | % 6 | % 7 | % 35 |
| Tip III | 3.5 ay | % 5 | % 5 | % 18 | % 13 | Cerrahi |
| Ortalama | 3.2 ay | % 3 | % 2 | % 12 | % 11 | % 40 |

dirilmeye tabii tutulmuş ve tablo 3'de gösterilmiştir.

Ekstremitelere göre açık kırık dağılımları çok farklı sayıda olması ve tedavi seçiminin randomize olmaması nedeniyle istatistiki çalışma yapılamamış, komplikasyon görülme yüzdelerine göre karşılaştırma yapılmıştır.

## Tartışma

Günümüzde önceleri amputasyon düşünülen açık kırıklarda ekstremiteyi kurtarmak ve fonksiyonları yeniden kazandırmak mümkün olmaktadır. Ancak bu tür yeniliklere rağmen açık kırıkların tedavilerinde zorluklar bulunmakta kapalı kırıklara göre daha uzun iyileşme süresine ve daha fazla morbiditeye neden olmaktadır(7,8). Açık kırıkların en sık sebebi trafik kazalarıdır ve en çok aktif çalışan grup olan 25-35 yaş grubunu ilgilendirmektedir. Bizim çalışmamızda hastaların %35'i bu yaş grubunda ve %67 trafik kazası tespit edilmiştir.

Açık kırıklarda internal tespit araçları periosteal ve medüller kan dolaşımını bozmaktadır. Ayrıca enfeksiyon amillerinin metallere yapışma özelliklmerinden metal iyonlarının fagositozu olumsuz etkilemelerinden dolayı enfeksiyona zemin hazırladıkları yönde yaygın görüş birliği mevcuttur (9-12). Tip III açık kırıkta kırığın kaynama süresi, Tip I ve Tip II'ye oranla daha uzundur (13,14). Bu çalışmada kırık kaynaması Tip III grupta dikkate değer biçimde daha uzun bulunmuştur.

Açık kırık olgularında hemen kemik üzerinin örtülmesi kırık iyileşmesi açısından son derece önemli faktörlerdendir. Bazı yazarlar erken dönemde yaranın açık bırakılmasını savunurken(2,14). Bir kısım yazarlar ise cildin çok gergin olduğu durumlar dışında primer kapatmayı önerirler (15). Biz çalışmamızda elde ettiğimiz deyimlere göre cilt lezyonu küçük ve cilt altı dokularındaki harabiyetin fazla olduğu ateşli silah vb. yaralanmalar dışında gerekirse basit dren konularak yara dudaklarının kapatılması görüşündeyiz.

Açık kırığın alçı ile konservatif tedavisi eskiden beri kullanılagelen ucuz ve pratik bir yöntemdir. Ancak eklem sertliği, kas atrofisi ve sudeck atrofisi gibi komplikasyonlara yol açar. Ayrıca açık kırık yarasının bakımını zorlaştırır. Daha çok Tip I açık kırıkta kullanılır. Yük verme alçıları ile kırık hattına kompresyon sağlanarak kaynamaya yardımcı olunabilir(11,12). Son yıllarda aksiyel kompresyona izin veren eksternal fiksatörler alçının yerini almıştır(19,20).

Eksternal fiksatörler yara bakımını kolaylaştırması, uygulamanın basit olması ve enfeksiyon riskini artırmaması nedeniyle açık kırık tespitinde oldukça sık kullanılmaktadır(8,14). Unilateral, bilaterel ring ve bunların kombinasyonu şeklinde uygulamalar ıvardır. Selçuk Üniversitesi Tıp Fakültesi Ortopedi ve Travmatoloji Servisinde geliştirilmiş SELFİX eksternal fiksatörü Kasım 1992 tarihinden itibaren servisimizde oldukça sık kullanılmaktadır. Kemik kaybı ile birlikte olan durumlarda özellikle ring eksternal fiksatörler kullanılarak kemik fragmanlarının diziliminin sağlanması ve segment kaydırma ile kısalık önlenebilmektedir.

Açık kırıklarda en önemli komplikasyon olan enfeksiyondur. Gustilo(3) açık tibia kırıklarında enfeksiyon oranını Tip I'de % 0-2, Tip II'de % 2-7, Tip III'de % 10-35 bildirmiştir. Özellikle Tip III açık kırıkta enfeksiyonun fazla olması, kırığın durumu, yaralanma ortamı uygun proflaktik antibiyotik seçimi, tespit yönteminin seçimi gib

birçok faktörlere bağlıdır. Bu çalışmada osteomyelit oranı tibiada Tip I'de % 0, Tip II'de %4, Tip III'de % 17, femurda Tip I'de %2, Tip II'de %5, Tip III'de % 16, humerusta Tip I'de %0, Tip II'de % 5, Tip III'de % 15, ön kolda Tip I'de %0, Tip II'de % 3, Tip III'de % 14 bulunmuştur.

## Kaynaklar


1. Gustillo RB., Anderson JT.: Prevention of Infection in the Treatment of One Thousand and Twenty-Five Open Fractures of Long Bones: Retrospective and Prospective Analyses. J Bone Joint Surg. 1976, 58A: 453-3458.
2. Gustilo RB., Gruninger RP., Davis T.: Classification of Type III (severe) open fractures relative to treatment and results. Orthopedics. 1987, 10:1781-1788.
3. Gustilo RB.: Current concepts in the management of open fractures. 1987, 6: 359-366.
4. Hanson PB., Milne JC., Chapman MW.: Open fractures of the pelvis. J Bone Joint Surg. 1991, 73B, 325-329.
5. Rockwood CA, Green DP.: Fractures In Adults. Philadelphia, JB Lippincott Co. 1984, 223-264.
6. Steinfield P.H., Cobelli N.J., Sadler A.H., Szporn M.N. Open tibial fractures treated by anterior half-pin frame fixation. Clin. Orthop. 228: 208-213, 1988.
7. Edwards CC., Simons SC., Broner BD.: Severe open tibial fractures results treating 202 injuries with external fixation. Clin Orthop. 1988, 230: 98-115.
8. Patzakis M.J., Wilkins J., Moore T. M. Considerations in reducing the infection rate in open tibial fractures. Clin. Orthop. 178: 36-41, 2983.
9. Patzakis M.J., Wilkins J., Moore T.M. Use of antibiotics in open tibial fractures. Clin Orthop. 178: 31,35, 1983.
10. Ege R. Kırık ve Çıkıklar- Travmatoloji. 4. Baskı Kadıoğlu Matbaası 3. Cilt: 2774-2874, 1989.
11. Anderson L., Hutchins W., Wright P.E., Disney J. M. Fractures of the tibia and fibula treated by casts and transfixing pins. Clin. ORthop. 105: 179-191, 1974.
12. Brumback RJ., Ellison PS., Poka A., Lakatos R., Intramedullary nailing of epen fractures of the femoral shaft. J Bone Joint Surg. 199, 71A: 1324-1331.
13. Chapman MW. The role of intamedullary fixation of open fracture. Clin ORthop. 1986, 212: 26-34.
14. Wiss DA, Sherman R, Oecshel M.: External Skelatal Fixation End Rectus Abdominis Free Tisseu Transfer In The Management Of Severe Open Fractures Of The Tibia. Clin Orthop North Am. 1993, 24: 549-556.
15. Cannon SR., Taylor AR.: Simple external fixation of open and complicated fractures. Injury, 1985, 16: 367-370.

# BÖLÜM - III

## DİZ - TİBİA KIRIKLARI

## KISIM - 8

# KİLİTLENEBİLİR ELASTİK FLEKSİBIL DEMET ÇİVİLEME: ANSTABİL KAPALI ve 1 DERECE AÇIK TİBİA KIRIKLARINDA KULLANIM

Kemal AKTUĞLU*, Hakkı ÖNÇAĞ**, Uğur YENSEL*, Murat YALÇIN***

Ocak 1993 - Mayıs 1996 arasında kilitlenebilir elastik fleksibıl demet çivileme ile tedavi edilen kapalı anstabil veya 1. derece açık 29 tibia cisim kırıklı olguda alınan sonuçlar sunulmaktadır. Yaş ortalaması 43 (min. 18, mak. 72) olan olguların 7 (% 24)'si açık kırıklı idi. Kapalı çivileme ortalama 5. günde uygulandı. Ortalama 8. günde ayağa kaldırılan olgularda kırık iyileşmesi ortalama 16. haftada elde edildi.

Distal kilitleme vidalarının kullanılmasına gerek olmaması, ameliyat ve radyasyona maruz kalma süresinin kısalması, sorunsuz kırık iyileşmesi ve özellikle kilitli çivileme endikasyonlarının daha distal yerleşimli kırıklara kadar genişletmesi yöntemin başlıca üstünlükleri; çivileme esnasında kılavuz tel olmaması ve kırık yerinde stabilite kazanılıncaya kadar ortalama 12 hafta bir koruyucu breys kullanılmasını gerektirmesi ise başlıca dezavantaj olarak karşımıza çıkmaktadır.

### Giriş

Tibia kırıklarının tedavisinde en iyi yöntemin ne olduğu oldukça tartışmalıdır. Son zamanlarda ortaya çıkan yeni intramedüller çiviler ve eksternal fiksatörler bu tartışmayı arttırmış hatta bir tedavi yönteminin genel uygulanış ilkelerinden özel çivi seçiminide içine alarak alt tartışma ortamına yolaçmıştır(1,12,16,20). Alçılı tedavi yöntemi ve sonuçları oldukça iyi dökümente edilmiştir(4,14). Alçılı tedavinin bir devamı ve gelişimi olarak ortaya çıkan fonksiyonel breys uygulamalarından alınan sonuçlar yayınlanmaktadır(2,9,21). Açık redüksiyon ve internal fiksasyona ilgi AO dinamik kompresyon plağının kullanımı ve başarılı sonuçlarının bildirimi ile başlamıştır(5,18).

Kapalı, 1 derece açık kırık ve aşırı parçalı kırıklarda kullanım alanı bulmasına karşın eksternal fiksatörler esas uygulanım alanını aşırı yumuşak doku yaralanmasının olduğu açık kırıklarda bulmuşlardır (6,8,12). Intramedüller çivileme, tibia kırıklarının tedavisinde yıllardanberi kullanılmaktadır(13,17). Medüller kanalın oyulmasını izleyen intramedüller çivilemeyi Küntscher tanımlamış ve çok sayıda uygulayıcı aldıkları iyi sonuçları yayınlamışlardır(3,10). Kilitli çivilemenin geliştiril-

* Ege Üni. Tıp Fak. Ort. ve Trav. A.B.D. Öğretim Üyesi, Doç.Dr. ** Öğretim Üyesi, Prof.Dr.,
*** Uzmanlık Öğrencisi.

mesi ile yöntemin uygulanbilirliliği artmıştır. Ancak kilitli tibia çivilemesinde yönteme özgü sorunlar cerrahi sürenin uzamasına, komplikasyonlara yol açmakta, cerrahi ekibin radyasyona maruz kalma süresi artmaktadır(3,9,13).

Son yıllarda geliştirilen elastik demet çivileme yöntemleri iki önemli üstünlüğe sahiptir(16). Bunlar, intramedüller kanalın oyulmasının gerekmemesi ve distal kilitlemenin kendiliğinden sağlanabilmesi olmuştur. Bu iki önemli üstünlük beraberinde bazı önemli sorunlarıda içerir. Bu yönteme ilişkin deneyim ve olgulardan alınan sonuçların değerlendirilmesi bu çalışmanın konusunu oluşturmaktadır.

## Gerçek ve Yöntem

Ocak 1993 ile Mayıs 1996 yılları arasında 29 anstabil kapalı veya 1. derece açık kırıklı olgu kilitlenebilir elastik fleksibıl çivileme ile tedavi edildi. Yaş ortalaması 43 (min. 18, mak. 72) olan olguların 17 (% 59)'si erkek 12 (% 41)'si bayandı. Yedi (% 24) olguda 1. derecede açık kırık saptanmıştır. Onaltı (%55) olguda tekbaşına tibia, diğer olgularda tibia ile birlikte bir diğer taraf kırığı bulunmaktaydı. Kırık yerleşimi 13 (% 44) orta üçtebir cisim, 8 (% 28) distal üçtebir, 4 (% 14) proksimal üçte bir, 4 (% 14) segmenter yerleşim olarak karşımıza çıktı (Şekil 1, 2, 3, 4).

Yaralanma nedeni 17 (% 59) olguda trafik kazası, 9 (% 31) olguda düşme, 3 (% 10) olguda ise iş kazası oldu. Yedi (% 24) olguda politravma vardı. Kapalı kırıklar, Tscherne (1984) sınıflandırılmasına göre, 16 (% 55) Evre I, 5 (% 17) Evre II ve 1 (% 3) Evre III oldu. Tüm kırıklar mümkün olabildiğince erken dönemde çivilenmeye çalışıldı. Kapalı çivileme ortalama 5. (min. 1, mak. 13) günde uygulandı. Ameliyat sonrası erken dönemde olgunun ve eklemlerin (ayak bileği, diz) mobilizasyonu teşvik edildi. İlk yüklenme olgunun toleransına bırakıldı. Kırık odakta kallus dokusu görülmeden tam yüklenmeye izin verilmedi.

Hestanede kalış süresi ortalama 9 (min. 5, mak. 28) gün oldu. Cerrahi girişim sonrası olguların ortalama ayağa kaldırılışı 8. (min. 2, mak. 10) günde gerçekleştirildi. Taburcu edilen olgular 1., 3., haftalarda polikliniğe çağrıldı klinik ve radyolojik değerlendirme yapıldı. Daha sonraki dönemde aylık izlemeye alındılar. Kırık iyileşmesi ortalama 16. haftada elde edildi. Ağrısız tam yüklenme ve kırık odağı çaprazlayan kallusun radyolojik görümününün elde edilmesi kırık iyileşmesi kriteri olarak kabul edildi. Çalışan 15 (% 55) olgunun eski işlerine dönmesi 20 ay civarında gerçekleşti.

Ek bir cerrahi girişim olmadan tüm kırıklar iyileşti. Ortalama kırık iyileşme süresi izole olgularda 16 (min. 10, mak. 26) hafta oldu. Politravmalı olgularda ortalama kırık iyileşmesi 20. haftada gerçekleşti. Tcherne Evre III kırıklı bir olguda yumuşak doku gerginliği ve dokular arası kanama nedeniyle ameliyat sonrası korunma iyi kontrol edilemedi. Bu olguda kırık yerinde 10 derece varus açılanması ile malunion tesbit edildi. Bu olgunun bir diğer önemli sorunuda distal tibio-fibular eklemdeki diastaz oldu.

Ortalama cerrahi girişim süresi ciltten cilde dikiş dahil 60 (min. 25, mak. 110) dakika oldu. Sürenin uzamasında redüksiyon için dıştan yapılan manevralar ile proksimal vidalamada karşılaşılan teknik güçlükler belirleyici oldu. Politravmalı olguların hastanede kalışı tibia kırığının dışındaki sorunlar nedeni ile uzadı. Politravmalı olgular dışındakilerde tam aktiviteye dönüş spor ve iş ortamına dönüş hariç ortalama 14. haf-

*Şekil 1: Açık tibia cisim kırıklı olguda ameliyat öncesi röntgenografi*

*Şekil 2: Aynı olgunun ameliyattan sonraki 6. ayında kontrol röntgenografisi.*

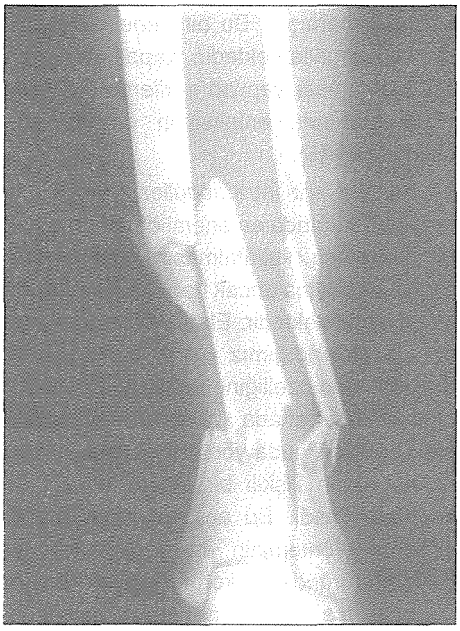

*Şekil 3: İki düzeyli tibia cisim kırıklı bir olgunun röntgenoğrafisi*

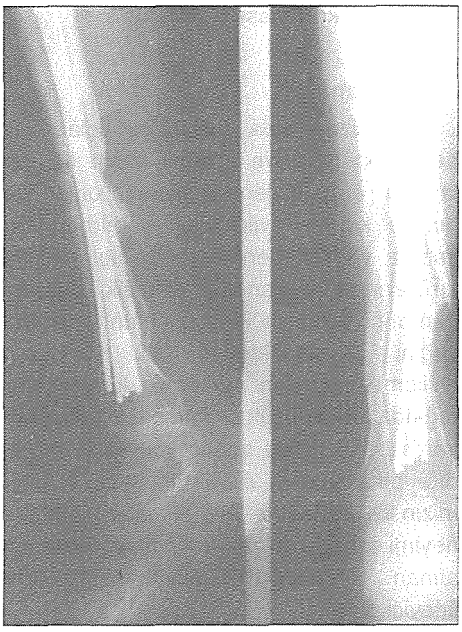

*Şekil 4: Bu olguda intramedüller çivileme uygulaması ve alınan sonuç röntgenografisi.*

tada gerçekleşti. Transvers kırıklı olgular hemen yüklenme açısından cesaretlendirilirken, diğer olgularda kırık yerinde kallus oluşumu beklendi. Üçüncü ayda yapılan bakıda 19 (% 66) olguda, 6. ayda ise 25 (% 86) olguda diz, ayak bileği ve subtalar eklemlerdeki hareket genişliği tam olarak bulundu. İpsilateral tibia kırıklı ve ipsilateral ayak - ayak bileği kırıklı olgularda kalıcı eklem sertliği bu yaralanma tiplerine özgü kaldı.

Komplikasyonlar: Hiçbir olguda, açık kırıklar dahil, enfeksiyon ile karşılaşılmadı. Üç olguda 10 mm civarında kısalma ile iyileşme elde edildi. Proksimal vidaların kilitlenmesi aşamasında 4 olguda teknik olarak vidalama güçlüğü ile karşılaşıldı. Ancak bu sorun iyileşme açısından bir sorun yaratmadı. Diz bölgesindeki gerek çiviye gerekse kilitleyici vida çıkıntılarına ilişkin irritasyon nedeni 12 (% 41) olguda ilk bir yıl içinde çivi ya da proksimal kilitleyici vidaların çıkarılması gerekti.

## Tartışma

Serimizde elde edilen sonuçlar nispeten önemsiz ve dikkatli izlem ile kolaylıkla önlenebilen komplikasyonlar ile birlikte kapalı çivilemenin yapıldığı tüm kapalı ve 1. derece açık tibia cisim kırıklarında kilitlenebilir elastik fleksibıl demet çivileme ile iyi sonuçların alınabileceğini göstermektedir. Kiltil Küntscher çivilemesi yapılan seriler ile karşılaştırıldığında daha düşük bir komplikasyon oranı vardır(1,9,13). Bu sonuç yöntemin sağladığı bir üstünlük sayılmamalıdır. Kliniğimizin kilitli Küntcher uygulamalarındaki deneyimi sonrası bu çivilemenin uygulanması alınan iyi sonuçlarda büyük ölçüde belirleyici olmuştur.

Alınan sonuçları kıyaslamada karşılaşılan bir önemli sorunda kırıkların ve sonuçların standardizasyonunda görülen güçlüklerdedir. Tüm değerlendirme skorlarında klinik ve radyolojik kırık iyileşmesi, komşu eklemlerdeki hareket kısıtlılığı, olgunun mobilizasyonu ve erken dönemde fonksiyonel durumunun düzelmesi ana kriterleri oluşturur.

Literatür gözden geçirildiğinde alçılı tesbitte kırık iyileşme süresi 15-19 haftalarda, fonksiyonel breys uygulanmasında ise 14-16. haftalarda, AO plak uygulaması ile yapılan açık redüksiyon ve plaklı osteosentezde ise kapalı kırığın tipine göre 12-19 haftada, Kapalı kırıklarda uygulanan dinamik aksiyel eksternal fiksatör uygulamalarında ise ortalama 16 haftada, Ender çivileri veya kilitli ve klasik Küntcher uygulamalarında ortalama 16. haftalarda bildirilmiştir(4,8,11,16, 21). Bu sonuçlar bir yöntemin diğer bir yönteme kırık iyileşme süresi açısından üstünlüğünü göstermemektedir. Küçük serimizde enfeksiyon ile karşılaşılmamıştır. Bu bir genelleme yapmamızı engellemektedir. Kapalı kırıklarda AO plaklaması yapılan serilerde 0.9% ile % 6 oranında enfeksiyon oranları bildirilmektedir(5).

Yöntem rijit intramedüller çivileme ile karşılatırıldığında en önemli dezavantajı ek bir koruyucu kullanılmasını gerektirmesidir. Tek başına ancak transvers kırıklarda stabil olabilmektedir. Ek tesbit aracı olarak en sık kullandığımız gereç alçı ateli olmaktadır. Bu özelliğine rağmen, 22 (% 76) olguda 10 haftada yüklenme sorunsuz oldu. Hiçbir olguda yöntemin uygulanması ile doğrudan ilişkili bir eklem sertliği ile karşılaşılamadı. Bu açıdan intramedüller çivileme yönteminin bu üstünlüğü bu çivileme türünde de korunmuştur. Yöntem olgunun işe dönmesi, eski aktivitelerini (spor gibi) yapabilmesi, hastanede kalış süresinin uzunluğu açısından irdelen-

diğinde kapalı çivileme serilerindeki sürelere paralellik göstermektedir(1).

Elastik demet çivi yapısal olarak proksimal kilitleme uygulandığında kısalmaya karşı oldukça dirençlidir. Bu açıdan olgular incelendiğinde kısalık gibi bir komplikasyonun ameliyat döneminde çivi seçimine bağlı gelişebilmesi diğer intramedüller çivileme yöntemlerinde karşılaşıldığı şekilde olabilmektedir. Ancak sistem medüller kanalda iyice gerilmezse ratosyon açısından bazı sorunları beraberinde getirecektir. Çalışmamızda karşılaşılan minor düzeyde ve yine minor açılanmalı malünyonlar çiviye özgü sonradan gelişen sorunlar olmayıp çivileme esnasındaki ilk tesbit anındanberi süren açılanmalar olarak karşımıza çıkmıştır. Çivileme anındaki tesbit sürekli kalmıştır. Yöntem özellikle açılanma sorununu beraberinde getirebilecekken sonuçlar incelendiğinde klinik açıdan büyük bir sorun oluşturmadığı anlaşılmaktadır.

Malünyon her tedavi tipinde önemli bir sorun oluşturmaktadır. Kapalı redüksiyon ve alçılı tesbitte %21-%50 oranlarında, fonksiyonel breys uygulamasında %10, açık redüksiyon ve palklı osteosentezde %0-%47 oranında karşılaşılmaktadır(5,9). Medüller kanalın oyulması bazı sakıncalar taşımaktadır. Klasik ve kilitli çivilemelerde medüller kanalın oyulması gereklidir. Kompartman sendromu, yağ embolisi riski teorik olarak artmaktadır(6,15,19). Diz ağrısı intramedüller çivileme ile tedavi edilen olgularda sık karşılaşılan bir sorundur. Yürüme esnasında ve özellikle çömelmede önemli ibir sorun olabilmektedir. Bu sermizde de literatür ile uyumlu oranda görülmüştür.

Sonuç olarak, distal kilitleme vidalarının kullanılmasına gerek olmaması, ameliyat süresinin kısalması, radyasyona maruz kalma süresinin azalması ve kırık iyileşmesinde sorun olmaması özellikle klasik intramedüller çivileme hatta kilitli intramedüller çivileme endikasyonlarını daha distal yerleşimli kırıklara kadar genişletmesi yöntemin başlıca üstünlükleri, çivileme esnasında kılavuz tel olmaması ve kırık yerinde stabilite kazanılıncaya kadar ortalama 12 hafta bir koruyucu breys kullanılmasını gerektirmesi ise başlıca dezavantaj olarak karşımıza çıkmaktadır.

## Kaynaklar


1. Alho A, Ekeland A, Stromsoe K, Folleras G, Thoresen BO: Locked intramedullary nailing. for displaced tibial shaft fractures. J. Bone Joint Surg 72B: 805-809, 1990.
2. Austin RT. The Sarmiento tibial plaster: a prospective study of 145 fractures. Injury 13: 10-22, 1982.
3. Bone LB, Johnson KD. Treatment of tibial fractures by reaming and intramedullary nailing. J Bone Joint Surg 68A: 877-87, 1986.
4. Bostman OM. Spiral fractures of the shaft of the tibia: initial displacement and stability of reduction. J Bone Joint Surg 68B: 462-466, 1986.
5. Chirstensen J, Greiff J, Rosendahl S. Fractures of the shaft of the tibia treated with AO-compression osteosynthesis. Injury 13: 307-314, 1982.
6. Court-Brown C, McQueen M. Compartment syndrome delays tibial union. Acta Orthop Scand 58: 249-252, 1987.
7. Court-Brown CM, Keating JF, Christie J, McQueen MM: Exchange intramedullary nailing. J Bone Joint Surg 77B: 407-411, 1995.
8. De Bastiani G, Aldegheri R, Brivio LR. The treatment of fractures with a dynamic axial fixator. J Bone Joint Surg 66B: 538-545, 1984.
9. Digby JM, Holloway GMN, Webb JK. A study of function after tibial cast bracing. I

jury 14: 432-439, 1983.
10. Donald G., Seligson D. Treatment of tibial shaft fractures by percutaneous Kuntscher nailing: Technical difficulties and a review of 50 consecutive cases. Clin Orthop 178: 64-73, 1983.
11. Ekeland A, Thoresen BO, Alho A, Stromsoe K, Folleras G, Haukebo A. Interlocking intramedullary nailing in the treatment of tibial fractures: a report of 45 cases. Clin Orthop 231: 205-215, 1988.
12. Evans G, McLaren M, Shearer JR. External fixation of fractures of the tibia: clinical experience of a new device. Injury 19: 73-76, 1988.
13. Grosse A, Kempf I, Lafforgue D. Le traitement des fracas, pertes de substance osseuse et pseudarthroses du femur et du tibia par l'enclouage verroulle. A propos des 40 cas Rev Chir Orthop 64 (Suppl. II): 33-35, 1978.
14. Kay L, Hansen BA, Raaschou HO. Fractures of the tibial shaft conservatively treated. Injury 17:5-11, 1986.
15. Krettek C, Schandelmaier P, Tscherne H: Nonreamed interlocking nailing of closed tibial fractures with severe soft tissue injury. Clin Orthop 315: 34-47, 1995.
16. Marchetti PG, Vicenzi G, Impallomeni C: A new nail for elastic intramedullary fixation in fractures and pseudarthroses of the femur and tibia. Orthopaedics 5: 403-416, 1994.
17. Merianos P, Cambouridis P, Symrnis P. The treatment of 143 tibial shaft fractures by Ender's nailing and early weight-bearing. J Bone Joint Surg 67B: 576-580, 1985.
18. Müller ME, Allgower M, Schneider R, Willenegger H. Manual of internal fixation: techniques recommended by the AO Group. 3rd ed. Berlin. etc: Spirnger-Verlag, 1991.
19. Pel AC, Christie J: The detection of fat embolism by transoesophageal echocardiography during reamed intramedullary nailing. J. Bone Joint. Surg. 75B: 921-925, 1993.
20. Puno RM, Teynor JT, Nagano J, Gustilo RB. Critical analysis of results of treatment of 201 tibial shaft fractures. Clin Orthop 212: 113-121, 1986.
21. Sarmiento A, Gersten LM, Sobol PA, Shankwiler JA, Vangsness CT. Tibial shaft farctures treated with functional braces: experience with 780 fractures. J Bone Joint Surg 1989; 71B: 602-609, 1989.

# BÖLÜM - III

## DİZ - TİBİA KIRIKLARI

## KISIM - 9

# TİBİA KIRIKLARININ ENDER ÇİVİSİ İLE TEDAVİSİ

Mahmut MUTLU*, Ekrem AYDIN, Ömer ŞAFAK*, Nihat OKTAR*

Selçuk Üniversitesi Tıp Fakültesi Ortopedi ve Travmatoloji Kliniğinde 1988-1995 yılları arasında 47 hastanın 49 tibia kırığı Ender çivileri ile tedavi edildi. Kırıklarda açık ve kapalı Ender uygulaması yapıldı. Hastalar en az 1 yıl (1 ile 6 yıl, ortalama 3,5 yıl) takip edildiler. Altı yüzeyel enfeksiyon ve 2 psödoartroz görüldü ve uygun şekilde tedavi edildi. Diğer 47 tibia kırığında klinik ve radyolojik olarak çok iyi kaynama görüldü.

Sonuç olarak ender uygulamaları; kapalı anstabil tibia kırıklarında, tip I ve tip II açık tibia kırıklarında uygulanabilecek alternatif bir tedavi metodudur.

### Giriş

Tibia, iskelet sisteminde uzun kemikler içerisinde özellikle antero medialde yumuşak doku desteği zayıf olduğundan travmayla sık yaralanır ve açık kırıklar fazla görülür(1,2).

Tibia kırıklarında kırık iyileşmesini değişik faktörler etkilemektedir. Bunlardan bazıları kırık tipi, oluşan yumuşak doku yaralanması, uygulanan tedavi metodu gibi faktörlerdir(3). Bu tedavi metodları kapalı redüksiyon ve alçı uygulaması, plak vida ile tespit, intramedüller çivi uygulaması ve eksternal fiksasyon şeklindedir(4,5). Bu tedavi şekillerinden özellikle anstabil tip I ve Tip II açık tibia kırıklarında intramedullar çivi uygulamalarının çok uygun bir tedavi şekli olduğu bildirilmiştir(6).

### Materyal ve Metod

Selçuk Üniversitesi Tıp Fakültesi ortopedi ve Travmatoloji Anabilim Dalı Nisan 1988, Aralak 1995 tarihleri arasında en az 1 yıl takibi yapılan 47 hastanın 49 tibia kırığına uygulanan Ender çivileri çeşitli yönleriyle incelendi. Hastalarla ilgili bilgiler kliniğimizdeki bilgisayar kayıtlarından elde edildi. Hastalarda yaş; en küçük 12, en büyük 82, ortalama 39 olarak tesbit edildi. Hastaların 42'si erkek (% 89), 5'i bayandı. (%11). En çok kırık sebebi trafik kazasıydı (Tablo1). Kırıklardan 30'u sağ (% 61) 19'u sol (% 39) taraftaydı. 2 hastada kırık bilateraldi. Anatomik yer olarak 43 kırık 1/3 orta (% 88), 4 kırık 1/3 distalde (% 8), 2 kırık (% 4) 1/3 proksimaldeydi. Ogularımızdaki kırıkların 32'si kapalı (% 65), Gustilo ve Andenson(7) sınıflamısan göre 17'si açık (% 35) (11'i tip I 6'sı tip II) kırıktı. İki tibia kırığında fibulada kırık yoktu. Ol-

* Selçuk Üniversitesi Tıp Fakültesi Ortopedi ve Travmatoloji Anabilim Dalı Konya.

gularımızda en çok transvers kırık görüldü (Tablo 2). İlave yaralanma olarak; 9 femur kırığı, 1 kalkaneus, 1 pnömotorak, 1 cilt defekti, 1 fibular sinir arazı, 2 kompartman sendromu görüldü.

**Tablo 1:** Kırıkların oluş sebeplerie göre dağılımı

| Oluş Sebebi | Hasta Sayısı | % |
|---|---|---|
| Trafik kazası | 38 | 81 |
| Düşme | 7 | 15 |
| İş kazası | 1 | 2 |
| Spor yaralanması | 1 | 2 |
| Toplam | 47 | 100 |

**Tablo 2:** Kırık şekillerine göre dağılımı

| | Sayı | % |
|---|---|---|
| Transvers | 20 | 41 |
| Oblik | 18 | 37 |
| Parçalı | 9 | 18 |
| Spiral | 2 | 4 |
| Toplam | 49 | 100 |

**Tedavi**

Kliniğimizde genelde öncelikle olgulara kapalı redüksiyon ve uzun bacak alçısı uygulandı. Redüksiyonun iyi olmadığı kırıklar, düz ameliyat masasında tüberositas tibianın hemen proksimalinden önce medial sonra lateral oblik cilt kesisi yapılarak 1 ile 3 Ender çivisi açık veya kapalı olarak skopi yardımı ile yerleştirildi. Ameliyat sonrası dikişler alınıncaya kadar atel uygulaması, daha sonra kısa bacak alçı uygulanması yapıldı. Ortalama 1 ay içerisinde hastaların yük vermesine izin verildi.

**Sonuçlar**

Hastalarımız en az 1 yıl, en çok 6 yıl, ortalama 3,5 yıl takip edildi. Sonuçlar; klinik ve radyolojik kaynamaya, deformite ve eklem hareketlerine göre değerlendirildi. 49 kırıktan 47'sinde (% 96) klinik ve radyolojik olarak tam kaynama elde edildi (Şekil 1a ve b). İki tibia kırığında (% 4) psödoartroz görüldü. Bunlara otogeni kemik grefti uygulanacak kaynama sağlandı, 6 tibiada (%12) yüzeyel enfeksiyon tesbit edildi ve sorun olmadan tedavi edildi. Beş tibiada 5 ve altında varusa, 1 hastada 5 anteriora angulasyon, 2 hastamızdan birinde 1 cm diğerinde 1,5 cm kısalık bulundu ve hastalarda önemli bir yakınmaya neden olmadı. Hastalarımızdan 6'sında (% 12) kesi yerinde yüzeyel enfeksiyon görüldü ve daha sonra usulüne uygun olarak tedavi edildi.

**Tartışma**

Tibia kırıkları; tedavisinde çeşitli sorunlarla karşılaşılan kırıklardır. Değşiik tedavi metodları tanımlanmış, bu tedavi metodlarının herbirinin avantaj ve dezavantajları vardır(5,6,).

Tibia kırıklarını tedavisinde halen tartışmalar devam etmekle beraber özellikle açık kırıkların tedavisinde son yıllarda değişik tedavi metodları geliştirilmiştir. Eksternal fiksatörlerin uygulanması ile birçok kolaylıklar sağlanmış fakat bu uygulama ile de çivi etrafında enfeksiyon, malunion, psödoartroz gibi sorunlarla sık karşılaşılmıştır. Özellikle tip I ve tip II açık kırıklarda medulla oyulmadan uygulananlar tibia kırıklarında kanlanmayı bozmaması açısından birçok otör tarafından önerilmiş ve daha az komplikasyon oranları bildirilmiştir. Bunların içerisinde fileksibl Ender çivileri; kolay temin edilebilir, ucuz ve kolay uygulanabilir olması, kallus oluşumunu minimal harekete izin vermesi ne-

*Şekil 1a: 22 yaşında E hasta tedavi öncesi*

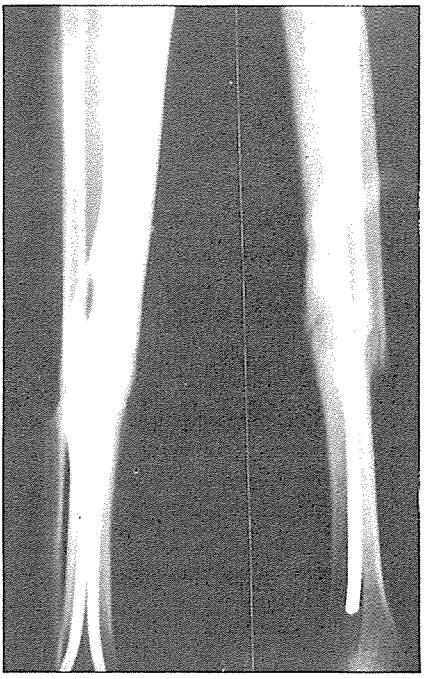

*Şekil 1b: Tedavi sonrası 14 ay.*

deniyle diğer tedavilere alternatif bir tedavi şekli olarak kabul edilmektedir(6,8,9).

Sonuç olarak; fileksibl intramedullar ender çivileri uygun olan tibia kırıklarında (özellikle anstabil tip I ve tip II açık kırıklarda) alternatif bir tedavi metodu olduğu kanaatindeyiz.

## Kaynaklar


1. Keller, C.S.: Principles of the Theatment of tibial Shaft Fractures. A. Review of 10. 146 cases from the literature, Orthopedics, 6. 993-1006. 1983.
2. Kaymak, Ö: Tibia diafiz kırıkları tedavisinde Brooker çivisi uygulamaları. Artroplasti ve Antroskopi Dergisi, Cilt: 2-1, S: 53-58, 1990.
3. Einhorn, T. A: Enhancement of Fracture,Healing. J Bone and Joint Surg. 77-A: 940, 1995.
4. Sibenrock, K.A., Schilling, B, Jakob, R, P.: Treatment, of Complex Tibial Shaft Fractures. Clin Orthop. 290: 269, 1993.
5. Kutlu, A., Memik, R., Mutlu, M., Reis, N.: Tibia Cisim Kırıkları ve Tedavi Yaklaşımları. S.Ü. Tıp Fak. dergisi. 5: 4. S: 120-125, 1989.
6. Henley, M, B.: İntramedullary devices for Tibial Fracture Stabilization. Clin, Orthop. 240: 87. 1989.
7. Gustilo, R, B., Mendoza, R, M., Williams d. N: Problems in the management of type III (severe) open fractures: a new classification of type III open fractures. J Trauma 1984: 24: 742-6.
8. Whitelaw, F.P., Wetzler, M., Nelso, A., Segal, D., Fletcher, J., Hadley, N., Sawka, M: ENder Rods Versus External Fixation in the Threatment of Open Tibial Fractures. Clin. Orthop. 253: 258, 1990.
9. Alıcı, E., Özarkon, F., Kaplan, İ.: Tibia Cisim kırıklarının Ender Çivileri il Tedavisi. Acta Orthop. Traum. Turc. 21, 110-112, 1987.

# BÖLÜM - III

## DİZ - TİBİA KIRIKLARI

## KISIM - 10

# ERİŞKİN TİBİA DİAFİZ KIRIKLARININ İNTRAMEDÜLLER OSTEOSENTEZ İLE TEDAVİ SONUÇLARI

A. GÖĞÜŞ*, Y. KABUKÇUOĞLU**, T.Ç. KOÇKESEN***, G. GENÇ***

Günümüzde teknoloji ve sanayileşmenin hızla gelişmesi ile iş kazaları ve trafik kazaları artmış, insan vücudu daha çok travmaya maruz kalmaya başlamıştır. Tüm kırıkların %15-20'sini oluşturan tibia diafiz kırıklarının kaymamış ve stasbil tipleri genellikle alçı ve/veya ortez ile konservatif tedavi edilirken, kaymış parçalı ve açık kırıkların tedavisinde sıklıkla cerrahi yöntemler tercih edilmektedir(2,10,12,13). Son yılarda cerrahi tedavide intramedüller osteosentez, plak-vida ve eksternal fiksatöre göre daha sık kullanılmaktadır (2,5,10,13). Bu çalışmamızda intramedüller osteosentez uyguladığımız olgularımızın sonuçlarını değrelendirip bildirmeyi amaçladık.

### Hastalar ve Yöntem

1988-1996 yıllar arasında Şişli Eftal Hastanesi Ortopedi ve Travmatoloji Kliniğine başvran 80 tibia diafiz kırığına intramedüller osteosentez uygulanmıştır. Film arşivinde ve dosyasında yeterli takibi olan 12'si kadın, 59'u erkek, 18-190 yaş grubunda (yaş ortalaması 40.5 yıl) olan 71 hastanın 45 sol, 27 sağ taraf yerleşimli 72 tibia diafiz kırığı değerlendmirmeye alındı. Hastaların 48'inde izole krus kırığı, 23'ünde ise ek kırıklar mevcuttu. Kırıkların 46'sı kapalı (% 64), 26'sı açık (% 36) idi. Açık kırıklar Gustilo sınıflamasına göre; 9'u GI, 12'si GII ve 5'i GIIIA olarak tasnif edildiler. Kırık tipi O-ASIF sınıflamasına göre yapıldı. 13 olgu A1, 14 olgu A2, 7 olgu A3, 3 olgu B1, 9 olgu B2, 10 olgu B3, 1 olgu C1, 13 olgu C2, 2 olgu C3 olarak tiplendirildi. Hastalar yaralanma sonrası ortalama 11. günde (0-30 gün) ameliyat edilmişlerdi. 42 olguya Ender çivisi, 30 olguya proksimal ve distal kilitlemenin skopi kontrolsüz yapılabildiği Orthofix (Orthofix Srl., Bussolengo, VR, İtalya) kilitli intramedüller çivi medulla oyulmadan uygulandı. İntramedüller çivi olgularımızdan 2 olgu hariç hepsi statik olarak kilitlendi. 1 kilitli çivileme olgusu ve 4 Ender olgusunda açık repozisyon, diğer tüm olgularda kapalı repozisyon ile çivileme yapıldı. Ender çivisi uygulanan 4 olguda 1, 34 olguda 2, 4 olguda 3 çivi kullanıldı. Ender uygulanan tüm olgularda ameliyat sonrası oralama 6 haftalık uzun bacak alçı yapıldı. Kilitli nitramedüller çivileme grubunda distal kilitlemenin başarılı yapılamadığı GII açık, B3 tipinde kırığı olan bir olgu hariç eks-

* S.B. Şişli Eftal Hastanesi Ort. ve Trav. Kli. Başasistanı, ** Şef Muavini, *** Asistanı

ternal tespit uygulanmadı ve erken diz, ayak bileği ve ayak rehabilitasyonuna başlandı.

## Sonuçlar

Olguların ortalama takip süreleri 27,2 aydır. Hastaların ortalama hastanede yatış süresi 19,4 (10-29 gün) gün olarak hesaplandı. Hiçbir olguda ameliyat sonrası kompartman sendromu gelişmedi. Olgularımızda kaynamama ve enfeksiyona rastlanmadı, ortalama kaynama süresi 15,5 (8-32 hafta) hafta olarak bulundu. (Şekil 1,2). Ender çivisi uygulanan 5 olgudaki kaynama gecikmesi PTB alçı ile tam yük verdirilerek 24 ile 32. haftalar arasında sekonder girişim yapılmadan iyileşti. Ender uygulanan olgularda A.P. planda 7 olguda 10 'nin üzerinde, 10 olguda 5 -10 arasında, lateral planda 4 olguda 10 'nin üzerinde, 10 olguda 5 -10 arasında açılanma saptandı. Kilitli intramedüller çivileme grubunda A.P. ve lateral planda saptanan açısal deformiteler tüm olgularda 5 'nin altında idi. Tüm olgularda saptanan kısalıklar ise 2 cm.'nin altında iken, dizönü ağrısına, patellar tendinite rastlanmadı. Ender çivisi uygulanan grupta hiçbir olguda dizde ekstansiyon kaybı saptanmadı, 5 olguda dizde 12 'nin altında fleksiyon, 8 olguda ise ayak bileği dorsal fleksiyonunda 15 'den fazla kısıtlılık saptandı. Kilitli intramedüller çivi uygulanan olgularda diz hareketlerinde kısıtlılık saptanmadı, 4 olguda ise ayak bileği dorsal fleksiyonunda 15 'den az kısıtlılık vardı. Çivi veya vida kırılmasına rastlanmadı. Ancak distal kilitleme vidalarında 4 olguda gevşeme gözlendi.

## Tartışma

Tibia kırıklarında tedavinin amacı tüm kırıklarda olduğu gibi hastaya en kısa sürede ve en az komplikasyon oranı ile eski fonksiyonunu kazandırmaktır(1,2). Bu da iyi bir redüksiyon ve bu redüksiyonun korunduğu bir kaynama ile mümkündür. Redüksiyonu sağlayacak yöntem ekstremitenin erken, aktif, ağrısız mobilizasyonu mümkün kılmalıdır.

Tibia ve fibula kırıklarını cerrahi tedavisinde ilk olarak 1862 yılında tel serkilaj ve çivileme kullanılmıştır. 1948 yılında Böehler, Küntscher çivisini tibiada uygulamış, 1952 yılında Lottes kendi adı ile bilinen intramedüller çivisini kullanmıştır. 1977 yılında Pankovich ilk kez tibia kırıklarında fleksible Ender çivisini intramedüller uygulamıştır(7). Kapalı, stabil olmayan kırıkların standart tedavisinde 1970'li yıllardan itibaren AO DCP plakları ile osteosentez başta Müller, Rüedi ve diğer pekçok Avrupalı cerrah tarafındna yaygın olarak kullanılmıştır(14). Kilitli intramedüller çiviler 1982 yılında ilk kez yaygın olarak kullanılmaya başlanmıştır. Proksimal ve distalde kilit sistemi olan bu çivilerin ilk modelleri medulla oyularak uygulanmıştır. Günümüzde medulla oyulmadan kullanılan kilitli intramedüller çiviler özellikle açık kırıkların tedavisinde daha çok terchi edilmektedir(1,12).

Ender ve Lottes gibi intramedüller çiviler medulla oyulmadan uygulanmakta olup kapalı kırıklardaki başarılı sonuçları sonrası açık tibia kırıklarının tedavisinde de uygulanmış, başarılı sounçlar alınmış ve düşük oranda ameliyat sonrası enfeksiyon görülmüştür(3,7,8,13). Bahsi geçen çiviler medullayı dolduramamaları ve kilitlenememeleri sebebiyle stabil olmayan kırıklarda kullanılmamalıdırlar (7,12,13,14). Son zamanlara kadar açık tibia kırıklarında tüm kilitli intramedüller çivilemeler medulla oyularak yapılmakta idi. Bu yöntem ile endosteal kanlanma bo-

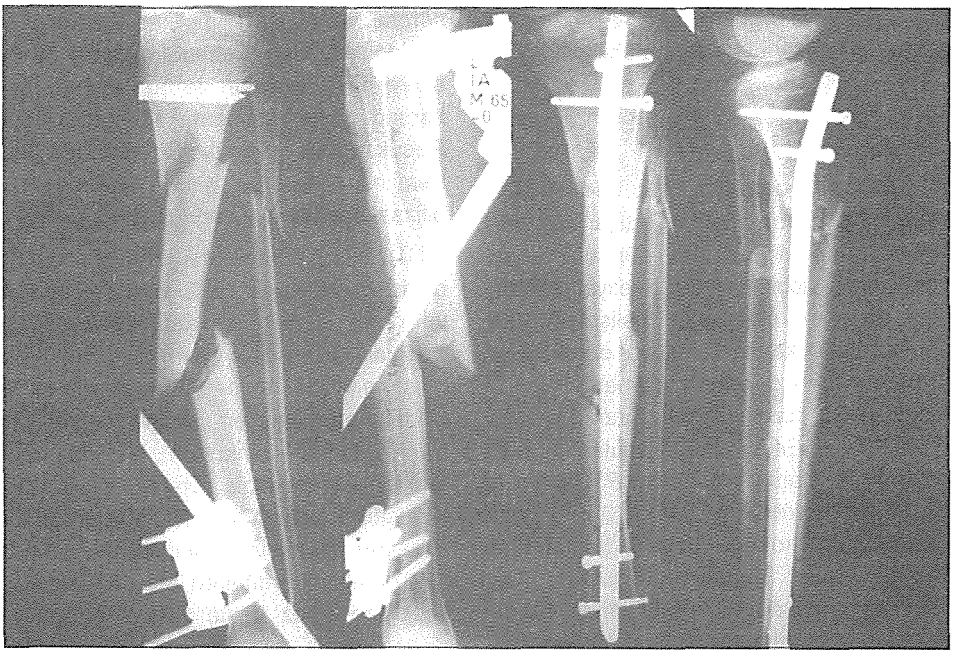

***Şekil 1:*** *C2 tipinde kırığı olan hastanın ameliyat öncesi eksternal fiksatörlü ve kilitli intramedüller çivi uygulaması sonrası 2. aydaki grafileri*

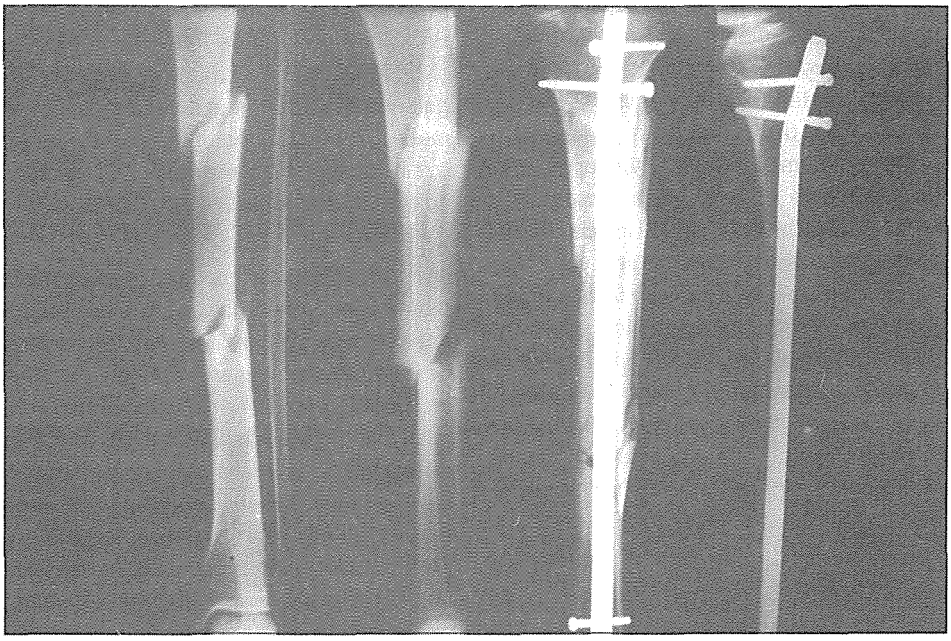

***Şekil 2:*** *C2 tipinde kırığı olan hastanın ameliyat öncesi ve ameliyat sonrası erken dönem grafileri*

zulmakta ve enfeksiyon riski artmaktadır. Bu nedenle pek çok araştırmacı özellikle açık tibia kırıklarında oyularak yapılan tekniği terketmiştir(4,5,6,11,12,13). Serimizdeki olgularda biz açık ve kapalı tüm kırıklarda uygulamalarımızı medullayı oymadan yaptık ve erken ve geç derin enfeksiyon ile karşılaşmadık. Açık kırıklarda plak-vida osteosentezinde kabul edilemeyecek enfeksiyon ve kaynamama oranı vardır(3,9,14). Eksternal fiksatörler rijid tespit sağlarlar ve ilaveten relatif düşük enfeksiyon oranına sahiptirler. Ancak dezavantajları; çivi yolu enfeksiyonu ve malunion, yumuşak doku örtümü için yapılacak olan girişimlere kimi zaman engel teşkil etmesi, hasta intoleransı ve redüksiyon kaybıdır(10,13).

Ender çivileri ile tespitte kırık bölgesinde minimal hareket oluştuğu, eksternal kallus geliştiği ve erken iyileşmeyi sağladığı bildirilmiştir. Kırığın stabilitesine, ameliyat sonrası yük vermede ağrı oluşmasına bağlı olarak 4-6 hafta arasında eksternal tespit önerilmektedir(7,8,9). Biz Ender çivisi uyguladığımız tüm olgulara uzun bacak alçı uyguladık. Son 10 yılda anstabil tibia diafiz (açık veya kapalı) kırıklarında yaygın olarak kilitli intramedüller fiksasyon kullanılmaktadır (5,12). Bu tedavi yöntemindeki kaygı verici durumlar; peroneal sinir lezyonu ve kompartman sendromu gelişebilmesi, medullanın oyulmasına bağlı vasküler hasar ve emboli oluşabilmesidir(2,5,11,12,13). Kilitli intramedüller çivi uygulanan olgularda biri hariç eksternal tespit yapılmadı. 9 açık kırıklı olgudan hiçbirinde enfeksiyon gelişmedi. Bu 2 yöntemin karşılaştırılması Tablo 1'de verilmiştir.

## Sonuç

İki tedavi yöntemi birlikte değerlendirildiğinde; tibia diafiz kırıklarında intramedüller çivilemelerin yüksek kaynama

**Tablo 1:** Ender çivileri ile kilitli intramedüller çivilerin karşılaştırılması

| | Ender Çivisi | Kilitli intramedüller çivileme |
|---|---|---|
| Skopi | + | - |
| Kısalık | Parçalı kırıklarda kısalık olabilir | Statik kilitleme ile kısalık oluşmaz |
| Angülasyon | + | Statik kilitleme ile angulasyon oluşmaz. |
| Eksternal tespit | + | - |
| Enstrumentasyon | Az | Çok |
| Ayak bileği-diz ROM kaybı | + | - |
| Maliyet | Ucuz | Pahalı |

ve düşük enfeksiyon oranı, komplikasyonlarının azlığı ve iyi fonksiyonel sonuçları yönünden avantajlı olduğu görüldü. Kilitli intramedüller çivilemelerde eksternal tespit yapılmaması, erken diz ve ayakbileği hareket ive yük verilebilmesi, Ender çivilerine olan üstünlüğüdür ve bugün tercih ettiğimiz tedavi metodudur.

## Kaynaklar


1. Chapman, M. W.: The role of intramedullary nailing in fracture management: Edited by Browner, B.D. The Science and practice of intramedullary nailing. Ed. 2 pp 27 - 42. Philadelphia, Williams & Wilkins, 1996.
2. Court-Brown, C. M., Christie, J., McQueen, M.M.: Closed intramedullary tibial nailing. Its use in closed and type 1 open fractures. J. Bone Joint Surg. 72-B: 605-11, 1990.
3. Court-Brown, C.M., Keating, J.F., McQueen, M.M.: İnfection after intramedullary nailing of the tibia. Incidence and protocol for management J Bone Joint Surg., 74-B: 770-774, 1992.
4. Duwelius, P.J., Schmidt, A.H., rubinstein, R.A., Green, J.M.: Nonreamed interlocked intramedullary tibial nailing. Clin. Orthop. 315: 48-55, 1995.
5. Gregory, P., Sanders, R.: The treatment of closed, unstable tibial shaft fractures with unreamed interlocking nails. Clin. Orthop. 315: 48-55, 1995.
6. Kessler, S.B., Hallfeldt, K.K.J., Perren. S.M., Schweiberer, L.: The effects of reaming and intramedullary nailing on fracture healing. Clin. Orthop. 212; 18-26, 1996.
7. Öke, R.: Tibia cisim kırıklarının esnek intramedüller çiviler ile tedavisi. Uzmanlık tezi. İstanbul. 1994.
8. Öztürk, İ., Çelik, N., Bekler. H., Öke. R.: Açık ve çok parçalı tibia kırıklarında intramedüller Ender çivileri uygulaması. :XII. Milli Türk Ortopedi ve Travmatoloji Kongre Kitabı. S. 380-84, THK Basımevi, Ankara, 1991.
9. Pankovich, A. M.: Fixation of tibial shaft fractures with flexible intramedullary nails. J Bone Joint Surg. 61-A: 135-44, 1979.
10. Siebenrock, K.A., Schillig, B., Jakob, R.P.: Treatment of complex tibial shaft fractures. Clin. ORthop. 290: 269-274, 1993.
11. Singer, R.W., Kellam, J.F.: Open tibial diaphyseal fractures, Results of unreamed locked intramedullary nailing. Clin. Orthop 315; 114-118, 1995.
12. Watson, J. T.: Current concepts rewiew. Treatment of unstable fractures of the shaft of tibia. J Bone Joint Surg., 76-A: 1575-1584, 1994.
13. Whittle, A.P., Russel, T.A., Taylor, J.C., Lavella, D.G.: Treatment of open fractures of the tibial shaft with the use of interlocking nailing without reaming. J. Bone Joint Surg. 74-A: 1162-71, 1992.
14. Wiss, D.A.: Flexible medullary nailing of acute tibial shaft fractures. Clin. Orthop. 212: 122, 1986.

# BÖLÜM - III

## DİZ - TİBİA KIRIKLARI

## KISIM - 11

# KİLİTLİ İNTRAMEDÜLER TİBİA ÇİVİLEME UYGULAMALARIMIZ

Y. ÖNEM*, B. BEKTAŞER**, N. ERDEMTOK**, O. KIRŞANLI***

Küntscher'in intamedüler çivileme yöntemini kullanması ve yayınlaması sonrası Avrupada kullanılmaya başlanan bu metod II. dünya savaşı sonrası Amerika'da da uygulama alanı bulmuştur(2). Femoral kırıklarının tedavisinde başarılı sonuçlar elde edilmesien kağmen tibiada kapalı çivileme, medulla oyulmadan ve kilitli çiviler ile rotasyonel stabiliteninde sağlanması ile başarılı sonuçlar alınmıştır. Açık, kompleks ve stabil olmayan tibia diafiz kırıklarının tedavisinde kilitli intramedüler çivileme metodu ile yeterli sonuçlar alınmaktadır.

Bu bilgiler ışığında kliniğimizde kapalı redükte edilmeyen, stabil olmayan primer tibia kırıklarına, grade 1 (G.A.) açık tibia kırıklarına, miltupl kırığın eşlik ettiği tibia kırıklarına ve tibia psödoartroz tanısı alan hastalara Ocak 1995 tarihinden beri literatür ışığında bu tedavi metodunu uygulamaya başladık.

### Materyal Metod

Kliniğimizde kapalı primer kırıklı 8, grade 1 açık kırıklı 7 ve psödoartroz tanısı alan 6 hastaya tibia kilitli intramedüller çivi uyguladık. Primer kırıklarda medulla oyulmadan, kapalı redüksiyonla ameliyat yapılmıştır, redükte olmayan 2 hastaya açık redüksiyon uygulandı. Redüksiyon sonrası çivi çakılıp proksimal ve/veya distalden kilit vidaları ile tam stabilizasyon sağlandı.

Hastalarımızın 13'ü erkek, 8'i bayan, yaş ortalamamız 28.4 (17-67)'dir. Ortalama izleme süremiz 13.1 (3-24) ay'dır. Kilit vidaları kırığın stabilitesine göre 6-12. haftalarda distal veya proksimal vida çıkarılarak dinamizasyon yapıldı. Bu işlem sonrası hastalara yük verilmeye başlandı. Olgularımızın hiçbirinde enfeksiyon ve kompartman sendromu gelişmedi.

### Tartışma

Tibia kırıklarının cerrahi tedavisinde intramedüler çivileme metodu diğer tekniklere oranla çeşitli avantajları vardır(5). Yüzeyel bir kemik olması nedeniyle kapalı redüksiyon sonrası kolay ve hızlı çivileme yapılabilmektedir(5). Ameliyat sonrası 6,8 haftada tam yük verilerek alçısız tesbit sağlanması ile eklem hareketlerinde kısıtlılık gelişmemektedir.

* Dr. M. Ülker Acil Yard. ve Travm. Hast. II. ortepedi ve trav. Kl. Başas., ** Uzm., *** Asis.

Özellikle açık kırıkların tedavisinde intramedüler çivi uygulaması son yıllarda geniş lanım alanı bulmuştur. Grade 2 hatta grade 3 açık kırıklarda bile erken intramedüler çivileme yapılmasını öneren yazarlar vardır(3,4,6).

Son zamanlarda bu tür kırıklarda diğerlerine oranla enfeksiyon ve kaynama süresi açısından büyük farklılıklar bulunmadığı bildirilmiştir. Kilitli sistem ile kırıklar stabil hale getirilmekte ve dinamizasyon sonrası yük verilerek ırık hattı üzerinde stres oluşturularak kaynama süresi azaltılmaktadır. Tibia kırıklarında bu tedavi yöntemi ile medulla oyucu kallınılmadan kapalı redüksiyon yapılması ile kan dolaşımı ve kırık hematomu bozulmadığı için erken kaynama ve düşüm enefeksiyon oranı elde edilmektedir(1,3,4, 5,6).

Yüksek enerjili travma sonucu oluşan defektli açık tibia kırıklarında son zamanlarda acil intramedüler çivileme, 2-3 gün sonra kemik grefti ve flep çevrilerek kemik doku üzeri kapatılması önerilmektedir(7).

Tibia psödoartroz tedavisinde karşılaşılan eklem hareketinde kısıtlılığı ve geç kaynama gibi sorunlar bu metodun uygulanması ile çözüm bulmuştur. Enfekte, defektli psödoartrozların tedavisinde başarılı sonçlar alınmaktadır(7,8).

Kilitli sistem ile kırıklar stabil hale getirilmekte ve dinamizasyon sonrası yük verilerek kırık hattı üzerinde kompresyon oluşturularak kaynama hızlandırılmaktadır. Dinamizasyonun çeşitli görüşlere göre 6-

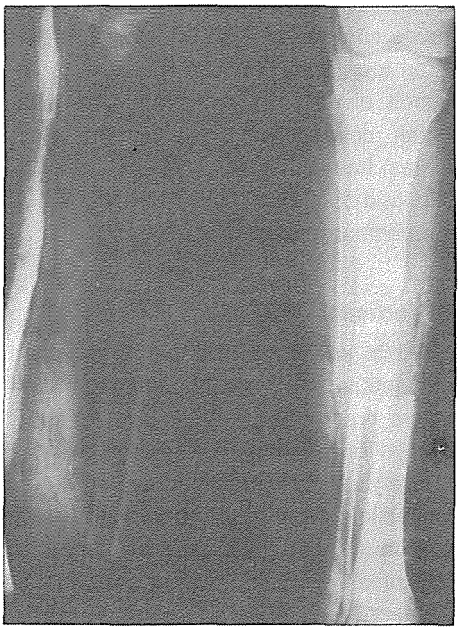

*Şekil 1a*

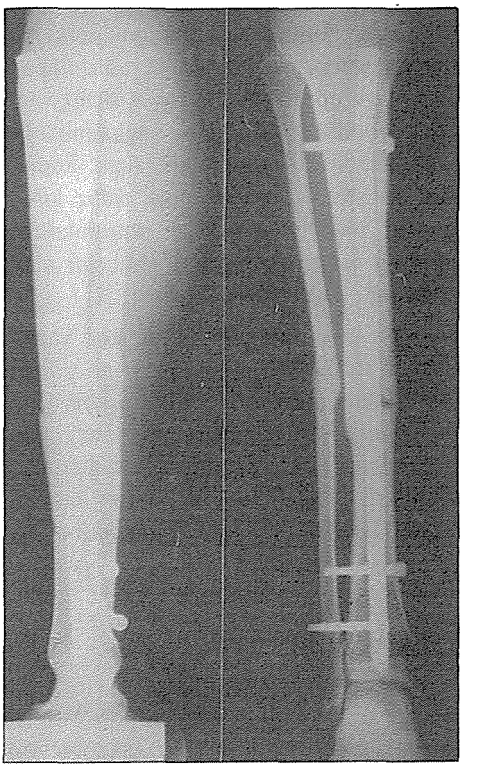

*Şekil 1b*

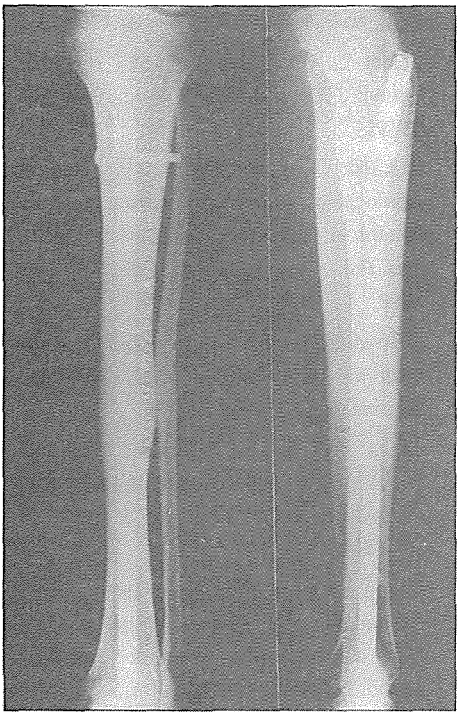

*Şekil 1c*

*Şekil 2a*

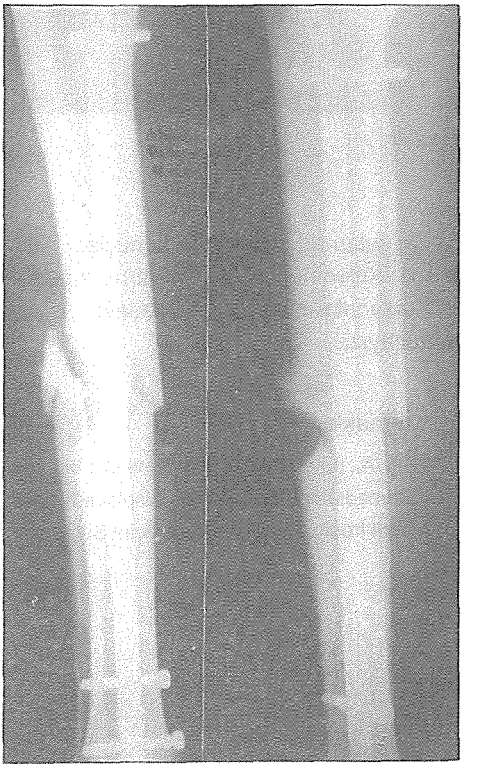

*Şekil 2b*

12. haftalarda yapılması önerilmektedir. Bu kırıkların tedavisinde medulla oyulmadan, kapalı redüksiyon ile çivi çakılması ile kemik vaskülaritesinin bozulmadan ve kırık hematomunu boşaltılmadan, daha kısa sürede kaynama sağlanmıştır(3,5,8,9).

**Sonuç**

Hastalarımızın diz ve ayak bileği eklemlerinde erken hareket verildiği için ankiloz gelişmedi. Rotasyon hatası, açılanma ve ekstremitede kısalık hiçbir olgumuzda yoktu. Hastalarımızın ortalama kaynama süresi primer kırıklarda 3.71 (3-5 ay), açık kırıklarda 4.8 (4.5-6), psödoartrozlarda 5.2 (4.5-7) ay olarak bulunmuştur.

Hiçbir olgumuzda kaynamama, kompartman sendromu ve enfeksiyon olmadı.

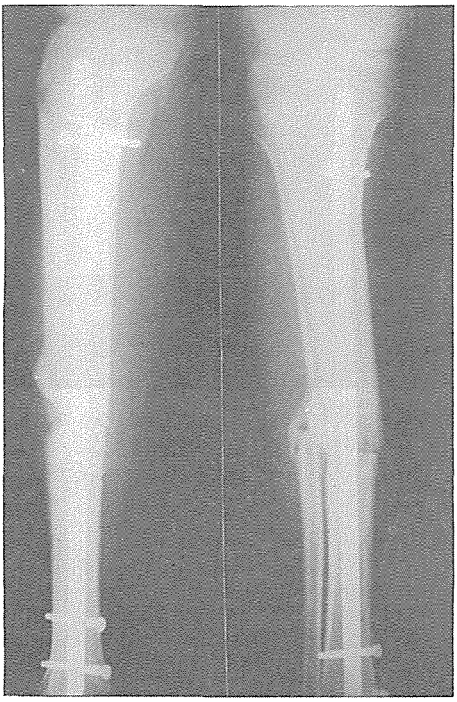

*Şekil 2c*

Bu uygulamada başarılı sonuçlar aldığımızı düşünmekte ve yayınların ışığında endikasyonlarımızı genişletmeyi planlamaktayız.

### Kaynaklar


1. Alho A., Ekeland A., Stromsoe K.; Locked intramedullary nailing for displaced tibial schaft fractures: J. Bone and Joint Surg., vol. 72-B, no 5: 805-809, September 1990.
2. Böhler L., Böhler J.; Küntscher medullary nailing: J. Bone and Joint Surg., 31A: 295, 1949.
3. Ekeland A., Thoresen B,: Alho A: İnterlocking intramedullary nailing in the treatment of tibial fractures: Clinical Orthop. and Rel. Research, 231: 205-215, June 1988.
4. Kasman S., Bone L., Stegeman P.: Delayed union with unreamed tibial rods: J. of Orthop. Trauma, 6: 507-512, 1992.
5. Lottes J.O:, Hill L.J., Key j.A.: Closed reduction, plate fixation and medullary nailing of fresh fractures of the leg: J. Bone and Joint Surg., 34A, 861, 1952.
6. Reimer B.L., Butterfield S.L.: Comparison of reamed and nonreamed solid core nailing of tibial diaphysis after external fixation: J. Orhop. Trauma: 279-285, 1993.
7. Robinson C.M., Mc Laughlan G.: Tibial fractures with bone loss treated by primary reamed intamedullary nailing: J. Bone and Joint Surg.: vol 77-B no 6: 906-913, 1993.
8. Rosson J.W., Simonis R., B.: Locked nailing for nonunion of tibial fractures. J. Bone and Joint surg. Vol 74-B, no 3: 358-361, May 1992.
9. Sanders R., Anglen J.: The treatment of open tibial schaft fractures using an intramedullary nail without reamin: J. Orthop. trauma: vol 8, no 6: 504-509, 1994.

# BÖLÜM - III

## DİZ - TİBİA KIRIKLARI

## KISIM - 12

# TİP III,C TİBİA YARALANMALARINDA TEDAVİ YAKLAŞIMI

Yalçın ADEMOĞLU*, Fuat ÖZERKAN*, İbrahim KAPLAN*, Osman SEÇKİN**

Onarım gerektiren arteryel yaralanma ile birlikte olan açık tibia kırıkları tip IIIC olaraktanımlanmıştır(5) ve sadece tibia kırıkları içinde görülme sıklığı %1.7-4.1'dir56,8). Bu tip yaralanmalarda %25 ile 90 arasında amputasyon oranları bildirilmiştir(2,5,6,7,8,11, 12,13,14). Amputasyonun iki büyük sebebi, revaskülarizasyonda başarıızlık ve enfeksiyondur(5).

Tip IIIC tibia kırıklarının tedavisinde teknik zorlukların yanısıra en büyük sorun, amputasyon veya ekstremiteyi kurtarma konusunda doğru ve çabuk karar verebilmektir. Caudle ve Stren primer amputasyon önerirken, Quirke ve arkadaşları bu ekstremiteleri kurtarmanın çoğu zaman (%93) mümkün olduğun ubildirmiştir(2,13). Helfet, amputasyon ya da kurtarıcı girişim kararını belirleyebilmek için nisbeten daha objektif kriterlere dayalı bir değelendirme ve puanlama sistemi (Mangled Extremity Severity Score, MESS) oluşturmuştur(7).

Biz de bu çalışmada tip III-C tibia yaralanmalarında endikasyon kriterleri, tedavi yöntemleri ve fonksiyonel sonuçlarını retrospektif olarak inceledik ve ciddi hasarlı ekstremite skoru (MESS) ile kendi kriterlerimizi karşılaştırdık.

**Gereç ve Yöntem**

1987-1996 yılları arasında başvuran ve ortalama 2.1 yıl (1-9 yıl) izlenen Gustilo tip IIIC tibia kırıkı 9 hasta kontrole çağrılarak değerlendirildi. Yaş ortalaması 27.6 (8-72), 6'sı erkek, 3'ü bayandı. Yaralanma sebepleri; trafik kazası (4), iş kazası (4) ve ateşli silah yaralanması (1) idi. 8 hastanın ekstremitesi kurtarılmaya çalışıldı. Bir hastaya primer amputasyon yapıldı. Uygulanacak tedavi yöntemine hastanın genel durumu, yaşı, iskemi süresi ve N. Tibialisin durumuna göre karar verildi. İskemi süreleri ortalama 7.8 (5-9) saat idi. 3 hastaada N. Tibialis yaralanması vardı.

Tedavi süreleri ortala a7.8 (5-9) saat idi. 3 hastada N. Tibialis yaralanması vardı.

Tedavi protokolümüz; primer olarak radikal debridman, kemik kısaltması, eksternal tesbit, revaksularizasyon (ven greftleri ile) ve sekonder gerişimlerden (doku defektlerinin kapatılması, kemik ve sinir greftlemesi) oluşmaktadır.

Hastalara ortalama 4 (1-6) kez ameliyat edildi. 6 hastaya serbest flep (3 latissimus dorsi, 2 fibula, 1 lateral arm), 1 hastaya pediküllü Tibialis Anterior kas flebi, 2 has-

* El ve Mikrocerrahi Hastahesi Ortopedi ve Trav. Uzmanı, El Cerrahi, ** Psikiatri Uzm.

taya kemik ve sinir (N. Suralis) greftlemesi, 7 hastaya cilt greftlemesi yapıldı.

## Sonuçlar

Ekstremte kurtarıcı girişim uygulanan 8 hastanın 2'sine (%25) geç amputasyon (22 ve 45. gün) yapıldı. Amputasyon sebebi enfeksiyon ve dolaşım bozukluğu idi. Diğer 6 hastanın hiçbirisinde osteomyelit gelişmedi. Bir hastada kaynama elde edilemedi. 5 hastada kaynama süresi ortalama 8.1 (4-14 ay) idi. Bunların da birisinde (vaskülarize fibula grafti) yorgunluk kırığı, diğerinde ise aynı bölgeden tekrar kırık oluştu. Tibiada kısalık ortalama 3.2 (2-5) cm. olarak bulundu. İki hastada geç dönemde ayakbileği deformitesi ortaya çıktı. Bir serbest vaskularize fibula flebi (geç amputasyon hastası) dışında flep kaybı olmadı. N. Tibialis yaralanması için sinir greftlemesi yapılan 2 olgunun ayak tabanında koruyucu duyu gelişti. Hiçbir hasta eski işine dönemedi.

Olguların psikiyatrik verileri, DSM IV tanı kriterlerine göre, hastanemiz için oluşturduğumuz Ruhsal Durum Bakısı formu doldurularak yatak başı, konsültasyon ve izlem süresinde kendileri ve yakınları ile görüşmelerden, tedavi ekibinin gözlemlerinden toplandı(4,9). 9 olgunun 3'ünde PTSB (karma Anksiyete-Depresyon bozukluğu), 4'ünde (%44.4) kişilik ve uyum sorunları, 2'sinde (%22.2) yas tepkisi ve fantom duygulanımı görüldü.

## Tartışma

Tip III-C yaralanmalarında yapılacak girişim konusunda doğru karar verebilmek için ekip çalışmasına gereksinim vardır. Amputasyon veya revaskularizasyon endikasyonlarını belirlemede her hasta içinde değerlendirilmelidir. Bu konuda sayılar ile ifade edilen pek çok değerlendirme yöntemi önerilmiştir(1,6,7,10,12,13). Ancak süreci etkileyen faktörlerin karmaşıklığı ve bütün kriterlerin objektif olmaması bu

| | Lange (n:4) | Caudle & Stem (n:23) | Fustilo (n:22) | Court-Brown (n:14) | Quirke (n:35) | Bizim Ser. 5n:9) |
|---|---|---|---|---|---|---|
| Amputasyon | | | | | | |
| primer | % 22 (5) | 0 | % 45 (10) | % 43 (6) | % 60 (21) | % 11.1 (1) |
| Sekonder | % 39 (9) | % 78 (7) | % 25 (3) | % 43 (6) | % 7 (1) | % 22.2 (2) |
| Total | % 61 (14) | % 78 (7) | % 59 (14) | % 86 (12) | % 63 (22) | % 33.3 (3) |
| Psödoartroz | ? | % 100 | % 34 | % 50 | % 7 | % 16..6 |
| Osteomyelit | ? | % 57 (4) | ? | % 50 | % 14 | 0 |
| Kurtulma Oranı | % 39 (9) | % 22 (2) | % 40 (9) | % 14 (2) | % 37 (13) | % 66.6 (6) |

yöntemlerin rutin kullanımını engelemektedir. Helfet'in ciddi hasarlı ekstremite skorlaması (MESS) en sık başvurulan değerlendirme sistemi olmasına rağmen, çoğunlukla retrospektif çalışmalarda adı geçmektedir.

Helfet, 1-6 puan alan hastalara kurtarıcı girişim, 7-14 puan alanlara amputasyon yapılması gerektiğini bildirmiştir. Primer amputasyon yaptığımız hastada ciddi hasarlı ekstremite skoru (MESS) 9 idi. MESS'u 6'nın üstünde olan 4 hastaya (ikisi 7, diğer ikisi 8) kurtarıcı girişim uygulandı. Bunların ikisine geç amputasyon yapıldı. MESS'i 8 olup ekstermitesi kurtarılan hastada ameliyat sonrası 2.5 yılda kaynama sağlanamadı. Diğer hastada, kemik defekti için transfredilen fibula da yorgunluk kırığı oldu, koruyucu ortez kullanmaya devam ediyor.

Tip III-C yaralanmalar ile ilgili serilerin hemen hepsinde komplikasyon oranı çok yüksektir (Tablo 1). Bizim de 3 hastada (%33.3) amputasyon, kurtarıcı girişim yapılanların (6 hasta) birisinde kaynamama (%16.6.), 6'sında kısalık ve diğer deformiteler (%100) oluştu. Yüksek komplikasyon oranı ve fiziksel-sosyal yeti yitimine rağmen tip III-C tibia yaralanmalarında ekstremiteyi kurtarmak için - özellikle çocuklarda- yoğun çaba harcanması gerektiğine inanıyoruz.

## Kaynaklar


1. Byrd HS, Cierny G, Tebbetts JB: The management of open tibial fractures with associated soft-tissue loss: External pin fixation with early flap coverage. Plast. Recontstr. Surg., 68: 73, 1981.
2. Caudle RJ, stern PJ: Severe open fractures of the tibia. J. Bone Joint Surg., 69A: 801, 1987.
3. Court-Browjn Cm, Wheelwright EF, Christie J et al: External fixation for type III open tibial fractures. J. Bone Joint Surg. Br., 72-B: 801, 1990.
4. Emmelkamp PMG, Bouman TU, Scholing A: Anksiyete Bozuklukları Klinik uygulama klavuzu. Ed. Köroğul E., Hekimler Yayın Birliği, 1994.
5. Gustilo RB, Kyle RF, Templeman D: Gractures and Dislocations. Mosby, 1993, 169-195.
6. Hansen ST: The type IIIC tibia fracture. J. Bone Joint Surg., 69A: 799, 1987.
7. Helfet DL, Howey T, Sanders R, et al: Limb salvage varsus amputation: preliminary results of the mangled exteremity severity score. Clin Orthop., 256: 80, 1990.
8. Karatosun V, Ersoy HH, Balcı C, köseoğul HC, Ülkü Ö: Damar yaralanmalı alt ekstremite travmalarının tedavisi ve "ciddi hasarlı eksterimite skorunun" tedavi seçimine etkisi. Acta Orhop. Trav. Turcica, 29 54): 287-290. 1995.
9. Köroğlu E: Amerikan Psikiyatri Birliği Mental bozuklukların tanısal ve sayımsal el kitabı, (DSM IV), Washington DC, Hekimler Yayın birliği, 1994.
10. Lange RH: Limb reconstruction versus amputation decision making in massive lower extremity trauma. Clin. Orthop., 243: 92, 1989.
11. Lange RH: Limb reconstruction versus amputation decision making in massive lower extremity trauma. Clin. Orthop., 243: 92, 1989.
12. Puno RM, Grossfeld SL, Henry SL, Seligson D, Harkess J, Tsai T-M: Functional outcome of patients with salvageable Limbs with Grades III-B ve III-C open fractures of the tibia. 17 (3): 167-173, 1996.
13. Xuirke TS, Sharma PK, Boss WK, Oppenheim WC, Rauscher G: Are type III-C lower extremity injuries an indication for primary amputation? J. Travma, 40 (6): 992, 1996.

# BÖLÜM - III

## DİZ - TİBİA KIRIKLARI

## KISIM - 13

# TİBİA PSÖDOARTROZLARINDA PERKUTANÖZ OTOLOG KEMİK İLİĞİ ENJEKSİYONU

Bülent KAVAKLI*, Taşkın TECİMER**, Taner GÜNEŞ**, Ali Burak DOĞAN***

Kemik iliği, kırık iyileşmesinde katkıda bulunan osteojenik prekürsör hücreleri içermektedir. Sıvı özellikte olduğu için perkutanöz olarak enkjekte edilebilir.

İstanbul Kartal Eğitim ve Araştarma Hastanesi 1. Ortopedi ve Travmatoloji Kliniği' nde, çeşitli nedenlerle oluşan 14 tibial Psödoartroz perkutanöz kemik ilgili enjekte edilerek tedavi edilmişlerdir. Hastalarımızın ortlama yaşı 24'tür Konjenital tibia psödoartrozu ve polio nedeni ile uzatma uygulanan 2 hastamızın dışında diğer tüm olgularımız yüksek enerjili yaralanma ile oluşan açık parçalı kırıklar sonrası gelişen tibia psödoartrozlarıdır. Hastalarımıza daha önce çeşitli gerekçelerle eksternal fiksatörler uygulanmıştır. Psödoartroz tedavisi sırasında perkutanöz kemik ilgili enjeksiyonuna ek olarak, hastalarımızın 4'üne fibula rezeksiyonu ve yürüme alçısı, 2'sine eksternal fiksatör çıkartılması ve yürüme alçısı uygulanmıştır.

Hastalarımızın Psödoartroz tedavisine ortalama 8 ay sonra başlanmış olup tamamında ortalama 24,5 haftada kaynama sağlanmıştır.

Tibiada kaynama yokluğu hasta ve hekimi yıpratan ve sıkça karşılaştığımız komplikasyonlardan biridir. Günümüze kadar yapılan tedavilerin dışında kliniğimizde tedavi görmekte olan 14 tibia psödoartrozuna kemik ilgili enjeksiyonu yapılmıştır. Kemik iliği bilindiği gibi kırık iyileşmesine katkıda bulunan osteojenik prekürsör hücreleri içermektedir(4,5,6, 11,15). Sıvı özellikte olduğu için perkütanöz olarak enjekte edilebilmektedir. Psödoartrozun cerrahi tedavisinde tekrarlayan girişimler cildin beslenmesini bozmakta enfeksiyon riskini artırmakta, kemikte gelişmiş olan destrüksiyon bazen implant seçimi ve kullanılmasını zorlaştırmaktadır.

### Hastalar ve Yöntem

1 konjenital tibia psödoartrozu, 1 polio nedeni ile uzatma yapılan, 12'si ise yüksek enerjili travma nedeni ile parçalı kırık oluşmuş toplam 14 hastamızda kaynama yokluğu görülmesi üzerine otolog perkütanöz kemik iligi enjeksiyonu yapıldı. Hastalarımızın 2'si bayan (%14), 12'si erkek (%86) olup yaş ortalaması 24'tür Daha önce olguların 1'ine (%7) alçı tespiti,

* İstanbul Kartal Eğitim ve Arş. Hast. 1. Ortopedi ve Travm. Kli. Şef Muav., ** Baş Asis., ** Asistan

13'üne ise (%93) İllizarov yöntemi ile eksternal tespit yapılmıştı. Trafik kazası sonucu başvuran 12 olgunun Gustillo-Anderson sınıflamasına göre 3'ü tip 2, 9'u ise tip 3B'ye uymaktaydı. Enfeksiyonu olan 10 (%72) olguda daha önce külür antibiogram yapılarak uygun tedaviye alındılar. Bütün hastalar genel anestezi altında prone pozisyonunda ameliyat masasına yatırıldılar. Gerekli arıtım ve örtüm yapıldıktan sonra posterior iliak kanattan her defasında 5 ml olmak üzere birçok kez aspirasyonla 70-100 ml kemik ilgi iaspire edildi. Aspirasyon için kemik iliği aspirasyon iğnesi kullanıldı. 5 ml'den fazla aspirasyon yapmamamızın nedeni daha fazla aspirasyonlarda venöz kanın miktarının fazla olmasıydı. Kaynama yokluğu olan bölge skopi kontrolü ile tespit edildikten sonra yine skopi yardımı ile öncelikle psödoartroz hattının posterolateral bölgesine posterior iliak kanattan aspire edilen kemik iliği enjekte edildi. Olgularımızın 4 aynı seansta fibüler osteotomi uygulandı. Ameliyat sonrası dönemde aspirasyon yapılan iliak kanada kum torbası ile kompresyon uygulandı. Daha sonra 1'er ay sılıkla radyolojik ve klinik kontrolleri yapılan hastaların hepsinde 16-28 hafta arasında kaynama tespit ettik. Ortalama kaynama süresi 21,5 hafta bulundu. Bu uygulamamıza bağlı herhangi bir komplikasyon görülmedi.

## Tartışma

Salama, Chapman, Jackson, Urits ve Triffitt kemik iliğinin ve BMF'ün (bone

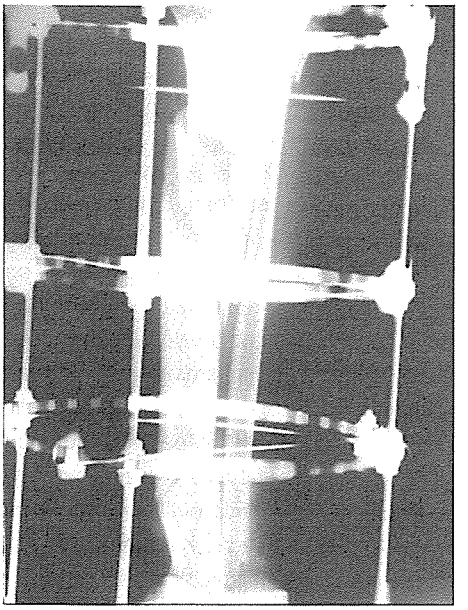

***Şekil1:*** *Açık, segmenter, defektli tibia kırığında ilizarov eksternal fiksatörü (Kaynama yokluğu gelişti)*

***Şekil 2:*** *Perkütanöz Kemik İliği enjeksiyon sonrası kaynama (Ek. Fik.uygulaması)*

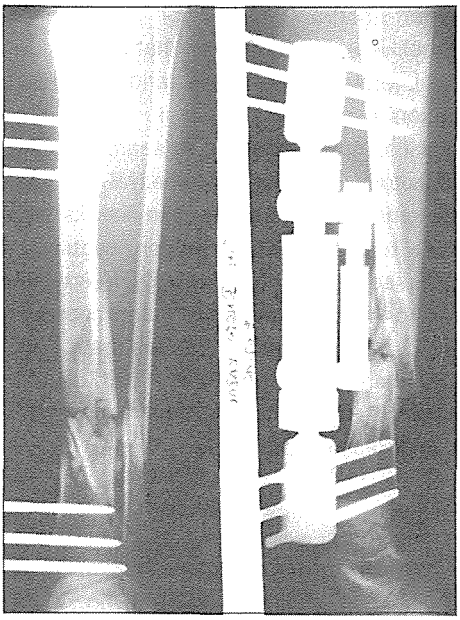

*Şekil 3: Açık parçalı, defektli tibia kırığı - ortofik eks. fiksatörü ile tesbit.*

*Şekil 5: Perkütan kemik İliği İnjeksiyonu sonrası kaynama sağlanması.*

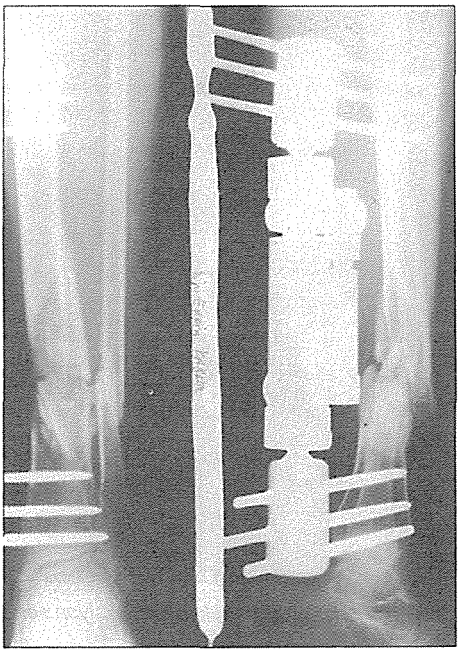

*Şekil 4: Kaynama yokluğu*

morphogenic factor) kırık kaynaması üzerine olumlu etkilerini bildirmişlerdir (2,7,10,12,13, 14). Bir çok otör kemik ilgili enjeksiyonunun primer yaralanmadan en geç 6 ay sonra yapılmasını öngörmektedir(1,3,8). Phemister bu yöntemin son 60 sene içindeki kırık kaynaması üzerine yapılan çalışmaların en önemlisi olduğunu belirtmektedir(9). Bu metod diğer standart yöntemlere göre daha az invaziv olup kaynama hızını artırmakla birlikte olumsuz bir etkiside olmamaktadır. Kaynama yokluğu veya gecikmesi olan olgularda tekniğin ucuz, noninvaziv, kansız ve destek dokuyucu koruyucu olması nedeni ile otolog kemik ilgili enjeksiyonu önermekteyiz.

## Kaynaklar


1. Blick, S.S. et all.: Early prophylactic bone grafting of high energy tibial fractures. Clin. Othop. 240: 21, 1989.
2. Chapman, M.W.: Closed intramedullary bone grafting and bailing of segmental defects of the femur. J Bone Joint Surg, 62A: 104, 1980.
3. Charnley, J.: The closed treatment of common fractures. ed. 3. Newyork, Churchill Livingstone, 1961, p. 41.
4. Conolly, J.F. et all.: Autologous marrow injection for delayed unions of the tibia: A preliminary report. J Orthop Trauma, 3 (4): 276-82, 1989.
5. Green, E. et all.: The effect of decalsified bone matrix on the osteogenic potential of bone marrow. Clin Orthop and Releated Research (205)% 292-8, 1986.
6. Healey, J.H. et all.: Percutaneous bone marrow grafting of delayed union and nonunion in cancer patients. Clin Orthop and Releated Research. (256): 280-5, 1990.
7. Jackson, I.T. et all.: Bone marrow grafting in the secondary closure of alveolar-palatal defects in children. Br J Plas Surg. 34: 422, 1981.
8. Johnson, K.D. et all.: Severe open tibial fractures. J Orthop Trauma. 2: 175, 1988.
9. Phemister, D.B. et all.: Treatment of united fractures by onlay bone grafts without screw or tie fixation and without breaking down of the fibrous union. J Bone Joint Surg. 29: 946, 1947.
10. Salama, R. et all.: The clinical use of combined xenografts of bone and outologous rat marrow. J Bone Joint Surg. 60B: 111, 1978.
11. Sharma, S. et all.: Percutaneous bone marrow grafting of osteotomies and bony defects in rabbits. Acta Orthop Scand. 63(2): 166-9, 1992.
12. Triffitt, J.T. et all.: Initiation and enhancemect of bone formation. Acto ORthop Scand. 58: 673, 1987.
13. Urist, M.R.: Practical applications of basic research on bone grafts physiology. AAOS Instructional Course Lectures, Vol. 25. St. Louis, C.V. Mosby, 1976, pp. 1-26.
14. Urist, M.R.: Bone morphogenic protein with special reference to bone transplats, implants, and the bone,bone marrow consorsium. Bone and Mineral Research, Vol. 6. Newyork Elsevier, 1989, p. 57-112.
15. Yoshikawa, H. et all.: Immunohistochemical detection of bone morphogenetic proteins in bone and sof tissue sarcomas. Cancer 74 (3): 842-7, 1994.

# BÖLÜM - III

## DİZ - TİBİA KIRIKLARI

## KISIM - 14

# TİBİA VE KIRIKLARININ PSÖDOARTROZUNDA FONKSİYONEL BREYS TEDAVİSİ

E. SESLİ*, H. MERT*, H. ÖZYALÇIN*, F. ÖGCE*

Kırık tedavisinde fonksiyonel ortezlerin kullanılması eski çağlardan beri bilinmektedir. 1791 yılında Hunter proksimal femur kırıklarında, hastayı koltuk değneği yardımıyla bastırmıştır. 1855'de Smith femur diafiz psödoartrozlarında ortez kullanmış ve kaynama elde etmiştir. Yine 1904 yılında Londra Hastane Gazetesinde, femur kırıkları için Messing splinti tarif edilmiştir. Ancak bu ortezlerin yaygınlaştırılması, Vietnam savaşından sonra Sarmiento ve arkadaşları tarafından olmuştur. Hernekadar ortezler akut kırık tedavisinde kullanılmakta ise de, psödoartroz tedavisinde de rijid immobilizasyon yerine stabilizasyonun, osteogenezisi stimüle edeceği düşünülerek bu çalışma planlanmıştır.

### Gereç ve Yöntem

Değişik tedavi yöntemleri sonucu 1992-1997 yılları arasında, femur ve tibia kırıklarına bağlı psödoartroz gelişen 230 hastaya fonksiyonel breys uygulanmıştır. Olgiuların 60'ı bayan, 170'i erkek olup, ortalama yaşları 29'dur (min. 6 - maks. 84). Ortezlerde 50 Shore dansiteli 5 mm'lik polietilen kullanılmıştır. Femur için multisentrik eksenli diz eklemi olan bütünüyle plastik ortezler yapılmıştır. Tibia ve femur için ise yapılan ortezlerin her ikisinde de ayak bileği eklemleri serbest bırakılmıştır. Tüm ortezler hastaların kalıbı alınarak yapılmıştır. Olguların ortez takıldıktan sonra ağrısız tam yüklenme ile mobilize ediliştir. Ortezlerin 24 saat takılması önerilmiştir. Ancak hastanın banyo yaptıktan sonra ortezini çıkarıp, kurulayarak takması belirtilmiştir.

Çalışmamız sonucunda ortez tedavisi fonksiyonel aktiviteyi korurken, siklik teleskobik hareketlerle osteoblastik aktiviteyi stimüle ederek kaynamayı %75 oranında sağlamıştır.iki yıylık takip süresince 120 hasta tamamen iyileşmiş, 60 hasta ortezini halen kullanmakta olup, 50 hasta ortezini çeşitli nedenlrle kullanmamıştır (Ölüm, tekrar ameliyat, sistemik hastalıklar gibi). Hastalar ortezlerini ortalam 1 yıl (min: 3 ay, mak: 2 yıl) kullanmışlardır.

### Tartışma

Psödoartrozlarda fonksiyonel breys uygulamasına ait yayınlanmış çok az bildiri

* Ege Üniv. Tıp F. ort. Trav. ABD, İzmir

vardır. Bunlar da çok eski tarihe aitdir. Son zamanlara ait en geniş seri Sarmiento'nun 53 olguluk tibia psödoartrozlarıdır. Kırığın kaynamasında rijid immobilizasyon yerine stabilizasyonun yeterli olması, hatta bir fark göstermemesi dolayısıyla, psödoartroz tedavisinde fonksiyonel breys uygulaması cerrahi yöntemlere göre bir alternatifdir. Psödoartrozun cerrahi tedavisinde, kısalığın engellenmesi için kırık bölgesine yabancı cismin konması enfeksiyonu artıran ve kaynamayı geciktiren nedenlerdendir. Daha önceki girişimlere bağlı uzun süreli immobilizasyonlar ve eklem hareketlerinin kısıtlanmış olması ile osteoporoz gelişmiştir. Cerrahi girişimler bu faktörler için daima bir risk taşır. Tedavide genellikle psödoartrozla birlikte oluşan enfeksiyon, kısalık ve atrofinin düzeltilmesi amaçtır. Fakat tüm negatif faktörlerin aynı anda giderilmesi oldukça zordu. Bu sebeplerden dolayı breys uygulamasında öncelikle kırık kaynaması hedeflenmektedir. Bunun yanında enfeksiyonun tedavisi ve kemik kalitesinin artmasına yardımcı olmak düşünülmektedir.

Çalışmamızda trokanterik bölgenin distalindeki tüm femur kırıklarında ve tüm tibia kırıklarında, (eklem kırıkları hariç) ortez uygulanmıştır. Hastanın ortezi kullanmaya başlama süresi ortalama 1 yıldır ve tüm hastaların psödoartroz öncesi tedavileri cerrahi olarak yapılmıştır. Tüm hastalarda fibröz kaynama mevcut olduğundan ve breysin kalıp alınarak yapılması nedeni ile daha sonra aşırı bir angülasyon ve instabilite oluşmamıştır. Kırık kaynama miktarı %56 olup, takipteki hastalar aynı oranda dahil edilecek olursa, yaklaşık %75 başarı elde edilmiştir. Bu oran kaynama yönünden cerrahi tekniklere göre (%90) daha az başarılı bulunsa bile, eklem hareketlerinin genişliği, kemik dansitesinin artması ve hastanın fonksiyonel hale gelmesi gibi üstünlüklere sahiptir. Bununla birlikte enfeksiyon belirgin oranda azalmış ve kaynamamış olgularda bile cerrahi tedavilere oranla daha az görülmüştür.

Ortezin maliyeti çok düşüktür. Hastanın ekstremiteleri başlangıçtaki yaralanmaların şiddetine bağlı olarak (açık parçalı kırıklar nedeniyle) ileri dereced deformitelidir. Bu nedenle de ortezlerin hastanın kalıbına göre yapılması önem taşır. Yine ortezlerin özellikle proksimal tibia ve distal femur kırıklarında, diğer kemiği kısmen kontrol edecek şekilde yapılması akut kırıklara göre farklılık arzetmektedir. Ortezlerin kalıba göre yapılmış olması, bu kırıklarda iyi bir rotasyonel kontrol sağlar. Özellikle psödoartroz bölgesinde bulunan

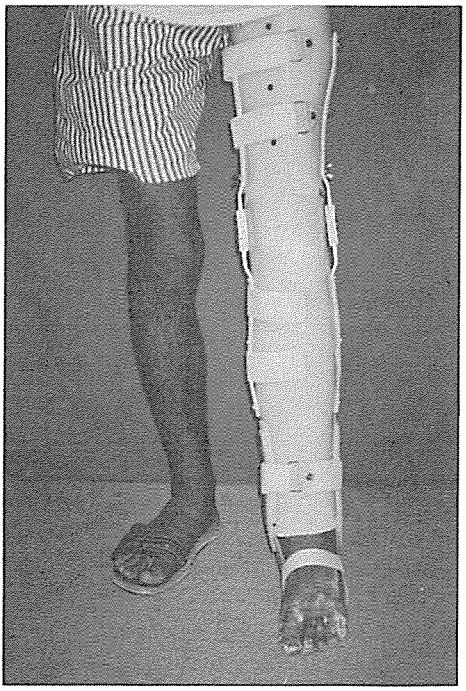

***Şekil 1:*** *Femur Fonksiyonel Breys*

plaklara bağlı açılanma bu tedavide her ne kadar bir sorun olarak kabul edilse de, ortezin yapımı veya daha sonraki desteklerin ayarlanması ile minimale indirgenebilmektedir. Hastanın ortez kullanımına başladıktan sonra kemik uçlarının birbirlerine değmesine bağlı gelişen kısalık bir dezavantaj gibi gözükmesine karşın kaynama için gereklidir. Fakat kemiklerin birbirlerine olan ilişkilerinin osteoplastik aktiviteyi arttırdığı için başarısız olan olgularda kemiklerin bu stimülasyondan yoksun olacak şekilde, birbirlerinden aşırı derecede uzak kaldığ gözlenmiştir.

## Kaynaklar


1. Zagorski J, Zych G, Latta L, Finnieston A: Orthotic design and application for functional treatment of tibial shaft fracture. J.P.O. Vol. 4: 3 pp: 126-158, 1992.
2. Stills M, Chirstensen K, Powell J, Robert W, : Cast bracing biocondylar tibial plateau fractures after combined internal and external fixation. J P O, Vol. 3: 3 pp: 106-13, 1991.
3. Dwain R F, Mel S,: The use of synthetic casting materials in obtaining sircumferential impressions. JPO, Vol. 3: 2 pp: 55-8, 1991.
4. Jeeffrey W M, : Nonunion and malunion frac. Orthop. Clin. of North A. pp: 639 - 53, 1990.
5. Kapubağlı A., Özyalçın H., Kara S: Femur ve tibianın kaynama gecikmesi ve kaynama yokluğunun fonksiyonel breys il etedavisi. Acta Orthop Traumatol Turc 29, sf: 281-286, 1995.

# BÖLÜM - III

## DİZ - TİBİA KIRIKLARI

## KISIM - 15

# TİBİA KIRIKLARINDA OYMASIZ KİLİTLİ İNTRAMEDULLER ÇİVİLEME (IMN)

Sacit TURANLI*, Tuna ÖZYÜREKOĞLU**, Hamza ÖZER**

Haziran 1995 - Aralık 1996 tarihleri arasında kiliti oymasız intramedüller çivi (IMN) ile tedavi edilen 33 tibia kırığı; kırık tipleri, dinamizasyon, iyileşme süreleri ve komplikasyonlar açısından değerlendirildi. 31 hastanın (24 erkek, 7 bayan) yaş ortalaması 41.33 idi. Hastalar ortalama 3.7 günde (ort. 1-9) ameliyata alındı. Ortalama izleme süresi 9.4 aydır (5-17 ay). 19 kapalı anstabil, 4 Grade I, 9 Grade II, 1 Grade IIIA tibia kırığı biri hariç (%97) ortalama 17 haftada (12-34 hafta) kaynadı. Dinamik tedavi edilen 13 tibia kırığı statik kilitlenen 20 tibia kırığına göre daha kısa sürede kaynadı. Kırık tipi ile kaynama süresi arasındaki ilişki tartışılmıştır. Ameliyattaki komplikasyon nedeniyle 1 tibiada Plaklamaya geçilmiş, 1 hastada (tip IIIA) enfeksiyon nedeniyle çivi çıkarılmış, 3 hastada 5 dereceden fazla açılanma bulunmuştur. Tüm hastalarda eklem hareketleri tamdır. Kapalı anstabil ve açık tibia kırıklarının tedavisinde oymasız kilitli IMN'nin erken dönem sonuçları tatmin edicidir.

İntrameduller çivileme günümüzde tibia ve femur diafiz kırıklarının tedavisinde birçok merkezde ilk seçenek haline gelmiştir. Çift kilitli oymasız tibia çivisi açık ve/veya anstabil tibia cisim kırıklarının tedavisinde başarılı bulunmuştur.

Oymasız kilitli intrameduller çivi uygulamasının oymalı kilitli çivi uygulamasına oranla kortikal kemik dolaşımını daha çok koruyucu ve kortikal dolaşımın oymasız işlemlerde oymalı işlemlere oranla daha fazla olduğu deneysel olarak gösterilmiştir. Klinik çalışmalarda da intrameduller çivileme yapılıken minimal oymalı veya oymasız tekniğin başarısı bildirilmiştir.

Kilitli intrameduller çivilemenin avantajları: Tüm cisim kırıklarında uygunluk, erken mobilizasyon ve ağırlık veme, düşük enfeksiyon oranı, hızlı konsalidasyon; göreceli dezavantajları ise radyasyon, uzun ameliyat öncesi hazırlık, eğer enfeksiyon gelişirse tüm cisme yayılması, patellar tendon irritasyonu olarak bildirilmiştir.

Ameliyathanede floroskopi olanağı bulunmayan kliniğimizde, kapalı anstabil ve/veya açık tibia cisim kırıklarını tedavisinde oymasız kilitli intrameduller çivinin yeri araştırılmıştır.

* Dr. M.Ü. Acil Yardım ve Trav. Hast. 1. Ortdpedi Kliniği, Doç, Şef Mua., ** Asis.

## Materyal ve Metod

Haziran 1995 ile Aralık 1996 tarihleri arasında Dr. M.Ü. Acil Yardım ve Travmatoloji Hastanesi 1. Ortopedi Kliniğine tibia cisim kırığı nedeniyle başvuran hastalardan 33'üne oymasız intrameduller çivileme ameliyatı uygulanmıştır.

24 erkek, 7 bayan hastada 33 tibia kırığı vardı. Bunlardan 19'u kapalı anstabil, 4'ü Grade I, 9'u Grade II, 1'i Grade IIIA açık kırık idi. Bu hastların 24'ünde oluş sebebi trafik kazası iken, 6'sında düşme ve 1'i iş kazası idi. Hastaların başvuru anında yaş ortalaması 41.33 (16-86) idi.

| Olguların Sınıflandırılması | | | |
|---|---|---|---|
| AO sınıflaması | | | Modifiye Winquist Hensen |
| A1: 5 | B1: 3 | C1: 1 | Tip 1: 14 Tip 4: 5 |
| A2:2 | B2:4 | C2:1 | Tip2 : 14 |
| A3:13 | B3:1 | C3:3 | Tip 3: 3 |

28 hastanın 30 kırığına Orthofix kilitli oymasız intrameduller çivi 3 hastanın 3 kırığına Broker kilitli oymasız solid gövdeli intrameduller çivi uygulandı.

Açık ırık ile başvuran hastalarda yeterli irrigasyon, gerekli debridman ve uygun antibiyotik tedavisi başlanmış ve hastalar ilk 12 saat içerisinde ameliyata alınmışlardır. Kapalı anstabil kırık olgularında ise ameliyata alınma süresi ortalama 3.7 gün (1-9 gün) idi. 7 hastada ek patoloji olarak kafa travması, 14 hastada tibia dışındaki bir bölgede kırık mevcuttu.

Hastaların 21'ine spinal, 10'una genel anestezi uygulanmıştır. 3 hasta dışında turnike uygulanmamıştır. Hastaların tümünde patellar tendon üzerinden median longitudinal kesi kullanılmıştır. 3 tibiada patellar tendon künt yarılarak, 30 tibiada patellar tendon laterale ekarte edilerek anterior yaklaşım (9 tibia) veya superior yaklaşım (24 tibia) kullanılmıştır. 8'inde kırık hattı açılarak 25'inde kırık hattı açılmadan redüksiyon sağlanmıştır. Hiçbir hastada ameliyata floroskopik kontrol yapılamamıştır. 13 kırık dinamik (7'si proksimalden, 6'sı distalden) 20'si statik kilitlenmiştir.

Hastalarda ek patoloji yoksa ameliyattan sonraki 1. günde kısmi yük verilerek mobilize edildi. Hastanede kalma süresi sadece tibia kırığı olanlarda ortalama 7.6 gün (2-14 gün) ek patolojisi olanlarda 16.2 gün 55-28 gün) idi. ($P < 0.0001$) İlk 1 ay hastaların koltuk değneği ile yarım yük vererek, daha sonra tam yük vererek yürümesine izin verildi.

Tam iyileşme süresi kırık başlangıcından itibaren başlayıp radyolojik olarak kal dokusunun görülmesi ve hastanın koltuk değneklerini bırakmasına kadar geçen zaman kabul edilmiştir.

## Sonuçlar

Oymasız kilitli intrameduller çivi ile tedavi edilen 33 açık veya kapalı anstabil tibia kırığı bri hariç (tip IIIA) ortalama 17 (12-34) haftada kaynadı (%97). Kaynamama görülen bu tip III kırıklı hastada segmenter tibia kırığı vardı. Ameliyat sonrası kompartman sendromu gelişti ve hastada şiddetli akıntı başladı. 18 günde eksternal fiksasyona geçildi.

Hastaların biri hariç hepsinde redüksiyon anatomik veya tama yakın idi. Bir hastada ameliyat sonrasında yapılan ölçümde 7 arkaya açılanma ve 5 mm kayma tespit edildi. Hastaların hiçbirinde izleme sırasında redüksiyon kaybı gelişmedi.

Üç hastada cilt lezyonu gelişti ancak ek

ameliyat gerekmeden kapandı. Bir hastada yüzeyel enfeksiyon gelişti. Antibiyotik tedavisi ile kayboldu.

1 hastada vida kırılması görüldü. Vida kırıldıktan sonra dinamize olan tibia 34. haftada kaynadı. Çivi kırılmasına rastlanılmadı. Hastaların diz ve ayak bileği hareketlerinde herhangi bir kısıtlama tespit edilmedi.

Hastaların iyileşme sürelerini AO sınıflamasına, Gustillo Açık kırık sınıflamasına Modifiye Winquist Hansen sınıflamasına göre ve dinamizasyon yapılıp yapılmadığına göre inceledik. Ortalama iyileşme süreleri şöyleydi:

İyileşme sürelerine göre hastaları öncelendiğinde AO sınıflamasına göre tipler arasında fark bulunamazken dinamik kilitlenenler statiklere göre ($p < 0.05$), kapalı ve tip I açık kırıklar tipII açık kırıkara göre ($p < 0.001$) kaynadı. Modifiye Winquist-Hansen sınıflaması Tip 4 kırık Tip 1-2-3'e göre daha geç kaynadı ($p < 0.005$).

| AO Sınıflaması: | | |
|---|---|---|
| A:15.2 (8-34) | B1:12.3(11-14) | C1:15 |
| A2:13.5(12-15) | B2:14(11-18) | C2:18 |
| A3:13(8-16) | B3:0 | C3:18.5(18-19 |

| Modifiye W-H Sınıflaması: | | | |
|---|---|---|---|
| Tip1:16.45 | Tip2:16.71 | Tip3:17.33 | Tip4:19.75 |

| Gustillo-Anderson Sınıflaması: | |
|---|---|
| Kapalı:16.31(12-21) | I:15.25(12-20) |
| II:19.55(14-34) | IIIA: Ø |

$p < 0.001$

| Dinamik: 15.46 (12-20) | Statik: 18.21(14-34) |
|---|---|

$p < 0.005$

**Tartışma**

Tibia cisim kırıklarının tedavisinde halen alçı ile konservatif tedavi, plaklama, eksteral fiksasyon veya intramedüller çivileme gibi yöntemler kullanılmaktadır. Bu yöntemlerden IMN hem kapalı kırıklar hem de açık kırıkların tedavisinde tercih edilen yöntem haline gelmektedir. Erken yük verme, daha hızlı iyileşme, düşük enfeksiyon oranı ve redüksiyonun daha iyi olması ve korunması gibi avantajları IMN'yi ön plana çıkarmıştır.

Oymasız IMN uygulamasının oymalı IMN'ye oranla kortikal kemik dolaşımını daha az düşürdüğü ve 2. ile 6. haftalarda kortikal kemik perfüzyonunun daha fazla olduğu deneysel olarak gösterilmiştir. Oymasız grupta kortikal revaskülarizasyon 6. haftada olurken oymalı grupta 12. haftada henüz oluşmadığı gözlenmiştir. Tibia az yumuşak doku desteği ve düşük vaskülarite nedeniyle oyma yapılmadan çivilenmelidir.

Tibia kırıklarının oymasız kilitli IMN ile tedavisinde ortalama kaynama süresi 20.1 ile 28 hafta arasında, enfeksiyon oranı ise %0.4 ile %12 arasında bildirilmiştir. Bizim serimizde ortalama kaynama süresi 17 hafta, derin enfeksiyon oranı %3 bulunmuştur. Kliniğimizde IMN uygulandıktan sonra hastalara ağrıyı tolere ettikleri süre ve miktarda yük verme önerilmiştir. Kas kontraksiyonlarının tibia kırıklarının iyileşme gücünü artırdığı gösterilmiştir. Biz daha kısa kaynama süresini erken yük vermeye bağlıyoruz. Enfeksiyon görülen tek olgu TipIIIA segmenter açık kırık idi. Bu hastada kompartman sendromu gelişmesi ve ameliyatta fasyotomi yapılmaması enfeksiyona zemin sağladı. Amileyit öncesi artmış kompartman sendromunda tek kesiyle 4 kompartman fasyotomi önerilmektedir.

Dinamik kilitlenen olgular statik kilitlenenlere göre daha çabuk kaynamıştır. Dinamizasyonun ise kimi yazarlarca 6. haftada rutin yapılması, kimi yazarlarca erken iyileşme bulguları yoksa yapılması önerilmektedir. Biz kırık hattının iyi değerlendirilip gereksiz statik kilitlemeden kaçınılmasını ve erken iyileşme bulguları yoksa dinamizasyon yapılması gerektiğini düşünüyoruz. Bir hastamızda 28. haftada vida kırılması sonrası dinamize olan kemik 34. haftada kaynadı.

Açık kırıklar kapalı kırıklara göre daha geç kaynamasına rağmen TipI açık kırık ile kapalı kırık arasında kaynama süresi farkı anlamlı görünmemektedir. Tip III açık kırıklarda enfeksiyon oranının arttığı bildirilmiştir. Bizim TipIIIA kırıklardaki deneyimimiz önemsenmeyecek kadar azdır.

Kullandığımız sistemde floroskopi kullanmadan kilitleme yapılabilmesi bir başka avantajdır. Oymasız kilitli IMN, anstabil kapalı veya açık tibia cisim kırıklarının tedavisinde yüz güldürücüdür.

## Kaynaklar


1. Schemitsch EH, Kowalski MJ, Swiontkowski MF, Senft D; Cortical Bone blood flow in reamed and unreamed locked intramedullary nailing. J Orthop Trauma, 8 (5), 373-382, 1994.
2 Hak DJ, Johnson EE; The use of unreamed nail in tibial fractures with concommitant


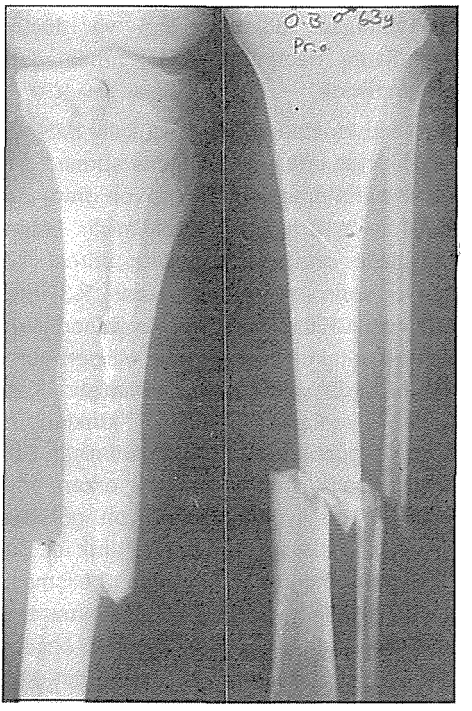

*Şekil 1*



*Şekil 2*

preoperative or intraoperative elevated compartment pressure or compartment syndrome. J Orthop Trauma, 8(3), 203-211, 1994.

3. Nordsletten L, Skweldal S, Kirkeby OJ, Ekeland A; Muscle contraction increases the strenghth of healing tibial fracture in the rat. Acta Orthop Scand 65(2), 191-94, 1994.
4. Helfet DL, Howjey T, Dipasquale T, Sanders R, et al; The treatment of open and/or unstable tibial fractures with an unreamed double-locked tibial nail. Orthop Rev Feb Suppl, 9-17, 1994.
5. Bone LB- Kassman S, Stegemann P, France J; Prospective study of union rate of open tibial frctures treated with locked unreamed intramedullary nails. J Orthop Trauma 8(1), 45-49, 1994.
6. Piccioni L, Guanche CA; Clinical experience with unreamed locked nails for open tibial fractures. Orthop Rev 21 (10), 1213-1219, 1992.
7. Rubinstein RA; Green JM, Duwelius PJ. Intramedullary interlocked tibia nailing: a new technique. J Otrthop Trauma 6 51), 90-95, 1992.
8. Whittel AP, Russel TA, Taylor JC, Lavelle DG; Treatment of open fractures of the tibial shaft with the use of interlocking nailing without reaming. JBJS Am 74-A (8), 1162-1171, 1992.
9. Georgiadis GM, Minster GJ, Moed BR; Effects of dynamization after interlocking tibial nailing. J Orthop Trauma 4(3), 323-330, 1990.

# BÖLÜM - IV

## EKSTERNAL FİKSATÖR

## KISIM - 1

# DİSTAL RADİUS KIRIKLARINDA EKSTERNAL FİKSASYON UYGULAMALARIMIZ

Hakan GÜRBÜZ*, Halim DEMİRAL*, Houman SEKHAVAT*

Distal radius kırıkları ile ilgili ilk tanımlama 1783'de Pouteau ve 1814'de Colles tarafından yapılmıştır. Bu tanımlama ile ilgili distal radius kırıklarında referans isim olarak Colles kırığı literatüre girmiştir. Barton 1838'de eklem içi distal radius kırıklarını, 1847'de de Smith ters Colles kırıklarını tanımlamışlardı.(2) Daha sonra Akabinde distal radius kırıkları ile ilgili Gartland ve Werley'in sınıflaması 1951'de (5), Fraykman'nın sınıflaması 1967'de ve 1990'da ise Üniversal sınıflama (2) tanımlanmıştır. Burada yer veremediğimiz sınıflamalarda mevcuttur. Görüldüğü gibi günümüzde herkesin kabul ettiği bir sınıflama mevcut değildir.

Distal radius kırıklarının tedavis2inde stabil anstabil tanımı, açık kapalı kırık ve/veya eklem içi-dışı oluşu önemli rol oynamaktadır.(10,6,3) Doğaldır ki tedavisinde de cerrahi yada konservatif çeşitli yöntemler tartışılmakta olup hala orta bir ideal yöntem tanımlanamamıştır.

Bizde bu çalışmamızda kliniğimizde eksternal fiksasyon ile tedavi ettiğimiz distal radius kırıklı olgulardaki sonuçlarımızı distal radius kırıklarına yaklaşım açısından irdeledik.

**Materyal Metod**

Ocak 1994, kasım 1996 tarihleri arasında Trakya Üniversitesi Tıp Fakültesi Ortopedi ve Travmatoloji ABD'de 27 distal radius kırıklı hasta eksternal fiksasyon ile tedavi edildi. Hastaların 23'ü stabil olmayan, 2'si stabil eklem içi distal radius kırığı, iki hasta ise stabil olmayan eklem dışı distal radius kırığı idi. Stabil eklem içi kırıklı bir hastanın dışında tüm eklem içi kırıklı hastalarda ilk tedavi seçeneği (Ekonomik ve genel sağlık durumuna uygun olarak) ligamentotaksis etkisinden yararlanmak amacıyla ekstrenal fiksasyon uygulamasıydı. Stabil eklem içi kırıklı bir hasta ve eklem dışı kırıklı iki hastada alçı immobilizasyonu yetersizliğine bağlı olarak eksternal fiksasyonu uygulandı.

**Sonuç**

Hastalar ortalama 16 ay takip edildiler. Sonuç değerlendirmesi Sarmientonun modifiye ettiği Gartland ve Werley sınıflamasına göre yapıldı. Hastaların 16'sında çok iyi, 6'sında iyi, 3'çünde orta ve 2'sinde kötü sonuçlar elde edildi. Eksternal fiksasyon

* Trakya Üniv. Tıp Fak. Tıp Fak. Ortop. Trav. ABD., EDİRNE

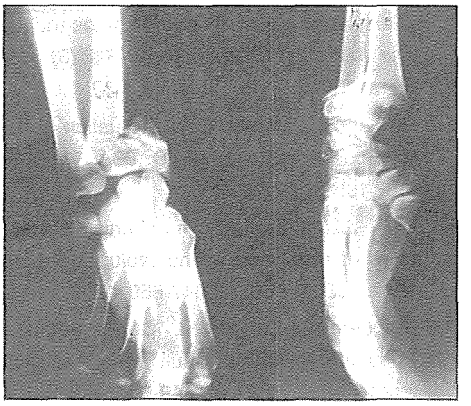

*Şekil 1a*

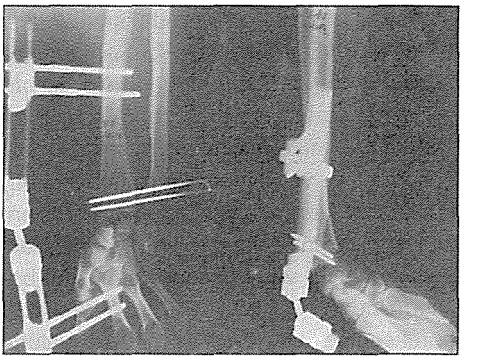

*Şekil 1b*

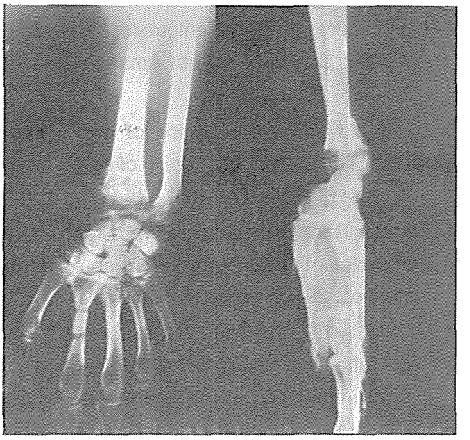

*Şekil 1c*

uygulamasına ait herhangi bir komplikasyona rastlanmadı. Hastalardaki pronasyon - süpinasyon kısıtlığı ve refleks sempatik distrofi ilk göze çarpan sorunlardı.

## Tartışma

Distal radius kırıklarında tedavi protokolini belirleyen kimi zaman sınıflamalarda etkin rol oynayan kırığın stabil yada ansatbil olmasıdır. Anstabilite kiriterleri ise: Aşırı deplase kırıklar, redüksiyon sonrası redüksiyon kaybı, eklem içi kırıklar, çok parçalı kırıklar ve dorsal açılanması oluşmuş kırıklardır.(10) Bu tür kırıkların tedavileri ise genelde sorundur. Ayrıca yaş, açık-kapalı kırık oluşu, kemik yapısı, olayın rediokarpal ve radio ulnar eklem, eklemlere yayılımı tedavideki sorunları arttıracaktır.(11)

Tedavi seçeneğinde kapalı redüksiyon alçılama, kapalı redüksiyon inkorpertpareyted alçılama, kapalı redüksiyon eksternal fiksasyon eksternal ve internal fiksasyon gibi yöntemler kullanılmaktadır. (1,3,4,5,6,7,8, 9,10,11,12) Distal radius kırıklarında eksternal fiksasyon uygulamaları kriterleri ise: unsatabil intraartiküler veya ekstraartiküler kırıklar, disfonksiyonel karşı üst ekstremite, açık kırıklar, ciddi yumuşak doku lezyonları, nörovasküler komplikasyon-lardır.(1,3,8,9)

Distal radius kırıklarında eksternal fiksasyon uygulamalarımızda özellikle eksternal fiksatörün ligemantotaksis etkisinden yararlanma amacı güdüldü. Uygulamalarda herhangi bir komplikasyona rastlanmaması ve iyi sonuç elde edilmesi endikasyonların uygunluğu oranında, distal radius kırıklarının tedavisinde eksternal fiksasyon uygulamasının iyi bir seçenek olabileceğini gösterdi.

Distal radius kırıklarında sınıflamada bile belli bir tanımlamaya gidilemememiş olması sorunun boyutunu ortaya koyar. tıpdaki hastalık yoktur hasta vardır tanımlaması kanımızca distal radius kırıkları için çok geçerli ve uygun bir tanımlamadır. Hastanın kırığı, ilave diğer patolojileri, sosyo ekonomik yapısı ve hayattan beklentisi tedaviyi ve elde edilen sonuçları belirlemektedir. Bundan dolayı, gerek tıbbi gerekse de sosyo-ekonomik uygunluğu olan özellikle de eklem içi stabil olmayan distal radius kırıklı hastalarada ligamentotaksis etkisinden yararlanmak için eksternal fiksasyon uygulamasının tedavide iyi bir seçenek olduğu düşünülmüştür.

## Kaynaklar


1. Agee J.M. Extanternal fixation. Technical advances based upon multiplanar ligamentotaxis. The Orthopedic Clinics of North America. 24: (2) 265-274, 1993.
2. Cooney W.P. Fractures of the distal radius. The Orthopedic Clinics of North America. 24: 52) 211-216, 1993.
3. Edwards GS. Intra articular fractures of the distal part of the radius terated with the small AO external fixator. JBJS 73A: (8) 1241-1250, 1991.
4. Fernandez D.L., Geissler W.B. Treatment of displaced articular fractures of the radius. The Journal of Hand Surgery. 16 a: (3) 375-384, 1991.
5. Gartland J.J, Werley C.W. Evaluation of healed colles fractures. JBJS. 33A: (4) 895-907, 1951.
6. Knirk J.L, Jupiter J.B. Intra articular fractures of distal end of the radius in young adults. JBJS. 68S: (5) 647-659, 1986.
7. McQuen M, Caspers J. Colles fracture: Does the antomical result affect the final function. JBJS 70B: (4) 649-651, 1988.
8. Raskin K.B, Melone C.P. unstable articular fractures of the distal radius. Comparative techniques of ligamentoraxis. The Orthopedic Clinics of Noruth America. 24: (2) 275-286, 1993.
9. Seitz J.H, External fixation of radius fractures. The Orthopedic Clinics of North America. 24: (2) 255-264, 1993.
10. Szabo R.M. Extra articular fractures of distal radius. The Orthopedic Clinics of North America. 23: (2) 229-237, 1993.
11. Trumble T.E, Schmit S.R, Vedder N.B. Factors affecting functional outcome of displaced intra articular distal radius fractures. The Journal of Hand Surgery. 19A: 325-340, 1994.
12. Vaughan P.A. Lui S, Harrington IJ, Maıstrelli GL. Treatment of unstable fractures of distal radius by external fixation. JBJS 67B: (3) 385-389, 1985.

# BÖLÜM - IV

## EKSTERNAL FİKSATÖR

## KISIM - 2

# İNSTABİL PELVİS KIRIKLARININ EKSTERNAL FİKSATÖRLE TEDAVİSİ

Adem GÜNDOĞAN, Mustafa Herdem, Hilmi Akşamoğlu, Ferit Ünal

Çukurova Üniversitesi Tıp Fak. Ort. ve Trav. Kliniğinde 1986-1995 yılları arasında instabil pelvis kırığı nedeniyle 32 hastaya pelvik tip Çok Amaçlı Eksternal Fiksatör uygulandı. 12 ay ve üzerinde takip edilmiş olan 19 hastada yapılan değerlendirmeye göre; fonksiyonel sonuçların anatomik sonuçlardan daha iyi olduğu gözlendi.

### Giriş

Tanı ve tedavisi önemli bir sorun olan pelvis kırıklarından pelvisin anatomisin ve biyomekaniğini bozan, bazen asetabulumu da içini alan instabil karıklarında eksternal fiksatörler başarı ile kullanılmaktadır(9). Bu çalışmada Çok Amaçlı Eksternal Fiksatör (ÇEF) kullanarak tedavi ettiğimiz instabil pelvis kırıklarının sonuçları tartışılacaktır.

### Hastalar ve Yöntem

1986-1995 yılları arasında Çukurova Üniversitesi Tıp Fakültesi Ortopedi ve travmatoloji Anabilim Dalında ÇEF uyguladığımız intabil pelvis kırıklı 32 hasta çeşitli yönleriyle incelendikten sonra 1 yıl ve üzeri izlenen hastanın sonuçları değerlendirildi. Hastalarımızın 21 (%66) erkek, 11 (%34)'kadın olup en küçük yaş 2, en büyük yaş 80, ortalama yaş ise 34 olarak bulundu.

Hastalarımıza ameliyat öncesi rutin ön-arka pelvis grafisi, gerektiğinde oblik pelvis grafileri, asetabulum ve sakroiliak eklemi ilgilendiren patolojilerde bilgisayarlı tomografi çekildi. Tüm hastalarda ameliyat öncesi simfizis pubis (SP) deki ayrışma ve sakroiliak (SI) eklemdeki proksimale yer değiştirme miktarı ölçüldü. Asetabulum kırığı ve vertikal instabilitesi olan hastaların tümüne ameliyat öncesi traksiyon uygulandı. tedavi amacıyla da Dr. Gülşen tarafından geliştirilen pelvik tip (ÇEF) kullanıldı. Vertikal instabilitesi olan 5 olguya ek (%16) olarak açık redüksiyon ve internal tespit yapıldı.

Ciddi ek yaralanması ve asetabulum kırığı olmayan hastaların yatakta oturmasına 2. günde, yük vererek mobilizasyonuna ise ortalama 45. günde izin verildi. Asetabulum kırığı olan hastalarda ise yük verdirilmeye ortalama üç ayda izin verildi. Fiksatör uygulanan hastalar or-

* Çukurova Üniversitesi Tıp Fak. ort. ve Trav. ABD, ADANA

talama 10. günde taburcu edildi, fiksatörleri ortalama 56 (35-90) günde çıkarıldı. Hastalar ameliyat sonu 1.5, 3, 4.5, 6, 9 ve 12. aylarda ve daha sonra yıllık kontrollere çağrıldı. Kontrollerde rutin pelvis ön-arka grafisi çekildi. Hastalarda yürüme zorluğu, hafif veya ağır egzersiz sonrası bel ve pelvik ağrı, empotans, kadınlarda cinsel ilişki sırasında ağırının varlığı, vaginal doğum yapıp yapmadığı, asetabulum kırığı olanlarda kalça ağrısı ile hareketlerinin durumu ve eklem dejenerasyonunun varlığı araştırıldı. Pelvis kırıklarında ameliyat sonrası erken ve geç düzelme oranlarının belirlenmesi için Majeed'in (6,7) anatomik ve fonksiyonel derecelendirme sistemi kullanıldı. Asetabulum kırıklarının değerlendirimesi ise Charnley cetveline göre yapıldı.(10)

## Bulgular

ÇEF uyguladığımız 32 hastanın etyolojisi incelendiğinde; 28 (%87) hastada 2 araç çarpışmasının, 3 (%10) hastada kişi üzerinden motorlu araç geçmesinin, bir (%3,3) hastada ise taraktörden düşmenin neden olduğu saptandı.

Hastalarımızın 31'inde hafif veya ciddi derecede ek patolojiler vardı. Açık kırıklar Gustilo-Anderson'a göre sınıflandırıldı(6). Buna göre 28 (%87) hasta kapalı kırık, 4 (%13) hasta ise açık kırıktı. 32 hastanın 28'inde (%87) primer olarak pelvis kırığı, 4'ünde (%13) ise asetabulum kırığı vardı. Kırıkların sınıflandırılması Tile'a göre (3,12) yapıldı Tablo I).

Asetabulum kırıkları ise 4 hastada izole, 3 hastada da C3 pelvis kırığı şeklinde idi.

Tedavi ettiğimiz 32 hastadan 1 yıl ve üzerinde takip edilen 19'u sonuçları yönünden değerlendirildi. Değerlendirilmeye alınanların 13 (%68)'ü erkek, 6 (%32)'ı kadın olup en uzun takip süresi 132 ay, en kısa 12 ay, ortalama 43 aya idi. Yeterli takibi yapılan 19 hastanın 16 (%84)'sında instabil pelvis kırığı varken 3 (%16)'ünde izole asetabulum kırığı vardı.y Bu hastalarda kırıkların kaynaması 35-90 gün arasında gerçekleşti.

**Tablo I :** Pelvis kırığı olan hastaların kırık tipine göre dağılımı

| Pelvis kırığının tipi | | Hasta Sayısı | Yüzde |
|---|---|---|---|
| Tip B | | 7 | %25 |
| | B1 | 6 | %21.5 |
| | B2 | 1 | %3.5 |
| Tip C | | 21 | %75 |
| | C1 | 15 | %25 |
| | C2 | 0 | %25 |
| | C3 | 6 | %25 |

**Tablo II :** Pelvis Kırık Tipleri ile Anatomik ve Fonksiyonel Sonuçlarının karşılaştırılması

| Kırık Tipi | Hasta Sayısı | Anatomik Düzey | | Fonksiyonel Düzey | |
|---|---|---|---|---|---|
| B | 4 | 3<br>1 | Çok iyi<br>İyi | 4 | Çok iyi |
| C | 12 | 2<br>4<br>5<br>1 | Çok iyi<br>İyi<br>Orta<br>Kötü | 9<br>3 | Çok iyi<br>İyi |

Değerlendirilen 19 hastadan SP ayrışıması olan 12'sinde ameliyat öncesi ayrışma ortalam 4,61 cm iken ameliyat sonrası 1,01 cm'ye indi. Anatomik dereceleridirme 9 (%75) hastada çok iyi 2 (%16.5) hastada iyi, 1 (%8.5) hastada orta bulundu. SI eklem ayrışması olan 12 hastada ameliyat öncesi ayrışma ortalama 2 cm iken, ameliyat sonrası 0,70 cm indi. Anatomik derecelendirme 2 (%17) hastada çok iyi 4 (%33) hastada iyi, 5 (%42) hastada orta, bir (%8) hastada kötü bulundu (Tablo II).

Ondokuz hastanın 6 (%32)'sında asetabulumda kırık vardı. Bunların 3'ü C3 pelvis kırığı, 3'ü ise izole asetabulum kırığı şeklinde idi. Bunlardan birinde (%17) hafif ağrı, aksama ve hareket kısıtlığı, birinde (%17) ise orta şiddette kalça ağırısı dışında sorunla karşılaşılmadı.

Komplikasyon olarak 2 hastada derin, 8 hastada ise çeşitli derecelerde çivi yolu enfeksiyonu görüldü. Derin enfeksiyon gelişen hastaların birinde fiksatör çıkarıldıktan sonra fistül gelişmesi üzerine fistülektomi yapıldı. Diğerinde ise posterior kesi yerinde ameliyat sonu 5. ayda gelişen enfeksiyon nedeniyle pelvik bolt çıkarıldı. Tüm enfeksiyonlar sorunsuz iyileşti. 6 hastada değişik derecelerde bel ağırsı, 4 hastada da yine değişik derecelerde pelvik ağrı saptandı 2 hastada empotans belirlenirken, C1 kırığı olan 2 hastada olay sonrası gelişen nörolojik defisit (bir hasta sakral pleksus paralizisi, bir hasta siyatik sinir radiküler düzeyden hasarı) sonraki izlemelerde (%11).

## Tartışma

Pelvisin biyomekaniğini ve anatomisi bozan bazen asetabulumu da içine alan instabil kırıklarında eksternal fiksatörler başarı ile kullanılmaktadır, fakat bu kırklada anteriordan uygulanan eksternal fiksatör ile her zaman anatomik redüksiyon sağlanamayabilir. Yapılan birçok çalışmada anatomik redüksiyon ile fonksiyonel sonuç arasında korelasyon kurulamamıştır. Bazı hastalarda iyi bir redüksiyona rağmen yakınma varken, bazı hastalarda kötü bir redüksiyön sonunda hiçbir yakınma yoktur (4,6,12,13). Bizim çalışmamızda da hastaların %40'ında anatomik düzey orta veya kötü iken fonksiyonel düzey tüm olgularda çok iyi veya iyi idi. instabil pelvis kırıklarında eksternal fiksatörün tek başına stabiliteyi sağlayıp

sağlamadığı halen tartışılan başlıca konudur. Ön arka rotasyonel instabilitelerde eksternal fiksatörün tek başına yeterli satbiliteyi sağladığı hususunda ortak görüş bulunmasına karşın vertikal instabilitelerde eksternal fiksatörün tek başına yeterli stabiliyteyi sağladığı hususunda ortak görüş bulunmasına karşın vertikal instabilitelerde eksternal fiksatörün tek başına yeterli stabilite sağlayıp sağlamadığı konusunda görüş birliği yoktur. Kellam(4) pelvisin rotasyonel yaralanmasından eksternal fiksatör ile yeterli redüksiyon sağlanacağını ve bunun sürdürülmesinin de kolay olduğunu belirtirken hem rotasyonel hem de vertikal yaralanması olan hastalarda eksternal fiksatör ile redüksiyonun yapılıp sürdürülmesinin mümkün olmayabileceğini belirtmektedir. Bizim çalışmamızda ise sadece bir hastada fiksatör çıkarıldıktan sonra redüksiyon kaybı görüldü.

Pelvisin instabil posterior yaralanmasında uygulanacak tedavi konusunda genel yaklaşım açık redüksiyon + posterior veya anteriordan internal tespittir ama anterior kolonunun da instabil olması nedeniyle tek başına posteriorun tespidi yeterli stabiliteyi sağlayamaz, bu nedenle SP'nin de tespit edilmesi gerekmeketir (1,4,6,11,12). Anterior stabilite ya internal tespit yada eksternal fiksatörle sağlanabilir. Kellam(4) pelvis internal tespit endikasyonlarının hastaya göre belirleneceğini, internal tespit kullanımı ve buna bağlı komplikasyonlarında bilinmesi gerektiğini söylemiştir. Bizim çalışmamızda, posterior yaralanması olan hastaların posteriordan internal tespit ve anteriordan ÇEF uygulaması ile sadece anteriordan fiksatör uygulamasının geç takiplerinin anatomik ve fonksiyonel sonuçları arasında anlamlı fark olmadığı görüldü fakat hasta sayısı kısıtlı olduğu için sonuç anlamsızdı.

İnstabili pelvis karıklarına neden olan yüksek enerjili travma yaklaşık %20 oranında asetabulum kırığına da yol açmaktadır (3,9,8,12). Kaymamış stabil asetabulum kırıkları konservatif tedavi edilirken, kaymış kırıklarda tedavi şekli farklılıklar göstermektedir. Ama ortak görüş cerrahi girişime engel bir durum yoksa açık redüksiyon ve internal tespittir (3,5). Ama bu bölge kırıklarının cerrahi tedavi sonuçları hem anatomik özelliğinden hem de teknik zorluğundan dolayı her zaman yüz güldürücü olmamaktadır. Enfeksiyon, kanama, nörolojik hasar (posterior girişte siyatik sinir, anterior girişte femoral sinir) ve miyozitis ossifikans riski yüksektir (3,5,8). Multitravmalı, yaşlı, uzun süreli anestezi alması riskli hastalarda ve konservetif tedavi edilen asatebulumla birlikte majövr pelvis kırığı olan hastalarda yatmaya bağlı ciddi sorunlar olmaktadır. Hastayı yatağa bağlı kalmaktan kurtarıp erken mobilizasyon sağlamak için kapalı redüksiyonla beraber eksternal fiksatörle tespit sağlanabilir. Bu tedavi yöntemiyle ilgili litaratür taramasıda çok kısıtlı sayıda yayın mevcuttur (2,9). Biz kliniğimizde 6 hastaya bu tedaviyi uyguladık. Bunlardan 3'ü C3 pelvis kırığı, 3'ü ise basit pelvis kırığı ile birlikte instabil asetebulum kırığıydı. 1 hastada hafif ağrı, aksama ve hareket kısıtlılığı, 1 hastada da orta şiddette kalça ağırısı dışında sorunla karşılaşılmadı.

Eksternal fiksatör uygulaması, pelvis kırıklarının tedavisinde konservatif yöntemlere göre, gerek hemşirelik bakım hizmetlerini son derece kolaylaştırması, gerekse uzun süre immobilizasyonun getireceği komplikasyonları önlemesi açışından başarılıdır. Ayrıca bu kırıklarda uygulanan açık redüksiyon ve internal tespit yöntemlerine göre teknik olarak daha kolay uygulanması, ameliyat süresini kısaltması

ve komplikasyonlarının daha az olmasından dolayı tercih edilir bir tedavi yöntemi olduğu kanısındayız.

## Kaynaklar


1. Gülşen M, Karakaş ES, Aycan K.: Çok Amaçlı Eksternal Fiksatörler: II Pelvis ve Vertebra aYaralanmalarındaki Mekanik Verim. Ortopedi Travmatoloji ve Rehabilitasyon Dergisi, Nisan, 1988, 70-74.
2. Gülşen M, Baytok K, Sarpel Y: Eklem Yaralanmalarında Eksternal Fiksasyon. 12. Milli Türk Ortopedi ve Travmatoloji Kongre Kitabı, Emel matbaacılık, Ankara, 1991, s. 489-93.
3. Helfet DL, Shonnard P: Classification of Acetabular Fractures. Current Orthop, 1996; 10, 69-73.
4. Kellam JF: The Role of External Fixation in Pelvic Distruptions. Clin Orthop, 1996; 10, 66-82.
5. Mears DC: Surgical Management of Acetebular Fractures. Clin Orthop, 1996; 10, 81-95.
6. Majeed SA: External Fixation of The Inwured Pelvis The Functional Outcome. J. Bone Joint Surg, 1990 72(B), 612-14.
7. Majeed SA: Grading The Outcome of Pelvic Fractures. J Bone Joint Surg, 1989, 71(B), 304-6.
8. Pollemann T, Bosch U, Gönsslen A: The Hannover Experience in Management of Pelvic Fractures. Clin Orthop, Agust, 1994; 305, 69-80.
9. Sebik A: Pelvis Kırıklarının eksternal Fiksatör ile Tedavisi. 8. Milli Türk Ortopedi ve Travmatoloji Kongre Kitabı, Emel Matbacılık, Ankara, 1983, 28-30.
10. Sebik A: Kalça İşlevlerinin Değerlendirilmesi. Artoplasti Artroskopik Cerrahi Dergisi, 1994, 5:9, 15-24.
11. Smith RM: Emergency Management of Pelvic Fractures. Current Orthop, 1996; 10, 13-17.
12. Tile M: Pelvic Ring Fractures: Should They be Fixed. J Bone Joint surg, 1988, 70(B), 1-12..
13. Wild JJ, Hanson GW: Unstable Fractures of The Pelvis Treated by External Fixation. J Bone Joint Surg 1989, 64(A/7); 1010-9.

# BÖLÜM - IV

## EKSTERNAL FİKSATÖR

## KISIM - 3

# İLERİ DERECEDE AYRILMIŞ ASETABULUM KIRIKLARININ SELÇUK TİPİ EKSTERNAL FİKSATÖR İLE TEDAVİSİ

Mehmet ARAZİ*, Recep MEMİK*, Mahmut MUTLU* Abdurrahman KUTLU*

Günümüzde ileri derecede ayrılmış asetabulum kırıklarının tedavi protokolu konusunda tam bir görüş birliği sağlanamamıştır. Bu çalışmada ileri derecede ayrılmış, büyük çoğunluğunda merkezi çıkık bulunan asetabulum kırıklarını artrodiastasis prensibine uygun olarak, Selçuk tipi eksternal fiksatör ile tedavisinin sonuçları değerlendirilmiştir. Kliniğimizde Mayıs 1994 ile Aralık 1995 arasında ileri derecede ayrılmış asetabulum kırıklı 14 hasta ekstrernal fiksatör uygulanarak tedavi edildi. Hastalardan 10'u erkek, 4'ü kadın ve yaş ortalamaları 39'du (19-62 yaş). Kırıkların Letournel sınıflanmasına göre değerlendirilmesinde, 5 hastada her iki kolon kırığı, 5 hastada anterior kolon kırığı, 4 hastada ise T şeklindeki kırık tespit edildi. sekiz kalçada merkezi çıkık vardı. Eksternal fiksatörler altı hafta sonunda çıkartıldı. Hiç bir hastada oniki haftadan önce tam yük verdirilmedi. Son kontrollerde hastalar Matta ve Arkl.nın klinik ve radyografik değerlendirme kriterleri esas alınarak değerlendirildiriler.

Hastalar en az 1, en fazla 2 yıl 5 ay (ortalama 15,6 ay) takip edildiler. Hiç bir hastada femur başında avaküler nekroz görülmedi. Matta ve ark.nın kriterlerine göre, radyografik değerlendirmede 3 hasta çok iyi, 7 hasta iyi, 3 hasta orta, ve 1 hasta kötü grubunda değerlendirildi. Klinik değerlendirmede ise 5 hasta çok iyi, 5 hasta iyi, 3 hasta orta ve 1 hasta kötü grubunda değerlendirildi.

Sonuç olarak; özellikle merkezi çıkıkla birlikte olan, ileri derecede ayrılmış asetabulum kırıklarının tedavisinde Selçuk tipi eksternal fiksatörün, uygulaması kolay, emniyetli ve etkin bir tedavi yaklaşımı olduğu kanaatine varıldı.

### Giriş

İleri derecede ayrılmış asetabulum kırıklarının tedavisi oldukça güçtür. Açık redüksiyon ve internal tespit, iskelet traksiyonu gibi konservatif yaklaşımlar ve eksternal fiksasyon tedavi seneçekleridir (3,4,9, 11,13-15,20).

### Materyal ve Metodlar

Selçuk Üniversitesi, Tıp Fakültesi, Ortopedi ve Travmatoloji Anabilim Dalında,

* Selçuk Univ. Tıp Fak. Ortop. Trav. ABD, Yrd. Doç, **Doç, *** Prof.

Mayıs 1994 ile Aralık 1995 tarihleri arasında ileri derecede ayrılma gösteren 14 asetabulum kırığı artrodiatasis ilkesine uygun olarak SEF uygulanarak tedavi edildi. SEF, Kliniğimizde geliştirilmiş olan bir eksternal fiksatör olup, pelvis kırıklarındaki biomekanik ve klinik çalışmaları daha önce yayınlanmıştır(1).

Hastaların 10'u erkek, 4'ü bayan, yaş ortalamaları 39'du (19-62). Kırıkların sınıflaması Judet ve ark. ve Letournel'e (10) göre yapıldı. Yaralanma nedeni olarak 11 hastada trafik kazası, iki hastada yüksekten düşme ve bir hastada tren kazası tespit edildi. Sekiz hastada ilave organ yaralanması ya da iskelet sisteminin diğer lokalizasyonlarında kırık-çıkık vardı.

Bir hasta haricinde tüm hastalar ameliyat alınıncaya kadar ortalama 9,4 gün (5-15 gün) femur distalinden ve trokanter majörden iskelet traksiyonu uygulandı.

Kırığın ayrılma derecesi, direkt grafilerden kırık hattında milimetre (mm) olarak ölçüldü.

*Ameliyat tekniği:* Tüm hastalar genel anestezi altında ve skopi kontrolü ile ameliyat edlidler. Redüksiyon problemi olan hastalar traksiyon masasında kapalı olarak redükte edildiler. Redüksiyon yeterli kabulm edildikten sonra her iki iliak kanat üst kısmına en az 2 adet, femur proksimaline de 3 adet 6 mm. Schanz vidası kapalı yöntemle yerleştirildi. Redüksiyon son kez kontrol edildikten sonra eksternal fiksatör sistemi bağlandı ve sağlamlaştırıldı. Ekleme bir miktar distraksiyon yapılarak ameliyata son verildi. Ameliyat sonrası dönemde genel durumları izin verir vermez, hastalar çift koltuk değneği ile yük vermeden yürütüldüler.

Eksternal fiksatörler 6. haftada çıkartılarak egzersizlere başladı. Hiç bir hastada 12 haftadan önce tam verdirilmedi.

Hastaların kilinik ve radyografik değerlendirilmeleri Matta ve ark. (13) kriterleri kullanılarak yapıldı.

## Bulgular

Kırıkların Judet ve ark. ve Letournel'e (10) göre değerlendirilmesinde, beş hastada anterior kolon kırığı, beş hastada her iki kolon kırığı ve 4 hasatada T şekilli kırık tespit edildi. Sekiz hastada merkezi çıkık vardı.

Ortalama kırık yer değiştirme miktarı ilk muayenede 21,3 mm (12-35 mm.), son kontrolde ise 7,4 mm (2-21 mm.) olarak bulundu. Hastaların hepsinde asetabulumun yük taşıyan çıtası etkilenmişti.

Ortalama hastanede kalma süresi 15,8 gündü (9-28 gün). Hastaların hemen hepsinde ameliyat öncesi dönemde trokanter major traksiyon yerinde çivi etrafında çeşitli yumaşak doku sorunları ile karşılaşıldı. Ameliyat sonra dönemde ise özellikle obes hastalarda femoral çiviler etrafında çivi dibi problemleri yaşandı. Ancak hiç bir hastada tedavi tamamlanmadan fiksatörün çıkartılmasına gerek duyulmadı.

Ortalama izleme süresi 15,6 aydı (12-29 ay). Matta ve ark. (13) kriterlerine göre hastaların değerlendirilmesi Tablo 1 ve Tablo 2'de gösterilmiştir. Tablo 2'den anlaşılacağı gibi en iyi sonuçlar anterior kolon kırıklarında alınmıştır. Kontroller içerisinde hiç bir hastada femur başı avaküler nekrozu görülmemiştir.

## Tartışma

Bu çalışmada tedavi edilen tüm hastalardaki kırıklar, ileri derecede ayrılma gösteriyorlardı. Ayırca sekiz hastada (%57) ek olarak merkezi çıkık hali de vardı.

Bu şekildeki kırık-çıkıkların tedavisi oldukça güçtür(3,19). Oluşabilecek geç komplikasyonların önlenmesinde eklemin uygunluğunun temini çok önemlidir (8,8,12,13).

Yük taşıyan çıtının etkilenmediği kırıklar konservatif olarak tedavi edilebilirken, yük taşıyan çatının etkilendiği kırıklar sıklıkla cerrahi tedavi gerektirirler (12,13). Pek çok yazar ileri derece ayrılmış asetabulum kırıklarında açık redüksiyon ve internal tespiti tavsiye eder(2,4,9,11,13, 14,16,17,20). Ancak asetabulum ve pelvisin karışık anatomisi bu tip kırıkların açık redüksiyonuna bir takım kısıtlanmalar getirmektedir. Açık redüksiyon teknik olarak zordur, ameliyat sırasında fazla miktarda kanama olur, enfeksiyon ve heterotopik kemik oluşumu ciddi ameliyat sonrası komplikasyonlardır(5,9,14,16,19).

Asetabulum kırıklarında eksternal fiksatör tedavisi artrodiastasis ilkesine duyanmaktadır(6,18,19). Eksternal fiksatör eklem üzerinde sürekli iliofemoral traksiyon

**Tablo 1 :** Hastaların klinik ve radyografik değerlendirilmesi

| | **Klinik** | **Radyografik** |
|---|---|---|
| Çok iyi | 5 (%35,7) | 3 (%21,4) |
| İyi | 5 (%35,7) | 7 (%50) |
| Orta | 3 (%21,4) | 3 (%21,4) |
| Kötü | 1 (%7,2) | 1 (%7,2) |
| Toplam | 14 | 14 |

**Tablo 2 :** Kırık tiplerine göre değerlendirme bulgularının karışlaştırılması

| | ***Klinik değerlendirme*** | | | | ***Radyografik eğerlendirme*** | | | |
|---|---|---|---|---|---|---|---|---|
| ***Kırık tipi*** | **Çok iyi** | **iyi** | **orta** | **kötü** | **Çok iyi** | **iyi** | **orta** | **kötü** |
| Anterior kolon *(n=5)* | 1 | 4 | - | - | 1 | 4 | - | - |
| Her iki kolon *(n=5)* | 2 | - | 2 | 1 | - | 1 | 3 | 1 |
| T şekilli kırık *(n=4)* | 2 | 1 | 1 | - | 2 | 1 | 1 | - |

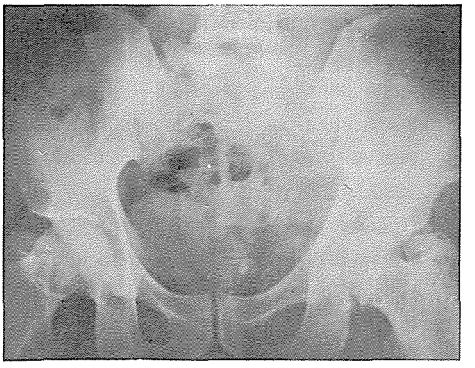

*Şekil 1: 37 yaşında erkek hastada trafik kazası neticesinde sol asetabulumda ileri derecede ayrılmış asetabulum kırığı ve merkezi çıkık.*

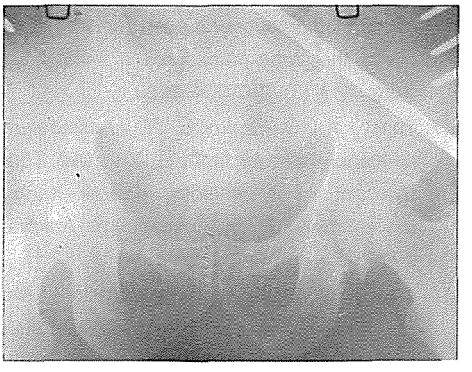

*Şekil 2: Aynı hastanın ameliyat sonrası grfisi*

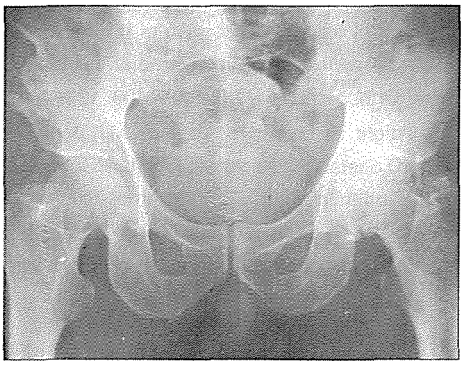

*Şekil 3: Şekil 1-2'deki hastanın 23. aydaki son kontrol grafisi, avasküler nekroz veya eklemde belgirgin bozulmaya ait bulgu yok.*

uygular. Teknik olarak kolay uygulanır ve ciddi bir komplikasyonu yoktur. Ayrıca beraberinde görülebilen pelvis kırıklarında kanamayı kontrol altına alması ve pelvik ağrıyı azaltması da diğer avantajlardır (1,19). Vaatainen ve Makela(19) eksternal fiksasyonu özellikle açık dredüksiyonun kontrendike yada komplike olabileceği olgularda tavsiye etmektedir.

Konservatif tedavinin uzun süresi, sıklıkla redüksiyonun başarısız olması, açık redüksiyonun ise tekniğinin zor ve komplikasyonlarının önemli olması gibi nedenler, eksternal fiksasyonu asetabulum kırıklarının tedavisinde alternatif bir yaklaşımı yapmıştır. Ancak eksternal fiksatörler mutlaka 6 hafta sonunda çıkarılmalı ve etkin bir fizik tedavi işlemlerine başlanmalıdır. Bununla birlikte kapalı redüksiyon ve eksternal fiksasyona rağmen yeterli redüksiyon elde edilemeyen hastalarda açık redüksiyon ve internal tespitten kaçınılmamalıdır.

Sonuç olarak özellikle merkezi çıkıkla birlikte olan ileri derecede ayrılmış asetabulum kırıklarının tedavisinde eksternal fiksasyon uygun olgularda alternatif bir tedavi yaklaşımıdır. Selçuk tipi eksternal fiksatör ile tedavisi güç bu tip kırıkların tedavisinde başarılı klinik ve radyografik sonuçlar elde edilmiştir.

## Kaynaklar


1. Arazi M, Tarakçıoğlu N, Kutlu A, Mutlu M: Stabil olmayan pelvis kırıklarının tedavisinde Selçuk tipi pelvis eksternal fiksatör uygulamaları, (Klinik ve biyomekanik çalışma), Acta Orthop. Traumatol. Turc., 29: 299-305, 1995.
2. Aşık M, Baştürk S, Akpınar S, Taşer Ö, Akalın Y: Asetabulum kırıklarının cerrahi tedavisinde insizyon seçimi. Acta Orthop

Traumatol Turc. 28:: 81-6, 1994.

3. Ege R. Travmatoloji. Kırıklar ve Eklem Yaralanmaları 4. baskı, cilt 2. sayfa: 1268-97, Kadıoğlu matb. Ankara, 1989.
4. Ergün M. Türk CY, Tuncel M, Baktır A, Kabak Ş, Karakaş ES: Asetabulum kırıklarının konservatif ve cerrahi tedavisi. Artroplasti Artroskopik Cerrahi Derg. 6 (11): 47-51, 1995.
5. Goulet JA, Bray TJ: Complex acetabulur fractures. Clin Orthop. 240: 9-19, 1989.
6. Gülşen M, Karakaş, ES: Çok amaçlı eksternal fiksatör: I (tınıtım ve uzun kemik kırıklarındaki mekanik verim). Ort Travm Reh Derg, 2(1): 8-15 (1988).
7. Heeg M, Oostvogel HJ, Klasen HJ: Conservative treatment of acetabular fractures. The role of the weightbearing dome and anatomic reduction in the ultimate results. J Trauma. 27: 555-9, 1987.
8. Heeg M, Otter N, Klasen HJ: Anterior column fractures of the acetabulum. J Bone Joint Surg. 74-B: 554-7, 1992.
9. Hofmann AA, Dahl CP, Wyatt RWB: Experience with acetabuar fractures. J Trauma. 24 (8): 750-2, 1984.
10. Judet R, Judet W, Letournel E: Fractures of the acetabulum: classification and surgical approaches for open reduction. J Bone Joint sug. 46-A (8): 1615-46, 1964.
11. Letournel E: Diagnosis and treatment of nonunions and malunions of acetabular fractures. Orthop Clin North Am. 21 (4): 769-88 1990.
12. Matta JM, Anderson LM, Eptein HC, Hendricks P: Fractures of the acetabulum (A retrospective analysis). Clin Orthop. 205: 230-40, 1986.
13. Matta JM, Mehne DK, Roffi R: Fractures of the acetabulum (Early results of a prospective study). Clin Orthop. 205:241-50, 1986.
14. Oransky M, Sanguinetti C: Surgical treatment of displaced acetabular fractures: results of 50 consecutive cases. J Orthop Trauma. 7 (1): 28-32, 1993.
15. Pennal GF, Davidson J, Garside H, Plewes J: Results of treatment of acetabular fractures. Clin Orthop. 151: 115-23, 1980.
16. Routt MLC, Swiontkowski MF: Operative treatment of complex acetabulur fractures (Combined anterior and posterior exposures during the same procedure). J. Bone Joint Surg. 72-A (6): 897-904, 1990.
17. Tacal T, Özyürekoğlu T: Asetabulum kırıklarının cerrahi tedavisi. XIV. Milli Türk Ortopedi ve Travmatoloji Kongre Kitabı, sayfa: 368-70, Bizim büro basımevi, Ankara, 1996.
18. Trivella G, Saleh M: Arthrodiatasis of the hip (in) Arthrodiatasis (Articulated joint distraction), Orthofix operative manuals. pp:3-13.
19. Vaatainen U, Makela A: Treatment of a centrol fracture-dislocation of the hip using external fixation with iliofemoral distraction. J Orthop Trauma. 7 (5): 397-403, 1994.
20. Wright R, Barrett K, Christie MJ, Johnson KD acetabulur fractures: long-term follow-up of open reduction and internal fixation. J Orthop Trauma. 8 (5): 397-403, 1994.

# BÖLÜM - IV

## EKSTERNAL FİKSATÖR

## KISIM - 4

# ASETABULUM KIRIKLARINDA EKSTERNAL FİKSATÖR İLE REDÜKSİYON

Mahmut KARAMEHMETOĞLU*, Şeref TÜREL** Hacı KUTLU**, Anite Ülküm

**Özet**

SSK İstanbul Eğitim Hastanesi II. Ortopedi ve Travmatoloji Kliniği'nde 1992-1996 yılları arasında asetabulum santral kırıklı çıkığı ve posterior çıkıkla birlikte olan kırıklarda çok amaçlı fiksatör ile redüksiyonu ve redüksiyon sonrası traksiyonu yapılan 13 hastanın takibi yapıldı. Açık veya kapalı redüksiyon yapılan hastalarımıza ameliyat sonrası pelvipedalik alçı veya iskelet traksiyonu yerine çok amaçlı fiksatörler yardımı ile distraksiyon uyguladık. Her iki iliak kanat ve femur trokanter bölgesinden geçirilen 3'er adet yivli Steinman'a üçgen oluşturacak şekilde eksternal fiksatörler tesbit edildi. Distraksiyon hergün artırılarak femur başı asetabulum içinde normal konumuna getirilmeye çalışıldı. En uzun 4 yıl en kısa 10 ay takibi olan hastalarımızın ortamala izleme süresi 2,7 yıldır. Redüksiyondan 2-3 hafta sonra gerektiğinde mobilizasyonu sağlaması yönünden eksternal fiksatör ile tesbit asetabulum kırıklarında uygulanabilir bir metotdur.

**Giriş**

Asetabulum kırıkları femur basının asetabulumun içine travmadan dolayı yaptığı basınc ile oluşurlar. Trokanter bölgesine direkt travma veya dashboard yaralanma gibi endirek travma şeklinde oluşan gücün geliş yönü ve şiddeti kırığın şeklini belirler. Asetabulum kırıkları major kırklardır. Nadir olması, sınıflamasındaki karışıklıklar ve tedavisindeki zorluklar nedini ile onu tedavi eden cerrah için her zaman sorundur. Biz bu çalışmamızda eksternal fiksatörler yardımı ile asetambulum kırıklarının tedavisinde edindiğimiz deneyimi sunacağız.

**Hastalar ve Yöntem**

SSK İstanbul Eğitim Hastanesi II. Ortopedi ve Travmatoloji Kliniğinde 1992-1996 yılları arasında 34 hasta asetabulum kırığı teşhisi ile tedavi altına alındı, bunlardan 13 hastanın asetabulum kırığı teşhisi ile tedavi altına alındı, bunlardan 13 hastanın asetabulum kırığı eksternal fiksatör yardımı ile tedavi edildi. Hastalarımızın en

* SSK İstanbul Eğitim Hast. II. ort. Klin. Şef Yrd.., ** Asistanı

genç 35 en yaşlı 62 olmak üzere ortalama yaşı 49 idi. 10'u trafik kazası 3'ü yüksekten düşme öyküsü ile başvuran hastalarımızın 6'sında tibia, femur kırığı sıklıkla görülmekle birlikte multipi yaralanma vardı. Cerrahi tedaviye genel durumu uygun olmayan veya konservatif tedavi endikasyonu konan 9 hasta ile posterior duvar kırığı ile birlikte travmatik posterior çıkığı mevcut olan 4 hastanın açık redüksiyon vida ile tesbit ameliyatından sonra tedavisi fiksatör ile devam ettirildi. Konservatif tedavi endikasyonu konan 9 hastanın 5'i multipi kırık veya genel durum bozukluğu nediniyle cerrahi girişim yapılamadığı için konservatif olarak izlendi. Hastalarımızın kırık tiplerinin sınıflamasında Müller'in komprehansif sınıflaması kullınlıd(4). Ameliyat öncesi grafilerin değerlendirilmesi sonucu hastalarımızn 5'i posterior çıkıkla birlikte posterior duvar ve kolon kırığı (tip A1,A2,),3'ü Transvers kırık (tip BI), 4'ü T kırık (tip B2), 2'si her iki kolon kırığı olarak değerlendirildi. Hastalarımızın grafik olarak değerlendirilmesinde anteropostorior, obturator oblik, iliak oblik grafileri ve (transportu mümkün olanların) komputerize tomografileri çekildi. Cerrahi olarak açık redüksiyon ve internal tesbit yapılan kırıklarda anatomik redüksiyon fiksatör ile devam ettirildi. Hastalar genel anastezi altında hazırlandı, her iki iliak kanattan ve femur trokanter bölgesinden 3'er adet yivli steinman çivisi geçirlid. Bunlara üçgen oluşturacak tarzda çok amaçlı eksternal fiksatörler tesbit edildi. Aralıklı grafik kontrollar yardımı ile femur başı laterale ve distale distrakte edildi. Hastalar ortalama 3 hafta sonra koltuk değenekleri ile mobilize edilmeye çalışıldı. Fiksatörler kırık kaynamasına göre 6 ile 12 haftada çıkarıldı. 2 hastamızda travma esnasında oluşan peroneal sinir paralizisi vardı, 1 hastamızda gelişen yüzeysel çivi dibi enfeksiyonu tedavi ile iyilieşti. En uzun 4 yıl en kısa 8 ay izlenen hastalarımızın ortalama izleme süresi 2,3 yıldır. Hastalarımızın yapılan son kontrollarında Harris skoruna göre 4 hastamızın ortalama izleme süresi 2,3 yıldır. Hastalarımızın yapılan son kontrollarında Harris skoruna göre 4 hastanın kötü (%30), 2 hastanın orta (%15), 3 hastanın iyi (%23), 4 hastanın çok iyi (%30) kalça fonksiyonları olduğu tesbit edildi.

**Tartışma**

Teorik olarak alt ekstremite eklem içi kırıklarında olduğu gibi deplase asetabulum kırıklarıda anatomik olarak redükte edilmeli, stabil olarak fikse edilmeli ve erken hareket verilmelidir. Eğer eklemin uyumu sağlanamazsa artroz veya posteromedial duvar defekti emvcut ise posterior çıkıkla karakterize instabilite kaçınılmaz olacaktır(5,7). Konservatif ve cerrahi tedavi endikasyonları şu kelide özetlenebilir(7).

**Konservatif tedavi:**

1- Deplase olmayan veya Minimal deplase kırıklar

2- Sekonder uyum gösteren kırıklar

**Cerrahi tedavi :**

1- İnstabilite (tekrarlayan çıkığa neden olabilecek ön veya arka duvar-kolon kırığı)

2- Eklem uyumsuzluğu (özellikle eklem yük binme alanını etkileyen kırıklar)

3- Eklem içi kemik fragmanı

4- Deplase femur başı kırığı

5- Yumuşak doku interpozisyonu

Hastanın genel durumuda konservatif veya cerrahi seçimde rol oynar. Çok osteoporotik ve genel durumu cerrahi işleme uygun olmayan yaşlı hastalar konservatif olarak tedavi edilmelidir(6). Yetersiz cerrahi deneyim ve cerrahi ekipman eksikliğide tedavi seçiminde önemli rol oynar. İki ayrı kesi ile veya genişletilmiş ilio-femoral ensizyonlarla ameliyat edilen parçalı T veya iki kolon kırıklarında otörler; deneyim ve ekipman eksikliği olan merkezlerde hastaya müdahalenin faydadan çok zarar getireceğine işaret etmektedirler(2). KONSERVATİF TEDAVİYE KARAR Verilen hastalar yatak istirahatı, pelvipedilaki alçı, femur distalinden uzunlamasına traksiyon veya hem femur distalinden uzunlamasına hemde trokanter bölgesinden laterale kombine edilen traksiyon ile tedavi edilirler. Tedavi süresi kırığın şekline göre 6 ile 12 ay arası devam edebilir. Biz eksternal fiksatörlerimizi en erken 6 en geç 12 haftada, ortalama 9,5 haftada çıkardık. Aralıklı grafik kontrollar yaparak eğer femur başında kensantrik redüksiyon elde edilememiş ise fiksatörün somunları çevrilerek femur başı distale ve laterale distrakte edildi. Bu işleme rağmen kontsantrik redüksiyon sağlanamayan 4 hastamızda cerrahi tedaviye genel durum bozukluğu nedeniyle geçemedik. Esasen bu hastalarımızda cerrahi endikasyon başlangıç itibariylede mevcuttu. Bu hastalarımızda sonuç kötü olarak değerlendirildi. Son kontrollarımızda topallama, hareket kısıtlığı ve grafik olarak artrozik gelişme mevcuttu. Matta ve Tile instabiliteye neden olan duvar kırıklarının ve femur başının asetabulum yük binme alanın altına olmadığı non-konsantrik redüksiyonun mutlaka cerrahi olarak tedavi edilmesini önermektedirler(3,7) çok iyi sonuç aldığımız 4 hastada ameliyat öncesi asetabulumun yük binme alanını sağlam,

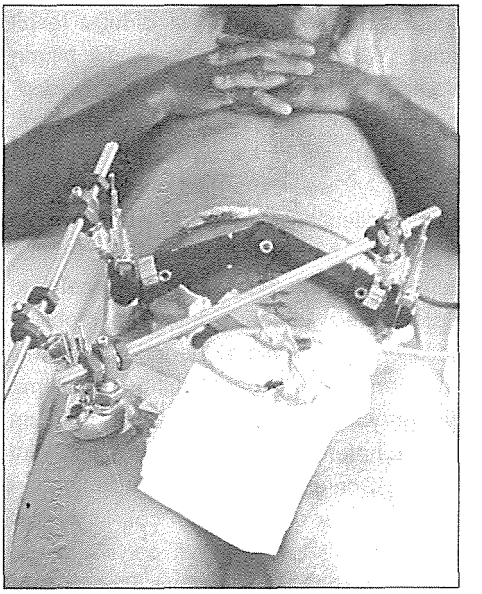

***Şekil1:*** *Asetabulum kırığı: Fiksatörler yardımı ile laterale ve distale distraksiyon*

***Şekil 2:*** *Asetabulum sontral luksasyan kırığı*

***Şekil 3:*** *Fiksatör ile distaksiyon sonrası grafik görünüm.*

deplasman derecesinin az olduğu tesbit edildi. Yazarlar asetabulumun yük binme alanında 3 mm.den daha fazla deplasmanın tabul edilemiyeceğini, yük binme alanı dışındaki kırıklarda baş-asetabulum uyumu iyi ise daha fazla deplasmanın kabul edilebileceğine işaret etmektedirler (1,3). 3. haftada hastalarımızı koltuk değnekleri ile ayağa kaldırmaya çalıştık. Hastalarımız günde birkaç kez mobilize edildiler. Çok iyi olarak değerlendirdiğimiz hastalarımızda hareket kısıtlığı, topallama ve ağrı yoktu ve grafilerindeki eklem uyum iyi olup heteropik kemik oluşumuda mevcut değildi. Sonuç olarak asetabulum kırıkları tedavi öncesi grafik olarak çok iyi değerlendirilmeli, konservatif ve cerrahi tedavi kriterlerine dikkat edilmeli ve özellikle cerrahi tedavi gerektiren olgularda konservatif kalınmamalıdır. Bizim uyguladığımız eksternal fiksatör ile redüksiyon ve takip metodu da asetabulum kırıklarında tedavinin bir alternatifi olabilir.

## Kaynaklar


1. Judet, R, Judet, J. and Letournel, E.: Fractures of the acetabulum. Clasification and surgical approach for open reduction. J. Bone Joint Surg., 46-A: 1615, 1964.
2. Letournel E.: Acetabular fractures: Classification and management. Clin. Orthop., 151:81, 1980.
3. Matta J., and merritt, P. Displaced acetabular fractures. Clin. Orthop, 230:83, 1989.
4. Müller, M.E., Nazarian, S., Koch, P. and Schatzker, J.,: The Comprehensive Classification of Fracture of Long Bones. Berlin, Springer-Verlag, 1990.
5. Ruesch, PD., Holdener, H., Claramitaro, M., Mast, J.: A prospective study of surgically treated acetabular fractures. Clin. Orthop. 305:38, 1994.
6. Spencer, R.F.: Acetabular fractures in older patient. J. Bone Joint Surg. 71B:774, 1989.
7. Tile, M.: Fractures of the Pelvis and Acetabulum, Baltimore, Willams & Wilkins, 1995.

# BÖLÜM - IV

## EKSTERNAL FİKSATÖR

## KISIM - 5

# UZUN KEMİK KIRIKLARINDA KAPALI EKSTERNAL TESPİT UYGULAMALARININ SONUÇLARI

Osman AYNACI*, Çetin ÖNDER**, Celal BAKİ**, Hafız AYDIN***

Kliniğimizde 1992-1996 yılları arasında 32 hastanın 38 uzun kemik cisim veya cisime yakın parçalı kırıklı, internal tespitle yeterli tespit sağlanamayacak ve genel durumu ile ilgili sorunları olan hastalar eksternal tespit uygulandı. Ortalam 22 aylık izleme sonucunda kapalı eksternal tespit uygulanan hastaların biri hariç hepsinde kırıkların kaynadığı ve fonksiyonel sonuçların iyi olduğu belirlendi.

### Giriş

Eksternal fiksasyon, kemiğe perkütan olarak yerleştirilen çivilerin dışarıdan bir çerçeveye bağlanması ile kemik parçalarının veya tüm kemiğin tespit edilmesi yöntemidir(1). Kırık yeri fizyolojisini bozmamak ve kırık yerinde cerrahi girişime ait komplikasyonlar yaratmamak amacıyla eksternal tespit son zamanlarda yaygın olarak tercih edilmeye başlanmıştır(2). Eksternal tespit; multipl kapalı kırıklı, multitravmalı hastalar, parçalı kırıklı ve genel durumu ile ilgili sorunları(2) nedeniyle kapalı eksternal tespit uygulanan hastalarımız için endikasyon olarak belirlendi.

### Materyal Metod

1992-1996 yılları arasında ortalama yaşları 33.2 (17-65) olan toplam 32 hastanın (21 erkek, 11 bayan) 38 uzun kemik cisim veya cisime yakın kırığı kapalı eksternal tespit ile tedavi edildi. Hastalarımızda 25 femur, 10 tibia, 3 humerus kırığı mevcuttu. Tespit için 14 ilizarov eksternal tespiti, 24 tek düzlemde eksternal tespit uygulandı.

Hastalarımız multitravmalı, parçalı kırıklı veya genel durumu ile ilgili sorunları olan hastalardı. Hastaların çoğu (%88) bir süre iskelet traksiyonu ile takip edildi. Dört hasta ilk 3 gün içinde, geri kalan hastalar ortalama 22 gün iskelet traksiyonu ile izlendikten sonra tesbit uygulanmıştır. Eksternal tespit uygulanırken röntgen veya skopi kullanıldı. Hastaların durumuna göre lokal (3 hasta), spinal (11 hasta) veya genel anestezi (18 hasta) tercih edildi. Ameliyat sonrası fizik tedavi ve rehabilitasyon uygulanarak hastalar ilk hafta içinde taburcu edildi. Proflatiktik antibiotik tedavisi 3-5 gün süreyle uygulanmıştır.

Ortalama izleme 22 ay (6 ay - 4 yıl)'dı.

* Karadeniz Teknik Üniv. Tıp Fak. ort. Trav. ABD, Uzman Dr., ** Prof, *** Yrd.Doç.

eksternal tespitlerin ortalama çıkarılma zamanı 5 ay (3-11 ay)'dı. Altı hastada gelişen çivi yolu enfeksiyonu nedeniyle eksternal tespitler planlanan zamandan erken çıkarıldı. Cerrahi tedaviye bağlı komplikasyon (damar-sinir zedelenmesi, orteomyelit v.s) görülmedi. Yanlızca bir humerus kırığında interpozisyona bağlı psödoartroz görüldü. Bu hastamıza da açık redüksiyon, internal tespit ve kemik greftleme uygulanarak kaynaması sağlandı. Aynı tarafta femur ve tibia kırığı olan bir hastamızın ameliyat öncesi, ilizarov eksternal tespiti uygulanmış ameliyat sonrası ve eksternal tespit çıkarılmış durum Şekil 1 ve Şekil 2'de, aynı hastanın eksternal tespit ile fonksiyonel sonucu resim 3'te görülmektedir. Tüm hastalarımızın izlenmelerinde tedavi gerektirecek kadar ekstremite eşitsizliği olmadı ve fonksiyonel sonuçlar iyi olarak değerlendirildi.

## Tartışma

Kırık iyileşmesi kırığın olduğu an başlar ve olgun, organize kemik doku ile kırık uçlar bütünleşinceye kadar devam eder. Kırık sonrası oluşan kırık hematomu kırık iyileşme dönemlerinden ilkini oluşturduğundan çok önemli olup aynı zamanda kırık uçlarının bir arada tutulmasına yardımcı olur(2). Bununla beraber açık kırıkların sorun olması yanlız kırığa komşu olan yaradan kırık iyileşmesinde önemli olan kırık hematomunun dışarıya akması değil dışarıdaki mikroroganizmaların yaradan içeri girerek kırık çevresinde kanlı ortama yerleşmesi ve enfeksiyon yapmasıdır(3). Bunun sonucunda kırık iyileşmesi gecikir veya hiç olmaz. Uygun endikasyonlarda uyguladığımız kapalı eksternal tespitlerle kapalı olan kırığı açık kırık haline getirmeyerek daha düşük enfeksiyon aranı ve kaynamada son derece önemli olan kırık hematomunu da korumuş

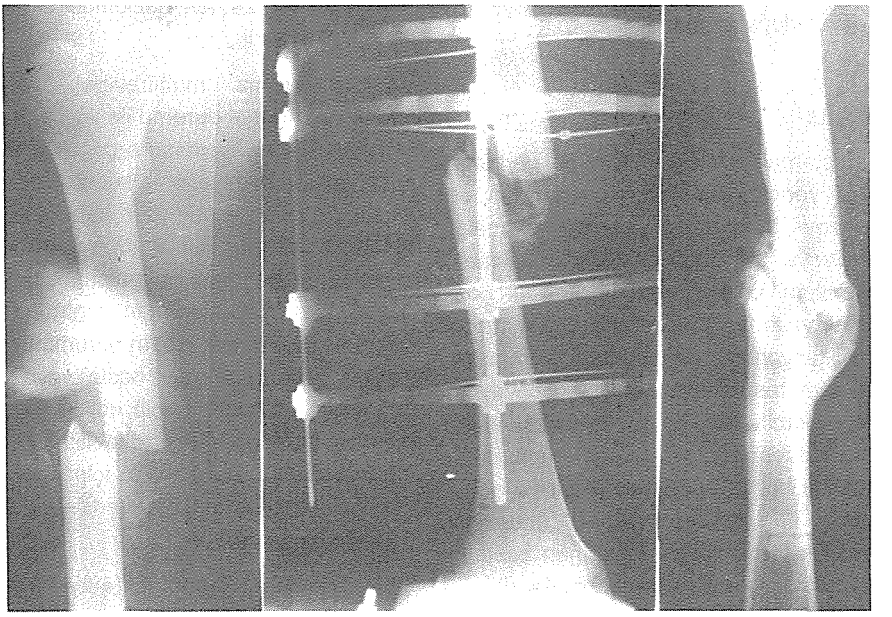

***Şekil 1:*** *Femur cisim kırıklı hastanın ameliyat öncesi, sonrası ve tespit çıkarılmış hali.*

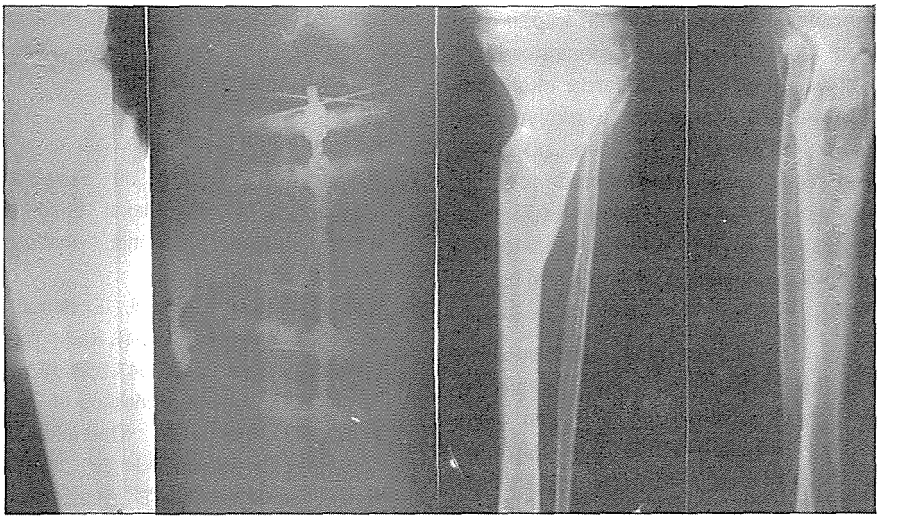

*Şekil 2: Aynı Hastanın tibia proksimal bölge kırığının ameliyat öncesi, sonrası ve tespit çıkarılmaş hali*

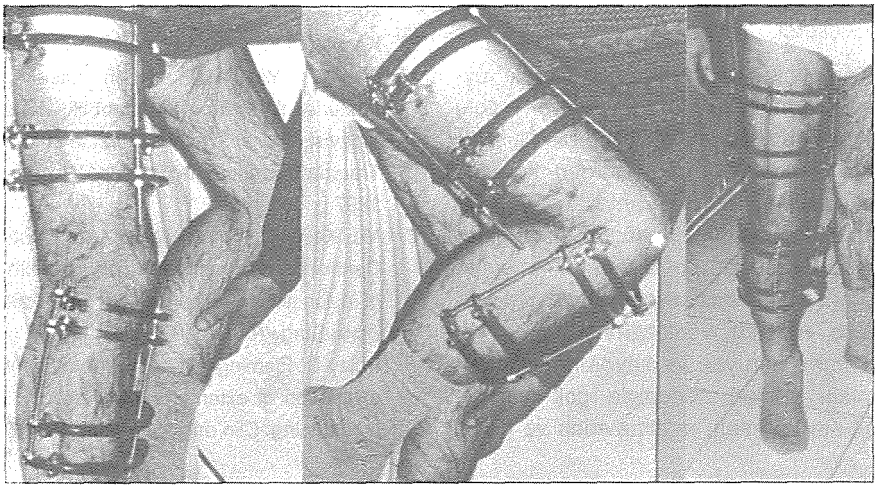

***Şekil 3:*** *Şekil 1 ve Şekil 2'de aynı tarafta femur ve tibia kırığı olan hastamızın ilizarov eksternal tespitili hali görülmektedir.*

oldu. Aynı zamanda korunmuş yumuşak doku ve kemik vaskülaritesi, internal tespit için periostun sıyrılmaması, daha az antiboitk kullanımı ve daha kısa cerrahi süresi sağladık.

Son yıllarda ilizarov tip eksternal tespit kullanımı gittikçe artmakta ve kapalı olarak ta yaygın olarak uygulanmaktadır(4,5). ilizarov tipi sirküler eksternal tespitlerde "olive"li K-telleri ve kontrollu gerilme

sağlanması bir dereceye kadar kapalı olarak bu amacın gerçekleşmesini sağlamaktır(4). Yapılan çalışmalarda eksternal tespitin fragmanlar arasında aksiyel hareketlere izin verdiğini(6) ve bu mikrohareketlerin kırık iyileşmesinde olumlu rolünü olduğu kabul edilmektedir(7). Biz tespit için 14 (%37) ilizarov eksternal tesbiti ve 24 (%63) tek düzlemde eksternal tespiti kullandık.

Çok değişik oranlar bildirilmesine rağmen kaynaklarda çivi yolu enfeksiyonu %10 olarak geçmektedir(2). Bizim hastalarımızın 6'sında (%16) çivi yolu enfeksiyonu tespit ettik, çivilerin daha erken çıkarılması, yara bakımı ve antibiotik tedavisi ile kontrol altına alındı. Bu hastalar; hastane ortamından uzak, sosyo ekonomik durumu kötü ve entellektüel düzeyi düşük olan kişilerdi.

Kapalı kırıklarda kapalı olarak uyguladığımız eksternal tespitler çivi yolu enfeksiyonu, pansuman problemi, yer işgali, radyoskopi veya röntgen kontrolu gerektirmesi gibi dezavantajları yanında ameliyat süresinin kısalığı, tespit materyalini çıkarırken cerrahi gerektirmeyen, fizik tedavi rehabilitisayonun kolaylığı, eklemlere hareket verilebilmesi, kırık hematomunu koruyan ve kaynamayı artıran avantajlı yönleri nedeniyle çok parçalı, tespit sorunu olan, multitravmalı ve genel durumu ile ilgili sorunları olan hastalarda oldukça uygun bir yöntem olacağı düşüncesindeyiz.

## Kaynaklar


1. Gülşen M: Travmatolojide eksternal fixasyon. XIII. Akif Sakir Şakar Günleri (Eksternal fiksatörler). Damla matbaacılık, İstanbul. 85-102, 1995.
2. Ege R: Kırık iyileşmesi. Eksternal fiksasyon. Travmatoloji (Cilt-1). Kağıoğlu matbaacılık, Ankara. 26-61, 347-353, 1989.
3. Russel TA: General prenciples of fracture treatment. Campbell's Operative Orthopaedics (Crenshaw A.H Ed). St. Louis. Mosby Year Book, 768-784, 1992.
4. Aktuğlu K, Önçağ H, Kara S: Tibia plato ve üst uç kırıklarının ilzarov yöntemi ile tedavisi. Artroplasti Artroskopik cerrahi. 9: 46-49, 1989.
5. Kapukaya A, Arslan H, Necmioğlu S, Kandiya E: Yaşlılarda oluşan kapalı tibia fraktürlerinin ilizarov ekstrenal fiksatörler ile tedavisi. Ulusal Travma (Turkısh Journal of Trauma & Emergency Surgery). 2: 114-118, 1997.
6. Mc Kellop H, Hoffman R, Sarmiento A: Control of motion of tibial fractures with use of a fonctional brace an external fixator. J Bone Surg. 75A: 1019-1025, 1993.
7. Paley D, Fleming B, Catagni M: Mechanical evaluation of external fixators used in limb lengthening. Clin orthop. 250: 50-57, 1990.

# BÖLÜM - IV

## EKSTERNAL FİKSATÖR

## KISIM - 6

# ILIZAROV VE GİRGİNA TİPİ EKSTERNEL FİKSATÖRLERDE UZATMA İNDEKS DEĞERLENDİRİLMESİ

R. G. USTAOĞLU*, Z. S. SERTÖZ*

Alt ekstremite eşitsizliği hasta populasyonumuzda önemini koruyan sosyomedikal bir sorundur. Polio aşısının kullanıma geçmesi ve titizlikle yapılan aşılama programlarına rağmen poliomyelitin eradike olduğu söylenemez. Bu sebeple ekstremite kısalğının teylojisinde halen en büyük grubu oluşturmaktadır. Ekstremite eşitsizliğinin etyolojisinde halen en büyük grubu oluşturmaktadır. Ekstremite eşitsizliğinin etyolojisinde poliomyelit, serebral palsi, periferik sinir yaralanmaları gibi paralitik etkenlerin yanısıra doğumsal ve gelişimsel anomaliler, enfeksiyonlar, büyümeyi uyaran kırıklar yada durduran epifiz plağı yaralanmaları sayılabilir. Kısalık farkı tesbit edilirken; kısa tarafta ayak altına ölçülü takoz koymak, mezura ile SİAS ve/veya göbek ile iç malleol arasını ölçmek yada en güvenilir yöntem olan ölçülü grafilerdir. (orthorongtgenogram)

Klinik olarak 2 cm.'den az olan kısalıklar pelvik tilt ile kompanse edilebilir. Gerekli durumlarda taban yükseltilmesi gibi yöntemlerle desteklenir. 18 cm.'nin üzerindeki kısalıklarda ise amputasyon ve protez uygulaması tercih edilir. Ekstremite kısalıklarında yaklaşım; uzun tarafın kısaltılması yada kısa tarafın uzatılması ve iki yöntemin kombinasyonu olarak özetlenebilir.

Uzatma Yöntemleri

1) Büyüme uyarılması ile
   a) A V fistül.
   b) Subepifizeal yabancı cisim implantasyonu.
   c) Periostal sıyırma ve rezeksiyonu.
   d) Sempatektomi.
2) Mekanik yöntemlerle uzatma.
   a) Kortikotomi, kademeli "Kompresyon-distraksiyon" (Kallotazis)
   b) Osteotomi ile ani distraksiyon, araya kemik grefti imlantasyonu

**Materyal ve Metod**

İzmir Dr. Behçet Uz Çocuk Hastanesi Ortopedi ve Travmatoloji kliniğinde 1986-1996 yılları arasında çeşitli nedenlerle

* Dr. Behçet Uz Çocuk Hastanesi Ortopedi ve Travmatoloji Kliniği, İzmir.

uzatma ameliyatı uygulanmış 112 hasta bu çalışmada değerlendirildi. Olgularımızdaki ortalama kısalık 5.45 cm. (3.5-7) idi. Hastalarımızada her seferinde ortalama 4.78 cm. (3.5-6 cm.) uzatma sağlandı. Uzatma yönteminde Girgin, İlizarov, (ECS) Ortorfiks tipi eksternal fiksetörler kullanılarak Anderson, kallotazis ve iki vakamızda transiliak uzatma yöntemleri uygulanmıştır. Araştırmamızın amacı kallotazis yönteminde kullanılan Girgin ve İlizarov itip eksternal fiksatörlerle uygulanan uzatma yönteminde uzatma indeksini (gün/cm) değerlendirmekti.

## Tartışma ve Sonuçlar

Araştırmamızın temelini oluşturan 22 olgu 13'üne (1. grup) İlizarov tipi ve 9'unda da (2. grup) Girgin tipi eksternal fiksatör kullanılmıştır. 1. grupta uzatma indeksi; 1cm./45.4 gün, 2. grupta ise 1cm./52.27 gün olarak saptanmıştır.

| Cihaz | Olgu | Uzatma İndeksi |
|---|---|---|
| ECS | 13 | 1 cm./45.4 gün |
| GİRGİN | 9 | 1 cm./52.2 gün |

## Kaynaklar


1. Barry, K., Mc Manu, F., Obrien, T.: leg lengthenin by the transiliac method, J.B.J.S., 1992, 74-B, pp.: 275-278.
2. Girgin, O.: Milli Türk Ortopedi ve Travmatoloji kongre kitabı, Bursa 1986, S: 174-176.
3. Poley, D.: Current tecniques of the limp lengthening. J.B.J.S., 1988, 8: 73-8.

# BÖLÜM - IV

## EKSTERNAL FİKSATÖR

## KISIM - 7

## 846 UZATMANIN İNCELENMESİ

O. GİRGİN*, C. KOŞAY**, S. TURAN***

Ankara Numune Hastanesi 1. Ortopedi ve Travmatoloji Kliniğinde 1979-1995 yılları arasında yapılmış olan 846 uzatma ve sonuçları incelenmiştir. Uzatma yapılan kemiklerin anatomik lokalizasyonu ve sayıları şu şekildedir: Tibia (619), femur (183), önkol (16), humerus (7), metakarp (9), önkol ampute güdük. (1), tibia ampute güdük (1), ayak-tarsi (5), kalkaneus (2), metatars (1), mandibula (27. Uzatma işlemleri için İlizarov tipi sirküler, bilateral uniplanar, unilateral, unilateral mini olmak üzere çeşitli tipte eksternal fiksatörler kullanılmıştır. Çalışmada çeşitli etyoloji ve endikasyonları olan bu hastalardaki yaptığımız uzatma işlemleri incelenmiştir.

### Giriş

İlk olarak 1912 yılında Ombredanne tarafından yapılmaya başlanan eksternal fiksatörlerle kemik uzatmaları uzun yıllar sadece alt ekstremitede uygulanmıştır (12). Alt ekstermitedeki yaygın kullanımı sonrası elde edilen deneyim ve üst ekstremitede kullanılmaya başlanmasından sonra, eksternal fiksatörler yardımıyla yapılan bu uzatma girişimleri kalkaneus, metatars, metakarp, ampute güdük, mandibula gibi yerlerde kullanılmaya başlanmıştır(11). Ancak, bunlar ile ilgili yayınlar genellikle olgu sonumu şeklindedir(13). Bu retrospektif çalışmada, kliniğimizde yapılan çeşitli uzatma olgularından elde ettiğimiz deneyim gözden geçirilmektedir.

### Hastalar ve Metod

Ankara Numune Hastanesi 1. Ortopedi ve Travmatoloji Kliniğinde 1979-1995 yıllları arasında yapılan 846 kemik uzatması incelenmiştir. Hastaların yaş ortalaması 10.6 olup uzatma yapılan en küçük yaş 4 en büyük yaş ise 30 dur. Kliniğimizde, ilk olarak 1979 yılında tibia metafiz ve diafiz uzatmaları, 1980'de femur uzatmaları, 1983'de epifiz uzatmaları, 1985'de aynı kemiğin 1'den fazla uzatılması, 1989'da önkol ve humerus uzatmaları, 1991'de metakarp ve falanks uzatmaları, 1993'de ampute güdük uzatması ve ayak uzatmaları, 1994'de de kalkaneus uzatmaları (öne uzatma) yapılmaya başlanmıştır.

846 kemik uzatmasının anatomik

* Ankara Numune Has. 1. ortopedi ve Trav. Kl. Şefi, ** Uzmanı(., *** Başasistanı.

dağılımı 443 tibia, 143 femur, 193 tibia ve femur epifiz, (4'ü tibia distal epifiz,) 23 tibia ve femur metafiz, 16 önkol, 7 humerus, 9 metakarp, 1 önkol ampute güdük, 1 tibia ampute güdük, 5 ayak, 2 kalkaneus, 1 metatars, 2 mandibula şeklindedir.

Uzatma yaptığımız olguların etyolojileri şöyledir: 504 poliomiyelit sekeli, 171 doğmalık kısalık, 71 travma sekeli, 54 enfeksiyon sekeli ve 46 diğer (Tümor-yanık sekeli) nedenlerdir. 54 olguda aynı kemikte 1'den fazla uzatma yapılmıştır. (38 olguda 2 kez, 13 olguda 3 kez, 3 olguda 4 kez uzatma yapılmıştır.)

Uzatma işlemleri poliomiyeliti travma, enfeksiyon sekeli gibi olgularda ekstremite uzunluk farklarının eşitlenmesi; akondroplazi gibi orantısız veya orantılı cüceliklerde boy uzatması; aksiyel deformitenin eşlik ettiği bazı olgularda ise hem uzatma hem de deformite düzeltilmesi amacıyla yapılmıştır.

Tibia'da yapılmış olan ampute güdük uzatması olgusunda, diz altında protez kullanmasına olanak sağlamayan çok kısa bir güdük vardı. Uzatma, protez kullanmasını sağlamak amacıyla yapıldı. Benzer şekilde, kısa önkol güdüğü olan bir hastada protez kullanmasını sağlamak amacıyla güdük uzatması yapıldı.

Uzatma işlemleri için kemiğin özelliklerine göre değişik tipte eksternal fiksatörler kullanılmıştır. Tibiada bilateral üniplanar (Girgin tipi) ve sirküler (Ilizarov tipi), femurda unilateral ve sirküler, humerusta sirküler ve unilateral, önkolda önceleri sirküler, daha sonraları unilateral, metrakap ve metatarsta unilateral, ayak ve kalkaneusta Ilızarov tipi sirküler, ampute güdükklerde ise bilateral eksternal fiksatörleri kullanmaktayız.

## Sonuçlar

Hastalar kaynama sağlandıktan sonra en az 6 ay en çok 4 yıl izlem altında tutuldular. Kaynama indeksi uzatılan kemiğe ve kısalığın etyolojisine göre çok değişkenlik göstermektedir. Akondroplazi, poliomiyelit sekeli gibi olgularda kaynama indeksinin enfeksiyona bağlı kısalık ve doğmalık anomalilere göre daha iyi olduğu bulunmuştur. Olguların %60'ında, kaynama sağlanabilmesi için ek cerrahi girişim yapılarak otojen kemik grefti ve plak ile tespit gerekti.

Uzatma sonuçlarını değerlendirmek için alt ekstermitede femur ve tibia uzatmaları içni Faber ve ark'ları(4) tarafından oluşturulan kriterleri, üst ekstremite humerus için Cattaneo ve ark.'larının(2) oluşturmuş oldukları kriterleri kullandık. Sonuçların farklı etyolojilere göre farklılık gösterdiği, doğmalık anomali ve enfeksiyon sekeline bağlı kısalık ve deformite nedeniyle yapılan uzatmalarda sonuçların daha kötü olduğu, akondroplazi ve poliomiyeliti sekeli gibi olgularda yapılan olgularda ise daha başarılı sonuçlar alındığını gözledik.

En sık karşılaşılan komplikasyonlar çivi yolu enfeksiyonları, ödem, geçici paresteziler, eklem hareketlerinde geçici kısıtlılık gibi Velazquez ve ark'larınca(14) minör olarak belirtilen komplikasyonlardır.

## Tartışma

Tibia ve femur uzatmalarında elde edilen deneyim ve başarılı sonuçlar sonrasında uzatma yöntemlerini diğer kemik uzatmaları için de uygulamaya başladık. (5,6,7,8,9,10). Kliniğimizde ilk uzatma 1979 yılında tibia'da yapılmıştır. bundan ancak 10 yıl sonra önkol ve humerus, 12 yıl sonra

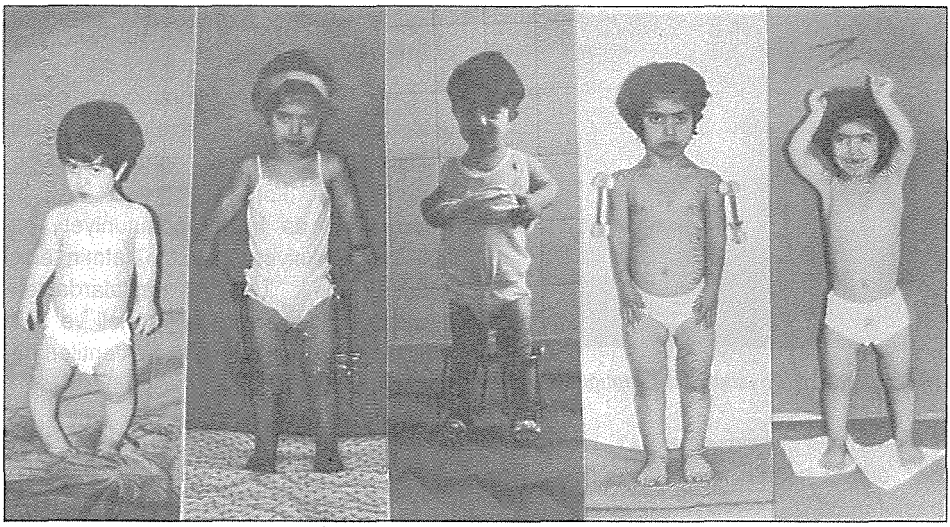

***Şekil 1:*** *Akondroplazili olguda yapılan tibia, femur ve humerus uzatmaları*

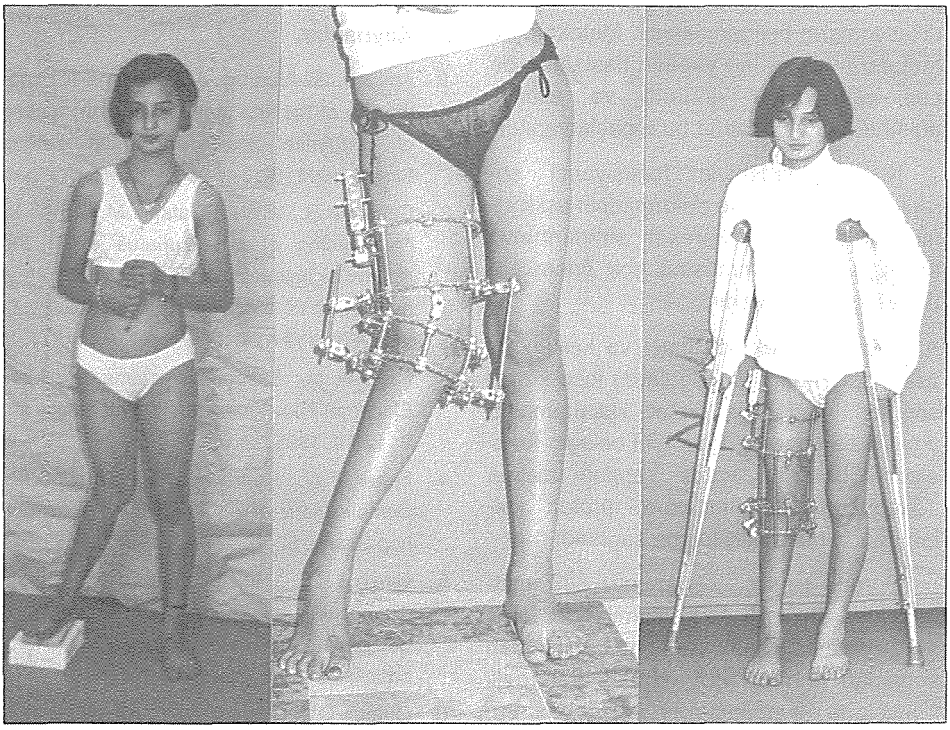

***Şekil 2:*** *Femur kısalığı ve açılanması olan olguda düzeltme ve uzatma*

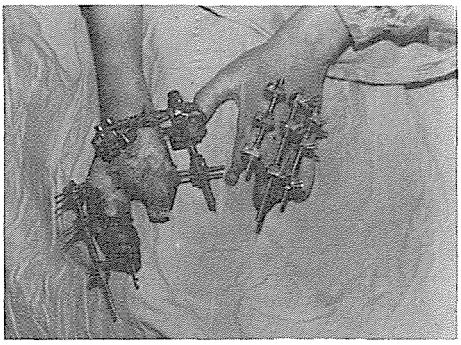

*Şekil 3: Metakarp uzatmaları yaptığımız olgu*

da diğer kemik uzatma girişimlerine başlanmıştır.

Femur, tibia, humerus dışında kalan ve literatürde nadir olarak rastlanan bölge uzatmalarında önemli sorunlardan biri endikasyonların belirlenmesidir. Metakarp ve metatars uzatmaları yapılan hastaların da asıl yakınmaları görüntü ve estekik açısındandı ve uzatma bu amaçla yapıldı.

Kısalık nedeniyle fonksiyonel sorunların az olduğu ve deformitenin eşlik etmediği olgularda hareket sınırlarınınve fonksiyonun korunmasına çok önem verilmesi gerekmektedir.

Ancak, güdük uzatması ve kalkaneus uzatması yaptığımız olgularda kısa kemik segmenti nedeniyle protez kullanamama veya kullanmada güçlük gibi belirgin fonksiyonel bozukluk vardı. Yapılan uzatma sonucunda, bu hastaların protez kullanımında belirgin iyileşme sağlandı.

Burada sunmuş olduğumuz 846 uzatma farkıl etyolojili, farklı kemiklerde farklı yöntem ve cihazlarla yapılmış olduğundan sonuçları birbirleriyle veya literatürdeki sonuçlarla karşılaştırma olağanı bulamadık. Ancak tiba, femur, humerus uzatması yaptığımız olguları kendi içinde incelediğimz sonuçların başarılı olduğunu görmekteyiz.

Önkol, metatars, metakarp, güdük uzatmaları için tibal, femur, humerusta olduğu gibi uzatma sonuçlarını değerlendirecek kriterler olmasa da, bu uzatmalarda da hasta memnuniyeti, estekik ve fonksiyonel açıdan tatmin edici sonuçlar aldık. Bu gibi hastalarda endikasyon iyice gözden geçirilmeli ve hastanın fonksiyonel ve estetik beklentileri belirlenmelidir.

Bu sonuçlar bize eksternal fiksatör ile uzatma işlemlerinin literatürde sık yer almayan gölge ve endikasyonlarda da başarı ile yapılabileceğini ve iyi sonuçlar verebileceğini göstermektedir.

## Kaynaklar


1. Amilo S, Gil-Albarova J, Pampliega T. Lengthening of the first metatarsal bone: a case of congenital shortening. Acta Orthop Scand. 1991; 62(3): 295-6.
2. Cattaneo R., Villa A., Catagni M A., Bell D. Lengthening of teh humerus using the ılizarov technique: Description of the method and report of 43 cases. Clin orthop. 1990; Jan(250): 117-124.
3. Çakmak M.: Ekstremite uzatma teknikleri. Eksternal Fiksatörler Damla Matbaacılık İst. S: 12-19, 1995.
4. Faber F.W., Keessen W., Roermund P.: Complications of leg lengthening. Acta Orthop Scand. 62(4): 327-32, 1991.
5. Girgin O.: Ekstremite uzatma endikasyonları, teknikleri, fiksatör seçimi ve olgularımız. Eksternal fiksatörler. Damla Matbaacılık İst. S:1-11, 1995.
6. Girgin O.: Özel cihazımızla yaptığımız femur uzatmalarımız. Ank. Numune Hst. Bülteni. Yıl 24 Sayı: 1, 1984.

7. Girgin O.: Ekstremite uzatma endikasyonları, etkinkleri, fiksatör seçimi ve olgularımız. Eksternal Fiksatörler. Damla Matbaacılık İst. S:1-11, 1995.
8. Girgin O.: Turan S., Eke S. Bir bacağın birden fazla kez uzatılması. 10. Milli Türk Ortopedi ve Travmatoloji Kongre Kitabı. S:521, 1989.
9. Girgin O.: Turan S. Her iki alt ekstremitenin Uzatılması. Eksternal Fiksatörler. Damla Matbaacılık İst. S:1996, 1995.
10. Girgin O.: Tümöz M.A. Epifizden tibia uzatmaları. 9. Milli Türk Ortopedi ve Travmatoloji Kongresi Kitabı. S:196, 1995.
11. Ilizarov G.A. Transosseous Osteosynthesis. Ed. asasitance by Stuard Green. Springer Verlang. Berlin. Heidelberg 1992.
12. Moseley C.F. Leg lengthening. The historical perpective. Orthop. Clin. North. Am. Vol. 22, No:4: 555-561, 1991.
13. Stricker S J. Ilizarov lenghening of a posttraumatic below elbow amputation stump: a case repot. Clin Orthop. 1994; Sep (306): 124-7.
14. Velazquez R. J., Bell D F., armstrong P F., Babyn P., Tibshirani R. Complications of the use of the Ilizarov technique in teh correction of limb deformities in children. J Bone Joint Surgery. 1993; Aug. Vol. 75A: No.8: 1148-1156.

# BÖLÜM - IV

## EKSTERNAL FİKSATÖR

## KISIM - 8

# POLİOMİYELİTTE 10 YILLIK TİBİA UZATMASI SONUÇLARIMIZ

Sualp TURAN*, Mehmet ÖZEL*, Fuad ÖKEN*, Fecri ÇİFTLİK*

Osteotomi yapılarak ekstremitenin uzatılması ilk defa 20. yy başlarında tanımlanmıştır(1,3,4,15). Yüksek komplikasyon oranı, komplikasyon oluşmasada uzatma işleminin uzun sürmesi, genellikle birden fazla ameliyat gerekmesi ve hastanın işini gücünü engellemesi bakımından ekstremite kısalıklarında uzatma işlemi enson tercih edilen yöntem olumşutur. Yıllar boyunca kullanılan uzatma yönteminde sürekli iyileştirmeler yapılmıştır (2,3,5,15,16).

Ankara Numune Hastanesi 1. Ortopedi ve Travmatoloji Kliniğinde ekstremite uzatmaları 1970'li yıllardan beri kullanılmaktadır. Uzatma ile ilgili klinik görüşümüz güncel literatür ile değişmiştir(6,7,8,10, 11,12).

Kliniğimizde Ocak 1985 aralık 1995 tarihleri arasında poliomiyelit sekeline bağlı olarak alt ekstremitesinde kısalığı olan 180 hastaya tibia diafiz uzatması yapılmıştır. Dosyaları retrospetifk olarak taranan ve yeterli takibi olan 122 hastanın bulguları sunulmuştur. Hastaların tümünde geçirilmiş poliomiyetlit nedeniyle gelişmiş kısalık vardı. İki taraflı poliomiyelit olguların kısa olan taraf uzatıldı.

Hastaların 60'ı bayan 62'si erkekdi. Hastaların yaş ortalaması 16.9 (11-30) idi.

Tüm hastalarda uzatma ameliyatında önce ekstremite düzgünlüğü sağlandı. Kalçaya dize ve ayak bilegine yapılan yumuşak doku ve kemik ameliyatları ile ekstremite düzgünlüğü sağlandı ve sonra uzatma yapıldı. Kısalığı gidermek içni yapılan uzatma ameliyatlarının dışında ekstremitenin düzğünlüğü ve eklemlerin stabilizasyonu amacıyla 41 hastada ek ameliyat gerekmemiş, sadece kısalığı giderici girişim yapılmıştır. 37 hastada 1, 22 hastada 2, 11 hastada 3, 7 hastada 4, 4 hastada 4'den fazla seans ameliyat gerekmiştir.

Olgulardan 116'sına uniplanar bilateral (Girgin), 6'sına İlizarov tipi sirküler eksternal fiksatör uygulandı.

Kısalık hangi bölgede ise o bölge uzatılarak dizlerin eşit seviyiye gelmesi amaçlanmıştır. Bu nedenle hastalardan 20'sinin aynı taraf ekstremitesine, en az 1 en çok 3 olmak üzere birden fazla uzatma yapılmıştır.

* Ankara Numune Has. 1. ortopedi ve Travmatoloji Kliniği

• 6 hasta aynı taraf tibia epifiz uzatması ve tibia diafiz uzatması

• 1 hasta aynı taraf femur epifiz uzatması ve tibia diafiz uzatması

• 9 hasta aynı taraf femur diafiz uzatması ve tibia diafiz uzatması

• 1 hasta tibia epifiz uzatması ve femur metafiz uzatması ve tibia diafiz uzatması

• 1 hasta tibia epifiz uzatması ve femur epifiz uzatması ve tibia diafiz uzatması

• 1 hasta 2 kez aynı tibia diafiz uzatması

• 1 hasta 2 kez aynı tibia difaiz uzatması ve 1 kez femur diafiz uzatması

122 hastanın 55'inde uzatma hattında ek girişim olmaksızın kaynama sağlanmış, 67'sinde uzatma hattına kaynama için otojen greft konmuş ve uzatma plağı ile tesbit gerekmiştir. Bu hastalarda uzatma tamamlandıktan sonra beklenmesine rağmen uzatma hattında yeterli kemik dokusu gelişimi izlenmediği için greftlemek gerekmiştir. Uzatma hattındaki kemik dokusu gelişiminin yeterliliğine klinik ve radyolojik olarak karar verilmiştir. Ayrıca uzatma hattının kollapsını önlemek içni plak ile tesbit edilmiştir.

122 hsatanın 84'ünde aşil tendonu Z plastisi ile uzatıldı. Ancak bu hastaların bir bölümünde uzatma öncesinde ekinus deformitesi mevcut olup ekin izole olarak uzatma işleminin sonucu değildir. Ayak bileğinin ekinusunu önlemek içni uzatma sırasında ve sonrasında rehabilitasyon programı uygulanmıştır.

Uzatma cihazı uygulandıktan en erken 45, en geç 360, ortalama 132 gün sonra çıkarılmıştır. Uzatmanın 1. seansında en az 3.6 cm, en fazla 8.4 cm, ortalama 5.3 cm uzatma uygulandı.

Komplikasyonlar 122 hastanın 15'inde genel anestezi ile hastaya en az 1 en çk 4 kez ameliyat gerektirecek bir komplikasyonu olmuştur.

9 hastadra uzatma zemininde enfeksiyon gelişmiştir. 2 hasta 1 kez 3 hasta 2 kez 4 hasta 3 kez ameliyat gerekmiştir. Bu hastalara enfeksiyon nedeniyle debridmen uygulanmıştır. Bir hastada kemiğin örtülmesi için cilt flebi gerekmiştir.

3 hasta cihazın revizyonu amacıyla tekrar ameliyat edilmiştir.

2 hastada malalignment nedeniyle uzatma hattında kaynama beklenmeden cihaz çıkarılıp plak vida ve greft uygulanmıştır.

1 hastada uzatma hattındaki malalignmenti düzeltmek için osteoklazi uygulanmıştır.

Hiçbir hastada uzatma hattında rezüdüel psödoartroz (nonunion) gelişmedi kalıcı nörolojik ve vaskuler komplikasyon saptanmadı.

**Tartışma**

Poliomiyelite bağlı alt eksteremitelerde gelişen kısalığın tedavisi amacıyla tibia uzatması konusnda pekçok yazar deneyimlerini yayınlamıştır. Sofield ve Blair 1958 yılında yaptıkları yayınlarında ortalama 20 yıl takip ettikleri 26 hastada poliamiyelitise bağlık kısalık nedeniyle yaptıkları tibia uzatmasının sonuçlarını yayınladılar(17).

1982 yılında Macnicol ve Çatto poliomiyelite bağlı kısalığı olan 24 hastada tibia uzatması sonuçlarının yayınladılar (14). Hastalar 20-31 yıl takip edilmişlerdir. Her iki seride de hastalar da major kalıcı komplikasyona gelişmemiş ve tümü aktif hayatlarını sürdürmektedir.

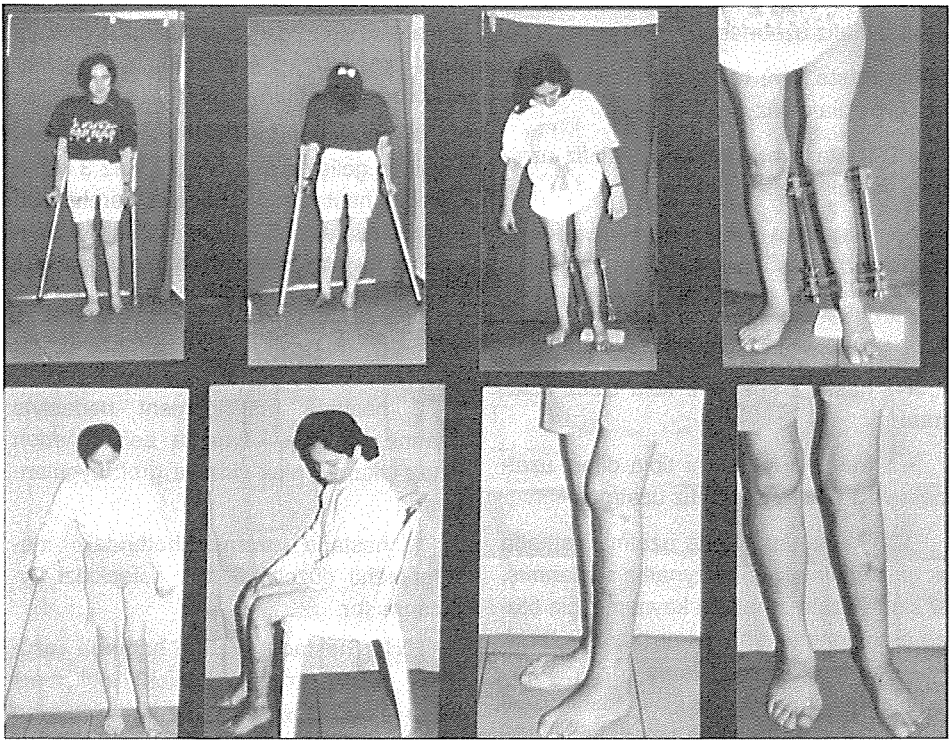

Serimizdeki hastalarda da major kalıcı komplikasyon gelişmedi ve hastalar daha aktif hale geldiler. Yapılan yumuşak doku ameliyatları ve osteotomiler ekstremite düzgünlüğünü sağlamaktadır ve uzatma kısalığı gidermektedir.

## Sonuç

• Poliomiyelite bağlı kısalığı olan hastalarda tibia uzatması ile ekstremite eşitliği sağlanmakta, kısalığa bağlı topallık azalmakta, kısalığı giderici botların kullanılması gerekmemektedir.

• Poliomiyelit zemininde uzatmalarda uzatma hattının kaynaması yavaş olmakta ve uzun sürmektedir. kallus distraksiyonu yönetemi kullanılsa dahi her zaman vücut ağırlığını taşıyacak kadar kaynama olmamakta ve greft uygulanması gerekebilmektedir.

• Komplikasyon ençok uzatma hattının enfeksiyonu ve plagın ekspoze olması şeklinde görülmektedir. Bu yeterli yumuşak doku olmamasına bağlıdır.

• 122 hastanın 81'inde ekstremite düzgünlüğünü sağlamak için en az 2 ençok 8 ameliyat daha gerekmiştir. Poliomiyelite bağlı paralizileri olan hastaların fizyoterapi ile ekstremitelerinde alignmentinin sağlanması ve kontraktürlerin engellenmesi durumunda çok sayıda düzeltici ameliyattan kaçınmak mümkün olabilecektir.

## Kaynaklar


1. Aldegheri, R., Brivio L.R., Agorstini S. The Callotasis Method of Limb Lenghening Clin. orthop. Releated Research. No. 241: 137-145, 1989.
2. Bowen R., Levy E., Donohue M. Comparison Of Knee motion and Callus Formation In Femoral lengthening With The Wangen Or monolateral ring device J. Pediatric Orthpo. No. 13: 467-472, 1993.
3. Coleman S., Scott S, Present Attitude toward The Biology And Tecnology Of Limb Lengthening. Clin. Ortohp. Releated research. No. 264: 76-83, 1991.
4. De bastiani G., Aldegheri R, Brivio R.L., Trivella G.: Limb Lengthening By Callus Distraction J. Pediatric Orthop. No. 7 129-134, 1987.
5. Faber F.W., Keessen W., Roermund P.: Complications of Leg lengthening Acta Ortop. Scand. 62(4): 327-332, 1991.
6. Girgin O., Kurultay R.: Result Of Surgical Lengthening Of The Tibia With a Surgical Apparatus 7th Congress of Orthopaedics And Traumatology Surgeons Meditterrean Countries 1982 Roma.
7. Girgin O.: Özel Cihazımızla Yaptığımız tibia Uzatmaları 7. Milli Türk Ortopedi ve Travmatoloji Kongre Kitabı Sayfa 86, 1983.
8. Girgin O.: Kendi Cihazımızla Yaptığımız tibia Uzatmalarımız Ank. Numune Hst. Bülteni Yıl 24 Sayı 1 1984.
9. Girgin O.: Tümöz M.A.: Epifizden Tibia ve Femur Uzatması 9. Milli Türk Ortopedi ve Travmatoloji Kongre Kitabı Sayfa 134, 1987.
10. Girgin O., Turan S., Eke S.: Bir Bacağın Birden Fazla Kez Uzatılması, 10. Milli Türk Ortopedi ve Travmatoloji Kongre Kitabı Sayfa 521, 1989.
11. Girgin O.: Ekstremite Uzatma Endikasyonları, Teknikleri, Fiksatör Seçimi ve Olgularımız Eksternal Fiksatörler, Sayfa 1, 1995.
12. Girgin O., Turan S.: Her İki Alt Ekstremitenin Uzatılması eksternal Fiksatörler kitabı Sayfa196, 1995.
13. İlizarov G.A.: Transosseous Osteosynthesis Ed. assistance by Stuard Grenn. Spiringer Verlang Berlin Heidelberg 1992.
14. Macnicol M., Catto A.: Twenty year Review of Tibial Lengthening For Poliomyelitis. J. Bone Joint Surg. Vol. 64-B, No.5: 607-611, 1982.
15. Moseley C.F.: Leg lengtening Clin. Orthop. releated Research. No.247:38-43, 1989.
16. Moseley C.F.: Leg Lengthening The Historical Perspective Orthap Clin. North america Vol. 22, No.4: 555-561, 1991.
17. Sofield H., Blair S., Millar E.: Leg Lengthening. A Personal Follow up of Forty Patients Some Twenty Years After operation J. Bone Joint Surg. Vol. 40-A, No.2: 311-322, 1988.
18. Tachdrijian M.: Current Techniques of limb Lengthening Pediatric Orthop. second ed. W.B. Saunders Company 1990.
19. Turan S., Girgin O.: The Evaluation Of Lengthening Procedures Performed Between 1979-1993 In 1st Orthopaedics And Traumatology Clinic Of Ankara Numune Hospital Italian-Turkish Orthopaedics And Traumatology Congress Milan 1993.

# BÖLÜM - IV

## EKSTERNAL FİKSATÖR

## KISIM - 9

# ALT EKSTREMİTE AÇILI DEFORMİTELERİN İLİZAROV METODUYLA TEDAVİSİ

Mehmet KOCAOĞLU*, İbrahim TUNCAY*, Burak BOYNUK*, Mehmet ÇAKMAK*

Alt ekstremitede farklı etyolojik nedenlerden dolayı açılı deformiteler felişmektedir. Bunlar arasında epifizi harap eden travma, enfeksiyon, metabolk nedenler, dejeneratif hastalıklar ve konjenital anomaliler sayılabilir. Kimi zaman bu angülasyonlar, hastanın yaşı, kemik tipi, lokalizasyon ve derecesine bağlı olarak tedavi gerektirmeyecek ölçüde olabilir. Cerrahi tedavi sınırı ve girişim tipi yıllardır tartışılan bir konudur.

### Materyal Metod

İstanbul Üniversitesi İstanbul Tıp Fakültesi Ortopedi ve Travmatoloji Anabilim Dalı'nda Ağustos 1993 Haziran 1996 tarihleri arasında çeşitli derecelerde ve planlarda açısal deformiteleri bulunan 6'sı (%54) erkek, 5'i (%46) bayan toplam 11 hasta İlizarov metoduyla tedavi edilmiştir. Hastalarımızın ortalama yaşı 22(6-48), ortalama cihazda kalma süresi 6.5(2-20) ay, ortalma izleme süresi 11(6-34) ay idi. 11 hastanın 13 (%71) tibiası, 3 (%29) femuruna cerrahi girişimde bulunulmuştur. Etyolojik olarak 4 posttravmatik açılanma; 3 raşitizim sekeli; 1'i uzatma sekeli olmak üzere 2 malunion, 1 multipl epifizyal displazi, 1 dejeneratif eklem hastalığı saptanmıştır. Ameliyat öncesi 10 (%63) olguda varus, 5 (%32) olguda valgus, 1 (%5) olguda rekurvatum yönünde angulasyon vardır.

1 felmoral uygulamada akut düzeltme, diğer olgularda tedrici düzeltme uygulanmıştır. 5 hastanın ortalama 3.8 (3-6) cm. kısalığı birlikte uzatılmıştır. 1 hastanın 1.5 cm kısalığı kalmış, diğerlerinde eşitsizlik giderilmiştir. Tüm olgularımızda ortalama 5'inin üzerinde açılanma kalmamıştır.

Komplikasyonlarımız; 5 hastada hafif, orta derecede çivi dibi enfeksiyonu, 1 hastada yetersiz fibular osteotomi ve reosteotomi, 1 hastada rehabilitasyona yanıtsız bilateral eklem deformitesi, 1 hastada rijid ayak bileği valgus deformitesi, 1 akut düzeltme uygulanan olguda geçici fibular sinir paralizisi olarak sıralanabilir.

### Tartışma

Çeşitli nedenler sonucunda oluşan alt ekstremite eksen bozukluğu ile artroz gelişimi arasındaki ilişki tartışılagelmiştir.

* İ.Ü. İstanbul Tıp Fakültesi Ortopedi ve Travmatoloji Anabilim Dalı

Günümüzde, orteoartrozun primer etyolojisinin inflamatuar değil, mekanik olduğu konusunda fikir birliği vardır(2,3,13) Eksen bozukluğu ile artrozun birlikteliği ve ilişkisi bilinmekle birlikte patogenez tam anlamıyla açığa kavuşturulamamıştır. Bu, genellikle anormal kıkırdağın normal kuvvetlere yetersiz cevabı, ya da normal kıkırdağın, anormal kuvvetlere yetersiz cevabı ile meydana gelir. Bu noktada iki tanım önem kazanır. Kalça, diz ve ayak bileği ekleminin tek bir çizgi üzerinde olmasını ifade eden "aks" (alignment) ve eklem yüzeyinin bağlı olduğu kemik segmentine göre pozisyonunu uyumu ifade eden "oryantosyan". Deformite düzeltilirken hem uygun mekanik aks sağlanmalı, hem de uygun eklem oryantasyonu sağlanmalıdır.

Özellikle erişkin hastalarda kaç dereceye kadar açılanma kabul edilip edilemiyeceği konusu tartışılagelmiştir. Hiç kuşkusuz bu soruya cevap vermeden önce ekstremitedeki deformitenin gerçek planını saptamak ve ona göre meydana gelecek biomekanik bozuklukları değerlendirmek gereklidir. Bir ekstremitedeki deformite angüler, translasyonel ya da rotasyonel olabilir veya bunların kombinasyonu biçiminde olabilir. Bu deformiteleri belirlemek için çeşitli teknikler tanımlanmıştır. Biz olgularımızda Paley ve arkadaşlarının geliştirmiş olduğu "malalignment test"i kullandık(9,10,11). Bu test ile deformitelerin gerçek merkezi veya merkezleri, beraberinde olabilecek translasyonel veya rotasyonel deformitelerin gerçek merkezi veya merkezleri, beraberinde olabilecek translasyonel veya rotasyonel deformiteleri saptamak da mümkündür. Açısal deformiteyle birlikte olabilecek translasyonal ve/veya rotasyonel deformite, patolojinin şiddetini arttırabilir ya da onu azaltıcı yönde etki edebilir(11). Diğer önemli nokta ise deformitenin yönünü saptamaktır. Genellikle biplanar gibi görülen deformitelerin planı tam anteroposterior veya lateral yönde olmadığından her iki grafide de açısal deformite gözlenir. Bunlar deformitenin izdüşümleridir. Gerçek plan, bazı trigonometrik formüller veya basit olarak grafik metoduyla tesbit edilebilir(1,5,11, 12).

Bütün bu değerlendirmeler yapıldıktan sonra cerrahi tedavi gerekip gerekmediği, gerekiyorsa hangi tekniğin tercih edilmesi gerekliliği tartışılmalıdır. Yıllar boyunca yapılan yoğun tartışmalara rağmen "hangi kemikte, hangi bölgede, hangi dönemde, ne kadar açılanma kabul edilebir sorularının cevapları halen net olarak verilebilmiş değildir. Eklem hareket planında olduğu için sagittal plan deformitelerinin, frontal plan deformitelerine göre daha kabul edilebilir olduğu ifade edilir. Fakat eksen bozukluğu olmadığında dahi vücut yükünün ortalama %70'i dizin medial kompatmanından geçerken, 4-6'lik varus deformiteleri oluştuğunda ise yükün %90'ının medial kompartmandan geçiyor olması bizi şu ifadeye yaklaştırmaktadır(6,7,13): "Kabul edilebilir yoktur, mümkün olduğu kadar orjinal anatomi sağlanmalıdır."

Tedavi konvansiyonel tekniklerle veya İlizarov metoduyla gerçekleştirilebilir. Open-up veya close-up osteotomiyle deformite düzeltildikten sonra, uygun anatomik aks (eksen) kendisine has değerlendirilmeli ve uygun teknik seçilmelidir. İlizarov metodunun avantajları arasında, hemen her olguya uygun cihazın tasarlanabilmesi, bütün planlardaki deformitelerin aynı seansta veya tedrici olarak istenilebildiği zamanda, planda ve miktarda düzeltilebilmesi, deformite düzeltmeyle birlikte uzatma da yapılabilmesi ve bu şekilde orijinal anatomik kemik biçimi ve uzunluğuna

yakın ekstremite elde edilebilmesi gelir. Aynı zamanda tedavi süreci içinde gelişebilecek ek deformitelerin ve komplikasyonların da anestezi gerektirmeden cihaz da yapılabilecek ekleme ve düzeltmelerle düzeltilmesi mümkün olmaktadır.

Angulasyonla birlikte kısalık olduğunda deformite akut olarak düzeltildikten sonra uzatma yapılabilir ya da her ikisi de tedrici olarak kuygulanabilir. Özellikle dizdeki ileri genu valgum deformitlerinde düzeltme tedrici yapılmalı, akut yapılacaksa bile profilaktik fibular sinir eksplorasyonu ve dekompresyonu uygulanmalıdır(57. Tek fibular sinir felci gelişen hastamızda da akut düzeltme uygulamıştık. Hastanın felci geç dönemde tamamen geri döndü.

Fibula osteotomisi ise oblik olarak uygulanmalıdır. Eğer yavaş uzatma düşünülüyorsa fibuladan rezeksiyonu önermekteyiz.

Tüm ilizarov uygulamalarında olduğu gibi, cihaz içinde iken ve cihaz çıkarıldıktan sonra yoğun fizik tedavi ve hastayla uyumlu bir kooperasyon, eklem hareket açıklığını korumak ve tedavi sırasında ekstremitelerin kullanılmasını sağlamk, başarılı bir tedavi için "olmazsa olmaz" şartıdır(8).

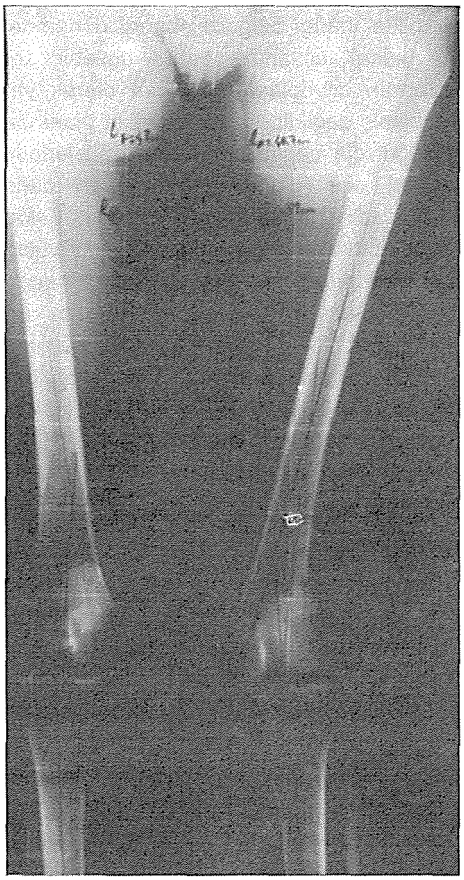

***Şekil 1:*** *16 yaşında bayan hasta genu valgum deformitesi*

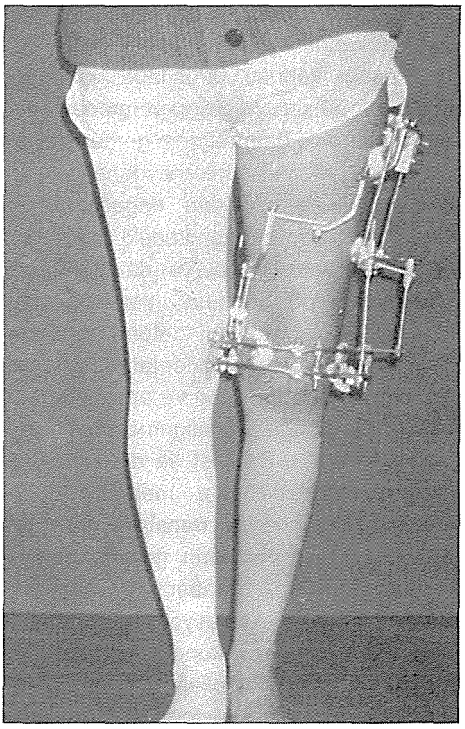

***Şekil 2:*** *Korreksiyon sonrası cihaz içinde görünüm*

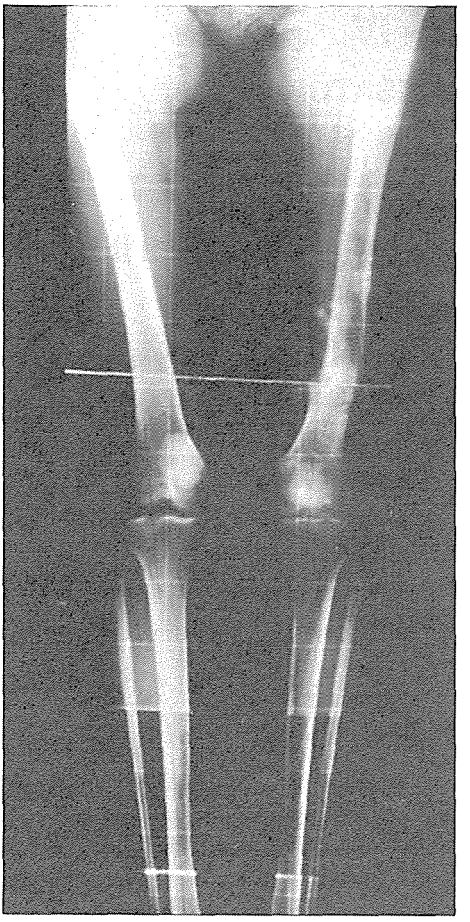

***Şekil 3:*** *Cihaz çıkarıldıktan sonraki radyolojik görünüm*

## Kaynaklar


1. Bar HF, Breitfus H: Analysis of angular deformities on radiographs. J Bone Joint Surg 71: B; 710, 1989.
2. Bombelli R: Osteoarthritis of the Hip. Berlin, Springer - Verlag, 1983.
3. Chao EYS, Neluheni EVD, Hsu RWW, Paley D: Biomechanics of malalignment. orthop Clin North Am 25: 379, 1984.
4. Eckhoff DG: Effect of limb malrotation on malalignment and osteoarhritis. Orthop Clin Nort Am. 25: 379, 1994.
5. Green S, Green H. D.: The influence of radiographic projection on the apperance of deformities. Orthop Clin North Am. 25:3, 467, 1994.
6. Hsu RWN, Himeno S, Coventry MB, Chao EYS: Normal axial alignment of the lower extremity and load bearing distribution of the knee. Clin. Orthop 255: 215, 1990.
7. Kettelkamp DB, Hillberry BM, Murrish DW, Heck DA: Dejenerative arthritis of the knee se condary to fracture malunion. Clin Orthop 234: 159, 1988.
8. Paley D. Problems, obstacles, and complication of limb lengthening by İlizarov technique Clin. Orthop 250: 81, 104, 1990.
9. Paley D, Tetsworth K: Mechanical axis deviation of the lower limbs: Preoperative planning of multiapcial frontal plane anguler deformities of the femur and tibia. Clin Orthop 280: 65, 1992.
10. Paley D. Herzenberg J, Tetsworth K, McKie J, Bhave A: Deformity planing for frontal and sagittal plane corrective osteotomies. Orthop Clin North Am. 25:3, 425, 1994.
11. Paley D, Herzenberg J, Tetsworth K.: 5th Annual Deformity Planing Course Book, Baltimore, 1996.
12. Paley D.: Kişisel görüşme, Baltimore 1996.
13. Tetsworth K, Paley D.: Malalignment and degenerative arthropathy. Orthop Clin North Am 35: 3, 367, 1994.

# BÖLÜM - IV

## EKSTERNAL FİKSATÖR

## KISIM - 10

# TİBİA DEFORMİTELERİNİN ILIZAROV YENTEMİ İLE DÜZELTİLMESİ

Mahir GÜLŞEN*, Ercan ONAÇ*, Cengiz GÖNLÜŞEN*, Hasan BOZ*

Eksternal fiksatörlerle uzun kemik deformitelerinin düzeltilmesi kabul edilmiş ve yaygın olarak kullanılan bir tedavi metodudur. Bunun nedeni tedavinin her aşamasında gerekli düzenlemelerin kolaylıkla yapılabilmesi ve kısalıkla birlikte olan deforimtelerde daha iyi bir tedavi yönteminin ölmamasıdır. Özellikle İlizarov fiksatörü gibi her doğrultusu ve düzlemde kontrollü hareketlere izin veren ayarlanabilir fiksatörler, ilizarov'un distraksiyon osteogenezi ile birlikte deformite düzeltilmesinde çığır açmıştır(1,4,6,8). Bu bildiride İlizarov fiksatörü ile tibia deformitesi düzeltmesi konusunda elde ettiğimiz sonuçlar verilecektir.

### Hastalar ve Yöntem

Ç.Ü. Tıp Fakültesi Ortopedi ve Travmatoloji Anabilim Dalı'nda 11 hastanın 12 deforme tibiasında İlizarov yöntemi ile İlizarov fiksatörü kullanılarak tedrici düzeltme yapıldı. Hastaların 5'i erkek 6'sı bayan olup ortalama yaş 22 (5-57) idi. olguların etyolojileri Tablo 1'de gösterilmiştir.

Tablo I : Etyoloji

| | |
|---|---|
| Akondroplazi | 1 |
| Juvenil romatoid artrit | 1 |
| Sert yalancı eklem | 4 |
| Malünyon | 1 |
| Poliomyelit | 2 |
| Resistan raşitizm | 1 |
| Tibal disgenezi | 1 |

Olguların iki yönlü radyografilerinden ve bilgisayarlı tomografilerinden deformitenin analizleri yapılıp, gerçek angulasyon (açılanma) düzlemleri, gerçek angülasyon ve kısalık miktarları ile osteotomi seviyeleri tesbit edildi(3,5,7,9).

11 tibiada ortalama 37 derece (20-90 derece) açılı deformite, 1 tibiada 90 derece rotasyonel deformite vardı. Dört tibiada da ortalama 6 cm (2-13 cm) kısalık tesbit edildi.

Deformite düzleminde iç bükey tarafa motor birim ve buna dik düzlemde menteşeler yerleştirildi. Yalancı eklem olguları dışındaki olgularda kortikotomi yapıldı ve 7 günlük bekleme süresi sonrasında düzeltmeye başlandı. Rotasyonel

* Çukurova Üniv. Tıp Fak. Ortop. Trav. ABD, ADANA

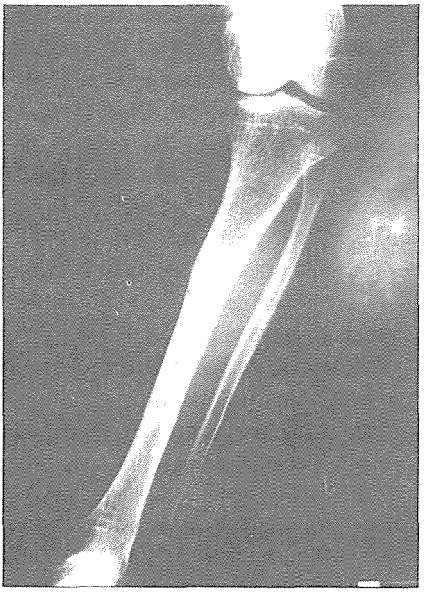

***Şekil 1:*** *Rikets sekeli olan bir olgunun ameliyat öncesi X-ray görüntüsü*



***Şekil 2:*** *Aynı olgunun osteotomi yapılıp İlizarov eksternal fiksatörü uygulanmış hali*

TABLO II: Sorun engel komplikasyonlar

| | Sorun | Engel | Komplikasyon |
|---|---|---|---|
| Kas kontraktürü | | 1 | 1 |
| Ödem | 2 | | |
| Erken kaynama | | 1 | |
| Çivi yolu enfeksiyonu | 7 | | |
| Tedavi sırasında ağrı | 3 | | |
| Sudeck atrofisi | 1 | | |
| Kaynamama | | 1 | |

deformite olan tibiada önce uzatma sonra basamak eklemlerle düzeltme sağlandı.

## Bulgular

Tüm olgularda yeterli düzelme sağlandı. Kaynamama olgularının hep-

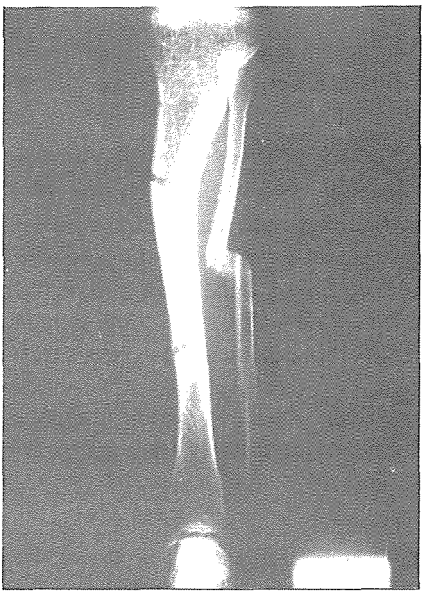

***Şekil 3:*** *Aynı olgunun kaynama gelişip fiksatörü çakırılmış hali.*

sinde kaynama elde edildi. Ortalama fiksatör kalış süresi 176 gün (65-360 gün), uzatma yapılan olgularda ortalama uzama indeksi 35 cm/gün olarak bulundu. Akondroplazik bir hastanın deforme tibiasında yeterli kaynama elde edilememesi üzerine greftleme ve internal tesbit yapıldı. Tedavi sırasında karşılaşılaşılan sorun, engel ve komplikasyonlar Tablo II'de gösterilmiştir (9).

## Tartışma

İlizarov'un ortaya koyduğu distraksiyon osteogenezi ve geliştirdiği fiksatör, Ortopedi ve Travmatolojide bir çığır açmıştır (4).

İlizarov yöntemi özellikle karmaşık deformitelerin düzeltilmesinde çok kullanışlıdır. Uzun kemik deformitelerinde, kısalık, açılaşma, yer değiştirme ve rotasyonel bozukluklar tek başına veya birlikte olabilir. Özellikle açılaşma ve yer değiştirme, aynı düzlemde olabildiği gibi farklı düzlemlerde de olabilir. Deformitenin ameliyat öncesi planında bu faktörler araştırılmalı ve fiksatör ona göre yerleştirilmelidir(2,5,7,8,10).

İlizarov fiksatörününü menteşe sisteminin sağladığı sonsuz olanaklar bize deformitenin her bileşeninin olgunun özelliğine göre aynı anda veya sırayla düzeltilmesini sağlar(2,4,7,10). Uygun menteşeler ve motor birim sayesinde tek bir manevra ile tüm bileşenlerin düzeltilmesi mümkündür. İlizarov yöntemi ile deformite düzeltilmesinin planlanma ve ayrıntıları bir kurs konusudur.

Olgularımızda elde ettiğimiz sonuçlar, deformite düzeltilmesinde İlizarov yöntemlerinin başarısını kanıtlamıştır.

## Kaynaklar


1. Çakmak M: Alt ekstremite deformitelerinin İlizarov yentemi ile tedavisi. Gülşen M, Onaç E (editörler): 1. İleri İlizarov Kursu Ders Notları, Adana, Ç.Ü. Tıp Fakültesi Ortopedi Kliniği, 1997, sayfa 31-36.
2. Golyakhovsky V, Frankel VH: Operative Manual of İlizarov Techniques, St Louis, Mosby, 1993, sayfa 123-139.
3. Gülşen M: Sirküler fiksatörlerle deformite düzeltilmesinin teml prensipleri. Gülşen M, Onaç E (editörler): 1. İleri İlizarov Kursu Ders Notları, Adana, Ç.Ü. Tıp Fakültesi Ortopedi Kliniği, 1997, sayfa 3-11.
4. İlizarov GA: Transosseous Osteosynthesis, Berlin, Springer-Verlag, 1992.
5. Kocaoğlu M: Frontal ve sagittal plandaki deformitelerin tedavi ve planlaması. Gülşen M, Onaç E (editörler): 1. İleri İlizarov Kursu Ders Notları, Adana, Ç.Ü. Tıp Fakültesi Ortopedi Kliniği, 1997, sayfa 12-30.
6. Korzinek K, Barbarossa V: Lengthening and spatial correction of limbs. Injury 1993; supplement 2, 62-84.
7. Paley D, Tetsworth K: Deformity correction by the İlizarov technique in Chapman MW, Madison M (eds): Operative Orthopaedics, vol 1. Pahiladelphia, JB Lippincott, 1993, ed 2 p 883-948.
8. Shevtsov VI, Skliar LV: Correction of upper and lower limb deformities with simultaneous elongation. Çakmak M, Kocaoğlu M (editörler): 1. İleri İlizarov Kursu Ders Notları, Adana, Ç.Ü. Tıp Fakültesi Ortopedi Kliniği, 1995, sayfa 26-29.
9. Tan İ: Komplikasyonlar. Gülşen M, Onaç E (editörler): 2. İleri İlizarov Kursu Ders Notları, Adana, Ç.Ü. Tıp Fakültesi Ortopedi Kliniği, 1997, sayfa 91-95.
10. Taylor JC: Geometry of hinge placement. techniques in Orthopaedics 1990; 5:4, 33-39.

# BÖLÜM - IV

## EKSTERNAL FİKSATÖR

## KISIM - 11

# AÇIK TİBİA DİAFİZ KIRIKLARININ ORTOFİKS TİPİ EKSTERNAL FİKSATÖRLE TEDAVİSİ

G.BULUT*, G.S.ÇEÇEN**, A.TEKÖZ*, M.YILDIZ***

Açık tibia diafiz kırıklarında Ortofiks tipi eksternal fiksatörler sağlanmasının kolaylığı, ekonomik uygunluğu, kolay uygulanabilirliği, maliyat sonrası bakım rahatlığı, hastanede kalış süresini kısaltması ve ekstremite hareketlerine erken dönemde başlanıp özürlülüğün azalmasına yardımcı olduğu için tercih önceliğine sahiptirler. Bu çalışmada açık tibia diafiz kırıklarında Ortofiks tipi eksternal fiksatörle tedavi sonuçları tartışılmıştır.

### Hastalar ve Yöntem

S.B. Kartal Eğitim ve Araştırma Hastanesi 2. Ortopedi ve Travmatoloji Kliniği'nde Ekim 1993 - Aralık 1995 tarihleri arasında, 19'u erkek 3'ü bayan 22 hastanın 23 açık tibia diafiz karığına yerli yapım Ortofiks tipi eksternal fiksatör uygulanmıştır. Hastaların ortalama yaşı 29,1 (17-63)dir. Gustilo-Anderson sınıflamasına göre 4 olgu Tip 1, 5 olgu Tip 2, 14 olgu Tip 3 açık kırıktır. 4 olguda femoral arter kontüzyonu olmak üzere 10 olguda ilave patolojiler saptanmıştır. Tip 1 açık kırıklarda 1. kuşak sefalosporin (5 gün), Tip 2 açık kırılarda 1. kuşak sefalosporin + aminoglikozid (7 gün), Tip 3 açık kırıklarda bunlara ek olarak antianaerob (biteral) kullanılmıştır(9). Olguda açık, 14 olguda kapalı redüksiyon sağlanmıştır. Ekonomik nedenlerle olgularımızda yerli yapım fiksatörler kullanılmıştır. İnterfragmanter vida tespiti 1 olguda uygulanmıştır.

Hastalar ortalama 6 gün içerisinde ameliyat edilmişlerdir. Ortalama hastanede kalış süresi 18,1 (6-49) gündür. Hastaların hastanede yatış süreleri üzerine etkili faktörler kırıgın özelliği, cerrahi tedavinin yapılış zamanı, ilave patolojiler, olaya katılan enfeksiyon olarak sıralanabilir(18). Olgu genel, 2 olgu spinal, 1'er olgu epidural ve lokal anestezilerle ameliyat edilmiştir. Proksimal ve distal fragmanlarda 2-3 adet 6'şar mm'lik Schanz çivileri kullanılarak eksternal fiksasyon sağlanmıştır.

Hastalar fiksatör uygulamasını takiben ilk 5 gün ile 3 ay arasında ayaga kaldırılıp parsiyel olarak yük verilmesi sağlanmıştır. Süredeki bu genişlik kırık şeklindeki ve hastanın psişik uyumundaki farklardan kaynaklanmaktadır.

* S.B. Kartal Eğitim ve Araş. Hast. 2. ort. ve Trav. Kl. Başasis ** Asis *** Şefi.

## Sonuçlar

Ortalam izleme süresi 13,7 (9-19) aydır. Kaynama -1 olgu dışında, ortalama 6,4 (4-12) ayda tamamlanmıştır. 1 olguda 2. ayda redüksiyon kaybı nedeniyle plak-vida ile internal fiksasyon yapılması ve kemik grefi eklenmesi gerekmiştir. Fiksatörler kırık tipine göre 6-12 haftada dinamik hale getirilmiş, ortalama 7,9 (5-14) ayda çıkarılmış, fiksatör çıkarıldıktan sonra alçı yapılmamıştır. 12 olguda Grade 1 ve Grade 2 çivi yolu enfeksiyonu gelişmiş, yara bakımı ve antibiyoterapi ile enfeksiyon giderilmiştir. Bizim olgularımızda acil koşullarda bakteriolojik analizi yapılamamış, geç dönem incelemelerde de gram negatif bakterilere daha sık rastlanmıştır. Dizde fleksiyon kaybı ortalama olarak 25 derecedir. Olgularımızda kısalık, osteomiyetilt ve refraktür görülmemiştir.

## Tartışma

Tibia anatomik konumu nedeniyle travmalara en fazla ugrayan uzun kemik olup, açık kırıkları geçici ve kalıcı sakatlıkların en önemli nedenleri arasındadır. Bu bölge travmaları kemik doku yanında yumuşak dokularda da hasar oluşturmaları nedeniyle travmatolojinin önemli sorunlarından birini oluşturur(4,5,6). Trafik kazaları ve endüstriyel yaralanmaların arttığı çağımızda tibianın açık kırıklarına erken müdahale edilmesi işgücü kaybının azaltılması açısından da önem arzedir (1,4,5).

Açık tibia kırıklarında debridman ve irrigasyonun ardından olabilen en erken zamanda kemikte stabilizasyon sağlanması iyileşmeyi hızlandırıcaktır. Kırığın fiksasyonu stabilitenin sağlanmasında, stabilitenin sağlanması da enfeksiyon riskini azaltmada önemlidir(5,8). Günümüzde stabilizisyon için alçı, iskelet traksiyonu, minimal osteosentez, plak-vida osteosentezi, oymalı ve oymasız intramedüller çivileme ve eksternal fiksasyon gibi birçok tedavi yöntemi uygulanmaktadır(2,7). Geniş yumuşak doku yaralanması ve kontaminasyon nedeniyle erken dönemde internal fiksasyon yöntemleri infeksiyon riski taşımaktadır(6). Multitravmalı olgularda erken mobilizasyon pulmoner komplikasyonları önlediği gibi yara bakımını da kolaylaştırır(6,9,10). Tüm bu nedenlerle eksternal fiksatör uygulamaları açık tibia kırıklarında özel yer alırlar(4,5).

Multitravmalı hastalarda erken yük vermenin olanaksızlığı tibianın fonksiyonel iyileşmesine engel teşkil etmektedir. Eksternal fiksasyonla tedavi edilen açık tibia kırıklarında psödoartroz oranı konservatif tedavi edilenlere göre, daha düşüktür (1,2,3,8). Eksternal fiksasyonla kaynamanın daha uzun sürmesi daha çok kırıkların doğasından kaynaklanmaktadır. Bu çalışmada eklem hareket kısıtlılığı ve çivi yolu enfeksiyonu gibi komplikasyonların literatürdeki benzer serilerden yüksek olmasının nedenleri arasında, hastanemizin trafik hastanesi olması nedeniyle yüksek enerjili travmalarla oluşmuş kırıklara müdahale edilmesi, hastaların sosyal yönünden uyumsuzluğu sayılabilir.

Sonuç olarak açık tibia kırıklı olgularda debridman ve irrigasyonu takiben erken dönemde Ortofiks tipi eksternal fiksatör uygulaması, erken mobilizasyona ve ameliyit sonrası bakıma kolaylık sağlaması ve düşük enfeksiyon riski taşıması nedeniyle tercih edilebilir bir yöntem olarak görülmektedir.

## Kaynaklar


1. Chan, K.M.; Leung, Y.K.; Cheng, J.C.Y.; Leung, P.C.: The management of Type 3 open tibial fractures, Injury 16:157-165, 1984.
2. Clifford, R.B.; Beauchamp, C.G.; Kellar, J.F.; Webb, J.K.; Tille, M.: Plate fixation of open fractures of the tibia, J Bone-Joint Surg 70-B/4: 644-648, 1988.
3. Court-Brown, C.M.; Wheel Wright, E.F.; Christe, J.: Mc Queen, M.M.: External fixation for Type 3 open tibial fractures, J Bone-Joint Surg 72-B/:801-804, 1990.
4. De Bastiani, G.; Aldegheri, R.; Brivio, L.R.: The treatment of fractures with a dynamic axial fixator, J Bone-Joint Surg 66-B/4: 538-545, 1984.
5. Gershuni, D.H.; Halma, G.: Teh AO external skeletal fixatorn in the treatment of severe tibial fractures, J Trauma 23/11:986-990, 1983.
6. Gustilo R.B.: Management of acutely infected fractures: Gustilo, R.B.; Gruninger, R.P.; Tsukayama, d.t. (eds): orthopaedic Infection, p:123-138, W.B. Saunders Comp., Philedelphia, 1989.
7. Johner, R.; Wrush, O.: Classification of tibial shaft fractures and correlation with results after rijit internal fixation, Clin Orthop 253: 251-257, 1990.
8. Larsson, K.; Wander Linden, W.: Open tibal shaft fractures, Clin Orthop 180:63-67, 1983.
9. Patzakis, M.J.; Wilkins, J.; Moore, T.M.: Concideration in reducing the infection rate in open tibial fractures, Clin Orthop 178:36-41, 1983.
10. Wilkins, J.; Patzakis M.: Choice and duration of antibiotics in open fractures, Orthop Clin North Am 22/3:433-437, 1991.

# BÖLÜM - IV

## EKSTERNAL FİKSATÖR

## KISIM - 12

# ENFEKTE DEFEKTLİ UZUN KEMİK PSÖDOARTROZLARINDA İLİZAROV YÖNTEMİ UYGULAMALARIMIZ

Burhan CAN*, Ali KOÇ*, Ünsal ÜNLÜ*, Bülent DİLAVEROĞLU*

İnsanoğlu kırıkla ilk karşılaştığı andan itibaren, kırıkların kaynamasına yönelik değişik yöntemler geliştirmiş olmasına rağmen, uzun kemik psödoartrozları hala ortopedistler için çözümü güç sorunlardan biridir. Uzun süren bir tedavi hikayesi ve birçok cerrahi girişime maruz kalmış olan hastalar için bu durum, bir bakıma sakatlık olarak değerlendirilebilir ve birçok pisikososyal sorunlara de yol açmaktadır. Uzun süren iş güç kaybına neden olması ve gerektirdiği uzun süren özelleşmiş tedavi nedeniyle de büyük ekonomik kayıplara yol açmaktadır.

Kırıkların kaynamasını negatif yönde etkileyen faktörler yıllarca araştırılmış, sistemik ve lokal etkiler başlıkları altında birçok faktör bildirilmiş ve tartışılmış, Sekellenrides ve Freemann, Johner ve Wrush lokal faktörler ile ilgili klinik gözlemlerini yayınlamışlardır (1,8,9,10,20,22,28,30,36, 40).

Kırık tedavisi ve osteosentez üzerinde en geniş deneyim ve araştırmalara sahip olan AO grubu ise bu faktörleri

a) Gerilmeye neden olan mekanik faktörler

b) Biyolojik reaksiyon kapasitesi olarak sınıflamışlar ve çözüm olarak

Kompresyon osteosentezini önermişlerdir(36,37,39).

ilizarov 1950 yıllarından beri sürdürdüğü distraksiyon osteogenezi konusundaki çalışmalarını seksenli yıllarda ilk kez dünyaya tanıttığında, yıllardır osteosentezin temel düşüncesini oluşturan kompresyona ters olduğu için büyük kuşkuyla karşılanmıştır.

Son zamanlarda kırık kaynama ilkeleri üzerinde birçok çalışması bulunan Frost kırığın kaynamasını negatif yönde etkileyen sebepleri üç başlık altında sınıflandırmıştır(9,10).

1- Teknik yetersizlik

2- Biyolojik yetersizlik

3- Biyolojik ve teknik yetersizliğin birlikte bulunması

Teknik yetersizlik sebepleri; enfeksiyon, kötü redüksiyon, anafragmanlar arasında defekt bulunması, kırık hattında tekrarlayan büyük amplitüdlü hareket (pis-

* Baltalimanı Kemik Hastalıkları Hastanesi Ortopedi ve Travmatoloji Uzmanı

ton ve makaslama hareketi), yaralanma ve cerrahi nedeniyle lokal kan desteğinin bozulması olarak bildirilmiştir. Biyolojik yetersizlik ise; lokal yerleşimli pluripotent hücrelerin kırık kaynaması yönünde gösterdikleri biyolojik aktivite olarak tanımlanmış, lokal biyolojik aktivite olmaksızın kemik kaynamasının olmayacağı bildirilmiştir.

Kırık kaynaması ile ilgili bilimsel gelişmenin tarihi incelendiğinde uzun kemik psödoartrozları ile ilgili çözülmesi gereken sorunlar enfeksiyon, kemik kaybı ve defekt, deformite, stabil fiksasyon ve biyolojik aktivite yetersizliği olarak tanımlanabilir. Bu çalışmada uzun kemik psödoartrozlarında karşılaşılan tüm bu sorunlara ilizarov yöntemi ile aynı anda çözüm bulunabileceğini gösterilmesini amaçladık.

### Hastalar ve yöntem

1993-1996 yılları arasında Baltalimanı Kemik Hastalıkları Hastanesine Uzun kemik psödoartrozu nedeniyle başvuran ve ilizarov yönetimi ile tedavi edilmiş olan 7 hasta bu çalışmanın materyalini oluşturdu. Olguların 6'sı erkek 1'i bayan ve yaş ortalaması 38 yaş (4-62) olarak belirlendi. Olguların 5'i tibia, 1'i femur, 1'i humerusta bulunuyordu. Olguların 4'ünde birincil sebep trafik kazası, 1'inde ateşli silah yaralanması, 1'inde iş kazası, 1'inde ise kronik osteomyelit sekeli olarak belirlenmiştir (Tablo 1). (Osteomiyelit sekeli olarak ameliyata alınan ve birincil olarak akut osteomiyelit nedeniyle tedavi görmüş olan hastanın, yapılan patolojik segmen eksizyonun biopsi sonucu enkondrom olarak gelmiştir.) Olguların 5'inde tedaviye kabul edildiklerinde aktif enfeksiyon vardı. Kalan 2 olgudan 1'inde tedavi edilmiş enfeksiyon öyküsü vardı. 1 olguda hiç enfeksiyon gözlenmemişti. Olgular tedaviye kabul edilmeden önce en az 1 ençok 6 kez olmak üzere ortalama 3 kez cerrahi tedavi görmüşlerdi. (Tablo 1). Olguların hepsi ilizarovun tanımladığı gevşek tipte psödoartrozdu (27).

| | HASTALAR | | | | | | | Ortalama |
|---|---|---|---|---|---|---|---|---|
| | K.E | M.T | O.P | Ş.K | K.Ş | A.Ö | Z.B | |
| YAŞ | 30 | 56 | 4 | 48 | 38 | 34 | 62 | 38,85 |
| Cinsiyet | E | E | E | E | E | E | K | |
| Pri. Se. | T.K. | T.K. | Enf | A.S.Y | T.K. | T.K. | İ.K. | |
| T.Ö.S | 11 | 18 | 7 | 12 | 6 | 18 | 15 | 12,4 |
| T.Ö.A.S | 2 | 6 | 1 | 3 | 2 | 6 | 2 | 3 |
| Kısalık | 2 | 3,5 | 2 | 4 | 2 | 4 | - | 17,5 |
| Defekt | 8,5 | 11 | 4,5 | 5 | 3 | 14 | 2 | 48 |
| Kem. Ka | 10,5 | 14,5 | 6,5 | 9 | 5 | 18 | 2 | 65,5 |
| Fik. K.Z | 270 | 453 | 136 | 335 | 270 | 536 | 112 | 301 |
| H.Y.S | 175 | 366 | 105 | 215 | 87 | 316 | 25 | 183 |

**Tablo 1 : Olguların dökümantasyonu**

Kısaltmalar0 Pri.Se.; primer sebep, T.Ö.S; tedavi öncesi süre, T.Ö.A.S; tedavi öncesi ameliyat sayısı, Kem. Ka; kemik kaybı, Fik. K.Z; fiksatör kalış zamanı, H.Y.S; hastanede yatış süresi

Enfekte olan 5 olguda patolojik dokuya yönelik rezeksiyon uygulandı. Gerek sekestrektomi, gerekse lizis nedeniyle 48 cm'si defekt, 17.5 cm'si kısalık ile karakterize toplam 65,5 cm ortalama 9,3 cm kemik kaybı saptanmıştır. Olguların hepsinde İlizarov tipi eksternal fiksatör uygulanmış olup, 6'sına bilokal kompresyon distraksiyon tipi, 1'inde monolokal kompresyon tipi fiksatör dizaynı uygulanmıştır. Psödoartrozun tibiada yer aldığı üç olguda distaldeki segment çok küçük olduğu için ayak bileği eklemide sistem ile tespit edilmiştir. Bu üç olgunun 2'sinde tedaviye kabul edildiklerinde fibuler sinir lezyonu mevcut idi. Monolokal kompresyon uygulanan olguya primer olarak , bilokal kompresyon distraksiyon uygulanan 2 olguya sekonder olarak karşılaşma bölgelerine spongioz greft uygulanmıştır. Psödoartrozun femurda yer aldığı 1 olguda, proksimal segmentten, intertokanterik bölgenin altında kortikotomi uygulandı. Distraksiyon esnasında femur boyunda gelişen varusu önleyebilmek için, pelvik sistem uygulanarak proksimalde sistem pelvise tespit edilmiştir.

## Sonuçlar

Olguların tamamında kaynama elde edildi. 1 olgu dışındaki tüm olgularda ekstremiteler arasındaki eşitsizlik giderildi. Eşitsizlik giderilmeyen 1 olgu psödoartrozun humerusta yer aldığı ve 2 cm defekt olan olgudur. Tedavi sonrasında bir olguda fiksatör çıkarıldıktan sonra uzatma ve karşılaşma bölgesinde angulasyon, bir olguda ise femur boyun açısının daraldığı izlenmiştir. Tedavi sonrası angulasyon izlenen olgu, serimizde yer alan 4 yaşındaki tek çocuk olgu olup,. distraksiyon ve fiksatör kaldığı sürede yeterli kooperasyon kurulamadığı için ayak bileğinde ekinizim, dizde fleksiyon deformitesi geliştiği için, fiksatör kaynama bulgları gözüktüğü ilk anda çıkarılarak, genel anestazi altında deformitlere düzeltilip uzun bacak sirküler alçı yapıldığı sırada oluşmuştur. Radyolojik olarak proksimalde öne açılanmak (anterior angulasyon), distal uzatma bölgesinde arkaya açılanma posterior angulasyon gözlenen bu olgu da klinik olarak deformite izlenmemektedir. Femur boynu açısının daraldığı 1 olguda, halen gluteus medius topallaması mevcut olup, gluteus medius güçlendirici egzersizlere devam edilmektedir. Ortalama hastanede kalış süresi 183 gün, ortalama fiksatör kalış süresi 10 ay, iyileşme indeksi 32 gün omlarak hesaplanmıştır. Üç olguda tedavi sırasında fiksatör revizyonu yapıldı ve iki olguda aynı seansta karşılaşma bölgesine grefonaj uygulanmıştır. Hastaların hiçbirinde fiksatörün çıkarılmasına yol açacak çivi dibi enfeksiyonu gözlenmemiştir.

Hastalar Catagni'nin degerlendirme kriterlerine göre değerlendirilmiştir(5).

1. Kaynama
2. Yeterli eklem hareket açıklığı
3. Enfeksiyon olması
4. Deformitenin olması
5. Kısalığın olması

Çok iyi : Bütün kriterlerin çok iyi olması

İyi : İlk iki kriter tam ve son iki kriterden ikisi tam olmalıdır.

Yetersiz : Kaynama mevcut, fakat yetersiz eklem hareket açıklığı ve 3,4,5. kriterlerden sadece birinin tam olması

Kötü : Kaynama yok diğer kriterlerin mevcut olmaması

Buna göre; 5 (%71,4) hasta çok iyi, 2

(%28,6) hasta yetersiz olarak değerlendirilmiştir.

## Tartışma

Uzun kemik psödoartrozlarında tedavi algoritmi, kaynamamaya sebep olan faktörlerin ortadan kaldırılması deformitenin düzeltilmesi, kaynamanın gerçekleşterilmesi ve enfeksiyonun kontrolüdür. İlizarov yönteami tüm bu sorunlara aynı anda cevap verebilecek bir yöntemdir ve yüksek kaynama oranıyla sonuçlanmaktadır(6,11, 24,33,34).

Enfeksiyon Gustilo ve birçok araştırıcı tarafından kaynamamanın primer sebebi olarak gösterilmezken, lokal olarak kanlamayı bozması, stabil fiksasyon sağlanmasını engellemesi ile indirekt etkiye sahiptir. Gustilo, Rosen gibi araştırcılar enfekte psödoartrozlarda primer olarak enfeksiyonun çözümlenmesini önerirken, Lidgren ve Torholm, Reckling, Campanacci, Lottes gibi araştırıcılar ise stabil fiksasyon şartları altında enfeksiyonun daha kolay kontrol altına alınabileceğini bildirkmektedirler (4,13,14,16,17,18,19,25,26, 35,38.39.42.43).

Kemik kaybı ve defektli uzun kemik psödoartrozları çözümü güç sorunlardandır. Bir taraftan sebep olduğu kısalık deformitesi nedeniyle sonucu kötü yönde etkilerken diğer taraftan anafrağmanlar arasındaki mesafe kaynamayı güçleştirmektedir. Defektin çözümü için konvansiyonel greftleme teknikleri 4 cm'ye kadar olan defektlerde önerilmektedir(42). Tibiada yer alan 4 cm'nin üzerindeki defektlerde fibula protibia gibi sinositoz teknikleri önerilirken(4,28), damarlı fibula transferi uygun olgularda, hızlı kaynama sağlaması nedeniyle iyi bir seçenek olmakla beraber, mikrocerrahi teknik gerektirmesi, özellikle alt ekstremitede grefin hipertrofiye olması için uzun zaman gerektirmesi ve bu sürede eksternal tespit gerektirmesi, sık olarak yorgunluk kırıklarının görülmesi, enfekte zeminlerde uygulanamaması, donör bacakta ayak instabilitesi, ayakbileği ve başparmak ekstensiyonunda kısıtlamaya sebep olması dezavantajla-rındandır(6,12,21,31,32).

İlizarov yöntemi ile enfekte dokuların radikal debridmanı ve kortikotomi tekniği ile yeni kemik oluşturularak, defektin kapatılması enfekte defekt psödoartrozlarda en etkin tedavi yöntemi olarak bildirilmektedir (2,6,11,23,24).

Uzun kemik psödoartrozlarında amaç; kas atrofisini en aza indirecek kas, tendon kontraktürleri, eklem sertlikleri ve kullanmama atrofisine yol açmayacak, mümkün olduğunca fonksiyonel bir ekstremite ile sonuçlanacak kaynamayı elde etmektedir (3). İlizarov yöntemi uygulandığı andan itibaren mobilizasyona izin vermesi,aksiyel mikrohareketlerle izin vererek kas atrofisi ve osteoporozu önlemesi nedeniylede uzun kemik psödoartrozları için uygun bir yöntemdir.

Atrofik psödoartrozlarda fragman uçları arasındaki lokal biyolojiiyi değiştirmek gereklidir. Lokal biyolojinin değiştirilmesi genellikle greftleme ve stabil fiksasyon teknikleri ile gerçekleştirilmektedir. Paley İlizarovun kortikotomi ve distraksiyon osteogenezini klasik greftleme tekniğinin karşılığı olarak bildirmektedir(33).

Olguların 1'inde 2 cm kısalık vardı. Bu kısalık olan olgu humerus psödoartrozu olgudur. Üst eksterimitedeki kısalık deformiteleri alt ekstremitedeki gibi sorun oluşturmadığı için kısalığın giderilmesi planlanmamıştır. angulasyon deformitesi gözlenen 4 yaşındaki 1 olguda ise fiksatör,

ayak bileğinde ekinizm, dizde fleksiyon kontraktürü gelişmesi nedeniyle erken çıkarılmıştır. Yönetimi uzun yıllardır uygulayan Shevtsov 1994 Akif Şakir Şakar günlerinde bir soru üzerine 5 yaş altındaki çocuklarda yöntemi uygulamadıklarını bildirmiştir. Proksimalden kortikotomi uygulanan olgularda half pin sistemi kalça bölgesi kaslarına karşı yeterli stabilite sağlamamaktadır ve gerekli stabilite sağlıyabilmek için bu bölgede uygulanana distraksiyonlarda kalça eklemin tespit edilmesi gerektiği kişisel deneyimimizdir.

Olguların 2'sinde karşılaşma bölgesine sekonder olarak, 1 olguya ise primer olarak spongioz greft uygulanmıştır. Paley İlizarov yayınlarında greftlemeden söz etmek ve gereksiz görürken, Green, Göğüş segment karşılaşma bölgesine greft uyguladıklarını ve fiksatör kalış zamanını kısaltığın bildirmektedir(11,15,20,33).

İlizarov yönteminin önemli özelliklerinden bir diğeri de, erken mobilizasyon ve komşu eklemlerde harekete izin vermesidir. Ancak uzun süre tedavi görmüş psödoartrozlu olgularda mevcut osteoporoz kısa segmentlerin tek seviyeli tespitlerini yetersiz kılmaktadır. Çift seviyeli tespit uygulanamıyan olgularda angulasyon kuvvetlerine hakim olarak yeterli stabilite sağlamak için komşu ekleminde tespite dahil edilmesi Green tarafından önerilmektedir(15). Hastanede kalış süresi ortalama 183 gün, literatürde bildirilen 63 (11), 28(33) ve 38(7) den uzundur. Bu süre hastaları distraksiyon esnasında hastanede tutmak istememizden kaynaklanmaktadır ve ayrıca kalça ekiemi tespit edilen ve 18 cm kemik kaybı bulunan olgu mobilize edilemediği için tüm distraksiyon süresini hastanede geçirmiştir. Fiksatör kalış süresi ortalama 10 aydır. Bu süre Paleyin bildirdiği 13,6 ay, Göğüş'ün bildirdiği 12,4 aydan biraz kısadır. Kanımızca bu farklılık çocuk olguda ve humerusta kaynama süresinin kısa oluşu ve karışlaşma bölgesinde greft uygulamamızdan kaynaklanmaktadır(11, 33).

Sonuç olarak defektli, enfekte uzun kemik psödoartrozlarında İlizarov yöntemi mevcut tüm problemlere cevap verebilecek, sonuçları iyi bir tedavi yöntemidir.

## Kaynaklar


1. Bak, B., Jorgensen, H. H., Andreassen, T. T.: The stimulating effects of growth hormone on fracture healing is dependent on onset and duration of administration. Clin. Orthop. 246: 295, 1991.
2. Başbozkur, M., Ateşalp, S., Kırdemir, S., Kırdemir, V., Gültekin, N., Aydoğan, N.: Tibia kemik defektrlerinin kapatılmasında ve psödoartrozların tedavisinde eksternal sirküler fiksatör uygulamalarımız. Çakmak, M., Kocaoğlu, M.: Eksternal fiksatörler. Türk Ortopedi ve Travmatoloji Derneği Yayınları, İstanbul, p: 141, 1995.
3. Brown P.W., Urbun J. G.: Early weight-bearing treatment of open fractures of the tibia. An end-result study of sixty-three cases. J. Bone Joint Surg. 51 a: 59-75, 1969.
4. Campanacci, M, Zanoli, S. Duble tibiofibular synostosis (fibulo pro tibia) for nonunion and delayed union of tibia, End-result of one hundered seventy-one cases. J. Bone Joint Surg. 48-A: 44, 1966.
5. Catagni, M.A., Guerreschi F., Holhman J.A., Cattaneo R.: Distraction Osteogenesis in the treatment of stiff hypertrophic nonunions using teh İlizarov app. aratus. Clin. Orthop. 301: 159, 1994.
6. Cattaneo, R., Catagni, M., Johnson, E.: The treatment of infected nonunions and se-

memental defects of tibia by the methods of İlizarov. Clin. Orthop. 280: 143-152, 1992.

7. Ciernyy, G., ZORN, K. E.: Segmental Tibial Defects Comparing conventional and İlizarov Methodologies. Clin. Orthop. 301:118, 1994.
8. Cozen, L. : Does diabetes delay fracture healing. Clin. Orthop. 82: 134, 1972.
9. Frost, H. M.: The Biology of fracture healing. An overview for cllincians Part 2. Clin. Orthop. 248: 249, 1989.
10. Frost, H. M. : The biology of fracture healing. An overview for cllincians Part 1. Clin. Orthop. 248: 294, 1989
11. Göğüş, A., Kabukçuoğlu, Y., Küçükkaya, M., Kuzgun, Ü.: Alt ekstremite defekt psödoartrozlarının segmenter kemik transportu tekniği ile tedavi sonuçları.a ACTA orthop. Traumatol. turc, 30: 347-351, 1996.
12. Glowacki, J.: Tissue response to bone-derived implants. Habal, M. N., Reddi, A.H.: Bone greafts and bone substitutes W.B. Saunders Company Philadelphia 1992.
13. Göksan, M. A.: Tibia diafizinin infekte olmayan psödoartrozları ve tedavileri. ACTA. Orthop. Travmatol. Turc, 2: 188, 1974.
14. Göksan, M. A.: Tibia diafiz infeksiyon psödoartrozları ve tedavisi. ACTA. Orthop. Travmatol. Turc, 2: 199, 1974.
15. Green, S. A., Jackson, J. M., Wall, D. M., Marinow, H., Ishkmanian, J.: Manegment of segmetal defecs by ilizarov intercalary bone metod. Clin. Orthop. 280: 136, 1992.
16. Green, S. A. Dlabal, T. A.: The Open bone greft for septic nonunion. Clin. Orthop. 180: 117, 1983.
17. Gustilo, R. B.: Manegment of infected nonunion. Gustilo R. B., Gruninger R. P., Tsukayama, D. T.: Orthopaedic Infection, W. B. Saundres Company, Philadelphia p. 139, 1989.
18. Gustilo, R. B.: Manegment of open fractures. Gustilo R. B., Gruninger R. P., Tsukayama, D. T.: Orthopaedic Infection, W. B. Saundres Company, Philadelphia p. 87, 1989.
19. Gustilo, R. B.: Manegment of actualy infected fractures. Gustilo R. B., Gruninger R. P., Tsukayama, D. T.: Orthopaedic Infection, W. B. Saundres Company, Philadelphia p. 87, 1989.
20. İlizarov, G.A., Green, S. A.: Historical background of transosseous osteosynthesis. Transosseous Osteosynthesis. Theorical and Clinical aspects of the regeneratin and growth of tissue First edition p, 3 Springer-Verlag, Berlin, Heidelberg, 1992.
21. Ito T., Kohno, T., Freevascularized fibular greft. J. Trauma 24: 756-760, 1984.
22. Johner, R., Wrush, O.: Classification of tibial shaft fractures and correlation with results after rigid internal fixation. Clin. Orth. 178: 7, 1983.
23. Kelly, C. M., Zinar, D. M. Gold, S. M.: Treatment of posttraumatic disorders of the adult tibia with the İlizarov technique and external fixator. Abstract book 62. annual meeting of AAOS Orlando Florida, Febuary, 16.21.1995 Abstract book, 53: p 399, 1995.
24. Kocaoğlu, M., Çakmak, M., Baştür, S., Tuncay, İ.: Uzun kemiklerin psödoartroz tedavisinde İlizarov metodu ve klinik sonuçlarımız. ACTA. Orthop. Travmatol. Turc, 30, 120-124, 1996.
25. Lidgren, L., Torholm, C.: İntramedullary reaming in cronic diaphyseal osteomyelitis: preliminery report. Clin. Orth. 151: 215-221, 1980.
26. Lottes, J. O.: Medullary nailing of infected fractures of tibia. J. Bone Joint Surg. 45-A: 1543, 1963.
27. Marsh, J. L., Prouski, L., Biermann, S.: Chronic infected tibial nonunions with bone loss. Clin. Orth. 301: 139, 1994.

28. Maurel, R. C., Dillin, L.: multistaged surgical management of posttraumatic Segmental Tibial Bone Lose. Clin. Orth. 216: 162, 1987.

29. Mayer, P. J., Evart, C. Mc Collister.: Nonunion, delayed Union, malunion, and avascular necrosis. (Complications in Orthopedic Surgery) Second Edition, J. B. Lippincott Company Philadelphia 1, p. 207-229, 1978.

30. Monaghan, B. A., Kaplan, F. S., Lyttle, C. R., Fallon, M. D., Boden, S. D., Haddad, J. G.: Estroge receptors in fracture healing. Clinc. Orth. 280: 277, 1992.

31. Moor, J. R., Weiland, A. J., Daniel, R. K.: Use of free vasccularized bone greft in the treatment of bone tumors, Clin. Orthop. 175: 37. 19983.

32. Osterman, A. L., Bora, F. W.: Free vascularized bone grefting for large gap nonunion of long bones. Orthop. Clin. North Am. 15: 131-142, 1984.

33. Paley, D., Maurizio, A., Catagni, Argnanı, F., Villa, a., Benedetti, B. G., Cattaneo, R.: İlizarov treatment of tibial nonunions with bone loss. Clin. Orthop. 241: 146, 1989.

34. Paley, D.: The İlizarov bone transport system, Habal, M. N., Reddi, A. H.: Bone greafts and bone substitutes W.B. Saunders Company Philadelphia 1992.

35. Papineau, L. J., Alfageme, A., Delcourt, J. P. Pilon, B. L.: Cronic osteomyelitis of long bones Resection and bone grefting with delayed skin closure. J. Bone and Joint Surg. 52, B: 138, 1976.

36. Perren, S. M., Müller, M. E., Schenk, R., Schneider, R.: Basic aspects of internal fixation., Mechanics of interfaces. Müller, M. E., Allgöwer, M., Schneider, R., Willenegger, H.: Manuel of Internal Fixation: Techniques Recommended by the AO-ASIF Group. Third edition. Springer-Verlag, Berlin. p. 46, 1991.

37. Perren, S. M., Colton, Ch. Schatzeker, J.: Basic aspects of internal fixation. Biological reactions. Müller, M. E., Allgöwer, M., Schneider, R., Willenegger, H.: Manuel of internal Fixation: Techniques Recommended by the AO-ASIF Group. Third edition. Springer-Verlag, Berlin. p. 52, 1991.

38. Rosen, H.: Pseudarthroses: Müller, M. E., Allgöwer, M., Schneider, R., Willenegger, H.: Manuel of internal Fixation: Techniques Recommended by the AO-ASIF Group. Third edition. Springer-Verlag, Berlin. p. 713, 1991.

39. Rosen H.: Nonunion and malunion: Browner B. B., Jupiter J. B., Levine A. M., Trafton P. G., Skeletal trauma: Fractures, dislocations, and ligamentous ilnjuries. W.B Saunders Company, Philadelphia. p. 501, 1992.

40. Rothman, R.: The effect of iron deficiency anemia on fracture healing. Clin. Orthop. 77: 276, 1971.

41. Sekellerides, H. T., Freemann, P. A.: The delayed union and nonunion of fracture of the tibia. J. Bone and Joint Surg. 46-a: 556, 1964.

42. Ueng, W-N., Shih, C-H., Semiopen cancellous bone grefting, A 2 step method for closing bsmal infected tibial bone defects. Clin. Orthop. 306: 175, 1994.

43. Vidal, J., Buscayret, C., Connes, H., Melka, J., Orst, G.: Guidelines for treatment of fractures and infected pseudartroses by external fixation. Clin. Orthop. 180: 83, 1993.

# BÖLÜM - IV

## EKSTERNAL FİKSATÖR

## KISIM - 13

# ALT EKSTREMİTE KIRIKLARINDA İNTRAMEDÜLLER ÇİVİ VE EKSTERNAL FİKSATÖRLERİN YERİ VE KLİNİK SONUÇLARI

H. HAVITÇIOĞLU*, L. BAKTIROĞLU*, Ö. ÖZCAN*, C. ÖZCAN*

Alt ekstremite kırıklarında, intramedüller çiviler ve eksternal fiksatörler diğer tesbit yöntemleri arasındasıklıkla başvuraln yöntemlerdir. Küntcher'in 1940 da tanımladığı intramedüller tesbit yönetemleri zaman zaman sıklıkla olmak üzere, popülartesini koruyarak günümüze değin devam etmiştir(76). Son yıllarda ise unrimerize intramedüller çivilerle olan uygulamalar yeniden yaygınlaşmıştır(3,12). Kapalı kırıklarda intramüedüller çivi uygulamalarının endikasyonları, başarılı sonuçları ve komplikasyonları birçok çalışmada gösterilmiştir(11). Rimeriz ve unrimerize çivilerin daha da iyi sonuçları bulunduğu üzerinde de çok sayıda çalışma bulunmaktadır(3,12,16,21,22). Ekstrernal Fiksatörlerinde endikasyon ve başarılı sonuçları yanında çivi yolu enfeksiyonları, psödoartroz gibi komplikasyonları da bildirilmektedir (1,2,4,5,6,8,9,10,13,15,17,18, 19,20,23). Son yıllarda üzerinde sıklıkla tartışılan konulardan birisinde açık kırıklarda yeri tartışılmayan eksternal fiksatörlerin yerine intramedüller çivi uygulamalarının endikasyon alanıdır. Hangi açık kırıklarda eksternal fiksatörlerin yerine intramedüller çiviler kullanılabilir. Bu çalışmanın amacı kendi olgularımızın retrospetif incelemesi ile özellikle açık kırıklarda intramedüller çivilerin yeri konusunda bilgi sunmaktarı.

### Materyal Metod

D.E.Ü. Tıp Fakültesi Ortopedi ve Travmatoloji Kliniğinde 1988-1996 yılları arısnda tedavi edilen 62 alt eksteremite kırığının, kırık yeri, kırık tipi, kaynama zamanı, psödoartroz, angulasyon (açılanma) deformitesi, malunion, refraktür, ameliyat sayısı, ekstremite eşitsizliği ve enfeksiyon yönünden retrospektif olarak incelenmiştir. Konservatif veya plaklı osteosentez yapılmış olgular bu çalışmaya katılamamışlardır. Olgularımızdan 34'ü erkek, 28'i bayan olup bunlardan 26'sında eksternal fiksatör, 36 olguda ise İntramedüller çivi kullanılmıştır. Çalışmamızdaki olguların yaş ortalaması 21 (14-72) ve 38'i erkek, 22 bayandı. İntramedüller çivi uygulananların 30'u Ender ve geriye kalanlar kilitli intramedüller çivi şeklinde idi. Olguların 22'si açık kırıktı. 6 çok parçalı, 3

* Dokuz Eylül Üniv. Tıp Fak. Ortop. Trav. ABD

Tip I, 12 Tip II, 5 Tip I ve 19 kapalı diafiz kırığına uygulanmıştır. Açık kırık olgularının hepsinde ilk görüldüğünde standart olarak acil girişim steril yarabakımı, atelleme, tetanus ve antibiyotik tedavisi uygulanmıştır. Antibiyotik tedavisinde değişik antibiyotikler kullanılmışır. Yara bakımının kaç saat içerisnde yapıldığı tüm olgularda belirlenememiştir. Kuşkusuz ilk altı saat içerisinde gelen açık kırık olgularında minimal debridman ve piremr olarak yara kapatılmıştır.

## Sonuçlar

Tüm olgulardaki sonuçlar 16 olguda çok iyi, 37 olguda iyi, 5 olguda orta ve 4 olguda kötü olarak değerlendirilmiştir. Olgularımızın %78'inde komplikasyon saptanamadı. Olgularımızda enfeksiyon oranı %3, psödoartroz oranı %5 açılanmalı deformitesi 5 derece üzerinde bulunan olgu %4, ameliyat sayısı ortalama 2.4 saptandı. Ender çivisi uygulanmış 36 olguda rotasyonel deformite %12, psödoartroz oranı %4 ve Ender uygulanmış 2 femur kırığın femur 1/3 distalde oblik kırık komplikasyonu, 3 olguda çivi yer değiştirmesi saptanmıştır. Bu olgularda ortalama ameliyat sayısı 2.6 olarak bulunmuştur. Eksternal fiksatörler daha çok Tip II ve Tip III kırıklarda kullanılmıştır. Bunlarda enfeksiyon oronı periostal %11.2, derin enfeksiyon %4.2, psödoartroz oranı %7, angulasyon deformitesi %9 olarak bulunmuştur. Ameliyat sayısı bu grupta 1.8 olarak saptanmıştır.

Krettek 5 derece üzerinde açılınma (angulasyon) olan olgularını %12.7, Keating %5, Wiss %8-9, Cliford %38 Siebenrock %32.8, kendi olgularımızda %4 olarak bulunmuştur. Ender uygulamalarında bu oran %12 olarak bulunmuştur. Ender çivisi uygulanmış 2 olguda (%6.6) femurun distal 1/3'ünde oblik kırık görülmüştür. Ayrıca 3 olguda da çivilerde yer değiştirme komplikasyonu ile karşılaşılmıştır (%10). Psödoartroz oranı bizim olgularımızda %5 olarak görülmüştür. Bu oran Ender çivisi uygulanmış olgularda %4 olarak daha az saptanmıştır.

## Tartışma

Alt ekstremite kırıklarında kullanılan implantların seçiminde kırık tipi, kırığın yeri, vasküler yapısı gibi yumuşak doku komponentleri iyilmeşmede önem taşımaktadır. Her bir yöntemin avantaj ve dezavantajları bulunmaktadır. Rimerize edilerek yapılan intramedüller çivilemelerde, endosteal vaskülarite ve medüller kanalın iskemesine neden olduğu gösterilmiştir (24). Son yıllarda ise Pankovich, Segal ve Wiss ve diğer bazı otörler ise nonrimerize intramedüller uygulamaların yeniden yaygınlaşmaya başlamıştır(21). Ender intramedüller çivileri uygulama kolaylığı, kırık alanından uzakta yapılması, kırık alanında dolaşımın bozulmaması gibi avantajları bulunmaktadır(11). Dezavantaj olarak fiksasyon rijiditesinin yetersizliği ve ekleme yakın lokalizasyonlarda uygulanamamasıdır(11). Wiss intramedüller unrimerize olgularında enfeksiyon oranını %13 olarak vermiş ve eksternal fiksatör uygulanmış olgularda sonradan intramedüller çivilemeyi önermemektedir(21). Eksternal fiksatörler rijit immobilizasyon ve yumaşak doku rekonstrüksiyonuna olanak vermesi ile sıklıkla alt ekstremite kırıklarında özellikle de açık kırıklarda kulanılmaktadırlar. Eksternal fiksatörler intramedüller çivilerle karışlaştırıldığında özellikle kemik transportuna vermeleri, yumuşak doku bakımındaki üstünlüğü kuşkusuzdur. Ayrıca gerektiğinde lokal anastezi ile de uy-

gulanabilmesi, basit ve efektif bir uygulamasının bulunması da avantaj olarak sayılabilir. Elbette kullanılan eksternal fiksatörün özellikleri ve kırık fiksasyonuna etkileri ve teknik özelliklerine göre kendi içnide avantajlı fiksatörler (Unilateral: Wagner, Orthofix, Sirküler: İlizarov) bulunmaktadır. Ayrıca kendi ülkemizde geliştirilmiş fiksatörler de mevcuttur(10). Açık kırıklarda primer olarak intramedüller çivilerin kullanılması medüller enfeksiyon riskinin fazla olması nedeni ile uygun olmayan bir seçenek olduğu bildirilmektedir (3). Sıklıkla eksternal fiksatör uygulamalarından sonra intramedüller çivi uygulamakları da yapılmaktadır. Bunlarda da bazı araştırıcılar yüksek oranda enfeksiyona dikkat çekmekdedirler. Wuu'nun bir çalışmasında Tig III açık kırıklarda eksternal fiksatör uygulamalarından 2 hafta sonra Grosse Kempf kilitli Küntscher uygulamış ve bu olgularda %85.7 kaynama 5.8 ay içerisinde elde ettiği buna karşın %14.3 psödoartroz, %7.2 derin enfeksiyon bildirmiştir(22). Seibenrock eksternal fiksatör uygulamasından sonra intramedüller uyguladığı olgularda enfeksiyon oranının plaklı osteosentez uygulananlardan daha düşük olarak %4.1 ve psödoartroz oranını ise yine %4.1 olarak bildirmiştir(6). 5 derecenin üzerinde olan olgu oranı Keating (12) %12.7, Wiss (21) %8-9, Cliford (6) %38, Seibenrock (16) 32. 8 ve bizim olgularımızda %4 olarak bulunmuştur. Tip I kırıklarda konservatif ve plaklı osteosentez veya intramedüller tesbit yöntemlerinin kullanılması daha avantajlı olabileceği buna karşın Tip II kırıklarda yara debritman ve bakımı iyi yapılmış olgularda İntramedüller çivi uygulamalarının yapılabileceği gibi eksternal fiksatörlerin kullanılması da doğru bir yaklaşım olacağı kanısındayız. Bununla birlikte özellikle Tip III kırıklarda intramedüller çivileme yönetiminin uygun bir tercih yöntemi olamayacağı, bu yöndeki zorlamaların enfeksiyon riskinin artmasını sağlayacağı görüşünü korunmaktayız.

Önceden Eksternal fiksatör uygulanmış ve daha sonra İntramedüller çivi uygulanacak olguların 3 haftadan geç olanlarında kapalı redüksiyonun güçlüğü ile çivi yolu enfeksiyonu anamnezi bulunanlarda kültürle inceleme yapıldıktan sonra üreme olmayanlarda intramedüller uygulama yapılmasına geçilebilmesi daha doğru bir yaklaşım olacaktır.

## Kaynaklar


1. Barquet A, Silva R, Massaferro J, Dubra A: The AO tubular external fixation in the treatment of open fractures and infected nonunions of the shaft of the femur. Injury (England), 19(6) p.451-20, 1988.
2. Barquet A. Massaferro J, Dubra A, Milans C, Castiglioni O.: The dynamic ASIF-BM tubular external fixator in the treatment of open fractures of the shaft of the tibia, Injury (England), 23(7) p.461-6, 1992.
3. Blachut PA, Meek RN, O'Brien PJ: External fixation and delayed intramedullary nailing of open fractures of the tibial shaft. A sequential protocol. J. Bone Joint Surg (Am) (United States), 75(5) p.729-35 Jun 1990.
4. Byrd HS, Cierny G 3 d, Tebbetts JB, The management of open tibial fractures with associated soft-tissue loss: external pin fixation with early flap coverage., Plast Reconstr Surg (United States), 68(1), p.73-82 Jul 1981.
5. Cannon SR, Taylor Ar, Lynch AR: Simple external fixation of open and complicated fractures. injury (England), 16(6) p.367-70, May 1985.
6. Clifford RP, Lyons TJ, Webb JK: Complications of external fixation of open fractures

of the tibia., Injury (England) 18(3) p.174-176 May 1985.

7. Court-Brown CM, Whellwright EF, Christie J, McQueen MM. External fixation for type III open tibial fracures. J. Bone Joint Surg(Br) (England) 72(5) p.801-4, Sep. 1990.
8. Etter C, Burri, C, Claes L., Kinz L., Raible M: Treatment by external fixation of open fracturen associated with severe soft tissue damage of the leg. Biomechanical principles and clinical experience. Clin Ortop (United States), (1978) p.80-8 Sep. 1983.
9. Freeland AE: External fixation for skeletal stabliziation of severe open fractures of the hand. Clin Orthop (United States), (214), p.93-100 Jan. 1987.
10. Havıtçıoğlu H, Tiner M, Aksoy S, Karakaşlı A. Üç Boyftlu Eksternal Fiksatör cihazı. Acta Orthop-Traumatol Turc 27, 118-121 1993.
11. Holbrook JL, Swiontkowski MF, Sanders R.: Treatmenrt of open fractures of thi tibial shaft; Ender nailing versus external fixation. A randomized, prospective comparison: J Bone Joint sug. (Am), (United States), 71(8) p.1231-8 Sep 1989.
12. Keating J.F. Obrein P.J, Blachut P.A, Meek R.N, Broekhuyse H.M. Locking intramedullary nailing with and without reming for open fractures of he tibial shaft. J Bone and Joint Surg. 79.A 334-341, 1997.
13. Korkala O, Antti-Poika I, Karaharji EO, External fixation in open fractures of leg. Analysis of traps and complications of the method, Rev Chir orthop (France), 78(8) p.637-42 1987.
14. Maurer DJ, Merkow RL, Gustilo RB: Infection after intramedullary neiling of severe of open tibial fractures initially treated with external fixation. J. Bone Joint Surg. (Am) (United States), 71(6) p.835-8 Jul 1989.
15. Reff RB: The use of external fixation devices in the management of severe lower-extremity trauma and pelvic injuries in children Clin orthop (United States), (188), p.21-33 Sep 1984.
16. Siebenrock KA, Schilling B, Jakob RP, Treatment of Complex tibial shaft fractures. Arguments for early secondary intramedullary neiling. Clin. Orthop (United States), (290) p.269-74 May, 1993.
17. Siege PG, Vander Schilden JL: Minimal internal and external fixation in the treatment of open tibial fractures, Clin ortop (united States), Sep, (178) p.96-102 1983.
18. Thakur A.J. Patankar J. Open tibial fractures. Treatment by uniplaner external fixation and early bone grafing. J. Bone and Joint Surg. 73(3) 448-451, 1991.
19. Wiener LS, Kelley M, Yang E, Steuer J, Watnick N, Evans M, Bergman M: The use of combination internal fixation and hybrid external fixation in severe proximal tibia fractures. J. Orthop Trauma (United States), 9(3), p.244-50 Win 1995.
20. Whitelaw GP, Wetzler M., Nelson A., Segal D, Flecher J., Hadley N, Sawka M.: Ender rods versus external fixation in the treatment of open tibial fractures. Clin Orthop (United States), 2539, p.258-69 Apr. 1990.
21. Wiss DA, Stetson WB. Nonunuion of tiba treated with a remed. J. Orthop Truma 8(37 p.269-69 Apr. 1990.
22. Wu CC, Shih Ch: Complicated open fractures of the distal tibia treated by secondary interlocking nailing. J. Trauma (United States) Jun 1993, 34 (6), p.792-6 Orthop (United States), (290) p.269-74 May 1993.
23. Vidal J, Buscayret C, Connes H, Melka J, Orst G.: Guidelines for treatment of open fractures and infected pseudarthroses by external fixation. Clin orthop (United States) (180), p.83-95, 1983.

# BÖLÜM - IV

## EKSTERNAL FİKSATÖR

## KISIM - 14

# UZUN KEMİK PSÖDOARTROZLARINDA İLİZAROV EKSTERNAL FİKSATÖR UYULAMALARIMIZ

Muharrem İNAN*, Mehmet TUNCEL*, Sinan KARAOĞLU*, M. Akif GÖKÇE*

Tüm uzun kemik kırıklarının %5'i psödoartoz sonuçlanmakta ve bunun büyük bir grubunu tibia psödoartozları oluşturmaktadır(1,2). Kemik kaynama mekanizmalarının daha iyi anlaşılmaysıyla birlikte tedavi protokolleri değişmektedir. Yakın zamana kadar tedavide kemik greftlemesi ve alçı, eksternal fiksasyon, internal fiksasyon ve elektrik stimülasyonu denenmiştir(3,4,5,6). Bu tedavi yöntemlerinde başarı oranı enfekte psödoartozlarda %50-80 arasında bildirilmektedir. G. A. İlizarov'un geliştirdiği fiksatör ve metod (7,8), 1941 yılından itibaren Rusya'da, 1981 yılından itibaren Avrupa ve Amerika'da popülarize olmuştur. Bu metodla, kemik kaynamasının başarılması yanında ek deformiteleri de düzeltmek mümkün olmuştur.

### Materyal ve Metod

Erciyes Üniversitesi Tıp Fakültesi Ortopedi ve Travmatoloji A.B.D. da, Mayıs, 1993 - Haziran 1995 tarihleri arasında 31 uzun kemik psödoartoz bulunan hasta İliçzarov eksternal fiksatör kullanılarak tedavi edildi. Psödoartozların, 17'si tibiada, 10'u femurda ve 4'ü de humerusta idi. Hastaların 26'sı erkek, 5'i kadın olmak üzere, ortalama yaş 28.6(4-65) idi.

Psödoartoz kararını vermek için, klinik ve röntgen muayenesinden yararlanıldı. Röntgen muayenesiyle travma sonrası 9 aylık sürede kaynama elde edilemeyen ya da cerrahi sonurası üç aylık dönemde çekilen grafilerde kaynama görülmeyen oligular psödoartoz kabul edildi. Klinik muayende, kırık hattında hareket ve ağrı olması psödoartoz lehineydi.

Etiyolojide, 19 hasatada açık kırık, 12 hastada kapalı kırık sonrası internal fiksasyon uygulanan ve kaynama elde edilmeyen hastalar vardı.

Hastaların 16'sı hipertrofik, 15'i atrofik psödoartoz şekilnde idi. 11 hastamızda tedavi öncesinde aktif enfeksiyon vardı. 5 hastada ise enfeksiyon öyküsü veriyordu. 8 hastada 7° nin üzerinde angulasyon vardı. 10 hastamızda ortalama 5.2 cm (2.4 cm-8.0 cm) kemik defekti vardı(1).

31 hasta ortalama 26 ay (19 ay-44 ay) süreyle takip edildi. Tedavide, 14 hastada

* Erciyes Üniv. Tıp Fak. ve Trav. ABD, Araş. Görv.(1), Yrd.Doç.(2), Öğr. Gör.(3)

monofokal kompresyon, 16 hsatada bifokal bir hastada trifokal kompresyon distraksiyon uygulandı. Tibiada ortalama 5.8 ayda (3.1 ay-14 ay), femurda ortalama 6.9 ayda (5.2 ay-10.4 ay), humerusta ortalama 5.4 ayda (4.8 ay-6.1 ay) fiksatör çıkarıldı. 14 hastada kortiko-kanselloöz kemik greftlemesi uygulandı. Hastaların tümünde kaynama elde ettik. Ancak üç hastamızda kaynama olmasına rağmen enfeksiyon devam ediyordu. 4 tel dibinde sekestr meydana geldi. Teller çıkarılarak küretaj+ parenteral antibiyotik uygulandı. 7 tel dibinde de derin enfeksiyon nedeniyle parenteral antibiyotik kullanıldı.

İki hastamızda, fiksatör çıkarılmasından sonra refraktür meydana geldi ve alçı uygulanarak tedavi edildi.

Kemik ve fonksiyonel sonuçlar Paley ve Ark. (9)'larının yaptığı skorlamaya göre Tablo I'de gösterilmiştir.

## Tartışma

Psödoartozlar ortopedistler için her zaman sorun olmuşlardı. Günümüze kadar bir çok tedavi yöntemi denenmiştir. Lortat-Jacob(10) 18 kemik defektli hastanın 16'sını Papineu yöntemi kullanarak tedavi etmiştir. Ancak, 4 cm'nin üzerindeki defektlerde kemik kalitesinin iyi olmadığı ve refrakürlearin sık görüldüğü tesbit edilmiştir. Yakın zamana kadar ASIF yaklaşımı tedavide tercih edilmiştir(11,12). Bu tedavide amaç deformite, enfeksiyon ve defektin giderilmesi aynı zamanda da kaynamanın sağlanmasıdır. Bunu başarmak için, zunu süreli tedavi, geniş cerrahi yara gerekir. Bunun yanında, hasta erken yük veremeyeceği için eklem kontraktürleri, kemikte osteoporosis ve yumuşak dokuda atrofi gelişir(9). İnternal tesbit materylanini varlığında enfeksiyonda büyük ihtimalle devam edecektir(9).

Elektrik sitimülasyonu ve alçı tesbitiyle kaynama başarısının yüksek olduğu belitrilmektedir(3). Ancak, bu metodlada deformite düzeltilmesi ve enfeksiyon başarılamaz.

Son 15 yıldır batıda yaygın kullanılmaya başlayan İlizarov eksternal fiksatörü ve metodu, daha az invaziv bir metoddur. Deformite, kısalık ve kemik defekti aynı anda tedavi edilebilir. Ayrıca hastanın mobilizasyonuna izin verdiğinden kas atrofisi ve osteoporosdan korunmuş olunur (9). İlizarov sistemini diğer bir avantajıda her büyüklükteki defektin kapatılabilmesidir(9,12). Paley ve ark.larının(9) yaptığı çalışmada enfeksiyon bulunan psödoar-

**Tablo I :** Hastalarımızn kemik ve fonksiyonel sonuçları.

| | Çok iyi | iyi | orta | kötü | Çok iyi | iyi | orta | kötü |
|---|---|---|---|---|---|---|---|---|
| Tibia | 6 | 8 | 2 | 1 | 8 | 6 | 3 | 0 |
| Femur | 4 | 2 | 3 | 1 | 2 | 3 | 4 | 1 |
| Humerus | 1 | 2 | 1 | 0 | 2 | 1 | 1 | 0 |

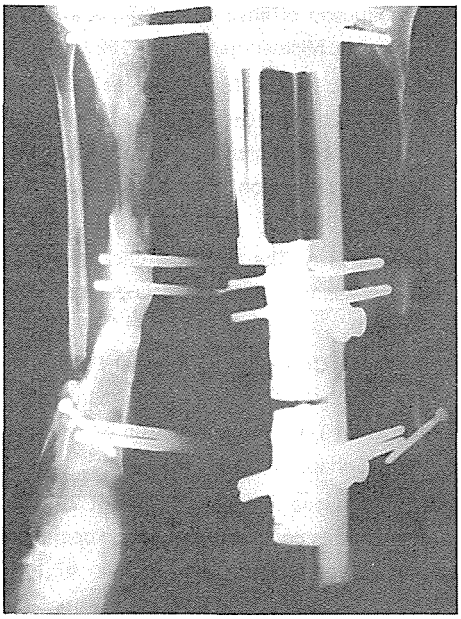

*Şekil1a*

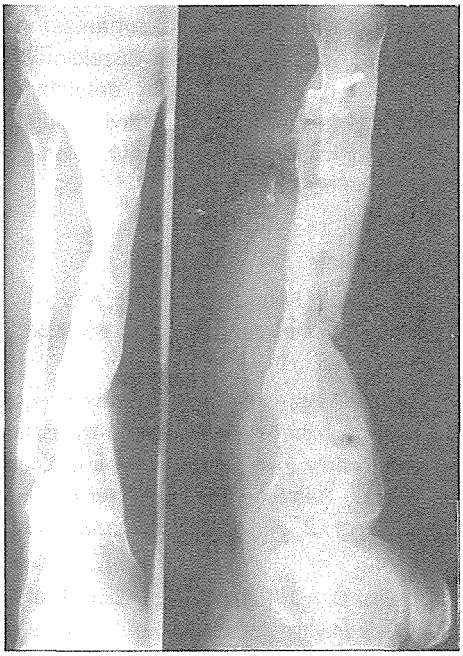

*Şekil 1c*

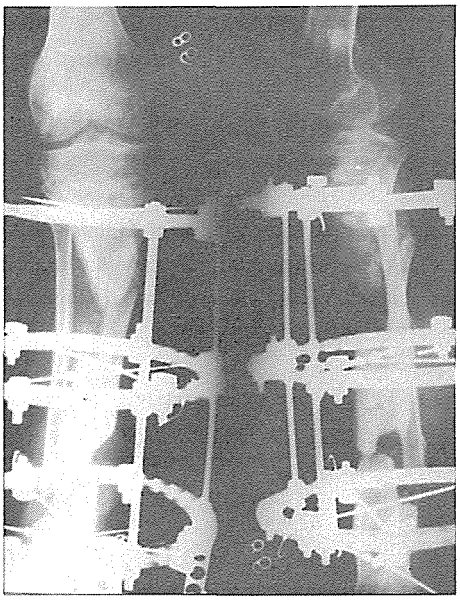

*Şekil 1b*

***Şekil1:*** *35 yaşında erkek hasta.*
*a: Ameliyat öncesi ön-arka ve yan grafisi. Aksiyel fiksatörle kemik tarnsportu sonrasında distraksiyon hattında ve hedef bölgede enfekte psödoartroz mevcut.*
*b: lizarov eksternal fiksatör uygulandıktan sonra ön-arka ve yan kontrol grafisi.*
*c: Fiksatör uygulandıktan 18 ay sonraki ön-arka ve yankontrol grafisi.*

tozlarda ilizarov yöntemiyle başarı oarını %90-97.6 olarak verilmektedir. Morandi ve Ark.larının(13), yaptığı çalışmada enfekte tibia psödoartozu bulunan 13 hastanın tümünde, kırık uçlarına debritman uygulanmadan distraksiyon-kompresyon osteosentezi ile kaynama elde etmişlerdir. Ortalama kaynama zamanıda 7.6 aydı.

## Sonuç

İlizarov yönteminin kırık kaynaması ve eş zamanlı olarak deformite düzeltilmesi, kısalığın giderilmesi ve defektlerin kapatılmasında etkili bir tedavi olduğu, ayrıca fonksiyonel bir tedavi olanağı sunduğunu düşünüyoruz.

## Kaynaklar


1. Orhopaedic Knowledge Update Am. Academy of Orthopaedic Surgeons Vol. 4:581, 1993.
2. Gustillo R.B., Anderson J. T. Prevention of İnfection in the Treatment of One Thousand and Twenty Five open Fractures of Long Bones: Resrospective and Prospective Analyses. J Bone Joint Surg.; 58A:452, 1976.
3. Basset C. A.1, Philla A. A., Pawluk R. J. A non-operavitve salvage of surgically-resistant pseudoarthroses and nonunions by pilsing elektromagnetics field. A preliminary report. Clin. Orthop. 124:128, 1977.
4. Bray T. J. Large segmental bone defects treated with staged external fixation and open cancellous bone grafting. In Abstracts, 12th International Conference on Hoffmann External Fixation, German. October 9-1, 1986, p 14.
5. Weiland A. J, Moore J. R, Daniel R. K. The efficacy of free tissue tranfer in treatment of osteomylesit. J. Bone Joint Surg. 66A:181, 1983.
6. Ward W G, Goldner R D, Nunley J A. Reconstruction of tibial bone defects in tibial nonunion. Microsurgery 11:63, 1990.
7. İlizarov G. A. The Tension-Stress Effect on the Genesis and Growth of Tissues. Part I. The Influence of stability of fiksation and soft tissue Preservation. Clin. orthop.; 238:249, 1989.
8. İlizarov G A. The Historical background of Transosseous Osteosynthesis Germany, 3-5, 1992.
9. Paley D, Catagni M A, Argnani F, Villa A, Benedetti G B, Cattaneo R. ilizarov Treatmen of Tibial Nonunions with Bone Loss. Clin. Orthop.; 241; 146, 1989.
10. Lortat-Jaacob A, Lelong P, Benoit J, et al. Les Gestes complementaries de l'operation de Papineu. Rev Chir Orthop. 67:115, 1981.
11. Mc Graw J M, Lim E V. Treatment of Open Tibial Shaft Fractures: External Fixation and Secondary Intramedullary Nailing. J Bbone Joint Surg.; 70A:900, 1988.
12. Morandi M, Zembo M. The İlizarov Compression-Distraction Osteosynthesis: A Method for Infected Pseudoarthrosis and segmental Bone defect. Orthopedic ınfections.; pp 163, 1990.
13. Morandi M, Zembo M, Ciotti M. Infected tibial pseudoartrosis. A 2 year follow up on patients treated by the ilizarov technique. Orthopedics. 12:497, 1989.

# BÖLÜM - IV

## EKSTERNAL FİKSATÖR

## KISIM - 15

# KIRIK PSÖDOARTROZ TEDAVİSİNDE İLİZAROV EKSTERNAL FİKSATÖR UYGULAMASI

Şafak GÜNGÖR*, Ahmet EGE**, Oya ÖZYAYLALI**, Bülent AYKANAT***

Kliniğimizde Eylül 1994 - Mayıs 1996 tarihleri arasıda 14 kırık ve 12 psödoartrozdan dolayı 25 hastanın 26 ekstremitesine İlizarov eksternal fiksatör uyçulandı.

Olgularımızın 17'si (%68) erkek, 8'i bayan (%32) idi. Ortalama yaş 43.8 (20-90), ortalama takip süresi 15 aydır (12-21 ay).

Kırık lokalizasyonu olarak, 12 olguda tibia, 1 olguda hemerus, 1 olguda radius-ulna kırığı mevcuttu.

Psödoartroz lokalizasyonu olarak, 9 olguda tibia, 2 olguda humerus, 1 olguda radius nonunionu saptandı.

Primer uygulanan hastaların 9'unda açık, 5'inde kapalı ve eklem içine uzanan kırık vardı. Psödoartroz nedeniyle uygulanan 9 olguya daha önce internal fiksasyon yapılmış olup, 3 olguda (%25) enfekte psödoartroz mevcuttu.

Komplikasyon olarak damar patoloji hiçbirinde gelişmedi. Humerusa uygulama yapılanların 1'inde radial nöropraksi gelişti, takiplerimiz sırasında düzelme saptandı. 7 olguda çivi yolu enfeksiyonu (Grade II-IV) gelişti, 2 olguda tellerin ve halkaların, ringlerin yeri değiştirilmek zorunda kalındı. Tibiaya yapılan uygulamalarda 2 ekinus deformitesi gelişti, bunların birisi fizik tedavi, diğeri ise açiloplasti ile düzeltildi. Tibiaya uygulama yapılan 2 olguda kaynama olmadı, bunların birisi PTB ile takip edilirken, diğerine intramedüller çivi uygulandı.

### Giriş

Günümüzde sık uygulama bulan İlizarov sirküler eksternal fiksatörü açık kırıklar, psödoartroz, eklem içine uzanan kapalı kırıklar, konjenital anomaliler ve kısalıklarda kullanılmaktadır(1,5,6).

İlizarov sistemi ile açısal, rotasyonel, translasyonel deformitelerin düzeltilmesi, kısalığın giderilmesi, distraksiyon-kompresyon osteogenezi ile greftlemey gerek kalmaması bu sistemin önemli özellikleri olarak karşımıza çıkmaktadır(3,6).

### Materyal Metod

Eylül 1994 - Mayıs 1996 tarihleri arasında Dr. Muhittin Ülker Acil Yardım ve Travmatoloji Kliniğinde 25 hastanın, 26 ekstremitesine çeşitli nedenlerle ilizarov sirküler ekstrernal fiksatör uygulandı.

* Acil Yardım ve Trav. Hast. II. Ortop. Klinik, Şef Yrd., Doç., ** Başasistan, ***Asistan.

Olguların 14'ü kırık (açık, kapalı), 12'si psödoartrozdu. Olguların 17'si erkek, 8'i bayandı. En küçük hasta 14 yaşında, en büyük hasta 14 yaşında, en büyük hasta 63 yaşında olup olup ortalama yaş 30.4 idi.

Kırık lokalizasyonu olarak 12 olguda tibia, 1 olguda humerus, 1 olguda radius ulna açık kırığı mevcuttu.

Psödoartroz lokalizasyonu olarak 9 olguda humerus, 1 olguda humerus, 1 olguda radiusta psödoartroz vardı.

Primer olarak İlizarov eksternal fiksatörü uygulanan 9 olguda açık kırık, 5 olguda kapalı ve eklem içine uzanan kırık mevcuttu.

Psödoartroz nedeniyle sekonder olarak İlizarov eksternal fiksatörü uygulanan 9 olguya daha önce internal fiksasyon yapılmış olup bunların 3'ünde enfekte psödoartroz mevcuttu.

## Sonuçlar

Olgular en kısa süre 7 ay, en uzun süre 19 ay, ortalama 10.2 ay olarak takip edilmiştir.

Ortalama fiksatör kalma süresi ise 5.4 ay olarak bulunmuştur.

Tibiaya uygulama yapılan 2 olguda kaynama geçikmesi gözlendi. Bu olgularda fiksatör çıkarıldı. 1 olguya PTB alçı, diğer olguya ise intramedüller kilitli çivi uygulanarak kaynama elde edildi. Diğer tüm olgularda kaynama elde edildi. Komplikasyon olarak damar patolojisi görülmedi. Humerusa yapılan 1 uygulamada radial nöropraksi görülen 1 olgu takip sırasında düzeldi. 7 olguda değişik derecede çivi yolu enfeksiyonu gözlendi. 2 olguda çivi ve halkların yeri değiştirilmek zorunda kalındı. Hiç osteomyelit görülmedi.

Tibia psödoartroz nedeniyle İlizarov eksternal fiksatör uygulanan 2 olguda inatçı ekin deformitesi gelişti. Bunlardan bir FTR ile düzelirken diğer olguda ancak aşiloplasti ile düzeltme sağlanabildi.

## Tartışma

İlizarov eksternal fiksatörü son yıllarda çeşitli ortopedik hastalıklarda güncel uygulama olarak kullanıma girmiştir. Sıklık sırasına göre psödoartrozlar (defektli, defektsiz, enfekte), açık kırıklar, kapalı kırıklar ve konjenital deformiteler sayılabilir(1,3,5,6).

Uzun kemiklerin psödoartrozları, özellikle defektli ve enfekte psödoartrozlar halen ortopedinin en büyük sorunlarındandır. Bu tür hastalarda cilt lezyonları ve defektinin olması da ayrı bir sorun yaratmaktadır.

Bugün psödoartroz tedavisinde tercih edilen yöntem İlizarov ekstrenla fiksatörüdür(3,6).

Bu yöntem ile deformite, ekstremite eşitsizliği, osteoporoz, eklem hareket kısıtlanması gibi sorunlar çözümlenmiş. Cilt sorunu olan hastalarda da tedaviye olanak sağlanmıştır(1,2,3,4).

Uzun kemik psödoartrozlarında İlizarov, deformiteyi düzeltici, kısalık ve defekt varsa kompresyon-distraksiyon osteogenezi ile bunu düzeltici etkiye sahiptir. Ayrıca erken hareket ve yük vermeyle ekstremite fonksiyonu sağlandığından osteoporoz ve kas atrofilerini önleyici etkisi vardır(1,4,6).

Açık kırıklarda ise eksternal fiksatörler en çok tercih edilen yöntemdir(1). İlizarov ekstrernal fiksasyon yöntemi enfeksiyon riski çok az olan bir girişim olduğu için açık kırıklarda başarıyla uygulanmaktadır(1,3).

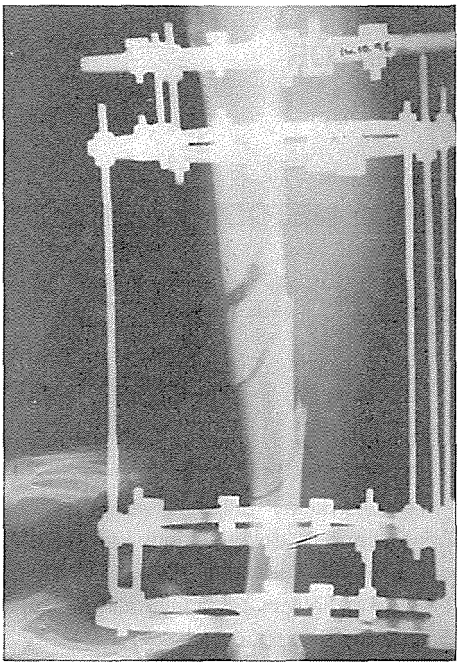

*Şekil 1*

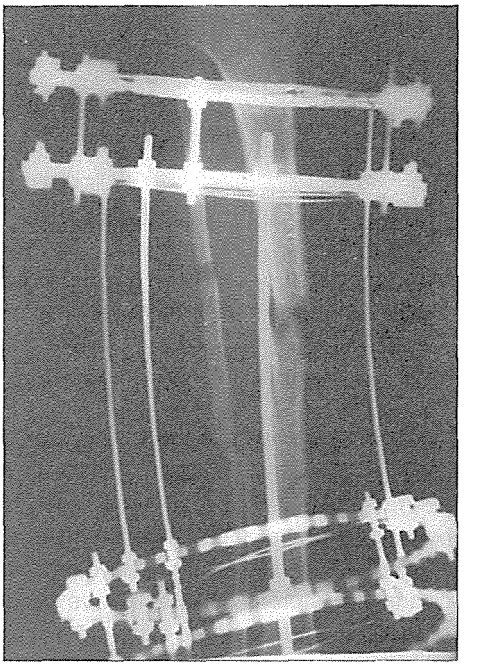

*Şekil 2*

Açık kırıklar ve psödoartrozların tedavisinden alınan başarılı sonuçlar nedeniyle İlizarov girişimi kapalı kırıklarda da kullanım alanı bulmuştur.

Eklem içi kapalı kırıklarda özellikle açık redüksiyon ve internal fiksasyonunun güç olduğu kırıklarda alternatif bir yöntem olarak kullanılmaktadır. Açık ve kapalı kırıklarda iyi bir tesbit sağlaması erken hareket ve yük verilmesi de avantaj olarak sayılabilir.

## Kaynaklar


1. Dagner, T., Roukoz, S: Compound tibial fractures with bone loss treated by İlizarov technique. J. Bone and Joint Surg. Br. 73-B; 316-21, 1991.
2. İlizarov, G.A.: Clinical applicatino of the tension stress effect for limb lenghtenin. Clin. orthop. 250:8-26, 1880.
3. İlizarov, G.A.: Transosseous osteosynthesis. Springen Verlag, Berlin, 1991.
4. Kummer, F.D.: Biomechanics of the İlizarov external fixator. Clin. Orthop. 280:11-14, 1992.
5. Paley, D.: Problems, abstacles and complications of limb lengthening by İlizarov technique. Clin Orthop. 256-81, 1990.
6. Paley D.; Catogni, M.A.; Villa, A.: İlizarov treatment of tibial nonunions with bone loss. Clin. Orthop. 18:241-46, 1989.

# BÖLÜM - IV

## EKSTERNAL FİKSATÖR

## KISIM - 16

# TİBİA PİLON KIRIKLARININ İLİZAROV METODU İLE TEDAVİ

Ünal BOZ*, Ahmet KARAASLAN**, Ömer CAN***, Yavuz YEŞİLTAŞ***

Pilon kırığı, distal tibia eklem içi kırığı, tibial plafınd kırığı, vertikal kompresyon kırığı, "patlama" (eksplosiv) kırık gibi sinonimleri olan, distal tibianın eklem içine uzanan ve sıklıkla eklem yüzeyinde parçalanma gösteren, tedavisi zor ve prognozu diğer kıırklara göre daha kötü olan kırıklardır.

Eklem kıkırdağındaki kompreson, parçalanma, kemik kaybı ve sıkılıkla açık kırık olmaları, tedavi ve prognozu olumsuz etkiler.

Bu kırıkların tedavisinde amaç; eklem rekonstrüksiyonu ile fonksiyonel bir ayak bileği elde etmek olmalıdır.

### Materyal ve Metod

28 pilon kırıklı hasta 1993-1996 yılları arasında Atatürk Eğitim Hastanesi II. Ortopedi ve Travmatoloji servisinde tedavi edildi.

9 hasta ortalama 24 ay takip edildi. 4 hastada sağ, 4 hastada sol, bir hastada hem sağ, hem sol tibia etkilenmişti. 6 hasta açk kırıklı idi. 3 hsata I. Derece, 2 hasta II. Derece ve 1 hasta III. derece açık kırıktı.

Hastaların yaş ortalaması 38.5 idi. (en az 22, en çok 55)

### Sınıflama

Pratik, kolay anlaşılır ve prognostik özelliklerinden dolayı Duedi ve Allgower sınıflamasını kullandık. Tip A, konservatif tedavi edildiği için çalışmaya alındı. Tip B, 5 tibia. Tip C, 4 tibia vardı.

### Tedavi Metodu

Eklemin sınırlı açık redüksiyonu ve perkutan zeytinli tellere fragman transfiksasyonu ile kombine sirküler eksternal fiksatör uyguladık. Distraksiyonu ve ligamentotaksis ile sağlanan redüksiyon, sınırlı eklem ekspojuru ile kontrol edilip eklem rekonsrüksiyonu manüple edildi.

### Değerlendirme

Burwel ve Charnley'in kritelerine göre yapıldı.

| | İyi | Orta | Kötü |
|---|---|---|---|
| Radyoljik | 4 | 3 | 2 |
| Subjektif | 3 | 4 | 2 |
| Objektif | 5 | 4 | 1 |

* Atatürk Eğitim Hast. II. Ort. ve Trav. Kl, Şef Yrd., ** Uzman., *** Asistan, İzmir

**Komplikasyonlar**

Pilon kırıklarında; ameliyat sürecindeki komplikasyonlar, metafizin kötü redüksiyonu, tibia ve fibula uzunluğunun sağlanamaması ve eklem yüzünün yetersiz rekonstrüksiyondur.

Erken ameliyat sonrası dönemde; cilt nekrozu, yüzeyel ve derin enfeksiyon, tromboflebit ve nörovasküler sorunlardır.

Geç ameliyat sonrası dönemde; psödoartroz, malunion, refleks sempatik distrofi, posttravmatik dejeneratif artrit, eklem sertliği, osteomiyelit ve kısalıktır.

**Tartışma**

Bu çalışmada biz sirküler eksternal fiksatörün pilon kırıklarında tedavi yöntemi olarak sonuçlarını inceledik.

Eklemin sınırlı açık redüksiyonu ve perkütan zeytinli tellerle transfiksasyonu ile kombine eksternal fiksasyon rotasyonel ve kompressif güçleri engeller(1).

Eksternal fiksatör ayak bileği hareketine izin vermesine karşın, yumuşak doku iyileşmesine yardım eder, kesin stabilite sağlar(1,2). Ayak önünün nötral pozisyonu, yere düzgün basmayı ve kırık yüzeyi ilişkisini azaltır(2).

Fragmanlarda 2 mm'den daha az displasman bulunan ve eklem yüzünün %20'den azı etkilenmişse konservatif tedavi denenmelidir(3). Kompressif güçlerle oluşan iler derecede parçaları, açık pilon kırıklarında konservatif ve cerrahi tedavi



***Şekil 1:*** *Postoperatif A-P grafisi*

***Şekil 2:*** *Postoperatif LAT grafisi*

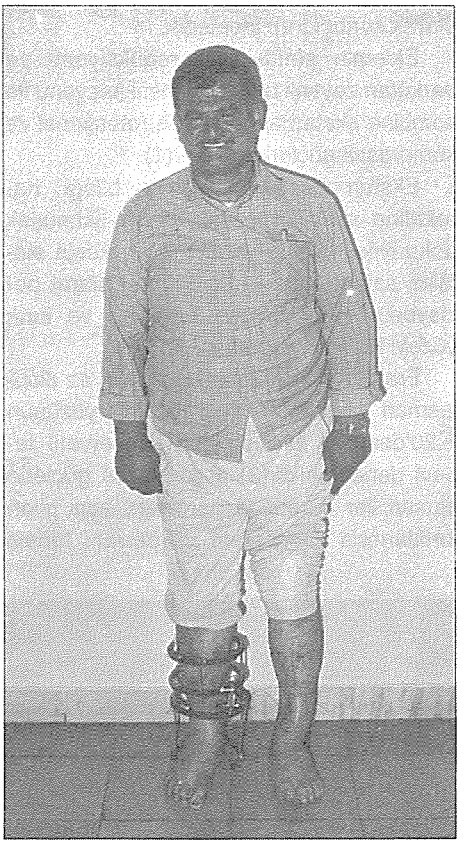

***Şakil 3:*** *Ameliyattan sonraki 2. Ay.*

sonuçları derecede parçalar, açık pilon kırıklarında konservatif ve cerrahi tedavi sonuçları genellikle kötüdür(4). Yaygın yumuşak doku hasarı progroz üzerine etkilidir(5).

DM, vasküler hastalıklar, periferik nöropati, kronik enfeksiyonlar, alkolizm tedavinin şeklini etkileyecek kadar önemlidir(3,6).

Refleks sempatik distrofi, yararlanmanın şiddeti ve duyulan ağrı ile korelasyon gösterir. Önlenmesinde en iyi yol erken hareket ve yüklenmedir. Lumbal sempatik blokaj, kalsiyum preperatları ve diğer gerekli ilaç ve rehabilitasyonla tedavi başarılıdır.

Pilon kırığı tüm olgular posttravmatik artrit için risk grubundandır, bazen ayak bilegi artrodezi en seçkin tedavi yoludur (3).

Pilon kırıklarında, kapalı veya açık redüksiyonun korunmaması sonucu malunion gelişir. En sık varus deformitesi görülür(8).

## Sonuç

Reudi B, Reudi C kırıkta minimal tespit ve İlizarov eksternal fiksasyon ile fonksitonel sonuç alınmaktadır. Böylece komplikasyon oranı düşürebilmektedir.

## Kaynaklar


1. Bone, L., Stegemann. P., McNamara, K., et alla External fixation of severel comminuted and open tibial pilon fractures. Clin. Orthop., 292; 101-107, 1993.
2. Laughlin, R.T., Calhoun, J.H.Ring fixator for reconstruction of traumatic disorders of the foot and ankle Orthop Clin. North Am. 26:287-293, 1995.
3. Evarts, C., McCollister, D.: Surgery of the musculoskeleteal system. 2th Ed. Vol II. Lippincott company, Philedelphia 1995.
4. Helfet, D.L., Kaval, K., Pappas. et all: intraarticular "filon" fracture of the tibia Clin. Orthop. 298:221-228, 1994.
5. Murphy, C.P., D'Ambrosia, R, Dabezies, E.J.: The small pin circular fixator for distal tibial pilon fractures with soft tissue comprosmise. Orthopedics,., 14:283-290, 1991.
6. Rockwood, G.A., Green, D.P.: Fractures in adults 4th. Ed. Vol II. J. B. Lippincott Company. Philedelphia 1996.
7. Mast, J.W., Spiegel, P.G., Pappas, J.N.: Fractures of the tibial pilon. Clin Orthop., 230:68-82, 1988.
8. Crenshaw, A.H.: Fractures in Campbell's operative orthopedics. 8th. Ed. Vol II. St. Louis, Mosbyy-Year Book inc, 1992.

# BÖLÜM - IV

## EKSTERNAL FİKSATÖR

## KISIM - 17

# ALT EKSTREMİTE PSÖDOARTROZLARININ TEDAVİSİNDE İLİZAROV YÖNTEMİ UYGULAMALARI

Cebrail ALEKBEROV*, Vasfi KARATOSUN**, Hakan ÖZER***

Bu çalışmada, prospektif olarak değerlendirilmesi yapılan ve Ilizarov yöntemi ile tedavi edilen 50 psödoartrozlu (45 tibia, 5 femur) olgu sunulmuştur. Ortalama izlem süresi 43 ay (en kısa 18 ay) olup, olguların yaş ortalaması 44 idi. Psödoartrozların 20'si enfekte olup, 36'sında 1 cm. den fazla kısalık vardı. 19'unun psödoartrozu hipervasküler iken, 31'i avasküler tipte idi. Olguların tedavisi 1 femur kırıklı olgu dışında başarı ile sonuçlandı. Tibia kırıklarında tam kaynama süresi ortalaması 22 hafta iken, femur kırıklarında 27 hafta idi. Sonuç olarak alt ekstremite psödoartrozlarının tedavisinde İlizarov yöntemi başarılı olarak bulundu.

### Giriş

Uzun tubüler kemiklerdeki psödoartroz tedavisi önemli bir sorundur(2). Psödoartrozların pek çoğunda önceden cerrahi girişim uygulanması, kemik kalitesinin düşük olması, ayrcı enfeksiyonun ve/veya kısalığı bulunması tedaviyi güçleştirmektedir(3).

Bu çalışmanın amacı, tibia ve femur psödoartrozlarının İlizarov yöntemi ile tedavisinin sonuçlarını değerlendirmek ve karışlaşılan sorunları belirlemektir.

### Gereç ve Yöntem

Bu çalışmada prospektif olarak değerlendirilmesi yapılan ve İlizarov yöntemi ile tedavi edilen 45 tibia ve 5 femur psödoartrozlu, toplam 50 olgunun prospektif değerlendirilmesi yapıldı. Olguların öncesi tedavi yöntemleri ortalaması 2,1 olup, psödoartroz süreleri ortalaması femurda 19 ay, tibiada 15,5 ay idi. Psödoartrozların 20'si enfekte olup, 36'sında eksterimitede 1 cm. den fazla kısalık (11 olguda hem enfeksiyon, hemde kısalık) vardı. 28 olguda, psödoartroza açılanma (angulasyon) ve/veya rotasyon deformitesi eşlik etmekteydi.

Psödoartrozların Weber-Cech Sınıflamasına(9) göre 19'unun hipervasküler, 31'inin avasküler tipte olduğu saptandı. Tedavi yöntemi olarak tümünde İlizarov tekniği uygulandı. Açılanması olan olgularda, kemik doğrultusu cihazla düzeltile-

* İzmir Atatürk Eğitim Hast., 1. ort. ve Travm. Klin., Başasistanı, ** Asistan, *** Serbest Hekim

cek şekilde planlandı ve uygulandı. Ameliyat öncesinde avasküler ve/veya enfekte olan, kırık uçlarında sekestrasoyunu bulunan toplam 36 olguya İlizarov cihazı uygulanmadan önce sekestrektomi (kanayan kemik dokuya ulaşılıncaya kadar) uygulandı. Asansör tekniği (kortikotomi) sadece 3 cm. den fazla kısalığı olan 31 olguda uygulandı.

## Sonuçlar ve Komplikasyonlar

Tibia psödoartrozlu 45 olgu ortalama 22 haftada (16-24 hafta), femur psödoartrozlu 4 olgu ise ortalama 27 haftada (24-32 hafta) başarı ile tedavi edildi. Enfekte psödoartroz olan olguların tümünde enfeksiyon başarı ile tedavi edilidi. İzlem döneminde hiçbir olguda enfeksiyon yinelemedi.

Kortikotomi yapılarak asansör tekniği uygulanmış olan 31 olgudaki ortalama uzatma miktarı 4,8 cm. (en az 3-en fazla 11,5 cm) olarak buundu.

Asansör tekniği uygulanan tibia psödoartrozlu 5 olguda yaklaştırlan fragmanın kaynamaması nedeniyle kemik uçlarına uygulanmış olan sekestrektomi yinelendi ve kemik greftlemesi eklendi. Yine asansör tekniği uygulanan 3 tibia psödoartrozlu olguda araya cilt girmesi nedeniyle repozisyon işlemi yapıldı. Cihazı 4. ayda çıkarılan 1 tibia psödoartrozlu olguda refraktür gözlendi ve yöntem yeniden uygulandı. Tüm bu sorunaların geliştiği toplam 9 olguda kaynama başarı ile sağlandı. Ayrıca, tibia psödoartrozu tedavisi başarısızlıkla süren 1 olguda tedavinin 12. haftasında ikinci bir ameliyat yapılarak İlizarov yöntemi ile fibularizasyon uygulandı ve tedavi başarı ile sonuçlandırıldı.

Minör komplikasyon olarak %16 oranında çivi yolu enfeksiyonu ile karşılaşıldı. Enfeksiyon debrilman ve antibiyoterapi ile kolayca tedavi edildi.

## Tartışma

Alt ekstremite psödoartrozlarının tedavisinde pek çok konservatif ve cerrahi tedavi yöntemi tek başına veya birbiri ile kombine edilerek uygulanabilir(1). İlizarov yöntemi ve cihazı psödoartrozların tedavisinde pek çok olanaklar vermektedir (7). İlizarov yönetimi ile psödoartrozlarda, deformite, kısalık, defekt, infeksiyon, eklem ve ekstremite işlevi, yük verme, osteoporoz ve yumuşak doku atrofisi gibi sorunlarla aynı anda mücadele etme olanağı vardır(2,3).

İlizarov'a göre; stabilitenin aksiyel düzenliliğin, yeterli damarlanmanın ve fonksiyonun kaybı sonucu psödoartroz gelişir(4). İlizarov cihazı ile yeterli stabilite sağlandığı gibi cihazın uygulaması ile sadece psödoartroz değil deformite ve kısalık giderici işlemler de uygulanır(5,6). Bizim çalışmamızda 50 psödoartrozlu olgudan 49'unda tam kaynama sağlanmıştır. Kaynama ile birlikte enfeksiyon, deformite ve kısalık başarı ile tedavi edilmiştir. Gerek İlizarov cihazının uygulanması gerekse uygulanan kortikotomi sonrası ekstremitede kemiğin beslenmesi artmakta ve bu psödoartrozun tedavisini olumlu olarak etkilemektedir.

İlizarov yöntemini en önemli avantajlarından biri cihaz uygulanır uygulanmaz günlük iş ve aktivitelere dönme imkanı ve bununla birlikte sağlanan sosyo-ekonomik, psikolojik ve biyolojik avantajlardır(6,7,8). Bu yöntemle psödoartroz sonucu gelişen osteoporoz, kas atrofisi, cilt atrofisi, eklem

***Şekil 1:*** *Tibia 1/3 distalinde psödoartrozu olan olgu*

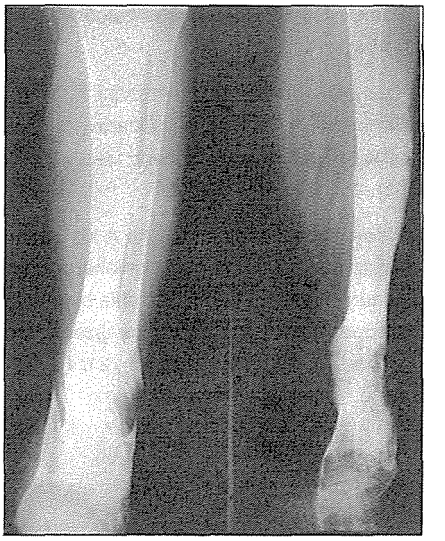

***Şekil 3:*** *Ameliyattan sonrası 24. aydaki görünümü*

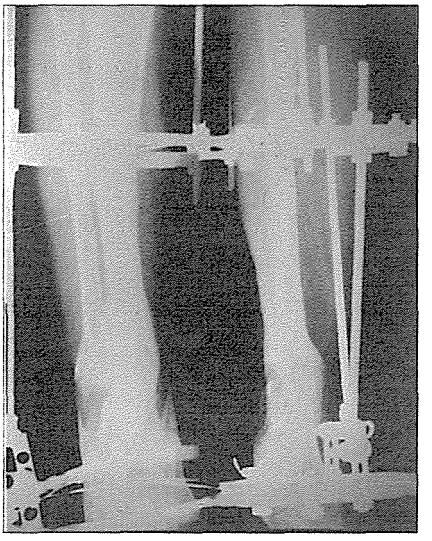

***Şekil 2:*** *Ilizarov uygulanmış; angulasyon, rotasyon ve translasyonunun düzeltilmiş hali.*

hareket kısıtlılığı gibi sorunların oluşması önleneceği gibi tedavisi de sağlanmaktadır(2,3).

## Kaynaklar


1. Catagni M.: Classification and treatment of nonunion. In Operative Principles of İlizarov Ed. A. B. Maiocchi, J. Arason. Chap. 14, Medi Surgical Video, Milan, Italy, 190-198, 1991.
2. Catagni M, Villa A: Nonunion of the leg. In Operative Principles of İlizarov. Ed. A. B. Maiocchi, J. Aranson. Chap. 15, Medi Surgical Video, Milan, Italy, 199-244, 1991.
3. Cattaneo R, Catagni M, Johnson E E: The treatment of infected nonunions an segmental defects of the tibia by the methods of İlizarov. Clin Orthop, 280: 143-152, 1992.

4. İlizarov G A: Transosseous osteosynthesis. Springer-Verlag, 1992.

5. Paley D, Catagni M A, Argnani F, Villa A, Benedetti B, Cattaneo R: İlizarov treatment of tibial nonunions with bone loss. Clin Orthop, 241: 146-165, 1989.

6. Paley D, Chaudray M, Pireno A M, Lentz P, Kautz D: Treatment of malunions and malnonunions of the femur and tibia by detailed preopervative planing and the İlizarov techniques. Orthop Clin North Am, 21: 667-691, 1990.

7. Schwartsman W, Choi S H, Schwartsman R: Tibial nonunions. Treatment tactics with the İlizarovc method. Orthop Clin North Am, 21: 639-653, 1990.

8. Ülkü Ö, Özer H, Karatosun V, Karakurt L: Tibia psödoartroz tedavisinde İlizarov yönetmi. İç. 14. Milli Türk Ort. ve Travm. Kong. Kit., 485-489, 1996.

9. Weber B G, Cech O: Pseudoarthrosis, pathology, biomechanics, therapy, results. Hans-Huber Mecdical Publisher, Berne, 1976.

# BÖLÜM - IV

## EKSTERNAL FİKSATÖR

## KISIM - 18

# TİBİA PSÖDOARTROZLARININ İLİZAROV YÖNTEMİYLE TEDAVİSİ

Mehmet ÇAKMAK*, Burak BOYNUK*, Mehmet KOCAOĞLU*

Uzun kemikler arasında kanlanması ve lokalizasyon nedeniyle psödoartrozuna en sık rastladığımız tibiadır. Tibia psödoartrozu tedavisi amacıyla, intramedüller çivileme, çeşitli greftleme şekilleri, elektrik stimülasyonu ve benzeri birçok metod tanımlamıştır. İlizarov metodu aksiyel elastiki özelliği ve ekstremiteye yük verilebilmesi nedeniyle en başarılı psödoartroz tedavi metodlarından biri olmuştur.

### Materyal Metod

İstanbul Üniversitesi İstanbul Tıp Fakültesi Ortopedi ve Travmatoloji Anabilim Dalı'nda 16 tibia psödoartrozu İlizarov'un sirküler eksternal fiksatörüyle tedavi edilmiştir. Hastalarımızın 13'ü (%82) erkek, 3'ü (%18) bayan idi. Ortalama yaş 39 (2-73), ortalama cihazda kalış süresi 9 (3-17) ay, ortalama izleme süresi 13 (6-41) ay olarak saptandı. Ameliyat öncesi İlizarov kriterlerine göre hastalarımızın 13'ü (%72) gevşek, 3'ü (%18) sıkı psödoartroz olarak değerlendirilmiştir. 13 (%82) hasta monofokal kompresyon-distraksiyon tekniğiyle, 3 (%18) hasat bifokal segmental kemik transportu tekniğiyle tedavi edilmiştir. Ameliyat öncesi enfekte psödoartroz olarak değerlendirilen 7 (%38) olgumuzun tamamında uygun antibiyotikle ve İlizarov tekniğiyle enfeksiyon eradike edilmiştir. 1 (%63) olgu dışında tümünde osseoz kaynama sağlanmıştır. En sık gördüğümüz komplikasyon, 10 (%63) hastada oral antibiyoterapiyle ve pansumanla gerileyen çivi dibi enfeksiyonu idi. Diğer komplikasyonlarımız ise, 3 (%19) olgu 7 üzeri aks kusuru, 1 olguda rehabilitasyonla yenilemeyen ön ayak ekinizimi, 1 segment kaydırma olgusu kaydırılan segmentin proksimale yer değiştirmesi saptandı.

### Tartışma

Tibia psödoartrozu tedavisinde tanımlanan yöntemlerden birisi elektriksel uyarıdır. Bu teknikle kemik greftleme kadar başarılı oranlar bildirilmiştir(7).

Daha yaygın kullanılan teknik ise kemik greftlemedir. Greftleme konusunda serbeset damarlı veya damarsız, sayısız teknik tanımlanmıştır(13).

* İst. Üniv. İst. Tıp Fak. Ortop. Trav. ABD.

İlizarov'un eksternal fiksasyon metodunun diğer metodlardan farklılığı, dünyada büyük ilgi çekmiştir. Sistemin biyolojik ilkesi, periost veya medüller dolaşıma zarar vermeden kompakt diafizin osteotomisi ve ardından tedrici distraksiyon uygulanmasına dayanan "rejenerat" denilen dokuya dayanır(13,14).

Psödoartroz tedavisinde ilk basamak, patolojinin avaskülar (artofik), hipervasküler (hipertrofik) ayrımının yapılmasıdır. Hipertrofik psödoartrozda genelde anamnezde yetersiz konservatif tedavi veya yetersiz tabilizasyon vardır. Klinik muayenede yoğun kallus dokusundan dolayı anormal patolojik hareket alınmayabilir. Direkt grafilerde genelde anormal kallus görünümü mevcuttur. Artrofik psödoartrozlarda ise, öyküde genellikle geçirilmiş birçok ameliyatlar vardır. Klinik muayenede ise anormal patolojik hareket alınır. Direkt grafide ise herhangi bir kallus görülmez (9,13).

İlizarov şu faktörlerin kaybı sonucu psödoartroz oluştuğunu belirtmiştir: Stabilite, aksiyel alignment, vaskülarite ve fonksiyon(13).

Hipertrofik psödoartrozlarda stabilite bozuktur. Herhangi bir teknikle stabilitenin sağlanması kaynamayı sağlayacaktır (9,13). Atrofik psödoartrozlarda ise tüm komponentlerde defekt vardır. Bu tiplerin kaynama potansiyelleri düşüktür ve beraberinde enfekksiyon, deformite, yumuşak doku ve kemik defekti gibi birçok ek sorunlarıda taşır. Kaynama potansiyelini arttırmak için otojen gref, kortikotomi ile kompresyon-distraksiyon gibi teknikler kullanılabilir.

İlizarov'un kendisi primer olarak gref önermemektedir(5). Fakat Anglo-Sakson literatüründe kaynama potonsiyeli düşük olgularda greftleme önerilmiştir(12,13). bizim düşüncemize göre de vaskülaritesi yetersiz olgularda primer otojen spongioz gref ilave edilmelidir. Biz de 4 olgumuzda gref uyguladık.

Enfekte psödoartrozlarda geniş sekestr ve ölü kemik dokusu, canlı dokulara ulaşıncaya dek rezeke edilmelidir(2,12). Bu rezeksiyon sonucunda oluşan geniş kemik defekti, kemik transportu veya diğer klasik yöntemlerle kapatılır.

Kemik transportunda uygulanacak olan kortikotomi ve ardından distraksiyon osteogeneziyle tüm ekstremitede % 330 oranında kanlanmanın arttığı İlizarov tarafından gösterilmiştir(10). İlizarov bu fenomeni "osteomiyelitin rejenerasyon ateşinde yanması" olarak ifade eder(2). Tüm olgularımızda antibiyotik kullanmamıza rağmen, enfeksiyonun eradike edilebilmiş olması bu görüşü destekler.

İlizarov cerrahisinde en sık karışlaşılan ve bizimde en sık karşılaştığımız komplikasyon çivi dibi enfeksiyonudur. %63 oranında pansuman veya oral antibiyoterapiyle düzelen çivi dibi enfeksiyonu gözledik. Fakat hiçbir olgumuzda enfeksiyon cihaz veya tel çıkarılmasını gerektirecek düzeyde değildi. Yaptığımız gözlemlerde tel bakımının en iyi yönteminin, tel dibinin alkol yada serum fizyolojik ile temizlenmesi ardından batticon emdirilmiş gazlı bezlerin tel dibine konulması olduğunu gözledik. Gazlı bezler cilt ile tel arasında hareketi azaltarak enfeksiyon oranını önemli oranda düşürmektedir(13).

Özellikle segment kaydırma olgularında en sık karşılaşılan problem "docking site" denen hedef bölgede kaynama geçikmesidir. Bu konuda birçok otör, tranport sürecinde kemik uçlarının skleroze olacağını belirterek, uçların can-

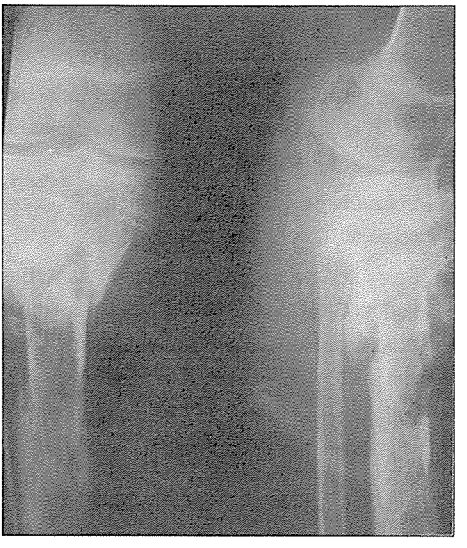

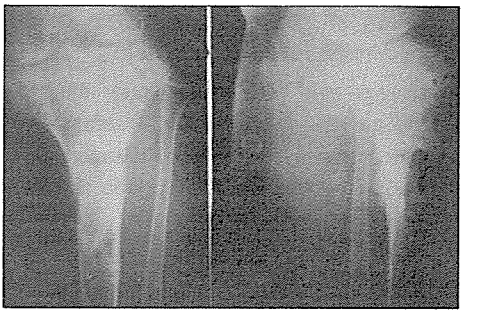

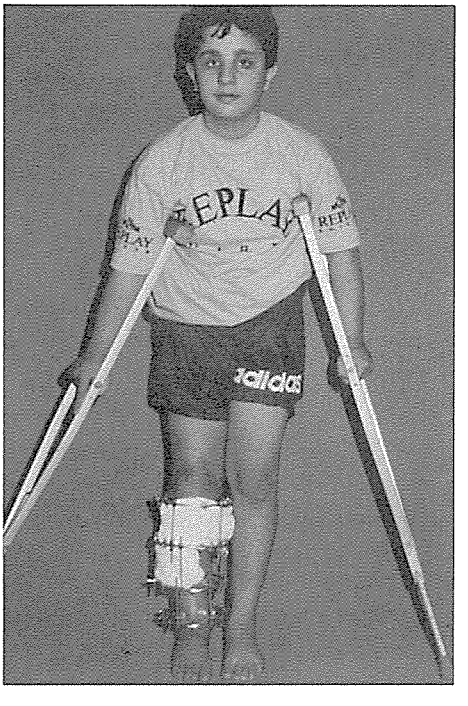


landırılmasını ve gerekirse kemik greflemeyi önermektedir(1,3,4,12,13). Kaynama elde edemediğimiz tek olgu hedef bölge problemi olan bir segment kaydırma olgusuydu. Bizimde düşüncemiz tranport tamamlandığında kesinlikle otojen spongioz gretlemenin ilave edilmesidir.

Uzun kemik psödoartrozlarında İlizarov metodu ile hemen tüm sorun ve eksiklikler giderilebilir ve psödoartrozun tipi ve özelliğine uygun, olguya has planlama yapılabilir. Tedavi esnasında ortaya çıkabilecek problemlerin de sistem içinde çözümü mümkündür. Yine tedavi sürecinde hastanın ekstremitesini kullanarak basıp yürümesi mümkün olduğundan, sosyal ve ekonomik açıdan kayıplar minimuma indiğinden, İlirzarov ile tedavi ulaşılabilecek en iyi tedavi seçeneklerinden birisidir.

## Kaynaklar


1. Catagni MA, Guereschi f, Holman SA, Cattaneo R: Distraction osteogenesis in the treatment of stiff hipertrophic nonunions using teh İlizarov apparatus. Clin orthop 301: 159, 1994.
2. Green SA: Osteomyelitis The İlizarov perspective. Orthop Clin North Am 22:3,515, 1991.

3. Green SA: Skeletal defects. Clin Orthop 301: 111, 1994.
4. İlizarov GA: The tension-stress effect on the genesis and growth of tissues: Part I. The influence of stability of fixation and soft-tissue preservation. Clin Orthop 238:249, 1989.
5. İlirazov GA: Clinical application of the Tension-Strees effect for limb lengthening. Clin Orthop 239:236, 1989.
6. Kocaoğlu M, Çakmak M, Baştürk S, Tuncay İ: Uzun kemiklerin psödortroz tedavisinde İlizarov metodu ve klinik sonuçlarımız. Acta Otrhop Traum. Turc. 2/29, 120, 1996.
7. Kuzgun Ü, Acar H: Enfekte tibia psödoartrozununu direk elektriik akımı ile tedavisi. Acta Orthop Traum. turc. Cilt XVII. Sayı 3, 185, 1995.
8. Saleh M, Rees A: Bifocal surgery for deformity and bone loss after lower limb fractures J Bone Wount Surg, 77, B, 429, 1995.
9. Schwartsman V, Chors HL, Schwartsman R: Tibal nonunions. Orthop Clin North Am. 21: 4, 639, 1990.
10. Schwartsman V, Schwartiman R: Corticotomy, Clin Orthop 280: 37, 1992.
11. Paley D, Catagni MA, Argnani F, Villa A, Benedetti GB, Cattaneo R: İlizarov treatment of tibial nonunions with bone loss. Clin Orthop 241: 146, 1989.
12. Tucker HC, Kendra JC, Kinnebrew TE: Tibial defects. Orthop Clin North Am. 21: 4, 629, 1990.
13. Tuncay İ.: Uzun kemik psödoartrozlarında İlizarov metodu ile tedavi. Uzmanlık Tezi. İ.Ü. İstanbul Tıp Fak. Ortopedi ve Travmatoloji Anabilim Dalı, İstanbul, 1997.

# BÖLÜM - IV

## EKSTERNAL FİKSATÖR

## KISIM - 19

# KALKANEUS DEFEKTLİ KIRIKLARI VE YOKLUĞUNDA EKSTERNAL SİRKÜLER FİKSATÖR UYGULAMALARIMIZ

E. GÜR*, M. BAŞBOZKURT**, A.S. ATEŞALP**, M. AYAS***

Kalkaneus kırıklarının anatomisi, patolojisi ve tedavisi pekçok ortopedist tarafından iyice anlaşılabilmiş değildir. Bu tip kırıkların hem tanısı, hem de tedavisi günümüzde, büyük bir sorun olarak karşımıza çıkmaktadır. Kalkaneus kırıklarının sınıflandırılmasında, ameliyat endikasyonunda, cerrahinin şeklinde ve ameliyat sonrası tedavisinde tam bir görüş birliği sağlanamamıştır. Kırıklar, genellikle; yüksekten düşme (%80), trafik kazası (%30), ateşli silah yaralanması yada mayına basma sonucu (%3) görülmektedir(10,11).

Alt ekstremite mayın yaralanması sonucu karşılaşılan en önemli sorun ise kalkaneusun yokluğu yada yürümeyi engelleyen şekil bozukluğudur. Kalkaneusun yeniden şekillendirilmesi otogreft yada allogreft uygulamalarıyla mümkünse de, elde edilen sonuçların her zaman yüz güldürücü olmaması ortopedik cerrahları farklı rekostrüksiyon tekniklerine yöneltmiştir(6). Bu çalışmada "Distraksiyon Osteogenesisi" GATA Ortopedi ve Travmatoloji ABD tarafından, alternatif bir teknik olarak sunulmuştur.

**Materyal Metod**

1.10.1995 - 30.06.1996 tarihleri arasında kliniğimizde mayın yaralanmasına bağlı 3 kalkaneus yokluğu ile yürümeyi engelleyen 16 kalkaneus deformasyonunda İlizarov sirküler eksternal fiksatörü kullanılarak rekonstrüksiyon uygulandı. Toplam 18 olgunun hepsi erkek olup, yaş ortalaması 25.7 idi. bir olguda bilateral deformite mevcuttu. Tüm olguların yumuşak doku defektleri önceden kapatılmıştı. 3 olguda mevcut greftler ve internal fiksatör materyalleri, infeksiyon nedeni ile en az 4 ay önceden çıkarıldı.

Kalkaneus defektli kırıklarının distraksiyon osteogenesisi ile düzeltilmesinde kalkaneusdaki defekt miktarına göre 2 tip Sirküler eksternal fiksatör (SEF) kullandık. Bu sistemlerdeki tek fark kalkaneal halkanın kalkaneusa yerleştirilmesi ve distal tibial halkaya bağlanma şeklinde idi. Defekt miktarı %60 dan fazla olan olgularda "Kalkaneal tip 1" defekt miktarı %60 dan az olan olgularda "Kalkaneal tip 2" olarak isimlendirilen sistemleri kullandık. Hiç kalkaneusu olmayan olgularda "Tip 1" sistemi kullandık.

* GATA ve Tıp Fak. Ortop. ve Trav. ABD, Profösür, ** Doçent., *** Araş. Gör.

Fiksasyonu 1.8 mm lik tellerle yaptık. İlk olarak kruris distaline bir tam halka yerleştirdik. İkinci seviyeyi bu halkaya bağladığımız üç delikli klemp ile sağladık. Matatarslarda aynı şekilde ayağın dorsumuna dik olacak şekildi bir yarım halka uyguladık. Kalkaneusa bir adet 5/8 lik halka kullandık. Tip 1 sistemde bu halkayı, kalkaneusa uygulamayı planladığımız osteotomi hattına paralel yerleştirdik. Kalkaneal Tip 2 sistemde kalkaneus posterioruna osteotomi uyguladık ve halkayı osteotomi hattının altındaki kemik fragmanına tespit ettik. Kalkaneusu hiç olmayan distal tibiadan osteotomi yaptığımız olgularda distal fibular eksizyon uyguladık.

Hastalara ameliyat sonrası yedinci günde 4x0.25 mm/gün hızıyla distraksiyona başlandı. Haftalık radyolojik kontroller yapıldı. Yaklaşık 4-6 hafta içerisinde radyolojik ve klinik olarak yeterli kalkaneus elde edildiğinde ve longitidünal arkın sağlandığı izlendiğinde distraksiyon durduruldu. Ayağa yük verildi. 1,5 ay sonra aparat ayaktan çıkarıldı 1 gnü çivin yeri bakımı yapıldıktan sonra hastaya kısa bacak yürüme alçısı uygulandı. 1.5 ay alçıda bekletildikten sonra hastanın alçısı çıkarıldı. Aylık kontroller ile hasta takip edildi.

Olguların 14 üne "Tip 1"; 4 üne "Tip 2" kalkaneal sistem uygulandı. Yaralanmadan sonra en kısa 2,5 ay, en uzun 28 ay olmak üzere ortalama 10.1 ay İlizarov fiksatör ve tekniği uygulanmıştır. Kalkaneal defekt miktarı en az %20; en fazla %80 olmak üzere ortalama %45.5 idi. Olguların deformitelerinin düzeltilmesi için distraksiyon süresi en kısa 35 günden; en fazla 81 gün olmak üzere 59.7 gün idi. Olguların ayaklarında aparat en az 105 gün , en fazla 175 gün olmak üzere ortalama 112 gün kalmıştır. Olgularda aparat çıkarıldıktan sonra en az 21, en fazla 60 gün olmak üzere ortalama 35.8 gün alçı uygulanmıştır.

## Bulgular

Elde edilen sonuçlar Paley ve arkadaşlarının geliştirdikleri skorlamaya göre değerlendirilmişdir. Kaynamanın gerçekleşmesi, enfeksiyonun gelişmemesi, 7 dereceden az olarak deformitenini kalması ve uzunluk farkının olmaması çok iyi sonuç; kaynama ile birlikte bu kriterlerden ikisinin bulunması iyi sonuç; kriterlerden birinin bulunması orta sonuç; kaynama yokluğu veya nüks kötü sonuç olarak değerlendirilmiştir(9). Elde edilen fonksiyonel ve radyolojik sonuçlarımız; 4 çok iyi, 10 iyi, 3 orta ve 2 kötü sonuç elde edilmiştir. Olguların tedavileri ortalama 3.5 ayda tamamlandı. Ortalama takip süremiz 4.2 aydır. Hiç bir olgumuzda enfeksiyon izlenmedi.

Deformite düzeltilmesi esnasında cerrahi girişim gerektiren iki engel ile karşılaşıldı. Bunlar iki olguda çivi yeri infeksiyonu idi. İnfeksiyonlar; çivileri çıkarılıp, debritman ve eksizyon ile tedavi edildi. Üç kalkaneus defektli olguda tel sıyrılması izlendi. Bir olguda kalkaneal halka çıkarıldı, bir olguda yeni tel uygulandı. Tedavi sırasında major komplikasyon olarak bir olguda nüks izlenmiştir.

## Tartışma

Ayak deformitelerinin konvansiyonel cerrahi yöntemler ile tedavileri rijit olgularda zordur. Bu durumlarda geleneksel tedavilere alternatif teknikler yardımcı olur. Cilt de dahil olmak üzere ağır deformiteli olgularda tam düzelme elde etmek olanaksızdır. Basamaklı tedaviler, cilt için özel

flepler, nörovasküler yapılar için benzen sorunlara sık rastlanır(1,2,5).

Bu çalışmada ilizarov eksternal fiksatör cihaz ve tekniği ile travmatik olarak ateşli silah yaralanması sonucu oluşan deformitelerin düzeltilmesi yapılmıştır.

Defekt miktarı düşük olgularda daha çok iyi sonuç alındığı izlenirken, yaralanmadan sonra geçen sürenin uzun tutulması da başarı oranını artırmıştır.

İlizarov cihaz ve tekniğinin diğer açık tekniklere göre birçok avantajı vardır. Özellikle endikasyonu iyi koymak ve iyi bir ameliyat öncesi planlama yapmak gerekmektedir(3). Skar ve ülser gibi yumuşak doku patolojileri ile birlikte olan deformitelerde, yumuşak doku nekrozu riski nedeni ile açık cerrahi teknikler kontendikedir. İlizarov metodu sıklıkla minimal diseksiyon gerektiren, minimal invazif bir teknik olduğundan, nörovasküler ve yumuşak doku injurisi ile enfeksiyon riskini azaltır(4). Bu özellikleri yönünden multipl travmalı ve daha önce ameliyatlı ayakta avantajlıdır. Bu yöntemde deformitenini miktarı tedavinin başarısına etkilemez, çünkü kemik rezeksiyonu yerine, kemik rejenerasyonu esasına dayanır.

Deneyimlerimiz, ateşli silah yaralanması ile oluşan ayak deformitelerinde açık cerrahi tekniklerin yetersiz kaldığı ve en-

*Şekil 1a*

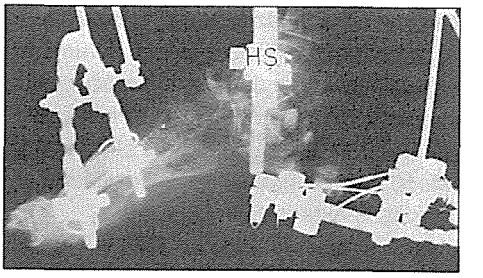


*Şekil 1b*

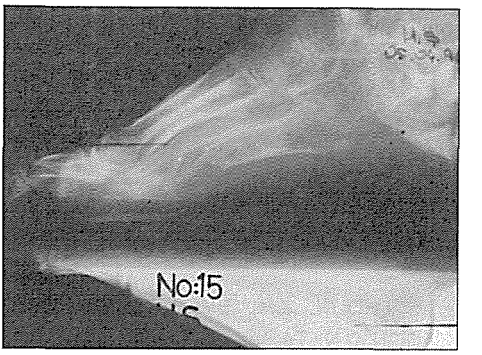


*Şekil 1c*

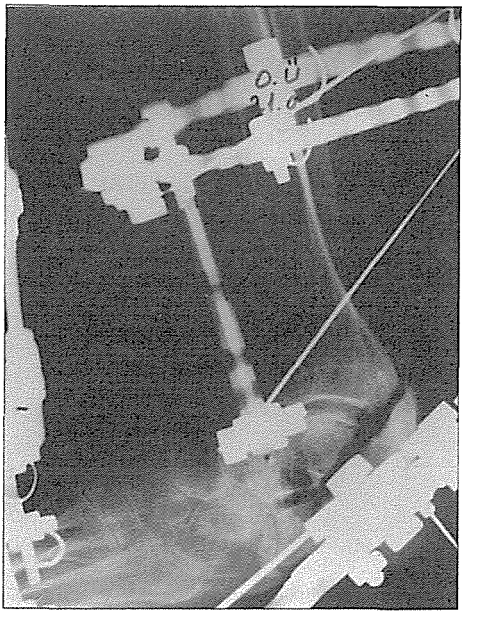

*Şekil 2*

feksiyon riskinin fazla olduğunu göstermiştir. İlizarov tekniği ile enfekte durumdaki ayagın tedavisi ve düzeltme yapılabilmekte ve hasta tedavi sırasında ekstremitesinin üzerine basma şansına sahip olduğundan osteoporoz ve sudeck atrofisi riskinden de uzaklaşılmaktadır(8).

Kısa süreli ve sınırlı olgulu çalışmamızda, İlizarov cihaz ve tekniğinin mayın yaralanması sonucu oluşan kalkaneus sorunlarının tedavisinde alternatif bir yöntem olduğunu gösterecek niteliktedir.

## Kaynaklar


1. AYAS, M.: İlizarov tekniği ile ayak deformitelerinin düzeltilmesi. Uzmanlık tezi, Ankara, 1996.
2. CALHOUN, J.H., EVANS, E.B., HERNDON, D.N.: Techniques for the management burn contractures with the İlizarov fixator. clinical Orthopaedics and Related Research., Vol:280, S:117-124, July 1992.
3. COWEL, H.R.: The foot. Evarts, Surgery of Musculoskeletal System., Section:9., S:3979-3981., Churchill Livingstone ınc. 1990 USA.
4. GRANT, A.D., ATAR. D., LEHMAN, W.B., The ilizarov technique in correction of complex foot deformities. Clinical orthopaedics and Related Research., Vol:280., S:94-103., July 1992.
5. HUERTA, F.D.L.: Correction of neglected clubfoot by the İlizarov method. Clinical Orthopaedics and Related Research., No0301., S:89-93 April 1994.
6. İLİZAROV, G.A.: The tension-stress effect on the genesis and growth of tissues. Part 1. The incfluence of stability of fixation and soft tissue preservation. Clinical Orthopaedics., Vol:238., S:249-261., 1989.
7. İLİZAROV, G.A.: Treatment of disorders of the foot. Operative correction of foot deformities. Transosseous Osteosynthesis. Chapter:11 S:582-634., 1992. GERMANY.
8. LAOUGHLIN, R.T., CALHOUN, J.H.: Ring fixators for reconstruction of traumatic disorders of the foot and ankle. Orthopedics Clinical of Nurth America., Vol:26(2) S:287-294., April. 1995.
9. PALEY, D.: Biomechanics of the ilizarov external fixator. Operative principles of İlizarov., Chapter:3 S:33-41., 1991. ITALY.
10. PANNEL, G.F., YADOV, M.P.: Operative treatment of comminuted fractures of the os Calsis,., Clinical Orthopaedics and Related Research 40197-211., 1973.
11. SANDERS, R., GREGORY, H.: Operative treatment of intraarticular fractures of calcaneus. Orthopedics Clinical of Nurth America. 26:2, 203-214., 1995.

# BÖLÜM - IV

## EKSTERNAL FİKSATÖR

## KISIM - 20

# EKSTERNAL FİKSATÖR İLE KALKANEUS UZATMASI VE AYAK YAPIMI

Orhan GİRGİN*

Ortopedi ve Travmatoloji bilim dalında, eksternal fiksatör ile tedavi yönteminin kullanım alanı her geçen gün genişlemektedir. Önceleri açık kırık tedavisi ve uzun kemik (özellikle tibia ve femur) uzatmalarında kullanılan bu yöntem, eksternal fiksasyon cihazlarının gelişmesi ile kendisine çok geniş bir tedavi alanı yaratmıştır.

İlizarov'un gerçekleştirdiği ve geliştirdiği eksternal fiksasyon cihazı ile tedavi olanağı olmadığı sanılan pek çok olgu tedavi edilebilir bir hal almıştır. ilizarov'un açıtığı bu yol Rusya'dan diğer ülkelere yayılmış ve pek çok yeni cihaz yapılmış ve pek çok sakatlık bu cihazlarla başarılı olarak tedavi edilebilir hale gelmiştir.

Açık kırık tedavileri, kemik uzatmaları, angulasoyn düzeltmeleri ve defektli psödoartroz onarımları her kliniğin olağan tedavi alanları içine girmiştir.

Eksternal fiksatörlerin el cerrahisindeki başarılı uygulamalarından sonra KALÇA VE AYAK CERRAHİSİNDE de kullanılması yeni ve az uygulanan bir AŞAMADIR. İlizarov'un 800 sayfalık kitabının 90 sayfası ayak cerrahisine ayrılmıştır. Bu önemli bir göstergedir.

Ayak deformitelerinin (PEV ve Pes Valgus) düzeltilmesindeki başarılı uygulamalar bugün ülkemizin pek çok kliniğinde yapılmaktadır.

İki ayak eşitsizliğinin giderilmesi için yapılan AYAK UZATMALARI daha az yapılmaktadır. (Bizim böyle 3 olgumuz vardır.)

Ayak yapısının önemli bir kemiği olan KALKANEUSUN uzatalılması ise ayrı ve önemli bir konudur. Ülkemizde GATA-Tıp Fakültesi'nde ateşli silah yaralanmasına bağlı kalkaneus defektli kırıklarının distraksiyon osteogenezisi ile rekonstrüksiyonunun çok başarılı olarak yapıldığını biliyoruz. GATA-Tıp Fakültesi'nde yapılan bu tedavi yöntemi İLİZAROV cihazı ile KALKANEUSUN ARKAYA doğru uzatılmasıdır.

Biz ise sunacağımız üç olguda KALKANEUSUN ÖNE DOĞRU UZATILMASINI, ayağın ön kısmının oluşturulmasını ve sorunlarını tartışacağız. Çünkü bu işleme ait yayınlanmış hiç bir kaynakça bulamadık.

Ayrıca, ayak kemikleri olmayan, yalnız yumuşak doku ve kıkırdak oluşumu olan

* Ankara Numune Hastanesi 1. Ortopedi ve Trav. Kl. Şefi

(doğuştan) iki olguyada eksternal fiksatör yardımı ile ayak yapımı işlemini sunacağız.

### Kalkaneusun Öne Uzatilmasi Olgularimiz

İlk olgumuz 14 yaşında, doğuştan ayağında yalnız talus ve kalkaneusu olan, bu nedenle çok küçük bir bası tabanı olan erkek çocuğudur.

İlizarov cihazı ile kalkaneus iki defa öne doğru uzatılmış ve ayak 7 cm kadar öne uzantılı güdük ayak oluşmuştur. Bir veya iki kez daha uzatma ile 14-14 cm lik / parmaksız) bir ayak yapabileceğimizi umuyoruz. (Hastamız daha geniş yere basmadenge-olanağı kazanmıştır.)

İkinci olgumuz 12 yaşında yanık sonucu ayağının ön kısmını talus-kalkaneus hizasından kaybetmiş erkek çocuğudur. Aynı yöntemle 4 cm (1. aşama) ayak oluşturulmaya başlanmıştır.

Üçüncü olgumuz 14 yaşında travmatik yanık sonucu ön ayak kısmını büyük bölümünü kaybetmiş erkek çocuğudur. (5. Metatars, talus ve kalkaneus kalmış.) Aynı yöntemle 5 cm uzatma yapılmıştır. Bu olgunun tibiasıda aynı cihaza yapılan eklerle proksimal tibiadan 5 cm uzatılmıştır.

***Şekil1:*** *Kalkaneus uzatması yapılan iki olgumuzun İlizarov cihazları ile görüntüleri*

### Uygulama Sorunu

Öne uzatmada en önemli sorun ampute güdüğün cildi delmesi ve nekroze etmesidir. Bunu önlemek için birinci olgunun ikinci uzatmasında yumuşak doku öne doğru serklaj telleri geçirilerek uzatılmıştır.

### Ayak Kemikleri Gelişmemiş İki Olğuya Ayak Yapimi

Ayak kemikleri gelmişmemiş (rudimanter) olgularımızın birincisine (7y.) önce tibia uzatması, sonra ayağa öne doğru YUMUŞAK DOKU UZATMASI yapıldı. Daha sonra os ileumdan alınan kemik grefti ile (ayak SERTLEŞTİRMESİ için) takviye işlemi uygulandı. Özel bot verildi.

İkinci olguda (9y.) da ayak daha yumuşak idi. Önce tibia uzatması, sonra İlizarov yöntemi ile öne doğru YUMUŞAK DOKU UZATMASI yapıldı. İkinci seansta diğer bacaktan alınan 6 cm fibula AYAK SERTLEŞTİRMESİ için uzatılmış yumuşak ayak içine yerleştirildi. İKİNCİ SEANS UZATMALAR için AİLELERLE uzun süreli PLAN yapıldı.

Sunduğumuz ve literatürda karşılaşmadığımız bu 5 olgunun İLGİNÇ olduğu kanısındayız. önerileriniz, görüşlerinz ve eleştirileriniz bundan sonraki olgularımızın tedavisinde bize yol gösterecektir. BEKLİYORUZ.

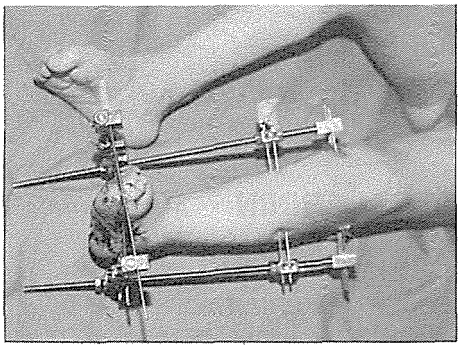

***Şekil 2:*** *Rudimenter ayağı olan olgunun tedavi aşaması*

## Kaynaklar


1. İlizarov G.A. Transosseous Osteosynthesis. Ed. Assistance by Stuart Green. Spiringer Verlang. Berlin Heidelberg 1992.
2. Girgin O. İlizarov yöntemi. 12. Milli Türk Ortopedi ve Travmatoloji Kongresi. Emel Basım Ankara. 1991. S:441.
3. Girgin O. Ekstremite uzatma endikasyonları, teknikleri, fiksatör seçimi. Eksternal Fiksatörler. Damla Matbaacılık İst. 1995.
4. Girgin O. Güdük boyu uzatma ve güdük oluşturma yöntemleri 14. Milli Türk Ortepedi ve Travmatoloji Kongresi Ankara, 1995.

# BÖLÜM - V

## ÇOCUK ORTOPEDİSİ

## KISIM - 1

# RİSKLİ İNFANT KALÇALARININ ULTRASONOGRAFİK İNCELENMESİ

A. DÜLGEROĞLU*, Ö. KALENDERER*. R. KURULTAY*

Ultrasonografi son zamanlarda yenidoğan displazik kalça tanısında önem kazanmıştır. Ultrasonografik inceleme asetabulumun kemik ve kıkırdak bölge görüntülerinin birbiri üzerine binmediği tomgrafi gibi alternatif bir metodudur(9).

Biz çalışmamızda kalça displazileri ile yüksek oranda birlikte görülen deformiteli veya fizik muayene bulguları pozitif olan infantları 2 aylık periodlarla 7. aya kadar ultrasonografi ile, daha sonra radyografilerle izledik.

Kliniğimizde 1990-93 yılları arasında konjenital kalça displazisinin sıklıkla görüldüğü pes ekuinovarus, kalkaneovalgus, metatarsus varus, vertikal talus, konjenital tibia psödoartrozu, ekstremite agenezisleri, plagiosefali, infantil skolyoz, visseral anamaliler, artrogripozis, tortikollis, obstetrikal paralizi, obstetrikal klavikula kırığı, aile anamnezi ve prematürite gibi nedenlerle veya kliniğimizce kalça çıkığı şüphesi ile gönderilen ve fizik muayeneleri pozitif olan 400 infantın 800 kalçası ultrasonografik olarak değerlendirilerek izlenmiştir. Kalçaların incelenmesinde hastanemizde bulunan Kretz marka 7.5 mHZ'lik konveks problu ultrasonografi cihazı kullanılmıştır. İnfantlar prone pozisyonunda, kalçalar 30 derece fleksionda ve nötralde yatırılarak probe trokanter major üzerine konarak frontal planda statik ve dinamik incelemeler yapılmıştır, ancak statik görüntüler dökümante edilmiştir. Ultrasonografik incelemeye ilk başladığımız dönemde Graf'ın(6) belirtiği gibi çizgiler çizerek alfa ve beta açıları ölçüldü. Ancak konveks probun ölçümlerde yanılmalara yol açacağını düşünerek ve zamanla deneyimimiz arttıkça Zieger'in(13) tüm görüntülerin analizini yaparak oluşturduğu yönteme göre değer-lendirmeye başladık.

Ultrasonografik olarak infant kalçaları 4 ana grupta incelenmiştir. Doğumdan hemen sonra yapılan ultrasonografik incelemelerin tekrarı ile ileri ayırımlar yapılabilir. Tip I; klinik ve ultrasonografik olarak tam olgun kalçayı gösterir. Bunlarda kemik çatı kenarı ve superior kemik halka anguler veya yuvarlaktır, kıkırdak halka dar, üçgensel ve femur başını iyi örter. Ultrasonogramların değerlendirilmesinde asıl gözönüne alınması gereken yaş faktörüdür. Neonatal kalçasında bazı imma-

* Dr. Behçet Uz Çocuk Hastanesi Ortopedi ve Travmatoloji Kliniği, İzmir

türiteler vardır ve her zaman tam matür Tip I kalça denemez. Bu tip kalçalar fizyolojik immatür kalça olarak değerlendirilir, ancak bunların çoğu 12. haftada tam olgunluğa ulaşır. Bu kalçaların sonografilerinde kemik çatı yeterliyken superior kemik halka kör ve yuvarlak, kıkırdak halka geniş ve hipoekoiktir. Bilgilerimize göre alfa açısının minimum olgunlaşma değeri doğumda 50 dereceden büyük iken yaşla artarak 12.ci haftada 60 dereceye ulaşır. Bu zamanda ultrasonografik incelemeler yinelenmelidir, çünkü hepsi aynı olgunluğa erişmemektedir. Diğer tüm kalça tipleri (IIB-III-IV) patolojiktir. Tip II'de superior kemik halkada ossifikasyon defekti vardır, ultrasonografide yuvarlak görülür. Kemik halka olgunlaşmasındaki eksiklik başı örten genişlemiş kıkırdak yapı ile kompanse edilir. Fizyolojik immatür kalça ile 12.ci haftadan sonra ossifikasyon eksikliği olan kalçaları ayırmak için tip II A, B diye ikiye ayrılmıştır. Neonatal kalça ultrasonografi değerlendirmelerinden edindiğimiz deneyim, fizyolojik immatür kalçanın belirli sınırlara kadar tolere edilebileceğini göstermiştir. Yenidoğanın Tip II-B'deki kalçası Tip II-A'ya ulaşmazsa buna kritik sınırda kalça denir. Bu tip kalçalar zamanla bozulmaya yatkındırlar. Tip III, IV kalçaların değişik derecelerde santralize olmadığı, patolojik kalça sonografileride asetabular tavanın yuvarlaklıktan düzlüğe kadar değiştiği görülür. Değerlendirmelerde femur başının dinamik testlere yanıtıda göz önüne alınmalıdır. Kalçalara dorsokraniyal yönde basınç uygulayarak asetabulumun ağırlık düşen kısmında eksiklik ya da yetersiz kemik oluşumu varsa femur başı ve yumuşak dokuların laterale ve superiora deplase olduğu görülebilir. Femur başına uygulanan basınç bırakılınca femur başı geri dönerek, asetabuler labrum ve kıkırdak çatı femur başını örter. Olgun kalçalara uygulanacak aynı basınç yalnızca labrumun elastik bir hareketine yol açar, ancak femur başı kapsülü ve kıkırdak çatıyı deplase etmez. Tüm bebekler ortalama 7. ayda radyografi ile değerlendirilerek normal olanlar serbest bırakıldı, patolojik olanların ise gerekli tedavileri sürdürüldü. Tedaviler planlanırken infantların tanı anındaki yaşı ve ultrasonografik sınıflamasına göre tipleri de göz önüne alınarak tedavide kalın ara bezi, frejka abduksiyon yastığı, pavlik bandajı, rijid abduksiyon cihazı ve kapalı redüksiyon-pelvipedal alçı uygulandı. İncelenen infantların 32'sinin sağ, 51'inin sol, 514inin de her iki kalçasında patolojik olan Tip IIB, III, IV ultrasonografi bulguları saptandı. Kalça tiplerinin değerlendirmesinde Graf sınıflamasına göre sağ-sol dağılımı Tablo 1'de verilmiştir, risk faktörlerinin dağılımı da Tablo 2'de verilmiştir. İnfantların ultrasonografik tiplemeleriyle risk faktörlerinin karşılaştırılması Tablo 3'te gösterilmiştir.

**Tablo 1:** Graf'a göre kalçaların sağ sol dağılımı

| Tip | I | IIA | IIB | III | IV |
|---|---|---|---|---|---|
| Sag | 250 | 66 | 76 | 4 | 3 |
| Sol | 236 | 63 | 85 | 14 | 3 |

**Tablo 2:** Risk Faktörlerinin Dağılımı

| | | |
|---|---|---|
| I | Ayak Deformiteleri | 77 |
| II | Fizik Muayene (+) | 114 |
| III | Aile Anamnezi (+) | 37 |
| IV | Obstetrik Travma | 25 |
| V | Visseral Anomaliler | 9 |
| VI | Muskuloskeletal sis. Anomali | 9 |
| VII | Normal Olgular | 129 |
| | **Toplam** | **400** |

| Tablo 3: USG ile Risk Faktörlerinin Karşılaştırılması | | | | |
|---|---|---|---|---|
| **Tipler** | **I** | **II** | **III** | **IV** |
| Ayak deformitesi | 121 | 33 | | |
| Gizik muayene (+) | 144 | 71 | 9 | 4 |
| Aile anamnezi (+) | 61 | 8 | 5 | |
| Obstetrik travma | 37 | 13 | | |
| Visseral anomali | 15 | 3 | | |
| Muskuloskelatal sis. Anomalisi | 10 | 3 | 3 | 2 |
| Normal olgular | 237 | 30 | 1 | |
| **Toplam** | **615** | **161** | **18** | **6** |

Bizim serimizde fizik muayene bulguları pozitif olan 219 olgunun ultrasonografik bulguları 85'inde (%39) normal, 134'ünde (%61) patolojik olarak değerlendirilmiştir. Fizik muayenesi normal olan 21 olguda ise ultarsonografi bulgularının Tip-II'ye uyduğu görülmüştür. Bu nedenle, riskli bebeklerin izlenmesinde klinik muayene ile yetinilmeyip ultrasonografik incelemeninde eklenmesi kınısındayız. Çünkü klinik olarak patolojik görünsede ultarsonoggrafki olarak normal görünüm veren infant sayısı oldukça fazladır. Buna karşılık klinik olarak normal görünün ama ultrasonografik olarak displazik olabilecek kalçalarında olabileceği unutulmamalıdır. Olgularda uygulanan tedaviler retrospektif olark değerlendirildiğinde yaşlarıda göz önüne alınarak Tip-II'ye giren 75 olguya kalın ara bezi, 35 olguya Frejka abduksiyon yastığı, Tip-III'e giren 13 olguya Frejka abduksiyon yastığı, 11 olguya da pavlik bandajı uygulanmıştır. Bu olgulardan yeterli düzelme olmayan Tip-II görünümlü 14, Tip-III görünümlü 7 hastaya 5 ayda rijid abduksiyon cihazına geçildi. Bunlardan da 6 olguya daha sonraki izlemelerde yeterli gelişme olmayınca kapalı redüksiyon ve pelvipedal alçı uygulanmaştır.

Graf 1983'te(6), infantlarda normal kalçanın ultrasonografik değerlendirmesini yayınlamıştır. Bu teknikle kemik ve kıkırdak asetabulumun inklinasyon açısı ölçülebilmektedir (Şekil 1). Ancak referans noktaları 3. aydan önce zor tespit edilebildiğinden, 3 aydan küçük çocuklarda tam olarak uygulanamayacağı bildirilmiştir(1). Risk faktörü bulunan yenidoğanları inceleyen Clarke ve arkadaşlarının sonuçlarının tersine serimizde geç tanı konulan doğuştan kalça çıkığı tespit edilmemiştir(4). Bu açıdan sonuçlarımız, Jones A.D. ve Paul Niels'in sonuçlarıyla benzerlik göstermektedir(7). T. Tönnis ve arkadaşları klinik muayene ile ultrasonografi yapılan kalçaları karşılaştırdıklarında patolojik kalça sayısının ultrasonografi uygulanan grupta iki katına çıktığını görmüşlerdir(11). Rene M. Castelein ve arkadaşları, klinik muayenesi normal ancak ultrasonografik incelemede

değişik derecelerde displazik kalçaları olan 101 olguyu tedavi uygulamadan izleyerek altıncı ayda çekilen grafilerde yalnızca 4 hastada belirgin displazi tespit etmişlerdir. Bu 4 hastanın 3'ünde ise makat doğum veya aile anamnezi gibi risk faktörü olduğunu görmüşlerdir(2). Ancak bizim serimizde risk altında olan yenidoğanlar ele alındığında böyle bir uygulamaya gitmedik. Biz serimizde hem klinik muayenesi hem de ultrasonografileri normal olan yenidoğanları tedaviye almadan izledik.

Bizce klinik muayene ve ultrasonografik incelemeler birbirini tamamlayan iki değerli yöntemdir ve birinin eksikliği tanısal hatalara veya gereksiz tedavilere sebep olabilir. Geç teşhis edilen doğuştan displazik kalçaların büyük kısmının risk grubunda olduğunu kabul edersek infantların ultrasonografi ile izlenmesi hem ekonomik hem de klinik önemi olan bir tanı yöntemdir.

## Kaynaklar


1. Brandstetter F, Walter R, Sorantin E. Probleme der Hüftsonographie. Ultraschal Klin. Prax 1987; Suppl 1: 11-2.
2. Castelein RM, Sauter AJM. Naturel History of Ultrasound of Hip Anomalies in Clinically Normal Newborns. J. Bone Joint Surg. 1992; 12: 423-427.
3. Clarke NMP. Sonographic clarification of the problems of neonatal hip instability. J. Pediatric Orthop. 1986, 6: 527-32.
4. Clarke N.M.P. Ultrasound screening of hips at high risk for CDH. J. Bone Joint Surg. (Br) 1989; 71-B: 9-12.
5. Graf R. Fundementals of sonographic diagnosis of infant hip dysplasia. J. Pediatric Orthop. 1984; 6: 735-740.
6. Graf R. Fundementals of sonographic diagnosis of infant hip dysplasia. J. Pediatric Orthop. 1984; 6: 735-740.
7. Jones D.A. Ultrsound and Neonatal hip Screening. J Bone Joint Surg. (Br) 1990; 72-B: 457-9.
8. Schuler P. Ultrasound examination for the early determination of dysplasia and congental dislocation of neonatal hips. Clinical Orthopedics 1990; Sept. 258: 18-26.
9. Schuler P. Ultrasound examination for the early determination of dysplasia and congental dislocation of neonatal hips. Clinical Orthopedics 1990; Sept. 258: 18-56.
10. Tachdjian M.O.: Congenital dysplasia of the hip. Pediatric Orthopedics. Philidelphia, Saunders Com. 1990, pp. 316-17.
11. Tönnis D. Results of newborn screening for CDH with and without sonography and correlation of risk factors. J. Pediatric Orthop. 1990; 10: 145-152.
12. Zieger M. Ultrasound of the infant hip Part I Basic principals. Pediatr Radiol 1986; 16: 483-7.

# BÖLÜM - V

## ÇOCUK ORTOPEDİSİ

## KISIM - 2

# 12500 YENİDOĞANIN DKÇ YÖNÜNDEN DEĞERLENDİRİLMESİ

Fatih SÜRENKÖK**, M. Rıfkı US*, Hasan ÖZTÜRK**, Levent KARAPINAR**

Yenidoğanın özellikle doğumun ilk günlerinde DKÇ yönünden değerlendirilmesi DKÇ açısından %0.05 yakın insidans taşıyan Türk toplumu için önemlidir. Aralık 1993-Haziran 1996 ayları arasında 12500 yenidoğan Ortolani, Barlow, Abduksiyon kısıtlılığı ve risk faktörleri yönünden değerlendirildi. Klinik bulguları olan ve risk faktörü taşıyan 1622 yenidoğan ilk hafta içreisinde tekrar kontrole çağrıldı. Kontrole gelen ve bir yıllık izlerni biten 400 bebeğin 294'üne yapılan USG'de 508 kalça Graf Tip 1 ve Tip 2a bulunurken, 80 kalça patolojik bulunmuştur. Bebeklerin 63'ünde risk faktörü saptanmış, 6. aydan sonra istenen röntgenlerde 577 kalça normal, 6 kalça displasik, 2 kalça sublukse, 1 kalça lukse olarak bulunmuştur. Takip grubunda hiçbir bebeğe cerrahi işlem yapılmamıştır. Sonuç olarak yenidoğanın, DKÇ yönünden değerlendirilmesi ile patolojik kalçalara sahip olan bebeklerle, risk grubu bebeklerin klinik, USG ve radyolojik olarak normale gelene kadar izlemeyi ve tedavisini toplumumuzda DKÇ'ye bağlı morbiditeyi azaltacağı kanısındayız.

Yenidoğanın dKÇ yönünden taranması ve sonuçları tüm dünyada olduğu gibi ülkemizde de hala önemini korumaktadır. Gerek tüm bebeklere rutin muayenin yapılmaması, gerekse DKÇ'nin kesin tanısını koyacak klinik muayene yöntemlerinin hala tartışmalı olması sorunun devam etmesine neden olmaktadır. 1983 yılından sonra USG'nin yenidoğanın kalça patolojilerinde kullanılmaya başlaması ile bu konuda yeni çalışmalar ve protokoller oluşturulmaya başlanmıştır. Bizde klinik olarak bu yönde bir çalışma yaparak, bölgemiz bebeklerinin DKÇ profilini çıkarıp, uygun tedavi protokolunu yapmayı amaçladık.

### Materyal ve Metod

Çalışma S.S.K. Tepecik Eğitim Hastanesi 1. Ortopedi ve Travmatoloji Kliniği tarafından Aralık 1993 - Haziran 1996 tarihleri arasında S.S.K. Ege Doğumevi ve Kadın Hastalıkları Eğitim Hastanesinde doğan 12500 bebek muayene edilerek yapılmıştır. Bebekler doğdukları gün ortopedi asistanı tarafından muayene edilerek bilgiler önceden hazırlanan forma kaydedildi. Kalça muayenesinde bebekler

* SSK. Tepecik Hast. Ortop. Travm. Kl Şef., ** Uzman Dr.

özellikle Ortolani - Borlow - abduksiyon kısıtlılığı ve risk faktörleri yönünden değerlendirildi. Klinik bulguları pozitif olan ya da risk grubunda olan 1622 bebek 2. haftada yeniden kontrole çağrıldı. Kontrollerinde pozitif bulgusu olan ya da risk grubu bebeklerden takibi biten 400 bebek çalışma grubunu oluşturdu.

400 bebeğin 294'üne USG yapıldı. USG'ler radyoloji kliniğinde Siemens SL 7.5 Mhz ve Toshiba Sonlayer 270 A 5 Mhz lineer prob kullanılarak yapılmıştır. USG grafilerinin değerlendirilmesinde Graf yöntemi kullanılmıştır. Bebekler birer ay aralarla kontrol edilmiştir. Röntgenler 5. aydan sonra nötral pozisyonlarda direk pelvis grafisi olarak çekilmiş, Asetebüler İndeks ve Perkins kadranı ile luksasyon, subluksasyon değerlendirilmiştir. Tedavi olarak Tip 2a için ara bezi, sünger yastık, Tip 2b - 2c stabil kalçalar için Frejka, Tip 2c instabil - tip D - Ti 3 - Tip 4 için ise Palvik ilk tedavi olarak kullanılmış ancak kontrollerde adbuksiyon cihazı veya PPA'ya geçilmiştir? Kontrol amacı ile fizik muayeneleri normal kabul edilen 200 bebek 1 yaşında klinik ve radyolojik kontrol için rastgele seçilerek çağrılmışlardır. İstatiksel çalışmalarda Chi-square testi kullanılmıştır. Risk grubunu PEV, PCV, makat geliş, aliede DKÇ öyküsü, oligohydramnios, çoğul gebelik olan bebekler oluşturmuşur.

## Sonuçlar

Muayene edilen 12500 bebeğin 1622'si tekrar kontrole çağrılmışlardır. Kontrole gelen bebeklein %43'ünde kalça muayenesi normal olarak bulunmuştur. Patolojik klinik bulguya ya da risk gruplarına sahip ve kontrolleri biten 400 bebek çalışmaya alınmıştır. 400 bebeğin 168'si (%42) erkek, 232'si (% 58) kızdı. Klinik olarak patolojik değerlendirilen kalçaların 94'ü (%23.6) sağ, 154'ü (%38.7) sol, 149'u (%37.7) ise bilateraldi. 21 olguda (%7.8) ortolanı testi (+), 369 kalçada (%92.2) kalçada (-) bulunmuştur. Barlow testi 2319 kalçada (%79.7) (+) iken 89 kalçada (%20.3) (-) bulunmuştur. abduksiyon kısıtlılığı 30 (% 10.2) bebekte pozitif bulunmuştur. 63 olguda risk faktörleri saptandı. (PCV 17, PEV 9, Tortikolis 7, Makat geliş 8, pozitif aile öyküsü 13, diğerleri 9)

Röntgen sonuçları normal 577, displazik 6, sublukse 2, lukse 1 olarak bulunmuştur. 1. USG'si Tip 1 ve Tip 2a olan ve tedavi uygulanmayan 504 kalçanın çekilen grafileri normal bulunurken 3 kalçada displazi, 1 kalçada subluksasyon

Kalçaların ilk USG'lerini Graf tiplemesine göre dağılımı şöyle bulunmuştur:(4)

| Tip | Sağ kalça | Sol Kalça | Toplam | Yüzde |
|---|---|---|---|---|
| 1 | 152 | 161 | 313 | 53.2 |
| 2A | 100 | 95 | 195 | 33.1 |
| 2C | 31 | 28 | 59 | 10.0 |
| 3 | 9 | 9 | 18 | 3.0 |
| 4 | 2 | 1 | 3 | 0.7 |

Son çekilen USG'lerin Graf tiplemesine göre sonuçları:

| Tip | Sağ Kalça | Sol Kalça | Toplam | Yüzde |
|---|---|---|---|---|
| 1 | 183 | 186 | 369 | 90.0 |
| 2B | 19 | 17 | 36 | 8.7 |
| 2C | 3 | 1 | 4 | 1.1 |
| 23 | - | 1 | 1 | 0.2 |
| 4 | - | - | - | 0.0 |

görülmüştür. 14 kalçada tekrarlayan USG'lerde displazi tespit edilirken 13 kalçada displazi kalıcı olmuş 1 kalçada displaziden subluksasyona dönüşmüştür. 1. USG'de Tip 1 olan 193 kalça aynı kalırken Tip 2a, Tip 2c, Tip 3, Tip 4 olan 176 kalça Tip 1'e dönüşmüştür. (Bunlardan Tip 2c, Tip 3, Tip 4 olan 56 kalça tedavi görmüştür) Toplam 197 kalça iyileşme gösterirken, 5 kalçada sorun ilerlemiştir.

| Sayı | 1. USG | Son USG |
|---|---|---|
| 4 | Tip 1 | Tip 2b |
| 12 | 2a | 2b |
| 1 | 2a | 2c |
| 1 | 2a | 3a |

59 kalça için Frejka, 21 kalça için Pavlik cihazı kullanılırken 4. aydan itibaren patolojileri devam eden 2 bebek için PPA uygulanmıştır. Luksasyonu olan 1 bebeğin ise, ileri derecede inguinal herni nedeni ile tedavi edilemediği görülmüştür. Bu bebeğe 6. ayda çocuk cerrahisi ile ilgili tedavisinin bitiminde açık redüksiyon yapılmıştır. Bu çalışma grubu içerisinde ilk muayenesi yapılan ve Ortolani (+) bulunan iki hasta kontrol ve tedavilerini başka hastanede yaptırmış ancak 6. ve 8. aylarda kliniğimize başvurularında açık redüksiyon yapılmıştır.

## Tartışma

DKÇ insidansının tespiti ve buna bağlı morbiditeyi azaltmak için yapılan yenidoğan taramalarında tüm dünyada %2-10 arasında değişen instabilite tespit edilmiş ancak tekrarlayan muayenelerde bu oranın gittikçe düştüğü belirtilmiştir. İlk üç ayda %88'e varan bu oran ve displazik kalçalarda klinik muayenenin normal olması nedeni ile duyarlı bir tanı yöntemine ihtiyaç duyulmuştur. Displazi ve instabilitenini tanı ve takibinde USG ayrı bir önem kazanmıştır. Ancak bu konuda rutin klinik ve USG muayenelerin toplumdaki DKÇ insidansını değiştirmediği ve hatta gereksiz atellemelerin yapıldığını belirten yayınlar vardır.

Bizim çalışmamazıda yenidoğanda instabilite ve riskli bebekler tüm bebeklerin %13'ünü oluşturmuştur. Ortolani testi %1 oranında (+) iken Barlow testi %10 (+) bulunmuştur. Barlow testinin çalışmaya katılan hekimlerin deneyim kazanması ile azaldığı dikkat çekicidir. Ortolani testinin bizim çalışmamızda daha duyarlı olduğu görülmüştür. Bebeklerin 2. haftadan sonra yapılan kontrollerinde %43'ünde instabilite tespit edilmemiştir.

2. kontrol muayenesi ve USG'ye göre sonuçlar değerlendirildiğinde patolojik kalçaların insidansı %0.9 iken ilk USG sonucuna göre Ti 2c ve Tip 4 arası kalçalar dikkate alındığnda insidans %0.3 bulunmuştur. Bu konu ile ilgili daha önce yapılan çalışmalar bezer rakamlar vermiştir: Bayındır %0.14, Ege-Tümer-Mergen %0.58, Berkman %0.47(3)

Çalışmamızda yalancı pozitifliğin tespitine karşın, yalancı negatiflerin tespiti ülkemizdeki sağlık organizasyonu nedeni ile mümkün olmamaktadır. Dunn 1985(2), Bialik 1986, Boeree 1994(1) yılındaki çalışmalarında %0.04 - %0.2 arasında atlanan olgulara dikkati çekmişlerdir. Bizim çalışmamızda bu süre içerisinde çalışma grubunda muayene edilen hiçbir bebek geç DKÇ tanısı ile yakalanmadı. Ayrıca rastgele seçilen ve ilk muayenesi normal 1 yaşına gelmiş 100 bebeğin 200 kalçasında

yapılan klinik ve radyolojik kontrolde hiçbir patolojiye rastlanılmadı.

Yapılan taramalarda DKÇ tanısı konan bebeklerin Mitchell %2.7(6), Bernard %0.12, Boeree %0.4 cerrahi girişime gerek duyulduğunu bildirmişlerdir. Bizim grubumuzda 3 bebek ameliyat edildi. Bunlardan biri ortopedi dışı patolojileri, 2 bebek ise tedavilerinin kliniğimiz dışında ve geç başlanması nedeni ile kliniğimize 6 ve 8. aylarda başvurmaları nedeni ile açık redüksiyon ile tedavi edilmişlerdir.

Sonuç olarak Türkiye'de DKÇ profilini çıkarmak ve buna bağlı morbiditeyi azaltmak için oluşturulacak uygun bir protokol ile, tüm yenidoğan bebeklerin ilk ay içerisinde kalça muayenesi konusunda deneyimli hale getirilmiş çocuk uzmanı ya da pratisyenler tarafından muayene edilmeli, patoloji tespit edilen ve isk grubunu oluşturan bebekler 2-4. haftada ortopedistler tarafından tekrar kontrol edilmelidir. Pozitif klinik ulgusu ve risk grubuda olanlar USG kontrol edilerek erken ve doğru tedaviye başlanmalıdır.

## Kaynaklar


1. Boeree NR, Clarke NMP. Ultrasound imaging and secondary screening for congenital dislocation of the hip. J. Bone and Joint Surgery (Br) 19945, 76-B: 525-33.
2. Dunn PM- Evans RE, Thearle MJ, Griffiths HED, Witherow PJ. Congenital Dislocation of teh hip: early and late diagnosis and management compared. Arch. Dis. Child 1985, 60: 407-14.
3. Ege, R., Tumer, Y., Mergen, E.: Doğuştan Sakatlıkların Araştırılması, Erken Teşhis ve Tedavi (6689 Yenidoğanda), Emel Matb., Ankara, 1983.
4. Ege Rıdvan. Kalça Cerrahisi ve Sorunları. 1994 - Ankara: 183.
5. Graf R., Wilson B. Sonography of teh Infant Hip and its Therapeutic Implications 1995: 39-52
6. Mitchell GP. Problems in the early diagnosis and management o fcongenital dislocation of the hip. J. Bone and Joint Surgery (Br) 1972, 54-B: 4-12.

# BÖLÜM - V

## ÇOCUK ORTOPEDİSİ

## KISIM - 3

# DOĞUŞTAN KALÇA ÇIKIĞI TEDAVİSİNDE KAPALI REDÜKSİYON ÖNCESİ TRAKSİYONUN AVASKÜLER NEKROZ (AVN) OLUŞUMUNA ETKİSİ

Cafer AYATA*, Mehmet ARAZİ*, Safa KAPICIOĞLU*, Abdurrahman KUTLU*

Kapalı Redüksiyon öncesi cilt traksiyonu uygulamasının AVN'u oluşumunda etkisi konusunda değişik görüşler olmakla birlikte karşılaştırmalı çalışmaların yapılmamış olması önemli bir husustur.

Bu çalışmada kapalı redüksiyon öncesi cilt traksiyonu uygulana ve uygulanmayan iki grupta AVN görülme sıklığı araştırılarak sunulmuştur.

### Materyal ve Metod

Selçuk Üniversitesi Tıp Fakültesi Ortopedi ve Travmatoloji Anabilim Dalı'nda 1983-1995 yılları arasında 138 DKÇ olgusu kapalı redüksiyon uygulanarak tedavi edildi. 83 hastaya kapalı redüksiyon öncesi cilt traksiyonu uygulandı. 55 hastaya ise traksiyon uygulanmadı. Traksiyon uygulanan hastalar 1. grup, uygulanmayanlar 2. grup olarak ayrıldı.

Takipler sırasında çeşitli nedenlerle ölen, ek cerrahi tedavi uygulanan hastalar, teratolojik kalça çıkığı ve serebral palsi sekeli gibi ilave deformitesi olan ve 18 aydan kısa takibi olan hastalar çalışma dışı bırakıldı. Böylece 1. Grupta 37 hasta (66) kalça, 2. Grupta 25 hasta (39) kalça yer aldı.

**Hastaların Özelikleri:** Her iki grup arasında tedavi yaşı, cisiyet, etkilenen taraf, aile hikayesi, kundak uygulaması, daha önce tedavi görüp görmediği, müracaattaki çıkık derecesi, asetabular indeks açıları, femur başı epifiz çekirdeğinin durumu gibi hasta bilgileri özel hazırlanmış form ile bilgisayara kaydedildi. İki gruptaki hastaların özellikleri Tablo 1'de gösterilmiştir.

**Traksiyon Tekniği:** 1. gruptaki hastalara kapalı redüksiyondan önce kalçalar ve diz fleksiyonda bilateral vertikal cilt traksiyonu uygulandı. Traksiyonda çocuğun ağırlığına göre her iki tarafa 0.5-1.5 kg ağırlık asıldı. Başlangıçta nötral abduksiyonda, kalça hafif fleksiyonda çekilirken, daha sonraki günlerde kalça fleksiyonu yavaş yavaş azaltılıp, abduksiyon miktarı biraz artırıldı. Ortalama traksiyon uygulama süresi 9 gündü (7-21).

**Kapalı Redüksiyon Tekniği:** Hastaların tümünde genel anestezi altında

* Selçuk Üniv. Tıp. Fak. Ort. Travm. ABD. Konya.

kapalı redüksiyon uygulandı, grafi çekildi. Konsantrik redüksiyon elde edilen olgularda Human pozisyonunda (45°-60° Abduksiyon, 100° - 110° fleksion) pelvipedal alçı yapıldı. Alçı sonrasi tekrar grafi çekilerek redüksiyondan emin olundu. Human pozisyonuda adduktörler gergin olan kalçalara adduktor tenotomi uygulandı. 1. grupta 48 (%73), ikinci grupta 6 (%15) adduktor tenotomi uygulandı. Konsantrik redüksiyon elde edilemeyen kalçalarda ise açık redüksiyona geçildi.

**Alçılı Tespit Süreleri:** Tüm hastalara 3 ay süreyle alçı tespiti uygulandı. 3 ay sonunda alçı açılarak grafi çekildi. Kalça gelişimi yetersiz olanlara genel anestezi altında tekrar alçı yapıldı. Kalça gelişimi yeterli bulunanlar serbest bırakıldı. Alçı açıldıktan sonra birinci yıl 3 ay aralarla, 2. yıl 6 ay aralarla ve daha sonra yıllık kontrollere çağrıldı.

Tedavi başlangıcında ve kontroller sırasında pelvis ön arka grafisinden femur başı ossifikasyon merkezi transvers çapları ölçülerek femur başının gelişmesi takip edildi.

Hastaların son kontrol grafileri birbirinden ayrı üç ortopedist tarafından değerlendirildi. AVN araşırılması Salter ve Ark.nın(1) AVN kriterleri kullanılarak yapıldı. Hastalar ile ilgili parametrelerin istatistiksel karşılaştırması $x^2$ ve t testi kullanılarak yapıldı.

## Bulgular

Tedavi edilen hastaların hiç birinde traksiyona bağlı vasküler ve nörolojik komplikasyon görülmedi. Tedavi başında femur başı ossifikasyon merkezleri ön arka pelvis grafilerinden ölçülerek kaydedildi. Ossifikasyon merkezi görülmeyenler 0 (sıfır) kabul edildi. Femur başı ossifikasyon merkezleri 1. grupta ortalama 3.7 m (0-11 mm), 2. grupta ortalama 2.12 mm (0-10 mm) bulundu. Yapılan istatistiki karşılaştırmada 1. grupta femur başı ossifikasyon nükleus çapları anlamlı olarak büyük bulundu ($t = 2.32$, $p = 0.022$).

Her iki grupta tedavi öncesi ve sonrası asetabular indeks açıları ölçümleri yönünden istatistiki olarak anlamlı fark yoktu ($t = -1.64$, $p = 9.104$).

Tedavi öncesi çıkık derecleeri Tonnis (2) sınıflamasına göre değerlendirildi (Tablo 2). İki grup arasında çıkık dereceleri bakımından anlamlı fark yoktu ($x^2 = 2.630$, $p = 0.279$).

**Takip Süreleri:** 1. gruptaki hastalar en az 1.5 yıl en çok 12 yıl (ort. 5 yıl), 2. gruptaki hastalar en az 1.5 yıl en çok 3 yıl (ort. 2.7 yıl) takip edildi.

**Avasküler Nekroz Gelişimi:** Her iki grupta da üçer hastada femur başında geçici düzensizlikler görüldü. Femur başı ossifikasyonu tamamlandığında AVN'a ait belirti kalmadı. Bunlar Salter ve ark.nın (1) kriterlerine göre tip 1 değişiklikler olarak yorumlandı. 1. grupta yer alan 55 kalçada, dördünde (3 hastada) (%6) AVN görüldü. 2. grupta ise takip süresince hiç bir hastada AVN görülmedi. AVN görülmesi açısından iki grup arasında istatistiki olarak anlamlı fark yoktu ($x^2 = 1.49$, $p = 0.22$). AVN görülen kalçaların özellikleri Tablo 3'de gösterilmiştir.

## Tartışma

Femur başı AVN gelişimsel kalça çıkığı tedavisi sırasında gelişebilen önemli iatrojenik bir sorundur(1,3,4). Ciddi komplikasyonlara yol açtığından önlenmesi tedavinin önemli bir basamağıdır. Etiyolojisinde zorlayıcı manüplasyonlar, Lorenz

| Tablo 1: İki gruptaki hastaların ilk başvurularındaki özelikleri | | | |
|---|---|---|---|
| | | **1. Grup (n=37 hasta, 66 kalça)** | **2. Grup (n=25 hasta, 39 kalça)** |
| Yaş | | **1.5 - 20 ay (ortalama: 8.1 ay** | **1.5 - 12 ay (ortalama: 7.2 ay** |
| Cinsiyet | Erkek | 12 - %33 | 2 - %10 |
| | Kız | 25 - %66 | 23 - %90 |
| Etkilenen taraf | Sağ | 6 - %15 | 5 - %20 |
| | Sol | 6 - %15 | 6 - %24 |
| | Bilateral | 27 - %70 | 14 - %56 |
| Pozitif kundak öyküsü | | 10 - %27 | 7 - %24 |
| Pozitif aile öyküsü | | 5 - %14 | 2 - %9 |

| **Tablo 2:** Tedavi öncesinde kalçaların çıkık dereceleri | | |
|---|---|---|
| **Çıkık derecesi** | **1. Grup (n = 66 - %)** | **2. Grup (n = 39 - %)** |
| Tonnis I | 2 - %3 | 4 - %3 |
| Tonnis II | 38 - %57 | 22 - %66 |
| Tonnis III | 26 - %39 | 13 - %30 |
| Tonnis IV | 0 | 0 |

| **Tablo 3:** AVN tespit edilen kalçaların özellikleri | | | |
|---|---|---|---|
| | **1. Hasta** | **2. Hasta** | **3. Hasta** |
| Yaş | 3 ay | 6 ay | 9 ay |
| Taraf | bilateral | bilateral | bilateral |
| Cinsiyet | erkek | kız | kız |
| Tedavi başında F.B.O.N*. durumu | sağ; görülmüyor<br>sol; görülmüyor | sağ; görülmüyor<br>sol; görülmüyor | sağ; görülmüyor<br>sol; görülmüyor |
| Traksiyon serisi | 10 gün | 8 gün | 10 gün |
| Çıkık derecesi | sağ; T2<br>sol; T2 | sağ; T2<br>sol; T1 | sağ; T3<br>sol; T3 |
| Add. tenotomi | yapılmadı | bilateral yapıldı | bilateral yapıldı |
| Alçı süresi | 3 ay | 3 ay | 3 ay |
| AVN gelişen taraf | bilateral | sağ | sol |
| Takip süresi | 128 ay | 18 ay | 62 ay |
| Kalçaların son hali | bilateral koksa var | sağ femur boyundan kalınlaşma | sol femur boyunda kalınlaşma |

* F.B.O.N.: Femur başı ossifik nükleusu

gibi zorlayıcı alçı tespiti, tespit süresinin uzun olması gibi faktörler sorumlu tutulur (1,3,5,6,7,8).

Kapalı redüksiyondan sonra human pozisyonunda alçı yapılması ise AVN insidansının önemli ölçüde azalabileceği günümüzde kabul edilmektedir(1,3). Redüksiyon yaşının küçük olması, çıkık derecesinin hafif olması gibi faktrler de AVN sıklığını azaltabilir. Ancak kapalı redüksiyon öncesi traksiyonun AVN insidansını azaltabileceği konusu hala tartışmalıdır ve bu konuda karşılaştırmalı bir çalışma yoktur.

Salter ve ark.(1) 1952-1957 yıllarında tedavi ettikleri DKÇ olgularında AVN oranını %30, 1957-1962 yılları arasında %15 oranında bildirmişler, insidanstaki bu azalmayı daha sık traksiyon ve addüktör tenaotomi uygulanmasına ve human pozisyonunda alçı yapılmasına bağlamışlardır. Gage ve Winter(3), yeterli traksiyon, aşırı Lorenz pozisyonundan kaçınılması v enazik redüksiyon ile AVN oranının %34.8'den %4.5'a kadar azaldığını bildirmişlerdir. Ancak son zamanlarda tek başına traksiyonun AVN insidansında azalma sağlamadığı görüşleri de ortaya atılmıştır(9,10,11,12,13,14,15). Fakat bunların içinde karşılaştırmalı bir çalışma yoktur.

Brougham ve ark.(10) kapalı redüksiyonla tedavi ettikleri 184 çocuğun 210 kalçasını içeren bir çalışmada, cinsiyet, taraf, redüksiyon yaşı, traksiyon süresi, traksiyon sırasındaki abdüksiyon derecesi, addüktör tenotomi veya daha önce abdüksiyon cihazı kullanma hikayesi gibi faktörlerle AVN insidansı arasında ilişki olmadığını bildirmişlerdir. Kahle ve ark.(12) traksiyonun AVN sıklığını etkilemediği ancak açık redüksiyon yapılma oranının traksiyon yapılmayan hastalarda arttığını bildirmişlerdir? Coleman ve ark.(15), 54 kalçanın yer aldığı bir seride traksiyonsuz kapılı redüksiyon yapılan olgularda AVN oranının ve açık redüksiyon oranının artmadığını tespit etmiştir. Quinn ve ark.(11) alçı tespit şekliyle AVN arasıda önemli bir ilişki olduğnuu, kapalı redüksiyon şansının artan yaş ve çıkık derecesi ile azaldığını, traksiyonun 3 yaşından küçüklerde AVN ve açık redüksiyon oranını azaltmadığını, 3 yaşındansonra ise traksiyonun faydalı olabileceğini bildirmişlerdir.

Her iki tedavi grubundaki hastalar arasında cinsiyet, taraf tutulumu, bilateral olma özelliği, kundak kullanımı, aile öyküsü, doğum şekli, tedavi başında femur başının durumu, tedavi başında asetabular indeks açılar, tedavi yaşı yönünden iki grup arasında yapılan istatistiki karşılaştırmada anlamlı fark bulunmamıştır. Ancak addüktör tenotomi 1. grupta daha sık olarak yapılmış ve arkadaki fark anlamlıdır ($x^2$=30,357, p= 0.000)

AVN sıklığını etkilediği bilinen tedavi yaşı, alçı şekli, çıkık derecesi gibi önemli kriterler iki grupta benzer olduğu halde traksiyon yapılmayan 2. grupta AVN hiç görülmemiştir. 1. grupta 3 hastanın 4 kalçasında AVN görüldü. iki grubun sonuçlarının istatistiksel olarak karşılaştırılmasında anlamlı fark bulunmadı ($x^2$ = 1.49, p = 0.22).

Traksiyon uygulaması hastanede kalış süresi, yatak işgalinin artması ve tedavi maliyetlerinin yükselmesine yol açar. Bu çalışmada traksiyon yapılmaan 2. grupta AVN sıklığının artmamış olması traksiyonun femur başı AVN'u oluşumu üzerinde etkisiz olduğunu ortaya koymuştur.

## Kaynaklar


1. Salter RB., Kostuik J., Dallas S.: Avascular necrosis of the femoral head as a complication of treatment for congenital dislocation of the hip in young children: A clinical and experimental investigation. Can J Surg. 1969, 12: 44-61.
2. Tonnis D., Kuhlman GP.: Unterschungen uber die haufigkeit von huftkopfnekrosen bei sprcizhosenbehandlung und vershiedenen konservativen behandlungs methoden der angeborenen huftdysplasie und huftluxation. Z Orhop. 1968, 106: 651-72.
3. Gage JR., Winter RB.: Avascular necrosis of the capital femoral epiphysis as a complication of closed reduction of congenital dislocation of the hip. J. Bone Joint Surg. 1972, 54-A: 2: 372-388.
4. Gore DR., Wisconsin S.: Iatrogenic avacular necrosis of the hip in young children. J. Bone Joint Surg., 1974, 56-A: 4: 493-502.
5. Kutlu A, Memik R, Mutlu M, Kutlu R, Arslan A: Congenital dislocation of the hip and its relation to swaddling used in Turkey. J. of Pediatr. Orthop. 1992; 12: 598-602.
6. Carey TP., Guidera KG., Ogden WA.: Manifestations of ischemic necrosis complicating developmental hip dysplasia. Clin Orthop. 1992, 281: 11-7.
7. Kalamchi A., MacEwen DG., Delaware W.: Avascular necrosis following treatment of congenital dislocation of the hip. W Bone Joint Surg. 1980, 62-A: 6: 876-888.
8. Pous JG., Camous JY., Bilidi S.: Cause and revention of osteochodritis in congenital dislocation of teh hip. Clin Orthop. 1992, 281: 56-62.
9. Schoenecker PL., Dollar PA., Sheridan JJ., Strecker WB.: Closed reduction of developmental dislocation of the hip in children older than 18 months. J Pediatr Orthop. 1995, 15: 6: 763-767.
10. Brougham DI., Broughton NS., Cole WG., Menelaus MB.: Avascular necrosis following closed reduction of congenital dislocation of the hip. J. Bone Joint Surg., 1990, 72-B: 4: 557-562.
11. Quin RH., Renshaw TS., Deluca PA.: Preliminary traction in the treatment of developmental dislocation of the hip. J Pediatr Orthop. 1994, 14: 636-642.
12. Kahle KW., Anderson MB., Alpert J., Stevens PM., Coleman SS.: The value of preliminary traction in the treatment of congenital dislocation of the hip. J. bone Joint Surg., 1990, 72-A: 7: 1043-1047.
13. Weinstein SL., Ponseti IV.: Congenital dislocation of the hip: open reduction through a medial approach. J. Bone Joint Surg., 1979, 61-A: 119-124.
14. Weinstein SL., Birch JF.: Closed versus open reduction of congenital hip dislocation in patients under 2 years of age. Orthopedics. 1990, 13: 2: 221-227.
15. Coleman SS.: A critical analysis of the value of preliminary traction in the treatment of CDh. Orthop. Trans. 1989: 13: 180.

# BÖLÜM - V

## ÇOCUK ORTOPEDİSİ

## KISIM - 4

# KALÇA DİSPLAZİSİNDE MEDİAL YAKLAŞIM VE AÇIK REDÜKSİYONDA UZUN SÜRELİ SONUÇLARIMIZ

Mustafa KUNT*, Okay BULUT*, Öner. ŞAVK*, Cemal KURAL*

Medila yaklaşım ve açık redüksiyon tekniği Ferguson'un tanımladığı, özellikle 6-18 aylık dönemde tanı konulup kapalı redüksiyon yapılamayan bebeklerde tercih edilen ve femur başında aseptik nekroz görülme oranı oldukça düşük bir cerrahi girişimdir. Medial girişimi ilk olarak Ludloff 1908 yılında tanımlamıştır(1,2,3,4). 1973 yılında ise Ferguson bu girişimi modifiye etmiştir(4,7).

Kalça displazisinde tedavinin amacı tanı konulduktan sonra erken zamanda konsantrik redüksiyonun sağlanması, femur başı avasküler nekrozunun önlenmesi ve yeterli asetabular kapasitenin sağlanmasıdır. Bu nedenle displazinin görülme yaşına göre tedavide değişik yöntemler tanımlanmıştır. Özellikle 6-18 aylık dönemde de Ferguson'un tanımladığı medial girişimle redüksiyon önerilmektedir (3,4).

### Materyal ve Metod

Kliniğimizde 1981-1995 yılları arasında Kalça dizplazisi tanısı ile başvuran 62 hastanın 99 kalçasına medial yaklaşım ve açık redüksiyon tekniği uygulandı. Ameliyat edilen 62 hastanın, takibi yapılan 32'sinin 52 kalçası değerlendirmeye alındı. Çalışma kapsamına alınan olgularımızın yaş, cins ve taraf dağılımı Tablo 1'de gösterilmiştir. Takibini yaptığımız hastalarımızın ortalama ameliyat yaşı 9.5 (6-17) ay idi.

**Tablo 1:** Olguların Yaş, Cins ve Taraf Dağılımı

| N | Erkek | Kız | Sağ | Sol | Bilateral |
|---|---|---|---|---|---|
| 32 | 8 | 24 | 5 | 7 | 20 |

Hastalarımızın hepsine Ferguson'un tanımladığı medial yaklaşım ve açık redüksiyon tekniği uygulandı. Küçük bir kesiden sonra künt disseksiyon ile kalça eklemine medial yaklaşımla kolaylıkla ulaşabilen, kan kaybı olmayan ve femur başında aseptik nekroz görülme oranı oldukça düşük olan Ferguson'un tanımladığı girişimle redüksiyon sağlandı. Tüm olgularda kapsül açılıp transvers asetabular ligament kesilmiştir. Kapsülün tekrar dikişi hiçbir olguda yapılmamıştır.

* Cumhuriyet Üniversitesi Tıp Fakültesi, Ortopedi ve Travmatoloji A.B.D.

Olguların hiçbirine kan verilmesi gerekmemiştir. Her hasta, Femur başı ile Asetabulum uyumunun en iyi olduğu pozisyonda pelvipedal alçıya alındı. Alçı uygulama süresi, hastanın ameliyat yaşı ve radyolojik takipte görülen asetabular gelişime göre sonlandırıldı (Ortalam 4.3 ay). Alçı sonrasında hastalara Denis-Browne atelinde kalça ve diz egzersizleri uygulandı. Maksimum takip süremiz 14 yıl, minimum takip süresi ise 10 ay idi. Hastaların ameliyat öncesi ve sonrası nötral ve abduksiyonda çektirilen grafilerinden değerlendirmeler yapıldı. Klinik değerlendirmede Ferguson ve Howarth'ın kriterleri, radyolojik değerlendirmede Sever'in radyolojik kriterleri kullanıldı.

## Bulgular

Olgularımızdan takibi yapılabilen 32'sinin 52 kalçasında Ferguson ve Howarth kriterlerine göre, 38 kalçada (%73.1) çok iyi sonuç elde edilirken kötü sonuç gözlenmemiştir (Tablo 2).

**Tablo 2:** Ferguson ve Howarth kriterlerine göre klinik sonuçlar

| | Kalça Sayısı | % |
|---|---|---|
| Çok iyi | 38 | 73.1 |
| İyi | 9 | 17.3 |
| Orta | 5 | .6 |
| Kötü | - | |
| **Toplam** | **52** | **100** |

Olgularımızın Sever'in radyolojik kriterlerine göre değerlendirilmesinde %53.9 (28 olgu) grade 1 olduğu gözlendi (Tablo 3).

**Tablo 3:** Sever'in radyolojik kriterlerine göre sonuçlar

| | Kalça Sayısı | % |
|---|---|---|
| Grade I | 28 | 53.9 |
| Grade II | 11 | 21.2 |
| Grade III | 8 | 15.3 |
| Grade IV | 5 | 9.6 |
| Grade V | - | - |
| Grade VI | - | - |

Çalışmamıza dahil edilen 52 kalçanın, 13'ünde (%25) asetebular dizplazi, femur başında subluksasyon veya femur başında aseptik nekroz nedenleri ile sonucun yetersiz olduğu anlaşıldı. Bu hastalara yetersiz asetabulum ve subluksasyon nedeni ile İliak osteotomi, 2 olguyada ilave olarak kısaltma, derotasyon, varizasyon ameliyatları uygulandı. Kliniğimizde yapılan bu çalışmada 15 aylıktan küçük bebeklerin, Ferguson medial girişim ile yapılan yumuşak doku ameliyatında, daha başarılı sonuç elde edildiği gözlendi.

## Tartışma

Kalça displazisinin tedavisinde, ilerde oluşabilecek avasküler nekroz ve eklem sertliğinin önlenmesi primer amaçtır. Bu amaca ulaşabilmek için özellikle 6-18 aylık çocuklarda tedavinin planlanmasında halen farklı görüşler vardır (5,7). Fakat bu yaş döneminde en çok kabul gören Ferguson'un medial girişimle açık redüksiyonudur(1,2,8).

Biz de serimizde 6-18 aylık çocuklarda medial girişimle açık redüksiyon uyguladık. 15 aylıktan küçük bebeklerin, Ferguson medial girişimi ile yapılan yumuşak doku

ameliyatında, daha başarılı sonuç elde edilmektedir. Özellikle 13-18 aylık grupta patolojinin iyileşmesi için daha uzun süre alçılı tedaviye gerek duyulmakta ve sonuçta laçı tesbiti ise avasküler nekroz görülme oranını arttırmaktadır. 15-18 aylık dönemde medial girişim uygulanan çocuklarda asetabular displazisi'nin tam olarak düzelmeyip, çatı ameliyatı gerekebileceği literatürde bildirilmektedir (6,9). Bu nedenle kliniğimizde yumuşak doku girişimi 15 aya kadar yapılmakta, 15 aydan sonra başvuran hastalara Salter'in tanımladığı iliak osteotomi tekniğinin uygulanması için, 3-4 ay sonrasına ameiyat günü verilmektedir. Bu hastalara tek cerrahi girişim ve 45 günlük alçı tesbiti uygulanarak, tedavinin bitirilmesinin daha iyi olacağı görüşündeyiz. Medila yaklaşım ve açık redüksiyonla kalça displazisi tedavisi uygulayan değişik yazarların serileri ile olgularımız karşılaştırıldığında benzer sonuçlar aldığımız görüldü(1,2,8,10). 52 kalçanın 39'unda (%75) patoloji tamemen düzelirken 13'ünde (%25) ek cerrahi girişim gerekti. Serimizdeki 52 kalçanın 11'de (%21.15) avasküler nekroz görülmüştür. Kalamchi sınıflamasına göre bunlardan 7'si (%63.6) Grup I'de, 2'si (%18.1) Grup II'de, 2'si (%18.1) de Grup III'de olduğu anlaşıldı. Değerlendirmeye alınan 52 kalçanın 11'de (%21.1) avasküler nekroz, toplam 13 (%25) kalçaya da ek cerrahi girişim uygulandı.

Kalça dizplazisinde medial girişim kolay uygulanan ve zamanında yapıldığında başarılı sonuçlar alınan bir tekniktir. Eğitim kliniklerine göre, tüm ameliyatları bizzat yapan uzman serilerinde daha başarılı sonuçlar alınacağı kanısındayız.

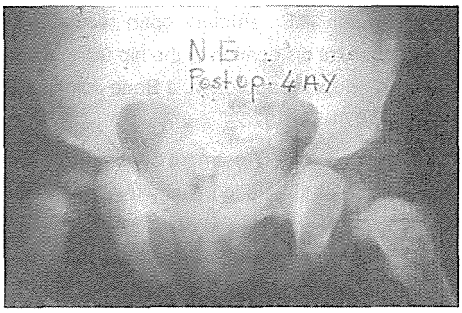


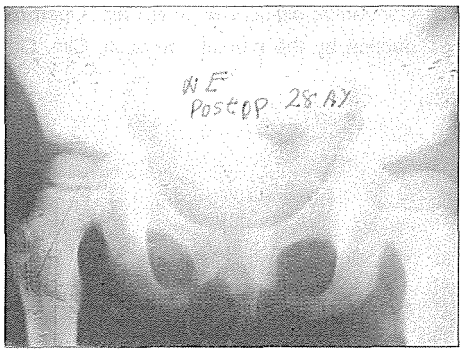

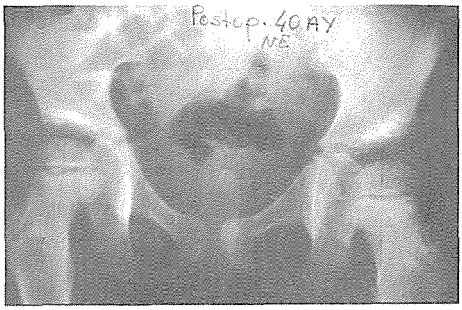

## Kaynaklar


1. Baktır A, Karakaş E. S., Argün M, Türk C.Y.: Doğuştan kalça çıkığının medila yaklaşımla tedavisi, XI. Milli Türk Ortopedi ve Travmatoloji Kongre Kitabı Emel Mat. ÜAnkara 475-76. 1990.
2. Biçimoğlu A: Medial girişimle Doğuştan kalça çıkığının tedavisi. Acta Orthop. Traum. Turc. 21: 8-11, 1987.
3. Ferguson A.B.: Primary open reduction of congenital dislocation of the hip using a median adductor approach. J Bone Joint Surg. 55A: 671-89, 1973.
4. Ferguson A.B.: Treatment of congenital dislocation of the hip in infancy useing the medial approach. Tachdjian M.O. Congenital dislocation of te hip. Churchill Livingstone, p: 283-93, Now York, 1982.
5. Kalamchi A, Schmidt T. L, Mc Even G.D.: Congenital dislocation of teh hip. Open reduction by the medial approach. Clin. Orthop. 169: 127-32, 1982.
6. Kalamchi A: Modified Salter osteotomy in the treatment of persistent dysplasia in congenital dislocation of the hip. J Bone Joint Surg. 67A: 195-202, 1985.
7. Mankey M.G., Arntz C.T., Stahelli L.T.: Open reduction through medial approach for congenital dislocation of the hip. J Bone Joint Surg. 75A: 1334-45, 1993.
8. Polat M.K.: Doğuştan kalça çıkığı tedavisinde medial girişimle açık redüksiyon yöntemi. Uzmanlık tezi, SSK İstanbul Hastanesi Ort. ve Trav. Kl. 1991.
9. Salter R.B.: Innominate osteotomy in the management of residual congenital subluxation of the hip in young adults. Clin Orthop. 182: 53-68, 1984.
10. Weinstein S.L, Ponsetti I.V.: Congenital dislocation of the hip. Open reduction through a medial approach. J Bone Joint Surg. 62A: 119-21, 1979.

# BÖLÜM - V

## ÇOCUK ORTOPEDİSİ

## KISIM - 5

# SALTER OSTEOTOMİSİNİN DKÇ TEDAVİSİNDEKİ KLİNİK VE RADYOLOJİK GEÇ SONUÇLARININ KARŞILAŞTIRILMASI

Gürbüz BAYTOK*, Emre TOĞRUL**, Hüseyin BAYRAM*, Ufuk KAYASELÇUK

1972-1982 yılları arasında, Çukurova Tıp Fakültesi Ortopedi ve Travmatoloji Kliniğinde doğuştan kalça çıkığı tanısı koyulan 51 hastanın 69 kalçasına Salter İliak Osteotomisi uygulanmıştır. Bu retrospektif çalışmada, en az onbeş ve ortalama 16 yıl 8 ay izlenen 29 hastanın 41 kalçasına uygulanmış olan Salter iliak osteotomisinin geç sonuçları verilecektir. Grubunun homojen olması açısından Salter İliak Osteotomisi ile birlikte femoral osteotomi yapılan, redislokasyon nedeniyle sonradan femoral osteotomi uygulanan ya da bunun dışında ek girişimler geçiren hastalar çalışma dışı bırakılmıştır. Onbeş yıl üzerinde takip edilebilen hastalarımızın tümü (%100) kız olup, buların ilk ameliyat sırasındaki yaş ortalaması 2.5 (1.5/6) idi. Klinik değerlendirme Barret'in (1) modifiye ettiği Mckay(7), radyolojik değerlendirme Severin(10) kriterlerine göre yapıldı. Son kontrolde hastaların %84'ü klinik olarak, %73'ü radyolojik olarak çok iyi ve iyi olarak değerlendirildi. Orta ve kötü radyolojik geç sonuçların en önemli nedenleri lateral fizis arresti, residüel displazi, Kalamchi ve Mc Ewen(5) kriterlerine göre değerlendirildiğinde %6.8 oranındaki femur başı aseptik nekrozu idi. Geç sonuçlarımız radyolojik açıdan klinik sonuçlarla tam bir korelasyon göstermesede; DKÇ tedavisinde Salter iliak osteotomisinin anatomik ve fonksiyonel kalça elde etmeye yönelik en etkin yöntemlerden biri olduğu kanı-sındayız.

### Giriş

Konjenital kalça displazisi kalça eklemini oluşturan femur başı, asetabulum ve eklem kapsülünün defektif oluşumuna bağlı gelişimsel bir deformitedir. Erken tanı yöntemlerindeki gelişmelere ve erken tedavideki yüksek başarı oranlarına rağmen; halen yürüme çağı sonrası tanı koyulabilen olgular olmaktadır. Özellikle asetabulumdaki malrotasyon ve yetersizlik sonucu gelişen kalça çıkığında, cerrahların öncelikli tercihi asetabuluma yapılacak düzeltici yönlendirmeler olmaktadır. Bu amaçla geliştirilen ameliyatlar arasında Salter'in iliak osteotomisi en seçkin yöntemlerden biri olarak kabul edilmektedir. 18 ay ila 6 yaş arası kongenital, rekürran ve rezidüel klça dislokasyon veya subluksasyonlarında tercih edilen yöntemin erken ve orta dönem sonuçları çok başarılıdır. Ancak

* Çukurova Tıp Fak. Ortopedi ve Travm. ABD. Profesör, ** Yard. Doç., *** Araş. Gör.

adolesan çağı sonrası gerek femur başı gerekse asetabulum tam bir sferik uyumu ne kadar yakalamaktadır? Herşeye rağmen asetabuler displazi ve erken dejenerasyon bulguları gelişme şansı nedir? Geç dönemdeki bu sorunlar ve Salter iliak osteotomisinin özellikle dejeneratif kalça hastalığı oluşma riskini ne derece azalttığı konusunda halen yeterli bilgi oluşmamıştır. Bu amaçla en az onbeş yıllık takipleri olan olgularımızın radyolojik ve klinik geç sonuçları karşılaştırılarak, hastalarımızın maturitesini tamamlayan kalça eklemlerinin geleceği yorumlanmıştır.

## Hastalar ve Yöntem

1974-1982 yılları arasında, Çukurova Tıp Fakültesi Ortopedi ve Travmatoloji Kliniğinde kongenital kalça çıkığı nedeniyle 51 hastanın 69 kalçasına Salter İliak Osteotomisi uygulanmıştır. Bu dönemde femoral osteotomi ile birlikte Salter osteotomisi uygulanan, Salter sonrası redislokasyon nedeniyle femoral osteotomi uygulanan olgular ile Salter operasyonu geçiren ancak yeterli klinik ve radyolojik dökümantasyonu olmayan hastalar çalışma dışında bırakılmıştır. Bu retrospektif çalışmada, uygun dökümantasyon elde edilebilen, en az onbeş ve ortalama 16 yıl 8 ay izlenen 29 hastanın 41 kalçasına uygulanmış olan Salter iliak osteotomisinin geç sonuçları verilecektir. Onbeş yıl üzerinde takip edilebilen hastalarımızın tümü (%100) kız olup, bunların ilk ameliyat sırasındaki yaş ortalaması 2.5 (1.5/6) idi. Hastaların yirmibiri (27 kalça) 1.5 ila 4 yaş arası, sekizi (14 kalça) 4 ila 6 yaş arası ameliyat edilmişlerdi. Toplam 29 hastanın 18'i hiçbir tedavi görmeden kliniğimize başvururken, 7 hasta başarısız konservatif tedavi ve dört hasta başarısız çık redüksiyon girişimi geçirmişlerdi. Onbir hastada sol, 6 hastada sağ ve 12 hastada bilateral DKÇ mevcuttu. Tüm hastalar femur başının asetabulum karşısına gelmesi için ameliyat öncesi cilt veya iskelet traksiyonuna alınarak Gage-Winter zonlarına göre traksiyonda tutuldu. Rutin olarak perkütan adduktor tenotomi yapıldı. Salter tarafından tanımlanan ameliyat tekniğine tamamen uyuldu ve kapsül onarımına özellikle dikkat edildi. Hasta birbuçuk ay pelvipedal alçıda tutulup, K tellerinin çıkarılmasını takiben uzun bacak abduksiyon alçısı yapılarak 1.5 ay daha tesbit edildi. 3 ay sonunda gece gündüz Bonsetti cihazına geçilip cihaz altıncı ayın sonuna dek giderek azaltılarak bırakıldı. İki taraflı çıkıklarda iki ameliyat arası genellikle 6 aydı. Klinik değerlendirme kalça eklem stabilitesi, ağrı, aksama, trandelenburg belirtisi ve hareket açılarının test edilip sorgulandığı Barret'in(1) modifiye ettiği McKay(7) kriterlerine göre yapıldı. Radyolojik değerlendirmede ise Severin (10) kriterleri kullanıldı. Kalça eklemi uyumu, Sharp açısı, CE açısı, aseptik nekrozun yanısıra dejeneratif değişikliklerde incelendi.

## Bulgular

Klinik değerlendirilmesi yapılan 29 hastanın (41 kalça) yirmidördünde (%84) hareket kısıtlılığı, ağrı, aksama saptanmazken trendelenburg testi negatifti. Bu hasta grubuda ekstremite eşitsizliği ve atrofiside saptanmadı. Dört hastanın üçünde yürümeyi kısıtlayan ağrı, trendelenburg pozitifliği saptanırken, birinde iki cm kısalık ve abduksiyon kısıtlılığı vardı.

Radyolojik değerlendirme kriterleri gözönüne alındığında çok iyi (grade-1) ve iyi (grade-2) sonuçların oranı %73 idi. Wi-

berg'in CE açısı ameliyat öncesi döneme göre ortalama 22 düzelirken; Sharp açısı değerleri 11 ila 33 olup 15 derecelik ortalama düzelme göstermiştir. Klinik olarak hiçbir yakınması olmayan bazı hastaların kalçalarında asetabuler yetersizlik, femur başı ile asetabulum arasında uyumsuzluk ve sourcil'de skleroz artışı gibi dejenerasyon habercisi bulgular vardı. İki (%6.8) hastada (üç kalça) femur başını tamamen deforme eden avasküler nekroz saptanırken, 9 (%22) kalçada ise gerek lateral fizeal arreste ve gerekse yetersiz kapsanmaya bağlı displazik asetabulum saptandı. Baş ve asetabulum arasında sferik veya sferik olmayan uyumsuzluk nedeniyle ileri yaş grubunda dejenarasyona aday kalça oranı ise %27 olarak belirlendi.

Serimizde uygun osteotominin geç dönemde kalçaya sağladığı faydaları irdelemek istediğimiz için redislokasyon nedeniyle tekrar opere edilen kalçaları çalışma dışı tuttuk. Ancak ideal şartlar sağlanarak yapılan Salter osteotomilerinde bile hastanın uzun dönem takipleri sonucu özellikle asetabulumdan kaynaklanan dejenerasyon riskleri sürmektedir. %6.8'lik avasküler nekroz oranını oluşturan sebep ise; bu kalçalara önceden başarısız konservatif ve cerrahi girişim yapılmış olmasıdır.

## Tartışma

Doğumsal kalça çıkığında, yürüme çağının başlamasıyla birlikte konservatif tedavi yöntemleri yetersiz kalır ve zaten uyumsuz iki yapının oluşturduğu bu eklemi olumsuz çevresel faktörler daha daha fazla etkiler. Yeniden şekillenme kapasitesi yüksek bir kemiksel yapıya sahip olan 1.5 ila 4 yaş arası çocuklarda, asetabuler yetmezlik özellikle iliak osteotomiler ile düzeltilmekte-dir. Salter iliak osteotomiside bu düzeltici osteotomiler içinde en çok bilinen ve uygulananıdır(8).

Salter, iliak osteotomisinin ilkelerini açıklarken asıl patolojinin asetabulumda olduğunu belirterek; femoral osteotominin tek başına yapılmasıyla relatif olarak daha normal olan bir yapının anormale uydurulması gibi bir yanlış mantıktan söz eder. DKÇ'de asıl patoloji asetabulumda olduğundan bunun uygun yönlendirilmesi ile elde edilecek bir eklemin daha fizyolojik olacağı kesindir(8,9).

Salter iliak osteotomisi ile alınan erken klinik ve radyolojik sonuçlar çok ümit vericidir. Klinik olarak Gülman(3) Onüç yıllık izlemede %78, Ünsaldı(11) %93, Kapubağlı(6) 6,8 yıllık izlemede %82.1 çok iyi ve iyi sonuç bildirmişlerdir. Salter(9) onbeş yıl üzerinde takip ettiği olgularda 1.5-4 yaş grubunda %93.6 çok iyi ve iyi sonuç bildirmiştir. Radyolojik olarak sonuçlar genellikle kliniğe göre daha olumsuzdur.

Sharp açısındaki 15 derecelik ortalama düzelme literatürdeki serilerdeki düzelme oranlarında (10 - 21 ) büyük farklılık göstermiyordu(1,3,5,9,11). Literatürde aseptik nekroz oranları %0-73 arasında değişmekle birlikte; Kapubağlı(6) 16.1, Kalamchi %11, Ünsaldı(11) %17.7, Salter(9) ise traksiyonlu %15 ve traksiyonsuz %30 olarak bildirmiştir. Bizim serimizdeki %6.8'lik oranı ise daha önce başarısız konservatif tedavi gören olgular oluşturduğundan anlamlı bulunmadı.

Konjenital kalça çıkığında başarılı tedavi tanımı; anatomik redüksiyon, normal kalça gelişiminin sağlanması ve dejeneratif artrit gelişiminin önlenmesi ögelerini içerir. Apozisyonel uyumu sağlanan sferik baş ile konkav asetabulum periferal kartilaj ve kenar periostunun yeni kemik oluşturması

ile derinleşir. Pubertede oluşan üç sekonder ossifikasyon merkezi de derinliği arttırır. Ancak uzun dönemde ortaya çıkabilen persistan displazi, subluksasyon, aseptik nekroz ve özellikle dokuz yaşından sonra beliren lateral epifizyel arrest gibi önemli sorunlar kalçayı dejenarasyona götürebilmektedir(2,4,12). Bu sorular başarılı bir Salter osteotomisi ile anatomik redüksiyonu sağlanan kalçada bile erken dejenerasyona zemin hazırlayabilmektedir. Geç klinik sonuçlara göre daha kötü olan radyolojik bulgular bnun en önemli kanıtıdır. Bu nedenlerden dolayı; DKÇ tedavisinde başarılı sonuç kararı verebilmek için iskelet matüritesinin tamamlaması gerektiği kanısındayız.

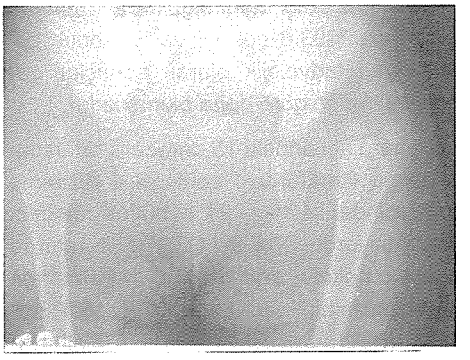

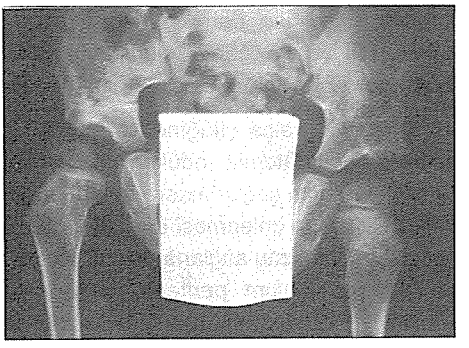

## Kaynaklar


1. Barrett W.P., Staheli L.T., Chew, D.E.: The efectiveness of the Salter innominate osteotomy in the treatment of congenital dislocation of the hip. J Bone Joint Surg., 68-A: 79-87, 1968.
2. Coleman S.S.: The incomplete pericapsular (Pemberton) and innominate (Salter) osteotomies. A complete analysis. Clin. Orthop., 98: 116, 1974.
3. Gülman B. ve ark.: Doğuştan Kalça Çıkığı Tedavisinde Açık Redüksiyon Salter Ameliyatının Geç Sonuçları, Hacettepe Ortopedi Dergisi, 1; 3: 145-150, 1991.
4. Heinrich D.S., Missine L.H. MacEwen GD.: The conservative management of the hip after walking age. Clin. orthop., 281: 34-40, 1992.
5. Kalamchi A, MacEwen GD.: Avascular necrosis following treatment of congenital dislocation of the hip. J Bone Joint Surg., 62A; 867, 1980.
6. Kapubağlı A., Eroğlu M.: Salter Ameliyatının Geç Sonuçları, XI. Milli Türk Ortopedi ve Travmatoloji Kongre Kitabı, Emel Matb. Ankara, s. 477-499, 1990.


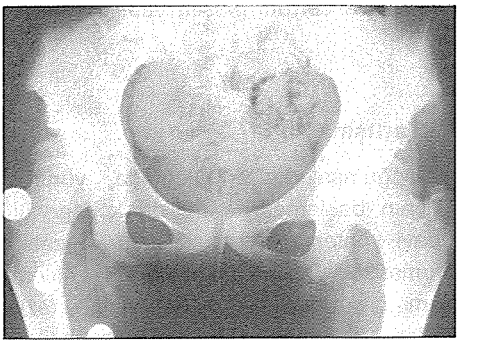

***Resim 1a, 1b, 1c***
*Salter osteotomisinin DKÇ tedavisindeki klinik ve radyolojik geç sonuçlarının karşılaştırılması.*

7. McKay D.W.: A comparision of the innominate and the pericapsular osteotomy in the treatment of congenital dislocation of the hip. Clin. orthop., 98: 124, 1974.

8. Salter R. B.: Innominate osteotomy in the treatment of congenital dislocation ond subluxation of the hip. J Bone Joint Surg., 43B; 518, 1961.

9. Salter R.B., Dubos J.P.: The first fifteen years' personal experience with innominate osteotomy in the treatment of congenital dislocation and subluxation of the hip. Clin. Orthop., 98: 72, 1974.

10. Severin E.: Congenital dislocation of the hip. Development of the joint after closed reduction. J Bone Joint Surg., 32A: 507, 1950.

11. Ünsaldı T., İnanoğlu Y., Bulut O.: Salter innominate osteotomisi ile tedavi edilen Doğuştan Kalça Çıkığı Olgularının Değerlendirilmesi, XI. Milli Türk Ortopedi ve Travmatoloji Kongre Kitabı, Emel Matb. Ankara, s. 480-842, 1990.

12. Weinstein S.L.: Congenital Hip Dislocation. Long-range problems, residuel signs, and symptoms after successful treatment. Clin. Orthop., 281: 69-74, 1992.

# BÖLÜM - V

## ÇOCUK ORTOPEDİSİ

## KISIM - 6

# KALÇA DİSPLAZİSİNDE SALTER INNOMINATE OSTEOTOMİSİNİN GEÇ DÖNEM SONUÇLARI

Mustafa KUNT*, Tansel ÜNSALDI*, Yüksel ÖZKAN*, Hüseyin ÇAŞKURLU*

Kalça displazisi ülkemizde görülme sıklığı ve tedavisi hala sorun olan ortopedik hastalıkların başında gelmektedir. Tedavideki amaç, yumuşak doku veya osteotomi ameliyatları ile stabil ve konsantrik redüksiyon oluşturup, normal asetabulum ve femur gelişimini sağlayarak ileride oluşabilecek sekonder dejenaratif artriti önlemek veya başlamış olan artritletri tersine çevirmektir(5,12).

Kalça displazisi tanısı konulan olgularda tedavinin başlama yaşına göre farklı cerrahi teknikler uygulanmaktadır. Geçikmiş olgularda redüksiyon güçlüğü, sürekli redüksiyonun sağlanamaması, asetabular gelişme potansiyelinin azalması ve yeterli eklem fonksiyonunun elde edilememesi sonucun kötü olmasına neden olmaktadır(2,4,7,11).

### Gereç ve Yöntem

Kliniğimizde 1981-1995 yılları arasında kalça displazisi tanısı ile başvuran 247 hastanın 310 kalçasına çeşitli kemik ameliyatları yapıldı. Hastaların 192'si (235 kalça) 18 ay-4 yaş, 55'i ise (75 kalça) 5 yaş ve üstü idi. 18 ay-4 yaş grubunda bulunan 192 hastanın 235 kalçasından takibi yapılabilen 160 hastanın 213 kalçası değerlendirildi. 5 yaş ve üstü hastalarımızın 12 kalçasına ameliyat sonrası alçı yerine 6 hafta süre ile traksiyon ve erken hareket uygulandı. 18 ay-4 yaş grubunda bulunan ve izlenebilen hastaların yaş, cins ve tutulum yerinin dağılımı tablo 1'deki gibiydi.

İzleyebildiğimiz 213 kalçanın ortalma yaşı 3.1 olup, ortalam izleme süremiz 8.5 yıl idi. Hastalarımıza cerrahi teknik olarak Salter'in tanımladığı innominate osteotomi tekniği ile asetabulum ile femur başı arasında konsantrik redüksiyon sağlandı. Ameliyat sonrası hastalara 6 hafta süreyle pelvipedal alçıyla immobilizasyon uyguladı. Alçı sonrasında 6 hafta süreyle de abduksiyon cihazına devam edildi. Hiçbir hastamıza ameliyat öncesi ve sonrası traksiyon uygulanmadı.

Ameliyat öncesi ve sonrası santral ve abduksiyonda çektirilen pelvis grafilerinden radyolojik değerlendirmeler yapıldı. Hastaların klinik değerlendirilmesi Berkley ve Mc Kay kriterlerine göre, radyolojik değerlendirme, Severin kriterlerine göre,

* Cumhuriyet Üniver. Tıp Fak. Ortopedi ve Travm. A.B.D.

avasküler nekroz değrelendirmesi ise Kalamchi-Mc Ewen kriterlerine göre yapıldı.

## Bulgular

Hastalarımızın sonuçları klinik ve radyolojik değerlendirmeler dikkate alınarak yapıldı. Klinik değerlendirmede Berkley ve MC Kay kriterlerine göre yapıldı ve % 64.3 (137 olgu) grup 1 olarak bulundu (Tablo 2).

Radyolojik değerlendirme Sever'in kriterlerine göre yapıldı. Buna göre %58.3 (124 kalça) grup 1 çok iyi sonuç elde edildi. Grup 4 kötü sonuçlar ise %9 olarak bulundu (Tablo 3).

**Tablo 1:** Takibi yapılabilen olguların yaş, cins ve tutulum yeri dağılımı

| Hasta | Kalça | Yaş ort. | Kız | Erkek | Sağ | Sol | Bilateral |
|---|---|---|---|---|---|---|---|
| 160 | 213 | 3.1 | 123 | 37 | 40 | 67 | 53 |

**Tablo 2:** Berkley ve Mc Kay kirterlerine göre klinik sonuçlar

| | | Kalça | % |
|---|---|---|---|
| Grup I | Çok İyi | 137 | 64.3 |
| Grup II | İyi | 51 | 24.0 |
| Grup III | Orta | 18 | 8.4 |
| Grup IV | Kötü | 7 | 3.3 |
| Toplam | | 213 | 100 |

**Tablo 3:** Sever kriterlerine göre radyolojik sonuçlar

| | | Kalça | % |
|---|---|---|---|
| Grup I | Çok İyi | 123 | 58.3 |
| Grup II | İyi | 47 | 22.0 |
| Grup III | Orta | 23 | 10.7 |
| Grup IV | Kötü | 19 | 9.0 |
| Toplam | | 213 | 100 |

**Tablo 3:** Sever kriterlerine göre radyolojik sonuçlar

| | Kalça | % |
|---|---|---|
| Grup I | 54 | 25.3 |
| Grup II | 18 | 8.4 |
| Grup III | 9 | 4.25 |
| Grup IV | 8 | 3.75 |
| Toplam | 89 | 41.7 |

213 kalçanın 89'da (941.7) değişik derecelerde aseptik nekroz görüldü. Avasküler nekroz değrelendirmesi Kalamchi-Mc Ewen kriterlerine göre yapıldı ve Tablo 4'deki sonuçlar elde edildi.

## Tartışma

Kalça displazisinin tedavisinde, Salter'in 1961 yılında tanımladığı innominat osteotomi önemli gelişmelerin olmasını sağlamıştır. Farklı modifikasyonları geliştirilen Salter Innominate osteotomi tekniği ile asetabulum ve femur başı arasındaki hastalarda bu ameliyat tekniği ile patolojinin tam olarak tedavisi yapılabilmektedir (1,6,8,10). Bu grup hastalarda femoral kısaltma, derotasyon, varizasyon girişimine genellikle gerek yoktur. Artmış anteversiyon açısı kendiliğinden düzelmektedir.

Bilindiği gibi klasik Salter innominate osteotomisinde asetabular indekste 6-12 derece düzelme olmaktadır ve bu nedenle asetabular indeksin 18-30 ay arası çocuklarda 35 'den, 2.5-3 yaş arasındakilerde ise 30 'den büyük olması gerekmektedir (3,9). 3 yaşından büyük çocuklarda açık redüksiyon ile birlikte femoral kısaltma,

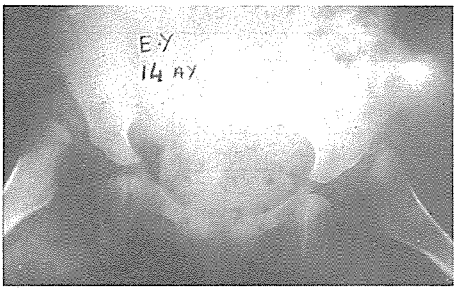


*Resim 1a*

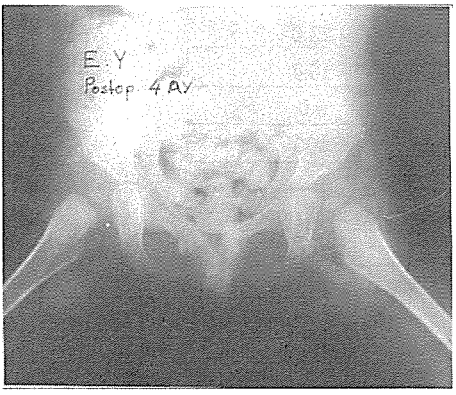


*Resim 1b*

*Resim 1c*

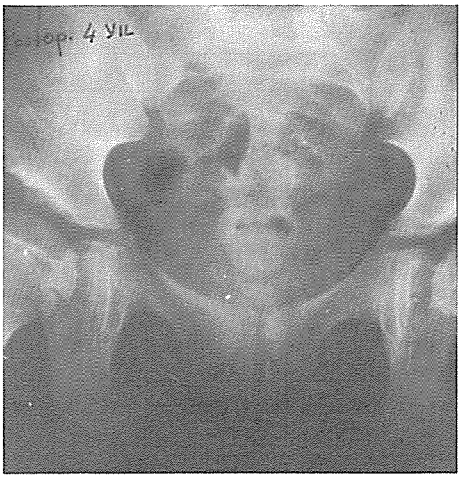


*Resim 1d*

proksimal femora derotasyon, pelvik osteotomiyi önerenler bulunmaktadır(13). Olgularımızın değerlendirilmesinde: 1.5-4 yaş grubunda takibi yapılan 160 hastanın 213 kalçasının klinik sonuçlarına göre 188 kalçada (%88.3) (Grupl + II) başarılı sonuç alındı. Radyolojik değerlendirmeye göre de, 171 kalçada (%80.3) (Grade I + II) başarılı sonuç alındığı anlaşıldı. Bu sonuçlarda literatür ile uyumluydu.

Kalça displazisinde tedavi yaşı ne kadar küçük ise hastaya yapılacak girişim o kadar az invaziv olmakta ve eşlik eden komplikasyonlar azalmaktadır. Özelikle 1.5-4 yaş grubundaki kalça displazilerinde Salter innominate osteotomisi ile ilave cerrahi girişim yapılmadan başarılı sonuçlar alınacağına inanmaktayız.

## Kaynaklar


1. Biçimoğlu A., DKÇ'de transiliak uzatma ile birlikte yaptığımız radikal redüksiyonlarda ekstremite uzunlukların değerlendirilmesi. X. Milli Türk Ortopedi ve Travmatoloji Kongre Kitabı Emel Matb. Ankara 430-432. 1989.
2. Çakırgil G.S.: Adölesan yaşlardaki çocuklardaki konjenital kalça çıkığı probleminin tek seanslı cerrahi metodu. V. Mili Türk Ortopedi ve Travmatoloji Kongre Kitabı. 417-421. Yazıcıoğlu Matb. Ankara, 1978.
3. Chapchal G: Indications for the various types of pelvic osteotomy. Clin. Orthop 98: 111-5, 1975.
4. Dimitriou J.K., Cavadias A.X.: One staged surgical procedure for congenital dislocation of the hip in older children. Long-term results. Clin. Orthop. 246: 30-38, 1989.
5. Faciszewski T, Coleman S.S.: Triple innominate for acetabular dysplasia. J. Pediart. Orthop. Vol. 13, No.4, p.: 426-430, 1993.
6. Kalamchi A: Modified Salter osteotomy in the treatment of persistent dysplasia in congenital dislocation of the hip. J Bone Joint Surg. 67A: 195-202, 1985.
7. Klasic P.: Open reduction with femoral shortening and pelvic osteotomy. In congenital Dislocation of the Hip. Ed. by M.O. Tachdjian: 417-435, Chuchill Livingstone, New York, 1982.
8. Martiotti R.L., Westin G.L.: Factors influencing the results of acetabuloplasty in children J Bone Joint Surg. 62A: 765-9, 1990.
9. Morcher E.: Our experience with Salter innominate osteotomy in the treatment of hip dysplasia. Progress in Orthopedic Surgery vol 2 Berlin Springer P. 107, 1978.
10. Perlic M.P.: A Combination pelvic osteotomy for acetabular dysplasia in children. J Bone Joint Surg. 67A: 842-50, 1985.
11. Salter R.B.: Innominate osteotomy in the treatment of congenital dislocation and subluxation of the hip. J Bone Joint Surg. 43B: 518, 1961.
12. Salter R.B.: Innominate osteotomy in the management of residual congenital subluxation of the hip in young adults. Clin Orthop. 182: 53-68, 1984.
13. Wenger D.S.: Congenital hip dislocation: Techniques for primary open redution including femoral shortening. In instructional course lectures, Vol. 38: 343-54. Park Ridge Ilionis, A.A. of Orthopaedic Surgeons, 1989.

# BÖLÜM - V

## ÇOCUK ORTOPEDİSİ

## KISIM - 7

# GELİŞİMSEL KALÇA ÇIKIĞININ AÇIK REDÜKSİYON, VARİZASYON/DEROTOSYON VE PEMBERTON ASETABULOPLASTİ YÖNTEMİ İLE CERRAHİ TEDAVİSİ

Bülent AKSOY*, Ayhan Nedim KARA**, Rıdvan YEŞİLTEPE***, Kahraman ÖZTÜRK***

Gelişimsel Kalça Çıkığı Tedavisinde temel tedavi ilkesi kalça ekleminde erken, atravmatik redüksiyon ve elde edilen redüksiyonun devam ettirilmesidir(1,3,6,10, 12) Kapalı repozisyonun elde edilemediği olgularda cerrahi tedavi uygulanmalıdır (1,2,3,7,10). Yapılacak cerrahi girişim bütün patolojik anatomik değişiklikleri düzeltmeli ve stabil fonksiyonel bir kalça eklemi oluşumu sağlamalıdır. 18 ay üstü çocukta gelişimsel kalça çıkığı cerrahi tedavisi bazı güçlükler gösterir. Yürüme döneminde femur başının asetabulum dışına yönelmesi, asetabulum gelişiminin yetersizliğinin fazla olması, intrakapsüler patolojinin ve buna bağlı olarak ekstrapaksüler değişikliklerin uyum göstermesi cerrahi yönetimin zamanını, tipini, giriş yöntemini ve ilave uygulamaları tartışmalı kılmaktadır.

Çalışmamızda 18 ay üstü dönemde tek seansta açık redüksiyon, pemberton türü tavan ve derotasyon/varizasyon türü cerrahi girişim uygulanmış hasta gurubunun ortalama 3 yıllık takip sonuçlarını sunacağız.

### Hastalar ve Yöntem

Bezm-i Alem Valide Sultan Vakıf Gureba Hastanesi Ortopedi ve Travmatoloji Kliniğinde 1988-1996 yılları arasında 38 çocuğun 49 kalçası cerrahi olarak tedavi edildi. Tedavi yöntemi olarak tek aşamalı açık redüksiyon, Pemberton tipi perikapsüler tavan osteotomisi, derotasyon/varizasyon yöntemi kullanıldı. Hastaların 35'i (%92) kız 3'ü erkek (%8) çocuk idi. Hastalarımıza ameliyat öncesi traksiyon uygulanmadı. En küçük 18 ay, en büyük 10 yaş olan hasta grubunda ortalama yaş 3,6 yaş olarak bulundu. Ortalama 36 ay düzenli olarak takip edilen olgularda cerrahi kesi olarak Smith-Petersen kesisi kullanıldı. Açık redüksiyon sonrası kalça ve subtrokanterik osteotomi yeri çapraz K teli ile tespit edildi. Ameliyat sonrası yapılan pelvipedal alçı ve kullanılan tespit telleri 6. haftada çıkarıldı. Ameliyat sonrası 3. aya kadar Dennis-Brown cihazı kullanıldı.

Klinik ve radyolojik kontrolleri yeterli ve izleme süreleri bir yılı aşan hastalarımızda aşağıda belirtilen kriterler kullanıldı.

1. Asetabuler indeks
2. Wieberg'in Centre-Edge açısı (CE)
3. Barretti'nin (Tablo 1) modifiye Pemberton kriteri

* Bezm-i Alem Valide Sultan Vakıf Gureba Hast. Ortopedi ve Trav. Kli. Başasis., ** Şefi, *** Asist.

4. Sever'in (Tablo 2) modifiye kriterleri

Mc Kenzie - Pemberton kriterleri kullanıldı.

**Tablo 1**

| | |
|---|---|
| Çok iyi | Stabil, Ağrısız kalça. Topallama yok. Trendelenburg (-) Kalçada tam hareket. |
| İyi | Stabil, ağrısız kalça. Hafif topallama. Trendelenburg testi (-) Kalçada hafif hareket kısıtlılığı. |
| Orta | Stabil, ağrısız kalça. Trendelenburg testi (+). Kalçada orta derecede sertlik. |
| Kötü | Stabil olmayan ve/veya ağrılı kalça. |

**Tablo 2**

Grup I (Çok iyi)

Normal kalça CE açısı >25

Grup II (İyi)

Femur baş, boyun veya asetabulumda hafif derecede deformite CE açısı >25

Grup III (Orta)

Displastik kalça, subluksasyon yok. CE açısı >20

Grup IV ve V (kötü)

Subluksasyon veya yalancı asetabulum ile eklem yapma.

Grup VI Tam dislokasyon

## Bulgular

Hastaların ameliyat sırasında ortalama yaşı 42 ay (18 ay - 6 yıl) ameliyat öncesi ortalama asetabuler indeks 33° sonrası 16° indekste ortalama düzelme 17° olarak belirlendi. Son kontrollerde ortalama CE açısı 38° olarak bulundu. Olgular modifiye Pemberton kriterlerine göre %74 (çok iyi ve iyi) (36 kalça) %20 (10 adet) kalça orta %6 (3 kalça) kötü bulundu. 3 adet avasküler nekroz görüldü. Olgular bir tanesinde erken dönemde relüksasyon nedeniyle yeniden ameliyat yapıldı. 3 avasküler nekroz hastası 3 yaş üzerinde idi. Modifiye Sever'in kriterlerine göre %80 olguda kalça çok iyi ve iyi %16 kalça (8 det) orta %4 (2 kalça) kötü bulundu.

## Tartışma

Yürüyen çocukta gelişimsel kalça çıkığı ile ilgili cerrahi girişimler patolojinin yerine, ciddiyetine, çocuğun yaşına, cerrahın yeteneğine bağlı olarak değişebilmektedir. Ancak temel yaklaşım femur başının, asetabulum ile konsantrik ilişkisinin epifizi besleyen damarlara zarar vermeden emniyetli pozisyonda yeterli gelişim elde edilene kadar tutulması ve tedavi sonrası fonksiyonel bir kalça eklemi elde etmek olmalıdır.

Gelişimsel kalça çıkığı tedaviside Pemberton, perikapsüler, asetabuloplasti uygulamaları çok iyi ve iyi sonuçlar literatürde farklılıklar göstermektedir(5,7,8, 11,12). Bu sonuçların üzerinde uygulanan tedavi yöntemi, hastanın yaşı, hastalığı, ciddiyeti ve cerrahın deneyim etkisi olmaktadır. Bizim çalışmamızda açık redüksiyon ve Pemberton tipi tavan aynı seansta uygulanmakla birlikte kısalık, derotasyon ve varizasyon uygulamasına olguya göre ameliyatta karar verilmiştir. 4 yaş altı olgularda kısaltma gerekmezken 4 yaş üstü olgularda kısaltma gerekebilmiştir. Yürüme döneminde femur başının asetabulum dışına yönelmesi, asetabulum gelişiminin yetersizliğinin fazla olması, intrakapsüler patolojinin ve buna bağlı olarak

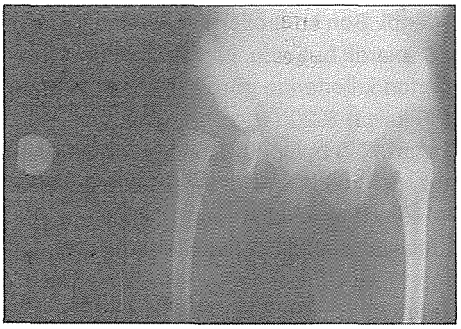

*Şekil 1: Ameliyat öncesi 2 yaşındaki hastanın her iki taraflı çıkık röntgeni*

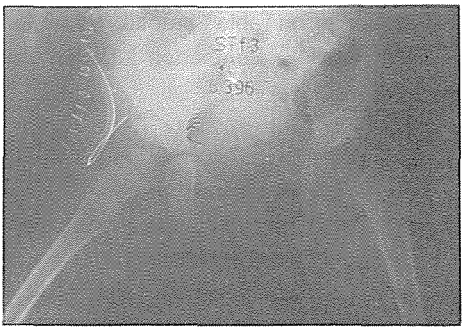

*Şekil 2: Açık redüksiyon sonrası erken grafi*

*Şekil 3: Ameliyat sonrası 18. ay grafisi.*

ekstracapsüler değişikliklerin uyum göstermesi cerrahi yöntemin zamanını, giriş yöntemini ve ilave uygulamaları tartışmalı kılmaktadır.

Pemberton osteotomisinin uygulanabildiği dönem Y kıkırdağının açık olduğu dönemdir. Bizim çalışmamızda en büyük yaş 10 olup literatürde bu yaşın üstüne çıkılmaması yönündedir(3,7,9) Radyografik parametre olarak kullanılan Wiberg'in CE açısı ve Severin'in kriterlerini 6 yaş altında kullanmak güç olması nedeniyle ancak mature kalçalarda bu kriterleri kullanabildik. Serimizde karşılaştığımız 3 adet AVN olgusunu Pemberton ameliyat sonrası Mc Kay kendi serisinde sonradan iyileşmek üzere %17,5 bulmuştur(7). Bu bizim serimizde %6 olarak bulunmuştur. Pemberton osteotomisi teknik olarak innominate osteotomiye göre daha zor ancak menteşe noktası Y kıkırdak olduğu için devrilmeyi daha kolay kılan bir osteotomidir. Salter'e göre daha stabil olup reluksasyon oranı yayınlarda 4 yaş üstünde 30 hastada Severin Tip IV, V, VI 6 olgu bulunmuştur (%20)(4,7). Bizim serimizde bir olguda tam dislokasyon, 2 olgu Severin Tip IV bulunmuştur. Konsantrik redüksiyon DKÇ'de önemlidir. Cerrah hangi tedavi yönteminde deneyimli ise ve endikasyon olarak olgu hangi tedavi yöntemini gerektiriyorsa uygun olan tedavi yöntemi denenmelidir. 8 yıllık dönemde takip edilen 49 kalçada elde edilen sonuçların tatminkar olması nedeniyle açık redüksiyon Pemberton tipi tavan ve ameliyat yapılırken değerlendirilerek derotasyon/varizasyon yönteminin uygun bir tedavi yöntemi oldğu sonucuna ulaştık.

## Kaynaklar


1. Barrett WP, Staheli LT, Chew DE. The effectiveness of the Salter innominate osteoomy in the treatment of congenial dislocation of the hip. J. Bone Joint Surg, 68-A: 79-87, 1986.
2. Bölükbaşı S, Muşdal Y. Doğuştan kalça

çıkığının cerrahi tedavisinde Salter innominate osteotomisi sonuçları. Türkiye Klinikleri Tıp Bilimleri ARaştırma Dergisi, 5:6, 1987.
3. Coleman SS: Editonial: Developmental dislocation of the hip: Evolutionary changes in diagnosis and treatment J. Pediatr Orthop 1994; 14: 1-2.
4. Faciszewski T, Kiefer GN, Coleman SS: Pemberton osteotomy for residual acetabular dysplasia in children who hava congenital dislocation of the hip. J. bone Joint Surg 1993; 75 A; 643-649.
5. Gahudza GM, Renshaw TS: Reduction of congenital dislocation of te hip. J. Bone Joint Surg 1992; 74A: 624-631.
6. Gibson PH, Benson MKD. Congenital dislocation of the hip. J Bone Joint Surg, 64-B: 169-175, 1982.
7. MKay DW. Acomparison of the innominate osteotomy in the treatment of congenital dislocation of the hip. Clin Orthop, 98: 124-132, 1974.
8. Ö.F. Dilgen ve ark. Doğuştan Kalça Çıkığnın tedavsinde açık redüksiyon ve innominant osteotomi sounçlarının değerlendirilmesinde değişik yöntemlerin karşılaştırılması. Acta Orthop Traum Turc 30. 234-237, 1996.
9. Patterson D.C.: Innominate osteotomy. It's role in the treatment of congenital dislocation and subluxation of the hip joint. Clin Orthop, 98: 198-09, 1974.
10. Taylor JF, Jones AW, Owren R. Early open reduction for congenital dislocation of te hip. J. Bone Joint Surg 72-B: 175-180, 1990.
11. Trevor D, Johns DL, Fixan A. Acetabuloplasty in the treatment of congenital dislocation of the hip. J. Bone Joint Surg, 57-B: 167-174, 1975.
12. Weinstein LS. Congenital hip dislocation. Long-range problems, residual sings and symptoms after successfull treatment. Clin Orhop, 281: 69-74, 1992.

# BÖLÜM - V

## ÇOCUK ORTOPEDİSİ

## KISIM - 8

# YÜRÜME ÇAĞI SONRASI CERRAHİ OLARAK TEDAVİ EDİLEN GELİŞİMSEL KALÇA DİSPLAZİLİ (GKD) OLGULARDA KOMPLİKASYON RİSK FAKTÖRLERİNİN ARAŞTIRILMASI

Hakan ÖMEROĞLU*, Ali BİÇİMOĞLU**, Bilgehan ATA***

Ülkemizde **gelişimsel kalça displazisi** (GKD) halen ortapedistlerin önemli sorunlarından biri olmaya devam etmektedir. Daha önceki çalışmalara bakıldığında ülkemizde GKD sıklığının ‰ 5 ile %1.5 arasında değiştiği bildirilmektedir(16). Tanı ve tedavide halen gecikmeler olmakta, bu da başarı şansını düşürmektedir. GKD'nin gerek cerrahisiz gerekse cerrahi tedavisi sonrası görülen en önemli komplikasyonları resublüksasyon/redislokasyon ve femurbaşı avasküler nekrozudur. Bunların tedavinin başarısını doğurdan düşürdüğü açıktır. Bu çalışmada yürüme çağı sonrası tek seansta cerrahi olarak tedavi edilen olgulardaki komplikasyonlar retrospektif olarak gözden geçirilmiş ve bu komplikasyonlar ile yaş, cinsiyet ve ameliyat öncesi çıkık derecesi arasındaki ilişkinin araştırılması planlanmıştır.

### Hastalar ve Yöntem

Kliniğimizde Ağustos 1992-Kasım 1995 tarihleri arasında tek seansta açık redüksiyon, Salter innominate osteotomi (12) ve proksimal femoral kısaltma, varizasyon, derotasyon osteotomisi ile tedavi edlen ve dosyaları bulunan 81 hasta retrospektif olarak incelemeye alındı. Bunlardan ameliyat öncesi ve sonrası veya en az 1 yıllık eksiksiz izlem grafileri olmayan 28 hasta çalışmadan çıkarıldı. Belirtilen radyolojik izlemi olan 53 hastanın 74 kalçası çalışmaya alındı. Hastaların hiçbirine daha önce kapalı veya açık redüksiyon uygulanmamıştı. 53 hastanın 46'sı kız (64 kalça), 7'si erkek (10 kalça) olup ortalama yaşları 34.8 15.5 (18-80) aydı. Ortalama izlem süresi 20.7 8.2 (12-43) aydı. Femurbaşı avasküler nekrozu (AVN) ve resublüksasyon (RS) komplikasyonları öncelikle ele alındı ve cinsiyet, yaş ve çıkık derecesiyle ilişkileri araştırıldı. Yaş grupları olarak "18-36 ay", ve "48 aydan büyük" yaş grupları oluşturuldu. Ameliyat öncesi çıkık derecesinde Tönnis sınıflaması(15) kullanıldı. AVN incelenirken Kalamchi-MacEwen sınıflaması(5) kullanıldı. İstatistiksel analiz bir PC programı yardımıyla (SPSS for Windows) yapıldı ve $p < 0.05$ anlamlı kabul edildi.

### Sonuçlar

Serimizde genel AVN oranı 26/74 kalça (%35), RS oranı 10/74 kalça (%14) olarak

* Ankara Numune Hast. 3. Ortopedi ve Travm. Kl. Baş As., ** Şefi, *** Asis.

bulundu. AVN olgularının 2 tanesi grup IV, 1 tanesi grup III, kalanı ise grup I olarak değerlendirildi. RS olan kalçaların 7 tanesinde bu ilk 3 ay içinde görüldü ve tümünde açık redüksiyonun tekrarlanması ihtiyacı hissedilirken, ek olarak 3 kalçada femoral osteotomi tekrarlandı, 1 kalçada ise asetabuloplasti tekrarlandı. İkinci ameliyat sonrası hiçbirinde henüz sorun gözlenmedi. RS olan 2 hastanın (bir erkek bilateral, bir kız unilateral) 3 kalçasında ise 2 yıldan sonra revalgizasyon gözlendi ve RS buna bağlandı. Bu hastalar şu an izlemdedir.

Cinsiyete göre komplikasyon araştırıldığında AVN kızlarda 20/64 kalçada (%31), erkeklerde 6/10 kalçada (%60) görüldü. Grup IV AVN olan 2 olguda erkekti. AVN açısından kız ve erkek olgular arasında anlamlı fark yoktu ($p > 0.05$, Fischer kesin ki,kare testi). RS oranı ise kızlarda 5/64 (%8), erkeklerde 5/10 (%50) olarak bulundu ve aradaki fark anlamlıydı ($p < 0.01$, ki-kare testi).

Hastanın ameliyat yaşına göre komplikasyonlar araştırıldığnda, AVN oranı 18-24 ay arası grupta 11/25 (%44), 25-36 ay arası grupta 8/23 (%35), 37-48 ay arası grupta 5/14 (%36), 49 ay ve üstü gruptaysa 2/12 (%17) olarak bulundu ve gruplar arasındaik fark önemsizdi ($p > 0.05$, Kolmogorov-Smirnov iki grup testi). Grup IV AVN olgularının ikisi de 25-36 ay grubuna aitti. RS oranı ise 18-24 ay arası grupta 3/25 (%12), 25-36 ay arası grupta 3/23 (%13), 37-48 ay arası grupta 0/14 (%0), 49 ay ve üstü gruptaysa 4/12 (%33) olarak bulundu ve gruplar arasındaki fark önemsizdi ($p > 0.05$, Kolmogorov-Smirnov iki grup testi).

Ameliyat öncesi çıkık derecesine göre komplikasyonlar değerlendirildiğinde, AVN oranı grade I grubunda 9/19 (%47), grade II grubunda 8/21 (%38), grade III grubunda 9/34 (%26) olarak bulundu ve gruplararası fark önemsizdi ($p > 0.05$, ki-kare testi). RS oranı ise grade I grubunda 1/19 (%5), grade II grubunda 4/21 (%19), grade III grubunda 5/34 (%15) olarak bulundu ve gruplararası fark önemsizdi ($p > 0.05$, Kolmogorov-Smirnov iki grup testi).

Femoral osteotomi hattında psödoartroz 3 olguda görüldü ve bu olgulardan 2'sinin erkek ve 37-48 ay grubuna ait olduğu gözlendi. Derin enfeksiyon ise bir olguda (28 aylık erkek) görüldü.

## Tartışma

Yerli ve yabancı literatür incelendiğinde GKD cerrahi komplikasyonlarının tek başına incelendiği çalışma sayısının çok az olduğu, kompilkasyonların çoğunlukla serilerde bir alt başlık şeklinde geçtiği ve komplikasyonlarla ilgili neden-sonuç ilişkisi üzerinde gerekenden az durulduğu gözlenmiştir. Ancak ameliyat yaşının tek seanslı cerrahi tedavi yapılan olgularda uzun süreli izlemlerde sonuçlar üzerine etkili olan en önemli faktör olduğu, ameliyat yaşı ne kadar küçük olursa sonuçların da o kadar başarılı olacağı bildirilmiştir(4,6).

GKD cerrahi tedavisi sonrası görülen RS nedenleri fazla derecede asetabular veya femoral anteversiyon, asetabular yetmezlik ve kapsüler gevşekliktir(14). Bunlardan en önemlileri de asetabular veya femoral anteversiyondaki hatadır(11). Serimizde ilk üç ay içinde RS gözlediğimiz olguların tümünde açık redüksiyonun tekrarlanma ihtiyacı duyulması ve istatistiksel olarak da erkek hastalarla RS oranı arasında anlamlı bir ilişki bulunması bize erkek hastalarda açık redüksiyonun daha da dikkatli yapılması gerektiği fikrini aşılamıştır. Erkek hastalarda eklem içi ve

çevresi yumuşak dokular konsantrik redüksiyona engel olmaya daha yatkın görünmektedirler. Ayrıca istatistiksel olarak anlamlı olması da ameliyat öncesi çıkık derecesi yükseldikçe ve yaş büyüdükçe RS görülme oranının arttığı gözlenmiştir. Tek seansta tedavi edilen kalçalarda RS'na yolaçabilecek olası nedenlerden biri de revalgizasyondur. Biz de resublüksasyon gördüğümüz iki hastanın üç kalçasında aynı sorunla karşılaştık. Mengen ve ark.(9) ile Shih(13) ortalama 5'er yıllık yıl izlem sonrası femur kollodiyafizer açıda sırasıyla 12 ve 17 artmaya dikkat çekmişlerdir. MacEwen(7) varizasyon açısının ameliyatta küçük çocuklarda 110 'ye indirilmesini, 7 yaşından sonra ise en az 125 olması gerektiğini savunmaktadır.

GKD tedavisi sonrası görülen AVN ise tamamen iyatrojeniktir(14). Tek seansta kombine tedavide ameliyat yaşı ve yetersiz femoral kısaltmaya bağlı artmış intrakapsüler basınç doğrudan ilişkili nedenler olarak gösterilmiştir(2). Serimizde AVN oranının daha küçük yaşlarda ve daha düşük ameliyat öncesi çıkık dereceli kalçalarda olduğu görülmektedir. Ancak önemli olarak, erkeklerde oran hem yüksektir, ayrıca AVN görülen 6 kalçadan 2'si prognozu son derece kötü olan grup IV'tür. Tedavi yaşının daha küçük olması ile AVN sıklığının artması ve daha küçük yaşlarda tedavi edilenlerde AVN'un daha iyi seyirli olması yumuşak doku ve kemik ameiyatları sonrası rastlanan bir bulgudur (2,8). Serimizde 18-24 ayda ameliyat edilen kalçaların önemli bir bölümü Tönnis grade I'dir. Dolayısıyla yaş küçüklüğü ve düşük dereceli ameliyat öncesi çıkık birbiriyle bağlantılı olduğundan bu gruplarda AVN oranı beraberce nispeten daha yüksektir. Daha küçük yaştaki çocuklarda dokuların daha küçük olması nedeniyle vasküler yapılara da zarar verme olasılığının daha yüksek olduğu düşünülmüştür. Özellikle 18-24 ay arası çocuklarda kapsüler ve perikapsüler yumuşak dokulara son derece kibar yaklaşılması gerekliliği ortaya çıkmıştır.

Serimizin diğer dikkat çekici bir yanı da az görülen femur hattında psödoartroz, enfeksiyon ve revalgizasyon gibi komplikasyonların da erkeklerde daha fazla görüldüğüdür.

GKD'li erkek hastalarda prognozun daha kötü olduğuna dair serimizdeki bulgular Borges ve ark.(3) çalışmasındaki bulgularla büyük benzerlikler göstermektedir. Araştırmacılar sadece ekek GKD'li olguları retrospektif olarak incelemişlerdir. Açık redüksiyon yapılan 6 kalçanın 3 tanesinde redislokasyon görülmüş ve açık redüksiyonun tekrarlanması ihtiyacı duyulmuştur. Ayrıca bu 6 kalçanın 3 tanesinde de grup II ve III AVN gözlenmiştir. Erkeklerdeki bu yüksek orandaki redislokasyon kızlara oranla asetabulum gelişimindeki intrinsik bir yetersizilğe ve laksiteye bağlanmıştır. Erkeklerde özellikle tek başına açık redüksiyon yapılmaması, asetabuloplasti ve femoral osteotomi ile kombine edilmesi gerekliliği üzerinde durulmuştur.

Bu seride incelenmeyen diğer önemli bir komplikasyon ise özellikle tek taraflı olgularda ekstremite eşitsizliğidir. Biz daha önceki bir çalışmamızda(1) bunun özellikle 4 yaş üzerinde klasik innominate osteotomi yerine Millis ve Hall tarafından tanımlanan transiliak uzatmalı innominate osteotomi (10) ile giderilebileceğini gözlemiştik.

GKD cerrahisi çok titizlik gösterilmesi gereken bir cerrahi türüdür ve kanımızca cerrahın deneyimi de komplikasyon oranını etkilemektedir. Serimizdeki kalçaların

ameliyatları en az uzman düzeyinde bir kişi tarafından yapılmış veya gözlenmiştir. Serimizde olduğu gib ideğişik cerrahların ameliyata girmesi sonuçların tam güvenilir olmasını engellemektedir. Komplikasyonlarla ilgili GKD cerrahisinde deneyimli tek bir cerrahın sonuçlarının incelenmesi daha da güvenilir bir yöntem olacaktır.

Sonuç olarak GKD cerrahisinde öncelikle cinsiyetin, daha az olarak da çıkık derecesi ve yaşın komplikasyonlarla ilgili birer risk faktörü olabileceği akıldan çıkarılmamalı ve tüm GKD olgularının tedavisi komplikasyonları en aza indirgemek için son derece dikkatle yapılmalıdır.

***Şekil 1:*** *Sağ kalçası (Tönnis grade II) 26 aylıkken, sol kalçası (Tönnis grade I) 30 aylıkken ameliyat edilen erkek hastanın sağ kalça ameliyat sonrası 36 ay, sol kalça 32 aylık röntgeni. Bilateral subluksasyon dikkati çekmektedir.*

***Şekil 2a:*** *Sağ kalçası (Tönnis grade III) 31 aylıkken, sol kalçası (Tönnis grade III) 37 aylıkken ameliyat edilen erkek hastanın ameliyat sonrası erken dönem röntgeni. Sağ kalçada epifiz çekirdeği ve büyüme plağını tutan avasküler nekroz dikkati çekmektedir.*

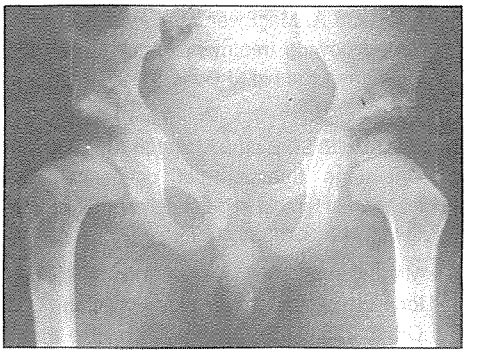

***Şekil 2b:*** *Şekil 2a'daki olgunun sağ kalça ameliyat sonrası 34. ay, sol kalça 28. aydaki grafisinde sğ femurbaşının yavaş yavaş toparlandığı ancak varusa doğru gittiği görülmektedir.*

## Kaynaklar


1. Biçimoğlu A, Ömeroğlu H, Uçaner A, Tabak AY: Measurement of lower limb length inequality after one stage extensive surgical treatment of DDH. 20th World Congress of SIOT, P1.054, Amsterdam, 1996.
2. Binnet MS, Çakırgil GS, Adıyaman S, Ateş Y: THe relationship between the treatment of congenital dislocation of the hip and avascular necrosis. Orthopedics 15:73-81, 1992.
3. Borges JLP, Kumar SJ, Fuille JT: Congenital dislocation of the hip in boys. J Bone Joint Surg 77-A: 975-984, 1995.
4. Çakırgil Gs: Radical reduction operation in the treatment of congenital dislocation of the hip: An analysis of 2789 cases. Orthopedics 10: 711-720, 1987.

5. Kalamchi A, MacEwen GD: Avascular necrosis following treatment of congenital dislocation of the hip. J Bone Joint Surg 62-A: 876-888, 1980.

6. Karakaş E S., Baktır A, Argün M, Türk CY: One-stage treatment of congenital dislocation of teh hip in older children. J Pediatr Orthop 15: 330-336, 1995.

7. MacEwen GD: Treatment of congenital dislocation of the hip in older children. Clin Orhop 225: 86-92, 1987.

8. Mergen E, Adıyaman S, Ömeroğlu H, Erdemli B, Işıklar U: Medial approach open reduction for congenital dislocation of the hip using the Ferguson procedure; A review of 31 hips. Arch Orthop Trauma Surg 110: 169-172, 1991.

9. Mergen E, Işıklar U, Ömeroğlu H, Ateş Y, ERdemli B: Doğuştan kalça çıkığı tedavisinde açık redüksiyon, Salter ve femoral osteotomi kombinasyonu. Ankara Üniv. Tıp Fak. Mec. 44: 563-574, 1991.

10. Millis M?, Hall JE: Transiliac lengthening of the lower extremity: A modified innominate osteotomy for the treatment of postural imbalance. J Bone Joint Surg 61-A: 1182-1194, 1979.

11. Ömeroğlu H, Ateş Y: Letter to the editor. J Pediatr Orthop (Baskıda).

12. Salter RB: Innominate osteotomy in the treatment of congenital dislocation and subluxation of the hip. J Bone Joint Surg 43-B: 518-539, 1961.

13. Shih CH, Shih HN: One-stage combined operation of congenital dislocation of the hips in older children. J Pediatr Orthop 8: 535-539, 1988.

14. Tachdjian MO: Pediatric Orthopedics. Philadelphia, W.B. Saunders Co., 1990.

15. Tönnis D: Congenital Hip Dislocation: Avascular Necrosis. New York, Thieme-Stratton, 1982.

16. Tümer Y, Ömeroğlu H: Türkiye'de gelişimsel kalça displazisinin önlenmesi. Acta Orthop Traumatol Turc (Baskıda).

# BÖLÜM - V

## ÇOCUK ORTOPEDİSİ

## KISIM - 9

# LEGG-CALVÉ PERTHES HASTALIĞINDA MAGNETİK REZONANS GÖRÜNTÜLEME BULGULARI

A. BURSALI*, G. ERKULA**, A. ÖZGÜNDÜZ***, M. DİNÇER****

Legg-Calvé Perthes hastalığı (LCPH) günümüzde ortopedistleri en çok meşgul eden, etiolojisi bilinmediği için önlenemeyen bir hastalıktır. Bu nedenle bıraktığı sekelleri en aza indirgeyebilmek için erken tanı ve uygun tedavi çok önemlidir. Bu hastalıkta en önemli olgulardan birinin erken teşhis olduğu konusunda herkes hemfikirken, son yıllarda Magnetik Rezonans Görüntüleme (MRG) den de yararlanılması ile birlikte LCPH'nın hem tedavi yönlendirmesinde, hem de prognoz belirlenmesi yönünden yeni görüşler ortaya çıkmaya başlamıştır. Çalışmamızda 8 yıl gibi Perthes için çok kısa sayılabilecek bir süredeki MRG deneyimlerimizi ilettik.

### Hastalar ve Metodlar

Çalışmaya 28 erkek ve 7 kız olmak üzere toplam 35 çocuk alınmıştır. Hastalar 4 ile 15 yaş aralığında ve ortalama yaşları da 9,63 yıldır. Hastaların 5'i bilateral etkilenmiş olup, toplam 40 kalça incelenmiştir. Bu inceleme sürecinde toplam 90 MRG ve eş zamanlı kalça grafileri çekilmiştir. Birden fazla MRG incelemesi yapılan hastalarda MRG çekilme sıklığı 9,04 aydır.

### Sonuçlar

Hastalarımızın T1 ağırlıklı çekilen MRG' lerin %53.33'ünde gluteus medius kas atrofisi tespit edilmiştir. Hastaların %84.44' ünde T1 ve T2 ağırlıklı çekilen kesitlerde kalça ekleminde sıvı artışı görülmüştür. Son yapılan yayınlarda tespit edilen karşı (etkilenmeyen) saglam kalçada sıvı artışı ise yalnızca 6 kalçada (%6.67) tespit edilmişir((4).

Sadece grafileri değerlendirerek hastaların fragmantasyon fazında olduğunu söylemek doğru değildir. Yalnızca 9 adet MRG ve eş zamanlı grafide aynı anda fragmantasyon görülmüştür. Bunun yanında grafilerinde fragmantasyon görülen olgu 19'unda MRG'de remodelling ya da revaskülarizasyon tespit edilmiştir.

Çalışmamızda MRG'de toplam 6 adet hipoaktif ve 11'de hiperaktif metafizik kisti tespit edilmiştir. 23 adet radyografide tespit edilen metafiz kisti MRG'de tespit edilmemiş ve 8 MRG'de tespid edilen metafiz kisti grafide görülememiştir.

Grafilerde sadece 17 hastada sublukse kalça görülebilirken, eş zamanlı 32 adet

* SSK Okmeydanı Hastanesi Ort. ve trav. Klin. Doç.Dr., **, Uzman, Doktoru, *** Serbest Rod. Uzm.

MRG'de sublaksasyon görülmüştür. MRG' de subluksasyon tespit edilen olguların 15'inde (%46.88) impingement (sıkışma) bulgusu eşlik etmektedir(Tablo 1).

Başlıbaşına bir sendrom olduğu düşünülen proksimal femoral medüller ödem 22 olguda (%24.44) T1 ağırlıklı kesitlerde sinyal azalması, T2 ağırlıklı kesitlerde ise sinyal artışı olarak görülmüştür.

**Tablo 1:** Grafi ve MRG'de subluksasyon ve impingement bulguları. Birden fazla tetkiki olan hastalar tarih sırasına göre dizilmiştir.

| Ad Soyadı | Grafide Subluksasyon | MRG'de subluksasyon | MRG'de impingement |
|---|---|---|---|
| DC | + | + | + |
| YŞ | + | | |
| SD | | + | + |
| OY | | + | |
| | | + | |
| | + | + | + |
| ED | | + | + |
| ES | | + | + |
| | + | + | + |
| | + | + | + |
| CŞ | + | + | + |
| NK | + | | |
| | + | + | |
| | + | | |
| SE | | + | |
| | | + | |
| | + | | |
| DÇ | | + | |
| YD | | + | |
| | | + | |
| MA | | + | |
| MÇ | + | + | |
| | + | | |
| ŞB | | + | + |
| MY | | + | |
| | | + | |
| | | + | |
| RF | | + | |
| AG | | + | |
| OB | | + | + |
| ŞT | + | + | + |
| LB | + | + | + |
| SY | + | + | |
| | | + | + |
| İE (sağ) | + | + | |
| İE (sol) | + | + | + |
| ÖÇ | | + | + |

## Tartışma

MRG'de femur başındaki avasküler nekrozun yanı sıra kalça çevresi kaslarda atrofi, eklemdeki sıvı birikimi, proksimal femoral medüller ödem, metafiz kistleri, revaskülarizasyon ve remodelling gibi grafi ile tespit edilmesi zor olan bazı bulgular tespit edilebilir.

Kalça çevresi kaslardaki ve özellikle gluteus medius'taki atrofi, ağrıya ve etkilenen ekstremiteyi koruma isteğine bağlı olarak kullanmama sonucu geliştiği düşünülmektedir. Çocuğun ağrılı dönemi geçtiğinde aktif ve pasif egzersizler verilmeli ve mümkün olduğunca ekstremitesini kullanması teşvik edilmelidir.

Kalça eklemindeki sıvı artışı LCPH hastalığındaki en önemli bulgulardan biridir. Sıvı artışının bir bulgu değil, etiolojik bir faktör olduğu yönündeki görüş, kapsül içinde dolaşımı bozmaya yetecek kadar yüksek bir basınç artışına hiçbir zaman neden olamadığı anlaşıldıktan sonra eski güncelliğini yitirmiştir(11). Radyografide medial eklem aralığındaki artış hem kıkırdak hipertrofisine, hem de sıvı artışına bağlı olabilmektedir. MRG'de T2 ağırlıklı kesitlerle sıvı ve kıkırdak ayrımı yapılabilmekte ve bu yönden de grafiye göre üstünlük sağlamaktadır(1,3,8) (Şekil 1).

Femur başındaki avasküler nekrozu bölgesinin yaygınlığı ve femur başını etkilediği bölgelerin belirlenmesi yönünden MRG radyografiye göre çok daha fazla esinlik taşımaktadır. Çalışmamızda da sadece T1 ağırlıklı kesitlerde bile MRG avasküler nekroz bölgesi hakkında daha iyi bir bilgi verebilmektedir(5,9) (Şekil 2).

Fragmantasyon ve bunu izleyen evrelerin saptanması tedavi protokolü açısından oldukça önemlidir. Sadece grafilerle fragmantasyon değerlendirmesi yapmak hatalı olmaktadır. Çalışmamızda da gösterildiği gibi hastalık grafilerde fragmantasyon görülmesine rağmen MRG'ye göre revaskülarizasyon veya remodelling fazında olabilirler. Bu fazları değerlendirmek için T1 ve özellikle T2 fazlarından faydalanılmalıdır(12). Çalışmamızda bu yöntemle toplam 32 adet revaskülarizasyon veya redomedilling tespit edilmiştir. Bunun tespit edilmesi başın henüz deforme olmadan, gerektiğinde cerrahi girişim yapılabilecek en uygun dönem olması yönünden önemlidir.

Radyografideki prognostik değeri daha önce Catterall tarafından da belgelenen metafiz kistleri MRG'de de tespit edilmektedir(2). Grafilerle tespit edilen metafiz kistlerinin çoğunun epifiz ve fizis düzensizlikleri olduğu düşünülmektedir(6). Bu bulgu çalışmamızda da elde edilmiştir. Ayrıca metafiz kistlerinin MRG'de T1 ve T2 ağırlıklı kesitlerde hipo ya da hiperaktif olduğu görülmüşür. MRG'deki bu görünümün henüz kesin prognostik değeri tespit edilmemiştir(6).

LCPH'da radikal cerrahi girişimin en çok düşünüleceği nokta femur başının asetabulum tarafından yeterince örtülmemesi yani sublukse olması durumudur. Subluksasyon ile beraber MRG ile tespit edilen ve femur başı lateralinin asetabulum kenarı tarafından ezilerek deforme olması ve asetabulum kenarının silikleşmesi olarak impingement tanımlanan sıkışma bulgusu da cerrahi gerektiren bir bulgudur(10) (Şekil 3) Subluksasyon, T1 ağırlıklı kesitlerle bile kıkırdak yapı görülebildiği için grafiye göre daha kesin olarak tespit edilebilir.

Proksimal femoral medüller ödem ayrı bir klinik entite olduğu gibi, LCPH'da venöz göllenmeye bağlı olarak gelişebilir(7). T1 ağırlıklı kesitlerde sinyal azalması, T2'de

ise sinyal artışı olarak görülmektedir(Şekil 2). Prognostik değeri ise ancak uzun süreli takipler sonucunda belirlenebilir ve şu an bu konuda yorum yapmak için henüz çok erkendir.

MRG'de elde edilen bulgular, bu teknik LCPH'da henüz yeni sayılabilecek bir süredir kullanıldığı için prognostik olarak yorumlanamamaktadır. Bunun için uzun süreli izleme ve yeni çalışmalara ihtiyaç vardır. Ancak erkentanı ve tedaviye karar verme aşamasında artık yaygın olarak kullanım bulmaya başlamıştır. Tekniğin tek dezavantajı pahalı oluşudur. Bu nedenle ancak uygun aralıklarla çekilecek MRG, LCPH'nın tedavisine yönelik bilgilendirme olarak vazgeçilemeyecek bir 'gold standard' olmaktadır.

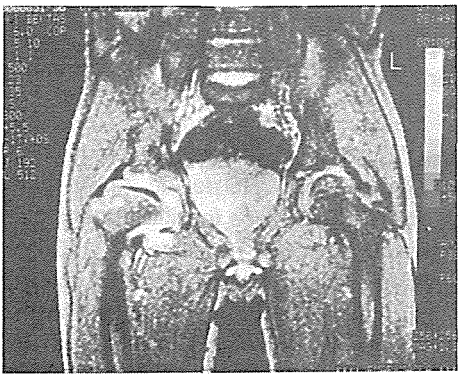

*Şekil 1: T2 ağırlıklı kesitlerde sağ kalçası etkilenen hastada total avasküler nekroz, eklemde sıvı artışı, metafiz süperolateralinde hiperaktif kist, sağ gluteus mediusta minimal atrofi görülmektedir.*

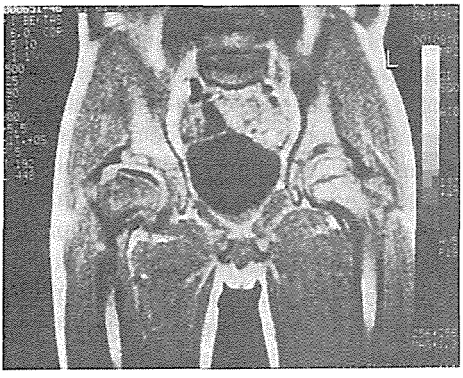

*Şekil 2: T1 ağırlıklı kesitlerde sağ kalçası etkilenen hastada total avasküler nekroz, sağ proksimal femoral ödem sinyal yoğunluğunda azalma olarak gözlenmektedir.*

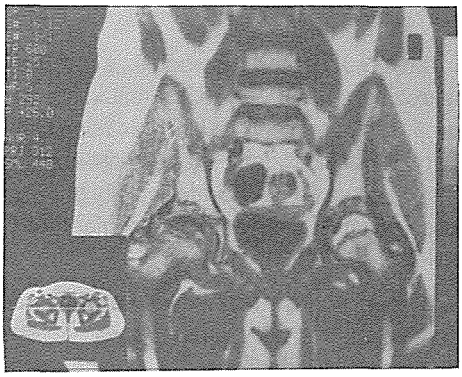

*Şekil 3: T1 ağırlıklı kesitlerde sağ kalçası etkilenen hastada femur başı lateralinin asetabulum tarafından ezilerek deforme edildiği ve 'hinge abduction' ya da 'impingement' bulgusunun ortaya çıktığı görülmektedir.*

## Kaynaklar


1. Bos CFA, Bloem JI, Bloem RM. Sequential magnetic resonance imaging in Perthes disease. J Bone Joint Surg (Br) 1991; 73-B (2): 219-224
2. Catterall A. The natural history of Perthes' disease. J Bone Joint Surg (Br) 1971; 53-B: 37.
3. Egund N, Jingstrand H. Legg-CalvéPerthes disease: imaging with MRI. Radiology 1991; 179(1): 89-92
4. Ehrendorfer S, LeQuesne G, Penta M, Smith P, Cundy P. Bilateral synovitis in symptomatic unilateral transient synovitis of the hip. An ultrasonographic study in 56

chidren. Acta Orthop Scand 1996; 67(2): 149-152.

5. Henderson RC, Renner JB, Sturdivant MC, Greene WB. Evaluation of magnetic resonance imaging in Legg-Calvé Perthes disease: a prospective blinded study. J Pediatr ORthop 1990; 10(3) 289-297.
6. Hoffinger SA, Henderson RC, Renner JB, Dales MC, Rab GT. Magnetic resonance evaluation of 'metaphyseal' changes in Legg-Calvé Perthes disease. J Petiatr Orthop 1993; 13: 602-606.
7. Hofmann S, Engel A, Neuhold A, Leder K, Kramer J, Plenk Jr H. Bone-morrow oedema syndrome and ransient osteoporosis of the hip. J Bone Joint Surg (Br) 1993; 75-B: 210-6.
8. Hubbard AM, Dormans JP. Evaluation of developmental dysplasia, Perthes disease, and neuromuscular dysplasia of the hip in children before and after surgery: an imaging update. AJR 1995: 164: 1067-1073.
9. Pinto Mr, Peterson HA, Berquist TH. Magnetic resonance imaging in early diagnosis of Legg-Calvé Perthes Disease. J Pediatr Orthop 1989; 9: 19-22.
10. Reinker KA. Early diagnosis and treatment of hinge abduction in Legg-Perthes disease. J Pediatr Orthop 1996; 16: 3-9.
11. Tachdjian MO, Grana L. Response of the hip to increased pressure. Clin Orthop 1968; 61: 199.
12. Uno A, Hattori T, Norikate K, Suda H. Legg-Calvé Perthes disease in the evolutionary period: comparison of magnetic resonance imaging with bone scintigraphy. J Pediatr Orthop 1995; 15: 362-367.

# BÖLÜM - V

## ÇOCUK ORTOPEDİSİ

## KISIM - 10

# ÇOCUKLARDA AŞİL TENDON KESİLERİNİN CERRAHİ TEDAVİ SONUÇLARI

H. DURMAZ*, S. SEVİM*, S. AZRAK*, A. ÖZDEMİR*

Aşil tendon injürileri orta yaş grubu atletlerde nispeten daha sıktır(1). Aşil tendonu biomekanik açıdan önemlidir. Bacağın posteiror kompartmanında fleksör grubun kas gücü 0.5 kg. iken Triseps Surae kompleksi 6.5 kg. güce sahiptir. Yürüme sırasında antigravite kası olarak dizin stabilizasyonunda rol oynar(2).

Aşil tendonunun ana beslenmesi tendona ait mesotenondan olmakta ve anterior mezanterden gelmektedir. Yaşın ilerlemesi ile anterior mezanterden olan beslenmesi azalmaktadır. Lindholm ve Lapergren'in anjiografik çalışmaları yırtıklarının en sık tendonun kalkaneusa yapışma yerinin 2-6 cm üzerindeki yerde olduğunu göstermiştir(3).

Çocuklak yaş grubunda mesotenon beslenmesinin çok iyi olması ve kollajen bağlantılarının elastikiyetinin yüksek olması nedeniyle rüptürler çok nadir görülmekte, tersine delici kesici alet yaralanmaları sonucu direk penetran travmalarla oluşmaktadır.

Biz çocukluk yaş grubunda aşil tendon kesisi sonucu gelen olgularımızı değerlendirmeyi uygun bulduk.

### Materyal ve Metod

1984-1994 yılları arasında Aşil Tendon kesisi nedeniyle Dr. Behçet Uz Çocuk Hastanesi Ortopedi ve Travmatoloji Kliniğine acil olarak başvuran, tedavi ve takibi yapılan 7-14 yaş arası 12 olgu çalışmaya alındı. Olguların 5'i kız, 7'si erkekti. Ortalama yaş 9,6 yıldı. Olguların 8'inde aşil kesisi kesici alet (makas, bıçak vs.), 4'ünde cam kesisi sonucu oluşmuştur.

Olgularımızın tümü ilk 8 saat içinde ameliyat edilmiş olup 4 olgu Lindholm tekniği, 8 olguda primer teden onarımı yöntemleri uygulanmıştır.

Tüm hastalarda ameliyat sonrası diz fleksiyonda, ayak bileği ekin pozisyonunda UBA. yapılmış, 15. Günde ekin düzeltilmiş, 6. haftada alçı çıkarılmış ve fizyoterapiye başlanmış, 10. haftada tam yüklenme verilmiştir.

### Sonuçlar

Hiçbir olguda ameliyat sonrası enfeksiyon gelişmemiştir. Sadece ciltte tan-

* Dr. Behçet Uz Çocuk Hastanesi Ortopedi ve Travmatoloji Kliniği.

| | | |
|---|---|---|
| Cinsiyet | 5 kız | 7 erkek |
| Yaralanan taraf | 8 sol | 4 sağ |
| Kesi türü | 4 cam kesisi | 8 diğerleri |
| Uygulanan cerrahi teknik | 4 Lindholm | 8 primer tamir |
| Başvuru yaşı | 4-10 yaş (9.6) | |
| Takip süresi | 2-10 yıl (5.3) | |
| Sonuç | % 100 başarılı | |

jansiyel kesi olan olguda ameliyat sonrası cilt krozu gelişmiş ve granulasyon ile iyileşmiştir.

Ortalama 5,3 yıllık (2-10 yıllık) takip süresi sonucunda hastaların ayak bileği hareket genişliği ve Triseps surea kas gücüne bakıldı, günlük hayatlarını etkileyecek subjektif yakınmaları soruldu. Hiçbir olguda subjektif yakınma yoktu. Olguların tamamında ayak bileği hareket genişliği tamdı. Fizyoterapistlerin yardımı ile yapılan kas testi sonucuna göre tüm olgularımızda Triseps surea kası 5 gücünde idi.

Sonuçlar %100 çok iyi olarak değerlendirildi.

**Tartışma ve Sonuç**

Aşil tendon yırtıkları genellikle 30-50 yaş arası ve daha çok erkeklerde görülür (4,56,7). Özellikle sportif aktivitesi olanlarda daha genç yaşlarda görülebilir(8). Mezotenon beslenme özelilği ve kollajen bağlantılarının elastikiyetinin fazla olmasından dolayı çocuklarda genelde görülmez.

Aşil tendon tamamlıyan yırtıklarının tedavisi, sadece alçı immobilizasyonu ve cerrahi tedavi arasında önemli bir fark olmadığından dolayı tartışmalıdır(9). Ancak kesiye bağlı yaralanmalarda cerrahiyi tercih etmekteyiz.

Cerrahi tedavide primer sütür tekniği parçalanmamış, düzgün kesilerde tercih edilebilir. Ancak aralık oluşmuş ve uçları parçalanmış kesilerde Lindholm ve Lynn gibi güçlendirici fleplerin kullanıldığı teknikler gerekir(2). Bu yüzden olgularımızın 4'ünde Lindholm ve 8'inde primer sütür tekniğini kullandık.

Kullanılan teknik (dokuya saygılı), kesinin tipi (düzgün, az travmatize), yaş ve immobilizasyon süresi, rehabilitasyonun kalitesi sonuçlar üzerine etkilidir. İmmobilizasyon süremiz 6 haftadır. 6 haftada rehabilitasyon programına başlanıp 10. haftada tam yük veriyoruz (Topuğa 15 cem yükseltme vererek).

12 olgumuzda sonuçlar %100 çok iyi olarak değerlendirildi. Bunu ilk 8 saat içnde ameliyat etmemize, olgularımızın çocuk olmasına ve iyi rehabilitasyon programına bağlıyoruz.

## Kaynaklar


1. Weiner AD: Rupture of muscles and tendons, Minn Med. 39: 731, 1956.
2. Campbells Operative Orthopaedics. Volume three p: 1904-1911, 1992.
3. Lindholm A: A new method of operation in subcutaneus rupture of the Achilles Tendon, Acta Chir Scand. 117: 261, 1959.
4. Haldeman K.O.: İnjuries to muscles and tendons. JAMA 104: 2311, 1935.
5. Hooker CH: Rupture of the tendo calcaneus. J.B.J.S. 45-B: 360, 1963.
6. Laperpren C: Vasculer distrubition in the achilles tendon. An Anjıographic and microanjiographic study, Acta Chir. Scand. 116: 491, 1958.
7. Ralston EL: Repair of the ruptured Achilles Tendon J. Trauma 11: 15, 1971.
8. Barfred T: Experimental rupture of the Achilles Tendon. Acta Orthop. Scand. 42- 406, 1971.
9. Surgery of the Musculoskeletal System Second Edition, 1990. Vol, 4: 3915-3930, Churchill-Livingstone Inc.

# BÖLÜM - V

## ÇOCUK ORTOPEDİSİ

## KISIM - 11

# PES EKUINO VARUS'TA (PEV) KOMPLET SUBTALAR GEVŞETME AMELİYATI SONUÇLARI

Ali BİÇİMOĞLU*, Uğur GÜNEL*, Hasan H. MURATLI*

Complet Subtalar Release (CSTR) ameliyatı subtalar eklemin her noktasında çepeçevre gevşetilmesi sonucu talokalkaneonavikuler eklemin redüksiyonu ilkesine dayanır. McKay'in ilk kez tanımladığı kalkaneal rotasyon görüşüne dayanan çalışmalarla desteklenmiştir(5). Simons da bu düşünceyi desteklemi ve CSTR girişimine bazı modifikasyonlar getirmiştir. Biz de ameliyatlarımızda Simons'ın ameliyat tekniği ve prensiplerini uyguladık. Sadece kesi açısından tercihimizi yaşa göre dağil randomize olarak yaptık. Bu çalışmadaki temel amacımız CSTR'nin sonuçlarını değerlendirmenin yanı sıra ortaya çıkan komplikasyonların sebebini retrograd analizle belirlemek ayrıca oluşan yara komplikasyonlarını azaltmada ameliyat sonrası 20. günde genel anestezi altında yapılan korreksiyon alçısının etkinliğini göstermek ve oluşan yara komplikasyonlarının sonuçları nasıl etkilediğini nalamaktır.

### Materyal ve Metod

Ankara Numune Hastanesi 3. Ortopedi ve Travmatoloji Kliniği'nde Talipes Ekunovarus nedeni ile 1992-1996 yılları arasında ameliyat ettiğimiz hastalarımızdan 23'ünün 32 ayağına CSTR ameliyatı uyguladık. Hastalarımızın 18'i erkek 5'i kızdı. 17 bilateral, 6 tek taraflı tutulum söz konusuydu. Hastaların ortalama yaşı 8 ay (4 ay - 2 yıl 6 ay) idi. Bu çalışmada sadece tedavi yöntemi olarak CSTR'yi seçtiğimiz ayakların sonuçlarını bildirdik. Çalışmaya alınan ayakların 26'sına çitf kesi ile, 6'sına Cincinnati kesisi ile CSTR uygulandı. CSTR uygulanırken Simons'ın tanımladığı yöntemi tercih ettik. Posteromedial gevşetmeye ek olarak tüm olgularda lateral talonavikuler ve lateral subtalar kapsüler, kalkaneofibuler ligaman gevşetildi ve ameliyat yapılırkenki değerlendirme ile gereken olgularda interosseöz talokalkaneal ligaman ve kalkaneokuboid eklem kapsüllerine de gevşetme uygulandı. Redüksiyonu takiben longitüdinal ve vertikal Kirchner telleri ile sırası ile talonavikuler ve talokalkaneal eklemlerin redüksiyonunun devamlılığı sağlanmıştır. Ameliyat yapılıren radyografi çekilerek anteroposterior ve lateral talokaneal açıların düzeldiği gösterilmiştir.

Ameliyattan sonra hastalara kesi bölgesindeki kapiller dolaşım muayene edi-

* Ankara Numune Hastanesi 3. Ortopedi ve Travmatoloji Kliniği

lerek ciltte solukluğa yol açmayan optimum pozisyonda uzun bacak sirküler alçı uygulanmıştır. Tüm hastalarımıza ameliyattan sonra 20. günde genel anestezi altında düzeltme alçısı uygulanmıştır. Ameliyattan sonra 6. haftada hastaların Kirchner telleri çekilerek düzeltilmiş pozisyonda uzun bacak sirküler alçıya 6 hafta daha devam edildikten sonra bu sürenin sonunda manüplatif egzersiz ve ters bot, vitraten mold ters gece ateli programına geçilmiştir.

Hastalarımızın tedavi sonuçlarını klinik ve radyolojik olarak değerlendirdik. Klinik değerlendirmede Magone ve arkadaşlarının kriterlerini kullandık(4). Radyolojik olarak AP ve lateral talokalkaneal açıları ölçtük. Yara sorunları (yarada nekroz, ayrılma ve enfeksiyon), avasküler nekroz, navikulerin dorsolateral subluksasyonu ve nüks ayrıca değerlendirilmiştir.

Ortalama izleme süremiz 3 yıl 6 ay (12 ay - 4 yıl 6 ay)dır.

## Sonuçlar

Magone ve arkadaşlarının klinik değerlendirme kriterlerine göre sonuçlar 27 ayakta (%85) çok iyi, 2 ayakta (%6) iyi, 1 ayakta (%3) orta, 2 ayakta (%6) kötü olarak değerlendirildi. Radyolojik değerlendirmede ön arka talokalkaneal açıda 20 derecelik, yan talokalkaneal açıda ise 30 derecelik ortalama iyileşme sağlandı. Son kontrolde nüks gözlenen 1 ayak dışında tüm ayaklarda açılar normal olarak saptandı. 9 ayakta yara sorunu ile karşılaşıldı. Yara problemleri 1 ayakta nekroz, 6 ayakta ayrılma ve 2 ayakta enfeksiyon şeklindeydi. Yara sorunu olan 1 ayakta daha sonra nüks ile karşılaşıldı. 2 ayakta navikulanın dorsolaterale subluksasyonu gözlendi. 2 ayakta avasküler nekrozla karşılaşıldı.

Sonuçlarını kötü olarak değerlendirdiğimiz 2 ayaktan 1'i nüks diğeri ise avasküler nekroz olan ayaklardı. Avasküler nekrozun olduğu diğer ayak klinik olarak orta olarak değerlendirildi. Yara gelişen ayak grubunda daha sonra nüks gelişen 1 ayak dışında diğerleri çok iyi veya iyi olarak puanlandı. Ön ayakta inad eden varus deformitesi gelişmesi üzerine Heyman ameliyatı uygulanan ayrıca navikulanın dorsolaterale subluksasyonu olan ayaklar da son değerlendirilmelerinde klinik olarak çok iyi grubundaydılar. Navikulanın dorsolaterale subluksasyonu ile karşılaşılan iki ayağın ameliyattaki grafilerinin retrograd analizinde talonaviküler ve talokalkaneal eklemlerin Kirschner telleriyle fiksasyonlarının yetersiz olduğu gözlendi.

## Tartışma

Uyguladığımız CSTR ameliyatı ile 32 ayağın 29'unda (%91) yeterli sonuç (985 çok iyi ve %6 iyi sonuçların toplamı) elde ettiğimizi göz önüne alarak literatürde belirtilen bu tedavi şeklinin PEV'in cerrahi tedaviside başarılı bir yöntem olduğu görüşü-ne katılıyoruz(1,2,9,10).

Simons GW, CSTR uyguladığı 17 hastanın 25 ayağına ait ortalam 2 yıllık sonuçlarını bildirmişler ve bunları posteromedial ve/veya lateral gevşetme uyguladığı grupla karşılaştırmıştır. CSTR uygulanan grupta klinik değerlendirmede %72 başarılı sonuç elde edilmiştir. Diğer grupta %50 başarılı sonuç elde etmiştir (9).

Atar ve arkadaşları CSTR uygladıkları 32 hastanın 45 ayağına ait sonuçları verdikleri raporlarında geliştirdikleri fonksiyonel skorlama sistemine göre %51 çok iyi ve %25 iyi sonuç elde ettiklerini bildirmilerdir(1).

Tözün ve arkadaşları 18 hastaya ait 22 ayağa CSTR uyglamışlar ve ortalama 19 aylık izleme sonucunda 18 ayakta çok iyi, 4 ayakta iyi sonuçlar elde ettiklerini bildirmişlerdir. 3 ayakta yüzeyel cilt nekrozu, 1 ayakta aşırı posteromedial cilt nekrozu geliştiğini belertmektedirler(10).

Cerrahi sonrası gözlenen yara komplikasyonları ameliyat sonrası takip ve egzersiz programında önemli kısıtlılklara yol açmaktadır. Yara sorunlarının gelişimini önlemede önerilen proflaktik yöntemler yanısıra, gelişen komplikasyonların sonuçları olumsuz olarak etkilememesi için 20. günde genel anestezi altında yapılan düzeltici alçılamanın gerekli olduğu kanısındayız. Ancak bizim serimizde gözlenen 1 ayaktaki ağır yara nekrozunu takiben sonuçta karşılaşılan nükste olduğu gibi gelişen ağır yara nekrozu ve ayrılmalarında yeterli düzeltici pozisyon verilmemesi nedeni ile kötü sonuçlar kaçınılmaz olmaktadır.

Yara nekrozu gelişimini engellemek için Paletta ve arkadaşları, Silver ve arkadaşları doku genişleticilerin ullanılmasını önermektedirler(6,8).

Hernekadar klinik sonuçları olumsuz olarak etkilememiş olsa da navikulanın dorsolaterale subluksasyonun gözlendiği olgularda yapılan retrograd analizlede talonavikuler ve talokalkaneal Kirschner tespitinde yetmezlik olduğu saptanmıştır. Bu sebeple ameliyatta redüksiyon ve Kirschen tespitlerinin doğru ve stabil olmasının önemini vurgulamaktayız.

Pes Ekinovarus'un cerrahi tedavisinde Turco yöntemi ile uygulana Posteromedial gevşetmede başarı oranı CSTR ile karşılaştırıldığında daha düşük olarak bildirilmektedir. Lewin ve arkadaşları 18 hastanın 26 ayağına posteromedial gevşetme uygulamışlar ve ortalama 8.2 yıl izlenmişlerdir.%38.9 çok iyi, %26.9 iyi sonuç elde etmişlerdir(3). Pecak ve arkadaşları da aynı yöntemi 38 hastanın 50 ayağına uygulamışlar ve ortalama 10 yıllık izleme sonucunda %69 iyi sonuç elde ederken, %31 nüks karşılaşmışlardır(7).

Bu bilgiler ışığında CSTR ile subtalar eklemde elde edilen çepeçevre gevşetmenin McKay'in tanımladığı ve Simons'ın da desteklediği ve modifiye ettiği şekilde uygulanmasının PEV'un cerrahi tedavisinde başarılı bir yöntem olduğuna inanıyoruz. Ameliyatta klinik ve radyolojik tam düzelmenin elde edilmesini gerekli olduğunu düşünmekteyiz. Bu ilkeler uygulandığında ve tanımladığı şekilde ame-

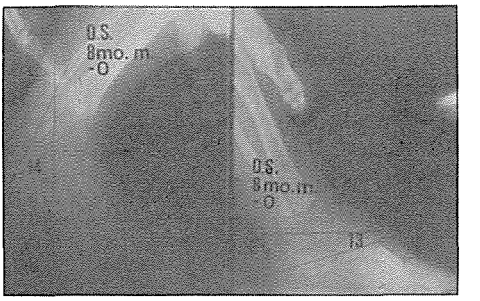


***Şekil 1:*** *Sağ ayak ameliyat öncesi A-P ve yan grafisi.*

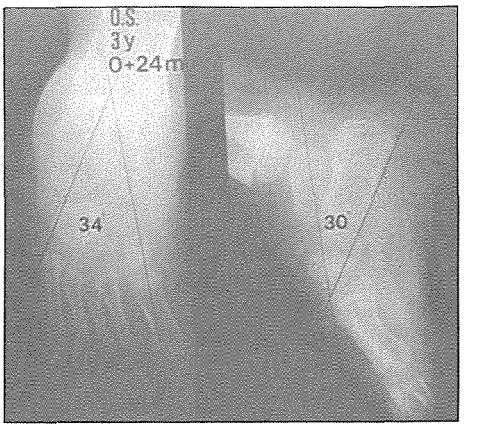


***Şekil 2:*** *Sağ ayak ameliyat sonrası iki yıl sonraki A-P ve Yan grafisi*

liyat sonrası uygun takipte başarılı sonuçlar elde edileceğine inanıyoruz.

## Kaynaklar


1. Atar D., Lehman W.B., Grant A.D., Strongwater A.: Pediatric Update-14. Functional Rating System for Evaluating the Results of Clubfoot Surgery. Orthop-Rev. 1990. Aug. 19(8); 730-735.
2. Biçimoğlu A. Pes Ekonovarusun Cerrahi Tedavisi. SICOT Bölgesel ve IV. Milli Türk Ortopedi ve Travmatoloji Kongresi Özet Kitabı. Eylül-Ekim 1995, 42-44.
3. Levin M.N., Kuo K.N., Harris G.F., Matesi D.V.: Posteromedial Release for İdiopathic Talipes Equinovarus. A Long Term Follow up Stıdy. Clin Orthop. 1989. May 242, 265-268.
4. Magone J.B., Torch M.A., Clark R.N., Kean J.R.: Comparative Review of Surgical Treatment of the Idiopathic Clubfoot by Three Different Procedures at Colombus Children's Hospital. J Pediatr Orthop. 1989. Jan-Feb 9(1); 49-58.
5. McKay D.W.: New Concept of and Approach to Clubfoot Tretament: Section III. Evaluation and Results. J Pediatr Orthop. 1983. 3; 141-148.
6. Paletta C., Campbell E., Shehadi SI.: Tissue Expanders in Children. J Pediatr Surg. 1991. Jan. 26(1); 22-25.
7. Pecak F., Pavlovcic V., Srakar F.: Treatment of Resistant İdiopathic Pes Equinovarus: Ten Year Experience. J Pediatr Orthop. 1989. Mar-Apr. 9(2): 148-153.
8. Silver L., Grant A.D., Atar D., Lehman W.B.: Use of Tissue Expansion in Clubfoot Surgery. Foot-Ankle. 1993. Mar-Apr. 14(3); 117-122.
9. Simons G.W.: Complet Subtalar Release in Club Feet. Part II. Comparison with Less Extensive Procedures. J Bone and Joint Surg. 1985. Sep. 67A; 1056-1065.
10. Tözün R., Hamzaoğlu A., Pınar H., Seyhan F.: Complet Subtalar Release in Clubfeet. J Foot Surg. 1990. Sep-Oct. 29(5); 436-438.

# BÖLÜM - V

## ÇOCUK ORTOPEDİSİ

## KISIM - 12

# PES EKİUNOVARUS CERRAHİ TEDAVİSİNDE KOMPLET SUBTALAR GEVŞETME (CSTR) AMELİYATI GEÇ DÖNEM SONUÇLARI

Serdar PEDÜKCOŞKUN*, İsmail KÜÇÜKTAŞ*, Yener BAKAN*, Ali REİSOĞLU**

Pes Ekonovarus cerrahi tedavisinde CSTR (Komplet Subtalar Gevşetme) ameliyatı günümüzde en çok önerilen yöntemlerden biridir. SSK Tepecek eğitim hastanesi 2. ortopedi ve travmatoloji kliniğinde 1988-1996 yılları arasında 63 hastanın 82 PEV deformiteli ayağına CSTR ameliyatı yapılmış olup, en az 24 ay, ortalama 47 ay izlenen 28 hastanın, 34 ayağı Simons'un klinik ve radyolojik kriterlerine göre değerlendirilmiş ve %80 yeterli, %20 yetersiz sonuç alınmıştır.

İdiopatik Talipes ekonovarus tedavisi M.Ö. 400 yıllarında Hipokrat'ın tanımladığı manipülasyon ve bandajlamaya dayanır. Kite (1964) ve Turco (1979) yöntemleri yıllarca bu konuda en iyi bilinen tedavi yöntemleri olarak tüm dünyada uygulanmıştır. Mc Kay (1983) ve Simons (1985)'a göre ise asıl sorun kalkaneus'un talus altındaki üç düzlemde rotasyonudur ve bu da CSTR ile düzeltilebilir(3,5,14).

PEV tedavisinde hemen doğum sonrası başlanan konservatif tedavinin önemi çoktur (4,8). Konservatif tedaviye yanıt vermeyen olgularda ise erken dönemde cerrahi tedavi önerilmektedir(2,4).

**Materyal ve Metod**

SSK Tepecik Eğitim Hastanesi 2. Ortopedi ve Travmatoloji Kliniğinde 1988-1996 yılları arasında 63 hastanın 82 PEV deformiteli ayağına CSTR ameliyatı yapılmış olup, bu olgular düzenli olarak izlenmiş ve en az 24 ay izlenen 28 hastaın 34 ayağı bu çalışmada değerlendirilmiştir. Hastalarımızın 11'i kız (%39.2), 17'si erkek (%60.8) olup, en kısa izleme süresi 24, en uzun izleme süresi ise 86 ay olup, ortalama 47 aydır. Olgularımızın ameliyat yaşı en küçük 3 ay, en büyük 73 ay olup, ortalama 21 aydır. Ameliyat kararı verilirken Mc Kay'a göre endikasyonlara uyulmaktadır (5,6,7). Hastaların tümünde Crawford ve ark. tarafından tanımlanan "Cincinnati" kesisi kullanılmıştır(1). Ameliyat tekniği 4 ana bölümde uygulanır.

a) Süperfisiyal medial disseksiyon

b) Posterior disseksiyon

c) Lateral disseksiyon

d) Derin medial disseksiyon

Yapılan bu gevşetmelerden sonra; talonaviküler eklem redükte edilerek pos-

* SSK Tepecik Eğitim Hast. 2.Ortop. ve Trav. Kli. Uzmanı, ** Asist.

teriordan medial küneiform ve 1. metatarsa uzanan bir adet Kirscher teli ve ayrıca plantardan kalkaneotalar yönde diğer bir Kirschner teli ve alçı çıkarılarak, geceleri kullanılmak üzere SainT-Germain ateli verilir. Yürüyebilen çocuklarda, gündüzleri kullanmak üzere ters kalıp bot verilir, yürüme çağı öncesi bebeklerde aileye germe egzersizleri öğretilir. Bu germe egzersizlerine 2 yıl devam edilmelidir.

### Bulgular ve Sonuçlar

Olguların tamamı Simons kriterlerine göre değerlendirilmiş ve %80 yeterli, %20 yetersiz sonuç bulunmuştur. Olgularımızın çoğunluğunun (30 olgu - %85) 0-18 ay arasında olduğu ve bunların çoğunda sonucun yeterli olduğu görülmektedir. Yaş büyüdükçe yetersiz sonuçlar artmaktadır. 3 olguda nüks, 1 olguda aşırı düzeltme, 4 olguda cilt kapanma sorunu, 1 olguda pençe ayak, 1 olguda flat top talus izlenmişti.

### Radoyoljik sonuçlar

A) AP talokalkaneal açı: Ameliyat öncesi en düşük 3°, en yüksek 48° ve ortalama 14.5° iken, ameliyat sonrası izlemelerde en düşük 14°, en yüksek 51°, ortalama 32.1° bulunmuştur.

B) Kalkaneoküboid eklem ilişkisi:

| Ameliyat Öncesi | | | | |
|---|---|---|---|---|
| **Sonuç** | **evre 0** | **evre 1** | **evre 2** | **evre 3** |
| Yeterli | 2 | 14 | 11 | - |
| Yetersiz | - | 3 | 4 | - |

| Ameliyat Sonrası | | | | |
|---|---|---|---|---|
| **Sonuç** | **evre 0** | **evre 1** | **evre 2** | **evre 3** |
| Yeterli | 19 | 8 | - | - |
| Yetersiz | 1 | 4 | 2 | - |

C) Lateral Talokalkaneal açı: Ameliyat öncesi en düşük 0°, en yüksek 30°, ortalam 12.2° iken ameliyat sonrası en düşük 13°, en yüksek 52°, ortalama 35.5° bulunmuştur.

D) Talokalkaneal açı: Ameliyat öncesi en düşük 10°, en yüksek 51°, ortalama 27.7° iken, ameliyat sonrası en düşük 35°, en yüksek 95°, ortalama 67.6° bulunmuştur.

Ayrıca radyolojik olarak 1 olguda talus avasküler nekrozu, 3 olguda naviküler avasküler nekrozu izlenmiş ve bu olguların ağrılı ayak sorunu ortopedik bot veya tabanlık ile çözümlenmiştir.

## Tartışma

Ayağın talus altındaki rotasyonu primer olarak interossöz talokalkaneal ligament ekseni etrafında horizontal, sagittal ve koronal planda olmak üzere üç yöndedir. Deformitenin kemiksel yer değiştirmesinde anahtar nokta talokalkaneonaviküler eklem kompleksidir. CSTR ameliyatı, subtalar eklem kompleksini, bu rotasyonların ters yönüne döndürerek etki etmektedir (5,6,7,9,10,11,12, 13). PEV patolojisinde kalkaneokuboid eklem patolojisi önemli rol oynamaktadır. Simons evre 0 ve evre 1'de CSTR ameliyatına ek olarak hiç bir işlem uygulamazken evre 2'de kalkaneokuboid eklemdeki yumuşak dokularda kesin gevşetme yapmakta, evre 3'de ise kemik ameliyatları uygulanmaktadır. Simons; CSTR yapılan olgularının %72'sinde, Turco ameliyatı yapılan olguların %50' sinde yeterli sonuç almışır(10). Mc Kay ise üç yılın üzerindeki izlemeler sonucu %80'in üzerinde yeterli sonuç elde etmiştir(7). Bizim sonuçlarımız da Simons kriterlerine göre %80 yeterli sonuç şeklindedir.

Sonuç olarak; CSTR ameliyatı 2 yaşın altında oldukça başarılı bir tekniktir. Rijid ayaklarda komplikasyonlara dikkat edilmelidir. Ameliyat öncesi grafilerde kalkaneokuboid eklem ilişkisi iyi değerlendirilmeli ve evre 2-3 olgularda CSTR ameliyatına ek olarak kalkaneokuboid ekleme yönelik özel cerrahi işlemler yapılmalıdır.

***Resim 1a:*** *Ameliyat öncesi heriki ayak A-P grafi*

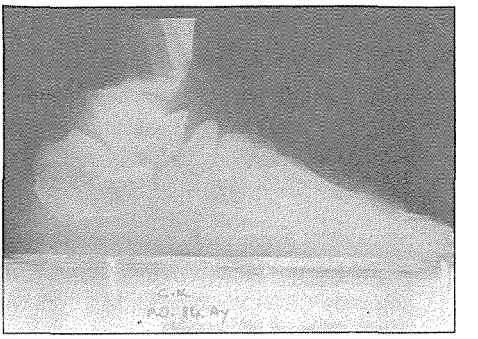

***Resim 2a:*** *Ameliyat sonrası sağ 84, sol 86. ay A-P grafi*

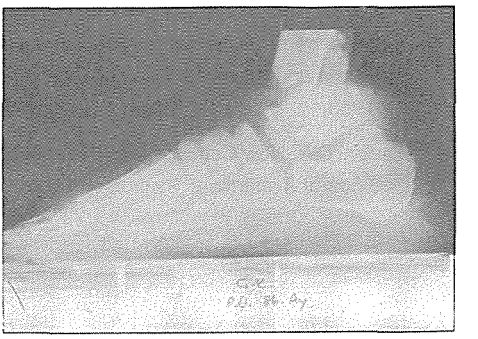

***Resim 2b:*** *Ameliyat sonrası 84 ay sağ lateral grafi*

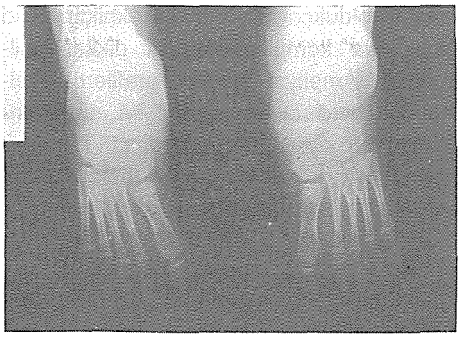

***Resim 2c:*** *Ameliyat sonrası 86 ay sol lateral grafi*

## Kaynaklar


1. Crawford, A.H., Marxen, J.L., Osterfeld, D.; The Cincinnati İncisio A Comprehensive approach for surgical procedures of the foot and ankle in childhood J. Bone and Joint Surg, 64-A: 1355-1358, 1982.
2. Druaric DM, Kuiria TE, Roberts JM: Conjenital clubfoot etiology, pathoanatomy, pathogenesis and changing spectrum of early management. Orthop, Clin North. Am. 20(4): 841, 1989.
3. Hamzaoğlu A, Daldal F, Tüzün R, Arıtamur A: Doğuştan Çarpık Ayağın Cerrahi Tedavisinde CSTR Yöntemi; XI. Milli Türk Ortopedi ve Travmatoloji Kongre Kitabı, 258, 1989.
4. Karski T, Wooko İ: Experience in the conservative treatment of congenital clubfoot in newborns and infants. J. Pediatr. Orthop, 2: 34, 1983.
5. Mc Kay DW: New Concept of and Approach to Clubfoot Treatment; Section I-Principles and Morbid Anatomy. J. Pediatr. Orthop. 2: 347-356, 1983.
6. Mc Kay, DW.; New concept of and approach to clubfoot treatment; Section II-Correction of the clubfoot. J. Pediatr. Orthop., 3: 10-21, 1983.
7. Mc Kay, DW.; New conceppt of and approach to clubfoot treatment. Section III. - Evaluation and results. J. Pediatr. Orhop., 3; 141-148, 1993.
8. Ponseti IV: Current Concept review treatment of congenital clubfoot. J. Bone Joint Surg, 74-A: 448, 19932.
9. Simons, G.W; Complete Subtalar release in clubfoot. Part I-A Preliminary report. J. Bone and Joint Surg. 67-A: 1044-1055, 1985.
10. Simons, G.W.; Complete Subtalar release in clubfoot. Part II-Comparison with less extensive procedures. J. Bone and Joint Surg. 67-A: 1056-1065, 1985.
11. Simons, G.W.; Calcaneocuboid joint deformity in talipes equinovarus; An overview and update. J: Pediatr. Orthop. Part B, 4, 25-35, 1995.
12. Tachdjian, M.O.; Pediatric orthopaedics Philadelphia. W.B. Saunders-2nd. edith., 1989.
13. Themetz, J.G., Simons, G.W.; Deformity of the CC. Joint in patients who hava telipes equinovarus deformities. J. Bone and joint Surg., 75-A: 190-195, 1993.
14. Themetz, J.G., Simons, G.W.; Deformity of te calcaneocuboid joint in patients who have Talipes equinovarus. J. Bone and joint Surg. 75-A: 1190-5, 1993.

# BÖLÜM - V

## ÇOCUK ORTOPEDİSİ

## KISIM - 13

# KONJENİTAL CLUBFOOT'UN TEDAVİSİNDE ERKEN VE GEÇ POSTEROMEDİAL GEVŞETME SONUÇLARININ KARŞILAŞTIRILMASI

Vedat ŞAHİN*, C. Yıldırım TÜRK**, Mehmet HALICI***, Bekir ERGÜN***

Bu çalışmada Ocak 1982 - Mart 1994 tarihleri arasında konjenital clubfoot nedeniyle cerrahi olarak tedavi edilen ve yeterli izlenmeleri yapılan 62 hasta (86 ayak) değerlendirildi. Hastalar tedavi anındaki yaşlarına göre üç grupta toplandı. ayakların tamamında tam bir posteromedial gevşetme yapıldı. Ameliyat öncesinde ve son kontrolde hastaların klinik ve radyolojik muayeneleri yapıldı. Sonuçlar Esser kriterlerine göre değerlendirildi. Olguların %83.7'sinde çok iyi ve iyi, %9.3'ünde yeterli ve %7'sinde ötü sonuç elde edildi.

Sonuç olarak erken dönemde yapılan posteromedial gevşetme ile daha iyi bir ön ayak alignementi ve arka ayak varusunda düzelme ile, tarsal anatomide daha az bir bozulma elde edilebileceği kanaatine varıldı.

### Giriş

Talipes ekinovarus veya clubfoot deformitesi Hipokrat zamanından beri bilinen ve ayağın en sık karşılaşılan doğumsal deformitesidir. Sebebi bilinmeyen ve tedavisi oldukça güç olan bu durum birçok değişik yöntemle tedavi edilmeye çalışılmıştır. Bu kompleks deformitenin ideal tedavisi hiç kuşkusuz konservatif tedavidir(4,5). Ancak kongenital clubfoot'un daha çok hafif şekilleri olmak üzere sadece üçte biri konservatif olarak düzeltilebilir(5). Başlangıçta uygulanan konservatif tedaviye cevap vermeyen tüm olgularda cerrahi tedavi gerekir ve cerrahi tedavi konservatif tedavinin bir devamıdır(6). Clubfoot'un mevcut cerrahi tedavisinde genel görüş tek ameliyatla tam ve kalıcı düzelmenin sağlanmasıdır(13). Pekçok cerrahi metodu tanımlanmasına rağmen tek aşamalı olarak yapılan pesteromedial gevşetme en çok uygulanan tedavi yöntemlerinden birisidir(1,2,7,10).

Bu çalışmanın amacı kongenital clubfoot'lu hastalarda erken ve geç yapılan posteromedial gevşetme sonuçlarının karşılaştırılmasıdır.

### Hastalar ve Metod

Erciyes Üniversitesi Tıp Fakültesi Ortopedi ve Travmatoloji Anabilim Dalı'nda Ocak 1982 - Mart 1994 tarihleri arasında

* Erciyes Üniv. Tıp Fak. Ortopedi ve Travm. ABD. Yrd.Doç., ** Doç., *** Araş. Gör.

cerrahi olarak tedavi edile üç yaşın altındaki konjenital clubfoot'lu 110 hasta (147 ayak) değerlendirildi. Bu hastaların 23'ünde (31 ayak) sadece posterior gevşetme uygulandı. Geriye kalan 87 hastanın 116 ayağına ise Turco(11) tarafından tanımlanan posteromedial gevşetme yapıldı. Bu hastalardan yeterli izlenmiş olan ve son kontrol muayenesine gelen 62 hasta (86 ayak) çalışmaya dahil edildi. Arthrogriposis, miyelomeningosel ve diğer nöromüsküler ve genetik hastalıkları olanlar çalışma kapsamı dışında tutuldu.

Bütün olgularda ameiyat öncesinde seri alçı uygulamaları yapıldı. Yedi hastaya (7 ayak) daha önce başka merkezlerde aşiloplasti yapılmıştı. Çalışmaya dahil olan hastalara tam bir posteromedial gevşetme uygulandı. Redüksiyonu korumak için talonaviküler ve talokalkaneal eklemler birer adet Kirschner teli ile tesbit edildi ve redüksiyon ameliyathanedeki radyografilerle doğrulandı. Bilateral olguların tamamı aynı seansta ameliyat edildi. Ameliyat sonrasında uzun bacak alçısı uygulandı. Üçüncü haftanın sonunda genel anestezi altında alçı yenilendi. Altı hafta sonra Kirschner telleri çıkarıldı. Alçı tesbitine üç ay süreyle devam edildi. Bundan sonra bir yıl süreyle yürüme yaşı öncesi dönemdeki çocuklara kısa bacak breysi, yürüme yaşındaki çocuklara ise ters bot giydirildi.

Hastaların tamamı ameliyat öncesi ve sonrasında klinik ve radyolojik olarak değerlendirildi. Klinik değerlendirmede topuğun varusu ve valgusu ile ön ayak alignementine, ayak bileği ve subtalar eklemlerin hareket genişliğine, bacak atrofisi, tibial torsiyon, ayağın boyu, yürüyüş ve ayaktaki ağrılı nasırlara bakıldı. Radyolojik olarak AP ve yan radyografilerde talokalkaneal açılar ve talokalkaneal indeks ile ön-arka grafilerde talo I. metatarsal açı değerlendirildi.

**Sonuçlar**

Hastaların 44'ü erkek, 18'i kız olup, 26 olguda biletarel deformite mevcuttu. Bunların 24'ünde her iki ayağa da cerrahi tedavi uygulandı. Hastalar cerrahi tedavi sırasındaki yaşlarına göre 3 gruba ayrıldı. Grup I'deki 33 hastanın (45 ayak) ortalama yaşı 4.7 ay (3-6 ay arası) olup ortalama takip süresi 7.4 yıl idi. Grup II'deki 16 hastanın (22 ayak) ortalama yaşı 10.3 ay (7-12 ay arası) olup ortalama takip süresi 6.3 yıl idi. Grup III'deki 13 hastanın (19 ayak) ise ortalama yaşı 18.3 ay (13-35 ay arası) ve ortalama takip süre 8.2 yıl idi (Tablo 1).

Komplikasyon olarak 5 hastada yüzeyel çivi yolu enfeksiyonu, 4 hastada yüzeyel ve bir hastada derin yara enfeksiyonu, 6 hastada lokal ve bir hastada yaygın cilt nekrozu ve 2 hastada nüks deformite görüldü. Yaygın cilt nekrozlu ve nüks deformiteli toplam üç hastada ikinci bir cerrahi girişimi ihtiyaç duyuldu.

Klinik değerlendirmede topuk valgusu ve ön ayak varusu en az erken grupta görüldü. Erken ve geç arka ayak sonuçları arasındaki karşılaştırma istatistiksel olarak anlamlı idi ($p < 0.05$). Azalmış dorsofleksiyon dışında her üç grupta ortalama ayak bileği ve subtalar eklem hareketi normal sınırlar içinde idi. Hastaların tamamında bacak atrofisi ve normalden daha fazla eksternal tibial torsiyon mevcuttu ve bütün hastaların ayak büyüklüğü normalden daha azdı. Birinci grupta %75, ikinci grupta %59 ve üçüncü grupta 60 oranında normal yürüyüp gözlendi. Üçüncü gruptaki beş ayakta ağrılı nasırlar vardı.

Simons'a göre(9) normalde AP talokalkaneal çı 20 -40 , lateral talokalkaneal açı 35 -50 ve AP talo-I. metatarsal açı ise 0 ile -20 arasındadır. AP talokalkaneal açı değerleri ameliyat sonrasında birinci

grupta %84.4, ikinci grupta %59.1 ve üçüncü grupta ise sadece %42.1 oranında normal bulundu. Lateral talokalkaneal açı ise ameliyattan sonra %42.1 oranında normal bulundu. Lateral talokalkaneal açı ise ameliyattan sonra birinci grupta %55.6, ikinci grupta %54.5 ve üçüncü grupta ise %63.2 oranında normaldi. Talokalkaneal indeks ortalama olarak birinci grupta 54.1°, ikinci grupta 49.7° ve üçüncü grupta 50° idi. Talo-I. metatarsal açıda erken ve geç gruplar arasında ortalama 8.5 'lik bir fark mevcuttu (Tablo II).

Sonuçlar Esser kriterlerine göre değerlendirildi(3). Buna göre olguların %83.7' sinde çokiyi ve iyi, %9.3'ünde yeterli ve %7' sinde kötü sonuç elde edildi. Kötü

**Tablo 1:** Hastalara (86 ayak) ait bilgiler

| | Ameliyat edilen ayak sayısı | Cerrahi anında ort. yaş (ay) | Ort.izleme süresi (yıl) |
|---|---|---|---|
| Grup I (3-6 ay) | 45 | 4.7 | 7.4 |
| Grup II (7-12 ay) | 22 | 10.3 | 6.3 |
| Grup III (13-35 ay) | 19 | 18.3 | 8.2 |

**Tablo 2:** Hastaların ameliyat sonrası radyografi sonuçları

| | Ameliyat edilen ayak sayısı (=n) | AP T-C açı* | Yan T-C açı* | T-C indeks (*) | Talo-I. metatarsal açı (°) |
|---|---|---|---|---|---|
| Grup I (3-6 ay) | 45 | 38 (% 84.4) | 25 5% 55.6) | 54.1 | -1.91 |
| Grup II (7-12 ay) | 22 | 13 5% 59.1) | 12 (% 54.5) | 49.7 | +3.70 |
| Grup III (13-35 ay) | 19 | 9 (%42.1) | 12 (% 63.2) | 50.0 | +6.58 |

* Normal değerlere sahip ayak sayısı

**Tablo 3:** Sonuçların analizi

| | Çok iyi | | iyi | | Yeterli | | Kötü | |
|---|---|---|---|---|---|---|---|---|
| | n | % | n | % | n | % | n | % |
| Gru I (45) | 39 | 86.7 | 3 | 6.7 | 2 | 4.4 | 1 | 2.2 |
| Grup II (22) | 16 | 72.7 | 2 | 9.1 | 2 | 9.1 | 2 | 9.1 |
| Grup III (19) | 9 | 47.3 | 3 | 15.8 | 4 | 21.1 | 3 | 15.8 |
| Toplam (86) | 64 | 74.4 | 8 | 9.3 | 8 | 9.3 | 6 | 7 |

sonuçlu olguların birisi birinci grupta, ikisi ikinci grupta ve üçü üçüncü grupta idi (Tablo III).

## Tartışma

Kongenital culbfoot'un cerrahi tedavisi halen tartışılan bir konu olup, çok çeşitli ameliyat yöntemleri tanımlanmıştır. Günümüzde ayaktaki tüm deformiteleri tek seansta düzeltebilecek cerrahi girişimler daha fazla tercih edilmektedir. Clubfoot deformitesinin tek evreli posteromedial gevşetme ile düzeltilmesi ilk kez Turco(11) tarafından 1971 yılında ortaya atılmış ve gittikçe artan bir ölçüde kabul görmüştür (1,2,7,10). Ancak posteromedial gevşetmenin ne zaman yapılması gerektiği tartışmaladır. Turco(12) 6 aydan 8 yaşına kadar değişen yaştaki 148 hastada posteromedial gevşetme ile %84 oranında iyi ya da çok iyi sonuçlar bildirmiştir ve posteromedila gevşetmenin 1-2 yaş arasında yapılmasını önerilmiştir. Ancak Turco erken ve geç posteromedial gevşetme sonuçların karşılaştırmamıştır. Porat ve arkadaşları58) ile Otremski ve arkadaşları(7) erken ve geç posteromedial gevşetme sonuçlarını yayınlamışlar ve erken ameliyat edilen olgularda iyi sonuçlar bildirmişlerdir. Ancak bu çalışmalarda sonuçların karşılaştırılması zordu, çünkü ya yaşça büyük olan grupta daha ciddi deformite vardı ya da posteromedial gevşetmeye ilaveten başka işlemler yapılmıştır.

Bizim çalışmamızda cerrahi tedavinin zamanı ile posteromedial gevşetmenin sonuçları analiz edildi. Erken grupta daha iyi klinik ve radyolojik sonuçlar alındı. Bu grupta 29 'den fazla AP talokalkaneal açı 38 olguda elde edlirken, geç grupta bu sayı 8 idi. Keza ayağın ön ve arka kısımları arasındaki alignement erken grupta daha iyi idi (ortalama talo-I. metatarsal açı farkı 8.5 ).

Sonuç olarak çalışmamızda erken ve geç posteromedial gevşetme sonuçları arasında bariz farklar ortaya çıkmıştır. Erken ameliyat edilen hastalar daha iyi ön ayak alignementine ve arka ayak varusunda düzelmeye sahiptirler. Ayrıca bu hastalarda tarsal anatomideki bozukluk daha azdır. İyi sonuçların alınması erken posteromedial gevşetmenin yanısıra çocuk normale dönene kadar tedaviye devam edilmesi ile mümkündür.

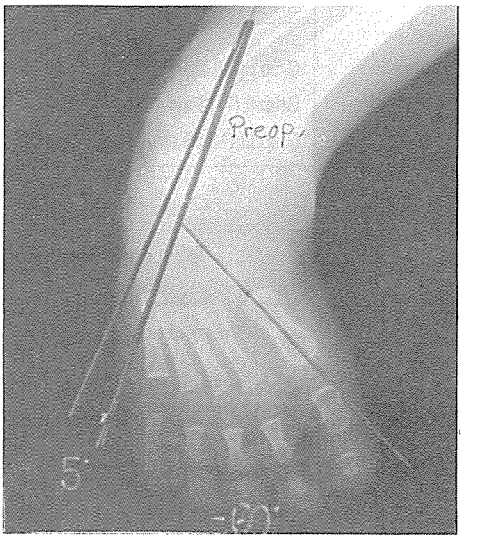


*Şekil 1a*

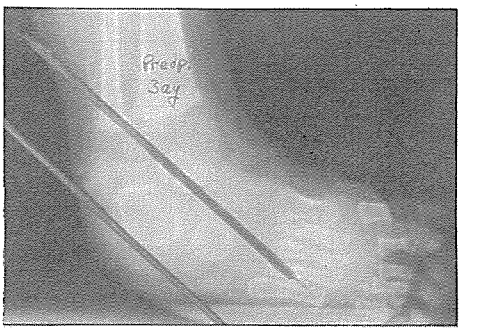


*Şekil 1b*

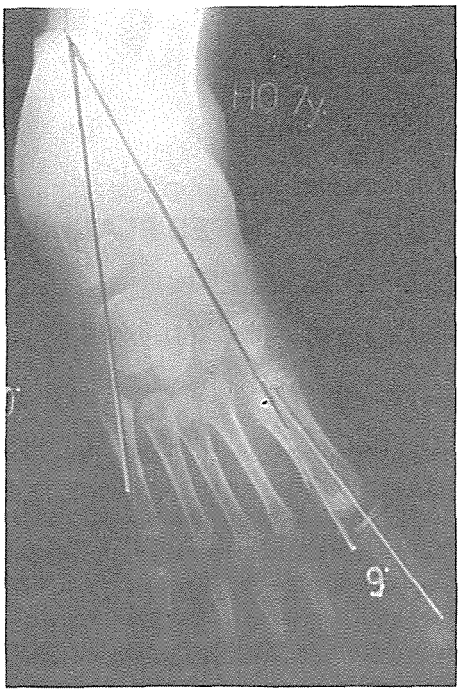


*Şekil 1c*

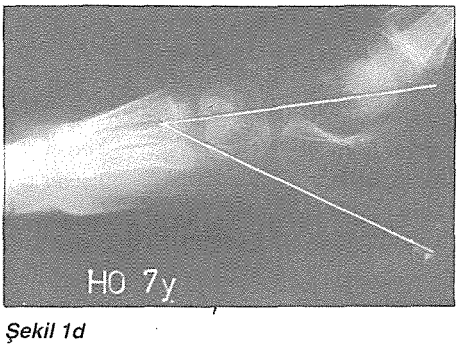


*Şekil 1d*

## Kaynaklar


1. Bensahel H, Csukonyi Z, Desgrippes Y, Chaumien JP: Surgery in residual clubfoot: one-stage medioposterior release "á la carte." J Pediatr Orthop 7: 145-48, 1987.
2. De rosa BP, Stepro D: Results of posteromedial release for the resistant clubfoot. J Pediatr Orhop 5: 590-95, 1985.
3. Esser RD: The medial sagittal approcah in the treatment of the congenital clubfoot. A follow-up report of a 15-year experience. Clin Orhop 302: 156-63, 1994.
4. İkeda K: Conservative treatment of idiopathic clubfoot. J Pediatr Orthop 12: 217-23, 1992.
5. Karski T, Wosko I: Experience in the conservative treatment of congenital clubfeet in new borns and infants. J Pediatr Orthop 9: 134-36, 1989.
6. Mutlu M, Kutlu A, Gültekin E: Pes ekino varus deformitesinde posteromedial gevşetme sonuçlarımız, :IV. milli Türk Ortopedi ve Travmatoloji Kongre Kitabı (ed) Rıdvan Ege. s. 670-72, 1996.
7. Otremski I, Salama R, Khermosh O, Wientroub S: An analysis of the results of a modified one-stage posteromedial release (Turco operation) for teh treatment of clubfoot. J Pediatr Orthop 7: 149-51, 1987.
8. Porat S, Milgrom C, Bentley G: The history of treatment of congenital clubfoot at the Royal Liverpool Children's Hospital: improvement of results by early extensive posterior medial release. J Pediatr Orthop 4: 331-38, 1984.
9. Simons GW: Analyticla rediography of clubfeet. J Bone Joint Surg 59 (Br): 485-9, 1977.
10. Thompson GH, Richardson AB, Westin GW: Surgical management of resistant congenital talipes equinovarus deformities. J Bone Joint Surg 64 (A) : 652-65, 1982.
11. Turco VJ: Surgical correction of the resistant clubfoot. J Bone Jonit Surg 53 (A): 477-97, 1971.
12. Turco VW: Resistant congenital clubfoot-one stage posteromedial release with internal fixation. J Bone Joint Surg 61 (A): 805-14, 1979.
13. Vizkelety T, Szepesi K: Reoperation in treatment of clubfoot. J Pediatr Orthop 9: 144-47, 1989.

# BÖLÜM - V

## ÇOCUK ORTOPEDİSİ

## KISIM - 14

# CİNSİYET, YAŞ VE ÇEVRESEL ETKENLERİN PES PLANUS PREVALANSI ÜZERİNDEKİ ETKİLERİ

Hüseyin YORGANCIGİL*, Remzi Arif ÖZERDEMOGLU*, Sarper YALÇINKAYA**

Ayaktaki kemiksel ve ligamentoz yapılar tarafından oluşturulan longitudinal arkın çökmesi veya tamamen kaybolması pes planus (PP)düztabanlık olarak adlandırılmıştır. Bu deformite ya ekstremiteye yük verilmesi ile ortaya çıkan hipermobil tipte olur veya kemik yapılardaki deformitelerle birlikte olan rijit tiptedir. Daha sık olarak görülen hipermobil PP, diğer bazı deformiteler gibi büyüme ile çoğu zaman kendiliğinden düzelen geçici bir varyasyon olarak kabul edilebilir.

Bu çalışmada; yaş, cinsiyet, yaşanan çevre ve ayakkabı giyme alışkanlıklarının ilkokul çocuklarında ayak longitudinal arkı gelişimi üzerindeki etkileri araştırıldı. Ayrıca PP saptanan olguların demografik özelikleri ele alındı.

### Hastalar ve Yöntem

Isparta il merkezindeki 32 ilkokulda bulunan 12135 öğrenci ile çevre ilçe ve köylerdeki 75 ilkokulda okuyan 9364 öğrenci çalışma kapsamına alındı. 10515'i kız ve 10984'ü erkek olmak üzere toplam 21499 öğrenci muayene edildi.

Muayenelerden önce doldurulan anket formları ile çocukların ayakkabı giyme alışkanlıkları belirlendi (Tablo 1). Tüm öğrenciler tek tek sistemik ortopedik muayeneden geçirildi. Ayrıca boy ve kiloları ölçülerek, basma tahtası (Podoskop) üzerindeki ayak izleri değerlendirildi(1). PP saptanan olgular yaş, cinsiyet ve yaşadıkları çevreye (il merkezi/kırsal alan) göre tasnif edildi.

**Tablo 1:** Ayakkabı giyme alışkanlığına göre risk puanlaması

| | |
|---|---|
| **Ayakkabı giymeye başladığı yaş:** | |
| 0-3 yaş arası | 3 puan |
| 4-6 yaş arası | 2 puan |
| Okula başladığından itibaren | 1 puan |
| Ayakkabı giymiyor | 0 puan |
| **Ev içerisinde ayağına en çok ne giyiyor?** | |
| Genelde ayakkabı | 3 puan |
| Genelde terlik | 2 puan |
| Genelde yalınayak geziyor | 1 puan |
| Sadece yalınayak geziyor | 0 puan |
| **Dışarıda ayağına en çok ne giyiyor?** | |
| Genelde ayakkabı | 3 puan |
| Genelde terlik | 2 puan |
| Genelde yalınayak geziyor | 1 puan |
| Sadece yalınayak geziyor | 0 puan |

* Süleyman Demirel Üni. Tıp Fak. Ortopedi ve Trav. ABD Yrd. Doç., ** Araşt. Gör.

Ayakkabı giyme alışkanlığına göre risk puanlarının (AGAR puanı) hesaplaması Tablo 1'de gösterilmiştir. Buna göre hiç ayakkabı veya terlik giyme alışkanlığının olmaması 0, çok küçük yaşlardan beri devamlı ayakkabı giyilmesi ise 9 puan olarak değerlendirilmiştir. PP derecesinin puanlamasında (PmP puanı) ise normal ayak için 0 puan, PP'lu her ayağın podoskoptaki ayak izinin derecesine göre 1 ile 3 arasında puan verilmiştir. Buna göre her iki ayağı normal olan çocuk 0 puan, her iki ayağında 3 PP bulunan çocuk 6 puan almaktadır. Giyilen ayakkabı tipindeki çeşitlilik anket formumuzda sorgulanmadı çünük yıl boyunca farklı sürelerle ve aynı anda birden fazla, farklı tipte ayakkabılar giyilebilmektedir. Ayrıca, ilk yürüme yaşından muayene anına kadar ayakkabıların hangi tipte ve ne kadar süre ile giyildiği hakkında yeterli bilgi toplamak mümkün değildir. Elde edilen tüm verilerin değerlendirilmesinde korelasyon ve Student's t-testi kullanıldı.

## Sonuçlar

Pes planus, muayene edilen toplam nüfus içinde ‰53 oranı ile en sık karşılaşılan ortopedik deformite olan belirlendi. İl merkezindeki öğrencilerin 717'sinde (‰59), ilçe ve köylerdekilerin ise 414'ünde (‰44) PP görüldü ( $p<0.001$). Kızlarda 445, erkeklerde 686 PP olgusu saptandı. Aradaki fark yine anlamlıydı ($p < 0.001$). Erkeklerdeki üstünlük tüm yaş gruplarında izlendi. Kız/Erkek oranı ise tüm yaş gruplarında birbirine yakın değerde, 0.60-0.85 arasında bulundu (Tablo 2).

PP'lu olgularda daha yüksek bir ortalama AGAR puanı elde edildi. Ayrıca tüm çocuklar için ayrı ayrı hesaplanan AGAR ve PP puanları arasında anlamlı bir uyum (korelasyon) olduğu saptandı ($p <0.001$, $r = 0.0493$). Buna karşın öğrencilerin boy-kilo oranı ile PP oranı arasındaki korelasyon anlamlı değildi ($p > 0.05$, $r = 0.0165$).

PP prevalansının yaşla giderek azaldığı, 6 yaş ve altında ‰100 iken, 12 yaş ve üzerinde ‰32'ye düştüğü görüldü. Küçük yaşlarda, il merkezi ve kırsal alan arasında PP prevalansı rakamlarında belirgin bir fark var iken ilerleyen yaşla bu farkın giderek kapandığı gözlendi (Tablo 2). PP'lu olguların %77'si bilateral idi, ayrıca %70 olguda her iki ayağın PP derecesi simetrik idi (Tablo 3). PP en sık içe basma (toeing-in) (%5.8), halluks valgus (%1.7) ve skolyoz ile (%1.1) birlikte görüldü.

## Tartışma

Pes planus tanısı için radyolojik inceleme şart değildir(2). Maliyeti daha düşük ve uygulaması daha pratik olduğu için ve ayrıca röntgen ışınına maruz kalma riski olmadığı için bu çalışmada basma tahtası ile ayak izlerine bakılması yöntemi tercih edildi. Özel koşullarda kemik yapı ve ilişkilerini değerlendirmek için Radyolojik değerlendirme yapılabilir.

Ülkemizde yapılan başka ortopedik deformite taramalarında(3) olduğu gibi, elde ettiğimiz değerler, bir ilkokul taraması olan ve yine ayak izlerine bakılarak yapılan Rao'nun (4) çalışması ile uyumludur. Rao (4), 6 yaş ve altında ‰140 olan PP prevalansının 12 yaş civarında ‰22-25'e düştüğünü bildirmiştir. Yine Rose(2), ayak izlerine bakarak, ilkokul çocuklarında bizim serimizdeki prevalansa oldukça yakın bir oran (‰55) elde etmiştir. Hindistanda 16 yaş üzerindeki kişilerde yapılan bir çalışmada(5), pes planus prevalansı ‰29 olarak saptanmıştır. Bu çalışmada 12 yaş için bulduğumuz değer ‰32 idi. Ülkemizde ise Aktaş(6), 24307 ilkokul öğrencisinde ‰29 oranında pes planus ve pes valgus

Tablo 2: **Pes planus prevalansının yaş, cinsiyet ve bölgelere göre dağılımı**

| YAŞ | KIZ | | | ERKEK | | | | İL MERKEZİ | | | KIRSAL ALAN | | | TOPLAM | | |
|---|---|---|---|---|---|---|---|---|---|---|---|---|---|---|---|---|
| | PP sayısı | Toplam nüfus | (‰)* | PP sayısı | Toplam nüfus | (‰)* | K/E** | PP sayısı | Toplam nüfus | (‰)* | PP sayısı | Toplam nüfus | (‰)* | PP sayısı | Toplam nüfus | (‰)* |
| 6 | 39 | 440 | 89 | 57 | 517 | 110 | 0.81 | 53 | 495 | 107 | 43 | 462 | 93 | 96 | 957 | 100 |
| 7 | 95 | 1607 | 59 | 136 | 1594 | 85 | 0.69 | 149 | 1864 | 80 | 82 | 1337 | 61 | 231 | 3201 | 72 |
| 8 | 97 | 2047 | 47 | 150 | 1933 | 77 | 0.61 | 163 | 2300 | 71 | 84 | 1680 | 50 | 247 | 3980 | 62 |
| 9 | 79 | 1915 | 41 | 115 | 1867 | 61 | 0.67 | 129 | 2088 | 62 | 65 | 1694 | 38 | 194 | 3782 | 51 |
| 10 | 66 | 2121 | 31 | 115 | 2199 | 52 | 0.60 | 117 | 2521 | 46 | 64 | 1799 | 35 | 181 | 4320 | 42 |
| 11 | 55 | 1896 | 29 | 88 | 2140 | 41 | 0.71 | 87 | 2290 | 38 | 56 | 1746 | 32 | 143 | 4036 | 35 |
| 12 | 14 | 489 | 29 | 25 | 734 | 34 | 0.85 | 19 | 577 | 33 | 20 | 646 | 31 | 39 | 1223 | 32 |
| Toplam | 445 | 10515 | 42 | 686 | 10984 | 62 | 0.68 | 717 | 12135 | 59 | 414 | 9364 | 44 | 1131 | 21499 | 53 |

* PP görülme sıklığı: PP sayısı / aynı yaş toplam nüfus

** Kızlardaki PP görülme sıklığ / erkeklerdeki PP görülme sıklığı

**Tablo 3:** Pes planus tiplerinin dağılımı

| PP derecesi* Sağ/Sol | Olgu sayısı | % ** | PP derecesi* Sağ / Sol | Olgu sayısı | % ** | |
|---|---|---|---|---|---|---|
| 1 / 1 | 500 | 44.2 | 1 /N veya N/1 | 240 | 21.3 | Unilateral olgular |
| | | | 2 /N veya N/2 | 16 | 1.4 | |
| 2 / 2 | 269 | 23.8 | 1»/2 veya 2 /1 | 76 | 6.7 | |
| 3 / 3 | 23 | 2.0 | 2 /3 veya 3 /2 | 7 | 0.6 | |
| Toplam | 792 | 70 | Toplam | 339 | 30 | |

* Podoskoptaki ayak izlerine göre
** Olgu sayısı /tüm PP'lu sayısı
N = normal

saptamıştır. Ayrıca Ünsaldı(7), 18359 ilkokul öğrencisinde düztabanlık oranını ‰22.7 olarak bulmuştur ve bunların %98 oranında bilateral olduğunu belirtmiştir. Her iki seride(6,7) olguların %52-53'ü kız, %48-47'si erkekti. Bizim çalışmamızda ise PP erkeklerde kızlardan anlamlı derecede fazla idi. Literatürde pes planusun erkeklerde daha fazla görüldüğüne dair bir bilgi elde edilememiştir. Bu nedenle bu bulgumuzun bölgesel bir özellik olabileceği kanısına varıldı.

Küçük yaşlarda il merkezi ve kırsal alan arasında mevcut olan PP prevalans farkı 12 yaş ve üstünde neredeyse kapanmıştır. Buradan kırsal alandaki mevcut şartların çocukların longitudinal ark gelişimini kolaylaştırdığı veya hızlandırdığı, fakat neticede ileri yaşlardaki PP prevalansını düşürmediği sonucu çıkar.

Ayakkabı giyme alışkanlığı (AGAR puanı) ile PP derecesi (PP puanı) arasındaki korelasyonun anlamlı olması, daha erken yaşta ve/veya daha çok ayakkabı giyen çocuklarda PP'un daha sık görüldüğünü ve PP derecesinin daha yüksek olduğunu gösterir. PP etiyolojisinde en çok ayakkabı giyme alışkanlıkları üzerinde durulursa da, oturuş ve yatış pozisyonları gibi faktörlerin de etkili olduğu bilinmektedir. Serimizde PP ile birlikte en sık görülen deformitenin toeingin olması, her iki bozukluğun da bu faktörlerden etkilendiği görüşünü destekler.

## Kaynaklar


1. Tachdjian MO: pediatric Orthopedics, Ed. 2, vol: 4, pp 2727-2817, Philadelphia, WB Saunders, 1990.
2. Rose GK, Welton EA, Marshall T: the diagnosis of flat foot in the child. J Bone Joint Surg, 67-B(1): 71-9, 1985.
3. Ünsaldı T: Optopedik Özürler. Cumhuryet Üniversitesi Yayınları, No:32, Sivas, 1990.
4. Rao UB, Joseph B: The influence of footwear on the prevalence of flat foot. A survey of 1846 skeletally mature persons. J Bone Joint Surg, 77-B(2): 254-7, 1995.
6. Aktaş S, Balcı A, Aksoy E: Erzurum il merkezindeki tüm ilkokullarda 7-12 yaş grupları arasındaki çocuklarda görülen ayak deformiteleri. Atatürk Üniversitesi Tıp Bülteni , 4:319-24, 1978.
7. Ünsaldı T, Savaş N: İlkokul öğrencilerinde çeşitli konjenital malformasyonların görülme sıklığı. Acta Orthop Traum Turc, 18(4): 187-93, 1983.

# BÖLÜM - V

## ÇOCUK ORTOPEDİSİ

## KISIM - 15

# KONJENİTAL PSÖDOARTROZLARDA SERBEST VASKÜLERİZE FİBULAR GREFT UYGULAMALARIMIZ

Metin AKINCI*, Sinan KAMİLOĞLU*, Hakan UÇAR*, Ömer ERÇETİN*

Konjential tibia psödoartrozları tedavi edilmesi en zor hastalıklardan biri olarak bilinmektedir. Bilinen pek çok yöntem arasında en etkili ve güvenilir olan tedavi serbest fibula tranferidir. Burada 1982'den beri uyguladığımız bu yöntemle elde ettiğimiz sonuçlar bildirilmektedir.

### Materyal ve Metod

1982-1996 yılları arasında toplam 24 serbest fibular greft uygulandı. Hastalardan 9'u konjenital tibia psödoartrozu ve biri konjenital önkol psödoartrozu(2) idi. Ortalam yaş 3,75 yıl (20 a - 6 yaş) idi. Hastaların dördü başka merkezlerde bir veya birkaç ameliyat geçirmişti. iki hasta koruyucu splintlerle izlendi. Tüm hastalar Boyd sınıflamasına göre(4) VI. grupta idiler (sklerotik tip). Üç hasta nörofibromatozis idi. Bir hastada ayrıca Hemofili A vardı.

**Teknik:** Psödoartrotik dokular ve tutulmuş kemik segmentleri, emik uçlarında kanama görülünceye kadar eksize edildi. Kemik uçlarında fibulanın en az 0.5 cm. gömülecek birer kanal hazırlandı. Postoperatif dolaşım monitorizasyonu için fibula ile birlikte üstündeki cilt flebi de alındı. Alınan fibulanın ortalam auzunluğu 6.1cm. (4.5-7.5 cm) idi. Gref resipiyen (alıcı) sahaya tespit edilirken tibiofibuler uçlarda periost ve intramedüller dolaşımın korunmasına dikat edildi. Tespit için vida, K-teli ve serklaj kullanıldı. Üç hastada fibulanın stabil olduğu kararına varılarak herhangi bir internal tespit uygulanmadı. Önceleri 6 hafta uzun bacak alçısı ve sonra 6 hafta yürüme alçısı şeklinde bir uygulamamız vardı(1). Zamanla deneyimimiz arttıkça 3. haftada sonra başlayarak gelişen periostun zamanla kalınlaşması görüldüğünde 3. haftadan sonra yürüme alçısı ve 6. haftadan sonra koruyucu splintler şekline uygulanmaya başlandı.

### Sonuç

Ortalam yedi ay beklenmesine rağmen kaynama gerçekleşmeyen üç hastanın ikisi immobilizasyona uymayıp ilk hafta içinde alçısını kırmış ve üstüne basmıştı. Ayak bileği eklemine çok yakın psödoartrozu bulunan bu üç hastada aşırı angülasyon, intramedüller kanalın yokluğu ve epifize

* Güven Hastanesi, Ankara El Cerrahi Merkezi Uzm. Dr.

yakınlığı nedenleriyle ameliyat sırasında tespitte güçlüklerle karşılaşılmıştı. Bu hastalar ikinci kez ameliyata alınarak distaldeki psödoartroz bölgesi tekrar temizlendi ve sponjiöz kemik greftleme ile intramedüller K-teli tespiti uygulandı. 6. haftada tam kayama sağlandı. Bu üç hasta dışında tam yük verme süresi ortalama 3 ay, bu üç hasta için ise 8 ay idi.

Hastalar ortalama 4 yıl (10 ay - 7 yıl) takip edildi. Bu sürede tekrar kırılma görülmedi. Tüm hastalarda hipertrofik kemik oluşumu vardı. Ameliyat sonrası dönemde üç hastaya düzeltici osteotomi ve üç hastaya da uzatma ameliyatları uygulandı.

## Tartışma

Konjenital tibia psödoartrozunun tedavisinde birçok yöntem kullanılmıştır. Çok sik gelişen yeniden kırık görülme nedeniyle önceleri önerlen çok uzun sürel tesbit yöntemi günümüzde ileri derecedeki psödoartrozlarda pek uygulanmamaktadır. Bazı yazarlarca önerilen erken yaşta amputasyon etkili cerrahi tedavi yöntemlerinin gelişmesi ile gündemini kaybetmiştir. Bypass graft, dual-onlay graft, internal veya eksternal elektrostimülasyon(5), intarmedüller çivileme(3), eksternal fiksatör gibi pek çok cerrahi yöntem tanımlanmıştır. Konvansiyonel yöntemle greftleme ve elktrostimülasyonla elde edilen erken dönemdeki birbirine yakın başarılı sonuçlara rağmen uzun dönemdeki takiplerde tekrar kırılmalar bildirilmiştir. Baker ve ark. intramedüller fiksasyonla tedavi ettiğ ihastalarının 10 yıllık izlemede 17 hastanın 13'sinde başarı bildirmektedir(3). Chacha (1984) ve Townsend aynı taraf fibulayı pediküllü olarak greftleme yöntemini kullanmışlar ancak fiksasyon sorunu ile karşılaşmışlardır. Ayrıca fibulanın da tutulumunda bu yöntem kullanılamamaktadır(8).

Chen ve ark. tarafından ilk kez uygulandığından beri en yüz güldürücü sonuçlar serbest vaskülarize fibular graftl uygulamaları ile bildirilmektedir(6,7).

Serbest vaskülarize fibular greft uyguladığımız konjenital psödoartrozlu 10 olgumuzun hepsinde tam kaynama sağlanmış olup uzun dönemdeki izlemelerinde tekrar kırılmaya rastlanmamıştır.

Bu yöntemin diğerlerine göre avantajları:

1. Daha kısa sürede kaynaması ve tesbit süresinin kısa olması,
2. %100 başarı ile kaynaması,
3. Uzun dönem takiplernde tekrar kırılmanın rastlanmaması.

Dezavantajları:

1. Deneyimli ekipler tarafından uygulanma zorunluluğu ve mikrocerrahi gerektirmesi,
2. Belli bir yaşa kadar bekleme zorunluluğu. Literatürde bir yaş sınırı belirlenmemesine rağmen fibülanın vasküler yapısının anastomoz edilecek çapa ulaşmadığı gözönünde bulundurularak iki yaşının altındaki hastalarda bu ameliyatı önermekteyiz.
3. Ayak bileğine çok yakın bulunan psödoartrozların tespitinde teknik zorluklar.

## Kaynaklar

1. Akıncı, M., Erçetin, Ö. Konjenital kemik psödoartrozlarının serbest fibula transferi ile tedavisi. XIII. Milli Türk Ortopedi ve Travmatoloji Kongre Kitabı s. 1017-1018, THK Basımevi, Ank.

**Tablo 1:** Konjenital psödoartrozlarda serbest vaskülarize fibüler graft uyguladığımız olgular

| Hasta | Yaş | Önceki Amel. | Fibüler Uzunluk | Fibüler Uzunluk | Sonraki Amel. | Takip Süresi |
|---|---|---|---|---|---|---|
| A.A.* | 5 | 3 kez | 6 cm. | 8.5 ay | D.osteotomi / Uzatma | 5 yıl 9 ay |
| S.Ö.** | 5 | - | 6 cm. | 2 ay | Uzatma | 5 yıl 6 ay |
| D.K.* | 2 | - | 4.5 cm. | 8 ay | D. osteotomi | 4 yıl 6 ay |
| M.K. | 20/12 | 1 kez | 6 cm. | 1.5 ay | - | 10 ay |
| A.A.* | 3 | - | 5.5 cm. | 8 ay | D. osteotomi | 6 yıl |
| S.G. | 6 | 5 kez | 7 cm. | 3 ay | Uzatma | 7 yıl |
| A.P. | 5 | - | 6.5 cm. | 4 ay | - | 3 yıl |
| M.S. | 3 | - | 5 cm. | 3 ay | - | 2 yıl |
| U.K. | 22/12 | - | 7.5 cm. | 3 ay | - | 20 ay |
| S.E. | 5 | 3 kez | 7 cm.. | 3 ay | - | 4 yıl |

* Ayak bileğine çok yakın psödoartrozlu hastalar
** Konjenital önkol psödoartrozu


2. Allieu, Y., Gomis, R., Yoshimura, M., Dimeglio, A., Bonnel, F. Congenital pseudoarthtrosis of te forearm-Two cases treated by free vascularized fibular graft. J. hand Surg. 6B(5): 475-481, 1981.
3. Baker, J.K., Cain, T.A., Tullos, H.S. Intramedullary fixation for congenital pseudoarthrosis of the tibia. J. Bone joint Surg. 74 (A): 169-178, 1992.
4. Boyd, H.B. Pathology and natural history of congenital pseudoarthrosis of the tibia. Clin. Orthop. 166: 5-13, 1982.
5. Paterson, D.C., Simoni, R.B. Electrical stimulation in the treatment of congenital pseudoarthrosis of the tibia. J. Bone Joint surg. 67-B(3): 454-462, 1985.
6. Pho, R.W., Levack, B., Satku, K., Patradul, A. ree vascular fibular greaft in the treatment of congenital pseudoarthrosis of the tibial J. Bone Joint Surg. 67-B: 64-69, 1985.
7. Weiland, A.J. , Weiss, A.P.C., Moore, J.R., Tolo, V.T., Vascularized fibular grafts in the treatment of congenital pseudoarthrosis of the tibia. J. Bone Joint Surg. 72-A: 654-662, 1990.
8. Townsend, P.L.G. Vascularized fibular graft using reverse peroneal flow in the treatment of congenital pseudoarthtrosis of the tibia. Br. J. Plastic Surg. 43: 261-265, 1990.

# BÖLÜM - V

## ÇOCUK ORTOPEDİSİ

## KISIM - 16

# ALT EKSTREMİTE KISALIĞI OLAN POLİOMİYELİTLİ HASTALARDA REKURVASYON İLE BİRLİKTE UYGULANAN UZATMA POLİOMİYELİTLİ AMELİYATLARI

Tuğrul BERKEL*, Serdar ÖZYALÇIN**, Taşkın TECİMER"""", Gürsel SAKA****

Poliomiyelitli hastalarda ekstremte eşitsizlik farkının yanında yürümedeki bir diğer problem de dizdeki ekstensör mekanizmanın yetersizliğidir. Özellikle kuadriseps kasının zayıflığının neden olduğu bu durumda, diz bölgesine uygulanan rekurvasyon osteotomileriyle dizin kilitlenmesi mümkündür.

Uzatma ameliyatlarındaki sorunlardan biri de, deformite düzeltilmesi ile uzatmanın aynı seansta yapılıp yapılamayacağıdır. Bu görüşlerin ışığında, kliniğimize Şubat 94 ve Aralık 95 tarihleri arasında başvuran poliomiyelitli ve alt ekstremite kısalığı olan 5 hastanın 4'üne, uzatma ameliyatı sırasında osteotomi bölgesine, dizde kilitlenme sorunu olması nedeniyle, rekurvasyon uyguladık. Bir hastada uzatma sırasında rekurvasyonun kaybı ve bir hastada da distraksiyon bölgesinde, konsalidasyon döeminde kırık oluştu. Hastaların son kontrollerinde ekstremite eşitsizliğinin yanı sıra, yürüme sırasında dizde kilitlenmenin meydana geldiğini gözledik.

Poliomiyelit sekelli hastalarda, alt ekstremitedeki en önemli sorunlarkas güçsüzlüğü ve ekstremite eşitsizliğidir (1,16). Yürüme sırasında kalça, diz ve ayak bileği ağırlık merkezlerinin her iki alt ekstremitede dengeli bir şekilde hareket etmesi ekstremitede eşitsizliğin olmamasına ve stance fazda diz kilitlenmesinin oluşması da, yeterli kuadriseps gücüne bağlıdır(15). Poliomiyelit sekelli hastalarda bu her iki noktada da sorun oluştuğu için hastaların dengeli ve rahat yürümesi zorlaşır. Yürüme sırasında enerji tüketimi artar, çabuk yorulma meydana gelir. Bu nedenlerden dolayı, bu tip hastalarda ekstremitedeki eşitsizliğin giderilmesi ve dizde kiltlenmenin sağlanması önemlidir(15).

Bu amaçla kliniğimizde, yukarıdaki sorunlara sahip poliomiyelit sekelli hastalarda aynı seansta her iki sorun gidermeye yönelik giişimlerde bulunduk. Bu çalışmada, distraksiyon osteogenezisi ve rekravasyon osteomisini uyguladığımız hastalarımızın sounçlarını değerlendirdik.

### Materyal Metod

KEAH 1. Ortopedi ve Travmatoloji Kliniği'nde Şubat 94-Aralık 95 tarihleri

* Kartal Eğitim ve Araş. Hast. 1. Ort. ve Trav. Kliniği Şef Op.Dr., ** Uzm.Dr., *** Baş Asist., **** Asist.

arasında 5 Poliomiyelit sekelli hastanın 4'üne uzatma ameliyat sırasında osteotomi bölgesine rekurvasyon uyguladık. 5. hastanın dizde fleksiyon kontraktürü vardı ve bu hastaya uzatma ameliyatını takiben posterior kapsüler gevşetme yapıldı. Bu hasta çalışmaya alınmadı.

Hastaların biri kadın, üçü erkektir. Yaş ortalaması 23.2'dir. Üç hastada sağ alt ekstremite, bir hastada sol alt ekstremite tutulmuş idi.

Tüm hastalarda en az 4 (%8) ve en çok 9 (%21.7) olmak üzere ortalama 6.5 cm. (%15.8) alt ekstemite eşitsizliği mevcuttu. Femurlar için bu oran en az 3 (%6) ve en çok 5(%128) cm ve ortalama 4.1 cm (%9.9) idi. Tibialarda ise bu oran en az 1 (%2) ve en çok 4 cm (%12.1) olmak üzere ortalama 2.1 cm (%6.1) idi. Tüm femurlara uzatma ameliyatı uygulanırken, bir tibiaya uzatma ameliyatı uygulanmadı.

Osteotomi için femurda distal metafizyel, tibiada ise proksimal metafizyel bölge kullanıldı. 3 hastada femura, bir hastada ise tibiaya rekurvasyon uygulandı. Osteotomiyi takiben 2 hastanı femururan ortofix tipi EF uygulanırken (bu cihazlardan biri özel olarak açı verilmek amacıyla üretilmiştir.), diğer tüm uzatma ameliyat için İlizarov EF'ü kullanıldı. Ameliyat sorası 7 günde 1 mm/gün x 3 kez ritmi il edistraksiyon başlanıldı. İstenilen uzama miktarını takiben konsalidasyon dönemine geçildi. Yeterli kallus gözlendiğinde de sistemler dinamik hale geldi. Elonge segmentte meduller kanalizasyon ve normotrofik kortikal formasyon gözlenildiğinde sistem çivileri ile beraber hasta sedatize edilerek çıkarıldı.

### Komplikasyonlar

Hastalardan birinde konsolidasyon döneminin sonuna doğru hastanın tibiasındaki sistem çıkarılarak 3. seansta ayak bileğine yönelik pantalar artrodez ameliyatı planlandı. Ancak yatan hastada ameliyat sabahı yatağından düşen hastanın tibiasındaki uzatma bölgesinde kırık oluştu. Bunun üzerine GAA pantalar artrodez ameliyatından sonra sirküler alçı uygulandı. Daha sonra herhangi bir kaynama sorunu gelişmedi. Femura uygulanan rekurvasyonlardan birinde, distraksiyon sürecinde rekurvasyon açısından 15 derecelik kayıp oluştu. GAA Kalloklazi ile rekurvasyon tekrar elde edildi. Hastaların hepsinde ameliyat öncesi değerlendirmede diz flail durumda idi. Diz eklem açıklığı ortalama 95 derece ve dizde fleksiyon kontraktürü ortalama 10 derece idi. Ameliyat sonrası dönemde iki hastada eklem hareketlerinde azalma oluştu. Hastalardan ikisi de FTR tedavisine yanıt verdi. Ayrıca iki hastada ciddi ekinovalgus deformitesi nedeniyle ayrı bir seansla pantalar artrodez uygulandı. İki hastada tedaviye yanıt veren pin enfeksiyonu gelişti.

### Sonuçlar

Hastalar en az 14 ay, en çok 32 ay olmak üzere ortalama 26.4 ay izlendiler. Ekstremite eşitsizliği, tüm alt ekstremitede tedavi sonunda en az 1 cm. (%1.8) en çok 1.5 cm. (%4.1) olup ortalama 1.3 cm (%3) olarak değerlendirildi. Bu oran femur ve tibia için ayrı ayrı olarak değerlendirildiğinde, femurlarda en az 0, en çok 1 cm. (%2) olarak ortalama 9.5 cm. (%0.9), tibialarda ise en az 0.5 cm. ve en çok 1.5 cm(%4.1) olarak ortalama 0.9 cm. (%2.1) olarak bulundu. Hastaların iyileşme indeksi 49.3 gündür(3). Tüm hastalarda ortalam rekurvasyon açısı 16 derece idi. Tedavi sonunda tüm hastalar desteksiz, dizlerini kilitleyerek yürüyebiliyorlardı. Ekstremite

eşitsizlik tedavi sonçlarının değerlendirilmesine yönelik literatürde standart bir değerlendirme formu yoktur(5,7,13,16). Biz tüm eşitsizlik tedavilerinde kullanılmaya yönelik, hastanın klinik, radyolojik ve sosyal durumlarını puanlandırma yöntemi ile değerlendiren bir form geliştirerek hastalarımızı sınıflandırdık. Buna göre tüm hastalarımızın sonuçları "İYİ" idi.

## Tartışma

Ekstremite eşitsizliğinin cerrahi tedavisinde uzatma ameliyatları bir asıra yakın süredir uygulanmaktadır(4,11). Ancak birçok yönteme rağmen bugün için halen ortopedinin çok tartışılan sorularından biridir. 1950'li yıllarda İlizarov'un ve 1970'li yıllarda Wagner'in kendi yöntemlerini sunmaları ile gelişen uzatma ameliyatlarında, bugün için seçkin olan yöntemlerden biri de distraksiyon osteogenezisidir(6,18). Fakat kulanılan yöntem ve sistemler bugün için halen bu ameliyatların sorunlarını çok azaltmamıştır. Çivi yolu enfeksiyonu (uzatma ameliyatlarının çok olgulu serilerinde) literatürde en sık rastlanan sorundur. Tjernstorm %84, Minty %63.6 ve Glonen da %21.6 oranda medikal tedaviye yanıt veren çivi yolu enfeksiyonu bildirmişlerdir (5,10,17). Bizim de iki hastamızda medikal tedaviye yanıt veren çivi yolu enfeksiyonu gelişti. Ancak bu yayın hazırlanırken hedeflediğimiz nokta, uzatma ameliyatlarının olağan değerlendirmesinden öte, kombine bir sorun da tek seansta sorunları çözümleyen bir tedavi yöntemini değerlendirmektir. Poliomiyelit sekelli hastalarda, kuadriseps kasının felçli olduğ udurumlarda, dizin kilitlenmesini sağlamak amacıyla rekurvasyon osteomileri uygulanır(1,9). bir de bu hastalarda belirgin bir ekkstremite eşitsizilği söz konusu ise açaba her zaman ikinci bir seansla uzatma ameliyatı uygulanmalı mıdır? Wagner kemik ve kas sorunlarının tamamen düzeltildikten sonra uzatma ameliyatının yapılmasını önerir (16). Yani önce rekurvasyon osteotomisi yapılmalı daha sonra da ikinci bir seansla uzatma ameliyatı uygulanmalıdır. Oysa İlizarov, yumuşak dokuların ve kemik deformitelerinin uzatma ile beraber aynı seansta düzeleceğine inanır(6,16). Geliştirdiği sirkulatuar cihaza verilecek uygun açı ile osteotomi bölgesinin açılandırılması mümkündür. Aynı şekilde kemiğin sagittal düzlemdeki malalignmentinin düzeltilmesine de olanak veren sistemdeki en önemli nokta, sistemin açılanma düzlemi ile rekurvasyon açısının tepe noktası arasındaki uyumun çok iyi hesaplanmasıdır (6,12)

Aksi durumda distraksiyon sürecinde rekurvasyon açısı bozulacaktır. Hastalarımızdan birinde yaşadığımız bu sorun nedeniyle yeniden ameliyat gerekti. Bu tek seanslı ameliyatta sık karşılaşılan ikinci sorunda, diz eklem açıklığının azalmasıdır. Uzatma ameliyatları sırasında eklemlerde kontraktür gelişmesi sık karşılaşılan ve tedavi sonucunu çok etkileyen bir komplikasyondur. Wagner'in eşitsizliği ve deformiteyi ayrı ayrı tedavi etmesinin amacı da "Bacağın fonksiyonları asla kaybetme." ilkesinden kaynaklanmasıdır(16). Glorien dizde fizyoterapi ile düzelen %8.4 oranında hafif kontraktür ve %4.8 oranında cerrahi tedavi gekertiren ciddi kontraktür bildirilmektedir. Stoniski dizde %9.6 hareket kısıtlılığı bildirirken %20'den fazla uygulanan uzatmalarda diz sorunlarının arttığını savunarak, eklem hareketleri ile uzatma miktarı arasındaki ilişkiyi göstermiştir(14). Bonnard %33.3 oranında eklem sorunu yaşarken, Kocaoğlu, uzatma ameliyatları serisinde hiçbir eklem hareket

kısıtlılığı saptamamıştır(2,8). Bizim tüm ekstremite eşitsizliklerine yönelik uyguladığımız uzatma ameliyatlarında ise %28 oranında çeşitli derecelerde diz hareket kısıtlılığı oluştu. Bu çalışmada, iki hastamızda (%50) diz eklem hareketlerinde kısıtlılık oluştu, ancak erken fizyoterapi ile bu sorun düzeltildi.

Sonuç olarak, ekstremite uzatma ameiyatlarının olağan komplikasyonu yanında, kombine olgularda sorun doğal olarak artabilir. Ancak hastanın mümkün olduğunca az sayıda ameliyat beklentisi ve buna bağlı olarak azalacak olan maddi yük düşünüldüğünde, tek seanslı girişimler daha önem kazanmaktadır. Hastaların her yönüle normal bir extremite beklentileri ve buna bağlı doğabilecek hayal kırıklıklarını önlemek amacıyla, hastaya tüm tedavi ve komplikasyonları detaylı olaak anlatılmalıdır. Hatta ameliyat öncesi fotoğraflarının çekilmesini, bu uzun tedavi sonunda, hastalara eski halini hatırlatması açısından faydalı buluyoruz. Sonuçlarımızın iyi olması yanında olgu sayımızın azlığı aşikardır. Fakat bu komplike sorunun tek seaslı operasyonla düzeltilebileceği inancındayız.

## Kaynaklar


1. Beat, W.H.: Limb lenght discrepancy, n Campbell's Operative Orthopaedics, Ed. byCrenshow, A.H., Eight ed., Vol: 3, 2126-2153, Mosby year book, st Luis, Missouri, 1992.
2. Bonnard, C.; Fvard, L.$ Sololgoub, I.; Glorion, B.: Limb Lengthening in children using the Illizarov method, Clin, Orthop., (293): 83-88, 1993.
3. De Bastiani, G.; Aldegheri, R.; Renzi-Brivio, L.; Trivella, G.: Limb Lengthening by Callus Distraction, J. Ped. Orthop., 7: 129-134, 1987.
4. Girgin, O.: Femur Uzatmaları, IX Milli Türk Ortopedi ve Travmatoloji Kongre Kitabı, 7-10, 1985.
5. Glorion, C.; Pouliquen, J.C.; Langlais, J.; Ceolin, J.L.; Kasis, B.: Femoral lengthening using the callotasis metod: Study of teh complications of 70 cases in children and adolecents, J? Ped. Orthop., 16(2): 161-167, 1996.
6. Ilizarov, G.: Transosseous Osteosynthesis, 3-328, Springer-varlac, 1992.
7. Kawamura, B.; Hosono, S.; Tagahashi, T.; Yomo, T.; Kobayashi, Y.; Shibata, N.; Shinoda, L.: Limb lengthening by means of subcutenous osteotomy, JBJS., 50A (5): 851-878, 1968.
8. Kocaoğlu, M.; Yavuzer, Y.; Yazıcıoğlu, Ö.; Tuncay, İ.; Çakmak, M.: Femoral uzatmalarda unilateral dinamik aksiyel fiksatörün yeri, Acta Orthop. Traum. Turc., 29(1): 6-9, 1995.
9. Lök, V.; Çelebi, G.; Sebik, A.: Poliomyelitte tibia recurvasyon osteotomisinin klinik ve biomekanik karşılaştırmalı sonuçları. 8. Milli Türk Ortopedi ve Travmatoloji Kongre Kitabı 278-280, Emel Matbaa. Ankara 1984.
10. Minty, I.; Maffuli, N.; Hughes, T.H.; Shaw, D.G.; Fixen, J.A.: Radiographic features of limb lengthening in childer., ACTA Radiologica, 3556): 555-559, 1994.
11. Moseley, C.F.: Leg Lengthening. The historical perspective, Orthop. Clin. North America, 22 (4): 555-561, 1991.
12. Paley D.; Herzenbirg J.; Tetsworkh K.; McKie J.; Baheve A.: Deformity planing for frontal and sagittal plane corractive osteotomies, The Orthopedic Clinics of the NA, 25(3): 425-465, 1994.
13. Parlar, H.R.: Alt ekstremite uzunluk eşitsizliklerinin tedavisinde distraksiyon ep

fizyolizisi yöntemi ve sonuçları, Uzmanlık tezi, İ.Ü. İstanbul Tıp Fak. Ort. ve Travm. ABD 1988.

14. Stanitski, D.F.; Shahcheraghi, H.; Nicker, D.A.; Amstrong, P.F.: Results of tibial lengthening with the İlizarov technique, J. Ped. Orthop., 16(2): 168-173, 1996.

15. Tachdjian, M.O.: Gait, In Pediatric Orthopedics, Second ed. Vol-1. 5-27, W.B. Saunders Company, Philadelphia, 1990.

16. Tachdjian, M.O.: Limb lenght discrepancy, In Pediatric Orthopedics, Second ed. Vol-4. 2850-3012, W.B. Saunders Company, Philadelphia, 1990.

17. Tjernstorm, B.; Olerud, S.; Rhenberg, L.: Limb lengthening by callus distraction: Complications in 53 case operated 1980-1981, Acta Orthopaedica Scandinavica.

18. Wagner, H.: Operative lengthening of femur, Clin Orthop. (136): 125-142, 1978.

# BÖLÜM - V

## ÇOCUK ORTOPEDİSİ

## KISIM - 17

# AYAK BİLEĞİ DORSOFLEKSİYON KAYIPLARINI TENDON TRANSFERLERİ İLE RESTORASYONU

R.G. USTAOĞLU*, G. TOKER**, H. VURUŞKANER***, S. AZRAK****

Ayak bileğinin aktif dorsofleksiyonu yürümenin swing fazında önem taşır. Bu hareketin yapılamaması hastada stepaj yüüyüşü denilen konforsuz bir yürüyüşe sebep olur.

Aktif ayak bileği dorsofleksiyonunu sağlamak için yapılacak tendon transferlerinin temel ilkeleri Green tarafından ortaya konulmuştur(9).

Tendon transferi uyglanacak hastalar objektif kriterlerle değerlendirilmelidir. Transferden önce varsa deformitelerin düzeltilmesi yapılacak olan trensferin sağlıklı olması açısından önemlidir.

Ameliyat öncesi ve sonrası dönemde uygulanacak olan rehabilitasyon programı ameliyatın başarısı için önemli bir faktördür. Hasta rehabilitasyon programına uyum gösterebilecek kapasiteye, fizyoterapistlerin yeterli deneyime sahip olmaıs gerekmektedir.

### Materyal ve Metod

1984-1993 yılları arasında İzmir Dr. Behçet Uz Çocuk Hastanesi Ortopedi ve Travmatoloji Kliniği'nde motor kuvvet yetersizliği sebebi ile ayak bileğinde aktif dorsofleksiyon zaarfiyeti olan 15 hastanın 16 ayağına tendon transferi uygulanmıştır. Ameliyat sonrası izlenebilen 11 hastanın 12 ayağı bu çalışmanın materyalini oluşturmuştur.

Çalışmaya konu olan hastaların 6'sı erkek, 5'i bayandır. Bu hastaların 10 tanesi poliomyelit sekeli, 1'i de N peroneus kommunis kesisi nedeni ile bu ameliyat yapılmıştır.

Ameliyatlı yaşı ortalama 11.1 yaş (7-17 yaş)dır. Ortalama izleme süresi 4.1 (6,9 yıl)dır.

Çoğunluğu oluşturan poliomiyelit sekeli hastalar kliniğimizin rutin izleme kartları ile takip edilerek ilk başvuru anında çizilen tedavi programları çerçevesinde değerlendirilmişlerdir. Hastalar diğer deformiteleri ile beraber bir bütün olarak ele alınmıştır. Bu deformiteler endikasyonlarına göre düzeltildikten sonra tendon transferi yapılmıştır.

Peroneal tendon kesisi olan bir hasta ise kesiden 4 ay sonra gecikmiş sinir onarımı ile beraber tendon transferi

* Dr. Behçet Uz Hastenesi Şef Yrd., **** Asist.
** Bornova Acil Yard. Trav. Hast. Ortpo. Uzm., *** Kula Devlet Hast. Ort. Uzm.

yapılmıştır. Hastanın ameliyatından yaklaşık 1.5 yıl sonraki EMG'sinde rejenerasyon bulguları saptanmıştır.

Yapılmış olan 12 tendon trensfer iameliyatının 9'unda P. longus tentonu, 3'ünde ise T. posterior tendonu anteriorda medial küneiform kemiğe transfer edilmek sureti ile ayak bileği dorsofleksörü olarak kullanılmışlardır.

Transferlerde; Peronel kas için Barr tekniği kullanılmış, distal güdük Peroneus brevis tendonuna implante edilmiştir. Tibialis posterior tendonu işe interossöz memrandan geçirilerek anteriora transfer edilmiştir.

Hastalar ameliyat öncesi ve sonrası Daniels, Williams ve Wafthinghan tarafından tanıtılmış ola kas kuvveti muayenesi kriterlerine göre ve orjinalinden farklı olarak 0'dan 5'e kadar, normali 5 olmak üzere değerlendirilmişlerdir. Ameliyat öncesi dönemde aktif dorsofleksiyon gücü 5 hastada 0, 5 hastada 1, 3 hastada 2 olarak tesbit edilmiştir. Bu hastalarda transfer edilecek olan kasın gücünün transferden sonra azalacağı hesaba katılarak kas gücünün en az 4 olmasına önem verilmiştir.

Ameliyat öncesi dorsofleksör güç bir hasta dışında 3 ve üzerinde gerçekleşmiştir. 1 hastada gerçekleşen 2 kuvvetinde dorsofleksiyon hastanın ameliyat öncesi dönemdeki 0 olan dorsofleksör gücü nedeni ile bizce yeterli, hasta için ise memnuniyet verici olmuştur. Burada tibialis anterir ameliyat öncesi ve sonrası Dorsofleksör gücü belirlemektedir.

2 hastada uzun süreli izlemede pasif dorsofleksiyonda ortaya çıkan kısıtlılık ve limitasyon sebebi ile erken dönemde elde edilmiş olan dorsofleksör güçte bir miktar azalma ortaya çıkmıştır.

Hastaların rehabilitasyon programına ameliyat öncesi dönemde başlanmaktadır. Bu dönemde özellikle transfer edilecek kası kuvvetlendirmeye yönelik program uygulanmaktadır.

Opersasyon sonrası hastalara transfer edilenkasın en gevşek olduğu pozisyonda 6 hafta alçılı tesbit uygulanmaktadır. Tesbit süresi biter bitmez fizyoterapist denetiminde rehabilitasyon programı başlamaktadır. İlk 3 ay fizyoterapistlerce yürütülen program daha sonra ev programı şeklinde devam ettirilmektedir. Bu arada plantar fleksiyonu engelleyen bot ve gece atelleri ile kontrollü tesbit devam etmektedir. Böylece transfer edilen kasın yeterli güce ulaşması temin edilmeye çalışılmaktadır.

Tüm hastalara nüks riskinin ortadan kalktığına emin olnana kadar, ortalama 6 ay-1 yıllık bir süre bu tedavi devam ettirilmektedir.

**Tartışma**

1882'de ilk kez ortaya atılan tendon transferi ile kas dengesizliğinin düzeltilmesi fikri sonraki yıllarda oldukça fazla rağbet görmüştür. Bir çok ortopedik cerrah da muhtelif yöntemlerle transferler yaparak bunların sonuçlarını bildirmişlerdir(8,10).

Bir kısım cerrahlar Peroneus Longus'u bir kısmı Tibialis Posterior'u bir kısmı parmak ekstansörlerini kullanmışlardır. Bunun yanında aşil tendonunu, parsiyel olarak transfer ederek dorsofleksiyon sağlıyanlar FHL, FDL ve PT'u birlikte kullananlar olmuştur. Ayrıca Bridle girişimindeki gibi dorsofleksiyonu koruma amaçlı yöntemler kullanılmıştır.

Son yıllarda poliomiyelitin azalmasına bağlı olarak bildirilen tendon transferleri spastik hastaları vey atravmatik sinir kesilerinide kullanılmaktadır.

1958'de Caldwell, 1988'de Fernandez-Flazzi, kalkaneal tendonun ayak dorsaline parsiyel transferi ile ilgili olarak yaptıkları yayınlarda %70'leri bulan çok iyi ve iyi sonuçlar bildirmişlerdir(3).

Gunn ve Sanchez, 1961'de Peroneus Komminis sinir kesisine bağlı felçlerde Tibialis Posterior tendonunu ayakbileği dorsofleksörü olarak kullanmışlar ve %90 iyi sonuç bildirmişlerdir(6).

Yine Pinzur ve arkadaşları, 1988'de tramatik sinir kesisi olan 9 hastada kombine anteroposterior tibial tendon transferi yaparak 7 hastada yürümenin swing fazında aktif dorsofleksiyon elde ettiklerini bildirmişlerdir.

1988'de Asirbotham ve arkadaşları poliomiyelit sekelli EHL'u, TA'ya transfer etmişler ancak uzun takipte ortaya çıkan komplikasyonlar sebebi ile EHL'un cuneiforma transferinin daha efektif olacağını belirtmişlerdir(1).

Kliniğimizde ayak bileği dorsofleksörü olarak PL ve TP tendonları kullanılarak yapılmış olan 12 tendon transferi olgusunun sonuçları incelendiğinde 7 hastada (958.3) çok iyi, 4 hastada (%33.3) iyi, ve 1 hastada ((%8.3) yeterli sonuç elde edildiği görülecektir. Tüm hastalarda amaçlandığı gibi yürümenin swing fazına aktif dorsofleksiyon temin edilmiştir.

## Sonuçlar

Ayak bileğinni aktif dorsofleksiyonu yürümenin swing fazı için gereklidir paralitik sebeplerle ortaya çıkan dorsofleksiyon kaybı durumunda uygun endikasyonlarda yapılacak tendon transferleri dinamik balansı sağlamak sureti ile hastalarda konforlu bir yürüyüş sağlamanın yanında ekin deformitesi gelişimini engelleyen bir faktör olarak fonksiyon görür. TP ve PL tendonları kullanılarak yeterli fonksiyonel sonuç elde edilebilir.

## Kaynaklar


1. Asirwatham, R., Watts, H.G., Watts, H.G., Gillies, H.: Extensor halucis longus co-optation to tibialis anterior, a treatment for paralytic drop foot. Foot ankle Jul-Aug., p: 343-6, 1993.
2. Daniels, L. Wathingham, C.: Muscle testing 3rd. Ed., 60 Phil.; WB Saunders Co., 1972.
3. Fernandez-palazzi, F. Medine J.R., Marcano, N.: Transfer of teh half the calcaneal tendon to the dorsum of the foot for paralytic equinus deformity. Int. Orthop. 12(1) 57-9, 1988.
4. Gunn, D.R. and Malesworth, B.D.: The use of tibialis posterior as a dorsoflexsor. JBJS, 39-B p: 674, 1957.
5. Herdem, M., Tuğrul, E., Eskander, M.: Tibialis posterior tendonunun ayak dorsaline transferi, SICOT Bölgesel ve XIV. Milli Türk Ort. ve Travm. Kongresi, Poster, 1995.
6. Lipscomp, P.L., Sanchez, J.J.: Anterior transplantation of the posterior tibial tendon for persisitent plasy of teh Comm. Peroneal nerve. JBJS., Vol: 43-A: 60, 1961.
7. Mc. Call, R.E., Gerdench, H.A., Mc. Chickey, G.M., Ridorn, D.C.: The Bridle procedure a new treatment for equinus and equinovarus deformity in children. J. Ped. Orthop. 11(1): 83-9, 1991.
8. Staub, L.R., Harvey, Jr, J.P., Fuerst, C.E.: A clinical evalutaion of tendon transplantation in the paralytic foot. J.B.J.S. An Vol. 39-A: 1, 1957.
9. Tachdjian M.O.: Pediatrics Orthopedics. V: 3 P: 1910-1971, WB Saunders Co: Philadelphia, 1990.
10. Westin, G.W.: Tendon transfers about the foot, ankle and hip in the paralyzed lower extremity. JBJS, 47-A: 1430, 1965.

# BÖLÜM - VI

## OMUZ VE HUMERUS SORUNLARI

## KISIM - 1

# TİP 3 AKROMİYOKLAVİKÜLER ÇIKIKLARIN MODİFİYE GERGİ BANDI YÖNTEMİYLE TEDAVİSİ VE SONUÇLARI

Mehmet TEZER*, Abdullah GÖĞÜŞ*, Refik ÖZBAL*, Bilal DEMİR**

Akromiyoklaviküler eklem çıkıkları glenohumeral instabilitelerden sonra omuzda en sık görülen instabilite şeklidir. Tedavisi çok eskidenberi üzerinde durulan ve halen de tartışmalı olan bir konudur. Galen'in kendisinde oluşan akromiyoklaviküler eklem çıkığını, Hipokrat'tan öğrendiği şekilde, klavikulayı aşağıya bastıran bir bandajla tedavi ettiği bilinmektedir(10).

Bu eklemde akromiyoklaviküler bağ horizontal, korakoklaviküler bağ ise vartikal stabiliteden sorumludur(9,10). Karşılaştırmalı stres grafilerinde sağlam tarafa oranla korakoklaviküler mesafede %25'den fazla açılma olması, korakoklaviküler bağın da yırtılmış olduğunu gösterir. Tip 3 çıkıkta her iki bağ da yırtılmaktadır.

Tip 1 ve 2 çıkıkların konservatif yöntemle tedavi edilmesi konusunda görüş birliği vardır(9,10). Tip 3 çıkıklarda ise, tedavi şekli günümüzde de tartışma konusu olmaya devam etmektedir. Cerrahi tedaviyi savunanlar kadar konservatif tedviyi önerenler de vardır(1,3,4,5,6,7,8,10,12). Bunun yanısıra cerrahi tedaviyi savununlar arasında cerrahi teknik konusunda da görüş birliği yoktur. Akromiyoklaviküler eklem onarımı veya rekonstrüksiyonu, korakoklaviküler bağ onarımı veya rekonstrüksiyonu, distal klavikula eksizyonu, dinamik kas transferleri gibi cerrahi teknikler önerilmektedir(2,9,10). Biz bu çalışmamızda, tip 3 akromiyoklaviküler çıkıkların cerrahi yöntemle tedavisinde modifiye gergi bandı tekniğini ve sonuçlarımızı sunmayı amaçladık.

### Gereç ve Yöntem

1989-1995 yılları arasında S.B. Şişli Eftal Hastanesi Ortapedi ve Travmataloji Kliniği'nde, tip 3 akromiyoklavikuler eklem çıkıklı 21 olguya açık redüksiyon, modifiye gergi bandı yöntemiyle tespit ve korakoklaviküler bağ onarımı şeklinde cerrahi tedavi yöntemi uygulanmıştır. Omuz travmalı olgularda anamnez, klinik muayene ve omuz ön-arka grafilerine ek olarak, ayakta ve her iki elde 5 kg. ağırlık taşırken her iki omuzun karşılaştırmalı ön-arka grafileri çekilmiş ve akromiyoklaviküler eklemdeki ayrışmayla korakoklaviküler mesafedeki artışlar incelenmiştir.

Olgularımızın 17'si erkek (%80), 4'ü

* S.B. Şişli Eftal Hast. Ortopedi ve Travm. Kliniği, Başasistanı, ** Asis.

bayandır(%207. Ortalam yaş 37 olup en küçüğü 20, en büyüğü 64 yaşındadır. Etyoloji 14 olguda trafik kazası, 4 olguda düşme, 2 olguda yüksekten düşme, 1 olguda da üzerine duvar devrilmesidir? Olguların 11'inde sol (%55), 10'unda sağ taraf (%45) tutulumu mevcuttur. Travma ile ameliyat arasında geçen süre ortalama 5,8 gün olup, 2 ile 24 gün arasında değişmektedir. 7. günden sonra ameliyat edilen 2 olguda gecikme sebebi hayatı tehdit eden ek lezyonlardır.

Ameliyata akromiyoklaviküler eklemi santralize eden longitudinal kesiyle girilerek eklem ve korakoklaviküler bağ ortaya kondu. Akromiyoklaviküler menisküs varsa eksize edildi. Eklem redükte edildikten sonra, akromiyondan klavikulaya doğru iki 2 mm.'lik Kirschner teli gönderildi. Klavikulada açılan deliklerden 1,2 mm.'lik serklaj teli, sekiz şeklinde geçirilerek gergi bandı yöntemiyle tespit sağlandı. Korakoklaviküler bağ da absorbe olmayan sütür materyali ile onarım desteklendi. Ameliyattan sonra 3 hafta süreyle Velpau bandaj uygulandı. Daha sonra rehabilitasyon programına alınan olgularda, aktif ve pasif hareket açıklığı ve kas güçlendirmeye yönelik egzersizlere başlandı. Tespit materyalleri 8-10. haftalar arasında çıkartıldı. İzleme süreleri 6 ay ile 5 yıl arasında değişmekte olup ortalama 15 aydır.

Ameliyat sonrası değerlendirmeleri İmatani skorlama sistemine göre yapılmış olup; ağrı, hareket açıklığı, kuvvet ve eski işine dönüş kriterlerine ek olarak hastaların memnuiyeti ve omuzun normal görünümüde gözönüne alınmıştır. Bu skorlama sistemine göre 18 olgumuzda çok iyi, 2 olgumuzda iyi, 1 olgumuzda yetersiz sonuç elde edilmiştir. 2 olgumuzda radyolojik olarak subluksasyon gözlenmiş ancak fonksiyonel açıdan çok iyi sonuç olarak değerlendirilmiştir. İlk kontrolüne 3 yıl sonra gelen bir olguda serklaj telinin kırılmış olduğu saptanmış, ancak bu olgumuz da çok iyi sonuç olarak değerlendirilmiştir. 7 olguda korakoklaviküler bağda kalsifikasyon tespit edilmiştir. 2 olguda akromiyoklaviküler eklemde radyolojik olarak artroz mevcutken, klinik muayeneleri normal olarak değerlendirilmiş ve ağrı yakınmaları olmamıştır.

## Tartışma

Tip 3 akromiyoklaviküler çıkıkların ne şekilde tedavi edileceği hala tartışılan bir konudur. Cerrahi tedaviyi öneren araştırmacılar kadar konservatif tedaviyi önerenler de vardır(1,3,4,5,8,10,11,12). Bazı araştırmacılar ise hastanın yaşına, işine, beklentilerine göre tedavi protokolünü belirlemeyi önermektedir. Banniser, tüm akut olgularda konservatif tedaviyi önerirken, yalnız genç ve 2 cm.'den fazla ayrılması bulunan olgularda cerrahi tedavi önermektedir(1).

Uygulanan tüm cerrahi yöntemlerin bazı avantaj ve dezavantajları vardır. Konservatif tedaviyle %10-20 yetersiz sonuç bildirmiştir(3,9). Cerrahi tedavide genellikle kullanılan metaryalle ilgili kırılma ve gevşeme gibi sorunlarla karşılaşılmaktadır (9,10). Akromiyoklavikular transfiksasyon uygulanan olguların %33'ünde, korakoklavikular fiksasyon yapılanların %16'sında yetersiz sonuç bildirmiştir. Ayrıca ameliyatın yarattığı travma bağlı kas yaralanması nedeniyle de olguların %33'ünde yeterli redüksiyonun sağlanamadığı saptanmıştır(1).

Bizim uyguladığımız modifiye gergi bandı yönteminin avantajları; uygulama tekniğinin kolay olması, hem vertikal hem

horizontal düzlemde çok stabil bir tespit sağlamasıdır. Olgularımızın hiçbirinde enfeksiyon görülmemiştir.8-10. haftalar içinde çıkartılan ameliyat materyallerinde kırılma, gevşeme gibi komplikasyonlara rastlanmamıştır. Serklaj telinde kırılma sadece ameliyatından 3 yıl sonra ilk kontrolüne gelen bir hastada görülmüştür.

Korakoklaviküler bağda kalsifikasyon 7 olgumuzda (%33) tespit ediliştir. Dias, konservatif tedavi edilmiş olguların 5 yıllık izlemleri sonunda %59 oranıda korakoklaviküler bağ kalsifikasyonu tespit etmiştir (3). Bu olay cerrahi ya da konservatif olarak tedavi edilen olgularda görülebilen bir durumdur ve komplikasyon olarak değil, iyileşme sürecinin bir parçası olarak değerlendirilmektedir(9).

Hellmich ve Sivers, transartiküler implantların %10 oranında artroza yol açtığını bildirmiştir(9). 2 olgumuzda radyooljik olarak mevcut olan bu komplikasyon klinik bir rahatsızlık yaratmamaktaydı.

Imatani ve Larsen 40 yaşın üzerindeki olgularda cerrahi tedavi önermemektedir (5). Ancak biz 64 yaşındaki bir olgumuzda ipsilateral ulna kırığı da bulunması nedeniyle cerrahi tedaviyi tercih ettik ve klinik olarak çok iyi sonuç elde ettik.

Çalışmamızın sonuçlarını literatür ışığı altında değerlendirdiğimizde, günümüzde de halen çok tartışmalı olan tip 3 akromiyoklaviküler çıkıkların tedavisinde cerrahi yöntemin kullanılmasının gerektiğini ve bu konuda modifiye gergi bandı tekniğinin başarılı bir yöntem olduğunu düşünmekteyiz.

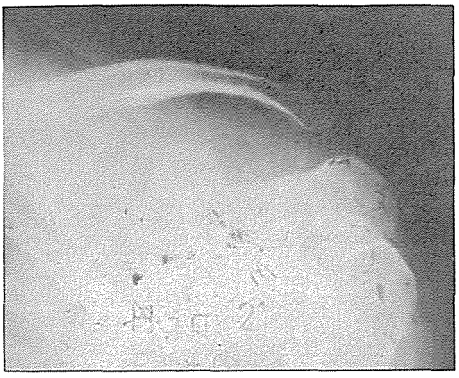

***Şekil 1:*** *Sol akromiyoklaviküler tip 3 çıkıklı olgunun ameliyat öncesi grafisi.*

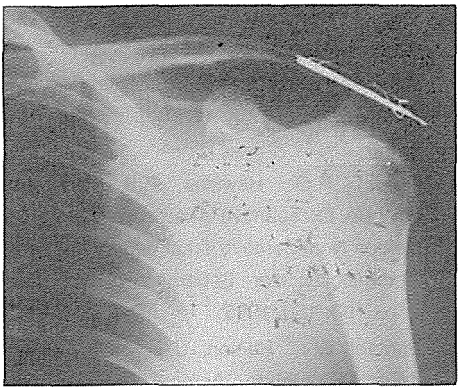

***Şekil 2:*** *Olgunun modifiye gergi bandı yöntemiyle ameliyatı sonrası grafisi.*

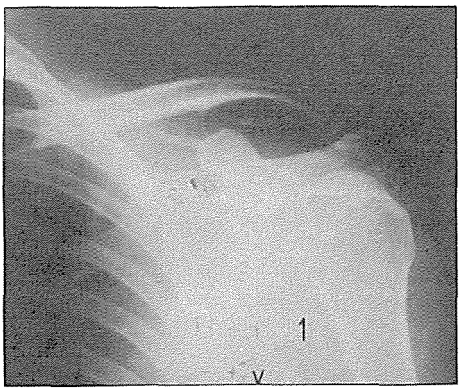

***Şekil 3:*** *Olgunun 1 yıl sonraki kontrol grafisi.*

## Kaynaklar


1. Baniser, G.C., Wallace, W.A., Stableforth, P.G., Hutson, M.A.: The Management of Acute Acromioclavicular Dislocation A Randomised Prospective Controlled Trial. J. Bone Joint Surg., 71-B: 848, 1989.
2. Bulut, G., Yıldız, M., Uçaktürk, H., Yanik, E.: Tip 3 Akromiyoklaviküler Çıkıkların Modifiye Bosworth Yöntemiyle Tedavisi. SICOT Bölgesel ve XIV. Milli Türk Ortopedi ve Travmatoloji Kongre Kitabı, s:130, Bizim Büro BAsımevi, Ankara, 1995.
3. Dias, J?J., Steingold, R.F., Richardson, R.A., Tesfayohannes, B., Gregg, P.J.; The Conservative Treatment of Acromioclavicular Dislocation. Riview After 5 Years. J. Bone Joint Surg., 69-B: 719, 1987.
4. Galpin, R.O., Hawkins, R.S., Grainger, R.W.: A Comparitive Analysis of Operative Versus Nonoperative Treatment of Grade III Acromioclavicular Seperations. Clin. Orthop., 193: 150, 1985.
5. Imatani R.J., Hanlon, J.J., Cady, G.W.: Acute, Complete Acromioclavicular Seperation. J. Bone Joint Surg., 57-A: 328, 1975.
6. Larsen, E., Bjerg-Nielsen, A., Christensen, P.: Conservative or Surgical Treatment of Acromioclavicular Dislocation. A Prospective. Controlled, Randomized Study. J. Bone Joint Surg., 68-A: 552, 1986.
7. Neviaser, R.S.: Injuries to the Clavicle and Acromioclavicular Joint. Orthopedic Clinics of Norh America, 18: 433, 1987.
8. Post, M.: Current Concepts in the Diagnosis and Management of Acromioclavicular Dislocations. Clin. Orthop., 200: 234, 1985.
9. Richards, R.R.: Acromioclavicular Joint Injuries. Instructional Course Lectures, Volume 42: 259, 1993.
10. Rockwood, C.A.Jr., Williams,G.R., Young, D.C.: Rockwood-Green's Fractures in Adults, Third Edition. Lippincott Comp., Philedelphia, 1991.
11. Taft, T.N., Wilson, F.C., Oglesby, J.W.: Dislocation of the Acromioclavicular Joint An End Result Study. J. Bone Joint Surg., 69-A: 1045, 1987.
12. Warren-Smith, C.D., Ward, M.W.: Operation for Acromioclavicular Dislocation. A Review of 29 Cases Treated by One Method. J. Bone Joint Surg., 69-B: 715, 1987.

# BÖLÜM - VI

## OMUZ VE HUMERUS SORUNLARI

## KISIM - 2

# SUBAKROMİAL SIKIŞMA SENDROMU VE ROTATOR KAF YIRTIKLARINDA CERRAHİ TEDAVİ İLKELERİMİZ

Murat BOZKURT*, Esat KITER*, Mehmet ERDURAN*

Subakromial sıkışma sendromu, korokoakromial arkın rotator kaf tendonları üzerine basısı ile oluşan ve fleksiyon, abdüksiyon ve dış rotasyonda ağrı ile karaterize tablo ile kendini gösterir. Rotator kaf yırtığı ve subakromial sıkışma, omuz ağrıları ve hareket kısıtlılığında ensık sebeplerden birisidir. Bu durumda ağrı, omuzun lateraline yayılır. Genellikle 60-120 abdüksiyonda ağrılı ark mevcuttur. İstiharat ağrısı da belirgindir.

1972'de Neer "impingement sendromu" deyimini yaygınlaştırmış ve patoanatomik değişiklikleri tanımlamıştır(1). Bunlara ek olarak, ayrıca 16 omuzda tedavide anterior akromioplasti ve korakoakromial ligament gevşemesi'ni ortaya koymuştur. Neer'e göre bu subakromial sıkışma sendromu 3 klinik evrede incelenir(2). Cerrahi tedavi, konservatif tedaviye cevap vermemiş Evre II ve rotator kaf yırtığının mevcut olduğu Evre III olgularda önerilmektedir. Patoloji rotator kaftaki intrensek değişikliklerle, korakoakromial ligamanın yapışma yerindeki varyasyonlar ve akromioklavvikuler eklemdeki değişiklikler yer almaktadır.

Çalışmamızda, subakromiyal sıkışma sendromu Evre II ve III'de cerrahi tedavimizin uzun dönem sonuçlarını ve bu hastalara yaklaşımımızı değerlendirdik.

### Materyal ve Metod

Mart 1991-Şubat 1996 tarihleri arasında cerahhi tedavi uygulanan 50 hasta değerlendirildi. Hastaların tanısı fizik muayene, konvansiyonel grafiler ve artroMRG ile konulup evrelendirilmiştir. Hastaların tümü tedavi öncesi Constant omuz değerlendirme skoru ile değerlendirildi. Hastaların 38'i kadın, 12'si erkek olup, ortalama yaş 54.96 (24-71 yaş) idi. Ameliyat öncesi ortalama Costant skoru tüm hastalarda 38.76 (12-69) olarak bulundu. Hastaların 12'sinde Evre II impingement (sıkışma) varken 26 hastada 1 cm'den büyük rotator kaf yırtığı, 12 hastada ise 1 cm'den daha küçük rotator kaf yırtığı vardı. Hastalar ayrı ayrı değerlendirildiğide, evre II sıkışma olan grupta ortalama Constant skoru 40.22 (30-69) iken, 1 cm'den daha küçük rotator kaf yırtığı olan grupta 45.34 (34-68) ve 1 cm'den daha büyük rotator kaf yırtı olan hastalarda 36.89 (12-40) idi.

* Dokuz Eylül Üniversitesi Tıp Fakültesi Ortopedi ve Travmatoloji ABD.

Hastaların cerrahi tedavisinde Neer'in tanımladığı akromioplastiye, rotator kaf yırtığı olan olgularda debridman ve rotator kaf onarımı da eklendi (Resim 1,2,3).

Hastalar ortalama 39.63 (11-70) ay izlenmelerinde ortalama Constant skorunun 78.83 (24-100)'e yükseldiği saptanırken, Evre II sıkışma olan grupta ameliyat sonrası Constant skoru 91.2 (78-100), 1 cm'den küçük olan rotator kaf yırtıklarında 83.67 (68-100) ve cm'den büyük rotator kaf yırtıklarında ise 72.98(34-100) idi. 2 hastada Sudeck atrofisi ve 1 hastada yüzeyel enfeksiyon gelişmesi nedenile kötü sonuç alındı. Bunun dışındaki tüm hastalar uzun dönem takipte yapılan işlemden memnun idi.

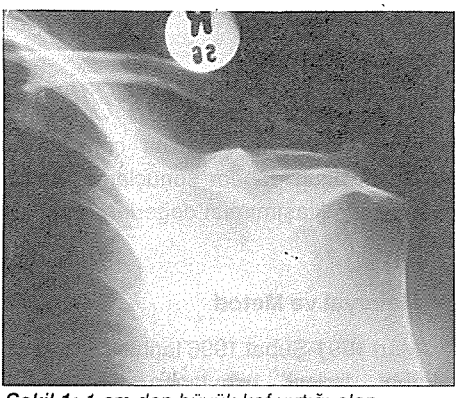

*Şekil 1: 1 cm.den büyük kaf yırtığı olan hastanın ameliyat öncesi AP x-Ray'i.*

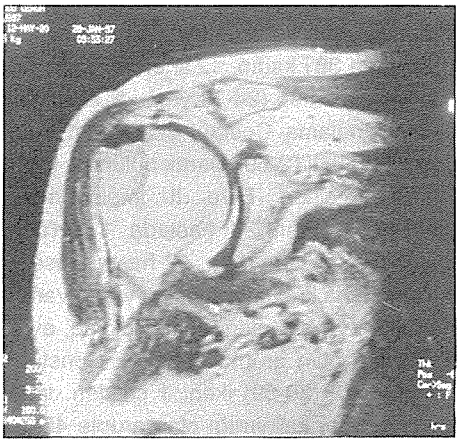

*Şekil 2: Hastanın ameliyat öncesi Artro-MRG'de 1 cm.'den büyük yırtığının ve humerus başının buna bağlı proksimale migrasyonunun gözlenmesi.*

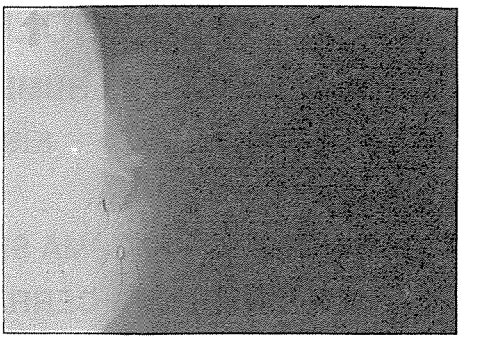

*Şekil 3: Aynı hastanın ameliyat sonrası Ap x-Ray'i*

## Tartışma

Rotator kaftaki değişiklikler yetişkin yaş grubunda görülmektedir, fakat subakromial sıkışma sendromu 50 yaşın üzerinde karşımıza çıkar ve daha ileri evrede rotator kaf yırtıkları oluşur. Akromionun şekli bu sıkışmadan sorumlu tutulmuş, daha sonra Edelson yaptığı kadavra çalışmasında değişikliklein genç yaş grubunda patolojiye neden olduğunu vurgulamıştır(8). Buna karşılık Nicholson ve ark. tüm yaş gruplarında çengel şeklinde akromionun saptanabileceğini ve anterior spurun ise korakoakromial ligamanın yapışma yerinde kaynaklandığını belirtmiştir(9). Bizim çalışma grubumuzdaki hastalardaki gözlemimiz ise spur formasyonunun yaşa bağlı meydana geldiği, daha genç yaş grubunda

ise korakoaktromial ligamanın patolojide major faktör olduğu yönünde olur.

Subakromial sıkışma sendromunda ve rotator kaf yırtıklarında cerrahi tedavinin amacı sendroma sebep olan yapıların eksizyonu ve rotator kafın dekompresyonu ile birlikte, hasarlanmış rotator kafın fonksiyonel bütünlüğünün restorasyonudur.

Bu konuda 1972'de Neer, komplet yırtık olmaksızın 16 olguda yeteril sonuçlar yayınlamıştır(1). Haeri ve arkadaşları 1982 'de 21 hastanın 19'unda başarılı sonuç aldıklarını bildirmişlerdir('5). Björkenheim ve arkadaşları açık akromioplasti sonrası %73 tatminkar sonuç bildirmiştir(3). Post ve Cohen'in serilerinde ise 72 hastada ortalama 23 aylık (en az 5 ay) izlemede %89 iyileşme saptanmıştır. Bu çalışmada akromion ve rotator kaftaki dejeneratif değişikliklerle, ameiyat sonrası sonuçlar arasında belirgin bir ilişki saptanamamıştır(6). Bigliani ve arkadaşları ise 40 yaşından genç hastalarda açık akromioplasti sonrası tatminkar sonuçlar bildirmiştir(4). Hawkins ve arkadaşları ise tam yırtığı olmayan açık akromioplasti yapılan 108 hastada en az 2.5 senelik izlemede %87 hastada başarılı sonuç almışlardır(7). Bizim çalışmamızda ise masif rotator kaf yırtıklı hastaların sonuçları 1 cm.'den az yırtığı olan hastaların fonksiyonel sonuçlarından daha kötü olarak saptanmıştır.

Rotator kaf onarımında çok çeşitli teknikler ortaya atılmıştır. Artroskopik onarım yöntemleri de günümüzde popülarize olmuştur ve artroskopik akromioplasti Evre II sıkışma sendromlarında yaygın olarak kullanılmakta olup başırılı sonuçlar bildirmiştir. Ancak 1 cm. üzerindeki yırtıklarda ve masif kaf onarımında akromioplasti ve rotator kafın bütünlüğünün oluşturulması ideal bir tedavi yöntemi olarak görülmektedir. Bizim serimizde de rotator kafın masif yırtıklarında yaptığımız açık cerrahi tedaviden tatminkar sonuçlar elde ettik. Masif kaf yırtıklarında rotator kafın bütünlüğünün oluşturulmaya çalışılması ameliyat sonrası fonksiyonel sonuçları da iyi yönde etkilemektedir.

Melion ve ark., yaptıkları çalışmada masif kaf yırtıklarında debridman ve akromioplasti yapılan grupla, rotator kafı onarım yapılan grup arasında fonksiyonel değerlendirme olarak uzun dönem sonuçlarında belirgin farklılık saptanmıştır ve onarım yapılan grubun sonuçları çok daha iyidir(10).

Özet olarak, Evre II ve III sıkışmada açık cerrahi tedavi sonuçta efektif ve güvenli olarak görülmektedir. Buunla birlikte hasta seçimi zorunludur ve cerrahi seçimi dikkat gerektirir. Konservatif tedaviye cevap vermemiş hastalarda cerrahi tedavi önerilmektedir. Rotator kafın bütünlüğünün oluşturulması fonksiyonel yönden de başarıyı artırmaktadır.

## Kaynaklar


1. Neer CS. Anterior acromioplasty for the chronic impingement syndrome in the shoulder. J Bone Joint Surg. (Am) 1972, 54A, 41-50.
2. Neer CS. Impingement lesions. Clin Othop 1983, 173: 70-7.
3. Bjorkeinheim JM, Paavolainen P., Ahovuo J. Subacromial impingement decompressed wit acromial arthroplasty. Clin Orthop 1990, 252: 150-5.
4. Bigliani LU, D'Allessandron, Duralde XA, Mc liveen Sj., Anterior acromioplasty for subacromial impingement in patients younger than 40 years of age. Clin Orthop 199, 246: 111-6.

5. Ha'eri GB, Wiley Am. Shoulder impingement syndrome: Result of operative release. Clin Orthop 1982, 168: 128-32.
6. Kohen J, Post M., Impingement syndrome. A review of late stge II and early stage III lesions. Clin Orthop, 1986, 207, 126-32.
7. Hawkins RJ, Brock RM. Acromioplasty for impingement with an intact rotator cuff. J Bone Joint Surg (Br) 1988, 70B, 795-7.
8. Edelson JG. The hooked acromion revisited. J Bone Joint Surg (br) 1995, 77B, 284-7.
9. Nicholson GP, Goodman A, Flatlow EL, Bigliani LU. J Shoulder and Elbow Surg 1996; 5: 1-11.
10. Melillo AS- Savboie FH, Field LD. Massive rotator cuff tears: Debridment versus repair. The Orthop Clinics of North America, Vol. 28, No.1, 1997.

# BÖLÜM - VI

## OMUZ VE HUMERUS SORUNLARI

## KISIM - 3

# AMBRI SENDROMUNDA KLİNİK DEĞERLENDİRME

Osman GÜVEN*, Murat BEZER*, Cengiz ÇABUKOĞLU*

1988 - 1996 yılları arasında kliniğimize multidireksiyonel instabilite (AMBRI) tanısı ile başvuran 13 hasta gözden geçirildi. Hastaların yaşları 17-42 arasında değişmekte idi.

Hastalardan 13'ü konservatif tedavi ile iyileşmişti. Konservatif tedaviye cevap vermeyen 6 hastaya ise cerrahi tedavi uygulandı.

AMBRI tanısı konulan tüm hastalara önce rehabilitasyon programı uygulandı. Bu program fakültemiz Fizik Tedavi ve Rehabilitasyon Ana Bilim Dalı tarafından geliştirildi.

Konservatif tedaviye cevap vermeyen 6 hastaya Neer ve Foster tarafından tanımlanan kapsüler kaydırma ameliyatı uygulandı.

Bu hastalara ameliyat sonrası Rehabilitasyon uygulandı. Hastalara ortalama 2 ay izlendi. Hastalar ameliyat öncesi ve sonrası dönemde Constant omuz skorlaması ile tedavi edildi ve konservatif grupla kaşılaştırıldı.

Ameliyat edilen hastaların ameliyat öncesi Constanat skorları 62-75 (ort. 69) ameliyat sonrası ise 73-100 (ort.88) idi. Sonuç olarak hastaların bu tedaviden yararlandığı düşünüldü.

### Giriş

Omuz eklemi tüm eklemler içerisinde en fazla hareket yeteneğine sahip olan eklemdir. Kemik yapıların eklem stabilitesini sağlamada paylarına düşen görev minimal düzeydedir. Eklem stabilitesi eklemi çevreleyen yumaşak dokular tarafından sağlanmaktadır. Yumuşak dokuların stabiliteye katkısı hem ligament ve tendonların statik hem de kas kontraksiyonları ile doğan dinamik açıdan olur.

Multidireksiyonel instabilitenin patolojisinde önden arkaya uzanan geniş bir poş olması ve bu poşun atravmatik bir şekilde gelişmesidir. Bankart lezyonu ile birlikte multidireksiyonel instabilitenin de olması mümkündür. Her ne kadar omuzda muhtelif resesler olsa da multidireksiyonel laksitenin potogenezinde tekrarlayan bir biçimde travma olması yatar. Omuzun stabilitesinin sağlanmasında kapsül ile birlikte yoğunlaşmış bir takım ligamentler rol alır,

*

önde bu ligamentler superior glenohumeral ligament (SGHL), orta glenohumeral ligament (MGHL) ve inferior glenohumeral ligament kompleks (IGHLC) varken arkada ise IGHLC'nin posterior bundle'ı görev yapar. Bu ligamentler ilgili yönlerde humerus başının glenoid üzernde translasyonunu önler. Omuz stabilitesinde önemli noktalardan bir tanesi de rotator aralıktır. Rotator aralık subskapularisin üst sınırı ile supraspinatus arasında kalan bölgeye verilen isimdir. Rotator aralık'ın omuz addüksiyonunda iken inferior stabiliteye katkısı olduğu gösterilmiştir. Bunun dışında glenohumeral eklem sıvısı, labrum yapısı, rotator kaf tendonları ve sekonder kas grupları eklem stabilitesine katkıda bulunur.

## Gereç ve Yöntem

1988 - 1996 yılları arasında kliniğimize multidireksiyonel instabilite (AMBRI) tnısı ile başvuran 19 hasta gözden geçirildi. Hastaların yaşları 17-42 (ort. 27) arasıda değişmekte idi.

Hastalaradn 13'ü konservatif tedavi ile iyileşti. Konservatif tedaviye cevap vermeye 6 hastaya ise cerrahi tedavi uygulandı.

Kliniğimizde AMBRI tanısı konulan tüm hastalara önce, Fiziksel Tedavi ve Rehabilitasyon kliniğince geliştirilen rehabilitasyon programı uygulandı.

Konservatif tedaviye cevap vermyen 6 hastaya Neer ve Foster'in tanımladığı anterior yaklaşımla uygulanan kapsüler kaydırma ameliyatı uygulandı Tüm hastalara ameliyat sonrası dönmde 3 hafta immobilizasyonu takiben rehabilitasyon programı uygulandı.

Hastalar ortalama 22 ay izlendi. Hastalar ameliyat öncesi ve sonrası dönemde modifiye edilmiş, yenileştirilmiş Constant skorlama sistemine göre değerlendirildi.

Ameliyat öncesi Coınstant skorlama sistemi 62-75 (ort. 69), ameliyat sonrası skorları ise 73-100 (ort. 88) olarak tespit edildi.

Sonuç olarak kapsüler kaydırma ameliyatının sonuçları başarılı bulundu.

## Tartışma

Yön ve derecesine göre 3 farklı multidireksiyonel instabilite tanımlanabilir. Tip I'de global instabilite vardır ve her üç yöne de dislokasyon vardır. Tip II'de anterior ve posterior dislokasyona ek olarak hafif posteroinferior subluksasyon vardır. Posteior ve inferior dislokasyon ile hafif anteroinferior laksite olan olgular ise Tip III'ü oluşturur. Warre'in son zamanlarda tarif ettiği IV. Daha ender görülen tipte ise hastalarda inferior translasyon olmadan, dislokasyon sınırına kadar anormal anterior ve posterior translasyon vardır.

Hastalar omuzlarında gevşeklik hisseder ve başüstü kontakt sporlarda belirtilen artış gösterir. Ağrı çok sık görülmez ancak akut olaylarda veya başüstü ağırlık taşındığı zaman görülebilir. Bazen tutulan tarafta parestezi görülebilir. Bu tür hastaların şikayetleri genellikle bilateraldir.

Fizik muayene hem ayakta hem de yatarak gerçekleştirilir. Her yöne çekmece testleri yapılır ve 1 + ila 3+ orasında derecelendirilir. Sulkus sign'ın varlığı multidireksiyonel instabilite tanısında önemli bir yer tutar. Multidireksiyonel instabilite tanısı koyabilmek için mutlaka inferior instabilitenin de olması gereklidir. Apprehension testleri hastada korku uyandırıp refleks kas kontraksiyonu oluşturmaya dayalı testlerdir. Diğer eklemlerde li-

gamentöz laksite olup olmadığına bakmak gereklidir.

Multidireksiyonal instabilitenin konservatif tedavi ve rehabilitasyonunda amaç stabiliteyi sağlayan sekonder mekanizmaları güçlendirmektir? Eğer cerrahi planlandıysa cerrah mutlaka doğru patolojiyi tanımlamalı ve ona göre yapmalıdır. Unidirectional anterior instabiliteler için standart girişimler eğer multidirectional instabilite varsa mutlaka başarısız olacaktır ve hatta şikayetleri arttıracaktır. Normal amaç, maksimum fonksiyonu sağlarken normal kapsüler anatomiyi yerleştirmektedir.

Klinik çalışmalarımız sonucu bulgularımızın literatürle uyumlu olduğunu gördük. 19 Hastamızın 13'ü (%68) konservatif olarak, rehabilitasyonla iyileşmiştir. 6 Hasta (%22) cerrahi gerektirmiştir. Yapılan kapsüler kaydırma ameliyatı sonucu tüm hastalarda instabilite bulguları ortadan kalkmıştır.

# BÖLÜM - VI

## OMUZ VE HUMERUS SORUNLARI

## KISIM - 4

# ROTATOR KAF LEZYONLARINDA MRG VE AÇIK CERRAHİ BULGULARININ KARŞILAŞTIRILMASI

Selçuk BÖLÜKBAŞI*, E. Turgut TALI**, Volkan B. GÜZEL***, Tülay KESKİN****

Omuz ağrısının en sık nedenlerinden bir tanesi rotator kaf tendinit ve yırtıklarıdır. Rotator kaf yırtıklarının %95'i omuz sıkışma sendromu sonucunda oluşmaktadır. Travmatik, rotator aralık yırtıkları ve akut glenohumeral dislokasyonlar sonucunda oluşan yırtıklar %5 oranındadır(1).

Magnetik rezonans görüntüleme (MRG) tekniğinin üstün yumuşak doku kontrastı, iyonizan radyasyon kullanmaması, noninvaziv olması, farklı planlarda kinematik ve dinamik inceleme yapabilmesi gibi avantajları vardır. Yapılan çalışmalarda bildirilen yüksek doğruluk değeri nedeni ile rotator kaf yırtık ve tendinitlerinin tanısında primer tanı yöntemi olabileceği ümidi vermektedir(2,3,5).

Bu çalışmada, MRG'nin rotator kaf tendinit ve yırtıklarındaki sensivite, spesifite ve doğruluk değeri cerrahi sonuçları ile karşılaştırıldı. Radyologlararası değerlendirme farkı istatiksel açıdan değerlendirilmiştir.

### Gereç ve Yöntem

Omuz ağrısı şikayeti ile başvuran ve rotator kaf lezyonu düşünülen 28 bayan, 21 erkek olmak üzere 23-67 yaşları arasındaki (median 37) toplam 49 hastaya öncelikle omuz MRG incelemesi yapılmış, ardından hastaların tümüne açık cerrahi girişim uygulanmıştır.

MRG incelemeleri 0.5 tesla'lık süperiletken MGR Max ve Vectra cihazları (GE, Milwaukee, Wisconsin, ABD) ile yüzey sargısı kullanılarak yapıldı.

Görüntüler, olgular hakkında herhangi bir bilgi sahibi olmayan iki radyolog tarafından birbirinden bağımsız olarak yorumlandı. Açık cerrahi bulguları ile her iki radyoloğun sonuçları karşılaştırıldı. MRG değerlendirilmesinin sensitive, spesifite ve doğruluk değeri hesaplandı. Radyologlar arası değerlendirme farkı hesaplandı.

Çalışmaya dahil edilen tüm hastalara açık anterior akromiyoplasti, subakromiyal dekompresyon ve rotator kaf yırtık ise onarım uygulandı.

### Sonuçlar

Cerrahi tedavi uygulanan 28 olguda (%57) supraspinatus tendonunda de-

* Gazi Üniv. Tıp Fak. ABD. Doç., ** Rad. ABD, Doç., *** Araş Gör., **** Betamor Gör. Merk. Uzm.

jenarasyon, 17 olguda (%35) ise yırtık saptandı. Yırtıklardan 10 tanesinin (%59) parsiyel, 7'sinin (%41) tam olduğu izlendi. Dört olguda rotator kaf normal olarak değerlendirildi. Normal olan olguların ikisi, birer radyolog tarafından tendinit (%50), bir tanesi ise periferik yırtık olarak değerlendirildi.

MRG ile tendinit tanısında Radyolog A %63 sensitive, %86 spesifite ve %86.5 doğruluk değeri; Radyolog B %83 sensitivite, %66 spesifite ve %91.5 doğruluk değerine ulaşmıştır.

Cerrahi sırasında rotator kaf yırtığı saptanan olgularda ise Radyolog A %74 sensitivite, %65 spesifite ve %68.5 doğruluk değeri elde ederken, Radyolog B, %78 sensitivite, %85 spesifite ve %68.5 doğruluk değerine ulaşmıştır.

Radyologlar arası değerlendirme farkının istatistiksel olarak tendiniler için önemli, yırtıklar için ise önemli olmadığı tespit edildi.

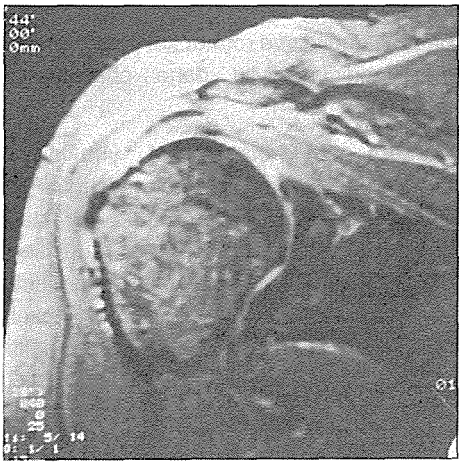

*MRG'de rotator kafta tam kat yırtık.*



*Açık cerrahide rotator kafta tam kat yırtık.*

## Tartışma

Omuz ekleminde ağrı çeşitli etiyolojik faktörlerin neden olduğu sık karşılaşılan bir belirtidir. Etiyolojik nedenlerin klinik olarak ayırıcı tanısı sıklıkla imkansızdır. Yanlış veya geckmiş tanı patolojik olayın ilerlemesine, eklem hareketlerinin kaybına ve dejeneratif eklem hastalağına neden olmaktadır. MRG'yle beraber omuz patolojilerinin tanısal değerlendirilmesinde belirgin gelişme kaydedilmiştir(2,5,9).

Rotator kaf potolojilerinin tanısında MRG tekniği önemli bir yöntemdir. Artrografi ile karşılaştırıldığında non-invazivdir, intraartiküler ve kemik dokunun yanısıra bursal, yumuşak doku ve kemik iligini değerlendirir. Ultrasonografi ile

karşılaştırıldığında test eden kişiye bağımlı değildir ve rotator kaf patolojilerinin değerlendirilmesinde daha objektif kriterlere sahiptir(4).

Tam kat rotator kaf yırtıklarının tanısında doğruluğunu göstermiştir(3,7,8). Şiddetli tendinit, parsiyel yırtık, küçüktam kat yırtıkların ayırıcı tanısı zordur. Tendonlarda yırtık öncesi oluşan inflamatuar değişikliklerin gösterilebildiği tek teknik MRG'dir. Ancak daha objektif değerlendirme kriterleri geliştirilmelidir (2,4).

Rotator kaf patolojilerinin tedavilerinin planlanmasında etkili olan birçok faktör vardır: Yırtığın varlığı ve boyutu, sıkışmaya neden olan hezyon, beklenen omuz fonksiyon düzeyi, ağrının şiddeti ve cerrahın tekniği. Tüm rotator kaf patolojilerinin tanısında MRG tekniği kapsamlı bilgi sağlamaktadır. Hasta temelinde, uygun tedavi planının seçilmesini kolaylaştırmaktadır.

## Kaynaklar


1. Neer II C.S.: Shoulder Reconstruction. 1st Ed., W.B. Saunders Company, Philadelphia 41-42, 1990.
2. Meyer S.J.F., Dalinka M.K.: Magnetic Resonance Imaging of the Shoulder. Orthop Clin North Am, 21 (3): 497-513, 1990.
3. Evancho A.M., Stiles R.G. Fajman W.A.: MR Imaging Diagnosis of Rotator Cuff Tears. AJR, 151: 751-754, 1988.
4. Hodler J., Kurşunoğlu-Brahme S., Synder S.J., Resnick D.: Rotator Cuff Disease: assessment with MR arthrography versus Standard MR Imaging in 36 Patients with Arthoscopic Confirmation. Radiology, 182: 431-436, 1992.
5. Kurşunoğlu-Brahme S., Resnick D.: Magnetic Resonance İmaging of the Shoulder. Radiol Clin North Am, 28 (5): 941-954, 1990.
6. Bölükbaşı S., Atik O.Ş., Şimşek A., Başkan T.: Omuzun Impingment Sendromunun Cerrahi Tedavisinde Klasik ve Modifiye Neer Akromioplastisi Sonuçları. Arthoplasti Artroskopik Cerrahi, 5 (9): 55-57, 1994.
7. Rafii M., Firooznia H., Sherman O., Minkoff J.: Rotator Cuff Lesinons: Signal Patterns at MR Imaging. Radiology, 177: 817-823, 1990.
8. Kaneko K., DeMouy E.H., Brunet M.E.: MR Evaluation of Rotator Cuff Impingement: Correlation with Confirmed Full-Thickness Rotator Cuff Tears. J Comput Assist Tomogr, 18(2): 225-228, 1994.
9. Seeger L.L.: Magnetic Resonance Imaging of the Shoulder. Clin ORthop, 244: 48-59, 1989.
10. Kneeland J.B., Middleton W.D., Carrera G.F., Zeuge R.C.: MR Imaging of the Shoulder: Diagnosis of Rotator Cuff Tears. AJR 149: 333-337, 1987.

# BÖLÜM - VI

## OMUZ VE HUMERUS SORUNLARI

## KISIM - 5

# MASİF ROTATOR KILIF YIRTIKLARININ ONARIMINDA BİSEPS TENDONU KULLANIMI

Osman GÜVEN*, Yakup YILDIRIM**, Murat ÜNSAL**

1992 - 1996 yılları arasında kliniğimize başvuran, masif rotator kılıf yırtığı olan hastalara 3 tip tedavi uygulanmıştır. Bunlar;

1. Artroskopik debridman,
2. Kas - Tendon flebi ile onarım,
3. Kas - Tendon flebi + Biseps brakii tendonu ile güçlendirme ve tamamlama.

Bu çalışmada masif yırtık onarımında Biseps tendonu kullanılan 8 hasta değerlendirildi. Ortalma izleme süresi 30 (10-56) ay bulundu.

Hastaların yaşları 58 - 75 (ort. 67) idi.

Ameliyatda 8 hastada masif yırtığa ilaveten kalınlaşmış ve sağlam Biseps tendonu vardır. Masif yırtık olan rotator kılıf tüm serbestleştirmeye rağmen uc uca getirilemeyince biseps tendonuna tenodez yapıldı. Tüm hastalara aynı zamanda akromiyoplasti uygulandı.

Hastalara ameliyat sonrası dönemde 3 hafta immobilizasyon uygulandı. Sonra kontrollü pasif egzersizlere başlandı. 6 haftadan sonra aktif assitif egzersizlere başlandı.

Ameliyat öncesi Constant skorları 18-35 ortalama (25) idi. Ameliyat sonrası Constant skorlama ise 69-76 ortalama (69,5) idi.

Bu tedavi yöntemi masif yırtıklarda önemli bir alternatif olarak değerlendirildi.

### Giriş

Masif rotator tendon yırtıkları Omuz Cerrahisinin en önemli sorunlarından biri olma özelliğini halen korumaktadır.

Masif yırtıkların tanımında bile herkes tarafından benimsenen bir anlaşma yoktur. Genellikle maksimum çapı 5 cm ve büyükse masif yırtık olarak nitelenir.

Doku kalitesi önemlidir. 5 cm.'den büyük akut masif yırtıklar tendon elastik olduğu için kolayca tamir edilir. Buna karşın daha küçük eski yırtıklar ince, inelastik yırtıklar olduğu için onarılamayabilir.

Goutallier ve Bernageau, tendondaki yağ infiltrasyonu miktarına göre BT değerlendirmesi ile yırtığı klasifikasyon oldukça faydalıdır.

Stage 0 : Normal kas, yağ yoktur.

Stage 1 : Minimal yağ infiltrasyonu

* Marmara Üniversitesi Tıp Fak. Ortopedi ve Travmatoloji ABD. Profesörü, ** Araş. Gör.

Stage 2 : Kasdan daha az yağ infiltrasyonu var.

Stage 3 : Kas ve yağ dokusu hemen hemen eşit.

Stage 4 : Yağ dokusu, kas dokusundan çok

Bilindiği gibi biseps tendonunun uzun başının bir kısmı intraartikülerdir. Biseps oluğundan sonra eklem içine girer ve rotator kılıfın altında yer alır. Bu kısmın dejeneratif tendiniti 2 türlüdür.

a) Hipertrofik Tendinopati. Genellikle sürtünme sonucu olur ve genellikle rotator kılıf yırtığı ile birlikte görülür ve askı kısmında ruptür veya lezyon vardır.

Genellikle geniş ve düzleşmiş tendon görülürse askı "Pulley" sisteminde lezyon vardır ve bisipital oluk açılarak bakılmalıdır.

b) Atrofik tendinit genellikle ruptürle sonuçlanır ve santraldir, askı sistemi bozulmamıştır.

Ruptür genellikle biseps oluğunun girişinde olur.

Masif yırtıkların bir çoğunda "askı" sistemi bozulduğundan biseps tendonu instabilidir ve hipertrofik tendinit oluşur. Tendon kalınlaşmıştır. Tendonun bu durumunu, zaten rotator kılıf defektinin onarımında doku yetersizliği olan masif yırtıklarda yırtığı tamamlayıcı veya destekleyici, kuvvetlendirici olarak kullanmayı planladık.

## Gereç ve Yöntem

Marmara Üniversitesi Ortopedi ve Travmatoloji kliniğine başvuran ve Masif Rotator kılıf yırtığı nedeni ile ameliyat edilen hastalara kliniğimizde 3 tip ameliyat uygulanmıştır.

1. Debridman ve akromiyoplasti
2. Kaydırma yöntemleri ile primer tamir.
3. Kaydırma yöntemlerine ilaveten biseps tendonu kullanımı.

Biz bu çalışmada bu hastalardan sadece 3. grup olan biseps tendonu kullanılarak onarım yapılan hastaları değerlendirmeye aldık.

Bu amaçla 1992-1996 yılları arasında kliniğimizde masif tendon yırtığı tanısı ile yatırılarak Biseps tendonu kullanılarak tendon onarımı yapılan 8 hasta değerlendirildi.

Ortalam izleme süresi 30 (10-56) ay idi. Hastalar ortalama 67 (58-75) yaşında idi.

**Cerrahi Girişim Tekniği:** Klasik akromioplasti kesisi kullanıldı. Bazı olgularda kesi genişletildi. Akromiyoplasti'den sonra rotator kılıf uçları bulunarak tazelendi. Kas ve tendonlarda gerekli serbestleştirme işlemleri yapıldıktan sonra hipertrofik olan biseps tendonu biseps olduğu içinde tenodez amacı ile kemiklerden geçen veya çevre yumuşak dokulara tenodez veya sütüre edildi. Biseps tendonunun eklem içindeki kısmı ortadan kısmen kesilerek yanlara doğru genişletildi. Daha sonra rotator kılıfın uçları biseps tendonuna yaklaştırarak önden ve arkadan tendona dikildi. Rotator kılıfın biseps tendonu üstüne gelen kısımları tendona sütüre edildi. 3 olguda posteriorda bir miktar yırtık olduğundan bölge kapatılamadı, açık bırakıldı. Sütür materyali olarak absorbe olmayan 2 numara etibond kullanıldı.

Ameliyat sonrası en az 3 hafta hafif abdüksiyonda cihaz ile tesbit edildi. Daha sonra rehabilitasyon programına alındı. Hastaların ameliyat öncesi değerlendirilmesinde Constant skorlamasına göre 18-35 (25) arasında idi. Ameliyat sonrası

değerlendirme ise, skorlama 69, 76 (69.5) idi.

## Tartışma

Bugünkü bilgilerimize göre masif yırtıklarda da diğer yırtıklarda olduğu gibi Neer'in tarif ettiği Anterior Akromiyoplasti faydalıdır.

Masif yırtıkların onarım için retrakte olmuş ve nedbeli kılıf dokusunun yeterli mobilizasyonu çok önemlidir.

Rothburn ve Macnab(7) yırtık kenarlarının avasküler olması nedeni ile debride edilmelidir demektedir. Ancak daha yeni bir araştırmada yırtık kenarlarının iyi vaskülarize olduğu görülmüş ve kounmaları gerektiği öne sürülmüştür(8,10).

Literatürde bildiğimiz gibi masif yırtıkları cerrahi sonuçları daha küçük yırtıklara oranla daha kötüdür. Bu konudaki arayış halen sürmektedir.

Masif yırtıkların tedavisinde lokal flep ve uzak flepler, allogreftler ve sentetik materyaller kullanılmıştır. En sık kullanılan yöntemlerden biri Cofield(4) ve Neer'in(5) tarif ettiği Subskapularisin üst kısmının yukarı doğru defeket transpozisyonudur.

Travma veya yırtık oluşumundan sonra geçen süre önemlidir. Kötü sonuçlar genellikle travma ve belirtilerin başlangıcından sonra 6 ay daha fazla süre geçen yırtıklardır(3).

Literatüre bakıldığında, masif ve geniş yırtıkların onarımında biseps tendonunun kullanımı hakkında fazla yoruma rastlanmamaktadır. Bazı yerlerde birer cümle olarak geçmektedir. Örneğin Matsen(4) kitabında bir cümle ile bazı yırtıklarda biseps tendonuna oluğunda tenodez yapıp glenoid yapışma yerinden kesilerek flep olarak kullanılabileceğinden bahsetmişti. Yine Bigliani(1) bir yayınında bir cümle ile 9 olguda Matsen'in değindiği yöntemi kullandığını söylemiştir. Walch, Gerber ve Nove-Josse-rand(6) 1997'de yayınlanan yeni kitaplarında da ile aynı yöntemin gereğinde kullanılabileceğini belirtmişlerdir.

Biseps'in intraartiküler parçasının, Glenoid yapışma yerinden kesilmesinin nedeni muhtemelen supraspinatus veya subskapularisle birlikte hareket etmesini sağlamaktır. Bu düşünce mantık olarak doğrudur, ancak bu şekilde stabilite feda edilmektedir.

Biz kendi uyguladığımız yöntemimizde, bisepsi kol vüct yanında iken, oluğu içinde tenodez uyguladıktan sonra son derece sağlam intraartiküler bir kalıp elde etmekteyiz. Stabilite için çok önemli olan glenoid yapışma yerinden güç almayı düşünmekteyiz. Daha sonra instabilite nedeni ile zaten kalınlaşmış olan tendonu longitüdinal olarak kısmen keserek, yaprak gibi iki yana açmakta ve geniş bir tendon flepi elde etmekteyiz.

Rotator kılıf kasıldığında ortadaki biseps tendonunun esnek bir materyal olarak

**Tablo 1**

| Hasta | Yaş (Ay) | İzleme | Ameliyat öncesi | Ameliyat sonrası |
|---|---|---|---|---|
| 1 | 58 | 56 | 25 | 74 |
| 2 | 65 | 24 | 30 | 76 |
| 3 | 75 | 32 | 21 | 70 |
| 4 | 73 | 21 | 25 | 69 |
| 5 | 60 | 44 | 18 | 57 |
| 6 | 64 | 38 | 24 | 71 |
| 7 | 69 | 10 | 22 | 69 |
| 8 | 73 | 17 | 35 | 70 |

kolaylıkla katlanıp, büzüşebileceğini düşünmekteyiz.

Burada önemli olan teknik özellik tenodez esnasında kolun gövde yanında (Adduksiyonda) tutularak yeterli uzunluk kazanılmasıdır.

8 olgunun oldukça uzun bir süre olan ortalama 30 ay takibinde görülen sonuç hem ağrısız, hem de yeterli hareket genişliği olan bir eklem elde edebilmesinin mümkün olduğunu göstermiştir.

Bizce bu yöntem diğer lokal ve uzak flep kaydırmalarını destekleyici olarak da kullanılabilecek önemli bir yardımcı yöntemdir.

### Kaynaklar


1. Bigliani LM, Cordasco FA, McIlveen SJ, Mussa ES. Operative Repair of Massive Rotator Cuff tears: Long-term results. J. Shoulder Elbow Surg. 1992: 120-130.
2. Cofield RH. Subscapular muscle transposition for repair of chronic rotator cuff tears. Surg Gynecol Obstet. 1982; 154: 667-72.
3. Ellman H, Hanker G, Bear M. Reapir of the rotator cuff: end results study of factors influencing rconstruction. J. Bone Joint Surg (Am) 1986; 68A: 1136-44.
4. Matsen FA, Arntz CT. Rotator cuff tendon failuve. In "The Shoulder" Eds Rockwood CA and Matsen III. FA. Vol. 2 Chapter 16. Philadelphia: W.B. Saunders Co. 1990: 671.
5. Neer CS II. Shoulder reconstruction. Philadelphia: WB Saunders, 1990: 115-20
6. Nove-Josserand L, Gerber C., Walch G, Lesion of the Anterosuperior cuff. In "Complex and Revision problems in Shoulder Surgery". Eds. Warner JJP, Ianotti JP, Gerber C. Philadelphia - New York, Lipincott-Raven Company; 1997: 176.
7. Rathburn JB, Macnab I. The mcrovascular pattern of the rotator cuff. J. Bone Joint Surg (Br) 1970; 52B: 540-53.
8. Swintowsky MF, Ionatti WP, Boulas HS, et al. Intraoperative assesment of rotator cuff vascularity using laser doppler flowmentry. In; Post M, Morey BF, Hawkins RI, eds. Surgery of the shoulder. St Louis: Mosby-Year Book, 1990: 202-12.
9. Uhtoff HK, Sarkar K, Lohr J. Repair in rotator cuff tendons. In: Post M, Morrey BF, Hawkins RJ, eds. Surgery of the shoulder. St Louis: Mosby-Year Book, 1990: 216-9.
10. Walker SW, Couch WH, Boester GA, Sprowl DW. Isokinetic strength of the shoulder after repair of a torn rotator cuff. J Bone Joint Surg 1987; 69: 1041-4.

# BÖLÜM - VI

## OMUZ VE HUMERUS SORUNLARI

## KISIM - 6

# GLENOHUMERAL İNSTABİLİTELERİN CERRAHİ TEDAVİSİNDE YENİ BİR YAKLAŞIM: ANCHOR (KANCA) DİKİŞ TEKNİĞİ

Sercan AKPINAR*, Mehmet DEMİRHAN**, Şenol AKMAN***, Yılmaz AKALIN****

Anterior omuz instabilitesi eski çağlardan beri cerrahların zihnini karıştırmıştır. Bu rahatsızlığı tedavi etmek için 100'den fazla yöntem tanımlanmıştır. Son on yılda, instabilite patomekaniği ile ilgili bilgiler önemli derecede artmıştır. Turkel ve arkadaşları, anterior kapsüler kısıtlayıcıların antoomi ve fonksiyonlarını tanımlanmıştır (13). Bu çalışma, humerus başının anterior translasyonunu önleyen anahtar statik stabilizörün anterior inferior glenohumeral ligament (AIGHL) olduğunu göstermiştir. Ligament yaralanması olmayan labral yırtıklar instabiliteyle sonuçlanmamıştır. Hatta, instabilite, labral yaralanma olmadan AIGHL yırtığıyla oluşabilmektedir. Bu çalışmalar, rekürran, travmatik anterior omuz instabilitesinin AIGHL'ın avülsiyon yırtığı veya gerilip esnemesi sonucu olduğunu göstermektedir. Bundan dolayı, rekonstrüktif teknikler, normal anatomiyi bozmadan, AIGHL'ı restore etmeye yönelik olmalıdır.

Standart açık Bankart onarımı, stabiliteyi, lateral kapsüler flebi, anteror glenoid kenarı onararak restore etmektedir. Medial kapsüler flep ve labrum tamirin üzerine dikilir fakat direk olarak glenoid kenara dikilmez. Rowe ve arkadaşlarının tanımladığı standart Bankart yöntemi teknik olarak zor bir işlemdir(10). Özellikle, onarımı tamamlamak için gerekli olan anteror glenoid kenardaki sütür deliklerinin açılması sorun yaratmaktadır. Bu delikler glenoid kenarının skapular tarafından, subkondral kemikten ve anterior glenoidin eklem yüzünden geçmelidir. İşlemin bu zor basamağı için birçok girişim geliştirilmişir. Bu delikleri yapmak için, çamaşır klipsleri, eğri bizler, açılı driller ve daha yakın zamanda Midas Rex (Mdas Rex, Dallas, TX) kullanılmıştır. Bankart onarımının bu basamağını kolaylaştırmaya yönelik, lateral kapsüler sınır sütürlerini, anterior glenoid kenara kolaylıkla, güvenli bir şekilde fikse eden bir sütür anchor (Mitek, Norwood, MA) dizayn edilmiştir.

Anatomik rekonstrüktif girişimler ilk olarak Perthes ve Bankart tarafından tanımlanmıştır.(8,1). Bu tekniğin uygulamadaki güçlükleri son yıllarda kullanıma giren sütür anchorlar tarafından giderilmiştir.

* İ.Ü. İstanbul Tıp Fak. Ortopedi ve Travm. A.B.D., Araş. Gör., ** Doçent,
*** Ost. Pft Hast. Ortop. Trav. Uzm., **** Prof.

Bizim bu çalışmamızdaki amacımız söz konusu bu sütür anchorların Bankart onarımında kullanılması ve anterior glenohumeral instabilitelerde yapılacak anterior kapsüloligamentöz rekonstrüksiyon çeşitlerini olgu serimiz ışığı altında gözden geçirilmesi ve yeni tekniğin tanıtılmasıdır.

## Gerçek ve Yöntemler

Glenohumeral instabilite tanısı ile 1990-1996 yılları arasında 35 hastaya açık cerrahi işlem uygulanmıştır. Bu çalışmaya izleme süresi en az 24 ay olan 20 hasta dahil edilmiştir. 20 hastanın 16'sının son kontrolleri yapılmış, 4'ü ile telefon ile görüşülmüştür. Hastaların 17'si erkek, 3'ü bayandı. Hastaların ortalama yaşı 24 idi. İlk çıkık yaşı ortalama 22, çıkık sayısı ortalama (3-30) 11.7 idi. 2 hasta basketbol, 6'sı futbol, 1'i sörf yaparken, diğerleride çeşitli düşmeler arasında ilk çıkık episodlarını geçirdiler. 2 hastada travma anamnezi yoktu. Hiçbir olguda gönüllü çıkık anamnezi yoktu. Tüm hastalarda korkutma ve yerine koyma testleri pozitif idi. Anteroinferior instabilitesi olan hastalardan birinde oluk işareti 3+ iken, yedisinde 1+ idi. Açık onarım öncesi 12 hastaya tanısal artroskopi, 8 hastaya MRG, 6 hastaya MRG hemde tanısal artroskopi uygulandı. 18 olguya sütür ankor kullanarak açık Bankart onarımı, 2 olguya inferior kapsüler kaydırma uygulandı. 6 olguya ise Bankart onarımı ile beraber medial tarafta kapsüler kaydırma yapıldı.

Cerrahi Teknik: Anterior kapsülün rutin ekspojuru Rowe ve ark.'nın yöntemini kullanarak uyglanmştır(10). Mamafih, korokoid prosess hiçbir olguda osteotomize edilmemiştir? Gereken olgularda konjoint tenden çentilmiştir. Kapsül açılmış ve glenoidden kapsülolabral ompleks avulsiyonu yönünden incelenmiştir. Avulsiyon olan olgularda, Bankart rekonstrüksiyonu sütür anchor kullanarak uygulanmışır. Sütür anchor kullanılan hastalarda, kemikte kanama yüzeyi oluşturulduktan sonra, eklem yüzeyinin hemen dışında glenoidde defektin büyüklüğüne göre iki veya üç delik açılmıştır.

Delikler eklem kıkırdağının köşesinde veya eklem kıkırdağı köşesinin tam medialine (2 mm) açılmıştır.

Dril delikleri glenoidten uzağa açılandırılmıştır. Sütür anchorlar, dril deliklerine yerleştirici alet ile yerleştirilmiştir. Sütür materyali olarak 1 numara PDS kullanılmıştır. Yerleştirici alet çıkarıldıktan sonra, anchoru oturtmak için sütür el kuvveti ile çekilmiştir. Daha sonra kapsulün glenoid anatomik onarımı yapılmıştır. Bankart lezyonu olmayan vakalarda kapsül lateralden açılmıştır. Lateral kapsüler kaydırma mitek kullanarak yapılmıştır. Inferior recessus plikasyonu geniş aksiller pouchu olan hastalarda rutin olarak uygulanmıştır. Subskapularisin anatomik olarak kapatılmıştır. Ameliyat sonrası olarak hastalara dren alınıncaya kadar Velpeuae bandaj ve daha sonra 6 hafta kol askısı uygulanmıştır. Pandulum, izometrik, duvara tırmanma, pasif asistif egzersizler, 0 derece abdüksiyonda aktif eksternal rotasyon ve pasif internal rotasyon, pasif öne elevasyon egzersizleri ameliyat sonrası 2. günde başlanmış ve tolere edildiği kadar arttırılmıştır. Ameliyat sonrası 6. haftada abdüksiyonda aktif eksternal rotasyon ve dirençli kuvvetlendirici egzersizlere başlanmıştır. Spora dönüş, nonkontakt sporlar için 4. ay, kontakt sporlar için 6. ay olmuştur.

## Sonuçlar

20 hastanın ortalama izleme süreleri 42 aydı (24-72 ay). Hiç bir hastada rekürrens

görülmedi. Olguların ortalama Rowe skoru 92.5'tu (70100).

Rowe skoru 16 olguda çok iyi, 2 olguda iyi, 2 olguda orta bulundu. Radyolojik değerlendirme sırasında GI Mitek kullanılan bir olguda en alttaki ankorun deplase olmuş olduğu görüldü. 20 olgunun 12'sinde GII Mitek, 4'ünde GI Mitek, 4'ünde ise Mitek-süperankor kullanıldı. 16 hastaya 3 adet, 2 hastaya 2 adet mitek kullanıldı.

Tekrarlayan omuz instabilitelerinin tedavisinde birçok teknik tanımlanmıştır. Bristow -Laterjet, Bankart, Putti-platt ve Magnuson-stack teknikleri ençok uygulanan ameliyatlardır. Ancak Bankart onarımı hariç diğer yöntemler non-anatomik tekniklerdir. Bu non-anatomik teknikler omuz biomekaniğini değiştirerek omuz da özellikle dış rotasyonda olmak üzere ileri derecede hareket kısıtlılığına yol açmaktadır.

**Tartışma**

Rekürran anterior omuz instabilitesini tedavi etmek için birçok teknik tanımlanmıştır. Bristow-Letarjet, Bankart, Putti-Platt ve Magnuson-Stack teknikleri ençok uygulanan ameliyatlardır. Ancak Bankart onarımı hariç diğer bütün yöntemler nonanatomik rekonstrüksiyon tekniklerdir.

Bristow girişiminin nüks oranı %8.5-13'tür(11). Bu onarım yöntemindeki diğer sorunlar eksternal rotasyon kısıtlılığı, kas güçsüzlüğü ve ileri derecede glenohumeral artrit gelişmesi ve muskulokutaneous sinir paralizisidir. Putti-Platt onarımında bildirilen rekürrans oranı %0-12.5'tur. Hawkins ve diğerlerinin son yayınlanda bu işlemle tedavi edilen hastalarda geç komplikasyon olarak glenohumeral osteoartrit bildirilmiştir. Magnuson-Stack işleminin fonksiyonel sonuçları tatminkar değildir. Hastalarda genel şikayet ileri derecede eksternal rotasyon kaybıdır. Baş üzeri aktivitelere dönüş kısıtlı olmaktadır.

Anterior omuz instabilitelerinin artroskopik rekonstrüksiyonlarının birçok dezavantajları vardır. Birincisi teknik olarak zordur ve öğrenme eğrisi yavaştır. İkincisi tüm anterior omuz instabilitelerine uygulanamamaktadır. Kapsül fonksiyonel değil, kötü kalitede ve AIGHL belirgin değilse artroskopik rekonstrüksiyonun başarısızlık oranı artmaktadır. Ayrıca profesyonel sporcularda artroskopik rekonstrüksiyon oranı çok yüksektir. Değşiik artroskopik tekniklerde bildirilen nüks oranı %15 ile %33 arasındadır. Fransa'da Walch ve Molle(14) artroskopik rekonstrüksiyonu terk etmişlerdir. Ayrıca artroskopik rekonstrüksiyonlarda ilave ekstraartiküler girişim yapılamamaktadır.

Bigliani ve arkadaşlaranın IGHL özelliklerini araştıran çalışmalarında ligamentin yetmezliğiniden önce anlamlı gerilmenin oluştuğunu buldular(3). Artroskopik rekonstrüksiyon tekniklerinde, varolan kapsüler laksite veya plastik yaralanma tedavi edilememektedir. Bundan dolayı, artroskopik prosedürler yüksek başarısızlık oranıyla sonuçlanmaktadır.

Perthes ve Bankart, rekürran anterior instabilitede glenoid labrumun ayrışmasının önemini bildirmişlerdir(8,1). Moseley ve Overgaard(7) ve Towney(12) AGHL stabilize edici fonksiyonunu tanımlamışlardır. Turkel ve ark. abdüksionda omuzun anahtar statik stabilizörünün AIGHL olduğunu tanımlamışlardır.(13). Bigliani ve ark. yaptıkları biomekanik çalışmada anterior ve posterior bandın ve aksiller pouch'un instabilitede önemli rolü olduğunu ve sadece Bankart lezyonunun instabiliteye yol açmadığını östermişlerdir (3). McGlynn ve Caspari, artroskopik olarak

muayene edilen instabil omuzlarda AIGHL patolojisini daimi bulgu olarak bildirmişlerdir(6).

Bu çalışmalar, rekürran instabiliteye neden olan travmatik anterior glenohumeral eklem dislokasyonlarının, AIGHL avulsiyonuyla, labrum avulsiyonuyla veya değil, veya ligament zayıflamasıyla sonuçlandığını öne sürmektedir. Anterior instabilite tedavisini AIGHL'nı rekonstrükte ederek yapmanın uygun olacağı kanaatindeyiz.

Kapsüloligamentöz patolojinin fiksasyonunda sütür anchor tekniği ekspojuru ve sütürün kemiğe fiksasyonunu ba-

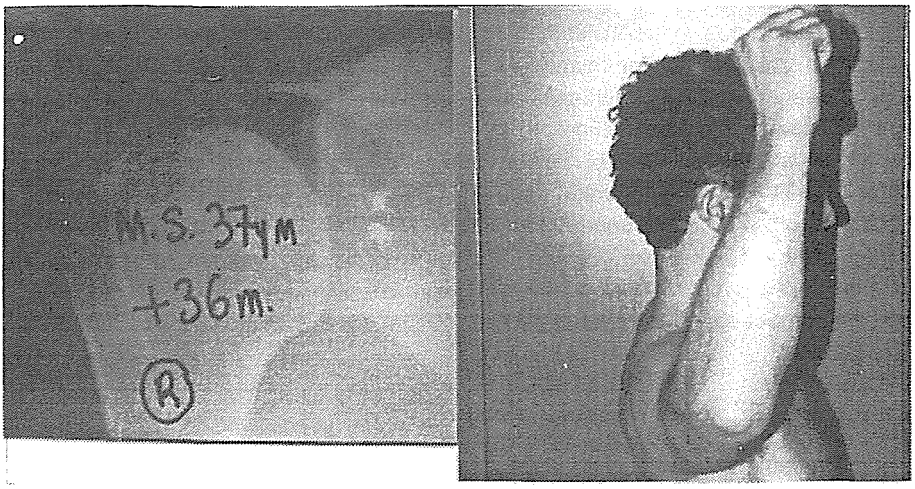


*Ameliyat sonrası 36. ayda röntgen ve abdüksiyon-dış rotasyonu*

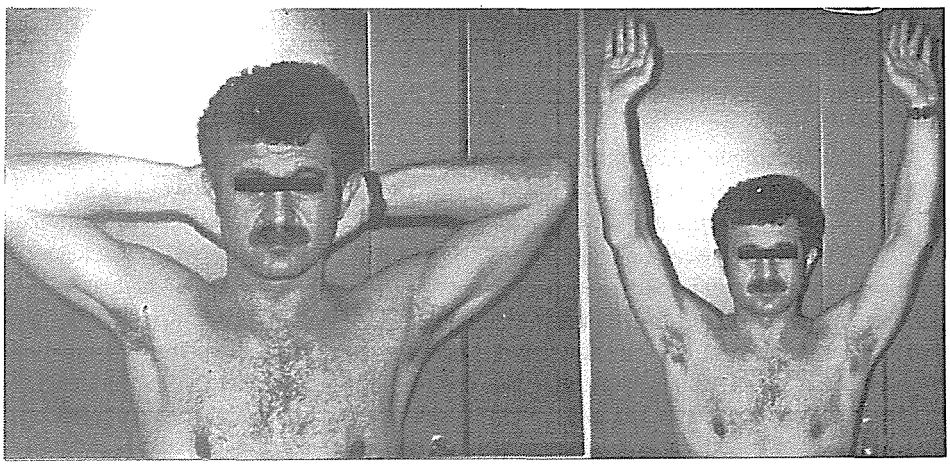

*Abdüksiyon dış rotasyon ve fleksiyon görüntüsü*

sitleştirmektedir. Sütür anchor bir titanium gövde ve bir nitenol (nikel+titanium) yaydan oluşmaktadır. Açık teknik böylece basamaklı bir dril, dril kılavuzu ve sütürlerin ve anchorların doğru yerleştirilmesini sağlayan yerleştirici alet ile basitleştirilmiş olur. Kadavra skapulalarıyla, sütür anchor ile düz sütürün çekme kuvvetlerini karşılaştıran çalışmalar yapılmıştır. 2 numara polyester sütür kullanıldığında sütür anchorun, düz sütüre göre biraz daha zayıf olduğu ortaya çıkmıştır (82.5 N'a karşın 135 N). Bununla beraber, sütür anchor, kapsüler kompleksi anterior glenoid kenara güvenli bir şekilde fikse edebilmek için yeterli kuvvettedir. Yakın zamanlarda, orijinal anchordan daha kuvvetli fiksasyon sağlayan, çift kollu, ikinci jenerasyon sütür anchor geliştirilmiştir. Yeni anchorun 2 numara polyester sütür ile denenmesinde, düz sütür ile hemen hemen kıyaslanabilecek kuvvette olduğu ortaya çıkmıştır (90.1 N'a karşın 98.4 N). Kullanılan anchor çok küçük ölçüde olduğundan ve tamamen kemiğe gönülü olduğndan periartiküler yumuşak dokulara migrasyonu önlenmektedir.

Ayrıca glenohumeral instabilitelerin tedavisinde eklemin normal hareket kabiliyetini kısıtlamadan stabilite sağlanması önemlidir. Sütür anchor tekniği erken harekette izin vermesi açısından avantajlıdır.

Bizim serimizde olguların ameliyat sonrası iyi-çok iyi Rowe skoru sonuçları (% 92), Rowe ve ark. (10) ve Richmond ve ark. (9) nın verileriyle uyumludur.

Arthur Sidney Blundell Bankart'ın 1938'de yayınladığı ikinci yayınında olgu serisi 27 hastadan oluşuyordu(2). Hastaların tümü tam eklem hareketiyle iyileşmiş ve hiç-bir olguda dislokasyon rekürrensi olmamıştı. Bizim serimizdeki 10 dereceyi aşmayan dış rotasyon kısıtlılığı ve hiç bir olguda nüks görülmemiş olması Bankart'ın yayını ile uyumlu bulunmuştur.

Glenohumeral instabilite tedavisinde amaç glenohumeral eklem hareketini kısıtlamadan instabilitenin önlenmesidir. Glenohumeral eklem hareketini kısıtlayarak instabilite tedavisi kabul edilemez. Bu açıdan bakıldığında Bankart girişimi ve gereğinde kapsüler kaydırma en uygun ameliyat yöntemidir. Bu yöntemin yapılmasının arz ettiği cerrahi güçlükler sütür anchor tekniğiyle aşılmaktadır. Kanımızca, bu yöntem gelişen teknolojiyle birlikte glenohumeral instabilite tedavisinde eski bir yönteme yeni bir çığır açmıştır.

## Kaynaklar


1. Bankart ASB: Recurrent or habitual dislocation of the shoulder joint. BMJ 2: 1132-1133, 1923.
2. Bankart ASB: The pathology and the treatment of recurrent dislocation of the shoulder joint. Br J Surg 26% 23-29, 1938.
3. Bigliani L, Pollock R, Roslowsky L, et al: Tensile properties of the inferior glenohumeral ligament. J Ortop Res 10: 187, 1992.
4. Johnson LL: Shoulder arthroscopy in arthroscopic surgery book: Principles and practice. St. Louis. CV Mosby, 1986.
5. Matthews LS, Vetter WL, Oweida SJ, et al: Arthroscopic staple capsulorrhaphy for recurrent anterior shoulder instability, Arthroscopy 4: 106, 1988.
6. McGlynn FJ, Caspari RB: Arthroscopic findings in the subluxing shoulder. Clin Orthop 183: 173-178, 1984.
7. Moseley HF, Overgaard B: The anterior capsular mechanism in recurrent anterior

dislocation of the shoulder. J Bone Joint surg 44 (B): 913, 1962.

8. Perthes G: Ueber operationen bei habitueller schulterluxation. Dtsch Ztsch Chir 85: 199-227, 1906.

9. Richmond CJ, William RD, Fu F, et al: Modification of the Bankart reconstruction with a suture anchor. Am J Sports Med Vol 19, No: 4, 1991.

10. Roje Cr, Patel D, Southmeyd WW: The Bankart procedure: A long term end-result study. J Bone Joint Surg 60 (A): 1-16, 1978.

11. Torg JS, Balduini FC, Bonci C, et al: A modified Bristow-Helfet-May procedure for recurrent dislocations and subluxations of the shoulder: Report of 212 cases. J Bone Joint Surg 904-913, 1987.

12. Townley CO: The capsular mechanism in recurrent dislocation of the shoulder. J Bone Joint Surg 32 (A): 37, 1950.

13. Turkel SJ, Panio MW, Marshal JL, et al: Stabilizing mechanisms preventing anterior dislocation of the glenohumeral joint. J Bone Joint Surg 63 (A): 1208-1217, 1981.

14. Walch G ve Mole D: Kişisel gröşü; 6. Uluslararası Omuz Kongresi, Helsinki, Finlandiya.

# BÖLÜM - VI

## OMUZ VE HUMERUS SORUNLARI

## KISIM - 7

# ANTERİOR VE ÇOK YÖNLÜ OMUZ İNSTABİLİTELERİNDE CERRAHİ TEDAVİ UYGULAMALARIMIZ

Mustafa ÖZKAN*, Önder GÜL*, Murat BOZKURT*, Hakan BOYA*

Glenohumeral instabilitede uygulanan cerrahi tedavi yöntemleri instabilitenin patomekaniğinin anlaşılması ile zaman içinde gelişme göstermiştir(2,3,12). Omuz instabilitesinde patomekaniğin anlaşılmasından sonra glenohumeral instabilite tedavisinde birçok değişiklikler meydana gelmiştir. Cerrahi yöntemlerin başarısını ölçerken bu tekniklerin uzun dönem sonuçlarını değerlendirmek daha objektif bir sonuç vermektedir. Çünkü tekniklerin uzun dönem başarı yüzdesi düşmektedir.

Bankart onarımı ilk olarak 1923 yılında A.S. Blundel bankart tarafından tarif edilmiştir, ancak yaygın olarak kullanım alanı bulamamıştır. Son yıllarda Bankart onarımı instabilitedeki asıl patolojinin düzeltilmesi açısından en çok tercih edilen yöntem olmuştur(4,5,9,10).

Bu çalışmamızdaki amaç, tendon tespit vidası kullanarak Bankart tamiri ve kapsüloplasti yapılan hastalarımızın uzun dönem sonuçlarını bildirmek ve omuz instabilitesi olan hastalara yaklaşımımızı değerlendirmektir.

### Materyal ve Metod

Ocak 1989-Mart 1996 tarihleri arasında polikliniğimize başvuran ve omuz instabilitesi tanısı konulan 23 hastanın 24 omuzuna cerraih tedavi uygulandı. Hastaların 14'ü erkek 9'u bayandı. Ameliyat sırasındaki ortalama yaş 26.73 (18-46) olarak tespit edildi. Hastaların 21'i travmatik omuz instabilitesi nedeniyle, 2 hastanın 3 omuzuna ise çok yönlü omuz instabilitesi nedeniyle cerrahi tedavi uygulandı.

Ameliyat öncesi tüm hastalar, fizik muayene bulguları, artro-manyetik rezonans görüntüleme (Artro-MRI) bulguları ve Constant skorlamasına göre değerlendirildi. Fizik muayenede tüm hastalarda endişe testi pozitif bulundu. Artro-MRG'da 21 travmatik omuz instabilitesi olan hastada anteroinferior labrum defekti izlendi ve bu bulgu daha sonra ameliyat sırasında doğrulandı. Ameliyat öncesi Constant skoru ortalama 71.30 (44-91) olarak değerlendirildi. HAstaların %33.3'ünde Hill sacks lezyonu tespit edildi.

**Cerrahi Teknik:** Hasta şezlong pozisyonunda yatırıldıktan sonra skapula altına bir yastık yerleştirilerek ameliyat olacak omuz yükseltildi. Daha sonra korakoid

* Dokuz Eylül Üniv. Tıp Fak. Ortopedi ve Travmataloji A.B.D.

çıkıntının 2-3 cm. distalinden anterior aksiller çizgiye uzanan anterior kesi yapıldı. Deltopektoral oluktan, deltoid kas ve sefalik ven lateralde pektoral kas medialde kalacak şekilde devam edildi. Subskapularis tendonunun üst 2/3 kısmı kapsülden diseke edilerek ayrıldı ve askıya alındı. Daha sonra kapsül, tabanı lateralde yeralan T şeklinde kesiyle açıldı. Kapsüler flepler sütürlerle askıya alındıktan sonra skapula boynu ve glenoid kenarı ortaya konuldu. Labrumun ayrılmış olduğu bölge küret kullanılarak temizlendi ve tazelendirildi. Daha sonra defetli bölgenin büyüklüğüne göre uygun sayıda tendon tespit vidası yerleştirilerek ayrılmış labrum ve kapsül bu bölgeye dikildi. Bu işlem sırasında nonabrosbable sütürler kullanıldı. Kapsül kapatılırken aşırı korreksiyon yapılmasından kaçınıldı ve onarım sonrası eksternal rotasyon kısıtlılığının olmamasına özen gösterildi. Tüm ameliyatlar aynı cerrah tarafından yapıldı (Şekil 1-a, b, c.).

Ameliyat öncesi tüm hastalar rehabilitasyon programına alındı. Ameliyattan sonra ortalam 2.5 ay sonunda genellikle tam hareket genişliği sağlandı ve ağrı ortadan kalktı.



***Şekil 1a:*** *A.E. 30 yaşında erkek hasta. İlk 2 yıl önce olmak üzere, sık tekrarlayan omuz çıkığı şikayeti ile başvurdu. Fikiz muayenede endişe testi pozitif olan hastanın ameliyat öncesi direk grafisi.*

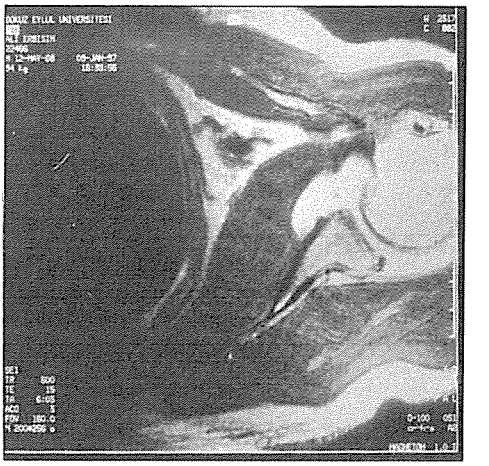

***Şekil 1b:*** *Aynı hastanın ameliyat öncesi artro-MRG görüntüsünde labrum defekti izleniyor.*

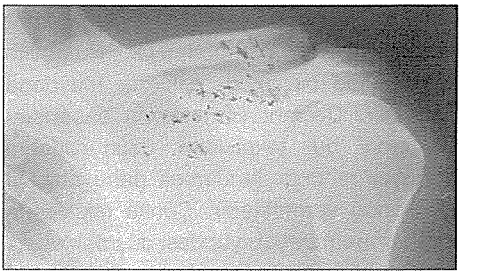

***Şekil 1c:*** *Aynı hastanın ameliyat sonrası erken dönem grafisi, Glenoidin anteroinferior bölümünde ayrılmış labrum ve kapsülü tespit etmek için kullanılan 3 adet tendon tespit vidası görülüyor.*

## Sonuçlar

Ameliyat sonrası ortalama 30.04 (9-96) aylık izlem sonunda hastaların tümünde endişe testi olumsuz olarak değerlendirildi. Bu dönem içinde hiçbir hastada redislokasyon ve resubluksasyon izlenmedi. Son muayenedeki değerlendirmeye göre ortalama Constant skoru 97.46 (92-100) olaak tespit edildi. İzleme süresi içerisinde hiçbir hastada implant ile ilgili bir sorun izlenmedi ve tüm hastalar travma öncesi ak-

tivite düzeylerine döndüler. Hastaların tümü yapılan işlemden memnun olduklarını belirttiler.

## Tartışma

Bankart onarımı ilk olarak 1923 yılında A.S. Blundel Bankart tarafından tanımlanmıştır. Son yıllarda instabilite tedavisinde esas patolojinin düzeltilmesi açısından en çok kullanılan yöntemlerden biri olmuştur(4,5,9, 10).

Rowe ve ark. 162 omuzda Bankart girişimi uygulamış ve %97 hastada iyi ve çok iyi sonuç bildirmişlerdir59).

Rubenstein ve ark. 75 atlette açık anterior kapsülolabral rekonstrüksiyon uygulamışlar ve ortalama 39 ay izleme sonunda %92 iyi ve çok iyi sonuç bildirmişlerdir(10). Bizim serimizde de %97 başarılı sonuç mevcuttur. Diğer yöntemlerle karşılaştırıldığında omuz hareketlerinde, özellikle eksternal rotasyonda herhangi bir kısıtlanma saptanmamıştır. Hastalarımızın çoğunda omuz hareket genişliğinin tama yakın kazanılmasında önemli iki faktör bulunmaktadır. Bunlardan birincisi yumuşak dokuların dikkatli diseksiyonu, diğeri ise kasüloplastinin yapılması sırasında eksternal rotasyon kısıtlılığı yaratmamaya özen gösterilmesidir.

Biz bu çalışmamızda Türkiye'de üretlen tendon tespit vidalari ile Bankart onarımı uyguladığımız hastaların uzun dönem sonuçlarını vermeyi amaçladık. Ayrıca yatığımız kapsüloplasti ile stabilite arttırılmış ve aynı seansta çok yönlü instabilite sorunu da ortadan kaldırılmıştır.

Glenohumeral instabilite tedavisinde vida ve staple'lar sıklıkla kullanılmışlardır. Ancak bu yöntemlerle ilgil iliteratürde birçok komplikasyon bildirilmiştir. Klasik Bankart tamirinde dikişlerin glenoid atılmasında büyük zorluklar olmakta, ayrıca dikiş materyalinin glenoid yüzeyinde kalması eklem kıkırdağını irrite etmektedir. Bu yüzden Statak (Zimmer), Tag (Acufex) ve Mitek gibi yumuşak dokuyu kemiğe bağlayan vidalar üretilmiştir. Biz de Türkiye'de üretilen tendon tespit vidalarını kullandık.

Omuz instabilitesinde intrakapsüler ve ekstrakapsüler birçok tedavi yöntemi tarif edilmiştir (Kapsüler mekanizmanın tamiri, kas transferleri, kemik blokları, rotasyonel osteotomiler vs.). Ancak bu yöntemlerin en büyük dezavantajı gerçek lezyonu düzeltmeye yönelik olmamaları ve özellikle omuz fonksiyonlarında kısıtlanmaya yol açmalarıdır. Sonuç olarak instabilitede ideal bir cerrahi teknik, hareket kısıtlılığı oluşturmadan eklem stabilitesini sağlayan, hastayı olduğunca erken dönemde travma öncesi aktivite düzeyine getiren ve instabiliteyi oluşturan esas patolojiyi ortadan kaldıran bir yöntem olmalıdır.

## Kaynaklar


1. Altchek DW, Warren RF, Skyhar MJ, Ortiz G: T-plasty of the Bankart Procedure for Multidirectional Instability of the anterior and Inferior Types. J. Bone and Joint Surg. Vol. 73 p. 105-112, 1991.
2. Blasier RB, Guldberg RE, Rothman ED: Anterior Shoulder Stability: Contributions of Rotator Cuff Forces and the Capsular Ligaments in a Cadaver Model. J. Shoulder and Elbow Surg. Vol. 1 p. 140-150, 1992.
3. Harryman DT, Sidles JA, Harris SL, Matsen FA: The Role of the Rotator Interval Capsule in Pasive Motion and Stability of the Shoulder. J. Bone and Joint Surg. Vol. 74-A p.53-66, 1992.
4. Jobe FW, Giangarra CE, Kvitne RS, Glo-

usman RE: Anterior Capsulolabral Reconstruction of the Shoulder in Athletes in ovenhand sports. The Am. J. Sports Med. Vol. 19, No:5, 1991.

5. Jobe FW, Glousman RE: Anterior Capsulolabral Reconstruction. Technixues in Orthop. Vol. 3, p.29-35, 1989.
6. Lombardo SJ, Kerlan RK, Jobe FW: The Modified Bristow Procedure for Recurrent Dislocation of the Shoulder. J. Bone and Joint Surg. Vol. 58-A, p.256-261, 1976.
7. Neer CS II, Foster CR: Inferior Capsular Shift For Involuntary Inferior and multidirectional Instability of the Shoulder: A Preliminary report. J. Bone and Joint Surg. Vol. 62-A, p.897-908, 1980.
8. Rowe CR, Patel D, Southmayd WW: The Bankart Procedure. J. Bone and Joint Surg. Vol. 60-A No:1, 1978.
9. Rubenstein DL, Jobe FW, Glousman RE, Kwitne RS, Pink M, Gingarra CE: Anterior Capsulolabral Reconstruction of the Shoulder in Athletes. J. Shoulder and Elbow Surg. Vol. 1, p:229-237, 1992.
10. Williams MM, Snyder SJ, Strafford BB: Instability of the Glenohumeral Joint; Current Opinion in Orthopedics Vol. 4, No.6, 1993.

# BÖLÜM - VI

## OMUZ VE HUMERUS SORUNLARI

## KISIM - 8

# ANTEROİNFERİOR GLENOHUMERAL İNSTABİLİTEDE BANKART UYGULAMALARIMIZ

İlksen GÜRKAN*, Hakan SELEK*, Şadan AY**, Mehmet DEMİRTAŞ***

Son yılarda gerek üst ekstremite patolojileine yaklaşım konusunda artan deneyimimiz ve gerekse tanı yöntemleriyle patolojileri teşhiste başarı, glenohumeral instabilitelerin Bankart metodu ile tedavisinde kendisini göstermektedir.

### Materyal Metod

A.Ü. Tıp Fakültesi Ortopedi ve Travmatoloji A.B.D. El Cerrahisi Bilim Dalında Ocak 1994 ile Ağustos 1996 tarihler arasında 7 hastanın 7 omuzuna tekrarlayan omuz çıkığı sebebiyle Bankart rekonstrüksiyonu yapılmıştır. Hastaların 2's ibayan, 5'i erkek ve yaş ortalaması 32'dir (18-39). Cerrahi en az 3 dafa çıkık olmuş omuzlara gerçekleştirilmiştir. Patoloji 5 hastada sağ, 2 hastada sol omuzda olup, 6 hastada dominant ekstremiteyi ilgilendiriyordu. Ortalama izleme süresi 14 aydır (8-36). İlk çıkık hastaların 6'sında 20 yaşın altında olmuştu. 3 hastada ilk çıkık günlük aktivite sırasında, 2 hastada spor travması sonrasında, 1 hastada trafik kazası sonrasında, 1 hastada ise epileptik kriz sonrası gerçekleşmişti.

6 hastada apprehension testi müsbet bulunmuştur.

Tüm hastalara A.P. ve aksiller lateral grafi, Stryker notch grafi çekilmiştir. Ayrıca 2 hastaya çift kontrast artrografi, 6 hastaya B.T veya M.R.G. ek olarak uygulanmıştır.

Cerrahi teknikte delto-pektoral girişimle önce subskapularis tub. minörden kapsül ile birlikte kesilerek sonra kapsül ve kas birbirinden ayırıldı. Kapsülü gerdirerek Bankart lezyonu görüldü. Glenoid ön yüzü dekortike edilerek 6 olguda glenoid açılan deliklere 1 olguda ise 3 mm'lik tag kullanılarak kapsül uygun gerginlikte fikse edildi.

### Sonuçlar

Cerrahi sonrası hastalar 1 hafta omuz askısı ile tesbit edilmekte, 1-3 hafta arası pandulum egzersizlere başlanmakta, 3 haftada aktif izometrik egzersizlere geçilmektedir. 8-10 hafta arasında omuz hareketlerinin %80'nine ulaşılmış ve 5. ayda aktif kontakt sporlar dahil tüm kısıtlamalar kaldırılmıştır.

Tüm hastalar takipte tekrar çağrılarak UCLA ve Constant skorlamasına göre 6,12 ve 18 aylarda değerlendirilmiştir. Constant skorlaması ile hastalar değerledilirken,

* Ankara Üniv. Tıp Fak. Ortop. ve Trav. A.B.D., Araş. Gör., ** Doç. ***

anatomik Bankart onarımın yapıldığı omuzun ağırlık kaldırma kapasitesi, karşı taraf omuzla karşılaştıılaak ölçülmüştür. 12. ayda ise her hastada aynı sonuçlara ulaşabilmiştir. Hiçbir hastada izlemede redislokasyon izlenmemiş olup, herhangi bir komplikasyonla karşılaşılmamıştır.

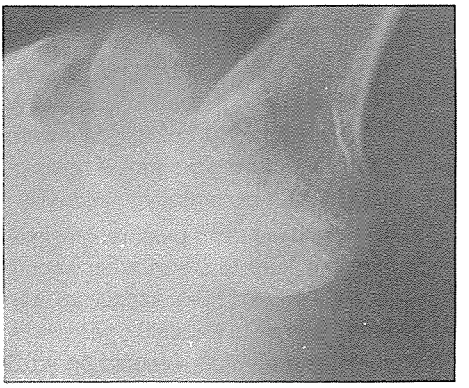

*Şekil 1*

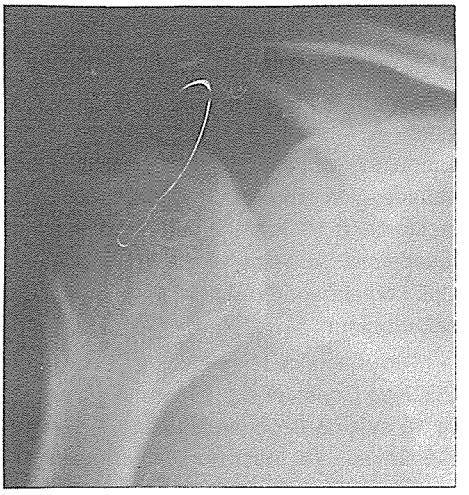

*Şekil 2*

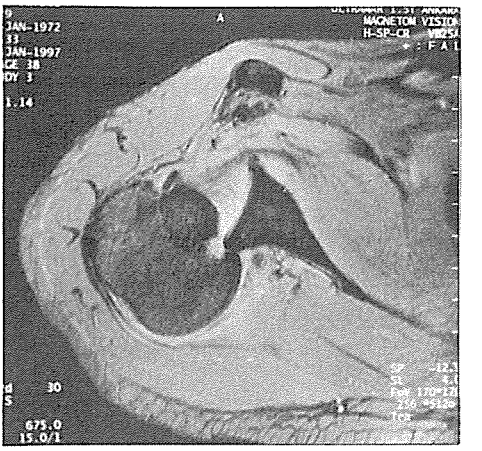

*Şekil 3*

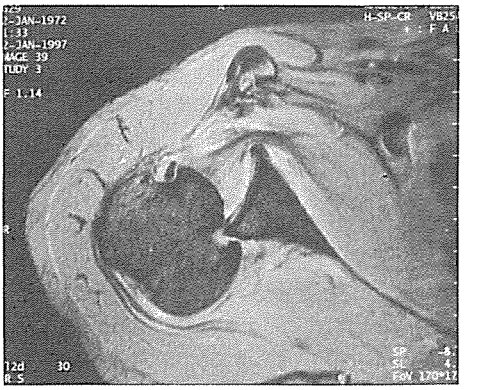

*Şekil 4*

**Tartışma**

Glenohumeral eklemin stabilitelerine etki eden anatomik faktörler dinamik ve statik komponentler olarak ayrılır. Dördüncü kılıf ve biseps kasları dinamik stabilizanlar iken, glenoid labrum, kapsül, ligamentler ve intraartiküler negatif basınç omuzun statik stabilizanlarıdır. Fibröz labrum glenoid eklem yüzeyi boyunca dar bir fibrokartilaj geçiş zonu üzerinden eklemin derinliğini artırarak, humeral baş için yük

taşıyıcı bir yapı oluşturur ve yüzeyi genişleterek omuz stabilitesinde aktif rol oynar. Son yıllarda giderek önemi artan glenohumeal ligamen kompleksi (1-Anterior bant, 2-Posterior bant, 3-Aralarındaki aksiller poş) veya inferior labrumdaki yaralanmalar akut veya rekürren anterior omuz instabilitelerinden sorumlu tutulmuşlardır.

Bankart onarımı tekrarlayan dislokasyon veya subluksasyonların sebebi olan patolojik komponentleri esas alan bir girişimdir. Kadavra disseksiyonları ile Bankart lezyonu adını alan 5 esas lezyon paterni belirlenmiştir. Bunlar, 1-Kapsüler orjinin ve kartilaj labrumun glenoid kenarından yırtıldığı "klasik Bankart", 2-kapsülün skapular boyundan ve labrumun glenoid kenarından ayrıldığı ancak üstteki kapsüle bağlı olarak kaldığı lezyon, 3-Kapsülün skapular boyundan ve labrumun glenoid kenardan ayrıldığı lezyon, 4-Labrum abrazyonunun olduğu radyolojik olarak belirlenemeyen lezyon, 5-Glenoid kenar kırığının bulunduğu lezyondur.

Teknik olarak zor olan Bankart ameliyatını özel enstrümanlar (suretac veya ankor) kullanılarak daha da kolaylaştırılabilir. Yukarıda belirtilen patolojik komponentlerden herhangi birine yönelik patolojisi iyi belirlenmiş olgularda Bankart uygulaması seçkin bir yöntemdir. Bu uygulama sayesinde eklemin tam anatomik rekonstrüksiyonu sağlanırken, omuz biomekaniği korunur ve diğer yöntemlerdeki dış rotasyon kısıtlılığı oluşmaz. Literatürde diğer yöntemlere oranla daha sık gözlenen redislokasyon uygun teknikle yapılan bankart ameliyatlarında en aza inmiştir. Her hastaya cerrahi öncesi yapılacak iyi bir değerlendirme ve gerekirse artroskopi desteği önemlidir. Rekürren anteroinferior instabiliteye yönelik geçmiş deneyimlerimizin doğrultusunda yeniden uyglamaya başladığımız Bankart ameliyatının kısa dönem sonuçları uygulamanın doğruluğunu kanıtlar niteliktedir.

## Kaynaklar


1. Rowe CR- Patel D, Souhmayd WW.: The Bankart procedure a long term end-result study. J. Bone Joint Surg. (Am.), 60:1,1-16, 1978.
2. Blasier RB, Bruckner JD, Janda DH.: The Bankart repair illustrated in cross-section. Some anatomical considerations. Am.J Sports Med, 17: 5, 630-637, 1989.
3. Varmarken JE, Jensen CH, : Recurrent anterior dislocation of the shoulder. Orthopedics, 12:3, 453-455, 1989.
4. Payne LZ, altchek DW,: The surgical treatment of anterior shoulder instability. Clin. Sport Med, 14: 4, 863-883, 1995.
5. Rosenberg BN, Richmond JC, Levine WN. : Long -term followup of Bankart reconstruction. Am J Sports Med, 23: 5, 538-544, 1995.
6. Post M, Grinblat E.: Congenital anteroinferior instability treated by Bankart repair. Clin Orthop, 291, 97-102, 1993.

# BÖLÜM - VI

## OMUZ VE HUMERUS SORUNLARI

## KISIM - 9

# HUMERUS ÜST ÜÇ KIRIKLARININ TEDAVİSİNDE MİNİMAL OSTEOSENTEZ VE T-PLAK İLE TESBİT UYGULAMALARININ KARŞILAŞTIRILMASI

Avni DAYICAN*, Yusuf TANYERİ**, Hasan DOĞAN**, Mehmet Ali TÜMÖZ***

Ankara Numune Hastanesi 2. Ortopedi ve Travmatoloji kliniğinde Aralık 1992 ile Ekim 1995 tarihleri arasında 40 hastanan 41 humerus üst uç kırığı cerrahi olarak tedavi edildi. Bunlardan 10 minimal osteosentez ve 12 T-plak uyglanan toplam 22 kırık çalışma apsamına alındı. Neer sınıflandırmasına göre 13 Tip II, 4 Tip III, 2 Tip IV ve 3 kırıklı çıkık tedavi edildi. Hastaların yaş ortalaması 35 idi. Tüm olgulara anterior deltopektoral girişim uygulandı. Ameliyattan 2-4 hafta sonra rehabilitasyona başlandı. Sonuçlar Neer skorlama sistemine göre değerlendirildi. Altı hastada çok iyi, 14 hastada tatminkar ve 2 olguda başarısız sonuç elde edildi. Minimal osteosentez yapılan bir hastada tesbit yetersizliği, T-plakla tesbit yapılan bir hastada ise plakta gevşeme saptandı.

Humerus üst uç kırıkları tüm kırıkların %4-5'ini oluşturur. Bu kırıklar herhangi bir yaşta oluşabilmesine karşın en çok adelösan çağda, genç adultlerde ve yaşlılarda karşımıza çıkmaktadır. Yine bu gruplar içinde de en geniş vaka sayısını yaşlı ve osteoporotik bayan hastalar oluşturmaktadır(4). Kırıkların çoğu konservatif tedavi edilebilir ancak kırık parçalarının aşırı kaydığı olgularda eklem stabilitesi bozulduğu durumlarda, damar ve sinir zedelenmesinin varlığında cerrahi tedavi endikasyonu mevcuttur(2,10).

### Materyal ve Metod

Ankara Numune Hastanesi 2. Ortopedi ve Travmatoloji Kliniğinde Aralık 1992 ile Ekim 1995 tarihleri arasında 40 hastanın 41 humerus üst uç kırığı cerrahi olarak tedavi edildi. Bunlardan 10 minimal osteosentez, 12 T-plak ile tedavi edilen 22 kırık çalışma kapsamına alındı. Hastaların yaş ortalaması 35 (8-65) idi. Ondördü erkek, sekizi bayandı.

Neer sınıflandırma sistemine göre 13 kırık Tip II, 4 kırık Ti III, 2 kırık Tip IV ve 3 kırıklı çıkık olarak değerlendirildi.

Etiyolojide 15 olguda trafik kazası, 7 olguda düşme hikayesi mevcuttu. Düşme sebebiyle gelen hastaların hepsi yaşlı ve osteoporotik hastalardı. Tüm hastalar uzun kol alçı atel tesbitine alındı. Standart radyografiler çektirildi. Hiçbirinde nörolojik defisit yoktu. Hiçbir hastaya BT çektirilmedi. Trafik kazası nedeniyle başvuran bir olguda trokanterik femir kırığı, iki olguda

* Ankara Numune Hast. 2. Ort. ve Trav. Başas., ** Asist., *** Şefi.

olekranon kırığı, bir olguda asetabulum kırığı, bir olguda Dennis Tip I L1 vertebra kompresyon kırığı vardı. İki olgumuza ise künt karın travması nedeniyle önce genel cerrahi kliniğinde laparatomi uygulandı. Hastaların hastanede yatış süresi ortalama 6 (3-14) gün idi.

Hastaların hepsine genel anestezi altında anterior deltopektoral girişim uygulandı. Kırığın parçalı olduğu ve T-plak ile tesbitin güç olduğu olgularda minimal osteosentez yapıldı. Ameliyat sorası 2-3 hafta süreyle velpeau bandaj tesbitine alındı. Bu period süresince kırığın kaynamasını izlemek için grafiler iki haftada bir tekrarlandı. Kallus oluşumu görüldüğünde, lokal durum uygun olunca rehabilitasyona başlandı. Tedavi ettiğimiz tüm hastalara yaşlarına ve kırığın tipine göre 2-4 hafta arasınnda hareket verildi. Rehabilitasyon rogramı uygulanırken Neer'in kuralları dikkate alındı.

**Sonuçlar**

Tüm olgular en az 18 ay izlendi. Sonuçlar Neer skorlama sistemi kullanılarak değerlendirildi. Bu sistemde ağrı 35 puan, hareket kapasitesi 25 puan, fonksiyon 30 puan ve anatomi 10 puan olarak kabul edilir. Çok iyi sonuç 89-100 puan, tatminkar sonuç 80-88 puan, yetersiz sonuç 70-79 puan, başarısız sonuç 70 puanın altıdır.

Bu değerlendirme sonucu T-plak uyguladığımız 12 hastamızın üçünde çok iyi, sekizinde tatminkar, birinde başarısız sonuç elde ettik. Minimal osteosentez uyguladığımız 10 olgunun üçünde çok iyi, altısında tatminkar, birinde başarısız sonuçlar elde ettik, olgulardan ikisi çocuktu.

T-plak uyguladığımız bir hastada subakromial sıkışma görüldü. T-plak proksimalden uygulanmıştı, kaynama sonrası erken dönemde plak çıkarıldı, tatminkar fonksiyonel sonuç elde edildi. Diğer bir hastada median ve ulnar sinirlerde parsiyel dejenerasyon gelişti. Bir yıllık takip sonucunda kısmi düzelme sağlanmıştı ancak fonksiyonel sonuçlar başarısızdı. Ameliyat öncesi Neer Tip II olarak değerlendirilen deplase cerrahi boyun kırığı olan hastaya açık redüksiyon ve T-Plak ile osteosentez planlandı ancak ameliyatta kırığın Tip IV olduğu görüldü. Multipl K-teli tesbit sağlandı. Tatminkar fonksiyonel sonuç elde edildi.

Minimal osteosentez yapılan bir hastada tesbit yetersizliği, T-plak ile tesbit yapılan bir hastada ise plakta gevşeme meydana geldi.

**Tartışma**

T-plak ile Esser %92, Savoie %78, Sehr %75 başarı sağladıklarını bildirmişlerdir (1,8,9).

Kristiansen 22 hastasında T-Plak kullanmış ancak 4 olguda enfeksiyon geliştiği için plağı geri çıkarmıştır. Bu yüksek bir orandır ancak biz hiçbir hastamızda enfeksiyon ile karşılaşmadık(3).

Savoie ise plakla tesbite ek olarak akro-mioplasti uygulamış ve hareket genişliğinde artma olduğunu bildirmiştir. Bu sayede plak uygulanmasından doğabilecek bir komplikasyon olan subakromial sıkışmayı önlemiştir(8).

Munst ve Robinson iki veya üç parçalı kırığa sahip genç hastalarda T-plak uygulanmasıyla çok iyi sonuçlar elde edildiğini ancak çok parçalı kırıklarda, kırıklı çıkıklarda, yaşlı ve politravmatize hastalarda uygulandığında sonuçların kötü olduğunu tesbit etmişlerdir(5,7).

Biz yüksek enerjili travma sonrası oluşan iki parçalı cerrahi boyun kırıklarında eğer hasta genç ise T-plak ile osteosentezin iyi bir yöntem olduğuna inanı-

yoruz. Ancak ameliyat sonrası başarıyı artırmak için cerrahın şu krierlere dikkat etmesinde fayda olduğu kanaatindeyiz:

1. Plak humerus başında iki kansellöz vidanın tutmasındaki bozulma riski nedeniyle yalnızca hafif bir şekilde sıkıştırılmalıdır. Daha fazla kompresyon humerus başı yarığına veya valgus malpozisyonuna sebep olabilir.
2. Plak hareketi sınırlayabileceğinden tuberkulum majus ve minus üzerine uzanmamalıdır.
3. Plak uygulanmadan önce anatomik redüksiyon temin edilmeli ve rotator kılıf onarılmalıdır.
4. Plak yerleştirildikten sonra glenohumeral eklemin hareketi özellikle abduksiyonda kontrol edilmeli eğer çarpma görülürse plak distale yeniden uygulanmaladır.
5. Plak biseps oluğuna dıştan yerleştirilmeli ve onun üzerinde köprü yapmamalıdır. Bu yerleşim biseps uzun tendonuna dokunmaz, anterior humeral sirkumfleks arterin anterolateral dalını hasardan korur (1,2,10).

Munst ve Küner ve Rader'in belirtitği gibi genç hastaların çok parçalı kırıklarında ve kırıklı çıkıklarında minimal osteosentez ile başarılı sonuçlar alınmaktadır. Çünkü çok parçalı kırıklarda T-plak ile rijit tesbit yapılamamakta ve erken rehabilitasyona izin verecek kadar stabilite sağlanamamaktadır(5,6,).

T-Plak uygulanan hastalarda rehabilitasyona erken başlandığından minimal osteosenteze göre daha iyi sonuçlar alınması beklenir. Sonuçlarımıza göre ise olgu sayısı az olsa da iki grup arasında önemli farklılık saptanamamıştır. Her iki tekniğin birbirlerine üstünlükleri vardır ancak iki sonuçların, hastaların düzenli rehabilitasyon programına uymaları ile elde edilebileceği kanısındayız.

Minimal osteosentez ve T-plak ile tesbit uygulanan olguların sonuçları değerlendirildiğinde arada fonksiyonel açıdan önemli bir fark bulunamadı. Genç has-

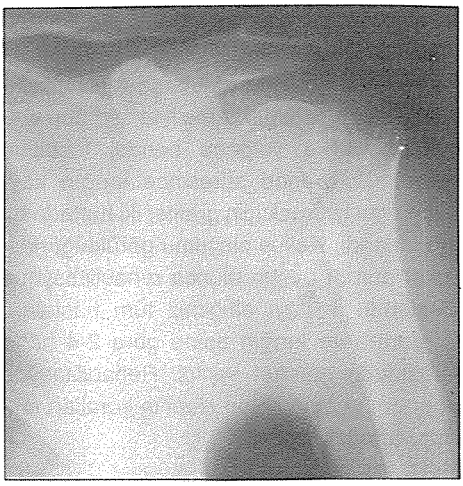

***Şekil 1a:*** *Ameliyat öncesi*

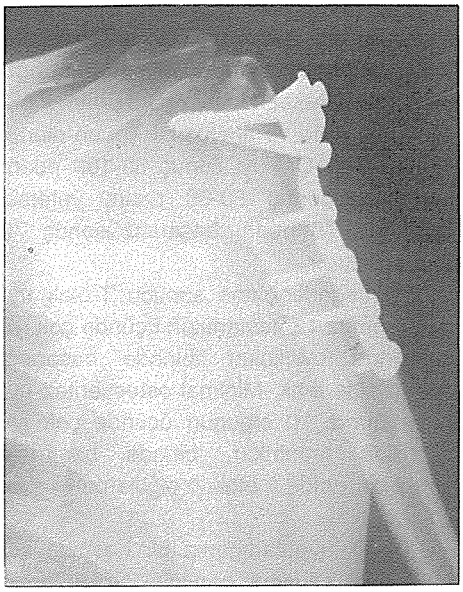

***Şekil 1b:*** *Amelyat sonrası*

*Şekil 2a: Ameliyat öncesi*

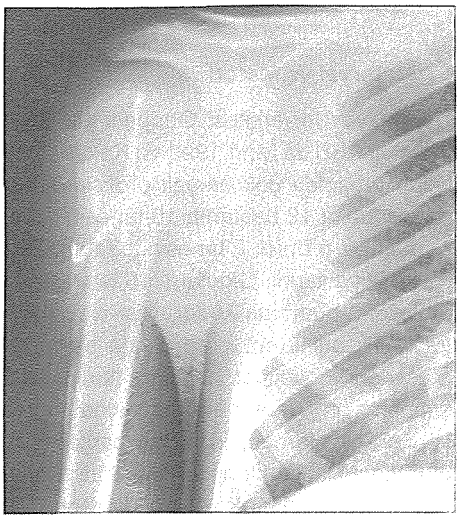

*Şekil 2b: Ameliyat sonrası 3. ay*

talarda, sosyokültürel düzeyi yüksek hastalarda, rehabilitasyon programına tam uyulduğunda daha iyi sonuçlar elde ettik. Bu sonuçlara göre T-plak uygulama güçlüğü olan olgularda, minimal osteosentezin kurtarıcı bir yöntem olduğu kanaatindeyiz.

## Kaynaklar


1. Esser R.D.: Treatment of three- and four-part fractures of the proximal humerus with a modified cloverleaf plate. J Orthop. Trauma 8(1): 15-22, 1994.
2. Hawkins R.J., Kiefer G.N.: internal fixation techniques for proximal humeral fractures. Clin. Orthop. 223: 77-85, 1987.
3. Kristiansen B. and Christensen S.W.: Fractures of the proximal end of the humerus caused by convulsive seizures. Injury 16(2): 108-109, 1984.
4. Kuner E.H., Schaefer D.J.: Epidemiology and treatment of fractures in old age. Orthopade 23(1): 21-31, 1994.
5. Munst P., Kuner E.H.: Osteosynthesis in dislocated fractures of the humerus head. Orthopade 21(2): 121-130, 1992.
6. Rader C.P., Keller H.W., Rehm K.E.: Surgical treatment of dislocated 3- and 4- segment fractures of the proximal humerus. Unfallchurirgie 95(12): 613-17, 1992.
7. Robinson C.M., Christie J.: The two- part proximal humeral fracture: a review of operative treatment using two techniques. Injury 24(2): 123-25, 1993.
8. Savoie F.H., Geissler W.B., Vander Griend R.A.: Open reduction and internal fixation of three-part fractures or the proximal humerus. Orthopedics 12(1): 65-70, 1989.
9. Sehr J.R., Szabo R.M.: Semitubular blade plate for fixation in the proximal humerus. J. Orthop. Trauma 2(4): 327-32, 1988.
10. Szyszkowitz R., Seggl W., Schleifer P., Cundy P.J.: Proximal humeral fractures. Management techniques and expected results. Clin. Orthop. 292: 13-25, 1993.

# BÖLÜM - VI

## OMUZ VE HUMERUS SORUNLARI

## KISIM - 10

# OMUZ PROTEZİ UYGULAMALARIMIZ

Hakan GÜRBÜZ*, Houman SEKHAVAT*, Halim DEMİRAL*

Themistocles Gluck'dan esinlenerek literatüre geçen ilk omuz protez ameliyatını Fransız cerrah Emile Jules Pean 1893'de Paris international hastanesinde yapmıştır(1). 1951'de Kreuger, 1952'de Richard, Judet ve Rene, 1953 yılında Neer omuz protezi ile ilgili ilk çalışmalarını yayınlamış ve bundan sonra omuz protezi kullanımı oldukça yaygınlaşmıştır(6).

Proksimal humerus kırıkları ile ilk yayın MÖ 460 yılında Hipokrates tarafından yapılmış ve kırık tedavisi için traksiyon önerilmiştir. 1896'da Kocher anatomik yapılara göre ilk sınıflamayı yapmıştır. 1934'de de Codman proksimal humerus kırıklarını 4 parça esasına dayanarak sınıflamıştır(2). 1970'de Neer(11) Codman'ın tanımladığı bu anatomik sınıflamanın esasına dayanarak 4 parça sınıflamısını yayınlamıştır, hala günümüzde en çok kullanılan sınıflamadır. Bu sınıflamanında yol göstermesiylede humerus proksimal uç kırıklarının tedavisi planlanabilmektedir. Tedavinin bir ayağıda omuz protezi uygulamasıdır.

Proksimal humerus kırıkları veya redükte edilmemiş eski omuz çıkıkları gibi çeşitli omuz sorunlarını kapsayan bu çalışmamızda, omuz protezi uygulamalarıyla yapılan tedavidelrde elde ettiğimiz sonuçlara dayanılarak omuz protezinin tedavideki rolü tartışılmıştır.

### Materyal ve Metod

Trakya Üniversitesi Ortopedi ve Travmatoloji ABD'da Mart 1993 ve Kasım 1996 yılları arasında çok parçalı proksimal humerus kırıklı 12 hastanın 10 tanesine parsiyel omuz protezi, 2 tanesinde total omuz protezi uygulandı. Olguların 10 tanesi akut proksimal humerus kırıklı, ikisi ise kronik travmatik orjinli omuz sorununa sahip olgular idi. Proksimal humerus kırıklarının sınıflaması Neer sınıflamasına göre yapıldı. Bunlardan, 6'sı üç parçalı (olgulardan ikisi kırıklı çıkık/, 4'ü dört parçalı (olgulardan ikisi kırıklı çıkık) idi. Kronik olgular ise 1'i redükte edilmemiş eski çıkık olgusundan, diğeride daha önce ameliyat edilmiş (2 parçalı) anatomik boyun kırığı olan iki hastadan oluşmaktaydı. Hastaların 4'ü bayan 8'i erkek, yaş ortalaması 41 idi.

İki olguya total ve on olguyada parsiyel

* Trakya Üniversitesi Tıp Fakültesi Ortopedi ve Travmatoloji A.B.D.

omuz protezi uygulandı. Ameliyatlar genel anestezi altında aynı cerrah tarafından gerçekleştirildi. Hastalar yarı oturur pozisyonda, amelyat edilecek taraftaki kolu boşluğa gelece şekilde yatırıldılar. Kol tamamen steril hale getirilerek örtüldü. Olguların hepsinde delto pektoral insizyon kullanıldı. Deltoid kesinlikle orijininden ve insersiyondan ayrıştırılmadı. 4 olguda sement kullanıldı. Protezlerin humeral kompenenti 30 derece retroversiyonda implante edildi. Aksiller sinir her olguda araştırıldı ve korumaya alındı.

## Sonuçlar

Hastalar ortalama 19 ay takip edildiler. Değerlendirme Cofield omuz skorlama sistemine göre yapıldı. 4 hastada çok iyi (%33.2), 6 hastada yeterli (iyi) (%49.8), 2 hastada kötü (%16.6) sonuç elde edildi. Kötü skor elde ettiğimiz bir hastada protez 18 ay sonra enfeksiyondan dolayı çıkartılmak zorunda kalındı. Diğer kötü sonuç elde ettiğimiz hastanın mental retardasyonu vardı. Yeterli sonuç elde ettiğimiz bir olguda hastada kullanmamaya bağlı deltoid atrofisi gelişti. 3,5 ay kadar sublukse olan eklem tüm zorlamalarla hastanede yapılan rehabilitasyonla redükte edilebildi. Deltoid atrofisi halen devam etmektedir. Omuz sarsak eklem haline dönüştürüldü. Protez uygulamasına ait herhangi bir nörolojik hasar, omuz el sendromu görülmedi. Heterotopik ossifikasyon kötü sonuç elde ettiğimiz ve sonuçta çıkarılan protezli hastada tespit edildi. Ameliyat sonrası erken evrede deltoid güçsüzülğüne bağlı subluksasyonlar deltoid egzersizleri ile süratle düzeldiler. Bunun dışında hiç bir hastada protez çıkığı oluşmadı.

## Tartışma

Proksimal humerus kırıklaında genellikle (%80'ler civarı) de konservatif olan tedavi belli şartlarda cerrahiye gereksinim doğurmaktadır. Stabil ya da kabul edilebilir redüksiyonun sağlanamadığı hallerde açık rededüksiyon ve intternal fiksayona gereksinimi doğabilir. Aynı şekilde hemiatroplasti uygulamasına yol açabilecek şartlarda oluşabilir. Bunlar: 4 parçalı kırıklar ya da kırıklı çıkıklar, humerus başının anatomik boyundan ayrıştığı kırıklar, %45'den fazla kıkırdak alanın harab olduğu- çöktüğü humerus başı yaralanmaları, bazı hallerde 3 parçalı kırıklar(2,3,6,8,11,12,14). Ayrıca proksimal humerus tümörleri, humerus başı avasküler nekrozları da parsiyel omuz artroplastisi için endikasyon oluşturur(9,13). Total omuz artroplasti uygulamalarının endikasyonları ise; çeşitli sorunlara bağlı oluşan omuz ağrısı, hareket kısıtlılığı ve kıkırdak lezyonlarıdır. Ayrıca redükte edilmemiş eski çıkıklara total omuz protezi uygulaması endikasyonu mevcuttur(3,12).

Cerrahi uygulamada deltoidi, rotator manşeti ve nöro vasküler yapıları korumaya, nazik davranmaya azami dikkat ettik. Çünkü yumuşak doku travması, rotator manşet onarımı ve deltoid kas gücü ameliyat sonrası rehabilitasyonu için kılavuz oluşturur(7). Rehabilitasyon ise en az cerrahi kadar sonuca etkilemektedir. Humeral kompenetin hastaya uygulamasında 30 derece retroversiyon uygulamasında hassas davranıldı. Çünkü aşırı retroversiyon posterior çıkığa yol açabilir. Ayrıca humeral kompenet hastaya takıldığında inferior traksiyonda kompenetin %25 ile %50'si glenoidden lükse olmalıdır. Bu orandan çok lükse oluyorsa kompenet inferiora, hiç lükse olmuyorsa

süperiora çakılmıştır. İlki luksasyona ikincisi ise impingemente yol açacaktır(7). Bu iki ciddi komplikasyonlada karşılaşmamamız bu uygulamalara dikkat etmemize ve belkide kısıtlı sayıdakı olgu sayımıza bağlandı.

Hastaların izlenmesi Cofield tarafından önerilen omuz protezi değerlendirme şemasına göre yapılmıştır(4). Buna göre klinik sonuçlar çok iyi, yeterli (iyi) ve kötü olmak üzre üç grupta değerlendirildi. Serimizde 4 hastada çok iyi (%33.2), 6 hastada yeterli (iyi) (%49.8), 2 hastada kötü (%16.6) sonuç elde edildi. Kötü sonuç elde edilen 2 hastanın ilkinde 18 ay sonra protez enfeksiyon nedeniyle çıkarıldı. İkincisindeyse ise hastanın sosyal ve mental düzeyi nedeniyle yeterli rehabilitasyon sağlanamadı. Olgularımızdaki diğer 10 hastanın (%83.3) ise durumunun en azından kabül edilebilir olması bizim için sevindirici idi. Literatürde de proksimal humerus kırıklarında elde edilen başarı oranları %18 ila %90 arasında bildirilmiştir(5,7,10,14). Çalışmamızda elde ettiimiz bu başarıyı iyi endikasyona, duyarlı cerrahiye ve iyi işbirilğiyle birlikte oluşturulan iyi rehabilitasyon sürecine bağladık. Bunda ise hastalarla kurulacak işbirliğinde hastanın mental ve sosyal yapısının etkli olduğu yani hasta seçiminin oldukça önemli rol oynadığı gözlendi.

Gerek literatür bilgisi gerekse de bu çalışma sonunda, çok parçalı humerus başı kırıklarında ve redükte edilmemiş eski omuz çıkıklarında omuz artroplastisinin iyi bir tedavi seçeneği olduğu düşünülmüştür. Uygulamada humeral komponentin doğru retroversiyonda konulması, deltoid ve aksiller sinire yumuşak davranılması başarıyı arttıracaktır. Hastanın ameliyat sonrası rehabilitasyona uyumunun sağlanması en az iyi endikasyon ve cerrahi teknik kadar gereklidir. Bütün bunların ışığında omuz cerrahisi felsefesine uygun davranan ve bu konuda yoğunlaşan merkezlerde daha geniş serilerle çalışacağından omuz protez uygulamalarında elde edilen başarının artacağı düşünülmüştür.

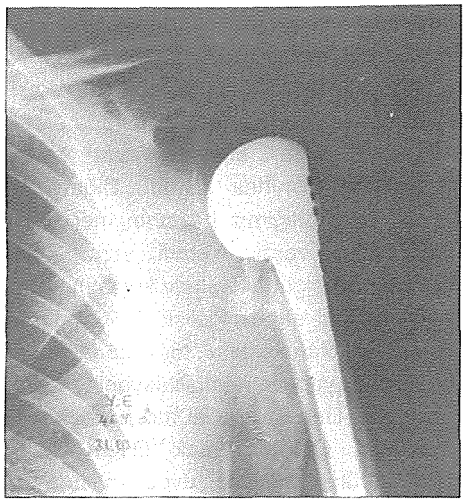

## Kaynaklar


1. Mankes MJ, Emery RJ. Pioneers of shoulder replacement: Themistocles Fluck and Jules Emile Pean. J-Sholuder-Elbow-Surg. 4(4): 259-62, 1995.
2. Bigliani. L.U. Fractures of the proximal humerus. The Sholuder. Ed. Rockwood. CA, Matsen FA. Chapter 9, pp. 278-309. 1990, WB Saunders Company, Philadelphia.
3. Bigliani, LU. Fractures of the proximal humerus. Fractures in adults. Ed. Rockwood. CA, Green RW. Chapter 16 pp 1055-1107 JB Lippincott Company, Philedelphia, 1995.
4. Corfield RH. Total joint artroplasty, the shoulder, Mayo clin. Proc. 54: 500-506, 1979.
5. Compito CA. Edwards BS, Bigliani LU. Artroplasty and sholuder trauma. Clin. Ortop. 307: 27-35, 1994.
6. Demirhan M. Omuz eklemi total artroplastisi: İlk sonuçlar. Uzmanlık tezi. 1991, İStanbul.
7. Dines DM, Warren RF. Modular Shoulder hemiartroplasty for acute fractures. Clinical Orthopaedics and Related Research. 307: 18, 26, 1994.
8. Hernigou-P; Duparc-F; Filali-C. Humeral retroversion and shoulder prosthesis. Rev-Chir-Corthop- Reparatrice-Appar-Mot. 81 (5): 419-2, 1995.
9. Huckstep RL. Sherry E. Replacement of the proximal humerus in primary bone tumours. Aust-N-Z-J-Surg. 66(2): 97-100, 1996.
10. Kraulis J. Hunter G. The results of prosthetic replacement in fracture dislocations of upper end of humeras. Injury 8. 129-131, 1976.
11. Neer CS. Displaced proximal humeral fractures. Part I. Clasification and evaluation. JBJS. 52A: 1077-1089, 1970.
12. Sisk TD, Wrioht PE. Arthroplasty of shoulder and elbow. Campbell's operative orthopedics. Ed: A.H. Crenshaw. Chapter 17 pp 627-673 The C.V. Mosby Company, ST. Louis, 1991.
13. Tam TS. Ku MC. Lee TS. Treatment of proximal humeral tumor: a case report. Chung-Hua-I-Huseeh-Tsa-Chih-Taipei. 51(1): 78-84, 1993.
14. Tanner MW. Cofield RH. Prosthetic arthroplasty for fractures and fracture dislocations of the proximal humerus. Clinical Orthopedics and Related Resarch. 179: 116-128, 1983.
15. Towfigh-H; Buhl-W; Obertacke L., Results of treatment after conservative and surgical management of proximal humerus fractures. Aktuelle-Traumatol. 23 (8): 354-60, 1993.

# BÖLÜM - VI

## OMUZ VE HUMERUS SORUNLARI

## KISIM - 11

# HUMERUS ÜST UÇ ÇOK PARÇALI KIRIKLARINDA PRİMER-SKONDER HEMİARTROPLASTİ UYGULAMA SONUÇLARI

Mehmet S. DEMİRHAN**, Ata Can ATALAR***, Yılmaz AKALIN*, Önder YAZICIOĞLU*

İstanbul Üniversitesi İstanbul Tıp Fakültesi Ortopedi ve Travmatoloji Anabilim Dalı'nda 1992-1996 tarihleri arasında, humerus üst uç çok parçalı kırığı nedeniyle humerus üst uç parsiyel protez (HA) uygulanan 26 hasta incelenmeye alınmıştır.

Hastalarımızın 17'si bayan, 9'u erkek olup, ortalama yaşları 59.6 (26-80)'dir. Hastalarımızdan 22 hastaya primer kırık sonrası HA uygulanırken 4 hastaya açık repozisyon minimal osteosentezi takiben sekonder girişim olarak HA uygulanmıştır. Hastalarımızdan 6'sı omuz öne çıkığı sonrası yapılan kapalı repozisyon manevrası esnasında gelişen deplase kollum anatomikum kırığı olgusudur. Primer HA uygulanan hastalarımızın ameliyat oluncaya kadar geçen süreleri ortalama 15 gün (3 gün-3 ay) olup, sekonder HA uygulanan protez çeşitleri 15 Neer II, 9 Biomed, 2 Zimmer olup, hepsinde ameliyat sonrası standart üç faz fizyoterapi programı uygulanmıştır.

Hastalarımızın ortalama izleme süreleri 30 ay (9-61) olup, değerlendirmede Constant skorlarlaması kullanılmıştır. Hastalarımızdan, 5 tanesinde ameliyat öncesi mevcut aksiller suinir paralizisi mevcut olup bunlardan biri hariç diğerleri geri dönmüştür. Sekonder girişim yapılan 2 hastada gelişen enfeksiyon sebebi ile protez çıkarılmış, bir hastayada tuberkulum majus revizyonu gerekmiştir. Primer HA uygulanan olgularda herhangi bir komplikasyon görülmemiştir. Constant skorları açısından karşılaştırıldığında primer HA yapılan olgular ile sekonder HA yapılan olgular arasında anlamlı fark bulunmuştur. Humerus üst uç parçalı kırıkları (Neer 3 veya Neer 4) sonrası primer HA uygulamasının, primer açık repozisyon ve minimal osteosentez sonrası sekonder HA uygulamasından enfeksiyon ve fonksiyonel sonuç açısından daha üstün olduğunu sonucuna varılmıştır.

### Giriş

Cerrahi tedavi gerektiren humerus üst uç çok parçalı kırıklarında açık repozisyon + internal fiksasyon veya primer hemiartroplasti girişimi tedavi seçenekleridir. Özellikle Neer Tip III-Tip IV kırıklarda anatomik ekonstrüksiyon ve erken fonksiyonel rehabilitasyona izin verecek ölçüde stabil osteosentez her zaman mümkün olmamaktadır. Ayrıca humerus başının kan-

* İ.Ü. İstanbul Tıp Fakültesi. Ortopedi ve Trav. A.B.D. Prof., ** Doç., *** Araş. Gör.

lanmasının gösterdiği özelikten dolayı Tip III ve Tip IV kırıklarda, avasküler nekroz, açık repozisyon ve internal fiksasyonun geç komplikasyonlarından birini oluşturmaktadır.

Bu çalışmadaki amacımız humerus üst uç kırıklarında avasküler nekroz repozisyon kaybı veya kötü fonksiyonel sonuç nedeni ile sekonder hemiartroplasti yapılan olgular ile aynı tür humerus üst uç kırıklarında primer hemiartroplasti uygulanan olguların klinik fonksiyonel ve radyolojik sonuçlarını retrospektif olarak karşılaştırmak ve artroplastinin etkinliğini araştırmaktır.

**Hastalar ve Yöntem**

Kliniğimizde Ocak 1990-Mart 1997 tarihleri arasında, humerus üst uç çok parçalı kırığı nedeniyle hemiartroplasti uygulanan 28 hastadan izleme süresi 6 aydan fazla olan 27'si çalışmaya dahil edilmiştir. Hastalarımızın 17'si bayan, 10'u erkek olup yaş ortalaması 59,6 (26-80)'dir. 23 hastamızın kırık sonrası primer olarak hemiartroplasti uygulanırken, 65 hastamızda daha önce uygulanmış olan açık redüksiyon+ osteosentez metodunun komplikasyonları sonucu sekonder kırıkların Neer tiplemesine göre dağılımı ise şöyledir. Tip III kırık 1 (%3.6), Tip IV kırık 12 (%42.9), Tip III kırık dislokasyon 3 (%10.7), Tip IV kırık dislokasyon 10 adet (%35.7), posterior kilitli çıkık 2 adet (%7.1). Hastalarımızdan 6'sında omuz anterior kırıklı çıkık sonrası yapılan kapalı redüksiyon manevrası sonucu deplase kollum anatomisinin kırığı geliştiği için hemiartroplasti uygulanması gerekli olmuştur. Primer hemiartroplasti uygulanan hastalarımızda travma ile ameliyat arasında geçen süre ortalama olarak 15 gün (3 gün - 3 ay) dır. Sekonder hemiartroplasti olgularımızda bu süre 19 hafta (12-26) dır.

**Cerrahi Teknik**

Genel anestezi sonrası, hasta şezlong (beach-chair) pozisyonuna getirildi. Deltopektoral kesi ile kırığa ulaşıldı. Tuberkulum majus ve minimus fragmanları, biseps tendonu ve bisipital oluk nirengi noktası alınarak belirlendi. Tüm olgularda başın kollum anatomisinin hizasından kırıldığı belirlendi ve baş eksize edildi.

Cisim oyucular ile hazırlandı ve 30-35 retroversiyonda deneme protezi yerleştirildi. Bu pozisyonda protezin baş büyüklüğüne, retroversiyona ve subakromial sıkışmaya (impingement) sebep olup olmadığına dikkat edildi. Tuberküller ve şaft nonabsorbabl sutürler ile hazırlandı. Protez sementli olarak yerleştirildi. Tuberküller proteze, hemurus cismine ve birbirlerine tespit edildi. Rotator manşette arta kalan yırtıklar dikildi. Omuz hareket açıklığı kontrol edildi ve bir adet dren konularak yara kapatıldı. Stabil kol askısına alındı. (Ek: Kullanılan protez çeşitlerinin dağılımı ise şöyledir: Neer II 16, Biomet 9, Zimmer 2 adet)

**Sonuçlar**

Hastalarımızın ortalama izleme süresi 31 aydır (9-90 ay). 6 aydan daha az süreli izlenen bir hasta çalışmaya dahil edilmemiştir. Olgular Neer kriterlerine göre değerlendirilmiştir. Buna göre 23 primer hemiartroplasti olgumuzda 13'ünde (%56.5) çok iyi, 84'inde (%34.8) iyi ve 2'sinde (%8.7) kötü sonuç elde edilmiştir. Değerlendirmeye alınan 4 sekonder hemiartroplasti olgumuzda 1'inde (%25) çok iyi, 1'inde (%25) kısıtlı fonksiyon kriterlerine göre tatmin edici, 2'sinde (%50) ise kötü sonuçlar sebep olan komplikasyonlardan infeksiyon primer hemiartroplastisinde ve 1 sekonder hemiaroplastisinde görüldü ve protezin çıkartılması

gerekti. Diğer komplikasyonlarımız ise bir aksiller sinir lezyonu ve revizyon gerektiren tuberkulum majus ve minimus psödoartrozudur.

İzlemeler sonucunda elde edilen ortalama aktif öne elevasyon 140 derece ve dış rotasyon 20 derecedir.

**Tartışma**

Humerus üst uç parçalı kırıklarında, yapı itibariyle eklem parçası yumuşak dokulardan ayrışmış ve dolaşım bozulmuştur. Tam redüksiyon ve erken harekete izin verecek osteosentez yapılabilmesi oldukça güçtür. Ama genç ve kemik stoğu iyi olan genç hastalarda açık redüksiyon, internal fiksasyon tedavi seçeneği olarak düşünülebilir. Uygun olmayan durumlarda osteosentez denemesi, geneikle osteoartroz, kaynamama veya infeksiyon ile sonuçlanır. Bu durumda yapılan sekonder hemiartroplasti girişimi teknik olarak zordur ve sonuçlar akut olarak yapılan protez girişimlerine göre daha kötüdür(9).

Tanı ve indikasyon açısından trvma serileri olarak adlandırılan anteroposterior, transskapular ve aksiller grafiler çekilmelidir(12). Özellikle yaşlı hastalarda tuberkulum majus kırığı ile birlikte olan anterior çıkıklarla birlikte olan kollum anatomikum kırığı iyi değerlendirilmeden yapılacak olan kapalı redüksiyon manevrası ile ayrışmamış kırık ayrışarak, humerus başı aksiller boşlukta kalabilir. Bizim hemiartroplasti serimizde 6 olguda bu tip iatrojenik çıkıklı kırık mevcuttur.

Proksimal humerusun kanlanması öncelikle anterior humeral sirkumfleks arterin anterolateral asandan dalındandır(2). Bu dal bisipital oluğa komşu, tuberkulum majus üzerinden humerus başına girer. 3 ve 4 parçalı kırıklarda çoğunlukla kesintiye uğrar. Bu sebeple de osteosentez ve kaynamama olasılığı vardır.

Genç (özellikle 40 yaşın altındaki) hastalarda lateral kamya olmayan kırılarda minimal cerrahi girişim ve osteosentez ile başarılı sonuçlar bildiren seriler vardır54). Ancak varus tpi ve lateral deplasmanı belirgin olan kırıklarda protez kullanmaktan kaçınmamak gerekir. Eklem sertliği geliştikten sonra yapılan artroplastik girişimlerin başarı şansı düşüktür(8-11). Cerrahi teknikte dikkat edilmesi gereken noktalar protezin boyu, rotator manşet ve tüberkül rekonstrüksiyonu, humerus başı retroversiyonudur. Hemiartroplastilerde başarısızlığın en önemli sebepleri bu cerrahi ayrıntılara dikkat edilmemesi ve yetersiz ameliyat sonrası fizyoterapi uygulanmasıdır. Bu nedenle hastanın yoğun rehabilitasyon programını engelleyecek bir genel sağlık sorunu olmaması gereklidir.

Omuz hemiartroplastisi sonrası hastaların en büyük memnuniyeti ağrının geçmiş olmasıdır(1,3,5,7,11). Hareket açıklığı (açısı) için farklı görüşler vardır. Marotte(6) 12 hastanın 8'inde 90 derece abduksiyon, 3'ünde 60 derece abduksiyon, 1'inde fonksiyonel ankloz tespit etmişler. Tunner ve Cofield(11) akut kırıklarda protez serilerinde 16 hemiartroplastide ortalama 101 derece abduksiyon ve 42 derece aktuf eksternal rotasyon tespit ettiler. Bizim serimizde ortalama hareket açıklığı, aktif öne elevasyon 140 derece dış rotasyon 20 derecedir.

Akut 3 ve 4 parçalı proksmal humerus kırıklarında tedaviye karar verirken sekonder hemiartroplasti sonuçlarının primer olarak yapılanlarda daha kötü olduğu gözönüne alınmalıdır(9).

Bizim kliniğimizde kendi olgu serimizde edindiğiiz deneyimler ışığında, yaşlı hastalarda 3 ve 4 parçalı kırıklar ve genç hastalarda 4 parçalı kırıklarda primer hemiartroplastiyi öncelikli olarak uygulamaktayız.

***Şekil 1a:*** *Dört parçalı humerus proksimal uç kırıklı çıkığı. Redüksiyon manevrası sonrası humerus başı aksillada kalmış.*

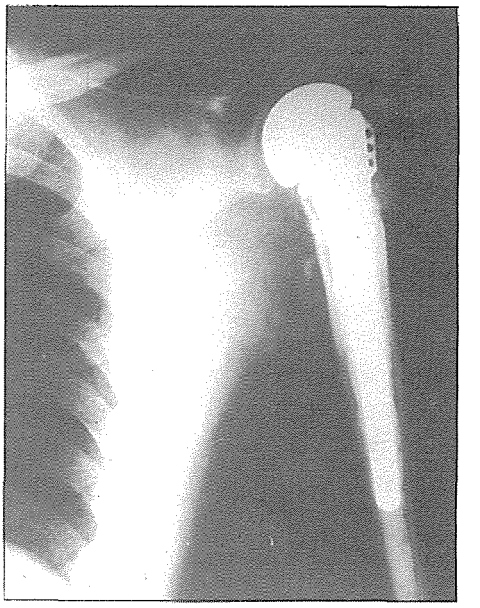

***Şekil 1b:*** *Aynı olgunun ameliyat sonrası radyografisi.*



***Şekil 2a:*** *Başka bir dört parçalı kırık*

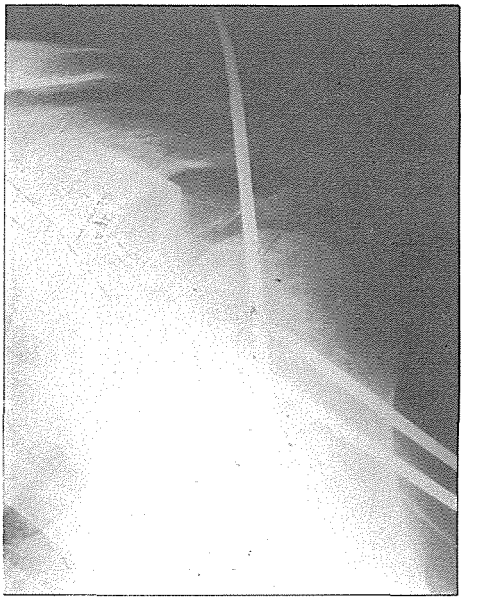

***Şekil 2b:*** *Primer olarak yapılan açık redüksiyon ve minimal osteosentezoperasyonu.*

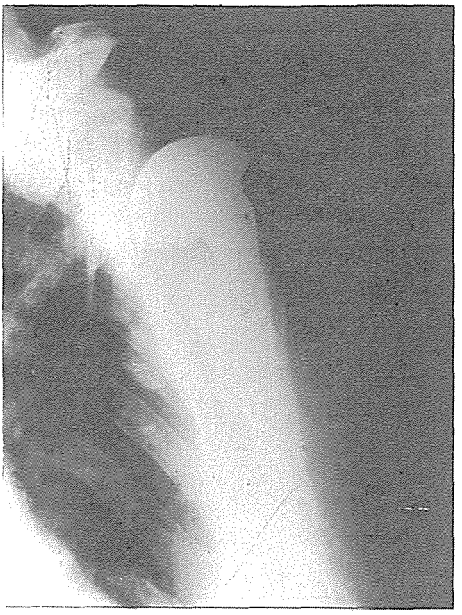

***Şekil 2c:*** *Sekonder hemiartroplasti girişimi*

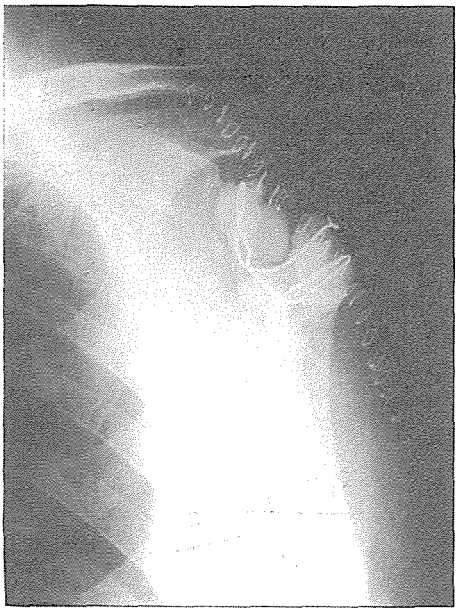

***Şekil 2d:*** *Postop infeksiyon gelişmesi sebebiyle protez çıkarıldı ve antibiyotikli sement yerleştirildi.*

## Kaynaklar


1. Fischer RA et al.: Primary humeral head replacement for severely displaced proximal humerus fractures. Orthop Trans 16: 799, 1992.
2. Gerber C., Schneerberger AG, Vinh TS: The arterial vascularization of the humeral head, J Bone Joint Surg 72A, 1486-1494, 1990.
3. Green A, Barnard LW, Limbird RS: Proximal humeral replacement for acute three- and four part fractures and fracture dislocations, Orthop Trans 16: 335, 1992.
4. Jakob RP, Miniaci A, Anson PS, Jaberg H: Four part impacted fractures of the proximal humerus, J Bone Joint Surg 73B: 295-298, 1991.
5. Kay SP, Amstutz HC: Shoulder arthroplasty at UCLA, Clin orthop 228: 42-48, 1988.
6. Marotte JH, Lord G, bancel P: Arthroplastie de Neer Dans le fractures et fracture-Luxations complexes de l'epaule. Chirurgie 104: 816-21, 1978.
7. Moeckel BH, Dines DM: Modular hemiarthroplasty for fractures of the proximal humerus, J Bone Joint Surg 74A: 884-889, 1992.
8. Neer CS: Displaced proximal humeral fractres: JBone Joint Surg 52A: 1077-1103, 1970.
9. Norris TR, Green A, Mc Guigan F: Late prosthetic shoulder arthroplasty for displaced proximal humerus fractures, J Shoulder Elbow Surg 4: 271-280, 1995.
10. Rockwood CA, Matsen FA eds. The Shoulder, Philadelphia: WB Saunders Company, 1990: 161.
11. Tanner MW, Cofield RH: Prosthetic arthroplasty for fractures and fracture dislocations of the proximal humerus. Clin Orthop 179: 116-128, 1983.
12. Zuckerman JD, Koval KJ The proximal humerus fractures: in Rockwood Ca ed. Fractures in adults Philadelphia, Lippincott: 1064-1065, 1997.

# BÖLÜM - VI

## OMUZ VE HUMERUS SORUNLARI

## KISIM - 12

# HUMERUS CİSİM KIRIKLARINDA İNTRAMEDÜLLER ÇİVİ UYGULAMALARIMIZ

Hüseyin DEMİRÖRS*, M. Ataç KARAKAŞ**, Sheriff ALİ**, Sinan ADIYAMAN***

Humerus cisim kırıklarının tedavisi için günümüze kadar yayınlanmış çalışmalarda konservatif tedavi sonuçlarının cerrahi tedavi sonuçlarına göre daha yüz güldürücü olduğu bildirilmektedir(4). Enfeksiyon, psödoartroz, radiyal sinir paralizisi gibi ameliyat sonrası oluşabilecek komplikasyonlar birçok ortopedisti konservatif tedaviye yöneltmektedir(4,6). Cerrahi tedavi edilecek olan hastalarda kliniğimizde önceleri rutin olarak AO kompresyon plakları kullanılırken, son yıllarda seçilmiş olgularda kilitli intramedüller çivi uygulamaya başladık. Bu çalışmamız, bu eni cerrahi tedavinin sonuçlarını değerlendirmek amacıyla yapılmıştır.

### Materyal Metod

Nisan 1994-Ocak 1996 tarihleri arasında klinğimizde 16 hastaya kilitli intramedüller çivi uygulanmıştır. Bu uygulamalar 14 hastada humerus cisim kırığı, 1 hastada psödoartroz, 1 hastada refraktür nedeniyle yapılmıştır. Hastaların 10'u erkek, 6'sı bayandır. 9 sağ ve 7 sol humerus tedavi edilmiş olup, takip süresi ortalama 16.7 aydır.

Humerus kırıklı 14 hastanın 4'ü multipl travmalı, 3'ü tip II açık kırıklı, 3'ü redükte olmayan kısa oblik ya da transvers kırığı olan, 4'ü konservatif tedavinin başarısız olduğu hastalardı. Humerus cisim kırığı nedeniyle başka bir klinikte cerrahi tedavi gören bir hasta hipertrofik psödoartroz tanısı ile kliniğimize kabul edilmiş, kilitli intramedüller çivi uygulanmıştır. Psödoartroz nedeniyle kliniğimizde intramedüller fibula ile psödo tamiri uygulanan diğer hastamız travmatik refraktür nedeni ile ameliyat edilmiştir.

16 hastanın 15'inde çivi anterograd, 1'inde retrograd yerleştirilmiştir. 4 hastada kapalı redüksiyon sağlanamadığı için kırık hattı açılmak zorunda kalınmıştır.

Ameliyat sonrası tüm hastalarda Velpau bandajı uygulandı. Tekrar kırık olan hasta hariç tüm hastalara ameliyat sonrası 48 saatte omuz slingine geçilerek tolore edebildikleri pandüler hareketler, aktif ve pasif omuz ve dirsek hareketleri başladı.

* Özel Fatih Hastanesi Ortopedi ve Travmatoloji Uzmanı
** A.Ü.T.F. Ortopedi ve Travmatoloji A.B.D. - El Cirrahisi B.D. Araş. Gör. *** Doçent.

Tekrar kırık olan hasta 3 hafta boyunca Velpau bandajı ile tesbit edildi.

## Sonuçlar

Olguların tümünde tam kemik kaynama elde edildi. Ortalama kaynama süresi 12.1 haftadır (8-24 hafta). Hastalarımızın hiçbirisinde enfeksiyon tespit edilmedi.

Hipertrofik psödoartroz nedeniyle ameliyat edilen olguda retrograd olarak medüller devamlılık sağlandıktan sonra kilitli intramedüller çivi uygulanmış, psödo hattı açılıp graftleme yapılmamıştır.

Yenden kırık sebebiyle ameliyat edilen hastanın kırık hattı açıldıktan sonra plak ve vidalar çıkartılıp, intramedüller fibula temizlenmiş, medüller devamlılık sağlandıktan sonra anterograd çivi yerleştirilip, yeniden kırık hattı otojen spongioz kemik grefti ile greftlenmiştir. Bu hastada distal kilitlemede sorun çıkmış, humerusa posteriordan kortikal pencere açılarak delik görüldükten sonra pullu vida ile tek korteks olarak intrameddüller çivi kilitlenmiştir.

Hiçbir hastamızda amelyat öncesi radial sinir paralizisi yokken ameliyat sonrası 1 hastada (%6.25) paralizi görüldü. Bu hastamızda kapalı redüksiyon sağlanamadığı için kırık hattı açılmıştı. Ancak bu hastanın paralizisi ameliyattan 3.5 ay sonra spontan geri döndü.

Serimizdeki hiçbir hastada omuz ve dirsek eklemlerinde hareket kısıtlılığı tespit edilmedi, ancak 6 hastada (%37.5) abduksiyon esnasında omuz ağrısı mevcuttu.

## Tartışma

Humerus kırıklarında kilitli intramedüller çivi endikasyonları; patolojik kırıklar, ileri derecede osteopenik kaynamama, çok parçalı humerus kırıkları, açık kırıklar, kemik kayıplı kırıklar, damar-sinir onarımı da gerektiren humerus kırıkları konservatif tedavinin başırısız olduğu diafiz kırıkları şeklinde özetlenebilir(7).

Kapalı teknikle yapılan tedavilerde kaynama süresi daha kısa, morbidite daha düşüktür(2). Bu metodun avantajları; çivinin kırık bölgesine uzaktan yerleştirilmesi, fragmanları ve kırık uçlarını devitalize etme olasılığının olmaması, ana-

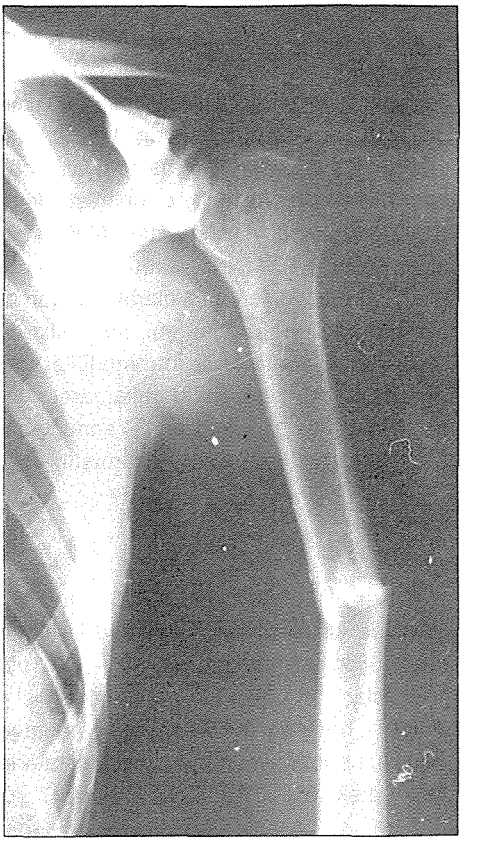

***Şekil 1:*** *24 yaşında erkek hasta. Sağ humerus tipIIb açık kırığı.*

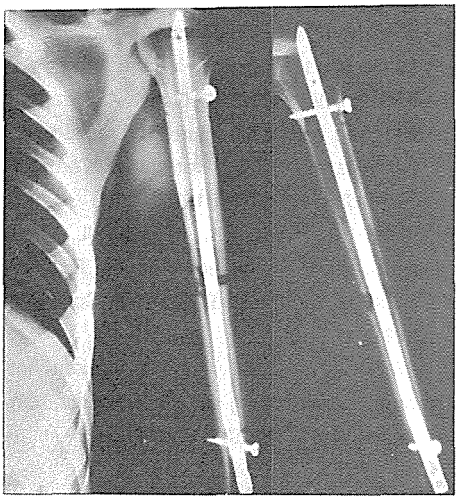

*Şekil 2: Aynı hastanın imtramedüller kilitli çivi uygulandıktan sonra erken dönem grafisi. Radial sinir paralizisi ameliyat sonrası evrede de çıkmayan hastanın 10x5 cm.'lik doku defektine aynı seansta cilt grafti uyglandı.*

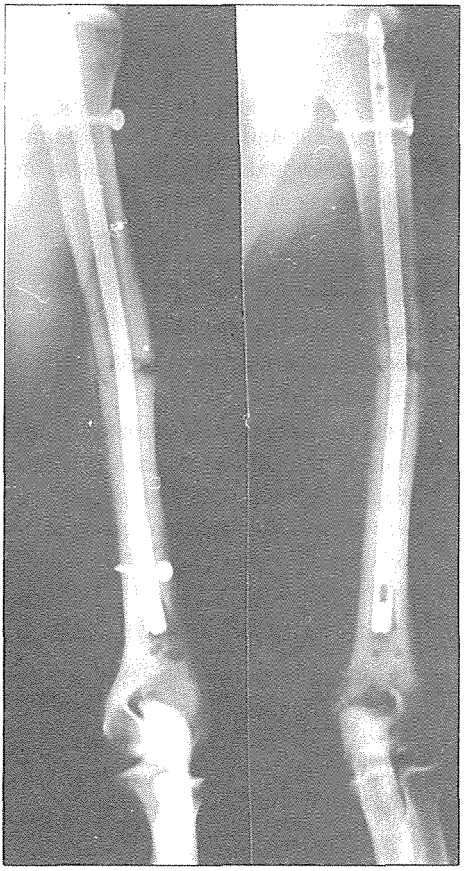

*Aekil 3: Ameliyattan sonraki 6. haftadaki grafisi*

tomik redüksiyon gerekliliğinin olmaması olarak sıralanabilir(1).

Kliniğimizde humerus kırıklarının cerrahi tedavisi açık redüksiyon ve AO plakları ile internal fiksasyon olarak yapılmaktaydı(3). Halen de radial sinir eksplorasyonu gerektiren kırıklarda (Holestein-Lewis kırığı gibi) tercih edilmektedir. Ancak her radial sinir paralizisi olan humerus kırıklı olguda yalnız bu nedenle cerrahi girişim uygulanması gerekliliğine de katılmıyoruz. Bunların çoğunun kendiliğinden düzeldiği birçok yayında bildirilmiştir(5).

Açık redüksionda disseksiyonun genişilği ve bu genişliğine rehabilitasyona ters etkisi radiyal sinirin lokalizasyonu bizi seçilmiş olgularda reamerize edilmeden kullanılan kilitli intramedüller çivilere yönlendirdi. Hastaların ameliyat sonrası 24 saatte omuz ve dirsek hareketlerine başlayabiliyor olmaları, sonuçlardaki kaynama miktarı, cilt sorunlarıın olmaması, psödoartroz tedavisindeki etkinliği, radial sinirden uzak kalınması kilitli intramedüller çivileri iyi bir alternatif olarak ortaya koymaktadır. Cerrahın ve ekibin direkt rad-

yasyona maruz kalması ise tekniğin dezavantajıdır.

Sonuç olarak kilitli intramedüller çivi uygulaması seçilmiş olgularda ve cerrahi pratik kazanıldığında, daha güvenli ve tercih edilebilecek iyi bir yöntemdir.

### Kaynaklar


1. Brug E, Winckler S, Klein W.: Die distale Humerus diaphysenfraktur. Unfallchirurg. 97 (2): 74-77, 1994.
2. Costa P., Giancechi F., Cavazzuti A., tartaglia I.: Internal and external fixation in complex diaphyseal and metaphyseal fractures of the humerus. Italian Journal of Orthopedics & Traumatology 17 (1): 87-94, 1991.
3. Demirtaş M., Bektaş U., Ay Ş., ÜLkar B., Adıyaman S.: Humerus Cisim Kırımlarının Tedavisinde AO Plağı; Artroplasti ve Artroskopik Cerrahi Dergisi, Vol. 6 No: 11, 44-46, 1995.
4. Heim D., Herkert F., Hess P., Regazzoni P.: Surgical treatment of humeral shaft fractures. The Basel Experience. J. Trauma, Vol. 35, No. 2 , 1993.
5. Packer JW., Foster R., Garcia A., Gratham SA.: The humeral fracture with radial nerve palsy; is exploration warranted? Clin. Orthopaedics, 88: 34-38, 1972.
6. Ward EF., Savole JL., Hughes JL.: Fractures of the diaphyseal humerus. P. 1177. Skeletal Trauma, WB Sanders Company, 1992.
7. Ward EF., White JL.: Interlocked intramedullary nailing of the humerus. Orthopaedics 12 (1): 135-41, 1989.

# BÖLÜM - VII

## EL VE EL BİLEK SORUNLARI

## KISIM - 1

# DOĞUMSAL BRAKİYAL PLEKSUS FELCİNİN PROKSİMAL HUMERUS LATERAL ROTASYON OSTEOTOMİSİ İLE TEDAVİ

Erhan COŞKUNOL*, Oğuz ÖZDEMİR*, İsmail ÇALLI**

Doğumsal brakiyal pleksus felcinde, omuzda en sık oluşan deformite İç rotasyon ve adduksiyon deformitesidir (%70). Omuz fonksiyonunu iyileştirmek amacıyla birçok farklı kas transferi ve gevşetmeleri yapılmaktadır. Glenohumeral eklem uyumsuzluğu ve bozukluğu olan olgularda yumuşak dokuya ait işlemlerle yeterli fonksiyonel düzeltme sağlanamamaktadır. Bu amaçla 1991-1995 yılları arasında 27 olguyu humerus lateral rotasyon osteotomisi ile tedavi ettik ve sonuçlarını değerlendirdik. Bütün olgularda kolun abduksiyonu ve görünümünde iyileşme elde edilmiştir. Abduksiyon derecesindeki ortalama kazanç 30 derece (25-40 derece), dış rotasyonda ise 20 derecedir(15 - 35 derece).

Humerus lateral rotasyon osteotomisi basit ve emniyetli bir işlem olup, mekanik avantajı kolun dışa döndürülmesi ve güçlü olan ön deltoidin daha yan pozisyona getirilmesi ile omuz abduksiyonunun artmasıdır. Bu sayede hasta elini kolaylıkla ağzına ve başına götürebilmekte ve omuzda fonksiyonel ve kozmetik iyileşme elde edilebilmektedir.

Brakial pleksusun doğum sırasında çekme tarzındaki yaralanması sonucu üst ekstremitenin felciyle sonuçlanan doğumsal brakial pleksus felci oluşur(2,5). Bu antite ilk olarak Smellie tarafından 1764 yılında bildirilmiştir(2). Servikal bölgedeki C5-Th1 arasındaki sinir köklerini etkiliyen olayda sıklıkla üst kol tipi tutuluş vardır(7). Sonuçta omuzda ortopedik deformiteler ortaya çıkar. Yaygın olarak omuzun internal rotasyon ve adduksiyon deformitesi oluşur. Bu hastalarda kas transferi ve gevşetme ameliyatları, kemiksel deformiteler nedeniyle başarılı olmadığından, kemiksel düzeltme gereklidir. Bizde bu amaçla omuzda adduksiyon ve iç rotasyon deformitesi olan olgulara proksimal humerus derotasyon osteotomisi uyguladık. Olgularda elde ettiğimiz fonksiyonel ve kozmetik sonuçları değerlendirdik.

### Gereç ve Yöntem

E.Ü. Tıp Fakültesi ortopedi ve Travmatoloji Anabilim dalında Ocak-1991 ve Ocak-1995 tarihleri arasında 27 olguya humerus lateral rotasyon osteotomisi uygulandı. Olguların 16'sı erkek, 11'i kız olup, ortalama yaş 7 (Mın: 3- Maks. 17)dır. Ol-

* E.Ü. Tıp Fakültesi Ortopedi ve Travmatoloji A.B.D. Doçent., ** Prof.

guların 19'u üst kol tipi, 8'i ise total tip lezyona sahipti. Bütün olgularda omuzdaki adduksiyon deformitesini düzeltmek amacıyla güçlü pektoralis major'un tendinöz kısmına Z-Plasti ile uzatma uygulandı. Ameliyat edilen olgularda teres major ve latissimus dorsi transfer için güçsüz olup, humerus başının retroversiyonu, glenohumeral eklemin yapısal bozukluğu ve klinik muayenede Putti belirtisi mevcuttu. Osteotomi seviyesi pektoralis major ile deltoid yapışma yeri arasında olup, yapılacak derotasyon derecesi, ameliyat sırasında kol tam adduksiyonda iken elin önde karna değdirilme derecesine göre ayarlanmış olup, ortalama 25 (mın: 30, max: 35) derecelik proksimal diafizin rotasyonu sağlanmıştır. Osteosentez 4-6 delikli min DCP plak veya rekonstrüksiyon plağı ile yapılmıştır. Olgular 4 hafta kol boyun asısında tesbit edilip, 4. hafta sonunda rehabilitasyona başlandı.

Ameliyat edilen 27 olgunun 23'ü ortalama 3 yıl 4 ay (min: 2 yıl, Max: 6 yıl 3 ay) sonunda fonksiyonel ve kozmetik sonuçlar yönünden değerlendirildi. 1 olguda plak çıkartılması sonrası yatışan enfeksiyon, 2 olguda plak gevşemesi ve 7 olguda omuz önünde kötü nedbe oluşumu görüldü. Bütün olgularda kolun abduksiyonu ve görünümünde iyileşme elde edilmiştir. Abduksiyon derecesinde ortalama kazanç 30 (min: 30, max: 40) derece, Eksternal rotasyon 20 (min: 15, maks: 35) derecedir. Olguların memnuniyeti tatminkardır.

## Tartışma

Obstetrikal felç brakial pleksusun doğum sırasında traksiyon zorlanması ile oluşan üst ekstremite felcidir. Smellie tarafından ilk olarak 1764 yılında tanımlanmıştır(2). Genellikle etkilenen olgular yüksek kilolu, uzamış makat veya kol gelişli bebeklerdir. Son yıllarda sezeryan ile yapılan doğumların artması sonucu obstetrikal paraizili olguların azalması bunu desteklemektedir(2,7). C5-Th1 köklerinde neuropraksia'dan neurotmesis'e kadar değişen tipte sinir yaralanması ortaya çıkar. Genellikle üst pleksus yaralanması görülür, tüm pleksusun tutuluşunda kol ve el vücudun yanında hareketsizdir(3).

Başlangıç tedavisi 3 ay süre ile passif hareketlerin uygulanmasıdır. Deltoid ve biseps kaslarında 3. ay sonunda kontraksiyon görülmemesi durumunda sinir rekonstruksiyonu uygulanmaktadır(4,5,6). Buna rağmen %50 varan oranda patoloji devam etmektedir(2,6,7). Omuz bölgesinde deltoid, supraspinatus, infraspinatus ve teres minör kaslarının paralizisi, güçlü pektoralis major, subskapularis, teres major ve latissimus dorsi kaslarının çekmesine bağlı olarak omuzda adduksiyon ve iç rotasyon kontraktürü ortaya çıkar(1,2). Olayın devam etmesine bağlı olarak glenoid fossada düzleşme ve genişleme, humerus başında arkaya doğru yerdeğiştirme, prosessus korakoideusun uzaması, aşağıya ve laterale yer değiştirmesi, akromiyonun aşağıya doğru gagalaşması ortaya çıkar. Bu sekonder kemik değişiklikleri omuzun dış rotasyon ve abduksiyonunu engeller ve sıklıkla omuzda adduksiyon ve iç rotasyon kontraktürü ortaya çıkar.

Kemiksel deformitelerin oluşmadığı dönemde L'episcopo, Sever gibi yumuşak doku ameliyatları ile fonksiyonel ve kozmetik iyi sonuçlar elde edilebilir(1,8). Kemiksel deformitelerin ortaya çıktığı durularda yumuşak doku ameliyatları yetersiz olup, kemiksel düzeltmeler gerekli olmaktadır(8). Klinik muayenede pozitif Putti belirtisi olan, glenohumeral eklemde yapısal bozuklukları ve humerus başının belirgin retrotorsiyonu olan olgularda omuz

iç rotasyon ve adduksiyon kontraktürünü düzeltmek için proksimal humerusa lateral rotasyon osteotomisi uygulanmaktadır (1,9). Ameliyat sırasında rotasyon osteotomisi, deltoidin distal yapışma yerini laterale kaydırılması ve de pektoralis major Z-Plasti ile uzatılması, zayıf olan omuz abduksiyon ve dış rotasyonunun daha güçlü hale getirebilir(9) Bizde bu nedenle tüm olgularımızda osteotomi seviyesini pektoralis major ve deltoid distal yapışma yeri arasından yaptık ve pektoralis majoru Z-Plasti ile uzattık. Osteosentez materyeli olarak plak kullanılması erken rehabilitasyon ve kemik kaynamasını sağlamaktadır. Yapılan deltopektoral kesi nedeniyle kötü skar oluşumu en önemli komplikasyon olarak karşımıza çıkmıştır. Elde ettiğimiz fonksiyonel sonuçlar, ameliyat öncesi ve sonrası kazanılan omuz abduksiyon, dış rotasyon dereceleri ve hastanın kolunu günlük kullanımına göre değerlendirildi. Kaynaklar ile uyumlu sonuçlar elde edilid (1,3,9).

Humerus lateral osteotomisi basit ve emniyetli bir işlem olup, mekanik avantajı, kolun dışa döndürülmesi ve güçlü oan ön deltoidin daha yan pozisyona getirilmesi ile omuz abduksiyonunun artmasıdır. Bu sayede olgular ellerini kolaylıkla ağzına ve başına götürebilmekte ve muzda fonksiyonel ve kozmetik iyileşme elde edilebilmektedir.

## Kaynaklar


1. Egloff D.U.: Palliative surgical procedures to restore sholder function in obstetrical analysis of Narakas' series. Hand Clin, 11 (4): 597-606, 1995.
2. Gilbert A, Whitaker I: Obstetrical brachial plexus lesion. J Hand Surg, 16B: 489-491, 1991.
3. Grenwald A. G., Schute P. C., Shiveley J. L.: Brachial plexus bisth plasy: A 10-Year report on the incidence and prognosis. J Pediatr Orthop, 4: 689-692, 1984.
4. Hentz V. R., Meyer R.D.: Brachial plexus microsurgery in children. Microsurgery, 12: 175-185, 1991.
5. Janke A.H. Jr, Bovill D.F., Mc Corroll H.R. Jr, et al: Persistent brachial plexus birth palsies. J Pediatr Orthop, 11: 533-537, 1991.
6. Laurent J. P., Lee R., Shenaq S., et al: Neurosurgical correction of upper brachial plexus birth injuries. J Neurosurg, 79: 197-203, 1993.
7. Michelow B. J., Clarke H., M., Curtis C. G., et al: The natura history of obstetrical brachial palsy. Plast Reconstr Surg., 93: 675-681, 193.
7. Michelow B. J., Clarke H.M., Curtis C.G., et al: he natural history of obstetrical brachial palsy. Plast Reconstr Surg., 93: 675-681., 1994.
8. Stecker W. B., McAllister J. J., Manske P. R., et al: Sever L'Episcopo transfers in obstetrical palsy: A retrospective review of twenty cases. J Pediatr Orthop, 10: 442-444, 1990.
9. Zahrani A., L: Modified Rotational osteotomy of humerus for Erb's palsy. Int Orthop, 17(3): 202-204, 1993.

# BÖLÜM - VII

## EL VE EL BİLEK SORUNLARI

## KISIM - 2

# EKSTREMİTE UZATMA YÖNTEMLERİ İLE KISA GÜDÜKLERİN UZATILARAK FONKSİYONEL PROTEZ KULLANIMINI SAĞLAMAK

Bülent KAVAKLI*, Haldun ORHUN**, Mehmet YILMAZ***, Necati AKSOY***

Çeşitli nedenlerle oluşan kısa amputasyon güdüklerinin, protez kullaımı için uygun bir uzunlukta olması gerekmektedir. Bu uzunluğun elde edilebilmesi için güdüğün uzatılma fikri doğmuştur. Bizde bu nedenle Kartal Eğitim Araştırma Hastanesi 1. Ortopedi ve Travmatoloji Kliniği'ne başvuran iki olgunun önkol amputasyon güdüğüne uygun protez uygulaması için uzatma planladık. olguların birinde travmatik ön kol amputasyonu diğerinde ise konjenital redius ve ulna displazisi mevcuttu. Olgulara İlizarov yöntemiyle uzatma uygulandı. Olguların birinde %60 ve diğerinde %40 uzama elde ettik. Böylece olgularda uygun protez kullanımı için gerekli olan güdük boyuna ulaşıldı. Sonuçta güdük uzatması ile hem görsel hemde fonksiyonel bir protez kullanımı elde edilebilmesinin çok anlamlı olduğu görüşündeyiz. Bu yöntemin uzatma için yeterli olduğuna ve bu yöntemle doku ekspansiyonuna ihtiyaç duyulmadığına inanıyoruz.

Travmatik amputasyonlar her zaman yeterli ideal bir güdük boyu kalacak biçimde sonuçlanmamaktadır. Travmatize olan bölgenin genişilği nedeniyle bazen ekleme çok yakın güdük kalacak şekilde düzeltilebilmektedir. Bu tarz sonuçlanan bir travmada kişinin kendi eklemini kulianarak bir protez takması olası olmayabilir. Bu nedenle posttravmatik amputasyon revizyonlarında güdüğün olabildiğince korunması gereklidir. Bunun dışında konjenital nedenli amputasyonlarda da var olan güdüğün boyu önem taşımaktadır. Kısa kalmış bir güdüğün hem görsel hemde işlevsel bir protez ile fonksiyone etmek ancak bu güdüğün boyunun uzatılması ile mümkündür. Bu fikir 1980'li yıllarda gündeme gelmiştir. İllizarov fiksatörü ile başarılı bir güdük uzatması ile komşu eklemin korunması ve fonksiyon kazandırılması mümkün olmaktadır(2).

Güdük uzatmaları ile ilgili geniş bir çalışma yoktur. Ancak olgu sunumu olarak yayınlanmış çalışmalar mevcuttur. Kliniğimize önkol travmatik amputasyon güdüğü olan ve kongenital önkol amputasyonlu iki olgu bu fikirlerin ışığında değerlendirilerek güdük uzatması yöntemi ile uygun protez kullanımları amaçlandı.

* Kartal Eğitim ve Araş. Hast. 1. Orto. Travm. Kli. Şef Mua., ** Baş Asis., *** Asist.

**Olgu - 1**

23 yaşındaki erkek hastanın 6 yaşında iken elektrik çarpması sonucu sol önkol dirsek altından amputasyonu uygulanmış. Hastanın 1990 yılında protez uygulama girişimleri başarısızlıkla sonuçlanmış. 24.11.1994 tarihinde kliniğimize başvuran hastanın protez kullanamama şikayetini amputasyon güdüğünün kısa olmasına bağladık. Hastanın yapılan klinik muayenesinde sol önkol fleksiyon ve ekstansiyon kuvvetinin yeterli olduğu gözlendi. Hastanın radius başı luksasyonu vardı. Ulna boyu ise 6.25 cm. saptandı. Bu bulgularla hastaya İllizarov eksternal fiksatörü uygulandı. Fiksatör ulna üzerinde tesbit edildi. Hastanın ihtiyacı olan minimum 12 cm.'lik önkol uzunluğunu elde etmek için Ulna'dan distraksiyon ile osteotomi bölgesinden uzatmaya başlandı. Günlük 1mm. uzama ile hastanın Ulna' sında 3.6 cm. uzama elde edildi. Bu süre içersinde yumuşak doku ile ilgili sorun gözlenmedi. Doku genişletici ihtiyacı olmadı. Hastanın izlenmesinde uzatma ve konsolidasyon döneminde fleksiyon ve ekstansiyon hareketleri ile fizik tedavi programına alındı. Ameliyat sonrası 4. ayında uzatma bölgesinde yeterli konsolidasyon gözlenerek fiksatör çıkarıldı. Hastanın bu tarihten sonra yumuşak doku uyumu beklenerek 3. haftasında önkol protezi takıldı. Hasta halen bu protezini yakalama, taşıma ve çekme gibi faaliyetlerde başarılı olarak kulanmaktadır.

**Olgu - 2**

10 yaşındaki erkek hastada kongenital sağ ön kol amputasyonu ve kongenital sağ fibular hemimelia mevcuttu. Hastanın sağ ön kolunu 5 cm. boyunda ulna oluşturuyordu ve aynı zamanda sağ alt ekstremite 11 cm'lik bir kısalık farkı vardı. Aynı zamanda hastanın sağ ayak ve ayak bileği ileri derecede deforme idi. Kalkaneus malleoler seviyeninin çok üzerinde ve tibianın posterolateralinde düşey olarak yer almaktaydı. 4. ve 5. ayak parmakları yoktu. Hastaya eş zamanlı İllizarov yöntemi ile ulna ve tibia uzatması uygulandı. Toplam 2 cm'lik uzama ile güdük boyu %40 oranında uzatılarak 7 cm. ulaşıldı. Bu uzunluk sağlıklı bir protez için yeterli görüldü ve hastaya ugun bir protez takıldı. Olgumuz halen önkoluna takılan bu protezi yakalama, taşıma ve çekme gibi faaliyetlerinde kullanmakta. Aynı olgumuzun alt ekstremitesinde de 5 cm'lik uzama elde ettik.

**Tartışma**

Ekstremite eşitsizliklerinin giderilme fikri 1741'lerde konu edinilmişse de modern uzatma yöntemleri 1978'de Wagner'in kendisinin tanımladığı yöntemi ile hız kazanmıştır. 1987'de De Bastiani'nin daha pratik sistemleri kazandırması gelişmiştir (7,9). Ancak 1951 yılında İllizarow'un sirküler sistemi tüm uzatma uygulamalarının kaynağı olmuştur(7,9). Amputasyon güdüklerinin boyunun protez kullanımı açısından önemi büyüktür. Kısa güdüklerin uygun protez ile fonksiyonel kılınması oldukça güç olduğundan güdüğün boyunun uzatılması gündeme gelmiştir. Ancak bu konu ile ilgili literatür araştırmasında sınırlı sayıda yayının olması konunun kısa güdük sahibi hastalar açısından ne denli önemli olmasına rağmen yeterli önemin verilmediğini düşündürmektedir. Gerçekten kısa güdük sahibi olan hastaların ya bu özeliklerini uzuv kaybı olarak kabullenmeleri ve yeterli bilgilenmemelerinden ya da bu uzatma uygulamasının biz doktorlar açısından önemsenmediği düşüncesi il eko-

nunun irdelenmesini hedefledik. Bu uygulamamız sonucunda olgulardaki fonksiyon kazançlarını gözlemlememiz bu konudaki düşüncelerimizde haklı olduğumuzu gösterdi. Gerçekten 23 yaşındaki hastada uzatılmış güdük ile kullanmaya başladığı önkol protezi sayesinde çalıştığı işindeki başarısının artması ve sosyal ilişkilerindeki düzelme ve yine 10 yaşındaki olgumuzun da protezini kullanırken gösterdiği tepkiler; yüzündeki gülümseme gibi; bu tür uygulamaların gerekli olduğu fikrini desteklemektedir. İlk uygulamalar 1980'li yıllarda başlamış(5,8). 1985 yılında Moss kısa femoral güdüğe uygulamış. Sonucunda protez kullanımı için yeterli boya ulaşarak fonksiyonel bir protez kullanma olanağı elde etmiş(6). 1990'da Eldridge yine kısa tibial güdük uzatması yayınlamış. Olgusunda travmatik amputasyon ile gelen 5 yaşındaki hastasında güdük ucundaki yumuşak doku kaybının çeşitli uygulamalarla giderilmesinden sonra travmadan 13 yıl sonra güdük boyunu uzatarak fonksiyonel bir protez kullama olanağını hastasına kazandırmış(3). 1994 yılında Bjorn 14 yıl önce osteosarkom nedeniyle femur proksimalinden ampute edilen 28 yaşındaki hastasında güdük uzatması uygulamış ve proteze uygun bir uzunluk elde etmiş(1). Bu olguların hepsinde yumuşak doku adaptasyonunda sıkıntı yaşandığı ifade edilmesine rağmen bizim olgularımızda böyle bir sorunla karşılaşmadık. Her iki olguda da cilt sorunlarının olmaması herhangi bir cilt genişletme uygulamasını gerektirmemiştir. 1994 yılında yine Girgin iki olgu yayınlamış. Elinde kongenital anomalisi olan sindaktilili 18 yaşındaki olgusunda falanks ve metakarp uzatmaları yapılarak eldiven protez kullanımına olanak sağladıklarını ifade etmekte. İkinci olgusu ise 12 yaşında konjenital ön kol amputasyonu olan hastasında olekranon boyu 3 cm.'den 7.5 cm. boya ulaşılmış ve protez kullanımı olanağı sağlanmış(4). Her iki olgumuzda da kemik yapı İllizarov ile uzatmaya iyi yanıt vermiştir. Eklemlerde instabilite gelişmemiş ve çivi dibi enfeksiyonu

***Şekil 1:*** *Ameliyat öncesi*

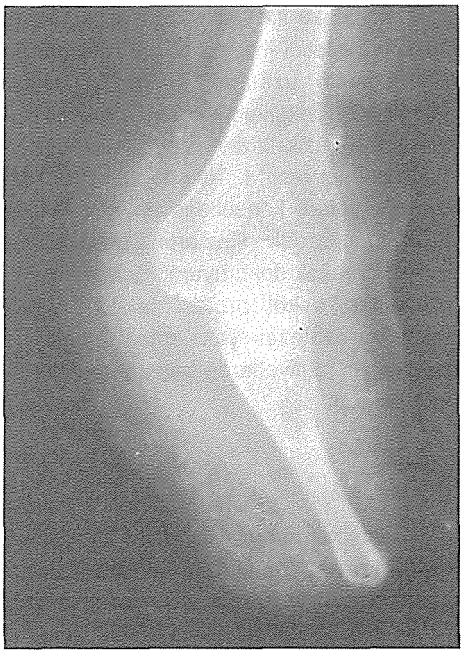

***Şekil 1:*** *Ameliyat sonrası*

gözlenmemiştir. Eklemlerde kontraktür gelişmemimiştir.

Tüm bu bulgularımızla her ne nedenle olursa olsun oluşan ekstremite güdüklerinde fonksiyonel bir protez kullanma şansının hastaya verilmesi durumunda elde edilecek sonuçların yüz güldürücü olacağına inanıyoruz.

## Kaynaklar


1. Bjorn, M.P.; Broome, A.: Lengthening a short femoral amputation stump. Acta Orthop. Scand. 1994: 65 (1); 99-100.
2. Ege, R.: Travma (Amputasyon ve Dezartikülasyon) S: 555-557, Emel Mat. Ankara 1981.
3. Eldridge, J.C.; Armstrong, P.F.; Krajbich, J.I.: Amputation Stump Lengthening with the Illızarov Technique. Clin. Orthop. 256: 76-79, 1990.
4. Girgin O.: Güdük boyu uzatma ve güdük oluşturma yöntemleri. 1. Ulasal Protez ve Ortez kongresi Kongre Kitabı. s: 59-63., 1995.
5. Moselay, C.F.: Leg lengthening: The historical Perspective, Orthop. Clin. North Am. 4: 555-561, 1991.
6. Moss, A.L.H.; Waterhouse, N.: Townsend, P.L.G.: Hannon, M.A.: Lengthening of a short traumatic femoral stump, Injury 16: 350, 1985.
7. Tachdjian M.O.: Limb Lenght Discrepancy. In Tachdjian M.O (ed.): Pediatric Orthopedics. Philadelphia 1990, pp 2850-3012.
8. Testworth, K.$ Krome, J.; Paley.: Lengthening and Deformity Correction of the upper Extremity by the Ilizarov Technique Orthop. Clin. North Am. 4: 689-713, 1991.
9. Tooms, R.E.: Amputations. In Edmonson, A. S. and Crenshaw, A.H. (eds): Campbell's Operative Ortopaedics, vol. 1. St Louis, C.V. Mosby, 1987, p. 597-646.

# BÖLÜM - VII

## EL VE EL BİLEK SORUNLARI

## KISIM - 3

# TRAVMATİK ACİL CİLT DEFEKTLİ OLGULARDA SKAPULAR -PARASKAPULAR FREE FLAPLER

Fatih PARMAKSIZOĞLU*

1993-1996 yılları arasında cilt defektli olarak acilen başvuran ekstremite yaralanmalı 18 olguda skapular, paraskapular flapler acil olarak uygulandı. İleri derecede cilt defektli bu ekstremite yaralanmaları, yapılan serbest doku nakli ameliyatları ile tek seansta tedavi edilmişlerdir.

### Giriş

Ortopedik cerrahi meslek uygulamalarının esnasında sık olarak clt defetli ağır yaralanmalar ile karşılaşılmaktadır. Pek çok doku bölümünde hasara neden olan bu yaralanmalar içinde en büyük sorunu geniş cilt defetleri ve bunun sonunda amelyat alanının primer kapatılmaması oluşturmaktadır.

Cilt defetlerinin giderlmesi için pek çok yöntem geliştirilmiştir. Ancak bunlar sınırlı uygulamaları nedeni ile her zaman yeterli olmamaktadır. Bu sorun son zamanlarda Free flaplerin geliştirilmesine neden olmuştur(1,2,4,5,6,7). Aşağıda belirtilen durumlarda mutlaka vaskülerize doku nakilleri gereklidir(3).

1. Kemik, tendon, eklem damar sinir gibi yapıların açıkta olduğu yaralanmalar.
2. El sırtının cilt defetleri.
3. Duyunun önemli olduğu topuk-el ayası, parmak ucu gibi sahalar.
4. Önemli kıvrım yerleri

Bu alanların örtülmesinde eğer alan geniş ise lokal flap uyglaması yeterli olmamakta ve serbest damarlı fleplerin kullanımı zorunlu hale gelmektedir. Bu şekilde bir uygulamada skapular-paraskapular flepler iyi bir seçimdir. Fasya ile birlikte alındığında çok geniş bir örtme alanı oluşmakta, alındığı saha prmer kapatılabilmekte ve sırt bölgesi iz bakımından daha az sorun çıkarmakta, öneml ibir damarın iptalini gerektirmemektedir. Bu flaplerin pediküllü yeterli uzunlukta ve çapta olup, Mikrocerrahi tekniği uygundur.

Bu klinik alanların örtülmesinde vaskülerize sağlıklı dokulara kullanılması enfeksiyon riskini azaltmakta, hastanede kalış süresi kısalmakta tek seansta tedavi mümkün olabilmektedir.

* Kadıköy Vatan Hastanesi, El Cerrahisi, Mikrocerrahi Merkeziz Uzman Dr.

## Hastalar ve Metod

Bu olgu serisi 1993-1996 yılları arasında başvuran cilt defektli travmatik 18 olguda acil koşullarda primer olarak uyguladığımız skapular-paraskapular free flepleri kapsamaktadır. Hastaların yaş sınırı 3-36 olup, ortalama yaş 9.2'dir. 3 olgu bayan, 15 olgu erkektir. 16 olgu kazadan sonraki ilk 24 saatte 2 olgu kazada sonraki 72 saat içide ameliyat edilmiştir. 11 hastada paraskapular, 4 hastada skapular, 3 hastada skapular-paraskapular kombine flap kullalmıştır. Flap geişliği 6x2 ile 8x14 cm. boyutlarıda olup, ayrıca 3 hastada daha geniş alanlar fasya aracılığı ile çok daha geniş olarak örtülmüştür. Flap 4 olguda yük taşıyan ayak sahanın iki olguda avuç içine tatbik edilmiştir. Hastaların takip süresi 4 ay ile 32 ay arasında olup, ortalama 23 aydır. Flaplerin dolaşım sorunu olmamıştır, enfeksiyon görülmemiştir. 5 olguda mevcut kemik kırıkları internal tesbit metaryali ile tedavi edilmiş, 6 olguda ayak sırtında primer tedo onarımı yapılmıştır.

## Cerrahi Teknik

Acil cilt defektli olguda önce alıcı alan değerlendirilir. Mevcut diğer patolojilein tedavisi içi planlama yapılır, daha sonra radial bir debridman yapılarak sahada beslenmesi kritik tüm dokular uzaklaştırılır. Varsa diğer patolojiler tedavi edilir alıcı sahanın damarları disseke edlip Flap içi uygun hale getirilir. Bundan sonra hasta ya çevrilerek sahanın genişliğine göre sırttan Fasya Cutane olarak flap kaldırılır, pediküllü disseke edilerek çıkarılır ve da-

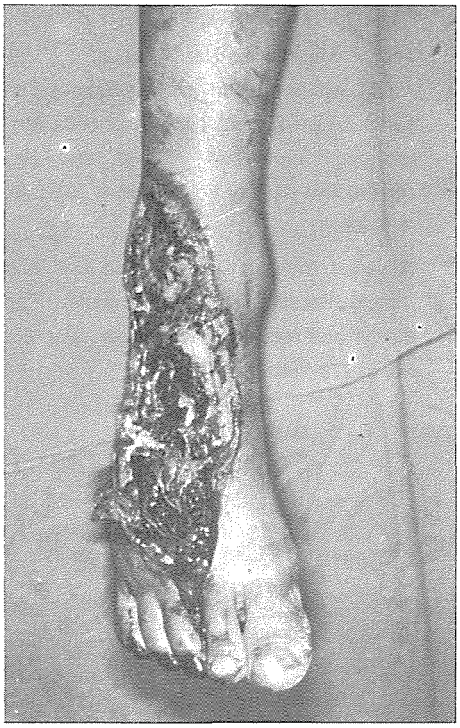

*Şekil 1*

*Şekil 2*

marlara bağlantısına en uygun olacak şekilde sahaya yerleştirilir. Flap sahaya tutturularak damar anastomozları yapılır (Şekil 1-2).

## Tartışma

Geniş çift defektler ile başvuran ekstremite yaralanmları acil olarak uyulanan örtücü doku transferleri ile çok etkili olarak tedavi edilebilmektedirler. Geniş doku harabiyeti ile başvuran bir yaralanmada en önemli hususlardan biri yeterli dedridmandır. Kalan alanın bol serum ile yıkanması ve daha sora vaskülarizasyonu çok iyi, sağlıklı doku ile örtülmesi enfeksiyonu önlemektedir. Ayrıca daha sonraki dönemde o bölgeye sekonder ameliyatların yapılabilmesini olanak sağlamakta, tendonları hareketi için uygun zemin oluşturmakta, eklemlerin hareket edebileceği esnek bir çevre doku oluşturmakta, bası yüzlerine dirençli alanlara olanak vermektedir.

Bütün bu üstünlükler sonucu hastanın hastanede kalış süresi çok kısalmakta, tedavi giderleri azalmakta, çoğu zaman tek seansta iyileşmektedir. Sıklıkla amputasyona-alternatif bir metod ola bu tedavi metodların çok önemli olduğuna inanıyoruz.

## Kaynaklar


1. Bernard M., O' Brien, M.S., Mikrovascular Free Flap Transfer The Orthopedic clinics of North America Vol. 8, no:2, 349-366, April 1977.
2. Gilbert A., ad L. Teot, The Free Scapular Flap, Plastik and Recontrucktive Surgery Vol 69 69 No: 4, 601-604, April 1982.
3. Leonard Gordon, Microsurgial Reconstruction of the Extremities Springer - Verlag 1988, 49-68.
4. Lister Graham Lister, Emergency Free Flaps, Operative Hand surgery, Churchill Living stone 1988, 1127-1149.
5. Luis R. Scheker, Harold E. Kleinert and Douglas P. Hanel, Lateral Arm Composite tissue transer to ipsilateral hand defects. The journal of had surgery vol. 12.A. No:5, Part 1 665-672, september 1987.
6. Tomoz Marcondez Nassif, Laurent Vidal, Jean Louis Boret, and Jacques Bandet The parascapular Flap: A New Cutaneous Microsurgical Free flap., Plastic and Reconstructive surgery Vol. 69, No:4, 591-600, April 82.
7. William J. Barwick, David J Good Kind, and Donald Serafin, The free scapular Flap Plastic and reconstructive surgery Vol. 69, No: 5, 779-785, May 1982.

# BÖLÜM - VII

## EL VE EL BİLEK SORUNLARI

## KISIM - 4

# DİRSEK EKLEMİ ARTROSKOPİSİ

Ömer TAŞER*, Sercan AKPINAR*, Mehmet AŞIK*, Okan SOYHAN*

Dirsek eklemi artroskopisi son zamanlarda yaygınlaşan oldukça yeni bir girişim olmasına rağmen, ortopedi literatüründe dirsek eklemi artroskopisi ile ilgili ilk yayının tarihi oldukça eskiye uzanmaktadır. 1931 yılında Michael Burman kadavra dirseklerinde 3 mm çapında bir artroskop ile yaptığı çalışma sonrasında dirsek ekleminin artroskopik muayene için uygun olmadığını ve ekleme anterior girişin mümkün olmadığını bildirmiştir(3). Ancak dirsek eklemi ile ilgili klinik çalışmalara ait yayınlar özelikle 1980'li yıllardan sonra ortaya çıkmaya başlamıştır(1,6,7,8,9).

Dirsek eklemi artroskopisi teknik olarak zordur ve potansiyel komplikasyonları en azından omuz ve diz gibi artroskopinin yaygın olarak kullanıldığı eklemlere oranla daha fazladır. Ancak yine de dirsek sorunlarının tanı ve tedavisinde artroskopi giderek artan bir önem kazanmaktadır, daha doğru bir ifade ile indikasyonları netleşmektedir.

### Endikasyonları / Kontrendikasyonları

Dirsek eklemi ortroskopisinin ilk popülarite kazandığı yıllarda yalnız tanısal amaçlı artroskopi yapılması, potansiyel komplikasyon oranının yüksekliği nedeniyle indike değildi. Ancak zamanla bu konudaki deneyimin artması sonucu, klinik muayene ve yardımcı tanı yöntemleri ile teşhis konmayan dirsek ağrılı hastalarda artroskopi indikasyonu vardır.

Literatürde dirsek eklemi artroskopisi indikasyonları aşağıdaki şekilde sıralanmaktadır(4,13,15).

1. Eklem farelerinin çıkarılması,
2. Kapitellum osteokondrazis dissekans tanısında değerlendirme ve tedavi
3. Radius başı kondral ve osteokondral lezyonlarıda değerlendirme ve tedavi, gerekirse radius başı eksizyonu
4. Dirsek ekleminde posttravmatik olarak veya bazı dejeneratif olanlar sonucu gelişen yapışıklıkların (atrofibrozis) debridmanı ve açılması, gerekirse kapsüler gevşetme,
5. Romatoid hastalıklarda parsiyel sinovektomi
6. Olekranon veya humerusa ait osteofitlerin parsiyel eksizyonu

* İ.Ü. İstabul Tıp Fak. Ortopedi ve Travmatoloji A.B.D.

7. İnfeksiyon mevcudiyetinde ekleminir-rigasyonu, debridmanı
8. Biopsi

Dirsek ekleminde kemiksel ankiloz veya ileri derecede fibröz ankiloz mevcudiyetinde, artroskopi kontrindikedir, çünkü aletlerin ekleme girmesi, ayrıca tamamen sert bir eklemde damar sinir yapılarının artroskopik giriş yollarından yeteri kadaruzaklaşması için gerekli olan kapsüler distansiyon mümkün değildir (2,4,13).

Ulnar sinirin öne nakli ve benzeri gibi eklemin normal anatomisini değiştiren girişimler sonrasında, nörovasküler yapı hasarı riski çok arttığından ve hemofili ya da benzeri kanama diatezli hastalarda gerekli medikal önlemler alınmadan artroskopi yapılmamalıdır(2,4,13).

**Hastalar ve Yöntem**

1990 ile 1995 yılları arasında çeşitli dirsek hastalıkları tanısıyla 11 hastaya dirsek artroskopisi uygulanmıştır. Retrospektif olarak incelenen hastaların yaş ortalamaları 37 olup hastaların 7'si erkek, 4'ü bayandır. Hastaların ortalama izleme süreleri 28 aydır (12-70 ay). Grupta 7 sağ ve 4 sol dirsek bulunmaktadır. Hastalardan 2'si sportif aktivitelere katılmaktayken aralarında profesyonel sporucu bulunmamaktadır.

Septik artrit tanısı konulan 3 hastaya akut dönemde girişimde bulunulmuş ve drenaj, irrigasyon sırasında eklem kıkırdağının normal görüntüde olduğu ve harabiyet bulunmadığı saptanmıştır. Serbest cisim çıkarılan 3 olgudan 2'si romatoid artrit hastası, diğeri ise sporcu idi. Serbest cisimlerin 2'si anterior kompartmanda, diğeri ise posterior kompartmanda idi. Adezyon ve kontraktü açılması yapılan olgulardan biri radius başı kırığı sonrası dirsekte ekstansiyon kısıtlılığı olan olgu idi. Diğerinde ise dirsek yumuşak doku travması sonrası ekstansiyon kısıtlılığı gelişmişti. Osteoartrozu olan bir olguda eklem debridmanı yapılmıştır. Dirseğinde ağrı ve şişlik olan bir hastaya tanısal artroskopi yapılmıştır. Artroskopi sırasında eklem içinde yaygın sinovit alanları görülmüş ve biopsi alınmıştır. Başlangıçta artroskopi yaptığımız bir hastada ise teknik yetersizlikler nedeniyle eklem içi görüntülenememiştir.

**Cerrahi Teknik**

Hastaların tümüne genel anestezi altında artroskopi uygulandı. 2 hastada sırtüstü, diğer hastaların hepsinde yüzüstü pozisyonunuda artroskopi yapıldı. Dirsek antiseptik solüsyon ile boyandıktan, örtüldükten sonra steril kalem ile lateralde radius başı ve humerus dış epikondili, medialde humerus iç epikondili ve intermüsküler septum, posteriorda ise olekranon işaretlendi. Artroskopiye başlamadan önce eklem boşluğu, eklemin lateralinde; radius başı, humerus dış epikondili ve olecranon ucunun arasında kalan üçgenin ortasından geçirilen bir spinal iğne yardımıyla serum fizyolojik ile dolduruldu. Ekleme, dirsek ekleminin normal kapasitesi kadar, 15-25 ml kadar sıvı verildi. Verilen sıvının enjektör iğnesinden fışkırarak geri gelmesi ile iğnenin ucunun eklem içinde olduğu onlaşıldı. Daha sonra iğne geri çekildi. Dirsek eklemine giriş için anterolateral, anteromedial, posterolateral, proksimal medial, posterior, lateral ve midlateral giriş yolları tanımlanmıştır (1,2,4,6,8,11,12,13,14,15). Standart tanısal giriş yolu olarak en sık anterolateral ve proksimal medial giriş yolu kullanıldı. Poksimal medial giiş yolu, iç epikondilin 2 cm. proksimalindę ve intermüsküler septumun hemen önündedir(Şekil 1). Giriş yeri belirlendikten sona, 4-5 mm.'lik br cilt kesisi

yapıldı. Ciltaltı dokusu bir hemostat yardımıyla künt disseksiyonla geçildi. Trokar intermüsküler septumun anteriorunda kalarak, humerus anterior yüzeyi ile temas ettirilerek eklem içine geçirildi. Daha sonra ekleme yerleştirilip eklem içi görüntülendikten sonra yapılacak olan işleme göre anterolateral veya anteromedial giriş kullanıldı. Anterolateral giriş redius başının hemen anterolateralinde ve radiokapitellar eklemin 1 cm. distalindedir (Şekil 2). Artroskopi işlemi bitirildikten sonra, sadece trokar manşonu eklem içinde bırakılarak diğer aletler çıkarıldı ve eklem boşluğu tekrar tekrar yıkandı, eklem içine Hemovac dren yerleştirildi. Biz artroskopi deliklerini subkutan ödemin sızabilmesi için dikmemeyi tercih ediyoruz. Hasta uyandıktan sonra mutlaka nörovasküler kontrol yapılmalıdır. 24 saat sonra dren çıkarıldı. Ağrı ve ödem geçer geçmez aktif harekete başlandı.

## Sonuçlar

Septik artrit nedeniyle artrostopik drenaj ve irrigasyon yapılan hastalar kompilkasyonsuz iyileştiler ve hastalık öncesi dirsek hareket ve fonksiyonlarına döndüler. Kilitlenme ve hareket kısıtlılığı şikayetleri olan serbest cisim çıkarılan romatoid artritli hastaların kiliklenme şikayetleri geçmekle birlikte hareket kısıtlılıkları kaldı. Adezyon ve kontraktür gevşetmesi yapılan hastalar nisbeten daha iyi fonksiyon ve ahereket kavuştular. Osteoartroz nedeniyle eklem debridmanı yapılan hastanın ağrıya bağlı şikayetlerinde azalma görüldü.

32 vakadan biri 3 hafta diğeri 2 ay devam eden radial parestezi tesbit edildi. Bu sorunu muhtemelen artroskopik cerrahi sırasında oluşan sıvı ekstravazosyonuna bağladık.

## Tartışma

Artroskopik cerrahinin artrotomiye oranla sütünlüklerini şöyle sıralamak mümkündür(2,4,9,10,11,13,15): Artroskopide geniş kapsüler kesiler yapılmadığı için ameliyat sonrası nedbe dokusu ve kapsüler kontraktürlerin oluşumu riski artrotomiye oranla yok denecek kadar azdır. Yara iyileşmesi sorunu olmadığı için ameliyat sonrası erken agresif fizyoterapiye başlanabilmektedir. Multipl giriş yolları kullanılarak bir artrotomiye oranla dirsek ekleminin daha fazla bölümü görülebilmektedir. Açık cerrahiye göre artroskopik cerrahi sonrası infeksiyon rski çok daha azdır.

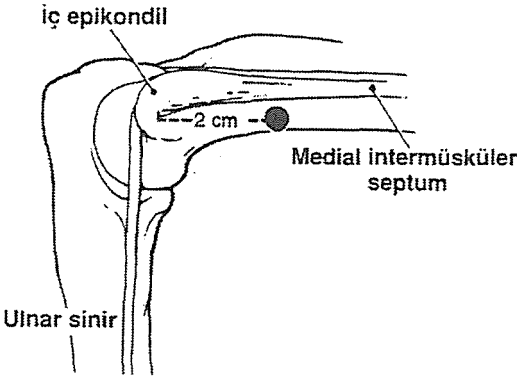


*Şekil 1: Proksimal medial giriş*

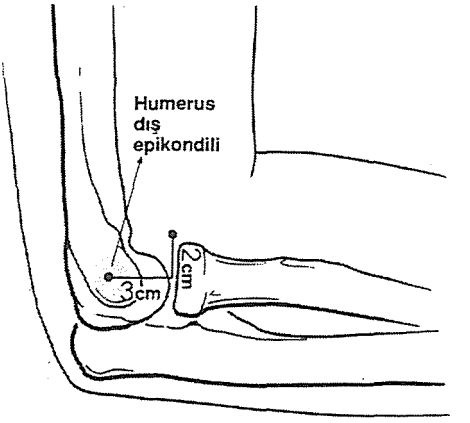


*Şekil 2: Anterolateral giriş*

Ancak artroskopik cerrahinin bazı dezavantajlarını da gözardı etmemek gerekir(2,4,5,9,13,15): Artroskopik cerrahi teknik açıdan zordur, ciddi deneyim gerektiren ve uzun bir öğrenme süresi vardır. Dirsek eklemi artroskopisie başlamadan önce cerrahın omuz ve diz gibi diğer eklemlein artroskopileinde mutlaka geniş bir deneyimi olmalıdır. Giriş yolları sırasında anatomik klavuz noktalara ve kurallara aşırı bir titizlikle uyulmalıdır, aksi takdirde nörovasküler yapıların hasar riski çok fazladır. Açık cerrahiye oranla artroskopik cerrahi deneyimli ellerde bile bazen daha uzun sürebilmektedir.

Sonuç olarak dirsek eklemi artroskopisi, diğer eklem artroskopilerinde olduğu gibi, ortopedik cerrahide yeni ufuklar açan bir yöntemdir. Mevcut indikasyon listesi, konu ile ilgii deneyimi arttıkça giderek genişlemektedir. Ancak dirsek eklemi artroskpisinde, potansiyel komplikasyon riskinin fazla olması nedeniyle, artroskopik anatomiye hakim olmak, uygun ekipman kullanmak ve artroskopik tekniğe titizlikle uymak şarttır. Ek olarak, artroskopistin deneyimi, komplikasyon riskini minimale indrmek açısından en önemli faktörlerden biridir.

## Kaynaklar


1. Andrews RJ, Carson WG: Arthroscopy of the elbow Arthroscopy 1: 97-107, 1985.
2. Andrew JR, McKenzie PJ: Arthroscopic surgical treatment of elbow pathology in Operative Arthroscopy, edited by JB Mc Ginty et al, pp 595-603, Raven Press New York 1991.
3. Burman MS: arthroscopy or the direct visualization of joints J Bone Joint Surg 13: 669-695, 1931.
4. Carson WG, Meyers JF: Diagnostic Arthroscopy of the Elbow: Surgical technique and arthroscopic and portal anatomy in Operative Arthroscopy, edited by JB McGinty et al, pp 583-594, Raven Press, New York, 1991.
5. Cascells SW: Editorial: Neurovascular anatomy and elbow arthroscopy: Inherent risks arthroscopy 2: 190, 1986.
6. Guhl JF: Arthorscopy and arthroscopic surgery of the elbow Orthopaedics 8: 1, 290-296, 1985.
7. Hempfling H: Die endoskopische Untersuchung des Ellenbogengelenkes wom dorso-radialen Zugang Z. ORthop 121: 331, 1983.
8. Ito K: Arthroscopy of the elbow joint Arthroscopy 6: 15-24, 1981.
9. Ito K: Arthroscopy of the elbow joint In: Arthroscopy of Small Joints, ed M. Watenabe pp. 57-84, New York: Igaku-Shoin, 1985.
10. Jones GS, Savoie FH: Arthroscopy capsular release of flexion contractures (arthrofibrosis) of the elbow Arthroscopy 9: 277-283, 1993.
11. Lynch GJ, Meyers JF, Whipple TL, Caspari RB: Neurovascular anatomy and elbow arthroscopy: Inherent risks Arthroscopy 2: 191-197, 1986.
12. O'Driscoll SW, Morrey BF, An KN: Intra-Articular pressure and capacity of the elbow Arthroscopy 6: 100, 1990.
13. O'Driscoll SW, Morrey BF: Arthorscopy of the elbow in The Elbow and Its Disorders, edited by BF Morrey pp. 120-130, WB Saunders Co. Pennsylvania 1993.
14. Papilion JD, Neff RS, Shall LM: Compression neuropathy of the radial nerve as a complication of elbow arthroscopy: A case report and review of te literature Arthroscopy 4: 284-286, 1988.
15. Poehling GG, Ekman EF: Arthroscopy of the elbow in Instructional Course Lectures Vol 44 pp. 217-223, edited by DW Jackson, AAOS, 1995.
16. Thomas MA, Fast A, Shapiro D: Radial nerve damage as a complication of elbow arthroscopy Clin Orthop 215: 130-131, 1987.

# BÖLÜM - VII

## EL VE EL BİLEK SORUNLARI

## KISIM - 5

# KRONİK EL BİLEĞİ AĞRISINDA ARTROSKOPİK DEĞERLENDİRME SONUÇLARIMIZ

Mustafa ÖZKAN*, Esat KITER*, Kadir YALDIZ*

Kronik el bileği ağrısının etiolojisinde tarvmadan dejenerasyona kadar çeşitli patolojiler rol oynayabilir. İyi bir öyküyle beraber dikkatli bir fizik muayene bu hastalara yaklaşımda temeli oluştursa da çoğu zaman tanıda yetersiz kalmaktadır. Radyolojik olarak el bileği serisinin elde edilmesi ve radiokarpal kemiklerin anatomisinin ve komşuluklarının ve dolayısıyla ligamantöz oluşumların değerlendirilmesi ikinci basamağı oluşturmaktadır ancak daha spesifik ve modern tanısal yöntemlere çoğunlukla başvurmak gerekir.

Artrografi, artro-manyetik rezonans görüntüleme (artro-MRG) ve artroskopi radyo-karpal eklemin ossöz ve ligamentöz sorunlarında başvurulan değerli tanı yöntemleridir.

1979'da Chen'in(2) elbileği artroskopisini tanımlamasından sonra el bileği hastalıklarında artroskopinin kullanımı günümüze değin büyük oranda artmıştır. Daha sonra bu tekniğe eklenen detaylarla, artroskopi el bileği hastalıklarında tedavide de effektif olarak kullanılmaya başlanmıştır (1,3,5,8).

Bu çalışmanın amacı kliniğimize kronik el bileği ağrısı ile başvuran hastalara uyguladığımız el bileği artroskopisi sonuçlarını ve bu sonuçların artro-MRG sonuçları ile karşılaştırmasını değerlendirmektir.

### Materyal ve Metod

Kasım 1994 ile Kasım 1996 tarihleri arasında kliniğimizde kronik el bileği ağrısı nedeniyle fizik muayene, konvansiyonel radyografik inceleme, artro-MRG ve diagnostik artroskopi yapılan 27 hastanın 28 el bileği incelemeye alındı. Hastaların 18 tanesi bayan 10 tanesi arkekti. Ortalama yaş 29.44(14-62) idi. Tüm hastalardan hikayede travma öyküsü alındı. Hastalarda artroskopi öncesinde ortalama 9 aylık (3-14 ay) ağrı öyküsü vardı. Hastaların 8'inde el bileği hareketlerinde kısıtlılık saptandı.

Hastalar klinik muayene ve konvansiyonel grafilerle (el bileği serisi) incelendikten sonra tüm hastalara artor-MRG incelemesi yapıldı. Tek enjeksiyonla midkarpal aralığa eklem distansiyonu sağlayacak şeilde ortalama 5cc gadopentetik asit dimeglumin tuzu (magnevist-schering) enjeksiyonundan sonra el bileğine yönelik MRG incelemesi gerçekleştirildi.

* Dokuz Eylül Üniv. Tıp Fak. Ortopedi ve Trav. A.B.D. İzmir.

Artor-MRG sonucuna göre patoloji saptanan ve klinik olarak kronik el bileği ağrısı olan 27 hastaya diagnostik artroskopi uygulandı. El bileğinin artroskopisinde uygulanan teknik bir çok çalışmada tanımlanmıştır. Artroskopilerin hepsi R.İ.V.A. anestezisi altında bu tekniğin genel kurallarına bağlı kalınarak gerçekleştirilmiştir.

## Sonuçlar

28 el bileğinin 17 (%60.7)'sinde skafolunat (S-L) lezyonu, bunların 4'üde (%23.5) komplet (tam) yırtık diğer 13'ünde (%76.4) parsiyel yırtık saptanmıştır. Lunotrikuetral (L-T) bağda tam yırtık 6 (%21.4) hastada gözlemlenmiştir. 2 hastada hem L-T hem S-L lezyonu beraber gözlenmiştir. Trianguler fibrokartilajda patoloji 7 (%25) hastada saptanmıştır. Bunların 4'ünde (%57.1) santral yırtık saptanmış ve debride edilmiştir. 3 hastadaki (%42.8) periferik yırtık açık olarak onarılmıştır. (Resim 1a-1b). S-L bağ yırtığı tanısı olan 17 hastanın 6'sında artro-MRG bulguları ile artroskopi bulguları uyum içinde çıkmıştır (Tablo 1). 6 hastanın 4'ünde komplet yırtılma vardı. Artroskopik olarak tanımlanan 13 parsiyel yırtığın yalnızca 2'si artro-MRG ile tanımlanmıştır. L-T bağ yırtığı tanısı alan 6 hastanın 5'inde bu uyum gözlenmiştir. 28 hastanın 20'sinde (%71) klinik değerlendirmeyle artroskopik tanı arasında uyum belirlenmiştir(Tablo 2).

**Tablo 1:** Artroskopik bulgular ile Artro-MRG bulguları

| | Artroskopik tanı | Artor-MRG tanı |
|---|---|---|
| TFCC | 7 | 8 |
| Skafolunat | 17 | 6 |
| Lunotrikuetral | 6 | 5 |
| Kondral lezyon | 4 | 1 |

**Tablo 2:** Klinik olarak hastalardaki bugular

| Klinik bulgular | Hasta sayısı |
|---|---|
| Ağrı | 28 |
| Watson testi | 18 |
| Ulnar loading | 10 |
| Skaphoid hassasiyeti | 11 |
| Haraket kısıtlılığı | 8 |
| Ödem | 1 |

Klinik olarak hastaların tümünde ağrı şikayeti vardı. Hastaların 8 tanesinde el bileği hareketlerinde kısıtlılık mevcuttu. Skafolunat bağ yırtık olarak tespit edilen hastaların hepsinde ameliyat öncesi Watson testi (+) idi.

## Tartışma

Artroskopi intraartiküler yapıların direkt olarak görülmesini sağlar. TFCC ve interkarpal ligamanların değerendirilmesi, kıkırdak yaralanmaları ve dejenerasyonu, patolojilerin erken dönemde evrelendirilmesi açısından artroskopi en sağlıklı sonucu verir(1,3,5,8).

Artrografi el bileği patolojilerinde başvurulan en temel invaziv yöntemlerden biridir. Tek enjeksiyonla (RCJ) elde edilen görüntüler TFCC perforasyonları, bağ yırtıkları bazen de kartilaj lezyonları hakkında bilgi vreebliir. Levinsohn (7) üç enjeksiyonlu (MCJ), (RCJ), (DRUJ) antrografiyi önermiş ve daha spesifik olduğunu bildirmiştir. Manester yüksek volumlü tek enjeksiyonla eğer eklemde tam distansiyon sağlanırsa, artrografinin üç enjeksyonla yapılanla karşılaştırıldığında sadece %2 yanlış sonuç verdiğini bildirmiştir.

Koman ve ark.(6) artrografik ve artroskopik sonuçları karşılaştırdığı çalışmasında 53 hastanın %63'ünde artrografi ile tam tanı konulamadığını vurgular. Roth ve

Haddad59) artroskopi ile saptadıkları 37 TFCC yırtığının %70'inde artrografinin ameliyat öncesi pozitif olduğunu saptamışlardır. Eynde ve ark(4) 49 hastanın artrografik ve artroskopik sonuçlarını karşılaştırdıkları çalışmada TFCC'nin santral lezyonlarını tanımlamada artrografinin %84 doğru sonuç verdiğini belirtmişlerdir. Aynı çalışmada periferal lezyonların tanımlanmasındaki oran yalnız %33 bulunmuştur. Ayrıca artrografi ile patoloji saptanmayan hastaların :92'sinde artroskopik olarak patoloji saptanmıştır. Bizim çalışmamızda 28 el bileğinde; Artro,MRG ile 20 adet patoloji saptanırken artroskopi ile 34 patoloji belirlenmiştir. Çalışmamızda el

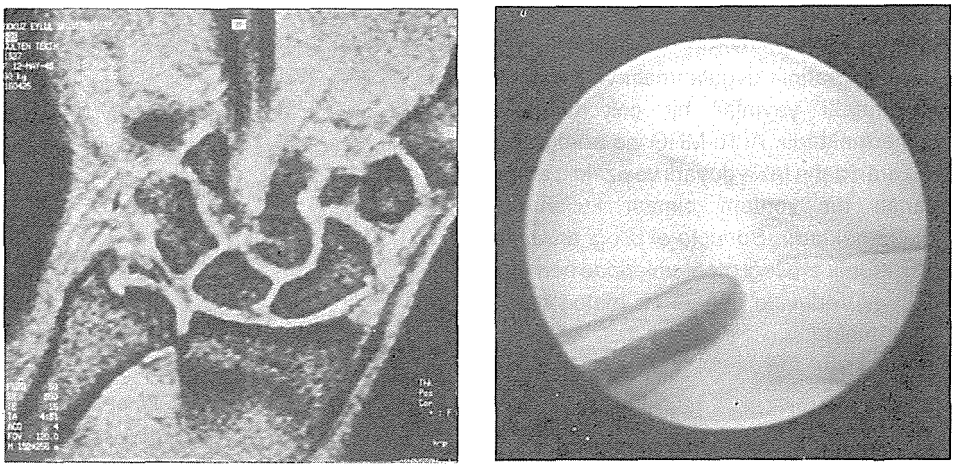

***Şekil 1a-b:*** *Midkarpal aralığa kontrast enjeksiyonundan elde edilen el bileği kesitlerinde skafolunat ligamanda flep tarzında yırtık olduğu gözlenmektedir. Aynı hastada TFC kompleksinde volar yüze yakın ulnokarpal bağlara uzanım gösteren parsiyel yırtık ve buraya kontrast maddenin ilerleyişi gözlenmektedir.*

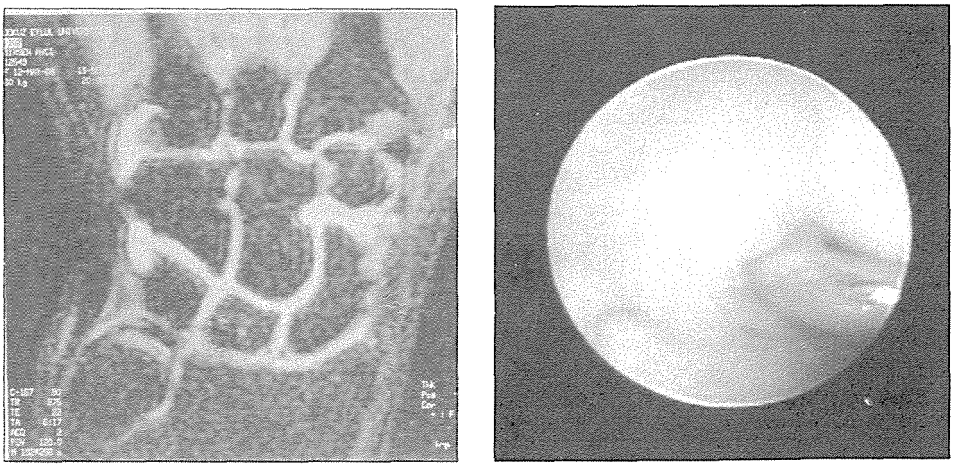

***Şekil 2a-b:*** *Aynı hastanın artroskopik incelemesinde tespit edilen TFCC lezyonu.*

bileği artroskopisinin Artro-MRG'den daha üstün bir yöntem olduğu saptanmıştır. Özellikle antrerossöz ligamanların tam olarak belirlenmesinde çok daha yararlıdır. Ayrıca TFC yırtıklarının yerinin ve şiddetinin belirlenmesi, dejeneratif ve travmatik lezyonların ayrımın yapılması yine artroskopi ile daha doğru yapılabilmektedir. Artroskopi ile tanı konulabilmekte, lezyonun derecesi, beiirlenmekte ve aynı zamanda tedavisi yapılabilmektedir.

Artrografinin uygulanması ve sonuçları hakkındaki yayınlar bir çok farklılıkla göstermektedir. Artro-MRG ise artrografiye nazaran daha fazla duyarlı ve özeldir; ancak pahalı bir yöntem olması kullanımını kısıtlamaktadır. Sonuçta el bileği artroskopisi, kronik el bileği problemlerinde hem tanı hem de tedavide değerli bir metod olarak görünmektedir.

## Kaynaklar


1. Adolfson L: Arthroscopy for diagnosis of posttraumatic wrist pain. J Hand Surg (Br), Vol: 17; p: 46-50, 1992.
2. Chen Y-C. Arthroscopy of the wrist and finger joints. Orthopaedic Clinics of North America, 10; p: 723-733.
3. De Smet L, Dauwe D, Fortems Y: The value of wirst arthrosopy. J Hand Surg (Br), Vol: 21(2); p: 210-212, 1996.
4. Eynde S, V, De Smet L, Fabry G: diagnostic value of artrography and arthroscopy of the radiocarpal joint. Arthroscopy, Vol: 10(1); p: 50-53, 1994.
5. Jones W A, Lovell M E: the role of arthroscopy in the investigation of Wrist disorders. J Hand Surg (Br), Vol: 21(4); p: 442-445, 1996.
6. Koman LA, Poehling GG, Toby EB, Kammire g, Chronic wrist pain: indications for wrist arthroscopy. Arthroscopy, 2; p: 116-119, 1990.
7. Levinsohn EM, Rosen ID, Palmer AK. Wrist arthrography: value of the three-compartment injection method. Radialog, 179; p: 231-239, 1991.
8. Nagle D J, Benson L S: Wrist artroscopy. Indicatons and results. Arthroscopy, Vol: 8 (2), p: 198-203, 1992.
9. Roth JH, Haddad RGF. Radiocarpal arthroscopy and arthrography in the diagnosis of ulnar wrist pain. Arthroscopy, 2; p: 234-243, 1986.

# BÖLÜM - VII

## EL VE EL BİLEK SORUNLARI

## KISIM - 6

# KARPAL TÜNEL SENDROMUNDA AÇIK CERRAHİ TEDAVİ SONUÇLARIMIZIN DEĞERLENDİRİLMESİ

Avni DAYICAN*, Hasan DOĞAN*, Yusuf TANYERİ**, Müfit AKYÜZ***

Ameliyatta hastalara RİVA veya aksiller blok uygulandı. El bileği volar yüzeyine distalde tenar kıvrıma paralel eğimde el bileği fleksör kıvrımında ulnar tarafa eğimli longitudinal standart insizyon kullanıldı. Hastaların 38'inin (%95.6) 51 el bileği 3. ayda günlük aktivitelerini kazandılar. Hastaların ağrı, uyuşma ve tenar atrofi gibi yakınmaları ve elektrofizyolojik bulgularında istatistiksel olarak anlamlı iyileşme sağlandı. Tedaviye ilk cevap vreen belirti ağrı, en son iyileşen belirti ise tenar atrofi idi. Hiç bir komplikasyonla karşılaşılmadı.

Karpal tünel sendromu tuzak nöropatiler içinde en sık rastlananı ve prototip olanıdır (3). Genellikle elde uyuşukluk, hissizlik, becerilerinde azalma, ağrı ve adduktor pollisis brevis ile opponens pollisis kaslarında atrofi ile karakaterize bir hastalıkdır(1,3). Bayanlarda iki kat fazla görülür. Sıklıkla bilateral görülmesine rağmen dominant el iki kat daha fazla tutulur(7).

Karpal tünel sendromunda yakınmalar ve muayene bulguları dışında en önemli tanı aracı elektrofizyolojik değerlendirmelerdir(2,7). Elektrofizyolojik tanı, ayırıcı tanı ve kantitatif izlem için gereklidir.

Tedavide splintleme, karpal tünele steroid enjeksiyonu, transvers karpal ligamentin endoskopik ve açık cerrahi gevşetmesi uygulanır.

### Materyal ve Metod

Ankara Numune Hastanesi 2. Ortopedi ve Travmatoloji Kliniğinde, Ocak 1990 ile Haziran 1995 tarihleri arasında 45 hastanın 63 el bileği karpal tünel sendromu tanısı ile ameliyat edildi. Hastaların ameliyat öncesi ve sonrası semptomları, klinik bulguları ve laboratuar bulguları karşılaştırıldı. Onbeş hasta daha önce çok düzenli olmamakla birlikte kenservatif tedavi görmüş, ancak şikayetleri devam etmekte idi. Diğer 30 hasta polikliniğimize ilk kez başvuran hastalardı.

Ocak 1990 ile Haziran 1995 tarihleri arasında Ankara Numune Hastanesi 2. Ortopedi ve Travmatoloji Kliniğinde idiopatik karpal tünel sendromu tanısı konulan 45 hastanın 63 el bileğine açık cerrahi yöntemle transvers karpal ligament gevşetme ameliyatı uygulandı. Otuzdört hasta (%75.5) bayan, 11 hasta (%24.5) erkekti.

* Ank. Numune Hast. 2. Ort. Travm. Baş As., ** Asis., *** Ank. Reh. Merkz. Başas.

Yaş ortalaması 46.7 (37-65) idi. Onsekiz hastada (%40) bilateral, 19 hastada (%42.2) sağ el, 8 hastada (%17.7) sol el tutulumu vardı.

Şiddetli belirtileri olan orta ve ciddi sıkışması bulunan, işini veya aktivitelerini değiştiremeyen, konservatif tedaviden fayda görmeyen, uzun süreli ilerleyici duyu kusuru olan ve tenor atrofi başlamış olan hastalara ameliyat uygulandı. Diabetes mellitus, hipotiroidi gibi karpal tünel sendromuna neden olabilen sistemik hastalığı olan hastalar ve üst ekstremite travması geçiren hastalar bu çalışma kapsamına alınmadı. Ameliyat öncesi hastaların günlük aktiviteleri, belirtileri, klinik bulguları (tinel, falen, ters falen testleri, iki nokta diskriminasyonu, tenar atrofi) laboratuvar bulguları (el bilek iki yönlü grafi, tiroid hormonları, rutin biyokimya, EMG) içeren bir form hazırlandı. Bu form tüm takiplerde kullanıldı. Hastalar ameliyattan sonra 8. gün, 15. gün 45. gün, 3. ay ve 18. ayda kontrole çağrıldı.

Hastalara Ankara Fizik Tedavi ve Rehabilitasyon Merkezinde her kontrolde aynı hekim tarafından E.M.G yapıldı. Klinik olarak karpal tünel sendromu tanısı konulan hastalarda bu tanı EMG ile de desteklendi.

Ameliyatta rejional anestezi veya aksiller lokal anestezik blok uygulandı. Volar bölgeden tenar kıvrıma paralel, el bileği fleksör kıvrımında ulnar tarafa eğimli longitudinal kesiyle girildi. Superfisial palmar fasia, transvers karpal ligament gevşetildi. Ek olarak 6 hastada tenosinoviektomi 2 hastada nöroliz yapıldı. Dikkatli kanama kontrolu sonrası cilt 4/10 prolen ile kapatıldı. Baskılı bandaja alındı. Ameliyatta herhangi bir komplikasyon olmadı. Eksternal tespit kullanılmadı. Onbeşinci günde dikişler alındı. Hastaların cerrahi öncesi ve sonrasi klinik skala sonuçları ve elektrofizyolojik bulguları student-t testi (iki eş arasındaki farkın önemlilik testi) ile karşılaştırıldı.

**Sonuçlar**

Ameliyat öncesi uyuşukluk ve hissizlik en çok yakınma sebebi idi. Ameliyat sonrası 3. ay kontrolünde 40 hastada (%88.8) bu şikayetler tamamen iyileşti. Otuzüç hasta (%73.3) ilk ayda, 43 hasta (%95.5) üçüncü ay sonunda normal günlük aktivitelerini kazandılar. Ağrı şikayeti tüm hastalarda 45. gün kontrolünde tamemen iyileşti. Üç hastada kesi yerinde skar oluştu, ikisinde nedbe üzerinde duyarlılık vardı ancak hastalar sonuçtan memnunlardı. Üçüncü ayda sadece 4 hasta tenar atrofi düzelmişti. Son kontrolde 17 hastada (%37.7) tenar atrofi düzelmişti. İki nokta diskriminasyonu ameliyat öncesi ortalama 7.2 1.7 ameliyat sonrası 3. ayda ortalama 5.5 1.9 olarak ölçüldü ($p < 0.001$).

Hastalarımızda ilk iki haftadan sonra iyileşme başladı ve 3. ayda %88.8 - 95.6 oranında iyileşme sağlandı. En erken ağrının, en geç tenar atrofinin iyileştiği tespit edildi.

Hastaların ameliyat öncesi median motor distal latans ortalaması 5.57 4.72 m/sn, duyusal uyartılmış yanıtların amplitüd ortalaması 10.76 4.27 mikrovolt idi. Ameliyat sonrası kontrol EMG çalışmalarında ortalama distal latans 4.19 0.86 olarak bulundu ($p< 0.001$). Ameliyat sonrası duyu ileti hızı ortalamıs 40.72 4.93 m/sn idi ($p <0.001$). Duyusal yanıt amplitüd ortalaması 16.69 6.86 mikrovolt ($p < 0.001$) olarak bulundu.

İki hastamızda günlük aktiviteler elde edilmesine rağmen uyuşukluk ve gece ağrıları iyileşmedi. Bunlara el bileğini hafif ekstansiyonda tutan gece splinti verildi. Üç hastamızda çok çalışmak ve aynı ozis-

yonda birkaç saat kalmakla uyuşukluk ve ağrı şikayeti devam ediyordu.

## Tartışma

Konservatif tedaviye cevap vermeyen idiopatik karpal tünel sendromlarında açık cerrahi yöntemle transvers karpal ligamentin gevşetilmesi hastaların %80' inden fazlasında başarılı olmaktadır(1). Hematom, skar oluşumu, geç iyileşme, cerrahi işlem sırasında çevre yapılara verilen zarar gibi komplikasyolar olmasına rağmen bunların cerrahın kişisel becerisiyle en aza indirilebilir(7). Literatürde rastlanan nükslerde genellikle transvers karpal ligamentin yetersiz gevşetilmesi suçlanmıştır(3). İyi sonuç alamadığımız olgular, ileri derecede tenar atrofisi olan geç olgulardı. Bunlarda transvers karpal ligament gevşetilmesine ek olarak nöroliz ve tenosinoviektomi uygulandı.

Son zamanlarda açık cerrahi yönteme alternatif olarak sunulan transvers karpal ligamentin endoskopik gevşetilmesi avantajları olmasına rağmen ülkemiz şartlarında pahalı bir öntemdir. Ayrıca açık ve endoskopik yöntemi kıyaslayan yayğınlarda geç sonuçlar arasında fark saptanmadığı bildirilmektedir(1,3,7). Açık yöntemde işe dönme süreleri daha uzun iken, endoskopik yöntemde kavram gücü ve ince tutulumun daha erken kazanıldığı bilinmektedir. Ancak endoskopik yöntemde yetersiz gevşetme, sinir kesileri, palmar fasiitis, süperfisiyal palmar arteriyal ark yaralanması gibi önemli komplikasyonlar yayınlanmıştır(7). Açık cerrahi yöntemde özellikle deneyimli ellerde bu tür komplikasyonlar minimaldir, serimizde de görülmemiştir. Günlük aktivitelere daha geç dönme ve skar riski olmasına rağmen karpal tünel sendromu tedavisinde açık cerrahi yöntemin daha yararlı olduğuna inanıyoruz.

## Kaynaklar


1. Brown R.A., Gelberman R.H., Seller J.G.: Carpal Tunnel Release. J. Bone joint Surg. 75(A) No:9, 1265-1275, 1993.
2. Burke D.T., Burke M. Mc H.: Splinting for Carpal Tunnel Syndrome: In search of te optimale angle: Arch. Phys. Med. Reha. November Vol: 75, 1241, 1994.
3. Chow J.C.: Endoscopic Release of the Carpal Ligament for Carpal Tunnel syndrome: 22 Months Clinical Result.; Arthroscopy 6 (4): 288-296, 1990.
4. Harter B.T., Mc Kierman J.E., Kirzinger S.s., Archer F.W., Peters C.k.: Carpal Tunnel Syndrome: Surgical and nonsurgical Treatment.: J. Hand Surg. Vol. 18(A) No:4, 734-741, 1993.
5. Phalen G.: Seventeen Years Experience in Diagnosis and Treatment of Six Hundred Fifty-Four Hands: J. Bone Joint Surg. 48-(A): 211-228, 1966.
6. Polatkan O.: Sinir ve Tendon Sıkışmaları. Ed: Ege. R. El Cerrahisi. Türk Hava Kurumu Basımevi, Ankara. 361-364, 1991.
7. Shinya K, Lanzetta M., Conolly W.B.: Risk and Complications in Endoskopik Crapal Tunnel Release. J. hand Surgery, 20 B: 2 : 222-227; 1995.
8. William E.W.: Entrapment and Compression Neuropathies; (In Ed) David P. Green: Operative Hand Surgery -3rd edition; Churchill Livingstone, New York, Vol 2; p. 1346-1356, 1993.
9. Wilson K.M.: Double Incision Open Technique for Carpal Tunnel Release an Alternative to Endoscopik Release.: J. Hand Surg. Vol.: 19A No:6, 907-912, 1994.

# BÖLÜM - VII

## EL VE EL BİLEK SORUNLARI

## KISIM - 7

# ELDEKİ EKLEM İÇİ, DEPLASE, ÇOK PARÇALI KIRIKLARIN TEDAVİSİNDE P α R (The Pins and Rubber) TRAKSİYON SİSTEMİ

Ahmet KIRAL*, M. Ömer ARPACIOĞLU**, Ahmet SARIOĞLU***, Haluk KAPLAN****

Çok parçalı deplase eklem içi falanks kırıklarının tedavisinde halen sorular vardır. Önceleri bu kırıkları redükte etmek ve aynı zamanda tedavi etmek amacıyla "banjo frame" gibi distale traksiyon uygulayan çeşitli yöntemler önerilmiştir (4,5,7,8,9,10). Ancak bu yöntemler kısa kol alçısına monte edilen büyük tel kafes (frame)lerden oluşur, uygulaması karışıktır ve kabadır. Son zamanlarda "force couple splint" ve "dynamic external ringer fixator" gibi hafif, basit, sağlam ve etkili yöntemler bildirilmiştir(1,2,6). Bu yeni yöntemlerden biriside Japonyadan Suzuki ve arkadaşlarının önerdiği P α R (Pins and Rubber) traksiyon sistemidir(11).

### Gereç ve Yöntem

Kliniğimizde 1994-1996 yılları arasında elde çok parçalı deplase eklem içi falanks kırığı olan 16 olgu ve ekleme yakın falanks kırığı olan iki olgu olmak üzere toplam 18 olgu P α R traksiyon sistemiyle tedavi edildi.

Eklem içi kırıklardan 9'u PIP eklemde DIP eklemde idi. Eklem dışı ancak ekleme yakın kırık olan iki olguda ise PIP ekleme yakın prosimal falanks kırığı mevcuttu.

Hastalarımızın biri dışında tümü erkektir. Hastalarımızın yaş ortalaması 20.1'dir (min: 9, max: 26).

Kırıkla P α R traksiyon sistemi uygulanması arasında geçen süre ortalama 3 günder (min: 1gün, maks.: 10 gün).

### Cerrahi Teknik

1.2 mm. Kalınlığında uzun bir Kirschner teli kırık olan eklemin proksimalindeki falankstan transvers olarak geçirilir. Parmağın her iki tarafında, cilde yakın olacak şekilde parmak ucu yönünde 90 bükülür. Her iki telin ucu parmak ucunu distale doğru 3 cm. geçecek kadar uzun olmalıdır. Tellerin ucu kanca şeklinde bükülür (Şekil 1). Bu tele uzunlamasına germe çivisi "axial taction pin" adı verilir.

1mm. çapında ikinci bir Kirschner teli kırık olan eklemin distalindeki falankstan transvers olarak geçirilir. Bu telin her iki ucu cilde yakın kanca şeklinde bükülür. Bu tele de askı çivisi "hook pin" adı verilir (Şekil - 1).

* GATA Haydarpaşa ğitim Hast. Ortopedi ve Trav. Kliniği, Doç., ** Yard. Doç., *** uzm., **** Prof.

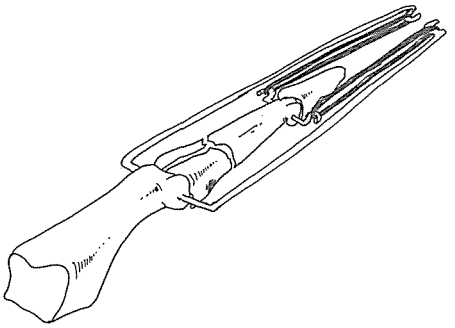

***Şekil 1:*** *P α R Traksiyon sistemi. Sistem "axial traction pin", "hook pin" ve paket lastklerinden oluşmaktadır. Traksiyonun yönü "axial traction pin" bükülerek, traksiyonun gücü ise paket lastiklerinin uzunluğu ve sayısı ile ayarlanır.*

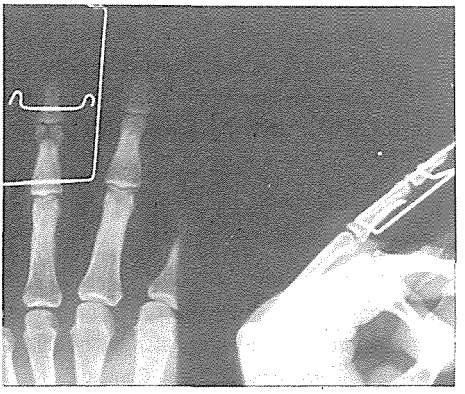

***Şekil 2:*** *4. pamak DIP eklem içi parçalı kırığı. P α R traksiyon sistemi uygulandıktan hemen sonraki grafiler.*

Daha sonra bu iki telin kancaları arasında parmağın her iki tarafında paket lastikleri takılarak traksiyon yapılır (Şekil - 1). Daha sonra grafi çekilerek redüksiyon kontrol edilir. Eğer redüksiyon yeterli bulunmazsa paket lastiklerinin sayısı artırılarak veya azıltılarak traksiyon gücü ayarlanır. Kırık olan ekleme uygulanan traksiyonun gücü, paket lastiklerinin sayısı ve uzunluğu ile kontrol edilebilir.

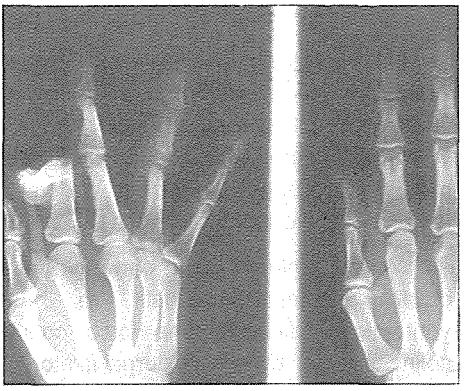

***Şekil 3:*** *5. haftada P α R traksiyonu çıkarıldıktan sonraki görünüm. Kaynama tam, eklem yüzleri düzgün ve Dlp eklemde full hareket mevcut.*

### Ameliyat Sonrası

Kirschner tellerinin cilde girdiği yerler antibiyodikli pomat sürülerek küçük bir gaz tamponla kapatılır. Traksiyon sistemi kurulduktan hemen sonra aktif parmak hareketlerine başlanır.

1. ve 2. haftalarda kırık bölgenin AP ve Lateral grafileri çekilerek kontrol edilir. 4-6 hafta sonra radyografik olarak kaynama elde edilince traksiyon sistemi çıkarılır.

### Sonuçlar

Hastalarımızda ortalama 5 hafta sonra traksiyona son verildi. Ortalama izleme süremiz 10 aydır (min: 5 ay, max: 154 ay).

Tedavi sonucunda DIP eklem içi kırığı olan tüm hastalarımızda ağrısız ve tam eklem hareketi, PIP eklem içi veya PIP ekleme yakın kırığı olan hastalarımızda ise ağrısız ve tama yakın (ortalama ekstansiyon/fleksiyon = -5/95) hareket elde edildi (Şekil 2 ve 3)

## Tartışma ve Sonuç

Çok parçalı deplase eklem içi falanks kırıklarının tedavisinde çeşitli traksiyon yöntemleri bildirilmiştir(4,5,7,8,9,10). Bu yöntemler komplekstir, kısa kol alçısına monte edilen büyük tel frameler nedeniyle kaba ve pratikte kullanımı zordur.

Son zamanlarda direkt parmağın kendisine uygulanabilen hafif ve basit yöntemler bildirilmitir. "the force couple splint" (1,2) ve "dynamic external fixator (6) sistemleri PIP eklemin unstabil kırıklı çıkıkları için tasarlanmıştır. Bu sistemler basit ve etkilidir, fakat sadece PIP ekleme uygulanabilir. Fakat P α R traksiyon sistemi tüm falanks injurilerine ve aynı zamanda karpal injurilerede uygulanabilir.

"The 'S' Quatro" sistemi (3) parmakların her tip deplase kırıklı çıkıkları için tasarlanmıştır ve injuri olan eklemin aktif hareketine de izin verir, fakat sürekli ve elastik bir traksiyon uygulanamaz.

P α R traksiyon sisteminin üç üstünlüğü vardır.1 - Basittir ve sadece Kirschner telleri ve pakat lastiklerine ihtiyaç vardır. 2- Uygulanan tellerin çapı küçüktür ve yaralanma bölgesinin görüntüsü grafilerde engellemez. 3- Sistem yaralanmış olan parmakta erken aktif harekete izin verir.

Transvers geçilen teller ekstansör sistemin hareketlerini bir miktar engeller, ancak büyük oranda harekete izin verir. Bu hareket ise beslenmeyi ve eklem yüzeylerinin remodelizasyonunu stimule eder, eklem içi yapışıklıkları ve eklemin kapsuloligamentöz kontraktürünü engeller.

Sonuç olarak P α R traksiyon sistemi banjo splinte göre daha kullanılışlı ve etkindir. Sistem parmağın erken hareketlerine izin verir. Bu özellikleriyle P α R traksiyon sistemi, açık redüksiyon ve internal fiksasyon veya perkütan çivileme ile tedavinin mümkün olmadığı; parmakların deplase eklem içi, çok parçalı kırık ve kırıklı-çıkıklarının tedavisinde etkin bir yöntemdir.

## Kaynaklar


1. Agee, J.M.: Unstable fracture dislocations of the proximal interphalangeal joint of the fingers: A preliminary report of a new treatment technique. Journal of Hand Surgery, 3, 4: 386-389, 1978.
2. Agee, J.M.: Unstable fracture dislocations of the proximal interphalangeal joint: Treatment with the force couple splint. Clinical Orthopaedics and Related Research, 214: 101-112, 1987.
3. Fahmy, N.R. M.: The Stockport serpentinespring system for the treatment of displased comminuted intraarticular phalangeal fractures. Journal of Hand Surgery, 15B, 3: 303-311, 1990.
4. Fowler, E.B.: Safety-pin "tongs" for fingers with report of case. Illinois Medical Journal, 59: 438-439, 1931.
5. Haggart, G.E.: Fractures o fthe metacarpal, metatarsal bones and phalanges treated by skeletal traction. Surgical Clinics of North america, 14: 1203-1210, 1934.
6. Innanami, H.- Nınomiya, S., Okutsu, I., Traui, T., Fujiwara, N.: Dynamic external finger fixator for fractures dislocation of the proximal interphalangeal joint. Journal of Hand Surgery, 18A, 1: 160-164, 1993.
7. Moberg, E.: The use of traction treatment for fractures of phalanges and metacarpals. Acta Chirurgica Scandinavica, 99: 341-352, 1950.
8. Quigley, T.B., Urist, M.R.: Interphalangeal joints. A method of digital skeletal traction which permits active motion. American Journal of Surgery, 73: 175-183, 1947.

9. Robertson, RC., Cawley, J.J., Faris, A.M.: Treatment of fracture-dislocation of the interphalangeal joints of the hand. Journal of Bone and Joint Surgert, 28, 1: 68-70, 1946.

10. Schenck, R.R.: Dynamic traction and early passive movement for fractures of the proximal interphalangeal joint. Journal of Hand Surgery, 11A, 6: 850-858, 1986.

11. Suzuki, Y., Matsungaga, T., Sato, S., Yokoi, T.: The pins and rubbers traction system for treatment of comminuted intraarticular fractures and ffracture,dislocations in the hand. The Journal of Hand Surgery, 19 B, 1: 98-107, 1994.

# BÖLÜM - VII

## EL VE EL BİLEK SORUNLARI

## KISIM - 8

# ELİN PARMAK SEVİYESİ AVULSİYON YARALANMALARI

Ahmet KARAOĞUZ*, Mehmet ALP*, Tülay ÖZEL**, Yonca KÖKSAL**

Avulsiyon yaralanmaları basit bir sıyırılmadan parmağın tam soyulması veya amputasyonuna kadar varan sorunlu yaralanmalardır. İlk kez Gilles (1940) soyulmuş parmağın onarımında tüp haline getirilmiş saplı flap kullanmış, Bunnel (1948) avulsiyon yaralanmalarında tedavi ilkelerini ortaya koymuştur(9).

Yaralanma şekli, parmağın longitüdinal kuvvetlerin etkisinde kalarak kopma seviyesinin ötesine geçip geniş bir segment üzerinde vasküler lezyon oluşturmasıdır.

Avulsiyon yaralanmalarının en büyük nedeni yüzük yaralanmaları, merdiven korkuluklarına takılma, sanayide matkap dolanması, silindir, merdaneye sıkışma gibi yaralanmalardır. Amputasyona karşıt distal flap veya greftle örtme yolları yanında mikrocerrahi dönemiyle artan seçenekler tedavi anlayışını daha da komplike hale getirmiştir(1,2,4,8,9).

### Gereç ve Yöntem

Mayıs 1986 - Aralık 1995 arasında 50 olgunun 51 parmağı değerlendirilmiştir. Burada Kay ve Wolff'un sınıflandırılmasından yararlanılmıştır:

**Sınıf 1:** Dolaşım yeterli. İskelet yaralanması ile birlikte veya değildir. (4 olgu %7.8).

**Sınıf 2:** Dolaşım yetersiz. Arteriyel veya venöz yaralanma mevcut. İskelet yaralanması yoktur. (5 olgu, 6 parmak; %11.8)

**Sınıf 3:** Dolaşım yetersiz, kırık veya eklem yaralanması. (6 olgu %11.8).

**Sınıf 4:** Tam amputasyon veya degloving (soyulma) (35 olgu %68.6) (2).

Olguların sınıflandırılmasında avulsüyona neden olan etkenler farklılık gösterdiğinden (örneğin yüzük yaralanması, matkap dolanmaı vb.) bunların özellikleri ayrı yayınlarda değerlendirileceğinden bu bildiride duyu, total aktif hareket, günlük kullanım gibi kriterlere genel olarak değinilecektir.

### Sonuçlar

Tedavi edilen 50 olgudan 33'ü erkek (%66), 17'si bayandı (%44). En küçüğü 13, en yaşlısı 70 olan olguların ortalama yaşı 34 idi. Ortalama izlenme 5.8 yıl en kısası 1 en uzunu 10.5 yıldı. Yaralanmanın parmaklara

* Vehbi Koç Vakfı Amerikan Hastanesi Uzman Doktor, ** Fizyoterapist.

göre dağılımı; baş 8 (%15.6), işaret 4 (%7.8) orta 4 (%7.8), yüzük 23 (%45.6) küçük 12 (%23.4) idi.

Parmakların 21'i '%41) yüzük, 10'u (%19) mardiven korkuluğuna takılma, 9'u (%17) matkap dolanması, 6'sı (%12) merdane veya silindire sıkışma, 5'i (%11) diğer yaralanmalardır.

51 parmağın uygulanan tedavisinde; Replantasyon 20 5%40) revaskülarizasyon 12 (%23), ray rezeksiyon 5 (%10), pirmer güdük revizyonunu 10 5%30) Sekonder güdük revizyonu 5 (%10), cilt sütürü 2 (%4) ve birer inguinal flap ile full thickness deri greftidir (%2). Revaskülarize ve replante parmaklarda (Sınıf 2, 3, 4) toplam başarı %84 olara elde edilmiştir? revaskülarize edilen olgulardan birinde parsiyel uç nekrozu revizyonu yapılmış, replante olanların 5'inde sekonder amputasyon uygulanmıştır.

Yüzük yaralanmalarında daha ziyade olmak üzere avulsiyon kısmında çevresel band şeklinde kısmi yüzeyel nekroz eksize edileek yara sekonder iyileşmeye bırakılmıştır. Burada dikkatli pansuman değişimleri infeksiyon gelişimini önlemektedir.

Olguların total aktif hareketlerini sınıf 3 ve 4'de kemiksel yaralanmalar ve eklemlerde DIP füzyonu gibi nedenler de hareket %50 civarında kalmaktadır. Sınıf 1 ve 2'de bu oran %100'e yaklaşmaktadır. His bakımından nörorafisi yapılabilen kısımlarda koruyucu hissin geliştiği gözlenmiştir. bu arada aşırı avulsiyon ve defekt nedeniyle ancak tek taraflı sinir onarımı olanağı varsa parmakların daha ziyade kullanılan tarafı tercih edilmiştir. Soğuk tolerans başlangıçta mevcut olmakla birlikte zaman içerisinde tolere edilebilir hale gelmektedir.

Sınıf 1 ve primer amputasyonlu olgular 5,6 hafta sonunda işe dönmekteyselerde psikolojik nedenlerle bu birkaç hafta daha uzamaktadır. Bu durum sınıf 2, 3, 4'te en erken 7-8 haftadan başlayarak 12 haftayı aşmaktadır.

Her ne kadar parmak sertliğinde, yapışıklıklara bağlı hareket azlığında, kemikde kısmi rotasyonel deformitelerde gerekli sekonder girişimler karşısında ise olguların yeni durumlarından memnun oldukları için ikinci bir girişimi istemedikleri ilginçtir.

**Tartışma**

Avulsiyon yaralanmalarında tedavi ilkelerini, yaralanma şeklinin özgünlüğü nedeniyle diğer yaralanmalarla aynı tutmamak gerekir('5).

Edward digital arterden parmağın proksimal orta, distal seviyelerinden transvers olarak birer dal ayrıldığını, anatomik olarak göstermiştir. Proksimal transvers arter çoğunlukla 90 açı ile ayrılmakta, A2 pulley distalinden fleksor tendon kılıfına girmektedir. Longitudinal kuvvetler karşısında damarlar kayıcı özelliğini kaybetmekte, digital arter bogulmaktadır. Lezyonun genişliği, yüzük veya parmağın takıldığı kısmın darlığı, hastanın kilosu, kuvvetin süresinin uzamasına bağlı olarak artmaktadır(6). Mikrocerrahi öncesi cerrahlar hastanın rekonstrüksiyon isteği doğrultusunda bir dizi ameliyat uygulamışlar farklı sonuçlar almışlardı. Carroll ray rezeksiyonu, Fredricks, cross-finger flap'i, Mc Gregor tüp haline getirilmiş flap'leri önermişlerdir. Mikrocerrahinin gelişmesiyle replantasyon ve revaskülarizasyon güncellik kazanmıştır (3,6,8).

Parmağın avulsiyonları çoğunlukl atek parmak yaralanmalarıdır. Elin tüm fonksiyonu içinde 4., 5. parmağın %10'ar, 2., 3. parmakların %20'şer, başparmağın %40'lık payı bulunmaktadır(7). Primer amputasyon veya ray rezeksiyonu ile elde büyük fonk-

siyonel sekel kalmamaktadır. Parmağın mikrovasküler rekonstrüksiyonunda amaç elin kaba kavrama gücünün korunması, kozmetik görünüm, hisseden bir parmağın olmasıdır. Konvansiyonel metodların (güdük revizyonu, ray rezeksiyon) avantajları kısa ameliyat süresi, fiyatı, hastanın erken işe dönebilmesidir. Mikrovasküler ameliyatlar uzun sürer, ven grefti kullanılırsa ek skatris yapar ve sekonder onarımlar gerektirir(5,8,9,10).

Sınıf 1'de dolaşımı bozmayacak şekilde deri kapatılmaktadır. 70 yaşında cildi sıkıca dikildiği için dolaşımı bozularak bize gelen bir olguda gecikmeden alınacak bir kaç sütürle sorunun çözülebileceği akıldan çıkarılmamalıdır. Sınıf 2 ve 3'te daima mikrovasküler onarımların yapılmasından yana olduk. Sınıf 4'te olgu çocuk, bayan veya başparmaksa replentasyon sınırlarını zorluyoruz.

Sosyo-ekonomik etkenler, eve ekmek götürme uğraşısı, işe erken dönme zorunluluğu olanlarda replantasyonu önermiyoruz. Avulsiyon seviyesi PIP eklem ve distalinde ise güdük revizyonu ile kapatıyoruz. Bu seviyenin roksimalinde hasta ve yakınlarına durum anlatıldıktan sonra güdük veya ray rezeksiyon seçimini doğrudan hastaya bırakıyoruz.

Bu bildiride maddi manevi tüm zorluklarına karşın uygun koşullarda başarılı bir replantasyonun çok iyi bir fonksiyon kazandırmasa bile hasta için yeterli olduğunu ve mutluluk verdiğini gözlemliyoruz. Burada kesinlikle endikasyonu olmayan her olguda replantasyon yapılacağı sonucu çıkarılmamalıdır ve hasta bu biçimde yönlendirilmemelidir.

## Kaynaklar


1. Adani R., Castagnetti C., Busa R., Corali A.: Ring avulsion Injuries: Microsurgical Management. J. Reconstr. Microsurg. 1996. 12: 189-194.
2. Kay S., Wentz J., Wolff T.W.: Ring Avulsion Injuries: Classification and Prognosis, J? Hand Surg., 1991. 14A: 204-213.
3. Kleinman W.H., Dustman J.A.: Preservation of Functional Following Complete Degloving Injuries to The Hand: Use of Simultaneous Groin Flap and Partial-Thicknes Skin Greft J. Hand Surg. 1981. 6: 82-89.
4. Laboy G.W., Moysa G.L.: Primary Neurovascular Bundle Transfer in The Management of Avulsed Thumbs. J. Hand Surg., 1981. 6:31-34.
5. Milory B.C., Sackelariou R.P., Lendvay P.G., Baldwin M.R.A., Mc Glynn M.: Classification and Evaluation of Functional Results of Replanted Parts of the Hand at the Prince of Wales Children's Hospital: 1984 to 1988. J. World J. Surg., 1991: 446-451.
6. Nissenbaum M.: Class II A ring avulsion injuries: An Absolute Indication for Microvasuclar Repair: J. Hand Surg., 1984. 9 A: 810-815.
7. Swanson A-B; Swanson G-G., Hagert C.G.: Avaluation Impairment of Hand Function. Rehabilitation of The Hand: surgery and Therapy; Mosby Company. 4th Ed. Vol II., 1839, 1995-1996.
8. Tsai T-M., Manstein C., DuBou R., Wolff T.W., Kutz J.C., Kleinert H.E. Primar Microsurgical Repair of Ring Avulsion Amputation Injuries. J. Hand Surg., 1984, 9 A: 68-72.
9. Urbaniak J.R., Evans J.P., Bright D.S.: Microvascular Management of ring Avulsion Injuries. J. Hand Surg. 1981, 6: 25-30.
10. Weil D.J., Jood V.E., Frykman G.K.: A New Class of ring avulsion injuries. J. Hand Surg., 1989. 14 A: 662-664.

# BÖLÜM - VII

## EL VE EL BİLEK SORUNLARI

## KISIM - 9

# BAŞPARMAK DİSTAL FALANKS KAYIPLARINDA UZATMA OSTEOTOMİSİ

Fatih PARMAKSIZOĞLU*, Demet ÖZER KARAKAŞ**

Başparmak elin fonksionların gerçekleştirilmesinde çok önemli göreve sahiptir. Bu bildiride 3 olguda başparmak distal falanks kayıplarına bağlı fonksionel ve estetik yetersizlikler ile bunların giderilmesi için proksimal falanksa yaptığımız uzatma osteotomisi sonuçları ile sunulmaktadır.

### Giriş

Başparmak elin fonksionlarının yerine getirilmesinde kabaca %50'lik bir paya sahiptir(4). Bugüne kadar pek çok başparmak rekonstrüksion geliştirilmiştir. Önemli sorun başparmağın MP eklem veya daha altından ampüte olduğu durumlardır. Bu durumlarda polizasyon(2), ayaktan nakil (1-3) önerilir. IP Distali kayıplar için yine ayaktan parsiel transferler yapılmaktadır(5). Başparmak kayıpları çeşitli seviyelerden olabilir(4). Distal 1/3 kayıp IP eklem ve distalini içerir. Başparmak fonksionlarında esas olan KMK eklemdir(4). KMK eklemi normal alan, 1. Metakarpın stabilitesi ve kontrollü mobilitesinin mümkün olduğu hastalarda başparmak ekonstrüksionunun yapılabileceği çok uygun bir alt yapı vardır. Genelde distal 1/3 kayıp olgularda herhangi bir rekonstrüksion yapılmasada yeterli bir fonksion vardır. Bununla beraber bizim klinik çalışmalarımızda bu seviyedeki başparmak kayıplarının el fonksionlarının yerine getirilmesinde sorunlara sebep olduğu gözlendi. Başparmak boy kısalığı uç-uç, uç-yan ve kaba yakalamalarda yetersizliğe sebep oluyordu. Bu fonksionel sorunlar yanında hastaların estetik açıdan da şikayeti vardı.

Bunların giderilmesi için pek çok yöntem tarif edilmişti? Kanimızca uygulanacak yöntemin basit, risksiz, ucuz olması ayrıntılı olmaması gerekliydi. Bu amaçlar için mevcut proksimal falanksın osteotomize edilmesi ve parmak eksternal fiksatörü yardımı ile uzatılması planlandı.

### Hastalar ve Metod

1996 yılında geçirdikleri iş kazası sonucu başparmak distal falanklarını ampüte etmek zorunda olduğumuz üç olgunun proksimal falanklarına uzatma osteotomisi yapılmış ve her üç olguda da 2,5 cm'lik uzatma elde edilmiştir. Bu sonuç başparmak boy kısalığına bağlı fonksionel ve estetik sorunların giderilmesinde hem

* Kadıköy el Cerrahisi, Mikro Cerrahi Merkezi, Uzman Doktor., ** Fizyoterapist.

hastalar hemde bizim tarafımızdan tatmin edici bulunmuştur.

### Cerrahi Teknik

Kullanılacak eksternal fiksatör, proksimal falanksın distalinden iki proksimal falanksın proksimalinden bir, metakarpın distalinden bir adet yivli K teli geçirilerek başparmağa monte edilmekte daha sonra phalanks, kaidesine yakın osteotomize edilmektedir (Şekil 1). Yara primer kapatılmakta 10 gün beklenerek arda kallus oluşması beklenmekte daha sonra eksternal fiksatörü vidası günlük olarak çevirilerek kallus distrakte edilmektedir. (Şekil 2-3) Yaklaşık 1 ay içinde 2,5 cm'lik bir uzama elde edlmektedir. Uzatmanın tamamlanması ile kallusun konsolide olması için beklenmekte radyolojik olarak konsolidasyonun tesbiti ile alet çıkarılmakta

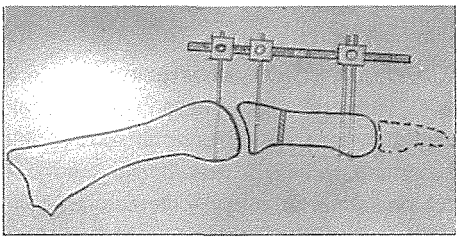

*Şekil 1*

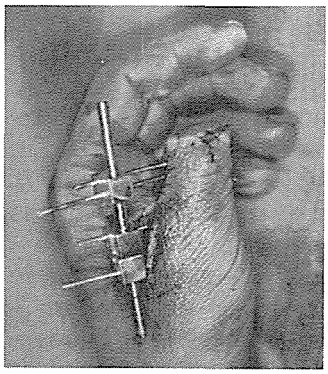

*Şekil 2*

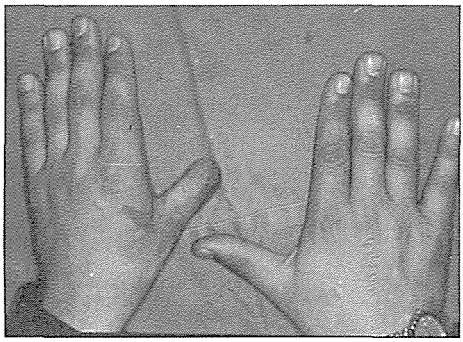

*Şekil 3*

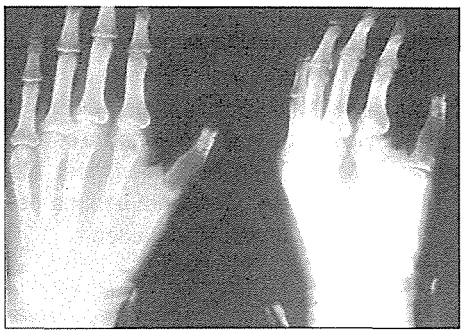

*Şekil 4*

hasta fizik tedavi programına alınmaktadır. (Şekil 4).

### Değerlendirme

Hastanın başparmak boyunun normale yakın olması ile gerek estetik gerek fonksiyonel gereksinimler karşılanmıştır. Özellikle stabilitesi-Mobilitesi yeterli, yakalama yüzlerine en uygun cilt yapısına ve his seviyesine sahip bir rekonstrüksion gözlenmiştir. Metod risksiz, kolay ve ucuzdur. Morbititesi çok az olup mikro cerrahi tekniğe ihtiyaç göstermemektedir. Tekniğin basit ve her yerde uygulanabilir olması sebebi ile bu metodun bu tip rahatsızlıkların giderilmesinde uygun olacağı kanaatindeyiz.

## Kaynaklar


1. Berish Stranch, Microsergical Approach to Thumb Reconstruction, The Orthopedic Clinics of north America 319-327, Vol 8. No: 2, April 1977.
2. Buck-Gramcho, Thumb Reconstruction by. Dijital Transposition, The orthopedic Clinics o fnorth America 329-342, Vol 8, No: 2, April 1977.
3. Leonard Gordon M.B.B.C.H., Microsurgical Rconstruction of the Extremities 515-137, Sipringer - Verlag New York..
4. Strichland- James. W. Thumb Reconstruction Operative Hand surgery 1988. 2137-2261.
5. Yoichi Hires'e M.D., Tadao Kojma, M.D. and Muzuko Matsui, M.D., Aesthetic Finger tip. Reconstruction with a Free Vascularised Nail graft. A review of 60 Flaps Involving patiet To Transfer. Plastik and Reconstruktion surgery valum 99 umber 3 March 1997.

# BÖLÜM - VIII

## VERTEBRA SORUNLARI

## KISIM - 1

# TORAKOLUMBAR BURST TİPİ VERTEBRA KIRIKLARININ KONSERVATİF TEDAVİSİNİN ERKEN DÖNEM SONUÇLARI

Hakan ÖMEROĞLU*, Alişan SARSU**, Bülent A. TAŞBAŞ***

Vertebra kırıklarının postural redüksiyonu ik defa Hipokrat tarafından tanımlanmıştır. Vertebra kırıklarının tedavisinde seçilmesi gereken yöntemle ilgili tartışmalar 150 yıldan fazla bir süredir devam etmektedir. Bir kısım yazar halen orta kolunun tutulduğu burst kırıklarını nörolojik tutuluma bakmaksızın instabil kabul etmekte ve daha iyi bir anatomik üç boyutlu düzelme, daha erken mobilizasyon ve daha iyi nörolojik düzelme sağlaması nedeniyle cerrahi olarak tedavi edilmesini önermektedirler. Konservatif tedaviyi savunanlar ise aşırı kifoz deformitesi olanlar dışında klinik sonuçların cerrahi olarak tedavi edilen olgularla hemen hemen aynı olduğunu ve gereksiz cerrahi riske girildiğini savunmaktadırlar(3,9). Bu görüşlerden yola çıkılarak konservatif olarak tedavi edilen burst kırıkları retrospektif olarak ele alınmış ve erken dönem radyolojik ve klinik sonuçları literatür bilgisinin ışığı altında incelenmiştir.

### Hastalar ve Yöntem

Bu çalışma Ekim 1992 ile Aralık 1995 tarihleri arasında Ankara Numune Hastanesi 3. Ortopedi ve Travmatoloji Kliniğinde konservatif olarak tedavi edilen 13 torakolumbar burst kırıklı hastayı içermektedir. Çalışmaya alınan hastaların ortak özellikleri şunlardı; 1T11-L5 arası BT ile tanı konmuş tek seviyeli, patolojik olmayan burst kırığı, 2-Nörolojik muayene normal, 3-En az 1 yıllık eksiksiz izlem. 7 erkek 6 bayan hastanın ortalama yaşları 35.2 12.9 (15-58) yıl, ortalama izlem süreleri 19.7 9.7 (12-42) aydı. Kırık seviyesi ve olgu sayısı şöyleydi; T12=7, L1=3, L2=1 ve L4=2. Kırık nedeni 8 olguda yüksekten düşme, 5 olguda trafik kazasıydı. Radyolojik olarak tüm hastalara ameliyat öncesi ön-arka ve ya düz grafilerin yanında BT'de rutin olarak çekildi. Son kontrollerde ön-arka ve yan grafiler çektirilirken 7 hastaya sosyal nedelerle BT çektirilemedi. Yan grafilerde anterior vertebral yükseklik (AVY) ve saggital indeks (Sİ) ölçülürken, BT'de kanal çapı (KÇ) ölçüldü. Başvuru ve son kontrollerdeki ortalama değerleri istatistiksel olarak karşılaştırıldı ve $p < 0.05$ anlamlı kabul edildi. AVY kırık vertebranın korpus anteriorunun yüksekliğinin bir üst ve bir alt vertebraların anterior yüksekliklerinin or-

* Ankara Numune Hast. 3. Ortopedi ve Travm. Başasistan, ** Uzman., *** Asistan.

talamasına oranıdır(6). Si ise bir disk ve bir vertebradan oluşan mobil segmentin segmental kifozunu tanımlar ve o segmentin bulunan patoloji Sİ değerinden normal Sİ değerinin çıkarılmasıyla elde edilir(12). KÇ ise kırılan vertebra kanal çapının, bir üst ve bir alt vertebraların kanal çapı ortalamalarına oranı olarak ölçülür(9). Radyolojik olarak konservatif tedavi endikasyonları; Sİ'in 15 'den az olması ve BT'de kanal çapının en az %60 olması olarak belirlendi. Ancak Sİ 22 ve BT'de kanal çapı %50 olan 15 yaşındaki bayan hasta sosyal nedenlerle cerrahi olarak tedavi edilemedi. Hastalara ortalama 2 haftalık sırtüstü pozisyonda yatak istirahati sonrası hiperekstansiyon alçısı yapıldı ve 3 ay uygulandı. Alçı kullanımı hastalar açısından daha güvenli olduğu düşünüldüğü için tercih edildi. Son kontrollerde hastaların ağrı ve fonksiyonel durumları ayrı ayrı değerlendirildi (Tablo 1)(3).

**Sonuçlar**

Ortalama AVY başvuru anında %72.4 10.7 (57-88), on kontrolde %68.1 11.4 (54-85) olarak buundu (p = 0,02, iki eş için t -testi). Ortalama Sİ ise başvuru anında 7.5 9. (-12-22), son kontrolde 10.8 10.1 (-10-24) olarak bulundu (p=0.04, iki eş için t-testi). KÇ ise başvuru anında %83.1 12.8 (50-95) olarak bulundu. Ortalama ağrı skoru 1.4 1.1 (0-3), ortalama fonksiyon skoru ise 1.2 1.0 (0-3) idi.

**Tartışma**

Torakolumbar burst kırıkları özellikle aksiyel rotasyon ve lateral eğilme olmak üzere değişik düzlemlerde instabilite gösteren kırıklar olarakkabul edilmektedir (11). Ancak burst kırıklarının stabilitesine etki eden en önemli faktörün de anterior ve orta kolonun durumundan büyük oranda bağımsız olarak posterior kolonun sağlam olması olduğu savunulmaktadır(8). Burst

**Tablo 1:** Hastaların ağrı ve fonksiyon durumlarının puanlaması.

| Ağrı Değerlendirmesi | Fonksiyon Değerlendirmesi |
|---|---|
| 0 Ağrı yok | 0 Travmadan önceki işine veya aktivitelerine aynen geri dönmesi |
| 1 Zaman zaman gelen ancak, analjezik gerektirmeyen hafif ağrı | 1 Travmadan önceki işine veya aktivitelerine hafif kısıtlanmalarla geri dönmesi |
| 2 Sık gelen ve zaman zaman non-narkotik analjezik gerektiren hafif ağrı | 2 Travmadan önceki işine veya aktivitelerine majör kısıtlanmalarla geri dönmesi |
| 3 Sık narkotik olmayan analjezik gerektirenorta derecede ağrı | 3 Travmadan önceki işine veya aktivitelerine tam olarak geri dönemeyip daha az yorulma gereksinimi duyduğu bir hayata geri dönmesi |
| 4 Zaman zaman narkotik analjezik gerektiren şiddetli ağrı | 4 Fonksiyonel olarak önemli derecede kayıba uğraması, normal günlük işlerde bile kısıtlanma olması |
| 5 Düzenli narkotik analjezik kullanımına neden olan çok şiddetli ağrı | |

kırıklarında çeşitli yazarlar tarafından ortaya konan cerrahi tedavi endikasyonları çok değişiklikler göstermektedir. Bunlar kısaca %40-50 cisim çökmesi, nörolojik defisit varlığı, %50'den fazla kanal daralması veya önemli derecede retropulsiyon olarak özetlenebilir(9). Weidenbaum ve Farcy'nin(12) ortaya koyduğu nörolojik durumdan bağımsız iki aşamalı değerlendirme tedavi seçimi açısından oldukça efektif görünmektedir. Buna göre Sİ değerinin 15 altında olması ve ön, orta ve arka kolonların kemik ve ligament yapılarından en fazla ikisinin hasar görmesi konservatif tedavi endikasyondur. Biz de klinik olarak özellikle Sİ 15 üzerindeyse cerrahi tedaviyi tercih etmekteyiz. Posterior kolonda kırık olması da diğer bir cerrahi tedavi endikasyonumuzdur. En son ancak en önemli olarak biz özellikle parsiyel nörolojik defisitli burst kırıklarının tek başına acil cerrahi tedavi endikasyonu olduğu görüşündeyiz.

Denis ve ark.(5) konservatif tedavi edilen torakal, torakolumbar ve lumbar burst kırıklarında %17 nörolojik kayıp bildirmişler ve 40 yaş üzeri bayan hastalarda bu riskin daha fazla olduğunu eklemişlerdir. Ayrıca %17 ciddi kifoz ve %25 önemli fonksiyonel kayıp gözlemişlerdir. Mumford ve ark. (9) konservatif olarak tedavi edilen nörolojik defisitsiz torakolumbar burst kırıklarında ortalama 2 yıl izlem sonunda klinik olarak %63 çok iyi veya iyi sonuç elde etmişlerdir. Radyolojik olarak ise grafilerde cisim %8 oranında kollaps gözlerken BT'de kanal daralmasında %22 düzelme, kanal çapında %11 artma saptamışlardır. Andreychik ve ark. (3) L2-L5 arası burst kırıklarında cerrahi ve konservatif tedavi yöntemlerini karşılaştırmış ve tedavi seçimi ne olursa olsun nörolojik olarak intakt olanlarda son izlemlerde nörolojik muayenede bozulma veya spinal stenoz bulguları gözlemezken, izole tek parsiyel kök lezyonlu olgularda da tedavi seçimi ne olursa olsun tam iyileşme saptamışlardır. Ancka tek veya multipl tam kök paralizisi olanlarda anterior dekompresyonun gerekli olduğu da belirlenmiştir. Radyolojik olarak ise cerrahi tedavi grubunda anatomik olarakdaha iyi sonuçlar elde edilmiş ancak fonksiyonel olarak fark bulunamamıştır. Chan ve ark.(4) konservatif olarak tedavi edilen L2-L5 arası burst kırıklarında %90 oranında iyi ve çok iyi klinik sonuç elde ederken kifotik deformitede artış riskini az olarak değerlen-dirmişlerdir. Finn ve Stauffer(7) özellikle L5 burst kırıklarını incelemişler ve kanal daralması, kifotik deformite ve nörolojik status ne olursa olsun konservatif tedaviyi önermişlerdir. Önem ve ark.(10) konservatif olarak tedavi ettikleri nörolojik defisitsiz 11 torakolumber burst kırıklı hastalarını ortalama 18 ay sonunda klinik ve radyolojik olarak incelemişler ve AVY ve PVY'de artma gözlerlerken kanal daralmasında %29.9'dan %20.2'ye düşme saptamışlardır. Fonksiyonel sonuçları da tatminkar bulmuşlardır. Altınmakas ve ark.(2) konservatif tedavide özellikle saggital plandaki ileri dönemdeki bozulmaya dikkat çekmişlerdir. Akbaş ve ark. (1) burst kırıklarında fonksiyonel ve radyolojik sonuçların konservatif tedavi grubunda cerrahi grubuna oranla daha kötü olduğunu gözlemişlerdir. Yazıcı ve ark.(14) ise cerrahi ve konservatif olarak tedavi edilen torakolumbar burst kırıklarını spinal kanal remodelingi açısından karşılaştırmışlar ve cerrahi tedavi grubunda daha iyi bir remodeling gözlemişlerdir. Bizim bulgularımız da yukarıda belirtilen çalışmalarla paralellik göstermektedir. İstatistiksel olarak anlamlı olan radyolojik olarak AVY'de %6 azalma, Sİ'te %44 artma gözlenmiştir. Kli-

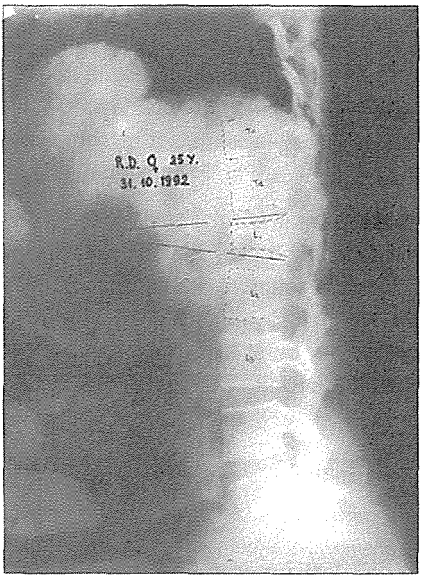


*Şekil 1: 25 yaşında bayan hasta trafik kazası sonucu L1 burst kırığı tanısıyla yatırıldı. Grafilerde Sİ 12 , AVY %60, BT'de kanal çapı %90 olarak bulundu. Konservatif tedavi uygulandı.*

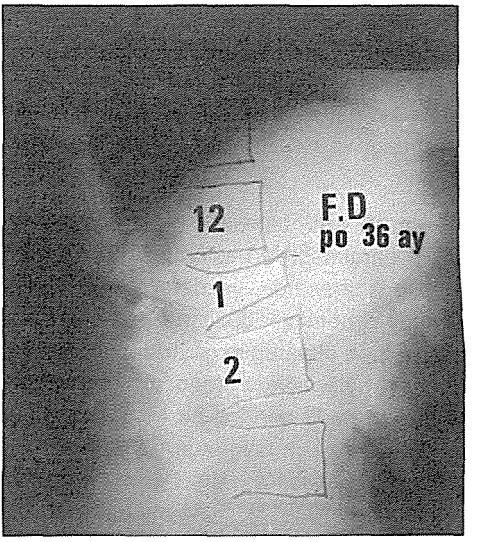


*Şekil 3: Olgunun 36. aydaki yan grafisi. AVY %57, SI 25 idi. Ağrı skoru 2, fonksiyon skoru 2 olarak değerlendirildi.*

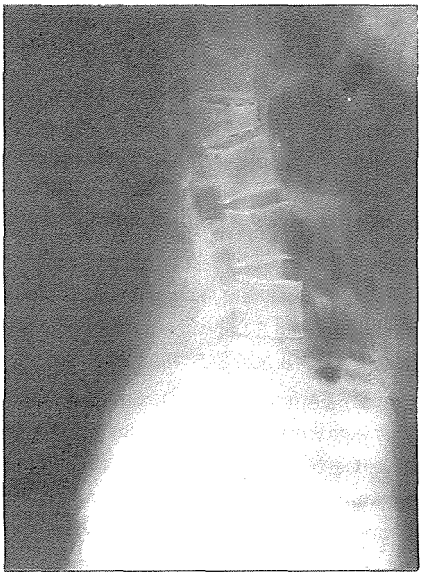

*Şekil 2: 56 yaşında bayan hasta, yüksekten düşme sonucu L1 burst kırığı tanısıyla tedaviye alındı. Nörolojik muayenesi normal olan hastanın ilk başvuru anında kanal çapı %80, AVY %65, Sİ 10 idi.*

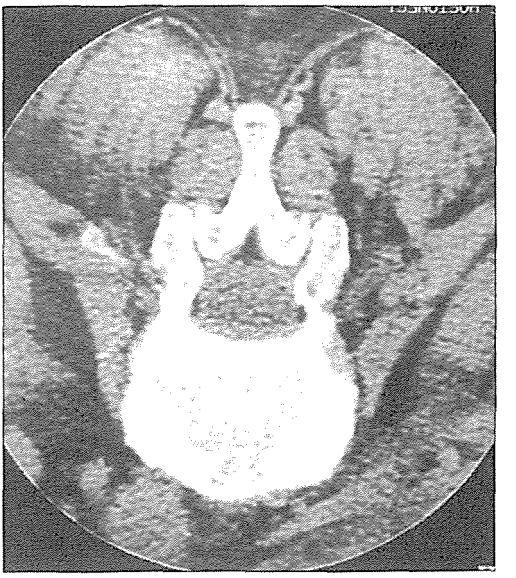

*Şekil 4: Olgunun L1 vertebrasının 36. aydaki Ct görünümü. Kalanıl tümüyle açık olduğu görülüyor.*

nik olarak elde edilen ağrı ve fonksiyon skoru ortalamaları tatminkar görülmektedir. Ancak bunlar ortalama 1.5 yıllık sonuçlardır ve daha uzun süreli izlemlerde artabileceği veya azalabileceği de düşünülmelidir.

Konservatif tedaviyle ilgili çalışmalar kanal daralmasıyla başlangıçtaki nörolojik muayene arasında, ve deformiteyle klinik sonuç ve nörolojik düzelme hızı arasında bir bağlantı olmadığını göstermiştir. Ayrıca posttravmatik spinal stenozun konservatif tedavinin nadir görülen bir komplikasyonu olduğu, nörolojik bulgunun az da olsa ortaya çıkabileceği de diğer önemli gözlemlerdir(3,9,13). Konservatif olarak tedavi edilen burst kırıklarında klinik sonuçların cerrahi olarak tedavi edilen olgularla benzer olmasında önemli nedenlerden biri de cerrahi olarak tedavi edilen olguların daha ciddi travmalar olduğudur. Kanalı %50'den fazla daraltan büüyk fragmanların zamanla rezorbe olup olmadıkları konusunda değişik görüşler vardır. Biz kanal çapı :40-50'den fazla daraldığında nörolojik bulgu olmasa da ileride oluşabilecek komplikasyonları önleme açısından indirek dekompresyon (ligamentotaksis), posterior stabilizasyon ve füzyon yapılmasını öngörüyoruz. Ayrıca %50'den fazla cisim çökmesi olan olgularda da ilerideki kifoz deformitesini önlemek açısından posterior stabilizasyon ve füzyon uyguluyoruz.

Vertebra kırıklarının konservatif tedavisinde yatak istirahati süresi çeşitli yazarlara göre 2-12 hafta arasında değişmektedir. İki büyük seride de bununla ilgili ayrı görüşler vardır. Andreychik ve ark.(3) 1 hafta istirahat sonrası yavaş yavaş mobilizasyona başlanması gerekliliği üzerinde dururken, Mumford ve ark.(9) ise 4 haftalık yatak istirahati ve sonrasında 12 haftalık breyslemenin standart tedavi olduğunu belirtmektedirler. Biz de 2 haftalık yatak istirahati sonrası 12 haftalık alçı breysi uygulamaktayız. Ayrıca istirahat süresiyle sonuçlar arasında da ilişki bulunamadığı belirtilmektedir(9).

Sonuç olarak nörolojik olarak intakt olan torakolumbar burst kırıklarında tedavi kararı cisim çökmesi, kanal çapı ve posterior kolon değerlendirildikten sonra verilmeli ve her burst kırığı cerrahi olarak tedavi edilmemelidir.

## Kaynaklar


1. Akbaş A., Ünsaldı T, Kunt M: An analsis of conservative or surgical management of thoracolumbar fractures. J Turkish Spinal Surg 2(3): 38-43, 1991.
2. Altınmakas M, Aydoğan N, Şehirlioğlu A, Tunay S, Kırdemir V: Conservative treatment of vertebral fractures. 2nd International Congress on Spine Surgery in Turkey Abstract Book, pp 65, 1992.
3. Andreychik DA, Alander DH, Senica KM, Stauffer ES: Burst fractures of the second through fifth lumbar vertebra; Clinical and radiological results. J Bone Joint Surg 78-A: 1156-1166, 1996.
4. Chan DPK, Seng NK, Kaan KT: Nonoperative treatment in burst fractures of the lumbar spine (L2-L5) without neurologic deficits. Spine 18: 320-325, 1993.
5. Denis F, Armstrong GWD, Searls K, Matta LL: Acute thoracolumbar burst fractures in the absence of neurlogic deficit: A comparison between operative and nonoperative treatment. Clin Orthop 189: 142-149, 1984.
6. Dincer MD, Ömeroğlu H, Çetin İ: İnstabil vertebra kırıklarının Cotrel-Dubousset instrumantasyonu ile tedavisi. Acta Orthop Traumatol Turc 26: 85-88, 1992.

7. Finn CA, Stauffer ES: Burst fracture of the fifth lumbar vertebra. J Bone Joint Surg 74-A: 398-403, 1992.
8. James KS, Wenger KH, Schlegel JD, Dunn HK: Biomechanical evaluation of the instability of thoracolumbar burst fractures. Spine 19: 1731-1740, 1994.
9. Mumford J, Weinstein JN, Spratt KF, Goel VK: Thoracolumbar burst fractures; The cilinical effciacy and outcome of nonoperative treatment. Spine 18: 955-970, 1993.
10. Önem Y, Atilla B, Çalışır A, Ege A: Nörolojik defisiti olmayan torakolumber burst ve kompresyon kırıklarının konservatif tedavisinin karşılaştırılması. In: XIV. Milli Türk Ortopedi ve Travmatoloji Kongre Kitabı. Ege R 5ed.), pp 317-321, Ankara, Bizim Büro Basımevi, 1996.
11. Panjabi MM, Oxland TR, Lin RM, McGoven TW: Thoracolumbar burst fracture; A biomechanical investigation of its multidirectional flexibility. Spine 19: 578-585, 1994.
12. Weidenbaum M, Farcy JPC: Surgical management of thoracic and lumbar burst fractures. In: The Textbook of Spinal Surgery. Bridwell KH, DeWald RL (eds.), Cilt 2, pp 911-957, Philadelphia, J.B. Lippincott Co., 1991.
13. Weinstein JN, Collalto P, Lehmann TR: Thoracolumbar burst fractures treated conservatively: A long-term follow-up. Spine 13:33-38, 1988.
14. Yazıcı M, atilla B, Tee S, Çalışır A: Spinal canal remodeling in burst fracutres of the throcolumbar spine. 4th International Congeress on SPine Surgery in Turkey Abstract

# BÖLÜM - VIII

## VERTEBRA SORUNLARI

## KISIM - 2

# TORAKAL VE LOMBER CİDDİ BURST KIRIKLARINDA ANTERİOR DEKOMPRESYON VE CDH ENSTRUMANTASYONU UYGULAMASI SONUÇLARI

Serdar AKALIN*, İ. Teoman BENLİ*, Mert TÜZÜNER, M. KIŞ*

Ciddi burst kırıklarında anterior dekompresyon ve anterior destek greftleme, vertebral instabilitenin önlenmesi için zorunludur. Anteriordan dekompresyon aynı zamanda nörolojik defisitin ortadan kaldırılması için bir şans verebilir. Bu amaçla, SSK Ankara Hastanesi I. Ortopedi ve Travmatoloji Kliniğinde ciddi torakal ve lomber burst kırığı olan, 20 hastaa anterior dekompresyona ek olarak anteriordan Cotrel-Dubousset-Hopf (CDH) enstrümentasyonu uygulandı. Ortalama yaş 39.3 olup, kadın/erkek oranı 10/10 idi. Ameliyat öncesi sagittal indeks (SI) 22.8° ± 4.9° olup, ameliyat sonrası %91.9 korreksiyon sağlanarak 1.8° ± 3.4°'e getirildi. Ameliyat öncesi spinal kanal daralması %55.8 ± 13.3 olup, ameliyat sonrası %100 düzelme sağlandı. Ortalama 14.1 ay takip sonrasında korreksiyon kayıbına rastlanmadı. Hastaların ameliyat öncesi %75'inde nörolojik defisit olup, bu hastaların %80'inde iyileşme olduğu belirlendi. Takip sonrasında, tüm hastalarda solid füzyon elde edildiği ve implant yetmezliğine rastlanmadığı saptandı. Bu verlerin ışığı altında ciddi burst kırıklarında, anterior dekompresyonla ve anterior destek greftleme ile CDH enstrümentasyonunun yüksek korreksiyon ve füzyon oranları nedeniyle seçilebilecek yöntemlerden biri olduğu fikri elde edildi.

Torakolomber omurga kırıkları sonrası meydana gelen klinik instabilite bu kırıkların tedavisinde cerrahi yaklaşımın artmasına yolaçmıştır(1). Bununla beraber bu kırıkların cerrahi yaklaşım tercihleri arasında tam bir görüşbirliği yoktur. Posterior yaklaşımla redüksiyon ve stabilizasyon en sık başvurulan yöntemdir (3,4,5,6,7). CDH enstrümentasyonunun uygulamaya konması sonrasında çok iyi dorsal multisegmental stabilite nedeniyle ameliat sonrası eksternal immobilizasyona gerek kalmadı. Torakolomber burst kırıklarında cerrahi tedavinin amacı anatomik redüksiyon sağlamak, spinal kanalın yeterli dekompresyonu, stabil bir fiksasyon ve erken ambulasyondur(2). Anterior ve orta kolona bir distaksiyon kuvveti uygulayarak ligamentotaksis yolu ile retropulse kanal içi fragmanların indirekt dekompresyonunun mümkün olduğu pekçok pazar tarafından teknik olarak benimsenmiştir. Torakolomber omurganın anterior cerrahisi ve dekompresyonu için primer endikasyonlar

* SSK Ankara Eğitim Hast. I. Ort. Travm. Kliniği.

primer tümörler, soliter metastazlar, idiopatik, konjenital ve paralitik lomber ve torakolomber skolyozlar ve kanal içi fragmanların medülla spinalise bası yaptığı norolojik defisitli vertebra kırıklarıdır.

Bu çalışmada SSK Ankara Eğitim Hastanesi I. Ortopedi ve Travmatoloji Kliniğinde anterior dekompresyon, strut greftleme ve enstrumantasyon uygulanan 20 hastanın sonuçları değerlendirilmiştir.

**Materyal ve Metod**

SSK Ankara Eğitim Hastanesi I. Ortopedi ve Travmatoloji Kliniğinde Aralık 1994 Mayıs 1996 tarihleri arasında 20 hastaya torakolomber burst kırığı veya posttravmatik spinal deformite tanısı ile ameliyat edilerek anterior dekompresyon, strut greftleme ve CDH ensrumantasyonu uygulandı. Ortalama yaş 39.3, kadın-erkek oranı 10/10 idi. Hastalar ortalama 14.1 ay (23-6 ay) süre ile takip edildiler.

Başvurmalarını takiben hastalar detaylı bir hikaye ve fizik muayene incelemesine alındılar. Politravmalı hastaların ek sistemik komplikasyonları gözönüne alınarak gerekli konsültasyonları tamamlandı. Titiz bir nörolojik muayene sonrası hastaların nörolojik durumları Frankel skorlamasına göre kaydedildi. Bu değerlendirme daha sonra ameliyat sonrası ve takip devresinde tekrarlandı. Hastalar rutin anteroposteriorlateral grafiler, bilgisayarlı tomografi ve MRG ile radyolojik olarak incelendiler. Lateral radyogramlarda bir üst sağlam vertebranın alt kenarı ile bir alt sağlam vertebranın üst kenarına çizilen dik çizgiler arası açılar ölçülerek lokal kifoz açıları saptandı. Ameliyat sonrası ve takip süresinde bu ölçümler tekrarlanarak ameliyat öncesi değerler ile karşılaştırıldı. BT yardımı ile spinal kanal daralma yüzdeleri ölçüldü. MRG ile omurilik değerlendirildi.

Anterior yakaşım için endikasyon: 1-Spinal kanalda serbest kemik fragman bulnuması, 2-Spinal kanalın %60'dan fazla daralması, 3-MRG veya BT de omuriliğin önden basılanması ve 4- Nörolojik sorunların bulunması olarak saptandı.

Hastalar standart sol antrerolateral (retroperitoneal) yaklaşım ile ameliyat edildi. Dekompresyon sonrası demineralize kadavra fibulası hastanın kendi kaburgası ile kombine edilerek strut greftlemeyi takiben CDH enstrumantasyonu ile stabilize edildi. Tüm hastalarda cell-saver kullanılarak ameliyat sürecinde otolog kan transfüzyonu ve tromboembolizmi önlemek için antitorm-boembolik tedavi uygulandı. Ameliyat sonrası dönemde hastalar nörolojik durumlarına göre en çabuk şekilde mobilize edilecek şekilde rehabilite edildi.

**Sonuçlar**

Çalışmaya dahil edilen 20 torakolomber burst kırığı olan hastada yaralanma ile cerrahi girişim arasındaki süre 8 saat ile 4 gün arasındaydı (Ortalama 2.1 gün) Bu hastaların 17'si ilk 36 saat içinde ameliyat edildi. Sekiz olgu L1 olmak üzere 14 hastada torako-lomber bileşke kırığı vardı (%70).

Altı hastada ek ortopedik yaralanma vardı. İki hastada multipl kaburga kırığı (%10), 2 hastada kalkaneus kırığı (%10) ve 2 hastada klavikula kırığı (%10) saptandı. Ayrıca 3 hastada (%15) kranioserebral yaralanma vardı ve bu hastalar travma sonrası ilk iki gün Beyin Cerrahisi Kliniği tarafından izlendi.

Denis sınıflamasına göre kırık tipleri incelendiğinde 8 hastada (%40) Tip B, 5 hastada Tip D (%25), 5 hastada Tip A (%25) ve birer hastada Tip C ve E kırık mevcuttu. Ameliyat edilen tüm hastalarda nörolojik kusur vardı. Tüm hastalar dahil edildiğinde ameliyattan önceki spinal kanal daralması ortalama %55.8 ± 13.3 idi.

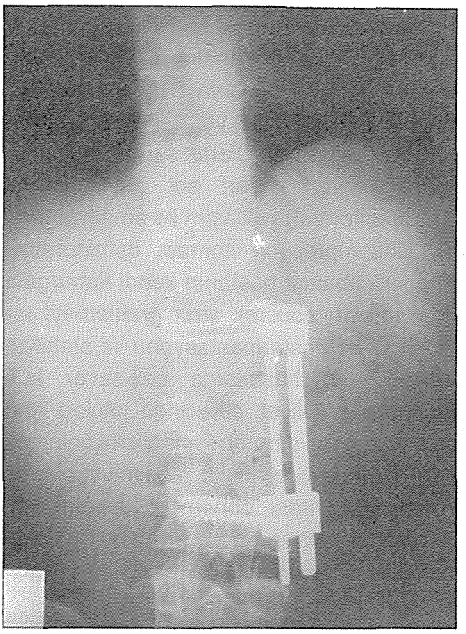

*Şekil 1*

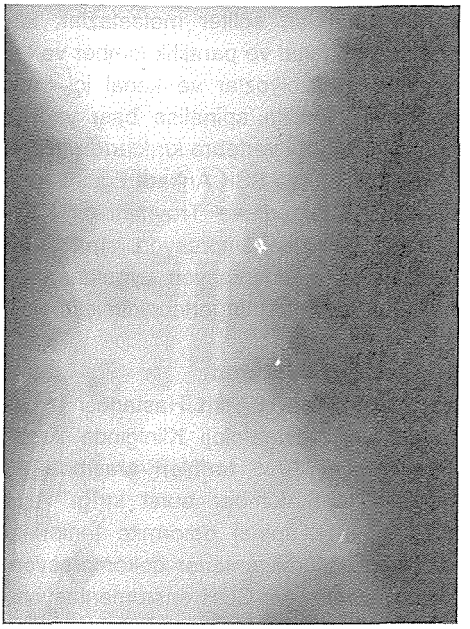

*Şekil 2*

Ameliyat sonrası dönemde 8 hasta (%40) birer Frankel skoru ilerleme gösterdiler. İzleme döneminde ise üç hasta birer seviy edaha iyileştiler. Böylece nörolojik olarak 5 hasta bir, 3 hasta ise iki Frankel seviyesi düzelme kaydettiler. Ağrı ve parestezi şikayetleri gözönüne alındığında 16 hastanın (%80) bu tür yakınmalarında azalma saptandı.

Lateral radyogramların ölçümünde Sagittal İndeks ameliyat öncesi dönemde 22.8° ± 4.9°'i. Erken ameliyat sonrası devrede bu ortalama 1.8 ± 3.4 dereceye indi ve hastaların tümünde %91.9 oranında düzelme saptandı ($p < 0.005$). Takip süresince hiçbir hastada düzelme kayıbı saptanmadı.

**Tartışma**

Dwyer ve Zielke enstrümentasyonlarının ortaya çıkmasından sonra posterior yaklaşımlara göre anterior cerrahi ve enstrümentasyonun çok daha fazla lomber segmentin dondurulmasını önlediği konusunda tamamıyla bir fikirbirilği oluşmuştur(14). Harrington enstrümentasyonu sonrası pek çok lomber sırt ağrısı bildirmiştir. Torakolomber vertebra kırıklarında cerrahi girişimin en önemli amaçlarından birisi nörolojik durumun iyileşmesine yardımcı olabilecek optimal bir ortam sağlamaktır. Kronik instabilite, deformite ve ağrının posttravmatik progresyonu sonucu oluşur ve bu sıklıkla tedavi edilmmiş olgularda veya laminektomi sonrası görülür.

Son yıllarda posterior enstrumantasyon sistemlerinin kanal içi fragmanları redükte edebildiğinin farkedilmesi sonrası pekçok yazar indirekt posterior distraksiyon metodu ile yeterli dekompresyon yapılabildiğini bildirmiştir(3,4,5,6,7). Bu metod

hernekadar oldukça yaygınlık kazanmışsada, tam tersine bu metodun yeterli bir dekompresyonu tek başına sağlayamayacağını ve duruma göre posterior transpediküler dekompresyon ve posterolateral dekompresyon(11) veya ikinci bir seans anterior dekompresyon(12) gerekebileceğini bildiren yayınlarda çoktur.

Özellikle posterior longitudinal ligament ve posterior anular kompleks yırtık olduğunda indirekt medodla dekompresyon yetersiz olacaktır. Bir burst kırığında asıl lezyon anterior ve orta kolonda olduğundan bu yaralanmaların tedavisinde anterior dekompresyon ve enstumantasyonla stabilizasyon oldukça etkili bir metoddur(2). SSK Ankara Eğitim Hastanesi I. Ortopedi ve Travmatoloji Kliniği'nde 20 olguya tek sans anterior dekompresyon ve CDH enstrumantasyonu ile stabilizasyon uyguladık. Minimum 6, maksimum 23 aylık izleme süresi olan ve tümünde değişik oranlarda nörolojik defisit ve ortalama %55.8 spinal kanal daralması olan hasta serimizde ameliyat sonrası dönemde %40 hastada nörolojik olarak en az bir Frankel skoru iyileşme ve ortalama %91.9 oranında kifotik deformited düzelme saptadık.

Nörolojik iyileşmenin en önemli belirleyicisi yaralanma anında nöral dokuların hasarlanma miktarıdır. Özellikle acil koşullarda bu yaralanmanın yaygınlığını ve nöral dokuların kaderini belirleyen fizik muayene dışında başka bir tanısal metod yoktur. Bu nedenle tedavinin birinci amacı omurilikte daha fazla hasarın oluşmasını önlemek ve persitan imkomplet nörolojik defisitin nedenlerini uzaklaştırmaktır. Nörolojik iyileşme veya en azından aynı durumu korumada önemli iki ilke önce omuriliğin dekompresyonu ve sonra stabiliazyondur. Posterior ve anterior girişimler sonrası nörolojik iyileşme açısından literatürde önemli bir farlılık gözlenmemekle beraber özellikle %60'ın üzerinde spinal kanal daralması ve kanal içi serbest fragman bulunan hastalarda dekompresyon açısından anterior yaklaşımın posteriora önemli bir üstünlüğü vurgulamaktadır. Ayrıca posterior distraktif redüksiyon manevrası anterior ve orta kolonda kemik defektler yaratarak mekanik instabiliteye yolaçar(13).

Tek seas anterior dekompresyon, strut greftleme ve anterior enstrumantasyon kanal içi fragmanları redükte etmek yanında mekanik stabilite açısından da üstünlük taşır. Posterior sistemlerle yapılan çalışmalarda lokal kifoz açısından elde edilen düzelme miktarlarında %10-20 kayıp bildirilmektedir. Çalışmamızda izleme süresince hiçbir hastada düzelme kayıbı saptamadık.

Modern vertebra kırık tedavisinde gözönüne alınması gereken en önemli amaçlar deformitenin anatomik redüksiyonu ve stabilizasyonu, nörolojik iyileşmeyi maksimum potansiyalize etmek, füzyon seviyesinin kısa tutulması, korreksiyon kayıbının olmaması ve cerrahi sonrası ek bir destek gerekmemesidir. Çalışmamızda elde edilen veriler ışığında nörolojik defisitli torakolomber burst kırıklı hastaların tedavisinde tek seans anterior dekompresyon, strut greftleme ve CDH enstrumantasyonunun etkili ve güvenilir bir tedavi alternatifi olduğu düşünüldü.

## Kaynaklar


1. Lindsey R.W., Dick W.: The fixateur interne in the reduction and stabilization of thoracolumbar spine fractures in patients with neurologica deficit. Spine, 16: S140-S.145, 1991.
2. Shono Y., McAfee P.C.: Experimental study of thoracolumbar burst fractures. Spine, 19: 1711-1722, 1994.
3. Bemson D.R., Burkus J.K., et al: Uunstable

thoracolumbar and lumbar burst fractures treated with the AO fixateur interne. Journal of spinal Disorders, 5: 335-343, 1992.
4. Chang K.W.: A reduction-fixation system for unstable thoracolumbar burst fractures. Spine 17: 879-886, 1992.
5. Dick W. The "fixateur interne" as a versatile implant for spine surgery. Spine, 12: 882-899, 1987.
6. Edvards C.C., Levine A.M.: Early rod sleeve stabilization of the injured thoracic and lumbar spine. Orthop Clin North Am. 17: 113-117, 1986.
7. Esses S.I., Botsford D.J., Kostuik J.P.: Evaluation of surgical treatment for burst fractures. Spine, 15: 667-673, 1990.
8. Dunn H.K. Anterior spine stabilization and decompression for thoracolumbar injuries. Orthop Clin North Am. 17: 121-145, 1986.
9. Kenada K., Abumi K.: Burst fractures with neurologic deficits of the thoracolumbar spine: Results of anterior decompression and stabilization with anterior instrumentation. Spine, 9: 788-795, 1984.
10. Kenada K., Asano S., et al.: The treatment f osteoporatic-posttraumatic vertebral collapse using Kaneda device and a bioactive ceramic vertebral prosthesis. Spine, 17: S295-S303, 1992.
11. Hardaker W. T., Cook W.A.: Bilateral transpedicular decompression and Harrington rod stabilization in the management of severe thoracolumbar burst fractures. SPine, 17: 161-171, 1992.
12. McAfee .C., Bohlman H.H., Yuan H.A.: Anterior decopression of traumatic thoracolumbar fractures with incomplete neurologic deficit using a retroperitoneal approach. J. Bone Joint Surg. (Am.) 67: 89-104, 1985.
13. Nachemson A., Morris J.M.: In vivo measurements of intradiscal pressure. J. Bone Joint Surg. (Am.) 46: 1077-1092, 1964.
14. Hopf C., Eysel P., DuboussetJ. CDH: Preliminary report on a new anterior spinal instrumentation. Eur. Spine J. (1995) 4: 194-199.

# BÖLÜM - VIII

## VERTEBRA SORUNLARI

## KISIM - 3

# TORAKAL ve LUMBAR OMURGA KIRIKLARININ ALICI SİPİNAL SİSTEMİ İLE TEDAVİSİ

Nihat TOSUN*, Tansel ALIŞ**, İsmail AYGAN**, Cihangir İSLAM***

Ocak 1995 - Ocak 1997 tarihleri arasında Yüzüncü Yıl Üniversitesi Tıp Fakültesi Ortopedi ve Travmatoloji Anabilim Dalı Kliniğinde 25 (%78) erkek ve 7 (%22) bayan olmak üzere toplam 32 hasta (erken veya geç) torakal / Lumbar omurga kırığı / çıkığı nedeniyle cerrahi yöntemlele tedavi edilmiştir.

Yaş ortalamaları 33.2 (14-75) olan bu 32 hastada 10 (%21.7) kompresyon, 25 (%54.3) burst, 3 (%6.5) fleksiyon-distraksiyon ve 8 (%17.5) kırıklı-çıkık tarzında olmak üzere toplam 46 vertebra travmadan etkilenmiştir. 32 olguya toplam 42 ameliyat girişiminde bulunulmuş ve tedavide Posterior Alıcı Enstrümantasyonu + Füzyon 32 hastaya (%100), Alıcı Enstümantasyon + Dekompresyon / füzyon 5 hastaya (%15.6), Anterior dekompresyon, anterior füzyon, posterior dekompresyon, dura onarımı ve implantın çıkarılması birer hastaya uygulanmıştır.

5 (%11) tam ve 5 (%11) tam olmayan parsiyel olmak üzere toplam 10 (%22) hastada ameliyat öncesi nörolojik kayıp tespit edilmiş, tam nörolojik kayıpların hiçbirinde cerrahi girişim sonrası düzelme görülmemiş, parsiyel nörolojik kayıpların ise tedavi sonrasında daha yi duruma geldikleri gözlenmiştir. Ameliyatından 21 gün sonra 1 (%3.1) hasta AMI nediniyle kaybedilmiştir.

Ortalama takip süresinin 12 (3-24) ay olduğu çalışmamızda Alıcı Spinal Sistemi ile tedavi ettiğimiz olguların genel bir değerlendirilmesi yapılmış ve sonuçlarımızın, diğer benzeri çalışmalarla karşılaştırıldığında, yeterli olduğu kanaatine varılmıştır.

### Giriş

Torako-lomber bölge vertebra kırıkları T11-L2 arasındaki vertebralarının kırıklarıdır. Bu kırıklar daha ziyade yüksekten düşme, trafik kazası, iş kazaları ve göcük altında kalma gibi indirek travmalar ile olabildiği gibi ateşli silahlarla direk olarakta oluşabilir. Bunlar genellikle ciddi travmalardır. Sıklıkla multipl organ yaralanmaları ile birlikte görülür(13).

Torako-lomber bölge kırıklarının tedavisi cerrahi veya konservatif olarak planlanabilir. Cerrahi tedavi endikasyonu konulan torako-lomber kırık ve/veya kırıklı çıkıkları olan hastalarda stabilizasyon

* Yüzüncü Yıl Üniv. Tıp Fak. Ort. Trav. ABD. Yrd Doç., "" Araş. Gör., *** Doç.

amacıyla değişik spinal sistemler kullanılmaktadır.

Kliniğimizde bu amaçla cerrahi tedavi endikasyonu koyduğumuz torako-lomber vertabra travmalı hastalarda stabilizasyon amacıyla Alıcı Spinal Sistemi uygulanmıştır.

**Materyal ve Metod**

Yüzüncü Yıl Üniversitesi Tıp Fakültesi Ortopedi ve Travmatoloji Anabilim Dalı Kliniğin'de Ocak 1995 ile Ocak 1997 tarihleri arasındaki iki yılık süre zarfında toplam 32 hasta "anstabil torakal/lumbar vertebra kırığı / çıkığı" nedeniyle cerrahi yöntemlerle tedavi edilmiş; cerrahi tedavi esnasında "Alıcı Spinal Sitem"in çeşitli versiyonları (gerekli görüldüğünde kombine olarak) stabilizasyon amacıyla kullanılmıştır.

**Bulgular**

25 (%78) erkek ve 7 (%22) bayandan oluşan 32 hastanın müracaat anındaki yaş ortalaması 33.2 (14-75) olarak bulunmuştur.

Omurga kırığı / çıkığının nedeni 15 (%47) hastada yüksekten düşme, 13 (%40) hastada trafik kazası, 4 (%13) hastada ise künt travmadır. Kaza anından hastaların merkezimize müracaatlarına kadar geçen süre ortalama 44. gündür (1 saat-30 gün). Biri kazadan 9 ay sonra, diğeri 18 ay sonra müracaat eden iki hasta bu değerlendirmenin dışında tutulmuştur.

32 hastanın (3 T-5, 2 T-6, 3 T-7, 2 T-8, 2 T-11, 8 T-12, 15 L-1, 3 L-2, 5 L-3, 2 L-4 ve 1 L-5 seviyesinde olmak üzere) toplam 46 vertebtasında travmaya bağlı bir patoloji tanımlanmıştır ve bunların sınıflandırması şöyledir: 10 (%21.7) kompresyon kırığı, 25 (%54.3) burst kırığı, 3 (%6.5) fleksiyon distraksiyon kırığı ve 8 (%17.5) kırıklı çıkık.

Hastalar müracaatlarından ortalama 5.9 gün sonra (5 saat - 33 gün) ameliyata alınmıştır. 23 hastaya 1, 7 hastaya 2 ve 2 hastaya 3 olmak ozere 32 hastaya toplam 42 ameliyat uygulanmıştır. Ortalama ameliyat süresi 3 saat 24 dakikadır (2-6 saat).

Posterior Alıcı enstrümentasyon + Füzyon 32 hastaya (%100); Anterior Alıcı enstrümentasyon + Dekompresyon/Füzyon 5 hastaya (%15.6) uygulanmıştır. Ayrıca birer hastaya anterior dekompresyon, anterior füzyon, posterior dekompresyon, dura onarımı ve implantın çıkartılması ameliyatları tatbik edilmiştir.

Ameliyat öncesi 32 hastanın 5'i (%15.6) Frankel-A, 2'si (%6.25) Frankel-B, 2('si (%6.25) Frankel-C, 3'ü (%9.4) Frankel-D ve 20'si (%62.5) Frankel-E olarak değerlendi-rilmiştir.

Omurga kırığı olan bu 32 hastanın 4'ünde (%12.5) kafa travması, 5'inde (%15.6) üst ekstremitede bir kırık, 5'inde (%15.6) alt ekstremitede bir kırık, 43'ünde de (%9.4) göğüs travması tesbit edilmiştir.

Ameliyat öncesi kırık bölgelerinin ortalama kifoz açısı 22.8 (7-50) derece olarak ölçülmüş: omur korpuslarındaki çökme ise ortalama %45.2 olarak hesaplanmıştır. Toplam 17 olguda (%53) spinal kanalda daralma %10-100 arasında (ortalama %57.6 oranında) gözlenmiştir.

Frankel A olarak değerlendirilen olguların hiç birinde ameliyat sonrasında nörooljik yönden herhangi bir değişiklik gözlenmemiştir. Frankel B olgularının 1 tanesi halen Frankel D durumundadır, diğer hastalarımızın tamamı Frankel E düzeyine erişmiştir. Ameliyat sonrasında hiç bir hastanın nörolojik durumu ameliyat öncesinden daha kötü olarak değerlendirilmemiştir.

Ameliyat sonrası yapılan ölçümlerde (ameliyat öncesi ortalama %57.6 olarak ölçülen) spinal kanal daralması %20.9 (0-

60) olarak tesbit edilmiştir. Tedavi sonrasında hiç bir olguda nöral elemanlar bası altında bırakılmamıştır. Şüpheli olguların durumu "myelo-myelo BT" ile doğrulanmıştır.

Ortalama ameliyattan önce kifoz açısı 22.8 derecedir. Erken ameliyat sonrası dönemde 12 dereceye indirilmiş, son kontrol filmlerinde ise 16.9 derece olarak ölçülmüştür. Ancak tedavide seçtiğimiz yöntemler karşılaştırıldığında: 1. Transpediküler vidalarla kısa seviyeli tesbit ve füzyon yapılan hastalarda 16 derece olan ameliyattan önce kifoz açısı ameliyattan sonra 14.6 dereceye indirilmiş, son kontrol filmlerinde ise 19.3 derece ölçülmüştür. 2. Transpediküler vidalarla uzun seviyeli tesbit ve füzyon yapılan hastalarda 23.5 derece olan ameliyattan önce kifoz açısı ameliyattan sonra 6.91 dereceye indirilmiş son kontrol filmlerinde ise 11.16 derece ölçülmüştür.

Tedavi süresince bir hastada BOS fistülü gelişmiş, iki hastada derin enfeksiyon gözlenmiş, enfeksiyon nedeni ile bir hastanın implantları çıkarılmış, bir hastada aşırı düzelme kaybı gözlenmiş, bir ameliyattan sonra 3. Haftada, diğeri ameliyattan sonra 5. Ayda olmak üzere toplam iki hasta izlenme sürecinde kaybedilmiştir.

**Tartışma**

Omurga kırıkları genellikle ciddi travmalar sonucunda oluşan yaralanmalardır (7,15,18). Kolumna vertebraliste özellikle geçiş bölgesi olan torakolumbar bölge ırıklara en fazla maruz kalan bölgedir (6,7,8). 32 olguluk serimizdeki 46 omur kırığının 8 tanesi (%17.4) T-12, 15 (%32.6) ise L-1 düzeyindedir.

Anstabıl omurga kırıklarında: hızlı rehabilitasyona, kolay hasta bakımına izin vermesi ve uzun süren yatak istirahatine bağlı gelişebilen komplikasyonların önüne geçmesi açısından cerrahi stabilzasyon uygulanması önemlidir(7). Cerrahi stabilizasyon stabil burst kırıklarında bile en azından nörolojik instabiliteyi önlemek amacıyla önerilmektedir ve ayrıca iş gücü kaybını azaltmasıda bir başka avantajıdır (1,2,3,9,10,11,12,18,19). Burst kırıklarında ve ciddi kompresyon kırıklarında tedavi yöntemi olarak cerrahi stabilizasyonu tercih etmekteyiz.

Füzyonsuz enstrumentasyonun dejeneratif faset artritine yol açtığı aşikardır (14). Enstrümentasyon uyguladığımız her olguda bu nedenle füzyon uygulanmıştır. İnstabiliteyi arttırdığı gerekcesiyle posteriordan bası olmadığı sürece laminektomi uygulanmaması önerilmektedir (12,16). Bizim kanaatlerimizde bu doğrultuda olup servisimizde sadece bir hastaya laminektomi uygulanmıştır.

Korreksiyon kaybı enstrümentasyondan sonra ciddi bir problemdir. Transpediküler spongiozaplasti ile kombine edilen enstrümentasyonda 4 derecelik korkeksiyon kaybı bildirilmiştir(17). Kısa seviyeli füzyonların izlenmelerinde ise kifoz gelişiminin daha belirgin olduğu görülmüştür(5). Ortalama 22.8 derece olan ameliyat öncesi kifoz açısı ameliyattan hemen sonra 12 dereceye indirilmiş fakat son takiplerinde 16.9 derece olarak ölçülmüştür. Kısa seviyeli füzyonlarda 16 derece olan ameliyat öncesi kifoz açısı erken ameliyat sonrası dönemde 14.6 dereceye indirilmiş fakat son kontrol filmleinde 19.3 derece olarak ölçülmüştür. Kısa seviyeli füzyonlarda 16 derece olan ameliyat öncesi kifoz açısı erken ameliyat sorası dönemde 14.6 dereceye indirilmiş fakat son kontrol filmlerinde 19.3 derece olarak hesaplanmıştır. Sonuçta 3.3 derecelik kayıp vardır. Uzun seviyeli füzyonlarda bu rakamlar sırasıyla 23.5 derece, 6.91 derece ve 11.2 derecedir.

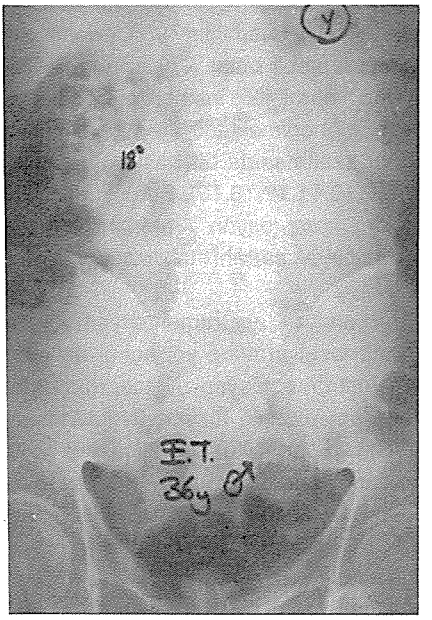


***Şekil 1a:*** *Torokal ve lumbar omurga kırığında ameliyat öncesi (36 yaş erkek) ön-arka*

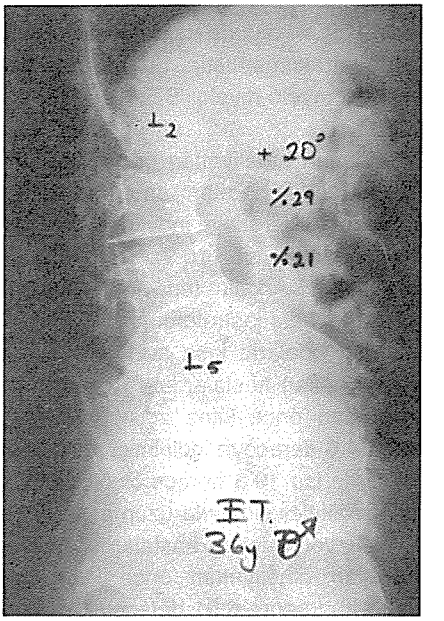


***Şekil 1b:*** *Yandan görünüş*

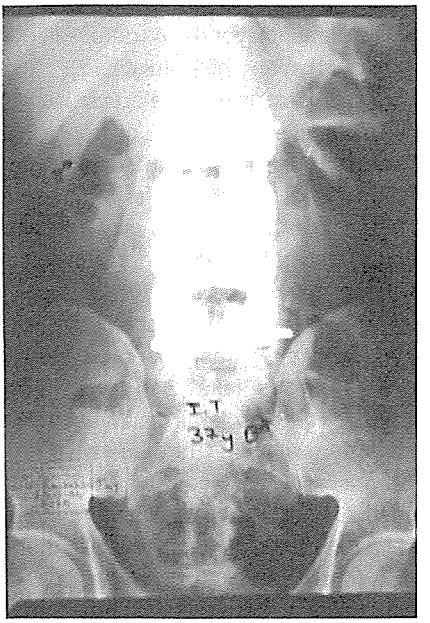


***Şekil 2a:*** *Torokal ve lumbar omurga kırığında Alıcı sistemi ile tesbitten 11 ay sonra Ön-arka-Solda*

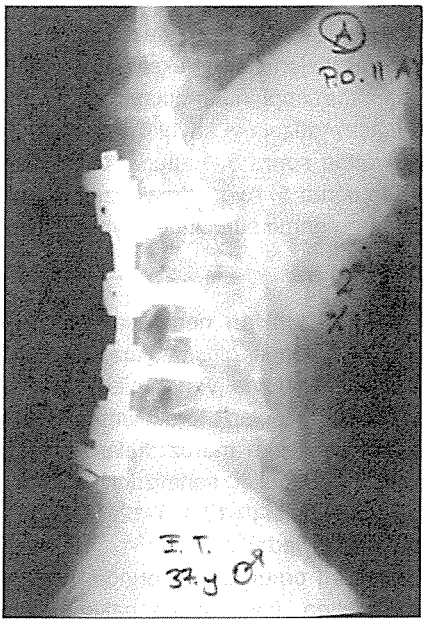


***Şekil 2b:*** *Yandan görünüş/sağda*

Sonuçta 12.3 derecelik bir kazanç sözkonusudur.

Sonuç olarak: kliniğimizde torakolomber vertebra kırıklarının cerrahi stabilizasyonunda Alıcı Spinal Sistemi uygulaması sonuçlarının başarılı olduğu kanısındayız.

### Kaynaklar


1. Aebi M, Etter C, Kehl T, Thalgot: Stabilisation of the lower thoracic and lumbar spine with the internal skeletal fixation system. Spine, Vol 12, No: 6, 544, 1987.
2. Aebi M, Etter C, Kehl T, Thalgot: The internal skeletal fixation system. Clin Orthop 227:30, 1988.
3. Akbarina BA, Fogarty JB, Tayob AA: Contoured Harrington instrumantation in the treatment of unstabile spinal fractures. Clin Orthop 189: 186, 1984.
4. Alıcı E: Alıcı Spinal Sistem. The Journal of Turkish Spinal Surgery, Vol 2, No: 4: 10-24, 1991.
5. Andreychik DA, Alander DH, Senica KM, Stauffer ES: Burst fractures of the second through fifth lumbar vertebrae. Clinical and radiological results. J Bone J Surg 78-A (8): 1156-66, 1996.
6. Antuaco EJ, Binet EF: Radiology of thoracic and lumbar fractures. Clin Orthop 189: 43-47, 1984.
7. Bauer RD, Errico TJ: "Thoraculumbar Spine Injuries", In, Errico, T.J? (Ed): Spinal Trauma JB Lippincot Co. Philadelphia-1991.
8. Bohlman HH: Current concepts rewiev: Treatment of fractures and dislocations of the thoracic and lumbar spine. J Bone Joint Surg (Am) 67: 165-9, 1985.
9. Bradford DS: Instrumentation of the lumbar spine. Clin Orthop, 203: 209, 1986.
10. Bradford DS, Mc Bride GG: Surgical management of thoracolumbar spine fracture with incomplete neurologic deficits. Clin Orthop 218: 201, 1987.
11. Denis F, Armstong GWD, Searls K, Matta L: Acute thoracolumbar burst fractures in the absence of neurologic deficit. Clin Orthop 189: 142, 1984.
12. Dewald RL: Burst fractures of the thoracic and lumbar spine. Clin Orthop 189: 150, 1984.
13. Ege R. Torakolomber vertebra kırık ve çıkıkları, Ege R (Ed) Vertebra, Sh 775-833, THK Basımevi, 1992, Ankara.
14. Kahanovitz N Bullough P, Jacobs RR: The effect of internal fixation without arthrodesis on human facet joint cartilage. Clin Orthop 189: 204, 1984.
15. Knee JS: Thoracolumbar fractures in winter sports. Clin Orthop 216: 39-49, 1987.
16. Kostiuk JP: Anteror fixation for fractures of the thoracic and lumbar spine with or without neurlogical involvement. Clin Orthop 189: 103, 1984.
17. Liljengvist U, Mommsen U: Surgical treatment of thoracoumbar spinal fractures with internal fixator and transpedicular spongiosa-plasty. Unfallchirurgie 21(1): 30-9, 1995.
18. Okuyama K, Abe E, Chiba M, Ishikawa N, Sato K. Outcome of anterior decompression and stabilisation of thoracolumbar unstabile burst fracture in the absence of neurological deficits. Spine 21 (5): 620-5, 1996.
19. Slosar PJ Jr, Padwardhan AG, Lorenz M, Havey R, Sartori M: Instability of the lumbar burst fracture and limitations of transpedicular instrumentation. Spine 20 (13): 1452-61, 1995.
20. White RR, Newbrg A, Selingson D: Computerised Tomographic assessment of thetraumatised dorsolombar spine before and after Harrington instrumentation. Clin Orthop 146: 150-6, 1980.

# BÖLÜM - VIII

## VERTEBRA SORUNLARI

## KISIM - 4

# TORAKOLUMBER VERTEBRA KIRIKLARINDA TRANSPEDİKÜLER GREFTLEME

Çetin ÖNDER*, Osman AYNACI**, Gürsel YULUĞ"", Recep YILDIRIM***

Torakolumber vertebra kırıklarının cerrahi tedavisinde farklı tespit ve greftlem eşekilleri uygulanmaktadır.Ençok kullanılan yöntemler posterior ya da anterior tespit ve füzyonlardır. Transpediküler graftleme daha az kullanılmakta olup posterior füzyon ve internal tespitle kullanılmaktadır ve ilk kez Daniaux tarafından tanımlanmıştır(1). Bu yönteme transpediküler spongiozaplasti de denilmektedir (2,3).

Bu çalışmada kliniğimizde 1995-1996 yılları arasında uygun endikasyonlarda transpediküler greftleme yapılan 16 olgunun klinik ve radyolojik takipleri sunulmuştur.

### Materyal ve Metod

1995-1996 yıllarında ortalama yaşları 35 olan (18-66) toplam 16 hastaya (9 erkek, 7 bayan) instabil torakolumber vertebra kırığı nedeniyle transpediküler greftleme (transpediküler spongiozaplasti), posterior füzyon ve Alıcı enstrumantasyonuyla internal tespit yapıldı. Bir hastada disk vertebra cismine protrüzyo olduğundan disk çıkarıldı. Hastalarımızda 5 T12 vertebra kırığı, 8 L1 vertebra kırığı ve 3 L2 vertebra kırığı tespit edilmişti. Denis sınıflandırmasına göre 9 kompresyon kırığı, 7 burst tipi kırık belirlenmişti. İnstabilite, nörolojik belirti veya gelişen kifotik deformitenin düzeltilmesi amacıyla cerrahi tedavi uygulandı. Ameliyat öncesi hastaların altısında nörolojik defisit gözlendi. Ameliyat sonrası nörolojik bozuklukların sonucu veya prognozunu değerlendirmede kullanılan Frankel derecelendirmesine göre 2 hasta B'den C'ye, 1 hasta B'den D'ye, 1 hasta C'den D'ye, 1 hasta A'dan B'ye ilerleme gösterdiği halde B grubunda bir hastada ilerleme olmadı.

Transpediküler greftleme kliniğimizce dizayn edilen pediküler vida uzunluğunda özel bir huni kullanılarak yapıldı. Cerrahi teknikle aynı zamanda komprese olmuş vertebraya dekompresyon yapıldı. Cerrahi teknikle aynı zamanda komprese olmuş vertebraya dekompresyon yapıldı. Bu tekniğe bağlı olarak komplikasyon görülmemiş olup ortalama takip süremiz 1 yıldı. Ameliyat öncesi ve sonrası kırık vertebranın BT ile yapılan kanal çapı ölçüm-

* Karadeniz Tek. Üniv. Tıp Fak. Ort. Trav. ABD., Prof., ** Uzman., *** Araş Gör.

lerinde ameliyat sonrası kanal çapının ortalama %40 düzeldiği görüldü. Ameliyat öncesi lokal kifoz açısı25 , ameiyat sonrası 3 , bir yıllık izleme sonunda 8 bulundu. Anterior vertebral yükselikte ortalama 13 mm'lik (14 mm'den 27 mm'ye) korreksiyon sağlanmış olup 1 yıl sonunda 2 mm'lik

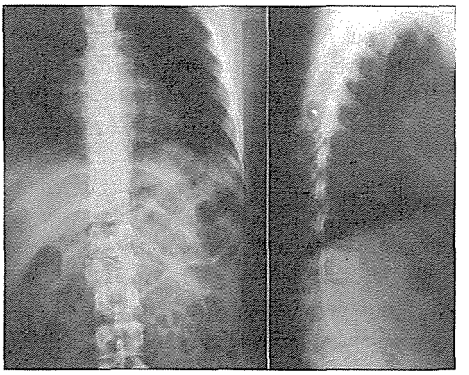

***Şekil 1:*** *L1 vertebra kırığı olan hastanın ameliyat öncesi ön-arka ve yan grafisi.*

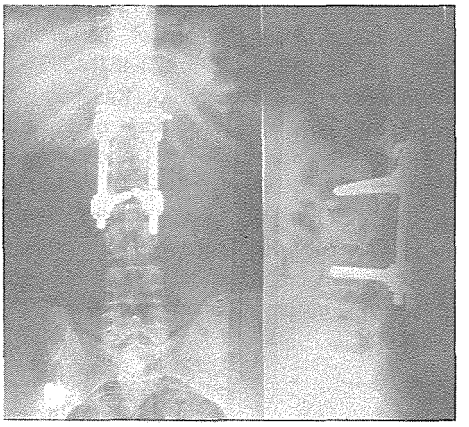

***Şekil 2:*** *Aynı hastanın Alıcı ile tespit, posterior füzyon, transpediküler greftleme sonrası ön-arka ve yan grafisi*

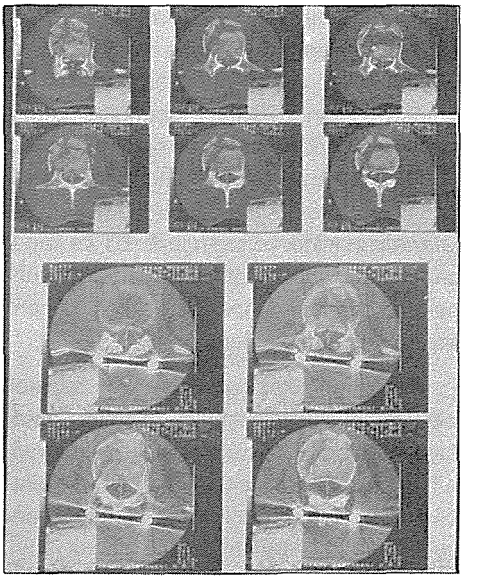

***Şekil 3:*** *Ameliyat öncesi ve sonrası tomografi.*

yükseklik kaybı görüldü. L1 vertebra kırıklı bir hastamızın ameliyat öncesi ve sonrası röntgen grafileriyle (Şekil 1-2), BT'si (Şekil 3) görülmektedir.

## Tartışma

Vertebra cerrahiinde kullanılan implantların görevi kırık iyileşmesi tamamlanıncaya kadar redüksiyonu korumak, stabilizasyonu devam ettirmektir. Genelde ön kolonun normal yüksekliğinin kazandırılması ile korpusun spongioz kısmının redüksiyonu yapılmamaktadır. Erken radyolojik görünüm yeterli görülsede geç izlemeyle düzelme kaybı kaçınılmaz olarak ortaya çıkabilmektedir(4). Korreksiyon kaybı ve implant kırılmasını önlemek için ön kolonu anatomik yüksekliğine ulaştırmak gereklidir. Bu amaç ile ilk kez, Daniaux transpediküler greftlemeyi tanıtmıştır(1). İnstabil kompresyon kırıklarında

kifotik deformitenin düzeltilmesi, ameliyat sonrası yükseklik kaybını önlemek, vertebranın yeniden şekillenmesini sağlamak amacıyla transpediküler spongioz kemik greftleme önerilmekte ve yapılmaktadır (3,5,6). Bu amaçlar doğrultusunda transpediküler greftleme uyguladığımız hastalarımızın klinik ve radyolojik (BT ile kanal çapı, kifoz açıları, anterior vertebra yüksekliği) izlemeleri sonunda erken dönem sonuçları olumlu bulunmuştur.

Transpediküler greftlemenin tehlikeli olabileceği bildirilmiştir(7). Kontrol amacıyla myelografi, ameliyatta ultrasonografi, ameliyat öncesi ve sonrası BT yapılabilmektedir(8). Kemik greftlerinin yanlışlıkla spinal kanala girdiği, ancak 1 yıl sonra BT incelemelerinde bu kemik fragmanlarının tamamen rezorbe olduğu ve nörolojik arazın ortaya çıkmadığı bir olgu bildirilmiştir(7). Olgularımızda bu tekniğe bağlı komplikasyon görülmemiş olup ameliyatta radyolojik kontrol yapılmıştır. Ameliyat sonrası olguların BT'lerinde spinal kanalda konlulan kemik greftlerine bağlı herhang ibir görüntüye rastlanmadı ve ortalama kanal çaplarında %40 oranında düzelme tespit edildi.

Anterior vertebral yükskliği sağlamak, kifotik deformitenin düzeltelmesi, ameliyat sonrası düzeltme kaybını azaltmak için transpediküler grefleme internal tespit ve poserior füzyonla birlikte uygulanabileceği kanaatindeyiz. Kliniğimizde 16 hastaya uyguladığımız tarnspediküler greftleme tekniği ile ortalama 1 yıl izleme sonunda aldığımız olumlu neticeler nedeniyle daha sonra olgu sayımız gittikçe artırılmakta ve hastalarımızın daha uzun dönem sonuçları için takip ve tedavileri sürdürülmektedir.

**Kaynaklar**


1. Daniaux H: Technik und erste Ergebnisse der transpedikularen spongioplastik bei Kompressionsbrüchen im Ledenwirbelsaulenbere-ich. Acta Chir Austriaca, supp. 43: 79, 1982.
2. Speth MJ, Oner FC, Kadic MA, Klerk LW, Verbout AJ: Recurrent kyphosis after posterior stabilization of thoracolumbar fractures. 24 cases treated with a Dick internal fixator followed for 1.5-4 years. Acta Orthop Scand. 66: 406-410, 1995.
3. Liljenqvist u, Momsen U: Surgical treatment of thoracolumbar spinal fractures with internal fixator and transpedicular spongiosaplasty. Unfallchirurgie. 21: 30-39, 1995.
4. Yazar T: Spinal internal fiksatör (Dick) ve ekstrenal fiksatör. Ege R (Yz). Vertebra. Türk Hava Kurumu Basımevi. Ankara. 371-377, 1992.
5. Crawford RJ, Askin GN: Fixation of thoracolumbar fractures with the Dick fixator: the infuence of tansfedicular bone grafting. Eur Spne J. 3: 45-51, 1994.
6. Jeanneret B, Ho PK, Magerl F: Burst-shear flexion-distraction injuries of the lumbar spine. J Spinal Disord. 6: 473-481, 1993.
7. Sjostrom L, Jakobsson O, Karlstrom G, Pech P: Transpediküler bone grfts misplaced into the spinal canal. J Orthop Trauma. 6: 376-378, 1992.
8. Degreit J, Wenda K, Huwel N, Ritter G: Reposition of fragments of the posterior surface of the vertebral edge with intraoperative ultrasound guidance. Unfallchirurg. 96: 88-92, 1993.

# BÖLÜM - VIII

## VERTEBRA SORUNLARI

## KISIM - 5

# İDİOPATİK SKOLYOZDA TRANSVERS PLAN DEFORMİTESİNİN DEĞERLENDİRİLMESİ

Sedat GÖÇEN*, Lütfü BAKTIROĞLU*, M. Gürol AKSU*, İlker ŞENSES*

İdiopatik skolyoz her üç planda deformiteyle karakterize kompleks bir yapıya sahiptir(3,5). İdiopatik skolyozun radyolojik değerlendirilmesinde transvers plan deformetisinin ölçümü günümüzde büyük zorluklar içermektedir(4,11). Uzun zamandan beri çalışmacılar bu konuda çeşitli çalışmalar yapmışlar ve değişik teknikler tanımlamışlardır.

konvansiyonel grafiler üzerindeki ölçümler ilk defa 1949 yılında Cobb tarafından yapılmıştır(13,14). Cobb, spinöz çıkıntının korpustaki durumuna göre bir metot tanımlamıştır. 1969 yılında Nash ve Moe konveks tarafındaki pedikül gölgesinin durumuna göre, 1973 yılında Mehta, pedikül transvers çıkıntı ve intervertebral foramenin anatomik pozisyonuna gre teknikler tanımlamışlardır(9,10). 1985 yılında Perdriolle ve Vidal, rotasyon ölçümlerinde torsiyonmetre adını verdikleri cetveli kullanmışlardır(11). Bu metotlara genel olarak deneysel metotlar adı verilmiştir.

Ayrıca analitik metotlar adı verilen ve grafiler üzerinde trigonometrik ve geometrik ölçüm hesabına dayanan metotlar da tanımlanmıştır. (Fait ve Jovanec, Drerup, Bunnel, Monji ve Koreska, Stokes...) (5,13,15).

Ancak, bu metotların hata paylarının yüksek oluşu, uygulama zorlukları ve okuyucuya göre farklılıklar göstermesi çalışmacıları daha hassas ölçümlere yöneltmiştir. BT'nin popülarize olmasından sonra 1981 yılında Aaro ve Dahlborn kendi adlarıyla anılan metodu tanımlamışlardır (1,2). Bu metot uzun yıllar altın standart olarak kullanılmıştır. 1990 yılında Ho ve ark. ve 1996 yılında Krismer yeni metotlar tanımlamışlardır(6,7,8). Ancak bu metotların klinik kullanımı ve birbirlerine üstünlüğü üzerine yapılmış bir çalışma hala yoktur. Biz bu çalışmamızda, bu üç BT metodunu birbiriyle karşılaştırarak bir klinik sonuç elde etmeye çalıştık.

### Materyal ve Metot

Ocak-Aralık 1996 tarihleri arasında kliniğimize başvuran 25 idiopatik skolyozlu hasta çalışmaya alındı. Hastaların ortalama yaşı 14.4 idi (11-18 yaş arası). 16 tanesi kız, 9 tanesi ise erkek hastaydı. Hastalara BT çekiminden önce ayakta P-A

* Dokuz Eylül Üniversitesi Tıp Fakültesi Ortopedi ve Travmatoloji A.B.D.

ve lateral grafiler çekildi. Hastaların ortalam P-A Cobb açısı 32.3 idi (6 -62 arası).

Hastaların transvers plan deformitelerinin ölçümü için daha önce tanımlanan üç ayrı BT ölçüm metodu kullanılması planlandı. Bunlardan birincisi Aoro ve dahlborn tarafından tanımlanan metottur. Otörlre, BT kesitleride vertebral kanalın posterior orta noktası ile korpus orta noktasını birleştiren doğru ie sagital plan arasındaki açıyı sagital rotasyon açısı ($RA_{sag}$) olarak tanımlamışlardır(1,2) (Şekil 1a).

Kullanılan ikinci ölçüm metodu, Ho ve arkadaşları tarafından tanımlanan metotdur. Bu metotta alınan BT kesitlerinde, her iki laminanın iç birleşme noktası ile her iki tarafta lamina ile ediküllerin iç birleşme noktaları temel alınmıştır. Bu üç noktayı birleştien doğruların yaptığı açının açı ortayının sagital düzlemle yaptığı açı vertebral rotasyon açısı olarak belirtilmiştir (6,7) (Şekil 1b).

Üçüncü BT ölçüm metodu ise Krismer ve arkadaşları tarafından tanımlanmıştır. Alınan BT kesitlerinde korpus lateral orta notasına A, spinal kanalın en öndeki noktasına B, laminaları birleştiren çizginin orta notasına C, spinal kanalın en arka noktasına D ve spinöz çıkıntının ucuna E naktası adı verilmiştir. Bu metoda göre vertebral rotasyon açısı AB doğrusu ile BC doğrusu arasındaki açıdır(8) (Şekil 1c).

Ölçüm için hastalar, BT masası üzerinde yaptırılan düz bir aparat üzerine supine pozisyonda yatırıldı. MEvcut kostal gibbosite kontrolateral yükseklikle dengelendi. Servikal bölge ve pelvis aparat üzerine sabitlendi. Sconogramda, daha önce belirlenmiş olan apikal vertebradan ve muhtemel bir hatai önlemek için nötral vertebradan kesitler alındı. Kesitler üzerinde, tanımlanan üç metotla apikal ve nötral vertebra rotasyonu ayrı ayrı ölçüldü (Şekil 2 ve 3). Salt vertebral rotasyonu bulmak için apikal vertebradaki değer nötral vertebra değerinden çıkarıldı. Bulunan değerler bir tablo halinde kaydedildi.

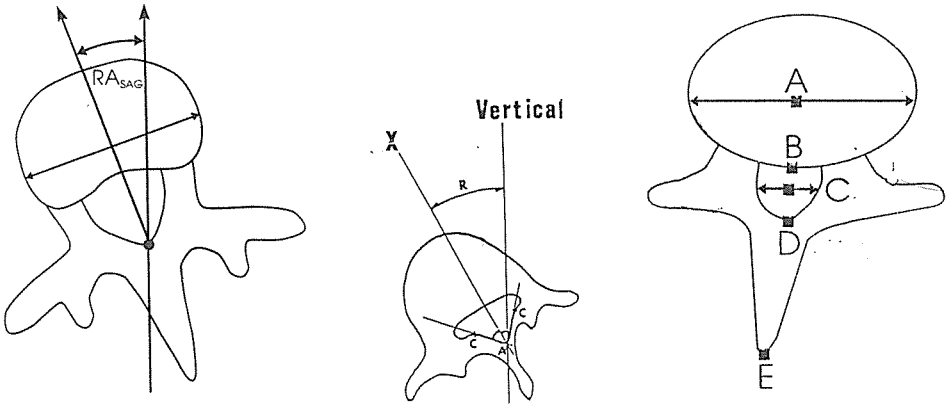


***Şekil 1:*** *Ölçüm yöntemleri*

*a) Aaro-Dahlborn Metodu* *b) Ho ve ark. Metodu* *c) Krismer ve ark. metodu*

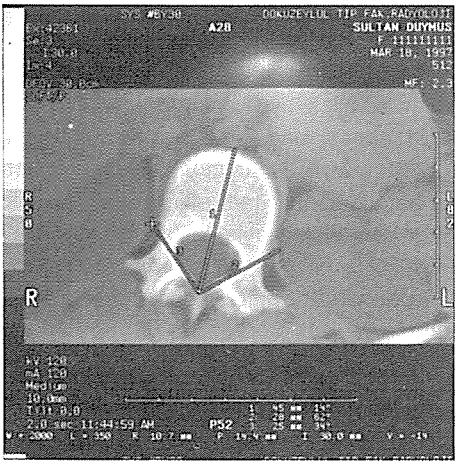


*Apikal vertebradan rotasyon ölçümü*
*1: Aaro-Dahlborn metodu: 14*
*2 ve 3: Ho ve ark. metodu: 14*

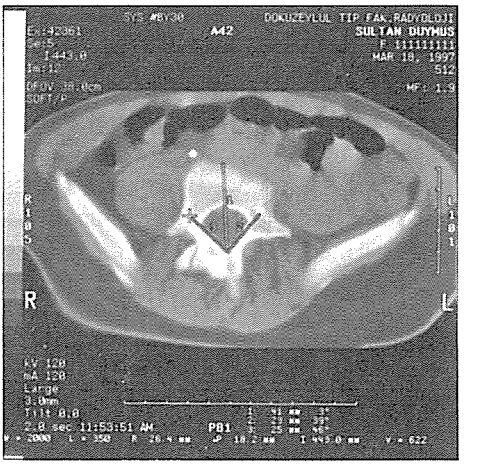


*Nötral vertebradan rotasyon ölçümü*
*1: Aaro-Dahlborn metodu: 3*
*2 ve 3: Ho ve ark. metodu: 3.5*

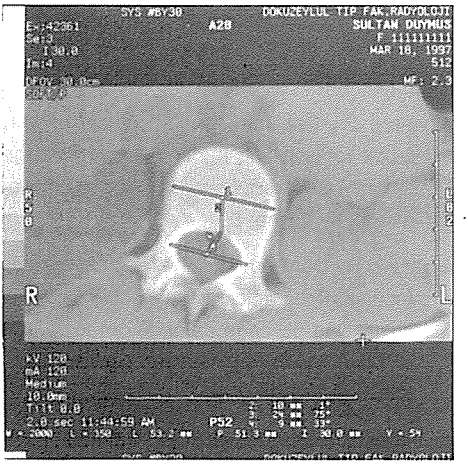


*Apikal vertebradan rotasyon ölçümü:*
*Krismer ve ark. metodu: 9*

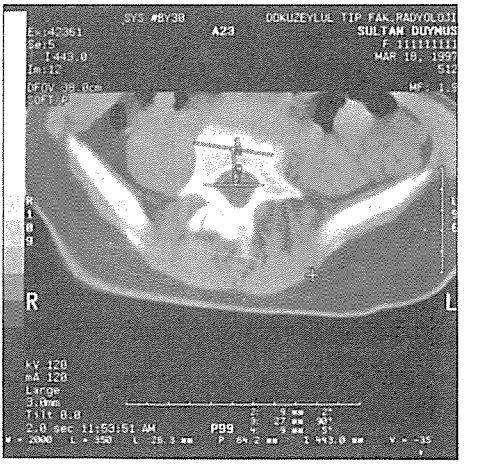


*Nötral vertebradan rotasyon ölçümü*
*Krismer ve ark. metodu: 2*

## Sonuçlar

Hastaların ölçülen değreleri, Aaro-Dahlborn metoduyla ortalaa 12.56 (2 -23 arası), Ho ve arkadaşlarının metoduyla ortalama 13.20 (3 -26 arası) ve Krismer ve arkadaşlarının metoduyla 8.73 (1.5•-19 ) olarak bulundu.

Her üç metot arasında Scatter korelasyon testi ile istatistiksel bağlantı araştırıldı. Buna göre Aaro-Dahlborn metoduyla Ho ve arkadaşlarının arasında kuvvetli derecede istatiksel ilişki bulundu ($p<0.02$). Krismer ve arkadaşlarının metodu ile Aaro-Dahbron metodu ve Ho ve

arkadaşlarının metodu arasında istatistiksel bir bağlantı bulunamadı (p>0.05).

Bu üç metot arasında okuyucular arasında farklılık güvencesi olarak Ho ve arakadaşlarının metodunun en güvenli metot olduğu gözlendi. Buna karşılık Krismer ve arakadaşlarının metodunun en az güvenlikli metot olduğu gözlendi.

## Tartışma

İdiopatik skolyozda transvers plan deformitesinin değerendirilmesinde konvansiyonel grafiler üzerinden yapılan ölçümler, gerek grafilerin çekilişindeki pozisyonel hataların yüksekliği, gerek hassasiyetlerinin düşük olması ve gerek ise okuyucular arası farklılık güvencesinin az olması nedeniyle bugün birçok otör tarafından eleştirilmektedir(1,6,8,12,13). BT ölçüm metotları bu konuda popülerliğini ve güvenilirliğini korumaktadır(3,6,7,8).

BT ölçüm metotları da muhtemel pozisyonel hatalar için potansiyonel bir riske sahiptir. Bunun için mevcut kostal gibbositenin iyi dengelenmesi ve nötral vertebradan alınan kesitlerin de göz önünde bulundurulması önemlidir(1,2,6).

Bugün tanımlanan değişik BT ölçüm metotlarının güvenilirliği ve klinik kullanımdaki geçerlilikleri hala açık değildir (3,6,8). 1981 yılında tanımlanan Aaro-Dahlborn metodu günümüzdeki önemini hala korumaktadır. Bunun nedeni ise tanımlanan yeni metotlar üzerinde yeterli klinik çalışmaların yapılmış olmamasıdır. Ancak bu metotta kullanılan anatomik kılavuz noktalarının çok net olmayışı okuyucular arası farklılık güvenilirliğini düşürmektedir. Ho ve arkadaşları tanımladıkları metotta %95'lik bir klinik başarı oranı ve 1.2 'lik hata payı bildirmişlerdir(7). Bizim bu çalışmamızda da ortaya koyduğumuz gibi bu metot Aaro-Dahlborn metodu kadar klinik bir güvenilirliğe sahiptir ve anatomik kılavuz noktalarının daha belirgin olması nedeniyle okuyucular arası farklılık güvencesi daha yüksektir. Krismer ve arkadaşlarının tarif ettiği metot yüksek hata payı dolayısıyla kullanılışlı değildir. Bu metodun ancak vretabranın internal rotasyonunun teyininde faydalı olacağ kanısındayız.

Özet olarak, idiopatik skolyozda transvers plan deformitesinin ölçümünde BT ölçüm metotları güvenilir ölçüm metotlarıdır. Tanımlanan bu metotlar içinde Ho ve arkadaşlarının tanımladığı metot klinik olarak en kullanışlı ve güvenilir metottur.

## Kaynaklar


1. Aaro S., Dahlborn M.: Estimation of vertebral rotation and the spinal and rib cage deformity in scoliosis by computer tomography. Spine: 6: 460-467, 1981.
2. Aaro S., Dahlborn M.: The longitudinal axis rotation of the apical vertebra, the vertebral spinal and rib cage deformity in idiopathic scoliosis studied by computer tomography. Spine. 6: 567-572, 1981.
3. Alıcı E., Kovanlıkaya İ.: CT evalution of vertebral rotation in scoliosis. Journal of Turkish Spinal Surgery. Vol. 1 No:2, 15-17, 1990.
4. Asher M.A., Cook L.T.: The transverse plane evolution of the most common adolescent idiopathic scoliosis deformities. Spine. 20: 1386-1391, 1995.
5. Bunnel W?P.: The natural history of idiopathic scoliosis before skeletal maturity. Spine. 11: 773-776, 1986.
6. Ho E.K.W., Upadhyay S.S., Ferris L.: A

comparative study of computed tomographic and plain radiographic methods to measure vertebral rotation in adolescent idiopathic scoliosis. Spine. 17: 771-774, 1992.

7. Ho E.K.W., Upadhyay S.S. Chan F.L.: New methods of measuring vertebral rotation from computed tomographic scans. Spine 18: 1173-1177, 1993.

8. Krismer M., Sterzinger W., Haid C.: Axial rotation measurement of scoliotic vertebrae by means of Ct scans. Spine. 21: 576-581, 1996.

9. Metha M.H.: Radiographic estimation of vertebral rotation in scoliois. J.B.J.S. 55B: 513-520, 1973.

10. Nash C.L., Moe J.H: A study of vertebral rotation. J.B.J.S.. 52A: 223-230, 1969.

11. Perdriolle R., Vidal J.: Morphology of scoliosis: Three dimensional evaluation. Orthopaedics 10: 909-915, 1987.

12. richard B.S.: Measurement error in assesment of vertebral rotation using by Perdriolle torsionmeter. Spine. 17: 513-517, 1992.

13. Russel G.G., Raso V.J.: a comparison of four computarized methods for measuring vertebral rotation. Spine. 15: 24-27, 1990.

14. Skalli W., Lavaste F., Descrimes J.L.: Quantification of the three dimensional vertebral rotations in scoliosis: What are the true values? Spine. 20: 546-553, 1995.

15. Stokes I.A.F., Bigalow L.C., Moreland M.S.: Measurement of axial rotation of vertebra in scoliosis. Spine. 11: 213-218, 1986.

# BÖLÜM - VIII

## VERTEBRA SORUNLARI

## KISIM - 6

# KİNG TİP 2 SKOLYOTİK EĞRİLİKLERDE CERRAHİ SONRASI LOMBER EĞRİLİĞİN ANALİZİ

Emre ACAROĞLU*, Ahmet ALANAY*, Muharrem YAZICI*, Adil SURAT*

İdiopatik skolyozda alt ve üst enstrümentasyon seviye seçimi konusundaki çelişkiler halen devam etmektedir. Üç boyutlu düzelme sağlayan modern enstrümentasyon tekniklerinin yaygınlık kazanmasıyla, füzyon seviye seçimi konusunda önemli fikir ayrılıkları ortaya çıkmıştır. Bu konudaki tartışmaların yoğunlaştığı skolyotik deformiteler King tip 2 eğriliklerdir. King ve arkadaşlarının çalışması, bu tip eğriliklerd Moe'nun tanımladığı torasik vertebranın selektif füzyonu ilkesinin iyi sonuçlar verdiğini göstermiştir(5). Alt füzyon seviyesinin stabil vertebra olarak belirlendiği ve Harrington enstrümentasyonu uygulanan geniş serilerde dengeli ve stabil bir vertebral kolon elde edildiği çeşitli çalışmalarda gösterilmişir(8). Ancak CD ve benzeri kuvvetli koreksiyon yapan sistemlerin kullanılmasıyla, koronal ve sagittal dekompensasyon bu tip eğriliklerde önemli bir sorun haline gelmiştir(1,3,7,11).

Yeni enstrümentasyon tekniklerini rod rotasyon ilkesini uygulayanlar ve translasyon sistemini uygulayanlar olmak üzere iki gruba ayırmak mümkündür. Rod rotasyon ilkesine dayanan CD ve benzeri sistemlerle King tip 2 eğriliklerde selektif torakal füzyon uygulamasıyla, bu hastaların takiplerinde lomber eğriliklerde dekompensasyon oluşabildiği gözlenmiş ve birçok dekompensasyon paterni ve mekanizması tarif edilmiştir(1,3,7,11). Lenke ve arkadaşları bu eğriliklerde selektif füzyon uygulanabilmesi için bazı ilkeler belirlemiştir(7). İbrahim ve arkadaşları lomber deformetinen şiddetine göre King tip 2 eğrilikleri A ve B subgruplarına ayırmıştır(3). Bu çalışmaların sonucunda, açısı büük, roasyonu fazla ve relatif olarak rijid lomber eğriliklerde multi-hook, çift rod sistemleri (CD, TSRH, vs.) kullanılırsa ameliyat sonrası imbalans ve dekompensasyon problemlerinin ortaya çıkma şansının yükseldiği görülmüştü. Ayrıca bu sistemlerin, pelvis referans noktası olarak alınınca, önemli miktarda derotasyon yapamadıkları çeşitli çalışmalarda ortaya konmuşur(2,12).

Translasyon ilkesine dayanan Isola ve benzeri sistemler de ise torasik eğriliklerin düzeltilmesinde rod rotasyonu yerine torakal eğriliğin sublaminar tellerle translasyonu işlemi uygulanır. Prensip oarak King tip 2 eğriliklerde enstrümentasyon alt seviyesi apeksin bir altındaki vertabradır ve

* Hacettepe Üniversitesi Tıp Fakültesi Ortopedi ve Travmataloji Anabilim Dalı.

L3 vertebranın distaline inilmez. Bu tip eğiriliklerde torakal eğriliğin koreksiyonu için translasyon uygulanırken, lomber eğrilik rod rotasyon mekanizması ile düzeltilebilir. Sato ve arkadaşlarının çalışmasında King tip 2B eğriliklerde Isola pedikül vida sistemleriyle yapılan koreksiyonlarda, hook sistemi kullanılarak rod rotasyon manevra-sıyla düzeltilen eğriliklere göre daha başarılı sonuçlar elde edildiği gözlenmiştir(10). İbrahim ve arkadaşları pedikül vida sistemi kullanarak King tip 2B eğriliklerde, L4 üzerinde en az bir veya iki vertebrayı füzyondan kurtararak dengeli bir vertebral kolon sağlamanın mümkün olduğunu göstermişlerdir(4).

### Amaç

Bu çalışmanın amacı King tip 2 idiopatik skolyoz tanısı alan ve translasyon ilkesine göre uygulanan enstrümentasyon tipi (Isola) ile tedavi ettiğimiz hastalarda, cerrahi sonrasi lomber eğriliklerdeki kronal, ve horizontal plandaki değişiklikleri belirlemektir.

### Hastalar ve Metodlar

Kliniğimizde 1993-1995 yılları arasında tek cerrah tarafındna ameliyat edilmiş 16 idiopatik skolyozlu hasta çalışma grubunu oluşturdu. Hastaların ortalama yaşı 15.5 +/-3 ve ortalama takip süresi 32+/-5 ay idi. Tüm hastalarda King tip 2B eğrilikler mevcuttu. Hastaların tümüne Isola sistemi ile posterior enstürmentasyon ve füzyon uygulandı. Dokuz hastada torakal eğrilik apeksine anterior diskektomi ve füzyon uygulandı. Enstrümentasyon alt seviyesi eğilme grafilerinde mobil ve horizontal olan diske göre belirlendi. Hastalar alt enstrümentasyon seviyesi eğilme grafilerinde mobil ve horizontal olan diske göre belirlendi. Hastalar alt enstrümentasyon seviye seçimine göre iki gruba (alt sevye L2, n = 8 hasta ve alt seviye L3, n = 8 hasta) ayrıldı.

Hastalar ameliyat öncesi ve erken ameliyat sonrası ayakta ön-arka ve yan direkt grafileri ile değerlendirildi. Bu grafilerde analiz edilen parametreler; lomber eğriliğin koronal ve sagittal Cobb açıları, L4 global tilti, apikal lomber vertebra translasyonu, Perdriolle yöntemi ile apikal lomber vertebra rotasyonu, torokal eğirilik koronal ve sagittal Cobb açıları, apikal vertebra translasyonu ve rotasyonu ve T1 translasyonu idi. Apeksin diske rastladığı eğriliklerde komşu seviyelerin ortalama ölçüleri alındı.

### Sonuçlar

Lomber sagittal düzlemde ise L3 grubunda önemli bir değişiklik gözlenmezken (42.6 dereceden 41.4 dereceye), L2 grubunda lordozda azalma tesbit edilmiştir (52.9 dereceden 45.7 dereceye).

### Tartışma

King tip 2 eğriliklerde selektif torakal füzyon sonrası gelişen lomber dekompensasyon önemli sorunlar yaratmış ve araştırmacıları bu eğriliğin tanımlaması üzerinde yeniden çalışmaya ve dekompensasyonun nedenini açıklamaya itmiştir. Lenke ve ark.(7) selektif füzyon kriterlerini tanımlamış, İbrahimin çalışmalarıyla bu eğrilik tipi, lomber eğrilik büyüklüğü, rotasyonu ve rijiditesinin az olduğu (tip 2A) ve fazla olduğu (tip 2B) olarak iki gruba ayrılmıştır(3). Tip 2B eğriliklerde dekompensasyonu önlemek için alt füzyon seviyesinin L4'e kadar inmesi gerektiği bildirilmiştir(7). Dekompensasyonu önlemek için önerilen bir diğer yöntem ise torakal eğriliğe çok kısa füzyon yapmak ve eğrliği

fazla düzeltmemektir(6). Bu tip eğriliklerde apikal torakal translasyon ve lomber rotasyon mekanizmasını kullanan Isola sistemi ile alt füzyon seviyesini L2 veya L3'te bitirerek dengeli, kompanse bir vertebral kolon elde edildiği iki ayrı merkezden çıkan çalışmalarda bildirilmiştir(4,10).

Bizim çalışmamızda da T1'in santral sakral çizginin üzerine dengelendiği, koronal planda yeterli bir lomber düzeltme elde etmek mümkün olmuştur Tablo 1 ve 2). Ancak Sato ve ark.(10) çalışmasından farklı olarak, L2 grubunda apikal rotasyon ve tarnslasyonda belirgin bir artış olduğu gözlenmiştir. Enstrümentasyo L3'e uzatıldığında, apeksi L2L3 diski olan eğriiklerde bu rotasyonel etkinin yenilebildiği ancak translasyon artışında bir farklılık olmadığı gözlenmiştir. Bu sonuçların, kullandığımız enstrumanasyon diziliminde torakal eğriliği düzelten translasyon kuvvetinin lomber eğrilikteki rotasyonu arttırmasına bağlı olabileceği düşünülmektedir ve dizilimde bazı değişiklikler gerçekleştirilmiştir.

Her iki grupta da vakaların büyük çoğunluğunda L4 tiltinde bir düzelme elde edilememiştir. L3 grubunda koronal planda elde edilen koreksiyon oranı L2'ye oranla daha fazladır. Sagittal planda ise L3 ggrubunda önemli bir değişiklik elde edilmezken

**Tablo 1:** Torakal eğrilik sonuçları -(% koreksiyon + /-st sapma)/ameliyat öncesi ortalama - ameliyat sonrası ortalama)

| | Cobb açısı (derece) | T1 tilt (derece) | T1 translasyon (mm) | Apikal rotasyon (drece) | Apikal translasyon (m) |
|---|---|---|---|---|---|
| **Alt seviye L2** | 66.0+/-8.8<br>**58.7 - 20.6** | 30.8+/-23.1<br>**6.0 - 3.7** | 82.9+/-29.8<br>**18.6 - 5.7** | 30.3+/-30.3<br>**18.1 - 11.4** | 69.5+/-16.9<br>**42.7 - 12.9** |
| **Alt seviye L3** | 53.2+/-14.5<br>**63.1 - 29.6** | 32.2+/-67.2<br>**10.8 - 5.0** | 86.9+/-24.0<br>**17.8 - 4.1** | 36.1+/-37.7<br>**21.7 - 13.9** | 56.4+/-27.9<br>**46.2 - 17.3** |

**Tablo 2:** Lomber eğrilik sonuçları , ((% koreksiyon + /- st sapma)/ ameliyat öncesi ortalama - ameliyat sonrası ortalama)

| | Cobb açısı (derece) | T4 tilt (derece) | Apikal rotasyon (derece) | Apikal translasyon (m) |
|---|---|---|---|---|
| **Alt seviye L2** | 41.3+/-10.8<br>**40.4 - 24.6** | 27.5+/-47.8<br>**11.9 - 9.0** | -208.3+/-526.5<br>**15.1 - 17.9** | -89.0+/136.7<br>**17.9 - 22.6** |
| **Alt seviye L3** | 50.5+/-24.0<br>**39.7 - 20.0** | -25.8+/-146.1<br>**11.1 - 9.1** | 12.2+/-48.5<br>**16.7 - 14.7** | -77.9+/-200.7<br>**16.3 - 21.3** |

L2 grubunda lomber lordozun azaldığı gözlenmiştir. Bu sonuç, Michel ve arkadaşlarının Harrington enstrümentasyon uygulanan hastalarda füzyon uygulanan ve füzyon uygulanmayan segmentler arasındaki benzer hafif lordoz azalması bulgusunun bir yansıması olabilir(9)

Sonuç olarak bizim serimizde de, King tip 2B eğriliklerde apikal torakal translasyon ve lomber pedikül vidaları kullanarak, L4 vertebranın bir veya iki vertebra üzerinde kalarak dengeli bir spinal kolon elde etmek mümkün olmuştur. Lomber eğrilikte ortaya çıkan transvers düzlem sorunlarının klinik önemi bilinmemektedir ancak bazı önlemlerle düzeltilebileceği düşünülmüşür.

## Kaynaklar


1. Bridwell KH- Mac AllisterJW, betz RR, Huss G, Clancy M, Schnecker PL: Coronal decompensation provided by Cotrel-Dubousset "derotaton" maneuver for idiopathic right thoracic scoliosis. Spine 1991; 16: 769-777.
2. Gray JM, Smith BW, Ashley RK, LaGrone MO, Mall J: Derotational analysis of Cotrel-Dubousset instrumentation in idiopathic scoliosis. Spine 1991; 16: S391-S.393.
3. Ibrahim K, Benson L: Cotrel-Dubousset instrmentation for double majar right thoracic left lumbar scoliosis, the relation between frontal balance, hook configuration and fusion levels. Orthop Trans 1991; 15: 114.
4. Ibrahim K, Beuche M: The effect of using lumbar pedicle screws on fusion extension, curve correction and spinal balance in adolescent idiopathic scoliosis instrumentation. Scoliosis Research Socitey 31st Annual Meeting Ottawa 1996: 179.
5. King HA, Moe JH, Bradford DS, Winter RB: The selection of fusion levels in thoracic idiopathic scoliosis. J. Bone Joint Surg. 1983; 65A: 1302-1308.
6. King HA: Analysis and treatment of type II idiopathic scoliosis. Orthop. Clin. North Am. 1994; 2: 225-237.
7. Lenke LG, Bridwell KH, Balds C, Blanke K: Preventing decompensation in King type 2 curves treated with Cotrel-Dubousset instrumentation. Strict guidelines for selective thoracici fusion. Spine 1992; 17: s274-281.
8. Lovallo JA, Banta JV, Renshaj TS: Adolescent idiopathic scoliosis treated by Harrington rod distraction and fusion. J. Bone Joint Surg. 1986; 68A: 1326-1330.
9. Michel CR, Lalain JJ: Late results of Harrington's operation. Long term evolution of the lumbar spine below the fused segments. Spine 1985; 10: 414-420.
10. Sato S, Asher AM: Comparison of lamina hook to pedicle screw anchors for correction of double structural adolescent idiopathic scoliosis. Scoliosis Research Society 31st annual Meeting Ottawa 1996: 178.
11. Thompson JP, Transfeldt EE, Bradford DS, Ogilvie JW, Boachie-Adjei O: Decompensation after Cotrel-Dubousset instrumentation of idiopathic scoliosis. Spine 1990; 15: 927-931.
12. Wood KB, Transfeldt EE, Ogilvie JW, Schendal MJ, Bradford DS: Rotational changes of the vertebral-pelvic axis following Cotrel-Dubousset instrumentation. Spin 1991; 16: S404-408.

# BÖLÜM - VIII

## VERTEBRA SORUNLARI

## KISIM - 7

# İDİOPTİK SKOLYOZDA ÜÇ PLANDAKİ DEFORMİTENİN İNCELENMESİ VE GELİŞİMİNDEKİ TETİK MEKANİZMANIN SAPTANMASI

Emin ALICI*, Sedat GÖÇEN*

İdiopatik skolyoz, her üç planda daformiteyle karakteriza olmsı nedeniyle kompleks bir yapıya sahiptir(3,6,8,11,18). İdiopatik skolyozun etyolojisini aydınlatmak için yaklaşık 130 yıldır çalışmalar yapılmaktadır(7,9,13,19,20). Bu çalışmalar son zamanlarda S.S.S., postural denge, genetik ve mekanik faktörler üzerine yoğunlaşmıştır(9,15).

Mekanik faktörler içinde torakal lordozun etkili rol oynadığı bir çok otör tarafından belirtilmiştir (Adams, Roaf, Perdriolle, Vidal, Dickson...) (6,8,12,13, 14,15). Ancak bu görüşleri destekleyen klinik çalışmalar çok kısıtlıdır.

İdiopatik skolyozda her üç plandaki (koronal, sagital ve transvers plan) deformitenin birbiriyle olan ilişkisini ortaya koyabilmek ve bu deformitenin gelişiminde etkili rol oynayan tetikleyici mekanizmayı bulabilmek amacıyla klinik ve radyolojik bir çalışma yaptık.

### Materya ve Metot

Ocak-Aralık 1996 tarihleri arasında kliniğimize başvuran 25 idiopatik skolyozlu hasta çalışmaya alındı. Hastaların ortalama yaşı 14.2 idi. (11-18 yaş arası). Hastaların 16 tanesi kız, 9 tanesi erkek hasta idi.

Hastalara ilk önce ayakta A-P ve lateral dorsolomber grafiler çekildi. A-P ve lateral grafilerden Cobb yöntemi ile eğrilikler ölçüldü. Daha sonra gerçek koronal ve sagital plan deformitesini değerledirmek için Stagnara tarafnan tanımlanmış Seçilmiş plan A-P ve lateral grafiler çekildi(5,13,15). Lateral seçlmiş plan grafisinde ölçümler T3-T12 arasından yapıldı(10,16).

Transvers plan deformitesinin ölçümü için BT ölçüm yöntemi kullanıldı. Hastalar BT masasına yatırıldıktan sonra kostal gibbosite kontrlateral yükseklik ile dengelendi. Pelvis ve omuzlar simetrik şekilde masaya fise edildi. Scanogramda daha önce belirlenen apikal ve nötral vertebradan kesitler alındı. Alınan kesitler üzerinde Aaro ve Dahlborn metoduyla hem apikal hem de nötral vertebradan rotasyon ölçümleri yapıldı(1,2). Ölçülen değerler bir tablo halinde kaydedildi.

* Dokuz Eylül Üniversitesi Tıp Fakültesi Ortopedi ve Travmatoloji A.B.D.

## Sonuçlar

Yapılan ölçümler sonucunda ortalama koronal plan deformitesi 34.0 (6 -62 arası), ortalama sagital plan deformitesi 43.3 (21 -68 arası) ve ortalama transvers plan deformitesi 17.8 (2 -28 arası) olarak ölçüldü.

Her plandaki deformite arasında Scatter düzeltme testi ile kuvvetli derecede istatistiksel ilişki bulundu (Koronal plan - Sagital plan $p < 0.01$, koronal plan - transvers plan $p < 0.02$, sagital plan - transvers plan $p < 0.02$).

Multipl regresyon testi ile koronal plan deformitesi ile sagital plan deformitesinin beraber artıp-azaldığı ($p < 0.03$) ve transvers plan deformitesinin bu iki deformiteden bağımsız hareket ettiği belirlendi ($p > 0.05$).

Düşük derecedeki koronal plan deformitesinde hakim olan deformitenin torakal lordoz olduğu ve koronal plan deformitesi arttıkça bu hakimiyetin azaldığı ve diğer iki plandaki deformetinen daha hızlı ilerlediği saptandı. ($p < 0.05$, $r = -0.013$)

## Tartışma

idiopatik skolyozun etyolojisi günümüzde hala tam olarak aydınlatılmamaştır (7,9,13). Ortaya atılan tüm teoriler bu etyolojiyi açıklamakta tek başına yeteri olamamıştır(3,10,18,20).

İdiopatik skolyozda her üç plandaki eğriliğin birbiriyle ilişkili olması beklenen bir sonuçtur. Literatürde çok az da olsa benzer sonuçlara rastanmaktadır(4,8,18). Bu sonuç, idiopatik skolyozun kompleks bir yapıya sahip olduğunu göstermektedir.

Koronal plan deformitesi ile sagital plan deformitesinin birlikte artıp-azalması bu iki plandaki deformitenin birbiriyle daha sıkı ilişkide olduğunu göstermektedir.

İdiopatik skolyozun gelişiminde tetikleyici mekanizma gelişan torakal lordozdur. Torakal lordoz deformitenin erken safhalarnıda çok daha belirgin olarak bulunmaktadır. Eğrilikler ilerledikçe diğer iki plandaki deformiteler daha hızlı artmaktadır. Bu sonuç Perdriolle ve Vidal'in görüşleriyle uyumludur. Perdriolle ve Vidal, idiopatik skolyozu üç evrede tanımlamışlardır: 1- Torakal lordoz evresi, 2- Düz sırtlılık, 3- Torakal kifoz evresi (3,7,9).

Lordoz, bulunduğu segmentte instabiliteye neden olmaktadır(13,15). Torakal vertebralar gerek kalp şeklindeki anatomik yapılarıyla, gerek ise posteriorda güçlü bağ ve kasları bulunmaması nedeniyle kendilerini kifoz şeklinde korurlar(13,14,15). Gelişen lordoz, torakal bölgede instabiliteye neden olmakta ve yük altında eğrilikler gelişmektedir(13,15).

Torakal lordoz, idiopatik skolyozun etyolojisini tek başına açıklamakta yetersizdir. Multifaktöriyel bir etyolojinin bu deformitenin gelişmesine neden olduğunu düşünmekteyiz. Torakal lordozun ise, lateral eğrilik ve rotasyon gelişmeden ortaya çıkan bir primer eğrilik olduğunu düşünmekteyiz.

## Kaynaklar


1. Aaro S., Dahlborn M.: Estimation of vertebral rotation and he spinal and rib cage deformity in scoliosis by computer tomography. Spine. 6: 460-467, 1981.
2. Aaro S., Dahlborn M.: The longitudinal axis rotation of the apical vertebra, the vertebral spinal and rib cage deformity in idiopathic scoliosis studided by computer tomography. Spine, 6: 567-572, 1981.

3. Alıcı E., Berk R. H., Özkan M.: Natural history and pathogenesis of idiopathic scoliosis. The Journal of Turkish Spinal Surgery. 3: 1-5, 1992.

4. Asher M.A., Cook L.T.: The transverse plane evolution of the most common adolescent idiopathic scoliosis deformities. Spine. 20: 1386-1391, 1995.

5. Bridwell K.H., Betz R., Capelli A.M.: Sagittal plane analysis in idiopathic scoliosis patients treated with Cotrel-Dubousset instrumentation. Spine. 15: 644-649, 1990.

6. Bunnel W.P.: Adolescent idiopathic scoliosis. Seminars in Spine Surgery. 3: 202-211, 1991.

7. Bunnel W.P.: The natural history of idiopathic scoliosis before skeletal maturity. Spine. 11: 773-776, 1986.

8. Burwell W.P., Cole A.A., Cook T.A., Grivas T.B.: Pathogenesis idiopathic scoliosis. The Notthingam Concept. Acta Orthoph. Belg. 58 suppl. 1: 33-58, 1992.

9. Byrd J.A.: Curent theories on etiology of idiopathic scoliosis. Clinical Orthopaedics. 229: 114-119, 1988.

10. Cruickshank J.L., Koike M., Dickson R.a.: Curce pattens in idiopathic scoliosis. J.B.J.S. 71B: 259-263, 1989.

11. Drauwalla J.S., Balasubramaniam P.: Idiopathic scoliosis. J.B.J.S. 67B: 182-184, 1985.

12. Deacon P., Flood B.M., Dickson R.A.: Idiopathic scoliosis in three dimensions. J.B.J.S. 66B: 509-512, 1984.

13. Dickson R.A., Lawton J.O. Archer I.A.: The pathogenesis of idiopathic scoliosis: Biplanar spinal asymmetry. J.B.J.S. 66B: 8-15, 1984.

14. Dickson R.A.: Spinal Growth. J.B.J.S. 69B: 690-692, 1987.

15. Dickson R.a.: The aetiology of spinal deformities. Lancet. 21: 1151-1154, 1988.

16. Gelb D.E., Lenke L.G., Bridwell K.H.: An analysis of sagittal spinal aligment in 100 middle and older aged volunteers. Spine. 20: 1351-1358, 1995.

17. Hsu L.C.S., Upadhway S.S.: Effect of spinal fusions on growth of the spine and lower limbs with adolescent idiopathic scoliosis. Journ. Pediatric Orthop. 14: 564-568, 1994.

18. Lonstein J.E.: Adolescent idiopathic scoliosis. Lancet. 344: 1407-1412, 1994.

19. Wynne-Davies R.: Familial idiopathic scoliosis. J.B.J.S. 50B: 24-29, 1968.

20. Yamada K., Yamamoto H.: Etiology of idiopathic scoliosis. Clinical Orthopaedics. 184: 50-57, 1984.

# BÖLÜM - VIII

## VERTEBRA SORUNLARI

## KISIM - 8

# AKUT AÇILI TORAKOLUMBAR KİFOZLARIN TEDAVİSİNDE EŞZAMANLI (SİMULTANE) ANTERİOR-POSTERİOR GİRİŞİM

## Avantajları ve uygulamada karşılaşılan sorunlar

Muharrem YAZICI*, R. Emre ACAROĞLU*, AHmet Alanay*, Adil SURAT*

Vertebra kırık ve infeksiyonları sıklıkla torakolumbar bileşkede yerleşirler. Eğer herhangi bir tedavi girişimi uygulanmaz veya uygulanan tedavi yetersiz kalırsa hastalıklı bölgede az sayıda vertebrayı ilgilendiren (akut açılı), ağrılı bir kifotik deformite ortaya çıkar. Ön kolon kısalmış ve medulla spinalis akut açılışma nedeniyle gerilmiştir. Deformiteler genellikle rijit yapıdadırlar. Herhangi bir nörolojik komplikasyona neden olmadan bu deformitelerin daha iyi düzeltilebilmesi için anterior ve posterior girişimlerin birlikte uygulanması gereği üzerinde görüş birliği vardır(1). Genelikle tercih edilen yaklaşım önce anterior yaklaşım, takiben posteror instrumantasyon ve füzyondur. Anterior ve posterior girişimler iki ayrı seansta uygulanabileceği gibi aynı anestezi altında da yapılabilir(2). Bu konudaki diğer br yaklaşım ise iki girişimin eş zamanlı olarak uygulanmasıdır(1,2,3). Eşzamanlı girişimler uzun yıllar önce tanımlanmış olmasına rağmen, bu güne kadar yaygın kullanım alanı bulamamış ve litaratürde ayrıntılı olarak tartışılmamıştır.

Bu çalışmada eşzamanlı anterior-posterior girişimlerin avantajları, uygulama güçlükleri, ameliyat öncesi ve erken ameliyat sonrası komplikasyonlarının tartışılması amaçlanmıştır.

### Materal ve Metod

Çalışmaya Mayıs 1996-Şubat 1997 tarihleri arasında Hacettepe Üniversitesi Tıp Fakültesi Ortopedi ve Travmatoloji Anabilim Dalı'nda eşzamanlı anterior-Posterior girişim uygulanarak tedavi edilmiş 6 hasta dahil edildi. Hastaların tümünde torakolumbar bileşkeyi ilgilendiren akut açılı kifotik deformit mevcuttu. Deformite nedeni 4 hastada travma, iki hastada vertebra tüberkülozuydu. Üçü bayan 3'ü erkek topam altı hastanın ameliyat anındaki yaşları 7 ile 67 arasında değişmekteydi (Ortalama 36).

Cerrahi öncesi invazif montorizasyon uygulandı. Cerrahi, hipotansif anestezi altında ve cell saver kullanılarak gerçekleştirildi. Hastalar lateral dekubitus pozisyonunda yatırıldı. Cerrahi ekip iki cerrah, iki asistan ve iki hemşire olmak

* Hacettepe Üniv. Tıp Fak. Ortopedi ve Travm. Anabilim Dalı.

üzere en az 6 kişiden oluşu. anterior girişimi yapan cerrah hastanın ön tarafında ve ayakta, posterior girişimi yapan cerrah ise oturur pozisyonda çalıştı (Şekil - 1) Her iki girişime aynı anda başlandı ve eş-zamanlı olarak sürdürüldü. Tüm hastalarda anterior vertebrektomi ve strut greftle füzyon uygulandı. Posterior füzyon 5 hastada instrumantasyonla kombine edilirken, 1 hastada insitu uygulandı. Bütün hastalarda anterior kolona greft yerleştirmeden önce, posteriorda lamina ve fasetleri içeren

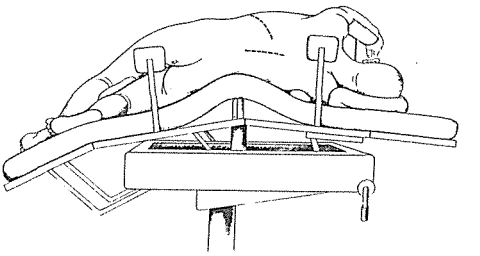

***Şekil 1:*** *Hastanın cerrahi sırasındaki yatış pozisyonu ve insizyonlar*

***Şekil 2:*** *EB, 18 yaşında erkek hasta, Trafik kazası geçiren hastada L1 burst kırığı oluşmuş. Kısmi nörolojik defisite rağmen vertebralara yönelik herhangi bir müdahale gyapılmamış. Kırık sonrası 3. ayda görüldü. Preoperatif sagittal indeks 20 olarak ölçüldü (A). Ön-arka grafide minimal translasyon deformitesi de buunduğu dikkati çekti (B). Eşzamanlı girişim uygulanarak anterior vertebrektomi ve strut iliak krest greftiyle füzyon ve posterior kısaltma osteotomisi, instrumantasyon ve füzyon uygulandı. Postoperatif 6. Ayda çekilen grafide implant ve greft pozisyonunun değişmediği, sagittal indeksin bu bölge için normal değer olan 0 olduğu görüldü (Ç). Önarka grafidetranslasyonun düzeldiği, vertebral diziliminn normal olduğu görülmektedir (D). Ameliyat öncesi Frankel C olan hastanın, ameliyat sonrası 6. Ayda Frankel D olduğu görüldü.*

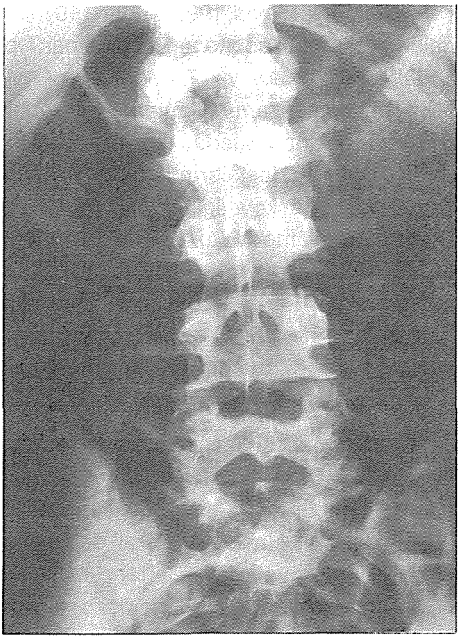

***Şekil 2***

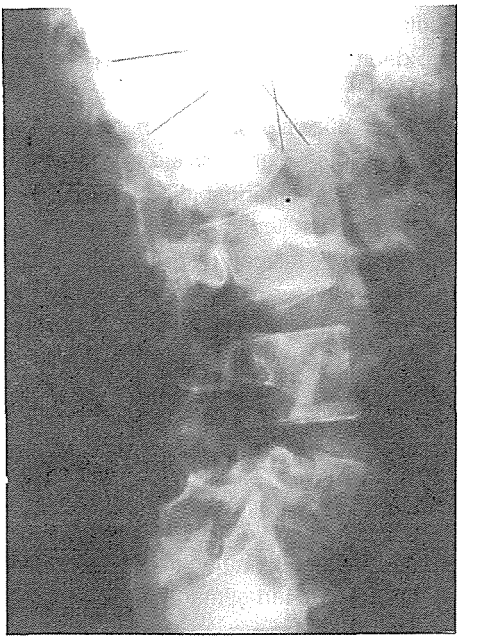

***Şekil 3***

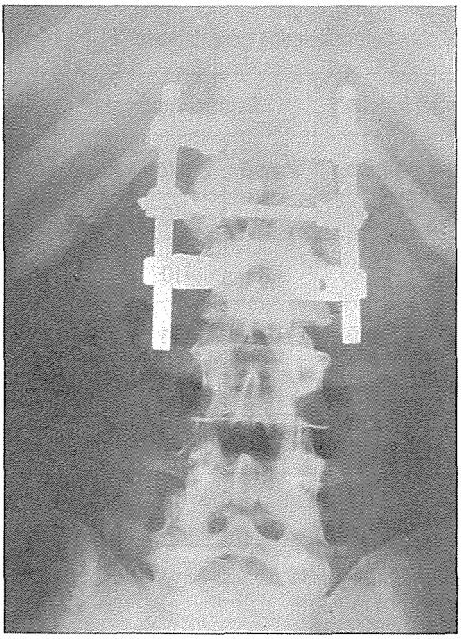

*Şekil 4*

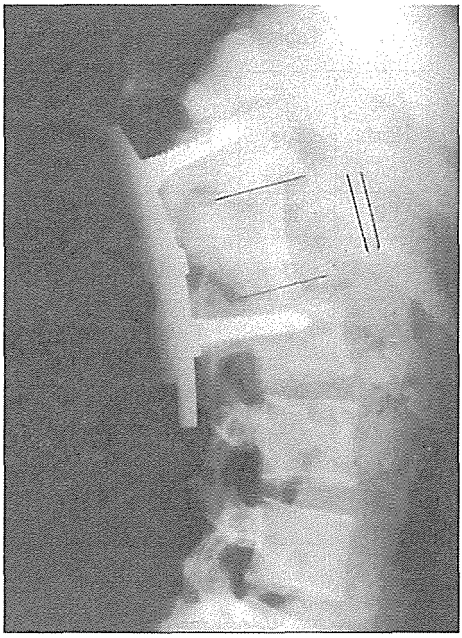

*Şekil 5*

V tipi (chevron) kısaltma osteotomisi girişimi eklendi. Düzeltme kontrollü olarak yapıldı.

## Sonuçlar

Hastaların hiçbirinde cerrahiye bağlı nörolojik kusur (defisit) oluşmadı. Preoperatif Frankel C olan bir hasta postoperatif izlemde Frankel D olarak değerlendirildi. Ortalama cerrahi süre 151 dakika (90-240), ortalama kan kaybı 875 cc (400-2000) ve ortalam ahastanede kalış süresi 11 gün'dü (7-20). Bu çalışma gurubunun en yaşlı bireyini oluşturan bir hasta ameliyat sonrası 2. günden itibaren mobilize edilmiş olmasına ve vital bulguları stabilleşmiş olmasına rağmen ameliyat sonrası 10. günde organik beyin sendromu gelişti ve akut böbrek yetmezliği nedeniyle 20. günde kaybedildi. Bu hasta hariç tutulursa hastalar ortalama 11 günde sorunsuz taburcu edildiler. Ameliyat sonrası 4 ay süreyle çocuk hastalar alçı, erikşkin hastalar TLSO tipi total temas korsesiyle izlendiler.

Hastaların ameliyat öncesi ve sonrası radyolojik değerlendirmeleri tabloda sunuldu. Kırık sonrası oluşuş deformitelerin tamamında normale yakın düzelme elde edilirken, çocuk yaş grubundan iki tüberküloz sekelli hastada düzelme miktarı daha az oldu. Posterior instrumantasyon kulanılmayan hastada, en az düzelme elde edilebildi (BÖ).

İlk iki hastada posterior cerrahi sırasında oryantasyon güçlüğü oldu. Ancak bu güçlük girişimin amamlanmasını engellemedi. İki hastada birer pedikül vidası

**Tablo:** Hastaların yaş, etyoloji ve sagittal plan deformitelerine göre dağılımı

| Hasta | Yaş | Etyoloji | Seviye | Sagittal Indeks* | | Sagittal Açılaşma** | | |
|---|---|---|---|---|---|---|---|---|
| | | | | Preop | Postop | Preop | Postop | Normal*** |
| EB | 18 | Kırık | L1 | 20 | 0 | +31 | -10 | -3 |
| NÇ | 67 | Kırık | T12 | 28 | 0 | +13 | -10 | +3 |
| TY | 7 | Enfek. | L2 | +69 | +10 | +69 | +21 | -10 |
| RK | 52 | Kırık | L1 | 34 | 7 | +34 | +7 | -3 |
| BÖ | 9 | Enfek. | T12 | 90 | 60 | +80 | +63 | +3 |
| AO | 58 | Kırık | T12 | 29 | 3 | +25 | 0 | +3 |

* Üst vertebranın alt kenarıyla patolojik vertebranın alt kenarı arasındai (bir disk-bir vertebra = bir mobil segment) aç.ı
Farcy JPC, Weidenbaum M, Glassman SD. Spine 15: 958-965, 1990.

** Patolojik vertebranın bir üst ve bir alt vertebralar arasındaki açı. (+) değerler kifozu, (-) değerler lordozu göstermektedir.

*** O segment için normal sagittal açılaşma.
Bernhardt M ve BridwellKH. Spine 14: 717-721, 1989.

ideal pozisyonda yerleştirilemedi. Vida malpozisyonu herhangi bir nörolojik soruna neden olmadı ve instrumantasyon stabilitesinde önemli bir sorun oluşturmadı.

**Tartışma**

Omurga sorunlarının tedavisinde anterior girişim Hodgson ve arkadaşlarının Pott hastalığındaki uygulamalarından sonra yaygınlık kazanmıştır. Günümüzde sıklıkla uygulanmakta olan bu teknik ile ilgili endikasyonlar halen tartışmalı olmakla birlikte genel olarak aşağıdaki durumlarda tercih edilmektedir(2):

1. Nöral dekompresyon,
2. Vertebral kolonun fleksibilitesini arttırmak,
3. Vertebral kolona biyomekanik destek sağlamak (pelvise kadar uzanan uzun füzyonlar veya osteoporatik hastalarda/,
4. Psödoartroz riskini azaltmak.
   a. posterior eleman yetersizliği (meningomiyelosel)
   b. füzyonu olumsuz yönde etkileyecek obesite, geçirilmiş enfeksiyon, sigara kullanımı hallerinde.

Uygun endikasyonlarda kullanılan anterior girişimle yukarıda sıralanan faydalar elde edilebilir. Ancak iki aşamalı cerrahi, kanama miktarını, hastanede kalış süresini, enfeksiyon ve diğer medikal komplikasyonlara eğilimi artırır (1,2,3).

Genellikle, anterior girişim ilk seansta uygulanır. Anterior cerrahinin amacı, sadece anterior kolona biyomekanik destek sağlamak ise ikinci seansta da yapılabilir.

İlk aşamalı girişimlerle ilgili geleneksel uygulama iki girişim arasında belirli bir süre (genellikle 1 hafta - 10 gün) beklemek şeklindeydi (staged-aşamalı). Ancak bu uygulamayla hastalarda mental ve psikolojik sorunlar ortaya çıktığı, ilk aşama sonrası beslenmeyle ilgili önemli güçlükler yaşandığı ve bu nedenle ikinci aşama hazırlıklarının olumsuz yönde etkilendiği, iki cerrahi arası mecburi yatak istirahatine bağlı komplikasyonlarla karşılaşıldığı görülünce, iki girişimin aynı seansta uygulanması fikri doğdu. Anestezi tekniğindeki gelişmeler (invazif monitorizasyon, cell savar kullanımı, hipotansif anestezi vb) iki girişimin aynı seansta yapılabilmesine olanak sağladı (sequential-ardışık)(2).

Ancak anterior-posterior girişimlerin peşpeşe uygulanması cerrahi süreyi uzatmakta ve cerrahi ekipte yorgunluk ve oryantasyon bozukluğuna neden olmaktadır. Anterior kolonda uzatma ve posterior kolonda kısaltma yapılması gereken olgularda bu iki işlemi ardışık anterior posterior cerrahiyle gerçekleştirmek mümkün değildir ve üçüncü bir girişim gerekebilir (posterior-anterior-posterior).

Anterior kolonu uzatırken, eşzamanlı ve kontrollü olarak posterior kolonu kısaltabilmek ve toplam cerrahi süreyi azaltabilmek amacıyla eşzamanlı girişimler tanımlanmıştır. Spencer ve DeWald tekniği 1979'da ilk kez makale olarak yayınlamışlarsa da(3), uzun yıllar bu teknikle ilgili iliteratürde yeni bir bilgi yeralmamıştır.

Sayıca az olmakla birlikte geniş bir yaş gurubu (7-67) içeren serimizde toplam cerrahi süre ortalaa 151 dakika olmuştur. Bu süre tek başına anterior veya posterior cerrahi girişimler için bildirilen cerrahi süre kadardır ve iki girişimin eşzamanlı uygulanmış olamıs süreyi artırmamıştır. Spencer ve DeWald anterior girişimi posterior ekspojur tamamlandıktan sonra başlatmayı önerirken, bizim uygulamamızda her iki cerrah ameliyata aynı anda başlamışır. Yöntemle ilgili diğer bir sorun posterior cerrahın lateral pozisyonda çalışmak zorunda olmasıdır. Ancak bu sorun kısa bir oryantasyon döneminden sonra aşılmakta, pediküler vida veya huk (infralaminar, supralaminar) yerleştirilmesi gibi teknik olaraknisbeten zor kabul edilen işlemler ciddi bir sorunla karşılaşmadan başarılabilmektedir.

Bize göre tekniğin en önemli avantajı kontrollü düzelmeye izin vermesidir. Az sayıda vertebra içeren ve tedavide gecikmiş kifotik olgularda anterior kolonda ani distraksiyon, medulla spinaliste gerilmeye neden olarak ciddi nörolojik defisit ortaya çıkarılabilir. Anterior distraksiyona başlamadan önce posterior kolonunun kısaltılması ve anteror distraksiyon sırasında nöral elemanların sürekli gözlenmesi, vertebral kolonun toplam boyunda uzamaya yol açmadan deformitenin düzeltilebilmesine olanak sağlamaktadır. İki enfeksiyon vakasında yeterli düzelmenin elde edilememiş olması, etyolojiden çok hastaların çocuk yaşta olmalarına bağlıdır. Her iki hastada da patoloji sadece hastalıklı vertebrayla sınırlı kalmamış, büyümekte olan vertebral kolonun diğer segmentleri ve yumuşak doku komponentleri de (ligamentler, disk, çevre kasları ve muhtemelen nöral yapılar) olaydan etkilenmişti. Bu nedenle aşırı düzeltme manevralarından kaçınıldı.

**Sonuç**

Eşzamanlı girişimler en az iki deneyimli omurga cerrahının bulunduğu merkezlerde uygulanabilecek güvenli bir girişimdir. Ameliyat süresinin kısalığı ve gecikmiş deformitelerde posterior kolonun kontrollü olarak kısaltılmasıyla nörolojik açıdan daha güvenli düzeltmeye izin vermesi en önemli avantajlarıdır. Posterior cerrahi oryantas-yonu için belirli bir alışma sürecine ihtiyaç vardır.

## Kaynaklar


1. Acaroğlu E, Schwab F, GFarcy JPC, Weidenbaum M. Simultaneous anterior and posterior approach for correction of late deformity due to thoracolumbar fractures. Eur J Spine 5: 56-62, 1996.
2. Ogilvie JW. Anterior and posterior spinal surgery: Same-day, staged, anterior first, posterior first, or simultaneous? Instructional Course Lectures. Vol 45, American Acedemy of Orthopaedic Surgeons, Rosemont, IL 99-100, 1996.
3. Spencer DL, DWald RL. Simultaneous anterior and posterior surgical approach to the thoracic and lumbar spine. Spine 1979, 4: 29-36.

# BÖLÜM - VIII

## VERTEBRA SORUNLARI

## KISIM - 9

# SCHEUERMANN KİFOZUNDA (SK) CERRAHİ TEDAVİ

Ufuk TALU*, Mustafa ŞENGÜN**, Azmi HAMZAOĞLU***

İlk olarak 1921'de Holger Scheuermann, juvenil çağda gelişen kifoz deformitesini tanımlamış ve alışılmadık ölçüde bir rijidite saptadığı için, postural kifozdan farklı bir patoloji olduğunu vurgulamıştır. Sonraları Scheuermann kifozu (SK) olarak tanımlanan bu durumu, yüzük şeklindeki vertebra apofizlerinin aseptik nekrozuna bağlamıştır. Daha sonra, kamalaşma gösteren bazı vertebra segmentlerinde Schmorl nodüllerinin görülmesi sebebiyle, kıkırdak uç plaklarda (endplate) zayıflama, disk metaryal penetrasyonu ve endokondral kemikleşme işleminin bozulmasına bağlı kifoz gelişimi şeklinde, etiyolojiyi açıklayıcı bir mekanik teori geliştirilmiştir. Ancak Schmorl nodüllerinin kifoz bölgesi dışında da saptanması bu teorinin inanılırlığını azaltmıştır. Sorensen ve Halal gibi araştırmacılar genetik gecişin önemli olduğunu vurgularlarken, Bradford SK'nun bir osteokondrozis tipi olduğunu öne sürmüştür. Son zamanlarda ise büyüme hormonmunun kan seviyesinin artışıyla SK arasında paralellikler kurmuş ancak bunun primer patoloji olup olmadığı anlaşılmamıştır(2).

Yapılan çalışmalara rağmen etiyoloji netlik kazanamadığı gibi, tedavi yaklaşımları da değişken ve tartışmalıdır. Fzik tedavi, elektrik stimulasyonu, korse, alçı vb. konservatif yöntemlerin yanısıra, deformitenin rijid ve ilerleyici karakterde olması cerrahi tedavi gerektirebilir. Cerrahi tedavi aşamasında ise üst sınır kabul edilmesi gereken deformite derecesi, cerrahi tedavi şekli veya tekniği gibi tartışmalar söz konusudur. Amacımız kliniğimizde tanısı konulmuş olup, takip edilen 65 SK'lu hastadan cerrahi tedavi uygulanan altısında elde ettiğimiz sonuçları ve cerrahi tedavi yaklaşımlarını incelemektir. .

### Hastalar ve Yöntem

Kliniğimizde 1991-1996 yılları arasında 65 hasta SK tanısıyla tedavi edilmiş ve izlenmiştir. Bu olguların altısına (%9) cerrahi tedavi uygulanmıştır. Beşi erkek, biri bayan olan bu olguların cerrahi tedavi uygulandığı sırada ortalama yaşları 18.2 (16-22) yıldır. Hiçbiri daha önce başka tedavi görmemiştir. Bu olgularda cerrahi tedavi için başlıca endikasyonlarımız

* İstanbul Tıp Fakültesi, Ortop. ve Travm. A.B.D., Uzman., ** Uzman Dr., *** Prof.

tümünün 13 yaş üzerinde olması ve torasik kifozun 75 veya üzeri olmasıdır. Hastaların tümünde ana şikayet deformite ve duruş bozukluğuydu. Ayrıca üç hasta değişkin derecede sırt ağrısından yakınmaktaydı. Hastaların tümünde tanı ve takiplerde ayakta çekilen, tüm olon vertebra ve pelvis ön-arka ve yan ortoröntgenografiler kullanılmıştır. Ayrıca eğriiğin rijiditesini araştırmaya yönelik olarak hiperekstansiyon grafileri çekilmiştir. Kifoz apeksi olguların tümünde T7-T9 seviyesinde olup, torasik bölgededir ve ortalama 82 (70-92)'dir. Kifoza eşlik eden skolyoz veya spondilolistezis yoktu. Cerrahi tedavi olarak olgulardan beşinde deformitenin rijiditesi sebebiyle, aynı seansta anterior gevşetme ve füzyon ve posterior füzyon ile Cotrel-Dubousset enstrumentasyon ile stabilizasyon yapıldı; birindeyse yalnız posterior cerrahi girişim uygulandı. Hastaların tümünde hetorog kan transfüzyonunu azaltmak için "cell-saver" kullanılmıştır ve ayrıca ameliyat esnasında, redüksiyon sonrasında olası nörolojik komplikasyonları anlamak için uyandırma testi uygulanmıştır. Uyandırma testi tüm olgularda negatif sonuçlanmıştır. Posterior enstrumentasyon tüm olgularda T2 veya T3 seviyesinden başlatılmış, proksimalde bir segment atlayarak en az iki veya üç pedikülotransvers claw oluşturul-muş, distalde ise son iki vertebrada pedikül vidaları kullanılmıştır. Distal enstrumantasyon seviyesi çekilen hiperekstansiyon grafileriyle belirlenmiş, enstrumantasyon lordoza gelen disk segmenti füzyon alanına katılmayacak şeilde sonlandırılmıştır. Ayrıca enstrumentasyon sahasının proksimal veya distalinde junctional kifoz gelişimini önleme amacıyla, supra ve interspinöz bağlar ile, komşu faset eklem ve kapsülünün korunmasına özen gösterilmiştir. Ortalama izleme süresi 2.6 yıldır.

## Sonuçlar

Olgularımızda ameliyat sonrasında erken veya geç dönemde nörolojik defisit, enfeksiyon veya implant başarısızlığı gibi bir komplikasyonla karşılaşılmamıştır. Füzyon radyolojik olarak bir yıl sonunda sağlanmıştır. Ortalama 2.6 yıllık takip sonrasında düzelme oranında kayıpla (10 ve üzeri kayıp anlamlı kabul edilmiştir) karşılaşılmamıştır. Füzyon radyolojik olarak bir yıl sonunda sağlanmıştır. Olguların tümünde sagittal düzlemde denge salğanmış olup, erken veya geç dönemde, enstrumantasyonun proksimal veya distalinde junctional kifoz gelişmemiştir.

## Tartışma

İnsidansı %0.4 - 10 arası değişebilen, yaklaşık 10 yaşında, puberte öncesinde başlayan SK'nun özellikle büyümenin fazla olduğu dönemde seyri oldukça belirsizdir (2). Bradford ve ark.(3) Milwaukee korse ile tedavi ettikleri 168 hastanın 96'sında deformitenin tedavi öncesi dönemde arttığını saptamışlardır. Sachs ve ark. ise 5 yıl izlenmiş olan ve düzenli korse kullanan 110 SK olgusundan 76'sında (%63) tedaviye olumlu yanıt görmüş, en az 3 kifoz azalması saptamışlardır. 10 olguda hiç değişiklik saptamamışlarken, 24 olguda deformite daha kötü olmuştur. Travaglini ve Conte SK'lu 50 hastayı minimum 25 yıl izlemişlerdir. Önemli morfolojik ve yapısal değişikliklere karşın önemsiz klinik ve fonksiyonel sorunlar saptamışlardır. Bulgularına göre; erişkin dönemde eğriliğin derecesi ve hastanın işinden bağımsız şekilde, orta dereceli ağrı saptamışlardır (2). Murray ve ark.(4) SK'lu 61 hastayı 31.7 yıl izlemişler ve bu grubu 34 normal kontrolle karşılaştırmışlardır. Hastaların %28'i, kontrol grubunun %62'si omurga

ağrılarının hiç olmadığını ifade etmişlerdir. Buna karşın hastaların %64'ü ve kontrollerin %15'i değişken derecelerde sırt ağrısından yakınmışlardır ancak yakınma derecesi ile eğriliğin apeksi veya büyüklüğü arasında korelasyon kurulamamıştır. Günlük yaşamda ağrı, yorulma, psikolojik problemler, alt ekstremitelerde hipoestezi ve iş gücünden kalma açısından iki grup arasında istatistiksel olarak anlamlı bir fark görmemişlerdir.

Bu bulgulardan anlaşıldığı üzere, SK'u selim bir klinik ve fonksiyonel seyir göstermeye meyillidir. Ancak belli bir kifoz derecesinin üzerinde (65 ) ortaya çıkan biyomekanik dengesizlikler erişkin yaşamda, skolyoza benzer şekilde, morfolojik ve yapısal değişikliklerin artmasıyla sonuçlanabilir. Ayrıca kozmetik görünüm ve psikososyal problemlerin boyutunu objektif ve net olarak ortaya koymak çokzordur. Çeşitli otörlerin üzerinde fikir birliğine vardıkları gibi, fizyolojik kifozun en süt sınırı 45° olarak kabul edilmektedir(2). Tanının erken yaşta konulması, kemiksel büyüme potansiyelinin olması, deformitenin en az %40 fleksibilite göstermesi gibi olumlu faktörlerle doğru orantılı olarak, 50°-75° arası kifozlarda korse ile tedavi uygundur. Amaç erişkin dönemde eğriliği 50 civarında tutabilmektir(2). Bu hedefe konservatif tedaviyle vertebraların anterior yüksekliğini restore edebildiğimiz ve omurga uç plaklarında aktif büyüme potansiyeli kaldığı ve romedelizasyon olabileceği sürece ulaşmak mümkündür. Konservatif tedaviyle vertebraların anterior yüksekliğini restore etmenin zor olacağı, kemiksel gelişimini tamamlamış (Risser V) adolesan veya erişkin hastalarda ve/veya aşırı ve rijid kifoz deformitesi (>75°) ve vertebralarda aşırı kamalaşma durumunda; psikososyal ve kozmetik faktörlere ek olarak, ilerleyici kifoz, ağrı ve solunum sistemine ait olumsuz değişiklikler cerrahi tedaviyi gerektirebilir. Olgularımızda bu faktörler, yaş, deformetinen derecesi ve rijiditesi, daha önce uygun konservatif tedavi uygulanmamış olduğu göz önüne alınarak cerrahi tedavi kararı verilmiştir. Posterior girişimin anterior cerrahi ile kombinasyonu özellikle hastanın yaşı, deformitenin derecesi ve fleksibilitesiyle, cerrahın tercihine bağlıdır. Ameliyat öncesi radyolojik tetkiklerde deformitenin 50°'e kadar indirilebildiği olgularda tek başına posterior girişim uygulanabilir. Ancak düzeltme sonrasında 45°'nin üzerinde kifoz devam ettiği sürece posteriordaki artrodez sahası üzerinde aşırı yüklenme olacağı ve bunun psödoartroz ve implant başarısızlığı ile

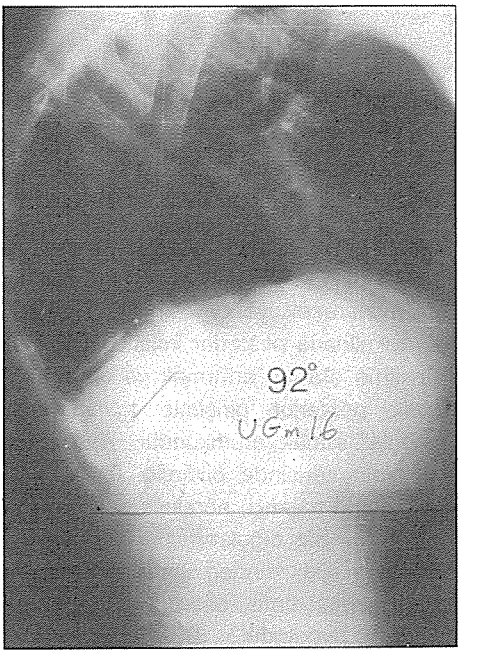


***Şekil1:*** *16 yaşında erkek hasta. Ameliyat öncesi radyolojik görünüm ve 92 °lik kifoz.*

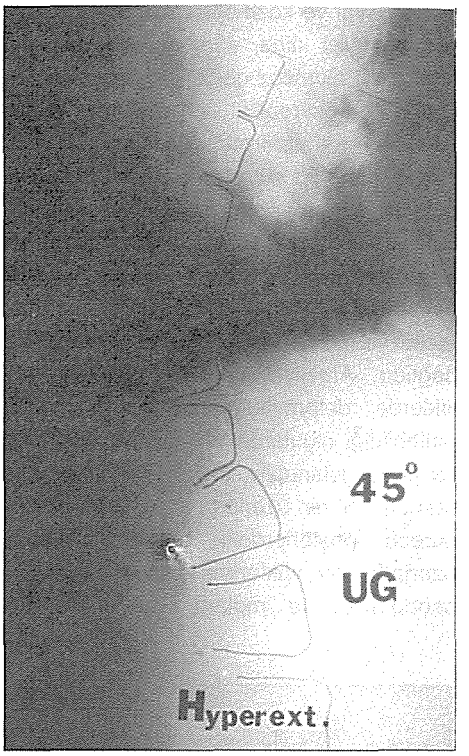


*Şekil 2: Ameliyat öncesinde deformitenin fleksibilitesini gösteren hiperekstansiyon grafisi.*

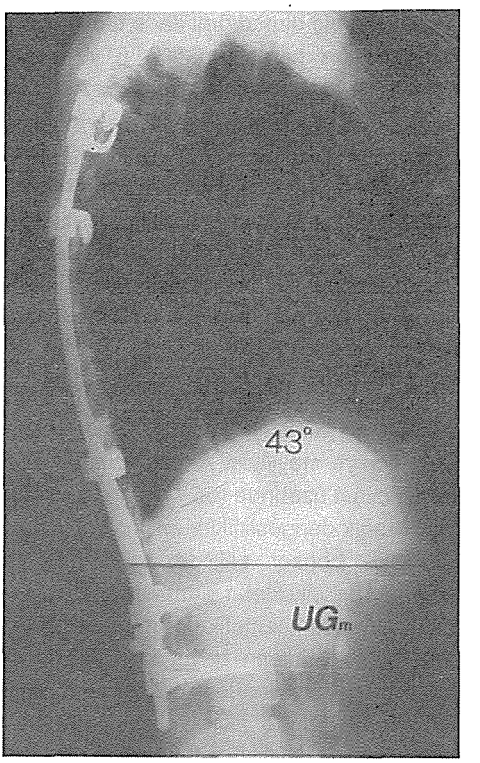


*Şekil 3: Aynı seanst ayapılan anteror ve posterior cerrahi girişimden 6. ay sora, fizyolojik sınırlara inen torasik kifozun radyolojik görünümü.*

sonuçlanabileceği gösterilmiştir. Ponte (5) ve Alves (1) gibi bazı otörlerin tercih ettiği gibi, faset rezeksiyonu, wedge rezeksiyonu gibi tekniklerle posterior kolonu kısaltarak düzeltme oranını arttırmak ve bu şekilde yalnız posterior girişimle tatmin edici sonuçlar almak mümkündür. Ancak bu, Ponte'nin serisinde bildirdiği üzere (102 hastada iki paralizi) nörolojik defisit riskini arttırabilir. Biz olgularımızın beşinde deformitenin rijiditesinden ötürü, aynı seansta anterior gevşetme, anterior ve posterior füzyon uyguladık. Düzelme oranını arttırkırken, füzyon oranını da arttırmayı ve böylece tek seansta kalıcı ve tatmin edici bir sonuç amaçladık. Serimiz küçük olmasına rağmen, ameliyat sonrası erken dönemde sağlanan ortalama düzeltme oranının (39°, %53), 2.6 yıllık izleme sonucunda hiç kaybedilmediği ve bir yıl sonunda radyoojik olarak füzyonunun sağlandığı düşünüldüğünde hedeflenenin gerçekleştiği kanısındayız. Kanımızca posterior cerrahi ve enstrumantasyon sırasında dikkat edilmesi gereken noktalar şunlardır; enstrumentasyon proksimalde T2 veya T3'ten başlatılmalı, proksimalde bir segment atlayarak en az iki veya üç pedikülotransvers claw oluşturulmalı, distalde ise son iki vertebrada pedikül vidaları

kullanılmalıdır. Distal enstrumantasyon seviyesi çekilen hiperekstansiyon grafileriyle belirlenmeli, enstrumantasyon lordoza gelen disk segmenti füzyon alanına katılmayacak şekilde sonlandırılmalıdır. Ayrıca enstrumantasyon alanının proksimal veya distalinde junctional kifoz gelişimini önleme amacıyla supra ve interspinöz bağlar ile, komşu faset eklem ve kapsülünün korunmasına özen gösterilmelidir.

## Kaynaklar


1. Alves AF, Resina J, Rodrigues RP: Scheuermann's kyphosis, The Portuguese technique of surgical treatment. J Bone Joint Surg (Br) 1995; 77-B: 943-950.
2. Ascani E, Rosa GL: Scheuermann's kyphosis. In: S.L. Weinstein Ed. The Pediatric Spine, Vol. 1, Raven Press, New York, 1994, S: 557-584.
3. Bradford DS, Moe JH, Montalvo FJ, Winter RB: Scheuermann's kyphosis and roundback deformity, result of Milwaukee brace treatment. J Bone Joint Surg (Am) 1975; 57: 439.
4. Murray PM, Weinstein SL, Spratt KF: The natural history and long-term follow-up f Scheurmann's kyphosis. J Bone Joint surg (Am) 1993; 75: 236-248.
5. Ponte A: Scheuermann's kyphosis: Posterior shortening procedure by segmental closing wedge resections. 29. Scoliosis Research Society Toplantısı, 1994, özet kitabı, s: 187.

# BÖLÜM - VIII

## VERTEBRA SORUNLARI

## KISIM - 10

# SPONDİLOLİSİS VE MİNİMAL SPONDİLOLİSTESİS CERRAHİ TEDAVİSİNDE TEK SEGMENTE VİDA - HUK UYGULAMASI

Nevres AYDOĞAN*, Mehmet ALTINMAKAS*, Ali ŞEHİRLİOĞLU*, Gürkan MOLLA*

Bel ağrısı nedenleri arasında önemli bir kısmı oluşturan spondilolisis ve minimal spondilolistesis çoğunlukla konservatif tedavi ile tedavi edilir. Konservatif tedaviye cevap vermeyen ağrılı olgulara cerrahi tedavi uygulanır(1,5,6). Özellikle tedavi edilmemiş spondilolisis ileri dönemde önemli derecede kayma gösteren spondilolistesis olarak daha önemli bulgularla karşımıza çıkar(1).

GATA Ortopedi ve Travmatoloji ABD'da 1992-1995 tarihleri arasında 13 olgu spondilolisis ve minimal spondilolistesis nedeni ile ameliyat edildi. Hastaların 9'u erkek, 4'ü bayandı. Ya ortalaması 25 (17-32) olan hastaların izleme süresi 18 aydı.

Cerrahi teknikte pars interartikularisteki defekt temizlendi ve otojen greft ile greftlenerek lezyonlu vertebraya transpediküler vida uygulanarak laminalara yerleştirilen huklar ile kompresyon uygulandı. Ameliyat öncesi incelemelerde ortalama defekt aralığı 3mm olarak belirlendi. Ameliyat sonrası 10 hastada tam düzelme, 3 hastada zorlayıcı egsersizlerde zaman zaman ağrı saptandı.

### Giriş

Spondilolisis yaygın olarak pars interartikülaris defekti olarak bilinir(4,5,6). Ancak yorgunluk kırığı olarak görülmesi herediter ve kronik travmatik etkenleride düşündürür(5). Buck'ın 1970'de tanımladığı patolojinin onarımı ve fiksasyonu geniş taraftar bulmuştur(5). Bu amaçla vida tespiti, tel serklaj, vida-tel kombinasyonu gibi yöntemler tek segmenti tespit etme amacı ile kullanılmıştır(5). Biz çalışmamızda tek segment tespit uygulamamıza ait sonuçları değerlendirdik.

### Gereç ve Yöntem

1992-1995 tarihleri arasında konservatif tedaviye cevap alınamayan spondilolisisli ve minimal spondilolistezli hastalara cerrahi uygulandı. Takip edilebilen hasta sayısı 13 idi. Hastaların ortak şikayetlerini bel ağrısı, hamstring gerginliği oluşturuyordu. Hastaların 9'u erkek, 4'ü bayandı. Hastaların rutin 4 yönlü radyografileri çekildi. Özellikle iki yönlü oblik grafilerde iskoç köpeği görüntüsü vardı. Travma tanımlayan veya nörolojik bulgu

* Gülhane Askeri Tıp Akademise ve ATF Ortopedi ve Travmataloji A.B.D.

veren (3 hasta) olgulara MRG ve Tomografik inceleme yapıldı. Pars interartikülaris defekt aralığı en fazla 3 mm idi. Yapılan cerrahi yöntmede; defektli bölüm temizlendikten vera aynı vertebraya transpediküler vida uyguladıktan sonra defektli aralık otojen greftle dolduruldu. Aynı seviyede laminalara huk uygulayarak vidalar ile kompresyon yapıldı. Ameliyattan sonra 3 ay alçı korse uygulandı. Hastalar 3. ay, 6. ay, 1. yıl ve sonra 1 yıl ara ile kontrol edildi. Spondilolisis normal populasyonda ortalama %2.3-5,6 oranında görülürken sporcularda bu oran %24'e kadar çıkabilmektedir(6). Bu grup hastalarda spora dönüş süresi de izlemelerde önemlidir. Hastalarımızdan 8'i eski sportif çalışmalarına ortalama 5 ayda dönmüştür. Diğer 5 hasta sportif faaliyetlerde bulunmuyordu ancak takip süresince şikayetlerde nüks olmadı.

**Tartışma ve Sonuç**

Spondilolisis ve semptomatik minimal spondilolistezis tedavisinde öncelikli NSAI analjezikler, egsersiz ve fizik tedavi gibi yöntemler sıklıkla başarılı olur(1,5,6).

Rocaya göre 6 aydan uzun sportif faaliyetlere katılmayı önleyen ağrı ve konservatif tedaviye cevap alınamayan olgulara cerrahi tedavi uygulanmalıdır(6). Bizim cerrahi endikasyonumuzda aynı olmakla beraber 1 olguda akut travma öyküsü vardı ve cerrahi endikasyon taşıyordu. Bir olguda lezyon tek taraflıydı ve bu tarafa cerrahi uygulandı ancak bu hastanın şikayetleri devam etti. Bu olguya ikinci bir ameliyat gerekti.

Wiltse spondilolisisteki patolojide tekrarlayan streslerin neden olduğunu bunun yorgunluk kırığı olarak değerlendirilmesini ve herediter yatkınlığın olabileceğini bildirmiştir(2). Bizim tekrarlayan fleksiyon ve ekstansiyon zorlaması olarak bilinir(6). Bu tip zorlama jimlastikçilerde, kelebek stili yüzen sporcularda kronik olarak mevcuttur.

Yaygın şikayet olan ağrının varlığı ve şiddeti de olayın gidişi hakkında bilgi verebilir. Lusins SPECT (Single photon emission computed tomografi) sintigrafik inceleme yaparak araştırdığı 50 olgusunda; olayın aktif olduğu dönemlerde lezyonlu bölgede aktivite tutulumu olduğu, kronik ve iyileşmekte olan olgularda (konservatif tedaviye cevap veren olgular...) anlamlı görüntünün alınamadığı saptanmıştır(4). Aynı çalışmada kronik olgunun aktivite kazandığı durumlarda da tutulumun arttığı gözlenmiştir. Salib ise bilateral L3 spondilolisisli olgusunda sintigrafik incelemede negatif sonuç aldığını MRG incelemede ise lomber bölge disklerinin hidrasyonunun normal olduğunu bildirmiştir(5). Biz 3 olguda ağrılı dönemde sintigrafik inceleme yaptık ve aktivite artışı saptadık.

Hastalarda defekte lokal anestezik (bupivacain) enjeksiyonunun ağrıları geçirmesi tanıya yardımcı olan bir yöntemdir(7). Olgularımızda bu yöntemi kullanmadık.

Pars interartikülaris defektinin aralığı da tedavide önemlidir. Buck ve Roca bu aralığın 3 mm'yi geçmemesi gerektiğini önerir(5,6). Bu mesafenin daha geniş olması tek segment tespit için yetersiz olacağı düşünülür. Bu durumda daha fazla segment tespiti yapılmalıdır. Çalışmamızdaki olgularda defekt aralığı 3mm'yi geçmiyordu.

Kimura pars defektinin direk onarımını tanımlamıştır(7). Buck'ın başlattığı tespit yönteminde laminadan yukarı doğru vida uygulaasıdır(5). Bu yöntemin lumbosakral artrodeze göre daha az travmatik olması,

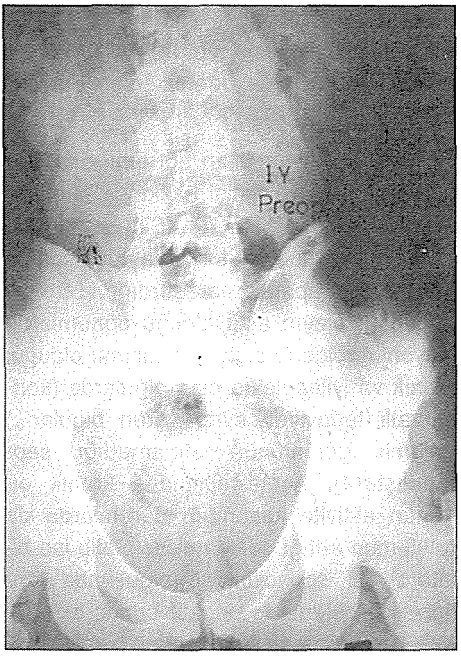


***Şekil 1a:*** *Spondilolistezis, Ameliyat öncesi ön-arka*

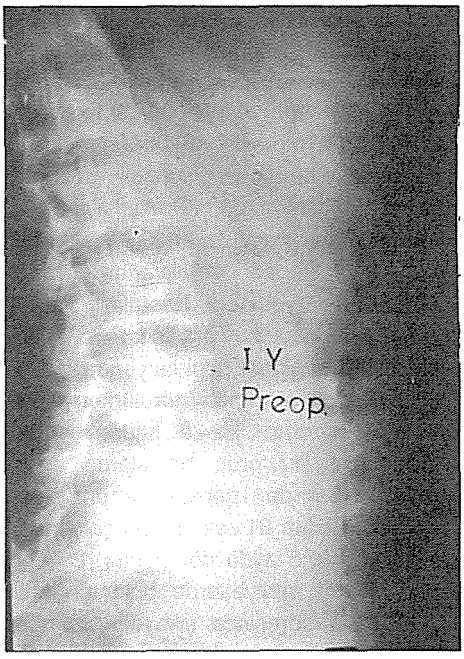


***Şekil 1b:*** *Spondilolistezis, Ameliyat öncesi oblik radyoğrafi*

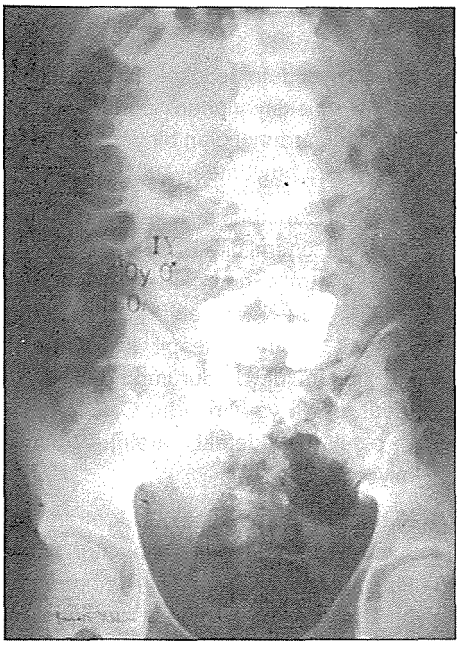

***Şekil 2a:*** *Ameliyattan sonra ön-arka radyografi*

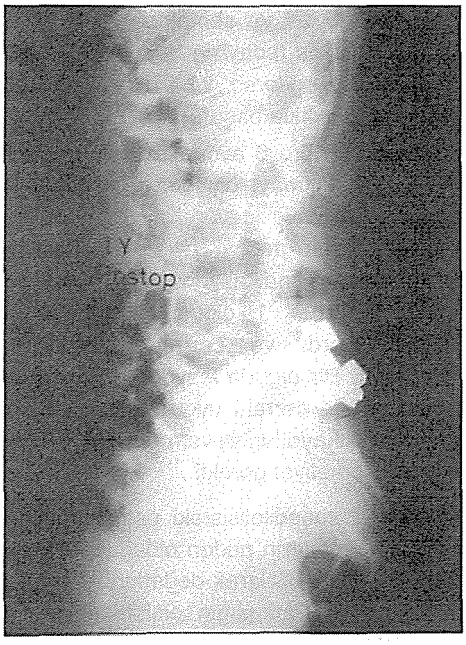

***Şekil 2b:*** *Ameliyattan önce yandan radyoğrafi*

tek segment fiksasyona yönelik tespit düşüncelerini geliştirmiştir(5,6). Morscher ise alt laminaya huk ile tespit yaparken trnasvers çıkıntıya vida tespiti yapmıştır (3). Bir diğer yöntem Scott'un kullandığı greftleme sonrası segmental tel tespittir(7). Teknikte teller transvers çıkıntılardan dolaştırılır, posterior spinal çıkıntı altından geçirilerek gerilir(7). Salib ve arkadaşları bu tekniği telleri, transpediküler vida etrafından geçirerek modifiye etmişlerdir(7). Burada potansiyel tehlike olan Bradford'un bildirdiği transvers çıkıntı altından geçen rutların sıkışma riski önlenmiş olur(7).

Tanımlanan posterior yöntemlerin yanısıra anterior tekniklerde kullanılmaktadır. Cheng; Spondilolisis ve istmik spondilolistezisli 20 olgusunda anterior spinal füzyon sonuçlarını yayınlamış ve ortalama 10.5 yıllık izleme sonuçlarının çok iyi olduğunu bildirmiştir(2). Tedavide radiküler belirtiler varsa posterior dekompresyon önerilir(2). Bel ağrısı ön planda ise füzyon çok önemlidir ve anterior diskektomi, iliak greftleme iyi sonuç verir. Disk boşluğuna sağlam greftleme ile etkili yükseklik kazandırılması, kollapsın neden olduğu rut sıkışmasını giderir(2). Çünkü intervertebral foramen genişlemiştir. Ancak tekniğin impotans, retrograd ejakulasyon, cauda ekina gelişmesi gibi komplikasyonlarını unutmamak gerekir(1).

Biz sondilolisis ve minimal spondilolistezisli olgularımızda anterior cerrahi uygulamadık. Bu tetkik ileri derecede kayma gösteren spondilolistezisli olgularda tercih edilir.

Spondilolisiste temel olay defektin greftlenerek tespit edilmesi ve füzyon oluşturulması kullandığımız yöntem ile rijit tespit ve füzyon sağlayıcı etki, tek segmentte sağlanmaktadır.

## Kaynaklar


1. Benson D.R., Mintz L.J.: Spondylolysis and Spondylolisthesis: Conjenital and Isthmic. Orthopaedic Knowledge Update 5. American Academy of Orthopaedic Surgeons P. 633-642, 1996.
2. Cheng C.L., Frang D., Lee P.C., Leong J.C.Y.: Anterior Spinal Fusion for Spondylolysis and Isthmic Spondylolisthesis. J. Bone and Joint Surg. 71-B, No 2, March 1989.
3. Hensinger R.N.: Current Concepts Review Spondylolysis and Spondylolisthesis in Children and Adolescents. J. Bone Joint Surg. (Am) 1989; 71-A: 1098-107.
4. Lusings J.O., Elting J.J., Cicoria A.D., Goldsimith S.J.: SPECT Evaluation of Lumbar Spondylolysis and Spondylolisthesis. Spine 19, No: 5, 608-612, 1994.
5. Pedersen A.K., Hagen R.: Spondylolysis and Spondylolisthesis. J. Bone and Joint Surg. 70-A, No: 1, Jan. 1988.
6. Roca J., Moretta D., Fuster S., Roca A.: Direct Repair of spondylolysis. Clin. Orthop. No: 246: 86-91, 1989.
7. Salib R.M., Pettine K.A.: Modified Repair of a Defect in Spondylolysis or Minimal Spondylolisthesis by Pedicle Screw, Segmental Wire Fixation, and Bone Grafting. Spine 18, No: 4, 440-443, 1993.

# BÖLÜM - VIII

## VERTEBRA SORUNLARI

## KISIM - 11

# ROD ŞEKLİNİN ROD-VİDA BAĞLANTI NOKTASINDAKİ ROTASYONEL STABİLİTE ÜZERİNE OLAN ETKİSİ

Ömer AKÇALI*, Önder GÜL*, Metin TÜRKYILMAZ*, İlker ŞENSES*

Vertebra cerrahisinde rod, transpadiküler vida ve çengellerden oluşan birçok farklı sistem kullanılmaktadır. Farklı vertebral sistemlerin mekanik stabiliteleri üzerine birçok çalışma yapılmış olmasına rağmen rodun geometrik yapısının, rod-vida bağlantı noktasındaki rotasyonel stabiilite üzerine etkisi olup olmadığını belirlemeye yönelik bir çalışmaya rastlamadık.

Bizim çalışmamızdaki amaç vertebral sistemlerdeki rodların yüzey yapı farklılıklarının, rod-vida bağlantı noktasındaki rotasyonel stabilite üzerinde etkisi olup olmadığını tespit etmektir.

### Materyal-Metod

Çalışmamızda geometrik yapısı farklı olan 4 değişik rod-vida kompleksi kullanıldı. Bunlar yivli rodlar, longitudina oluklu rodlar, düz rodlar ve yüzeyi birbirini oblik kesen çizgilerle dilimlenmiş rodlar olarak belirlendi. Tüm rodlar 10'ar cm. olarak seçildi ve herbir rod-vida kompleksinden altışar adet kullanıldı. Rodların bir ucuna vida yerbleştirildi, diğer ucu ise rotasyonel güç uygulayabilmek için altıgen olacak şekilde hazırlandı. Vida yerleştiilirken, yivli rodlarda bir taraftaki somun sabitlendikten sonra diğer taraftaki somun 16 Nm. kuvvetle sıkılarak tespit edildi. Longitüdinal oluklu rodlarda, rod vidanın yuvasına yerleştirildikten sonra tepe vida kuvvet uyglanmadan yerleştirildi ve daha sonra çevredeki somun 16 Nm. Kuvvetle sıkılarak sabitlendi. Düz rodlarda ve yüzey pürüzlü rodlarda da langitüdial oluklu rodlarda uygulanan işlem benzer şekilde uygulandı ve sırasıyla tepe vida ve çevre somun sıkılarak sabitlendi. Çevre sorun 16 Nm. Kuvvetle sıkıldı.

Rod-vida kompleksleri bu şekilde hazırlandıktan sonra mengene ile sabit hale getirildi. Daha sonra rodun diğer ucuna torkmetre yerleştirilerek rotasyonel kuvvet uygulandı. Kuvvet uygulanması arttırılırken rodun vida içinde ilk harekete başladığı anda uygulanmakta olan kuvvet kaydedildi. Bu işlem benzer şekilde tüm rod-vida kompleksleri için tekrarlandı. Her gruptaki altışar rod-vida kompleksi

* Dokuz Eylül Üniv. Tıp Fak. Ortop. ve Travm. A.B.D.

üzerinde alınan sonuçların ortalaması alındı ve dört grup arasındaki farklar değerlendirildi.

## Sonuçlar

Rotasyonel kuvvete en fazla direnç gösteren rod-vida kompleksinin longitüdinal oluklu rodlardan oluştuğu izlendi. Longitüdinal oluklu rodlarda ilk rotasyonun başladığı anda uygulanan kuvvet ortalama 23.68 Nm. (20.28 Nm. - 30.55 Nm.) olarak belirlendi. Üzeri pürüzlü rodlarda ilk hareket anında uygulanan kuvvet 8.45 Nm. (6.24 Nm. - 10.79) olarak bulundu ve bu tip rodların rotasyonel kuvvete en az direnç gösterdiği belirlendi.

Düz rodlarda rotasyonel hareketin başladığı kuvvet ortalama 8.60 Nm. (7.15 Nm. - 10.79 Nm.), yivli rodlarda ise ortalama 12.19 Nm. (11.18 Nm. - 13.39 Nm.) olarak tespit edildi.

Düz rodlar ve yüzeyi pürüzlü rodlar arasındaki fark istatistiksel olarak anlamlı bulunmadı. Ancak longitüdinal oluklu rodlar ile diğer üç grup rod arasındaki fark istatistiksel olarak anlamlı bulundu.

## Tartışma

Omurga hastalıkları tedavisinde bugüne kadar çok sayıda ve geometrik olarak farklı yapıda birçok enstrüman kulanılmıştır. Bu enstrümanlar üzerinde in-vitro ve in-vivo birçok biomekanik çalışma yapılmış olmasına rağmen yaptığımı literatür taramasında, rodun geometrik yapısı ile rod-vida bağlantı noktasındaki rotasyonel stabilite arasındaki ilişkiyi araştıran bir çalışmaya rastlamadık(1,3,4,9).

Bir spinal sistemin stabilitesi üzerinde birçok farklı etken rol oynamaktadır(2,3,8). Biz yapmış olduğumuz çalışmada spinal sistemlerin bir komponentini oluşturan rodların geometrik yapısının rod-vida bağlantı noktasındaik rotasyonel stabilite üzerine etkisi olup olmadığını araştırmayı amaçladık.

Yaptığımız çalışmanın sonucunda lon-

**Tablo 1:** Farklı gruplardaki rod-vida komplekslerinin rotasyonel olarak ilk hareketin başladığı kuvvet (Newton-metre).

| | Düz rod | Yivli rod | Long. oluklu rod | Pürtüklü rod |
|---|---|---|---|---|
| 1 | 10.79 | 12.61 | 20.54 | 6.24 |
| 2 | 7.41 | 13.39 | 25.35 | 5.59 |
| 3 | 8.06 | 12.35 | 30.55 | 10.53 |
| 4 | 7.15 | 12.22 | 20.28 | 7.41 |
| 5 | 9.62 | 11.44 | 24.31 | 10.14 |
| 6 | 8.58 | 11.18 | 21.06 | 10.79 |
| Ort. | 8.60 | 12.19 | 23.68 | 8.45 |



*Şekil 1*



*Şekil 3*

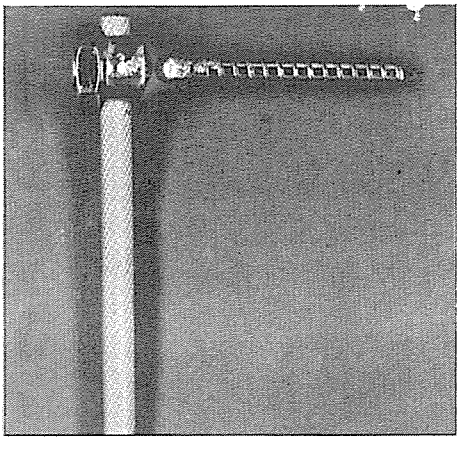

*Şekil 2*



*Şekil 4*

gitüdinal oluklu rodların rod-vida bağlantı noktasındaki rotasyonel stabiliteleri, düz, yivli ve pürüzlü rodlarda tespit edilmekle birlikte, bu tip rodlarla düz rodlar arasındaki fark anlamlı değildi.

Sonuç olarak, spinal sistemlerin genel stabilitesi değişik faktörlere bağlı olmakla birlikte longitüdinal oluklu rodların rod-vida bağlantı noktasındaki rotasyonel stabilitesi diğer rodlara göre anlamlı bir şekilde yüksek saptanmıştır.

## Kaynaklar


1. Alıcı E, Erel N: Experimental Biomechanical Comparison of Harrington Distraction Rod System and Transpedicular Fixator Intern in the Treatment of Dorsolomber Fractures. Acta Ortho. Traum. Turcica Vol. 24, No: 1, 34-37, 1990.
2. Asazuma T, Stokes IAF, Moreland MS, Suzuki N: Intersegmental Spinal Flexibility with Lumbosacral Instrumentation. An inv Vitro Biomechanical Investigation. Spine Vol. 15, P. 1153-1158.
3. Ashman RB, Galpin RD, Corin JD, Johnston II CE: Biomechanical Analysis of Pedicle Screw Instrumentation Systems in a Corpectomy Model. Spine Vol. 14, P. 1398-1405.
4. Ashman RB: Biomechanical Testing of Posterior Spinal Implants, Past, Present and Future. The Journal of Turkish Spinal Surgery. Vol. 5, No.2, 1994.
5. Farey JP, Weidenbaum M, Michelsen Cb, Hoeltzel DA, Athanasiou KA: A Comparative Biomechanical Study o fSpinal Fixation Using Cotrel-Dubousset Instrumentation. Spine Vol. 121, p. 877-881.
6. Jacobs RR, Schlaepfer F, Mathys R Jr, Nachemson A, Peren SM: A Locking Hook Spinal Rod System For Stabilization of Fracture-Dislocation and Correction of Deformities of the Dorsolomber Spine. A Biomechanical Evaluation. Clin. Orthop. Vol. 189. Oct. 1984.
7. McAfee PC, Weiland DJ, Carlow JJ: Suvivorship analysis of Pedicle Spinal Instrümantation. Spine Vol. 16, No.8 Suppl. Aug 1991.
8. Puna RM, Bechtold JE, Byrd JA III, Winter RB, Ogilvie JW, Bradford DS: Biomechanical Analysis of Transpedicular Rod Systems, Spine Vol. 16, No.8, 1991.
9. Serin E, karatosun V, Köseoğul HC, Ülkü Ö, Aksoy S, Alıcı E: Biomechanical Results of Alıcı Spinal System in Different Applications. The Journal of Turkish Spinal Surgery Vol.4, No.3, 1993.
10. Valentine NW, Rahmatalla A, Dove J: A Pedicle Screw Modification For the Hartshill System: Biomechanical and Clinical Results. The Journal of Turkish Spinal Surgery. Vol. 1, No.4, 1990.

# BÖLÜM - VIII

## VERTEBRA SORUNLARI

## KISIM - 12

# LOMBER BÖLGEDE KIRIK VERTEBRAYA TRANSPEDİKÜLER VİDA UYGULAMASI ve KANAL RESTORASYONUNUN DEĞERLENDİRİLMESİ

Mehmet ALTINMAKAS*, Nevres AYDOĞAN*, Ali ŞEHİRLİOĞLU", Vural YAZICI*

Vertebra kırıklarının tedavisinde değişik tespit yöntemleri vardır. Sistemlerin uygulama teknik ve ilkeleri zamanla değişebilmektedir. Transpediküler vida tespiti ile yapılan tespitler geniş taraftar bulmuştur. Çalışmada lomber vertebra kırıklarında transpediküler vida uygulamasını kırık vertebranın bir alt, bir üst seviyesine ve kırık vertebranın kendisine uyguladık.

Gülhane Askeri Tıp Akademisi Ortopedi ve Travmataloji ABD'de Haziran 1993 ile Ocak 1996 tarihi arasında lomber vertebra kırıklı 19 hastayı bu yöntemle tedavi ettik. Hastaların 15'i erkek 4'ü bayandı. Hastaların ortalama yaşı 26.6 (16-49) olup ortalama 20 54-32) ay izlendiler.

Biz kırık vertebraya uygulanan bu vida uygulamasının kanal restorasyonuna yardımcı olduğunu gördük. Kırık vertebra fiksasyonu ile kurulan stabil yapı iki seviyeli fiksasyon ile karşılaştırılınca özellikle freyme bağlı komplikasyonların daha az olduğunu saptadık. Füzyon seviyesinin kısa tutularak mobil segmentlerin korunması sağlanırken, kırık tedavisinin de yapılabilmesi özellikle lomber bölgede çok önemlidir.

### Giriş

Torakolomber vertebra kırıkları önemli nörolojik defisit potansiyeli nedeni ile büyük sorun oluşturmaktadırlar. Trafik kazaları ve spor yaralanmaları gibi günümüzde çok sık görülen travmatik nedenlere bağlı vertebra kırıklarında teknolojinin gelişmesi tanı ve internal tespit cihaz ve yöntemleri için yeni ufuklar açmıştır.

Günümüzde geliştirilen cihazlar Harrington cihazına göre daha az segment tespiti ve daha stabil uygulama ile düzelme sağlanmaktadır. CD sisteminin skolyoz cerrahisine girdikten sonra kırık tedavisinde de geniş kullanım alanı bumuştur(7). Benzer olarak fiksatör intern ile yaygınlaşan transpediküler uygulama önemli bir aşama olmuştur(5).

Başlangıçta eksternal destek kullanmadan kırık vertebranın bir üst ve bir altına uygulanan transpediküler vidaların yeterli olduğu düşünülürdü. Uzun izlemelerde breys gerekliliği ve sonraları kısa segment tespitin huklarla kombine edilmesi gerekmiştir(4,7). Günümüzde daha stabil cihaz ve teknik arayışları sürmektedir.

* Gülhane Askeri Tıp Akademisi ve A.T.F. Ortopedi ve Travmatoloji A.D.

**Materyal ve Metod**

Gülhane Askeri Tıp Akademisi Ortopedi ve Travmatoloji ABD'de yaptığımız bu çalışmada transpediküler vidaları kırık vertebraya ve kırık vertebranın bir alt, bir üst segmentlerine uyguladık. Sisteme bir veya iki transvers bağlayıcı ekledik. Çalışmada amacımız; kısa segmentli tespiti sağlarken vida ile kollabe olan vertebra cisminin volum ekspansiyonunu ve kırık fragmanların da tespit edilmesini amaçladık.

**Cerrahi Endikasyonlarımız;** Kırık vertebranın değerlendirilmesinde DENİS sınıflandırmasını kullanmaktayız. Cerrahi uyguladığımız başlıca krierler şunlardır: 1- ORta kolonu içeren iki kolon kırıkları, 2- Kırıklı çıkıklar, 3- Nörolojik defisitli kırıklar, 4- Vertebral yüksekliğin %50'den daha fazla azaldığı kompresyon kırığı, 5- Kırıklar da saggital indeksin (SI) 15 derecenin üzerinde olması, 6- Eski kırıklarda ağrı ve kifoz açısından artış olması idi.

19 lomber vertebra kırıklı olan hastaya ALICI, TSRH ve DIAPOZON sistemleri ile Haziran 1993 ile Ocak 1996 tarihleri arasında Gülhane Askeri Tıp Akademisi ORtopedi ve Travmatoloji Anabilim Dalında posterior girişim ile fiksasyon uyguladık. Hastaların medüller kanallarını ameliyat öncesi radyooljik yöntemlerle, BT ile bazı olgularda MRG ile incelenerek değerlendirdik.

Nörolojik defisiti olan ve spinal stenozu %50'nin altında olan 6 hastaya laminektomi yaptık.

Hastaların 15'i, erkek 4'ü bayandı. Hastaların ortalama yaşı 26.6 (16-49) idi. Hastalardan 11'ini ilk hafta, 5'ini ilk ayda ve 3'ünü ilk 3-5 aylık dönem içinde ameliyat edildi.

Parapleji olan bir hastanın dışındaki tüm hastalarda ameliyat sonrası dönemde 3 ay boyunca vücut alçısı uyguladık. Tüm hastaların periyodik dönemlerde radyolojik kontrolleri yapıldı. Özellikle spinal kanallarında daralma olan hastalara ameliyat sonrası dönemde kontrol için BT çekildi. Başlıca ameliyat sonrası dönemde segmental kifoz açısı, segmental skolyoz açısı ve sagittal indeks ölçüldü.

Nörolojik muayenede Frankel sınıflandırması kullanıldı. Hastaların hiçbirinde nörolojik durumda bozulma olmaz iken Frankel C olan 4 hasta E'ye düzeldi. Bir hasta A'da kaldı, D olan 6 hasta E'ye düzelmiştir. Sagittal indeksin incelenmesinde ortalama 25 olan indeks 8'e düzelmiştir. Erken ameliyat edilen 13 hastada Sagittal indeks 4 olarak ölçülmüştür. Takiplerde sagittal indekste ortalama 3.8 derece kayıp gördük. Tomografilerde kanal içi genişlemeninde erken olgularda %92 iken geç dönemde ameliyat edilen olgularda darlıkta önemli düzelme olmadığını gördük (en fazla %25).

Redüksiyonda hiperekstansiyon ve distraksiyonu fizyolojik değerlerde sağlayan özel ameliyat yastığınında bu işlevleri sağlamada önemli rolü olduğunu gördük. Bu yastığı her olguda kullandık.

İlk 2 hafta içinde ameliyat edilen 13 hastada özel ameliyat yastığı kullanılarak hastaya verilen pozisyon ve ilaveten dikkatle uygulanan cerrahi rüdüksiyon ile kanal çapının genişlemesi sağlanmıştır. Bu gruptaki hastalarda kana darlığı ortalama 48 iken ameliyat sonrası dönemde bu oran %92 olmuştur.

Transpediüler vida kullanılmasında rastladığımız en sık komplikasyon ise; vidanın anterior korteksten protrüzyonu (3 olgu) olmuştur. Takip süresince vidalardan hiçbiri kırılmamış ve eğilmemiştir.

Vidaların anterior korteksten protrüzyonu skopisiz çalışmaya ve uzun vida kullanmaya bağlıdır. Kırık vertebraya; bir alt ve üst vertebraya uygulanan vida uzunluğunda 5-10 mm daha kısa vida kullanarak bu sorunu önledik.

**Tartışma - Sonuç**

Bu sistem ve tekniğin amacı; anstabil ya da ilerleme gösterme riski olan kırıklarda vertebral kolonun fizyolojik restorasyonu ile sağlam bir nörolojik durum oluşturmak, geç ve erken dönemde ağrının önlenmesi ve hastayı erken hareket ettirmektir. Uygun immboilizasyon da hastanın tedavisinde etkili olmaktadır. Eskiden vertebra kırıklarında tedavi yöntemlerinde birçok sıkıntılar varken bugünlerde hastanın değerlendirilmesinde, uygun cerraih girişimin uygulanmasında ve hastayı normal yaşamına kazandırılmasında ilerlemeler sağlanmıştır.

Kırığa bağlı görülen kifozun redüksiyonunda uygulanan tekniğin yanısıra kırık seviyesinde önemlidir. Kuner çalışmasında T12-L3 arası kırıklarda tama yakın redüksiyon sağlarken L4, L5 kırıklarında bu düzelme çok daha az olmuş(6). Bizim çalışmamızda ortalama düzelme oranı %92 olmuştur. Redüksiyonda hiperekstansiyon ve ligamentotaksis ile distraksiyonun önemli olduğu düşünülürse bu etkileri potansiyelize etmek düzelmeyi arttırır(6). Bu nedenle hastaları hiperekstansiyon sağlayıcı özel dizayn edilmiş yastık üzerinde ameliyat ettik. Ligamentotaksiste Posterior longitudinal ligamentin (PLL) önemli rolü vardır. PLL'in yüzeyel lifleri foramen magnumdan-L3, 4 diskine kadar uzanırken bazı lifleri S1-2 diskine kadar uzanır. Ancak L3-4 disk seviyesi altında liagmentin etkisi oldukça zayıflar(6). PLL'in etkisi ile kanal içi fragman korpusa doğru itilecektir(6). PLL'in derin tabakası ise segmental olup redüksiyon için yeterli güce sahip değlidir(6).

Bazı otörler transpediküler uygulamada ameliyat sonrası dönemde uzun zaman eksternal destek kullanmamayı benimsemişlerdir(2,4,7,8). Fakat bazı yayınlar da eksternal desteksiz kısa seviyeil transpediküler fiksasyonun yeterli olduğunu belirtmişlerdir(7,8,9). McLain torakolomber kırıklarda kısa seviyeli transpediküle enstrumantasyonu uygulamada şu faktörlerin başarısızlık nedeni olduğunu bildirir: 1- vida eğilmesine bağlı ilerleyici kifoz, 2- sistemde eğilme olmadan kifoza sekonder olarak gelişen kollaps ve vertebral translasyon, 3- kaudaldeki vidanın kırılmasına bağlı segmental kifoz(8). Bu yayını bazı yeni çalışmalar desteklemekte ve eleştirmektedir(9). Biz de kırık vertebranın bir üst ve alt segmentine fiksayonla tedavi ettiğimiz ilk olgularda aynı sorunları gözleik (vida kırılması - eğilmesi, kifoz artışı). Sonradan bu tekniğe ek olarak kırık vertebraya da transpediküler fiksasyon uyguladık. Uygulamamızda diğer vidalar desteklenerek daha güçlü sistem oluşturuldu. Böylece 4 vidaya dağılan stres yoğunluğu 6 vidaya dağıtılarak vida kırılmasının önlenmesi amaçlandı. Ayrıca vertebral cismin kolapsı nedeniyle azalmış olan internal volum artmakta, bu yolla redüksiyon kolaylaşmaktadır. Bu teknikde transpediküler vida ile fragmanlar itilerek PLL'in medüller kanal çapını genişletici etkisi kırık vida seviyesinde de sağlanmaktadır. Distraksiyon sağlayıcı etki vidalar arası mesafe kısaldığı için artmış olacaktır.

Bu olgularda ameliyat zamanı çok önemlidir. Genel düşünce olarak erken cerrahi ile kanal çapının artması arasında doğru orantı vardır. yayınlarda ilk hafta

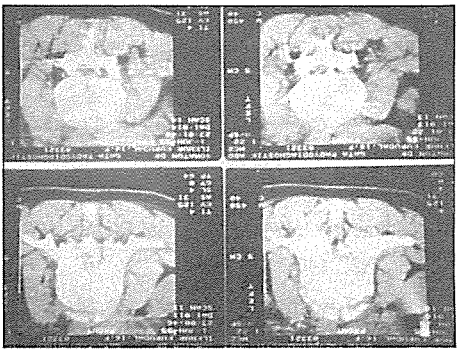

*Şekil 1a: Ameliyat öncesi tomografi*

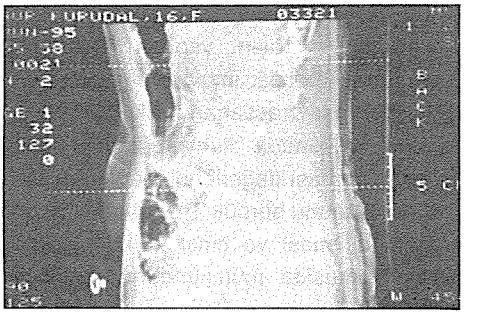

*Şekil 1b: Transpediküler vida tesbiti*

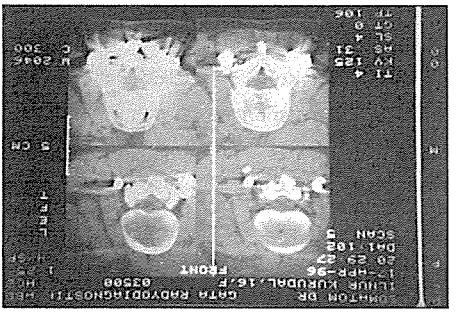

*Şekil 2a: Ameliyat sonrası tomografi (AP)*

*Şekil 2b: Ameliyat sonrası tomografi (yandan)*

içinde yapılan cerrahi girişim kanal çapını %35 arttırırken, 1-2 hafta arasında yapılan cerrahi girişim kanal çapını %25 artırmaktadır. İki haftadan daha geç yapılan cerrahi girişimin kanal çapını arttırmada çok az etkisi olmaktadır(12). Bundan dolayı biz cerrahi girişimlerimizi ilk iki hafta içinde yaptık ve erken olguların sonuçlarının daha iyi olduğunu gözledik.

Hastaları değerlendirirken kırıklarda geç ilerleme riskini saptamada saggital indeks değerli bir kriterdir. Bizim cerrahi tedavi ilkemiz sagital indeks 15 derecenin üzerinde ise cerrahi girişim yapmak şeklindedir. Bizim olgularımızda ortalama SI ameliyat öncesi dönemde 25 derece iken ameliyat sonrası döemde ortalama 8 dereceye düşmüştür.

Kırık vertebraya uygulanan transfiksasyon vidasının değerlendirilmesinde diğer bir değerli kriter medüller kanalın genişlik derecesidir. Biz kırık vertebrayı ve kanal içini ameliyat sonrası döemde çektirdiğimiz BT ile gözledik. Bizim olgularımızda medüller kanalın genişliği ortalama %40 idi. Ameliyat sonrası dönemde bu oran %76 ya çıktı. Kanal içi fragmanların zamanla rezorbe olduğu yolunda yayınlar da vardır(6,10). Sandor multibl seviyeli kırığı ve parsiyl nörolojik defisiti olan 4 hastasına genel durumları olanak vermediği için alçı ve redüksiyon uygulayamadığını, ancak bu hastalarda kanal içi fragmanların zamanla gerilediği ve nörolojik kusurun düzeldiğini bildirmektedir(10). Ancak ileri nörolojik kusur ve kanal darlığında aynı iyimser sonuçlar beklenmemelidir.

Ameliyat sonrası dönemde hastaları değrelendirmek için yapılan BT, uyguladığımız metalik implantlar nedeni ile yapılamaması rastlanan sık sorunlardandır. Bu konuda titanyum implantların ameliyat sonrası değerlendirmede oldukça yararlı olduğunu gördük. Bu sayede kırığın değerlendirilmesi ve olası komplikasyonların bilinmeside mümkündür(11). Sjostrom L2 üzerinde pedikül vidasındaki penetrasyonun solda aort erozyonuna yol açabileceğini bildirmektedir(11). Burada hayati komplikasyonlarında bilinmesi gerektiği düşünülmelidir. Çalışmada sağlam lomber vertebralarda 45 mm'lik vida uzunluğunun yeterli olduğunu gördük. Kırık vertebrada ise 1 cm daha kısa vida kullandık.

Bu çalışmada bzim amacımız iki seviyeli kısa segment fiksasyonunun yerine daha stabil bir freym bulmaktı. Bundan dolayı biz kırık vertebrayı da içine alan 3 seviyeli kısa segment fiksasyonunu 2 seviyeli fiksasyona karşı kullandık.

Biz lomber bölgenin kısa segment fiksasyonu ile normal anatomik konturunu korumayı amaçladık. Sonuçta bizim uyguladığımız sistemin 2 seviyeli kısa segment fiksasyona göre daha iyi olduğu sonucuna vardık.

## Kaynaklar


1. Altınmakas M., aydoğan N., Şehirlioğlu A., Yaman H., Molla G.: Application of Transpedicular Screw to the Fractured Vertebrae in Lumbar Vertebrae Fractures. 4. International Congress on Spine Surgery (Abstracts book) İzmir, p: 133, 1996.
2. Benson D.R.: Unstable Thoraco-Lumbar Fractures with emphasis on the burst fracture. Clin. Orthop. 230: 14-29, 1988.
3. Cotrel Y.: New Instrumentation for Surgery of the SPine. Freund-Publishing House London 1988.
4. Fabris D., Costantini S., Nena U., Centulicci G.: Cotrel Dubousset Instrumentation in Thoracolumbar Seat-Belt Type and Flexion -Distraction Injuries. J. Spinal Disord. 1994 Apr. 7(2): 146-52.
5. Haber T.R., Felmy W.I., O'brain M.: Thoracic and Lumbar Frctures: Diagnosis and Management.: Spinal Surgery, Ed. Bridwell K.H., De Wald R. J.B. Lippincott comp 1991, 857-905.
6. Kuner E.H., Kuner H., Sclickewel W., Mullaji A.B.: Ligamentotaxis with An Internal Spinal Fixator for Thoracolumbar Fractures. J. Bone Joint Surg. (Bri.), 76-B, No 1, Jan 1994, 107-111.
7. Mc Bride G.G.: C.D. Rods in Surgical Stabilization of Spinal Fractures. Spine 1993 Marc 15; 18(4), 466-73.
8. Mc Lain R., Sparling E., Benson D.: Early Failure of Short Segment Pedicle Instrumentation for Thoracolumbar Fractures. J. Bone Joint Surgery, 75-A, No: 2, 165-167, 1993..
9. O'Brein J.: Correspodence: J. bone Joint Surgery 75-A, 153-154, 1996.
10. Sandor L., Barbaras D.: Spontaneus Regration of Fragments Inside the Medullary Canal. Unfallchirurg. 1994 Feb. 97(2): 89-91.
11. Sjostrom L., Dacobsson O., Carlstrom G., Pech P.: CT Analysis of Pedicles and Screw Tracts After Implantation. J. Spinal Disord. 1993 Jun: 6(3) 225-31.
12. Slot G.H., Vanitel W.: Current Methods of Dorsal Spine Fusion. Acta Orthop. Belg. 1991: 57. supp 1: 191.

# BÖLÜM - VIII

## VERTEBRA SORUNLARI

## KISIM - 13

# OMURGA TÜBERKÜLOZUNDA MANYETİK REZONANS GÖRÜNTÜLEME YÖNTEMİYLE TANI

Mustafa ŞENGÜN*, Bülent AKSOY**, Azmi HAMZAOĞLU***

1950'li yıllarda yapılan yoğun mücadele ile tüm dünyada tüberküloz'a bağlı ölülerin önemli miktarda azaltılmasına karşın son yıllarda başarının getirdiği önemsememezlik sonucu tüberküloz görülme oranında artam başlamıştır. 90'lı yılların ikinci yarısında tüm dünyada 200 milyonun üzerinde tüberkülozlu hastanın bulunduğu ve her yıl yeni 10 milyon hastanın bu sayıya eklendiği belirtilmektedir(6). Tüberküloz'lu hastaları %1-3'ünde iskelet sistemi tutulumu ile karşılaşılır. Omurga %50'lik sıklıkla en fazla tutulan iskelet sistemi parçasıdır(6). Hastalık erişkinde vertebra cisminin ön kısmında başlayıp yukarı ve aşağı yayılarak end-plate'e ulaşır(5,7).

Omurga tüberkülozunun başlangıç aşamasında tanısı zordur. Bir çok seride başlangıç belirtilerinden tanıya kadar 16 ile 19 aylık bir gecikme söz konusudur. Hastalığın başlangıç döneminde lezyon litik ve avasküler olduğu için, konbvansiyonel radyografi ve kemik sintigrafisi negatif olabilir. Bilgisayarlı tomografi destrüktif olayın kemiksel yayılımı hakkında değerli bilgiler verebilir ama yumuşak doku tutulumunu iyi tanımlamaz. MGR'nin avantajları; yüksek kontrast rezolüsyonu, multiplanar görüntüleme, kemik iligi infiltrasyonu ve ekstradural tutulumu araştırmak ve radyasyonun kötü etkilerine maruz kalmamaktır(2,6).

### Materyal Metod

1993-1996 yılları arsında MRG incelemesi uygulanmış ve omurga tüberkülozu tanısı konmuş 29 hastanın verilerini yeniden gözden geçirdik. Tanı, klinik, hikaye, hastalığın seyri, laboratuar ve mikrobiolojik çalışmalar, patolojik veriler, ameliyat bulguları veya antitüberküloz tedaviye verilen iyi cevapla konmuştur.

### Bulgular

29 Hastanın 103 omurgasında tutulum saptandı. MRG ile direkt radyolojik incelemede tutulumun aynı seviyede göründüğü hasta sayısı 8 idi. (%28) Direk radyolojik incelemede lezyon saptanan olguların 17'sinde (959) MRG'da daha başka seviyede de tutulumların olduğu tespit

* Florence Nightingale Hastanesi, Uz. Dr., ** İst, Vakıf Gureba Hast. Uzman Dr.,
** İstanbul Tıp Fak. Ortopedi A.B.D. Prof.

edildi. Ayrıca 4 hastada direk radyolojik incelemede hiç bulgu yokken MRG'de patoloji sinyal değişimleri tespit edildi ve bu dört hastanın mevcut olan nörolojik tablodan MRG ile tespit edilen lezyonların sorumlu olduğu ortaya çıktı.

Torakal bölge; 14 hastada (9487 bu bölgesinde ve 9 hastada omurganın başka bölgeleriyle (toplam %78) birlikte tutulan en sık bölgeydi. Servikal ve sakral segment tutulumu 2 hasta ile (%6) en seyrek karşılaşılan bölgeydi. Torasik bölge 69 (%66) omurla en sık karşılaşılan bölgeydi. Ortalama tutulan vertebra sayısı 3-5 idi. 3 hastada (%10) birden fazla seviyede skip lezyon olarak adlandırılan tutulum vardı. 25 hastada (%86) paravertebral abse formasyonu ve 18 hastada (%62) omurilik basısı vardı. Epidural tutulum 19 hastada 5%66) görüldü. Posterior eleman tutulum oranı oldukça yüksekti (%53). Klasik MRG görünümü olan; T1 ağırlıkta azalmış sinyal yoğunluğu, T2 ağırlıklı görüntülemede ise artmış sinyal yoğunluğu ile 22 (%75) karşılaşıldı.

## Tartışma

Omurga tüberkülozu önemli bir sağlık sorunu olarak devam etmektedir. Tanıda gecikilmesi irreversible nörolojik sekellerin ortaya çıkmasına neden olabilmektedir (6.3) Omurga tüberkülozlu hastalarda akciğer tüberkülozu ile sık karşılaşılmaması omurga tüberkülozunun akciğer tüberkülozuna sekonder olmadığını, primer kompleks olarak ortaya çıktığı düşüncesini desteklemektedir(7). Bununla birlikte bizim serimizde üç hastada (%10) primer odaktan hematojen yayılımı düşündüren skip lezyonla karşılaştık. Hastalığın erişkinde vertebra korpusunu tutması vertebral dolaşımla ilgili olup bakterinin proteolitik enzimlerinin olmaması intervertebral diskin nispeten sağlıklı kalmasına neden olaktadır(5,7).

Omurga tüberkülozunu araştıran serilerin büyük çoğunluğunda hastalığın torakal bölgeyi daha çok tuttuğu belirtilmektedir(4,5,2). Bizim serimizde de torakal bölge %78 ile en çok tutulan bölge idi. Omurga korpusunnu hastalığı olarak bilinen omurga tüberkülozu eskiden bilinenin aksine yüksek oranlarda posterior eleman tutulumu da gösterir. Bazı serilerde bu oran %10 ile %68 arasında değişmektedir. Bizim olgularımızın %53'nde posterior eleman tutulumu mevcuttu.

## Sonuçlar

Patolojik ve mikrobiyolojik olarak omurga tüberkülozu tanısı konmuş olguların direk radyolojik incelemeleri ve MRG incelemeleri karşılaştırıldığında %59 olguda direk radyolojide lezyon tespit edilen omur sayısının MRG ile lezyon tespit edilen omur sayısından az olması, 4 olguda (%11) direkt radyolojik incelemede patoloji tespit edilemezken MRG ile tüberküloz enfeksiyonunun tespit edilmiş olması tüm onurganın MRG ile araştırılması gerekliliğini ortaya koymaktadır. MRG özellikle erken dönemde lezyonları, epidural ve paraspinal yayılımları göstermesi açısından seçilmesi gereken önemli bir araştırma yöntemidir. Bizim serimizde %25 oranında karşılaşılan atipik sinyal yoğunluğu patern'ini daima akılda tutumak gerekir. Skip lezyonlar ya da multilevel tutulum hematojen yayılım sonucu gelişir ve ayırıcı teşhis açısından çok önemlidir. Skip lezyonlarda diskitis ve intraosseoz abse formasyonu olmaması metastaz ile karıştırılmaması açısından göz önüne alınmalıdır. İntraosseoz, epidural, pa-

ravertebral ve meningeal tutulumlar Gadolinium verilerek yapılan kontrastlı çalışmalarda daha iyi ortaya konulabilir. MRG tedaviye cevap ve tedavi sonrası izlemesi için değerli bir yöntemdir.

Omurga enfeksiyonu düşünülen olguların direkt radyolojik incelemelerine ilaveten tüm vücut kemik sintigrafisinin ve tüm spinal kolonun MRG incelemesinin yapılması hastayı kalıcı nörolojik sekellerden kurtarması açısından akıldan çıkarılmaması gereken bir gerçektir.

### Kaynaklar


1. Modic T M, Feiglin Ud, Piraino DW. Vertebral Osteomyelitis: Assesment using MRI. Radiology 157: 157-166, 1985.
2. Mulhim AF, İbrahim ME, Hasan Ay, Moharrom H. Magnetic Resonance Image of Tuberculous Spondylitis. Spine 20: 2287-2292, 1995.
3. Post MJD, Sze G, Quencer RM, Eismont FJ. Gadolonium-Enhanced MR in Spinal Infection. Journal of Computer Assisted Tomography 14: 721-729, 1990.
4. Sharif sH, Aideyan AO, Clark DC, Madkour MM. Brucellar and Tuberculous Spondylitis: Comparative Imaging Features. Radiology 171: 419-425, 1989.
5. Sharif SH, Clark DC, Aabed MY, Hadda Cm, Granulomatous Spinal Infections: MR Imaging. Radiology, 177: 101-107, 1990.
6. Sharif SH, Morgan JL, Al Shahed MS. Role of Ct and MR Imaging in the Management of Tuberculous Spondylitis. Radiol Clin North Am 33: 787-803, 1995.
7. Smith SA, Bloser SI. Infectious and Inflammatory Processes of the Spine. Radiol Clin North Am 29: 809-827, 1991.

# BÖLÜM - VIII

## VERTEBRA SORUNLARI

## KISIM - 14

# ANTERİOR EKSTRAPERİTONEAL GİRİŞLE LUMBOSAKRAL BÖLGE FÜZYONU

Mahir GÜLŞEN*, Ercan ONAÇ*, Mümin ALTIN*, Hasan BOZ*

Lumbosakral bölgeye önden girişler, birçok önemli komşu organlar nedeniyle her zaman tehlikeli olarak nitelendirilmiştir. Özellikle damar yaralanmaları, mortalitelerinin yüksekilği nedeniyle lumbosakral önden girişleri korkutucu hale getirmektedir. Ancak, dikkatli bir disseksiyonla, deneyimli ellerde bu girişler oldukça emindir. Bu bildiride amaç, pararektal küçük transvers kesiyle anterior retroperitoneal lumbosakral bölge girişimini tanıtmak ve elde ettiğimiz sonuçları sunmaktır.

### Hastalar ve Yöntem

Çukurova Üniversitesi Tıp Fakülteis ORtopedi ve Travmatoloji Kliniğinde 12 hastada anterior ekstraperitoneal grişile lumbosakral bölgede anterior füzyon yapıldı. Hastaların 9'u erkek, 3'ü kadın olup ortalama yaş 34.6 (11-56) idi. Füzyon endikasyonları 6 olguda tbc, 2 olguda tümör ve 4 olguda instabilite idi. 5 olguda kombine anterior-posterior füzyon ve 7 olguda sadece anterior füzyon yapıldı L4-L5 ve L5-S1 seviyeleri birlikte açılacaksa göbeğin hemen altında soldan, sadece L5-S1 seviyesi açılacaksa göbek ile simfizis pubis ortasından soldan 5 cm uzunluğunda transvers kesi yapılarak rektus kılıfının lateralinden ekstraperitoneal olarak lumbosakral bölgeye ulaşıldı. Segmenter damarlar ve iliolumbar ven dikkatle diseke edilip kesildikten sonra omurga korpuslarına çakılan Steinman çivileri ile ekartasyon sağlandı.

### Bulgular

Yaptığımız anterior ekstraperitoneal girişlerin hiçbirinde hastada ameliyat sırasında komplikasyon oluşmamıştır. Ancak bir erkek hastada ameliyat sonrası dönemde retrograd ejakülasyon meydana gelmiş ve ameliyattan sonraki 6. yılda da düzelmemiştir. Ortalama 20 a (6-72 ay) izlenen olguların hepsinde de anterior füzyon gelişmiştir.

### Tartışma

Lumbosakral bölgeye önden transperitoneal veya retroperitoneal olarak ulaşılabilir. Geniş bölge yaklaşımlarının

* Çukurova Üniv. Tıp Fak. Ortopedi ve Trav. Anabilim Dalı.

gerekli olduğu durumlarda tarnsperitoneal giriş tercih edilebilir(1,3). 2 seviyeden fazla seviyede füzyon yapılacaksa büyük paramedian veya oblik kesiler gerekir. Kısa segment füzyonlarında ise yukarıda tanımladığımız kısa transvers insizyon yeterli olur(4,5,6).

Lumbosakral bölgeye önden girişlerin en korkulan komplikasyonu damar yaralanmalarıdır. Özellikle vena kava ve ilyak ven yaralanmaları %2.7 oranında rapor edilmiş olup bunların %23-55'i ölümcül olabilmektedir(2,5). Bildirilen diğer komplikasyonlar ise, arter trombozu, venöz tromboz, ileus, idrar retansiyonu, sempatektomi sendromu, geçici sempatik blok, insizyonal herni ve erkeklerde retrograd ejakülasyondur(2,4,5). Retrograd ejakulasyon geçici veya kalıcı olabilir ve %0.9 oranında görüldüğü bildirilmiştir(5). Bizim 1 olgumuzda kalıcı retrograd ejakülasyon dışında başka bir komplikasyon görülmemiştir. Bu komplikasyonu önlemek için vertebra önünde koter kullanılmaması önerilmektedir.

Dikkatli bir girişimle lumbosakral bölgede anterior füzyonların güvençli bir şekilde yapılabileceği sonucuna varılmıştır.

## Kaynaklar


1. Alıcı E: lumbar omurgaya cerrahi yaklaşımlar. Ege R (editör); Vertebra, Ankara, THK Basımevi, 1992, sayfa 247-255.
2. An HS, Booth RE, Rothman RH: Complications in lumbar disc disease and spinal stenosis surgery in Balderston RA, An HS (eds): Complications in Spinal Surgery, Philadelphia, W.B. Saunders, 1991, p. 61-78.
3. Johnson RM, Murphy MJ, Southwick WO: Surgical approaches to the spine in Rothman RH, Simeone FA (eds): The Spine, Philadelphia, W.B. Saunders, 1992, p. 1607-1738.
4. Selby DK, Henderson RJ, Blumenthal S, Dossett D: Anterior lumbar fusion in White AH, Rothman RH, Ray CD (eds): Lumbar Spine Surgery, ST Louis, The C.V. Mosby Company, 1987, p. 383-402.
5. Selby DK, Henderson RJ: Circumferential (360 degree) spinal fusion in Frymoyer JW (ed): The Adult Spine. Principles and Practice, New-York, Raven Press Ltd, 1991, p. 1989-2006.
6. Tsuji H: Comprehensive Atlas of Lumbar Spine Surgery, St Louis, Mosby, 1990. p. 177-257.

# BÖLÜM - VIII

## VERTEBRA SORUNLARI

## KISIM - 15

## VERTEBRA KİST HİDATİGİ

C.GÖKÇE*, Ş. ONBAŞIOĞLU**, A. AYDEMİR**, I. KÜÇÜK***

Kemik kist hidatiği özellikle çiftçilerde görülür. Kist hidatik olgularının %1'inde kemik tutulmu vardır. Bu nedenle hastalığın yaygın görüldüğü bölgelerde ayırıcı tanıda dikkate alınmalıdır. Hastalığın özelliği çok yavaş seyretmesi, yaygın kemik hasarı yapması, hastayı yatağa bağlayıcı olması, kesin tedavisi üzerinde bir fikir birliği olmaması ve yapılan cerrahi girişimlerle ancak kısa süreli iyileşme hali sağlanabilmesidir.

Echinococcus Granulosus sestod bir kurt olup, insanlara larvaları oral yolla bulaşır. Oral yolla alınan larvalar portal dolaşıma girer. %60 kadarı karaciğerde tutulur, kalan kısmı vücudun diğer bölgelerine gider ve kist oluşur(2,3).

Kemiğin primer kist hidatiği kandaki skolekslerin kemiğe yerleşmesi ile olur. kemik dokusunun direnç gösteren özelliği parazitin büyümesini sınırlar. Parazit medüller ve trabeküler kanallar boyunca yalır. Korteks bütünlüğü bozulunca çevre yumuşak dokulara yayılım gösterir. Kemikte destrüksiyon ve patolojik kırıklar oluşur. Kemik lezyonları genellikle uzun kemiklerde ortaya çıkar(2,3,6).

**Olgu1:** Hasta Ş.B., 39 yaşında, erkek, elektrik tamircisi.

Hasta polikliniğe belinde ve diz kapağında ağrı, her iki alt ekstremitede ileri derecede kuvvet kaybı ile başvurdu. Yakınmalarının 2 yıldan beri olduğunu, son iki ayda arttığını, bu süre içerisinde lomber disk hernisi tanısı ile fizik tedavi gördüğünü ve kortizon ve NSAİ kullandığı, 3 ay içerisinde 15 kilo zayıfladığı, halsizlik ve yorgunluğunu giderek arttığını belirtmekteydi.

**Fizik Muayene:** Belde ağrı ve hassasiyetle birlikte, her iki alt ekstremitede ileri derecede kuvvet kaybı vardı, his kusuru ve idrar-gaita inkontinansı yoktu. Her iki kalça feleksiyonunda %60, her iki ayakbileği dorsifleksiyonunda %70 kayıp mevcut olup, her iki ayak ve ayak başparmak dorsifleksiyonu yapılamıyordu.

**Kan Değerleri:** Hemoglobin: 10.6 g/dl., Hematokrit: %32, ESR: 15 mm/saat, Lökosit: 5500/mm$^3$, Alkalen Fosfataz ve diğer biokimya değerleri normal olarak bulundu.

**Radyoloji:** Direkt grafi ve bilgisayarlı

* Ankara Numune Hast. 1. Ort. ve Trav. Kli. Şef Muavini., ** Uzman., *** Asist.

tomografide $L_3$ vertebra korpusunda anteriorda destrüksiyon, vertebra korpuslarında ve pedikülerde yaygın osteoporoz mevcut ancak kollaps yoktu. MR Görüntülamede enfeksiyon veya metastaz ile uyumlu olabilecek $L_3$ vertebra lezyonu ve ekspanse kemik tarafından kompersyona uğrayan kauda gözlenmekteydi. Sintigrafide: $L_3$ ve $L_4$ vertebrada artmış aktivite vardı.

**Ameliyat Notu:** ITGAA, lateral dekübit pozisyonunda, anterolateral retroperitoneal yaklaşımla gidirek $L_3$ vertebraya ulaşıldı. Vertebra korpusu ve pedikülleri destrükte etmiş olan kistler ve destrükte kemik kürete edildi. Yara hipertonik saline solüsyonu ile yıkanarak kimyasal sterilizasyon uygulandı. Spinal kanala bası yapan kemik fragmanın çıkartılması ile bası ortadan kaldırıldı. İliak kanattan alınan trikortikal kemik grefti ile kürete edilmiş olan kemik defekti dolduruldu. Kanama ve grafi kontrolünü takiben katlar anatomik planda kapatıldı.

**Patoloji Raporu:** Ameliyatta alınan biopsi materyalinin patolojik incelemesinde makroskopik olarak; 8 cc. kadar gri pembe renkli, düzensiz şekilli kemik doku parçaları ve 1.5x1x1 cm. ölçülerinde yumuşak kıvamlı oluşum değerlendirilirken, mikroskopik incelemede; kısmen dejenere kemik trabekülleri arasında sıklıkla kütikül yapıları bulunmakta ve homojen eozinofilik boyanan lamellöz yapıdaki bu kütiküllerin bazılarının iç yüzünde germinatif epitel gözlenmektedir. Yumuşak doku parçası da kütikül yapısındadır. Patolojik tanı kemiğin hidatik kisti olarak düşünülmektedir.

**Takip:** Hastanın ameliyat sonrası dönemi sorunsuz seyretti. Korse ile 15. günde ayağa kaldırıldı. Kist hidatiğe yönelik Albendazole 3x200 mg/gün başlandı ve 9 ay süreyle kullanıldı. Füzyon ve stabilite ile ilgili sorun gelişmedi. Ameliyat öncesi Frankel C olan nörolojik durumu, ameliyattan sonraki 18. ayda Frankel E oldu. Hasta ameliyattan soraki 18. ayında tamamen belirtilerden kurtulmuştu ve nüks görülmemektedir.

**Olgu 2:** Hasta H.A., 29 yaşında, erkek

Hasta polikliniğe kol ve bacaklarında kuvvet ve his kaybı ile başvurdu.

Haziran 1992'de acil servise paraplejik olarak başvuran hastaay miyelografi uygulanmış. Myelografide, $C_7$ total blok saptanan hasta, acil olarak ameliyata alınarak $C_{5\text{-}6\text{-}7}$ laminektomi uygulanmış. Ameliyat sonrası 7. günde hasta yürüyebilir halde taburcu edilmiştir.

Ağustos 1993'de paraplejik olarak başvuran hastada, sol alt ekstremitede 4/5 sağ alt ekstremitede 1/5 kuvvet kaybı, spastisite, $T_2$ seviyesinin altında hipoestezi, DTR'de hiperaktivite, klonus +/+, Babinski +/+ saptanmış. Miyelografide, $T_1$ total blok; bilgisayarlı tomografide, $C_6$ kopusunu tutan litik lezyon saptanmış. Elektif ameliyata alınan hastaya, $T_{1\text{-}2}$ total laminektomi, dekompresyon uygluanmış. Ameliyat sorası nörolojik muayenede, sol alt ekstremitede kuvvet normal, sağ alt ekstremitede 3/5 kuvvet kaybı izlenmiş. Mebendazol tedavisi ile yürüyebilir halde taburcu edilmiş.

**Fizik Muayene:** Ekim 1993'de sağ üst ekstermitede 4/5, sağ alt ekstremitede 4/5, sol alt ekstremitede 3/5 kuvvet kaybı ile kuadriparetik olarak başvuran hastaya manyetik rezonans incelemesi uygulanmış. İncelemede, $C_6$ ve $C_7$ korpuslarında çökme, kifoz, spinal kanalı daraltan, $C_{6\text{-}7}$ seviyesinde kitle olduğu bildirilmiştir.

**Kan Değerleri:** Hemoglobin: 11.2 g/dl.,

Nematokrit: %33, ESR: 90 mm/saat, Lökosit: 6400/mm$^3$, Alkalen Fosfataz: 180 Ü/lt., Weinberg testi (++) olarak bulundu. Diğer biokimya değerleri normal idi.

**Radyoloji:** Direkt grafi ve bilgisayarlı tomografide $C_6$ vertebra korpusu, $C_{5-6}$ ve $C_{6-7}$ disk aralığında destrüksiyon ve parsiyel kollaps; servikal lordozda artma izlenmekteydi. MR Görüntülüme omurilikte basıyı ortaya koymaktaydı.

**Ameliyat Notu:** ITGAA supine pozisyonda anteror servikal yaklaşımla girildi. Katlar geçilerek servikal vertebralara ulaşıldı. $C_6$-$C_7$ vertebraların ileri derecede destrükte ve kistin intravertebral - ekstradural olduğu görüldü. Kist ve destrükte kemik kürete edilerek hipertonik saline ile kimyasal sterilizasyon uygulandı. Spinal korda bası yapan kemik fragmanı eksize edildi. Küretaj ile oluşan kimek defekti iliak kanattan alınan trikortikal kemik grefti ile dolduruldu. $C_5$-$T_1$ vertebralar arası titanium AO/ASIF bir plak ile tesbit edildi.

**Patoloji Raporu:** Ameliyat sırasında çıkarılan doku örneklerinin patolojik incelemesi sonucunda; makroskopik olarak, 6 cc. kadar beyaz renkli, düzensiz şekilli kemik ve yumuşak doku parçaları ve 1x0.5x1 cm. ölçülerinde yumuşak kıvamlı oluşum değerlendirilirken, mikroskopik incelemede; kısmen dejenere kemik trabekülleri arasında sıklıkla kütikül yapıları blunmakta ve hemojen eozinofilik boyanan lamellöz yapıdaki bu kütiküllerin iç yüzlerinde germinatif epitel gözlenmektedir. Yumuşak doku parçası tamamiyle kütikül yapısındadır. Patolojik tanı kemiğin hidatik kisti olarak düşünülmektedir.

## Tartışma

Kemikte yerleşen kist hidatiğin tedavisi zorluklartaşımaktadır. Nadir görüldüğü için tanı her zaman erken konulamamaktadır. Tedavi süreis uzundur ve rekürrensler sıktır(1,4,5). Drenaj için yapılan girişim sonrası sepsis riski vardır. Vertebra kist hidatiğinde tedavinin amaçlarını 1- Kist ve çevresindeki kemiğin çıkartılması, 2- Kist defektinin kemik grefti ile doldurulması ve gerekirse vertebral kolonun enstrümentasyon/plak ile stabilizasyonu, 3- Sekonder enfeksiyonun engellenmesi, 4- Rekürrenslerin önlenmesi olarak sayabiliriz(3,6).

Literatürde kist hidatiğin tedavisine yönelik 3 tedavi yöntemi vardır: 1- Cerrahi Temizleme (rezeksiyon, mekanik debritman, küretaj, lavaj), 2- Kimyasal Temizleme (skoleks öldürücü ajanla, süpersatüre NaCl Solüsyonu), 3- Kemoterapi (Mebendazole, Albendazole).

Genel kanıya göre lezyon tek kist halinde ise enükle edilebilir ve greftlenebilir. Skoleksler trabeüler kanallardan yayıldığında ise yapılabilecek tedavi seçeneği kemiğin rezeksiyonu şeklindedir. Ayrıca Hydatin ile desentizasyon tedavisi uygulanmıştır, ancak sonuçları tam olarak bilinmemektedir(3,4,7).

Kliniğimizin bu konudaki deneyimleri sınırlıdır. Kemik kist hidatiği ile ilgili olarak yukarıda sunulan 2 olgumuz dışında bir trokanterik femur ve bir de suprakondiler femur kist hidatiği olgumuz mevcuttur.

Biz kliniğimizde vertebra kist hidatiği ile ilgili olarak yukarıda sunulan 2 olgumuz dışında bir trokanterik femur ve bir de suprakondiler femur kist hidatiği olgumuz mevcuttur.

Biz kliniğimizde vertebra kist hidatiği olan iki olgumuzda da kemik list hidatiği için rezeksiyon, küretaj, kimsayal (hipertonik saline solüsyonu), debridmen ve lavaj uy-

guladık. Skoleks öldürücü ajan kullanmadık. Ameliyat sonrası dönemde Albendazole 3 x 200 mg. dozunda ortalama 7.5 ay süreyle uygulandı. Oluşan kemik defekti her iki olgumuzda da iliak kanattan alınan otojen kemik greftleri ile dolduruldu. Stabilizasyon servikal vertebrada plak-vida tesbiti ile, lomber vertebrada ise sadece posterior füzyon ile sağlandı. Kontrol sonuçlarımıza göre iyileşme tamdır. Olgu 1'de Frankel C, olgu 2'de Frankel B olan nörolojik durum her iki hastada da kontrolde Frankel E bulunmuştur. Rekürrens ve fistül oluşumu yoktur. Her iki hasta da eski işlerini rahatlıkla yapmaktadırlar.

Sonuç olarak kemik kist hidatiği gibi tedavisi zor, komplikasyon ve başarısızlık oranının yüksek olduğu bir hastalıkta cerrahi rezeksiyon, küretaj, kimyasal debridman ve Albendazole tedavisi ile aldığımız sonuçların başarılı olduğunu düşünmekteyiz.

## Kaynaklar


1. Çeliker A; Candan İ; Kınay S. Kemik kist hidatikleri, 10. Milli Türk Ortopedi ve Travmatoloji Kongre kitabı 1989. P. 570.
2. Duran H; Fernandez L. Osseous hydatidois. JBJS Vol. 60 A, No:5, 1978, P. 685.
3. Hooper J; Mc Lean I: Hydatid disease of the femur. JBJS. Vol 59A No:7, 1977, P. 974.
4. Karray S; Zlitni M; Karray M. Extensive vertebral hydatitosis. Acta Orthop. Belg. 1993 59(17, p. 100.
5. Parker D; Chapman R. Hydatid disease of the innominate bone. JBJS. Vol. 47B, No:2, 1965, P. 292.
6. Szypryt E.P.; Morris D.L.; Mulholland R.C. Combined chemotherapy and surgery for hydatid bone disease. JBJS. Vol: 69B, No:1, 1987, P. 141.
7. Von Sinner WN; Akhtar M: Primary spinal Echinococcosis. Skeletal Radiol. Apr. 23(3), 1994, P. 220.

# BÖLÜM - VIII

## VERTEBRA SORUNLARI

## KISIM - 16

# SPİNAL CERRAHİMİZDE PSÖDOARTROZ SORUNU

Tarık YAZAR*

Spinal cerrahinin en önemli problemlerinden biri hala psödoartrozdur. Bugünün olanakları da tanı koymada yeterli değildir. Demonstrasyon, tanı ve tedavi zorlukları sorunu tartışmalı hale getirmiştir. Kliniğimize başvuran, ameliyat geçirmiş bel ağrılı hastaların izlenmesi ile öğrendiklerimizi paylaşmak amacı ile bu çalışma sunulmaktadır.

1994-1995 yıllarında, çeşitli nedenler ile omurga ameliyatı geçrimiş 43 hasta çalışma kapsamına alınmıştır. Etyolojik olarak; 16 olgu travma, 11 olgu disk-spondilolistesis patolojisi, 4 olgu tümör, 6 olgu stenoz, 5 olgu skolyoz nedeni ile, 1 olgu yabancı cisim çıkarılması amacı ile ameliyat edilmişti. Yapılmış olan cerrahi girişimlerin endikasyonu olguları 3'ünde tartışmalı diğerlerinde bize göre doğru idi.

Hastaların tamamında hareket ile artan, istiharat ile azalan bel ağrısı yakınması vardı. Konservatif tedavi (breys, analjezik, fizik tedavi) hiçbir olguda çözüm olmamıştı.

### Metod

Literatürde farklı kriterler vardır. Bu çalışmada Posner, White, Panjabi'nin çalışmaları esas alınmıştır(1,2).

1- Fleksiyon ekstansiyon grafilerinde 4 mm veya daha fazla yerdeğiştirme,

2- Rölatif Fleksiyon - sagittal plan açılanmasının 20 dereceden fazla olması.

Psödoartroz olarak kabul edildi. BT, MRG, klâsik tomografi, myelografi sınırlı olarak kullanıldı.

İki yıl içinde bu olgularda 38 yeniden ameliyat yapıldı. Bu olguların 8'inde implant kırılması vardı. Bunların tamamında ameliyatta psödoartroz gözlendi. Makroskobik mobilite, yoğun fibrotik doku ve defekt ile bu tanı konuldu. Olguların tamamında faset eklem deformasyonları gözlendi. Ancak psödoartroz tanısı alan olgularda faset eklem füzyonları yoktu. Tüm olgularda greftleme yetersizdi veya rezorbsiyon sorunu gözlendi.

Kırılmış implantlarda yalnız 3 olguda reinstrümentasyon yapıldı. Greftleme tüm olgularda (otojen) uygulandı. Tüm olgular breyslendi.

Psödoartroz tanısı almasına rağmen yeniden ameliyatta 7 olgunun psödoartroz olmadığı gözlendi.

* Ankara Üniv. Tıp Fakültesi Ortopedi Travm. A.B.D. Prof.

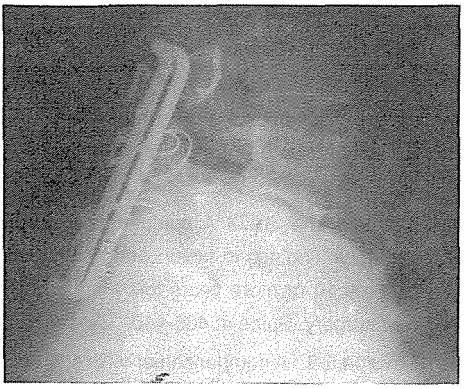

*Şekil1: Spondilolistesis tanılı hastaya 1990 yılında yapılan girişim. Ağrı yakınması ile başvurdu.*

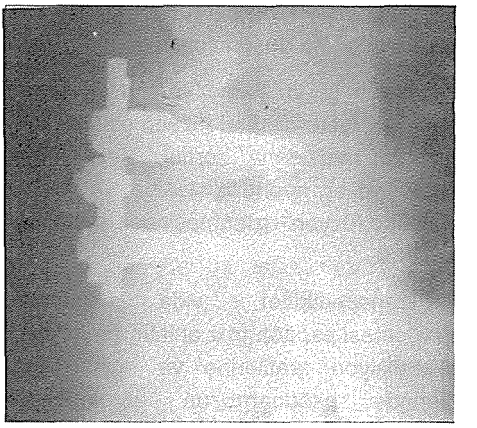

*Şekil 4: Redüksyon sonrası L4 seviyesi serbest*

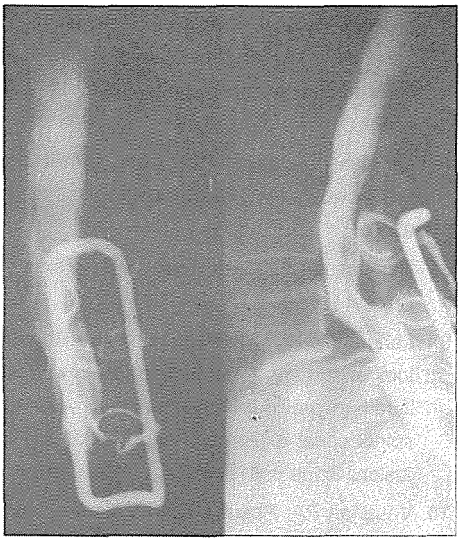

*Şekil 2: Yan grafi, yetersiz redüksiyon*

*Şekil 3: Kanal içi araştırma*

## Sonuç

Olgular yaklaşık 1,5 yıl izlendiler. Ameliyatta psödoartroz tanısı konulanların ağrı yakınmaları hastayı tatmin edecek oranda geçti. Tanısal hatamız ile yeniden ameliyat edilen olgular bu girişimden yarar görmediler (7 hasta). Ayrıca 3 olgunun ağrı yakınması, tanısı ameliyatta doğrulanmasına rağmen geçmedi.

## Tartışma

Füzyon girişiminin anatomik amacı, solid bir kaynama elde etmektir. Bununla birikte literatürde füzyon ile klinik sonucun çok ilişkili olmadığını belirten yayınlar vardır(3,4). Yalnız posterior değil anterior korpuslararası füzyonlarda da klinik sonuçlar ile füzyonun direk ilişkisi tartışmalıdır/(5,6). Psödoartrozun kötü bir klinik sonuca önderlik ettiği de kabul edilir (7,8). Lehmann ve La Roca(9) kötü sonuç ile psödoartrozun birlikteliğine dikkat çekmiştir. Diskektomiler için Vaughan(10) füzyon eklenmesini savunur. Psödoartrozun genel gerekçleri:

1- Metabolik faktürler, 2- Metabolik kemik hastalıkları, 3- Beslenme durumu, 4- Kemik kalitesi yetersizliği olarak sıralanabilir.

Ayrıca lokal sebepler olarak füzyon alanına alınan seviye sayısı, fiksasyonunu

rijiditesi, instabilite derecesi, greftin tipi, lokal kan akımı düşünülmelidir.

Ayrıca görüntüleme yöntemleri yeterli değildir. Posterolateral füzyon girişimi sonrasında tanı daha zordur. Konvansiyel radyografiler spondilolistesise ve kifoz'a yönelik füzyon izlenmesinde daha etkilidirler.

Transpediküler vida kırılması, gevşemesi psödoartroz anlatır. Fleksiyon - ekstansiyon grafilerine ve eğilme grafilerinde psödoartrozun görülmemesi, psödoartroz yoktur anlamına gelmez. İmplant engel değilse BT yararlıdır. MRG araştırmalarının çok etkili olmadığı litaretürde yer almıştır. Bizim gözlemlerimizde de bu sorunun henüz çözülmediği anlaşılmaktadır. Omurga psödoartrozunun klasik tedavisinin %60-65 oranda başarılı olduğunu kabul etmek durumundayız. Sonuç olarak, bu sorun ile karşılaşmamanın tedavi etmekten daha kolay olduğu açıktır. Bu amaçla primer cerrahi girişimde endikasyon ve doğru tekniğin önemini bir kez daha vurgulamalıyız.

## Kaynaklar


1. Posner I, White AA, et al: A biomechanical analysis of the clinical stability of the lumbar and lumbosacral spine. Spine 7: 374-389, 1982.
2. White AA, Panjabi MM, Clinical biomedicines of the spine, Philadelphia, PA, Lippincott, 1990, 349-362.
3. Chafettz N, Cann CE, 1987 Pseudoarthrosis following lumbar fusion: Detection by direct coronal Ct scanning Radiology 162: 803-805.
4. Frymoyer JW, 1979 A comparison of radyographic findings in fusion and non fusion patients 10 or more years following lumbar disc surgery. Spine 4: 435-440.
5. Dawson EG.: A comparison of different methods used to diagnose pseudoarthrosis following posterior spinal fusion for scoliosis. J.B.J.S. 67: 1153-1159, 1985.
6. Lang P.: 1988 Three dimensional computer tomography and multiplanar reformations in the assesment of pseudoarthrosis in posterior lumbar fusion patients Spine 13: 69-75.
7. Lehmann TR, Spratt KF, : Long term follow up of lower lumbar fusion patients. Spine 12: 97-104.
8. Nachemson A.: 1989 Where are we today? Spine 11: 712-719.
9. Lehmann TR, La Rocca HJ, 1981 Repeat lumbar surgery: A review of patients with failure from previous lumbar surgery treated by spinal canal exploration and lumbar spinal fusion. Spine 6: 615-619.
10. Vaughan PA: Result of L4-L5 disc excision alone versus disc excision and fusion. Spine 13: 690, 1988.

# BÖLÜM - IX

## DİZ SORUNLARI

## KISIM - 1

# DİZ MANYETİK REZONANS GÖRÜNTÜLEME TEKNİĞİNİN TANISAL DEĞERİ

## (Artroskopi ile sonuçların değerlendirilmesi)

U. HAKLAR*, A. ATEŞALP**, M. SEYHAN***, M. TÜRKMEN****

Diz sorunlarının tanısında en fazla tercih edilen, en başarılı yöntem Manyetik Rezonans Görüntüleme (MRG) tekniğidir. Ekonomik yönü ortopedi ve radyoloji literatürlerinde sürekli bir tartışma konusudur(7,9,10,12).

MRG'nin geniş tanı yelpazesinde, meniskopatiler, ligament yırtıkları osteonekrozlar osteokondritis dissekans (OCD), stres kırıkları, vasküler anomaliler, ganglionlar, kemik ilgili hastalıkları, kondropatiler, enfeksiyonlar ve tümörler yer alır. Ancak MRG bunların hepsinde eşit başarıyı gösterememektedir(1). Bugün ne artroskopiyi, ne de MRG'yi kusursuz teşhis yöntemi olarak kabul etmek mümkün değildir(2,4,7,9,12). Biz bu çalışmamızda artroskopi ile kontrolünü yapabildiğimiz 16 parametrenin MRG tekniği ile başarısını araştırdık.

### Hastalar ve Yöntem

10.12.1993-6.9.1996 tarihleri arasında kliniğimize başvuran 46 hastanın 49 dizi ele alındı. Hastaların 25'i bayan, 21'i erkek; ortalama yaşları 34,8 (17-69) idi. İncelemeye aldığımız 49 dizin hepsine MRG incelemesi yapıldı. MRG incelemelerinde sekiz ayrı merkezde 1,5 T gücündeki cihazlar kullanıldı.

Değerlendirmeler iki grupta yapıldı. Grup I'de MRG merkezlerinin radyologları tarafından yapılan değerlendirmeler artroskopi bulguları ile karşılaştırılırken (Tablo 1), Grup II'de çalışmalarını diz MRG'si üzerine yoğunaştırmış bir radyologun (AA) artroskopi bulgularını bilmeksizin yaptığı yorumlar değerlendirildi (Tablo 2).

Değrelendirilmede hem artroskopi ile hem de MRG tekniği ile değerlendirilebilecek 16 parametre ele alındı. Bu parametreler: Medial sinovial, lateral sinovial, komplet plikalar; patellar, troklear, medial femur kondili, lateral femur kondili, medial tibia platosu, lateral tibia platosu eklem kıkırdakları; medial, lateral menisküs yırtıkları; ön çapraz bağ; diskoid menüsküs; eklem faresi; parsiyel menisektomi ve osteokondritis dissekans'tı.

Yapılan MRG incelemeleri ile artroskopiler arasında ortalmaa 8,7 hafta zaman farkı vardı. Artroskopiler kliniğimizde iki cerrah trafındna (MT, UH) uy-

* Haydarpaşa Numune Hast. Ort. ve Trav. Kli. Uzm.,*** Asis., **** Doç. (Şef).,
** Medmar Özel Teşhis Merkezi Radyodiognostik Uzm.,

| Tablo 1 | | | |
|---|---|---|---|
| | **Gerçek (+)** | **Yalancı (-)** | **Yalancı (+)** |
| Medial sinovial plika | 2 (%20) | 8 (% 80) | 0 |
| Lateral sinovial plika | 0 | 2 (% 100) | 0 |
| Patellar eklem yüzeyi | 4 (% 33) | 8 (% 67) | 0 |
| Troklear eklem yüzeyi | 4 (% 67) | 2 (% 33) | 0 |
| M. fem. kondili ek. yüz. | 2 (% 25) | 6 (% 75) | 0 |
| L. fem.kondili ek. yüz. | 2 (% 50) | 2 (% 50) | 0 |
| Komplet plika | 2 5% 50) | 2 (% 50) | 0 |
| M. menisküs yırtığı | 25 (% 78) | 2 (% 6) | 5 (% 16) |
| L. menisküm yırtığı | 7 (% 47) | 5 (% 33) | 3 (% 20) |
| Ön çapraz bağ | 6 (% 75) | 1 (% 13) | 1 5% 13) |
| Diskoid menisküs | 4 (% 80) | 1 (% 20) | 0 |
| Serbest fragman | 0 | 3 (% 100) | 0 |
| Lat. tib. plat. ek. yüzü | 0 | 8 (% 100) | 0 |
| M. menisektomi | 0 | 4 5% 80) | 1 (% 20) |
| Osteokond. dissekans | 0 | 1 (% 100) | 0 |
| | 1 (% 100) | 0 | 0 |

| Tablo 2 | | | |
|---|---|---|---|
| | **Gerçek (+)** | **Yalancı (-)** | **Yalancı (+)** |
| Medial sinovial plika | 8 (% 80) | 2 (% 20) | 0 |
| Lateral sinovial plika | 1 (% 50) | 1 (% 50) | 0 |
| Patellar eklem yüzeyi | 12 (% 100) | 0 | 0 |
| Troklear eklem yüzeyi | 5 (% 83) | 1 (% 17) | 0 |
| M. fem. kondili ek. yüz. | 4 (% 50) | 4 (% 50) | 0 |
| L. fem.kondili ek. yüz. | 3 (% 75) | 1 (% 25) | 0 |
| Komplet plika | 4 (% 100) | 0 | 0 |
| M. menisküs yırtığı | 26 (% 100) | 0 | 0 |
| L. menisküs yırtığı | 11 (% 79) | 3 (% 21) | 0 |
| Ön çapraz bağ | 6 (% 85) | 1 (% 15) | 0 |
| Diskoid menisküs | 3 (% 60) | 2 (% 40) | 0 |
| Serbest fragman | 0 | 3 (% 75) | 1 (% 25) |
| Lat. tib. plat. ek. yüzü | 0 | 8 (% 100) | 0 |
| M. menisektomi | 1 (% 25) | 3 (% 75) | 0 |
| Osteokond. dissekans | 1 (% 100) | 0 | 0 |
| | 1 (% 100) | 0 | 0 |

gulandı. 49 dizin 31'ine antero-medial ve antreo-lateral portaller ile, 18'ine superomedial veya superolateral portaller ile girildi ve uygun cerrahi girişimlerde bulunuldu. Tüm artroskopik incelemelerin video kayıtları alındı.

MRG'deki patoloji artroskopide doğrulanırsa gerçek (+), doğrulanmazsa yalancı (+) sonuç olarak kabul edildi. MRG'de patoloji tespit edilmezken artroskopide patoloji saptanırsa yalancı (-), patoloji saptanmaz ise gerçek (-) sonuç olarak kabul edildi. Genel bir değerlendirme olması ve parametre sayısının fazlalığı nedeni ile gerçek (-)'ler değerlendirmeye alınmadı. Bundan dolayı duyarlılık, özgüllük, doğruluk ölçümleri yapılamadı(5,13).

**Sonuçlar**

Grup I'de %50'nin üzerinde gerçek (+) değerlendirilen 6 parametre varken (Tablo 1)- bu sayı grup II'de 13 idi (Tablo II). Yine grup I'de %50'den az gerçek (+) parametre sayısı 10 iken, bu sayı grup II'de 3'tü. Grup I'de yalancı (-) 15 parametre, grup II'de 11 parametre bulundu. Yalancı (+) parametre sayısı grup I'de 4 iken grup II'de 1'idi.

MRG tekniği ile diz ekleminin değerlendirilmesinde, hem grup I'de hem grup II'de özellikle lateral tibia platosu olmak üzre heriki tibia platolarının kıkırdak yapılarını değerlendirmede belirgin bir yetersizlik saptandı. Sonuçları daha başarılı olan grup II'de lateral tibia platosundaki 8 lezyondan hiçbirisi retrograd değerlendirmede de görülemezken medial tibia platosundaki 4 lezyondan sadece 1 tanesi farkedilebildi.

Femur kondilleri üzerindeki eklem kıkırdaklarının değerlendirilmesi tibia platolarındaki eklem kıkırdaklarının değerlendirmekten daha başarılı sonuçlar verdi. (%50 ve 75 gerçek (+)) Eklem yüzeyleri arasında en kalın kkırdak yapısına sahip olan patellar ve troklear eklem yüzleri %100 ve 83 gerçek (+) sonuçlar verdi.

MRG tekniğinde tanı güçlüğü yaşanın bir diğer konu da eklem içi serbest fragmanlardı. Kesitlerin fragmandan geçme olasılığına bağlı olarak görüntü yetersizliğinden çok şans faktörü söz konusu idi.

Komplet, medial, lateral sinovial plikalarda sırası ile %100, 80 ve 50 gerçek (+) sonuç alındı.

**Tartışma**

MRG ile teşhis edilemeyen lateral tibia platosunun kondropatileri I-IV arası gradelendirildi. Artroskopide bir dizde G II, 4 dizde G III, 3 dizde G IV olarak değerlendirildi. Bu lezyonlar grup II'de retrograd olarak MRG'de incelenmesine rağmen görülemedi(5,14). Bu nedenle MRG tekniğinin diz içinde en zorlandığı bölge lateral tibia platosu olarak tespit edildi. Bu bölgenin neden zor değerlendirildiğine dair bir görüş birliğine varılamadı. Medial tibia platosunun eklem kıkırdağında grup I'de % 0, grup II'de % 25 gerçek (+) sonuç elde edildi.

Eklem içi serbest fragmanların yakalanması tesadüfi olduğundan buna MRG tekniğinin yetersizlii olarak değerlendirmek pek doğru olmaz düşüncesindeyiz(5).

Patellar ve troklear eklem yüzeylerinin kondropatilerinin tanısı bu bölgedeki kıkırdak dokusunun kalın olması nedeni ile daha yüksek oranda gerçek (+) sonuç elde ettik(5,14). Grup II'de medial menisküs yırtığı için %100, lateral menisküs yırtığı için %70, diskoid menisküs için %60, parsiyel medial menisektomi için %100 gerçek (+) sonuç elde edildi. Meniskopatilerde gerçek (+) değerlerimizin ortalaması %89' du ve literatürle uyumlu bulundu(3,4,5,6, 9,11,13).

Kaplan ve arkadaşlarının belirttiği gibi bizde grup II'de GI ve GII meniskus lez-

yonlarının hiçbirinde artroskopide yırtık tespit etmedik, bu nedenle değerlendirmeyc G III yırtıkları aldık(2,11,12).

Ön çapraz bağ için yapılan değerlendirmelerimizde %85 gerçek (+) değer bulduk(4,8).

### Sonuç

Her yeni teknikte olduğu gibi MRG'nin yorumlanmasında da bir bilgi ve deneyim birikimi vardır. Bu nedenle diz sorunlarının değerlendirilmesinde non invaziv yöntemlerin başında gelen MRG tekniğinin başarısı kadar yorumlanmasının da önemi çok büyüktür. İyi yorumlamalara rağmen MRG' deki yetersizlikler bu tekniğin henüz çok iyi olmadığını göstermektedir(9).

### Kaynaklar


1. By David P. Johnson, M.B.CH.B., F.R.C.S., (ORT), MD, Deborah M. Eastwood, M.B.CH.B., F.R.C.S. and Peter J. Withrow, M.B.CH.B., F.R.C.S., Bristol Engand: Symptomatic Synovial Plicae of the Knee: J.B.J.S. V:75-A No: 10, 1485-1496, 1993.
2. Crues, J.C, III, Mink, J.H., Levy, T.L., Lotysch, M., and Stoller, D.W.: Meniscal tears of the knee: accuracy of MR imaging. Radiology 164: 445, 1987.
3. Jeffrey M. Silverman, MD, Jerrold H.Mink, MD, Andrew L. Deustsch, MD: Discoid Menisci of the Knee: MR Imaging Appearance: Radiology; 173: 351-354, November 1989.
4. Jerrold H. Mink, M.D. and Andrew L. Deutsch, M.D.: Magnetic Resonance Imaging of The Knee. Clin. Orthopae. Rel. Res. No: 244, 29-47, 1989.
5. JuergHolder and Donald Resnick: Condromalacia Patellae (Commentary): Am.J.Ront.: 158; 106-107 January 1992.
6. Leigh J. Herman, M.D. Javier Beltran, M.D.: Pitfalls in MR Imaging of the Knee. Radiology 167: 775-781, 1988.
7. N. Reha Tandoğan, Kayaalp, A., İ.T. Benli, Ethem F. Mumcu, Kemalettin Ardıçoğlu Dizin manyetik rezonans göüntülemesinde yalancı meisküs yırtıkları (Artroskopi bulguları ile karşılaştırma): Acta. Orthop. Trau. Turc. 28, 297-300, 1994.
8. Sevil Kursunluoğlu-Brahme, ad Donald Resnick, X Magnetic Resonance Imaging of the Knee: Ortho. Clin. of North Am. Vol: 21, No:3, July 1990.
9. Stephen F. Quinn, Thomas F. Brown, Meniscal Tears Diagnosed with MR Imaging versus Arthroscopy: How Reliabe a Standard Is Artroscopy?: Radiology; 181: 843-847, 1991.
10. Patrick A. Ruwe, James Wright, MPH, FRCSC, R. Lawr Randall, BA, J. Kevin Lynch, PeterJolk, Shirley McCarty, Can MR Imaging Effectively Replace Diagnostic Arthroscopy: Radiology; 183. 335-339, 1992.
11. Phoebe A. Kaplan, Nick L. Nelson, Kevin I. Garvin, David E. Brown: MR of the Knee: The Significance of High Signal in the Meniscus That Does Not Clearly Extend to the Surface: Am. J. Roent.: 156, 333-336, February 1991.
12. Thomas Muellner, Reinhard Weinstabl, Rudolf Schabus, Vilmos Vecsei, and Franz Kainberger: The Diagnosis of Meniscal Tears in Athletes. Aconparison of Clinical and Magnetic Resonance Imaging Investigations: The A.J.S.M. V:25, No:1,7-12 February 1997.
13. Thomas N.Vahey, Harold t Bennett, L.Eugene Arrington, K.Donald Shelbourne, JudeNg: MR Imaging of the Knee: Pseudotear of the Lateral Meniscus Caused by the Meniscofemoral Ligament: Am.J.Ront.: 154, 1237-39 June 1990.
14. Thomas R.McCauley, Ruben Kier, Kevin J. Lynch, Peter Jokl: Chondromalacia Patellae: Diagnosis with MR Imaging: Am.J.Ront.: 158.: 101-105 January 1992.

# BÖLÜM - IX

## DİZ SORUNLARI

## KISIM - 2

# DİZ ARTROSKOPİSİNDE ANTİBİYOTİK PROFİLAKSİSİNİN YERİ VAR MIDIR?

Recep MEMİK*, Mustafa YEL*, M.İ. Safa KAPICIOĞLU*, A. Ulvi ÜZÜMCÜ*

Profilaktik antibiyotiklerin artroskopi sonrası enfeksiyon gelişimi üzerine etkinliğini tespit için 450 hasta üzerinde prospektif bir çalışma yapıldı. Profilaktik antibiyotik verilen ve verilmeyen gruplar arasında hiç bir fark görülmedi. Bu sonuç artroskopide rutin profilaktif antibiyotik kullanımının gereksiz olduğunu gösterdi.

### Giriş

Diz artroskopisinin açık cerrahi işlemlere göre birçok avantajları olmasının yanında; enfeksiyon gibi bazı komplikasyonlar daha az görülmektedir(1,2). Ciddi bir cerrahi komplikasyon olan eklem enfeksiyonunun artroskopik işlemlerden sonra %0.02 ile % 0.08 oranları arasında oluştuğu bildirilmiştir(1,3,4,5). De Lee (4)'nin 1985 yılında yaptığı araştırmada 118,590 artroskopi işleminden sonra 95 (%0.08) septik artrit olgusu tespit edilirken, bir diğer çalışmada; 10,262 artroskopik işleminden sonra bu oran %0.02 olarak bildirilmiştir(3).

D'Angelo ve ark.(6), profilaktik antibiyotik uygulamasının artroskopide düşük enfeksiyon oranlarında etkili olduğu savunmuş, bazı yazarlar artroskopik işlemlerle beraber kullanılan kortikosteroidlerin enfeksiyon riskini artırdığnı ve enfeksiyonla ilgili diğer risk faktörlerini bildirmişlerdir(4,7). Wertheim ve ark.(8) rutin profilaktik antibiyotik kullanımının enfeksiyon oranını etkilemediğini, üstelik, allerji gibi antibiyotik profilaksisine bağlı komplikasyonların sıklığının hiç antibiyotik almayanlarda gelişen enfeksyon sıklığından çok fazla olduğunu; dolayısı ile profilaktik antibiyotiklerden kaçınılması gerektiğini vurgulamıştır.

Tartışmalı olan bu konu ile ilgili birçok retrospektif çalışmalar karşın, prospektif çalışmalar çok kısıtlıdır. Bu prospektif ve karşılaştırmalı çalışma ile; profilaktik antibiyotiklerin artroskopi sonrasi enfeksiyonu önlemedeki değeri araşırılarak, litaratür gözden geçirildi.

### Materyal Metod

Artroskopik cerrahi işlem yapılarak profilaktik antibiyotik verilen ve verilmeyen iki grup hasta karşılaştırıldı. Hastalara dize ait

* Selçuk Üniversitesi Tıp Fakültesi Ortopedi ve Travmataloji Anabilim Dalı

çeşitli problemlerden dolayı diagnostik ve cerrahi artroskopi yapıldı.

**I. Grup:** Şubat 1993-Ocak 1995 yılları arasında diz artroskopisi uygulanan 225 hastaya profilaktik olarak tek doz 3. kuşak sefolosporin (seftiriakson) IV olarak kullanıldı. Bu hastaların 149'u erkek, 76'sı bayandan oluşuyordu. Yaşları ise 15-74 yaş (ortalama 42 yaş) arasında idi.

**II. Grup:** Şubat 1995 - Mayıs 1996 yılları arasında diz artroskopisi yapılan gruptaki toplam 225 hastaya profilaktik antibiyotik verilmedi. Bu gruptaki hastaların 154'ü erkek, 79'u bayan idi. Yaşları ise 13-70 yaş (ortalama 36 yaş) arasında tespit edildi.

Çoğunlukla spinal, daha az olarak genel anestezi ile artroskopi uygulanan hastaların 1,7,15 ve 30 günlerde düzenli izlemeleri yapıldı. Hastalar enfeksiyonun lokal ve genel semptomları bakımından uyarıldılar.

## Sonuç

Hasta sayısı bakımından eşit olan her iki gruptaki hastaların hiç birinde yüzeyel veya derin enfeksiyona rastlanılmadı. Profilaktik antibiyotik alan birinci grupta belirgin bir allerjik reaksiyon görülmedi.

## Tartışma

Total diz artroplastilerinden sonra enfeksiyon görülme oranı %1.1 ile %12.4 arasında değişmektedir(2). Enfeksiyon riskinin arttığı hasta grupları belirlenmiş, profilaktik antibiyotiklerin enfeksiyon sıklığını azaltmadaki etkinliği gösterilmiştir(2,10, 11). Sıklıkla dize uygulanan artroskopik işlemlerden sonraki komplikasyon oranı hayli yüksek (%8,2) bildirilmesine karşın, bu komplikasyonlar arasında görülen enfeksiyon nispeten çok az oluşmaktadır(1). Bir çok çalışmada artroskopik cerrahide enfeksiyon insidansı %0,2 ile %0,8 arasında rapor edilmişir(1,3,6,7,8,9). Halbuki birinci kuşak sefolosporinlere bağlı allerji sıklığı %10 civarındadır(9).

Armstrong ve ark.(7) 4256 diz artroskopisini ihtiva eden çalışmalarında enfeksiyon oranını %0.42 olarak tespit etmişlerdir. Enfeksiyon oluşumu ile artroskopi esnasında diz içi kortikosteroid kullanımı, artroskopi işlemin süresi, cerrahi esnasında yapılan işlem sayısı ve önceki eklem girişimleri arasında bağlantı tespit edilmiştir.

Artroskopide proflaktik antibiyotik kullanımı ile ilgili retrospektif birçok çalışma olmasına karşın, prospektif çalışma çok azdır ve Wiech ve ark.(7) çalışması ile sınırlıdır. Prospektif, randomize ve çift kör yapılan 437 hastanın katıldığı bu çalışmada, antibiyotik almayan grupta bir tane yüzeyel yara enfeksiyonu oluşmuştur.

Bizim çalışmamızda; profilaktik antibiyotik alan ve almayan her iki gruptaki hastalardan hiçbirinde enfeksiyon gelişmemiştir. Bu iki benzer çalışmada gösterildiği gibi; profilaktif antibiyotiklerin artroskopi sonrası enfeksiyon sıklığını azaltmakta etkinliğinin olmadığı ortaya konulmuştur. Üstelik, artroskopide profilaktif antibiyotik kullanımı ek parasal yük getirmekte, allerji gibi işlenmeyen yan etkileri olabilmektedir.

## Kaynaklar

1. Sherman OH, Fox JM, Synder SJ, Pizzo WD, et al: Arthroscopy- "No-problem surgery" An analysis of complications in two thousand sixhundred and forty cases. J.B.J.S. 1986, 68-A: 256-65.

2. Winsdor RE, Bono JV: Infected total knee replacements. J Am Acad Orthop Surg. 1994, 2: 44-53.
3. Small N: Complications in arthroscopic surgery performed by experinced arthroscopists. Arthroscopy, 1988, 3: 215-221.
4. Montgomery SC, Campbell J: Septic arthritis following arthroscopy and intraarticular steroids. JBJS. 1989, 71-B; 540.
5. Johnson LL, Shneider DA, Auston M, et al: Two percent glutaraldehyde: a disinfectant in artrhroscopy and arthroscopic surgery. JBJS. 1982, 6-A; 237-9.
6. D'Angelo G, Ogilvie-Harris D.: Septic arthritis following arthroscopy with cost/benefit analysis of antibiotic profhylaxis. Arthroscopy. 1988, 4: 10-14.
7. Armstrong RW, Bolding F, Joseph R; Septic arthritis following arthroscopy: clinical syndromes and analysis of risk factors. Arthroscopy, 1992, 8: 213-23.
8. Wertheim SB; Gillespie S, Klaus RM, Frederick RW: The role of prophylatic antibiotic in arthroscopic knee surgery. Arthroscopy, 1993, 9: 367.
9. Wieck JA, Jackson JK, O'Brien T.J, et al: Efficacy of prophylactic antibiotics in arthroscopic surgery. Orthopedics, 1997, 20: 133-34.
10. Wilson MG, Kelley K, Thornills TS: Infection as a complication of total knee replacement arthroplasty: risk factor and treatment in sixty-seven cases. JBJS, 1990, 72-A: 878-83.
11. Schurmann D J, Woolson ST: Prophylactic antibiotics in orthopedic surgery: Orthopedics 1984, 7 1603-7.

# BÖLÜM - IX

## DİZ SORUNLARI

## KISIM - 3

# DİZ EKLEMİNDE İKİNCİL ARTROSKOPİ UYGULAMALARI

Hakan ÖZDEMİR*, Savaş TUNAY**, Ahmet Turan AYDIN***, Erdoğan ALTINEL***

Artroskopi; komplikasyon oranı düşük, güvenilir bir tanı yöntemi olmak yanında, hekime, aynı anda cerrahi girişim olanağıda veren bir tekniktir. Artroskopi ile ilgili komplikasyonlar çok geniş araştırmalarda bile %1-2 oranında bildirilmektedir(1).

Mortalite ve morbidite oranı düşük olan bu yöntem, dizde daha önce yapılmış olan artroskopik veya konvansiyonel girişimlerin sonuçlarını değerlendirmek veya yakınmaları devam eden olguları tekrar incelemek amacıyla da kullanılır ki; bu duruma reartroskopi denir. Reartroskopi;

1- Yapılan işlemlerin sonuçlarının değerlendirilmesini,

2- Artroskopik girişim sırasında atlanmış olan patolojilerin yeniden incelenmesini,

3- Yapılan girişimlerin tedavi için yetersiz kalma nedenlerinin belirlenmesini,

4- Ameliyat sonrası bilimsel çalışmaların yapılmasını sağlar(2).

### Materyal ve Metod

1985-1996 yılları arasında kliniğimizde uygulanan toplam 1687 diz artroskopisi olgusunun 36'sına (%2.13) ikincil artroskopi yapılmıştır. Bu olguların 14'ü bayan (%38.9), 22'si erkek (%61.1) olup, ortalama yaş 30.5 yıldır. (En küçük 16, en büyük 62 yaş). 36 hastanın 18'inde (%50) sağ, 18'inde (%50) sol dize girişimde bulunulmuştur. Değerlendirme, olgulara ait standart artroskopi formları üzerinden yapılmıştır.

### Bulgular

1. ve 2. artroskopiler arasındaki ortalama süre 17.1 ay olup, en kısa süre 1 ay, en uzun süre 83 aydır. 36 yeniden artroskopi uygulamasının 28 (%77.8) cerrahi artroskopiyi takiben yapılırken 8 olguya (%22.2) tanısal artroskopi sonrası yeniden artroskopi yapılmıştır. Cerrahi artroskopi uygulamalarının rutine girdiği ve yeniden artroskopi olgularına ilk rastlanan yıl olan 1985 yılı dışında, en sık yeniden artroskopi olgusu 11 olgu ile 1993 yılına ait olup, 1990'lı yılların başında yeniden artroskopi uygulamalarında artış olduğu tespit edilmiştir.

Yeniden artroskopi (Reartroskopi) uygulanan hastaların, ikincil artroskopi endikasyonlarını; ilk yakınmanın devamı (14

* Akdeniz Üniv. Tıp Fak. Ortopedi ve Trav. A.B.D. Uzm. Dr., ** Araş. Gör., *** Prof.

hasta), yeni travmaya maruz kalma (9 hasta), atlanmış patolojiler 56 hasta), ameliyat sonrası kontrollar (4 hasta) ve geçirilmiş başarısız ameliyatlar (3 hasta) oluşturmaktadır. Gerek ilk, gerekse de ikincil artroskopilerdeki tanıların çok önemli bir bölümünü kondromalazi, ön çapraz bağ, medial ve lateral menisküs lezyonları oluşturmaktadır. (Tablo 1)

İlk yakınmanın devamı ve maruz kalınan yeni travma nedeniyle ikinci artroskopi uygulanan toplam 23 hastanın 11'inde (%47.8) ilk artroskopiden farklı patolojilerle karşılaşılmıştır ki, bunların 9'u değşiik derecelerdeki kondromalazilerdir(%39).

İlk artroskopisinde menisküs lezyonu saptanmış olan 22 olgunun 8'inde (%36.3), ACI lezyonu saptanan 8 olgunun ise 3'ünde (%37.5) ikincil artroskopiler sırasında değişik derecelerde kondromalazi tespit edilmiştir. Burada dikkati çeken nokta, 22 menisküs lezyonlu hastanın 6'sının (%27.2), 8 ACI lezyonlu hastanın ise yalnız 1'inin (% 12.5) yeni travma tanımlamış olmasıdır.

İlk artroskopi uygulamasında girişimde bulunulan 22 menisküs lezyonlu hastanın 7'sinde (%31.8) reartroskopi sırasında ilk girişimde kalan arka boynuz parçasında, yeni yırtıkla karşılaşılmıştır ki, bu hastaların yalnız 3'ü yeni travmaya maruz kalmışlardır.

## Tartışma

Artroskopik cerrahi uygulamalarının görünür riskleri az olmakla birlikte, cerrahın deneyimi önemli bir faktördür. Beickert, yeniden artroskopi olgularının %31'inde ilk girişimden farklı tanılar koymuştur(3). Glinz bu oranı bir çalışmasında (4) %50, bir başka çalışmasında(5) ise %64 olarak bildirmektedir. Bizim çalışmamızda ise, atlanmış patolojiler bir tarafa ayılırsa, aynı oran %47.8 düzeyindedir. Reartroskopik oranlarını Beickert ve Probst (3) %19, Glinz (4,5) %6.4 ve %6, Hertel (6) % 4 olarak bildirmişlerdir. Çalışma grubumuzda aynı oran %2.13 olarak bulunmuştur.

Artroskopik bulguların yeterince yorumlanamaması hekimin başarısızlığında önemli bir rol oynamakta ve tekrar artroskopi oranını arttırmaktadır. Bu durum ise artoskopi eğitiminin önemini vurgulamaktadır. Bizim serimizde, artroskopik grişimlerin rutine girdiği yıl olan 1985'te ve yeni artroskopistlerin eğitimlerinin başladığı yıllar olan 1992 ve 1993 yıllarında reartroskopi oranlarında belirgin bir artış görülmektedir.

Cerrahi artroskopiden sonra en sık artroskopiyi tekrarlama endikasyonu koyduran sebepler ACL ve menisküs lezyonlarıdır. Glinz, menisektomi olgularının 1/3'

**Tablo 1:** Birincil ve ikincil artroskopi bulgularının karşılaştırılması

| | Reartroskopi (yeniden artroskopi) Endikasyonları | | | | | |
|---|---|---|---|---|---|---|
| | Yakınmanın Devamı | | Yeni Travma | | Atlanmış Patoloji | |
| Patolojiler | 1. Artroskopi | 2. Artroskopi | 1. Artroskopi | 2. Artroskopi | 1. Artroskopi | 2. Artroskopi |
| Kondral | 7 | 10 | 2 | 1 | 1 | 1 |
| Meniskal | 7 | 0 | 7 | 7 | 3 | 4 |
| Ligamentöz | 2 | 2 | 3 | 0 | 0 | 0 |
| Snoviyal | 3 | 2 | 1 | 1 | 2 | 1 |

ünde yeni bir travma olmaksızın, menisküs arka boynuzun lezyon saptamıştır(4). Bizim çalışmamızda da %31.8 oranında aynı soruna rastlanmıştır. Beickert ve Probst'un çalışmalarında bu oran %25'tir(3).

Artroskopik girişimlerde iatrojenik kıkırdak yaralanmalarıyla da sıkça karşılaşılmaktadır. Özelikle menisektomi ameliyatları, iatrojenik kıkırdak yaralanmalarının fazlaca görüldüğü cerrahi girişimlerdir. Bu çalışmada, ameliyat edilmiş menisküs lezyonlar sonrasında %36.3, ACL lezyonları sonrasında ise %37.5 oranında değişik derecelerde kondromalazi ile karşılaşılmıştır. Hayvan deneyleri bu tip kıkırdak lezyonlarının tek başına gonartroza neden olamayacağını göstermekle birlikte(7) kıkırdak lezyonlarının, menisküs lezyonlarıyla birlikte devam eden ağrı nedenlerinin başında geldiğini de unutmamak gerekir.

Bu aşamada akla "menisküs lezyonumu, yoksa kıkırdak lezyonumu daha ciddi sorundur sorusu takılmaktadır. Bu konuda da farklı düşünceler ve uygulamalar mevcuttur. Glinz, menisküs arka boynuzunda tespit edttiği yırtıklar nedeniyle, arka boynuzda daha geniş rezeksiyon önermektedir(5). Beickert ve Probst ise kalan menisküs parçasının daha az ağrıya neden olmasından dolayı, kıkırdak lezyonu oluşturmaktansa menisektomiden vazgeçilmesinden yanadırlar(3). Bizim çalışmamızda, reartroskopiler sırasında konulan 14 kondromalazi tanısının 8'inin (%57.1) menisektomi uygulanan hastalarda olması hem dikkat çekici hem de Beickert ve Probst'un fikirlerini destekler niteliktedir. Bunun yanında, menisektomi uyguladığımız olguların %31.8'inde reartroskopi aşamasında posterior boynuz yırtığı saptanması ise Glinz'in görüşlerini desteklemektedir.

## Sonuç

Artroskopinin tanıda önemi çok büyüktür ve gelişen tekniklerle bu önem daha da artmaktadır. Yie de primer artroskopik bulgulara karşı kuşkulu olmak ve artroskopik girişimlere rağmen yakınmalar geçmiyor veya yeni belirtiler ekleniyorsa reartroskopi için 6 aydan daha fazla beklememek uygun olacaktır. Yukarıdaki verilerle de ortaya konulduğu gibi, çoğunlukla yararlı olduğuna göre, reartroskopi endikasyonu konulurken cömert davranılmalıdır. Ancak yine de dikkatli klinik değerlendirme, uygun teknik ve yeterli artroskopi eğitiminin ikincil artroskopi gereksinimini azaltacağı da gözden uzak tutulmamalıdır.

## Kaynaklar


1. Small N.: Complications in arthroscopy: Te knee and other joints. Arthroscopy 2, 253-258, 1986.
2. Aydın A.T.: Artroskopinin endikasyon ve kontrendikasyonları avantaj ve dezavantajları. Artroskopi, 1. ve 2. Temel artroskopi Kursu Özel Baskısı, Antalya, 1992.
3. Beicert R., Probst J.: Intraoperative Komplikationen beiarthroskopischen Operationen Ergebnisse einer Rearthroskopiestudie. Zentralbl Chir., 116(8), 495-500. 1991.
4. Glinz W., Stoffel D., Weder W.: Re-Arthroskopien: Indikation und Ergebnisse. Arthroskopie 3, 49-52, 1990.
5. Glinz W.0 Diagnostische Arthroskopie und arthtoskopische Operationen am Kniegelenk, Verlang Hans Huber, Bern, Switzerland, 1987.
6. Hertel P.: Rearthroskopien. Orthopade, 19 (2), 107-110, 1990.
7. Klein W., Kurze V.: Arthroscopic arthropaty: Iatrogenic arthroscopic joint lesions in animals. Arthroscopy 2, 163-168, 1986.

# BÖLÜM - IX

## DİZ SORUNLARI

## KISIM - 4

# DİZ EKLEMİNDE ARTROSKOPİK SİNOVEKTOMİ

Yaman SARPEL*, İsmet TAN*, Manouchehr ESKANDARİ*, Cengiz GÖNLÜŞEN*

1877 yılından bu yana kroik sinovitte uygulanan açık sinovektomi, yerini morbidite ve eklem sertliği riskinin azlığı nedeni ile artroskopik sinovektomilere bırakmıştır (7,8). Bu bildiride Çukurova Üniversitesi Tıp Fakültesi Ortopedi ve Travmatoloji ABD'da artroskopik, sinovektomi yapılan hastalar çeşitli yöleri ile incelenmiş ve elde edilen sonuçlar sunulmuştur..

### Hastalar ve Yöntem

Ocak 1990-Ocak 1995 tarihleri arasında Çukurova Üniversetise Tıp Fakültesi Ortopedi ve Travmatoloji ABD'na dizde şişlik ve ağrı yakınmaları ile başvuran, yapılan muayenelerinde sinovyal hipertrofi saptanan 32 hastaya artroskopik sinovektomi yapılmıştır. 18 (%56.25)'i erkek, 14 (%43.75)'ü bayan olan olguların ortalama yaşı 36.1 (5-74) olup, patoloji 15 (%46.8)' inde sağda, 16 (%50)'sında solda, 1 (%3.2) 'inde ise her iki dizde idi. Etyolojik neden araştırıldığında olguların 14 (%43.8)'ünde reaktif artrit, 7 (% 22)'sinde Romatoid artrit, 5 (%15.6)'inde septik artrite bağlı kronik sinovit, 3 (%9.3)'ünde villonodüler sinovit, 2 (%6.2)'sinde travmatik sinovit, 2 (%3.1)'inde ise sinovyal kondromatozis düşünülmüştür. 22 (%68.7)'sine genel, 10 (%31.3)'una spinal anestezi ile turnike uygulanarak artroskopik sinovektomi yapılmıştır. Artroskopide 30 'lik skop, kamera, 4.5 mm'lik düz ve eğri sinovatörler, manuel olarak da basket punch'lar, solusyon olarak 2000 cc'lik Ringer laktat kullanılmıştır. Olguları tümünde antrerolateral, anteromedyal, medyal ve lateral suprapatellar girişler standart olarak, bunların yetersiz kaldığı durumlarda posterolateral, posteromedyal girişler kullanılmıştır(5). Ameliyat sonrası birinci günde kuadriseps izometrik egzersizlerine başlanmış, ikinci günde kompresyon bandajı açılarak hemovak çekilmiş ve CPm aygıtı ile diz hareketlerine izin verilmiştir. Hastalar 90 'lik diz fleksiyonu yaptıklarında taburcu edilmişlerdir. Hastalar dayanabildikleri oranda erken yük vererek yürümüşler, Onuncu günden sonra kuadriseps progresif resistif egzersizlere geçilmiştir. Tüm olgularda ortalama iki hafta süre ile NSAİ kullanılmıştır.

### Bulgular

Artroskopik sinovektomi süresi ortalama 72 (30-105) dakika olarak hesaplanmış

* Çukurova Üniversitesi Tıp Fakültesi Ortopedi ve Travmatoloji A.B.D.

olup, sinovektomide ortalama 11 (4-24) litre ringer laktat kullanılmıştır. Biyopsi sonuçları 16 (%50)'sında nonspesifik kronik sinovit, 7 (%22)'sinde Romatoid artrit, 5 (%15.6)'inde septik artrite bağlı aktif kronik sinovit, 3 (%9.3)'ünde villonodüler sinovit, 1 (%3.1)'inde ise sinovyal kondromatozis olarak gelmiştir. Ameliyat öncesi diz fleksiyonu 90 (50 - 110 ) iken ameliyat sonrası dönemde 110 (90 -130 )'a çıkmıştır. Ameliyat sonrası dönemde önemli bir komplikasyon görülmeyen olguların hastanede ortalama kalış süresi 4.5 gündü.

Ortalama izleme süresi 24.6 ay olan olguların tümü son kontrollerinde Lysholm skoru ile değerlendirilmiş ve ortalama skor 86 (64-98) olarak hesaplanmıştır(4). 27 (%84.3) olguda tatminkar sonuç alınmıştır. İkisi romatoid artritli, üçü çocuk septik artritli olan toplam 5 olguda ise rehabilitasyon uyumsuzluğu nedeni ile orta derecede sonuç alınmıştır.

## Tartışma

Açık ve artroskopik sinovektomiler genellikle kıkırdak ve kemikte hasar oluşturmamış, sinovya ile sınırlı, en az altı ay konsevatif tedavi denenmiş kronik sinovitli olgularda uygulanır (5,7). Açık sinovektomi uzun yıllardır uygulanmakla birlikte dizin arka kompartımanın sinovyasının eksizyonunda yetersiz kaldığı, dizde manüplasyon gerektirecek kadar eklem sertliğinin gelişebildiği, enfeksiyon ve kutanöz sinir yaralanma olasılığının yüksek olduğu bildirilmektedir(1,3,5). Morbidite ve eklem sertliği olasılığının azlığı, hastanede kalış süresinin kısalığı artroskopik sinovektominin avantajlı yönleredir. Ancak deneyim ve ekipman yetersizliğinde artroskopik sinovektomi avantaj olmaktan çıkabilmektedir(6).

## Sonuç

Artroskopik sinovektomi, hastanede kalış süresini kısaltması, rehabilitasyon kolaylığı, tedavideki etkinliği ve elde edilen sonuçları nedeni ile özellikle iyi seçilmiş olgularda önerilen bir tedavi yöntemidir. Biz de elde ettiğimiz tatminkar sonuçlara dayanarak, artroskopik sinovektominin konservatif tedaviye dirençli, kronik sinovit olgularında önemli bir tedavi yöntemi olduğunu düşünüyoruz.

## Kaynaklar


1. Klein W, Jensen KU: Arthroscopic synovectomy of the knee joint: indication, technique, and follow up results. Arthroscopy 4: 63-71, 1988.
2. Laurin CA, Desmarchais J, Daziano L et al: Long term results of synovectomy o fthe knee in rheumatoid patents. J Bone Joint Surg 56: 521-531, 1974.
3. Limbird TJ, Dennis SC: Synovectomy and continuous passive motion (CPM) in Haemophilic patients. Arthroscopy 3(2): 74-79, 1987.
4. Lysholm, J., Gillquist, J.: Evaluation of knee ligament surgery results with special emphasis on use of a scoring scale. Am. J. Sports Med., 10: 472-74, 1984.
5. Rosenberg TD, Paulos LE, Parker RD: Arthroscopic Surgery of the knee in Chapmann MW ed: Operative Orthopaedics. Vol 3, Phladelphia, JB Lippincott, 1988, pp: 1588-1590.
6. Rosenberg TD, Tearse DS, Kolowich PA: Synovectmy of the knee in McGinty JB ed: Operative arthroscopy. New York, Raven Press, 1991, pp: 373-380.
7. Sim FH: Synovial Proliferative disorders: role of synovectomy. Arthroscopy 1(3): 198-204, 1985.
8. Volkmann RV (1877), quoted in Migron MA: Synovectomy of the knee. Clin Orthop 36:7, 1964.

# BÖLÜM - IX

## DİZ SORUNLARI

## KISIM - 5

# ROMATOİD ARTRİTTE ARTROSKOPİK SYNOVEKTOMİ

Müjdat ENGİNSU*

Romatoid Artritte, ekemdeki synovit ağrıya neden olur, hareketi kısıtlar ve günlük yaşam aktivitelerini (AD) engeller. Romatoid dizin patolojisi biraz komplikedir, pnömoarthrogram çekildiğinde eklem yüzeylerindeki değişiklikler ve synovial proliferasyondaki artış gözlenebilir.

Romatoid Artritte açık Synovektominin geç devrelerde uygulandığı bilinmektedir. Bununla berabar fonksiyonel sonuçlar, her zaman çok iyi, tatmin edici değildir. Romatoid ekemlerde eğer yeterli artroskopik sinovektomi uygulanırsa, küçük bir cerrahi girişim olduğu ve ameliyat sonrası erken rehabilitasyona başlanabileceği için çok iyi eklem hareketi (ROM) elde edilir.

### Materyal Metod

Artroskopik inceleme 14 romatoid artritli hastanın 19 diz ekleminde uygulandı. Hastaların 9 tanesi kadın, 5 tanesi erkekti. Cerrahi sırasında hastaların yaşı 45 ile 62 arasında idi (ortalama yaş 54).

Sağ diz eklemi 12 hastada, sol diz eklemi ise 7 hastada ameliyat edildi. Steinbrocker kriterlerine göre sınıflandırmada 10 eklem Evre 2, 9 eklem Evre 3 idi. Eklemlerin ameliyat öncesi fonksiyonları Koshio kriterlerine göre değerlendirildi (Tablo 1).

Ameliyat öncesi ağrının ortalama skoru 16; ortalama günlük yaşam aktivitesi (ADL) skoru 14 puandı. Fleksion ekstansiyon hareketi ortalama 95* idi ki (65-130 arası) bu 23 puana eşitti. Ortalama fleksion kontraktüü 28* (5-52 arası idi), bu da 3,2 puan idi.

Artroskopi işlemi hasta supine pozisyonunda iken genel anestezi altında yapıldı. İntraartüküler kanamayı kontrol etmek amacıyla pnömotik turnike kullanıldı. Bu çalışmada anterolateral anteromedial posterolateral medial suprapatellar Lateral suprapatellar giriş yolları kullanıldı. Sinovektomi işlemi herbir giriş yolundan girilip 30* ve 70*'lik skope ile eklem içi iyice gözlendikten sonra shaver veya schlesinger klempleri kullanılarak gerçekleştirildi.

Posteromedial giriş için anterolateralden bakılırken dışarıdan parmakla palpe edilip 20 numara spinal iğne ile yer tespiti yapıldı. Genellikle femoral kondilin 1 cm posterionunda ve eklem çizgisinin 1 cm yukarısında idi. Buradan synovial re-

* Devlet Hastanesi Ortopedi Travmatoloji Uzmanı - Bursa

| Tablo 1: Koshino Kriterleri | | |
|---|---|---|
| **Kriter** | **Seviye** | **Puan** |
| Ağrı | Yok | 40 |
| | Aktivetileri kısıtlamayan hafif derece ağrı | 30 |
| | Aktivitelerde zayıflama ile birlikte hafif derecede ağrı | 25 |
| | Hafif-Orta derecede ağrı | 20 |
| | Yavaş aktivitelerde orta derecede ağrı | 15 |
| | Aktivitelerde zorluk çıkartan orta derecede ağrı | 10 |
| | Aktivitelerin çoğunu kısıtlayan aşırı ağrı | 5 |
| | Hiç bir aktiviteye izin vermeyen aşırı ağrı | 0 |
| Hareket açıklığı | 120* veya daha fazla | 30 |
| | 90* veya daha fazla | 25 |
| | 70* veya daha fazla | 20 |
| | 50* veya daha fazla | 15 |
| | 30* veya daha fazla | 10 |
| | 30* veya daha az | 5 |
| | 0* | 0 |
| Flexsion kontraktürü | 10* den az | 10 |
| | 20* den az | 5 |
| | 30* veya daha fazla | 0 |
| Günlük Yaşam (ADL) Aktivitesi | saçını tarayabiliyor, yüzünü yıkayabiliyor, dişlerini fırçalayabiliyor, çatal bıçak kullanabiliyorsa | 20 |
| | Bazı aktiviteler kısıtlı ise | 15 |
| | Aktiviteleri bazı yardımcı cihazlarla yapıyorsa | 10 |
| | Yardımcı cihazları kullanmasına rağmen bazı aktiviteleri kısıtlıysa | 5 |
| | Aktiviteler tam olarak yapılamıyorsa | 0 |

zektorla girilip direkt görüş altında synovektomi gerçekleştirildi. Posterolateral giriş için aynı işlemler optik anteromedial girişten girilerek uygulandı. Parameniskal sinoviumun eksize edilmesi için stress testleri ile eklem aralığı açıldı. Suprapatellar bölge 3,5 ve 4,5 sinovial rezektorler ile temizlendi.

### Ameliyat Sonrası Bakım

Ameliyat sonrası hemovak dren kullanılmadı. Lokal soğuk ve kompressif bandaj uygu-landı. Ameliyat sonrası 1. günde çift koltuk değneği ile kısmi yük verdirilerek oral analjezik ile taburcu edildi. Ameliyat sonrası 3. günde pansuman değiştirili progressif olarak yük verdirilmeye başlandı. Ev programı ile Rom attırıldı. Eklem hareket açıklığı 3. haftanın sonunda ameliyat öncesi açıklığı geçmişti. Progressif dirençli egzersizlere bundan sonra başlandı.

### Sonuçlar

Ameliyat Sonuçları aşağıdaki kriterlere göre değerlendirildi.

1. NCU Diz skorları
2. Klinik değerlendirilme
3. Radyolojik Larsen kriterleri

| **NCU Diz Skorları** | |
|---|---|
| Ağrı | 40 uan |
| ROM | 10 puan |
| Valgus deformitesi | 10 puan |
| Yürümede yardım | 10 puan |
| Kuadriseps adele gücü | 10 puan |
| Günlük yaşam aktivitesi | 20 puan |
| Toplam | 100 puan |

ROM 125*'den fazla ise tam puan verdik.

### Larsen Radyolojik Değerlendirilmesi

0 Eklem aralığı normal

1 Femur kondilleri düzleşmiş, tibianın eklem kenarlarında skleroz

2 Femur ve tibianın eklem kenarlarında skleroz mevcut,

eklem aralığı az daralmıştır.

3 Eklem aralığı daralmıştır, skleroz fazladır. Femur kondili eklem yüzleri yassılaşmıştır.

4 Eklem aralığı dardır. Femurda kistik değişiklikler başlamış, Tibia ve femurdaki skleroz fazlalaşmıştır.

5 Eklem aralığı medialde tamamen kapanmıştır. Her iki kemikte yaygın skleroz ve kistik değişiklikler mevcuttur.

**Klinik Sonuçların Değerlendirilmesi**

İyi Ağrı giderilmiştir. Fonksiyonlarda kısıtlama kalmamıştır.

Orta Ağrı düzelmiştir. Fonksiyonlar ameliyat öncesi dönemden daha iyidir.

Kötü Ağrı ve fonksiyon, ameliyat öncesi dönemdeki ile aynıdır veya ondan daha kötüdür.

Stage 3 olarak değerlendirilen 5 eklemin lateral kapsülünde ve suprapatellar bölgesinde synovial proliferasyon gözlendi. 9 eklemin 2'sinde club-like (golf sopasına benzer) synovial villiler vardı. 2 olguda femur iç kondili orta kısım yük taşıma bölgesinde bol damarlanması olan synovial villiler ve ekmikte 2x1,5 cm ebatlı bir alanda kıkırdakta erozyon saptandı.

**Klinik Sonuçlar**

| Artroskopik Synoviektomi | Ameilyattan sonraki zaman | Açık Synoviektomi |
|---|---|---|
| %85.4 iyi | 0-6 ay | %79 iyi |
| %61.5 iyi | 6-3 yıl | %64 iyi |

Ameliyattan sonraki ilk 6 ayda NCU skorları yüksek olmasına karşın 3. yılda ameliyat öncesi seviyesine indi. Ağrı skoru ilk 6 ayda çok yüksekken 3 yılda ameliyat öncesi seviyesine indiği saptandı. 3 yıl sonunda 5 hastada çok az şişlik vardır.

**Tartışma**

Açık sinovektominin, Romatoid eklemlerde kulanılan cerrahi girişimlerden biri olduğu bilinmektedir. Bununla beraber, ağrının azaltılması açısından fonksiyonel sonuçlar, her zaman çok iyi değildir. Bizim Romatoid Arttritte synovektomi için kesin endikasyonumuz son 6 ayda uygun medikal tedaviye rağmen yeterli yanıt alınamayan olgulardır.

Artroskopik synovektomi için endikasyonumuzu ise proliferatif sinovitte ısrarlı geçmeyen effüzyonu olan, radyolojik değerlendirmede stage 0 veya 1 (eklem aralığında daralma olmaması) ve son 6 aylık dönemde medikal tedaviye yanıt vermeyen olgular oluşturdu. İdeal olarak sinovektomi, hastalık sinoviumda sınırlı iken, eklem yüzlerinde destrüksiyon oluşturmadan yapılmalıdır.

Eklem kıkırdağında oluşan zararı göstermede en duyarlı yöntem diz 45* flexionda iken yük verdirilerek çekilen (PA) grafilerdir. (Rossenberg TD; Paulos L, E; Parker, R.D; Coward D.B.; Scott m.; 3B5S 1988, 70-A 1479).

**Romatoid Artritte Sinoviektominin Etkisi ve Dğeri**

1. Ağrıyı azaltır.
2. Enflamasyonu yatıştırır.
3. Eklem distraksiyonunu korur.
4. Genel durumu düzeltmek için tercih edilir.
5. Fonksiyonel kabiliteyi artırır.

**Romatoid Artritt Artroskopik Synovektomi için Endikasyonlar**

1. Gonalji
2. Tekrarlayan synovit
3. 20* den daha az flexion kontraktörü olduğunda
4. Hastalığın erken döneminde (kalıcı deformetiler gelişmeden önceki dönem)

Osteoartrite sekonder gelişen synovial hipertofi, synovektomi endikasyonları içinde değildir. Romatoid Artritte tartışmak istediğimiz artroskopik mi yoksa açık synovektomi yapılmasının mı daha yararlı olacağıdır.

**Açık Sinovektomiye Eşlik Eden Problemler**

1. Eklem hareketi azalır.
2. Manipulasyon gerektirir.
3. Adale atrofisi belirgindir.
4. Osteoartritik değişiklikler devam eder.

**Artroskopik Sinovektominin Avantajları (Ameliyat Sırasında)**

1. Cilt kesisi küçüktür, Cilt beslenmesini ve innervasyonuna zaar vermez.
2. Minimal cerrahi girişimdir.
3. Kanama minimal seviyededir. Ameliyat sonrası hemartroz nadirdir.
4. Her iki diz aynı seansta ameliyat edilebilir.
5. Meniskler korunabilir.
6. Kuadriseps mekanizması bölünmemiştir.

**Artroskopik Synovektomirin Avantajları (Ameliyattan Sonra)**

1. Ameliyat sonrası ağrı minimaldir.
2. Fizik Tedavi - Rehabilitasyona ve manipulasyona gerek yoktur.
3. Diz eklemi hareketlerinde herhangi bir kısıtlama olmaz.
4. Osteoartritik değişiklikler daha azdır.
5. Hastanede kalma süresi ve işe geri dönme zamanı kısalır.
6. Eğer gerekirse tekrarlanabilir.

**Artroskopik Sinovektominin Dezavantajları**

1. Ameliyat süresi uzundur.
2. Cerrahi teknik zordur ve belirli bir deneyimi gerektirir.
3. Pahalı cerrahi aletlere gereksinim vardır.
4. Total sinovektomi olanaksızdır.
5. Rekürrans sıktır.

**Sonuç**

Giriş yolları ve hasta seçimi uygun olduğunda, artroskopik Synovektomi, Romatoid Artritin, erken dönem tedavisinde kullanılan en iyi cerrahi girişimlerden biridir.

**Kaynaklar**


1. Genns, S.: Synovectomy and Debridment of the Knee in Rheumatiod Arthritis JBJS 1968; 50-B: 290.
2. Klein, W.; Jensen, K.: Arthroscopic Synovectomy of the Knee Joint: Indications, technigue and follow-up results. Arthroscopy 1988; 4:63.
3. Lauren, C.A.: Desmarchains, J.; Daziano, L.; Gariepy, R.; Detome, A.: Long term Results of Synovectomy of the Knee in Rheumatoid Patients, JBJS 1974; 56-A: 521.
4. Marmor, L.: Surgery of the Rheumatoid Knee. Synovectomy and Debridmant JBJS 1973; 55-A: 535.
5. Waxman, J.: Joint Surgery for Rheumatoid Arthritis South Med. J. 1979; 70; 270.

# BÖLÜM - IX

## DİZ SORUNLARI

## KISIM - 6

# DERİN FEMORAL SULKUS İŞARETİ ÖN ÇAPRAZ BAĞ YIRTIĞININ BİR GÖSTERGESİ MİDİR?

Asım KAYAALP*, Reha N. TANDOĞAN**, Umur AYDOĞAN***, Cengiz TUNCAY****

Ön çapraz bağ yaralanmaları, özellikel genç ve aktif hastalarda fonksiyonel instabilite ve geç ödnemde ikincil menisküs yırtıkları ve osteoartrite neden olduğu için son yıllarda ortopedik cerrahide yaygın olarak incelenen bir konu haline gelmiştir. Ön çapraz bağ yırtı kemik avülziyonu şeklinde değilse genellikle direkt radyogramlarda bulgu vermez. Ancak son yıllarda bazı radyolojik bulguların ön çapraz bağ yırtığının indirekt işaretleri olduğu hakkında yayınlarv ardır(1,2,3). Bu onuda en sık bahsedilen bulgular lateral femoral kondildeki çökme kırığına bağlı derin femoral sulkus işareti, latera tibial plato posteriorunda çökme kırığı ve lateral tibial kenar avülziyon kırığıdır (Segond kırığı).

Bu çalışmanın amacı, direk radyogramlarda, akut ön çapraz bağ yırtığının bir göstergesi olduğu öne sürülen, yan diz grafisindeki derin femarol sulkus işaretinin güvenilirliği ve doğruluğunu araştırmak, bu işaretin normal popülasyonda görülme sıklığı şiddetini ortaya koymaktır.

**Hastalar ve Yöntem**

Çalışma gurubuna yaşları 17 ile 45 arasında, dejeneratif artrit bulgusu olmayan ve artroskopik olarak ön çapraz yırtığı kanıtlanmış hastalar dahil edildi. İyi kalitede iki yönlü diz radyogramları olmayan hastalar çalışm adışında bırakıldıktan sonra bu grupta 80 hasta kaldı. Olguların 6'sı bayan, 74'ü erkekti. Ortalama yaş 28 (17-45) olarak bulundu. Yaralanmadan sonra radyografi elde edilene kadar geçen ortalama süre 12 aydı (2-160).

Kontrol gurubuna, 17-46 yaşları arasında, dizde geçirilmiş travma öyküsü ve subjektif instabilite yakınması olmayan, klinik muayene ile ön çapraz bağ ısağlam ola ve başka bir nedenle diz grafileri elde edilmiş (ör. Karşılaştırılmalı diz grafilerinde sağlam taraf, diz önü ağrısı araştırılan hastalar gibi) 53 hasta dahil edildi. Bu hastaların 12'si kadın, 41'i erkekti. Ortalama yaş 31 (17-46) olarak hesaplandı.

Ölçümler, patoloji bölümünde bulunan Zeiss MC80 marka mikroskop altında x10 büyütme ve grid kullanılarak yapıldı. Yan diz grafisinde, lateral femoral kondil eklem

* Sanko Tıp Merkezi, Gaziantep.
** Başkent Üni. Ortopedi ve Trav. A.B.D. Doç., *** Araş Gör., **** Uzm.

yüzüne, femoral sulkusun inferior ve posterior kenarlarından geçen bir tanjansiyel çizgi çekildi. Bu çizgi ile femoral sulkusun en derin noktası arasındaki mesafe mm olarak ölçüldü (Şekil 1). Ön çapraz bağ yırtığı ola hastalar ayrıca Segond kırığı ve tibia plato çökme kırığı yönenden incelendi.

Ortalama sulkus derinliğinin noral kontrol grubu ile karşılaştırılmasında t testi kullanıldı. Daha önceki çalışmalarda, ön çapraz bağ yırtığının göstergesi olduğu öne sürülen, sulkus derinliğinin 1.2 ve 2.0 mm'den fazla olmasının önemi araştırıldı.

## Sonuçlar

Ön çapraz bağ yırtığı olan hastalarda, femoral sulkus derinliği ortalama 0.64 mm olarak ölçüldü, aynı değer normal dizlerde 0.60 mm olarak bulundu. Bu fark istatistiksel olarak anlamlı değildi ($t = 0.21$, $p > 0.005$). Sulkus derinliğinin 1.2 mm'den fazla olduğu olgular bağ yırtığı grubunda %12.5, normal püpülasyonda %13.2 oranında saptandı. Derinliğin 2 mm ve daha fazla olduğu olgular ise her iki grupta %7.5 oranındaydı.

Ön çparaz bağ yırtığı olan hastaların 2'sinde (%2.5) Segond kırığı saptandı. Hiçbir olguda lateral tibia plato posteriorunda kırık saptanmadı.

Yaralanmadan sonra geçen süre ile sulkus derinliği arasında bir korelasyon bulunamadı (korelasyon katsayısı r=-0.165).

## Tartışma

Ön çapraz bağ yırtılırken meydana gelen anterior subluksasyon sırasında konveks olan tibia platosunun posterior kesimi lateral femoral kondile çarpar. Bu sırada her iki tarafta da çökme kırıkları meydana gelebilir (Şekil 2). Akut olgulara yapılan manyetik rezonans incelemeleride bunlar, yaygın subkondral intensite artışı ile karakterizedir ve "kissing lesion" olarak tanımlanır. Bu bulgunun direkt radyogramlarda derin patellar sulkus olarak

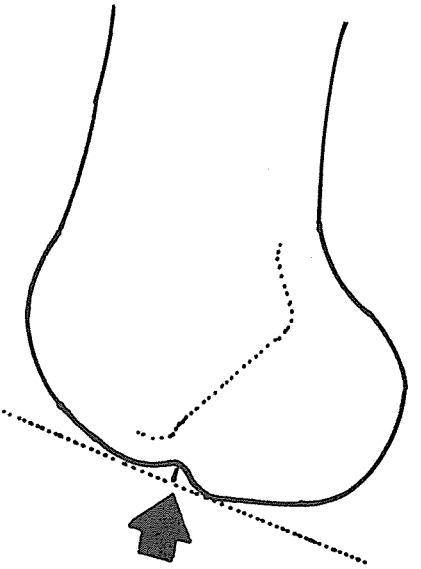

*Şekil 1: Yan grafide sulkus derinliğinin ölçümü*

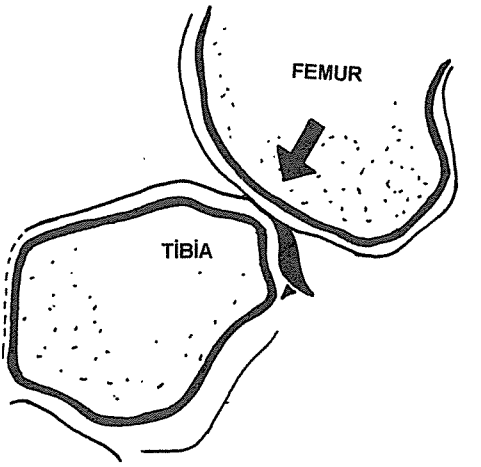


*Şekil 2: Çökme kırığı oluşma mekanizması*

görüldüğü ve omuzdaki anterior çıkık sırasında meydana gelen Hill-Sachs lezyonuna benzer olduğu öne sürülmüştür. Cobby ve ark. çalışmasında, ön çapraz bağı normal olan hiçbir olguda bu derinliğin 1.2 mm'den fazla olmadığı öne sürülmüştür(1). Warren ve ark. ise ön çapraz bağ yırtığı olan hastalarda bu ölçümün 2.0 mm'den fazla olmasının bağ yırtığına işaret ettiğini rapor etmişlerdir(3).

Bu çalışmada, artroskopik olarak kanıtlanmış ön çapraz bağ yırtığı olan hastalarda yukarıda belirtilen radyolojik değişimlerin görülme sı'klığı araştırılmış ve aynı yaş gurubundaki ön çapraz bağ ısağlam olan hastaların radyogramlarında ayı bulgular karşılaştırılmıştır.

Ortalama sulkus derinliği normal popülasyonda 0.60 mm, ön çapraz bağ yırtığı olan olgularda ise 0.64 mm bulunmuş ve aradaki fark istatistiksel olarakanlamlı bulunmamıştır. Ayrıca sulkus derinliğinin 1.2 mm veya 2.0 mm'den fazla olmasının da önemli olmadığı ve hem normal hem ön çapraz bağı yırtık guruplarda benzer sıklıkta görüldüğü saptanmıştır.

Bu bilgilerin ışığında, direkt radyogramlardaki derin femoral sulkus işaretinin, ön çapraz bağ yırtığı için özgün olmadığı ve normal popülasyonda da değişik derecelerde görülebileceği kanısına varılmıştır.

## Kaynaklar


1. Cobby, M.J., Schweitzer, M.E., Resnick, D.: The deep lateral femoral notch: An indirect sign of a torn anterior cruciate ligament. Radiology 184: 855-858, 1992.
2. Stallenberg, B., Genevois, P.A., Sintzoff, S.A., Matos, C., Andrianne, Y., Struyven, J.: Fracture o fthe posterior aspect of the lateral tibial plateau. Radiographic sign of an anterior cruciate ligament tear. Radiology 187: 821-825, 1993.
3. Warren, R.F., Kaplan, N., Bach, B.R.: The lateral notch sign of anterior cruciate ligament insufficiency. Am J Knee Surg 1: 119-124, 1988.

# BÖLÜM - IX

## DİZ SORUNLARI

## KISIM - 7

# PLİKA SENDROMU

Yaman SARPEL*, Mustafa HERDEM*, Adem GÜNDOĞAN*, Hilmi AKŞAMOĞLU*

Plika diz içinde farklı bölgelerde yer alan sinovyal katlantı ve kıvrımlardır. Embriyolojik kökeni olan plikaların görülme sıklığı %20-60'dır (1,10). Bu plikaların kalınlaşıp hipertrofik hal alması ile plika sendromu oluşmakta ve diz önü ağrısına neden olmaktadır. Dizde dört çeşit plika vardır. Bunlardan en sık görülen infrapatellar plikadır, sonra suprapatellar, medyopatellar ve lateral plika sıralanabilir. Infrapatellar plika pek bir yakınmaya neden olmazken, sıklıkla medyopatellar plika klinik bulgu verir(4).

Bu bildiride Çukurova Üniversetisi Tıp Faültesi Ortopedi ve Travmataloji ABD'da plika sendromu nedeni ile artroskopik tedavi uygulanan hastalar çeşitli yönleri ile incelenmiş ve elde edilen sonuçlar sunulmuştur.

### Hastalar ve Yöntem

Ocak 1988 - Ocak 1995 tarihleri arasında Çukurova Üniversitesi Tıp Fakültesi Ortopedi ve Travmatoloji ABD'da yapılan 825 diz artroskopisinde saptanan ve semtomatik olduğu düşünülen 36 (%4.3) hastanın medyo-patellar plikası için plika rezeksiyonu yapıldı. 25 (%69.4)'i erkek, 11 (%30.6))'i bayan olan olguların ortalama yaşı 32.5 (17-52) idi. Patoloji 20 (%55.5)'sinde sağ, 16 (%44.5)'sında sol dizde idi. Olgularımızın tümünde şişlik, kilitlenme, merdiven çıkarken ve diz fleksiyonda otururken ağrı yakınması vardı. Olguların 4'ü dışında tümü yaşantısının son baş yılı içersinde dize yönelik bir travma öyküsü vardı. Rutin radyografiler çekilip diz önü ağrısı düşünülerek ameliyata hazırlanan olgularımızın 24 (%66.6)'üne genel, 12 (%33.4)'sine spinal anestezi ile artroskopi yapıldı. Artroskopide medyopatellar plikanın geniş, kalın ve sert olduğu görülerek patolojik plika tanısı kondu(4,). Hipertrofik plika dışında başka bir patoloji saptanmadı. Skop superolateralde, basket forseps anterolateralde iken, patolojik plikanın tabanına ulaşmadan 1-2 cm'lik rezeksiyon yapıldı. Sinovatörle traşlanarak düzeltildi. Kompresyon bandajı yapılan hastalar tolere edebildikleri oranda yük vererek yürüyebilecekleri söylenerek aynı gün taburcu edildi. Hastalarımızda ameliyat sonrası dönemde önemli bir koplikasyon görülmedi.

* Çukurova Üniversetesi Tıp Fakültesi Ortopedi ve Travmatoloji A.B.d.

## Bulgular

Ortalama takip süresi 22.3 ay olan olguların tümü son kontrollerinde Lysholm skoru ile değerlendirildi(8). Ameliyat öncesi dönemde Lysholm skoru ortalama 72 (52-94) iken, ameliyat sonrası dönemde 82 (60-100)'ye yükseldi. Olgularımızın 29 (%80.5)'unda çok iyi ve iyi sonuç alınmış, 4 olguda medyalparapatellar bölgedeki hassasiyet sorun olarak rehabilitasyonu, dolayısı ile sonucu etkiledi. Kalan 3 hasta ise tedaviden hiçbir yarar görmedi.

## Tartışma

Yapıla çalışmalarda patolojik plikanın görülme sıklığının %3.8-5.5 arasında olduğu bildirilmektedir(2,9). Diz içindeki plikaların travma, koşma, ağırlık kaldırma, step gibi tekrarlayan fikizsel aktivite sonucunda patolojik hal aldığı biinmektedir (4,5). Patolojik plika tanısı yalnızca artroskopi ile konulmakta, plika sendromu tanısı koyabilmek için ise dizde başka bir patolojinin olmaması gerekmektedir(4). Diz önü ağrısına neden olan plika sendromunda öncelikle konsevatif tedavi önerilmektedir. Artroskopik tedavide ise farklı yöntemler kullanılmaktadır. Plikanın sadece kesilip bırakılmasının nükslere neden olduğu bildirilmekte ve sinovyal membarana ulaşmayan yaklaşık 1-2 cm'lik rezeksiyon önerilmektedir(3,6).

## Sonuç

Konservatif tedaviye dirençli olgularda patolojik plikaın rezeksiyonundan %75-91 tatminkar sonuç alındığı bildirilmektedir. Konservatif tedaviye yanıt vermeyen plika sendromunda, kurallara uyularak yapılan artroskopik plika rezeksiyonunun belirtileri giderip belirgin bir iyileşme sağlayacağına inanıyoruz.

## Kaynaklar


1. Alturfan A, Pınar H, Taşer Ö, Göğüş: Mediopatallar plika sendromunun tanı ve tedavisinde artroskopinin önemi. Acta Orthop Traumatol Turc 25: 294-298, 1991.
2. Broom MJ, Fulkerson JB: The plica syndrome: A new Perspective. Orthop Clin Noth Am 17: 279-281, 1986.
3. Dandy DJ: Arthroscoy in the teatment of young patient with anterior knee pain. Orhop Clin North Am 17: 279-283, 1986.
4. Ewing JW: Plica pathologic or not? J Am Acad Orthop Surg 1: 117-121, 1993.
5. Hardeker WT, Whipple TL: Diagnosis and treatment of the plica syndrome of the knee. J Bone Joint Surg 62-A: 221-225, 1980.
6. Jackson RW, Marshall DJ, Fujisawa Y: The pathologic medial shelf. Orthop Clin North Am 13: 307-312, 1982.
7. Kashino T, Okamoto R: Resection of painful shelf (Plca synovialis mediopatellaris) under arthroscopy. Arthroscopy 1: 136-141, 1985.
8. Lysholm, J., Gillquist, J.: Evaluation of knee ligament surgery results with special emphasis on use of a scoring scale. Am. J. Sports Med., 10: 472-74, 1984.
9. Nottage W, Sprague NF III, Auerbach BJ, etal: The medial patellar plica syndrome. Am J Sports Med 11:211-214, 1983.
10. Patel D: Plica as a cause of anterior knee pain. Orthop Clin North Am 17: 273-279, 1986.

# BÖLÜM - IX

## DİZ SORUNLARI

## KISIM - 8

# MENİSKÜS LEZYONLARININ MRG VE ARTROTOMİ İLE DEĞERLENDİRMESİ

Sedat SEZEN*, Fehmi KUYURTAR*, Murat ERDOĞAN*, Mustafa KARAOĞLANOĞLU*

Travmatik menisküs lezyonları tüm diz lezyonlarının yaklaşık 2/3'ünü oluşturmaktadır. Oluşan lezyon erken dönemde ağrı ve fonksiyon kaybı, geç dönemde osteoartrit yapması veya osteoartrit gelişimin hızlandırması açısından hala önemli bir morbidite sebebi olarak karşımıza çıkmaktadır(2). MRG'ı diz eklemi patolojilerinin görüntülenmesinde ilk kez 1983 yılında Kean kullanmıştır(7). Yüksek yumuşak doku kontrast rezolüsyonuna sahip olan MRG'ın diğer tanısal modalitelere büyük üstünlüğü vardır. Bu çalışmamızda klinik olarak menisküs lezyonu tesbit ettiğimiz olgulara MRG incelemesi yaptık ve sonuçlarını artrotomi sonuçlarıyla karşılaştırdık.

### Materyal Metod

Harran Üniversitesi Tıp Fakültesi Ortopedi ve Travmatoloji Kliniğine Şubat 1995 ile Nisan 1996 tarihleri arasında başvurup klinik muayene ve direk grafilerle meniskopati tanısı konan 54 hasta değerlendirildi. Bu hastalardan 22 tanesine ya MRG incelemesi yapılamadı veya yapılsa da ameliyat sonrası kontrollere gelmedikleriden çalışma dışı bırakılmıştır. Kalan 32 hastaya MRG incelemesi yaptırdık. Hastaların yaşları 14 ile 67 arasında olup ortalam ayaş 40.5 olarak bulundu. Olguların 8'i bayan, 24'ü erkekti. Hastalardan 9'u sol, 23'ü sağ dizinden şikayetleri vardı. Diz MRG incelemeleri 0.5 MRG cihazı ile şu protokol ile yapılmıştı; matriks 192x256, field of view (FOV) 20 cm, kesit kalınlığı 4 mm ve kesitlerarası boşluk 0.5 Tesla 1 mm'dir. İncelemeler Spin Echo sekansı ile T1 ağırlıklı sagittal, koronal planlarda ve T2 ağırlıklı sagittal planda ve diz nötral pozisyonda iken yüzeysel diz koili kullanılarak yapıldı. MRG'de menisküs yırtığı saptanan 28 hastaya ve yırtık saptanmayan ama klinik olarak kuvvetle muhtemel meniskopati düşündüğümüz 4 hastaya artrotomi uygulandı.

Hastaların başvuru şikayetleri ağrı, hareket kısıtlılığı ve dizde klik sesiydi. Ayrıca 6 olgu primer olarak akut kilitlenme nedeniyle başvurmuştu. Akut 6 olgu dışındakilerin hepsi çeşitli yerlerde medikasyon ve fizik tedavi görmüşlerdi.

* Harran Üniv. Tıp Fak. Ortop. Trav. A.B.D., Urfa

Toplam 32 hastaya artrotomi uygulandı. Bunun için Smille'nin antreromedial ve anterolateral ve bazı olgularda Bruser kesisi uygualndı. Olgulardan 7 tanesinde MRG'de menisküs yırtığıa ilaveten ACL yırtığı tesbit edilmiş olduğu için bu hastalara orta kesiyle girilerek aynı seansta ya primer onarım yapılmış veya semimembranöz tendonuyla rekonstrüksiyon uygulanmıştır.

Olguların değerlendirilmesinde şu tanımlar kullanılmıştır(2,4,6);

1. MRG'de yırtık var ve artrotomide de yırtık varsa; gerçek pozitif (+)
2. MRG'de yırtık yok ve artrotomide de yırtık yoksa; gerçek negatif (-)
3. MRG'de yırtık var ama artrotomide yırtık yoksa; yalancı pozitif (+)
4. MRG'de yırtık yok ama artrotomide yırtık varsa; yalancı negatif (-).

Buna göre;

Duyarlılık = gerçek (+) / gerçek (+) + yalancı (-)

Doğruluk = gerçek (+) + gerçek (-) / toplam

## Bulgular

Artrotomi ve MRG yapılan 32 hastadan MRG'de yırtık bulunmuş olmasına kağmen artrotomide meniskal dejenerasyon ve popliteal kist bulundu. Kalan 30 hastanın 27'sinde iç, 2'sinde dış ve 1 olguda hem iç hem de dış menisküste yırtık saptandı. Yırtıkların 7'si sol dizde ve 23'ü sağ dizde bulundu. İç menisküs yırtığı çıkan 27 olgudan 3'ünde ek olarak popliteal kist ve 1 hastada diskoid lateral menisküs saptandı. Yırtıkların 22'si kova sapı, 8'inde flep ve 2 parrot bag tipinde bulunmuştur. Horizontal yırtık, perriferik yırtık, meniskokapsüler ayrılma ve intrasubstans yırtık tiplerine hiç rastlanmadı. Hastalardan 4 tanesinde MRG'de yırtık yoktu. Buna rağmen kliniğine göre artrotomi endikasyonu koyduk ve hepsinde yırtık bulundu.

Tüm bunlara göre; gerçek (+) sonuç 26, gerçek (-) sonuç 0, yalancı (+) sonuç 2 ve yalancı (-) sonuç 4 olguda karşımıza çıkmaktadır. Bu nedenle menisküs lezyonlarının MRG ve artrotomi ile değerlendirilmesiyle MRG'in doğruluk oranı: 26 + 0 / 32 = %81.2 ve duyarlılık oranı: 26/26+4 = %86.6 olarak bulunulmuştur.

## Tartışma

Diz eklemi görüntülenmesinde direk grafiler, ultrasonografi, artrografi ve/veya bilgisayarlı tomografi kullanılmıştır. Bu yöntemlerin hepsinde çeşitli nedenlerden kullanımlarında sınırlılıklar vardır. Direk grafi ve ultrasonda menisküslerin görülememesi, artrografinin invaziv oluşu sınırlılığın temel sebepleridir. Artrografide doğruluk oranı %78 iken, tomografide bu oran %75 olarak bildirilmektedir. Bunların kombine kullanımında ise en çok %91.6 başarılı sonuç bildirilmektedir(1,5). MRG bu modaliteler üzerinde şu avantajları vardır(3,6,9):

1. Yumuşak dokularda yüksek kontrast rezolusyonuna sahiptir,
2. Multiplanar inceleme yapabilmektedir,
3. Non invazivdir,
4. Noniyonizan radyasyon kullanılmaktadır.

Bunların yanısra pahalı oluşu ve her yerde bulunamaması gibi dezavantajları da vardır. Ayrıca diagnostik pitfallarının oluşu değerlendirilmesinde deneyim gerektirmesi istatistisel sonuçlarda değişikliklere neden olmaktadır(6).

MRG'de yırtık görünüpte artromotimde yırtık bulamadığımız 2 olgumuz vardı. Bu

yanlış (+)'lik oranları çeştli serilerde %10-40 olarak bildirilmektedir(3,6,9). Bizim seride yanlış (+) değer %6.25 olup bu litaretürden düşüktür.

Bunu 3 nedene bağladık:

1. Artrotomi yaparken seçici davrandık. Her MRG Radyloji bölümümüzle konsulte edilmiştir,

2. Grad 2 (degenerasyon) ve Grad 3 (yırtık) sinyal özelliklerinin ayırımında MRG incelemelerini yapan kişinin deneyimi ön plana çıkmaktadır,

3. Koronal planda lineer sinyal artışının eklem yüzüne uzanmadığı durumlarda makroskopik olarak yırtık bulunmayabilir. MRG'de yırtık denilipte artrotomide yırtık bulunmayan 2 olgumuzda bu durum vardı. Grad 2 lezyon denilipte klinik muayenesine göre artrotomi yaptığımız ve yırtık bulduğumuz 4 olgumuz vardı. MRG'de yalancı (-)'lik oranları %6 - 16 olarak bildirilmektedir. Bizim serimizde bu değer %12.5 olarak bulunmuş olup literatürle uyumludur (3,6,9).

ACL yırtıkları çeşitli serilerde %0-79 oranlaında meniskopatiye eklenebilmektedir(8). Bizim serimizde bu değer %21.2 olarak bulunmuş olup literatürle uyumludur.

Çok merkezli bir araştırmada MRG doğruluk oranı iç menisküs için %64-95, dış menisküs için %83-94 olarak bildirilmiştir(2,3,4,5,6,7,8,9). Bizim serimizde iç menisküs iin %81.25, dış menisküs için %100 olarak bulunmuştur.

## Sonuç

MRG menisküs lezyonlarının görüntülenmesinde diğer tüm tanısal amaçlı modalitelerden üstündür. Bunu artrotomiyle doğruladık. Ancak %6.25 olguda yırtığı saptayamamış ve %12.5 olguda yanlış olarak yırtık bulmuştur. Bu ortalama %17 oranındaki hata payı, tanıda ve hastanın tedavisinin planlanmasında klinik muayenin de kesinlikle göz önünde bulundurulması gerektiğini göstermektedir.

## Kaynaklar


1. Adam G, Bohndorf K, Drobnitzky M, et al. MR imaging of knee: Three dimensional volume imaging combined with fast processing. JCAT 1989; 13: 1984.
2. Boeree NR, Watkinson AF, Ackroyd CE, et al. Magnetic resonance imaging of meniscal and cruciate injuries of the knee. J Bone Joint Surg. 1991; 73: 452-457.
3. Cila A. Diz eklemi patolojilerinde magnetik rezonans görüntüleme. Artroplasti artroskopik cerrahi 1993; 6 (4): 2-7.
4. Crues JV, Mink J, Levy TL, Lotysch M, Stoller DW. Meniscal tears of knee: Accuracy of magnetic resonance imaging. Radiology 1987; 164: 445-448.
5. Ghelman B. Meniscal tears of the knee: Evalotion by high resolution CT combined with arthrography. Radiology 1985; 157: 23-27.
6. Herman LJ, Beltran J. Pitfalls in MR imaging of the knee. Radiology 1988; 167: 775.
7. Kean DM, Worthington BS, Preston BJ, et al. NMR imaging of the knee: example normal anatomy and pathology. BR J Radiol 1983; 56: 355-364.
8. Niitsu M, Anno I, Fukubayashi T, Shimojo H, Kuno S, Akisada M. Tears of cruciate ligaments and menisci: Evaluation with cine MR imaging Radiology 1991; 178: 859-864.
9. Tandoğan NR, Doral MN, Atay A, Altuğ T. Menisküs lezyonlarının tanısında MR görüntüleme ile artroskopi bulgularının karşılaştırılması. Hacettepe J. Orthop. Surg. 1993; 3(1): 43-45.

# BÖLÜM - IX

## DİZ SORUNLARI

## KISIM - 9

# MENİSKÜS YIRTIKLARININ SERBEST PERİOST GRAFTLERİ İLE ONARIMI

Mustafa KARAHAN*, David M. LINTHER**

Diz eklemi, yük taşıyan bir eklem olması ve stabilitesinin yumuşak dokular aracılığıyla sağlanması nedeniyle aktif kişilerde en çok yaralanan eklemdir. Diz travmalarının en sık nedeni spor yaralanmalarıdır ancak teknolojinin ilerlemesi ile artan iş ve trafik kazaları gibi yüksek enerjili kazalar da diz travmalarına sıklıkla neden olmaktadır. Diz travmalarından sora en çok görülen patoloji menisküs yırtıklarıdır. Menisküs yaralanmaları sporcularda görülen en sık yaralanmadır (Sonne-Holm, 1980) Menisküs lezyonlarına artroskopik yaklaşım ortopedi kliniklerinde tüm cerrahi yükün %10 ila %20'sini oluşturmaktadır. Total veya parsiyel menisektomi son 10 yıl öncesine değin birçok ortopedist tarafından menisküsün hemen feda edilebilecek bir oluşum olduğu düşüncesiyle yaygın olarak uygulanmaktaydı. Yapılan çalışmalar diz ekleminde oluşan dejeneratif değişikliklerin çıkarılan menisküs miktarı ile doğru orantılı olduğunu göstermiştir. Bu nedenle menisküs yırtıklarında tedavinin amacı fonksiyonlarını devam ettirebilmek için menisküsü mümkün olduğunca korumak, uygun lezyonlarda onarmaktır. Menisküsün 1/3 periferinde yeterli damarlanma olduğu için bu bölgenin yırtıkları stabilize edilirse yeterli histolojik iyileşmenin olduğu bilinmektedir. Santral 2/3 kısmındaki yırtıklarda yırtık dudaklarını dikmeye ek olarak fibrin pıhtısı ile kaplama, sinovya ile yırtık arasında tünel açma, yırtık üzerine sinovyal flep devirme gibi yöntemlerle damarlanmanın getireceği doku iyileşmesi faktörlerini bölgeye ulaştırarak iyileşme olmaktadır ancak histopatolojik açıdan kaliteli iyileşme sağlanamamaktadır. Hyalen kıkırdak defektlerinin onarımında kullanılan periosteumun fibröz kıkırdağa dönüşebildiği ve taşındığı dokuya bağlanabildiği bildirilmiştir. Periosun sinovyal sıvıdan beslenebilmesi, fibrokondrosite dönüşebilmesi ve taşındığı doku hücreleri bağlayıcı özelliği olması nedeniyle santral 2/3 menisküs yırtıklarının tedavisinde yararlı olacağı düşünülmektedir.

### Materyal ve Metod

18 erişkin Yeni Zelanda tavşanı deney gurubu (Grup A) ve kontrol grubu (Grup B)

* Marmara Üniversitesi Tıp Fakültesi Ortopedi ve Travmatoloji ABD. İstanbul
** Baylor Spor Hekimliği Enstitüsü, Houston, Texas, A.B.D.

| Tablo 1: Histoloik değerlendirme | |
|---|---|
| FoD = Defektin dolması | FCD = Fibrokartilaj dönüşüm |
| 4 - hiç defekt yok | 4 - tüm hücreler fibrokartilaj |
| 3- Defektin %25'i duruyor | 3- hücrelerin %75'i fibrokartilaj |
| 2- defektin %50'si duruyor | 2- hücrelerin %50'si fibrokartilaj |
| 1- defekti %75'i duruyor | 1- hücrelerin %25'i fibrokartilaj |
| 0- defektin tümü duruyor | 0- fibrosis |

olmak üzere iki gruba ayrıldı. Her iki gruptaki hastaların medial menisküslerinin avasküler zonlarında defekt yaratıldı.

B grubundakiler sadece dikiş ile tutturuldu, A grubundakilere ise defekte serbest periost grefti yerleştirildi. Tüm hayvanlara kafes içerisi serbest aktivite verildi ve serbest olarak beslenmelerine izin verildi. Ameliyattan sonraki 42. günde 390 mg pentobarbital sodium + 50 mg phenytoin sodium ile öldürüldü. Medial menisküsler çıkarıldıktan sonra Van Gieson, immünhistokimyasal boyama ve Hematoxylin ve Eosin ile ışık mikroskopisinde incelendi. Spesimenler, hangi gruplara ait olduğunu bilmeyen bir patolog tarafından defektlerin dolması, fibrokartilaj dönüşüm ve kemikleşme açısından değerlendirildi ve Pineda tarafından geliştirilen bir puanlamaya göre puanlandı.

**Tablo 2:** Histolojik sonuçlar

| Olgu | Grup | FoD | FCD |
|---|---|---|---|
| DM 1360 | P | 3+ | 3 |
| DM 1361 | P | 4 | 1+ |
| Dm 1363 | P | 4 | 4 |
| DM 1366 | P | 4 | 2 |
| DM 1371 | P | 4 | 2+ |
| DM 1372 | P | 4 | 3 |
| DM 1373 | P | 4 | 4 |
| DM 1364 | C | 4 | 0 |
| DM 1365 | C | 4 | 3 |
| DM 1362 | C | 4 | 1 |
| DM 1367 | C | 1 | 1 |
| DM 1368 | C | 4 | 1 |
| DM 1369 | C | 3 | 0 |
| DM 1370 | C | 3 | 0 |

## Sonuçlar

Çeşitli nedenlerle çalışma dışı bırakılan olgular dışarıda bırakıldığında çalışma grubunda 7, kontrol grubunda da 7 hayvan kaldı. Spesimenler dağılımlarından haberdar olmayan bir patolog tarafından değerlendirildi. Çalışmada kullanılan puanlama sistemi ile çıkarılan sonuçlar iki örnekli Wilcoxon Rank-Sum testi ile değerlendirildi. Defekt dolması açısından bakıldığında $p > 0.05$ bulunurken fibrokartilaj değişiklikte ise $p < 0.05$ bulundu. Diğer gözlenen parametreler arasında ise gruplar arasında farklılık gözlenmedi.

## Tartışma

Periost birçok yazarlar tarafından hem deneysel hem de klinik çalışmalarda hyalen kıkırdak defektlerinde kullanılmıştır. Ancak yapılan çalışmalarda periostun hyalen kıkırdak dönüşümde yetersiz kalarak fibrokartilaj ürettiği gözlenmiştir. Bu sonuçtan yola çıkarak çalışmamızda meniskal kıkırdak defektlerinde periost kullandık. Perifere uzanan avasküler yırtıkların iyileşme potansiyeli olduğu daha önceden gösterilmişti. Bu nedenle çalışmamızda avasküler zonda defekt yaratmayı uygun bulduk. Çalışma grubunda fibrokartilaj yoğunluğunun fazla bulunması periostun etkinliğini göstermektedir ancak defekti doldurmada yetersiz kaldığını düşündürmüştür. Daha ilerideki çalışmalarda bu nokta gözönünde bulundurarak defekt doldurmaya yönelik girişimlerde bulunmak gereklidir.

Çalışmamız periostun avasküler zondaki meniskal defektlerde fibrokartilaj yoğunluğunu arttırdığını göstermiştir. Ancak klinik uygulamaya geçilebilmesi için defekt dolgu özelliğinin arttırılması ve mekanik gücünü arttırıcı özelliği üzerinde çalışmak gereklidir.

## Kaynaklar


1. Arnoczky, S.P., Warren, R.F., Spivak, J.M.: Meniscal Repair Using an Exogenous Fibrin Clot. J. Bone Joint Surg. 70-A(8): 1209-1217, 1988.
2. Cabaud, H.E., Rodkey, W.G., Fitzwater, J..: Medial Meniscus Repairs. Am J. Sports Med. 9(3): 129-134, 1981.
3. Fairbank, T.J.: Knee Joint Changes After Meniscectomy. J. Bone Joint Surg. 30-B(4): 664-670, 1948.
4. Henning, C.H., Lynch M.A., Clark, J.R.: Vascularity for Healing of Meniscus Reparis. J. Orthop. Res. 3(1): 13-18, 1987.
5. Karahan, M., Kerola, T., Jussi K.: Meniscal Healing by Periosteum. Presented in the 12th ESSKA meeting in Berlin, Germany May, 1994.
6. O'Dricoll, S.W., Salter, R.B.: The Induction of Neochondrogenesis in Free Intra-Articular Periosteal Autografts under the Influence of Continuous Passive Motion. J. Bone Joint Surg. 66-A(8): 1248-1257.
7. Pineda, S., Pollack, A., Stevenson, S. et al: A Semiquantitative Scale for Histologic Grading of Articular Cartilage Repair. Acta Anat. 1992; 143: 335-340.

# BÖLÜM - IX

## DİZ SORUNLARI

## KISIM - 10

# DİZ ÖNÜ AĞRISI HASTALARDA Q AÇISI, FEMORAL ANTEVERSİYON, TİBİAL TORSİYONUN PATELLOFEMORAL EKLEM UYUMU ÜZERİNE ETKİLERİ

M. KIRIMCA*, O. KARAOĞLAN**, C. ÖZCAN***

Diz önü ağrısı diz eleminde sık karşımıza çıkan bir belirtidir.(14). Etyolojisinde birçok faktör vardır. Patellofemoral sorunları olan hastalarda patolojinin sadece patellada olmadığı, Q açısı, artmış femoral anteversiyon ve tibial torsiyonun da patellofemoral uyumu etkileyerek bu sorunlara yol açabileceği bilinmektedir(1,3,13, 19).

Artmış femoral anteversiyon sık görülen bir gelişim bozukluğudur ve kızlarda erkeklere oranla iki kez fazla görülür(18). 3-12 ay arasında ortalama 39° iken, 2 yaşında ortalama 31°, 10 yaşında ortalama 24°'ye düşer. Tibiada ise doğumda 0° iken 1 yaşında ortalama 5°, 10 yaşına kadar ortalama 10°, erişkinde ise ortalama 14° lateral torsiyon gözlenir(17). Q açısı diz tam ekstansiyonda iken kuadriseps tendonu ile patellar tendon arasındaki açıdır(15). Normalde erkeklerde 10° ± 5°, kadınlarda 15° ± 5° olarak bulunmuştur(16).

Bu çalışmada değişik diz fleksiyon derecelerinde uyluk kasları kontraksiyonlu ve kontraksiyonsuz olarak BT ile patellofemoral eklem aksiyel kesitleri alınarak tilt ve kongruens açıları ölçülmüştür. Yine BT ile femoral anteversiyon ve tibial torsiyon açıları ölçülerek, bu açıların patellofemoral eklem uyumu üzerindeki etkileri araştırılmıştır.

### Materyal ve Metod

Ekim 1994 ile Ocak 1996 tarihleri arasında D.E.Ü.T.F. Ortopedi ve Travmatoloji Anabilimdali poliklinğine diz ağrısı şikayetleri ile başvuran hastalarda diğer patolojiler ekarte edildikten sonra iki taraflı diz önü ağrısı olan 20 hasta ile tek taraflı diz önü ağrısı olan 21 hastanın 41 dizi çalışmaya alındı. Hastaların 18 tanesi bayan, 3 tanesi erkek idi. Yaş ortalaması 29.4 (16-44) idi. Kontro grubu olarak hiçbir diz yakınması olmayan 5 gönüllünün 10 dizi çalışmaya alındı. Kontrol grubu 2 bayan, 3 erkekten oluşuyordu ve yaş ortalaması 26 (20-35) idi.

Hir iki dizde Q açıları dizler tam ekstansiyonda iken ölçüldü ve kaydedildi. Bilgisayarlı tomografi ile önce tüm alt ekstremite skenogramı alınarak bunun üzerinde femur boynu, femur kondilleri, tuberositas tibia ve ayak bileğinde malleoller

* Dokuz Eylül Üniv. Tıp Fak. Ortopedi ve Travm. ABD., Uzman Dr., ** Prof.Dr., *** Araş Gör.

seviyesinden birer kesit alınarak Yagi ve Sasaki'nin tanımladıkları yöntemle femoral anteversiyon ve tibial torsiyon ölçümleri yapıldı(21). Daha sonra patellofemomoral eklemden uyluk kasları kasılı ve gevşek iken, ayrı ayrı 0°, 10°, 20°, 30°, 40°, 60° diz fleksiyonlarında kesitler alınarak bu kesitler üzerinde sulkus, kongruens ve tilt açıları ölçülerek kaydedildi.

Hastaların ve kontrol grubunun Q açıları, femoral anteversiyon açıları, tibial torsiyon açıları, değişik diz fleksiyon derecelerindeki sulkus açıları uyluk kasları kontraksiyonlu ve gevşek olarak kongruens ve tilt açıları ayrı ayrı değişkenler olarak bilgisayara yüklendi. Her iki grupta ayrı ayrı, değişkenler arasındaki ilişi Pearson Korelasyon Testi uygulanarak araştırıldı. Çalışma ve kontrol grubu arasındaki farklılığı araştırmak için her iki grubun tüm değişkenlerine Mann-Whitney U Testi uygulandı.

## Sonuçlar

Hastaların 41 dizinde patellofemoral uyumsuzluk tipleri analiz edildiğinde; 11 dizde tilt ve lateralizasyon, 6 dizde tilt, 5 dizde lateralizasyon, 6 dizde medializasyon saptanırken 12 diz ise normal olarak değerlendirildi Q açısı 10 dizde normal sınırların üzerinde bulundu. Bunların 7 tanesinde artmış lateral tibial torsiyon, 1 tanesinde de artmış femoral anteversiyon saptandı.

Femoral anteversiyon, 6 alt ekstremitede normalin üzerinde değerlerde saptandı. Bunların hepsine artmış lateral tibial torsiyon ve eşlik etmekteydi. Artmış lateral tibal torsiyon, 24 alt ekstremitede saptandı. olguların ölçüm sonuçlarına uygulanan Pearson korelasyonunda femoral anteversiyon açısı ile tüm diz derecelerindeki tilt ve kongruens açıları arasında anlamlı bir ilişki saptanamadı ( $p > 0.05$). Buna karşın kontrol grubunda femoral anteversiyon açısı ile patellar tilt açıı arasında 20° ve 30° kontraksiyonlu kesitlerde yapılan ölçümlerde pozitif bir korelasyon anlamlı olarak bulundu ($p < 0.05$).

Tibial torsiyon ile tüm diz fleksiyon derecelerindeki kesitlerde ölçülen patellar tilt açısı arasında anlamlı bir ilişki bulunamazken ($p > 0.05$), 10° ve 20°'lik diz fleksiyonlarındaki kesitlerde ölçülen kongruens açıları arasında pozitif bir korelasyon saptandı ($p < 0.05$).

Q açısı ile 0° diz fleksiyonundak ikontraksiyonlu kesitte ölçülen tilt açısı ve 20 fleksiyonda ölçülen kongruens açısı arasında ozitif bir ilişi anlamlı olarak bulundu ($p < 0.05$). Hem olgu grubunda hem de kontrol grubunda femoral anteversiyon açısı ile Q açısı arasında anlamlı ve doğur orantılı bir ilişki saptandı ($p < 0.05$). Her iki grupta da tibial torsiyon açısı ve Q açısı arasında anlamlı bir ilişki saptanmadı ($p > 0.05$). Her iki grupta da tibial torsiyon açısı ve Q açısı arasında anlamlı bir ilişki saptanmadı ($p > 0.05$). Olgu ve kontrol grubu sonuçlarını karşılaştırmak amacıyla uygulanan Mann-Whitney U testinin sonucunda, her iki grubun Q açıları arasında ortaya çıkan fark çok anlamlı olarak değerlendirildi ($P = 0.001$). Her iki grubun femoral anterversiyon, tibial torsiyon, sulkus ve kongruens açıları arasında anlamlı bir fark bulunamadı ($p > 0.05$). Patelar tilt açılarının karşılaştırılmsında ise 20°lik diz fleksiyonundaki tilt açıları arasında anlamlı farklılık bulunurken ($p < 0.05$), diğer diz fleksiyon açılarında anlamlı bir farklılık bulunmaadı ($p > 0.05$).

## Tartışma

Diz önü ağrısı genç erişkinlrde sıklıkla karşımıza çıkan bir belirtidir. Günümüzde diz önü ağrısının, patellanın dizilim bozukluğunun sonucunda oluşan kıkırdak lezyoları ve peripatellar retinakulumdaki gerilmeler sonucunda ortaya çıktığı kabul edilmektedir(5,6,9).

Patellofemoral dizilim bozukluğunun nedenleri çoğunlukla mekaniktir(4). Bunların arasında kuadriseps güçsüzlüğü, artmış Q açısı, artmış femoral anteversiyon, patellanın şekil farklılıkları, artmış lateral tibial torsiyon, artmış sulkus açısı, eklem laksitesi, medial fasetin aşırı kullanımı, odd fasetin az kullanımı sayılabilir (8,9,11,12,19).

Lee ve arkadaşları(13) yaptıkları biyomekanik çalışmada femoral anteversiyonun artmasıyla lateralde, azalmasıyla da medialde patellofemoral basıncı ve kuadriseps gerginliğinin arttığını göstermişlerdir. Bu çalışmada patellofemoral basıncı ve kuadriseps gerginliğinin normalin 20° altında ve üstündeki torsiyonlarda anlamlı olarak artmadığı, normalin 30° altında ve üstündeki torsiyonlarda ise basınç artışının ve kuadriseps gerginilğinin anlamlı olduğu bulunmuştur.

Dejour ve arkadaşmlarının yaptığı bir çalışmada femoral anteversiyon, kontrol grubunda ortalama 10.8° ± 8.7°, patellofemoral sorunları olan hastalarda 15.6° ± 9.0° olarak bulunmuştur(2). Tibial torsiyon miktarı ise kontrol grubu ve patellofemoral problemleri olan hastalarda sırasıyla ortalama 35° ve 33° olarak bulunmuştur. Dejour'a göre; artmış femoral anteversiyon ve lateral tibial torsiyon patellar instabilitenin karakteristik ama spesifik olmayan faktörleridir ve patellar instabiliteye neden olmaktan çok, zemin hazırlarlar.

Bizim çalışmamızda patellofemoral sorunları olan hastalarda ortalama femoral anteversiyon açısı 17.29° ± 8.88° iken, asemptomatik kontrol grubunda ortalama 13.8° ± 3.8° idi. Arada istatistiksel olarak anlamlı bir farklılık bulunamadı ($p > 0.05$). Ayrıca istatistiksel korelasyon testinde de femoral anteversiyon ile tilt ve kongruens açıları arasında anlamlı bir bağlantı saptanamadı. Lee ve arkadaşların çalışmasında belirttiği femoral torsiyonda anlamlılık sınırı olan 30° üzerindeki sapma olgularımızın 1 tanesinin tek alt ekstremitesinde vardı ve bu dizde tüm derecelerde lateralizasyon ve tilt saptandı. Çalışmamızda ortalam lateral tibial torsiyon açısı da olgularda ortalama 30.17° ± 12.49°, kontrol grubunda ortalama 27.9° ± 5.36° olarak saptandı ve bu iki grup arasında da istatistiksel olarak anlamlı bir farklılık bulunamadı ($p > 0.05$). Yagi bilgisayarlı tomografik yöntemle 12 kişilik asemptomatik gönüllünün 24 alt ekstremitesinde lateral tibial torsuyonu 23.5° ± 5.1° olarak bulmuştur(20). Bizim çalışmamızda hem olgular grubunda hem de kontrol grubunda tibial torsiyon miktarları çoğunlukta olan yayınlara göre daha yüksek, Dejour'un yayınına göre ise daha düşük olarak bulunmuştur. Bunun yanında istatistiksel olarak lateral tibial torsiyon ile patellofemoral dizilim bozukluğu arasında anlamlı bir ilişki saptanamamıştır.

Huberti'ye göre fizyolojik Q açısı patellofemoral problemlerde dominant bir rol oynamaktadır(10). Q açısında 10°'lik bir artışın 20°'lik diz fleksiyonunda temas basıncının %45 artırdığını ve temas yüzeyini laterale kaydırdığını, 10°'lik bir azalmanın ise temas basıncında ortalama %50'lik bir artışa ve temas yüzeyinde mediale kaymaya yol açtığını saptamıştır. Çalışmamızda Q açısı, olgular grubunda kadınlarda ortalama 20.72° ± 6.04° iken,

erkeklerde 17.2° ± 4.1°, toplamda 20.1° ± 5.04°, kontrol grubunda ise bayanlarda 16° ± 3.22°, erkeklerde 11.5° ± 3.75°, toplamda 13.3° ± 2.75° olarak bulundu ve aradaki fark istatistiksel olarak çok anlamlı idi (p = 0.0001). Bu sonuçlar Aglietti'nin sonuçları ile yumluluk göstermektedir. Bizim olgularımızda yapılan istatistiksel çalışmanın sonucunda Q açısı, femoral anteversiyon ve tibial torsiyon arasında olumlu ya da olumsuz yönde anlamlı bir bağlantı saptanamamıştır.

## Kaynaklar


1. Cooke T D V, Price N, Fisher B, Hedden D: The inwardly pointing knee. Clin Orthop 260, 56-60, 1990.
2. Dejour H, Walch G, Nove-Josserand L, Fuier Ch: Factors of patellar instability: an anatomic radiographic study. Knee Surg, Sports Traumatol. Arthroscopy 2, 19-26, 1994.
3. Eckhof D.G: Effect of limb malrotation on malalignment and osteoarthritis. Orthopedic Clinics of North America Vol 25 No 3, 1994.
4. Fairbank J C T, Pynsent P B, Poortvliet J A, Poortvliet J A, Phillips H: Mechanical factors in the incidence of knee pain in adolescents and young adults. J Bone Joint Surg Vol 66-B No 5, 685-693, 1984.
5. Fox J M, Del Pizzo W: The Patellofemoral Joint. McGraw-Hill Inc, California, 1993.
6. Fulkerson J P: Awareness of the retinaculum in evaluating patellofemoral pain. Am J Sports Med 10, 147-151, 1982.
7. Fulkerson J P, Shia K P: Disorders of patellofemoral alignment. Current concepts review. J Bone and Joint Surg, vol 72-A No 9, 1424-1429, 1990.
8. Goodfellow J, Hungerford D S, Zindel M: Patellofemoral joint mechanics and pathology, I Functional anatomy of the patellofemoral joint. J Bone Joint Surg Vol 58-B No 3, 287-290, 1976.
9. Goodfellow J, Hungerford D S, Woods C: Patellofemoral joint mechanics and pathology, II-Chondromalacia patellae. J Bone Joint Surg Vol 58-B No 3, 291-299, 1976.
10. Huberti H H, Hayes W C: Patellofemoral contact pessures. J Bone Joint Surg Vol 66-A No 5, 715-724, 1984.
11. Insall J N, Aglietti P, Tria A J: Patellar pain and incongruence II: Clinical application. Clin Orthop 176, 225-232, 1983.
12. Insall J: Patellar pain, Current concepts review. J Bone Joint Surg Vol No 1, 147-152, 1982.
13. Lee Q T, Anzel S H, Bennett K A, Pang D, Kim W C: The influence of fixed rotational deformities of the femur on the patellofemoral contact pressures in human cadaver kness. Clin Orthop 302, 69-74, 1994.
14. Lök V: Patellofemoral hastalıklarda kenservatif tedavi. Acta Orthopaedica et Traumatica Turcia, Vol: 29, No: 5, 376-379, 1995.
15. Olerud C, Perg P: The variation of teh Q angle with different positions of the foot. Clin Orthop 191, 162-165, 1984.
16. Rhoads DD, Noble PC, Rheuben JD: The effect of femoral component position on patellar tracking after total knee arthroplasty. Clin Orthop 260, 43, 1990.
17. Staheli L T: Rotational problems in children. J Bone Joint Surg Vol 75-A No 6, 939, 949, 1993.
18. Tachdjan M O: Pediatric Orthopedics. W. B. Saunders Company, PHiladelphia, 1990.
19. Turner M S, Smillie I S: The effect of tibial torsion on the pathology of the knee. J Bone Joint Surg Vol 63-B No 3, 396-398, 1981.
20. Turner M S: The association between tibial torsion and knee joint pathology. Clin Orthop 302, 47-51, 1994.
21. Yagi T, Sasaki T: Tibial torsion in patients with medial type osteoartritic knee. Clin Orthop 213, 177-182, 1986.

# BÖLÜM - IX

## DİZ SORUNLARI

## KISIM - 11

# GÜNÜMÜZDE ARTROSKOPİK ÖN ÇAPRAZ BAĞ CERRAHİSİNİN ULAŞTIĞI BOYUTLAR

Mehmet S. BİNNET*, Sinan BİLGİN*, Hakan DEMİR*, Hikmet YÜCEL*

Çapraz bağlar diz fonksiyonlarıın anahtarıdır. Ön çapraz bağın ortadan kalkmasıyla başlayan ve progresyon gösteren gelişmeler basit bir bağ gevşekliğinden farklı klinik tablo oluştururlar. Günümüzde ön çapraz bağdan yoksun dizlerin oluşturduğu kompleks klinik tablo belirgin belirtilerin ve faktörlerin birleşmesinden oluştuğu için sendrom olarak ifade edilmektedir.

Bu klinik sendromun oluşturduğu ön çapraz yetersizliğine bağlı fonksiyonel instabiliteye yönelik olarak Anabilm Dalımızda 1988-1996 yılları arasında olan 313 olgunun 317 dizi farklı cerrahi yöntemler ile tedavi edilmiştir. Ancak çalışmamızda tarafımızdan ön çapraz bağ yerine kemik bloklu patellar tendonun orta 1/3 kısım veya grasilis-semitendinozusdan oluşan serbest greftler uygulanan olgular esas alınmıştır. Buna göre olgularımızın genel özellikleir: 231 olgunun 235 dizi %83.9 erkek, %16 bayandır, Ortalama yaş; 23.6 (17-42 yaş)tır.

Etyopatogenez: %79.1 olguda sportif kökenli, %20.9'ın ise spor harici günlük yaşamdaki yaralanma mekanizmalarıyla gelişmiştir.

Çalışmamızda dizlerdeki fonksiyonel yetersizliğin ortaya çıkmasında etkin olan değişkenlerden ilki, yaralanmanın şiddetidir. Hastaneye başvuruda temel neden ise ön çapraz bağ kopmasıyla birlikte zaman içerisinde gelişen progresif patolojiler olmuştur. Olgularımıza öncelikle eşlik eden patoloji meniskus yırtıklarıdır. İkincil olarak osteokondral lezyolardır. Klinik sendromun ortaya çıkışındaki değişken ise yaralanmadan sonraki aktivite seviyesidir.

Cerrahi tedavi endikasyon; eklemde gelişecek progressif patolojilerden korunarak dizin işlevsel kapasitesini arttırmak için konulmuştur. Son altı yıl içerisinde cerrahi yöntem olarak artrotomi ile bağ onarımı yerine artroskopik teknikler kullanılmıştır. Artroskopik tekniklerle artrotominin kapsüler yapı ve ekstansör mekanizma üzerine olumsuz etkilerindende korunulduğu gibi intra ve ekstra artiküler yapışıklıklar en aza indirgenmiştir. Artroskopik teknik bulguların içeriğine göre menisküslerin gözlenerek tedavisi, in-

* A.Ü. İbni Sina Hastanesi Ortopedi ve Travmatoloji Anabilim Dalı.

terkondiler alanın hazırlanması ve nochplasti rutin uygulanmıştır. Hazırlanan greft anatomik uyumluluk içerisinde izometrik yerleştirmiştir. Son üç yıldır uygulanan tek kesi tekniği ile bağ geometrisiyle daha kolay ulaşıldığı izlenmiştir. Uygulamalarımızda femoral tesbit öncelikli olarak interferace vida ile, tibial tesbit ise kemik bloğu tutan sütürlerin mini spongioz vida üzerinde bağlanması ile sağlanmıştır. Tibia da interferance vida tesbite yardım için ilave olarak konulmuştur.

Olgularımız en az 3 en fazla 94 ay ortalama 37,2 ay takip edilmiştir. Sonuçlarımız analizi, geçtiğimiz yıllarda geçerli olan ekstraartüküler destekli multipl bağ onarımlarının, değişime uğrayarak intraartiküler artroskopik bağ onarımlarına yerini bırakmış olduğunu göstermiştir. Greftin dinamik yerleşim ilkesine dayanan ve tesbitteki güvenilirlikle desteklenen girişimle normal bağ fonksiyonlarına mümkün olduğunca yakınlık elde edilmiştir.

## Kaynaklar


1. Binnet MS, Demirtaş M. Patellar tendon ile artroskopik ön çapraz bağ tamiri. Acta Ortop Traum Turc 24; 369-375, 1990.
2. Binnet MS, Demirtaş M, Fazeli A.R.: Ön çapraz bağ yokluğu ile birlikte olan instabiliteler ve artroskopik ön çapraz bağ tamiri. XII. Milli Türk Ortopedi Travmatoloji Kongre Kitabı. 775-79, THK Matbaası, Ankara, 1991.
3. Binnet M S, Sözen S, Demir H. 1981-91 yılları arasında gerçekleştirilen 138 açık ve kombine bağ cerrahilerinin sonuçları ve komplikasyonlar. XIII. Milli Türk Ortopedi ve Travmatoloji Kongresi Nevşehir; Kongre Kitabı: 796. 1993.
4. Grood Es Noyes Fr., butler DL ve ar: Ligamentous and capsular restrains preventing straight medial and lateral laxity intact human cadavar knees. J. Bone Joint Surg. 63-A; 1257-1270. 1981.
5. Jackson DW, Schaefer RK: Cyclops syndrome: Loss of extension following intraarticular anterior cruciate ligament reconstruction. Arthroscop 6(3): 171-178, 1990.
6. Müller W.: Das Knie from fuktion und ligamentaere Wiederherstellungsschirurgie. 29-222, Springer-Verlag, Berlin, Heidelberg, New York. 1982.
7. Paulos LE, Rosenburg RD, Drawbert J: Infrapatellar contructure syndrome. An unrecognized cause of knee stiffness with patella entrapment and patella infera. Am J Sports Med 15: 331-341, 1987.
8. Sachs RA, Danial D, Stover ML, Garfein RF: Patellofemoral problems after anterior cruciate ligament reconstruction. Am J Sports Med. 17(6): 760-5, 1989.

# BÖLÜM - IX

## DİZ SORUNLARI

## KISIM - 12

# KEMİK BLOK-TEK İNTERFERENCE VİDA TEKNİĞİ İLE YAPILAN ÖÇB REKONSTRÜKSYONUN ERKEN SONUÇLARI

Birol GÜLMAN*, Shahram MOLLAIAN**

Mart 1995-Kasım 1996 tarihleri arasında ön çapraz bağ (ÖÇB) yırtılması (rüptürü) nedeniyle kliniğimize başvuran 5'i bayan 31'i erkek toplam 36 hastaya kemik blok-tek interference vida tekniği (KIV) ile ÖÇB onarımı yapıldı. Yaş ortalaması 27 olan hastalar ortalama 9 ay izlendikten sonra 100 puan skalası ile değerlendirildi.

Ameliyat sonrası subjektif değerlendirme olarak 20 (%55.6) hastada çok iyi 6 (%16.6) hastada iyi, 6(%16.6) hastada orta ve 4 (%11.2) hastada kötü sonuç elde edildi.

Ameliyat sonrası objektif değerlendirme olarak 2 2(%61.1) çok iyi, 8 (%22.2) iyi, 4 /%11.1) orta ve 2 5%5.6) kötü sonuç elde edildi.

Femoral tünelde interference vidası kullanılmadan kemik blokla yapılan fiksasyonun yeterli güce sahip olup, hastaya eklem içi yabancı bir madde olan interference vidasından, vidayı çıkarmak için ikinci bir ameliyattan ve ekonomik yükten koruyabildiği gösterildi.

### Giriş

Kemik-patellar tendon -kemik (KPK) otogrefti kullanılarak yapılan ön çapraz bağ (ÖÇB) rekonstrüksiyonunda, eklemin erken mobilizasyonu için greftin güvenlir fiksasyonu gereklidir(1). Greft fiksasyonu amacıyla pek çok teknik tanımlanmıştır (2,3). Günümzde en sık kullanılan; femoral ve tibial tünellerde interference vidalarıyla yapılan ÖÇB rekonstrüksyonlarında, femoral ve tibial tünellerde interference vidaların kullanılmasına bağlı çok sayıda komplikasyon tanımlanmıştır(4,5,6).

İnterference vida kullanımı nedeniyle olabilecek komplikasyonları en aza indirmek amacıyla kliniğimizde 1995 yılından beri femoral tünelde kemik blok-tibial tünelde interference vida (KİV) tesbiti kullanmaktayız.

Bu çalışmada amacımız kasım 1996 tarihine kadar KİV tesbiti uyguladığımız 36 ÖÇB rekonstrüksyonlu hastanın erken dönemde subjektif ve objektif bulgularını değerlendirmek ve bu yönteme bağlı olabilecek komplikasyonları erken dönemde saptamaktır.

### Materyal ve Metod

Bu çalışmada, Mart 1995-Kasım 1996 tarihleri arasında 19 Mayıs Üniversitesi Tıp

* Ondouz Mayıs Üniv. Tıp Fak. Ortop. ve Trav. A.B.D. Prof., ** Araş Gör.

Fakültesi Ortopedi ve Travmatoloji A.B.Dalında kronik ÖÇB lezyonu tanısı konularak KPK otogreft ile rekonstrüksiyon yapılan 5'i kadın 31'i erkek toplam 36 hastanın dizi materialimizi oluşturdu.

### Fiksasyon Tekniği

* KPK greft hazırlanırken patellar kemik parça tibial parçadan 2-3 mm daha kalın ve enli hazırlandı.
* Femoral tünel dıştan içe doğru içiçe 2 top olacak şekilde hazırlandı (Şekil1).
* Hazıranan greft femoral tünelden tibial tünele çekildi, böylece greftin kalın bölümünün femoral tünelde subkondral bölgede kilitlenmesi sağlandı.
* Tibial tünelde interference vidası ile fiksasyon yapıldı (Şekil 2).
* İmmobilizasyon uygulanmadı ikinci günden itibaren aktif harekete ve CPM ile pasif harekete başlandı.

### Sonuçların Değerlendirilmesi

Hastaların takip süresi en az 6 ay, en fazla 16 aydı (ortalama 9 ay). Değerlendirmeler Straub ve Hunter'in (7) kullandığı subjektif ve objektif kriterler kullanılarak yapıldı. Subjektif degerlendirmede; ağrı, instabilite, şişlik, kilitlenme, takılma ve krepitasyon sorgulandı. Objektif değerlendirmede şişlik, atrofi, hareketle krepitasyon,

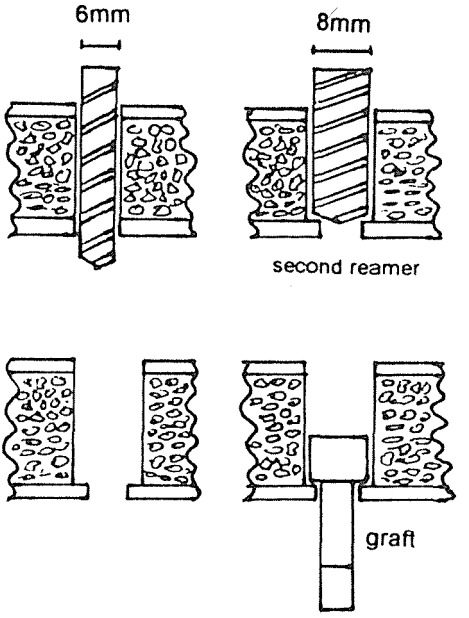


***Şekil 1:*** *Femoral tünelin hazırlanması*

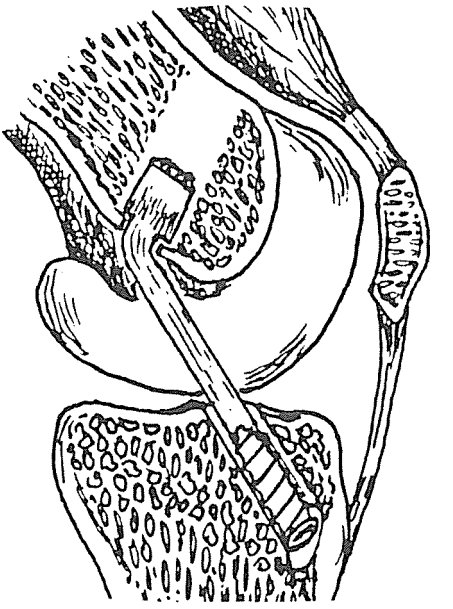

***Şekil 2:*** *Tekniğin yandan görünüşü*

stabilite muayene edildi. Sonuçlar 100 puan üzerinden hesaplandı.

90-100 çok iyi, 80-89 iyi, 70-79 orta ve 0-69 kötü olarak değerlendirildi.

## Bulgular

Çalışma grubunu oluştura olguların yaş, cins ve taraf dağılımı tablo 1'de sunulmuştur.

Hastaların 29'u (%80'i) aktif sporcular-dır. Bunların %50'si futbol yaralanması idi.

Subjektif şikayetlerin içinde ilk sırayı instabilite almaktaydı (%91.6). Şişlik ve ağrı instabiliteyi izleyen şikayetlerdir. Ameliyat sonrası değerlendirmede insatibilte hataların 5'inde (%13.9) devam etmekteydi (Tablo 2).

Ön çapraz bağın klinik olarak değerlendirilmeside Lachman, Pivot şift ve 90' fleksiyonda ön çekmece testleri yapılarak elde edilen ameliyat öncesi ve sonrası değerlendirmeler karşılaştırıldığında; Lachman ameliyat öncesi %91.6 olguda 5mm'nin üstünde iken ameliyat sonrası bu oranın %16.6'ya indiği görüldü (Tablo 3).

Straub ve Hunter'ın 100 puan sistemine göre değerlendirildiğinde, ameliyat sonrası subjektif bulgular; 20 hastada (%55.6) çok iyi, 6 hastada (%16.6) iyi, 6 hastada (%16.6) orta ve 4 hastada (%11.2) kötü olarak, objektif bulgular 22 hastada (%61.1) çok iyi, 8 hastada (%22.2) iyi, 4 hastada (%11.1) orta ve 2 hastada (%5.6) kötü olarak değerendirildi.

Çalışma gurubunda elde edilen toplam puanları ameliyat öncesi ve sorası değerlendirildiğinde; son kontrollerde subjektif puanlarda %62 artış ve objektif puanlarda % 58 oranında artış saptandı (Tablo 4)

**Tablo 1:** Olguların yaş, cins ve taraf dağılımı

| | Bayan | | Erkek | |
|---|---|---|---|---|
| yaş | sağ | sol | sağ | sol |
| 20> | - | 2 | - | - |
| 21-30 | 2 | 1 | 18 | 5 |
| 31-40 | - | - | 6 | 2 |
| Toplam | 2 | 3 | 24 | 7 |

**Tablo 2:** Ameliyat öncesi ve sonrası subjektif bulguların karşılaştırılması

| | Ameliyat öncesi | | Ameliyat sonrası | |
|---|---|---|---|---|
| Şikayetler | var | yok | var | yok |
| Ağrı | 24 (% 66) | 12 | 6 (% 16.6) | 30 |
| İnstabilite | 33 (% 91.6) | 3 | 5 (% 13.9) | 31 |
| Şişlik | 27 (% 75) | 9 | 13 (%36.1) | 25 |
| Takılma | 15 (% 41.6) | 21 | 3 (% 8.4) | 33 |

**Tablo 3:** Ameliyat önceis ve sonrası objektif bulguların karşılaştırılması

| | Ameliyat öncesi | | Ameliyat sonrası | |
|---|---|---|---|---|
| Testler | var | yok | var | yok |
| Yachman* | 33 (% 91.6) | 3 | 6 (% 16.6) | 30 |
| Önçekmece" | 32 (% 88.8) | 4 | 9 (% 25) | 27 |
| Pivot şift | 27 (% 75) | 9 | 3 5% 8.4 | 33 |

* Bu testlerde 5 mm'nin üstü var, altı yok olarak tanımlanmıştır.

| Tabol 4: Ortalama puanlar | | |
|---|---|---|
| | **Subjektif** | **Objektif** |
| Ameliyat öncesi | 50.4 | 55.3 |
| Ameliyat sonrası | 81.0 | 85.0 |
| Artış (%) | 62 | 58 |

Fiksasyon tekniğine bağlı komplikasyon görülmedi. 10 hastada (%27.8) proksimalde kullanılan kesi lokalizasyonunda ağrı tanımlandı. 1 olguda ektopik kemik gelişimi görüldü.

**Tartışma ve Sonuç**

Çift interference vida fiksasyon sisteminin, özellikle femoral tarafta, teknik hata ve komplikasyonları konusunda pek çok yayın vardır. Bunların bazıları; femoral tünel posterior duvarının kırılması, kemik plak ile vidanan farklı yönlerde olması, vidanın posteriora girmesi, vidanın intraartiküler gevşemesi, tendonun vida tarafından kesilmesi şeklinde sıralanabilir (4,5,6,8,9,10). Diğer bir sorun da vidanın çıkartılmasıdır.

Bize göre ideal metod yabncı cisimlerin minimal kullanarak güçlü fiksasyon yapmaktır. Önceki çalışmamızda, IV fiksasyonun biomekanik çalışmasını koyun dizlerinde yapmış ve yayınlamıştık(11).

KIV fiksasyonu kullanarak yaptığımız ÖÇB rekonstrüksyonlarının erken dönem incelemelerinde, yukarıda tanımlanan kompilkasyonları görmedik. 10 olguda femoral tünel açılırken kulaılan insizyon bölgesinde ağrı saptadık. 1 olguda da bu lokalizasyonda ektopik ossifikasyon gelişti. Bu bulgular femoral tünelin proksimalden hazırlanması sırasında olabilecek travmayı minimale indirmemiz gerektiğini, çevre yumuşak dokuların tünelden boşaltılan kemik talaşlarından korunması gerektiğini gösterdi.

Hastaların subjektif ve objektif bulgularına göre, ameliyat öncesi ve sonrası değerlendirmelerde stabilite kriterleri olarak kullanabileceğimiz instabilite, şikayetinin ameliyat öncesi %91.6 oranında ameliyat sonu kontrolde %13.9'a inmesi, Lachman testinin (5 mm'den fazla) ameliyat öncesi %91.6 oranından ameliyat sonrası kontrollerde %16.6 oranına inmesi uyguladığımız yöntemin stabilite yönünden başarı sağladığını gösterdi.

Subjektif bulgularda 26 hastada (%72.2) çok iyi ve iyi, objektif bulgularda 30 hastada (%83.3) çok iyi ve iyi sonuç, KPK otogreft kullanılarak yapılan ÖÇB rekonstrüksyonlarından elde edilen sonuçlarla uyumludur.

Sonuç olarak, KIV fiksasyon tekniği femoral tünelde interference vida kullaımına bağlı olabilecek komplikasyonlardan kurtulmak için güvenle kullanılabilir bir teknik olduğu ve bu teknik kullanılarak yapılan ÖÇB rekonstrüksyonun sonuçlarının başarılı olduğu kanısına varıldı.

**Kaynaklar**


1. Mathews LS, Lawrence SJ, Yahiro MA, Sinclair MR. Fixation strenghts of patellar tendon-bone grafts. Arthroscopy 1993; 9(1): 76-81.
2. Daniel DM. Principles of knee ligament surgery. In Daniel DM, Akenson WH, O'connor JJ (eds): Knee ligaments: Structure, Function, İnjury and repair. New York, Ny, Raven 1990, p 11-29.
3. Steiner ME, Hecker At, Brown Ch, Hayes WC. Anterior cruciate ligament graft fixation, Am J Sports Med. 1994; 22: 240-7.

4. Bach Br. Potential pitfalls of Kurosaka interference fixation for ACL surgery. Am J Knee Surgery 1989; 2: 76-81.
5. Fulkerson JP, Hosick WB, Malkani A. Potential problems in Kurosaka screw fixation of bone-tendon-bone graft transplants. Arthroscopy 1993; 9: 347-8.
6. Matthews LS, Soffer SR. Pitfalls in the use of interference screws for anterior cruciate ligament reconstruction: Brief report. Arthroscopy. 1989; 5(3): 225-6.
7. Straub T, Hunter RE. Acute anterior cruciate ligament repair. Clinical Orthopedics and Related Research. 1988; 227: 238-249.
8. Mead TD, Dickson TB. Technical pitfalls of single incision arthroscopic-assisted ACl ligament reconstruction. Am J Arthroscopy 1992; 11 (2): 15-20.
9. Graf BK, Henry J, Rothenberg M, Vanderby R. Anterior cruciate ligament reconsturction with patellar tendon. An ex vivo study of wear-related damage and failure at the femoral tunnel. Am J Sports Med. 1994; 22 (1): 131-5.
10. Kurosaka M, Yoshiya S, andrish JT. A bimecanical comparison of different surgical techniques of graft fixation in anterior cruciate ligament reconstruction. Am J Sports Med. 1987; 15(3). 225-9.
11. Gülman B, Mollaian S. ÖÇB rekonstrüksyonunda yeni bir greft fiksasyon yöntemi, Koyunlarda biyomekanik çalışma. 3. Türk Spor Travmatolojisi- Artroskopi ve Diz Cerrahi Kongresi. Ankara 1996.

# BÖLÜM - IX

## DİZ SORUNLARI

## KISIM - 13

# KRONİK ÖN ÇAPRAZ BAĞ YETMEZLİĞİNİN SEMİTENDİNOZUS (ST) ve GRASİLİS (G) TENDONLARI İLE REKONSTRÜKSİYONUNUN ORTA DÖNEM SONUÇLARI

A. Merter ÖZENCİ*, Ahmet Turan AYDIN**, Erdoğan ALTINEL**

Ön çapraz bağ (ÖÇB) diz ekleminin kinematiği açsınıdan temel bir yapısıdır ve yokluğu duumunda tibiada anormal anteriora kayma oluşur. ÖÇB onarımlarının amcı eklem hareketinde bir kısıtlanma yapmaksızın anteroposterior stabiliteyi sağlamaktır. Bu amaçla biyolojik ve sentetik materyaller kullanılmaktadır. Tedavi endikasyonları ve yöntemleri konusunda tam bir görüş birliği bulunmamasına rağmen genç (>35 yaş) ve aktivite düzeyi yüksek hastalarda Patellar tendon grefti (bone to bone) ile yapılan rekonstrüksiyon "Gold Standart" olarak kabul edilmektedir (4). Bu çalışmada, alternatif bir greft olarak PDS (Ethicon) bant ile güçlendirilmiş semitendinozis ve grasilis (ST+G) tendonlarının ortak kullanımıyla yapılan rekonstrüksiyonun, dizin fonksiyonel insatibliteisen etkisi ve morbiditesinin değerlendirilmesi amaçlanmıştır ve orta dönem sonuçları sunulacaktır.

### Materyal ve Metod

Nisan 1991 ve Şubat 1994 tarihleri arasında klniğimizde kronik ÖÇB lezyonu tanısı konulan 20 erkek 20 dizine (13 sol, 7 sağ) PDS bant ile desteklenmiş ST+G tendonlarıyla rekonstrüksiyon yapılmıştır. İşlem 13 olguda artroskopik olarak kapalı, 7 olguda da miniartrotomi ile açık olarak gerçekleştirilmiştir. Ortalama yaş 27.5 yıl (en küçük 17, en büyük 43 yaş) ve ortalama izleme süresi 55 aydır (en kısa 34, en uzun 68 ay).

### Cerrahi Teknik (Şekil 1)

Tüm girişimler genel anestezi ile ve turnike kullanılarak yapılmıştır. Artroskopik teknikte greft alımı ile tibial tünel açılımına olanak sağlayan antromedial yüzde Pes Anserinus'un üst kenarına paralel 3 cm oblik bir kesi ile greftin femur lateral yüzüne tespiti sağlayacka lateral uyluk kesisi, mini artrotomi tekniğin de ise greft alımı ve tibial tünel hazırlanmasına olanak sağlayan anteromedial kesi ile lateral uyluk kesileri kullanılmıştır.Her iki teknikte de ST ve G tendonlarının insersiyon yerleri korunarak, proksimalden ve muskulotendinöz bileşkeden ayrılıp PDS bant (0.8 x 15 cm) ile kuvvetlendirilmiştir. PDS bandın distal uç statik tespiti sağlamak amacıyla serbest bırakılmıştır. Böylece ortalama 20-25

* Akdeniz Üniv. Tıp GFak. Ortop. ve Trav. ABD. Uzman Dr., ** Prof. Dr.

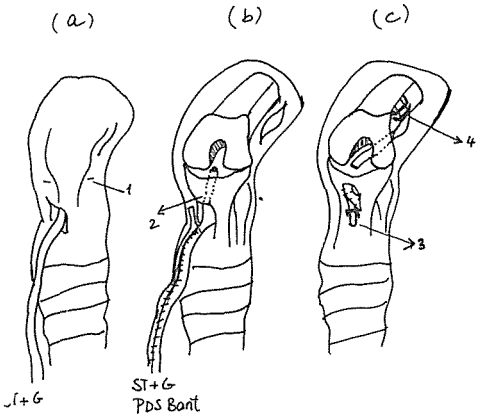


*Şekil 1(a). ST ve G tondonlarının hazırlanması, 1. Artroskopik giriş noktaları. b) ST ve G'nin PDS bant ile güçlendirilmesi, Tibial tünelin açılması, 2. Tibial tünel. c) Greftin Tibial tünel ve OTT noktalarından geçirilmesinden sonra distalde PDS bandın(3) ve proksimalde greftin PDS bant ile birlikte bağ staple ile tespiti.*

cm'lik bir greft elde edilmiştir. Tibial tünel, artroskopik yolla veya mini artrotomiyle Clancy (3)'nin tanımladığı şekilde, 6 mm kanüle dril ile ve klavuz kullanılarak (Telos) hazırlandı; greft daha sonra over-the-top (OTT) noktasından femoral kondilin lateral yüzüne çekildi. Tüm olgularda notch plasty yapıldı. Diz 20 fleksiyonda iken tensiometre ile (Med metrics isometer) ortalama 20-30 N pretension uygulanırken; önce PDS bant ayrı olarak distalde daha sonra greft ve PDS bant birlikte Lateral femoral kondile iki adet bağ staple ile fikse edildi. Kesiler sütüre edildikten sonra diz 20 fleksiyonda iken uzun bacak alçı ateli ile diz immobilize edildi.

### İlave Ameliyatlar

Bir olguda daha önce açık olarak total medial menisektomi, 7 olguda ise aynı seansta artroskopik olarak parsiyel menisektomi (5 lateral, 2 medial) yapılmıştır.

### Ameliyat Sonrası Bakım ve Rehabilitasyon

Tüm olgularda 48 saat sonra dren alınarak alçı çıkarılmış ve ayarlı, polisentrik menteşe ihtiva eden ameliyat sonrası takip breys'i kullanılmaya başlanılmıştır. İlk dört hafta 20°-90° arasındaki hareket müsade edilmiş, 4 hafta bitiminde kısmi, 6 hafta bitiminde de tam yüklenmeye izin verilmiştir. Kuadrıseps ve Hamstring egsersizleriyle ROM egzersizlerine hemen başlanılmış, 3 aydan sonra koşu, modifiye antreman ve proprioseptif duyu egzersizlerine, 8-12 aydan sonra da spora izin verilmiştir.

### Sonuçların Değerlendirilmesi

Sonuçlar: poliklinik gözlem ve sorgulama formu aracılığıyla aypılan klinik (subjektif ve objektif, Lysholm Diz Skoru), aktivite düzeyi (Lysholm-Tegner aktivite skoru) ve radyolojik bulgular (Fairbanks kriterleri) esas alınarak değerlendirilmiştir.

### Sonuçlar

Tablo I'de olgulara ait genel veriler ile sonuçlar toplu olarak görülmektedir. Verileri toplanabilen 17 olgu değerlendirmeye alınmıştır. Daha önce başka bir klinikte total medial menisektomi yapılmış olan ve varus alignamenti nedeniylede erken greft gevşemesi (ilk yıl içerisinde) bir olguda radyolojik olarak medial kompartmanda Fairbanks kriterleri (+) bulunmuş; diğer olgular normal olarak değerlendirilmiştir. Lysholm diz skoruna göre 17 olgunun 13'de (%76.4) çok iyi-iyi sonuç (86-100, orta 93) ve 2 olguda orta ve 2 kötü sonuç elde edilmiştir. Lysholm-Tegner aktivite skoru ile değerlendirildiğinde sadece 11 olgunun 7-10 düzeyinde (Lysholm skoru > 86) diğer olguları ise <7 düzeyinde olduğu

| Tablo 1: Olgulara ait genel değerlendirme | |
|---|---|
| Erkek/Bayan | 20/0 |
| Ortalam ya | 27.5yıl (17-43 yıl) |
| Yaralanma süresi | 10.3 ay(1-24 ay) |
| Önceki girişimler | |
| Parsiyel | 7 (5 lat/2 Med) |
| menisektomi | Artroskopik |
| Total menisektomi | 1 Açık |
| Lysholm Diz Skoru | 90.7 ort.(652-100) |
| Aktivite Düzeyi | 7-10 11 olgu |
| (Lysholm-Tegner) | < 7 6 olgu |

görülmüştür. İki olguda fonksiyonel durum iyi olmasına rağmen spor yapmaktan korktuğu için aktivite düzeyi düşük değerlendirilmiştir. Bir olguda 15° ekstansiyon eksikliği, 4 olguda ise (+) pivot shift saptanmıştır. Hiç bir olguda patellofemoral ekleme ait yakınma gözlenmemiştir.

## Tartışma

Akut ve kronik ÖÇB lezyonu nedeniyle instabilitesi bulunan hastalarda bağın onarımı veya rekontrüksiyonuna ilk dikkati Hey Groves (1917)(6) ve Palmer (1938) (10), çekmiştir. Sıklıkla spor yaralanması olarak karşımıza çıkan ve fonksiyonel instabilite yapmış ÖÇB lezyonla-rında, genç ve aktif hastalarda cerrahi tedavi konusunda tam bir görüş birliği vardır. Ancak halen tedavi şekli, greft seçimi ve teknik konularda bir görüş birliğine varıldığı söylenemez.

Klinik başarı greft seçimiyle yakından ilgilidir. Bone-to-Bone Patellar tendon günümüzde sıklıkla seçilen bir greft olmasına rağmen; Noyes ve ark.(9), biyomekanik olarak ST ile %75, ST+G ile %124 oranında dayanıklığı olduğunu göstermişlerdir. PDS bant ile greftin tensil kuvvetlerine dayanıklılığı hem artırılmış olmakta, hemde grefti iyileşme döneminde zararlı etkilerden koruyarak erken ve hızlı rehabilitasyona olanak sağlamaktadır. Çift kat ST veya G kombinasyonu, LAD ile güçlendirme patellar tendona eşit bir gerilme kuvvetlerine karşı sağlamlık sağlayabilmektedir(4). Patellar tendonun tüm avantajlarına rağmen kuadriseps zayıflığı, patellofemoral instabilite ve ağrı, Patella kırığı ve krepitasyon gibi sorunlar ortaya çıkabilir(2). ST veya ST+G patellofemoral eklem ve kuadrisepsin korunması açısından büyük avantaj sağlar. Hamstring fonksiyonu üzerinde de olumsuz etkisi olmamaktadır.

Greft rekonstrüksiyonunda tünel pozisyonu başarı açısından önemlidir. Isometrik pozisyon önem kazanır. Özellikle anterior femoral pozisyon ciddi başarısızlıklara neden olur(11). Hernekadar isometrik bir pozisyon olmamasına ve birçok yazar tarafından reddelimesine rağmen OTT noktası standart proksimal yerleşim sağlar(7). Hamstring tendon grefti donör sahasındaki morbiditenin az olması nedeniyle önerilir. Major dezavantajı greftin insersiyon noktalarındaki iyileşme süresinin uzun olması ve başlangıç gerilme kuvvetlerine direncinin zayıf olmasıdır(4). Ancak bizim bu çalışmada da uyguladığımız gibi ST'nin katlanması, G ile birleştirilmesi ve LAD, PDS bant ile güçlendirilmesiyle bu dezavantaj giderilebilir. Aglietti ve ark.(1), Marder ve ark.(8) kronik ÖÇB lezyonu olan olgularda pateller ve hamstring tendon greftinin sonuçlarında istatistiki olarak bir farklılık saptamamışlardır. Gomez-Castresana ve ark.(5), 78 kronik ÖÇB lezyonunda, LAD ile güçlendirilmiş ST ile rekonstrüksiyonda iki yıllık izleme so-

nucunda %89.4 oranında başırıl sonuç bildirmektedirler. Bu çalışmada da olguların %76.4'de 55 aylık takip süresinde başarılı sonuç elde edilmiştir.

Sonuç olarak; uyguladığımız yöntemin donör saha morbiditesinin az olması ve orta dönem takip süresinde olguların önemli bir kısmında diz stabilitesi sağlayabilmesi özellikleriyle seçilmiş olgularda (orta düzeyde aktivitesi olan) alternatif yöntem olduğu söylenebilir.

## Kaynaklar


1. Aglietti P, Buzzi R, Zaccherotti G: Patellar tendon versus semitendinosus and gracilis in anterior cruciate ligament reconstruction. 18th Annual American Orthopaedic Society for Sports Medicine Meeting, Abstracts and Qutline, San Diego, CA 29-30, 1992.
2. Aglietti P, Buzzi R, D'Andria S, Zaccherotti G: Patellofemoral problems after intraarticuler anterior cruciate ligament reconstruction. Clin ORthop, 288: 195-203, 1993.
3. Clancy WG, et a.: Anterior cruciate ligament reconstruction using One- Third of Patellar ligament, augmented by extra-articular tendon transfers, J Bone Joint Surg 64A: 352-359, 1982.
4. Fu FH, Schulte, KR: Anterior cruciate ligament surgery 1996. State of art? Clin Ottthop 325: 19-24, 1996.
5. Gomez-Castresana FB, Basto MN, Sacristan CG.: Semitendinosus Kennedy ligament augmentation device anterior cruciate ligament reconstruction. Clin Orthop, 283: 21-33, 1992.
6. Hey-Groves EW: Operation for the repair of crucial ligaments. Lancet 2: 674-675, 1917.
7. Jonsson H, Elmqvist LG, Karrholm J, Tegner Y: Over-the-top or tunnel recontruction of the anterior cruciate ligament? J Bone Joint Surg 76B: 82-87, 1994.
8. Marder RA, Raskind JR, Carroll M: Prospective evaluation of arthroscopically assisted anterior cruciate ligament reconstruction. Am J Sports Med 19: 478-484, 1991.
9. Noyes Fr, et al.: Biomechanical analysis of human ligaments grafts used in knee ligament reparis and reconstruction. J Bone Joint Surg 66A: 344-352, 1984.
10. Palmer I: On he injuries to the ligaments of the knee joint. A clinical study. Acta Chir Scand 53 (suppl): 11-273, 1938.
11. Schutzer SF, Christen S, Jacob RP: Further observations on the isometricity of the anterior criciate ligament: an anatomical study using a 6 mm diameterr replacement Clin Orthop 242: 247-255, 1989.

# BÖLÜM - IX

## DİZ SORUNLARI

## KISIM - 14

# ÖN ÇAPRAZ BAĞ REKONSTRÜKSİYONU REVİZYONU

Reha N. TANDOĞAN*, Asım KAYAALP**, Cem ADABAĞ***

Ön çapraz bağ rekonstrüksiyonu sonrası başarısızlık, teknik hatalar, greftin biyolojik inkorporasyon yetmezliği veya travmaya bağlı olabilir. Bu çalışmada, çeşitli nedenlerle başarısız olan ön çapraz bağ rekonstrüksiyonlarının revizyon cerrahisi sonuçları gözden geçirildi.

### Hastalar ve Yöntem

Daha önce ön çapraz bağ onarımı yapılan ve dizinde instabilite yakınmaları olan 9 olgu incelendi. Olguların hepsi erkekti, ortalama yaş 27 (21-37) olarak hesaplandı. İlk cerrahiden sonra geçen süre ortalama 21 (14-29) aydı. İlk cerrahi işlem olarak; 2 olguda primer onarım (birinde semitendinosus ile güçlendirme), 3 olguda otolog kemik-patellar tendon -kemik (K-PT-) grefti ile rekonstrüksiyon, 2 olguda allogreft K-PT-K grefti ile rekonstrüksiyon, bir olguda Dacron ve fasya lata kompoziti ile rekonstrüksiyon yapılmıştı. Bir olguda ise hastanın K-PT-K greft alınmıştı, ancak revizyon sırasında greft veya tesbit materyaline ait bir görünüm saptanamadı. Revizyon sırasında, 3 olguda allogreft, 5 olguda otogreft kemik-patellar tendon-kemik grefti, 1 olguda semitendinosus-grasilis (ST-G) grefti kullanıldı. Revizyonların 6 sı artroskopi destekli, 3 ü açık yöntemlerle yapıldı. K-PK-K greftleri fizyometrik kemik tünellerden geçirildi, ST-G grefti tibial insersiyonu yerinde bırakılarak, tibiada tünelden geçirildi, femurda "over the top" yerleştirildi. Tesbit için K-PT-K greftlerinde interferans vidası, ST-G grefti için özel pullu vida (Ligament washer) kullanıldı. Cerrahi sonrası erken tam ekstansiyon ve giderek artan fleksiyon ile 3 haftada tam hareket genişliği kazanıldı. Otogreftlere 6 hafta allogreftlerde 8 hafta parsiyel ağırlık ile mobilizasyon sağlandı. Revizyon sonrası ortalama izlem 23 (13-30) aydı. Hastaların değerlendirilmesi IKDC (International Knee Documntation Comitee) skorlama sistemine göre yapıldı.

### Sonuçlar

İlk cerrahiden sonra başarısızlık nedeni olarak, 6 olguda teknik hata, 2 olguda greftin biyolojik inkorporasyon bozukluğu ve bir olguda şiddetli travma saptandı. Son kontrolde, IKDC kriterlerine göre, 2 hastada normal diz, 5 hastada normale yakın diz ve

* Başkent Üniv. Tıp Fak. Ortop. Trav. ABD Doçent., ** Sanko Tıp Merkz, SSK Ank. Hast Ort. Uzm.

2 hastada hafif anormal diz elde edildi. Olguların hiçbirinde ekstansiyon kısıtlılığı yoktu, 2 olguda 10 derece terminal fleksiyon kısıtlılığı saptandı. Altı hastada Lachman testi negatif hale geldi, 3 olguda ise sert son nokta olacak şekilde, 5 mm'lik Lachman testi saptandı. Bu üç olguda pivot-shift testi kayma ("slide") şeklinde müsbetti. Sonuçlarda belirleyici faktörün, stabiliteden çok ağrı ve hastanın dizini sübjektif değerlendirmesi olduğu gözlendi. İki olguda medial eklem mesafesinde hafif artritik değişimler saptandı, bu olgulara ilk cerrahi sırasında menisektomi yapılmışıt. İlk cerrahi sırasında allogreft kullanılmış bir olguda, histolojik olarak rejeksiyon bulguları saptandı.

## Tartışma

Ön çapraz bağ rekonstrüksiyonu sonrası tekrarlayan laksite üç nedenle olur. Bazı olgularda tek bir neden olabileceği gibi, bazılarında birden fazla neden birlikte etkili olabilir Bunlar:

**1.Teknik hatalar:** En sık görülen başarısızlık nedeni budur. İlk cerrahi sırasında greft seçimi, yerleşimi, gerginliği, tesbiti ve ikincil stabilize edici yapıların gözardı edilmesi ile ilgili hatalar sınucu laksite tekrar ortaya çıkar. Bu grupta en sık görülen neden femoral tünelin anterior yerleşimidir. Nitekim, olgularımızın 6 tanesinde başarısızlık nedeni teknik hata olarak kabul edilmişti.

**2. Greftin biyolojik inkorporasyon (uyum), bütünleşme bozukluğu:** Teknik hata olmaksızın, erken dönemde stabil olan dizde, geç dönemde laksite bulgularının ortaya çıkmasıdır. Bilinmeyen nedenlerle (immünolojik, sinoviyal ortam) avasküler olan greft revaskülarize olmaz. Ayrıca, total ön çapraz bağ protezlerinin zaman içinde görülen örselenme ve kopmaları da bu grupta incelenebilir. İlk cerrahi sırasında, allogreft ve allogreft-Dacron kompoziti kullanılan iki olgumuzdaki başarısızlık nedeninin biyolojik bütünleşme eksikliği olduğu düşünülmüştür. Allogreftlerde, humoral immün cevap olmuşsa bile, bunun klinik önemi olmadığı kabul edilir(1). Bizim olgumuzda, çıkartılan allogreftin yapılan histolojik incelemesinde hücresel rejeksiyon bulgularının saptanmış olması ilginçtir.

**3.Travma:** Yüksek enerjili bir travma sonrası, normal bir ön çapraz bağı yırtabilecek şiddette zorlanmalar ile neoligament kolaylıkla kopar. Bir olgumuzda ilk cerrahiden 27 ay sonra, spor sırasında meydana gelen yaralanma bu mekanizmaya örnektir. Ayrıca, uygun olmayan greft ve tesbit ile birlikte agresif rehabilitasyon yapılırsa laksite ortaya çıkabilir.

Revizyan cerrahisi düşünülen hastalarda çokiyi bir ameliyat öncesi planlama gereklidir. Cerrahi öncesi mümkünse dizdeki hareket genişliği kazanılmalıdır. Ayrıca, sonuçların hiç bir zaman primer cerrahi kadar iyi olamayacağı hastaya anlatılmalıdır. Revizyon öncesi grafilerde, tünel pozisyonları iyi ve tünellerde genişleme yoksa, aynı tüneller kullanılabilir. Vidalar genellikle sorunsuz olarak çıkartılabilir. Tünel yerleşimi, olması gerekenin çok uzağındaysa da sorun çıkmaz, doğru tüneller degişik açı ve yerleşimle açılarak onarılabilir. Bu hastalarda, özellikle femoral vidanın yerinde bırakılması önemli bir sorın yaratmaz. Asıl sorun, genişlemiş veya normal yerleşimin komşuluğunda açılmış tünellerdedir. Bu hastalarda, revizyon sırasında yeterli tesbit ve yerleşim sağlanamayacaksa,önce vida ve varsa sentetik bağlar çıkartılır, defekt freftlenir, ikinci seansta revizyon cerrahisi yapılabilir. Greft seçiminde kullanılmamış olan otolog

dokular, karşı diz veya allogreft seçimi cerraha kalmıştır. Tesbit genellikle interferans vidası ile yapılabilir, olmazsa, kortikal vida çevresinde düğümlenen kalın absorbe olmayan dikişleri bir seçenek olabilir. İlk cerrahi sırasında gözden kaçan çevre stabilize edici yapıların hasarı varsa, bunlar da revizyon sırasında ele alınmalıdır. Rehabilitasyon programı daha yavaş ve dikkatli uyğulanmalıdır. Bu hastalarda, spora dönüş eğer olacaksa, en erken bir yıl sonra olmalıdır.Bu çalışmada revizyon cerrahisi ile stabilite yönünden elde edilen sonuçlar tatminkardır. Olguların hepsinde Lachman testleri 5 mm altına inmiştir. Buna karşın, hastaların subjektif diz değerlendirmeleri ve ağrı skorları toplam IKD skorlarında düşmelere neden olmuş ve ancak iki hastada normal diz elde edilmiştir. Harner'ın 35 olguluk revizyon serisinde hiç bir hasta IKDC skoruna göre dizini normal olarak kabul etmemiştir(2). Waren gurubunun 87 olguluk serisinde olguların sadece %62.8'inde iyi sounç elde edilmiştir(3). Bizim serimizde de, sadece iki hastada revizyon sonrası normal IKDC skorları elde edilmiştir. Bu hastalarda, ilk cerrahi işlemin (birinde primer onarım, diğerinde ise allogreft K-PT-K ile rekonstrüksiyonu), dizdeki diğer yapılara fazla zarar vermemiş olmasının, revizyonda iyi sonuç elde etmede etkili olduğu düşüncesindeyiz.

Revizyon cerrahisinden en fazla fayda görecek hasta gurubu, tekrarlayan laksitesi olan, dizde artirit bulgusu olmayan genç hastalardır. Asıl yakınması ağrı olan hastaların revizyon cerrahisinden fayda görmesi için, dizin içinde tedavi edilebilir bir patolojinin olduğunun göstermesi şarttır. Ameliyat edilen dizlerde MRG'nin yüksek derecede yanıltıcı sonuçlar verdiği gözönüne alındığında, çok iyi bir klinik muayene ile objektif verilere göre karar verilmelidir.

Sonuç olarak, ön çapraz bağa yönelik revizyon cerrahisi sırasında, yeterli güçte, uygun yerleşimli ve sağlam tesbit edilmiş greftler kullanılarak tatminkar sonuçlar elde edilebilir ancak, bunlar hiç bir zaman primer cerrahi kadar iiy değildir.

## Kaynaklar


1. Fu, F.H., Jackson, D.W., Jamison, J., Lemos, M.J., Simon, T.M.: Allograft Reconstruction of the Anterior Cruciate Ligament. In: The Anterior Cruciate Ligament. Current and Future Concepts. Ed. DW Jackson, Raven Press, New York, s. 325-338.
2. Harner, C.D.: Revision ACL surgery. Principles of treatment and results. AANA Specialty Day 25 Şubat 1996 Atlanta, A.B.D.
3. Carson, E.W., Anisko, E.M., Warren, R.F.: Revision anterior cruciate ligament reconstruction: etiology and clinical results. American Academy of Orthopaedic Surgeons 64th Anual Meeting, 13-17 Şubat 1997, San Francisco A.B.D. özet kitabı s. 274.

# BÖLÜM - IX

## DİZ SORUNLARI

## KISIM - 15

# GONARTROZ OLGULARINDA YÜKSEK TİBİAL OSTEOTOMİ VE OSTEOSENTEZ ALTERNATİFLERİ

Hasan TATARİ*, Mehmet ERDURAN**

1958'de Jackson'un ilk tanımlamasından bu yana, yüksek tibial osteotomi, unikompartmantal gonartroz olgularında, deformite ve fonksiyonunun düzeltilmesi ve ağrının giderilmesi amacıyla yayğın olarak kullanılan bir yöntem olmuştur(6). Coventry, yine aynı yıllarda, kendi adıyla anılan tekniği geliştirmiş ve 1960'lı yıllardan bu yana ameliyat ettiği 213 olgunun %67'sinde, 10 yıl sonra bile, eklem fonksiyonunun iyi olduğunu ve ameliyat öncesine göre, ağrılarının daha az olduğunu saptamıştır(4).

Gonartrozda, yüksek tibial osteotominin amacı, dizin aşırı yük binen kompartmanını bu yükten kurtarmak ve böyelce eklemin ömrünü uzatmaktır.

Yüksek tibial osteotomi başlığı altında yer alan birçok modifiye girişimlerde, fiksasyon amacıyla staple çivisi ve plak gibi implantlar kullanılmıştır. Fakat, her travmatik veya tedaviye yönelik kırıkta olduğu gibi, burada da, amaç diz ekleminin ve dolayısıyla hastanın erken mobilizasyonu olduğu için, bu durum, araştırmacıları, yeni arayışlara yönlendirmiştir. Sonuçta, artık ortopedi ve travmatolojinin birçok alanında kullanılan eksternal fiksatörler, yüksek tibial osteotomide de, kendine yer bulmaya başlamıştır.

Bu çalışmanın amacı, kliniğimizde gonartroz nedeni ile yüksek tibial osteotomi uygulanmış ve fiksasyon için staple çivisi ve eksternal fiksatör kullanılmış olan olguların, ağrı ve fonksiyon açısından karşılaştırılmasıdır.

### Materyal ve Metod

1986-1996 yılları arasında, unikompartmantal gonartroz nedeni ile, kliniğimizde ameliyat edilen 34 olgunun 36 dizi değerlendirmeye alındı. Olguların yaş ortalaması 48 (4:-73) olup, 26'sı bayan, 8'i erkekti. Ameliyat öncesi dönemde, 30 olguya klinik ve radyolojik, 4 olguya ise klinik, radyolojik ve artroskopik olarak yüksek tibial osteotomi endikasyonu kondu. Tüm olgularda, kapalı kama osteotomisi uygulandı. 17 olgunun sağ, 15 olgunun sol, 2 olgunun ise her 2 dizine, yüksek tibial osteotomi yapıldı.

Olguların 5'inde sadece alçı tesbiti uy-

* Dokuz Eylül Üniv. Tıp Fak. Ortopedi ve Travm. ABD. Öğr. Gör., ** Araş. Gör.

gulanırken, 22 olguda basamaklı staple çivisi, 4 olguda ise İlizarov sirküler eksternal fiksatör ve 3 olguda Orthofiks kullanıldı. Takip süresi, staple uygulanan olgularda, ortalama 52.7 ay (12-90), ekstrenal fiksatör uygulanan olgularda ise 31 ay (11-62) idi.

Ameliyat öncesi ortoröntgenogramlarda ölçülen femorotibial açı ortalaması, 8 (4-23) varus idi. Staple ve eksternal fiksatör uygulanan olgular arasında, bu açıdan fark gözlenmedi. Ameliyat sonrası son kontrolde çekilen grafilerde, ortalama femorotibial açı, 5° (0-9) valgus şeklindeydi. Sadece alçı tespiti veya staple çivisi ve alçı tespiti uygulanan 27 olguda ortalama alçı süresi 6.6 hafta olup, tam yüklenme ise, ortalam 14 hafta sonunda sağlandı. Son kontrollerinde yapılan değerlendirmede ortalama fleksiyon derecesi 110° olarak bulunurken 27 olgunun 5'inde ortalama 10° fleksiyon kontraktürü saptandı. Sonuçta, bu olguların 6'sında total diz protezi endikasyonu kondu.

Olguların 12'si (%44) ağrılarının ameliyat öncesi döneme göre çok daha iyi olduğunu belirttiler; bunların izleme süreci ortalama 4.5 (1-7) yıldı. 5 (%22) olgu, ameliyat öncesi döneme göre, az daha iyi olduklarını belirtirken bunların ortalama izleme süresi ise 5.5 (1-10) yıldı. 9 (%33) olgu ise, ameliyat öncesine göre ağrılarının değişmediğini ve zaman içerisinde daha da arttığını söylediler. Bu olguların ortalama takip süresi 8 (2.5-10) yıldı.

Eksternal fiksatör uygulanan 7 olguda, fiksatörün hasta üzerinde ortalama kalış süresi 12 hafta olup, parsiyel yüklenmeye ameliyatın 4. günü, tam yüklenmeye ise, ortalama 3.5 hafta sonunda izin verildi. Diz fleksiyon hareketi ise, ameliyatın 2. gününden başlayarak serbest bırakıldı. Bu olguların son kontrollerinde, ortalam fleksiyon derecesi 130 olup, hiçbir dizde fleksiyon kontraktürüne rastlanmadı. Tüm olgular, ameliyat öncesine göre ağrı ve fonksiyonlarının çok daha iyi olduğunu dile getirirken, cihazın yol açtığı psikolojik etkiler bir yana, özellikle erken yüklenmeden dolayı memnun oldukları gözlendi.

## Tartışma

Unikompartmantal gonartrozlarda, iyi seçilmiş olgularda, birçok çalışmacı, iyi sonuçlar elde etmişlerdir. Insall ve ark.(7), 5 yıllık izlemleride, olguların %4.7'sinde sonuçların tatmin edici, yeterli olduğunu, Hernigou ve ark.(7), 5 yıllık izlem sonucunnu olguların %90'ında çok iyi ve iyi sonuç verdiğini, aynı olguların 10 yıllık izleminde ise, bu oranın %45'e indiğini bildirmişlerdir. Matthews ve ark.(4), 40 olguluk serilerinde, sürekli uygun fonksiyonun, 1 yıl sonunda %86,3 yıl sonunda %64.5 yıl sonunda %50 ve 9 yıl sonunda ise %28 oranında korunduğunu saptamışlardır.

Bizim çalışmamızda, olgular, retrospektif olarak değerlendirilmiş ve bu yüzden de ancak, izleme süresi ortalaması, staple çivisi uygulanan grupta 52.7 ay, eksternal fiksatör uygulanan grupta ise 31 ay olan olgular çalışmaya alınmıştır. Ancak son kontrollerinde ağrı ve fonksiyonlarının, ameliyat öncesine göre değişmediği veya bozulduğu saptanan grupta, ortalama izleme süresinin 8 yıl olması, sonuçlarımızın, diğer çalışmalara benzer olduğunu göstermektedir.

Doğrudan alçı veya staple çivisi ile tespit edilen olgularda, eklemin uzun bacak alçısı ile tespiti, ortopedinin erken hareket ettirme ilkesine ters düşmektedir. Bu da, ortopedik cerrahları, yeni arayışlara itmiş ve eksternal fiksatörler gündeme gelmiştir.

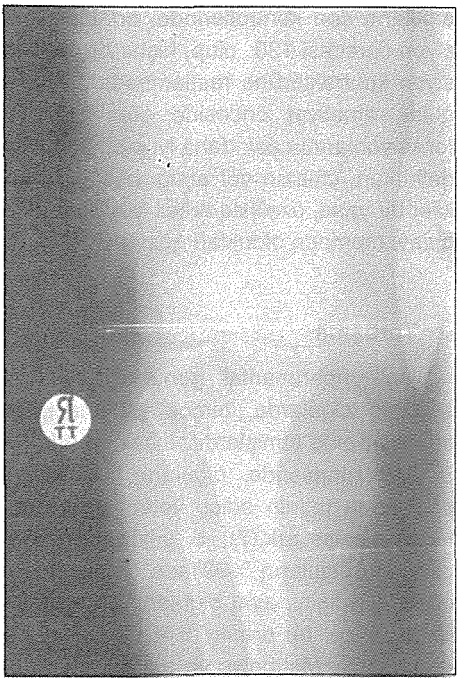

***Şekil 1a:*** *Genu varuma bulunan bir olgunun ameliyattan önceki ortoröntgenografisi.*

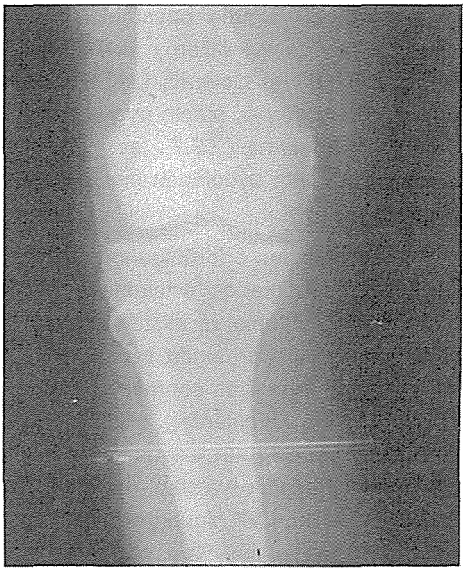

***Şekil 2a:*** *Genu varumu bulunan bir başka olgunun ameliyattan önceki ortoröntgenografisi.*

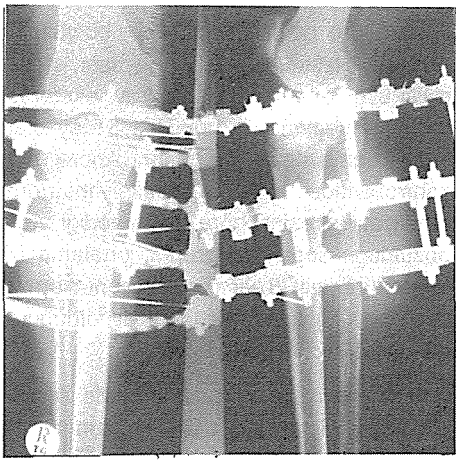

***Şekil 1b:*** *Aynı olgunun yüksek tibial osteotomi ve Ilizarov eksternal fiksatörü uygulandıktan sonraki grafileri*

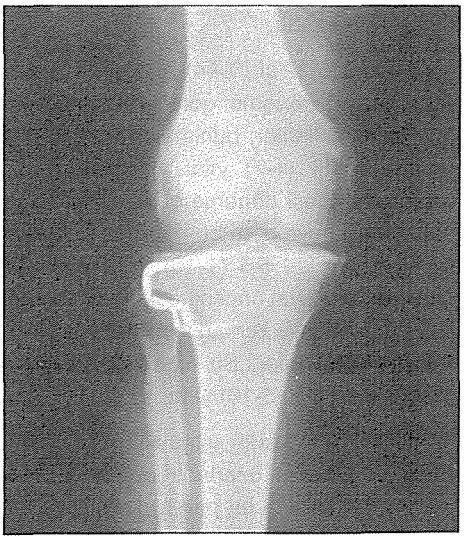

***Şekil 2b:*** *Aynı olgunun yüksek tibial osteotomi ve staple çivileri uygulandıktan sonraki grafileri*

Japonya'da Yasuda ve ark(7)., 1971-77 yılları arasında Charnley eksternal fiksatör cihazı ile tespit uyguladıkları 51 olguda, ameliyat sonrası 1. gün aktif diz hareketlerine ve 8. hafta sonunda tam yülenmeye izin vermişlerdir. Fonksiyon 6 yıllık izlemlerinde %88, 10 yıllık izlem sonucunda ise %63 iyi ve orta dereceli olarak değerlendirilmiştir.

Literatürde, yüksek tibial osteotomi yapılan olgularda, eksternal fiksatör kullanılması ile ilgli pek fazla yayına rastlayamadık. Fakat, olgularımızda, özellikle fonksiyon açısından başarılı sonuçlar almamız, bize serimizi arttırma yönünde ceraset verdi. Özellikle ameliyat sırasında, osteotomi açısının çok rahat şekilde korunduğu gözlendi.

Kaynama süresi açısından staple ve eksternal fiksatör kullanılan olgular arasında fark gözlenmedi. Ancak eskternal fiksatör kullanılan olgularda, hemen fleksiyona izin verilmesi ve çok kısa sürede hastaların harekete başlaması, fonksiyonun çok hızlı bir sürede düzelmesini sağladı. Son kontrolde, özellikle bu açıdan ve normal hayatlarına çabuk dönüş nedeniyle memnuniyet gözlendi.

Eksternal fiksatör kullanılan olgu sayısının az olması nedeniyle, olguların osteotomi açısının korunması konusunda net bir araştırma ve karşılaştırma yapmadık. Eksternal fiksatör uygulanan hasta serimiz arttıkça ve takip süreleri uzadıkça, bu karşılaştırmayı yapma şansımızın artacağına inanıyoruz.

## Kaynaklar


1. Berman, A.t., Bosacco, S.J., Kirshner, S., Avolio, A.: Factors Influencing Long-Term Results in High Tibial Osteotomy. Clin. ORthop. 272: 192-197, 1991.
2. Cass, J.R., Bryan, R.S.: High Tibial Osteotomy. Clin. Orthop. 230: 196-199, 1988.
3. Coventry, M. B., Isstrup, D.M., Wallrichs, S.L.: Proximal Tibial Osteotomy. Bone and Joint Surg. 75-A, 196-201, 1993.
4. Nagel, A., Insall, J.N., Scuderi, G.R.: roximal Tibial Osteotomy. Bone and Joint Surg. 78-A: 1353-1357, 1996.
5. Rudan, J.F., Simurda, M.A.: Valgus High Tibial Osteotomy. Clin. Ortop, 268: 157-160, 1991.
6. Sim, F.H., Hsu, R.W.W., Chao, E.Y.S.: Orsteotomy. Current Orthop. 88-94, 1990.
7. Yasuda, K., Majima, T., Tsuchida, T., Kaneda, K.: A Ten-to 15-year Follow-Up Observation of High Tibial Osteotomy in Medila Compartment Osteoarthrosis. Clin. Orthop. 282: 186-195, 1992.

# BÖLÜM - IX

## DİZ SORUNLARI

## KISIM - 16

# DEJENERATİF DİZ OSTEOARTRİTLERİNDE YÜKSEK TİBİAL OSTEOTOMİ UYGULAMALARIMIZ

Salih S. SÖZEN*, Mustafa ÖZDEMİR**, Hakan SELEK**, Cengiz YILMAZ**

Diz ekleminin osteoartriti kalça ve vertebradan sonra üçüncü sırada görülmesine rağmen, en çok rahatsızlık veren osteoartrittir. Hasta hareketleini çok kısıtlar ve sıklıkla istirahatte de ağrı olması nedeniyle daha az dayanabilir. Bu nedenle diz ekleminin osteoartriti diğer eklemlere göre daha çok önemlidir.(1). Biz bu çalışmamızda diz osteoartritlerinde total diz protezi ile yüksek tibial osteotomi endikasyonlarını belirlemeye çalıştık.

### Materyal ve Metod

Ankara Üniversitesi Tıp Fakültesi Ortopedi ve Travmatoloji Ana Bilim Dalında Ocak 1987 ile Nisan 1994 yılları arasında 48 dejeneratif diz osteoartriti olgusunun 52 dizine lateralden kapanma kama osteotomili yüksek tibial osteotomi yapıldı. Dizlerden 31'i sağ ve 21'de sol taraftaydı. Olguların 43'ü bayan 5'i erkekti. Olguların en genci 25, en yaşlısı 72 yaşında olup, ortalama yaş 48.5 olarak bulundu. En uzun izleme süresi 9, en kısa takip süresi 2 yıl olmak üzere ortalama izleme süresi 5.5 yıldı. Olgularda ameliyat öncesi değerlendirilen yükleme grafilerinde en az deformitesi olan olgu 3° valgusta, en fazla deformitesi olan olgu 20° varusta olmak üzere ortalama deformite 8.5° varus deformitesi olarak bulundu. Olgular Ahlbak sınıflandırmasına göre değerlendirildiğinde 17'si evre I, 19'u evre II, 11'i evre III, 3'ü evre IV, 2'si ise evre V olarak bulundu. Ayrıca 6 olguda patellafemoral eklem tutulumu, 4 olguda ise her üç kompartman tutulumu mevcuttu. Olgulardan 19'una artroskopik lavaj ve debridman yapıldı. Ameliyat esnasında tespit için iki olguya plak, bir olguya vida, 49 olguya staple kullanılmıştır. Ameliyat sonrası tüm olgular alçıyla tespit edilmiş olup, ortalama 1,5 ay alçıda bırakılmıştır. Ameliyat sırasında en az 10 mm. en fazla 22 mm. olmak üzere ortalama 16 mm.'lik kama çıkarılmıştır.

### Sonuçlar

Korreksiyon sonrası valgus açısı en az 7°, en fazla 12° olmak üzere ortalama valgus açısı 9.5° olarak bulunmuştur. Ameliyat sonrası 3 olguda derin doku enfeksiyonu gelişmiş, fakat bunların ikisi

* Ank. Üniv. Tıp Fak. Ort. Trav. ABD. Uzm., ** Araş Gör.

uygun antibiotik ve debridman tedavisi ile düzelmiştir. Plak kullanılan üçüncü olguda ise plak çıkartılıp eksternal fiksatör takılmak zorunda kalınmıştır. Ameliyat sonrası 2 olguda tam peroneal sinir paralizisi gelişmiş, bunlardan birisi ameliyat sonrası birinci yılda tamamen düzelmiş, diğerinde ise ameliyat sonrası dördüncü yılda halen devam etmektedir. Hasta peroneal sinirle ilgili bir girişimi kabul etmemiştir. 2 olguda tibia iç kondilde eklem içi kırık oluşmuş, fakat bunlarda eklem içinde patoloji oluşturmadan kaynamıştır. 1 olguda ise ameliyat sorası derin ven trombozu gelişmiş, ameliyat sonrası 1. yılda tam rekanilazasyon gözlenmiştir. Tek taraflı yapılan olgulardan biri ameliyat sonrası 12. ve 18. aylarda her iki dizine birden total diz protezine ihtiyaç göstermiştir. Hiçbir olguda psödoartroz ya da damar yaralanması görülmemiştir.

## Tartışma

Biz bu çalışmamızda diz osteoartritinde total diz protezi ile yüksek tibial osteotomi endikasyonlarını ayırmaya çalıştık. Öncelikle yüksek tibial osteotomi uygulanacak olguların iyi bir seçimi ve bu ameliyata uygun olup olmadıklarına karar verilmesi gerekmektedir. Buna uygun olarak Ahlbak sınıflaması kullanılmakta ve yüksek tibial osteotomi yapılacak olgular buna göre değerlendirilemktedir. Çeşitli yayınlarda evre I ve II'deki olguların bu işlem için uygun oldukları ve diğer evrelerdeki olguların uygun olmadıkları belirtilmektedir(2,3,4,5).

Agletti ve arkadaşları evre I ve II'de yüklenme grafilerinde 10 varus deformitesinde instabilite ve subluksasyon yoksa yüksek tibial osteotomi ile iyi sonuç alınabilineceğini belirtmektedirler(6). Holden ve arkadaşları yüksek tibial osteotominin 50 yaş altı, aktif, unikompartmantal ve osteoartritin erken dönemindeki olgular için uygun olduğunu belirtmektedirler(7).

Patellofemoral artritin belirtisi olan, merdiven çıkarken diz ağrısı olan durumlarda, ligament laksitesinde ve 10°-15° varus deformitesinde de yüksek tiibal osteotomi yapılmamalıdır. İyi bir fiksasyon, kapanma kama osteotomisi ve tibianın deplase edilmemesi korreksiyon kaybını önler. Insall 10°-15° arası genu varumu olanlarda busluksasyon yoksa yüksek tibial osteotomi yapılabileceğini, 15° den fazla olanlarda ise kontraendike olduğunu belirtemktedir(8,9).

Pek çok yazar Ahlbak sınıflamasına göre evre I ve Ii olgularının yüksek tibial osteotomi için uygun olduğunu belirtmektedir. Ancak biz olgularımızda sadece medial tibiofemoral kompartmanın tutulduğu ve patellofemoral kompartmanın intakt olduğu evre III olgularında bu girişimden oldukça yarar gördüğü sonucuna vardık. Bu nedenle yüksek tibial osteotomi seçlimiş evre III olgularda da güvenle kullanılacak bir yöntemdir.

Biz olgularımızda ameliyat sonrası ortalama korreksiyon kaybını yıllık 1.04° olarak bulduk. Bu sonuca göre kişinin yaşamını bağımsız idare edecek minimum diz valgus açısını 4° valgus olarak kabul ettiğimizde; yüksek tibial osteotomi sonrası diz 10°-12° valgusa getirilirse, bu sonuca göre kişinin 6-8 yıl problemsiz yaşayabileceğin isayabiliriz.

Sonuç olarak yüksek tiibal osteotomi erken dejeneratif diz osteoartritinin tedavisinde klasik ve yüz güldürücü bir ameliyat olma özelliğini korumasından öte kolay kolay vazgeçilemeyecek bir yöntemdir.

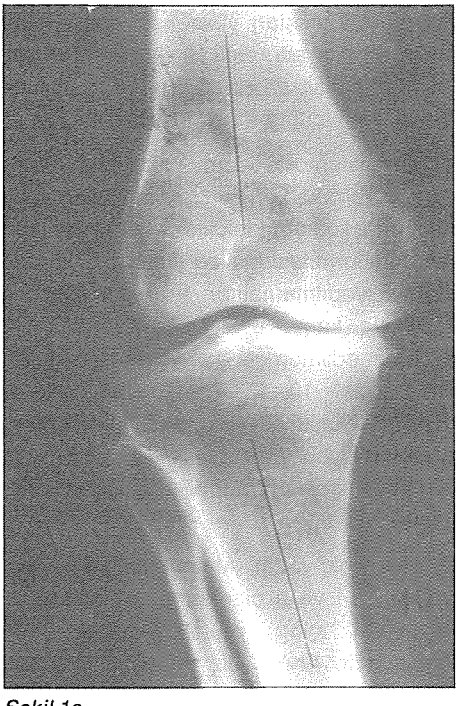

*Şekil 1a*

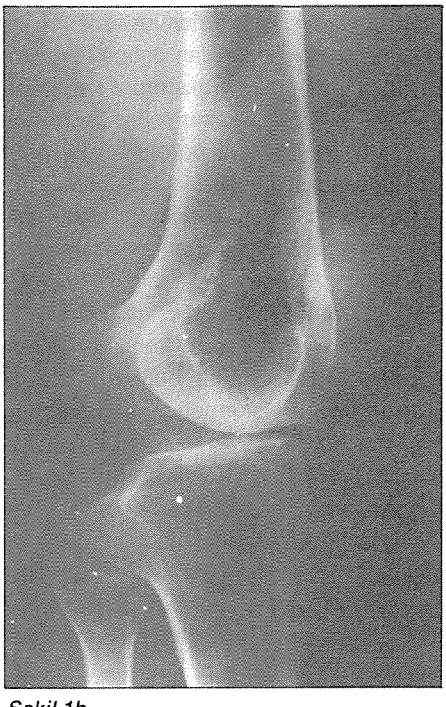

*Şekil 1b*

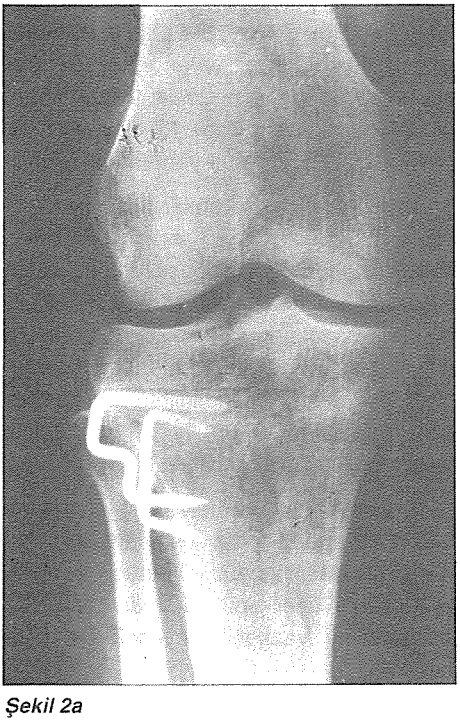

*Şekil 2a*

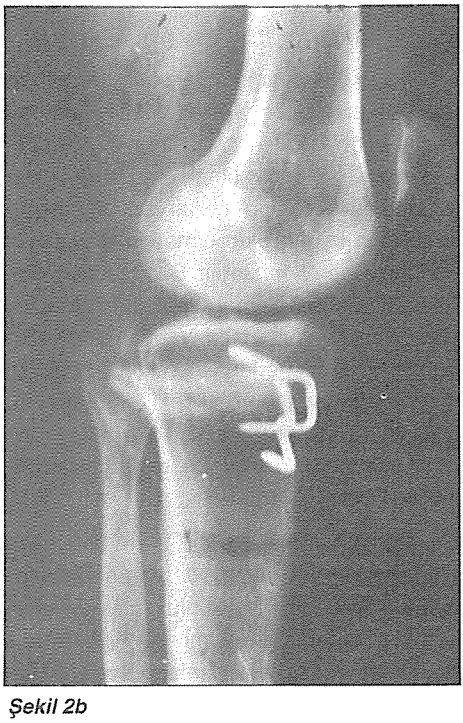

*Şekil 2b*

## Kaynaklar


1. Moskowitz, Howell, Goldberg, et al: Osteoarthritis; diagnosis and medical/surgical management, 2nd ed., W.B. Saunders Co., Philedelphia, 1992.
2. Harding M.L., A fresh appraisal of tibial osteotomy for osteoarthritis of the knee. Clin. Orthop. And Rel. Res. 114; 223-25, 1976.
3. Harris W.R., Kostuik J.P.: High tibial osteotomy for osteoarthritis of the knee. J. bone Joint Surg. Vol 52A, 2: 330-6, 1970.
4. Ivarsson I., Myrnerts R., Gillquist J.: High tibial osteotomy for medal osteoarthritis of the knee. J. Bone. Joint Surg. Vol 72B, 2: 238-44, 1990.
5. Myrners R.: Optimal correction in high tibial osteotomy for varus deformity. Acta. Orthop. Scan. 51: 689-694, 1980.
6. Aglietti P., Rinonapoli E., Stringa G., Taviani A.: Tibial osteotomy for the varus osteoarthritic knee. Clin. Orthop. and Rel. Res. 176; 239-51, 1983.
7. Holden D.L., James S.L., Larson L.R., Slocum D.B.: Proximal tibial osteotomy in patients who are fifty years old or less. J Bone Joint Surg. Vol 70A. 7: 977-81, 1988.
8. Kettelkamp D.B., Leach R.E., Nasca R.: Pitfalls of proximal tibial osteotomy. Clin. Orthop. And Rel. Res. 106; 232-41, 1975.
9. Insall J., Shoji H.- Mayer V., High tibal osteotomy; A five year evaluation. J Bone Joint Surg. Vol 56A. 7: 1397-405, 1974.

# BÖLÜM - X

## AYAK BİLEĞİ VE AYAK SORUNLARI

## KISIM - 1

# AYAK BİLEĞİ KIRIKLARININ CERRAHİ TEDAVİSİ

Doğan ATLIHAN**, Mehmet SUBAŞI*, Nuri DİNDAR*, Tarık KATIRCI*

Günümüzde ayak bileği kırıklarının görülme sıklığı giderek artmaktadır. Bu artışa bağlı olarak da ayak bileği kırıkları üzerine yapılan çalışmalar ve araştırmalar da artmaktadır. Bazı kırıklarda kapalı tedavinin sonuçlarının kötü olması, röntgen ve anestezideki gelişmeler ve cerrahi asepsi ilkelerinin gelişmesi ayak bileği kırıklarının cerrahi tedavisine ilginin artmasına yol açmıştır(8,10,15). 1894 yılında Lane(6) ayak bileğinin anatomik redüksiyon için cerrahi tedaviyi öneren ilk kişidir. 1950'lerde yayınlanan Lauge-Hansen sınıflamıs kemik ve ligament yaralanması arasındaki ilişkiyi vurgulardı. Bu sınıflandırmanın anlaşılması, kırıkların kapalı redüksiyonuna rasyonel bir yaklaşım sağladı(6,14). 1970'lerde, anatomik, biyomekanik ve klinik çalışmalarla hem medial hem de lateral malleolün ikisinin de anatomik redüksiyonunun sağlanmasının önemli olduğu ortaya çıkarıldı(9,12,13,16). Anatomik redüksiyon, stabil fiksasyon ve erken fonksiyonel rehabilitasyonu vurgulayan Lambotte, Danis, AO grubu ve diğerlerinin ilkelerinin yeniden gözden geçirilmesi ile iyi sonuçlar elde edilmiştir (7).

Kliniğimizin ayak bileği kırıklarındaki cerrahi uygulamaları, yayınlanan çalışmalar değerlendirilerek retrospektif olarak değerlendirildi.

### Materyal ve Metod

S.B. Ankara Hastanesi II. Ortoedi ve Travmatooji kliniğinde Eylül 1993-Haziran 1996 tarihleri arasında açık redüksiyon ve internal fiksasyon uygulanan ve izleme süreleri enaz 6 ay olan 35 hasta değerlendirilmeye alındı. Bu hastaların 23'ü (%65.7) erkek, 12'si (%34.3) bayan ve ortalama yaşları 36.6 yıl (16-62 yıl) idi. Ondört (%40) hastada sağ ayak bileği, 21 (%60) hastada ise sol ayak bileği kırığı mevcuttu. Bilateral ayak bileği kırığı olan hiç bir olgumuz yoktu. Ortalama izleme süreleri 14 ay (6-32 ay) idi.

Kırıkların anatomik yerleşimine göre 8 olguda (%24.8) sadece tek malleol kırığı (5 medial malleol, 3 lateral malleol kırığı) 23 olguda (%65.8) bi-malleoler kırık ve 4 olguda (%11.4) tri-malleoler kırık saptandı. Kırıkların 26'sı (%74.28) kapalı, 7'si (%20) 1. derece, 2'si (%5.71) 2. derece açık kırık

* SB Ankara Eğitim-Araş. Hast., 2. Ortop. Trav. Kl., Asistanı, ** Baş asis.

idi. 3. derece açık kırık hiç bir olguda yoktu. Etiyolojik faktör olarak, düşme 21 (%60), trafik kazası 11 (%31.4), ayağa taş düşmesi 2 (%5.7) ve iş kazası 1 5%2.8) olguda tesbit edildi. Kırık tipleri Lauge-Hansen'e göre sınıflandırıldı. En büyük gurubu 19 (%54.3) olguyla Supinasyon-Eversiyon gurubu oluşturdu. Bunu sırasıyla 8 (%22.8) olgu Supinasyon-Adduksiyon, 5(%14.3) Pronasyon-Eversiyon, 3 (% 8.6) olgu Pronasyon-Abduksiyon yaralanmaları sonucu idi.

Ameiyatta medial melleol fiksasyonu için gergi (tension) band tekniği veya vida ile K-teli, lateral malleol fiksasyonu için 1/3'lük semi-tübüler plak, posterior malleol için ise vida kullanıldı. Medial ve lateral malleol fiksasyonundan sonra sindezmozun redükte olmadığı 4 olguda sindezmoz fiksasyonu yapıldı. Ameliyattan sonra tüm hastalara kısa bacak ateli uyguladı. Ameliyat sonrası 2. günden itibaren gece ateline geçilerek ayak bileği hareketleri başlandı. 4. haftada röntgende kaynama belirtileri görülünce hastalara yük verdilimeye başlandı. Sindezmoz fiksasyonu yapılanlarda 4-6. haftada vida çıkarıldıktan sonra yük verdirilmeye başlandı.

Sonuçlar Robert'in(17) objektif ve subjektif kriterlerine göre değerlendirildi. Objektif olarak; ayak bileğini sağlam tarafa oranla hareket yüzdesi, radyolojik olarakta osteoporoz ve artritik değişiklikler göz önüne alındı. Subjektif olarak; dinlenirken, yürürken ve uzun süreli yük vermede oluşan ağrı ve diğer yakınmalar (kesi yeri rahatsızlığı gibi) göz önüne alındı.

## Bulgular

Olguların sonuçları Robert'in objektif ve subjektif kriterlerine göre değerlendirildiğinde subjektif kriterler açısından 33 (%94.28) hasta tatminkar olmuştur. Buna karşın objektif kriterler açısından da 31 (%88.87) hasta tatminkar olmuştur. Objektif kriterlee göre en iyi sonuç %75 ile Supinasyon-Adduksiyon yaralanmasında, subjektif kriterlere göre de en iyi sonuç %87.5 ile Supinasyon-Adduksiyon yaralanmasında bulundu.

Ayak bileği hareketleri normal taraf ile karşılaştırıldığında, 17 olgunun normal ayak bileği hareketleri %90'ına, 4 olgunun %80'i, 10 olgunun %70'i, 3 olgunun %50 ve 1 olgunun ise %40 oranında kazanılmıştı. Lauge, Hansen sınıflamasına göre baktığımızda 4 olguda kötü sonuç alınmış olduğu görülmektedir. Bu olguların ameliyattan sonraki grafileri incelendiğinde 3'ünde anatomik redüksiyonun sağlanamadığı görülmektedir. Derin enfeksiyon, psödoartroz ve malunion hiçbir olguda görülmedi. Altı (%17.14) olguda görülen yüzeyel enfeksiyon ikinci bir cerrahi girişime gerek olmadan, antibiyotik yara pansumanı ile iyileşti. Geç komplikasyon olarak, artrit 7 (%207, tibiofibular sinostoz 1 (%2.85), Sudek artrofisi 3 5%8.57) olguda görüldü.

## Tartışma

Ayak bileği kırıklarında tedavinin amaçları; anatomik redüksiyonu sağlamak, kırık iyileşene kadar bu redüksiyonu sürdürmek ve ağrısız hareketli bir ayak bileğiyle hastayı yaralanmadan önceki düzeyine döndürmektir.

Konservatif tedavinin endikasyonları; kaymamış veya stabil kırıklar, anatomik redüksiyon sağlanan kırıklar ve hastanan veya bacağın durumundan dolayı cerrahi tedavinin yapılamadığı durumlardır. Cerrahi tedavi ise kapalı redüksiyon başarısızlıklarında, kapalı redüksiyon ayağın

güçlü ve anormal pozisyonunu gerektirdiği zaman (güçlü platar fleksiyon ve inversiyondaki gibi), heri ki malleolün veya unstabil kırıklarında ve açık kırıkların çoğunda uygulanır. Hastanın yaşı esas alınarak cerrahi endikasyonların saptanması, literatürde desteklenmemiştir (1,2,5,7,18).

Ramsey ve Hamilton(1/7 talus laterale 1 mm yer değiştirdiği zaman, tabiotalar eklemde temas alanının %42 azaldığını, 3 mm laterale kaymasının ise temas alanında %60'dan daha fazal azalmayla sonuçlandığını belirterek lateral malleolün önemini vurgulamıştır. Yablon(19) ve arkadaşlarının çalışmasına kadar genellikle kaymış bi-malleoler kırıkların anatomik redüksiyonunda, medial malleolün redüksiyonunun anahtar olduğu kabul edilirdi. Yablon ve arkadaşları medial malleolden önce, lateral malleol anatomik olarak redükte edildiği zaman, talusun lateral malleolü izleyerek redükte olduğunu göster-mişlerdir. Eğer medial malleol önce redükte edilirse, lateral malleol, lateral ligament kompleksinin gerilmesiyle redükte edilebilir. Bu da, sıklıkla redüksiyonun geç kollapsına vea ligamentöz instabiliteye neden olur.

Serimizde ilk 72 saatten sonra başvuran tüm hastalar daha önce sınıkçıya gitmişti ve sonuçlar gecikmeyle orantılı olarak kötüleşmekteydi. Carrage ve arkadaşlarının(4) yayınında ilk 24 saatte fiksasyonu yapılmayan kırıklarda %44 komplikasyon varken, ilk 24 saatte ameliyat edilen kırıklarda bu oran %5.3'dür. Bu nedenle kırıkların fiksasyonuna mümkün olduğunca erken yapmaya çalışmalıdır.

Hastalar objektif kriterlere göre değerlendirildiğinde 21(%60) iyi, 10 (%28.57) orta ve 4 (%11.43) kötü sonuç vardı. İyi ve orta sonuçlar toplandığında %88.57 tatminkar, yeterli sonuç elde edildi. Literatüre de bakıldığında benzer sonuçlar görülmektedir? Supinasyon-Adduksiyon kırıklarının %75'inde sonuçlar iyi iken Supinasyon-Eversiyon kırıklarının ancak %52.63'ünde sonuç iyiydi. Supinasyon-Eversiyon kırıklarında iyi sonuç oranını düşüren sebep hastaların sınıkçıya gidip kırık oluşumundan 3 gün sonra bize gelmeleri idi. Objektif olarak iyi sonuç alınan 21 olgumuzun hepsinde de uygun anatomik redüksiyon sağlanmıştı. Orta derece sonuç alınan 10 hastamızdan 6'sında uygun anatomik redüksiyon vardı. Kötü sonuç olarak değerlendirien 4 hastamızdan 1'sinde uygun anatomik redüksiyon sağlanmıştı. Robert(17) anatomik redüksiyon ile iyi sonuç arasındaki ilişkiyi vurgulayarak kötü sonuç aldığı hiç bir olguda anatomik redüksiyon olmadığını belirtmektedir. Burwel ve Charnley(3) cerrahi tedavi edilen ayak bileği kırıklarında; anatomik olarak redükte edilen hastaların %25'inde, yetersiz redükte edilen hastaların %72'sinde ve kötü redükte edilen hastaların %100'ünde artrit geliştiğini vurgulamaktadırlar.

Serimizde; medial, lateral kırıklar uygun olarak redükte edilmesine rağmen, ameliyat esnasında yapılan kontrollerde sindezmozun instabil olduğu 4 olguda sindezmoz fiksasyonu uyguladık. Bunların takiplerinde ikisinde iyi sonuç, ikisinde de orta sonuç vardı. Hiç birinde artroz bulguları yoktu.

Çeşitli yayınlarda konservatif olarak tedavi edilen bi-malleoler kırıklarda %30-48 oranında malunion ya da psödoartroz bildirilmektedir(19). Biz cerrahi olarak tedavi ettiğimiz olgularımızın hiçbirinde malunion veya psödoartroz görmedik.

Sonuç olarak; ayak bileği kırıklarında

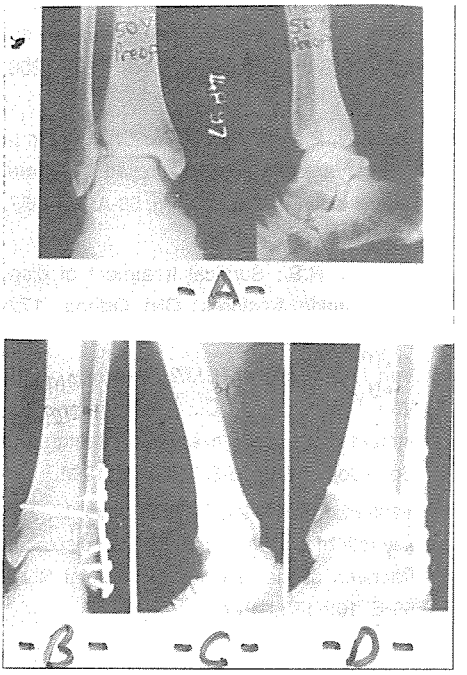


*Şekil 1*

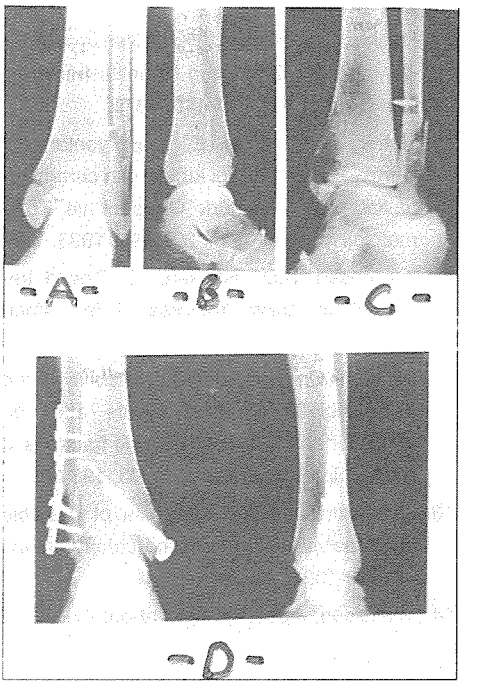


*Şekil 2*

başarısızlığın en büyük nedenlerinden biri olan lateral malleolun tam olmayan redüksiyonu ve rezidüel talar tilt önlenirse ve de lateral malleolun anatomik restorasyonu ile rijit osteosentezi mümkün olduğu kadar erken yapılırsa cerrahi tedaviden o oranda iyi sonuçlar elde etmek mümkündür.

## Kaynaklar


1. Ahl, T.; Dalen, N.; Selvik, G.: Mobilization after operation of ankle fractures. Acta Orthop Scandinavica, 59: 302-306, 1988.
2. Bauer, M.; Bergström, B.; Hemborg, A.; Sandegard, J.: Malleoler fractures: Nonoperative versus operative treatent. Clin Orthop, 199: 17-27, 1985.
3. Burwell H.N.; Chanley A.D.: The treatment of displaced fractures of the ankle by rigid intirnal fixation and early joint movement. J Bone Joint Surg, 47-B: 607, 1965.
4. Carragee, E. J.; Csongradi, J.J.; Bleck, E.E.: Early complications in the operative treatment of ankle fractures. J Bone Joint Surg, 73-B (1): 79-82, 1991.
5. Cimino, W.; Ichtretz, D.; Slabaugh, P.: Early mobilization of ankle fractures after open reduction and internal fixation. Clin Orthop, 267: 152-156, 1991.
6. Crenshaw, A. H.: Campbell's Operative Orthopaedics. Mosby Year book, Volume 2, Eighth edition. 785-800, 1992.
7. Dindar, N.: Ayak bileği kırıklarının cerrahi tedavisi. uzm. tezi. Ankara, 1996.

8. Hedström, M.; Ahl, T.; Dalen, N.: Early postoperative ankle exercise. Clin Orthop, 300: 193-196, 1994.
9. Hughes, J.L.;Weber, H.; Willenegger, H.; Kuner, E.H.: Evaluation of ankle fractures. Clin Orthop, 138: 111-119, 1979.
10. Hüner, H.; Çetinus, E.; Demiryontar, N.; Ertrük, H.: Ayak bileği kırıklarının cerrahi tedavisi. XIV. Milli türk Ortopedi ve Travmatoloji Kongre Kitabı. 295-297, 1996.
11. Kristensen, K.D.; Hansen, T.: Closed treatment of ankle fractures. Acta Orthop Scandinavica, 56: 107-109, 1985.
12. Leeds, H.C.; Ehrlich, M.G.: Instability of the distal tibiofibular syndesmosis after bimalleoler and tri-malleolar ankle fractures. J Bone Joint Surg, 66-A: 490-503, 1984.
13. Litchfield, J.C.: The treatment of unstable fractures of the ankle in the elderly. Injury, 18: 128-132, 1987.
14. Michelson, J.D.: Fractures about the ankle. J Bone Joint Surg, 77-A: 142-152, 1995.
15. Raasch, W.G.; Larkin, J.J.; Draganich, L.F.: Assessment of the posterior malleolus as a restraint to posterior subluxation of the ankle. J Bone Joint Surg, 74-A: 1201-1206. 1992.
16. Ramsey, P.L.; Hamilton, W.: Changes in tibiotalar area of contact caused by lateral talar shift. J Bone Joint Surg, 58-A: 356-357, 1976.
17. Roberts, R.S.: Surgical treatment of displaced ankle fractures. Clin Orthop, 172: 164-170, 1983.
18. Van Laarhoven, C.H.J.M.; Meeuwis., J.D.; Van Der Werken, C.: Postoperative treatment of internally fixed ankle fractures. J Bone Joint Surg, 78-B: 395-399, 1996.
19. Yablon, J.G.; Heller, F.G.; Shouse, L.: The key role of the lateral malleolus in displaced fractures of the ankle. J Bone Joint Surg, 59-E, 169-173, 1977.

# BÖLÜM - X

## AYAK BİLEĞİ VE AYAK SORUNLARI

## KISIM - 2

# TİBİA PİLON KIRIKLARINDA SINIRLI AÇIK REDÜKSİON, MİNİMAL İNTERNAL FİKSASYON VE AYAK BİLEĞİ HAREKETLİ EKSTERNAL FİKSATÖR İLE TADAVİ

A. EGE*, N. ERDEMTOK*, M. ÇAĞLAYAN*, B. BEKTAŞER*

Plafondu ilgilendiren ayak bileği kırıkları aksiel ve rotasyonel kuvvetler sonucu oluşur(6). Bu kuvvetler sonucu değişik derecelerde metafiziel harabiyet, artikuler hasar ve malleolar kayma plafond kırığına eşlik eder. Kırık tipi daha önc tarif edilmesine rağmen Pilon (çekiç) kavramını ilk olarak Destot 1911 yılına kullanılmıştır(4).

### Materyal Metod

Çalışmanın materyalini hastanemize başvuran ayak bileği eklem içi kırığı olan hastalar oluşturdu. 1992-1995 yılları arasında acil servise başvuran 21 hasta cerrahi olarak tedavi edildi. Hastaların 4 tanesi çeşitli nedenlerle takipten çıktıkları için çalışma dışı bırakıldı. Hastaların yaşları 18 ile 80 arasında ortalama 41.2 idi. Kırıkların hepsi yüksek enerjili travma sonucu oluşmuştu. Sadece 1 hastada Gustilo tip 2 açık kırık vardı. 7 hastada eşlik eden diğer patolojiler vardı. Hastalar Reudi-Allgöwer sınıflamasına göre değerlendirildi. 8 hasta tip-1, 3 hasta tip-2, 6 hasta ise tip-3 olaak değerlendirildi. Hastaların ortalama izlem süreleri 25.6 aydır(9-36).

12 hastada eşlik eden lateral malleol kırığı vardı. Bunların 8 tanesine açık redüksion internal fiksasyon uygulandı. Hastalar limitli açık redüksion minimal internal fiksasyon ve ayak bileği hareketli eksternal fiksatör ile tedavi edildi. 12 hastaya primer otojen kemik grefti kondu. 4 hastada çivi dibi yüzeyel enfeksion gelişti. Kültür sonucu oral antibiotik tedavisi ile enfeksion giderildi. Kırığın stabilitesine bağlı olmak üzere hastaların ayak bileği hizasındaki ball-joint gevşetilerek ortalama 7.5 (3-12) haftada ayak bileği hareketlerine başlandı. Eksternal fiksatör ortalama 4.4 ayda dinamize edildi.

### Tartışma

Pilon kırığının tedavisi geçmişte zor ve genelde umutsuz olarak tanımlanmıştır (8,5). Manipulasyon ve alçı tespiti, alçı içinde veya eksternal fiksatör kullanarak kalkaneal traksion, vertikal transartikuler çivi fiksasyonu, büyük fragmanların perkutan çivilerle tespiti ve alçılama, sadece fibuler stabilizasyon, anahtar fragman denilen parçaların limitli açık redüksionu, ayak traksionda iken hemen başlanan ha-

* Dr. Muhittin Ülker Acil Yardım Trav. Hast. 2. Ortop. Trav. Kl.

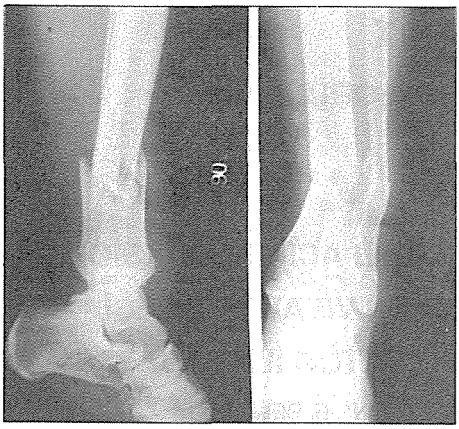

*Şekil 1*

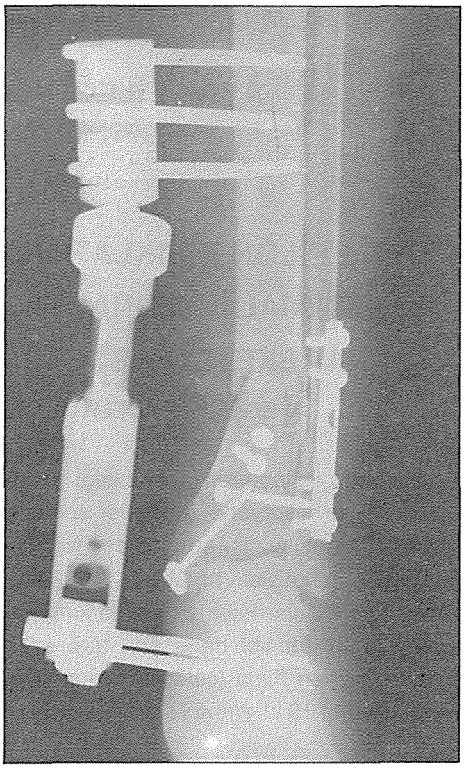

*Şekil 2*

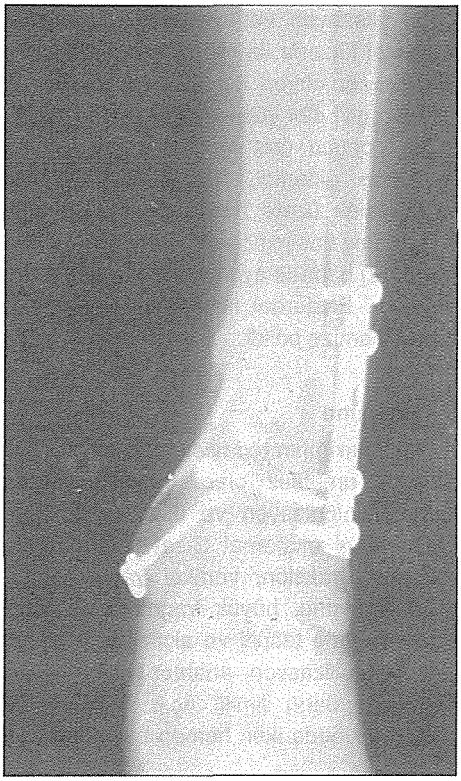

*Şekil 3*

reket, primer artrodez ve hatta acil amputasyon tarihte yapılmış olan ve gerekirse günümüzde de uygulanabilecek tedavi yöntemleridir(4).

İlk zamanlarda uygulanan cerrahi rekonstruksionlarda kötü sonuçlar elde edilmiş ve tedavi protokolu konsvervatif tedavi olmuştur. Bu 1963 yılında AO grubunun pilon kırıklarında açık redüksion internal fiksasyon ilkelerini geliştirene kadar sürmüştür(4).

ilk zamanlarda uygulanan cerrahi rekonstruksionlarda kötü sonuçlar elde edilmiş ve tedavi protokolu konservatif tedavi olmuştur. Bu 1963 yılında AO grubunun pilon kırıklarıda açık redüksion internal fik-

sasyon ilkelerini geliştirene kadar sürmüştür(4). 1963'ten sonra cesaret verici cerrahi sonuçlar literatürde gözlenmeye başlamıştır. Ovaida ve Beals %35 oranında kötü sonuç alınmasını inceliyerek kırık tipinin tedavide en önemil faktör olduğunu vurgulamışlardır. Teeny ve Wiss 60 pilon kırığına uyguladıkları cerrahi tedaviyi sunmuşlardır. %75 oranında kötü sonuç elde etmişlerdir. Bunların %37'sinde derin enfeksion gelişmiş ve %26'sı artrodeze gitmiştir(8). Bazı yazarlar tedavide en etkin yöntemin uzunluğu sağlamak için erken açık redüksion, rijid internal fiksasyon, plafondun rekonstriksionu, primer kansellöz kemik grefti, tibial destek plağı, erken hareket ve uzun süre yük vermeme olduğunu savunurlar(5,6). Bazı yazarlar da yüksek enerjili pilon kırıklarında açık redüksion, internal fiksasyon sonucu gelişebilecek olan cilt sorunlarının eklem yüzeyinin sınırlı internal fiksasyonu ile barebar uygulanan eksternal fiksasyon tekniği ile önlenebileceğini söylemişlerdir (8,1,3,7,2).

## Sonuç

Kliniğimizde tibia Pilon kırığı tanısı ile limitli açık redüksion minimal internal fiksasyonla beraber eksternal fiksatör yöntemi ile ameliyat ettiğimiz 17 hasta ameliyat sonrası Teeny'nin 1993'te modifie ettiği Mazur'un ayak bileğine ait sınıflamasına göre değerlendirildi(8). 6 hasta çık iyi, 7 hasta iyi, 3 hasta iyi, 1 hasta ise kötü olarak değerlendirildi. Uyguladığımız tedavi yönteminin sonuçlarının yeterli olması ve açık redüksion internal fiksasyona göre komplikasyonların az görülmesi sevindiricidir.

## Kaynaklar


1. Bonar K.S., Lawrence M.: Unilateral External fixation for Severe Pilon Fractures. J. American Orthopaedic and Ankle Socitey; Vol 14, No 2 (57-64), Geb. 1993.
2. Bone L, Stegeman P.: External Fixation of Severely Comminuted and Open Tibial Pilon Fractures. Clinical Orthopaedics and Releated Research; number 292 (101-107), July 1993.
3. Brad W, Mark M.: Operative Treatment of Fractures of the Tibial Plafond. J. of Bone and Joint Surg. 78 A (1646-1657), Nov. 1996.
4. Karas E.H, Weiner L.S.: Displaced Pilon Fractures: An Update. The Orthopaedics of North America; 25.4 (651-665) Oct. 1994.
5. Mast J.W., Spiegel P.G.: Fractures of the Tibial Pilon. Clinical Orthopaedic and Rel. Research; Number 230 (68-82) May 1988.
6. Ovaida D.N., Beals K.R.: Fractures of the Tibial Plafond. J. of Bone and Joint Surg. Vol 68A, No 4(543-551), April 1986.
7. Scheck M.: The Treatment of Comminuted Distal Tibial Fractures by Combined Dual-Pin Fixation and Limited Open Reduction. J. of Bone and Joint Surg. Vol 47A, No 48 (1537-1553) Dec. 1965.
8. Teeny S.M., Wiss D.A.: Open Reduction and Internal Fixation of Tibial Plafond Fractures. Clinical Orthopaedics and Releated Research; Number 292 (108-117), July 1993.

# BÖLÜM - X

## AYAK BİLEĞİ VE AYAK SORUNLARI

## KISIM - 3

# TİBİA PİLON KIRIKLARINDA CERRAHİ TEDAVİ

Mehmet ÖZAL*, Fecri ÇİFTLİK*, Hakan CANSIZ**

Günümüzde trafik kazalarının sayı ve şiddetinin artması, teknoloji ve sanayinin gelişmesiyle, iş kazalarının daha sık görülmesi ve spor faaliyetleri sırasında, genel olarak yaralanmalardaki artışa paralel olarak ayak bileği yaralanmaları da artmıştır(1).

Ayak bileği eklemine uzanan ve ilk defa 1911 yılında DESTOT tarafından tanımlanan 'Tibia pilon kırıkları' distal tibia eklem içi kırıkları, tibia plafond kırıkları, eksplosion kırıkları ve distal tibia metafizyel kırıkları olarak da adlandırılır(9,10).

Tibia pilon kırıkları; yük taşıyan eklem yüzeyinin önemli derecede bozulmasına neden olan ve yüksekten düşme, trafik kazası gibi yüksek enerjili travmalarla oluşan, prognoz yönünden şanssız yaralanmalardır(2,5).

Bu sorunlu kırıkların tedavisinde pek çok yöntem kullanılmaktadır. Tedavi yöntemlerinin temeli eklem yüzünün anatomik rekonstrüksiyonu ve stabil fiksasyonu ile erken hareket vererek osteoartrit riskini en aza indirmektir.

Ruedi ve Allgöwer açık redüksiyon ve internal fiksasyon uyguladıkları olguların en az komplikasyon ve en tatminkar sonuçla iyileştiğini bildirmişlerdir(16).

Bugün yeni ve çok çeşitli tespit araçlarının kullanılmasına ve cerrahi deneyimin artmasına rağmen tibia pilon kırıklarının sonuçları hala mükemmel değildir. Biz bu çalışmamızda; tibia pilon kırıklarında, klniğimizde uyguladığımız cerrahi tedavi sonuçlarının etkinliğini inceledik.

### Materyal ve Metod

Ankara Numune Hastanesi 1. Ortopedi ve Travmatoloji Kliniğinde Nisan 1987-Kasım 1995 tarihleri arasında 63 kaymış (deplase) pilon kırıklı olgu yatırılarak tedavi edilmiştir. Cilt yapısı uygun olan ve anatomik redüksiyon sağlanan 42 olguya açık redüksiyon-internal fiksasyon uygulandı. 21 olgu açık kırık ya da eklem içi çok parçalı ve ufalanmış kırık olması nedeniyle, distraksiyon amacıyla eksternal fiksatör ile tedavi edildi ve bu çalışma dışında tutuldu.

Olgularımızın 23'ü (%54.7) erkek, 19'u

* Ankara Numune Hastanesi 1. Ortopedi ve Travmatoloji Kliniği Uzmanı, ** Asist.

(%45.3) kadındı. Olguların 25'inde sağ (%59.5) 17'sinde (%40.5) sol ekstremitede kırık vardı. En genç hastamız 22 yaşında, en yaşlı hastamız 64 yaşında olup, ortalama yaş 39.5 idi.

Etyolojide en sık neden trafik kazaları olup bunu yüksekten düşme izlemekteydi. (Tabol 1) 9 olgumuzda ek patoloji vardı. (Tablo 2)

**Tablo 1:** Olgularımızdaki etiyolojik nedenler

| Yaralanma şekli | Olgu sayısı |
|---|---|
| Trafik kazası | 24 (%57.14) |
| Yüksekten düşme | 11 (%26.19) |
| Düşme | 4 (%9.52) |
| Direkt travma | 3 (%7.14) |

**Tablo 2:** Olgularımızda rastlanan ek patolojiler

| Ek patoloji | Olgu sayısı |
|---|---|
| Radius distal uç kırığı | 2 |
| Ön kol çift kırığı | 1 |
| Karşı taraf medial malleol kırığı | 1 |
| Karşı taraf tibia cisim kırığı | 2 |
| Karşı araf femur kırığı | 1 |
| L1 kompresyon kırığı | 2 |

Olgularımız Ruedi-Allgöwer sınıflamasına göre sınıflandırıldı. 22 olgu (%52.4) tip 2, 20 olgu (%47.6) tip 3 idi. Olgularımızın 5'inde (tip 2) redüksiyon sonrası stabil olduğu gözlenerek vida tespiti uygulandı. 23 olguda May anatomik plak ile osteosentez sağlandı. 14 olguda da değişik

**Tablo 3:** Olgularımızın kırık tipi ve tedavi yöntemine göre dağılımı

| | Tip 2 | Tip 3 | Toplam |
|---|---|---|---|
| Toplam hasta | 22 | 20 | 42 |
| Tibiaya vida | 5 | | 5 |
| May plak | 9 | 14 | 23 |
| Diğer plak | 8 | 6 | 14 |
| Fibula tespiti | 11 | 16 | 27 |
| Plak-vida | 7 | 14 | 21 |
| Kirsher | 4 | 2 | 6 |
| Kemik grefti | 2 | 9 | 11 |

tip plaklar kullanıldı. 42 olgunun 27'sinde fibulaya osteosentez uygulandı. 15'nide tespit yapılmadı. 21 olguda plak-vida ile tespit sağlanırken, 6 olguda kirshner teli ya da kirshner+serklaj uygulandı. 2'si Tip 2, 9'u Tip 3 olan 11 olgumuzda metafizer defekt iliak kanattan alınan greftle dolduruldu.

Olgularımıza ameliyattan sonra 4-6 hafta sirküler alçı tespiti uygulandı. Radyolojik kontrolü takiben eklem hareketlerine başlandı. Kaynama 3-6 ayda, ortalama 4 ayda sağlandı. Önce destekli daha sonra desteksiz yük verildi.

## Sonuçlar

Olgularımızın en az 12 ay, en çok 68 olmak üzere ortalama 39 ay izlendi. Olgularımızı Olerud-Molander kriterlerine göre değerlendirdik. Tip 2 kırıklı 22 olgunun 17'sinde iyi, 5'inde orta, Tip 3 kırıklı 20 olgunun 13'ünde iyi, 7'sinde orta sonuç elde ettik. Toplam olarak 30 olguda (%71) iyi, 12 olguda (%29) orta sonuç elde ettik.

2 olgumuzda cilt nekrozu gelişti, lateralden cilt flebi kaydırılarak defekt kapatıldı. 2 olguda Sudeck atrofisi gözlendi. 5 olguda yüzeyel enfeksiyon gelişti, antibiyotik tedavisi ile iyileşti. 11 olguda (%26) ise orta derecede ameliyat sonrası dejeneratif artrit gözlendi.

## Tartışma

Tibia pilon kırıkları, ayak bileğinin en ciddi yaralanmaları arasındadır ve genellikle yüksek enerjili travmalar sonucu oluşurlar((2,5,7,11). Mast, pilon kırıklaında belirleyici kuvvetin vertikal kompresyon olduğunu belirtirken, Ovadio ve Beals, Rotasyonal ve aksiyel kuvvetlerin etkisinin de önemli olduğunu belirtmişlerdir. Olgularımızın 34'ünde (%81) tibia distal eklem yüzeyine uzanan kırığın, metafize uzanan kırık çizgilerini de içermesi, aksiyel kompresyon yanında rotasyonal kuvvetlerin de kırık oluşumundaki önemini göstermektedir(15).

Etyolojik faktörler pilon kırığının prognozunun belirlenmesinde etkilidir. Etter ve Ganz ile Ruedi-Allgöwer spor yaralanmalarının etyolojide ilk sırayı aldığını belirtmesine rağmen Bourne, Ayoni ve Helfet, yüksekten düşme ve trafik kazalarının etyolojide ilk sıraları aldıklarını belirtmişlerdir. Bizim serimizde Helfet ve Ayoni'nin serileri ile uyumlu olarak trafik kazaları %57, yüksekten düşme %26, düşme %9.5 ve direkt travma %7.2 idi. Bu etyolojik faktörler sonuçlarımızı etkilemekteydi(1,6,8,9,15, 16).

Kellam ve Waddel, rijid internal fiksasyon ile distal tibianın anatomik redüksiyonunun ardından erken eklem hareketlerinin kırığın oluş mekanizması ile beraber sonucu etkileyen temel faktörler olduğunu bildirdiler(10).

Rüedi ve Algover; 84 pilon kırıklı serilerinde cerrahi tedavi sonucu %74 iyi ve mükemmel sonuç bildirdiler. Fibulanın uzunluğunun restorasyonu, tibia aklem yüzünün restorasyonu, metafizeal defektlerin greftlenmesi ve medialden plak tespitinin başarıyı arttırdığını belirttiler (15,16).

Ovadia ve Beals, 145 olguluk serileinde rijit internal fiksasyonla %74 iyi çok iyi sonuç elde ettiklerini bildirdiler. Bizim ruedi ve Algover'in ilkelerine sadık kaldığımız 42 olguluk serimizde %71 iyi sonuç elde etmemiz literatürle uyumludur(14).

Yumuşak doku durumunun ve cildin açık redüksiyona izin vermediği deplase pilon kırıklarında, açık kırıklarda ve çok parçalı kırıklarda eksternal fiksatör primer tedavi seçeneği olabilir. Biz, Wyrsch ve arkadaşlarının eksternal fiksatörün efektivitesini vurgulamasını da gözönüne alarak, açık ve çok parçalı kırıklarda eksternal fiksatörü tercih ediyoruz ve sonuçlarından memnunuz(3,4,17,18).

MC Ferran ve Smith, serilerinde %54 lokal komplikasyon bildirirken, Bourne %55.5 dejeneratif artrit ve %7 enfeksiyon bildirmiştir. Bizim serimizde ise lokal komplikasyon oranı %42 iken, dejeneratif artrit oranı %26 idi. Ancak bizim izleme süremiz kısadır. Zamanla iyi anatomik sonuçlar orta veya kötü sonuca değişebilir(5,12).

## Sonuç

Deplase pilon kırıklarında iyi bir ameliyat öncesi değerlendirmeyi takiben cerrahi olarak yapılan anatomik redüksiyon ve rijid internal fiksasyon sonuçları osteoartrit riskinin en aza indirilmesi bakımından başarılıdır.

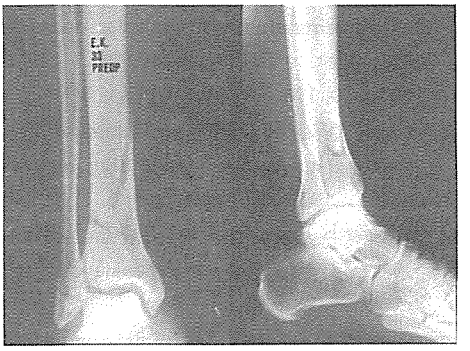

*Şekil 1: Bir olgumuzun ameliyat öncesi grafisi*

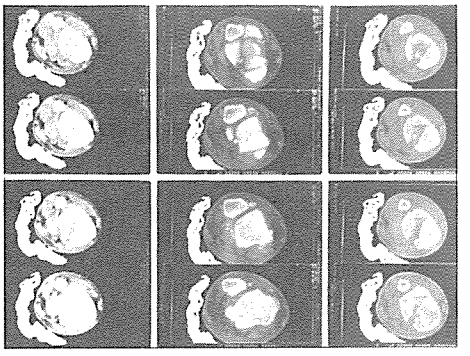

*Şekil 2: Olgumuzun tomografisi*

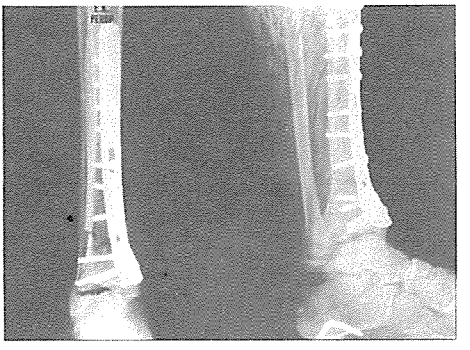

*Şekil 3: Olgumuzun ameliyat grafisi*

*Şekil 4: Olgumuzun kontrol grafisi*

## Kaynaklar


1. Ayeni, J.P.: Pilon fractures of the tibia: A study based on 19 cases. Injury, 19: 109-114, 1988.
2. Behrens, F.: Fractures with soft tissue injuries in sceletal trauma. Brownex, First edition Saunders comp. Philedelphia, 311, 1992.
3. Bonar, S.K., Marsh, J.L.: Unilateral external fixation for severe pilon fractures. Foot & Ankle, 14: 57-64, 1993.
4. Bone, L.: Fractures of the tibial plafond: The pilon fracture. Orthop. Clin. North Am. 18: 95-104, 1987.
5. Bourne, R.B., Boraebeck, C.H., Macnab, J.: Intraarticuler fractures of the distal tibia: The pilon fracture. J. Travma, 25: 591-596, 1983.
6. Bourne, R.B.: Pilon fractures of the distal tibia. Clin. Orthop, 240: 42-45, 1989.

7. Tibial pilon kırıklarının cerrahi tedavisi Uzmanlık tezi. Ankara Numune Hastanesi 1. Ortopedi ve Travmatoloji kliniği Ankara, 1997.
8. Etter, C., Ganz, R.: Long-term results of tibial plafond fractures treated with open reduction and interal fixation. Arch. Orthop. Trauma Surg. 110: 277-283, 1991.
9. Helfet D., L., Kaval, K., Papas, J.: Intraarticuler 'pilon' fracture of the tibia. Cilin. Orthop. 298: 221-228, 1994.
10. Kellam, J.F., Waddell, J.P.: Fractures of the distal tibial metaphysis with intraarticuler extension the distal tibial explosion fracture. J. Trauma, 19: 593-601, 1979.
11. Mast, J.W., Spiegel, P.G., Pappas, J.N.: Fractures of the tibial pilon. Clin. Orthop. 230: 68-82, 1988.
12. Mc Ferran, M.A., Smith, S.W., Boulas, H.J.: Complications encountered in the treatment of pilon fractures. J: Orthop. Trauma 6: 95-200, 1992.
13. Olerud, C., Molander, H.: A Scoring scale for symptomatic evaluation after ankle fractures. Arch. of ORthop. and Trau. Surg. 1903: 190, 1984.
14. Ovadia, D.N., Beals, R.K.: Fractures of the tibial plafond. J. Bone Joint Surg. 68 A: 543-551, 1986.
15. Ruedi, T.P., Allgwöwer, M.: Fractures of the lower end of the tibia into the ankle joint. Injury. 1: 92-99, 1969.
16. Ruedi, T.P., Allgöwer, M.: Fractures of the lower end of the tibia into the ankle joint. Results nine years after open reduction and internal fixation. Injiry, 5: 130-134. 1973.
17. Tornetta, P.I.I., Weiner, L., Bergman, M.: Pilon fractures; Treatment with combined internal and external fixation. J. Orthopaedic Trauma 7: 489-496, 1993.
18. Wyrsch, B., McFferran, M.A., Mc Andrew, M.: Operative treatment of fractures of the plafond. J. Bone and Joint Surg. 78 A: 1646-57, 1996.

# BÖLÜM - X

## AYAK BİLEĞİ VE AYAK SORUNLARI

## KISIM - 4

# PİLON TİBİA KIRIKLARININ CERRAHİ TEDAVİSİ VE SONUÇLARIMIZ

İrfan ESENKAYA*, Özcan ÇELİK**, Kahraman DEMİRYONTAR***, Adnan KAFADAR*

1911'de Destot tarafından tanımlanan pilon kırıkları(5,10,11,14,15,16) distal tibianın eklem içi kırıkları olup tibia plafond kırıkları olarak ta bilinir(3,5,711,13,15,17). Pilon kırıkları tibia kırıklarının yaklaşık %1 - 10'unu (5,11,14,15) ve tüm alt ekstremite kırıkların %1'ini oluşturur(3,5,10). Bu yaralanmaların yaklaşık %20-25'i açık kırık şeklindedir(11). Pilon kırıkları, aksiyel kuvvetlerin etkisiyle talusun tibia alt eklem yüzüne yer değiştirmesi(3,5,7,10,11,15,16, 17), rotasyonel ve makaslama kuvvetleriin etkisiyle(5,11,14) oluşur. Yaralanma anında ayağın pozisyonu, oluşan kırık şekli üzerinde etkilidir; dorsal fleksiyonda iken tibial plafondun anterior, planter fleksiyonda iken tibial plafondun posterior bölümünde kırık oluşur(3,5).

Pilon tibia kırıklarının tedavisinde; alçılı tespit, kalkaneusdan iskelet traksiyonu, eksternal fiksatör, açık redüksiyon ve vidayla fiksasyon, açık redüksiyon ve destek plagıyla internal fiksasyon ile primer artrodez gibi çeşitli yöntemler önerilmiştir. Yaralanmaya neden olan travmanın şekliyle yumuşak dokuların durumu, yumuşak doku ile kemik yapısının beslenme derecesi, eklem yüzeyindeki hasarın derecesiyle ili kırık tipine bağlı olarak yukarıdaki yöntemlerden uygun olanının kullanılabileceği bildirilmiştir(3,5,9,10,11,14, 15,17).

Biz bu çalışmamızda, cerrahi yöntemlerle tedavi ettiğimiz pilon tibia kırıklarından aldığımız sonuçları gözden geçirdik.

### Hastalar, Yöntem ve Bulgular

Sağlık Bakanlığı, İstanbul Haydarpaşa Numune Hastanesi Ortopedi ve Travmatoloji Kliniğinde Ocak 1991-Arılık 1995 tarihleri arasında pilon tibia kırığı olan 29 olgu cerrahi yöntemlerle tedavi edildi. Çalışmamızda, düzenli takip ve son kontrolleri yapılabilen 15 olgumuzdaki 16 pilon kırığına ait sonuçlarımızı değerlendirdik.

8'i erkek, 7'si bayan olan olgularımızın ameliyat olduklarındaki ortalama yaşları 35.3 (19-69) idi. 15 olgumuzdaki 16 kırığın 9'u sağ, 7'si sol ekstremitede oluşmuştu. Yaralanmaya neden olan etkenler gözden geçirildiğinde; bir olguda bilateral olmak üzre 10 olguda yüksekten düşme, 4 olguda

* S.B. İstanbu Haydarpaşa Numune H. Ortopedi ve Trav. Kli. Başasistanı, ** Uzm., *** Asis.

trafik kazası ve bir olguda burkulma sonucu kırık oluştuğu saptandı. Kırıkları Ruedi ve Allgöwer sınıflamasına göre (3,5,9,10,11) değerlendirdik. Kırıkların 2'si tip-I, 9'u tip-II, 5'i tip-III olarak değerlendirildi. Yüksekten düşme ifadesiyle getirilen 2 olguda kırıklar 2'nci ve 3'üncü derece açık kırık şeklindeydi. İlave yaralanma olarak; 3 olguda krus kırığı, bir olguda paraplejiye neden olan 3 olguda vertebra kırığı, 2 olguda kalkaneus kırığı, 1 olguda kalvikula kırığı, 1 olguda mandibula kırığı, 1 olguda pelvis kırığı, 1 olguda akciğer kontüzyonu saptandı. Yaralanma ile ameliyat arasında geçen süre ortalama 15.3 (8-24) gün olarak saptandı. Cerrahi yöntem olarak; 8 kırığa açık redüksiyon ve destek plağıyla osteosentez, 6 kırığa açık redüksiyon ve vidayla osteosentez, 2 kırığa eksternal fiksatör uygulandı. 12 kırıkta fibulanın osteosentezi yapıldı. Ameliyat edilene kada geçen bekleme döneminde kalkaneusdan iskelet traksiyonu uygulandı, bacak yüksekte tutuldu. Olgularımız ortalama 23.2 (15-37) gün hastanede yatırıldılar. Eksternal fiksatör uygulanan 2 olgu dışındaki 13 olgudaki 14 kırığa ortalama 48 (21-75) gün alçılı tespit uygulandı. Kalkaneo-diafizer uygulanan eksternal fiksatörler radyolojik kontrolle 3'üncü ayın bitiminde çıkartıldı. Paraplejik olgumuz dışındaki 14 olgumuza ortalama 82 (60-105) günde yük verildi. Şekil 1'de olgularımızdan bir örnek görülmektedir.

Ameliyat sonrası, 15 olgumuza ait 16 ameliyatlı kırıktan 3'ünde pansumanla iyileşen yüzeyel cilt nekrozu, 4'ünde antibiotik tedavisine cevap veren yüzeyel enfeksiyon, uzun süreli tespit uygulanan 5 kırıkta inaaktivite osteoporozu gelişti. Osteosentez materyalleriyle ilgili yetersizlikle ve psodoartrozla karşılaşmadık.

Ortalama 24.8 (12-56) ay takip edilen olgularımız son kontrollerinde Baird ve Jackson'u ayak bileğinin klinik ve radyolojik bulgularına göre derecelendirme sistemine göre değerlendirildiler(2). Buna göre olgularımızın 7'sinde değişik derecelerde ağır, 2'sinde instabilite, 4'ünde yürüme ve 3'ünde koşma yeterliliğinde azalma, 1'inde sadece seçilmiş işlerin yapılabildiği kısmi sakatlık hali ile 4'ünde dorsal fleksiyonun 5 dereceden az olduğu saptand. Radyolojik değerlendirmede, 5 kırıkta tibio-talar eklem aralığının daraldığı, 2 olguda sinostoz geliştiği tespit edildi. Klinik ve radyolojik bulguların kötü olduğu ve sonucu olumsuz yönde etkileyen olguların tip-III kırığı olan olgular ile açık kırklı olgular oldukları belirlendi.

## Tartışma

Pilon tibia kırıklarının cerrahi tedavisinde amaç; tibia eklem yüzünün rekonstrüksiyonu, metafizyel defektin spongioz kemikle greftlenmesi, tibia ve fibulanın anatomik uzunluklarının ve dizilimlerinin sağlanması ile erken hareketle fonksiyonların kazanılmasıdır(3,5,8,9,10,11, 13,15,16,17). Alçılı tedavinin kaymamış kırıklar ile çok parçalı kırıklarda olguyu artrodeze hazırlamak için uygulanabileceği bildirilmiştir(3,5). Cerrahi yöntem olarak; açık redüksiyon ve vidayla osteosentez (1,12), açık reduksiyon ve değişik tip plaklarla osteosentez(1,4,7,8,11,13,16,18), minimal internal fiksasyon ilaveli eksternal fiksatör(1,4,7,8,11,13,16,18) uygulanabileceği bildirilmiştir. Açık redüksiyon ve internal fiksasyon uygulayan yazarlardan Ruedi ve Allgöwer %70-73 olguda iyi ve çok iyi, Heim ve Nazer %90 iyi ve mükemmel sonuç aldıklarını bildirdiler. Yine cerrahi yöntem sonucu Bourne ve ark. Ruedi-Allgower tip-I ve tip-II kırıklarda %80

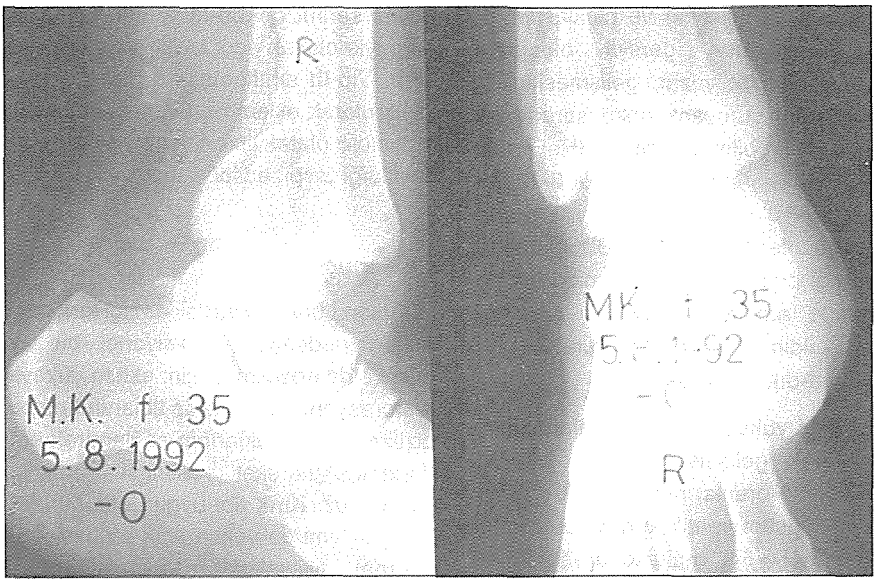


***Şekil 1a:*** *M.K., 35 yaşında, bayan hasta. ameliyat öncesi Lateral ve ön-arka grafileri.*

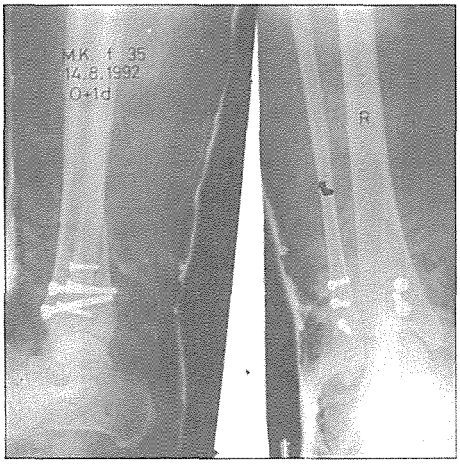


***Şekil 1b:*** *Ameliyattan bir gün sonraki Lateral ve ön-arka grafileri.*

başarılı sonuç alırken tip-III kırıklı olgularda başarı oranlarını %32-44 olarak; Kellam ve Waddel rotasyonel kırıklarda %84 çok iyi sonuç alırken yüksek enerjiyle oluşan yaralanmalardaki başarı oranlarının %53 olarak bildirmişlerdir. Ancak bu olguların çoğu düşük enerjili travmalarla oluşmuş yaralanmalardı(10, 14). Yüksek enerjili travmalarla oluşan, cilt ve yumuşak doku sorunu olan açık kırıklarla internal fiksasyonun uygulanamayacağı çok parçalı kırıklarda bazı yazarlar eksternal fiksatör önermektedirler(3,4,5,7,9,11,14, 16). bu fiksatörlerin ayak bileğine hareket veren menteşeli tipleri(13,16) veya metafizo-diafizer uygulanabilme özelliği olan tipleri de (11,14) vardır. Bu yöntemle de metafizer defekt spongioz kemikle doldurulabilir, fibular kırık tespit edilebilir. Biz de; fibula kırığının tespit edilerek çok parçalı olgularla açık kırıklarda minimal internal fiksasyon eklenmiş eksternal fiksatör uygulanmasını, cilt problemi olmayan ol-

gularda açık redüksiyon ve plakla rijit internal fiksasyonun gerekli olduğuna inanıyoruz. Birçok yazar, gelişmesi olası ödem sonrası yumuşak doku sorunlarını en aza indirebilmek için, distal tibia kırıklarında rekonstrüksiyonun ilk 8-12 saatte veya 7-10'uncu günlerde yapılmasını önermektedirler.(3,5,10,12). Biz, şartlarımız gereği olgularımızı ortalama 15.3 (8-24) günde ameliyat edebildik. Ameliyat sonrası cildin kapanma sorunuyla hiç karşılaşma-dık.

Özellikle yüksek enerjili yaralanmalara bağlı olarak gelişen kırıklarda görülen komplikasyon oranlarının fazla olduğu bildirilmiştir. Posttravmatik artrit ve avasküler nekrozun %50-54, malunionun %42, ek cerrahi girişimlerin %42, yumuşak dokuyla ilgili olanların %0-36, varus angulasyonunun %30, artrodezin %27, metal erezyonunun %25, psödoartrozun %18, osteomiyelitin %17, refleks sempatik distrofinin %14, diz altı amputasyonunun %6 oranlarında görüldüğü bildirilmiştir(11,14). Bizim serimizde tip-III kırıklı ve yüksek enerjiyle oluşan açık kırıklı olgu sayımızın azdı. Tip-III sınıflamasına giren 5 kırıkta klinik olarak eklem hareketlerinin kısıtlı ve radyolojik olarak tibio-talar eklem aralığının daraldığı tespit edildi.

## Sonuç

Pilon tibia kırıkları eklem içi kırıkları olmaları nedeniyle, fonksiyonel bir ayak bileği elde edebilmek için: eklem yüzeyinin restorasyonuyla fibula ile tibianın anatomik dizilim ve uzunluklarının sağlanarak erken dönemde hareket verilmesi gerektiğine inanıyoruz. Kırık tipi uygun olduğunda ve cilt problemi de yoksa açık redüksiyon ve internal fiksasyonla başarılı sonuçlar alınabileceği kanaatindeyiz.

## Kaynaklar


1. Adıyaman S., Demirören, H, Ay, S., Mergen, E.: Tibia Pilon kırıklarının Tedavsii. XIII. Milli türk Ortopedi ve Travmatoloji Kongre Kitabı, (Düz.: Ege, R.), 728-730, T.H.K.


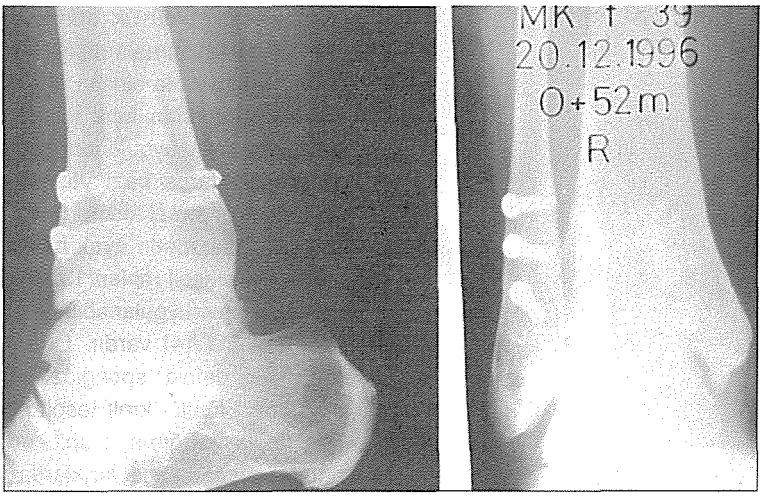


***Şekil 1c:*** *ameliyattan 52 ay sonraki Ap ve Lat. kontrol grafileri*

Basımevi, Ankara, 1994.

2. Baird, R.A., anda Jackson, S.T.: Fractures of the Distal Part of the Fibula with Associated Disruption of the Deltoid ligament (Treatment without repair of the deltoid ligament). J. Bone Joint Surg., 69-A (9), 1346-1352, 1987.
3. Bone, L.B.: Fractures of the Tibial Plafond (The Pilon Fracture). Orthop. Clin. North America, 18(1), 95-104, 1987.
4. Bone, L., Stegeman, P., McNamara, K., and Seibel, R.: External Fixation of Severely Comminuted and Open Tibial Pilon Fractures. Clin. Orthop. 292; 101-107, 1993.
5. Brumback, R.J., and McGarvey W.C.: Fractures of the Tibial Plafond (Evolving Treatment Concepts for the Pilon Fracture). ORthop. Clin. North America, 26 (2), 273-285, 1995.
6. Etter, C., and Ganz, R.: Long-term results of tibial plafond fractures treated with open reduction and internal fixation. Arch. Orthop. Trauma Surg., 110: 227-283, 1991.
7. Gaudinez, R.F., Mallik, A.R., and Szporn, M.: Hybrid External Fixation in Tibial Plafond Fractures. Clin. Orthop., 329: 223-232, 1996.
8. Gökçe, C., Turan, S., Koşay, C., Şenel, Ş.: Eklem İçine Uzanan Kırıklarda Eksternal Fiksatör Uygulamalarımız. XIII. milil Türk Ortopedi ve Travmatoloji Kongre Kitabı, (Düz.: Ege, R.), 573-577, T.H.k. Basımevi, Ankara, 1994.
9. Griend, R.V., Michelson, J.D., Bone, L.W.: Fractures of the Ankle and the Distal Part of the Tibia. Ch.: 31 (In: Instructional Course Lectures, Volume: 46, Ed.: Springfield, D.S.), 311-321, AAOS, Rosemont, IL, 1997.
10. Helfet, D.L., Koval, K., Pappas, J., Sanders, R.W., and DiPasaquale, T.: Intraarticular "Pilon"Fracture of the Tibia. Clin. Orthop., 298: 221-228, 1994.
11. Karas, E.H., and Weiner, L.S.: Displaced Pilon Fractures (An Update). Orhop. Clin. North America, 25 (4), 651-663, 1994.
12. Kılıçkap, C., Eren, A.H., Döğerli, E., Yılmaz, M.: Deplase pilon Kırıklarının Tedavisi. XIV. Mili Türk ortopedi ve Travmatoloji Kongre Kitabı, (Yay.: Ege, R.), 291-294, Bizim Büro Basım Evi, Ankara, 1996.
13. Marsh, J.L., Bonar, S., Nepola, J.V., Decoster, T.A., and Hurwitz, S.R.: Use of an Articulated External Fixator for Fractures of the Tibial Plafond. J. Bone Joint Surg., 77-A (10), 1498-1509, 1995.
14. McDonald, M.G., Burgess, R.C., Bolano, L.E., and Nicholls, P.J.: Ilizarov Treatment of Pilon Fractures. Clin. Orthop., 325: 232-238, 1996.
15. Ovadia, D.N., and Beals, R.K.: Fractures of the Tibial plafond. J. Bone Joint Surg., 68-A (4), 543-551, 1986.
16. Saleh, M., Shanahan, M.D.G., and Fern, E.D.: Intara-Articular fractures of the distal tibia: surgical management by limited internal fixation and articulated distraction. Injury, 24 (1), 37-40, 1993.
17. Teeny, S.t., and Wiss, D.A.: Open reduction and Internal Fixation of Tibial Plafond Fractures (Variables Contributing to Poor Results and Complications). Clin. Orthop. 292: 108-117, 1993.
18. Yorgancıgil, E., Baran, A., Yıldız, M., Aksu, S., Gürbüz, A.: Pilon kırıklarının tedavisinde açık redüksiyon ve internal fiksasyonun yeri. Acta Orthop. Trauma. Turcica, 28 (2), 87-89, 1994.

# BÖLÜM - X

## AYAK BİLEĞİ VE AYAK SORUNLARI

## KISIM - 5

# TİBİAL PİLON KIRIKLARINDAKİ TEDAVİ YAKLAŞIMLARIMIZ

C. SOLAKOĞLU*, N. GÜLTEKİN*, M. AYAS*, M. DİKER*, V. KIRDEMİR*

Tibial pilon kırıkları anatomik özeliği nedeni ile değişik komplikasyonlar ile sonuçlanabilir. Konservatif veya cerrahi yaklaşım kararı, tedavi prensiplerinin iyi bilinmesi ve deneyimli cerrah gerektirir. Vücut ağırlığını taşıyan ve yürüme gibi önemli bir fonksiyonu yerine getiren ayak bileğinin bozulmuş eklem yüzeyinin anatomik bütünlüğünün sağlanması konusunda yazarlar hemfikirdirler.

01.06.1991 - 30.09.1993 tarihleri arasında 6 pilon kırıklı olgu kliniğimizde tedavi edilmiştir. Olguların 5'i erkek, 1'i bayan idi. Ortalama yaş 23.1 idi. Olgular Ruedi'nin sınıflamasına göre; Tip A 1, Tip B 3 ve Tip C 2 olguda saptandı. Tip C olgularda cilt defekti vardı. Tip A kırıklı olguya konservatif, Tip B kırıklı olguların ikisine açık redüksiyon internal fiksasyon, Tip B olguların 1'ine ve Tip C kırıklı olgulara İlizarov sirküler eksternal fiksatörü tedavileri uygulandı. Tip C kırıklı olgulardaki cilt sorunları için aynı seansta girişinde bulunulmuştur.

ilizarov tekniği uygulanan olgularda ameliyat sonrası dönemde hemen ağırlık verdirilerek 1,5 ayda kalkaneal halkaları çıkartılmış ve ayak bileğine hareket verilmiştir. Tip A kırıklı olguya uygulanan uzun bacak alçı 3. ayın sonunda çıkartılarak yürüme alçısı uygulanmış ve ağırlık vermesine izin verilmiştir. Açık redüksiyon yapılan olgulara da uzun bacak alçı uygulanarak 2. ayın sonunda çıkartılmış ve yürüme breysi uygulanarak ayak bileğine hareket verilmiş, ağırlık vermelerine 4. ayın sonunda izin verilmiştir. Olguların tedavileri ortalama 8,5 (6-10) ayda tamamlanmıştır. Elde edilen fonksiyonel ve radyolojik sonuçlarımız 3 iyi, 2 orta ve 1 kötüdür. Ortalama izlem süremiz 25,8 (23-30) aydır. Kötü sonuçlanan olguya 1 yıl sonra posttravmatik artrit ve sürekli ağrı nedeniyle artrodez uygulanmıştır.

Tibia pilon kırıklarında ayak bileği ekleminin bütünlüğünün tekrar düzenlenmesi olguların ilerideki yaşamlarında az ağrılı yürümesi anlamındadır. Deneyimli cerrah, erken dönemde uygulanan yaklaşımlar ve erken rehabilitasyon tedavinin başarısını artırır.

Pilon kırığı bir distal intraartiküler tibial metafiz kırığıdır ve alt ekstremite kırıkları içerisinde %1, tüm tibia kırıkları içerisinde

* GATA Ortopedi ve Travmatoloji ABD. Ankara

ise %5-10 oranında gözlenir(10). Distal tibianın yatay ağırlık taşıyan yüzeyine tibial "plafond"da denir ve bu kırığın oluşmasında talusun plafond'a güçlü çarpması ana sebeplerden biridir. Genellikle fibula distal uç kırığ da beraberinde gözlenir. Bu kırığın tedavisinde çeşitli seçenekler bulunsa da yazarların çoğu ağırlık taşıyan eklem yüzeyinin anatomik restorasyonu ve erken hareket verilmesi konusunda hemfikirdirler(9,18).

1969'da Ruedi ve Allgöwer pilon kırıklarını cerrahi olarak tedavi ettikleri ilk geniş seriyi sunmuşlar ve AO/ASIF kurallarını izleyerek %74 iyi sonuç aldıklarını bildirmişler, fakat olguların düşük dereceli kırıklardan oluştuğu şeklinde eleştirilere uğramışlardır(17). 30 yıl sonra, artan yeni fiksasyon teknikleri ve cerrahi deneyimlere rağmen sonuçlar hala ideal düzeye ulaşmış değildir. Bunun da yüksek enerjili travmaya eşlik eden kompleks kırık yapısı ve yumuşak doku hasarı ile bağlantılı olduğu düşünülmektedir(11).

Tibial pilon kırıklarının sınıflandırılmasında bugün en sık kullanılan sistem Ruedi ve Allgöwer'in 1969 yılında tanımladığı, parçalı kırığın ve kaymanın derecesine göre yapılmış sınıflandırmadır(17). Bu sınıflandırma bugün tedaviye yönelik en iyi sınıflandırma olarak geçerliliğini korumaktadır. Buna göre;

Tip A: Belirgin kayma olmaksızın eklem içi kırık,

Tip B: Belirgin eklem düzensizliği ile minimal parçalı eklem içi kırıklar,

Tip C: Çok parçalı ve ezilmiş eklem içi kırıklardır.

1986 yılında Ovadia ve Beals, Ruedi'nin sınıflandırmasına iki grup ekleyerek yeni bir sınıflama yapmışlardır(13). Lauge ve Hansen bu kırıkları, ayak bileğinin pronasyon-dorsofleksiyon ve supinasyon-dorsofleksiyon kırıkları şeklinde etiopatolojik olarak sınıflandırmıştır(7). AO/ASIF grubunun yaptığı ve parçalılık oranına göre daha detaylı yapılmış olan sınıflandırma ise yaralanmayı tam tanımladığından araştırma çalışmalarında daha iyi kıyaslama yapılabilmesine olanak sağlar(12).

Bu tip kırıkların tedavisinde; 1) fibula veya tibianın uzunluğunun ve doğrultusunun yeniden sağlanması, 2) tibianın distal ucunun eklem yüzeyinin rekonstrüksiyonu, 3) kansellöz otojen greftler ile ezilmeden doğan defektin doldurulması, 4) geç varus deformitesini önlemek için tibianın medialinin plak ile desteklenmesi esas unsurlardır(17).

Fibula, 1/3 tubular veya 3.5 mm.lik AO/ASIF dinamik kompresyon plağı (DCP-Synthes) ile kırığın seviyesine ve stabilitenin gereken derecesine göre redükte edilir. Gene 3.5 mm.'lik AO/ASIF yonca yaprağı (cloverleaf plate, Synthes) şeklindeki destek plağı ve vidalar ile gerekirse otojen greftlemeden sonra distal tibial kırık onarılır.

Plak fiksasyonunun uygun olmadığı veya yara kapatılma sorunlarının olduğu durumlarda indirek redüksiyon tekniği kullanılarak eksternal fiksasyon uygulanabilir. Bu durumda Kirschner telleri ile perkütan veya vidalar ve K telleri ile minimal internal fiksasyon uygulanarak eklem bütünlüğü sağlanmaya çalışılır(15) (Şekil 1,2). Yumuşak doku hasarının dikkatli incelenmesi, tedavi sonuçlarını çok yakından ilgilendirir. Biz de bu çalışmada elimizdeki pilon kırıklı olgularımıza tedavi yaklaşımlarımızı sunmak istedik.

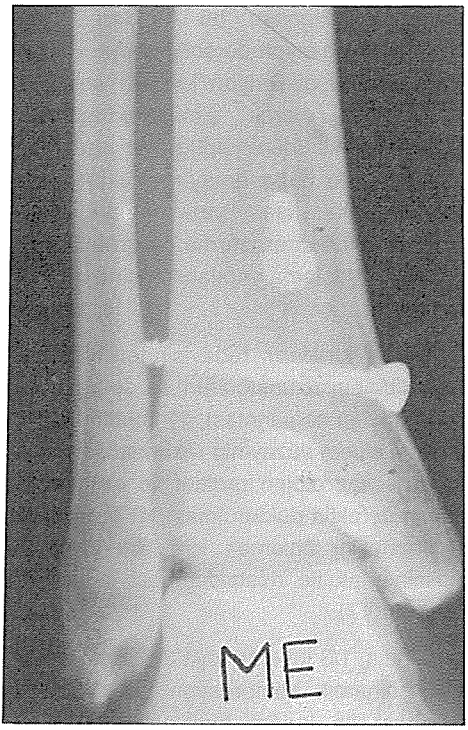


***Şekil 1a:*** *ME, 26 y. (E), Ameliyat öncesi L grafisi*

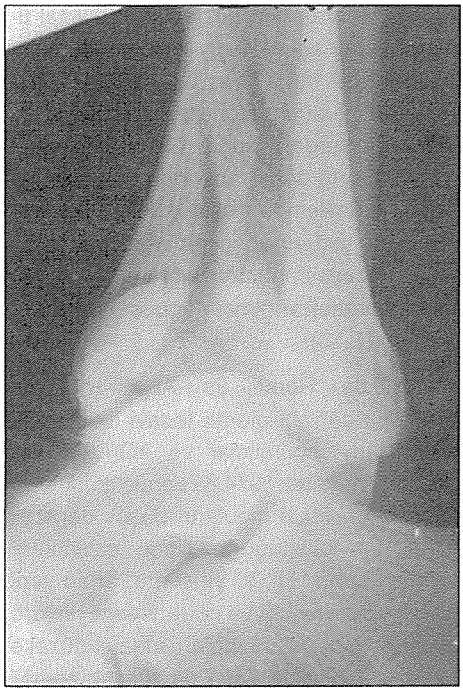

***Şekil 1b:*** *Ameliyat sonrası AP grafisi*

**Materyal ve Metod**

Bu çalışmada 1 Haziran 1991 ve 30 Eylül 1993 tarihleri arasında GATA Ortopedi ve Travmatoloji Anabilim Dalına pilon kırığı nedeniyle başvuran ve kliniğimizde tedavi edilen 6 hastanın sonuçları retrospekitf olarak incelenmiştir. Hastaların yaş, cinsiyet, kırık şekli, yaralanma mekanizması, yumuşak doku durumları ve uygulanan tedavileri gözden geçirilmiştir. Çekilen radyografiler incelenerek Ruedi ve Allgöwer sınıflandırmasına göre kırıklar sınıflandırılmıştır. Bir olguda bilgisayarlı tomografi ile de kırık parçalılığı değerlendirilmiştir. Açık kırıklı olgularda ciddi debritman ve irrigasyon yapılmıştır. Ameliyat edilen olgularda iki kesi uygulanmıştır. Medial (tibial) kesi, proksimalde tibia kınının lateralinden başlatılmış ve medial malleolun anterioruna doğru eğimli olarak distale uzatılmıştır. Lateral (fibular) kesi ise tibial kesinin 5-7,5 cm. lateralinden, fibula kırığını merkezleyecek şekilde longitudinal doğrultuda yapılmıştır. Ameliyat sonrası dönemde daima emici dren uygulanmış ve cilt kapatılmasında sorun gözlenmemiştir. İlizarov eksternal fiksatörü uygulanan olgularda ise yara içinden çivi geçmemesine ve anatomik kesitlere uygun çivi yollanmasına özen gösterilmiş, kalkaneal çivi önce çıkartılarak erken harekete olanak sağlanmış, ameliyat sırasında primer cilt greftlenmesi ile yara kapatılması yapılmıştır. Antibiyotik seçimi, ilk planda

kontaminasyonun ve yaranın derecesine göre daha sonra kültür sonucuna göre yapılmıştır. Ameliyat sonrası hastalar izlenmiş ve komplikasyonlar kaydedilmiştir.

## Sonuçlar

6 pilon kırıklı olgunun ortalama yaşı 23.1 idi. Olguların 5'i erkek, 1'i bayan idi. AP ve L grafiler incelenerk Ruedi ve Allgöwer sınıflamasına göre 1 olgu Tip A, 3 olgu tip B ve 2 olgu Tip C olarak belirlendi (Tablo 1). tip A ve B olgularının oluş nedeni trafik kazası, Tip C olguların oluş nedeni ise ateşli silah yaralanması idi. Tip C olgularda cilt defekti mevcut idi. Tip A kırıklı olguya kenservatif, Tip B kırıklı olguların ikisine çık redüksiyon-internal fiksasyon, birine İlizarov sirküler eksternal fiksatör, Tip C kırıklı olgulara İlizarov eksternal fiksatör tedavileri uygulanmıştır. Tip C kırıklı olgulardaki cilt sorunları için aynı seansta girişimde bulunulmuştur. Olguların hepsine ilk 8 saat içinde ameliyat ediliştir. Cerrahi tedavi uygulanan olgularda ilk olarak fibula onarılmış, ikinci aşamada tibia eklem yüzü rekonstrükte edilmiş, üçüncü aşamada impaksiyon fazla ise otojen greftleme uygulanmış ve son aşamada da tibianın mediali desteklenmiştir.

İlizarov tekniği uygulanan olgularda ameliyat sonrası dönemde hemen ağırlık verdirilerek, 1.5 ayda kalkaneal halkaları çıkartılmış ve ayak bileğine hareket verilmiştir. Tip A kırıklı olguya uygulanan uzun bacak alçı, 3. ayın sonunda çıkartılarak yürüme alçısı uygulanmış ve ağırlık vermesine izin verilmiştir. Açık redüksiyon yapılan olgulara da uzun bacak alçı uygulanarak 2. ayın sonunda çıkartılmış ve yürüme breysi uygulanarak ayak bileğine hareket verilmiş, ağırlık vermelerine 4. ayın sonunda izin verilmiştir. Olguların tedavileri ortalama 8,5 (6-10) ayda tamamlanmıştır.

Tüm sonuçlar ağrı, deformite olmayan, anatomik olarak eklem yüzeyinin restore edldiği ve eklem sertliği olmayan olgularda iyi, ağır aktivite veya spor esnasında ağrı olan, deformite olmayan, minimal radyolojik değişiklik ve minimal eklem sertilği olan olgularda orta, yürüyüş le ağrı varlığında, radyolojik deformite ve posttravmatik artrit veya %50'nin üzerinde eklem sertliği varlığında ise kötü olarak değerlendirildi. Ayrıca hareket genişliği

**Tablo 1:** Olgularımız

| Olgu | Yaş | Taraf | Cins | Derece | Tedavi Tipi | Tedavi Süresi (Ay) | İzleme Süresi (Ay) | Sonuç |
|---|---|---|---|---|---|---|---|---|
| 1 | 26 | Sağ | E | Tip B | ARİF | 7,5 | 24 | İyi |
| 2 | 21 | Sol | E | Tip A | Konservatif | 6 | 29 | Orta |
| 3 | 18 | Sağ | E | Tip C | İlizarov SEF | 9 | 25,5 | İyi |
| 4 | 26 | Sol | K | Tip B | İlizarov SEF | 8,5 | 23,5 | İyi |
| 5 | 23 | Sol | E | Tip B | ARİF | 10 | 30 | Kötü |
| 6 | 24 | Sol | E | Tip C | İlizarov SEF | 9,5 | 23 | Orta |

sınırları olarak da iyi olgularda en az 10 derece dorsofleksiyon, 30 derece plantar felksiyon, orta olgularda en az 5-10 derece dorsofleksiyon, 20 derece plantar fleksiyon kötü olgularda en az 0-5 derece dorsofleksiyon, 10 derece plantar fleksiyon kabul edildi. Elde edilen fonksiyonel ve radyolojik sonuçlarımız; 3 iyi, 2 orta ve 1 kötüdür. Ortalama izlem süremiz 25.8 (23,30) aydır. Kötü sonuçlanan olguya 1 yıl sonra posttravmatik artrit ve sürekli ağrı nedeniyle artrodez uygulanmıştır.

Her ne kadar özellikle yüksek enerjili travma sonucu oluşan Tip C kırıklar olmak üzere, pilon kırıklarında cilt nekrozu, enfeksiyon, fiksasyon kaybı, psödoartroz, malunion gibi yüksek komplikasyon oranı bildirilmişse de olgularımızın sayısının az olması, ilk 8 saat içinde girişimde bulunulması ve dikkatli bir ameliyat öncesi değerlendirme nedeniyle olgularımızda komplikasyon olarak sadece bir İlizarov olgusunda çivi enfeksiyonu gözlendiği ve lokal yara bakımı ile gerilediği saptandı.

## Tartışma

Tibial plafond kırıkları nadir olmakla birlikte tedavisi oldukça zordur. Çünkü kırık her iki malleol ve bazen de posterior dudağa uzanmasına rağmen travmanın asıl etkisi medial maleol üzerindedir(10). Bu kırk oluşmasında aksiyel kompresyon ve/veya rotasyonel kuvvetler etkili olurken, aksiyel kompresyon eklem yüzünde ve kıkırdakta çok parçalı ve ezikli kırıkla sonuçlanacağından tedavi sonuçları daha kötü, rotasyonel kuvvetlerle olan spiral kırıklarda ise ameliyat sonrası fonksiyonel sonuçlar daha iyi olarak bulunmuştur(5). İkinci nokta pilon kırıklarında sadece %25 oranında fibulanın sağlam kalabilmesidir. Çoğunlukla eklem çizgisinin hemen üstünden kırılmıştır ve sindesmotik bağ da hasarlanmıştır(10). Üçüncü nokta çevre yumuşak doku örtüsünün ayak bileğinde çok ince olmasıdır. Açı kırıklar cerrahi yaklaşımı riske ederken, kapalı kırıklar da cildi gerebilir.

Travmadan sonra 12 saat geçti ise yumuşak doku ödeminin çözülmesine kadar kalkaneustan geçilecek iskelet traksiyonu ile hem elevasyon yapılıp hem de uzunluk korunarak 8-10 gün kadar beklenebilir. Acil ameliyat gerekli ise ideal olarak iki kesi kullanılmalı, önce tibial kesi kapatılarak fibular keside gerilme olursa primer cilt grefti ile kapatılması uygun olur (9). Hastanın genel durumu, politravmatize olup olmaması, eşlik eden diğer yaralanmaların varlığı ve kemik kalitesi de tedavinin sounçlarını etkileyen diğer faktörlerdir.

Konservatif tedavi; belirgin eklem içi kayma olmayan Ruedi-Allgöwer Tip A kırıkların hepsinde dizüstü alçılama şeklinde yapılabilir ve sonuçlar genellikle başarılıdır(17). Fakat Tip B kırıkların konservatif tedavi sonuçları çok iyi değildir(1). 6-12 hafta ağırlık verilmez, 6. haftada kaynama sağlanırsa breysler ile ayak bileğine hareket verilibelir. Biz Tip A olan bir olgumuzda bu tedaviyi uyguladık ve orta sonuç elde ettik.

Tip B ve C olan pilon kırıklarında açık redüksiyon-internal fiksasyon erken hareket verilmesine ve dolayısıyla "geç artroz" riskinin %50'den %33'e azalmasına olanak sağlamaktaysa da cerrahinin başarısı; deneyimli bir cerrah ile yumuşak dokunun çok iyi korunmasına, eklem yüzeyinin tam anatomik rastorasyonuna, bunun rijit internal fiksasyon ile desteklenmesine ve ameliyat sonrası erken harekete dayanır(16). İnterfragmanter kompresyon vidası ve/veya nötralizasyon

plağı ile en stabil tespit yapılır. Fakat bu sırada uygulanan geniş cerrahi disseksiyon, yüksek oranda gözlenen yara sorunları ve enfeksiyonlardan sorumludur (6). Salah ve ark. özellikle Tip C açık kırıklarda K-telleri ve/veya vidalar ile minimal internal fiksasyon yanında dinamik aksiyel fiksatör uygulayarak ekstremite doğrultusunu ve stabilizasyonunu minimal yumuşak doku hasarı ile sağlamış ve başarılı sonuçlar bildirmişlerdir(18). Eksternal fiksatör elastik yapısı nedeniyle kemik greftlemesi gerekliliğini de azaltmıştır(2). İlizarov sirküler eksternal fiksatörü ile de başarılı sonuçlar alındığı bildirilmiştir (19). Biz de İlizarov ile tedavi uyguladığımız 3 olgumuzun ikisinden iyi, birinden ise orta sonuç elde ettik. Hastalar fiksatöre uyumsuzluk göstermediler. Kalkaneal halkayı 1,5 ay sonra çıkartıp ayak bileğine hareket verdiğimiz olguların sonuçları ARİF uygulanan olgulara göre daha iyi bulundu.

Pilon kırıklarında posttravmatik artritik değişiklikler sık gözlendiğinden ağrıyı azaltmak ve fonksiyonu arttırmak için artrodez uygulanma oranı Tip A ve B kırıklarda %10 iken, bu oran Tip C kırıklarda %26'ya çıkarmaktadır(4). Genelde konsolidasyonun tam oluşmasından sonra artrodez önerilmektedir. Bunun yanında, eklem içi değişiklikleri ile tüm eklem yüzü kaybında eksternal fiksatör ile akut artrodez uygulanabilir(18). Bourne ve ark. ARİF ile tedavi ettikleri Tip A ve B kırıklarda %80 iyi sonuç aldıklarını, sadece Tip C kıkların %32'sinde çok iyi sonuç aldıklarını, %32'sinde ise artrit geliştiğini yayınlamışlardır(3). Kellam ve Waddell cerrahi tedavi edilen pilon kırıklarında sonuçların %84'ünü uygun bulurken, daha ağır kırık tiplerinde %53'ünü kabul edilebilir olarak saptamışlardır(8). Pierce ve Heinrich 21 parçalı pilon kırığı serilerinde erken komplikasyonlar olarak %33 oranında cilt kaybı, %14 oranında enfeksiyonu tanımlarken geç komplikasyonlar olarak %14 refleks sempatik distrofi, %30 varus açılanması, %25 metal erozyonunu belirtmişlerdir(14).

Bizim de ARİF uygulanan Tip B, 2 hastamızın birinde iyi sonuç alırken diğer olgumuza geç artroz gelişmesi ve ağrı şikayetlerinin geçmemesi üzerine ikinci bir ameliyat ayak bileği artrodezi uygulanmıştı. Özellikle Tip C açık pilon kırıklarında enfeksiyon %20 oranında gözlendiğinden osteomyelitden ve amputasyondan kaçınmak için agresif debritman ve antibiyotik uygulanmalıdır(11).

Sonuçta; pilon kırıklarının tedavisi halâ ortopedistler için bir sorun oluşturmaktadır. Genelde basit kırık tipleri iyi sonuçanırken, kompleks tip kırıklarda sonuçlar çok iyi olmamaktadır. Kırığa neden olan enerjinin yüksek olup olmaması, iyi bir ameliyat öncesi değerlendirme (gerekirse BT kullanılarak) ve tedavi planlaması yapılması başarılı sonuçlar alınmasına yol açacaktır(20). Yüksek enerji ile oluşan kırıkların yüksek komplikasyon oranı gözardı edilmemelidir. Tedavideki son eğilim; açık redüksiyon ve plaklamadan, eksternal fiksatör ile stabilizasyon ve minimal internal fiksayona doğru kaymıştır.

Pilon kırıklarının tedavisindeki değişik görüşleri kapsayan tartışmalara rağmen, çoğu yazar yürüme gibi önemli bir fonksiyonu yerine getiren ayak bileği eklem yüzeyinin anatomik bütünlüğünün sağlanması konusunda hemfikirdirler. Sonuç olarak tibial pilon kırıkları anatomik özelliği nedeniyle değişik komplikasyonlar ile sonuçlanabilir. Konservatif veya cerrahi yaklaşım kararı, tedavi prensiplerinin iyi bilinmesi ve deneyimli cerah gerektirir.

## Kaynaklar


1. Ayeni JP: Pilon fractures of the tibia: A study based on 19 cases. Injury 19, pp: 109, 1988.
2. Bone L, Stegemann P, McNamara K, Seibel R.: External fixation of severely comminuted and open tibial pilon fractures. Clin Ortop Rel Research, 292, pp: 101-107, 1993.
3. Bourne RB, Rorabeck Ch, Macnab J.: Intra-articular fractures of the distal tibia: The pilon fracture. J Trauma 23, pp: 591-596, 1983.
4. Heim U.: Te pilon tibial fracture: Classification, surgical techniques, results. Philadelphia, W.B. Saunders, 1995.
5. Helfet DL, Kocval K, Pappas J: ıntraarticular pilon fracture of the tibia: Clin Orthop 298, pp: 221-228, 1994.
6. Hontzsch D, Karnatz N, Jansen T.: One or two step management with external fixator of severe pilon tibial fractures. Aktuel Traumatol 20, pp: 199, 1990.
7. Kasser JR.: Ankle and foot: Trauma Published by: American Academy of Orthopedic Surgeons. 1st. Ed, pp: 515-524, 1996.
8. Kelam JF, Waddell JP.: Fractures of the distal tibial metaphysis with intraarticular extension: The distal tibial explosion fracture. J Trauma 19, pp: 593-601, 1979.
9. Leone V, Ruland R, Meinhard B.: The management of the soft tissues in pilon fractures: Clin Ortop Rel Research, 292, pp: 315-320, 1993.
10. Levine, A.M.: Fractures of the tibial plafond: Trauma. Published by: American Academy of Orthopedic Surgeons. 1st. Ed, pp: 1772-1783, 1996.
11. McFerran MA, Smith SW, Boulas HJ: Complications encountered in the treatment of pilon fractures: Clin Ortop Trauma, 6, pp: 195-200, 1992.
12. Müller ME, Nazarian S, Koch P.: THe comprehensive classification of fractures of long bones. Berlin, Germany, Springer-Verlag, 1990.
13. Ovadia DN, Beals RK: Fractures of the tibial plafond: J Bone Joint Surg., 68-A, pp: 543-551, 1986.
14. Pierce R, Heinrich J.: Comminuted intra-articular fractures of the distal tibia. J Bone Joint Surg 19, pp: 828, 1979.
15. Reis MD, and Meinhard, B.P: Medial external fixation with lateral plate internal fixation in metaphyseal tibial fractures: A report of eight cases associated with severe soft tissue injury. Clin Orthop 256, pp: 215, 1990.
16. Resch H, Pechlaner S, Benedetto KP.: Long term results after conservative and surgical treatment of fractures of the distal end of the tibia. Aktuel Trumatol 16, pp: 117, 1986.
17. Ruedi TP, Allgöwer M.: Fractures of the lower end of the tibia into the ankle joint: Injury, 1, pp: 92-99, 1969.
18. Salah M, Shanahan MD, Fern ED: Intraarticular fractures of the distal tibia: surgical Management by limited internal fixation and articulated distraction. Injury. 24, pp: 3),40, 1993.
19. Tornetta P III, Weiner L, Bergman M.: Pilon fractures: Treatment with combined internal and external fixation. J. Orthop Trauma 7, pp: 489-496, 1993.
20. Tornetta P III., Gorup J.: Axial computed tomography of pilon fractures: Clin Orthop 323, pp: 273-276, 1996.

# BÖLÜM - X

## AYAK BİLEĞİ VE AYAK SORUNLARI

## KISIM - 6

# BİMALLEOLER KIRIKLARDA CERRAHİ TEDAVİ

A. ŞİMŞEK*, Ö. KAYMAK**, A. BAYAR***, T. ŞATANA***

Ocak 1993-Haziran 1996 tarihleri arasında, kliniğimizde bimalleoler kırık teşhisiyle 48 hastaya cerrahi tedavi uygulandı. Ameliyat sırasında öncelikle fibulanın plak ve vidayla tesbitini takiben, iç malleol için malleol vidası; tibio-fibular diyastaz tespit edilen olgularda plak üzerinden bir transfiksiyon vidası uygulandı. Ortalama izleme süresi 20.2 ay olan 18 hasta değerlendirildi. Maryland Ayak Skorlama Sistemi'ne göre ortalama puan, 90.6 olarak saptandı.

### Giriş

Bimalleoler kırık deyimi; her iki malleolün kırıldığı, bir malleol kırığına, karşı taraf bağlarında ciddi hasarın eşlik ettiği veya iç malleol kırığına tibiofibüler bağ kopması ve fibulada daha proksimalde bir kırığın eşlik ettiği durumlar için kullanılmaktadır(1). En sık, indirek güçlerin etkisiyle oluşur(2).

Lauge-Hansen ve Danis-Weber sınıflandırmaları tanı ve tedavi için kullanılmaktadır. Lauge-Hansen sınıflandırması, travma esnasında ayağın pozisyonu ve hasara yolaçan gücün yönü ile mekanizmayı açıklarken; yaralanma sürecini de evrelendirmiştir. Ancak bu sınıflama karmaşıktır ve tüm kırık şekillerini kapsamaz. Danis-Weber sınıflandrmasının temeli, fibuladaki kırığın seviysidir. Daha basittir, ayakbileği lateral kısmının önemini vurgular ve cerrahi tedavinin planlanmasında yararlıdır(3).

Bimalleoler kırıkların tedavisinde günümüzde kabul edilen görüş, eklemin anatomik redüksiyonunun sağlanması ve diyastazın önlenmesidir(1,5). Kapalı redüksiyon yöntemleri, pozisyon sağlamadaki ve alçıyla korunmasındaki güçlükler nedeniyle artık kabul edilebilir bir tedavi seçeneği olarak görülmemektedir(2). Cerrahide temel prensipler, fibula ve medial malleolün anatomik redüksiyonu, stabil internal fiksasyonu ve diyastaz gelişen olgularda transfiksiyon vidası ile mortisin yeniden restorasyonudur(2).

### Hastalar ve Yöntem

Ocak 1993-Haziran 1996 tarihleri arasında, kliniğimizde bimalleoler kırık teşhisi

* Gazi Üniv. Tıp Fak. Ort. ve Trav. ABD Öğr. Gör., ** Prof., *** Araşt. Gör.

konulan 48 hastaya cerrahi tedavi uygulandı. En kısa izleme süresi 1 yıl olan 38 hastadan, kontrole gelen 18'i klinik ve radyolojik olarak değerlendirildi. Bu hastaların ortalama izleme süresi 20.2 aydı. Hastaların 17'si bayan 1'i erkekti. Ortalama yaş 48.4 (24-63) olarak saptandı. Danis-Weber sınıflamasına göre 8 hasta tip B, 10 hasta tip C olarak değerlendirildi ve tümü kapalı kırıklardı.

Bütün olgulara açık redüksiyon ve internal fiksasyon uygulandı. Ameliyatta, öncelikle fibulanın redüksiyonu sağlanarak, 1/3 tübüler plakla tespit edildi; sonra iç malleol redükte edilerek bir adet malleol vidası (4.5 mm) veya iki adet 4.0 mm'lik kansellöz vida uygulandı. Ameliyat öncesi değerlendirmede tiibo-fibüler diyastaz saptanan ve fibulanın tespiti sonrası sindesmoz stabilitesinin sağlanamadığı olgularda, fibuladaki plak üzerinden bir adet transfiksiyon vidası (4.5 mm'lik kotikal vida) uygulandı. Ameliyat sonrası 6 hafta süreyle hastaların kısa bacak alçı tespiti ile yük vermeden mobilize olmalarına izin verildi. Transfiksiyon vidası uygulanan olgularda, altıncı haftada bu vida çıkartıldıktan sonra ağırlık verdirildi. Kontrole çağırılan hastalar klinik olarak Maryland Ayak Skorlama Sistemi krterleriyle ve radyolojik olarak değerlendirildi.

## Sonuçlar

Maryland Ayak Skorlama Sistemi'ne göre değerlendirilen hastalarda (tam puan 100) ortalama puan 90.6 (65-100) olarak bulundu. Bu hastalarda erken ameliyat sonrası; bir hastada yüzeyel enfeksiyon ve bir hastada lateralde cilt sorunu dışında komplikasyon olmadığı belirlendi. Radyolojik incelemede, tibio-talar eklemde, bir olguda ileri, bir olguda hafif dereceli dejeneratif artrit bulguları gözlendi. Hiçbir hastada redüksiyon kaybı, tespit yetersizliği, Sudeck atrofisi, talar tilt'de beş dereceden fazla açılanma izlenmedi.

## Tartışma

Bimalleoler kırıklar intraartiküler kırıklar olduğu ve az kaymaların bile eklemde uyumsuzluğa yol açarak erken fonksiyonel sonuçlar ve geç dejeneratif değişikliklere sebep olduğu için, tedavide anatomik redüksiyonun sağlanması gerekliliği üzerinde görüş birliği vardır. Halen tartışmalı olan konular: fibulaya plağın posterior veya lateralden konması; diyastaz vidası endikasyonları, bu vidanın 3.5 veya 4.5 mm'lik olması, fibuladan iki, tibiadan bir veya iki korteksi tutması, ağırlık verdirileceği zaman çıkarılması, ameliyat sonrası erken hareket başlanması ve ağırlık verdirilmesidir.

Biz, kendi deneyimlerimiz doğrultusunda fibulayı lateralden plaklamayı uyguladık. Sadece bir hastada hafif cilt sorunuyla karşılaştık. Diyastaz vidası konmasına, fibula plaklandıktan sonra mortisin stabilitesine göre, karar verdik. Diyastaz için 4.5 mm'lik kortikal vidayı genellikle dört korteksi tutacak şekilde yerleştirdik ve 6 hafta sonra vidayı çıkararak hastaya tam yük verdirdik. Tespit yetmezliğini önlemek için, erken hareket ve ağırlık vermeden kaçındık. Bu protokol ile tedavi ettiğimiz olgularda, kısa dönemde başarılı sonuçlar aldığımıza inanıyoruz, ancak uzun dönem izlemelerde başarının daha iyi değerlendirilebileceğini düşünüyoruz.

## Kaynaklar

1. Chapman MW: Fractures and Fracture-Dislocations of the Ankle. Mann RA, Co-

ughlin MJ (eds): In Surgery of the Foot and Ankle, ed 6, st Louis, Mosby-Year Book, 1993.

2. Pankovich AM: Trauma to the ankle. Jahss MH (ed): In Disorders of the Foot and Ankle. Vol 3, second edition, WB Saunders Company, 1992.
3. Griend RA, Savoie FH, Hughes JL: Fractures of the ankle. Rockwood CA, Wilkins KE, King RE (eds): In Fractures. Vol 2, third edition, JB Lippincott Company, 1991.
4. Beauchamp CG, Clay NR, Thexton PW: Displaced ankle fractures in patients over 50 years of age. J Bone Joint Surg, 65B, 1983.
5. Leeds HC, Ehrlich MG: Instability of distal tibiofibular syndesmosis after bimalleoler and trimalleoler ankle fractures. J Bone Joint Surg, 66, 1984.

# BÖLÜM - X

## AYAK BİLEĞİ VE AYAK SORUNLARI

## KISIM - 7

# AYAK BİLEĞİ TRAVMATİK TİBİO-FİBULAR SİNDESMOSİS DİASTAZI OLGULARINDA ANK (AYHAN NEDİM KARA) CİHAZI UYGULAMALARIMIZ VE SONUÇLARIMIZ

İrfan ESENKAYA*, Gökhan GÜRKAYNAK*, Kaya TOKÖZ**

Tarihsel gelişimi içinde, önceleri, ayak bileğinin kaymış (deplase) bimalleoler kırıklarının cerrahi tedavisinde medial malleolü stabilize etmenin yeterli olacağı belirtilmişti(6,9,17). Ancak daha sonra yapılan biomekanik çalışmalar, mortis adı veilen malleoler çatalın rijit bir yuva olmadığını göstermiştir. Ayak bileğinin planter fleksiyonunda talusta internal rotasyon, dorsifleksiyonunda eksternal rotasyon hareketleri oluşur. Ayrıca, dorsifleksiyon esnasında fibulada posterolateral translasyon, eksternal rotasyon ile minimal oranda vertikal planda hareket oluştuğu gösterilmişir(6,8,11). Benzer çalışmalarla, yürüme ve koşma durumunda ayak bileğine binen yükün vücut ağırlığının 5 katı veya daha fazlası olduğu ve bu yükün 1/6'sının fibula tarafından taşındığı gösterilmiştir(8). Yine yeterli redüksiyonu sağlanamayan deplase bimalleoler kırıklı olguların geç dönem takiplerinde büyük oranda artroz görülmesi, lateral komponentin daha iyi değerlendirilmesi gerektiğini ortaya koydu(2,3,6,8,9,12,17). Fibulanın uzunluğunun, rotasyonunun ve diziliminin restore edilmesi gerektiği belirtildi(2,6,10,11).

Biz de klinik olarak, alt tibio-fibular bağ yaralanmsı ile beraber malleol kırığı/ kırıkları olan olgularımızdan uygun olanlarına, diğer yazarlar gibi(4,5,7,8,13,15,16) elastiki fiksasyon sağladığı düşüncesiyle Ayhan Nedim Kara(8) tarafından geliştirilen ANK cihazını uyguladık.

### Hastalar, Yöntem ve Bulgular

Sağlık Bakanlığı, İstanbul Haydarpaşa Numune Hastanesi Ortopedi ve Travmataloji Kliniğinde Ocak 1993-Aralık 1995 tarihleri arasında, alt tibio-fibular sindesmoz yaralanmasıyla beraber Weber B veya C tipi lateral malleol kırığı olan 77 olguya elastiki fiksasyon sağlayan Ayhan Nedim Kara (ANK) cihazı uygulandı. Düzenli takip ve son kontrolleri yapılabilen 22 olguyu çalışmamıza alarak sonuçlarımızı değerlendirdik.

11'i erkek, 11'i bayan olan olgularımızın ameliyat olduklarındaki ortalama yaşları 40.2 (21-64) idi. 17 olguda sağ, 5 olguda sol ekstremite tutulumu vardı. Yaralanmaya neden olan etkenler değerlendirildiğinde; 15 olguda burkulma, 3 olguda trafik

* S.B. İstanbul Haydarpaşa Numune H. Ortop. ve Trav. Kli. Başasis., ** Uzman.

kazası, 2 olguda spor yaralanması, 1 olguda yük-sekten düşme, 1 olguda iş kazası saptandı. Fibuladaki kırıkları Weber sınıflamasına göre değerlendirdik(6,8,11). Buna göre 13 olguda B tipi, 9 olguda C tipi kırık saptadık. Sindesmosis yaralanması 13 olguda bimalleoler, 8 olguda trimalleoler kırıkla beraberdi. 1 olguda kırık sadece lateral malleolde idi. 5 olguda yaralanmaya tibiotalar çıkık da eşlik etmekteydi. İş kazası olan olgumuz serimizin tek açık kırıklı olgusu olup tip II açık kırığı vardı. Ayrıca yük-sekten düşen olgumuzda ilave ekstremite yaralanmaları saptandı. 14 olgu yaralanma ile aynı gün, 7 olgu yaralanmadan bir gün sonra, ilave ekstremite yaralanmaları olan diğer olgumuz ise 8'inci gün ameliyat edildiler.

Lateral malleoldeki kırıkla birlikte sindesmosisin onarılması için çalışmamıza aldığımız tüm olgularda ANK cihazı uygladı (Şekil 1). Fibuladaki kırık oblik veya parçalı ise redüksiyon sonrası serkilaj teliyle tespit uygulandı. Medial malleoldeki kırığın tespiti redüksiyon sonrası serkilaj teliyle tespit uygulandı. Medial molleoldeki kırığın tespiti Gergi Bandı (Zuggurtung) yöntemiyle veya vida ile yapıldı. Posterior molleoldeki kırık eklem yüzeyinin 1/4'ünden küçükse tespit edilmedi. Kırık fragmanlarının stabilizasyon durumuna göre ameliyat sonrası ortalama 3 (2-6) hafta alçılı tespit uygulandı. 6 haftada yük verildi.

Ortalama 31.7 (12-46) ay takip edilen olgularımız son kontrollerinde, Baird ve Jackson'in ayak bileğinin klnik ve radyolojik bulgularına göre derecelendirme sistemine göre değerlendirildiler(1). Buna göre değişik derecelerde olmak üzere 12 olguda ağrı, 2 olguda yürüme ve 13 olguda koşma fonksiyonlarında azalma, 3 olguda dorsifleksiyonun 5 derecenin altında olacak şekilde hareket kısıtlılığı ile radyolojik değerendirmede 5 olguda tibiotalar eklem mesafesinde daralma saptandı. Artrozik değişikliklerin de başladığı bu 5 olgunun 4'ünde, ilk başvuruda yaralanmaya tibiotalar çıkığın da eşlik ettiği, diğer olgumzun açık kırıklı olgumuz olduğu saptandı.

## Tartışma

Ayak bileğinin stabilitesindeki önemleri nedeniyle, gerek fibulanın tespiti, gerekse sindesmosisin onarılması için birçok yöntem geliştirildi ve uygulandı(6,8,11,14). Ön alt tibio-fibular bağ, arka alt tibo-fibular bağ, interossöz bağ ile alt transvers bağdan oluşan(8) alt tibio-fibular sindesmos bağlarının ayak bleğinin stabilitesindeki önemi gösterilmiştir(6,8,9). Ayak bileği lateral ve sindesmotik kompleks yaralanmalarında transfiksasyon vidası ile tespit sonrası alt tibio-ffibular eklemde ossifikasyon, bu eklemde sıkışma ile dorsol fleksiyonda kısıtlanma geliştiği bildirilmiştir. Ayrıca yürümeye başlamadan önce vidanın çıkartılması gerekmektedir (5,6,7,8,13,14, 16). Böylece bazı yazarlar tespit materyali olarak fleksibl implant kullanılması gerektiğini belirttiler(8,14). Bizim de olgularımızda kullandığımız ANK cihazı, fibular kırıkta stabil bir osteosentez sağlarken sindesmotik eklemde elastiki bir fiksasyon sağlamakta ve böylece ayak bileğinin dorsal ve planter fleksiyonları esnasında birka cm'lik genişlemeye olanak vermektedir(4,5,7,8,16). Parçalı veya oblik fibula kırığı ile beraber sindesmosis yaralanması olan ve ANK uygulanan olguların izlenmelerinde fibulada kısalık ve dışa rotasyon deformitesi geliştiği bildirilmiştir(13). Biz, bu yöntemi uygulayan diğer yazarlar gibi, oblik fibula kırığı olan

olgularımızda, fibular stabiliteyi artırmak için serkilaj teliyle tespit uyguladık (4,7,8,16). Ancak, ANK cihazı parçalı fibula kırıklarının stabilizasyonunda yetersiz kalmaktadır ve ameliyat sonrası daha uzun süreli tespit gerekmektedir. 6 hafta süreli tespit uygulamak zorunluğunda kaldığımız 3 olgumuzda inaktivite osteoporozu ve hareket kısıtlılığı saptadık. Bu nedenle, özellikle parçalı fibula kırıklı olgularda, fibulanın uzunluğunu ve dizilimini sağlamak için plak ve vida ile osteosentez uygulanması gerektiği fikrine katılıyoruz.

## Sonuç

Uygulama tekniğinin kolaylığı, elastik stabil bir osteosentez sağlayarak erken dönemde harekete ve yürümeye izin vermesi ve ucuz olması nedeniyle alt tibiofibular sindesmoz yaralanmasıyla birlikte olan, özellikle transvers kırık hatlı lateral malleol kırıklı olgularda ANK cihazının güvenle uygulanabileceği görüşüne varılmıştır.

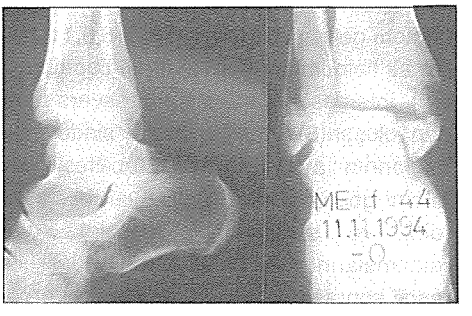

*Şekil 1a*

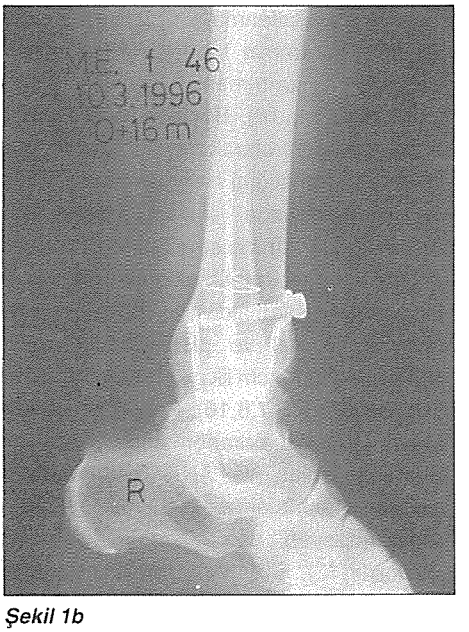


*Şekil 1b*

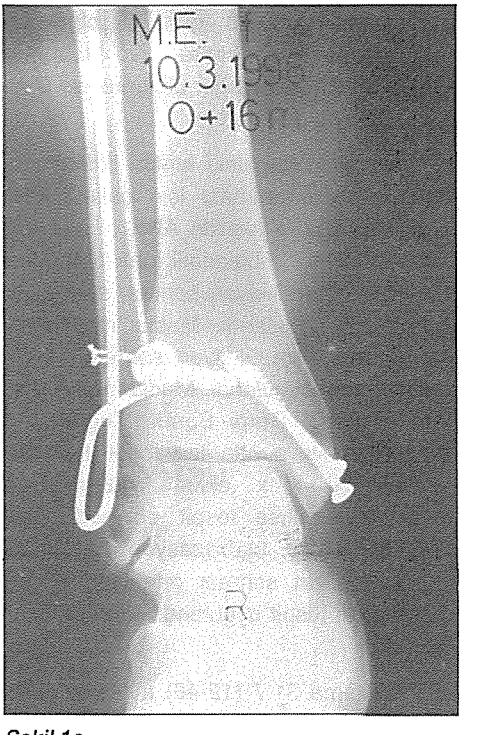


*Şekil 1c*

***Şekil 1:*** *44 yaşında, bimalleoler kırıklı bayan hasta; ameliyat öncesi yandan ve önarka (a) ve ameliyattan 16 a sonra çekilen yandan (b) ve ön arka (c) kontrol grafileri*

## Kaynaklar


1. Baird, R.A., and Jackson, S.T.: Fractures of the Distal Part of the Fibula with Associated Disruption of the Deltoid Ligament. J. bone Joint Surg., 69-A (9), 1346, 1352, 1987.
2. Boden, S.D., Labropoulos, P.A., McCowin, P., Lestini, W.F., and Hurwitz, S.R.: Mechanical Consideration for the Syndesmosis screw (A cadavar study), J. bone Joint Surg., 71-A(10), 1548-1555, 1989.
3. Ege, R., Tacal, T., Falezli, A.: Ayak bileği kırıklarında tibiofibuler bağ yırtıkları. XII. Milli Türk Ortopedi ve Travmatoloji Kongre Kitabı (Düz.: Ege, R.), 408-410, THK Basımevi İşletmeciliği, Ankara, 1991.
4. Esenkaya, İ.: Futbolda travmatik tibiofibular sindesmosis diastaz yaralanmaları. Spor Hekmliği dergisi, 25 (1), 21-29, 1990.
5. Görgeç, M., Kaygusuz, M.A., Gürcan, M.: Sindesmosis ligamanlarının yırtıkları ile birlikte olan ayak bileği kırıklarının elastiki fiksasyon metodu ile tadvisinin sonuçları. Acta Orthop. Trauma. Turciçca, 27 (1), 41-44, 1993.
6. Griend, R.V., Michelson, J.D., and Bone, L.B.: Fractures of the Ankle and the Distal Part of the Tibia. Ch.: 31 (In: Instructional Course Lectures, Volume: 46, ed.: Springfield, D.S.), 311-321, AAOS, Rosemont, IL, 1997.
7. Hamzaoğlu, A., Durmaz, H., Kara, A.N., Pınar, H.: Ayak Bilğei Travmatik Tibia-Fibular Sindesmosis Diastazlı Olgularında Uyguladığımız Yeni Bir Osteosentez Aracı İle Tedavi Yöntemi ve Sonuçları. X. Milli Türk Oropedi ve Travmatoloji Kongre Kitabı, (Düz.: Ege, R.), 462-464, Emel Matbaacılk Sanayii, Ankara, 1989.
8. Kara, A.N.: Ayak bileği sindesmosis'i bağlarının stabilitesi hakında deneysel biomekanik araştırmalar ve travmatik tibiofibular sindesmosis diastazı olgularında uyguladığımız yeni bir osteosentez aracı ile tedavi yöntemi ve sonuçları. Doçentlik Tezi, İ.Ü. istanbul Tıp Fakültesi Ortopedi ve Travmatooji Birimi, İstanbul, 1982.
9. Leeds, H.C., and Ehrlich M.G.: Instability of the Distal Tibiofibular Syndesmosis after Bimalleolar and Trimalleolar Ankle Fractures. J. Bone Joint Surg., 66-A 54), 490-503, 1984.
10. Limbird, R.S., and Aaron, R.K.: Laterally Comminuted Fracture-Dislocation of the Ankle. J. bone Joint surg., 69-A (1), 142-152, 1995.
11. Michelson, J.D.: Fractures about the Ankle (Current Concepts Review), J. Bone Joint Surg., 77-A (1), 142-152, 1995.
12. Pankovich, A.M.: Fractures of the Fibula Proksimal to the Distal Tibiofibular Syndesmosis. J. Bone Joint Surg., 60-A (2), 221-229, 1978.
13. Parmaksızoğlu, A.S., Orhan, Z.- Özkaya, U., Yalaman, O., Yazıcı, N.: Ayak bileği kırıklarının tedavisinde karşılaştığımız fibula kısalığı ve dış rotasyon deformitesi sorunu. Acta Orthop. Trauma. Turcica, 29 (1), 25-28, 1995.
14. Seitz, Jr., W.H., Bachner, E.J., Abram, L.J., Postak, P., Polando, G., Brooks, D.B., and Greenwald, A.S.: Repair of the Tibiofibular Syndesmosis with a Flexible Implant. J. Orthop. Trauma, 5 (1), 78-82, 1991.
15. Taşer, Ö., Göksan, A., Aşık, m.: Ayak bileği kırıkları. Acta Orthop. Trauma. Turcica, 23 (1), 1-3, 1989.
16. Türkmen, İ.M., Kuzgun, Ü., Şahin, İ.: Alt Tibia-Fibular Sindesmoz Yaralanmalarında Uyguladığımız Cerrahi Tedavi Yöntemi ve Elde Ettiğimiz Sonuçlar. X. Milli Türk Ortopedi ve Travmatoloji Kongre Kitabı (Düz.: Ege, R.), 482-486, Emel Matbaacılık Sanayii, Ankara, 1989.
17. Yablon, I.G., Heller, F.G., and Shouse, L.: The Key Role of the Lateral Malleolus in Displaced Fractures of the Ankle. J. bone Joint surg., 59-A 52), 169-173, 1977.

# BÖLÜM - X

## AYAK BİLEĞİ VE AYAK SORUNLARI

## KISIM - 8

# DİSTAL TİBİOFİBULAR SİNDEZMOZ YARALANMASI OLAN AYAK BİLEĞİ KIRIKLARI VE KIRIKLI ÇIKIKLARIN CERRAHİ TEDAVİSİ

M.Emin ULUDAĞ*, Murat ERGÜVEN*, Süleyman PORTAKAL*

Son yıllarda ayak bileği travmaları sportif faaliyetlerle birlikte önemli ölçüde artımşıtr. Ayak bileğinin travma sonrası stabilitesinin sağlanması fonksiyonel aktivitenin yeniden kazanılması açısından çok önemlidir. Uzun dönemde gelişen kronik instabiliteler ve osteoartroz riskinin yüksekliği tedavinin iyi planlanmasını erektirir. Bu nedenle ayak bileği kırıklarında ve kırıklı çıkıklarında iyi sonuçlar için, anatomik redüksiyon ve stabil sindezmoz sağlanması gerekmekedir.

Bu çalışmada, klinik ve radyolojik olarak distal tibiofibuler sindezmoz yaralanması olan malleoler bölge kırıkları ve kırıklı çıkıklarının cerrahi tedavi sonuçları değerlendirilmektedir.

### Hasta ve Yöntem

Ocak 1990-Temmuz 1995 tarihleri arasında Ankara Numune Hastanesi 2. Ortopedi ve Travmatoloji Kliniğinde 256 olgu, ayak bleği kırığı ve kırıklı çıkığı tanısı ile cerrahi olarak tedavi edildi. Olguların 92'sinde klinik ve radyolojik değerlendirmede distal tibiofibuler sindezmoz yaralanması vardı. Çalışmamızda takipleri düzenli yapılabilen 26'sı kırıklı çıkık olmak üzere toplam 72 olgu değerlendirildi. Hastaların 25'i kadın, 47'si erkek olup yaş ortalamaları 31.1 (11-79) idi. En az 12 ay, en çok 53 ay olmak üzere ortalama 26 ay izlenmişlerdir.

Fibula'daki kırık seviyesine göre, sindezmozla ilişkisini dikkate alan AO-Weber sıflaması kullanılmıştır. Olgulardan 42'si Tip B ve 30'u Tip C olarak değerlendirilmiştir. 35 olguda bimalleoler kırık, 18 olguda izole unstabil lateral malleol kırığı ve 19 olguda trimalleoler kırık tespit edildi. 10 uygulamada Tip I açık kırık mevcut olup, 10 olgu dışında tüm olgulara rutin transfiksiyon vidası yerleştirilmiştir. Kırıklı çıkık olan ve kapalı redüksiyon stabilitesi yeterli görülmeyen, ameliyata erken alınamayacak derecede ödemli olgulara kalkaneus'tan iskelet traksiyonu uygulanmıştır.

Bunlardan 5 olgu dışında tüm olguların dış malleol kırıklarına plak (1/3 tubuler veya 3.5 mm'lik DCP), iç malleol için ise pullu malleol vidası veya Weber gergi bandı uygulanmıştır. Posterior malleol için

*. Ankara Numune Hastanesi 2. Ortopedi ve Travmatoloji Kliniği.

vida tercihen kullanılmıştır. Klinik muayenesinde veya radyografilerinde özellikle Mortis grafisinde sindezmozu stabil olan olgularda ameliyat sırasında tibiofibuler stabilite tekrar değerlendirilmiştir.

Transfiksiyon vidası plafondun 2-3 cm yukarısından anteromedial yönde fibula üzerinden yerleştirilmiştir. Ayak bileği dorsifleksiyona getirilmiş ve kompresyonsuz sadece 1 adet yerleştirilmiştir. Ameliyat sırasında gerek görülürse tekrar Mortis grafisi çekilmiş. Ameliyat sonrası 4 hafta kısa bacak sirküler alçı tespit uygulanmıştır. Transfiksiyon vidası, yerleştirilen tüm olgularda 5 veya 6. haftada değiştirilmeye çalışıldı. Bu süre bitiminde yük verilmeye başlanmış olup ayak bileği aktif hareketleri verilmiştir. Olgular 4., 8., 12. ve 36. haftalarda klinik ve radyolojik olarak değerlendirilmiştir.

## Sonuç

Değerlendirmeler Cedell'in objektif ve subjektif kriterlerine göre yapılmıştır(6). Subjektif değrelendirmede; ağrı, fonksiyonel çalışma kapasitesi, sportif faaliyetlere dönüş araştırılmıştır. Objektif değerlendirmede ise, yürüme durumu, atrofiler, ayak bileği hareket genişliği, kalıcı deformiteler ve ödem değerlendirildi. Buna göre subjektif sonuçlara göre, 49 olguda iyi, 11 olguda orta ve 12 olguda kötü sonuç alındı. Objektif sonuçlara göre ise, 38 olguda iyi, 17 olguda orta ve 17 olguda kötü sonuç elde edildi. Posttravmatik artroz Magnusson'a göre değrelendirilmiş olup(1); karşı tarafla karşılaştırılınca Grade II artroz 18 olguda ve Grade III ise 3 olguda tespit edilmiştir. Hafif derecedeki artritik değişiklikler değerlendirme dışı tutuldu. Ayak bileği hareket başlandıktan sonra kontrollerine geç gelen 1 olguda transfiksasyon vida kırılmıştır. 6 olguda enfeksiyon, 2 olguda iç malleol psödoartrozu, 5 olguda sudeck atrofisi tespit edildi. Geç tibiotalar çıkık (luksasyon) gelişen 1 olguda Charnpley artrodezi uygulandı. İç malleol psödoartrozu görülen 2 olgu greftlendi ancak birine eksizyon uygulandı. İmplantasyona ait komplikasyon gelişmemiştir.

## Tartışma

Ayak bileği kırıkları ve kırıklı çıkıkları ile ilgili tedavi ilkeleri oldukça nettir. Kırık ve çıkıklar derhal redükte edilir, anatomik eklem bütünlüğü sağlanır, redüksiyon kırık iyileşene kadar korunur ve mümkün oldukça erken hareket verilir. Eski görüşlere göre dış malleolün ihmal edilebilir olması artık kabul görmemektedir. Medial stabiliteyi iç malleol-deltoid kompleksi sağlarken, lateral stabilite sindezmoz ve dış malleolce sağlanmaktadır(3).

Oluş mekanizmasına ve sindezmotik yaralanmaya göre Lauge-Hansen tarafından stabilite 45 yıl önce ayrıntılı olarak tanımlanmıştır(4). Buna göre değerlendirmesi daha kolay olan Danis-Weber sınıflamısında esas olarak sindezmoz seviyesindeki fibula kırığını kriter almıştır(3). Bizim serimizde Tip B ve Tip C kırıklarda ve kırıklı çıkıklarda transfiksiyon vidası kullanarak, %83 iyi ve orta subjektif sonuç, %76 iyi ve orta objektif sonuç aldık. İleri posttravmatik artrozlu olguların kötü sonuçlar içinde yer aldığı ve 12'sinin kırıklı çıkık olarak tanımlanan 26 olgu arasında olduğunu tespit ettik. İleri artoz, 11 bimalleoler, 9 trimalleoler ve 1 izole unstabil dış malleol kırığında tespit edildi. Çalışmamıza hafif derecedeki grade I artrozlar dahil edilmediğinden, ileri izlemelerinde bu tip artrozların oranının artacağı muhtemeldir.

Sindezmoz onarımı yapılamayarak transfiksasyon vidası kullanılmayan 10 olgunun 8'inde Grade II artroz tespit edilmiştir. Bu olgulardan 1'inde 6. haftada transfiksiyon vidası yerleşirilmişti. Ayak bileği kırık veya kırıklı çıkığı olan sindezmoz yaralanmalı olgular için güncel yaklaşım; interfrag-manter vida uygulanmasını takiben 3.5 mm'lik DCP veya 1/3 tabuler plak ile rijid fiksasyondur(3). Sindezmoz ise normal tarafa göre 2 mm'lik genişlikte veya Mortis grafisindeki genişliği 4-5 mm'den az ise stabildir(1). Genellikle eklemin 4.5 cm prosksimaline kadar olan sindezmotik yaralanmalar, iç malleol ve deltoid ligaman yaralanması ile beraberse unstabil sayılmaktadır(2). Sindezmozun başlangıcındaki durumu ile geç stabilite ve geç artritik değişiklikler arasında ilişki çeşitli yazınlarda da bildirilmiştir(1,6).

Kullanılan transsindezmotik transfiksiyon vidasının çıkartılmasının süresi kesin olmamakla beraber genelde 6-12 hafta arasında olması kabul görmektedir (4). Sonuç olarak; ayak bileği kırık ve kırıklı çıkığı olan sindezmoz yaralanmalı olgularda geç gelişecek instabilite ve ileri artrozun önlenmesinde, medial kadar stabil bir sindezmoz sağlamak içinde rutin transfiksiyon vidası kullanılmasını ve rijit tespiti takiben erken hareket olduğuna inanıyoruz. Sindezmotik yaralanmadan şüphelenilmesi durumunda ameliyat sırasında lateral stabilitenin manuel ve Mortis grafisi ile tekrar test edilmesi gereklidir.

## Kaynaklar


1. Leeds H.C., Ehrlch M.G.; Instability of distal tibio fibuler syndesmosis after bimalleolar and trimalleolar ankle fractures., J. Bone an Joint Surgery, GG-A, 490-503, 1984.
2. Boden S.D., Lapropovlas P.A., McCowin P.: Mechanical considerations for the syndesmosis screw: A cadaver study. J. Bone and Joint Surgery, 71,A, 1548-1557, 1989.
3. Pankovich A.M.: Travma to Ankle. Disorders of the Foot & Ankle, Jahss M.H., Vol. III, 2361-2441, W.B. Jounders Company, 1992.
4. Vander Griend R.A., Savoie F.H., Hughes J.L.: Fractures of the ankle, Rockwood C.A., Green D.P. Bucholz L.W.: Fractures in Adults. Philadelphia, PA., J.B. Lippincott, Vol: 2, 1983- 2039, 1991.
5. Chapman M.W., Fractures and fracture- dislocations of the ankle, Mann R.A.; Surgery of the Foot, 568. St Lovis: CV Morby Co, 1986.
6. Cedell C.A.: Supination- Outward rotation injuries of the ankle. A clinicinal and roentgenological study with special reference to the operative treatment. Acta Orthop. Scandinavica, Supplementum, 110, 1967.

# BÖLÜM - X

## AYAK BİLEĞİ VE AYAK SORUNLARI

## KISIM - 9

# AYAK BİLEĞİ LATERAL LİGAMANLARININ COLVİLLE TEKNİĞİ İLE GEÇ DÖNEM REKONSTRÜKSİYONU

Ahmet KIRAL*, Mesih KUŞKUCU*, M. Ömer ARPACIOĞLU**, Haluk KAPLAN***

Ayak bileği bağlarının yaralanmaları en sık gördüğmüüz yaralanmalardan birisidir. Bu olguların %20'sinde geç dönem kalıcı fonksiyonel ayak bileği instabilitesi gelişmektedir(4). Ayak bileği lateral bağlarının geç dönemdeki cerrahi rekonstrüksiyonunda, güçlendirilmemiş (non-augmented) ve geçlendirilmiş (augmented) yöntemler kullanılmaktadır(4). Hem kalkaneofibular ve hemde anterior fibular liggamanın bir arada onarıldığı Evans, Watson-Jones ve Chrisman-Snook gibi ayak bileği çevresindeki tendonlar kullanılarak yapılan güçlendirilmiş rekonstrüksiyon yöntemlerinde %80'in üzerinde fonksiyonel stabilite sağlanmaktadır. Ancak bu tekniklerde peroneus tendonu bağların anatomik yapışma yerlerinden geçmediğinden subtalar eklem hareketleri ileri derecede kısıtlanmaktadır (1,3,4,5,6,10,11).

Colville ve arkadaşları tarafından tanımlanan ve peroneus brevis tendonunun, kalkaneofibular ve anterior talofibular ligamanın anatomik yapışma yerlerinden geçirildiği rekonstrüksiyon yönteminde ise subtalar eklem hareketleri kısıtlanmadan stabilite sağlanmaktadır(4).

**Gereç ve Yöntem**

Kliniğimizde 1993-1996 yılları arasında, 6 olguda Colville tekniğiyle ayak bileği lateral bağlarının rekonstrüksiyonu yapıldı.

Tüm hastalarımız erkektir ve hastalarımızın yaş ortalaması 25'tir (min: 20, maks.35). Yaralanmadan ameliyata kadar geçen süre ortalama 25 ay idi (min: 18 ay, max: 32 ay).

Etiyolojik neden 4 hastamızda spor yaparken 2 hastamızda ise askeri eğitim esnasında oluşan ayak bileği surkulmasıydı. Hastaların hepsinde ilk burkulmalarda diz altı yürüme alçısı 15-20 gün süreyle uygulanmıştır. İlk burkulmayı takiben bize başvurana kadar geçen süre ise tüm hastalar aynı şekilde 3-4 burkulma daha geçirdiklerini ve bir kısmının alçı tespitiyle, bir kısmınında istirahatle geçtiğini bildiriyorlardı.

Tüm hastaların ortak yakınmaları ayak bileğindeki dengesizlik, sık burkulma ve ağrı idi.

* GATA Haydarpaşa Eğitim Hastanesi Ortopedi ve Travmatoloji Kl. Doç.Dr., ** Yrd. Doç., *** Prof.

**Ameliyat endikasyonlarımız:**

1. Fizik muayenede öne çekmece ve inversiyon stress testinde sağlam ayak bileğine göre gevşeklik (laksite) alınması.

2. TELOS stres test cihazı (Austin and Associates, Fallston, Maryland) ile yapılan ölçümlerde Lateral grafide 10 mm.'den fazla anterior talar kayma (veya sağlam tarafa nazaran 5 mm.'den fazla anterior talar kayma) olması veya AP inversiyon Stress grafilerinde 10°'den fazla talar tilt (veya sağlam tarafa göre 5°'den fazla talar tilt) olması (Şekil- 2).

**Cerrahi teknik:** Ayak bileği lateralinde peroneus brevis tendonu boyunca yapılan kesiyle tendona ulaşılır. Peroneus brevis tendonunun yarısı distal yapışma yeri sabit bırakılarka split olarak alınır. Kalkaneusta, kalkaneofibular ligaman yapışma yerinde oluşturulan tünelden geçirilir. Daha sonra graft fibulada açılan oblik tünelden proksimale doğur geçirilir. Tünel çıkış yeri tam anterior talofibular ligamanın yapışma yeridir. Daha sonra talus boynunda açılan kanaldan geçirilen graft kendi üzerine dikilir (Şekil - 1).

**Ameliyat sonrası takip:** 15 gün kadar ayak bileği nötral ve ayak eversionda atel yapıır. Takiben dikişler alınarak diz altı yürüme alçısı yapılır ve yük verilir. Altıncı haftada alçı çıkarılır ve yürümesine izin verilir, ancak bağlar 6 hafta daha ayak bleği breysi ile korunur. Ameliyat sorası üçüncü ayda breysle korumayada son verilir ve düz koşulara başlanır.

**Sonuçlar**

Ameliyat sonrası izleme süremiz ortalama 20 aydır (min: 14 ay, max: 32 ay).

Ameliyattan sonraki 3. ayda TELOS stress test cihazı ile tekrar ölçümler yapıldı ve sağlam ayak bileğine göre hiç bir fark olmadığı gözlendi (Şekil 2,3).

Tüm hastlarımız ortalama 5 ayda tüm sportif aktivitelerine ve askeri eğitimlerine döndüler.

Tüm hastalarımızda ayak bileği ve subtalar eklem hareketleri 5. ay sonunda tümüyle normale döndü ve ağrı yakınması yoktu.

Yapılan son kontrollerde hiç bi hastamızda rekürrent instabilite gözlenmedi.

**Tartışma ve Sonuç**

Ayak bileği inversiyon tipi burkulmalarında genellikle anterior talofibular ve kalkaneofibular bağlar birlikte yaralanmaktadır(4). Bu nedenle instabiliteyi ortadan kaldırmak ve rekürrensi önlemek için her iki bağ birlikte rekonstrükte edilmelidir. Rekonstrüksiyon metodları güçlendirilmemiş (non-augmented) ve güçlendirilmiş (augmented) metodlar olarak iki gruba ayrılmaktadır(4).

Güçlendirilmemiş yöntemlerde geç dönemlerde ayak bileği lateral bağları direkt olarak onarılmamaktadır(2,7). Bu yöntemlerin avantajları bağların normal anatomiye uygun olarak onarımı, normal eklem mekaniğinin korunması, subtalar eklem hareketleriin korunması, tendon kullanılarak yapılan rekonstrüksiyonlarda görülen donör bölge sorunlarının olmaması ve kozmetik olarak daha küçük kesi kullanılmasıdır(4). Dezavantajları ise sadece zayıf lokal dokular kullanıldığından yeterli güçte stabilitenin sağlanmaması, kalkaneofibular ligamanın tam tamir edilmemesi ve subtalar instabilte sorunu ile sık karşılaşılmasıdır(4,8,9).

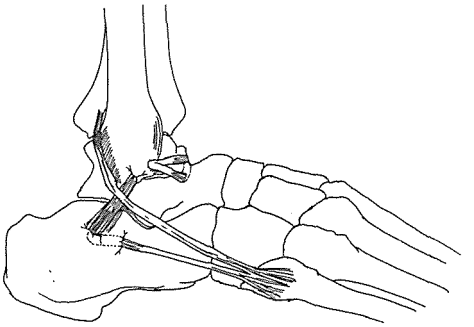

***Şekil 1:*** *Ayak bileği lateral bağlarının Colvile tekniği ile rekonstrüksiyonu*

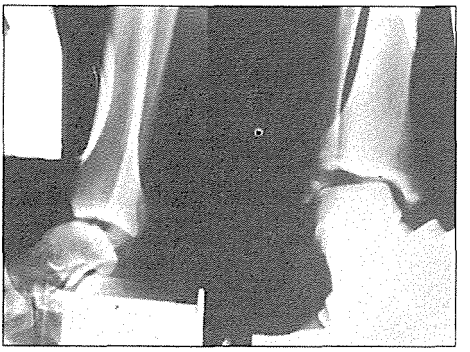

***Şekil 2:*** *Bir olgumuzda ameliyat öncesi çekilen stres grafilerinde, Lateral grafide talusta anteriora kayma ve AP grafide talar tilt görülmekte.*

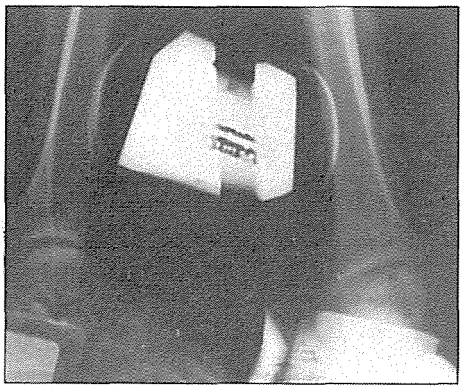

***Şekil 3:*** *Aynı olgunun ameliyattan sonraki 3. ayda çekilen stress grafilerinde ise anteriora kayma ve talar tilt'in düzeldiği görülmektedir.*

Güçlendirilmiş yöntemlerde ise rekonstrüksiyonda tendon greftleri kullanılmaktadır. Yaygın olarak kullanılan Evans, Watson-Jones ve Chrisman-Snook yöntemlerinde rekonstrüksiyonda peroneus brevis tendonu kullanılmaktadır (1,3,4,5,6, 10,11). Bu yöntemlerde stabiliteyi sağla-mada başarı oranı %80 - %90 dolayla-rındadır(4). Ancak eleştirilen yönleri greft geçşi yerlerinin anatomik olmaması ve bunun sonucu olarak subtalar eklem hareketlerinde kısıtlılık oluşturması ve ağrı yapmasıdır(4).

Ancak, bizim küçük serimizdede gözlediğimiz gibi, split peroneus brevis tendonunun lateral ayak bileği bağlarının anatomik yapışma yerlerinden geçirilerek uygulanan Colville tekniğyile stabilite %100'e yakın oranlarda sağlanırken subtalar eklem hareketleri de korunmakta ve ağrının ve ileride oluşabilecek subtalar eklem dejenerasyonunda önüne geçilmektedir.

## Kaynaklar


1. Barbaria, S.G., Brevig, K., Egge, T.: Reconstruction of the lateral ligamentous structures of the ankle with a modified Watson-Jones procedure. Foot and Ankle, 7: 362-368, 1987.
2. Brostrom, L.: Sprained ankles. V. Treatment and prognosis in recent ligament ruptures. Acta Chir. Scandinavica, 132: 537-550, 1966.
3. Chirsman, O.D., Snook, G.A.: Reconstruction of lateral ligament tears of the ankle. An experimental study and clinical evaluation of seven patients treated by a nej modification of the Elmslie procedure. J Bone and Joint Surg. 51A: 904-912, 1969.
4. Colville, M.R.: Reconstruction of the Lateral Ankle Ligaments. J Bone and Joint Surg.

76A, 7: 1092-1102, 1994.

5. Evans, D. L.: Recurrent instability of the ankle - a method of surgical treatment. Proc. Roy. Soc. Med., 46: 343-344, 1953.
6. Gillespie, H.S., Boucher, P.: Watson-Jones repair of lateral instability of the ankle. J Bone and Joint Surg. 53A: 920-924, 1971.
7. Gould, N., Seligson, D., Gassman. J.: Early and late repair of lateral ligament of the ankle. Toot and Ankle, 1: 84-89, 1980.
8. Jaskulka, R., Gischer, G., Scdedl, R.: Injuries of the lateral ligaments of the ankle joint. Operative treatment and long-term results. Arch. Orthop and Trauma Surg., 107. 217-221, 1988.
9. Karlsson, J., Bergsten, T., Lansinger, O., Peterson, L.: Reconstruction of the lateral ligaments of the ankle for chronic lateral instability. J Bone and Joint Surg. 70A,: 581-588, 1988.
10. Snook, G.A., Chrisman, O.D., Wilson, T.C.: Long-term results of the Chrisman-Snook operation for reconstruction of the lateral ligaments of the ankle. J Bone and Joint Surg. 67A, :1-7, 1985.
11. Watson-Jones, R.: Fractures and Jonit Injuries. Ed. 4, vol. 2: 821-823. Edinburgh, E. and S. Livingstone, 1955.

# BÖLÜM - X

## AYAK BİLEĞİ VE AYAK SORUNLARI

## KISIM - 10

# CERRAHİ OLARAK TEDAVİ EDİLEN AŞİL YIRTILMASINDA (RÜPTÜRLERİNDE) KAS GÜÇLERİNİN DEĞERLENDİRİLMESİ

S. TAKKA*, H. YETKİN**

Aşil tendonu yırtığı, sıklıkla sportif aktiviteler sırasında, triseps surae kası kasılı iken ayağın ani olarak dorsifleksiyona gelmesi sonucu oluşmaktadır. Bu çalışmada, cerrahi yöntemlerle tedavi edilmiş 23 aşil tendon yırtığı olan hastalar ameliyat sonrası en az 17 ay sonra Cybex izokinetik dinanometre ile değerlendirildi. Ayağın dorsifleksiyon ve plantar fleksiyonu 30°, 60°, 150°/sn'lerde cerrahi zaman ve teknik göz önüne alınarak istatistiksel olarak değerlendirildi. Cerrahi teknikler arasında anlamlı bir fark etspit edilmez iken cerrahi zamana göre anlamlıydı. Tüm hastaların aynı kategoride değerlendirmesinde, uzun süreli tespitin sebep olduğu zirve tork ve toplam işte azalma mevcuttu. Cerrahi girişim zamanının ve fonksiyonel rehabilitasyonun, uygulanan cerrahi teknikden çok daha önemli olduğu görüldü.

### Giriş

Aşil tendonu rüptürü sıklıkla sportif ktiviteler sırasında, triseps surae kası kasılı iken ayağın ani olarak dorsifleksiyona gelmesi sonucu oluşmaktadır. Tedavisinde cerrahi veya konservatif tartışması artık yerini hangi cerrahi yöntemin kullanılması gerektiğine ve ameliyat sonrası immobilizasyon yerine fonksiyonel rehabilitasyonun gerekliliği üzerine tartışmalara bırakmaktadır.

İmmobilizasyon, fibroadipo bağ dokusunun proliferasyonu ve yapışıklıklarına yol açarak, tendonun kayma etkisini azaltır. Kas artrofisi, yumuşak dokularda yapışıklık, iyileşen tendon uçlarındaki granülasyon dokusunun çevre yumuşak dokularla köprü kurması, skar dokusunun gelişigüzel oluşmasına yol açar ve normal tensil özelliklerine dönmesini geciktirir. Tendon vasküler beslenmesi de immobilizasyon sonucu azalmakta, eklem hareketleri el atmaktadır(3,8,9). Erken eklem hareketinin tekrar yırtılma riskini artırmadığıda belirtilmektedir.

Aşil tendonu yırtıklarının cerrahi tedavisinde çeşitli ve çok fazla sayıda teknikler tanımlanmış olmasına rağmen, aralarında belirgin bir üstünlük ve fonksiyonel olarak bir avantajın olmadığı da çeşitli cerrahlar tarafından belirtilmektedir(1,4,7).

* Gazi Üniversiteis Tıp Fak. Ortop. ve Travm. ABD Uzmn., ** Prof.

Dört ile oniki hafta arasında değişen ameliyat sonrası tesbit yöntemleri arasında Rantanen ve ark., ayak bileğinin nötral veya ekin pozisyonunda tesbitinin, Mortensen ve ark.'da, uzun bacak veya kısa bacak alçısı arasında belirgin bir fark olmadığını beirtmişdir. Son zamanlarda tesbit süresini kısaltan fonksiyonel tedaviler ve fonksiyonel ortezler ile daha başarılı sonuçlar alındığı gösteren yayınlarda dikkat edilmektedir(27.

İsokinetik dinanometre ile kas-tendon ünitesinin güç, kuvvet ve dayanıklılığı parametrik olarak ölçülebilmektidir. Tork rotasyon ekseninde uygulanan kuvvetin hareket arkının tam ortasında cybex isokinetik dinanometre sistemi tarafından alınmış anlık ölçümdür. Tork değeri, yaratılan muskulotendinöz gerilme seviyesine, eklem temas gücüne ve eklemin kuvvet aktama yeteneğine bağlıdır. Zirve tork (ZT) (Peak Torque) maksimum kas gerilme kapasitesini yani kuvveti gösterir (5). Toplam iş (Tİ) (Total Work), Cybex sistemi tarafından otomatik olarak hesaplanır. Yapılan toplam iş, hastanın kasına uygulanan test hızında güç kapasitesini, aynı zamanda çalışan kasların pH toleransını ve anaerobik enerji kullanım yeteneğini gösterir(5). Dayanıklılık (Endurans), insanın yorulduğu andaki hızını gösterir. Cybex sisteminde dayanıkılık, testin ilk %20'sinde yapılan işin son %20'sinde yapılan işe bölünmesi ile bulunur ve yüzde olarak ifde edilir(5).

Ayak bileğinin en fazla etkileyen gastroknemius kası, diz üzerinden köken almaktadır. Primer plantar fleksör olan gastroknemius'un, kökeni nedeni ile uzaklık tansiyon ilişkisi değişkendir. Diz ekstansiyondayken plantar fleksiyonun gücü en yüksek, dorsifleksiyon gücü en düşük düzeydedir. Diz fleksiyondayken, plantar fleksiyon gücü azalırken, dorsifleksiyon gücü artar(5). Bu nedenle plantar fleksiyondaki en iyi tork kapasites diz ekstansiyondayken gösterileilir. Diz ekstansiyondayken, plantar ve dorsifleksiyon testi gastroknemiusu, diz fleksiyondayken, soleusu değerlendirmemize yarar.

**Gereç ve Yöntem**

1985-1995 yılları arasında Gazi Üniversitesi Tıp Fakültesi Ortopedi ve Travmatoloji Anabilim Dalı'nda cerrahi yöntemlerle tedavi edilen 23 aşil tendonu rüptürlü hasta değrelendirildi. Hasta grubunun tümü erkek olup, yaş ortalaması 36 (23-54) idi. Yaralanma sırasında sekiz hastanın aktif spor yaşamı vardı. Yaralanma nedeni üç hastada kesi iken diğer hastalarda spor aktivitesiydi.

Hastalarımızdan onikisi erken dönemde (birinci hafta) ameliyata alınırken, 11 hasta ise geç dönem cerrahi olarak değerlendirildi. Geç dönem grubundaki yedi hastaya Bosworth, iki hastaya primer onarım, ikisine de Lindholm tekniği uygulanırken, erken dönem grubundaki sekiz hastaya Lindholm, dördüne ise primer onarım uygulandı.

Ameliyat sonrası dönemde hastalara, altı hafta süreyle önce ayak bileği 20° plantar fleksiyonda, diz 30° fleksiyonda uzun bacak alçısı, takiben altı hafta daha ayak bileği nötralde kısa bacak yürüme alçısı yapılarak ağırlık vermeleri sağlandı. Alçı sonrası üç ay süreyle 90°'de stoplu ortopedik bot verildi. Bot sonrası hastaların hafif koşu yapabilecekleri, bir yılı doldurduklarında da ikili spor çalışmaların akatılabilecekleri kendilerine anlatıldı.

En az ameliyat sonrası bir yıl sonra tuberositas tibiadan 10 cm distalden kruris

çevresi farkı ve isokinetik dinanometre ile ayak bileği pasif ROM'u (Range of Motion) ölçüldü. İzokinetik testler CYBEX-350 izokinetik dinanometre (Lumex Inc., Ronkonkoma, NY, 11779) ile yapıldı. Güç ve kuvvet ölçümü, hasta yüzükoyun pozisyonda, kalça ve diz ekstansiyondayken 30°, 60°, 150°/sn de, sırasıyla 3,3,20 tekrarlı uygulama ile değerlendirildi.

Hastların isokinetik dinanometre sonuçları üç ayrı kategoride incelendi. Birinci kategorideki hastalar cerrahi zaman ve uygulanan cerrahi teknik dikkate alınmadan değerlendirildi. İkinci kategoride cerrahi zamana göre erken (ilk yedi gün) ve geç (yedi günden sonra) olarak iki gruba ayrıldı. Üçüncü kategoride ise hastalar, kullanılan cerrahi teknik göz önünde bulundurularak (primer onarım, Lindholm, Bosworth) üç gruba ayrıldı.

Hastaların tüm değerlendirmeleri karşı taraftaki sağlam ayak ile karşılaştırılarak yapıldı. İstatistiksel analizde veri olarak kruris çevre farkı, ROM, ZT, Tİ ve dayanıklılık değerleri alındı. Tüm gruplarda yaralı ayak ile sağlam ayak arasıdaki verilen Student t-testi ile değerlendirildi. Tüm istatistiksel dağerlendirmede $p<0.05$ değeri anlamlı olarak kabul edildi. İkiden çok gruplar arasındaki anlamlılıklar değişkenlik analiz testi (Analysis of Varince) (ANOVA) ile değrelendirildi.

## Bulgular

Yirmiüç hastadan dokuzu (%39) yaralanma öncesi aktivite düzeyine ulaştı. Onüç hasta (%56) hafif koşu gibi kendilerine yetecek kadar aktivite kazandıklarına inanıyorlardı. Bir hastamız ise tedavinin sonucunun kötü olduğunu belirtti. (%4). Hastaların hiçbirinde yeniden yırtık izlenmedi.

Hastalar total olarak değerlendirildiğinde krurisde ortalama 1 cm'lik bir artrofi, ROM'da 10°'lik (dorsifleksiyonda 4° ve planter fleksiyonda 6°) bir azalma olduğu görüldü ($p < 0.05$). ZT ölçümlerinde her iki ayak arasında plantar felksioynda 30°/sn'de 8 Nm'lik bir azalma olduğu görüldü ($p > 0.05$). Tİ ölçümlerinde her iki ayak arasında dorsifleksiyonda 30°/sn'de 4,5 (Best Work Repetition (BWR) Joile (J)), plantar fleksiyonda 30°/sn'de 13 (BWR J), 60°/sn'de 8 (BWR J), 150°/sn'de 4,3 (BWR J)lük bir azalma mevcuttu.

İkinci kategorideki erken ve geç gruplar önce kendi aralarında değerlendirildikten sonra, her iki gruptaki defisitler karşılaştırıldı. Sağlam tarafa göre kruris çevre farkı, erken grupda 0,83 cm, geç grupda ise 1,3 cm olarak saptandı($p< 0.05$). Defisitlerin karşılaştırılması gruplar arasında anlamlı bir fark göstermedi. ROM'da erken grupta 8,5° (dorsifleksiyon 3°, planter fleksiyon 5.5°), geç grupta ise 11.3 (dorsifleksiyon 4.7°, plantar fleksiyon 6.6°), anlamlı defisit gelişmesine rağmen ($p < 0.05$) her iki grup arasındaki defisit farkları anlamlı bulunmadı. ZT ölçümlerinde, dorsifleksiyonda gruplar arası defisitler karşılaştırıldığında 30°/sn'de erken grup, geç gruba göre %16 daha kuvvetli bulundu. Plantar fleksiyonda ise, geç grupta 60°/sn'de 9 Nm'lik birazalma vardı ($p < 0.05$). Tİ değerlendirmesinde erken grupta dorsifleksiyonda 30°/sn'de 5,5 J'luk, plantar fleksiyonda ise 15 J'luk bir azalma mevcuttu ($p < 0.05$). Erken ve geç gruplarda oluşan defisitler karşılaştırıldığında, dorsifleksiyonda 30°/sn'de geç grupta %15 güçsüzlük tespit edildi ($p < 0.05$).

Üçüncü kategoride, hastalar uygulanan cerrahi tekniklere göre (altı hasta primer onarım, on hasta Lindholm, yedi hasta Bosworth) üç gruba ayrıldı. Primer onarım

yapılan hastalarınkruris çevre farkı 0.6 cm, Lindholm'de 0.9 cm, Bosworth'da ise 1,7 cm olarak bulundu. Her bir grup kendi içinde istatistiksel olarak anlamlı ($p < .05$) olmasına rağmen, gruplar arasında kruris çevre farkları istatistiksel olarak anlamlı bulunmadı. ROM defisitleri ise primer onarımda 7,5°, Lindholm'de 10.3°, Bosworth'da 12° olup, bu defisitler kendi içinde anlamlı ($p < 0.05$) ancak, gruplara rasında anlamlı değildi. Primer tamir ve Bosworth yapılan gruplarda ZT ve Tİ'de, hem dorsifleksiyonda hem de plantar fleksiyonda, 30°, 60°, 150°/sn'lerde sağlam ekstremite ile karşılaştırıldığında anlamlı fark belirlenmedi. Lindholm tekniği uygulanan hastaların Tİ ölçümlerinde dorsifleksiyonda 30°/sn'de 4.5 J, 150°/sn'de 2 J, plantar fleksiyonda 30°/sn'de 14 J ve 60°/sn'de 14 J anlamlı azalma mevcuttu ($p < 0.05$).

Dayanılılıkta gerek total olarak değerlendirmede gereksede zaman ve teknik göz önüne alınarak yapılan değerlendirmelerde hem dorsifleksiyonda hem de plantar fleksiyonda anlamlı fark tespit edilmezken, oluşan eksikliğin, defisitlerin gruplar arasındaki karşılaştırılmasında da, anlamlı frk tespit edilemedi.

## Tartışma ve Sonuç

Hastaların gerek total gereksede zaman ve tekniğe bağımlı olarak yapılan sınıflandırmaların hepsinde krurisde atrofi ve ROM'da azalma görülmesi ve bu azalmaların yapılan sınıflamada gruplar arasında farklılıklar göstermemesi, hepsinin ortak noktası olan uzun süreli bir immobilizasyonun etkisi olduğunu göstermektedir. Nitekim Haggmark ve Eriksonunun kasda immobilisazyon sonucu %23'lere varan atrofi bulgusunu desteklemektedir.

Total olarak yapılan değerlendirmede ZT"da plantar fleksiyonda yavaş hızda yüksek dirence karşı (30°/sn) azalma olması ve Tİ'de dorsifleksiyonda hıza bağımlı, plantar fleksiyonda hızdan bağımsız olarak dirence karşı azalma olması Washburn'ün 12 hafta tesbit ettiği hastaların güç ve kuvvet kaybı ile uyumlu olup, uzun süreli immobilisazyonunun etkisi olarak görülmektedir(11).

Ameliyat zamanı gözönüne alınarak yapılan değerlendirmede, erken grubun dorsifleksiyonda yavaş hızda (30°/sn), geç gruba göre %16 daha kuvvetli olması, geç grupta, aradaki boşluğun kapatılabilmesi için ayağın olabildiğince ekin pozisyonuna alınması ve kasta oluşan kısalma ile açıklanabilir. Doğal olarak da, dorsifleksörler ayak bileğinin dorsifleksiyonu için daha çok güç harcamaktadırlar. Hem hızın hem de kuvvetin geçerli olduğ 60 /sn'de ZT'nın geç grupta, planter fleksiyonda sağlam ayağa göre 9 Nm zayıf olması, geç dönem cerrahinin hem hızı hem de kuvveti olumsuz yönde etkilediğini göstermektedir. Shields ve ark'larının plantar fleksiyonda %16,5, dorsifleksiyonda %17,5 kuvvet kaybı oluştuğunu ve geç tamir edilen gruptaki kuvvet kaybının daha fazla olduğu sonucu ile paralellik göstermektedir(10).

Yapılan Tİ'de, erken grupta görülen, dorsifleksiyon ve palantar fleksiyondaki yüksek dirençteki düşüklük, cybex tesbitini yapılma zamanının önemini göstemektedir. Erken grupta cybex testi ortalama postoperatif 26 ay sonra yapılmışken geç grupta ise 40 ay olduğu görülmektedir. Hastaların ameliyat sonrası dönemdeki rehabilitasyon yetersizliği erken grupta gastreosoleus kasında kuvvet ve güç kaybına ve toplam iş kapasitesinde azalmaya neden olmaktadır. Aşil tendon rüptürü,

plantarfleksörlerin kullanımında kronik azalmaya yol açmaktadır.

Uygulanan cerrahi teknikler gözönün alınarak değerlendirildiğinde, ZT'da sağlam ekstremite ile karşılaştırıldığında hiçbir hızda farklılıkların olmaması, cerrahi tekniğin hastaları foksiyonel olarak etkilemediğini göstermektedir. Tİ'de ise, Lindholm grubunda dorsifleksiyonda ve plantar fleksiyonda sağlam ekstremiteye göre zayıflık olması, bu grub hastanın (20 ay) diğer iki grupla (41,42 ay) göre teste daha erken dönemde tabi tutulmasından kaynaklanmaktadır. Teknikler arası farklılıkların Cybex ile değerlendirilmesinin literatürde çok fazla yapılmadığı görülmektedir. Gerdes ve ark. Lindholm tekniğini modifiye ederek yaptıkları "flap augmentation" tekniğini primer onarım ile karşılaştırmış ve 50 N daha kuvetli olduklarını bildirmişlerdir(6).

Dayanılılıkda, gerek total olarak gereksede zaman ve teknik gözönüne buludurularak yapılan ölçümlerde gruplar içinde ve arasında hiç bir fark olmaması tamir edilen ve sağlam tarafın yorulma hızlarının eşit olduğunu göstermektedir.

Sonuç olarak tüm veriler değerlendirildiğinde, aşil tendon yırtıklarının cerrahi tedavisinde önemli kriterler şöyle sıralanabilir:

**1. Zamanlama:** Hastalara ne kadar erken cerrahi tedavi uygulanırsa uzun dönem sonuçları o kadar daha iyi olmaktadır.

**2. Teknik:** Yapılan cerrahi tedvide uygulanan teknik, hastanın uzun dönem sonuçlarını etkilememektedir.

**3. Tesbit:** Ameliyat sonrası dönemde tesbit süresi ne kadar uzun olursa, uzun dönem sonuçları da o kadar kötü olmaktadır.

**4. Rehabilitasyon:** Tesbit döneminin sonucunda hastalar kesinlikle rehabilitasyon programına alınmalıdır. Özellikle, yavaş kontraktil hızda, yüksek dirençte stres-kuvvet rehabilitasyonu için Cybex programına alınmalıdır. Bu, özllikle kısa mesafe sürat koşucları için koşu çıkışındaki süratlenme süresi açısından oldukça önemlidir.

## Kaynaklar


1. Bradley JP, Tibone JE: Percutaneous and open surgical repairs of Achilles tendon ruptures. Am J Sports Med 18 52): 188-195, 1990.
2. Carter TR, Fowler PJ, Blokker C: Functional postoperative treatment of Achilles tendon repair. Am J Sports Med 20 (4): 459-462, 1992.
3. Cetti R, Christensen SE, Ejsted R, Jensen NM, Jorgensen U: Operative versus nonoperative teratment of Achilles tendon ruptire. A prospective randomized study and review of the literature. Am J Sports Med 21 (6): 791-9, 1993.
4. FitzGibbons RE, Hefferon J, Hill J: Percutaneous Achilles tendon repair. Am J Sports Med 21 (6): 791-9, 1993.
5. Fugl-Meyer AR, Nordin G, siostrom H, et al: Achilles tendon injury: SA model for isokinetic strength training using biofeedback. Scand J Rehabil Med 11:37-44, 1979.
6. Gerdes MH, Brown TD, Bell AL- Baker JA, LEvson M, Layer S: A flap augmentation technique for Achilles tendon repair. Postoperative strength and functional outcome. Clin Orthop (280): 241-6, 1992.
7. Kiviluoto O, Santavirta S, Klossner O, Sandelin J, Hakkinen S: Surgical repair of subcutaneous rupture of the Achille tendon. Arch Orthop Trauma Surg 104 (5): 327-9, 1985.

8. Mortensen NHM, Skov O, Jensen PE: Early mobilisation of operatively treated achilles tendon ruptures. Acta Orhop Scand 65: 49-50, 1994.

9. Scott WN, Inglis AE, Sculco TP: Surgical treatment of reruptures of the tendo achilles following nonsurgical treatment. Clin Orthop (140): 175-7, 1979.

10. Shields CL, kerlan RK, Jobe FW, Carter VS, Lombardo SJ: The Cybex II evaluation of surgically repaired Achilles tendon ruptures. Am J Sports Med 6 56): 369-72, 1978.

11. Washburn SD, Caiozzo VJ, Wills CA, Hunt BJ, Prietto CA: Alterations in the in vivo torque-velocity relationship after Achilles tendon rupture. Further evidence of speed-specific impairment. Clin Orthop (279): 237-45, 1992.

# BÖLÜM - X

## AYAK BİLEĞİ VE AYAK SORUNLARI

## KISIM - 11

# KALKANEUS KIRIKLARINDA KONSERVATİF TEDAVİ SONUÇLARIMIZ

Salih FIRAT*, Levent KARAPINAR**, M. Rıfkı US***, Murat BAŞ**

Kalkaneus vücut ağırlığını ve ayak uzunlamasına kavsinin oluşumuna yardım eden en büyük ayak kemiğidir. Tüm ayak kemikleri kırıklarının hemen hemen yarısı, değişik serilerde de tüm vücut kemik kırıklarının yaklaşık %1-2'si kalkaneusta olmaktadır. Kalkaneus kırıkları sıklıkla, yüksekten düşme sonucu oluşmaktadır ve özellikle çalışan erkek işçilerde görülür, iş verimliliğini azaltır ve işten uzun süre uzak kalmadan dolayı sosyo-ekonomik yönden sorun yaratırlar.

### Gereç ve Yöntem

SSK Tepecik Eğitim Hastanesi 1. Ortopedi ve Travmatoloji Kliniği'ne Eylül 1992 ve Mart 1996 tarihleri arasında başvuran 65 hastanın 76 kalkaneus kırığı değerlendirildi. Olgularımızın 1996 Haziran ayı sonuna kadar olan sonuçları toplanarak değerlendirilmeye alıdı. En kısa izleme süresi 4 ay, en uzun takip süresi ise 45 ay olmak üzere ortalama izleme süresi 18 ay olarak bulunmuştur.

Olgularımızın 9'u (%13.85) bayan, 56'sı (%86.15) ise erkektir. En küçük hastamız 15 ve en büyük hastamız ise 82 yaşındadır. Ortalama yaş 41.38 olarak bulunmuştur. Olgularımızın 11'i (%16,92) bilateral, 54'ü (%83.08) ise tek taraflıdır. 34'ü sağ, 42'si sol taraflıdır. 46 olguya ait 56 (%73.68) kırık intra-artiküler, 19 olguya ait 20 (%26.32) kırık ise ekstra-artikülerdir. Serimizde hiç açık kırık yoktur.

Hastaların 20 (%30.77)'sında ek yaralanma görüldü. Bu ek yaralanmaların 11'i (%16.92) alt ekstremite (8'i aynı taraf), 5'i (%7.69) üst ekstremite (3'ü aynı taraf) ve 2'sinde (%3.07) ise pubis kollarında ve 2'sinde (%3.07) de lomber vertebra kırıkları saptandı.

Kırıklar, kalkaneusun yan, aksiyel ve ön-arka radyografileri çekilerek sınıflandırıldı. Böhler açısı ise sağlam taraf yan radyografisi çekilerek değerlendirildi. Çok parçalı kırıkların tanımlanmasında bilgisayarlı tomografiden yararlanıldı.

Eklemdışı kırıklar Rowe sınıflandırmasına göre tanımlandı. Tip 1 A 1 2, Tip 1 C 2 ve Tip 3 7 tane idi. Tip 1 A kırıkların 6'sı, Tip 1 C ve Tip 3 kırıklarının 5'i alçı; Tip 1

* SSK Tepecik Eğitim Hast. 1. Ortop. Trav. Kl. Uzman Dr., ** Asistanı, *** Şefi.

A kırkların 6'sı ve 1 Tip 1 C kırık kompresif bandaj+aktif egsersiz ve 1 Tip 3 kırık ise Hermann yöntemi ile kapalı redüksiyon + alçı ile tedavi edildi.

Eklemiçi kırıklar modifiye Essex-Lopresti sınıflandırması ile tanımlandı. Kaymamış (Non-deplase) 5, dil tipi 20, eklem depresyon iti 23, parçalı kırık 7 tane idi. Non-deplase (kaymamış) kırıkların 5'i, dil tipi kırıkların 11'i, eklem depresyon tipi kırıkların tamamı ve parçalı kırıkların 4'ü alçı; dil tipi kırıkların 8'i ve parçalı kırıkların 3'ü Essex-Lopresti tekniği ile tedavi edildi.

Tedavi sonuçlarımız Maryland ayak skoruna göre değerlendirildi. Ekstraartiküler kırıkların 16'sı (%76) çok iyi, 5'i (%24) iyi, intraartiküler kırıkların 12'si (%22) çok iyi, 20'si (%36.5) iyi, 15'i (%27) orta ve 8'i (%14.5) kötü; tümü değerlendirildiğinde ise %70 başarılı sonuç alındı.

## Tartışma

Ekstraartiküler kırıklarının konservatif tedavisi kabul edilebilir sonuçlar ortaya koymuştur. Bazı özel durumlar hariç, kapalı yöntemler ekstraartiküler kırıkların evrensel tedavisi olarak kabul görmüştür.

Çok kaymış eklem içi (intraartiküler) kırıkların tedavisi hala tartışmalıdır. Çünkü çok değişik sonuçlar ortaya konmuştur. Birçok cerrah tedavi öncesi Gissane ve Böhler açılarına bakarak karar verir. Ancak Maxifield ve arkadaşları, açık redüksyon ile tedavi ettikleri hastalarındaki fonksiyonel sonuçların, radyografide görülen kırık anatomisi ile uyumlu olmadığını görmüşler. Böhler ve Gissane açılarının prognostik değeri yoktur. Bizim serimizde de Böhler açısındaki kaybın sonuç üzerine anlamlı bir etkisi olmadığı görülmüştür.

Bizim çalışmamızda sonuçlarımız değerlendirildiğinde, diğer konservatif ve cerrahi tedavi sonuçları ile karşılaştırıldığında aralarında anlamlı bir fark bulunmadığı görülmektedir.

## Sonuç

Ekstraartiküler ve kaymamış intraartiküler kalkaneus kırıklarının konservatif tedavisi başarılıdır. Dil tipi kırıklarda aşırı parçalanma yoksa Essex-Lopresti tekniği yeterlidir, parçalı dil tipi kırıklarda ise cerrahi; eklem depresyon tipi kırıklarda posterior faset eklemi parçalanmamışsa konservatif, parçalanmışsa açık redüksiyon yapmak uygun olacaktır.

## Kaynaklar


1. Ege R.: Travmatoloji (Kırıklar-Eklem yaralanmaları), Cilt 3: 3085-3114. Kadıoğlu Matbaası, Ankara, 1989.
2. Kenwright, J.: Fractures of the Calcaneum. J.B.J.S. (Br); 75B: 176-7, 1993.
3. Leung K.S.; Yuen K.M.; Chan WS.: Operative Treatment of Displaced intraarticular Fractures of the Calcaneum, J.B.J.S. (Br): 75B: 196-201, 1993.
4. Paley D.; Hall H.: Calcaneal fractures Contreversies. North Am., Vol 20 No 4: 665-7, 1989.
5. Paley D.; Hall H.: İnta-articular Fractures of Calcaneus. J.B.J.S. 75A: 342-54, 1993.
6. Pozo J.L.; Kiwan E.O'G.; Jackson A.M.: The Long-Term results of Conservative management of Severly Displaced Fractures of the Calcaneus. J.B.J.S. 66B: 386-90, 1984.

# BÖLÜM - X

## AYAK BİLEĞİ VE AYAK SORUNLARI

## KISIM - 12

# LİSFRANC EKLEM YARALANMALARI VE TEDAVİSİ

Mücahit GÖRGEÇ*, Özcan ÇELİK*, Metin TÜRKMEN*, Kahraman DEMİRYONTAR*

Napolyon'un ordusunda cerrah olan Lisfranc, tarsometatarsal eklem amputasyonları ile bu ekleme dikkatleri çekmiş, Quenu ve Küss'ün 1909'da bölge çıkıklarını sınıflamasından zamanımıza kadar, 1982'de Hardcastle'ınki dışında geniş serili bir yayına rastlamamıştır.

Lisfranc (tarsometatarsal) eklem, metatars kaidelerinin kubbemsi yapısı ve 2. metatarsın, 1. ve 3. küneiformun oluşturduğu mortis içine yerleşerek, 2. küneiformla eklemleşmesi sonucunda kuvvetli bir kemiksel stabiliteye sahiptir (1,2,10,13,14,15). Bu nedenle yaralanmaları seyrek olur. Aitken 82.500 ekstremite yaralanmasında 16 olgu , English 11.000 kırıkta 24 olgu bildirmiştir.

Lisfranc kırıklı çıkıklarının tedavisi, olduğu gibi tesbit, kapalı redüksiyon ve alçılı tesbit, kapalı redüksiyon ve perkütan K teli tesbiti, açık redüksiyon ve K teli tesbiti, açık redüksiyon ve AO vidası ile tesbit gibi geniş bir spektruma sahiptir. Sonuçlarda bu tedavi gruplarına göre farklılıklar göstermektedir(1,15). Bu yayının amacı ortopedideki gelişmelere ve ilgiye paralellik göstermeyen bu bölge kırıklı çıkıklarının önemini vurgulamak ve ağrısız, stabil plangtigreyt bir ayak elde etmede kullanılacak tedaviyi belirlemeye çalışmaktır.

### Gereç Yöntem

S.B. Haydarpaşa Numune Hastahanesi Ortopedi ve Travmatoloji Kliniğinde 1990 Mart - 1995 Aralık ayları arasında Lisfranc kırık-çıkıklı 39 hasta tedavi edildi. 31 hastaya ayı gün girişimde bulunurken 5 hastaya 2. gün, diğer üçüne de 9., 17., ve 20. günlerde girişimde bulunuldu. Hastaların 10'u bayan, 29'u erkekti. Ortalama yaş 30.7 (3-65) idi. 16 hasta trafik kazasında yaralanmıştı. 6'sı şoför, 10'u yolcu idi. Diğer 23 hastada yaralanma nedenleri şöyleydi: 3 hastanın ayağı üzerinden araba tekerleği geçmişti, 6 hastanın da ayağı üzerine ağır cisim düşmüştü. 8 hasta yüksekten düşmüş, 5 hasta da çukura düşüp ayağını burkmuştu. Bir hastamız da ateşli silahla yaralanmıştı. 8 hastada 1. ve 2. derece kabul edilen açık kırıklı çıkık oluşmuştu. 30 hastadaki yaralanma kapalı idi.

* Haydarpaşa Num. Hast. Ortop. Trav. Kl. İstanbul.

Quenu ve Küss sıflamasının modifikasyonu olan Hardcastle sınıflamısına göre 20 olguda total lateral çıkık, 2 olguda parsiyel medial çıkık, 5 olguda parsiyel lateral çıkık, 6 olguda divergent parsiyel çıkık ve 6 olguda divergent total çıkık tesbit edildi.

10 olguda genel anestezi altında kapalı redüksiyon yapılıp 1. ve 5. tarsometatarsal eklem Kirschner teli ile tesbit edildi. Bunların 6'sında anatomik redüksiyon, 2'sinde anatomiğe yakın redüksiyon ve 2'sinde az kaymış durumda redüksiyon elde edildi. 26 olguya açık redüksiyon yapıldı. Parsiyel medial çıkıklı 2 ayakta 1. tarsometatarsal eklem, parsiyel lateral çıkıklı 5 ayağında 2. ve 5. tarsometatarsal eklemleri K teli ile tesbit edildi. Total ve devergent çıkıklı hastaların 6'sında 1. ve 5. tarsometatarsal eklem, 10'unda 1., 2., 5. tarsometatarsal eklemler tesbit edildi. 3 olguda ise 1. ve 2. tarsometatarsal eklemler naviküler vida ile tesbit edildi. Açık redüksiyon yapılan olgulardan 22'sinde anatomik redüksiyon, 4'ünde anatomiğe yakın redüksiyon elde edildi. 22 mm'den az basamaklaşma anatomiğe yakın, 2-4 mm basamaklaşma minimal deplasmanlı, 55 mm'den fazla basamaklaşma orta deplasmanlı redüksiyon olarak kabul edildi(3). Hastaların hepsi 1,5 ay dizaltı alçıda tutuldu, alçı çıkarıldıktan sonra 1,5 ay uzunlamasına kavsi destekleyen tabanlık kulandırıldı.

## Sonuçlar

Arntz'ın klinik değerlendirmesinde, sakatlık ve günlük hayatta hiçbir sınırlanma olmayan hastalar çok iyi, hafif bir sınırlanma ve subjektif şikayetleri olan hastalar iyi, aktiviteleri kısıtlı, yürüyüşü normal, işini yapabilen fakat parmak ucu yürüyüş, hızlı yürüyüş ve spora katılımda zorlanan hastalar orta, aktiviteleri kısıtlı, uzun yürüyüş ve işini yapmada zorlanan, hızlı yürüyüş ve spora katılımı mümkün olmayan hastalar kötü olarak kabul edilir.

Hardcastle klinik değerlendirmeye radyolojik değerlendirmeyi eklemiş, iyi olgularda minimal dejeneratif değişiklik, orta olgularda orta derecede değişiklik ve kötü olgularda ciddi dejeneratif değişiklikler belirlemiştir. Biz bu kriterlerle hastaları klinik ve radyolojik olarak değerlendirdik. Son takipleri yapılan 27 hastamız vardı. 9'u bayan, 18'i erkekti. Ortalama izleme süresi 45.5 ay (12-80 ay) idi. 5 hastada çok iyi, 14 hastada iyi ve 8 hastada orta sonuç elde edildi. Kötü sonucumuz yoktu. Tablo 1 ve 2 de sonuçlarla; kırık tipleri, redüksiyon ve redüksiyon kalitesi arasındaki ilişiler mukayeseli olarak verildi.

**Tablo 1:**

| | TL | PM | PL | DP | DT |
|---|---|---|---|---|---|
| Çok iyi | 3 | 0 | 0 | 0 | 2 |
| iyi | 7 | 0 | 2 | 3 | 2 |
| Orta | 2 | 1 | 2 | 2 | 1 |

TL: Total lateral çıkık
PM: Parsiyel medial çıkık
PL: Parsiyel lateral çıkık
DP: Divergent parsiyel çıkık
DT: Divergent total çıkık.

**Tablo 2:**

| | Açık redüksiyon | | Kapalı redüksiyon | | |
|---|---|---|---|---|---|
| | A.R. | A.Y.R | A.R | A.Y.R. | M.D.R |
| Çok iyi | 3 | 0 | 1 | 0 | 1 |
| iyi | 6 | 2 | 4 | 1 | 1 |
| Orta | 0 | 4 | 1 | 2 | 1 |

A.R.; Anatomik redüksiyon
A.Y.R: Anatomiğe yakın redüksiyon
M.D.R: Minimal deplasmanlı redüksiyon

## Tartışma

Tarsometatarsal yaralanmalar eklemin stabilitesinden dolayı hiçbir zaman izole bir çıkık şeklinde olmamaktadır. En basit yaralanmada eklemin kilit noktası olan 2. metatars kaidesi kırılmaktadır(1,15). Diğer bir çok yaralanmada küneiformlar, naviküler ve küboid kırıldığından "Lisfranc eklem kompleksi yaralanmaları" deyiminin kullanılması önerilmektedir(12).

Lisfranc yaralanmalarının mekanizmasında Aitken, iki indrekt kuvvet tanımlamıştır. Ayağın uzun ekseni boyunca gelen kuvvet, ayağın ön kısmında ekinizm oluşturarak veya ayak plantar fleksiyonda ise ekinizmi artırarak dorsal ligamanları yırtar ve eklemde ayrışma olur. İkinci tanımlanan indirekt kuvvet, ayağın ön kısmı sabit iken (süvarinin özengideki ayağı) ayağın arka kısmındaki rotasyonel kuvvettir. Jeffrey rotasyonel kuvvetin çıkık oluşturduğunu deneysel olarak göstermiştir. Çağımızda Lisfranc eklem yaralanmalarının sebebi daha sıklıkla trafik ve iş kazalarıdır(7,9,12). Bizim olgularımızda trafik kazası ön plandadır. 6 olgu sürücü idi ve muhtemelen ayak frene basma (plantar fleksiyon) anında uzun aksı boyunca yüklenmeye maruz kalmıştı. Yine muhtemelen yüksekten düşen ve çukura düşen hastalarda uzun aks (eksen) boyunca yüklenme ve/veya rotasyonel kuvvetler söz konusu idi. 6 olgu ise direkt ezici darbeye uğraıştır.

En iyi tedavinin hangisi olduğu konusunda çok farklı görüş vardır. Son zamanlarda gelecekteki yakınmaları azaltmak için anatomik redüksiyonun gerekliliği genel kabul görmesine rağmen, geçmişte kayma olan ayaklarda bile iyi sonuçlar alındığı bildirilmiştir(1,10). İyi sonuç için anatomik redüksiyon elde etme gerekliliği bir çok araştırmacı tarafından desteklenmiştir(1,2,4,7,9,12). Tartışma, anatomik redüksiyonun nasıl elde edileceği ve devam ettirileceğidir. Bir kısım yazarlar anestezi altında manipülasyonla redüksiyonun kapalı olarak elde edilebileceğini ve 1., 5. torsometatarsal eklemlerin K telleri ile tesbitinin yeterli olacağını savunmaktadırlar (1,7,9,12,13). Hardcstle 1. tarsometatarsal eklemin bowstrang mekanizması ile deplasmana zorlandığını, bu nedenle çift K teli ile tesbit edilmesi gerektiğini vurgulamıştır. Ayrıca divergent çıkıklarda 2. tarsometatarsal eklemin K teli ile edilmesi gerektiğini ileri sürmüştür.Yırtılan dorsal ve interossöz ligamanların ve kondro-ossöz fragmanların ekleme interpoze oldukları açık redüksiyon yapan bazı yazarlar tarafından gözlenmiştir(6,7,9). Tibialis anterior tendonunun interpozisyonuda bildirilmiştir(5,10). Bu nedenle Arntz ve AO grubu bütün olgularda açık redüksiyon ve AO vidaları ile tesbit yapmışlardır.

Tablo-2'de görüldüğü gibi anatomik redüksiyon sonuçlara olumlu olarak yansımaktadır. Tedavi ettiğimiz 39, kontrola gelen 27 hastadan edindiğimiz deneyim, özellikle divergent çıkıklarda olmak üzere kapalı olarak anatomik redüksiyonu elde etmenin zor olduğudur. Kapalı redüksiyon kesinlikle genel anestezi ve skopi kontrolu altında yapılmalı ve çıkığın tipine göre 1., 2., ve 5. tarsometatarsal eklemlerde stabilite sağlanmalıdır. Anatomik redüksiyon elde edilemezse açık redüksiyon ve tercihan AO tekniği ile 1., 2., ve 5. tarsometatarsal eklemlerde vida tesbiti yapılmalıdır. Vida ile osteosentez daha kısa alçı süresi ve erken harekete olanak verdiğinden hastalık süresi kısalmakta, ayaktaki ödemin daha erken dönemde gerilemesi sağlanmaktadır.

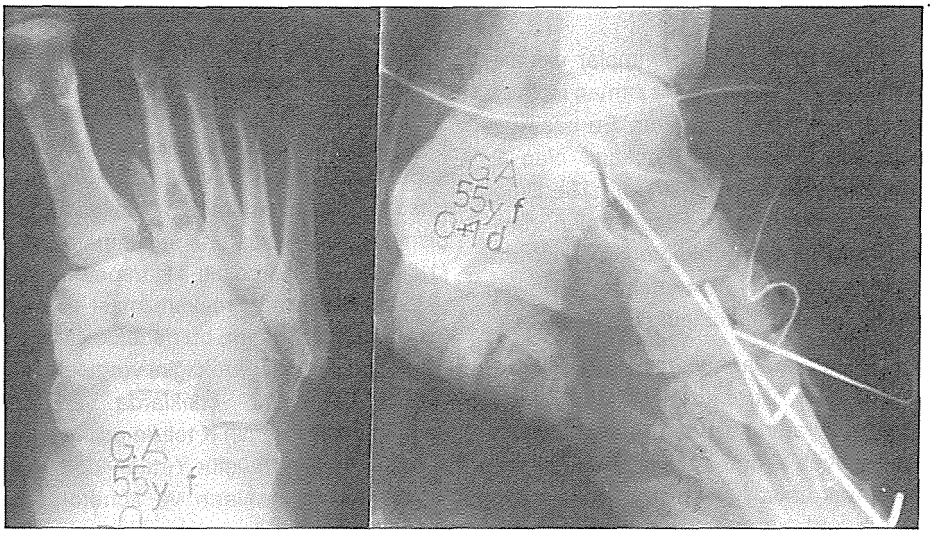


*Şekil 1-2*

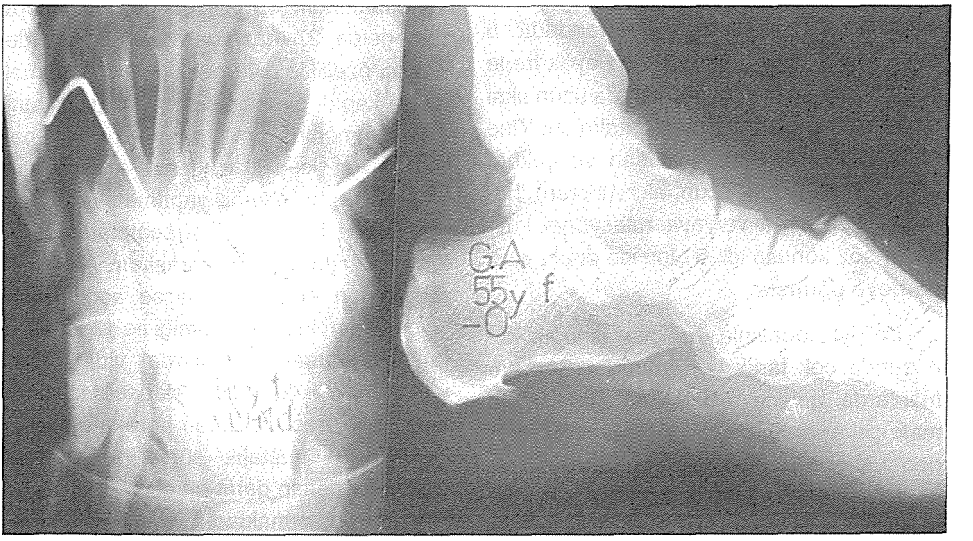


*Şekil 3-4*

## Kaynaklar


1. Aıtken AP, Poulson D.: Dislocation of the Tarsometatarsal joint. JBJS 45A: 246-260. 1963.
2. Arntz CT, Zeith RG, Hansen ST: Frctures and fractur dislocations of the tarsometatrsal joint. JBJS 70 A: 174, 1988.
3. Arntz CT, Hansen S.T.: Dislocation of Lisfranc. Orth. Clinics of North America, 18 No: 1, January 1987.
4. Collet, H.S., Hoop, T.K., Andrews, R.E.: Tarsometatrsal fracture and dislocations Surg. Gyn. and Obst. 106. 623-626, 1958.
5. DeBendetti M.J., Evanski P.M., Waught T.R.: The unreducible Lisfranc fracture. Case report and literature review. Clin. Orthop. 136: 238, 1978.
6. English T.A. Dislocation of the metatarsal bone and adjacent toe. JBJS 37 B: 203-207, 1955.
7. Goossens M., Stoop N.: Tarsometatrsal fracture dislocations etyology radyology and results treatment. Clin. Orth. 176: 154-162, 1983.
8. Hansen, S.T.: Foot injuries. Skeletal Trauma. Vol. two, p. 1959. W.B. Saunders company. 1992.
9. Hardcastle P.H., Reschauer R., Kutcha Lissberg E. et all: Injuries to the tarsometatrsal joint: incidence, class and treatment. JBJS 64B: 349-356, 1982.
10. Jeffreys, T.E.: Lisfranc's fracture and dislocations: A clinical and experimental study of tarsometatarsal dislocations and fracture dislocations. JBJS 45B: 546. 1963.
11. Muller M.D., Allgower M., Schneider R. et all: Manual of internal fixation. Techniques Recommended by the AO Group. Edition, New York. Springerverlag. 622, 1991.
12. Myerson. M.: The diagnosis, treatment. Orth. Clin. North. America, Vol. 20, No: 4, October 1983.
13. Myerson, M.S.: Injury to forefoot and toe. Disorders of the foot and ankle. Ed. Melvin H. Jahses. W.B. Saunders company. P. 2223, 1991.
14. Rockwood, C.A., Green D.P.: Fractures in adults. Edition 2. Philadelphia. JB Lippincot. 1984. pp. 1796-1806.
15. Stewart, S.: Dislocation in Crenshaw Campbell's Op. Orthopaedics. 5th. ed. Vol. 1. St. Louis. Mosby. P. 413. 1992.

# BÖLÜM - X

## AYAK BİLEĞİ VE AYAK SORUNLARI

## KISIM - 13

# HALLUKS VALGUS TEDAVİSİNDE KELLER YÖNTEMİNİN "FİZYOLOJİK" BİR MODİFİKASYONU

S. AYDOĞDU*, A.K. BACAKOĞLU*, H.SUR*

Halluks valgus ayak birinci parmağının laterale deviasyonu, pronasyonu, birinci metatarsın mediale deviasyonu ve sesamoidlerin subluksasyonu ile karakterli bir deformitedir(1).

Cerrahi tedavide amaç deformiteye neden olan tüm patolojik yapıları düzeltirken, ayakönünün fonksiyonel biyomekaniğini korumaktır. Öykü, fizik muayene, radyolojik inceleme, hastanın yaşı, isteği ve beklentisi cerrahi tekniği belirlemektedir. Deformitenin düzeltilmeside her zaman etkin olabilen tek bir yöntem olmadığı için birçok yeni teknik ve değişik yöntemler ortaya atılmaktadır. Metatarsofalangeal yumuşak doku rekonstrüksiyonları, distal ve proksimal metatars osteotomileri, kuneiform osteotomisi, metatarsofalangeal artrodez, eksizyonal artroplastiler, protezler halluks valgus cerrahisinde belli başlı yöntemlerdir(1). Proksimal falanks kaidesinin rezeksiyon artroplastisi (Keller ameliyatı) orta derece Halluks valgus deformitesi ile birlikte metatarsofalangeal eklemde dejeneratif osteoartrozu olan yaşlı ve sedanter yaşayan olgularda uygulanır. Regnauld modifikasyonu, uygun olan olgularda proksimal falanks eklem yüzünün korunması anlamında Keller artroplastisini fizyolojik bir üstünlük sağlar.

### Materyel ve Metod

Kliniğimizde 1988-1995 yılları arasında 13 olgunun, 8 sol 8 sağ, toplam 16 ayağına Keller artroplastisi Regnauld modifikasyonu uygulanmıştır. Bunionektomi, 1/3 proksimal falanks kaide osteotomisi, falanksın eklem yüzeyinin kalan falanks parçasına gömülmesi, medial kapsüler plikasyon ve sesamodilerin redüksiyonu cerrahi tekniğin aşamalarıdır. 14'ü bayan, 2'si erkek olan olgu grubunda cerrahi sırasında ortalama yaşı 51.5'dur (min. 25 - maks. 70 yaş). Cerrahi sonrası hiçbir olguda K-teli dahil herhangi bir internal tespit aracı kullanılmamıştır. Olgularda ortalama 2 ay içerisinde tam yüklenmeye geçilmiştir. Ortalama izleme süresi 43.3 aydır (min. 5 - maks. 99 ay). Olgu grubunun ayak tiplemesinde 5 ayak Grek (1. p < 2.p), 8 ayak Mısır '1. p > 2.p), 2 ayak kare (1.p = 2.p)

* Ege Üniversitesi Tıp Fakültesi Ortopedi ve Travmatoloji Anabilim Dalı.

ayak tipi olarak değerlendirilmiştir. Ameliyat öncesi sesamoidler; 7 olguda tam lükse, 5 olguda orta derecede lükse olmak üzere 12 olguda (%75) lükse; 2 olguda hafif lükse (%12.5) 2 olguda ise normal (%12.5) bulunmuştur. Ameliyat öncesinde ortalama intermetatarsal açı 15.6 (min. 7 - maks. 40), metatarsofalangeal açı 30.9° 5min. 12 - maks. 49), metatarsal açılma açısı 32.4° olarak saptanmıştır.

## Sonuçlar

Cerrahi sonrası son değerlendirmede; olguların tümünde ağrı paremetresi yönünden tatminkar sonuç alınmış olup, yine tüm olgular ameliyat sonucundan subjektif olarak memnun olduklarını belirtmişlerdir. Önerilen tabanlığı kullanan %75 olgu yarar görmüştür. Kozmetik yönden iyi sonuç olguların %75'inde , normal ayakkabı giyebilme ise %87.5'inde elde edilmiştr. Radyolojik değerlendirmede metatarsofalengeal (ameliyat öncesi ort. 30.9° - ameliyat sonrası ort. 11.5°), intermetatarsal (ameliyat öncesi 15.6 - ameliyat sonrası 10.2°), metatarsal açılma (ameliyat öncesi 32.4°- ameliyat sonrası 26.7°) açılarındaki değişiklik istatiksel olarak anlamlıdır (eşleştirilmiş t testi, $p < 0.05$) Ameliyat sonrası sesamoidlerin konumunda bir iyileşme olmakla birlikte tam bir düzelme sağlanamamıştır.

## Tartışma

Rezeksiyon artroplastisi halluks valgus tedavisinde endikasyonları diğerlerine oranla iyi sınırlanmış bir tekniktir. Genç, fonksiyonel aktif olgularda, veya çok ağır deformitelerde kontrendikedir. Yine dejeneratif osteoartrozun az olduğu, Grek ayak tipi olan olgularda relatif kontrendikasyon bulunur(1). Regnauld modifikasyonu kıkırdak ototransplantasyon ile yeni bir eklem yüzü oluşturma anlamında fizyolojiktir. Radyolojik olarak tam olmayan, ancak anlamlı bir düzelme sağlayan teknik, klinik olarak tatminkar sonuçlar vermektedir. 1. parmağın relatif olarak uzunluğunun sözkonusu olduğu Mısır tipi ayak olguları halluks valgus etiolojisinde önemli bir yer tutmaktadır. Proksimal falanksın sonuçta kısaltılmasını sağlayan reseksiyon artroplastisi bu anlamda yararlıdır(2). Ancak proksimal falanksın kesilmesindeki en önemli sorun sesamoidleri falanksa bağlayan bağların kesilmesi ve sesamoidlerin metatars başını desteklemek gibi önemli bir biomekanik fonksiyonunun ortadan kalkmasıdır(3). Bu, ameliyat sonrası 1. Rayın fonksiyonel yetmezliğine bağlı oluşan metatarsaljileri açıklamaktadır. Plantere kaymış abduktor hallusis tendonunun ve laterale lükse olan sesamoidlərin santralizasyonu hem ameliyat sonrası metatarsalji yakınmalarını azaltmakta hem de deformiteyi daha iyi düzeltmektedir(4). Ayrıca olgulara ameliyat sonrası tabanlık uygulaması transfer metatarsalji yakınmalarını azalttığına inanıyoruz. Metatarsalji yanında bizim olgu grubumuzda da anlamlı olmayan oranlarda görülen interfalangeal eklem sertliği, kısalık, fleksor güçte azalma gibi komplikasyonların temelde olguların geç dönem memnuniyetlerini etkilemediği gözlenmişir(1).

Sonuç olarak; Regnauld modifikasyonu Keller ameliyatının bazı avantaj ve dezavantajları ile birlikte, yük taşıma ve metatarsalji gibi sorunlara yol açmamaki çin, kontrollü olarak proksimal falanks bazis rezeksiyonu uygulanması koşulu ile; metatarsa yaklaşan proksimal falanksın eklem biomekaniğini korunmasında yararlı olduğunu düşünüyoruz.

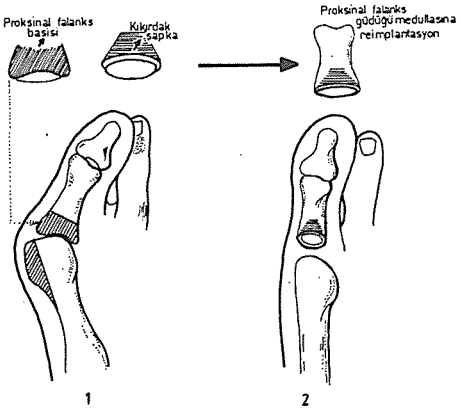


***Şekil 1:*** *Regnauld modifikasyonunun şematik görünümü.*

***Şekil 2:*** *46 yaşındaki bir kadın olguda ameliyat öncesi (intermetetarsal açı: 18 , halluks valgus açısı: 34 ) ve ameliyat sonrası 1. yıldaki (intermetetarsal açı: 13 , halluks valgus açısı: 15 ) radyolojik görünüm.*

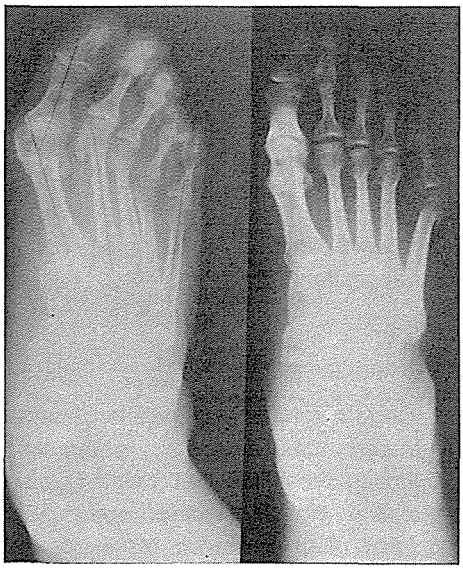

***Şekil 3:*** *65 yaşındaki bir kadın olguda ameliyat öncesi (intermetetarsal açı: 15 , halluks valgus açısı: 34 ) ve ameliyat sonrası 8. yıldaki (intermetetarsal açı: 10 , halluks valgus açısı: 8 ) radyolojik görünüm.*

## Kaynaklar


1. Couhlin MJ: Hallux Valgus. J Bone and Joint Surg, 78-A: 932-66, 1996.
2. Saragaglia D, Bellon-Champel P, Soued Y, et al: Place de l'ostéotomie d'accourcissement de la premiére phalange associée a la libération des parties molles dans le traitement chirurgical de l'hallux valgus. Rev Chir Orthop 76: 245-52, 1990.
3. Viladot A: Recent advences in forefoot surgery. Post Graduated Lectures, EFORT- 1: 28-27, 1993.
4. Libotte M, Blaimont P,: Traitement de l'hallux valgus par la remise en place de l'adducteur du gros orteil. Acta Orthop Belg, 51: 46-51, 1985.

# BÖLÜM - X

## AYAK BİLEĞİ VE AYAK SORUNLARI

## KISIM - 14

# HALLUKS RİGİDUS (HR) TEDAVİSİNDE YENİ BİR YÖNTEM

N.K. ÖZKAN*, M. MECİKOĞLU*, S. GÜNDÜZ*, T. ESEMENLİ*

Halluks valgus, öncelikle deformiteye bağlı ayakkabı giyme sorunlarına yol açarken, HR; ayakkabısız yürürken de fonksiyonel kısıtlılık ve ağrıya neden olması bakımından ayak ön bölümünün daha ciddi bir morbidite nedenidir(1). HR'un konservatif tedavisi palyatiftir ve altta yatan sorunu çözemez(7), bu nedenle seçilmesi gereken tedavi yöntemi cerrahidir. Bu amaçla ameliyatlarda 1. metatarsofalangeeal eklemin ağrısını ve dorsal fleksiyon kısıtlılığını gidermek amaçlanmıştır. 1. MP eklemin çevresinde odaklanan çeliektomi, 1. MP eklem artrodezi, rezeksiyon artroplastisi, implant artroplastisi, proksimal falengeal osteotomi ve distal metatarsal osteotomi gibi ameliyatların herbirinin kendine göre birtakım eksiklikleri ve dezavantajları vardır (1,2,3, 4,5,6,10,11). Bu girişimlerin avantajlarını biraraya toplayabilmek için uyguladığımız yöntemde altta yatan patolojileri düzelterek, 1. MP eklem hareketinden vazgeçmeden, fonksiyonel açıdan daha geçerli bir sonuca ulaşmayı amaçladık.

**Hastalar ve Yöntem**

Ocak 1994-Aralık 1996 tarihleri arasında Marmara Üniversitesi Tıp Fakültesi Ortopedi ve Travmatoloji ABD ile SSK Göztepe Eğitim Hastanesi 2. Ortopedi ve Travmatoloji Kliniği'ne HR tanısı ile kabul edilen ve ameliyat sonrası en az 6 ay (4-24) izlenen 14 hasta (8 erkek, 6 kadın) çalışmaya dahil edildi. 14 hastanın 15 ayağına sırasıyla keliektomi, plantar gevşetme ve distal metatarsal dorsal fleksiyon osteotomisi uygulandı. Hastalar 1. MP eklemin dorsalfleksiyon kısıtlılığı, ağrı skoru ve kişisel tatmin kriterlerini içeren Mayo Kliğnii ayak değerlendirme cetveli (forfoot score) ile değerlendirildi.

Cerrahi teknik: 1. MP eklemden proksimale uzanan dorsomedial kesiyle metatars boynu ortaya kondu, V kapsülotomi yapıldı. Dorsal oblik osteotomi ile eklemin %30'unu içerecek şekilde keliektomi ve ardından künt periost elevatörü ile plantar gevşetme yapılarak kazanılan dorsal fleksiyon değrelendirildi. 1. Metatars cismine

* SSK Göztepe Eğitim Hast. ve Marmara Üniv. Ortop. Trav. Kl.

90 derecelik dorsal fleksiyon kazandırabilmek için gereken aradaki fark dorsal fleksiyon osteotomisinin açısı olarak belirlendi. 1. metatars cismine 30 derecelik oblik osteotomi gerçekleştirilerek, istenen açıyı kazandıracak üçgen, proksimal parçadan köşesi plantar kortekste kesişecek şekilde dorsalden eksize edildi. Aralık kapatılarak 1 adet mini AO kortikal "lag" vidası ile osteotomi tesbit edildi. Kapsül ve katlar anatomik olarak kapatıldı ve kompresyon bandajına alındı. Ağrının izin verdiği ilk anda (ort. 4 gün) pansuman yenilenerek 1. MP ekleme aktif ve pasif hareket başlandı. Osteotomi hattı Halluks valgus ayakkabısı ile korunarak, normal ayakkabı giymeye 5. haftanın sonunda izin verildi.

## Sonuçlar

Ameliyat edilen ayakların %90.3'ünde Mayo Kliniği ayak skor kriterlerine göre "iyi ve çok iyi" sonuçlar elde edildi. Sonuçlar Tablo 1'de gösterilmiştir.

**Tablo 1**

| Sonuç | Sayı | Yüzde |
|---|---|---|
| Çok iyi | 8 | 53.3 |
| İyi | 6 | 40.0 |
| Orta | 1 | 6.7 |
| Kötü | 0 | 0 |

Ortalama ameliyat sonrası dorsal fleksiyon açısı 47 (65-80) derece olarak tesbit edildi. Hastaların tamamı değişik derecelerde olmakla birlikte, subjektif olarak ameliyat sonuçlarından memnun olduklarını ifade ettiler. Ameliyat sonrası dönemde yara ya da kemik iyileşme sorunlarıyla da karşılaşılmadı.

## Tartışma

HR'un etyolojisinde ortaya konan faktörlerden en inandırıcı olanı "Metatarsus primus elevatus"a sekonder MP eklemin dorsalinde meydana gelen sıkışma "impingement" ve bunun sonucunda gelişen osteokondrit, dorsal bunyon, halluks fleksus ve osteoartrittir (5,6,78,9,11). Dorsal impingementin metatars başı yukarıya itilerek MP ekleme pasif dorsal fleksiyon verilmek istendiğinde, normal ayaklarda da ortaya çıkması bu savı desteklemektedir. Altta yatan patolojik mekanizmayı düzelten, fonksiyonu (dorsal fleksiyonu) sağlayan ve ağrıyı gideren bir yöntemin HR tedavisinde en akılcı yöntem olması beklenir.

Tanımladığımız yöntemle, dorsal fleksiyon kısıtlılığına yol açan dorsal bunyon, keliektomi ile, plantar yapışıklıklar, plantar gevşetme ile ve metatarsus primus elevatus da dorsal fleksiyon osteotomisi ile düzeltilmektedir. Bu osteotomi ile aynı zamanda, keliektomi dışında kalan eklem yüzeyi, 1. MP eklem hareket açıklığı ile tüm hareket arkı bounca uyumlu hale getirildi. Girişim basit, osteotomi tesbiti kolay ve ameliyat sonrası sonuçlar tatmin ediciydi.

Olgu sayısının azlığına kağmen, MP eklemin fonksiyonunu bozan eden yöntemlere göre, tanımladığımız yöntem umut ve cesaret vericidir.

## Kaynaklar


1. Kent K.Wu: Surgery of the Foot. Leo & Febiger, 1986, Philedelphia.
2. Campbell's Operative Orthopaedics, 8th Ed. Mosby year bade, 1992, P: 2641.
3. Mann R.A., Thompson F.M. Arthrodesis of the first metatarsophalengeal joint for hallux

valgus and rheumatoid arthritis. J.B.J.S. 66-A. 687. 1984.

4. Coughlin M.J., Mann R.A. Arthrodesis of the first metatarsophalengeal joint as salvage for the failed Keller proscedure. JBJS. 69-A. 68. 1987.
5. Tachdjian M. Pediatric Orthopaedics. 2nd Ed. 1990; p.2758.
6. Bonney G., Macnab I. Hallux valgus and Hallux rigidus. A critical survay of operative results. JBJS. 34-B. 366, 1952.
7. Mc Collister Evarts. Surgery of the Musculoskletal system. 2nd Ed. Churchill Livingstone. 1990. P. 4123.
8. Kessel L. Bonney G. Hallux rigidus in Adolescent. JBJS. 40-B. 668. 1958.
9. Kelikian H. The hallux. In Jahss H.M. (ed) Disorders of the foot. Philedelphia, saunders. 1983 (608-613).
10. Swanson A.B. Swanson G. Lemiden R.M. Silicone implant arthroplasty of the great toe. A rewiev single stem and flexible hinge implants. Clin. Orthop. 142: 30. 1979.
11. Jack. G.A. The aetiology of hallux rigidus. Br. J. Surg., 27, 492, 1990.

# BÖLÜM - X

## AYAK BİLEĞİ VE AYAK SORUNLARI

## KISIM - 15

# TERZİ BUNYONU (BUNYONET) TEDAVİSİNDE DİSTAL METATARSAL OBLİK OSTEOTOMİ

N.K. ÖZKAN*, S. GÜNDÜZ*, M. MECİKOĞLU*, Y. ÜNAL*

5. Metatarsofalengeal eklemin dış tarafında oluşmuş anormal çıkıntılı duruma "bunyonet" denmektedir. 5. Parmakta tipik olarak MP eklemden mediale deviasyon olup, 5. metatars başına ait kondilinin belirginleşmesiyle karakterlidir. Genellikle dar, yüksek topuklu ayakkabı alışkanlığı olan hastalarda, 5. metatars yan ve plantar yan tarafta kalınlaşmış, nasırlaşmış deri ile bursit oluşması sıklıkla göze çarpar(1,2,3). Bazı yazarlar tarafından halluks valgusun 5. MP eklemdeki versiyonu olarak kabul edilmektedir(1,3). Tedavisinde öncelike denenmesi gereken yöntemler ameliyatsız olanları olup; uygun ayakkabılar, basınç altında olan yerlerin pedlerle desteklenmesi sayılabilir, bunların yetersiz olduğu durumlarda cerrahi yollara başvurulur(2,4). Bunyonektomi, 5. parmak ve/veya 5. Metatars eksizyonu, 5. Metatars başı rezeksiyonu ve silikon protez implantasyonu, 5. metatars boynu veya tabanına yapılan osteotomiler uygulanan yöntemlerden başlıcalarıdır. Transvers osteotomi ve başın mediale deplase edilmesi, Chevron ve Mitchell tipi distal metatarsal osteotomiler tanımlanmıştır(1,3,4). Distal oblik osteotomi ilk olarak Sponsel tarafından tanımlanmıştır(1).

Biz çalışmamızda 5. Metatars boynundan yaptığımız distal oblik osteotomi ve kaydırma yöntemi kullanarak değerlendirmeye aldık.

### Hastalar ve Yöntem

Ocak 1994-Aralık 1996 tarihleri arasında SSK Göztepe Eğitim Hastanesi 2. Ortopedi ve Travmatoloji Kliniği'nde 11 hastanın (7 K, 4E) 14 ayağı (9K, 5E) distal metatrsal oblik kaydırma osteotomisi yöntemi kullanılarak tedavi edildiler. Hastalar en az 4, en çok 24 ay ortalama 14 ay takip edildiler, hastaların 3'ü bilateral olgulardı.

Ameliyat endikasyonu olarak; belirgin semptomatik 5. Metatars başı varlığı, ayakkabı giymede güçlük hastaların tümünde mevcuttu, ayrıca hastaların 4'ünde halluks valgus, 2'sinde 5. Parmak hammer toe vardı. Halluks valguslar, distal metatarsol oblik osteotomi (Turan) yöntemi ile cerrahi tedavi edildiler. Ameliyattan önce

* SSK Göztepe Eğitim Hast. ve Marmara Üniv. Ortop. Trav. Kl.

ve hemen sonra ağırlık vererek AP ve lateral ayak filmleri çekildi. Fallot ve Bucholz'un değerlendirmelerine göre intermetatarsal (4,5) ve metatarsofalengeal açılar ölçüldü, Mayo Clinic forfoot skorlama ile objektif ve Zvijac'ın belirttiği üzere subjektif değerlendirme yapıldı.

## Teknik

Ameliyatlar regional ayak bloku yöntemleri kullanılarak gerçekleştirildi, hiçbirine genel, spinal ve epidural anestezi uygulanmadı. Dorsal lateral kesi 5. Metatarsın distal bölümünden proksimale doğru yaklaşık 3 cm. boyunda yapıldı, derinleştirildi, subperiostal gidişle baş boyun ortaya kondu, frontal plana 30 derecelik açı ve 10 derece inklinasyonla distal metatarsal oblik osteotomi yapıldı, baş mediale kaydırıldı, metatars distalinde kalan dikensi çıkıntı alındı, tam temas sağlandığında kapsüloplasti yapıldı, katlar anatomik olarak kapatıldı, bandaja alındı. Olguların ilk 4'ünde 1 adet mini AO vida ile tesbit yapıldı, 12. gün dikişler alındı, 6 hafta sonra bantaj çıkarıldı, topuklar üzerine yürüme ameliyattan hemen sonra hastaların tolerans durumuna göre başlatıldı.

## Sonuçlar

11 Hastanın 14 ayağına distal oblik metatarsal osteotomi yapıldı. Ortalama klinik iyileme 7.5 hafta (6-9) oldu. Kaynamama olmadı. Metatarsofalengeal açı (lateral deviasyon açısı) ameliyat öncesi ortalama 5.30 (1-9) derece, ameliyat sonrası ortalama 1.5 (0-3) derece idi. Ortalama düzelme 3.5 (1-7) derece oldu. İntermetatarsal açı; ameliyat öncesi ortalama 10.8 (6-16) derece, ameliyat sonrası ortalama 6.6 (4-13) derece oldu, düzelme ortalama 6.6 (4-13) derece idi. 1 olguda cilt sorunu gelişti, avasküler nekroz, kaynamama ve nöroma gelişimi olmadı. Mayo Klinik skorlama ve subjektif ayak değerlendirme skorlamasına göre değerlendirme yapıldığına 12 ayak (%86) da klinik, kozmetik ve fonksiyonel olarak çok iyi ve iyi sonuçlar elde edildi.

## Tartışma

Bunyonet deformitesi etyolojisinde çeşitli görüşler vardır. Davies; 5. Metatarsın, transvers metatarsal ligamentinin yetersiz veya tam olmayan gelişimine ve ayağın yayılmasına bağlamıştır(1,4). Hicks; 5. Metatarsın aşırı pronasyonu ve uygunsuz ayakkabıların da etkisiyle deformitenin gelişebileceğini belirtmiştir(1,3). Du vries 5. MP eklem altındaki yumuşak doku hipertrofisi, doğuştan geniş 5. Metatars başının, metatarsın laterale eğiminde etkili olduğu görüşünü savunmaktadır(1,3,4). Root ve akadaşları ise; ayakta subtalar eklemden aşırı pronasyon, ayak ön bölümünün anarmol varusta olması, ayağın tümüyle pronasyona gelmiş olması, doğumsal olarak plantar fleksiyona gelmiş 5. Ray deformitesi, doğumsal olara dorsal fleksiyona glemiş 5 ray (dizi) deformitesi ve idyopatik durumlara bağlamışlardır(1,2,3).

Tüm bu değerlendirmeler ışığında yaklaşık 20 kadar ameliyat yöntemi tanımlanmıştır. Litaretürde distal metatarsal oblik osteotomi ile ilgili yayınlarda değişik sonuçlar verilmektedir. Sponnsell; ilk yayınında ümit verici sonuçlar bildirdi, Keating; %56 tatminkar sonuç elde etti. Zvijac ise; %80 olguda başarılı sonuç aldı(1,3). Bizim olgularımızda ise %86 oranda tatmin edici sonuç elde ettik.

Distal oblik kaydırma osteotomisi; bunyonet deformitesinde en iyi sonucu ver-

mektedir. Minimal yumuşak doku hasarı, dolaşımı bozmaması ve kaynamadaki iyi sonuçlar üstünlükleri olarak söylenebilir. Olgularımızda avasküler nekroz görmedik, literatürde söz edilmekteydi(1,3). İlk olgularımızda (4 olgu) internal tesbit yapmıştık, sonrakilerde uygulamadık. Kaynama süresini, iş ve güçten geri kalma süresini anlamlı olarak etkilemediğini gördük.

Bunyonet deformitesinde; distal metatarsal oblik kaydırma osteotomisi ile elde ettiğimiz objektif ve subjektif sonuçların başarılı olduğu kanısını taşımaktayız.

**Kaynaklar**


1. Zvijac J.E.; Janecki C.J.; Greeling R.M.: Distal Oblique Osteotomy for Tallor's Bunlon. Foot& Ankle, Vol. 12; No:3, Dec. 1991 (171-175).
2. Wu K.K.; Surgery of the Foot; Lea & Geblger, 1986, Philedelphia, P. 151-154.
3. Coughlin M.J.; Etilogy and Treatment of the Bunlonette Deformity. Instructional Course Lectures; Vol. XXXIX, 1990, Chapter-4; P. 37-48.
4. Richardson E.G.; Campbell's Operative Orthopaedics, 8nd Ed., Mosby Year Book 1992, P. 2923-2932.

# BÖLÜM - XI

## ARTROPLASTİ

## KISIM - 1

# FEMORAL KOMPONENT YÜZEY ÖZELLİKLERİNİN KEMİK-ÇİMENTO BİLEŞKESİ VE ÇÖKME ÜZERİNE ETKİSİ (İN-VİTRO BİR ÇALIŞMA)

Z. Uğur IŞIKLAR*, Emir KAMARIC**, Jerry ALEXANDER**, Hugs S. TULLOS***

Dört çift kadavra femuru kemik mineral dansitesi ve içeriğini saptadıktan sonra tasarımcıların yayınlanan tekniğine göre hazırlandı. Abdüktör mekanizmayı stimule edecek şekilde bir bant trokantreik bölgeye vida ve polimetilmetakrilat (PMMA) yardımı ile tespit edildi. Gruen'in (1,3,5,7) bölgelerine femoral komponentlerin üzerine 2 elamanlı gerilim ölçerler yarleştirildi. Mat ve parlatılmış yüzeye sahip femorla komponentler PMMA ile implante edilip gerilim ölçerlerden çıkan teller PMMA içerisinden çıkarıldı. Her femur ve femoral komponent üzerine radyolojik işaretler yerleştirilip grafileri çekildi ve bilgisayar aracılığı ile yerleri tespit edildi. Fiberglas içine tespit edilen komponentler 37 dereceye ısıtılıp 25 Nm abdüktör, 10 Nm torsiyonel, 2000 Nm aksiyel yüklenme altında saniyede 3 kez yüklendi. Statik ve dinamik veriler bilgisayar aracılığı ile kaydedildi. Bir milyon yükleme sonucunda radyografiler elde edilip 3 boyutta komponentlerin rotasyon ve çökmeleri tespit edildi. Mat femoral komponentlerin vertikal düzelmede daha fazla çöktüğü gözlendi ($p<0.05$). Üç parlatılmış yüzeyli femoral komponentin valgus pozisyonuna yer değeiştirdiği gözlendi. ($p>0.05$). Mat yüzeyli komponentlerin çimento-kemik birleşkesi gerilim kuvvetleri Gruen 5 ve 7 bölgelerinde parlatılmış yüzeyli protezlerin ise Gruen 1 ve 7 belirgin olarak yüksek bulundu. Çimento-protez birleşkesindeki bağın kuvvetlendirilmesi distale doğru incelen bu femoral komponent tasarımında çimento-kemik birleşkesinde artan gerilim kuvvetleri ile sonuçlanmıştır. Çimento-protez bağının kuvvetlendirilmesi çimento-kemik birleşkesine yüksek kuvvetlerin uygulanıp gevşeme ile sonuçlanmasına neden olabilir.

### Giriş

Çimontolu kalça protezlerinin in-vitro davranış ve biyomekaniğini anlamak için çok sayıda in-vitro çalışma yapılmıştır. Bu çalışmalar kemik çimentosunun dayanık-

* Uzman Doktor, Başkent Üniversitesi Ortopedi ve Travmatoloji Anabilim Dalı
** Araştırma Mühendisi, Baylor College of Medicine Department of orthopedic Surgery, Houston, Texas
*** Profesör Doktor, Bölüm Başkanı, Baylor College of Medicine Department of Orthopedic Surgery, Houston, Texas

lılığını, çimento-kemik ve çimento-protez birleşim bölgesinde gerilim kuvvetlerini ve protezin stabilitesini etkileyen faktörleri değerlendirmiştir(1,3,7,13,14,18,19). Finite element analysis (FEM) çalışmalarıda protezlerin mekanik davranışını belirlemede ve planlama aşamasında önemli katkılarda bulunmuştur(2,3,7). Çimentolu protezlerin dayama süresini arttırmak amacı ile geliştirilen çimento hazırlama teknikleri, endosteal yıkama, distal femoral kanala yerleştiren tıkaçlar, çimentonun basınçla uygulanması, proksimal ve distal sentrilayzırlar oldukça başarılı sonuçlar elde edilmesini sağlamıştır(4). Bu çalışmaları metal-protez birleşkesinin dayanıklılık ve gücünü etkileyen femoral komponent yüzey özelliklerin vurgulayan çalışmalar takip etmiştir. Bu çalışmaların ışığında femoral kompenintin yüzeyinin pürüzlü olması veya ince bir tabaka kemik çimentosu ile kaplanmasının çimento-kemik ve çimento-protez birleşkesinin dayanıklılığını artıracağı vurgulanmıştır (1,9). Hastalardan postrmortem elde edilen çimentolu femoral komponentlerin incelenmesinde metal yüzeyin çimentodan ayrılmasının gevşemeyi başlatan faktör olduğu belirtilmiş ve bu FEM çalışmaları ilede desteklenmiştir(9,13). Ancak eğişik elastik modulus karakterleri olan maddeler arasında kuvvetli bir bağlantının olması yüksek çimento-kemik ve çimento-protez birleşkesi yüklenmesinin ortaya çıkmasına neden olabilir. Diğer bir yaklaşım ise Exeter femoral komponentlerinin tasarımı ile ortaya konmuştur, bu parlatılmış metal yüzeye sahip protez aşınma ürünlerini azaltmanın yanında çimento içinde distale migrasyon özelliği ortaya koymakta ve tasarımcıları ve uygulayıcılar tarafından bu özelliğinin gevşemeye neden olmayacağı vurgulanmaktadır(4). Bugüne kadar yayınlanan serilerinde sonuç açısından diğer başarılı uzun dönem izlenmiş olan çimentolu protezlerden farkı olmadığı gözlenmektedir. Gardiner ve Hozack ortalama 37 ay süresinde erken gevşeme sonucu başvuran çimentolu femoral komponent uygulanmış 17 hastada ortak özellik olarak çimento kaplı yada pürüzlü yüzey özellikleri olan femoral komponent bildirmiştir. Aynı özellikler Landon ve arkadaşları tarafından Precision femoral komponentlertdede bildirilmiştir. Kusurusuz ve kuvvetli protez-çimento yüzey ilişkisini bu birleşkenin mekanik olarak yetmezliği ile sonuçlanabileceği belirtilmiştir (5,11). Aynı ilişki tamamen aynı tasarım özellikleri olan ancak farklı yüzey özellikleri ile ürettilmiş Exeter femoral komponentlerdede gözlenmiş ve mat yüzey özelliği olan femoral komponentlerde erken dönemde yüksek oranada aseptik gevşeme gözlenmiştir. Ancak femoral komponent yüzey özelliklerinin tekrarlayan aksiyel ve torsiyonel yük altında çökme ve kemik çimento birleşkesi üzerine olan etkisi in-vitro bir modelde günümüze değer değerlendirilmemiştir. Bu çalışmamızda iki farklı yüzey özelliğine sahip aynı tasarımdaki femoral komponentlerde kemik-çimento birleşkesi gerilim kuvvetleri ve fizyolojik aksiyel ve torsiyonel yük altında protezlerin çökme özelliklerini araştırmayı amaçladık.

## Materyal ve Metod

Araştırma labratuarı kemik bankasında saklanan dört eşleştirilmiş çift formaldehit ile korunmuş femur 6 bölgeye ayrılarak DEXA (Dual Energy Photon Absorbsiometry) kullanılarak kemik mineral içeriği ve dansitesi ölçüldü. Trokanterik bölgeye abduktör mekanizmanın etkisini sağlamak amacı ile örülmüş plastik bir bant

spongiöz vida ve kemik çimentosu ile tespit edildi. İki elemanıl gerilim ölçürle (Micro Measurement division, Raleigh, North Carolina, 06-062UT 350) parlak ve matt yüzeyli Exeter (Howmedica, Exeter, İngiltere) femoral komponentler üzerine Gruen(6) 1,3,5,7 bölgelerine gelecek şekilde PMMA (polimetilmetakrilat) çıkıntılar üzerine tespit edildi (Şekil 1). Femoral komponentler distal femoral kanal tıkanıp, irrigasyon yapıldıktan sonra, kemik çementosu çimento tabancası ile basınçlanıp gerilim ölçer telleri çimentonun içinden çıkacak şekilde yerleştirildi. Özel tasarımla yapılan radyolojik işaret femoral komponent üzerine ve metal bilyalar femur üzerine tespit edildi. Femur cismi fiberglas dolgu ile PVC borular içine yerleştirildi. Test'ten önce radyografiler çekilip femoral komponent ve femur üzerindeki rodyolojik işaretler bilgisayar aracılığı ile kayıt edilidi. Her femoral komponent sıcak su pompasına bağlı bir su battaniyesine sarılark 37 derece santigrada ısıtlıdı, MTS (Bionix (Metarial Testing Systems) makinasına vertikal düzlem ile 7-9 derece açı yapacak şekilde tespit edilip 25 Nm abdüktör, 10 Nm torsiyonel ve 200 Nm aksiyel yüklenme uygulandı. Gerilim ölçerler bir sinyal düzenleyici ve yükselticiye bağlanıp statik veriler bilgisayara kaydelidi. Dinamik testler aynı şartlarda saniyede 3 yüklenme olacak şekilde yapılıp, ilk 10.000 yüklenme sırasında her 1000 yüklenmede bir daha sonra 1.000.000 yüklenmeye kadar her 10.000 yüklenmede bir kaydedildi. Testten sonra radyografiler çekilp femoral komponent ve femur üzerindeki radyolojik işaretler bilgisayar aracılığı ile kayıt edildi. bilgisayar yazılımı ile femoral komponentlerin çimento içinde çökme ve rotasyonu her 3 düzlemde kayıt edildi (Şekil 2). Elde edilen veriler paired students t testi kullanılarak istatistiksel olarak analiz edildi.

**Sonuç**

Altmışbeş gerilim ölçer elemanın 5 testler sırasında işlevini yitirdi. Bir femurda testler sırasında lineer kırık oluştu. Bu çalışmada kullanılan femurların bölgesel kemik minerala dansitesi ve içeriği arasında istatistiksel olarak anlamlı fark bulunmadı ($p>0.05$).

Biplanar radyografiler ve özel hazırlanmış bilgisayar yazılımı yardımı ile x,y,z eksenlerinde femoral komponentlerin rotasyon ve çökmeleri incelendi ve two tailed paired t test ile istatistiksel olarak analiz edildi. Elde edilen sonuçlar tablo 1 de belirtilmiştir. Tset sırasında lineer kırık gelişen femoral komponent değerlendirmeye alınmadığında mat femoral komponentlerin z ekseninide daha fazla rotasyon gösteardiği saptandı ($p>0.05$). Mat yüzeyli femoral komponentlerde vertikal düzlemde yani z aksında 3 komponentte daha fazla çökme olduğu gözlendi. Parlatılmış yüzeyli femoral komponentlerde çökmeden daha belirgin olarak x ekseninde valgus pozisyonua yer değişterime gözlendi.

Beş gerilim ölçer elemanın çimentolama sırasında çok ince olan bağlantılarının kopması sonucunda testler sırasında herhangi bir kayıt yapılamadı. Gerilim ölçerlerden elde edilen veriler statik ve dinamik fazda kaydedildikten sonra karşılaştırıldı. Dinamik fazda elde edilen veriler araştırma sırasında kullanılan 8 femurda farklılık göstermekle beraber gerilme ve kompresyon kuvvetlerinde femoral komponentin yüzey özelliklerine bağımlı olmak kaydı ile değişkenlik olduğu gözlendi. Gruen zone 1 ve 7 de parlatılmış yüzeyli femoral komponentlerde gerilim kuvvetleri mat yüzeyli femoral komponentlere göre daha yüksek saptandı.

Mat yüzeyli femoral komponentlerde ise Gruen zoner 3 ve 5 te gerilim kuvvetleri daha yüksek saptandı. Verilen ortalama test sonrası değerleri tablo 2 de sunulmuştur.

## Tartışma

Fowler ve arkadaşlarının parlatılmış yüzeyli femoral komponentlerde daha önce bildirdiği "valgus pozisyonuna yer değiştirme 3 femoral komponentte in-vitro olarak saptanmıştır(4). Ancak mat yüzeyli femoral komponentler vertikal düzlemde ve rotasyonel olarak femoral kanal içinde daha fazla yer değiştirmiştir. Klinik olarak mat yüzey özelliklerine sahip Exeter femoral komponentlerde aynı tasarım özelliklerine sahi parlak yüzeyli femoral komponentlere göre takipler sırasında aseptik gevşeme çok daha sık gözlenmiştir(17). Bu çalışmamız bu gözlenen bulgunun oluş mekanizmasına ışık tutmaktadır. Femoral komponent ve kemik çimentosu arasındaki bağın kuvvetli olması test boyunca kuvvetlerin kemik-çimentosu ile femurun endosteal yüzeyine daha fazla oranda aktarılmasına ve bu bölgede biriken yüklerin bu yüzeyde daha fazla mikro harekete neden olmasına yol açmıştır. Mauch ve arkadaşları daha az mineralize olan kemikte yüksek gerilim kuvvetleri varlığında (%1 dene fazla olan) tekrarlayan yükler sonucu oluşacak birikimsel hasarın daha az olduğunu belirlemişlerdir(15). Bu nedenle deney süresince kullanılacak femurların mineral dansite ve içeriğini değerlendirip aradaki farkı saptamayı amaçladık. Kullanılan kadavra kemiklerinin ölçülen kemik mineral yoğunluğu ve dansitesi arasında istatiksel olarak anlamlı bir fark saptanmamış buda deney sırasında çeşitli değişkenlerin elde edilen veriler üzerine olabilecek etkisini azaltmıştır.

Gerilim ölçerlerden elde edilen veriler değerlendirildiğinde kuvvetlerin daha önceki çalışmalarda belirlendiği gibi femoral komponentin distalinde Gruen 3 ve

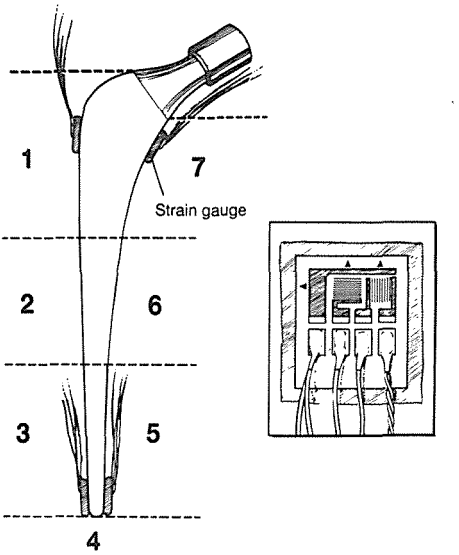


*Şekil 1: Gerilim ölçerlerin femoral komponent üzerindeki yerleşim noktaları.*

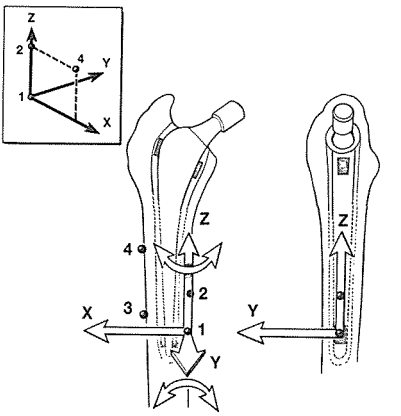


*Şekil 2: Biplanar radyografi ile değerlendirilen x,y ve z koordinatlarının şematik görünümü.*

5 bölgelerinde yoğunlaştığı belirlendi (8,13,16). Özellikle mat yüzeyli femoral komponentlerde bu bölgeden elde edilen veriler daha yüksekti. Buda mat yüzeyli femoral komponentlerde gözlenen erken gevşemeyi açıklayabilecek bir gulgudur, yüksek kompresif ve tensil gerilim kuvvetleri bu bölgedeki çimento-kemik birleşkesinin bozulmasına ve çimentonun kırılmasına ve gevşemenin bunu izlemesine neden olabilir. Buna eşlik eden bulgu proksimal femoral bölgede mat komponentlerden daha fazla stres konsantrasyonu gözlenmesidir buda proksimal femurda gözlenene yüklenmenin azalmasına bağlı mineral kaybının önlenmesinde katkıda bulunabilir.

Femoral komponent ile çimento arasındaki bağın kuvvetlendirilmesi yoluyla septik gevşemenin daha az gözleneceğini belirten çok sayıda çalışma olmasına rağmen palatılmış yüzeyli femoral komponentlerin Exeter serisi ile bildirilen başarılı uzun dönem takip sonuçlarının altındaki nedenleri bu çalışma ortaya koymaktadır. Parlatılmış yüzeyli komponent çimento ile kuvvetli bir bağ oluştur-

**TABLO 1**

| | Rzr | Rzl | Ryr | Ryl | Dxr | Dxl | Dyr | Dyl | Dzr | Dzl |
|---|---|---|---|---|---|---|---|---|---|---|
| 1 | 0,32 | 1,31 | 0,02 | 0,55 | 3,5 | 1,02 | 0,67 | 0,12 | 0,13 | 0,65 |
| 2 | 0,05 | 0,38 | 1,17 | 0,66 | 1,27 | 0,95 | 1,5 | 2,24 | 0,04 | 0,13 |
| 3 | 0,16 | 0,38 | 1,43 | 0,95 | 0,77 | 0,13 | 0,28 | 2,59 | 0,01 | 0,57 |
| 4 | 0,29 | 2,09 | 0,93 | 2,63 | 0,21 | 2,58 | 0,98 | 3,26 | 0,22 | 0,81 |

R: rotasyon, D: çökme
x,y,z: ilgili akslar
r: sağ (Parlatılmış yüzey)
l: sol (Mat yüzey)
Femoral komponentlerin x,y ve z eksenlerinde saptanan çökme ve rotasyonları

**TABLO 2**

| GERİLİM ÖLÇER | 1 | 2 | 3 | 4 | 5 | 6 | 7 | 8 |
|---|---|---|---|---|---|---|---|---|
| LOKALİZASYONU | zone 7 | zone 7 | zone 1 | zone 1 | zone 5 | zone 5 | zone 3 | zone 3 |
| MAT | 773 | 377 | 210 | 27 | 1084 | 822 | 980 | 1460 |
| PARLATILMŞ | 1013 | 1021 | 436 | 389 | 111 | 260 | 330 | 248 |

Gerilim ölçerlerin Gruen zonlarına göre lokalizasyonu ve mikro strain olarak dinamik yüklenme sonunde elde edilen değerlerin ortalamalır.

mamakta ve zamanla lastik deformasyona yol açarak çimento içinde çökmektedir. Jasty ve arkadaşlarının postmortem elde edilen çimentolu femoral komponentlerin incelenmesi sonucu vardıları, gevşemenin ilk olarak çimento-femoral komponent bileşkesindeki bağın ortadan kalkması sonucu başladığı görüşüne rağmen Exeter femoral komponentlerin klinik sonuçlarının başarı olması yüzey özelliği nedeni ile çimentoda yüklerin en fazla olduğu distal bölgede mat yüzeyli komponentlerden daha az stres konsantrasyonuna neden olması, proksimal bölgede ise parlatılmış yüzeyli komponentlerde stres komsantrasyonunun fazla olamsı olabilir(9). Sonuç olarak parlatılmış yüzeyli femoral komponentlerde başarılı uzun dönem takiplerinin anlaşılmasında bu artaştıma modeli yardımcı olmuştur. Bu çalışmada izlenen protokol farklı tasarım özelliklerine sahip çimentolu femoral komponentlerin değerlendirilmesinde katkıda bulunabilir.

**Kaynaklar**


1. Anmed A.M., Raab S., miller J.E: Metal cement inferface strength in cemented stem fixation. J Orthop Res. 2;2: 105-18, 1984.
2. Crowningshield R.D., Brand R.A., Johnston R.C., Milroy J.C.: An analysis of femoral component stem desingn in total hip arthroplasty. J Bone and Joint Surg 62-A: 68-78, 1980.
3. Crowningshield R.D., Brand R.A., Johnston R.C., Milroy J.C.: The effect of femoral stem cross sectional geometry on cement stresses in total hip reconstruction. Clin Orthop 146: 71-77, 1980.
4. Fowler J.L., G.A., Lee A.J.C., Ling R.S.M.: Experience with xeter total hip replacement since 1970. Orthop Clin North Am 19: 477-89, 1988.
5. Gardiner R.C., Hozack W.J.: Failure of cementbone interface. J Bone and Joint Surg 76B: 49-52, 1994.
6. Gruen T.A., McNiece G.M., Amsutz H.C.: Modes of failure of cemented stem type femoral components.Clin Orthop 141: 17-27, 1979.
7. Huskies R.: The various stress patterns of press fit, ingrown, and cemented femoral components. 261: 27-38, 1990.
8. Indong O., Harris W.: Proximal strain distribution in the loaded femur. J Bone and Joint Surg 60 A: 75-85, 1978.
9. Jasty M., Maloney W.J., Bragdon C., O'Connor D.O., Zalenski E.B., Haire T., Harris W.H.: The initiation of faiure in cemented femoral components of hip arthroplasties. J Bone and Surg 73B: 551-58 1991.
10. Johanson N.A., Bullough P.G., Wilson P.D., Salvati E., Ranawat C.S.: The microscopic anatomy of the cement-bone interface in failed total hip arthroplasties. Clin orthop 218: 123-35, 1987.
11. Landon G.C.: personal communication
12. Linden U.: Fatique properties of bone cement. Acta Orthop Scan 60(4): 431-33, 1989.
13. Maloney M.T., Stern L.S.: The load carrying fatique propesties of the stem cment interface with smooth and porous coated femoral components. J Biomedical Mat Res. 19: 563-75, 1985.
14. Manley M.T., Stern L.S.: The load carrying fatique properties of the stem cement interface with smooth and porous coated femoral components. J Biomedical Mat Res. 19: 563-75, 1985.
15. Mauch M., Currey J.D., Sedman A.J.: Creep fracture in bones with different stiffness. J Biomechanics 25;1:11-16, 1992.
16. McBeath A.A., Schopler S.A., Narechania

R.G.: Circumferential and axial strain in the proximal femur. Clin orthop 150:301-305, 1980.

17. Reckborn P., Olsson S.S.: Loosening and bone resorbtion in Exeter hip arthroplasties. J Bone and Joint Surg 77B, /: 865-68, 1993.
18. Stone M., Wilkinson R., Stother İ.G.: Some factors affecting the strenght of the cementmetal interface. J. Bone and Joint Surg 71B: 217-21, 1989.
19. Weightman B., Freeman M.A.R., Revell P.A., Braden M., Albrektsson B.E.J., Carlson L.V.: The mechanical properties of the cement and loosening of the femoral components of hip replacements. J Bone and Joint surg. 69B: 558-65, 1987.

# BÖLÜM - XI

## ARTROPLASTİ

## KISIM - 2

# ÇİMENTOLU TOTAL KALÇA ARTROPLASTİSİ UYGULAMALARIMIZ VE ORTA TAKİP SONUÇLARI

Yavuz KABUKÇUOĞLU*, İrfan ÖZTÜRK*, Ahmet HARMA**, Mustafa ARINKAL***

1950'li yıllarda Sir John Chamley kendi tasarımı protezi ve polimetilmetakrilat çimentoyu kullanmaya başlamasıyla, günümüzdeki modern total kalça protez modellerinin temeli atmıştır(8). Chamley'den günümüze kadar geçen zaman içinde teknoloji, materyal, tasarım ve cerrahi teknik alanlarındaki gelişmeler sonucu, total kalça protezi son şeklini almasına rağmen, hala çözümlenmesi gereken sorunlar tamamen giderilememiştir (2,9,12,13). Bugün dejeneratif koksartrozlu seçilmiş olgularda, çimentolu total kalça protezi uygulamalarının sonuçları tatminkar ve yüz güldürücü olmaktadır(6,8,13).

### Materyal ve Metod

Sağlık Bakanlığı Şişli Etfal Hastanesi Ortopedi ve Travmatoloji Kliniği'nde 1983-1995 tarihleri arasında, 12'si bilateral olmak üzere 113 hastada toplam 125 kalçaya çimentolu total kalça protezi ameliyatı yapıldı. Bu çalışmada son kontrole gelen 9'u erkek, 25'i bayan 34 hastanın toplam 40 kalçasına ait klinik ve radyolojik sonuçlar değerlendirildi. Ameliyat edilen hastaların en küçüğü 20, en büyüğü 70 yaşındadır (ortalama 57 yaş). Olguların 15'i sağ, 13'ü sol ve 6'sı bilateraldi. 40 hastanın 37'sinde monoblok düz saplı protez (Protek), diğer 3'ünde Chamley-Müller kullanıldı. İzleme süresi 1.8-12 yıl arası olup, ortalama takip süresi 4.5 yıl olarak hesaplandı. Ameliyatların hepsinde Watson-Jones kesisi kullanıldı ve sadece 2 olguda trokanter majör osteotomisi yapıldı. Tüm olgularda ektopik kemik oluşumu önlemek için 100 mg/gün indometazin ve 1991'den itibaren (16 olguda) derin ven trombozu proflaksisi için düşük molekül ağırlıklı heparin kullanıldı. Komplikasyonlar Tablo-1'de görülmektedir.

**Klinik Değerlendirme:** Klinik değerlendirme de Harris kalça skorlaması kriterleri kullanıldı. Harris kalça skorlaması subjektif olarak; ağrı, topallama ve destek açısından (yürüme, merdiven çıkma, ayakkabı-çorap giyebilme, oturma ve toplu taşıma araçlarına binebilme gibi) mayenesi yapıldı(8,9) (Tablo-2).

**Radyolojik Değerlendirme:** Radyolojik değerlendirmede, Johnston ve ar-

* Şişli Etfal Hastanesi Ortopedi ve Tavr. Şef Muavini, *** Uzm., *** Asis.

kadaşlarının çimentolu total kalça protezi yapılan hastalar için hazırladığı radyolojik değerlendirme formu kullanıldı(9). Buna göre, her iki kalçanın anteroposterior grafisi ve ameliyatlı tarafın lateral aktivitelerin fonksiyonu sorgulandı. Ayrıca objektif olarak da, deformite ve hareket açıklığı grafisi standart olarak istendi. Grafilerin yorumlanmasında komponentlerin pozisyonu ve migrasyonu, kırılma ve aşınması, De Lee ve Charnley(4) ile Gruen'in(7) tarif ettiği standart bölgelerde, komponentlerin çevresinde oluşan radyolüsen alanlar, kemiğin kalitatif ve kantitatif değerlendirilmesi, endostal kavitasyon, Brooker(1) sınıflamasına göre ektopik kemik oluşumu gibi çeşitli değerlendirmeler kaydedildi. (Tablo-3)

***Tablo 1.*** *Total kalça protezi yapılan 34 olgunun 40 kalçasında görülen komplikasyonlar.*

| | |
|---|---|
| Femur diafiz kırığı | 1 |
| Trokanter majörde fissür | 1 |
| Protez dislokasyonu | 2 |
| Geç enfeksiyon | 1 |
| Trokanter möjör psödoartrozu | 1 |
| Aseptik gevşeme (asetabular) | 1 |
| Partikül hastalığı | 1 |

**Tartışma:** Total kalça protezi uygulamalarında ameliyat öncesi ve sonrası hastaların çok iyi değerlendirilmesi gerekmektedir. Literatürde çok değişik değerlendirme sistemleri olup halen benimsenmiş evrensel bir sistem yoktur. Biz de çalışmamızda olgularımızı literatürde en çok kullanılan klinik olarak Harris'in kalça skorlamasını, radyolojik olarak Johnston ve arkadaşlarının değerlendirme formunu kullanmayı uygun bulduk(9). Literatürde total kalça protezlerine ati en önemli sorun asetabulur ve femoral komponentlerde görülen aseptik gevşemelerdir. Bu komplikasyonlar, 5 yıl %1.3-57 arasında bildirilmektedir(4,6,9,11,12).

Aseptik gevşemede "partikül hastalığı" olarak adlandırılan polietilen ve metal aşınmasına bağlı ortaya çıkın partiküller sorumlu tutulmaktadır.

Bizim serimizdeki 40 kalçanın radyolojik analizinde, sayımızın az ve izleme süremizin henüz orta vadede olmasına rağmen, sadece bir olguda asetabular gevşeme tespit edilmiş olması uygulamalarımızın tatmin edici olduğunu ortaya koymaktadır.

Gevşemeden sonra en sık revizyon gerektiren komplikasyon dislokasyondur. %0.4 ile %8 arasında oranla verilmektedir (2,3,4,6). Meydana gelen diskolasyonların %40'ı redisloke olmaktadır. Bizim serimizde 2 olguda (%5) ameliyat sonrası dislokasyon gözlenmiştir. Her ikisi de Eftekhar'a göre çok erken dönemde meydana gelmiştir. Disloke kalçalar kapalı redüksiyon ve abduksiyonda 3'er haftalık yata istirahati ile tedavi edilmitir.

Total kalça artroplastisi sonrası, nedeni tam olarak bilinmeyen heterotopik kemik oluşumu, radyolojik olarak abduktor kaslar ve iliopsoas kası içinde soluk kemik adacıkları formundan ankiloza kadar varan farklı oranlarda gelişebilir. Aşırı miktarda kemik rezeksiyonu veya yumuşak doku diseksiyonu yapılan hastalarda sıklıkla ortaya çıkar(1,14). Bazı yayınlarda posterolateral girişim ile karşılaştırıldığında taranstokanterik, anterior ve lateral girişimilerde ektopik kemik formasyonunda artı olduğu bilirdilmektedir(11). Literatürde heterotopik kemik oluşumu %1-53

*Tablo 2. Toplam 40 kalçaya ait Harris kalça skorları ve klinik sonuçların yorumu,*

| Kalça puanı | Klinik sonuç | Kalça sayısı | % oranı |
|---|---|---|---|
| 90 - 100 arası | çok iyi | 11 | % 27.5 |
| 80 - 90 arası | iyi | 18 | % 45.5 |
| 70 - 80 arası | orta | 6 | % 15.0 |
| 70 ve altı | kötü | 5 | %12.5 |

*Tablo 3. De Lee ve Charnley'in ettiği asetabuluma ait zonlarda 2 mm ve üzerinde ölçülen radyolüsen görünümler.*

| | | |
|---|---|---|
| Zon 1 | 14 kalça | % 35.0 |
| Zon 2 | 8 kalça | % 20.0 |
| Zon 3 | 10 kalça | % 25.0 |
| Radyolüsen görünüm yok | 8 kalça | % 20.0 |
| Toplam | 40 | 100 |

| | | |
|---|---|---|
| Zon 1 + 2 + 3'te ve devamlılığı olan | 5 kalça | % 12.5 |

oranında verilmektedir(11). Bizim serimizde bu oran %21 dir. Tözün ve arkadaşlarının (14) ameliyat sonrası günde 75 mg indometazinin 4 hafta kullanımının heterotopik kemik oluşumu başarılı şekilde önlediğini bildirimişlerdir.

Enfeksiyon, total kalça artroplastisini en ciddi komplikasyonudur (6,8,10). Nelson (10) pofilaktik antibiotik kullanılmadan, sıradan ameliyathanelerde yapılan total kalça artroplastisinden sora enfeksiyon gelişimini %11 olarak bildirmiştir. Aynı araştırmacı antibiotik kullanımı ile bu oranın %1.3'e, temiz havalı ameliyathaneler ile %0.7'ye gerilediğini bildirimiştir. Total kalça artroplastisi sonrası gelişen erken enfeksiyon ilk 12 haftada, subakut enfeksiyon 3 ay - 1 yıl arasında, geç enfeksiyon ise 1 yıldan sonra kendisini gösterir. Bizim serimizde ameliyat sonrası bir olguda 4. yılda ortaya çıkan derin enfeksiyon tespit edilmiştir. Bu da konvansiyonel ameliyathane koşullarında oldukça iyi bir sonuç olarak kabul edilebilir.

## Kaynaklar


1. Brooker AF, Bowerman JW, Robinson RW: Ectopic ossification following total hip replacement. Incidence and method of classifikation. J Bone Joint Surg 55: 1629, 1973.
2. Charnley J. Cupic Z: The nine and ten year Results of Charnley Low Friction Arthroplasty of The Hip, Clin Orthop 95: 9, 1973.
3. Coventry MB, Beckenbaugh RD, Nolan DR, Iistrup DM: 2012 Total Hip Arthroplasties: A study of Postoperative Course and Early Complication, J Bone Joint Surg 56: 273, 1974.
4. De Lee JG, Charnley J: Radiological Demarcation of Cemented Sockets in Total Hip Replacement, Clin Orthop 121:21, 1976.
5. Donal EMcm, Jilliam JG: Dislocation After Total Hip Arthroplasty, Clin Orthop 261:159, 1990.
6. Eftekhar NS, Stinchfield FE: Experience with Low Friction Arthroplasty. A Statistical Review of Early Results and Complications, Clin Orthop 95:60, 1973.
7. Gruen TA, McNeice GM, Amstutz HH: "Modes of Failure" of cemented stem-type femoral components. A Radiologic Analysis of Loosening, Clin Orthop 141:17, 1979.
8. Harma A: Çimentolu total kalça artroplastisi uygulamalarımız ve orta süreli takip sonuçlarımız. Uzmanlık tezi. 1997.
9. Johnston RC, Fitzgerald RHJr, Harris WH, Poss R, Müller M, Sledge CB: Clinical and Radiographic Evaluation of Total Hip Replacement, J Bone Joint Asurg 72:161, 1990.
10. Nelsen JP: Teh Operating Environment and its Influence on Deep Wound Infection. The Hip st Louis, C.V.Mosby Company, 1977.
11. Orthopeadic knowledge Update: Hip and Knee Reconstruction, editors: Callaghan JJ, Dennis DA, Paprosky WG, Rosenberg AG: Other Complications in Total Hip Arthroplastyp: 167, Published by american Acedemy of Orthopeadic Surgeons, firs ed., 1995.
12. Rockborn P, Olsson SS: Loosening and bone resorbtion in Exeter hip arthroplasties: Review at minimum of five years. J Bone Joint Surg 75 (Br):865, 1993.
13. Scahulte KR, Callaghan JJ, Kelley SS, Hill C, Johnston RC: The outcome of Charnley total hip arthroplasty with cement after a minimumu twenty-year follow up. J Bone Joint Surg 75:961, 1993.
14. Tözün R, Pınar H, Yeşiller E: Indomethacin for prevention of heterotopic ossification after total hip arthropasty, J Arthroplasty 1992, 7:57.

# BÖLÜM - XI

## ARTROPLASTİ

## KISIM - 3

# ÇİMENTOLU PROTEZLERDE YAKALIK-KEMİK TEMASININ PROKSİMAL FEMUR KEMİK STOĞU VE ÇİMENTO ÜZERİNDEKİ ÖNEMİ

Bülent ATİLLA*, A. Mazhar TOKGÖZOĞLU*, Onur TETİK*, A. Mümtaz ALPASLAN*

Çimento total karla artroplastileri (TKA) dizaynında tartışmalar devam etmektedir. Femoral komponentlerin boyun kısmında yakalık (collar) kullanılması ve gündemde olan tarıtşmalardan birisidir.

Yakalıklık protez medialde kemiğe yük aktarımını sağlamak amacıyla yapılır. İn-vitro çalışmalarda bu yönetmel proksimal femura fizyolojik yüklerin %40-67 sinin iletilebildiği gösterilmiş ve bunun proksimal kemik stoğun korunmasında faydalı olduğu savunulmuştur.(2,3) Klinik çalışmalarda da yakalıklı protezlerin bu özellikler bakımından aynı tip yakalıksız, protezlere üstünlüğünü gösteren yazılar olduğu gibi çimento içinde protezin kaymasına izin veren yakalıksız protezlerle daha iyi sonuçlar bildiren yazılar da vardır(1,4). Devam eden bu tartışmalar çalışmamızın kapsamı dışında tutulmuştur.

Bu çalışmanın amacı yakalıklı protez kullanılması durumunda, yakalığın kemik ile direkt temasta olmadığı için görevinin tam olarak yapamadığı protezlerin, uygun olarak yerleştirilmiş eşlenikleri ile aralarında farkı radyolojik olarak araştırararak yakalığın doğru kullanımının önemini belirlemektir.

### Materyal ve Metod

Total kalça artroplastisi yapılan 19 hastanın 21 kalçası çalışma grubunu oluşturdu. Minimum izleme süresi 20 ay olarak alındı. Sonucu belirleyen değişkenleri azaltmak için, sadece aynı tip implant ile (Johnson & Johnson; P.F.C.), 3. jenerasyon çimentolama tekniği kullanılan ve aynı ekip tarafından artroplasti uygulanan hastalar çalışmayı dahil edilmiştir.

Total kalça protezi uygulanmasını takiben çekilen filmlerden, yakalığın medial boyun üzerine yerleştiği ve arada çimento kitlesi olmadan kemikli direkt temasının olduğu (a), yakalığın femoral kanal üzerine sadece çimento desteğiyle yerleştirildiği (b) ve yakalığın boyun üzerine arada çimento kitlesi kalacak şekilde oturduğu (c) üç ayrı grup oluşturuldu. (Şekil 1)

Femoral komponent yerleştirilmesinde kullanılan tekniğin uygunluğunu araştırmak

* Hacettepe Üniversitesi Tıp Fak. Ortopedi ve Trav. ABD.

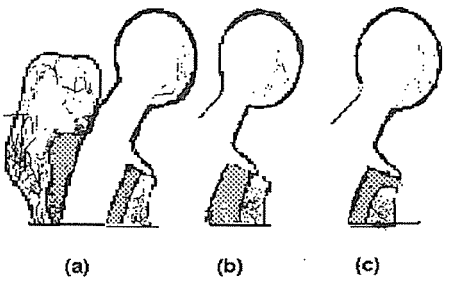


***Şekil 1:*** *Yakalığın medial boyun ile ilişkisinde 3 değişik durum söz konusu olabilir; (a) yakalık boyun kesisi seviyesinde korteksle tam temastadır, (b) yakalık korteksin medialinde yer alır, (c) yakalık korteks üzerinde arada çimento kitlesi kalacak şekilde yerleşmiştir.*

*(Kelley SS, Fitzgerald RH, Rand JA, Ilstrup DM.: A prospective randomized study of a collar versus a colarless femoral prostehesis. Clin Orthop Rel Res. No. 294, 114-112; 1993.'ten alınmıştır.)*

üzere protez varus ve valgus pozisyonu, çimentolama tekniği ve takip süresi sonunda değişiklikler kaydedildi. Ayrıca takip süresi sonunda stem migrasyonu, çimento-kemik ara yüzeyindeki radyolusensi, çimento-protez ara yüzeyinde ayrılma (debonding), ve Gruen zon 7 deki kemik rezorbsiyonu değerlendirildi.

Değerlendirmeler, kontrollerde çekilen radyografiler esas alınarak ve Ilstrup tarafından tanımlanan teknikle Gruen zon 7 de endosteal yüksekli, kortikal yükseklik, korteks kalınlığı ile çimento kitlesi ölçülerek yapıldı(3). Protez femur başı ölçülen uzunlukların gerçek değerinin bulunmasında düzeltme kriteri olarak kullanıldı.

## Sonuçlar

Ameliyat nedeni 9 kalçada osteoartrit, 7 kalçada romatoid artrit, 3 kalçada ankilozan spondilit ve 2 kalçada femur başı avasküler nekrozu olarak saptandı.

Erken ameliyat sonrası radyogramların değerlendirilmesinde 9 kalça (a) tipi, 3 kalça (b) tipi ve 9 kalça (c) tipi yakalık-medial boyun ilişkisi gösteriyordu. En uzun izleme süresi olan hasta 49 ay ortalama takip süresi 30 ay olarak belirlendi. Son kontrolde hiçbir hastada klinik ya da radyolojik gevşeme bulgularına rastlanmamış, hastalarda erken yada geç komplikasyon tespit edilmemiştir.

Takip süreleri sonunda (a) grubu yerleşimde ortalama 2.33 mm, (b) grubuunda 0 ve (c) grubunda 1.77 mm endosteal kemikte yükseklik kaybı; (a) grubunda 3.55 mm (b) grubunda 0 mm, (c) grubunda 2.22 mm periosteal yükseklik kaybı saptandı. Kemiğin transvers çapındaki değişikliklere baktığımız zaman (a) grubunda 0.77 mm, (b) grubunda 0 mm, (c) grubunda ise 2.05 mm incelme tespit ettik.

Çimentolama tekniği açısından bakıldığında 11 kalçada tip a, 6 kalçada tip b ve 4 kalçada tip c çimentolama yapıldığı saptandı. Bir kalçada stemin varus oryantasyonu vardı. Takip süresinin sonunda stem pozisyonunda değişme görülmedi. 4 Kalçada Gruen zon 7'de 2 mm ve üzerinde radyolusensi görülürken radyolusen hatların gruplara göre dağılımı anlamlı bulunmadı.

## Tartışma

Yakalık protez uygulamaktan amaç, uygun baş yüksekliğinin ayarlanması stem streslerinin azaltılması, proksimal çimen-

toya binen yüklerin azaltılması, protezin çimento içinde çökmesinin engellenmesi, ve proksimalde protez mikro hareketinin önlenmesidir(4). Bunlar içinde en önemli olanı yakalıktan proksimal femur medialine gelen fizyolojik yüklenmeyi restore etmesinin beklenmesidir. İn-vitro çalışmalarda bu sayede normalin %40-67'si kadar yüklenme elde edilebilmiştir(6). Buna karşılık Fowler ve Ling stemin çimento kitlesi içinde kontrollu çökmesinin uzun dönemde daha uygun olduğunu ve dolayısıyla yakalıksız protez kullanılması gerektiğini savunur(1,4).

Yakalıklı bir protez kullanılması seçildiği durumunda ise sorun bu yakalığın proksimal femur ile uygun temasının teknik olarak sağlanmasıdır. Markolf'un değindiği gibi implant teknolojisinin gelişmediği zamanlarda yakalık ve kalkar temasını ideal olarak sağlamak zordu(5). Gelişen teknik ve enstrümanlar sayesinde bazı yazarlara göre %75-91 hastada rutin olarak uygun kontakt sağlanabilmektedir(2,9). Ancak bu yayınlarda uygun kontaktan ne kastedildiği net olarak belirtilmemiş olması bir devavantajdır. İdeal kontakt tanımı için bizim çalışmamızla aynı kriterlerin kullanıldığı Kelley ve ark.'nın radyografik değerlendirmelerinde 44 hastada ancak %47 oranında (a) tipi kontakt elde edilebildiği saptanmıştır(3). Bizim serimizde (a) tipi yerleşim %43 oranında elde edilebilmiş ve Kelley'in sonuçlarını destekler görülmüştür.

Çalışmamızını radyolojik sonuçları değerlendirildiğinde olgu sayıları arasında dengeli dağılım olmamakla birlikte; medial boyun üzerine yakalık tarafından direkt olarak veya indirekt olarak çimento tarafından yük aktarıldığı (a) ve (c) gruplarında boyun korteksinde rezorbsiyonun (b) grubuna göre daha fazla olduğunu bulduk. Yakalıklı protez kullanılmasını öneren yazarların sonuçlarıyla çelişen bu duruma, yakalıksız protez kullanan Exeter grubu tarafından işaret edilmiş ve Ling tarafından rezorbsiyon biyomekanik olarak açıklanmıştır: Medial femoral boyun fizyolojik şartlarda baş ve içindeki trabeküler kemik tarafından darbe etkisi absorbe edilmiş kuvvetler tarafından yüklenir, ancak femur başının kesilmesi ve protez uygulanması sonrasında yakalık tarafndan medial kortekse uygulanan yükler siklik darbeler şeklindedir ve bu darbeler protez-çimento-kemik arasındaki elastik modulus farkı nedeniyle kortikal aşınma yaratır(4,7,8). Bizim bu çalışmada elde ettiğimiz kısa dönem sonuçlar bu hipotezi destekleyen yöndedir. Harris tarafından ortaya atılmış bir diğer önerme, medial femoral korteks aşınmasının yakalık-kalkar ilişkisinden çok, uygulanan çimentolama tekniği ile ilgili olduğudur(2). Bu hipoteze göre modern çimentolama tekniğiyle sağlam bir interdijitasyon sağlandığında yakalık-kalkar ilişkisine bakılmaksızın medial boyundaki kemik korunacaktır. Serimizde 17 kalçada a veya b tipi çimentolama yanında, kötü teknik olarak tanımlayabileceğimiz 4 adet c tipi çimentolama grupları arasında istatiksel olarak anlamlı farkta kemik rezorbsiyonu saptamadık. Aynı şeklide hastalakı grupları arasında da anlamlı fark bulunamadı. Bu sonuçlar izleme uzamasıyla değişebilir.

Çalışmamızda radyografiler çekilirken özel teknikler ve pozisyon cihazlarının kullanılmamış olması bir dezavantaj olarak akla gelebilir; ancak Kelley yaptığı kadavra çalışmasında 0-40 iç ve dış rotasyonlar ile 0-20 fleksiyonda çektiği grafi ölçümlerinde 1 mm altında hata payı bildirmiştir(3). Ancak medial femoral korteks 3 boyutlu bir yarım silindir şeklindedir ve bu yapıdaki kemik kaybının iki boyutlu radyografilerle değerlendirilmesinin yetersiz olduğu mu-

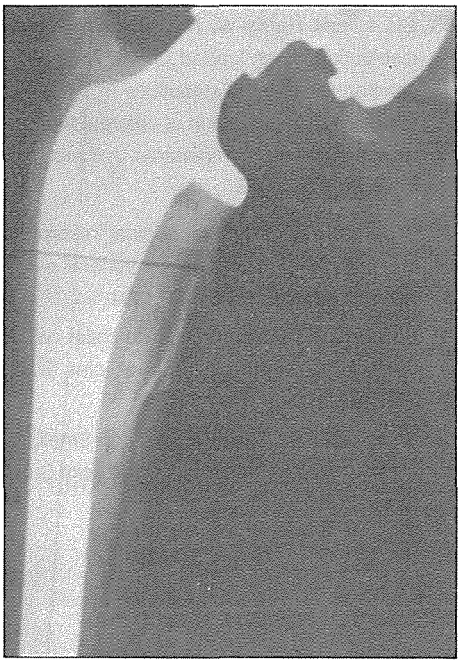

*Şekil 1a: Medial boyun ve yakalık arasında tip a ilişki*

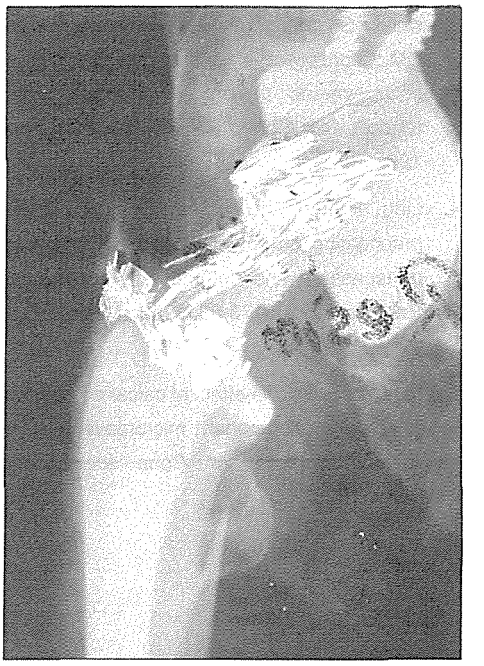

*Şekil 1b: 4 yıl sonraki takip filminde medial boyunda rezorbsiyon.*

hakkaktır. Bu olumsuz kriteri devam eden çalışmamızda yaptığımız DEXA analizleri ile ortadan kaldırarak daha anlamlı sonuçlar elde edebileceğmizi kanaatindeyiz. Bunun yanı sıra yakalık varlığında (ister uygun teknikle yerleştirilmiş isterse hatalı yerleştirilmiş olsunlar) lik iki sene içinde medial femoral boyunda rezorbsiyon meydana geldiğini göstereni çalışmalar literatürde yer almıştır(7,8), Hatta Rickards ve Duncan boyun rezorbsiyonunun ilk yılda en hızlı olduğunu iddia ederler(8). Bu nedenle takipsüremiz yeterli görülmektedir.

Çalışmamızın sonucunda çimentolu protez uygulamalarında femoral stem yakalığının medial femoral boyuna yürüme esnasında meydana gelen siklik yüklenmeleri iletebilecek tarzda yerleştirilmesinin kısa dönemde medial femurda kemik kaybını yavaş da olsa başlattığı sonucuna varıldı.Bu durumun literatürde de yeralmayan uzun dönem sonuçlarının araştırılması gerektiğine inanıyoruz.

## Kaynaklar


1. Fowler JL, Gie GA, Lee AJC, Ling RSM.: Experience with the Exeter total hip replacement since 1970. Clin Orthop NA 19/3; 477-490, 1988.
2. Harris WH.: Is it adventageous to strenghten the cement-metal inferface and use of a collar for cemented femoral components of total hip replacements? Clin Orthop Rel Res. No. 285, 67-72; 1992.

3. Kelley SS, Fitzgerald RH, Rand JA, Ilstrup DM.: Aprospective randomized study of a çollar versus a colarless femoral prostehesis. Clin Orthop Rel Res. No.294, 114-122; 1993.

4. Ling RSM.: The use of o collar and precçoating on cemented femoral stems is unnecessary and detrimental. Clin Orthop Rel Res. No.285, 73-83; 1992..

5. Markolf, K.L., Amstutz, H.D., and Hirschowitz, D.L.: The effect of calcar contact on the femoral component micromovement: A mechanical study. J. Bone Joint Surg. 62A:1315, 1980.

6. Oh, I., and Harris W. H.: Proximal stength distribution in teh loaded femur: An in vitro comparison of teh distributions in the intact femur and after insertion of different hip replacement femoral components. J. Bone Joint Surg. 60A:75, 1978.

7. O'Hara JN, McMinn DJ.: Calcar resorption beneath a wel-fitting flanged femoral prosthesis. J Arthroplasty 6:147, 1991.

8. Rickards, R., Duncan CP.: The collar-calcar contact controversy. J Bone joint Surg. 68B:851, 1986.

9. Thomas, B. J., Salvati E. A., and Small, R. D.: CAD hip arthroplasty. J. Bone Joint Surg. 68A:640, 1986.

# BÖLÜM - XI

## ARTROPLASTİ

## KISIM - 4

# CHARNLEY TOTAL KALÇA ARTROPLASTİLERİNİN GEÇ SONUÇLARI

Gürbüz BAYTOK*, Emre TOĞRUL**, İsmet TAN*, Ufuk KAYASELÇUK***

Çukurova Üniversitesi Tıp Fakültesi Ortopedi kliniğinde, 1973-1986 yılları arasında 51 hastanın 64 kalçası için Charnley Total kaça artroplastisi uygulanmış ve bunlardan on yılın üzerinde takip edilen 32 hastanın 36 kalçası geç sonuçları açısından değerlendirilmiştir. Hastalarımızın 14'ü erkek, 18'si kadın olup, ameliyat sırasındaki ortalama yaş 46.5 (26-74) idi. Hastaların takip süresi en az on, en fazla onyedi yıl olmak üzere ortalama 13 yıl 8 ay idi. Protezin fonksiyonel olduğu 32 hastanın klinik sonuçları Merle d'Aubigne ve Postel'in(4) Charnley(2) tarafından modifiye edilmiş kiriterlerine göre değerlendirildiğinde; hastaların %77'sinin çok iyi ve iyi sonuç grubunda olduğu saptandı. Bu hastalarda ortalama ağrı skoru 5.8, fonksiyon skoru 5.2 ve hareket skoru 5.2 idi. Bir stem kırılması, bir masif periprostetik osteoliz,l üç polietilen asetabulur komponent aşınması ve iki aseptik asetabuler gevşeme nedeniyle toplam yedi (%19) kalçada revizyon gerekli oldu. Erken ameliyat sonrası bir yıllık, beş yıllık ve son kontrol grafilerindeki veriler femoral komponent için Johnston ve arkadaşlarının(7), asetabuler komponent ,çin De Lee ve Charnley'nin(5) zonlarına göre ayrı ayrı değerlendirildi. On yıllık radyolojik yaşam olasılıkları Kaplan-Meier(8) analizi ile karşılaştırıldığında femoral komponentin asetabuler komponente göre daha uzun süre dayandığı saptandı.

### Giriş

Kalça ekleminin fonksiyonunu bozan patolojiler artroplasti cerrahisinin gelişimi ile kabul olmaktan çıkmıştır. Sir John Charnley ile başlayan ve bugün ülkemizde de yaygın olarak kullanılan modern artroplasti teknikleri ile hastalar ağrısız ve fonksiyonel kalçalara kavuşmamktadır. Chanrnley tarafından popularize edilen ve 22 mm başlı femoral komponenti nedeniyle düşük sürtünmeli artroplasti olarak tanımlanan tekniğin literatürde yayınlanmış geç sonuçları oldukça başarılıdr. Ancak protez gevşemesi ve polietilen aşyınması günümüz ortopedistlerin önündeki en büyük sorunlardan biri olmaya devam etmektedir. Bugün artroplasti cerrahisinin en önemli amacı; hastaya

* Çkurova Üniv. Tıp Fak. Ortop. Trav. ABD; Prof; ** Yrd. Doç., ** Araş. Gör.

sağladığı faydaların mümkün olduğunca uzun bir döneme yayılmasıdır. Çalışmamızda, kliniğimizde uygulanıp on yıl üzerinde takip edilebilen Chanley total kalça artroplastilerinin yaşam analizleri yapılarak sonuçları verilmiştir.

## Hastalar ve Yöntem

Çukurova Üniversitesi Tıp Fakültesi Ortopedi ve Travmatoloji Kliniğinde nisan 1973 ile Aralık 1986 tarihleri arasında Charnley Total Kalça artroplastisi uygulanan 51 hastadan on yıl üzerinde takip edilen ve uygun dökümantasyonu olan 32 hastanın 36 kalçası çalışmamıza dahil edilmiştir. Dosya taraması ve mektup ile çağrılarak ulaşılan ve yeterli klinik ve radyolojik bilgileri elde edebildiğimiz hastalarımızı dışında kalan 19 hastanın sekizi ameliyat öncesi on yıldan önce öldüğünden, altısı on yıl üzerindeki dökümantasyonu sağlanamadığından, beşi çeşitli nedenlerle takip dışı kaldığından çalışmanın dışında bırakılmıştır. Hastalarımızın onsekizi (%56) bayan, ondördü (%447 erkek olup ameliyat sırasındaki ortalama yaş 46.5 (26-74) idi. Ameliyat 12 olguda sağ, 16 olguda sol ve dört olguda bilateral uygulanmıştı. Ameliyat endikasyonlarında Tablo-1 de görüldüğü gibi dejeneratif kalça hastalıkları başlıca yeri almaktaydı. Lateral transglutelal (22 kalça) ve posterior girişim (14 kalça) olmak üzere iki açılım uygulandı. Tüm olgularda trokanter major osteotomize edildi. Protez olarak klasik 22 mm baş çaplı Charnley (Thackray Leeds England) veya Orrton 90 femoral stem ve polietilen asetabuler soket kullanılmıştır. Tüm hastalarda kemik çimentosunun elle karıştırılıp, medüller kanala elle yerleştirildiği birinci kuşak sementleme tekniği uygulanmıştır. Hastalar hemovac drenlerinin çekildiği ameliyat sonrası ikinci günde tam ağırlık vererek mobilize edilmişlerdir. Proflaktik antibiyotik ameliyat öncesi geceden başlanıp onbirinci güne dek sürmüştür. Hastaların hastanede ortalama kalış süresi 6.5 gündür.

En az on, en fazla yirmibir yıl ve ortalama 13 yıl sekiz aylık takip süresi olan

**Tablo-1: Hastalarımızda artroplasti gerektiren patolojilerin dağılımı**

| Endikasyon | Hasta sayısı | TKP Sayısı |
|---|---|---|
| 1 Grup: Dejenerative Eklem Hastalığı | 28 | 28 |
| Primer kalça osteoartriti | 14 | 14 |
| Romatoid artrit | 5 | 7 |
| Ankilozan spondilit | 2 | 4 |
| Avaskülar nekroz | 2 | 2 |
| Konjenital kalça displazisi | 4 | 4 |
| Perthes Hastalığı | 1 | 1 |
| 2 Grup: Kırıklar | 4 | 4 |
| Femur boyun kırığı sonrası primer artroplasti | 1 | 1 |
| Femur boyun kırığı sonrası osteosentez hatası | 2 | 2 |
| Femur boyun kırığı sonrası psödoartroz | 1 | 1 |

**Tablo-2: Charnley'in orjinal sayısal skorlarla kalça ekleminin klinik durumunu değerlendiren kriterleri [Merle d'Aubigne ve Postel'den adaptasyon (1954)]**

| Derece | Ağrı | Hareket | Yürüme |
|---|---|---|---|
| 1 | Aşırı ve spontan | 0-30 derece | Birkaç adım, yatağa bağımlı, iki koltuk değneği ile |
| 2 | Tüm aktiviteyi kısıtlayan ve yürümeye başlarken oluşan ağrı | 60 derece | Destelki yada desteksiz, zaman ve mesafe |
| 3 | Aktiviteyi kısıtlayan ve tolere edilebilen ağı | 100 derece | Desteksiz zor yürüme uzun süre ayakta kalabilme |
| 4 | Aktivite sonrası başlayan dinlenmekle geçen ağrı | 160 derece | Bir desteksiz zor yürüme desteksiz sınırlı yürüme |
| 5 | Yürüme ile başlayan, dinlenme ile kaybolan hafif intermitan ağrı | 210 derece | Desteksiz ancak hafif aksarayak yürüme |
| 6 | Ağrı yok | 260 derece | Normal |

32 hastanın klinik ve radyolojik değerlendirmesi yapılmıştır. Klinik değerlendirme ağrı, hareket ve yürüyüş skorlarını 6'şar puan üzerinden değerlendiren Merle d'Aubigne ve Postel'in(4) Charnley(2) tarafından modifiye edilen kriterlerini göre yapıldı (Tablo-2).

Tüm radyolojik değerlendirmelerde hastaların ameliyat öncesi ve ameliyat sonrası erken, beş yıllık, on yıl sonrası filmlerinin olmasını temel alındı. Femoral komponent için sement kemik ve sement protez ayrılmalar, stem migrasyonu, sementteki ve protezdeki kırılmalar, kalkar ve trokanter majordaki poroz, kalkar düzleşmesi ve kaybı, stemdeki varus, valgus yada rotasyonlar araştırıldı. Asetabulur gevşeme ise De Lee ve Charnley'nin(5) tanımladığı zonlarda soket dönmelerine ve migrasyonuna göre (tip 0,1,2,3,4) değerlendirildi. Protezlerin iki, beş ve on yıl üstü yaşam, revizyon ve gevşeme olasılıklı Kaplan-Meier(8) analizi ile değerlendirildi.

## Sonuçlar

On yıl üstünde izlenen hastaların %77'si klinik olarak çok iyi ve iyi olarak değerlendirildi. Merle d'Aubigne ve Postel'in(4) Charnley(2) tarafından modifiye edilen kriterlerine göre ağrı, kalça hareketi ve yürüme skorları sırasıyla 5.8, 5.2, 5.2 idi. Hastalar en sık dinlenme ile geçen yürüme ağrısından yakınırken, tolere edilmiyen ağırı soptanmadı. Kalça hareketi ve yürüme skorları radyolojik olarak revizyon gerektiren protezlerin ikisi hariç dördün altına düşmedi. Hastaların büyük çoğunluğu tüm izleme süresince sonuçtan memnundu yada ameliyat öncesine göre daha iyi durumdaydı.

**Tablo-3: Kaplan-Meier % Olasılık Analizi**

| Takip süresi | Klinik yetersizlik | Revizyon | Olası asetabuler gevşeme | Olası femoral gevşeme |
|---|---|---|---|---|
| 2 yıl | % 0 | % 0 | % 2.7 | % 2.7 |
| 5 yıl | % 6,3 | % 6,3 | % 8,3 | % 2.7 |
| 10 yıl üstü | % 23 | % 19 | % 13.8 | % 5.5 |

Radyolojik değerlendirme sonucu femoral komponentte kırılma nedeniyle bir, massif preriprostetik osteoliz nedeniyle bir, asetabuler sokette polietilen aşınması nedeniyle üç ve cup migrasyonu nedeniyle iki kalçada revizyona gidildi. Stem kırığı olan hasta dahil olmak üzere hiçbir hasta klinik olarak yatağa bağımlı yada mobileze olamayacak durumda değildi. İkinci yıl sonunda femoral yada asetabuler komponent migrasyonu, sement kırılması, protez ve sement arasında radyolusen çizgi, yada en az bir zonda bir milimetreden fazla tam radyolusen kemik sement ayrılması nedenleriyle gevşeme olasılığı sadece bir kalçada (%2.7) mevcuttu. Beş yıl sonunda bu oran üç hastanın kalçasında saptanan üç asetabuler komponent ve bir femoral komponent gevşème olasılığı olmak üzere %8.3'e çıkmıştı. Ancak kilink olarak beş yıl sonunda revizyon olarak alındığında ve çeşitli nedenlerle çalışma dışı kalan olgular değerlendirme dışı bırakıldığında protezin on yıllık yaşam olasılığı %81 olarak saptanmıştır. On yıllık radyolojik yaşam olasılıkları Kaplan-Meier(7) analizi ile değerlendirildiğinde sadece femoral komponent sorunları gözönüne alınırsa protezin olası yaşam oranı %94.5, asetabuler komponent sorunları ile %86.2 olarak bulunarak; femoral komponentin asetabuler komponente göre daha az revizyon gerektirdiği saptandı(Tablo-3).

## Tartışma

Total kalça artroplastilerinde hedef ağrısız ve fonksiyonel kalçayı mümkün olduğunca uzun süre boyunca sağlamaktır. en uygunsuz koşullarda yerleştirilen protezlerin dahi enfeksiyon gelişmediği kişilerde iki yıllık yaşam oranlarının yüksek olduğu ve izleme süresi uzadıkça gevşeme oranının arttığı gözönüne alınırsa; artroplastilerle ilgili yorumların en az on yıllık süreden önce yapılmaması uygun olur.

Klinik sonuçlarla ilgili literatür serilerine bakıldığında Wroblewski'nin(14) 93 hastalık serisinin 15-21 yıllık takibinde %96, McCoy ve arkadaşlarının(10) 100 Charnley total kalça artroplastisinin onbeş yıllık sonuçlarında %88'lik çok iyi ve iyi sonuç verdiği görülmektedir. Older'in(11) 10-12 yıllık sonuçlarında çok iyi ve iyi klinik sonuç %92'dir. Eftekhar'ın(6) 499 primer Charnley kalça artroplastisindeki onbeş yıllık revizyon oranı %5'tir. Wejkner ve Stenport (12) ise 325 Charnley kalça protezinin on ila öndört yıllık klinik sonuçlarını ağrı için 5.6, yürüme için 5.8, hareket için 5.3 olarak bildirimişlerdir. Welch ve arkadaşları(13) ise 15 yıl izledikleri 40 hastanın ağrı, yürüme, hareket sonuçlarını sırasıyla 5.7, 5.3 ve 5.3 olarak bildirmişlerdir. On yıl üstünde izlenen hastalarımızda elde edilen çok iyi ve iyi klinik sonuç oranı %77 ve Merle d'Aubigne ve Postel'in(4) Charnley

(2) tarafından modifiye edilen kriterlerine göre ağrı, kalça hareketi ve yürüme skorları sırasıyla 5.8, 5.2, 5.2 idi. Çeşitli nedenler çalışma dışı bırakılan hastalar gözönüne alındığında bu oran ve skorlar düşecektir. Yinede gevşeme ve revizyon olasılıklarının iki, beş ve on yıllık sürelerde gösterdiği progresif olamayan artış nedeniyle klinik sonuçlarımızın literatürdeki yıllık sürelerde gösterdiği progresif olmayan artış nedeniyle klinik sonuçlarımızın literatürdeki sementli Charley protezlerinin uzun dönem sonuçları ile korelasyon gösterdiği doğrulandığı saptanmıştır.

Radyolojik değerlendirme ise çok değişken sonuçlarla karşımıza çıkmaktadır. Wroblewski'nin(14) onbeş yıllık sonuçları revizyon sınır kabul edildiğinde sırasıyla %89 ve %85 olarak bildirilmiştir. Brady ve McCutchen(1) on ila onüç yıl izledikleri 170 Charnley artroplastisinde %9'luk bir revizyon oranı vermişlerdir. McCoy ve arkadaşları(10) 30 Charnley total kalça artroplastisini radyolojik olarak onbeş yıl izlemişler ve asetabuler gevşemenin daha sık olduğunu bildirmişlerdir. Dall ve arkadaşlarının(3) 84 kalçada verdikleri 12 yıllık sonuçlarda %43'lük asetabuler demarkasyondan sadece dördünün belirgin olduğu belirtilmiştir. On yıl üstünde revizyona giden kalça oranımız %19 idi. On yıllık radyolojik yaşam olasılıkları Kaplan-Meier(8) analizi ile değerlendirildiğinde sadece femoral komponentin olası gevşeme oranı %5.5, asetabuler komponentin %13.8 olarak bulunarak; femoral komponentin asetabuler komponente göre daha az revizyon gerektirdiği saptandı.

Serimizdeki on yıl üzerinde takip edilen 32 olgunun gerek klinik gerekse radyolojik değerlendirmesi; Charnlye total kalça artroplastisinin çok dramatik bir gevşeme ve

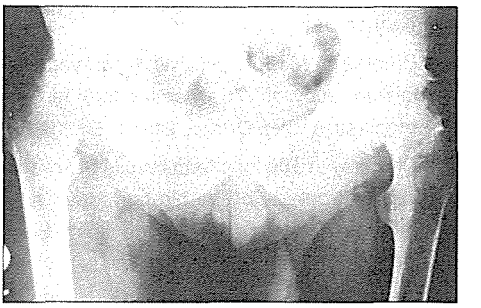

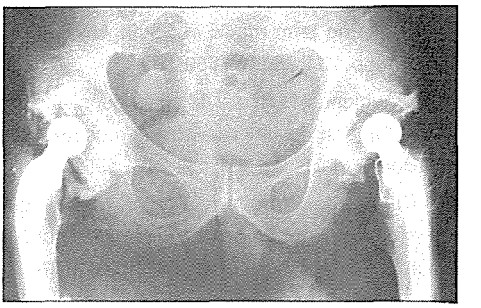

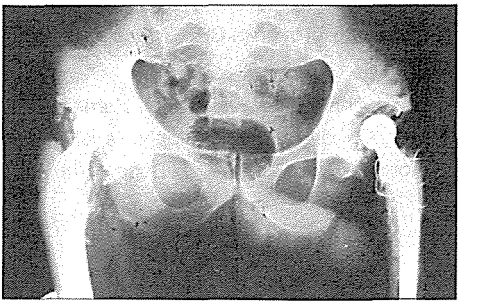

revizyon oranı olmaksızın tatminkar sonuçlar verdiğini göstermiştir. Geç klinik sonuçlar ameliyat öncesi kalça skorlarına göre büyük oranda iyileşme göstermektedir. Radyolojik gevşeme bulguları ise asetabuler komponentte daha belirgin olarak gözlenmiştir. Sementleme, ameliyat ve implant tekniklerindeki gelişmelerle protez ömürleri daha da uzamakta, gevşeme oranları düşmektedir. Yeterli hasta sayısı, takip süresi ve dökümantasyon içeren serilerini bu gelişmeye en önemli katkıyı yapacağı kanısındayız.

## Kaynaklar


1. Brady LP, McCutchen JW: A ten-year follow-up study of 170 Charnley total hip arthroplasties. Clin. Orthop. 211:51-54, 1986.
2, Charnley J: The long term results of low friction arthroplasty of the hip performed as a primary intervention. J. Bone Joint Surg. 54B: 61-76, 1972.
3. Dall DM, Grobbelaar CJ, Learmont ID; et al.: Charnlye low friction arthroplasty of the hip. Long term resuls in South Africa. Clin. Orthop. 211:85-90, 1986.
4. D'Aubigne M, Postel M: Functional results of hip arthroplasty with acrylic prosthesis. J. Bone Joint Surg. 36A:451-475, 1954.
5. DeLee J, Charnley J: Radiological demarcation of cementde sockets in total hip replacement. Clin. Orthop. 121:20, 1976.
6. Eftekhar NS, Tzitzikalakis G: Failures and reoperations following low friction arthroplasty of the hip. Clin. Orthop. 211:65-78, 1986.
7. Johnston RC, Fitzgerald RH, Harris WH, et al.: Clinical and radiographic evaluatin of total hip replacement. J. Bone Joint Surg. 72A:161-168, 1990.
8. Kaplan EL, Meier P: Nonparametric estimations from incomplete observations. J. Am. stat. Assoc. 53:457, 1958.
9. Kavanaugh BF, Devitz MA, Ilstrup DM, et al.: charnley total hip arthroplasty with cement. J. Bone Joint Surg. 71A:1496-1503, 1989.
10. McCoy TH, Salvati EA, Ranawat VS, et al.: A fifteen-year follow up study of up study of one hundred Charnley low friction arthroplasties. Clin. Orthop. 211:36-42, 1986.
11. Wejkner B, Stenport J: Charnley total hip arthroplasty. A 10 to 14-year follow-up study. Clin. Orthop. 231:113-119, 1988.
12. Wejkner B, Stenport J: Charnley total hip arthroplasty. A 10 total hip arthroplasty. A 10 to 14-year follow-up study. Clin. Orthop. 231:113-119, 1988.
13. Welch RB, McGann WA, Picetti GD: Charnley low friction arthroplasty of the hip. A 15 to 17-year follow-up study. Clin. Orthop. North Am. 19:551-555, 1988.
14. Wroblewski BM: 15-21 year results of the Charnley low friction arthroplasty. Clin. Orthop. 211:30-35, 1986.

# BÖLÜM - XI

## ARTROPLASTİ

## KISIM - 5

# ÇİMENTOSUZ TOTAL KALÇA PROTEZ (EN AZ 5 YIL İZLEME SONUÇLARI)

Faik ALTINTAŞ*, Ender UGUTMEN*, Şanver ERCAN*, Turhan ÖZLER*

Çeşitli nedenlerle dejenerasyona uğramış eklem yüzeyini eski haline getirmek mümkün olmadığından, sağlam kıkırdak yüzeyinden faydalanmak amacıyla, yük dağılımını değiştirmek ve ağrıyı mümkün olduğunca ortadan kaldırmak için tasarlanmış olan osteotomiler, rezeksiyon artroplastileri, artrodez ameliyatları yanında son yıllar Total Kalça Artroplastileri gittikçe artan sayıda uygulanmaktadır.

Bu çalışmada kemik bloğu yeterli, genç hastaların kalça eklemi fonksıyon bozukluklarında çimentosuz total kalça eklem protezi ameliyatı sonuçları değerlendirildi. 1988-1991 yılları arasında SSK Göztepe Eğitim Hastanesi II. Ortopedi ve Travmatoloji Kliniği'nde 46 hastaya çimentosuz total kalça protezi ameliyatı uygulanmıştır. Kontrolü yapılabilen 40 hastanın 52 kalçası klinik ve radyolojik olarak değerlendirilmiştir.

### Amaç

Birçok dizayndaki protez; çimentolu ya da çimentosuz olarak kalça eklem osteoartritin çözümünde kullanılmaktadır. Spotorno modeli kalça protezi de bu dizaynlardan birisidir. Bu çalışmamızda, bu protez modeli ile yapmış olduğumuz olguların en az 5 yılık izleme sonuçlarını vermeyi amaçladık.

### Materyal ve Metod

1988-1991 yılları arasında yaş ortalaması 53.2 (28-64) olan 22'si bayan 18'i erkek hastaların 12'sine iki taraflı toplam 52 kalçaya Spotorno tipi endoprotez uygulandı. Tüm girişmler posterolateral modifiye Gibson kesisi ile yapıldı. Antibiyotik profilaksisinde 1. jenerasyon sefalosporin, derin ven trombozu profilaksisinde Indometasin kullanılmıştır.

Hastalar ameliyat öncesi ve sonrası fonksiyonel açıdan modifiye Harris kalça sklalası kullanılarak değerlendirilmiştir(4). ISonuçları değerlendirmek için pelvisin AP ve her iki kalçanın AP-leteral grafilerinde ölçüm ve gözlemler yapılmıştır. Kriter olarak Callaghan ve arkadaşlarının tanımladığı radyolojik izleme parametreleri baz alınmıştır(2,7).

Heterotropik ossifikasyonlar Brooker

* SSK Göztepe Hast. Ortop. Trav. Kl.

sınıflamasına göre değerlendirilmiştir (1,2,4). Postoperatif 3 hafta yatak içinde kalça ROM egsersizleri, daha sonra 3 hafta kısmi ağırlık vererek mobilizasyon ve ameliyat sonrası 3. Ay sonunda tam yük vererek hareket sağlandı(3,5,6).

## Bulgular

En az 5 yıl, ortalama 70 ay (60-92 ay) takip edilen olgular klinik olarak modifiye Harris kalça skalasına göre değerlendirilmiştir. Ameliyat öncesi kalça skoru ortalama 48 olan hastalarda, skor ameliyattan sonra (ortalama 12 ay) 94, 60 ay sonra ise 8 olarak tesbit edilmiştir.

Radyografik değerlendirmede 10 olgumuzda yüzeysel enfeksiyon, 5 olgumuzda heterotrofik ossifikasyon saptanmıştır. Yüzeyel enfeksiyon antibiyotik tedavisiyle iyileşmeşi, 5 olguda görülen Gradel ve II düzeyindeki heterotrofik ossifikasyon ise henüz kalçalardan hiçbir fonksiyonel bozukluk oluşturmamıştır.

## Sonuç

En az 5 yıl, ortalama 70 ay izlenen 52 hastanın 46'sında iyi ve çok iyi sonuç alındı. Çalışmamızın sonunda yeterli kemik bloğu olan olgularda, çimentosuz total kalça protezi ameliyatı sonuçlarının başarılı olduğu tesbit edildi.

## Kaynaklar


1. Brooker, A.F., Bowerman, J.W.; Ectopic ossification following total hip replacement. Incidence and a method of classifacition. J.B.J.B.; 55-A, 1629-1632, 1973.
2. Callaghan, M.J.; Dysert, H.S.; Sovory, G.C.; The uncemented porous-coated anatomic total hip prosthesis. The J.B.J.B.; 70-A; No.3; 33)-346; 1988.
3. Haddad, R.J.; Cook, S.D.; Thomas, K.A.; Current consepts review: biological fixation of porous-coated implants. J.B.J.B.; 69-a; 1459, 1987.
4. Harris, W. H.; Traumatic arthritis of the hip often dislocation and acetabulur fractures; Treatment by Mold Arthroplasty. J.B.J.B.; 51-A; 737; 1969.
5. Jakim, L. Barlin, C.; RM Isoelastic total hip arthroplsty. The J. Arthroplasty; Vol.3; No:3; 181, 1988.
6. Johnsten, R. C.; Fitzgerald, R. H.; Harris W. H.; Muller, M. E.; Sledge, C. B.; Clinical and radiographic evaluation of total hip replacement. J.B.J.B.; 72-A; 161; 1990.
7. Mc Laren A,A.; Prophylaxis with Indomethacin for heterotopic bone formation. J.B.J.B.; 72-A; No:2, 245-247; 1990.

# BÖLÜM - XI

## ARTROPLASTİ

## KISIM - 6

# ÇİMENTOSUZ PRİMER TOTAL KALÇA ARTROPLASTİLİ OLGULARIMIZIN UZUN DÖNEM İZLEME SONUÇLARI

Ethem GÜR*, Metin L. BAYDAR*, Servet TUNAY*, Erbil OĞUZ*

Çimento teknolojisi ve çimento uygulama tekniklerindeki gelişmelere rağmen çimentolu uygulanan Total kalça protezlerinde aseptik gevşeme sorunu aşılamamıştır(1,3,5,7,8). Özellikle uzun yaşam beklentisi olan hastalarda bu durum önemli bir sorundur(1.3.5.7,8).

Bu retrospektif çalışmamızın amacı, akrilik fiksasyona alternatif olan, biyolojik fiksasyon sağlayan multipl tanecik şeklindeki porlarla kapalı femoral stem ve self-tapping veya vida fiksasyonlu asetabular konponenti olan primer total kalça artroplastisi yapılan olgularımızın 2-5 yıllık klinik ve radyolojik takip sonuçlarını değerlendirmektir.

### Metod ve Materyal

Ocak 1990 ile Aralık 1995 yılları arasında 210 hastanın 232 kalçasına çimentosuz asetabulur kamopanentlerin kullanıldığı primer total kalça artroplastisi uygulandı. Asetabulur kompanent olarak selftapping veya vida fiksasyonlu asetabulur komponent kullanıldı. Revizyon ameliyatları bu seriye dahil edilmedi. Ortalama izleme süremiz 36 ay ve 35 hastanını takip süresi 5 yıldır. Olgularımızın yaş ortalaması 57.5 (50-60), bayan/erkek oranı 2/5'dir. (126 erkeke ve 84 bayan). Hastalarra osteoporoz derecesi Singh indeksine göre değerlendirilmiştir. Hastaların ameliyat öncesi röntgenlerinde yapılan değerlendirmede Singh indeksi Grade V ile III arasındaydı. Femur proksimalindeki kortikal kemik yapının durumu ise Dorr indeksine göre hesaplanmış ve Dorr indeksi 45-75 (ort. 60) olarak hesaplanmıştır. Olgularımızdaki en sık görülen primer patoloji primer dejeneratif artridir (190 hasta %91). Diğer tanılar avasküler nekroz 10 (%5), romatoid artrit 4 (%2), ankilozan spondilit 2 (%1), diğer 4 (%2) idi. Hastalarımız ameliyat öncesi genel kontroldan geçirildi. Özellikle lokal enfeksiyon odağı olamaması için genel muayene yanında diş polikliniğince de kontrole tabi tutuldu. Bütün hastalarımız genel anestezi altında posterolateral yaklaşımla ameliyat edildi. Ameliyattan 6-8 saat önce başlanarak bütün hastalarımıza antibiotik ve antitrombotik proflaksi 1 hafta süreyle uygulandı. İdame olarak düşük doz aspirin kullanılarak proflaskiye devam edildi. Olguramızın çoğunda 28 mm'lik femoral baş kullanıldı.

* Gülhane Askeri Tıp Akademisi, Ortopedi ve Travmatoloji ABD, Ankara

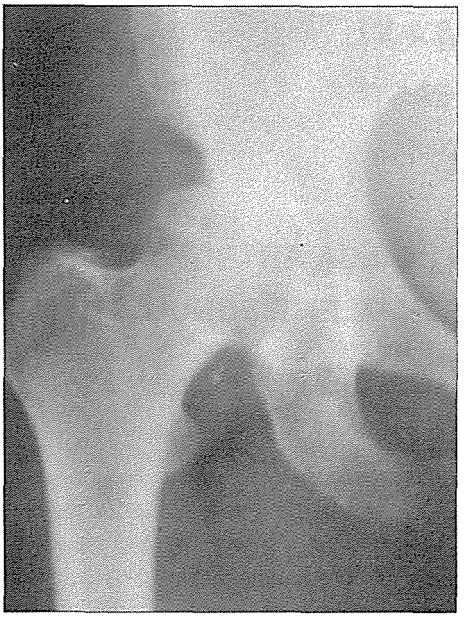

*Şekil 1*

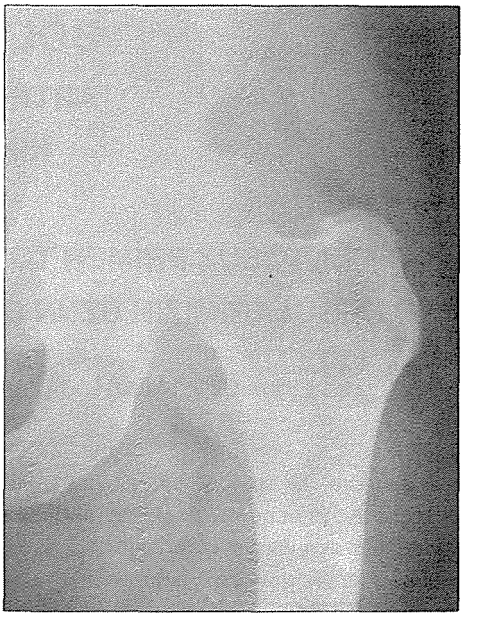

*Şekil 2*

*Şekil 3*

Bütün olgularımız radyolojik değerlendirme yanında ameliyat öncesi ve sonrasi Harris kalça skorlarını dökümante ederek izledik. Olgularımızın Harris kalça skoru ameliyat öncesi 37.8, (25-60), ameliyat sonrası döneminde ise 84.7 (51-98) puandır. Buna göre 146 olguda (%62.3) Harris kalça skoru çok iyi, 52 olguda (%22) iyi, 26 olguda (%11) orta ve 10 olguda (%4) kötü sonuç olde edilmiştir. Hiçbir olgumuzda enfeksiyona rastlanmamıştır. 10 olgumuzda heterotopik ossifikasyon ve buna bağlı hareket kısıtlılığı gelişti. İki olgumuzda kapalı redüksiyonla tedavi edilen dislokasyon görülmüştür.

Radyolijik çalışmalarımızda ise hiç bir olgumuzda ilerleyici gevşeme saptanmamıştır. İzleme süresi 5 yıl olan 35 olgumuzun 15'inde femoral stemde Zon 1 ve Zon 3'de ilerleyici olmayan radyolüsensi saptanmıştır. Yapılan klinik ve radyolojik izlemelerde hiç bir hasatamızda revizyon gerektiren gevşeme ve fiksasyon sorunu gelişmemiştir.

## Tartışma

Çimentotolu protezlerde daha az ağrı şikayetlerinin olmasına rağmen başlangıç asetabular ve femoral kompanent stabilitesi sağlanan ve 65 yaşın altındaki hastalarda, daha fizyolojik bir yöntem olan ve revizyon gerektiği zaman uygun kemik stoğu sağlayan, çimentosuz protezler tercih edilmektedir(2,4,6,7,10). Direncli uyluk

ağrısı olan 14 hastamızda yaptığımız çalışmada bu hastalardan 5'inde MRG ile ortaya konular lomber diskopatinin varlığını saptadık. Bu olgularda ağrının gerçek nedeninin ne olduğu kesin olarak ortaya konulamamıştır.

Kötü sonuç alınan 10 olgu hetorotipik ossifikasyon gelişen hastalardan oluşmaktadır. Çünkü hetorotopik ossifikasyon özellikle kalça hareketi ve ağırı parametrelerini olumsuz etkilemektedir. Ayrıca aynı tarafta gonartrozu olan hastalarda yeteri kadar tatmin edici sonuçlar elde edilememiştir. Bu hastalarda özellikle fonksiyonel skorlar yeteri kadar tatmin edici bulunmamıştır.

Çimentosuz asetabulur kap'ların kullanıldığı serilerde gevşeme sorunlarının çimentolu serilere göre daha az olduğu bildirmektedir(1,3,5,7,8). Çimentolu asetabulur kapların kullanıldığı olgularda özellikle ilk 10 yılda gevşeme ortaya çıkmaktadır. 10 yıllık izlemelerde asetabulumda gelişen radyolojik gevşeme femoral steme göre daha az olmasına rağmen, özellikle kemik bloktaki kayıp, asetabulur protrüzyon ve revizyon ameliyatlarının zorluğu önemli bir sorundur.

## Sonuç

Bu çalışmamızda elde ettiğimiz başarılı sonuçlar, primer total kalça artroplastisinde uygun hasta seçimi ve önerilen endikasyonlarda, çimentosuz fiksasyon tekniklerinin kullanımını desteklemektedir. Genel anlamda aktif ve genç hastalarda çimentosuz asetabulur komponentler önerilmektedir. Femoral stemler ise çimentosuz kullanıldıklarında bir miktar fazla uyluk ağrısı ve erken dönemde fiksasyon sorunu oluştursa da klinik anlamda büyük bir sorun oluşturmamaktadır.

## Kaynaklar


1. Charnley., John: Low Friction Arthroplasty of the Hip. Theory and Practice, pp. 66-90. New York, Springer, 1979.
2. Charnley., John: Low Friction Arthroplasty of the Hip. Theory and Practice, New York, Springer, 1979.
3. Charnley., John, and Cupic Zoran: The nine and ten year results of the low-friction arthroplasty of the hip. Clin. Orthop., 95: 9-25, 1973.
4. Hodgkinson, J. P.; Sheley, P.; and Wroblewski, B. M.: The correlation between the roentgenographic appearance and operative findings at the bone-cement junction of the socket in Charnley low friction arthroplaties. Clin. Orthop., 228: 105-109, 1988.
5. Kavanagh, B. G.; Dewitz, M. A.; Ilstrup, D. M.; Stauffer, R. N.; and Coventry, M. B.: Charnley total hip artroplasty with cement. Fifteen-year results. J. Bone and Joint Surg., 71-A: 1496-1503, Dec. 1989.
6. Mulroy, R. D., Jr., and Harris, W. H.: The effect of improved cementing tecniques on component loosening in total hip replacement. J. Bone and Joint Surg., 72-B(5): 757-760, 1990.
7. Stauffer, R. N.: Ten-year follow-up study of total hip replacement. With particular reference to roentgenographic loosening of the components. J. Bone and Joint Surg., 64-A: 983-990, Sept. 1982.
8. Sutherland, C. J.; Wilde, A. H.; Bordan, L. S.; and Marks, K. E.: A ten-year follow-up of one hundred consecutive Muller curved-stem total hip-replacement arthroplasties. J. Bone and Joint Surg., 64-A: 970-982, Sept. 1982.
9. Sutherland, C. J.; Wilde, A. H.; Bordan, L. S.; and Marks, K. E.: A ten-year follow-up of one hundred consecutive Muller curved-stem total hip-replacement arthroplasties. J. Bone and Joint Surg., 64-A: 970-982, Sept. 1982.
10. Wroblewski, B. M.: 15-21-year results of the Charnley low-friction arthroplasty. Clin. Orthop., 211:30-35, 1986.

# BÖLÜM - XI

## ARTROPLASTİ

## KISIM - 7

# TOTAL KALÇA ARTROPLASTİSİNDE SEMENTLİ VE HİBRİD SİSTEM UYGULAMA SONUÇLARI

A. BAKTIR*, F. BALKAR*, E. S. KARAKAŞ*, F. DUYGULU*

Kalça ekleminin dejeneratif osteoartrit, romatoid artrit gibi deforme edici patolojilerinde hastaların ağrıdan kurtarılması, eklem hareketlerinin artırılması ve hastanın rahat bir sosyal yaşam sürdürmesi için total kalça artroplastileri yaygın olarak kullanılmaktadır.

1960'lı yıllarda J. Charnley'in total kalça artroplastisinde kemik çimentosunu kullanmaya başlaması ile komponentlerin kemiğe kalıcı ve güvenilir fiksasyonu sağlanmış görünmekle birlikte, çimentolu total kalça protezlerinin uzun dönem takiplerinde komponentlerdeki aseptik gevşeme ve kemik erozyonu gibi komplikasyonlar sıkça görülmeye devam etmiştir(4,9).

Çalışmamızın amacı sementli ve hibrid sistem (sementli femoral komponent, sementsiz asetabuler komponent) total kalça artroplasti uygulama sonuçlarını karşılaştırmalı olarak incelemektir.

### Hastalar ve Yöntem

Ocak 1987-Eylül 1994 tarihleri arasında Erciyes Üniversitesi Tıp Fakültesi Ortopedi ve Travmatoloji Anabilim dalında total kalça artroplastisi uygulanan ve yeterli takibi yapılan 121 hastanın 65'inde sementli, 56'sında ise hibrid teknikle total kalça artroplastisi uygulandı. Olguların etyolojik nedenleri arasında %52 primer dejeneratif osteoartrnit, %21 kalça displazisine bağlı osteoartrit, %9'u femur başı avaskuler nekrozu, %7 romatoid artrit, %5'i posttravmatik osteoartrit, %6'sı diğer nedelere bağlı idi. Ameliyat esnasında hastaların yaşları ortalama 54.6 yıl (24-85 yıl) olup 77 olguda sağ, 40 olguda sol, 2 olguda bilateral artroplasti uygulandı.

Çimentolo total protez uygulamalarında femoral komponent tüm olgularda modüler straight olup, Cr-Co-Mo alaşımından yapılmıştı. Asetebuler kompenentler ise 32 mm. iç çaplı pür polietilendi. Hibrid sistem uygulamalarında ise, femoral komponent yine modüler straight stem CR-CoMo alışımlı olup, femoral baş 28 mm., asetebulum prous coated vidalı sistemdi.

Ameliyat esnasında kalçaların 98'inde posterior, 23'ünde ise lateral girişim kullanıldı. Sementsiz asetabuler kompo-

* Erciyes üniversitesi Tıp Fakültesi Ortopedi ve travmatoloji A..B.D.

nentlerin yerleştirilmesinde hemisferik oyucular kullanılmış, oyulan büyüklükte veya bazen bir boy büyük komponent press-fit stabilite sağlayacak şekilde yerleştirilip iki veya üç vida ile tespit edilmiştir. Olguların klinik değerlendirimesi ameliyattan önce ve son kontrolde Harris kalça puanlamasına göre yapıldı(3). Radyolojik incelemede asetabuler komponent için Charnley-De Lee'nin tariflediği zonlarda: osteoliz, , migrasyon, vida çevresi osteolizi, vida kırılması, asetabuler açı değerlendirilmesi incelendi(1). Femoral komponent için Gruen zonlarında radyolusensi, gömülme, migrasyon, çimento kırıkları, stem pozisyonu ele alındı(2).

## Sonuçlar

Ortalama izleme süreleri sementli olgularda 5.2 yıl (2-8 yıl), hibrid uygulamalarda 3.2 yıl (2-4.2 yıl) idi. Olguların klinik değerlendirmelerinde sementli uygulamalarda ameliyat öncesi Harris kalça puanlaması ortalama 48 puan (7-62), hibrid uygulamalarda ortalama 50 puan (9-63) idi. Son kontrolde: A;Sementli olgularda ortalama 89 puan (68-96), B; Hibrid uygulanmalarda 96 puan (82-100) idi. Radyolojik değerlendirmede sementli olguların asetabuler kaplarının hiçbirinde migrasyon ve asetabuler kap kırığı görülmezken, 3 olguda zon-1 ve zon-3'de, 1 olguda zon1'de 2 mm. den az radyolusensi saptandı. Femoral komponentte 5 hastada 2 mm. den fazla çökme gözlenirken, 3 femoral komponentte tanımlanmış aseptik gevşeme vardı. Dört femoral komponentte revizyon uygulanırken bunlardan yalnızca iki olguda asetabuler kapta revizyon gerekti. Hibrid uygulanmalardan bir asetabuler komponentte ameliyat sonrası 4. haftada teknik yetersizlikten dolayı revizyon yapılmış iken, hiçbir femoral komponentte revizyon yapılmadı. Sonuç olarak Harris kalça puanlamasına göre sementli olgularda %88, hibrid uygulamalarda %94 başarılı sonuç elde edilmiştir. (Şekil 1- 2)

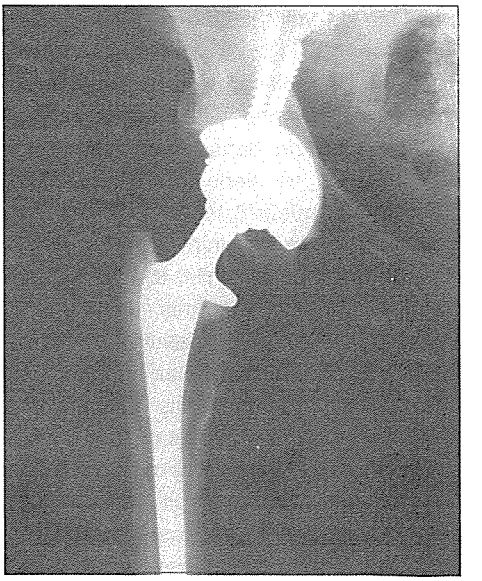

*Şekil 1*

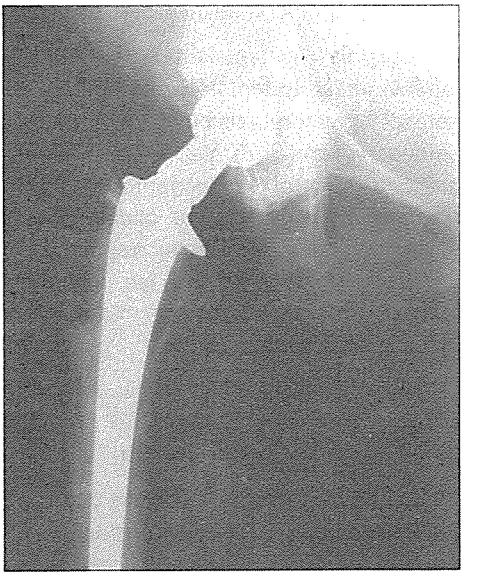

*Şekil 2*

## Tartışma

Geniş serilere ait çalışmalarda özellikle femoral komponentte beş yıl sonunda radyografik gevşeme %20-24 olup, bu oran on yıl sonunda %30-40'a yükseliyordu. Çimentolu asetabuler kaplardaki gevşeme oranı ise on yıllık izleme %29 olarak bildirilmektedir(6,11). İlk başladığı yıllarda büyük bir ilgi toplayan çimentosuz femoral komponentlerin beş yıllık izleme sonuçlarında osteolizin daha erken başlaması, daha yaygın ve ilerleyici olması hayal kırıklığı yaratmıştır(8,10). Ancak gelişmiş çimentolama tekniklerinin uygulanması ile gevşeme oranları on yıllık izleme %3 gibi düşük bir rakama indirilmiş, uyluk ağrısı, topallama ve revizyon olasılığının çimentolu protezlerden daha az olduğu belirtilmiştir(5,7,8,9). Gelişmiş sementleme tekniklerine rağmen asetabulumun sementli fiksasyonunda gevşeme oranlarında herhangi bir azalma tespit edilememiştir (8,9). Ancak çimentosuz asetabuler komponentte beş yıllık izleme sonuçlarının başarılı olduğu ve revizyon oranının neredeyse sıfır olduğu belirtilmiştir(7,8,9).

Gelişmiş çimentolama tekniklerinin tanımlanması ile femoral komponent gevşemesi ve femoral lizis büyük ölçüde sorun olmaktan çıkmıştır(8). Yapılan çeşitli çalışmalarda femoral komponentteki aseptik gevşemenin %1.7 olduğu bildirilmektedir (4). Çimentosuz asetabuler kaplarla ilgili yapılan değerlendirmelerde ise, 5 yıllık izlemede revizyon oranının %1'den az olduğu belirtilmektedir(8,9).

Hibrid uygulamaların klinik sonuçları oldukça umut verici olup %90-97 oranında başarılı sonuçlar belirtilmektedir(7,8,9).

Sonuç olarak orta ve ileri yaş olgularda hibrid total kalça artroplastisi sonrası oldukça başarılı sonuçlar elde edilmektedir.

## Kaynaklar


1. De Lee JG and Charnley J: Radiological demarcation of cemented sockets in total hip replacement Clin. Orthop. 121: 20-32, 1976.
2. Gruen TA, Mc Neice GM and Amstutz HC: "Modes of failure" of cemented stem type femoral component. A radiographic analysis of loosening. Clin. Orthop. 141:17-27, 1979.
3. Harris WH: Traumatic arthritis of the hip after dislocation and acetabular fractures; treatment by mold arthroplasty. An end result study using a new method of result evaluation. J Bone Joint Surg. 51-A; 735-755, 1969.
4. Harris WH, Mc Gann WA: Loosening of the femoral component after use of the medullary plug cementing technique. J Bone Joint Surg. 68 A 1064-1066, 1986.
5. Harris WH and Maloney WJ: Hybrid total hip arthroplasty. Clin. Orthop. 249: 21-29, 1986.
6. Kavanagh B., Dewitz M., Ilsstrup D. et all. Charnley hip arthroplasty with cement: fifteen year results. J Bone Joint Surg. 71-A: 1496-1503, 1989.
7. Möhler By G, Kull L, Martell J et all.; Total hip replacement with insertion of an acetabular component without cement and a femoral component with cement. J Bone Joint surg. 77 a; 86-89, 1995.
8. Maloney WJ, Harris WH: Comparison of a hybrid with an uncemented total hip replacement. J Bone Joint Surg 72 A 1349-1352, 1990.
9. Moskal J, Shaffery J Ripley L: Prospective analysisi of uncemented and hybrid primary porous-coated anatomic total hip arthroplasties in a community setting. Clin. Orthop. 304; 139-147, 1994.
10. Mulroy R.D., Harris W.H.: The effect of improved cementing techniques on component loosenin in total hip replecament. J Bone Joint Surg. 72-B: 757-769, 1990.
11. Staufer R.N. Ten-year follow-up study of tootal hip replecament J Bone Joint Surg. 64-A: 983-990, 1982.

# BÖLÜM - XI

## ARTROPLASTİ

## KISIM - 8

# ÇİMENTOLU TOTAL KALÇA ARTROPLASTİSİ UYGULAMARIMIZ VE SONUÇLARI

Metin AĞCAOĞLU*, R.Ferruh İLTER*, Mahmut ÖZGÜR*, Mustafa ANTER*

Kalça ekleminin dejeneratif hastalığı olan koksartroz, medikal olduğu kadar sosyal sorunlara da yol açabilen ilerleyici bir hastalık grubudur. Son yıllarda teknolojideki ilerlemeler pararlel olarak tasarım, alaşım ve uygulama tekniği açısından büyük gelişim gösteren total kalça artroplastileri koksartrozun cerrahi tedavisinde seçkin bir tedavi yöntemidirler. Bu yöntemde uzun dönemde cerrahların karşılaştığı en önemli sorun olan aseptik gevşeme sorununa karşı sementleme teknikleri geliştirilmiş, femoral ve asetabuler komponentlerin dizaynları değiştirilmiş ve optimal cerrahi teknik standartların yükseltilmesine çalışılmıştır.

### Gereç ve Yöntem

S.B. Baltalimanı Kemik Hastalıkları Hastanesi'nde Ocak 1990 - Haziran 1995 tarihleri arasındaki dönemde 281 hastanın 299 kalçasına değişik tip ve dizaynlarda sementli, sementsiz ve hibrid tipte total kalça artroplastileri uygulanmıştır. Bu olgulardan takip ve değerlendilmesi yapılabilmiş olan ve yeterli kayıtları bulunan 121 olguya ait 128 sementli total kalça artroplastili kalça bu çalışmanın kapsamına alındı. Çalışma kapsamındaki tüm olgulara Müller düz saplı protez uygulandı.

Olgularımızın 73'ü (%60.3) bayan, 48'i (%39.7) erkek olup yaş ortalaması 64.6 (22-78) olarak saptandı. Olguların etyolojik dağılımı :

| | |
|---|---|
| Primer osteoartrit | 74 olgu |
| Displazi zemininde | 25 olgu |
| Avasküler nekroz | 5 olgu |
| Romatoid artrit | 5 olgu |
| Ankilozan spondilit | 4 olgu |
| Protrussio acetabuli | 4 olgu |
| Femur boynu kırığı | 4 olgu |
| Perthes sekeli | 4 olgu |
| Parsiyel endoprotez zemininde | 3 olgu |

Tüm olgularımıza ayrıntılı fizik muayane, konvansiyonel radyografik inceleme ve sorgulama yöntemi uygulandı. Olgulardan elde edilen klinik ve fonksiyonel sonuçlar Harris kalça değerlendirme yöntemi(8) kriterlerine göre değerlendirildi. Ayrıca hastalara kendi değerlendirmeleri soruldu ve durumlarının çok iyi, iyi, orta ve

* S.B. Baltalimanı Kemik Hastalıkları Hastanesi Ortopedi - Travmatoloji Uzmanı

kötü olarak tanımlamaları istendi. Radyolojik değerlendirmede ise, asetabuler ve femoral komponentler çevresindeki radyolusan hatların varlığı, femoral komponentlerin migrasyonu, asetabuler cup inklinasyon açıları değerlendirildi.

## Bulgular

Çimento total kalça artroplastisi uygulanmış olan olgularımızdan 5 kalçada erken ameliyat sonrası çıkık oluştur. 3 olguda kapalı redüksiyon başarılı olurken 1 olguya asetabuler cup, 1 olguya da femoral komponent malpozisyonu nedeniyle cerrahi girişim uygulandı. Ayrıca 2 olguda erken yüzeysel enfeksiyon, 3 olguda da geç derin enfeksiyonla karşılaşıldı. Artoplasti uygulanan 4 hastada derin ven trombozu saptanmış ve medikal tedavi ile geriletilmiştir.

Ortalama izlenme süresinin 39 ay (19-76) olduğu çalışmamızda olgularımızın kalça skorlarını incelediğimizde 60 olguda (%46.9) çok iyi, 48 olguda (%37.5) iyi, 14 olguda (%10.9) orta, 6 olguda (%41.4) iyi, 16 olguda (%12.5) orta, 7 olguda (%5.5) kötü sonuç olarak saptandı.

Çalışma kapsamına giren olgularımıza dislokasyon ve derin enfeksiyon dışında herhangi bir sekonder cerrahi girişim yapılması gerekmemiştir. Hiç bir olguya aseptik gevşeme nedinyel revizyon ameliyatı endikasyonu oluşmamıştır.

Radyolojik sonuçlar incelendiğinde, asetabuler komponent inklinasyon açısı ortalama 47 (35-61) olarak saptandı. Radyolusan hatlar açısından incelendiğinde, 2 mm. den fazla olmak kaydıyla 8 olguda asetabuler cup çevresinde, 6 olguda da femoral komponent çevresinde radyolusan hat saptandı. Femoral komponentin distale migrasyonu 8 olguda (2-4 mm) görüldü.

## Tartışma

Total kalça artroplastisi uygulamaları, kalça eklemini primer ve sekonder osteoartritlerinin tedavisinde ağrıyı gidermeleri, fonksiyonu arttırmaları, kalça hareketlerini iyileştirmeleri ve böylece hastanın yaşam kalitesini arttırmaları nedeniyle seçkin bir cerrahi yöntemidir.

Total kalça artroplastisi uygulamalarını ilk yıllarında relatif olarak yüksek oranlı bir komplikasyon olan derin enfeksiyon sorunu, ameliyathane koşullarının iyileştirilmesi, etkin antibiyotik profilaksisi olanaklarının artması, sterilizasyon ve saklama koşullarının geliştirilmesi nedeniyle belirgin şekilde geriletilmiştir. Buna karşın ikinci önemli bir sorun olan aseptik gevşeme sorunu ise protezlerin bio-materyel ve biomekanik olarak geliştiril-mesi ve geliştirilmiş cerrahi tekniklere rağmen relatif olarak azalsa da hala çözümlenmesi gereken bir sorundur(1,2,6, 11,12,13). Total kalça artroplastilerinin revizyon cerrahisi teknik olarak primer artroplastiye göre daha güç bir girişim olup relatif olarak daha yüksek bir komplikasyon oranına sahiptir (10). Gevşeme sorununun giderilmesi veya geçiktirilebilmesi için modern sementleme tekniklerinin kullanımı, düz ve elastikiyet modülü kemiğinkine en yakın olan metallerin seçimi önerilmiştir(4).

Olgularımızda kuullandığımız Müller düz saplı protezlerinin eğri saplı protezlere karşı avantajları arasına, medüller kanala en büyük protez kullanılarak ve kalan boşluğu sementle doldurarak çifte fiksasyonunu sağlanması, düz sap dizaynı nedeniyle protez ile kemik arasında oluşan sıkı uyum nedeniyle varus oriyentasyonunun engellenmiş olmasıdır(7,9). Eğri saplı protezlerin mekanik başarısızlığa neden olan özelliklerinin başlıcaları eğri sap nedeniyle kolayca varusa kayma

eğilimi(3,5,7) protez sapının femoral kanal içinde az yer kaplaması nedeniyle daha fazla miktarda semente gerek göstermesidir(1,3,7,12).

Düz saplı protezlerle elde ettiğimiz bu sonuçlar literatürle uyum göstermektedir (1,7,9). Sonuç olarak, Spotorno kriterlerine uyularak seçilmiş olan 60 yaş üzerindeki ve osteoporotik hasta grubunda çimentolu ve düz saplı protezlerin modern sementleme tekniğiyle uygulanmasının aseptik gevşeme sorunun bir ölçüde giderebileceği ve gerek hastalar gerekse cerrahlar için güvenli bir yöntem olduğu ortaya çıkmaktadır.

## Kaynaklar


1. Akalın, Y., Temelli, Y., Kaygusuz, M.A., Berkman, M., Alturfan, A.: Total kalça protezi uygulamalarında düz gövdeli protezler ve erken sonuçları. X. Milli Türk Ortop. ve Travm. Kongre Kitabı, 500-502, 1989.
2. Amstutz, H. C., Ma, S.M., Jinnah, R.H., Mai, L.: Revision of aseptic loose total hip arthroplasties. Clin. orthop. 170:21, 1982.
3. Beckenbaugh, R.D., Ilstrup D.M.: Total hip arthroplasty: a review of 333 cases with long term follow-up. J. Bone Joint Surg. 60-A:306, 1978.
4. Callaghan, J.J.: Total hip arthroplasty. Clin. Orthop. 276:33, 1922.
5. Charnley J.: The long-term results of low-friction arthroplasty of the hip performed as a pirimary intervention. J. Bone Joint Surg. 54-B:61, 1972.
6. Çetinoğlu, M.: Total kalça protezi uygulamasında komponentlerin gevşemesi sorunu ve revizyon cerrahisi. Uzmanlık tezi, 1987.
7. Goodman, S.R., and Scharzker, J.: Intermediate results of a straight stem prosthesis in primary total hip orthroplasty. Clin orthop. 218:111, 1987.
8. Harris, W.H.: Traumatic arthritis of the hip after dislocation and acetabuler fractures: Treatment by mold arthroplasty. An end result study using a new method of result evaluation. J. Bone Joint Surg. 51-A:737, 1969.
9. İlter, R.F., Bekler, H., Tezer, M.: Kalça eklemi osteoartritinin tedavisinde sementli total endoprotez uygulamaları ve sonuçları. XII. Milli Türk Ortop. ve Travm. Kongre Kitabı. s:508-611, 1991.
10. Pellici, P.M., Wilson, P.D., Sledge, C.B., Salvati, E.A., Ranawat, C.S., and Poss, R.: Revision total hip arthroplasty. Clin Orthop. 170:34, 1982.
11. Stauffer, R.N.: Ten-year follow-up study of total hip replacement, with particular reference to roentgenographic loosening of the components. J. Bone Joint Surg. 64-A:983, 1982.
12. Sutherland, C.J., Wilde, A.H., Borden, L.S., an Mark, K.H.: A ten-year follow-up one hundred consecutive Müller curved-stem total hip replacement arthroplasties. J. Bone Joint Surg. 64-A:970, 1982.
13. Yazıcıoğlu, Ö.: Kalça cerrahisinde total protez uygulamarı ve komplikasyonları. Uzmanlık tezi, 1978.

# BÖLÜM - XI

## ARTROPLASTİ

## KISIM - 9

# TOTAL KALÇA ARTROPLASTİSİ SONRASI HETEROTOPİK OSSİFİKASYON (HO)

## (Risk faktörlerinin değerlendirilmesi)

Birol GÜLMAN*, Yılmaz TOMAK**, Cemal KÖKÇÜ**, Alper ANDAÇ**

Heterotopik Ossifikasyon (HO) Total Kalça Artroplastisinin (TKA) iyi bilinen bir komplikasyonudur. Etyoloji tam olarak bilinmemekle birlikte pek çok risk faktörü tanımlanmıştır. Bu çalışmada TKA yapılan 118 kalçada, HO görülme sıklığı ve HO risk faktörleri incelendi. Sonuç olarak, erkek, ameliyat öncesi kalça hareketleri sınırlı olan, eski ameliyat öyküsü olan, hipertrofik osteoartritli hastaların yüksek risk grubunda olduğu, bu özelliklere sahip hastaların HO proflaksisine aday oldukları ve ameliyat sürelerinin mümkün olduğunca kısaltılması gerektiği sonucuna varıldı.

### Giriş

Total Kalça Artroplastisi (TKA) sonrası periatiküler heterotopik ossifikasyon (HO) oluşumu sık görülen bir komplikasyondur. Yumuşak doku içinde küçük bir kemik adacığı şeklinde olabileceği gibi, femur ile asetabulumun arasında bir kemik köprü şeklinde oluşarak TKA'nin başarısını olumsuz etkilemektedir.

Görülme sıklığı değişiki serilerde farklı oranlarda bildirilmektedir ve bu oran %15-90 arasında değişmektedir. Şiddetli derece HO %1-27 oranında, femur-pelvis kemikleri arasında kemik köprü oluşumu ise %1-18 oranında bildirilmiştir(1,2,5,7,8,13,15).

HO'un etyolojik ve patogenezi halen tam olarak bilinmemektedir. Fakat pekçok risk faktörü tanımlanmıştır (Tablo 1). Risk faktörleri arasında tam bir görüş birliği yoktur. Bu çalışmada, kliniğimizde uyguladığımız TKA sonrası HO gelişme sıklığını saptamak ve konu ile ilgili kaynaklarda tanımlanan risk faktörleri ile, HO saptadığımız olgulardaki risk faktörlerinin uyumunu karşılaştırmak amacı ile TKA yapılan 104 hastanın 118 kalçası kilink ve radyolojik olarak incelendi.

**Tablo 1:** HO Gelişinde Tanımlanan Risk Faktörleri*

**A. Ameliyat öncesi**

1. Cinsiyet (erkek)
2. Hipertrofik osteoartrit
3. Ankilozan spondilit
4. Bilateral osteoardilit
5. Ameliyat öncesi eklem hareketinini kısıtlı olması

* Ondokuzmayıs Üniv. Tıp Fak. Ortop. ve Travm. A.B.D. *Prof., *Araş Gör.

6. Taze femur boyun kırığı nedini ile TKP uygulaması
7. Revizyon cerrahisi
8. Geçirilmiş kalça travma ve ameliyatları
9. Daha önce karşı kalçaya TKA yapılmış ve bunda HO gelişmiş ise

**B. Ameliyat sırasında**

1. Cerrahi yaklaşım (anterolateral ve Smith-Petersen yaklaşımı)
2. Trokanter osteotomisi
3. Cerrahi işlemin uzun sürmesi
4. Kan kaybı
5. Femur başının asetabulumdan parçalanarak çıkarılması
6. Epidural anestezi
7. Sementsiz TKA uygulanması
8. Protez tipi

**C. Ameliyat sonrası**

1. TKA'ni takiben ilk bir hafta içinde dislokasyon gelişmesi
2. Beş günden uzun üren ateş yüksekliği
3. Steril drenaj
4. Yüzeyel enfeksiyon
5. Hematom gelişmesi *(1,3,4,6,8,14).

## Materyal ve Metod

Ondokuzmayıs Üniversitesi Tıp Fakültesi Ortopedi ve Travmatoloji Anabilim Dalında Aralık 1981 - Mayıs 1996 tarihleri arasında koksartroz tanısıyla total artroplasti (TKA) ameliyatı yapılan ve düzenli izlenen 42 erkek, 62 bayan toplam 104 hastanın 118 kalçası (42 erkek hastanın 48 kalçası, 62 bayan hastanın 70 kalçası) materyalimizi oluşturdu. Olgular en erken altı ay önce ameliyat edilmiş olanlardan seçildi. Osteoartrit tipleri Bembelli(4) kriterlerine göre belirlendi. HO değerlendirmesi 1 metreden çekilen pelvis ön arka grafilerinde Booker(5) sınıflamasına göre yapıldı.

Olgular HO yönünden; Cinsiyet, yaş ameliyat öncesi kalça hareket sınırları, aynı kalçanın eski ameliyat öyküsü, kalça osteoartrit tipi, cerrahi yaklaşım, ameliyat sonrası kan kaybı (ameliyat sırasında yapılan kon transfüzyon miktarı) ve TKA tekniği (sementli, hihbird) parametrelerine göre değerlendirildi.

İstatistik metod olarak ki-kare, varyans analizi ve sudent-t testi kullanıldı.

## Bulgular

42 erkek, 62 bayan toplam 104 hastanını 47 sağ, 43 sol ve 14 bilateral olmak üzere toplam 118 kalçası değerlendirildi. Bu 118 kalçanın 48'i erkek hastalar, 70'i ise bayan hastalara aitti. Olguların yaş ve cins dağılımı Tablo 2'de sunulmuştur.

**Tablo 2:** Olguların Yaş ve Cins Dağılımı

| Cinsiyet | 45< | 44-55 | 56-65 | 66-75 | 76> | Toplam |
|---|---|---|---|---|---|---|
| Erkek | 8 | 22 | 13 | 4 | 1 | 48 |
| Kadın | 9 | 21 | 27 | 10 | 3 | 70 |
| Toplam | 17 | 43 | 40 | 14 | 4 | 118 |

Olguların primer patolojileri incelendiğinde, 118 kalçanın 69'unda (%58.5) primer osteoartrit, 4'ünde (%3.5) posttravmatik artrit, 9'unda (%7.6) avasküler nekroz, 3'ünde (%2.5) romatoid artrit, 2'sinde (%1.7) ankilozan spondilit, 2'sinde (%1.7) enfeksiyon sekeli, 2'sinde (%1.7) akut femur boyun kırığı, 20'sinde (%16.9) doğuştan kalça çıkığı, 7'sinde (%5.9) protez revizyonu nedeni ile TKA yapıldığı görüldü.

Radyolojik olarak değerlendirilen 118 kalçada HO (Class-I-IV) 73 kalçada (%61.9), şiddetli şekilde HO (Class III-IV) 28 kalçada (%23.8), femur-pelvis arasında köprüleşme 17 kalçada (%14.4) bulundu.

48 erkek olgunun 32'sinde (%66.7) HO görülmesine karşın, 70 kadın olgunun 41'inde (%58.5) HO görüldü. HO görülen 32 erkek olgunun 17'si (%35.4), 41 bayan olgunun 11'i (%15.7) Class III-IV HO olarak değerlendildi. HO insidansı, erkek olgularda istatistiksel olarak anlamlı bulundu (P=0.0218).

Olguların yaşları ile HO oluşumunun ilişkisi incelendiğinde, gruplar arasında istatistiksel olarak anlamlı fark bulunamadı (P=0.9047).

Ameliyat öncesi kalça eklem hareket sınırları (fleksiyon, ekstansiyon, abduksiyon, adduksiyon, içi rotasyon, dış rotasyon hareketleri) toplamı 60°'nin altında olan 36 olgunun 13'ünde (%36.1) Class I-II HO, 15'inde (%41.7) Class III-IV HO görüldü. Hakete sınırları 60°-160° arasında olan 50 olgunun 19'unda (%38.0) Class I-II HO, 10'unda (%20) Class III-IV HO görüldü. Hareket sınırları 160 'nin üzerinde olan 32 olgunun 13'ünde (%40.7) Class I-II HO, 3'ünde (%9.3) Class III-IV HO görüldü. HO İnsidansı ile ameliyat öncesi hareket sınırları arasında bir ters orantı olduğu ve bunun istatistiksel olarak anlamlı olduğu bulundu (p=0.0054). Olguların primer patolojileri ile HO görülme sıklığı incelendiğinde, Class III-IV HO en sık Ankilozan Spondilit (AS), Posttravmatik Artrit, enfeksiyon ve protez revizyonlarından sonra görüldüğü saptandı.

Bombelli(4) kriterlerine göre değerlendirilen olgulardan, osteoartrit tipi atrofik olan 36 olgunun 11'inde (%30.6) Class I-II HO, 3 olguda (%8.3) Class III-IV HO görüldü. Normotrofik osteoartritli 60 olgunun 27'sinde (%45) Class I-II HO, 11'inde (%18.3) Class III-IV HO görüldü. HO insidansı, hipertrofik osteoartrit tipine sahip olgularda istatistiksel olarak anlamlı yüksek bulundu (p=0.00003)

Eski ameliyat öyküsü olan 12 olgunun hepsinde HO görüldü. Bu olguların 5'inde Class I-II HO, 7'sinde Class III-IV HO görüldü. Primer TKA yapılan 106 olgu ile karşılaştarıldığında, HO insidansı eski ameliyat öyküsü olan olgularda istatistiksel olarak anlamlı yüksek bulundu (p=0.0071).

Olgulara uygulanan anterolateral yaklaşma ile posterior yaklaşım arasında HO görülme yönünden istatistiksel olarak anlamlı fark bulunmadı (p=0.4380).

Ameliyat süresi ortalaması, HO gözlenmeyen grupta 91 (65-180) dakika, Class I-II HO görülen grupta 101.5 (70-180) dakika, Class III-IV HO görülen grupta 125 (65-240) dakika olarak bulundu. Gruplar arasındaki süre farkı istatistiksel olarak anlamlı bulunurken (p=0.0010), kan kaybı yönünden anlamlı bir fark bulunamadı (p=0.8819).

Olgulara uygulanan TKA tekniğinin türü (sementli, hibrid) ile HO oluşumu arasındaki ilişki incelendiğinde, istatistiksel olarak anlamlı fark bulunamadı (p=0.8610).

## Tartışma ve Sonuç

Bu seride, TKA sonrası Brooker Class I-IV HO %61.9 olguda, şiddetli (Class III-IV) HO ise %23.8 olguda saptandı. HO insidansı konu ile ilgili kaynaklarda %15-90 oranları arasında bildirilmektedir. Değerlerin bu kadar farklılık göstermesi; Farklı HO sınıflamaları kullanılması, ameliyat

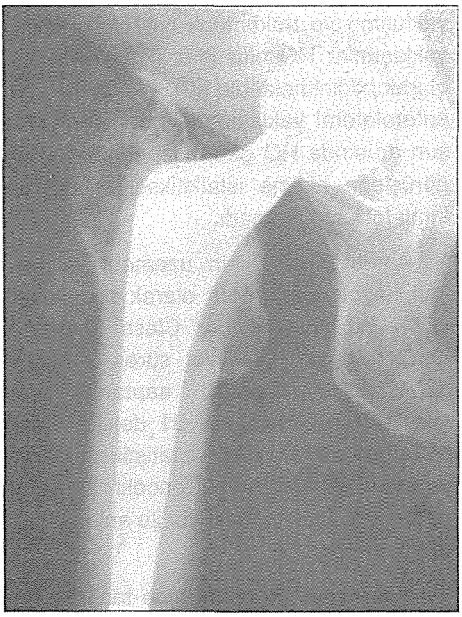

***Şekil 1:*** *Sağ Kalça Ön-arka Grafide Brooker Class I HO.*

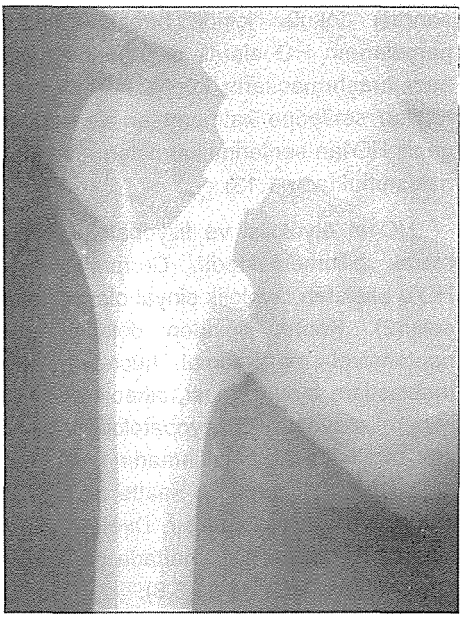

***Şekil 2:*** *Sağ Kalça Ön-arka Grafide Brooker Class II HO.*

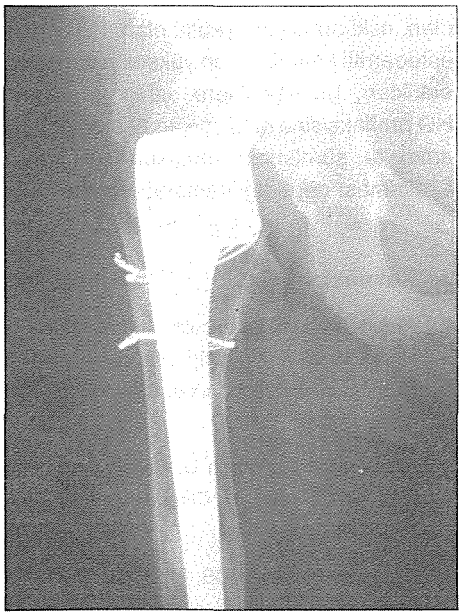

***Şekil 3:*** *Sol Kalça Ön-arka Grafide Brooker Class III HO.*

***Şekil 4:*** *Sağ Kalça Ön-arka Grafide Brooker Class IV HO.*

sonrası dokular içinde bırakılan kemik parçalarının HO olarak değerlendirilmesi, bazı araştırmacıların küçük miktarlardaki HO'ları serilerine katmamaları ve sadece geniş HO'ları serilerine katmalarından kaynaklanmaktadır(1,13).

HO'un etyolojisi ve fizyopatolojisi tam olarak bilinmemektedir. Cerrahi travma HO'u başlatan biyolojik sinyal olarak kabul edilir(2). Kemik iliğinden dökülen pluripotansiyel mezankimal hücrelerin osteoblastlara farklılaşması, osteoid doku ve mineralizosyonu HO fizyopatolojisin de en çok taraflar bulan açıklamadır(1,13). Osteoid doku en erken 16 saatte oluşur, 36 saatte tepe noktaya ulaşır. Direkt grafide, hastaların %96'sında 6 haftada görülür ve 6 aya kadar matür olur(1,5,8).

HO'un etyolojisi tam olarak bilinmemekle birlikte, pek çok risk faktörü tanımlanmıştır(1,3,6,14). Erkeklerde HO daha sık görülmektedir(1,7,12). Bu çalışma da, HO insidansının erkek olgularda istatistiksel olarak anlamlı yüksek bulunması, bu risk faktörünü doğrulamaktadır.

Yaş konusu tartışmalıdır(1,13). Lazansky(11) 501 olguluk serisinde, 65 yaşın altında hiç bir kadında HO görülmediğini bildirdi. Bu çalışma da yaş grupları arasında istatistiksel olarak fark bulunamadı.

Ameliyat öncesi eklem hareketinin kasıtlı olması HO riskini artırmaktadır(1,8). Çalışma, bu durumu destelemektedir. Çalışmaya dahil edilen olgular da; AS, posttravmatik artrit, enfeksiyon, protez revizyon cerrahisi, hipertrofik osteoarrit nedenleri ile TKA yapılanlarda HO sık görüldü. Bu bulgular kaynaklardan elde edilen sonuçlarla uyumludur(1,8,9,13).

Anterolateral yaklaşım, Smith-Petersen yaklaşımı ve trokanterik osteotomi içeren yaklaşımlar HO oluşumu için risk faktörü olarak bildirilmektedir(1,7). Bu çalışma da, anterolateral yaklaşım ile posterior yaklaşım arasında HO gelişmesi yönünden, bu görüşlerin aksine istatistiksel olarak anlamlı fark bulunamadı.

Ameliyat süresinin uzaması ve aşırı kan kaybı risk faktörü olarak bildirilmiştir (1,8). Bu çalışma da, Class III-IV OH görülen grupta ameliyat süresi ortalama 125 dakika olarak saptandı. HO görülmeyen grupta ise, 91 dakika olarak bulundu ve aradaki fark istatistiksel olarak anlamlı idi. Bu bulgu önceki sonuçları doğruladı. Fakat kan kaybı ile anlamlı ilişki bulunamadı.

Sonuç alarak, daha önce tanımlanmış ve bu çalışmada doğrulanan tüm risk faktörleri birlikte değerlendirildiğinde; TKA'nden HO gelişimi yönünden erkek, ameliyat öncesi kalça hareketleri sınırlı olan, eski ameliyat öyküsü olan, hipertrofik osteoarritli hastaların en yüksek riske sahip oldukları, bu özelliklere sahip hastaların HO praflaksisine bilhassa aday oldukları ve ameliyat sürelerinin mümkün olduğunca azaltılması gerektiği kanısına varıldı.

## Kaynaklar


1. Ahrengart L: Periarticular heterotopic ossification after total hip arthroplasty. Risk factors and consequences. Clin Orthop. 263: 49-58, 1991.
2. Ahrengart L, Lindgren U: Heterotopic bone after hip arthroplasty. Clin orthop. 293: 153-159, 1993.
3. Bisla RS, Ranawat CS, Inglis AE: Total hip replacement in patiens with ankylosing spondylitis with involvement of the hip. J. Bone Joint Surg. 58A;233-240, 1976.

4. Bombelli R: Osteoarthritis of the hip classification and pathogenesis: The role of osteotomy as a consequent therapy. 2nd edition. Berlin etc: Springer-Verlag, 1983.

5. Brooker AF, Bowerman JW, Robinson RA, Riley Jr LH: ectopic ossification follwing total hip replacement. Incıdence and method of classification. J. Bone Joint Surg. 55A: 1629-1632, 1973.

6. Charnley J: Low friction arthroplasty of the hip. Springer, Berlin, pp: 355-356, 1979.

7. DeLee LJ, Ferrari a, Charnley J: Ectopic bone formation following low friction arthroplasty of the hip. Clin. orthop. 121:53-59, 1976.

8. Fingeroth RJ, Ahmed AQ: Single dose 6 Gy propylaxis for heterotopic ossification after total hip arthroplasty. Clin. Orthop. 317: 141-140, 1995.

9. Goel A, Sharp DJ: Heterotopic bone formation after hip replacement. The influence of the type of osteoarthritis. J. Bone Joint Surg. 73B: 255-257, 1991.

10. Hierton C, Blömgren G, Lindgren M: Factors associated with heterotopic bone formation in cemented total hip prosthesis. Acta Orthop. Scand. 54: 698-710, 1983.

11. Lazansky MG: Complications revisited. The debit side of total hip replacment. Clin. Orthop. 95:96-103, 1973.

12. Morrey BF, Adams RA, Cabanela ME: Comparison of heterotopic bone after anterolateral, transtrochanteric and posterior approaches for total hip arthroplasty. Clin. Orthop. 188: 160-167, 1984.

13. Nollen AJG, Van ADouveren FQ: Ectopic ossification in hip arthroplasty. A retrospective study of predisposing factors in 637 cases. Acta Orthop. Scand. 64(2): 185-187, 1993.

14. Soballe K, Chiristensen F, Kristensen SS0 Ectopic bone formation after total hip arthroplasty. Clin. Orthop. 228:57-62, 1988.

15. Thomas BJ: Heterotopic bone formation after total hip arthroplasty. Orthop. Clin. North Am. 23(2): 347-358, 1992.

# BÖLÜM - XI

## ARTROPLASTİ

## KISIM - 10

# DİSPLAZİK ZEMİNDE YAPILAN TOTAL KALÇA ARTROPLASTİLERİNDE KULLANILAN ASETABULUM TAVAN GREFTLERİNİN REZORPSİYON SORUNLARI

Nikola AZAR*, Cüneyt MİRZANLI*, Mustafa CANİKOĞLU**, Ali BAYMAN***

Konjenital kalç displazisi ve çıkığına bağlı sekonder koksartrozda asetabular kemik stokunun yetersizliği, yapılacak total kalça artroplastisinde (TKA) asetabulur komponentin uygulanmasını güçleştirmektedir. Ancak hastaların daha konforlu bir yaşam standartı istemesi, bu ameliyatları zorunlu hale getirmektedir. Bu tip olgularda ana sorun asetabular komponentin primer stabilitesini sağlamak ve bu stabilitenin sürdürülebilmesidir. Bu nedenle birçok otör tarafından çeşitli yöntemler tanımlanmıştır.

Mc Kee'ye göre cup'ın superolateralinde defekt varsa cup, vida ile sağlamlaştırılmış sement ile desteklenmeli, Harris'e göre asetabulum medial duvarında kontrollu kırık oluşturularak cup medialize edilmeli ve örtünüm bu şekilde sağlanmalıdır. Diğer birçok otör ise(2,3,4, 5,7,8) cup'ın kortiko-spongioz greft ile desteklenmesini önermektedir. Charnley ve Feagin ise DKÇ'li olgularda TKA'si yapılmamasını cerrahlara önermemektedir(3).

Biz bu tür olgularımızda cup'ın stabiletesi içni otojen femur başı greftleri ile asetabulumun rekonstruksiyonunu yaptık.

**Materyal ve Metod**

SSK İstanbul Eğitim Hastanesi II. Ortopedi ve Travmatoloji Kliniği'nde Mayıs 1991 - Aralık 1995 tarihleri arasında yapılan toplam 442 TKA'den 192'si displazik zeminde yapılmış olup, bu olguların 159'una asetabular tavan grefti konulmuştur (otojen kortikospongioz femur başı). Kasım 1996'da kontrola gelen ve asetabular tavan grefti konmuş olan 46 olgunun 54 kalçsı değerlendirilmiştir. Olgularımızın 41'i bayan olup 5'i erkektir. 29 sağ ve 25 sol olup bunların 8'i bilateraldir. Olgularımızda en küçük yaş 27, en büyük yaş 68 olup ortalama 52.6'dır. izleme süresi 11-67 ay olup ortalama 36.8 aydır.

Eftekhar sınıflanmasına göre (2) olgularımızın sınıflaması aşağıdadır:

| | | |
|---|---|---|
| Tip I İnsitu displazi | : | 0 |
| Tip II Subluksasyon | : | 23 olgu |
| Tip III Ara dislokasyon | : | 7 |
| Tip IV Yüksek dislokasyon | : | 14 olgu |

Tüm olgulara lateral dekübitüs pozisyonunda posterolateral kesiyle girilmiştir. Trokanter majör osteotomisi yapılmamıştır. Olguların tümünde ase-

* SSK İstanbul Eğitim Hast. II. Ortopedi ve Trav. Kliniği, Uzmar Dr., **Klin Şefi(Doç), *** Asis

tabulur cup'ın gerçek asetabuluma yerleştirilmesine çalışılmıştır. Asetabulum rekonstruksiyonu için otojen femur başı 2 veya 3 kansellöz vida ile tespit edilerek sağlanmıştır. Tüm olgularda Spotorno CLS straight stem, ekspansive cup'lı sementsiz protez kullanılmıştır. 7 olguda femoral hipoplazi nedeniyle custom-made CDH tipi ince protez kullanılmıştır.

Tüm olgularda profilaktik olarak 1. kuşak sefaloporin kullanlmıştır. İlk doz ameliyat masasında yapılmış olup, ameliyattan sonra ortalama 3 gün devam edilmiştir. Ameliyattan sonra mikrosirkülasyon düzenleyici plasmasteril rutin olarak kullanılmıştır. Ayrıca derin ve trombozu profiklaksisi için düşük molekül ağırlıklı heparin kullanılmıştır. Tüm hastalarda dren ameliyattan sonra 24-48 saatte çekildi. 3 gün yatak kenarına oturtulup ilk hafta içinde yürüteç ile ayağa kaldırıldılar. 6 hafta süre ile ameliyatlı tarafa basmadana mobilize edildiler. Ve üçüncü ayda tam yük verildi.

Tüm hastalar ameliyat öncesi ve ameliyat sonrası Charnley'in modifiye ettiği Merle D'aubigne-Postel sistemine göre(2) değerlendirildi. Ayrıca asetabular greftin rezorpsiyonu De Lee ve Charnley kriterlerine göre(3) değerlendirildi. Asetabular gevşeme ise Lachiewicz'in belirttiği yöntemle değerlendirildi(6).

## Bulgular

Merle D'aubigne-Postel sistemine göre ağrı skoru ortalama 2,16 iken 5,50 olmuştur. Yürüme fonksiyonu ortalama 2,34 iken 4,86 olmuştur. Kalça hareket açıklığı ortalama 3,x04 iken 5,14 olmuştur.

De Lee ve Charnley kriterlerine göre 7 olguda (%13) majör, 11 olguda (%22) orta, 21 olguda (%38) minör rezorpsiyon mevcut olup, 15 olguda (%27) rezorpsiyon tesbit edilmemiştir. Majör rezorpsiyon gelişen 7 olgunun 5'ine 8 revizyon girişimi yapılmıştır. Orta ve minör rezorpsiyonların tümünün greftin leteral yük taşımayan bölgesinde olduğu gözlenmiştir.

Asetabular gevşeme Lachiewicz'in belirttiği şekilde cup inklinasyonunda 5° den fazla hareket ve vertikal yada horizontal yönde 2 mm'den fazla hareket olması ile pozitif kabul edilmiştir. Bu değerlendirme ile 6 olgumuzda asetabular gevşeme vardır. Bu gevşemelerin 5'i majör 1'i orta greft rezorpsiyonu olan olgulara aittir.

## Tartışma

Yüksek oranda komplikasyon ve revizyon nedeni ile displazik kalçalarda TKA 1970'li yıllarda kaçınılması gereken bir ameliyat olarak değerlendiriliyordu. İlk olarak Harris 1977'de(3) otojen femur başını kullanarak asetabulum rekonstrüksiyonu yapmıştır. O yıllardan beri birçok otör tarafından bu teknik sementli protezler ile kullanılmıştır(3,4). Sementsiz protezlerin gelişimi ile tüm kalça protezlerinde semnentsiz protez kullanımı arttığı gibi kalça displazili olgularda da günümüzde oldukça fazla sayıda yayın bulunmaktadır(1,2,5,6).

Serimiz yaş, cinsiyet ve taraf dağılımı yönünden literatür bilgisi ile uyumludur. Takip süremiz ortalama 36,8 ay olup, literatürdeki erken dönem sonuçları ile karşılaştırılmıştır.

Greft rezorpsiyon oranımız (36,8 ay için) %35'tir. Bu oran majör ve orta greft rezorpsiyonunun toplamıdır. Bu oran Harris'in serisinde 10 yıllık izleme için %47; Ritter'in serisinde 3-8 yıllık takip için %0; Conn, Chirstie, Jasty ve Gerber için ise 4-

10 yıllık takiplerde %18-43 oranındadır. Literatürde görüldüğü gibi bu oran oldukça geniş verilmektedir. Ancak tüm otörlerin birleştiği bir nokta, ilk 4 yılda greft rezorpsiyon oranın çok düşük olduğu 4-8 yıl arasında oranda artma başladığı ve bu greftlerin 10-11 yıl sonrasında büyük oranda yetmezliğe gideceğidir(3,4,5).

Harris ve Jasty(57 belittiğine göre greft ilk uygulandığında avitaldir ve yaklaşık 4-9 yılda revaskülarize olabilmektedir. McQueary ve Johnton (7)'ın belirttiği şekilde yük altındaki greft canlı doku özelliği kazanırken şekil değiştirir ve bu asetabular greft ile kap arasında gevşemeye neden olabilir. Bu otörlerin görüşleri açısından greft rezorpsiyon ve cup yetmezliklerinin 4-8 yıl arasında görülmeye başlanması ve 10. yıldan sonra artmasını açıklayabiliriz.

Asetabular gevşeme nedeni ile revizyona giden olgularda birçok otörün tesbit ettiği durum greftlerin kaynamış olduğu, ancak kısmi rezorpsiyon nedeni ile kavitenin genişlediği ve cup'in gevşediğidir (3,5,6,7). Biz de revizyon uyguladığımz 5 olgumuzun 4'ünde aynı durumu tesbit ettik. Ve daha önce koyduğumuz greftlerin kaynamış olduğunu gördük. Bu olguları sadece chips greftlerle destekleyerek, daha büyük çapta asetabular komponent kullanarak revize ettik. Bir olgumuzda ise greftin kaynamamış olduğunu gördük. Allogreft kullanarak sementi revizyon yaptık. Yaklaşık 6 ay sonra tekar asetabular gevşeme gelişti. Allogreft ve sementsiz asetabular komponent ile 2. revizyon yapıldı. Bu revizyondan 14 ay sonra tekrar gevşeme tesbit edildi. Eksplorasyonuda allogreftin kaynamış olduğu ancak kısmi rezorpsiyon nedeni ile kavitenin genişlemiş olduğu görüldü ve aynı greft chips freftlerle desteklenerek 3. revizyon yapıldı.

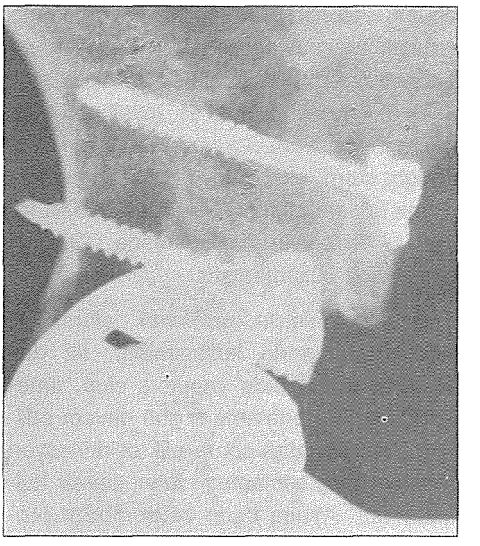

***Şekil 1:*** *Kaynamış bir grefte trabekülasyonun devamlılığı*

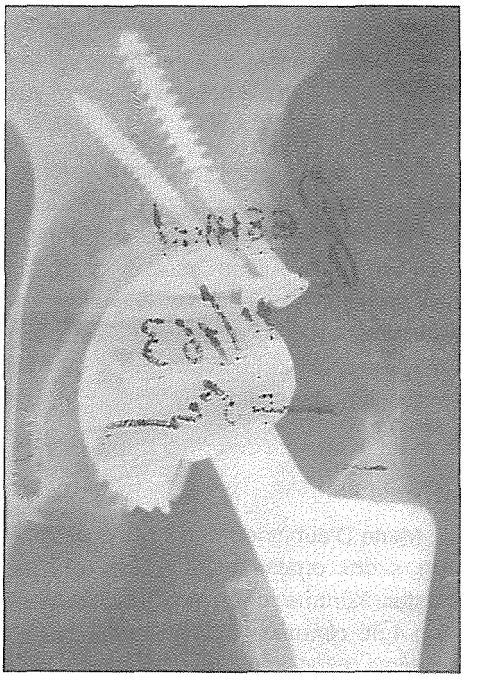

***Şekil 2:*** *Rezorpsiyon bulunan bir greftte asetabular çapta aseptik gevşeme ve vida kırılması.*

Tüm bu veriler ile DKÇ'li olgularda TKA'sı yapılırken cup'ın orjinal kemik ile örtünümünün sağlanması için, medialize edilmesi gerektiği ve cup'ın superolateralinde 0.5 cm'den fazla desteksiz taşma veya %70'den az örtünüm olduğu durumlarda asetabular greft kullanılması gerektiğini fikrine katılıyoruz(3). Cup sınırını aşan greft yük taşımayacağıdan resorbe olması kaçınılmazdır. Ve greft ataşacçak şekilde uygulanmamalıdır. Çünkü bu kısmi rezorpsiyon bölgesine konmuş olan vidaların kompresyon gücünü azaltarak gereftin hareketlenmesine ve asetabular gevşemeye neden olabilir.

Sement kullanımı ve strüktürel femur başı kullanımının rezorpsiyonu arttıracağı yönünde yayınlar olup(5) bu nedenle sementsiz protez ve non-strüktürel greft kullanımı önerilmiştir.

Greftin tek, büyük bir parça halinde kullanılması yerine 2 veya daha çok parça halinde ve her parçanın vida ile tesbiti ile kullanımında rezorpsiyonun daha az olacağı yayınlanmıştır(7).

Expansive cup veya cup'ın 2-3 veya daha fazla vida ile tespit edildiği ya da 2-3 peg ile tesbit edildiği türden sementsiz cup'ların asetabular greft kullanılan olgularda tercih nedeni olması gerektiğini kanaatindeyiz.

## Kaynaklar


1. Aşık, M., Tüzön, R., Tuncay, İ., Daldal, F., Seyhan, F.: Displazik ve doğuştan kalça çıkıklı vakalarda çimentosuz total kalça protezi uygulamaları. Akta Ortoh Traum Turc. Vol:30, No:1, 1996, 41-44.
2. Bayman, A.: Kalça displazisi ve doğuştan kalça çıkığı zemininde gelişen koksartroz vakalarında total kalça artroplastisi. uzmanlık tezi, 1997, İstanbul.
3. Gerber, S.D., Harris. W.H.: Femoral head autografting to augment acetabular deficiency in patients requiring total hip replacement. A minimum five year and an average 7 year follow-up study. J Bone Joint Surg (Am) 1986; 68-A: 1241-1248.
4. Gross, A.E., Allen, G.D., Cotre, M., Garbuz, D.S., Stockley, I.: Bone grafts in hip replacement sirgery. The Orthop Clin North Am. Vol 24, pp 679-695, 1993.
5. Jasty, M., Harris, W.H.: Salvage total hip reconstuction in patients with major acetabular bone deficiency usin structural femoral head allografts. J Bone Joint Surg (Br) 1990; 72-B: 63-67.
6. Lachiewicz, P.F., Hussamy, O.D.: Revision of the acetabulum without cement with use of the Harris-Galante porous-coated implant. Two eight year results. J Bone Joint Surg (Am) 1994; 76-A: 1834-1839.
7. Marti, R.K., Schuller, H.M., Van Steijn, M.J.A.: Superrolatreal bone grafting for acetabular deficiency in primary total hip raplacement and revision. J Bone Joint Surg (Br) 1994; 76-B: 728-734.
8. Mulroy, R.D.Jr., Harris, W.H.: Failure of acetabular autogenous grafts in total hip atroplasty. J Bone Joint Surg (Am) 1990; 72-A: 1536-1540.

# BÖLÜM - XI

## ARTROPLASTİ

## KISIM - 11

# TOTAL KALÇA ARTROPLASTİSİNDE DERİN VEN TROMBOZU PROFİLAKSİSİ

Burak BOYNUK*, İ. Remzi TÖZÜN*, Nadir ŞENER*

Derin ven trombozu halen total kalça artoplastisi sonrasında sık görülen bir komplikasyondur. Özellikle profilaksi yapılmamış olan hasta gruplarında %47-65 oranında görülme sıklığı bildirilmiştir (1,2,3). Bu yüksek sıklık oranı nedin ile total kalça artroplastisi öncesi ve sonrasında değişik profilaksi metodları tanımlanmış ve uygulanmıştır. Bunların içinde düşük molekül ağırlıklı heparin, warfarin, aspirin, dextran, antiembolik çorap, aralıklı pnömatik kompresyon uygulamaları sayılabilir(4,5,6). Bu yöntemlerin kullanılması ile derin ven trombozu (DVT) sıklığı %6-24 oranları arasında bildirilmiştir. Biz, kliniğimizde düşük molekül ağırlıklı heparin (DMAH) ve antiembolik çorap kombinasyonu ile yaptığımız profilaksinin venografi ile değerlendirilmiş sonuçlarını yayınladık.

### Hastalar ve Yöntem

Haziran 1993, Ocak 1996 tarihleri arasında kliniğimizde total kalça artoplastisi sonrası profilaksisi yapılıp venografi ile DVT sıklığı araştırılan 20'si erkek 100'ü bayan toplam 120 hasta çalışma grubumuzu oluşturmaktadır. Hastalarımınız yaş ortalaması 59 (23-880) yıl olarak bulunmuştur.

Literatür bilgisi ışığında DVT risk faktörlerine sahip hasta sayımız; 1 hasta kanser, 2 hastada yatak bağımlılığı, 5 hastada günde 1 paketten fazla sigara kullanımı, 4 hastada varis, 18 hastada obesite, 1 hastada sarkoidoz, 1 hastada iskemik kalp hastalığı, 11 hastada diabet olmak üzüre toplam 43 idi(3).

Hastalarımızın tümüne 10 gün süre ile DMAH [fraxiparine, (Nadroparine kalsiyum)] uygulanmıştır. DMAH ameliyattan 12 saat önce başlanmış ve ameliyattan 12 saat sonra 2. doz uygulanmıştır. Takip eden dozlar 24 saat ara ile uygulanmıştır. 50-70 kg arası olan hastalarımızda fraxiparine dozu 0.3 mgr ile başlanmış ameliyat sonrası 4. gün 0.4 mgr doza geçilmiştir. Vücut ağırlığı 70 kg ve üzeri hastalarımızda doz, 0.4 mgr ile başlanıp yine aynı sürede 0.6 mgr'a arttırılmıştır. Hastalarımıın aynı zamanda ameliyat öncesi ve sonrası PTT değerleri ile takip edilmiştir.

* İstanbul Üniv. İst. Tıp Fak. Ortopedi ve Trav. ABD, Çapa İst.

Hastalarımızın 24 tanesi spinal, 96 tanesine genel anestezi uygulanmıştır. Ameliyat boyunca kan kaybı ve ameliyat süreleri kaydedilmiştir. Hastalarımıza genel olarak 2-3 adet aspiratif dren uygulanmış ve 48 saat süre ile tutulmuştur. 2. gün drenler alınmış ve rehabilitasyona başlanmıştır.

Hastalarımızın tümünde DMAH ile birlikte diz üstü antiembolik çorap uygulanmıştır. Çalışma grubumuza giren tüm hastalarda ameliyattan sonraki 10 ile 15 günler arası venografi uygulanmış ve uzman radyolog tarafından değerlendiril-miştir.

## Sonuçlar

Çalışma serimize giren 120 hastanın ortalama ameliyat süresi 120 dk. (45-150) 24 saatlik kan kaybı (ameliyat dahil) ise ortalama 1350 cc olarak bulunmuştur. Hastalarımızın ameliyat öncesi APTT değerleri ortalama 35.74 sn. (26-50) ameliyat sonrası ise ortalama 37.27 sn. (22-58) bulunmuştur. ($p>0.05$)

Venografiler sonucunda 120 hastanın 9'unda (%7.5) derin ven trombozu gözlendi. Bunların 5 proksimal, 3 distal, 1 ise hem proksimal hem distal yerleşimliydi. 9 hastanın 2'sinde DVT kontralateral tarafta gelişti. 1 tane hastamızda DVT bilateral yerleşimliydi. Ayrıca bu hastalarımızın sadece 2 tanesinde semptomatik bulgular mevcuttu. Risk grubu hastalarımızdan iskemik kalp hastası olan hastamızda iki taraflı distal DVT gözlendi. Hiçbir hastamızda akciğer embolisi (PE) saptanmadı. Derin ve trombozlu hastalarımızın hiçbirinde mortalite görülmedi.

## Tartışma

DVT, total kalça artroplastisi sonrası, özellikle 40 yaş sonrasında önemli bir morbiditedir(4,9). Johnson ve ark.'nın 1158 olguluk serilerinde total kalça artroplastisi sonrası ölümcül pulmoner emboli (PE) riskinin %2.3 olduğunu göstermeleri DVT ve pulmoner emboli profilaksinin TKA sonrası önemini vurgulamaktadır(4,9).

DVT ve PE sıklığı üzerine etkili pek çok risk faktörü ve korunmaya yöntemleri tanımlanmıştır(4). Tanı yöntemleri içinde ise venografi diğer yani tanı yöntemleri yanısıra halen duyarlılığı en güvenli metodtur.

Biz çalışmamızda prospektif olarak seçilmiş hastalarımızda DMAH ve antiembolik çorap kombinasyonunun venografi ile değerlendirerek literatürdeki diğer kombinasyonlar ile karşılaştırmak istedik.

Literatürdeki risk faktörleri içinde kardiak sorunlu hastalar antikoagülan ve antiagregan kullandıklarından son sıralarda yer almakta iken(3) bizim serimizde risk faktörü taşıyan hastalar içinde sadece iskemik kalp hastalığı olan bir hastamızda çift taraflı derin ven trombozu görülmüştür.

Ameliyat öncesi ve sonrası PTT değerleri karşılaştırıldığında arada anlamlı bir yükselme olmadığı saptanmıştır. Bu da DMAH profilaksi takibinde PTT değerlerinin anlamlı olmadığın göstermektedir.

Venografi ile değerlendirme sonucunda trombusların en çok proksimal yerleşimli (%55) olduğu görüldü. Literatürde pulmoner emboli %16 oranında, emboli sonucu mortalite ise %2-3.4 oranında bildirilmesine rağmen gerek proksimal yerleşimli gerekse distal yerleşimli trombüslerde pulmoner emboli ve mortalite gözlemedik (3,4).

## Kaynaklar

1. Oishi CS, Benson JCG, Otis SM et al.: The clinical course of distal deep venous thro-

bosis after total hip and total knee arthroplasty, as determined with duplex ultrasonography. J Bone Joint Surg 76 A: 1658, 1994.

2. Lothe PA, Steinberg ME, Ecker M: Significance of deep venous thrombosis in the lower extremity after total joint arthroplasty. Clin Orthop 299:25, 1994.
3. Lemos MJ, Sutton D, Hozack WJ et al: Pulmonary embolism in total hip and knee arthroplasty. Clin Orthop 282; 159, 1992.
4. Harris WH, Athanasoulis CA, Waltman AC et al: Prophylaxis of deep-vein thrombosis after total hip replacement J Bone Joint Surg 67-A: 57, 1985.
5. Hall RD, Raskob GE, Gent M et al: Effectiveness of intermittent pneumatic leg compression for preventing deep vein thrombosisi after total hip replacement. JAMA 263: 2313, 1990.
6. Nilsen DW, Naess Andresen KF, Kierulf P et al: Graded pressure stockings in prevention of deep vein thrombosis following total hip replacemenet. Acta Chir Scand 160: 531, 1984.
7. Torhlom C, Broeng L, Jorgensen PS et al: Thromboprophylaxis by lowmolecular weight heparin in elective hip surgery: a placebo controlled study. 73-B: 434, 1991.
8. Tremaine MD, Choroszy CJ, Gordon GH et al: Diagnosis of deep venous thrombosisi by cmopression ultrasound in knee arthroplasty patient. J Arthroplasty 7 (2):187, 1991.
9. Esemenli T: Kalça cerrahisinde derin ve trombozu insidansı. Acta Ortohp Traum Truc 25; 34, 1991.

# BÖLÜM - XI

## ARTROPLASTİ

## KISIM - 12

# TRİKOMPARTMANTAL SEMENTLİ TOTAL DİZ ARTROPLASTİ UYGULAMALARI

A. BAKTIR*, Ş. KABAK*, M.HALICI*, H.ARASİ*

Total diz artroplastisi dizin ileri derecede osteoartrit, romatoid artrit gibi etyolojik nedenlere bağlı diz eklemi patolojilerinin tedavisinde tercih edilen bir yöntem olup bu şekilde hastaların eklem protezlerinin sonuçları oldukça cesaret vericidir(6,8).

Çalışmamızın amacı en az iki yıllık takibi olan sementli total diz protezi uygulamalarını sonuçlarını değerlendirmektir.

### Materyal ve Metod

Eylül 1989 - Eylül 1994 tarihleri arasında Erciyes Üniversitesi Tıp Fakültesi Ortopedi ve Travmatoloji Ana Bilim Dalı'nda total diz protezi uygulanan ve yeterli takibi yapılan 31 hastanın 34 dizi bu çalışmaya dahil edilmiştir. Tüm hastalarda her üç komponent de değiştirilmiş, tamamında posterior krusiate ligament korunmuş ve non-constrained veya semi-constrained tibial komponent kullanılmıştır. Patellar komponent polietilen olup metal back kullanılmamıştır. Hastaların 23'ü bayan 8'i erkekti. Ortalama yaşları 54.8 yıl olan (35-79) olguların 28'i dejeneratif osteoartrit, 2'si romatoid artrit, 1'ise hemofilik artropati olup ortalama izleme süresi 3 yıl 8 ay idi. (2-7 yıl)

Diz ağrısı hareket kısıtlığı yakınması ile polikliniğimize başvurun hastalar klinik ve radyolojik değerlendirmeye tabi tutuldu. Çekilen orto-röntgenografilerde femur anatomik ve mekanik eksenleri arasındaki açı saptanarak şablonla uygun protez boyları belirlenip ameliyattan 24 saat önce ve 0.5 saat öncesinde antibiyotik proflaksisi uygulanmış, bir gece öncesinden tromboemboli proflaksisine başlanmış ve bu proflaksiye bir hafta devam edilmiştir.

Ameliyat esnasında pnomotik turnike kullanılmış olup ameliyat sonu her hastaya hemovak dren ve Jones bandajı uygulandı. Ameliyat sonrası 1. günde Kuadriseps izometrik egzersizlerine başlatıldı. 2. günde hemovak dren çeklidikten sonra 3. günde Continue Passive Motion (CPM) ile 30 dereceden başlayara pasif hareketlere geçildi. CPM hergün hastaların tolere edebileceği kadar 5-10 derece artırılarak 90 dereceye çıkartıldı. Ameliyat sonrası 3 veya 4. günlerde hastalar koltuk değneği ile

* Erciyes üniversitesi Tıp Fakültesi Ortopedi ve Travmatoloji ABD.

ayağa kaldırılp kısmi ağırlık vermesine izin verildi. Diz fleksionu ortalama 90-100 derece olduğunda ameliyat sonrası ortalama 7. günde hastalar taburcu edildi. Ameliyat sonrası 1.5,3,6,12. aylar ve sonra yıllık kontrollerine hastaların takipleri yapıldı. Her kontrolde olguların fizik muayeneleri yapılıp ayakta standart ön arka ve 30 derece fleksionda yan grafileri ve patella tanjansiel grafileri çekilerek kontrol edildi.

Ameliyat öncesi ve son kontrolde olguların klinik ve radyolojik değerlendirmesinde Diz Topluluğu tarafından önerilen kriterler kullanıldı(4,5). Bu yöntemle yapılan klinik değerlendirmede diz ve fonksiyon skorları ayrı ayrı incelenmekte, fonksiyon skorunun diz skoru üzerinde olumsuz etkileri ortadan kaldırılmaktadır. Diz ve fonksiyon skoru için 85-100 puan çok iyi, 70-84 puan iyi, 60-69 puan orta, 59 puan ve aşağısı kötü olarak gruplandırılmaktadır.

Radyolojik değerlendirilmede dizin uyumu (aligment, komponentlerin pozisyonu, protez-çimento-kemik yüzeylerde radyolusent hatların bulunup bulunmaması, komponentlerin migrasyonu değerlendirildi. 5 mm. ve üzeri gevşeme lehine yorumlanırken 4 mm. ve altı anlamsız olarak değerlendirildi(4).

## Bulgular

Diz tupluluğunun değerlendirme kriterlerine göre olguların ameliyat öncesi ortalama diz skoru 40.5 puan (10-60), fonksiyonel skor ortalama 48.7 puan (19-60) puan idi. Son kontrolde ortalama diz skoru 83.2 puan (70-100), fonksiyonel skor ortalama 88.3 puan (80-100) idi. Ameliyat öncesi dönemde ortalama hareket açıklığı ortalama 90.5 derece (20°-110°) iken son kontrolde bu oran ortalama 109.2° ye ulaşmıştır (95°-125°).

Olguların radyolojik değerlendirmesinde ameliyat öncesi ortalama diz varus açısı 10 derece (7-20°), valgus açısı 12 derece (10°-22°) idi. Son kontrolde ise ortalam valgus açısı derece (0-10°) idi. Son kontrolde ön arka grafilerde femoral konponentin alfa açısı 98.2 derece (92°-100°) tibial komponentin beta açısı ortalama 88.7 (82°-95°) derece, gama açısı ortalama 89.3(82°-96°) derece, delta açısı ise ortalama 88.6 derece (79°-94°) idi.

Olguların birine ameliyattan sonraki ikinci yılında geç dönem enfeksiyondan dolayı revizyon uygulandı. Olguların ikisinde ameliyattan sonraki 6. haftada yetersiz hareket genişliği nedeni ile manipulasyon yapıldı. Sekiz olguda ön-arka grafide tibial komponentin 1. ve 2. zonlarında, yan grafide 2. zonda 3 mm. lik radyolusent alan görüldü. Olguların hiçbirinde klinik ve radyolojik gevşeme bulgusuna rastlanmadı. Sonuç olarak Diz Topluluğu değerlendirme kriterlerin egöre olguların 25'i çok iyi (%74.2) 6'sı iyi (%18.6) 2'si orta (%5.8) 1'i ise kötü (%1.4) olarak tespit edildi. (Şekil 1)

## Tartışma

Cerrahi tekniklerdeki gelişme, biomateryellerin mekanik özelliklerindeki ilerlemeler total diz protezlerinin sonuçlarının her geçen gün daha yüz güldürücü olduğu düşüncesini doğrumakta, 10 yılılk takiplerde komponent gevşeme oranının %5'in altında olduğu bildirilmektedir(6,10). Çimentolu uygulamaların başarılı sonuçlarından dolayı olgularımızın tümünde çimentolu fiksasyon yöntemini tercih ettik. Özellikle trikompartmantal total diz protezi uygulamalarında polyetilen sementli patella kullanımı ile, patellanın değiştirilmediği olgular arasında yapılan karşılaş-

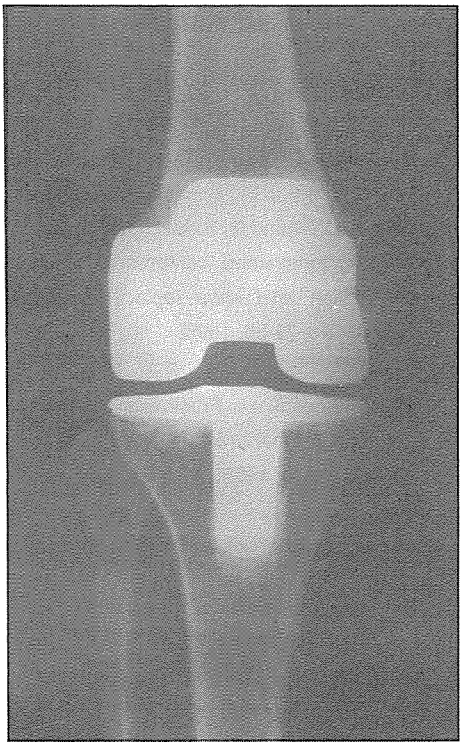

*Şekil-1: Ön-Arka Görüntü*

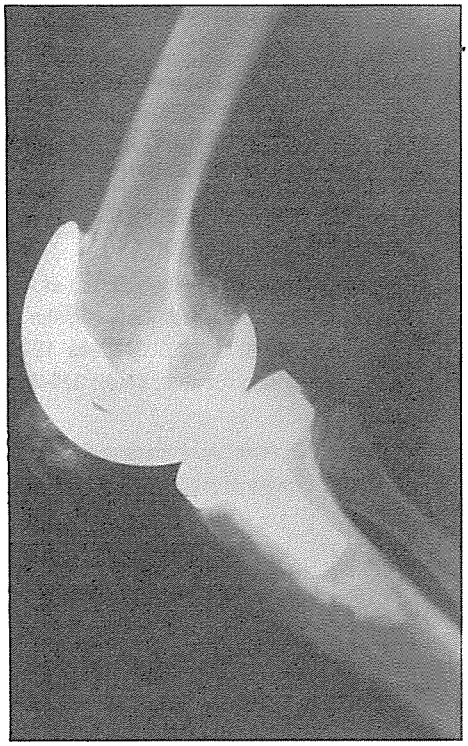

*Şekil-2 : Yandan Görüntü*

tırılmalı çalışmaların uzun süreli takiplerinde önemli bir fark saptanamamış olup, metal bacaklı patellar komponentleriyle ilgili olarak başarısız sonuçlar bilidirilmektedir(9,10). Yapılan çalışmalarda ameliyattan sonraki bir aydan itibaren diz ekleminin hareket genişliğinin her geçen gün daha da artış gösterdiği belirtilmektedir(2,3,7). Çalışmamızda diz hareket genişliğinin oldukça ileri düzeylerde olmasının takip süresinin uzunluğu ile bağlantılı olabileceği düşüncesindeyiz. Her ne kadar arka çapraz bağın korunması veya korunmamasını gerektiren tasarımlar arasında fark bulunmadığı belirtilsede uygulamalarımızın arka çapraz bağı tamamında koruduk(1,3,9).

Sonuç olarak total diz protezi uygulamalarının deneyimli ellerde hastaların ağrı ve fonksiyonel kısıtlamalarını giderek daha iyi bir yaşam standardı sağlayabileceği ve getireceği düşüncesindeyiz.

## Kaynaklar


1. Abraham W, Buchnan JR, Daubert H et all.: Scholud be patella resurfaced in total knee arthroplasty. Clin. Orthop. Rel. Resch. 236; 128-134, 1988.
2. Colwell CW, Morris BA.: Teh influence of CPM on the results of total knee arthroplasty. Clin. Orthop. 276; 225, 1992.
3. Çakmak M.: Total diz protezi erken sonuçları. XI. Milli Ortopedi ve Travmatoloji

Kongre Kitabı, S:218, 1990.

4. Ewald F.C.: The Knee Society Total Knee Arthroplasty Reoentgenongraphic Evaluation and Scoring System. Clin. orthop. 248; 9-12, 1989.
5. Insall J.N., Dorr L.D., Scott W.N.: Rationale of The Knee Society clinical rating system Cilin Orthop. 248; 13-14, 1989.
6. Knutson K, Lewold S, Robertsson O et All.: The Swedish Knee Arthroplasty register. a nation wide study of 30.003 knees 1976-1992. Acta Orthop. Scand.: 64(4); 375-386, 1994.
7. Kristensen O, Nafei A, Anderson PK et all.: Long term results of total condylar knee arthroplasty in rheumatoid arthrisit. JBJS 74-B; 803-806, 1992.
8. Ranawatt CS, Flynn WF, Saddler S et all.; Long term results of the total condylar knee arthtoplasty. Clin. Orthop. 286; 94-102, 1993.
9. Ritter M, Worland R, Saliski J et all.: Flat on flat non-constrained compression molded polyethylen total knee replacement. Clin. orthop. 321; 79-85, 1995.
10. Roraback C.H., Bourne R.B., Nott L.: The Miller-Galent Knee Prosthesis for the treatment of osteoarthrosis. J. Bone Joint Surg. 75-A; 402-408, 1993.

# BÖLÜM - XI

## ARTROPLASTİ

## KISIM - 13

# TOTAL DİZ PROTEZİ SONUÇLARIMIZ

Adnan KONAL*, Ender UĞUTMEN**, Süreyya GÜNDÜZ**, Yusuf ÜNAL***

Yaşam süresinin uzamasıyla birlikte özellikle yük binen eklemlerde oluşan osteoartrit, aktivasyonu sınırlayan en önemli problemlerden birisidir. Diz osteortritinin ilerlemiş dereclerenide, günümüzde çözüm olarak önerilen diz protezi tedavisi başarı ile uygulanmaktadır(7,8).

Gunston(3)un 1971 yılında yayınladığı makalesi ile birlikte diz protez uygulamaları altın çağını yaşamaya başlamış, bunu izliyen yıllarda birçok protez modeli dizayln edilmiş ve kullanılmıştır(6,7,8).

1973 yılında Freeman ve Swanson'un (2) yaptığı çalışmalar protez tasarımı ve uygulanan cerrahi teknikler açısından birçok konuya ışık vermiş ve belli ilkelerin yarleşmesini sağlamıştır.

Günümüzde başarıyla uygulanan ve iyi sonuçlar veren birçok protez biçimi (dizaynı) vardır.

Biz bu çalışmamızda; kliniğimizde kullandığımız yarı sınırlamalı (semiconstrained) ve çapraz bağ yerine geçen (Cruciate substituting) protez modeli ile(5) yaptığmız olgulların en az 3 yıllık izleme sonuçlarını veriyoruz.

**Materyal ve Metod**

Mart 1989 ve Aralık 1994 tarihleri arasında, S.S.K. Geztepe Eğitim Hastanesi 2. Ortopedi ve Travmatoloji Kliniğinde, ameliyat edilen ve posterior stabilizan kondiler tip total diz protezi uygulanan 28 hastanın 29 dizi, en az 3 yıl ortalama 4.2 yıl izlenerek çalışma kapsamına alındı.

19 bayan ve 10 erkek hastanın ortalama yaşları 66 (59-79) idi.

Protez uygulanan dizlerin 15'i (%51.7) sol, 12'si (%41.4) sağ ve 2'si (%6.9) bilateraldi.

Olgularımız osteoartrit etyolojisine göre sınıflandırıldığı zaman 19 (%65.5) hastanını tanısı primer osteoartrit, 4 (%13.7) hastanın romatoid artrit ve 6 (%20.6) hastanın tanısıda postravmatik artritdi.

Polikliniğimize başvuran ve diz osteoartiti klinik bulguları veren tüm olgulara ayakta basarak, diz 15 derece fleksiyonda PA ve lateral grafi çekildi. Tüm dizler Ahlback'ın(1) radyolojik osteoartrit sınıflamasına göre değerlendirildi. Grade III, IV ve V osteoartriti olan olgular yaş ve diğer

* S.S.K. Göztepe Eğitim Hast. 2. Ortop. ve Trav. K. Başas, **Uzmanı ***Asis.

Tablo 1

| Diz skoru | | Diz sayısı | |
|---|---|---|---|
| | | Ameliyat öncesi | Ameliyat sonrası |
| Çok iyi | (85-100) | - | 10(%34.5) |
| İyi | (70-84) | - | 14(%48.2) |
| Orta | (60-69) | 18(%62) | 5(%17.2) |
| Kötü | (60 altı) | 11(%38) | - |
| **Ortalama Skor** | | **37.7** | **78.8** |

özellikleri göz önüne alınarak cerrahi endikasyon konuldu. Cerrahi endikasyon konulan olgulara ameliyat öncesi ve sonrası diz cerrahisi derneğinin değerlendirme kriterleri esas alınarak skorlamaları yapıldı (9).

Ameliyat genel anestezi altında havalı turnike kontrolünde önde uzunlamasına orta hat kesisi yapıldı ve üç komponentli çimentolu protez yerleşitrildi. 1. jenerasyon sefalosporin grubu bir antibiotikle enfeksiyon, düşük molekül ağırlıklı heparin ile derin ven trombozu profilaksisi yapıldı. Ameliyat sonrası 2. günden başlıyarak izometrik kuadriseps kas egzersizleri verildi daha sonra aktif izometrik ve izotonik egzersizlerle rehabilitazsyona devam edildi. Hasta ekstremitesini düz bacak kaldırma ile kontrol edebildiği anda yürüteç ile yürümesine izin verildi. 90 derece aktif diz fleksiyonunu yapabildiği anda yürteç bıraktırıldı. Yara dikişleri 11. günde alındı, taburcu işlemini izliyen 3'er ay ara ile kontrole çağrıldı.

## Sonuçlar

Olgularımızın en uzun takip süresi 5.5 yıl, en kısa izleme süresi 3 yıl ortalama takip süresi ise 4.2 yıldı.

Bu takip süresi içinde olgularımız her kontrollerinde Diz Cerrahisi derneğinin önerdiği klinik ve radyolojik değerlendirme kriterleri ile değerlendirildi ve son değerlendirme esas alındı.

Olgularımızı ameliyat öncesi ve sonrası diz skorları ortalaması tablo 1'de verilmiştir.

Ameliyat öncesi dönemde 18(%62) dizde orta ve şiddetli derece ağrı varken, ameliyat sonrası 10(%34.5) dizde ağrı hiç yok, 11(%37.9)unda hafif ve seyrek, 8 (%27.6)sında ise merdiven inip çıkarken ağrı ortaya çıkmıştır.

Ameliyat öncesi dönemde ortalama diz ROM'u 65 derece iken, ameliyat sonrası 90 dereceye yükselmiştir.

Ameliyat öncesi olarak 19(%65.5) olgu 500-1000 mt., 10(%34.5) olgu 500 mt.nin altında yol yürüyebiliyor iken ameliyat sonrası 16(%55.2) olgu serbest, 7(%24.1) olgu 1000 mt., 6(%20.7) olgu ise 500-100 mt yürüyebilmekte idi.

Yüzeysel enfeksiyon görülen 1(%3.4) diz haricinde hiçbir dizde anlamlı radyolüsent zona rastlanmadı.

1(%3.4) olgumuzda ameliyat sonrası 2. günde hemovak dren alınırken drenin ucu

diz eklemi içinde koparak kalmıştır. Normal rehabilitasyonu devam eden bu dizde ameliyattan 1 yıl sonra küçük bir kesiyle dren parçası çıkarılmış ve bir sorun oluşturmamıştır.

1(%3.4) olguda ameliyat sonrası dönemde özellikle ekstansiyonda diz önü ağırısı ve 6(%20) olgumuzda ağrısız takılma hissi saptanmıştır.

## Sonuç

4.2 yıl ortalama izleme ile total d iz artroplastilerinden elde ettiğimiz sonuçlarla, grade III, IV ve V osteoartriti olan yaşlı hastalarda diğer özellikler de göz önüne alınarak yapılan artroplasti ameliyatının hekim ve hasta için yüz güldürücü sonuçlar verdiğini söyleyebiliriz.

## Kaynaklar


1. Ahlback, S.: Osteoarthristis of the knee. A radiografik investigation. Acta Radiol. Supp.: 277, 1968.
2. Freeman, M.A.R.; Swanson S.A.V.; Todd, R.C.: Total knee replacement of the knee using the Freeman-Swanson knee prosthesis. Clin. orthop. 94: 153, 1973.
3. Gunston, F.H.: Polycentric knee arthroplasty, Hroshetic simulation of normal knee movement. J. Bone an Joint Surg. 53B: 272, 1971.
4. Gunston, F.H.: Polycentric knee arthroplasty, Hroshetic simulation of normal knee movement. Clin. Orthop. 94:128, 1973.
5. Insall, J.N.; Aglietti, P.: Afive to seven year folow-up of unicondylar arhroplasty. J. Bone and Joint Surg. 62A: 1329-1337, 1980.
6. Murray, D.G.: Total Knee arthroplasty. Clin Orthop. 192: 59, 1985.
7. Sledge, Ç.B.: Arthroplasty of knee: Surgery of the musculoskletal system. Second edition. p 3603-3644, Churchill Livingstone, Newyork, 1990.
8. Tooms, R.LE: Arthroplasty of ankle and knee. Campbell's operative orthopaedics Eight edition. p.389-439, The Mosby, Company, 1992.
9. Tözün, I.R.: Total diz endopratezinde preoperatif hazırlık ve postoperatif değerlendirme. Acta Orthop. Trau. Turcica. Cilt 24, no 5, s.352-358, 1990.

# BÖLÜM - XI

## ARTROPLASTİ

## KISIM - 14

# 9 YILLIK ÇİMENTOLU TOTAL DİZ PROTEZİ DENEYİMİ (SORUNLAR VE ÇÖZÜMLERİ)

Şahap ATİK*, Sezgin SARBAN*, Uğur GÖNÇ*, Ulunay KANATLI*

Menteşesiz tipde çimentolu total diz protezi implante ettiğimiz hastalarda uzun sürede karşılaştığımız sorunlar ve bunların çözümü içni uyguladığımız yöntemlerin değerledirilmesini amaçladı.

### Hastalar ve Yöntem

1988-1994 yılları arasında menteşesiz tipte çimentolu total diz protezi implante ettiğimiz hastalardan 88'i araştırmaya dahil edildi. Hastaların tümünde tanı osteoartrit idi. Ortalama yaş 59'du (51-72).

Ortalama izleme süresi beş yıldı (2-9 yıl)

### Bulgular

Hospital for Special Surgery değerlendirme skorları uygulandığında ortalama değer 81 idi. (45-95) Hastalarda karşılaştığımız sorunlar:

- Büyük implant
- Tibial komponentte varus
- Yüzeyel enfeksiyon
- Diz önü ağrısı

### Tartışma

Diz protezlerinin uygulanmasından sonra kısa ve uzun süreli takiplerde karşılaşılan sorunların başında patella ve patellar komponentle ilgili güçlükler gelmektedir(1,4).

Patellaya protez konulup konulmaması halen tartışmalıdır(5). Protez dışındaki seçenekler:

- Debridman
- Kondroplasti.

Daha önceki kongrelerde ve yayınlarda karbon fiber kullanarak yaptığımz kondroplastiden olumlu sonuçlar aldığımızı bildirmiştik(3). Ancak oluşan kıkırdak fibröz kıkırdak idi. Oysa OMOT (osteokondral multipl otogreft transferi) yöntemini uyguladığımız hastalarda kıkırdak kaybı olan bölgeyi örten kıkırdak büyük çoğunlukla hyalin kıkırdaktır(6). Olumlu sonuçlardan cesaret alarak total diz protezi ile patellada osteokondral multipl otogreft transferini kombine ettik(7).

* Gazi Üniversitesi Tıp Fakültesi Ortopedi ve Travmatoloji ABD

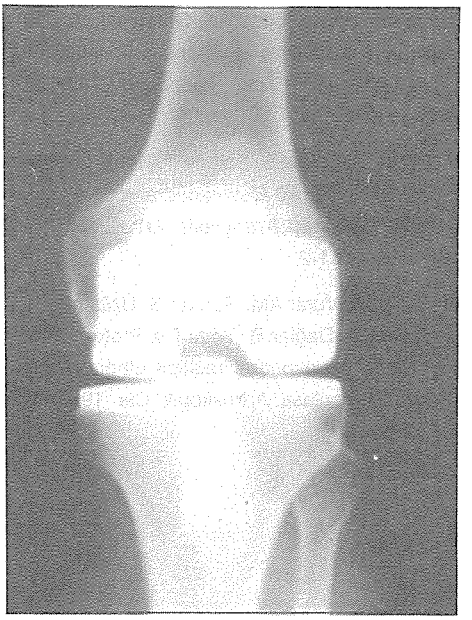

***Şekil 1:*** *Düzgün pozisyonda total diz protezi*

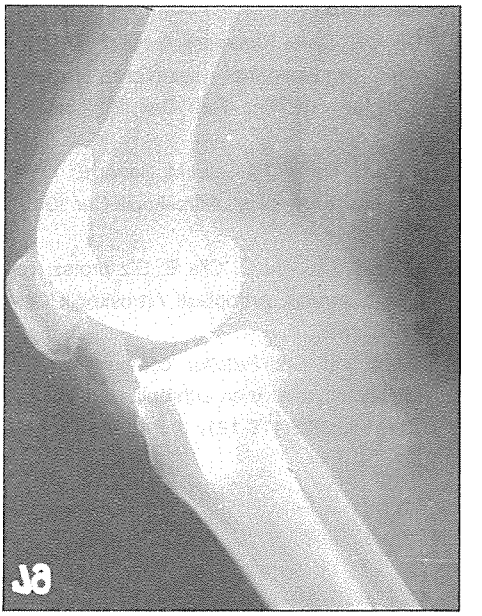

***Şekil 3:*** *Uygun büyüklükte total diz protezi*

***Şekil 2:*** *Varus pozisyonda implante edilmiş total diz protezi*

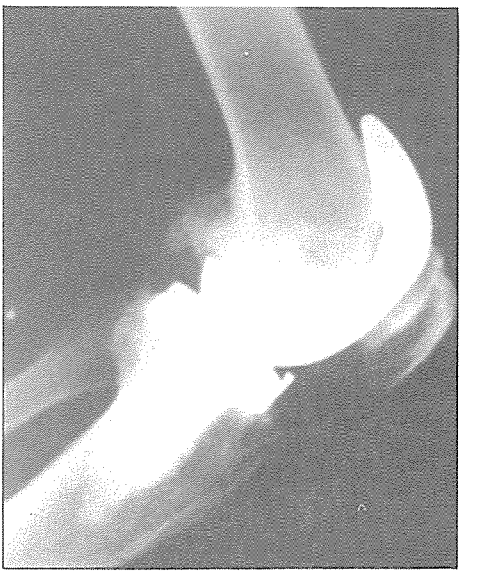

***Şekil 4:*** *Gereğinde büyük ve uyumsuz total diz protezi*

## Kaynaklar


1. Atik OŞ, Doral Kinematik kondiler diz protezi uyguladığımz hastalarda erken sonuçlar. Ort. Trv. Reh Der 1988;3:164-166.
2. Atik OŞ, Doral MN, Uslu M, Şener E: Total diz protezi Artroplasti Artroskopik Cer 1989; 1:8-11.
3. Atik OŞ, Uluoğlu Ö, Cila E: Diz protezi ve patella sorunu. Artroplasti Artroskopik Cer 1991;2:1-2.
4. Sutherland CJ: Pateller component dissociation in total knee arthroplasty. Clin orthop 1988; 228:178-181.
5. Keblish PA, Vamua AK, Greenwald AS: Patellar resurfacing or retention in total knee arthroplasty. J Bone Joint Surg 1983; 63B: 448-451.
6. Atik OŞ, Takka S, Şatana T, Kantlı U, Bayar A, Şenköylü A0 Osteokondral multipıl otogrelt transferi: Artroplasit Artroskopik Cer 1996; 13: 1-2.
7. Atik OŞ, Vural AM, Sarban S, Üzümcügil O, Bayar A, Dağlar B: Total Diz Protezi ve patellada ostrokondral multipıl otogreft transferi. Artroplasti Artroskopik Cer 1997; 14: 11-12.

# BÖLÜM - XI

## ARTROPLASTİ

## KISIM - 15

# PATELLOPLASTİ UYGULANAN TOTAL DİZ PROTEZİ OLGULARIMIZIN UZUN DÖNEM TAKİP SONUÇLARI

Metin L. BAYDAR*, Ethem GÜR*, Servet TUNAY*, Cemil YILDIZ*

Total diz protezinde (TDP) tartışmaların halen sürdüğü sorunlar içerisinde en önemlisi patellofemoral ekleme ait olanlarıdır. Mayıs 1989 ile Aralık 1995 tarihleri arasında 242 hastanın 263 dizine patelloplasti içeren TPD uygulandı. Hastalarımızın izleme süresi 2-5 yıl (ortalama 4 yıl) idi. Hastalarımız ameliyat öncesi ve sonrası olgu dönemde Diz Derneği (Knee Society) tarafından önerilen fonksiyonal skorlamaya göre değerlendiril8miştir. Olgularımızda patelloplasti ve patellar denervasyon yaparak uyguladığımız TDP sonuçları oldukça memnun edicidir.

### Giriş

50 yaşın üstünde konservatif tedaviye yanıt vermeyen gonartrozlu hastalarda en seçkin tedavi yöntemi TDP'dir(9,10,113,14, 15). TDP'de endikasyonunu en önemli ki kompanenti ağrı ve ağrı ile beraber olan fonksiyon kaybıdır.

TDP'inde tartışmaların halen sürdüğü bazı sorunlar vardır. Bunlardan en önemlisi patellofemoral ekleme ait sorunlardır(3,5,6, 7,8,11).

Bizim bu retrospektif çalışmamızın amacı patelloplasti uygulanan TDP olgularımızın 2-5 yıllık takip sonuçlarını değerlendirmektedir.

### Materyal ve Metod

Mayıs 1989 ile Aralık 1995 tarihleri arasında 242 hastanını 263 dizine patelloplasti içeren total diz artroplastisi uygulandı. Hastalarımızın 115'i (%64) bayan ve 87'si (%36) erkek olup, ortalama yaşları 62.5 (51-77) idi. Hastalardaki ameliyat öncesi primer patoloji olarak, en fazla 178 (%73) olgu primer osteoartrit saptandı. diğer nedenler ise sıra ile romatoid artrit 47 (%19), post travmatik artrit 14 (%6) ve diğer nedenler 7 (%3) olgu idi. Bütün hastalara ameliyat öncesi 1. günden başlamak üzere 10 gün süreyle anttitrombotik proflaksi uyguladı. Ameliyatta başlamak suretiyle bütün hastalara 5 gün antibiotik proflaksisi uygulandı. Hastalarımızın %94'ünde arka çapraz bağı korumayan protezler kullanıldı. Hiçbir olguda patellar protez kullanılmadı. Bütün hastalara patelloplasti uygulandı. Tibial ve femoral protezler uy-

* GATA ve Gülhane Askeri Tıp Fak. Ortopedi ve Trav. ABD. Ankara

gulandıktan sonra diz ekstansiyondan fleksiyona getirilirken patellofemoral uyuma bakıldı. 217 (%90) hastada lateral retinakuler serbestleştirme yapıldı. Hastaların hepsinda varolan patellar osteofitler eksize edildi. Patellanın alt yüzünde tendon kıkırdak birleşim yeri tendon ve kıkırdağa zarar vermeyecek şekilde koterize edilerek denervasyon uygulandı. Ameliyat sonrası 48 saat süreyle soğuk aplikasyonu yapıldı. Amelyat sonrası 24 saat sonra Continue Passive Motion (CPM) başlandı.

Bütün hastaların bulguları ameliyat öncesi ve sonrası total diz artroplastisi değerlendirme kartoteksine işlendi.

Hastalarımızın ortalama izleme süresi 2-5 yıl (ortalama 4 yıl) idi. Hastalarımız ameliyat öncesi ve sonrası dönemde Knee Society tarafından önerilen diz ve fonksiyon skoruna göre değerlendirildi. Ameliyat öncesi dönemde ortalama fonksiyon puanı 32.6 (0-65), Ameliyat sonrası izlenen ise 83.1 (85-100) idi. Ameliyat öncesi ortalama diz puanı 43.1 (0-60), ameliyat sonrası izlenen döneminde ise 87 (78-100) olarak saptandı.

Ameliyat sonrası dönemde en sık karşılaşılan komplikasyon 24 olgu (%10) derin ven trombozu idi. Hastalarımızın hiçbirinde mortal akciğer embolisi gelişmedi. 5 hastamızda (%2) orta derecede ön diz ağrısı gelişti. Sadece 1 olguda ameliyat sonrası 8. ayda patellar klunk sendromu gelişti. 1 hastamızıda geç derin enfeksiyon nedeni ile (ameliyat sonrası 2. yılda) implantlar çıkarıldı ve 6 ay sonra revizyon artroplastisi uygulandı. 3 hastada konservatif tedaviye yanıt veren hematom gelişti. Ayrıca 1 hastamızda depremde geçirdiği diz travması nedini ile protez kırılması görüldül ve hastamıza revizyon artroplastisi uygulandı. İzleme süreleri 4,5-5 yıl olan 11 hastamızda ise tibial komponentte asemptomatik loosening saptandı. Hiçbir hastamızda patella kırığı, patellar tendon rüptürü gibi komplikasyonlarla karşılaşmadık.

## Tartışma

TDP'de pateller protezin erken ve eç dönemde önemli komplikasyonlara neden olduğu bilinmektedir(3,5,6,7,8,9). Bunlar osteonekrozis, kırık, malaligment, gevşeme ve kompanent yetersziliği ve kronik ağrı gibi komplikasyonlardır. Patellofemoral ağrının sıklıkla birçok faktöre bağlı olarak geliştiği kabul edilmektedir. Kartilaj erezyonu, yüzey uyumsuzluğu ve sinovitis sonucu peripatellar ağrı oluşabilmektedir(2).

Soundry ve ark.ları uzun dönem izlemelerinde patellar protez uygulanmayan hastalarda merdiven çıkma kapasitelerinde azalma olduğunu bildirlimş; genç, obez ve aktif hastalarda patellar protezin kullanılmasını önermişlerdir(12). Enis ve ark.ları yaptıkları bir çalışmada bilateral TDP uyguladıkları hastaların bir dizine patella protezi uygulayıp diğerine uygulamamışlar ve sonuçta subjektif olarak hastaların %50'den fazlası bir dizinin diğerinden daha yi i ya da kötü olduğunu söyleyememiştir(4). Abrham ve ark.ları ise patellar protezin hastaya fonksiyonel açıdan önemli bir avantaj sağlamadığını bildirmişlerdir(1).

## Sonuç

Olgularımızda patelloplasti ve patellar denervasyon yaparak uyguladığımız TDP sonuçları oldukça iyidir. Patelloplasti uygulamasıyla patellofemoral uyum sağlanmış ve anterior diz ağrısı yakınmalarında

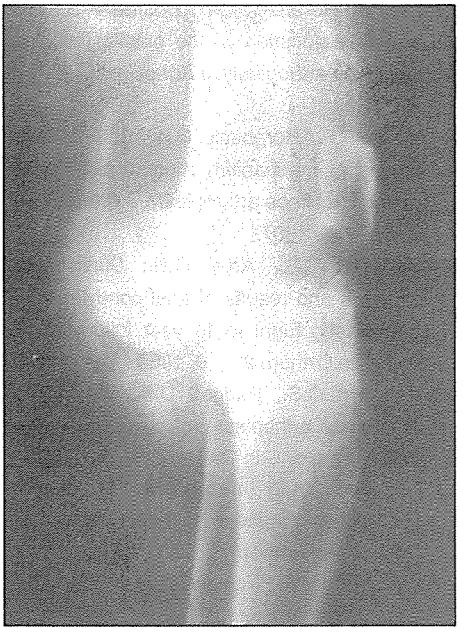

*Şekil 1*

*Şekil 2*

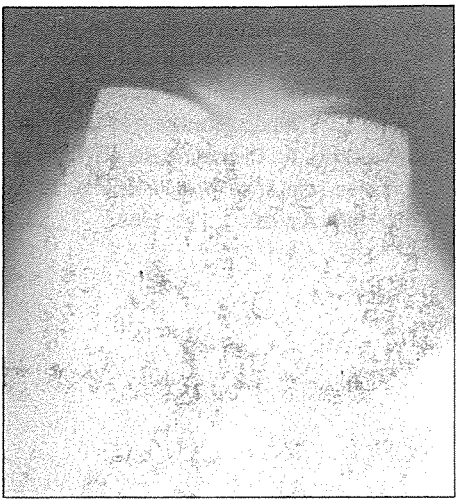

*Şekil 3*

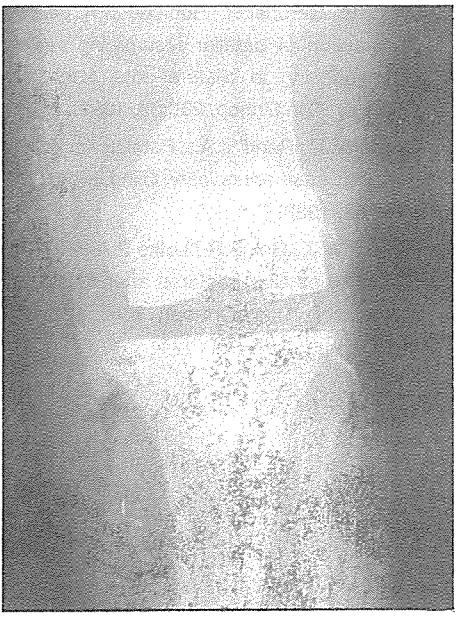

*Şekil 4*

büyük ölçüde azalma görülmüş buna karşın diğer paremetlerde ve patellar protez kullanımıyla arasında herhangi bir fark saptanmamıştır. Ayrıca uzun izlemelerde revizyon gerektiren olgularda çok daha az petelofemoral komplikasyonla karşılaşacağımız düşünmekteyiz.

## Kaynaklar


1. Abraham W., Buchanan J.R., Daubert H., and et. all: Should he patella be resurfaced in total knee arthroplasty? Efficacy of patellar resurfacing. Clin orthop. 236: 128, 1988.
2. Allen J.R., Fredrick C.E., William H.T.: Long term complication after total knee arthroplasty with or without resurfacing of the patella. J. Bone Joint surg. 75-A 674-681, 1993.
3. Dennis D.A.: Patellofemoral complications in total knee arthroplasty. A literature review. Am J Knee Surg 5: 156-166, 1992.
4. Enis J.E., Gardner R., Robledo M.A. etl. all.: Comparison of patellar resurfacing versus nonresurfacing in bilateral total knee arthroplasty. Clin Orthop. 260:38, 1990.
5. Grace N.J., Rand J.A.: Patellar insitabilty after total knee arthoplasty. Clin Orhop. 237: 184-189, 1988.
6. Hozack W.J., Goll S.R., Lotke P.A.: The treatment of patellar fractures after total knee arthoplasty. Clin Orthop. 236: 123-127, 1988.
7. Kirk P., Rorabeck C.H. Bourne R.B.: Recurrent dislocation of the patella following total knee arthoplasty. J Arthoplasty 1992; 7; 229-233.
8. Lynch A.F., Rorabeck, C.H., Bourne R.B.: Extensor mechanism complications following total knee arthroplasty. J Arthroplasty 2: 135-140, 1987.
9. Ranawat C.S., Adjei O.B.: Survivorship analysisi and results of total condyler knee arthoplasty. Eight to 11 year follow-up period. Clin Orthop. 226: 6, 1988.
10. Ranawat C.S., Padgett D.E., Ohashi Y.: Total knee arthoplasty for patients younger than 55 years. Clin Orthop. 208:27, 1989.
11. Rosenborg A.G., Andriacchi T,P., Barden R.: Patellar companent failure in cementless total knee arthroplsty. Clin Orthop. 236: 106-114, 1988.
12. Soundry M., Eastriner L.A., Binazzi R., Insall J.N.: Total knee arthroplasty without patellar resurfacing. Clin Orthop 205: 166-170, 1986.
13. Scuderi G.R., Insall J.N., Windoor B.E., Moran M.C.: Survivorship of cemented knee replacements. J. Bone Joint surg. 71-B: 798-803, 1989.
14. Stern S.H., Bowen M.K., Insall J.N., Scuderi G.R.: Cemented total knee arhroplasty for gonarthrosis in patient 55 years old or younger. Clin Orthop 260: 124, 1990.
15. Whiteside L.A.: Clinical results of Whiteside Ortholoc Total knee replacemenet. Clin Orthop North Am. 20(1): 113, 1989.

# BÖLÜM - XI

## ARTROPLASTİ

## KISIM - 16

# KİNEMATİK DİZ PROTEZİNDE DENEYİMİMİZ

A.Mazhar TOKGÖZOĞLU*, A.Mümtaz ALPASLAN*, Bülent ATİLLA*, Yaser MUŞDAL*

Ülkemizde modern total diz artroplastisi 1987 yılında Kinematik Diz Protezi sisteminin piyasaya girmesi ile başlamıştır. Temel olarak yarı-kısıtlamalı (semiconstrained) bir sistem olan Kinematik Diz Protezi arka çapraz bağın korunduğu bir sistemdir. Femoral komponenti Total Condylar sistemin bir modifikasyonu olan Kinematik Diz Protezinde tibial eklem yüzeyi düz olup, posteriar roll-back adı verilen, femurun fleksiyon sırasında tibia üzerindeki geri kaymasına izin verme amacı güdülmüştür. Ülkemizde önceleri Kinematik diz sisteminin "Kinematik kondiler" adlı modeli kullanılırken, 1990 yılından itibaren tibial polietilen insert'in modüler olduğu (polietilen kısmın ihtiyaca göre seçilip takıldığı) model olan "Kinematik Modüler" modeli ülkemizde piyasaya verilmiştir. Bu iki model arasında polietilen insert'l modüler olması dışında büyük bir fark bulunmamakta idi. Bu nedenle çalışmamızda Anabilim Dalımız bünyesinde 1987-1991 yılları arasında uygulanan Kinematik Diz Protezlerinin (Kondiler ve Modüller sonuçların aynı başlık altında incelemenin uygun olacağını düşündük.

* Hacettepe Üni. Tıp Fak. Ortopedi ve Trav. ABD.

**Materyal ve Metod**

1987 ve 1991 yılları arasında Hacettepe Üniversitesi Tıp Faültesi Anabilim Dalında 39 hastanın dizlerine 50 Kinematik Diz Protezleri uygulanmıştı. Hastalarımzıın 34'ü bayan, 5'i erkek idi. Hastaların 11'ine ayrı bir ameliyatla diğer dizlerine de Kinematik Diz Protezleri uygulandı. Ameliyat tarihinde hastaların ortalama yaşı 60 idi. En genç hasta 18, en yaşlı hastamız 86 yaşında idi.

Çalışmaya esas 50 dizin yarısı osteoartrit, diğer yarısı inflamatuar artropati (24 romatoid artrit, 1 sistemik lupus eritematosus) nedeniyle ameliyat edildi. Ameliyat öncesinde veya sonrasında derin ven trombozu profilaksisi yapılmadı. Ameliyat sonrası dönemde hastaların tümü "Continuos Passive Motion" aleti ve erken mobilizasyonla rehabilite edildi. Amaç ilk beş gün içerisnde 90 derece fleksiyon elde etmek idi. Hastalar 90 derece fleksiyon, tam ekstansiyon yapabildiklerinde ve koltuk değneği ile mobilize olduklarında taburcu edildiler. Prospektif olarak izlenen dizler, aralıklı kontrollerinde muayene, radyografi ile değerlendirildi. Klinik ve rad-

yolojik değerlendirmenin dökümünde Knee Society'nin klinik, fonksiyonel ve radyografik değerlendirme metodu olan "Knee Society Score" kullanıldı. Radyografik değerlendirmede zamanlama güçlüğü nedeniyle birkaç hasta dışında radyografiler floroskopi kontrolü altında değil, konvansiyonel metodla elde edildi. Dizlerin sağkalım oranı revizyona temel alınarak Kaplan-Meier metoduyla hesaplandı. Knee Society Score'daki değişim t testi ile gösterildi.

## Sonuçlar

Hastalarımızın ortalama izlem süresi 7 yıl olarak hesaplandı. En kısa izlem süresi 4 yıl sonunda ölen bir hsatmıza ait idi. En uzun izlem ise 9 yıldır. Hastaların üçüne revizyon yapıldı. Dizlerini hiç birisinde ameliyatta veya erken ameliyat sonrası komplikasyon görülmedi.

## Klinik Değerlendirme

Hastaların ameliyat sonrası dönemde, ameliyattan öncesine göre ağrı şikayetlerinde düzelme belirtti. Özellikle bilateral tutulumla seyreden inflamatuar artropatili hastalar, ağrı ve fonksiyonel olarak en fazla faydayı sağladılar. Dizlerin Knee Society Score'ları ameliyat öncesi ortalama 43 20 den postoperatif dönemde 74±21'e yükseldi (p=0.001). Hastaların diğer sorunlarını da (yaşlılığın getirdiği halsizlik, diğer eklem ağrıları, sistemik hastalık gibi) dikkate alan Knee Society Functional Score değerleri de önemli artış gösterdi. Ameliyat öncesi 21±15 olan fonksiyonal puanlama değer ameliyat sonrası dönemde 48±32 oldu. (p=0.001) Hastaların %80'inde iyi ve üstü sonuç alındı.

## Radyografik değerlendirme

Revizyon yapılan aseptik gevşeme saptanan hasta dışında radyografik gevşeme belirtisi gösteren dört diz daha bulunmaktadır. Ancak bu hastalar henüz semptomatik olmadıkları için revizyon yaptırmayı red etmişlerdir. Bu dört hastada da implant pozisyonunda fazla bir değişiklik bulunmamıştır. Çalışmamızda sağlıklı bir şekilde floroskopik kontrol altına radyografi temin edilememiştir.

## Revizyon yapılan hastalar ve nedenleri

Üç dizde çeşitli nedenden ötürü revizyon yapılması gerekmiştir. Revize edilen ilk hasta erken ameliyat sonrası dönemde refleks sempatik disrofi gelişin bir hastamızdı. Ameliyat sonrası dördüncü yılında refrakter ağrı nedeniyle revizyona alındı. İnfeksiyona yönelik tetkikleri negatif sonuç veren hastamızın eksplorasyonunda tibial polietilen insert'in posteromedial köşede aşırı aşındığı, ve tibial komponent altında ostoeliz olduğu görüldü. Diğer bir hastamız ise gene aynı mekanizma ile posteromedial kesimde aşınma gösteriyordu. Üçüncü hastamız ise infeksiyonla başvuran hastamızdı. Bu hastamız sistemik lupusa sekonder inflamatuar artropatisi olan bir hasta idi. Steroid ve immünosuressif ilaç alana bu hastamıza da iki basamaklı revizyon ve antibiyotik tedavisi yapılarak taburcu edildi. Ameliyat sonrası üçüncü ayında geçirdiği ağır solunum yolu infeksiyonondan sonra öldü.

## Tartışma

Günümüzde Ortopedik cerrahi girişimler içerisinde total diz artroplastisinin has-

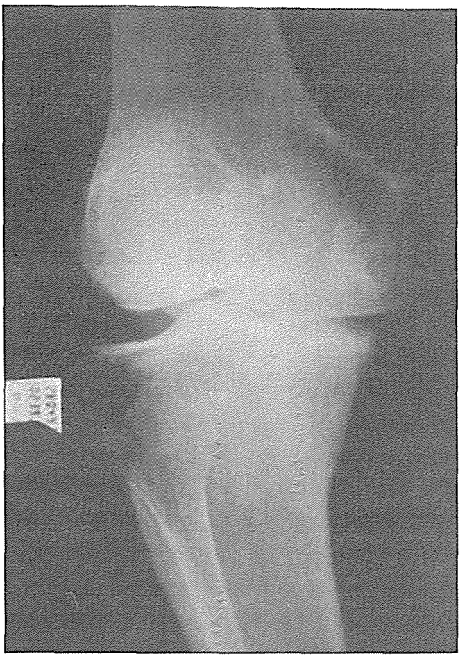

***Şekil 1:*** *Çalışmamızda yer alan 64 yaşında bayan hastanın ön arka diz grafisi. Osteoartrite ait radyolojik bulgular izlenmektedir.*

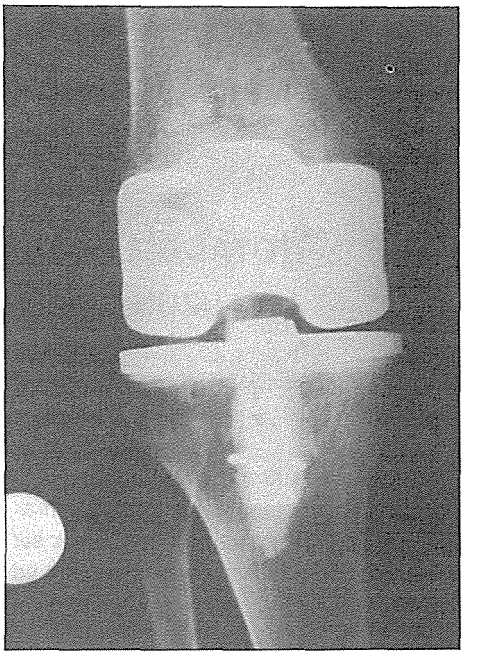

***Şekil 2:*** *Şekil 1'de görülen hastanın Kinematik Tatol Diz protezi uygulandıktan 6 yıl sonraki grafisi görülüyor. Medial tarafta Tibial Tray altında önemsiz bir radyolusensi izlenmektedir. Komponentlerin pozisyonu iyi olup, gevşemeye ait bulgu yoktur.*

taların sorunlarını gidermekte en etkin ve başarılı girişimlerden birisi olduğu şüphe götürmemektedir. Nitekim, erken bir tasarım olmasına rağmen Kinematik diz protezi de çalışmamız sonucunda gösterdiği sağkalım oranıyla bunu göstermiştir. Ancak, tasarım ve imalat hatasından doğan polietilen aşınması sonucu iki hasta erken bir dönemde revizyon cerrahisine maruz kalmış; halen revizyona aday birkaç diz seride bulunmaktadır. Dizaynda izlemle ortaya çıkan hataları giderilmesi gereklidir. Bu bulgular daha önce de yapılan çalışmalarda da saptanmış; imalatçı firma bazı değişikliklerle cevap vermiştir. Polietilen minimum kalınlığı arttırılmış, kullanılan polietilen cinsi değiştirilmiştir. Kinematik Diz Protezi ile orta vade de klinik olarak iyi sonuç almak mümkündür.

## Kaynaklar


1. Ewald FC, Jacobs MA, Miegel RE, Walker PS, Poss R, Sledge CB: Kinematic total knee replacement. J Bone Joint Surg 66A: 1032-1040; 1984.
2. Wright J, Ewald FC, Walker PS, Thomas WH, Poss R, Sledge CB: Total knee arthroplasty with teh kinematic proshesis. Results after five to nine years: a follow,up note. J Bone Surg 72A: 1003-1009; 1990.

# BÖLÜM - XI

## ARTROPLASTİ

## KISIM - 17

# TOTAL DİZ PROTEZLERİNDE ORTA VE UZUN DÖNEM TAKİPLERİMİZ

Bülent ERDEMLİ*, Kenan BAYRAKCI** Bahattin GÜZEL***, İlker ÇETİN****

Total diz artroplastisi, cerrahi, biomekanik ve metalurjik tekniklerdeki hızlı gelişmeyi paralel olarak giderek daha sık ve daha genç yaşda hastalara yapılan ve başarı oranı giderek artan bir ameliyattır.

### Materyal ve Metod

Kliniğimizde, Mayıs 1988-Haziran 1995 tarihleri arasında 207 hastanın 227 dizine artroplasti ameliyatı yapılmıştır. Bu hastalardan 181 tanesi bayan, 26 tanesi erkektir. Hastaların ortalama yaşı 58.1 (31-80) dir. Ortalama izleme süremiz 28.8 (18-82) aydır. Hastalarda gonartroz etyolojisinde en sık görülen sebep 155 olgu (%74.88) ile osteoartrittir. Bunu 39 olgu (%18.84) ile romatoid artrit, 7 olgu (%3.38) ile postravmatik artrit, 2 olgu (%0.97) ile avaküler nekroz, 1'er olgu (%0.48) ile Ankilozan sopondilit, Behçet, Parkinson ve Sistemik Lupus Eritematosus izler.

Hastalar Nisan 1990 yılına kada Hungerford'un önerdiği fonksiyonel sınıflamayı içine almayan değerlendirme sistemi ile değerlendirilmiş, bu tarihten sonra ise "Knee Society" tarafından ortaya konan değerlendirme sistemi de buna ek olarak kullanılmıştır.

Hastalardan 32'sine Kinematik Kondiler tip, 31'ine Kinematik Modüler Sistem, 104'üne ise Kinemaks total diz protezi çimentolu olarak uygulanmıştır. Tüm protezler "constrained olmayan" ve arka çapraz bağı koruyan tip protezlerdir.

Hastaların eklem hareket genişliği ameliyet öncesinde ortalama 9.2 (10-70) 95.1 (50-150) iken ameliyat sonrasında ortalama 8.5 (20-80) - 96.3 (80-130) olarak belirlenmiştir. Standard değerlendirmede ameliyat öncesi "Knee" puanı ortalama 41.32(-10-85), "Fonksiyon puanı" ortalama 32.10 (-20-80), "Knee Society" puanı (Kasım 1992'den sonraki hastalarda bakılmıştır.) ortalama 31.67 (-3-89) olarak tesbit edilmiş olup bunların ameliyat sonrası değerleri sırasıyla 82.92 (35-100), 60.50 (-10-100), 79.76 (36-100) olarak bulunmuştur.

Ameliyat öncesi tibia femoral uyum ortalama 0.5 derece varusta iken, bu değer ameliyat sonrasında 5.5 derece valgus olarak tespit edilmiştir.

* Ankara üni. Tıp Fak. Ortopedi ve Trav. A.B.D., Uzman Dr. **Araş.Gör., ***Doç., ****Prof.

"Knee Society" formu kullanılarak yapılan radyolojik değerlendirmede alfa açısı ortalama 98.1 derece, beta açı ortalama 86.3 derece, delta açısı ortalama 86.6 derece bulnunmuştur. Tibial komponentin tibia yüzeyini kaplama oranı %94.1 (%101.8-%86.3) olarak bulunmuştur.

Ameliyat sonrasında 14 hastanın tibial komponentinde 1-4 mm.'lik radyolojik gevşeme tespit edilmiş olup bu hastaların altısında hafif, dördünde orta decede, birisinde ise şiddetli ağrı şikayeti olmuştur. 3 hastamızda enfeksiyon gelişmiş, bunlardan birnisine iki basamaklı revizyon total diz protezi yapılırken, ikisine artrodez yapılmıştır. Tibial komponentinde kırık oluşan bir hastamıza da revizyon total diz protezi uygulanmıştır.

**Tartışma**

Total diz protezi uygulamalarında protezin fiksasyon yöntemi, çık tartışalan konulardandır. Biz bütün olgularımızda kemik çimentosu kullandık. Protezin tesbiti kemik çimentosu ile yapıldığında derhal ve tam yüklenme sağlanabilir. Çimentosuz uygulamalarda da başarılı sonuçlar bildirilmiştir(1). Ancak bunun için ameliyat esnasında primer stabiletinin tam olarak sağlanması şarttır(2). Çimentosuz protez kullanımı, çimentoluların gevşeme olasılığı yüksek olan erkek, aktif, şişman hastalarda öngörülmektedir(2).

Total diz protezi uygulamalarında hala tartışmalı bir diğer konu patellar protez kullanımıdır. Biz patellar komponenti teknik koşullar nedeniyle kullanmadağımız üç hasta hariç tüm olgularımıza uyguladık ve hepsine lateral retinakular gevşetme yaptık. Bunun patellofemoral uyumu arttırdığı ve patellar komplikasyonları azalttığı bildirilmiştir(3). Total diz protezi uygulamalarında enfeksiyon dışında en sık karşılaşılan yeniden ameliyat nedeni

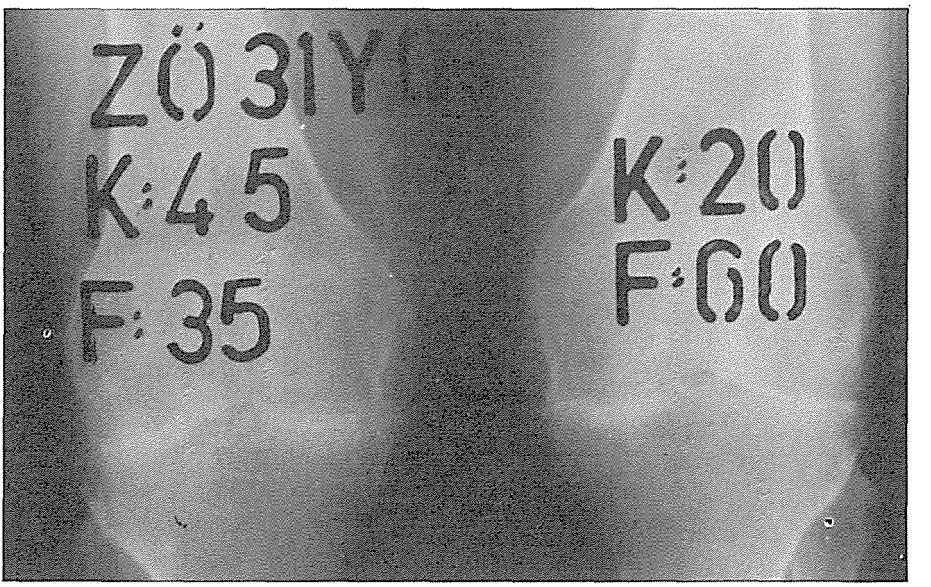


***Şekil 1:*** *Ameliyat öncesi radyografi (Her iki diz)*

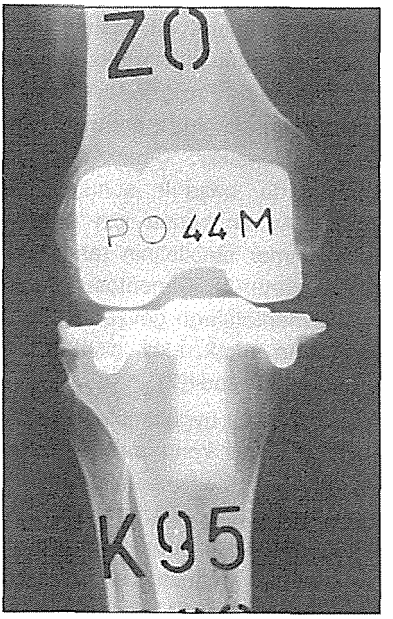


**Şekil 2Aa**
*Sağ dizde ameliyattan 44 ay sonra (ön-arka)*

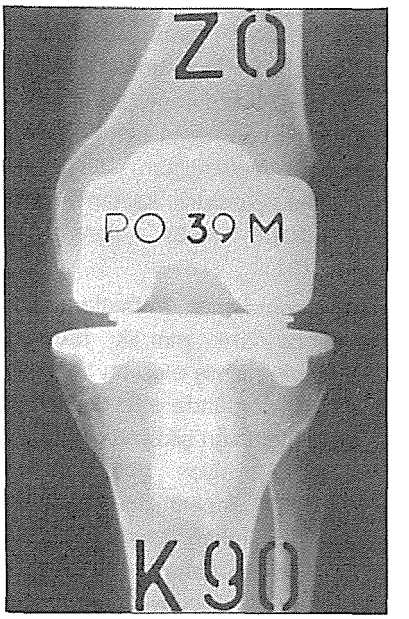


**Şekil 2Bb**
*Sol dizde ameliyattan 39 ay sonra (ön-arka)*

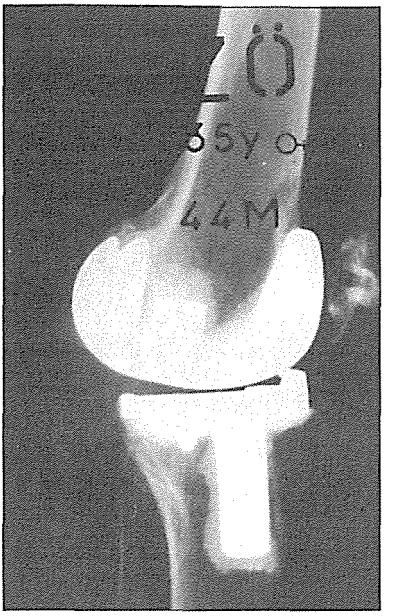


**Şekil 3Aa**
*Sağ dizde ameliyattan 44 ay sonra (yandan)*

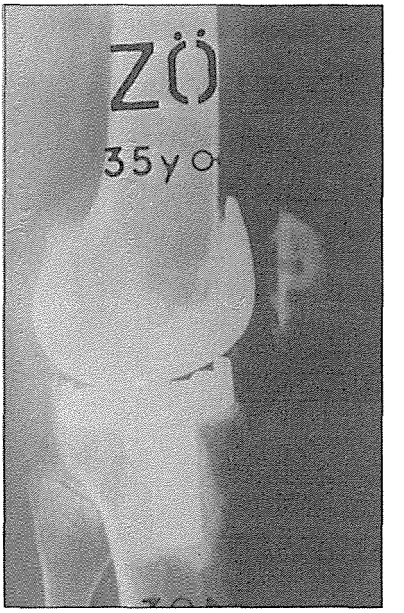


**Şekil 3b**
*Sol dizde ameliyattan 39 ay sonra (yandan)*

patellofemoral mekanizmaya ait patolojilerdir(4,5,6). Hastalarımızda ise patellar artroplastiye bağlanabilecek bir komplikasyona rastlanmadı.

Serimizde kullandığımız protezler arka çapraz bağı koruyan tiptir. Bağın korunması üzerinde halen tartışılan bir konudur. iki tip protezinde avantaj ve dezavantajları vardı, ancak kilinkte uzun izlemelerde birbirlerine belirgin üstünlükleri yoktur(7).

## Kaynaklar


1. Samuelson K, Nelson L: An all cementless tibial component. Clin Orthop, 260: 93, 1990.
2. Rosenberg AG, Andriacchi TP: Patellar component failure in cementless total knee arthroplasty. Clin Orthop, 236: 106, 1988.
3. Ritter MA, Campbell ED: Postop. Patellar complications with or without lateral release during knee arthroplasty. Clin orthop, 219: 163, 1987.
4. Grace JN, Rand JA: Patellar instability after total knee arthorplasty. Clin Orthop, 237: 184, 1988.
5. Grigoris PH, Treacy RBC: Patellotibial impingement in Kinemax stabilised total knee replacement. J Bone Joint Surg, 74-B: 472, 1992.
6. Rand JA: Patellar resurfacing in knee arthroplasty. Clin orthop, 146: 84, 1980.
7. Stern SH, Insall JN: Posterior stabilised prosthesis. J Bone Joint Surg, 74-A: 980, 1992.

# BÖLÜM - XI

## ARTROPLASTİ

## KISIM - 18

# GONARTROZUN CERRAHİ TEDAVİSİNDE TOTAL DİZ ARTROPLASTİSİ UYGULAMASI VE SONUÇLARI

M. AĞCAOĞLU*, M. ÖZGÜR*, M. ANTER*, M. BOYACIOĞLU*

Total diz artroplastisileri, 20. yüzyılın ikinci yarısında yaygınlaşmıya başlıyan hastaların diz fonksiyonlarını artırmaya yönelik bir cerrahi tedavi yöntemidir(6). Sıklıkla osteoartroz gibi primer veya romatoid artrit gibi sekonder olaylara bağlı olarak diz eklemini etkiliyen mekanik ve fonksiyonel bozuklukların tedavisinde son yıllarda artan bir şekilde cerrahi tekniklerin ve ameliyahtane koşullarının gelişmesine paralel olarak günden güne artan bir şekilde uygulanmaktadır. Biz bu çalışmamızda hastanemizde uyguladığımız total diz artroplastilerindeki erken ve orta dönem izleme sonuçlarımızı değerlendirdik.

### Gereç ve Yöntem

Baltalimanı Kemik Hastalıkları Hastanesine Mart 1993 - Haziran 1995 tarihleri arasında 42 hastanın 50 dizine sementli, AÇB koruyucu total diz protezi uygulanmıştır. Bunlardan kontrola gelebilen 39 hastanın 46 dizi değerlendirmeye alınmıştır. 39 hastamızın 11'ine bilateral total diz artroplastisi uygulanırken, bu 11 hastanın 7'sine bilateral uygulama aynı seansta yapılmıştır. Protez tipi olarak 25 dize Zimmer MGII, 10 dize Biomet AGC, 11 dize Howmedica Kinemax total sementli diz protezi kullanılmıştır. Hastanemizdeki diz protezi uygulamaları farklı cerrahlar tarafından yapılmıştır.

Hasların cinsiyete göre dağılımları 36 bayan 3'ü erkek olup, takip süresi 34 ay (18-45 ay) idi.

Etyolojik değerlendirmeye göre hastaların 36'sı osteoartroz, 3'ü romatoid artrit idi. Osteoartroz olgularının 33 tanesi primer, 3'ü posttravmatik idi.

Hastalar ameliyat öncesi dönemde osteoartrit değerlendirme formuna göre(4) diz skoru ve fonksiyonel skor temel alınarak değerlendirilmiş olup, ameliyat öncesi dönemde dizlerin tümü kötü (diz skoru<60) gruba girmekteydi.

Ameliyat öncesinde hastaların tümünde ortadan şiddetliye değişen oranlarda ağrı olup, hastaların çoğunda istirahatte ve geç (sürekli) ağrı mevcuttu.

Hastaların ameliyat öncesi stabiliteleri değerlendirlidiğinde 20 dizde varus, 3 dizde

* S.B. Baltalimanı Kemik Hastalıkları Hastanesi Ortopedi - Travmatoloji Uzmanı

valgus laksitesi saptandı. AP planda 28 hastada laksite mevcuttu.

Tüm hastalarımzıda yarı kısıtlayıcı, çimentolu, modüller ve patellar komponentli diz protezleri kullanılmıştır. Tüm ameliyatlarda pnomatik turnike kullanılmış olup ameliyat snunda açılarak kanama kontrolu yapılmıştır. Ameliyat sonrası dönemde tüm olgularda Jones bandajı yapılmıştır. Tüm olgularda aspiratif dren 36-48 saat içinde çıkartılmıştır. Kan transfoüzyonu 39 hastadan 28'inde gerekmiştir.

Ameliyat sonrası ilk 24 saatte izometrik kuadriseps ve ayak bileği egzersizlerine başlanmıştır. Drenin çıkarılmasını takiben hastalar 3'üncü gün yürüteç ile yürütülmeye başlanmıştır.

Hastaların ameliyat sonrası izlemelerinde değerlendirilmesi Diz Derneği değerlendirme formundaki kirterlere göre yapılmıştır. Ameliyat öncesi dönemde kötü grubu giren 46 dizin ameliyat sonrası izlemede 42'si (%91) iyi ve çok iyi gurupta, 3 tanesi (%6) orta, 1'i (%2) kötü gruputa bulunmuştur. Fonksiyon skorlamasına göre hastaların dağılımı 39'u (%84) iyi ve çok iyi, 4'ü (%8) orta ve 3 diz (%6) kötü olarak saptanmıştır.

Radyolojik değerlendirmede ayakta basarak karşılaştırmalı diz grafileri değerlendilirdi. Ameliyat öncesi dönemde ölçümler yapılmış ve 39 hastadan 35'inde varus (5-33 derece ortalama 8 derece) 4'ünde valgus (3-10 derece ortalama 6 derece) saptandı. Ameliyat sonrası dönemde femorotibial açı oratalam 3.1 derce valgusta idi. İzlemelerde 8 dizde tibial komponentde 2 inci ve 3 üncü zonlarda 1-2 mm lik radiolusent zonlar saptandı.

Komplikasyonlarımız arasında 8 hastada aseptik tibial gevşeme, 3 dizde antibiyotiklerle kontrol altına alınabilen yüzeyel enfeksiyon, 2 dizde patella lüksasyonu, 2 olguda derin ve trombozu, 3 hastada instabilite tespit edildi.

## Tartışma

1970'li yıllardan başlıyarak hızlı bir gelişme gösteren diz artroplastileri günümüzde gonartrozun cerrahi tedavisinde seçkin bir tedavi yöntemi olmuştur. Hastanemizde uyguladığımz protezleri gerek diz skoru ve fonksiyonel değerlendirme gerekse radyolojik değerlendirme açısından Diz Derneğinin (Knee Society) geliştirdiği formlara göre değerlendirdik(4). Takiplerde 8 dizde tibial komponette radyolosent hat vardı. (%17) Literatürde %40'a varan oranlarda radyolusent hat bildirilmiştir(9). Total diz protezlerinde komplikasyon oranı literatüre göre %7-30 oranında değişirken bizde bu oran %22 kadardır. Enfeksiyon halen en korkulan komplikasyon olup serimizde %6 oranında ve literatüre yakındır. 8 dizde gördüğmüz tibial osteoliz asemptomatikti.

İki patellofemeral eklem lüksasyonu lateral retinakular gevşetme ile giderilmiştir. Patella değişimi ayrı bir tartışma konusudur. Patellaya binen yükler çok fazla olduğu için aşınma ve komponentte gevşeme patella değişiminin olumsuz yönleridir. Öte yandan değiştirilmediğinde ise %50 ye varan diz önü ağrısı bildirilmiştir. Bir diğer çalışmada patella değiştirilen ve değiştirilmeyen hastalar arasında klinik olarak anlamlı bir fark bulunmamıştır(1). Biz serimizdeki olgulardan 9'unda patellar değişme uygulamadık. Bu hastaların üçünde takiplerde diz ön ağrısı tespit ettik. Kilolu ve uzun boylu hastalarda, özellikle kondromalazi tesbit ettiğimiz tüm olgularda patellayı değiştirdik. İyi bir artroplasti için Ranawat patellofemoral rep-

lasmanı önermektedir(2). Özellikle lateral gevşetme ile uyum sağlanamıyorsa değiştirilmelidir.

Diğer bir tartışma AÇB'yi koruma üzerinedir. Biz olgularımızda AÇB'yi koruduk. Warren AÇB'nin proprioseptif duyuda önemli olduğunu belirtmiştir(11). Malkani ise AÇB'nin feda edilmesinin protezde gevşemeye neden olduğunu bildirmiştir (10). Hastanemizde çimentolu protez tatbiki yapmaktayız. Bunun nedeni hastalarımızın genellikle yaşlı olması ve sementin erken hareket ve ağırlık verebilmeyi olanak tanımasıdır. Insall ve Matthew'e göre çimentosuz fiksasyon gereksizdir. Bu yazarlar femoral komponetin çimentosuz tibial komponentin çimentolu olduğu hibrid tipte protezi önerirler(2,7).

Serimizde iki olguda (%47 görünen derin ven trombozu literatüre göre (%10-%50) düşük olup bunun ameliyat öncesi ve sonrasında düşük molekül ağırlıklı heparin kullanımı ve erken mobilizasyon ile ilişkili olabileceği düşündük. Total diz protezlerinde en önemli gevşeme nedeni malaignmentdir(3,8,10). İyi bir sonuç için normal alignment restore edilmeli ve normal yük dağılımı sağlanmalıdır. Normal aks bilindiği gibi 5-7 derece valgusta olup, femoral komponent 6-7 derece valgusta tibial komponent 2-3 derece varusta yerleştirilir (6).

Maquet çizgisinin protezin 1/3 ortasından geçmesi idealdir(8). Ameliyat sonrası erken dönemde olgularımızda 5 derece valgus mevcut iken izlenmelerde bu oran 3 derece idi. Tibial osteoliz olan üç hastada ise 0-3 derece varus tespit ettik.

## Özet

Diz protezi için uygun endikasyonlu hastaların seçimi ve değerlendirilmesi büyük önem taşır. Ameliyata hastaların aktivitesi, kilosu ve beklentileri değerlendirilerek karar verilmelidir.

İmplant seçimi doğru yapılmalı, metal tabanlı tibial komponentli kondiler protezler ve modüler sistem kullanılmalıdır. Uzun dönem başarı için koronal ve rotasyonel dizilimler doğru yapılmalı, kesiler minimalde tutulmalıdır. AÇB korumalıdır. Çok gerginse gevşetilebilir Fiksasyon için iyi bir sementleme tekniği uygulanmalıdır. Tibial defektlerin 5 mm. den büyük olduğu durumlarda metal kama kullanımı, daha küçük defektlerde kemik grefti kullanımı uygundur. Aşırı kemik rezeksiyonundan kaçınılmalıdır. Patellofemoral uyum için yeterli rezeksiyon ve gerekirse leteral gevşetme yapılmalıdır. Enfeksiyon için profilaktik antibiyotik kullanımı, asepsi-antisepsiye dikkat edilmesi ameliyathane kalabalığının önlenmesi önem taşır ayrıca hastalarla ilgili ameliyat öncesi enfeksiyon risk faktörleri mümkünse en aza indirilmelidir.

## Kaynaklar


1. Bourne, R.B., Rorabeck, C.H., Kramer, J., Hardie, R., Robertson, D.: Resurfacing Versus Not Resurfacing the Patella During Total Knee Replacement. Clin. Orthop., 321:156-161, 1995.
2. Çepel, S.: Total Diz Artroplastisi Erken Sonuçları. Uzmanlık Tezi. Cerrahpaşa Tıp Fakültesi Ortopedi ve Travmatoloji Anabilim Dalı. 1992.
3. Eckhoff, D.G., Mezger, R.G., Vandewalle, M.V.: Malrotation Associate with Implant Alignment technique in Total Knee Arthroplasty. Clin. Orthop., 321:28-31, 1995.
4. Ewald, F.C.: The Knee Society Total Knee Arhroplasty Roengenographic Evaluation

and Scoring System. Clin. Orthop., 248:9-12, 1989.

5. Güney, N., Çepel, S.: Total Diz Artroplastisinin Erken ve Orta Dönem Sonuçları. XII. Milli Türk Ortopedi ve Travmatoloji Kongre Kitabı. 990-992, Ankara, THK Basımevi, 1994.

7. Insall, J.N.: PRESİDENTİAL ADDRESS TO THE KNEE SOCİETY. Clin. Orthop., 226:43-48, 1988.

8. Jeffery, R.S., Morris, R.W., Denham, R.A.: Coronal Alignment After Total Knee Replacement. J. Bone Joint Surg., 73-B:709-713, 1991.

9. Kaçmaz, Z.: Total Diz Protezi Uygulamalarımız ve Erken Sonuçları. Uzmanlık Tezi. GATA Haydarpaşa Eğt. Hast. 1996.

10. Malkani, A.L., Rand, J.A., Bryan, R.S., Wallrichs, S.L.: Total Knee Arthroplasty with The Kinematic Condylar Prosthesis. J. Bone Joint Surg., 77-A:423-431, 1995.

11. Warren, P.J.F.R.C.S.; Olanlokun, T.K.; Cobb, A.G.Sc,B., Bentley, G.: Proprioception After Knee Arthroplasty. The Influence of Proshetic Design. Clin. Orthop., 297:182-187, 1993.

# BÖLÜM - XI

## ARTROPLASTİ

## KISIM - 19

# ROMATOİD ARTRİTTE (RA) SEMENTSİZ DİZ PROTEZİ UYGULAMASI

Semih AYDOĞDU*, Turan DURAN*, Nadir ÖZKAYIN*, Hakkı SUR*

Romatoid artrit, multipi eklem tutuluşu ile seyreden bir patolojidir. Etkilenen eklemlerde ileri derecede kıkırdak hasarı meydana getirerek hastanın fonksiyonel kapasitesinde ciddi oranda azalmaya neden olur. Medikal tedavi sonrasında devam eden kısıtlılık için cerrahi girişimler gerekir ve seçilen tedavi ise çoğu kez artroplasti ameliyatlarıdır(3,4).

### Materyal ve Metod

Ege Üni. Tıp Fak. Ortopedi ve Travmatoloji ABD'de 1990-94 yılları arasında 16 hastanın 20 eksremitesine A.P.S. tipi sementsiz, press fit, trikompartmantal, tibial ve patellar komponentleri metal sırtlıklı T.D.P. uygulandı. 4 olguda standart medial artomoti, 12 olguda ise subvastus approach ile artrotomi yapıldı. Olguların tümünde erken dönemde aktif ve pasif hareket başlandı. Ortalama ya 59 (38-72), erkek/bayan oranı 3/13, ortalamak takip süresi 42.9 (24-63) ay idi. Olguralın klinik değerlendirmesinde hareket açıklığı, dizilim ve Knee Society sınıflamasının diz ve fonksiyon skorları dikkate alındı. Radyolojik değerlendirmede ise; yüklenmede çekilen antero-posterior ve lateral grafiler kullanıldı. Ayrıca patellanın değerlendirilmesi için tangential grafiler alındı. Postero-anterior grafide tibia 4 zona, femur ise lateral gafide 3 zona ayrılıp gevşeme, skleroz, çökme ve implant yetmezliği açısından değerlendirmeye alındı.

### Bulgular

Bu değerlendirme kriterlerine göre femoro-tibial açı (anatomik eksen) 2° varustan 2.9° valgusa, hareket açıklığı 58.4'den 91.3'e, fonksiyon skoru 18.3'den 63.9'a, diz skoru 28.6'dan 69.4'e yükseldi ($p<0.005$). 2 olguda 11mm'den fazla radiolucency, 1 olguda 1mm'den fazla skleroz, 3 olguda tibial komponet dübel kırığı saptandı. Bu olguların ikisinde radyolojik gevşeme kriterleri vardı ancak bir olguda klinik yakınma vardı. İzleme süresince rastlanan komplikasyonlar, 1 patellar tendon ruptürü, 1 olguda patellar luksasyon ve 1 olguda da revizyon gerektiren gevşeme idi. Hiçbir olguda klinik derin ven trombozu, akciğer embolisi, yara iyileşmesinde gecikme veya enfeksiyon saptanmadı.

* Ege Üniversitesi Tıp Fakültesi Ortopedi ve Travmatoloji ABD

## Tartışma

RA'li olgularda, romatoid granülasyon dokusunun subkondral kemiği olumsuz etkilemesi ve sinovyum kökenli prostaglandinlerin neden olduğu kemik rezorpsiyonu nedeniyle kemik kalitesi bozulmaktadır. Ayrıca, cerrahi öncesinde, medikal tedavi olarak antienflamatuar, kortikosteroid ve bazen de sitotoksik ajanların kullanılması kemik kalitesinde daha da azalmaya yol açmaktadır(1). Hastaların mobilizasyonlarında güçlük de bu sürece katılır. Bütün bu faktörler göz önüne alınarak, kemiğin "ingrowth" potansiyelinin çok azaldığı, ayrıca osteoporoz nedeniyle de "press fit" uygulamanın güvenilir olmadığı düşünülmüştür(2,3,4). Bu nedenle romatoid olguların artroplastik girişimleri için sementli sistemeler öncelik kazanmıştır(3,4). Ancak son yıllarda implantason tekniklerinin de ilerlemesiyle sementsiz uygulamaya ait iyi sonuçlar bildirilmeye başlanmıştır(1,2,3,4). Olgularımızda saptanan %15 komplikasyon oranı primer gonartrozdaki uygulamalara oranla yüksektir(2,3,4). Patellar tendon rüptürü de bu olgulara has bir komplikasyondur. Ancak ağrının ortadan kalkması ve o ekstremitedeki fonksiyonun rahatlaması nedeniyle hasta memnuniyeti yüksektir. Bu hastaların relatif olarak genç olmakla birlikte, aktivite düzeylerinin düşük olması ve buna bağlı olarak beklenen protez örmünün uzun olması da bir avantajdır. Olgularımızdan elde edilen diz ve fonksiyon skorları göreceli olarak düşüktür ancak bu durum ameliyat öncesi skorların da çok düşük olmasıyla açıklanabilir.

## Sonuç

Sonuç olarak romatoid artritli olgularda sementsiz diz protezi uygulaması teknik zorluklar göstermekte, multipl eklem tutuluşu nedinyel postorperatif dönemde hasta bakımı ve rehabilitsayon daha güç olmaktadır(1,2,3). ancak bahsedilen sorunlar sementli ve semntsiz uygulamalar arasında farklılık göstermemektedir(3,4). Kendi olgularımızadn elde ettiğimiz bulgular ve bildirilen iyi sonuçların ışığı altında, romatoid artritli olgularda sementsiz diz protezi uygulanmasının sementli olanlar kadar iyi sonuç verebildiğini düşünmekteyiz.

## Kaynaklar


1. Stuchin SA et al, Cementless total knee arthroplasty in patients with inflamatory arhritis and compromised bone. Clini. orthop, 1991:273, 42-51.
2. Nielsen PT, et al, Cementless total knee arthroplasty in unselected cases of osteorahritis and rheumatoid arthritis. A 3 year follow-up study of 103 cases J Arthroplasty, 1992 Jun, 7:2, 137-43.
3. Schroder HM et al, Cementless total knee arthroplasty in rheumatoid arthritis. A report on 51 ACG knees followed for 54 months. J Arthroplasty, 1996, 11:1, 18-23.
4. Armtrong RA et al, Results of total knee arthroplasty in an older rheumatoid arthritis population J Arthroplasty 6:352-62, 1991.

# BÖLÜM - XI

## ARTROPLASTİ

## KISIM - 20

# TOTAL DİZ ARTROPLASTİSİNDE DERİN VEN TROMBOZU PROFİLAKSİSİ

Nadir ŞENER*, Remzi TÖZÜN*, Burak BOYNUK*

Total diz artroplastisi derin ven trombozu (DVT) sık karşılaşılan bir komplikasyondur. Herhangi bir profilaksi yapılmamış serilerde derin ven trombozu sıklığı %41-84 oranları arasında belirtilmitir(1,2,3,4). Bu değerler ile derin ven trombozu total diz artrpolastisi komplikasyonları içinde ilk sıralarda yer almaktadır. Derin ven trombozunun önlenmesi için pek çok değişik koruyucu yöntem tanımlanmıştır. Bunlar heparin düşük molekül ağırlıklı heparin (DMAH), warfarin, kumadin, dekstran, aspirin, antiembolik çorap, aralıklı pnömatik kompresyon cihazları olarak sayılabilir(6,6). Tüm koruyucu yöntemlerin tek tek ya da kombine olarak kullanıldığı durumlarda derin ven trombozunun %22-57 oranları arasına indirilebildiği bildirilmektedir.

Çalışmamız, total diz artroplastisi sonrası düşük molekül ağırlıklı heparin (fraxiparine) ile antiembolik çorap birlikteliğinin kullanıldığı ve tanı aracı olarak venografinin kullanıldığı hasta grubunu değerlendilmesini içermektedir.

**Hastalar ve Yöntem**

Çalışma grubumuzu 1995-1996 yıllarında kliniğimizde total diz artroplastisi beraberinde DMAH ve antiembolik çorap ile DVT profilaksisi uygulanan ve takiplerinde venografi yapılan 2'si erkek, 31'i bayan toplam 33 hasta oluşturmaktadır. Bu hastaların 14 tanesinde bilateral diz protezi uygulanmıştır. Hastalarımızın yaş ortalamaları 63.25 (28-81) yıl olarak bulunmuştur.

Hastalarımızın tümünde 10 gün süre ile DMAH fraxiparine (Nadroparine kalsiyum) uygulanmıştır. DMAH uygulaması ameliyattan 12 saat önce başlamış ve 12 saat sonra 2. doz ile devam etmiştir. Takip eden dozlar 24 saat ara ile yapılmıştır. DMAH dozlarına 50-70 kg arasında 0.3 mg. ile başlanmış, ameliyat sonrası 4. gün 0.4 mg.'a geçilmiştir. 70 kg'ın üzerinde olan hastalara ise 0.4 mg. ile başlanıp yine aynı sürede 0.6 mg.'a arttırılmıştır. Hastalarımızın tümünde DMAH ile birlikte ameliyattan önce antiembolik çorap da kullanılmıştır.

* İstanbul Tıp Fak. Ortop. ve Travm. ABD, Çapa

Hastalarımızda spinal ya da genel anestezi tercih edilmiştir. Ortalama ameliyat süresi ameliyat boyunca kan kaybı, kaydedilmiştir. Hastalarımızda genellikle 2. gün rehabilitasyona ve tam yük vermeye başlanmış yine 2. gün aspiratif drenler alınmıştır.

Çalışma grubumuzda yer alan tüm hastalar 10 ile 15. günler arasında venografi uygulanmış ve sonuçlar bir radyolog tarafından değerlendirilmiştir.

**Sonuçlar**

Serimizde yer alan 33 hastada risk faktörleri değerlendirildiğinde 1 hastada yüzeyel venöz verisler, 2 hastada 1 paket/gün'den fazla sigara kullanım, 2 hastada diabet ve 1 hastada konjestif kalp hastalığı saptanmıştır.

Hastalarımızın 8'inde spinal, 24'ünde genel anestezi tercih edilmiştir. ortalama ameliyat süresi 96 dk. (55-129) ve ilk 24 saatlik kan kaybı (ameliyat dahil) ortalama 850 cc olarak hesaplanmıştır.

Yapılan venografiler sonucunda 33 hastanın 7'sinde (%21.9) derin ven trombozu tespit edilmiştir. Bu hastaların sadece 1 tanesined proksimal, 1 tanesinde hem proksimal hem distal diğerlerinde ise sadece distal tutulum gözlenmiştir. Risk faktörü taşıyanlar içinde ise sadece yüzeyel venöz varisleri olan hastamızda DVT gözlenmiştir. DVT tespit edilen 7 hastamızın sadece 4'ünde aynı zamanda tipik klinik bulgular da vardı. Diğerleri ise klinik olarak belirti vermemekteydi. Bir hastamız derin ven trombozu sonrası pulmoner emboli nedeniyle ameliyat sonrası 14. günde kaybedildi.

**Tartışma**

Derin ven trombozu total diz artroplastisi sonrasında halen çözümlenemeyen bir morbidite kaynağıdır. Pek çok risk faktörü ve takiben korunma yöntemleri tanımlanmış olmakla birlikte bu yöntemlerin tek başına ya da birlikte kullanıldığında birbirlerine üstünlükler ispatlanamamıştır(5,6). Tanı yöntemleri içinde ise venografi, ultrasonografi ve 125 fibrinojen sintigrafisi gibi yeni tanı yöntemlerine rağmen halen duyarlılıkta en güvenilr metodtur(7).

Kliniğimizde prospekitf olarak seçilmiş hasta grubumuzda DMAH ve antiembolik çorap kombinasyonunu venografi eşilğnide iteratürdeki diğer kombinasyonlar ile değerlendirmek istedik.

Çalışma grubumuzda, litatürde bildirilen risk faktörleri içinde sadec yüzeyel venöz varisi olan bir hastamızda DVT gözlendi. Venöz varisler literatürde de en ön sırada yer alan risk faktörü olarak yer almaktadır(8).

Son yıllarda uygulanan anestezi şekli ile DVT sıklığı arasındaki bağlantılar dikkat çekilmektedir. Özellikle epidural anestezi sonrası hasta mobilizasyonunu daha rahat olması nedeniyle DVT sıklığının azaldığı bildirilmiştir(9). Bizim serimizde epidural anestezi kullanılmamış olmakla birlikte spinal ve genel olmak üzere iki ayrı anestezi kullanılmıştır. Bunlar ayrı ayrı değerlendirildiğinde DVT görülme oranları arasında anlam fark görülmemiştir.

Total diz artroplastisi sonrası görülen trombüsler daha çok distalde ve baldır venlerinde görülür ve proksimalde görülen trombusların aksine hayatı tehlikeye atan embolilere seyrek olarak neden olurlar(10). Ancak bizim hastamızdan bir tanesinde bilateral femoral trombus gözlendi ve bu hastamız sonradan gelişen pulmoner emboli nedeni ile kaybedildi.

Genel olarak hastalarımızın profilaksi sonrasında %21.9'unda venografi ile DVT gözlendi. Sonuç olarak bu değerler li-

teratürde belirtilen değerlerin alt sınırlanıdadır. Bu nedenle düşük molekül ağırlıklı heparin ve antiembolik çorap kombinasyonu literatürde bildirilen diğer yöntemler ile kayıslanabilir ve etkin bir yöntem olarak kullanılabilir.

## Kaynaklar


1. Oiski CS, Benson JCG, Otis BM et al: The clinical course of dital deep venous thrombosis after total hip and total knee arthroplasty, as determined with duplex ultrasonography.
2. Kim YH: The incidence of deep vein thrombosis after cementless and cemented knee replacement. J Bone Joint Surg 72 B: 779, 1990.
3. Maynard MJ, Sculco TP, Ghelman B: Progression and regression of deep vein thrombosis after total knee arthroplasty. Clin Orthop 273: 125, 1991.
4. Kim YH, Kim VEM0 Factors leading to low incidence of deep vein thrombosis after cementless and cemented total knee arthroplasty. Clin Orthop 273: 121, 1991.
5. Francis CW, Pellegrini VD, Stulberg BN et al: Prevention of venous thrombosis after total knee arthroplasty. J Bone Joint Surg 72 A: 976, 1990.
6. Hodge WA: Pevention of deep vein thrombosis total knee arthroplasty. Clin Orthop 271.
7. Tremaine MD, Choroszy CJ, Gordon GH et al: Diagnosis of depe venous thrombosis by compression ultrasound in knee arthroplasty patient. J Arthroplasty 7 (2): 187, 1992.
8. Steringer MD, Steadman CA, Hedges AR et al: Deep vein thrombosis after elective knee surgery. J Bone Joint Surg 71 B: 492, 1989.
9. Jorgensen LN, Rasmusen LS, Nielsen PT et al: Antithrombotic efficacy of continous extradural analgesia after knee replacement. Britsih J Anesthesia 66: 8, 1991.
10. Insall JN, Haas SB: Complications of total knee arthorplasty. Insall JN (ed). Surgery of the kene. 2 nd edition. New York, Churchill Livingstone Inc., 891, 1993.

# BÖLÜM - XII

## TÜMÖRLER

## KISIM - 1

# BENİGN AKTİF VE AGRESİV KEMİK TÜMÖRLERİNDE KÜRETAJ VE KEMİK SEMENT AGUMENTASYONUNUN GEÇ SONUÇLARI

Güven YÜCETÜRK*, Dündar SABAH**, M. Zeki ÖZCAN***

Benign kemik tümörlerinde tedavi iki amaca yönelik olarak planlanmaktadır. Tümöral lezyonun ortadan kaldırılması ve destrükte kemiğin rekonstrüksiyonu. Enneking sınılandırmasına göre Evre 1, latent benign tümörlerinde intralezyonel girişim yani küretaj ve sonrasında kemik greftlemesi çoğu zaman bu amaca hizmet eden yeterli sonucu vermekteyse de, Dev hücreli kemik tümörü, kondroblastoma gibi daha agresif davranışlı benign tümörlerin özellikle Evre 2 benign aktif ve Evre 3 benign agresif tiplerinde rekkurens olasılığını ortadan kaldırmaktadır. Bu oran Dev Hücreli Kemik Tümörlerinde %40 kadardır. Bu nedenle bu tip lezyonlarda küretaj sonrası tümörden arta kalan boşluğun rezidüel tümörden arındırılması için çeşitli yöntemler uygulanmıştır.

Küretaj sonrası sementlemenin benign lezyonlarda bir seçenek olabileceği ilk defa 1969'da Vidal ve arkadaşları tarafınan ortaya atılmıştır. 1984'de Persson ve arkadaşları küretaj sonrası sementleme öncesi sıvı nitrojen veya phenol kullandıklarını belirtmişlerdir.

Marcove ve arkadaşları 1978'de küretaj sonrası sıvı nitrojen ile kriyoterapiyi tanımlamışlardır. Ancak serilerinde rekurrens %28 civarında bildirmiştir. Ayrıca çevre dokuda nekroz ve patolojik kırık insidensleri oldukça yüksektir.

Campannacci ve arkadaşları Dev Hücreli Kemik Tümörlerinde yalnızca radioterapiyi bir seçenek olarak kullanmışlardır. Ancak 4000 Rad düzeyindeki bu uygulamaların ardından %27 oranında sarkomatö dejeneresans bildirmişlerdir.

Küretaj sonrası sementleme gerek sementin ısı etkisi, gerekse monomenlerin toksik etkilemesi ile rekurrens onarımı büyük ölçüde aza indirirken, kemik için iyi bir destek oluşturabilmektedir. Ancak özellikle yük taşıyan eklemler çevresinde yapılan bu uygulamanın sonraki zamanlarda eklem kıkırdağında artrozik etkiler yaratıp yaratmayacağı patolojik kırık riski ve nihayet olası rekkurenslerin izlenmesine etkisi yönünden araştırılmaya değer olduğu düşünülerek bu çalışma yapılmıştır.

* Ege Üniv. Tıp Fak. Ortpo. Trav. ABD. Prof., ** Doç., *** Uzm.

### Cerrahi Girişim Özelliği

Küretaj sonrası sementleme için aşağıda özetlenen cerrahi teknik çalışmaya aldığımız tüm olgularda dikkatle uygulanmaya çalışılmıştır.

**Cerrahi teknikte dikkat edilecek noktalar şöyle sıralanabilir;**

1. Turnike kullanılmalıdır.
2. Geniş pencere açılmalıdır.
3. Küretaj ile temizlenmelidir.
4. Çeşitli büyüklükteki Burr'lar ile tüm kavite küretaj sonrası dolaşılmalıdır.
5. Serum fizyolojik ile yıkama yapılmalıdır (yıkama sıvısı histolojik incelemeye gönderilmelidir).
6. Sementleme parmak baskılı yapılmalıdır.
7. Sment kaviteye doldurulduktan sonra ısı ile tümör hücrelerinin öldürülebilmesi içni soğutulmamalıdır.
8. Eklem kıkırdağına yakın bölgelerin sementlemeden önce ince bir sement sıva koyarak kartilaj yüzeyi korunmalıdır. Gelfoam ile eklem kıkırdağı korunabilir.
9. Sementin değil eklem aralığının Serum fizyolojik ile soğutulması gereklidir.

### Materyal ve Metod

Ege Üniversitesi Tıp Fakültesi Ortopedi ve Travmatoloji ABD'da Mart 1988 ile Şubat 1995 yılları arasında, 25 benign kemik tümörü tanısı almış olguya küretaj sonrası sementleme uygulanmıştır. Olgların 14'ü kadın, 11'i erkektir. En küçük yaş 16 ve en büyük yaş ise 65 olarak saptanmıştır. Ogularımızda yaş ortalaması 33'tür.

Olguların primer patolojik tanıları Tablo 1'de gösterilmiştir.

**Tablo 1:** Olguların patolojik tanıları

| Patolojik Tanı | Olgu Sayısı |
|---|---|
| Giant Cell | 15 |
| Anevrizmal Kemik Kisti | 3 |
| Kondroblastom | 3 |
| Fibröz Displazi | 2 |
| Nonossifiyan Fibrom | 1 |
| Enkondrom | 1 |

Olgularımızın ameliyat sonrası izlem süresi mean 31 aydır (6-81 ay).

Enneking'in tümör evrelemesine göre; 20 olgu (%80) Evre 2, 4 olgu (%16) Evre 3, 1 olgu ise (%4) Evre 1 olarak kabul edilmiştir.

Anatomik lokalizasyonlar değerlendirildiğinde, 14 olgu da (%56) diz eklemi lokalizasyonu saptanmıştır. 23 olgu (%92) ekleme yakın anatomik lokalizasyona sahip tümörlerdir.

Olguların retrospektif incelemelerinde 20 olgu değerlendirilebilmiştir. Klinik değerlendirme, Enneking'in ISOLS (International Symposium on Limb Salvage) tarafından kabul edilen her eklem için tanımladığı fonksiyonel skorlama sistemine göre yapılmıştır.

Radyolojik olarak olgular, konvansiyonel A-P, lateral radyografler ve 10 olguda ise ek olarak MRG tekniğiyle değerlendirilmiştir. Diz eklemine lokalize tümörlü olgularda yüklenmeden diz grafileri alınarak, osteoartroz sınıflandırması Ahlback'e göre yapılmıştır. MRG'de SE se-

kansında T1-W saggital, T2-proton ağırlıklı aksiyel görüntüler ile değerlendirme yapılmıştır. MRG'de tümör rekürrensi, ekleme invazyon, eklemde effüzyon varlığı, osteoartroz bulguları aranmıştır.

Patolojik kırığı olan 3 olgu (%12)da küretaj ve sementlemeye ek olarak, plak+vda ile osteosentez uygulanmıştır.

Olgular osteoartroz değerlendirmesi için konvansiyonel grafilerde Ahlback sınıflaması kullanılmıştır.

| **Tablo 2:** Ahlback Osteoartroz Sınıflaması | |
|---|---|
| Evre I: | Eklem kıkırdağında minimal yükseklik kaybı |
| Evre II: | Eklem aralığının kaybı |
| Evre III: | 7mm'den az kemik kaybı |
| Evre IV: | 7mm'den fazla kemik kaybı |
| Evre V: | 7mm'den fazla kemik kaybı + Eklemde subluksasyon |

Radyolojik olarak tümör volümleri Enneking'in önerdiği yöntemle konvansiyonel AP ve lateral grafilerle saptandı.

Bu yöntemde AP grafide tümörün genişliği (a) ile yüksekliği (b) ve lateral grafide yüksekliği (c) çarpıldıktan sonra sabit çarpan 0.78 ile gerçek volüm saptanmaktadır (a x b x c x 0.78 = Volüm)(14).

Tümör volümü 6cc ile 160cc arasıda, mean 65cc arasında saptanmıştır.

Tümör volümleri ile fonksiyonel sonuçların student's t-testine göre istatistiksel analizinde p = 0.67 olarak saptanmış ve anlamlı bir farklılık ortaya konamamıştır. Yine ekleme uzaklık ile fonksiyonel sonuçlar istatistiksel olarak değerlendirildiğinde p = 0.56 olarak bulunmuş ve anlamlı bir farklılık saptanamamıştır.

Olgu sonuçlarımız Tablo 3'de toplu olarak gösterilmiştir.

Bu tablo değerlendirildiğinde; 20 olgudan 13'ünde (%65) çok iyi, 5'inde (%25) iyi, 2'sinde (%10) orta fonksiyonel sonuç saptanmıştır, hiç bir olguda fonksiyonel sonuç kötü olmamıştır.

Konvansiyonel radyografik değerlendirmelerde, 50 yaşındaki bir Giant Cell Tümör nedeniyle ameliyat edilmiş olguda Evre 3 osteoartroz bulguları saptanmıştır. Ancak bu olgunun diğer sağlam dizinde de yine Evre 3 osteoartroz bulguları izlenmiştir.

20 olgunun 10'unda MRG ile değerlendirme yapılabilmiştir. MRG incelemesi yapılabilen bu olguların 6 tanesi diz eklemi çevresinde lokalize Giant Cell Tümördür. Bunların 1'inde diz eleminde kıkırdağın bütünlüğünü korumadığı saptanmıştır. Bu olgunun konvansiyonel grafilerinde Evre 3 osteoartroz bulguları saptanmıştır. 1 olgunun MRG'sinde ise sinoviite sekonder suprapatellar sıvı saptanmıştır. MRG ile değerlendirilen hiçbir olguda rekurrens saptanmamıştır.

Primer tümör tanıları gözönüne alındığında 15 Giant Cell Tümör tanısı almış olguların, 2'sinde (%13.3) tümör nüks (rekürrensi) izlenmiştir. A.K.K., Kondroblastom, Enkondrom, Fibröz Displazi, Nonossifiyan Fibrom olgularında rekkürens saptanmamıştır.

MRI'de diz eklemi kıkırdağının bütünlüğünün bozulduğu saptaın 1 olgunun fonksiyonel sonucu iyi olarak değrelendirildiğinden, bu olguya herhangi bir cerrahi tedavi uygulanmamıştır.

## Tartışma

1970 ile 1990 yılları arasında yayınlanan literatürlerde, primer Giant cell Tümörlü olgularda küretaj ve ek olarak phenol, alkol, sıvı nitrogen, hidrojen peroksit uygulamalarından sonra tümör nüks riski %40 olarak bildirilmiştir(4,5). Giant cell Tümör tdavsinde geniş lokal eksizyon ile %90 tümör kontrol altına alınmaktadır(1,4). Yücetürk ve ark. 11 olguluk Evre 2 Giant Cell Tümörde geniş eksizyon ve ardından gerekli rekonstrüktif girişimleri uygulamışlar ve ortalama 6 yıllık izlemlerinde rekürrens saptamamışlardır(7). Ancak ameliyat sonrası fonksiyonel sonuçlar, eklem korunmadığı için kötü olmaktadır. Oysa küretaj ve ardından sementleme ile eklem korunabilmektedir. Sement direkt ısı ve monomerlerin sitotoksik etkileriyle tümör hücrelerini öldürmektedir. Metilmetakrilat monomerlerinin doku yüzeyinden sızıntısı ile bir kaç dakika içerisinde sitotoksik etkelire başlamaktadır(3). Böylece intralezyoner girişim olan küretaj marjinal eksizyon haline getirilmiş olmaktadır.

Rezidüel hücrelerin yok edilmesi üzerine etkisi unutulmamalı ve kavitenin tümü uygun volümde sementle doldurulmalıdır. Bu göz önünde tutulacak olursa sement kaviteye parmak ile bastırılarak yerleştirilmelidir.

Küreaj sonrası sementlemede Giant Cell Tümör rekkürens riski iki yıllık izlem sürelerinde %0-29 arasında bildrilmiştir. O'Donnel ve ark., 60 olguluk serilernde Giant Cell Tümörlü olgularda ortalama dört yıllık izlemde, %25 tümör rekürrensi bildirmişlerdir(5). Yurdoğlu ve ark. 16 olguluk benign kemik tümörlü olgularda küretaj ve sementleme sonrası A.K.K. tanısı olan 1 olguda rekkürens saptamışlardır(6). Bizim Giant Cell Tümör tanısı almış olgularımızda ise tümör rekkürens yüzdesi %13.3 olarak saptanmıştır. Küretaj sonrası sementleme uyguladığımız diğer benign kemik tümörlü olgularımızda ise, tümör nüksü izlenmemiştir.

Frassica ve ark., tümörlü olgularda supkondral bölgeye sement uygulanmalarının eklemde erken dejenerasyon bulgularına yolaçtığını savunmuşlardır(2). Persson ve ark. 50 olguluk serilerinde, 2 olguda osteoartroz saptamış ve sinovila sıvıdan beslenen eklem kartilajının beslenmesinin, sement polimerizasyonu ile oluşan ısı nedeniyle bozulabileceğini savunmuşlardır.

Değerlendirdiğimiz 20 olgumuzdan 19'u, ekleme yakın lokalize olmuş benign kemik tümörleriydi. Bu olgularımızdan yalnızca 1'inde (%5) diz ekleminde osteoartroz bulguları saptandı. Bu olgunun da 50 yaşında ve kadın olduğu düşüülürse subkondral bölgeye sement uygulamasının kartilajda erken dejeneratif değişiklikler geliştirme açısından anlamlı etkisinin olmadığı kabul edilebilir. Leeson ve ark. Deneysel çalışmalarında sementin terma nekrozunun 1-2 mm'lik zon içinde kaldığını saptamışlardır. Yine bu çaışmamızda tümör volümü ve tümörün ekleme yakınlığı ile cerrahi sonrası fonksiyonel skorlama arasında istatistiksel olarak anlamlı bir farkılık saptanamamıştır. Bu da termal nekrozun kıkırdak yüzeyine ulaşmadığını desteklemektedir.

## Sonuç

1. Küretaj ardından sementleme tümör nüks riskini Giant Cell Tümör gibi agressif benign lezyonlarda %10'a indirebilir. Çünkü intralezyoner girişimi bir basamak yükselterek marjinal eksizyon halie getirir.

2. Subkondral lokalizasyonlu tümörlerde korkulanın aksine sementleme ile kıkırdakta belirgin bir dejeneratif değişikliğe rastlanmamıştır. Bu çalışmada MRG ve konvansiyonel radyografilerle belirgin bir osteoartroz saptanamamıştır.

3. Rekonstriktif cerrahi girişim olarak küretaj ardından sementleme, eklemi koruyabildiği için fonksiyonel sonuçlarının diğer cerrahi yöntemlerden daha iyi olması doğal sonuçtur.

4. Ameliyat sonrası izlemde tümör nüksünün, kemik ile sement arasında radyolusensinin görülmesiyle en erken zamanda tanı konulabilmesi avantajdır.

5. Ameliyat sonrası olarak sementleme, küretaj ile oluşan tümör hemorajisinin azalmasını sağlar.

6. Küretaj sonrası sementleme, oluşacak olan kavitenin hızlı bir şekilde doldurulmasını ve stress kuvvetlerine karşı dayanıklılığını sağlar.

7. İdeal küretaj ve cerrahi sementleme tekniğinde açılacak kavite yeterince büyük olmalı, küret ardından kavite mutlaka burr'lar ile traşlanmalı, donma sırasında sement soğutulmamalı, eklem yüzleri sementlme sırasında korunmalı ve sement kaviteye bastırarak doldurulmalıdır. Subkondral kemiğin tamamı yok olduğu ve eklem kıkırdağının açıkta kaldığı durumda, sementleme önce bu bölgeye koruyucu bir sement sıva ile bu bölge önceden kapatılabilir.

## Kaynaklar


1. Campanacci, M., Baldini, N., Boriani, S. and Sudanese, A.: Giant Cell Tumor of Bone. J. Bone and Joint Surg., 69A: 106-114, 1987.
2. Frassica, F.J., Sim, F.H., Pritchard, D.J., and Chao, E.Y.: Subchondral Replacement: A Comparative Analysis of Reconstruction with Methylmethacrylate or Autogenous Bone Graft. Chir. Org. Mov., 75: 189-190, 1990.
3. Lider, L.: Tissue Reaction to Methylmethacrylate Monomer. Acta Orthop. Scand., 47:3-10, 1976.
4. Mc Donald, D.J., Sim, F.H., Mc Leod, R.A., and Dahlin, P.C.: Giant Cell tumor of Bone. J. bone and Joint Surg., 68A: 235-242, 1986.
5. O'Donnell, R.J., Springfield, D.S., Motwani, H.K., Ready, J.E., Gebhardt, M.C. and Mankin, H.J.: Recurrence of Giant Cell Tumors of the Long Bones After Curretage and Packing with Cement. J. Bone and Joint Surg., 76A: 1827-1833, 1994.
6. Yurdoğul, C., Özbadar, M.U., Yolaman, O., Şahlan, Ş.: Benign Kemik Tümörlerinde İntralezyonel Ekurizyon ve Sementasyon. SICOT Bölgesel ve XIV. Milli Türk Ortopedi ve Travmatoloji Kongre Özet Kitabı, Ankara, 1995.
7. Yücetürk, G., Öztop, F., Özdemir, O., Kapubağlı, A.: Kemiğin Dev Hücreli Tümör Olgularında Cerrahi Girişim Sonuçları. X. Milli Türk Ortopedi ve Travmatoloji Kongre Kitabı, 147-149, 1989.

# BÖLÜM - XII

## TÜMÖRLER

## KISIM - 2

# SOLİTER KEMİK KİSTİ (SKK) TEDAVİSİNDE KLİNİK SONUÇLARIMIZ

Nevzat DABAK*, Köksal TİLKİ**, Yılmaz TOMAK**, Selçuk TEPE**

Soliter kemik kisti (SKK) etyolojisi henüz aydınlatılmamış, çocuk ve adölesanlarda tüm tümörlerin %3'ünü oluşturmaktadır. Yapı olarak benign olan SSK'i sıklıkla femur üst ucunu ya da humerus üst ucunu tutmaktadır. Kemikte metafizyel ya da metafizyodiafizyal yerleşimde (lokalizasyonulu olarak) klinikte görülür. Epifize yakın lakalizasyonlu aktif, uzak olanlar ise inaktif olarak değerlendirilirler(1,5). Aktif olan SSK'nin nüks olasılığı yüksektir. Yüzyılımızın ortalarına kadar tedavilerinde küretaj ve kistin kortikomedüller oto ya da allo kemik grefti ile doldurulması uygulanırken günümüzde metilprednisolon asetat (MPA), heterogreft ve hdroksiapatit kristalleri de tedavide kullanılır olmuştur (6,8).

### Gereç ve Yöntem

1987-1996 yılları arasında tanı, tedavi ve yeterli süre izlenmeleri yapılmış 30 SSK'i olgusu çalışmaya alınmıştır. Olguların 7'si (%23.3) bayan ve 23'ü (%76.7) erkek idi. Çalışmamızdaki en küçük olgu 4 yaşında en büyüğü ise 50 yaşında olup ortalam yaş 17.8 idi. Yerleşme yeri olarak en çok humerus üst ucu (12 olgu %41) tesbit edildi (Tablo 1). Olguların en kısa izlenme 3 ay, en uzun izlenmesi ise 90 ay olmak üzere ortalama 32.1 aydır.

**Tablo 1:** SSK'nın İskelet sisteminde yerleşme yeri dağılımı

| | Sayı | % |
|---|---|---|
| Humerus | 12 | 40.0 |
| Femur | 6 | 20.0 |
| Kalkaneus | 5 | 16.7 |
| Tibia | 3 | 10.0 |
| Fibula | 2 | 6.7 |
| Radius | 1 | 3.3 |
| Klavikula | 1 | 3.3 |
| Toplam | 30 | 100.0 |

Olguların 10'u (%33) kliniğe patoloji kırık nedeniyle başvurmuştur. Bunların dışındaki olguların başvuru nedeni genellikle agrı olmakla birlikte bazen şişlik idi. Olguların 5'i hariç diğerlerine cerrahi tedavi uygulanmıştır. Tedavi yöntemleri Tablo 2' de görülmektedir. Tedavi sonuçları Neer klasifikasyonuna göre değerlendirilmişlerdir(9).

* Ondokuz Mayıs Üniv. Tıp Fak. Ortopedi ve Trav. ABD. Yrd. Doç., ** Araşt. Gör.

| Tablo 2: SKK'inde Uygulanan Tedavi Yöntemleri | | |
|---|---|---|
| | **Sayı** | **%** |
| Konservatif | 3 | 8.8 |
| Küretaj + otogreft | 18 | 52.9 |
| Küretaj + Allogreft | 5 | 14.7 |
| Küretaj + Heterogreft | 4 | 11.8 |
| Biopsi + Küretaj | 2 | 5.9 |
| MPA Enjeksiyonu | 2* | 5.9 |
| Toplam | 34 | 100.0 |

* 4 olguda nüks ya da cevap alınamaması nedeniyle yeniden tedavi uygulanmıştır.

**Sonuçlar**

Olguların izlenmesi sonucu Neer sınıflandırmasına göre MPA enjeksiyonu yapılan 2 (%6.6) olguda cevap alınamamış; bunlara küretaj ve otogreft uygulanmış ve tam iyileşme elde edilmiştir. Humerus üst ucu'nda yerleşen ve patolojik kırık ile başvuran bir olguda konservatif tedavi uygulanmış; bir yıl sonra rekürrens olması nedeniyle küretaj ve otojen greft uygulanmıştır. Aktif kisti olan ve humerus yukarı bölgesinde yerleşen diğer nüks gelişen olguya küretaj ve oto greft uygulandıktan 5 yıl sonra yeniden nüksettiğinden küretaj ve heterogreft uygulanmıştır. Nüks gelişen iki (%6.6) olguda tam iyileşme sağlanmıştır.

Tüm olguların değerlendirilmesinde 18 (%60) tam, 12 (%40) olguda ise kabul edilebilir kısmi iyileşme sağlanmıştır. Allogreft uyglaması kliniğimizde kemik bankasının faaliyete geçmesinden sonra 5 olguda uygulanmış; bunların 4'ünde tam iyileşme 1'inde kısmi iyileşme sağlanmıştır. Sığır kemiğinden elde edilen heterogreftler (surgibone) ise 4 olguda uygulanmış, bunların 3'ünde tam iyileşme 1'inde kısmi iileşme sağlanmıştır.

Çalışma grubuna giren olguların 1'inde yüzeyel enfeksiyon görülürken, diğer olgularda komplikasyon görülmemiştir.

**Tartışma**

SKK bir çok araştırmacı tarafından incelenmiştir. Etyolojsi henüz tam aydınlatılmamıştır. Etyolojide intramedüller hemoraji, metafiz bölgesinde ossifikasyon yetersizliği, venöz drenajın artması ve osteoklastik aktivite artışı söylenebilir(2,5).

SKK genellikle yaşamın ilk 20 yılı içinde görülmektedir. Literatürde bu oran %80-90 arasında bildirilmiştir(10,11). Bizim olgularımızın %74'ü ilk 20 yaş içerisinde görümüştür.

SKK, Literatür incelendiğinde erkeklerde bayanlara göre 2-4 kez fazla görülmektedir(4,5,10,11). Bizim olgularımızda erkeklerde bayanlara göre 3 kez daha sık görüldüğü tesbit edildi.

SKK'lı olgularda patolojik kırık, ve hareket kısıtlılığı klinik bulguları oluşturur (5,10,11). Bizim olgularımızın %33'ünde patolojik kırık ilk başvuru nedeni olmuştur.

SKK'nin tedavisi yüzyılımızın ortalarına kadar küretaj ve kistin kortikospongioz greftle doldurulması olarak kabul edilmiştir. Ancak bu tedavi yönteminde %30-50 arasında özellikle aktif kistlerde nüks bildirilmiştir(4,11,12). Bu yüzden kistin subtotal rezeksiyonu ve greftlenmesi önerilmiştir ancak kırık olasılığı nedeniyle her olguda yapılamamaktadır.

Scaglietti(7) ve arkadaşları (1979) kist sıvısını boşalttıktan sora MPA enjeksiyonunu uygulamışlar ve %90 oranında tam iyileşme olduğunu bildirmişlerdir. Campanacci(4) ve arkadaşları kortizon enjeksiyonu ile %50 tam iyileşme sağlamışlardır. Bizim iki olgumuzda MPA enjeksiyonu uygulanmış ancak cevap alınamamıştır. Kist duvarının KT ile perkütan delinmesi ile te-

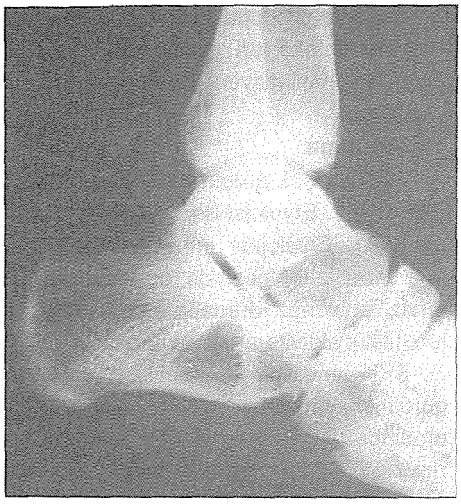

***Şekil 1a:*** *Tibiada Soliter Kemik Kisti (Ameliyat öncesi)*

***Şekil 1b:*** *Tibiada Soliter Kemik Kisti (Ameliyat sonrası)*

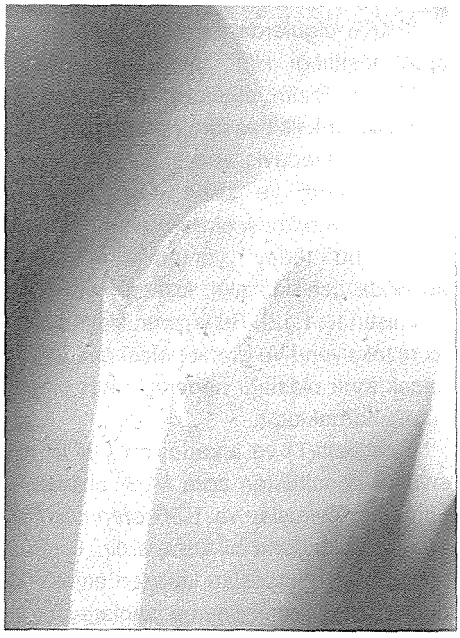

***Şekil 2a:*** *Femur Proksimalinde Soliter Kemik Kisti (Ameliyat öncesi)*

***Şekil 2b:*** *Femur Proksimalinde Soliter Kemik Kisti (Ameliyat sonrası*

davi sonuçlarının etkili olduğu bildirilmiştir (3).

Campanacci(4) cerrahi tedavi uyguladığı 178 olguda %46 tam iyileşme, %21 kısmi iyileşme ve %33 rekürrens (nüks) saptamıştır. Çalışmamızdaki olguların %47'sinde tam iyileşme ve konsalidasyon sağlanırken %40'ında kısmi iyileşme, %6,5'unda nüks görülmüş ve %6.5'unda cevap alınamamıştır. Kısmi iyileşme, görülen olguların multilobüllü olduğu görülmüştür. Bunun dışında yeterince kürete edilemeyen olgularda inkomplet iyileşme oranı daha sık görülmüştür. Bu yüzden kistin içinin TUR motoru ile yeterince kürete edilmesi gerekmektedir.

Literatürde heterogreft uygulaması ve hidroksiapatit ile tedavi önerilmiştir(6,8). Sığır kemiğinden elde edilen heterogreft uygulamalarımızdan 3'ünde tam iyileşme kisti tam konsalidasyon 1'inde ise kısmi konsalidasyon sağlanmıştır.

Sonuç olarak SKK'i olan olgularda özellikle multilobüler kistlerde septaların açılması ve bir TUR yardımı ile küretajdan sonra otogreft ya da allogreft kullanılması ile iyileşme sağlanabilmektedir.

## Kaynaklar


1. Gennari JM, Merrot Th, Piclet/Legre B, Bergoin M: The Choice of Treatment for Simple Bone Cysts of the Upper Third o fthe Femur in Children. Eur J Pediatr Surg. 6: 95-99, 1996.
2. Gerasimov AM, Toporova SM, Furtseva LN, Berezhnoy AP: The Role of Lysosomes in the Pathogenesis of Unicameral Bone Cysts. Clinical Orthopaedics and Related Research. 266: 53-63, 1991.
3. Komiya Setsuro minamitani Kazuhito Sasaguri Yasuyuki Hashimoto Sanshiro Morimatsu Minoru, Inoue Akio Treatment by Trepanation and Studies on Bone Resorptive Factors in Cyst Fluid With a Theory of Its Pathogenesis. Clinical. Orthopedics. 287: 205-211, 1993.
4. Campanacci M, Capanna R, Picci P: Unicameral and Aneurysmal Bone Cysts. Clinical Orthopedics. 204: 25-36, 1986.
5. Capanna R, Campanacci M, Manfrini M: Unicameral and Aneurysmal Bone Cycts. Orthop. Clin. North Am. 27, 3: 605-614, 1996.
6. Inoue O, Ibaraki K, Shimabukuro H: Packing with Hig-Porosity Hydroxyapatite Cubes Alone for the Treatment of Simple Bone Cyst. Clinical Orthop. 293: 287-292, 1993.
7. Scaglitti O, Marchetti PG, Bartolozzi P: The Effects of Methylprednisolone acetata in the Treatment of Bone Cysts: Results of Three Years Fallow-up. J. Bone Joint Surg. 61B: 200, 1979.
8. Taheri ZE, Gueramy M: Experience with Calf Bone in Cervical Interbody Fusion. J. Neurosurg. 36: 67-71, 1972.
9. Neer CSII; Franchis KC, Johnston AD: Current Concepts on the treatment of Solitary Unicameral Bone Cyst. Clin. Orthop. 97: 40, 1973.
10. Unni KK: Dahlin's Bone Tumor: Conditions that Commenly Simulate Primary Neoplasms of bone. Lippincoot- Roven Philadelphia - New York. pp: 390-391, 1996.
11. Campanacci M: Bone Cyst In Ed. Bone and Soft Tissue Tumors. Springer- Verlag Wien Newyork- Aulo Gaggi Editone Bologne. pp: 709-724, 1990.
12. Sağlık Y, Us K: Soliter (Basit) Kemik Kisti. Tıp Bilimleri Araştırma Dergisi. 9-6: 461-465, 1991.
13. Mc Kay DW, Nason SS: Surgical Treatment of Solitary Unicameral Bone Cysts: A New Concept. J. Bone Joint Surg. 58-A: 734, 1976.

# BÖLÜM - XII

## TÜMÖRLER

## KISIM - 3

# TALUS YERLEŞİMLİ OSTEOİD OSTEOMA'NIN ARTROSKOBİK EKSİZYONU: OLGU SUNUMU

Serdar TÜZÜNER*, A. Turan AYDIN**

İlk kez 1935 yılında Jaffe tarafından tanımlanan osteoid osteoma genellikle uzun kemik yerleşimlidir. Olguların %2 ila %10'unda talus yerleşimi bildirilmiştir. Talus osteoid osteomanın en sık görüldüğü dördüncü bölge olmasına karşın belirtileri ve radyolojisi monoartiküler artiriti taklit ettiği için tanısı güç olur veya gecikir(1,2,3). Ağrı yakınması değişik derecelerde olmasına karşın her zaman vardır ve geceleri biraz daha fazladır. Yerleştiği ayak bileğinin fonksiyonlarını sınırlar ve eklemde ağrı ile birlikte şişlik görülebilir. Ameliyat edilen olgularda semptomların süresi bir kaç ay ile 8-10 yıl arasında değişebilmektedir(2,4,5).

Artroskobinin ayak bileğindeki birçok lezyonun tanı ve tedavisinde günümüzde önemli bir yeri vardır. Sunulan olguda da artroskobik cerrahi yöntemle osteoid osteomanın eksizyon ve küretajı yapılmıştır. Çalışmanın amacı talus boynu yerleşimli bu lezyonda artroskobik cerrahi ve klinik başarıyı etkileyen faktörleri tartışmaktır.

### Ogu ve Kullanılan Teknik

14 yaşında, bayan olgu. Bir yıldır sağ ayak bileğinde zaman zaman artan ağrı ve şişlik yakınmaları ile polikliğine başvurmuş. Travma ve başka bir hastalık öyküsü yok. Ağrının geceleri arttığını ve aspirin ile azaldığını belirtiyor.

Yapılan ekstremite değerlendirmesinde sağ ayak bileğinde malleoller çevresinde minimal bir şişlik saptandı. Ayak bileği anterolaterali palpasyonda duyarlı bulundu. Yakınma olan tarafta ayak dorsifleksiyonunun karşı tarafa göre yaklaşık 10 derece azaldığı gözlendi. Hematolojik ve biokimyasal değerlendirmelerde olağan dışı bulgu saptanmadı.

Direkt ön-arka (AP) ve lateral radyografilerde talus boynunun dorsalinde küçük bir radyolusent alan çevre medullada skleroz görüldü (Şekil 1) Yumuşak dokuda kalsifikasyon izlenmedi. Tc-99m diphosphonate ile yapılan üç fazlı kemik sintigrafisi ile talusta lezyonun olduğu bölgede nonspesifik fokal aktivite artışı saptandı. Bu

* Akdeniz Üniv. Tıp Fak. Ortop. Trav. ABD, Yard. Doç., ** Prof.

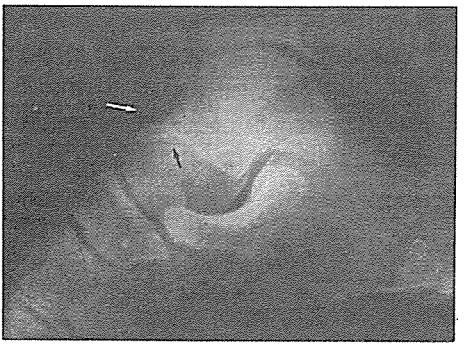

***Şekil 1:*** *Sağ ayak bileğinin lateral radyografisinde talus boynunda irregüler redyolusent lezyon (beyaz ok) ve medullada minimal skeleroz izlenmektedir (siyah ok).*

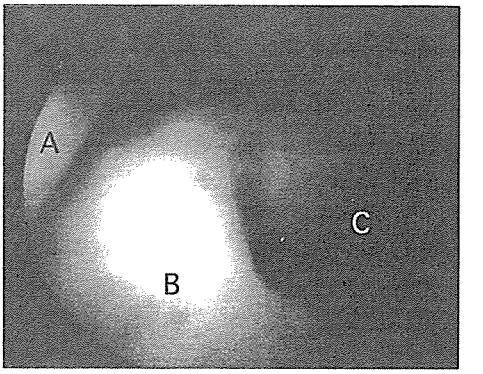


***Şekil 3:*** *Intraoperative artroskobik girişimi ile tüm lezyonun eksize edilmesinden sonraki direkt görünüm: fotoğrafta talus boynu dorsalinde koyu gri bölge olarak oluşan kavite izlenmektedir (A: tibia, B: talus, C: kavite).*

***Şekil 2:*** *koronal MR görüntüsünde talus boynu medialinde etrafında sinyal yoğunluğunda azalma (skleroz) ile birlikte artmış siyal yoğunluğu izlemekte (nidus).*

bölgenin manyetik rezonans görüntüleme (MRG: General Electric; 0.5 Tesla) ile koronal ve sagital planlarda kesitlerinde sinyal yoğunluğunda belirgin azalmanın olduğu belirlendi (Şekil 2).

Temmuz 1995'de genel anestezi altında, 45 semilateral dekübit pozisyonda, eksternal fiksatör ile dekompresyon uygulanmaksızın anteromedial ve anterolateral portallerden 25 , 4 mm'lik skop kullanılarak ayak bileği artroskobisi yapıldı. Talus boynuna yerleşimli lezyon 4.5 mm'lik shaver ve küret yardımı ile 6 x 6 mm2 bir kapak açılarak eksize edildi (Şekil 3). Cerrahi girişim 50 dakika sürdü.

Ağrı yakınmaları ameliyat sonrası dönemde hemen geçti. Aktif hareket 5. gün başlandı. Üç hafta süre ile atel kullanıldı. Enfeksiyon ya da başka bir yara yeri komplikasyonu gözlenmedi. Elde edilen materyalin histopatolojik değerlendirilmesi osteomiyelit olarak bildirildi. Olgunun artrokobik girişim sonrası 2. yılında herhangi bir yakınması ve fonksiyonel bozukluğunun olmadığı görüldü.

## Kaynaklar


1. Brabants K, Geens S, Damme BV: Subperiosteal juxta-articular osteoid osteoma. J Bone Joint Surg 68B: 320-324, 1986.
2. Shereff MJ, Cullivan, WT, Johnson KA: osteoid osteoma of te foot. J Bone Joint Surg. 65A: 638-641, 1983.
3. Sim FH, Dahlin DC, Beabout JW. Osteoid osteoma. diagnostic problems. J Bone Joint Surg 57A: 154-159, 1975.
4. Resnick RB, Jarolem KL, Sheskier SC, Desai P, Cisa J: Arthroscopic removal of an osteoid osteoma of the talus: A case report. Foot Ankle 16(4): 212-215, 1995.
5. Snow SW, Sobel M, DiCarlo EF, Thompson FM, Deland JT: Chronic ankle pain caused by osteoid osteoma of the neck of the talus. Foot Ankle Int 18(2): 98-101, 1997.

# BÖLÜM - XII

## TÜMÖRLER

## KISIM - 4

# JUKSTA-ARTİKÜLER ASETABULER OSTEOİD OSTEOMA

Akın KAPUBAĞLI*, Murat KAYALAR*, Sinan KARA*

Osteoid osteoma, 1935 yılında Jaffe tarafından ilk tanımlandığında bu yana kemik oluşturan benign tümörler içerisinde yerini almıştır. Gerek klinik olarak tekrarlayan ağrı, gerekse radyolojik olarak sınırlı lezyonları ile tanıda kolaylık taşıyan bir oluşumdur. Biz çalışmamızda kalça eklemi komşuluğunda atipik seyirli iki osteoid osteoma sunmaktayız. Lezyolar küretaj ile eksize edilmiş ve histolojik olarak tanıları doğrulanmıştır. Sonuç olarak okul öncesi çocukluk döneminde etyolojisi aydınlatılamamış ve tedavi edilememiş kalça ve diz ağrılarında osteoid osteoma akılda tutulması gereken bir patolojidir.

### Giriş

Osteoid osteoma, 1935'te ilk olarak Jeffe tarafından tanımlanmıştır(5). Kemik oluşturan iyi huylu bir tümördür. İskelette yerleşimi uzun kemiklerde olmakta, sırasıyla femur, tibia, humerus ve lumbar vertebraları tercih etmektedir. Tüm benign tümörlerin %11'ini oluşturmaktadır. Genellikle alt ekstremitede, en sık femurda yerleşir. Femoral lezyonların 2/3'ü de intertrokanterik veya intrakapsülerdir(4). %10-18 olguda vertebral lezyonlar görülmekte ve ağrılı açıklanamayan skolyozlardan sorumlu olabilmektedir. Kimi zaman atipik metafizer ve epifizer yerleşimlerle de karşılaşılabilmektedir.

Yaş dağılımı, 8 ay-70 yaş arasıdır. Olguların %13'ü 30 yaş yukarısındadır ve sadece %3'ü 5 yaş altındaki çocuklardır. Erkeklerde 2.3/1 oranında daha sık görülür. Başlangıçtaki yakınma, geceleri artma gösteren ağrıdır. Salisilat preparatlarına dramatik yanıt verir. Oral salisilat %73 olguda belirtilerde gerileme aratmaktadır. Aspirine oluşan yanıtın uniform olmadığı, değişik dozlarda ortaya çıktığı unutulmamalıdır.

Beş yaş altındaki tümör bulguları, osteomyelit, septik artrit, nöromüsküler hastalıklar, tüberküloz, Legg-Calve-Perthes hastalığı ile karışabilmektedir. İntrakapsüler lezyolar, sinovit ve eklem hareketinde azalmaya neden olabilirler. Uylukta kas atrofisi, lokal hassasiyet oluşabiir. Lezyon sık görülmediği bir yerleşimde ise röntgen filminde görülemeyebilir. Bu durumda jukstaartiküler ve subperiosteal yerleşimler hatırlanmalıdır.

* Ege Üniv. Tıp Fak.

Klinik tablo karakteristiktir. Radyolojik görünüm de genellikle belirgindir. Kendisini çevreleyen medüller ve kortikal kemikte osteoblastik yanıt oluşturur. Böylece karakteristik lusent bir nidus çevresinde skleroz halkası şeklinde görülür. Başlangıçtaki yakınma, geceleri artma gösteren ağrıdır. Salisilat preparatlarına dramatik yanıt verir. Oral salisilat %73 olguda belirtilerde gerileme yaratmaktadır. Aspirine oluşan yanıtın uniform olmadığı, değişik dozlarda ortaya çıktığı unutulmamalıdır.

Beş yaş altındaki tümör bulguları, osteomyelit, septik artrit, nöromüsküler hastalıklar, tüberküloz, Legg-Calve-Perthes hastalığı ile karışabilmektedir. İntrakapsüler lezyonlar, sinovit ve eklem hareketinde azalmaya neden olabilirler. Uylukta kas atrofisi, lokal hassasiyet oluşabilir. Lezyon sık görülmediği bir yerleşimde ise röntgen filminde görülemeyebilir. Bu durumda jukstaartiküler ve suberiosteal yerleşimler hatırlanmalıdır.

Klinik tablo karakteristiktir. Radoylojik görünüm de genellike belirgindir. Kendisini çevreleyen medüller ve kortikal kemikte osteoblastik yanıt oluşturur. Böylece karakteristik lusent bir nidus çevresinde skleroz halkası şeklinde görülür. İntrakapsüler lezyonlarda standart grafiler sıklıkla negatiftir. Sadece hafif bir deossifikasyon zonu içerebilirler. Konvansiyonel radyolojik inceleme yetersiz kaldığında bilgisayarlı tomografi ve kemik sintigrafisi lezyonu kesin lokalize edebilir. Ancak juksta-artiküler osteoid osteomalarda Tc 99 M sintigrafisi nonspesifiktir. Klasik "hot spot" görünümü yerine diffüz bir tutulum artışı görülür. Osteoid osteoma kortikal ya da medüller kemikte olduğunda sıklıkla kullanılan anjiografiler bile subperiosteal yerleşimli osteoid osteoma da sınırlı etkinliğe sahiptir.

Osteoid osteoma için spontan remisyonlardan söz edildiyse de konservatif bir tedavi izlemek hem hasta hem de hekim için zordur.

Osteoid osteoma cerrahi olarak tedavi edilir. Genellikle "En-bloc" reziksiyon ve küretaj uygulanır(7). Ancak cerrahi eksplorasyon nidusu ortaya koymayabilir. Ya cerrahi sırasında ya da patolojik inceleme sırasında lezyon atlanmış olabilir(10). Ameliyat yapılırken kemik sintigrafisi, bu durumlarda kullanılabilmektedir. Tc 99 M methylene Dishosphonate 8.3 miliküri/m2 dozda biopsiden 2 saat önce verilir. Mobil gama kamera ile tarama yapılır. Yine BT altında iğne ile lokalizasyon belirlemesi de yapılabilmektedir(11).

**Olgu Sunumu:** Yedi yaşında kız çocuğu (A.K.) son 1.5 yıldır sağ uylukta özellikle geceleri artan ağrı yakınması ile çocuk sağlığı kliniğine yatırılmıştır. Öyküde; şikayetlerinin ilk ortaya çıkması sonrasında akut eklem romatizması tanısı konularak tedavi edildiği, sonuç alınamayınca bir diğer hastaneye sevk edildiği burada da brusella tanısı konularak tedavi uygulandığı saptanmıştır. Ağrıları devam eden olgu, ileri inceleme ve tedavi için çocuk sağlığı kliniğine yatırılmış, burada osteoid osteoma olabileceği düşünülmüş. Aspirin tedavisi başlanmış ancak bir yanıt alınamamıştır. Olgunun fizik muayenesinde sağ uylukta sola oranla 1.5 cm kas atrofisi bulunmaktadır. Sağ kalça hareketlerinde internal rotasyon sola göre 20 derece kısıtlı bulunmuştur. Yapılan incelemelerde; romatolojik testlerde ve brusella antikorlarında ve çekilen pelvis AP grafilerde bir patolojiye rastlanmamıştır. Ortopedi konsültasyonu öncesinde çekilen sintigrafide, sağ kalça eklemi superiorunda hafif tutuluş artışı dışında patoloji bulunmamaktadır. Olgunun bu bölgeye yönelik yapılan MRG ve BT kesitleri ile

kesin tanıya ulaşılmış ve osteoid osteomanın lokalizasyonu belirlenmiştir.

Olguya İTGAA'da illioinguinal yaklaşımla cerrahi eksplorasyon uygulanmıştır. Asetabulum çatısına ulaşabilmek için Y kıkırdağı arkasında kalacak şekilde kemikte 1x2 cm'lik bir pencere açılmış ve lezyon küretaj ile çıkarılmıştır. Oluşan boşluğa iliak greft konulmuştur. Bu küretaj esnasında eklem içine girilmemiştir. Ameliyat sonrasında histolojik olarak tanı doğrulanmıştır. Olgunun ağrı yakınmaları geçmiştir.

**Olgu Sunumu 2:** Altı yaşında kız çocuğu (H.Ş.). Olgunun son bir yıldır giderek artan kalça ağrısı şikayeti bulunmaktadır. Gittikleri özel hekim tarafından büyüme ağrısı olarak değerlendirilmiş ve analjezik ve vitamin tedavisi verilmiştir. Yakınmaları geçmeyen hasta merkez hastaneye sevk edilmiştir. Değişik hekimler tarafından muayene olmasına karşı tanı konulamamıştır. Sonunda üniversitemize başvuran hasta, çocuk hastalıkları kliniğine teşhis için yatırılmıştır. Ortopedi konsültasyonu sonucu, hastanın yapılan fizik muayenesinde kalça hareketlerinde ağrı ve karşı tarafa göre 10 derece kısıtlılık saptanmıştır. Olgunun diğer muayene bulguları ve laboratuvar tetkikleri normal bulunmuştur. İstenilen BT, sol kalça eklemin-de yerleşimli osteoid osteoma lezyonunun saptanmasını sağlamıştır. Olguya önce birinci olguda olduğu gibi anterior girişim ile yaklaşılmış. Ancak nidus çıkarılamamış. Ardından posterior girişim ile nidusun çıkarılması başarılmıştır. Bu olgunun da ameliyat sorası dönemde ağrı yakınması dramatik olarak geçmiştir.

Her iki olgunun da ortak özelliği, tanı konulma çalışmalarının uzun sürmesi, ağrının etyolojisini açıklayacak bir patolojinin saptanamamış olmasıdır. Yakınmaların başlaması ile osteoid osteomanın saptanması arasında 1-1.5 yıla kadar geçen bir süre mevcuttur. Birinci olguda konvansiyonel direkt radyografi, kemik sintigrafisi çekilmesine karşın lezyon saptanamamıştır. Daha sonra çekilen MRG bu bölgedeki ödeme işaret etmiş. BT ile değerlendirme sonucu çapı 0.4 cm kadar olan nidus saptanabilmiştir. İkinci olguda ise çekilen grafilerde eklem aralığında genişleme bulgusu dikkate alınarak, septik artrit, snovit tanısını doğrulamak için hastaya ponksiyon uygulanmış, ancak sonuç negatif gelmiştir. Ardından çekilen BT nidusu tam lokalize edememişti. Yapılan ince kesit taramada nidus asetabulum duvarında saptanabilmiştir.

## Tartışma

Günümüzde osteoid osteoma klinik ve radyolojik olarak tanısı kolay kemik tümörlerinden birisidir. Ancak küçük yaşlarda nadiren de olsa görülebilmesi ve subperiosteal yerleşimli olabilmesi tanı güçlüğü yaratır(1). Beş yaşın altında osteoid osteoma nadirdir(6). Bu yaşlarda da klinik tanıda en önemli belirti ağrıdır. Ancak geceleri artıp gündüz hekimin muayenehanesinde kaybolan ağrı, hekimi yanıltabilir. Simulasyon ya da gelişme ağrıları sanılabilir. Hastadaki ensık ikinci yakınma topallamadır. Ağrı, kas atrofisi, topallama nedeniyle akla nörolojik hastalıkları getirebilir. Hatta bu hastalara myelografi ve EMG gibi gereksiz invaziv girişimler yapılabilmektedir. Tanıda kemik sintigrafisi kullanılmaktadır. Olgunun röntgen grafileri negatif olabilir. Kemik sintigrafisi genellikle kliniğin başlamasından 1 yıl içinde pozitif olmaktadırlar. Subperiosteal-jukstaartikuler yerleşimli osteoid osteoma bu klasik yöntemlere rağmen saptanamayabilir. Bu gibi durularda anjiografiyi öneren yayınlar vardır.

***Şekil 1:*** *Olgunun ameliyat öncesi radyografisi ve BT'si ve ameliyat sonrası BT'si görülmektedir.*

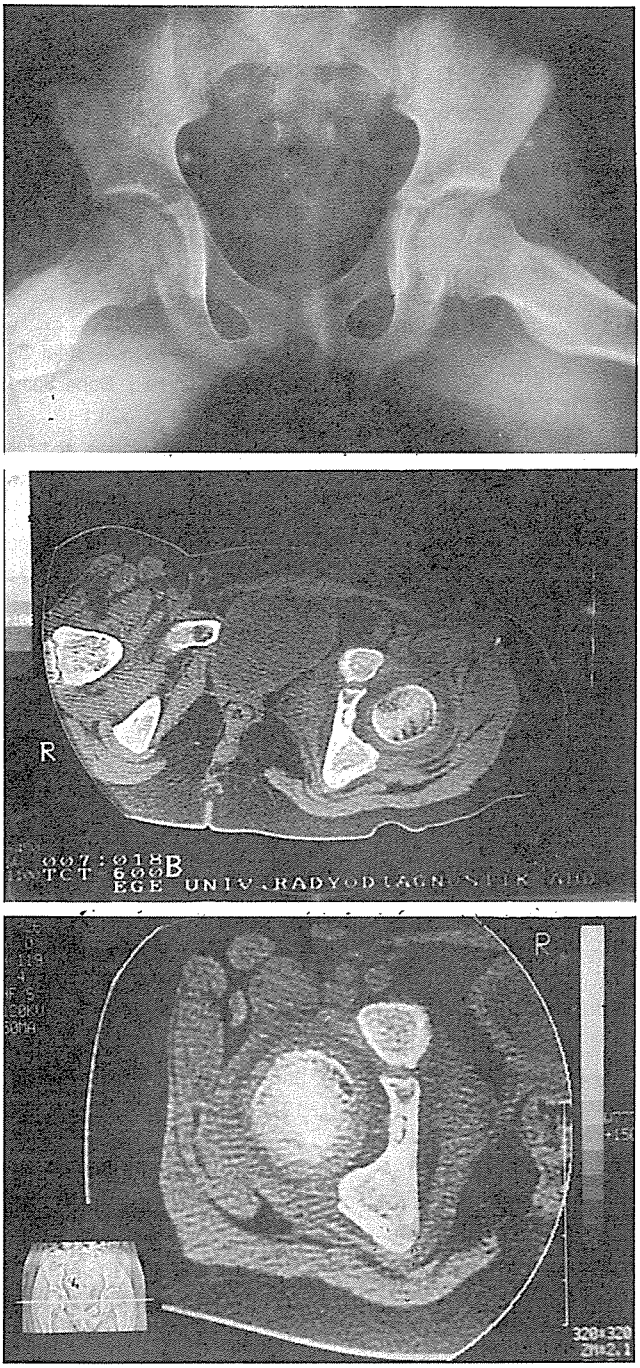


***Şekil 2:*** *Olgunun Ameliyat öncesi BT ve radyografileri görülmektedir.*

Subperiosteal osteoid osteoma, 1947' de Scherman tarafından ilk kez tanımlanmıştır(9). Edeiken, de Palma, Hades 1966'da osteoid osteomanın 3 tipini ortaya koymuşlardı; kortikal, spongioz subperiosteal(8,2).

Subperiosteal jukstaartikulerin tanımı: Kemiğe çok yakın yuvarlak yumuşak doku kitlesi şeklindedir. Kural olarak altta yatan kemik basınç atrofisine veya irreguler rezorpsiyona uğramaktadır. Bunlar reaktif kemik oluşturacaklarına komşu eklemi etkilerler. Sinovit effüzyon hatta eklem deossifikasyonuna yolaçarlar. Bu durumda mikroskobik olarak nonspesifik sinovit hali vardır. (Dinant Desser 1981).

Ağrılı soliter osteoblastik bir lezyon olan osteoid osteomanın cerrahi tedavisi kuretaj ya da En bloc rezeksiyondur. En bloc rezeksiyonun başarı şansı daha yüksek verilmektedir(4). Reekürrens oranı %28'dir. İntralezyoner rezeksiyonda rekürrens oranının daha yüksek olduğu bildirilmiştir. Reaktif kemiğin çıkarılıp nidusun çıkarılmadığı durumlarda bazı olgularda lezyonun dekompresyona uğradığı görülmüştür. Bu nedenle ağrının hiperostozise bağlı olabileceğini öne sürenler vardır. Özellikle çocuk yaşlardaki hastalarda ameliyat olan ancak ağrıları geçmeyen hastalar olabilir.

Buna sebep; Nidusun küçük, çevre sklerozik kemiğin fazla oluşu, Patolojik incelemede nidusun kaçırılması, Cerrah tarafından çıkarılması ancak tanınamaması, parçlaanabilir olduğundan nidusun seperasyonu olabilir.(10)

Ağrısı geçmeyen olgularda yeniden ameliyat yapılmalıdır. Ancak lokalizasyonun kesinleştirilmesine yönelik; Tetrasiklin-flourescein, BT kontrolü altında iğne ile lokalizasyon, Ameliyat öncesi gama sintigrafisi gibi yöntemler kullanılması, nidusun çıkarılma şansını arttırmaktadır.

Sonuç olarak; çocuktaki osteoid osteoma erişkindekine benzemektedir. Ancak daha dikkatli araştırılması gerekir. Cerrahi tedavisi, bazen yerleşimi nedeniyle zor olmaktadır. Küçük yaştaki noktürnal ve uzun süreli tanımlanamamış ağrılarda subperiosteal jukstaartiküler bir nidusun buna yol açabileceğini unutmamak gerekir.

## Kaynaklar


1. Brabants, K. Subperiosteal Juxta-articular Osteoid osteoma j. Bone Joint Surg. 68-B No.2 March 1986. 320.
2. Edeiken, J. and Hodes, P.J.: Roentgen Diagnosis of Diseases of Bone. Baltimore, The Williams and Wilkins Co., 1967.
3. Frassica F.J. et all. Clinicopathologic features and treatment of osteoid osteoma and osteoblastoma in children and adolescent. Orthop Clin. N. Am. 27.3.559-574, 1996.
4. Healey, J. Osteoid osteoma and osteoblastoma. Clin. Orthop. No: 204, march. 77. 1986.
5. Jaffe, H.L. Osteoid osteoma-A benign osteoblastic tumor composed of osteoid and atypi. ArchSurg. 31: 709, 1935.
6. Kaweblum, M. Osteoid osteoma under the age of five years. Clin. Orthop. No: 296. November. 219.1993.
7. Lee, H.D. Staging and treatment of primary and persistent (recurrent) osteoid osteoma. Clin Orthop. No: 281. August. 231. 1992.
8. Luciano de Souza Dias: Osteoid osteoma and osteoblastoma Cancer 33: 1075, april, 1974.
9. Sherman, M.S: Osteoid osteoma. J. Bone Joint Surg. 29: 918, 1947.
10. Sim, F: Osteoid Osteoma: Diagnostic Problems. J. Bone Joint Surg. 57-A No: 2, March 1975.
11. Sty, J. Intraoperative 99 m technetium bone imaging in the treatment of benign osteoblastic tumors. Clin Orthop. No: 165. may. 223. 1982.

# BÖLÜM - XII

## TÜMÖRLER

## KISIM - 5

# NADİR LOKALİZASYONLU BENİGN OSTEOBLASTOMA

Mustafa BAŞBOZKURT*, Kaan ERLER*, Ercan KÖSEOĞLU*

Kemiğin primer tümörlerinden olan Benign Osteoblastoma genellikle vertebral kolonu ve uzun kemikleri tutar. Bunların dışındaki el ve ayak kemiklerinde, pelvis, klavikula, kotlar, patela tutulumları nadir lokalizasyon olarak değerlendirilir. Bu bildiride nadir lokalizasyon olarak değerlendirilmiş 3 olgu sunulmuştur. 1. olguda sol iskion kolunda, 2. olguda sol II metakarp proksimalinde ve 3. olguda sol el bileği naviküler kemikte osteoblastoma saptanmıştır.

### Giriş

Ostaoblastoma histolojik olarak Osteoid osteomaya benzeyen, ancak progresif olarak daha büyük boyutlara ulaşabilen ve etrafında daha az reaktif sklerotik kemik oluşumu ile karakterize bir tümördür(5,6). Primer kemik tümörlerinin %1'ini oluşturan bu tümörün erkek kadın oranı 2/1'dir(5,7). Bildirilen yayınlarda 3 yıl ile 78 yıl arasında görülmekle bilikte en sık 2. ve 3. dekkatta izlenmektedir(4,10).

### Materyal ve Metod

Ocak 1993 - Ocak 1995 yıllarında GATA Ortopedi ve Travmatoloji ABD Ortopedik Onkoloji bölümüne başvuran kemik ve yumuşak doku neoplazmalı olgulardan üç tanesi yapılan klinik, radyolojik ve histopatolojik değerlendirme sonucunda nadir lokalizasyonlu benign osteoblastoma olarak tespit edilmişlerdir.

### Sonuç

Birinci olgu 22 yaşında erkek, sol inguinal bölgede 3 aydan beri devam eden ağrı ve şişlik, ikinci olgu 19 yaşında bayan sol elinde 15 aydır devam eden ağrı ve son üç aydır başlayan şişlik, üçüncü olgu sol el bileğinde 8 aydır devam eden ve son bir ayda hızla artan ağrı, şişlik ve hareket kısıtlılığı nedeniyle başvurmuşlardır. Klinik ve radyolojik değerlendirme sonucu birinci olguda sol iskion kolunda, ikinci olguda sol el II. metakarp proksimalinde ve üçüncü olguda ise sol el bileği naviküler kemikte lezyon saptanmıştır. Sonra yapılan biop-

* GATA ve Askeri Tıp Fak. Ort. ve Trav. AD. Doç.

silerinde benign osteoblastoma ön tanımız doğrulanarak ilk iki olgu evre 2 ve son olgu evre 3 olarak değerlendirilmişler-dir. Birinci ve üçüncü olgularmarginal rezeksiyon ve greftleme, ikinci olgu ise geniş rezeksiyon ve ilik kanattan alınan otogreft ile rekonstrükte edilmişlerdir. Olgularımızın ortalama takip süresi 28 ay olup rekürens görülmemiştir. Üst ekstremite için uyguladığımız MSTS fonksiyonel skorlaması iki ve üçüncü olgu için sırasıyla 24 ve 28'dir. Takip süresi içinde komplikasyon gözlenmemiştir.

## Tartışma

Osteoblastoma genellikle vertebral kolon (%34) ve uzun tubuler kemiklerde (%30) izlenmektedir(1,3). El ve ayaktaki küçük kemikler, mandibula, maksilla, pelvis ve kotları tutulumu ise nadir lokalizasyon olarak bildirilmektedir(2,9,15). Osteoblastomada multifokal tutulumlarda olabilmektedir. Multifokal tutulumlar genellikle monostatik olmakla birlikte nadiren poliostatikte olabilir. Poliostatik tutulumlarda küçük odağın gözden kaçabilmesinden dolayı cerrahi tedavisi zordur(12).

Hareket kısıtlılığı ve ağrı en sık görülen ana şikayetlerdir(6). Ağrı standart bir patern izlemez ve salisilatlara cevap vermez. Nöral ark tutulumlarında spinal basıya bağlı olarak ilerleyici omurilik belirtileri oluşabilir(3). Uzun ekstremitedeki lezyonlar doku atrofisine ve topallamaya neden olabilir(6,14). Bizim olgularımızda da bu klinik tabloya uygun olarak ağrı ve şişlik şikayetleriyle bize başvurmuşlardır.

Lezyonların radyolojik özellikleri ayırıcı değildir. Buna rağmen genellikle düzgün sınırlı, yuvarlak, radyolüsent ve ekspansil görünümdedirler. Bazende irregüler, yer yer radyodens lezyonlar şeklinde de iz-

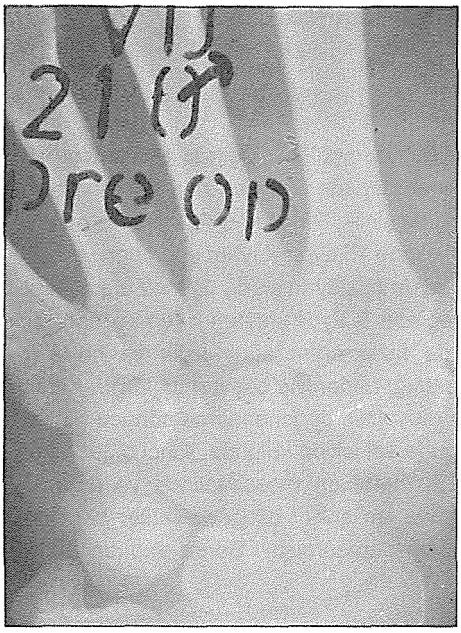

***Şekil 1:*** *Skafoid kemikte osteoblastom (Ameliyat öncesi)*

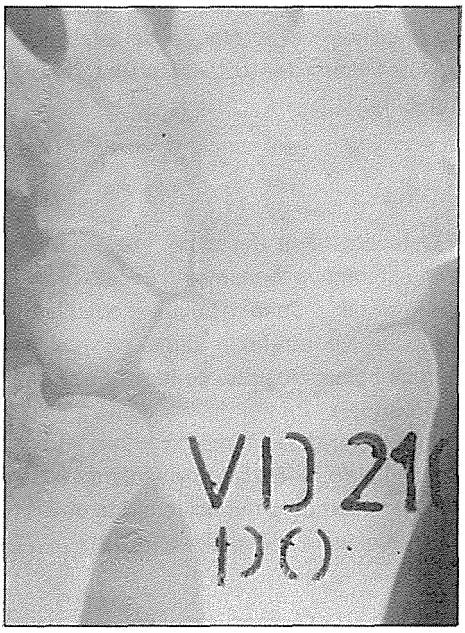

***Şekil 1:*** *Skafoid kemikte osteoblastom (Ameliyat sonrası)*

lenebilir. Radyografik olarak izlenemeyen lezyonların belirlenmesinde sintigrafi büyük oranda yardımcı olur(4,11). Bizim olgularımızda radyografik olarak lezyonlar belirlenmiş ve multifokal tutulumun olup olmadığının değerlendirilmesi amacıyla sintigrafik çalışma yapılmıştır. Sonuçta tüm olgularımızın monofokal lezyonlar olduğu saptanmıştır. Tüm olgularımızın radyolojisinde lezyonlar düzgün sınırlı, radyolüsent ve ekspansil olarak izlenmiştir.

Küçük kemiklerde genellikle tercih edilen tedavi yöntemi intralezyoner küretaj olmakla beraber Osteoblastoma'da nüks riski olması seçkin tedavi olarak en-blok geniş rezeksiyonu gerekli kılmaktadır(5,8,12). Bu şekilde tam kür (tedavi) elde edilir. Biz olgularımızdan birine (II. metakarp tutulumu olan olgu) en-blok geniş rezeksiyon, diğerlerine uygun rekonstrüksiyon sağlanabilmesi için marginal eksizyon uyguladık.

Rekkürens oranı bir çok seride farklı bildirilmektedir. Tüm seriler gözönüne alındığında ortalama rekkürens oranı yaklaşık %5'dir(1,5,12,15). Bizim olgularımızın ortalama 28 aylık izleme süresinde rekürrens izlenmemiştir. Sonuç olarak biz kliniğimizde benign osteoblastoma olgularında anatomik yapılar rekonstrüksiyon için uygunsa geniş rezeksiyon ve greftleme tedavi prensibini öneriyoruz.

## Kaynaklar


1. Akbarina, B.A., and Roholamini, S.A.: Scoliosis caused by benign osteoblastoma of the thoracic or lumbar spine. J. Bone Joint Surg. (Am), 4: 265-270, 1968.
2. Chaise, F., and Witvoet, J.: Benign osteoblastoma of the hand. A case report and review of the literature. Sem. Hop. Paris, 60: 49-51, 1984.
3. Denis, F., and Armstrong, G.W.: Scoliognic osteoblastoma of the posterior end of the rib. A case report. Spine, 9: 74-76, 1984.
4. Flatherty, R.A., Pugh, D.G., and Dockerty, M.B.: Osteoid osteoma. Am. J. Roentgenol. Radium Ther. Nucl. Med., 76: 1041-1051, 1956.
5. Francis, D.R.: A rare case of digital benign ostaoblastoma. J. Am. Podiart. Assoc., 70: 358-360, 1980.
6. Goldman, R.L.: The periosteal counterpart of benign osteoblastoma. Am. J. Clin. Pathol., 56: 73-78, 1971.
7. Grasshoff, H.: Benign osteoblastoma of the metacarpal bone. Beitr. Orthop. Traumatol., 29: 388-391, 1982.
8. Jaffle, H. L., and Mayer, L.: An osteoblastic osteoid tissue-forming tumor of a metacarpal bone. Arch. Surg., 24: 550-564, 1932.
9. Kent, J.N., Castro, H.F., and Girotti, W.R.: Benign osteoblastoma of te maxilla. A case report and review of the literature. Ora Surg., 27: 209-219, 1969.
10. Lepage, J., Rigault, P., Nezelof, C., et al.: Benign osteoblastoma in children. Apropos of 8 cases, 4 with spinal localization. Rev. Chir. Orthop., 70: 117-127, 1984.
11. McLeod, R.A., Dahlin, D.C., and Beabout, J. W.: The spectrum of osteoblastoma. Am. J. Roentgenol. Radium Ther. Nucl. Med., 126: 321-335, 1976.
12. Mosher, J.F., and Peckham, A.C.: Osteoblastoma of the metacarpal: A case report. J. and Surg., 3: 358-360, 1978.
13. Schaljowicz, F., and Lemos, C.: Osteoid osteoma and osteoblastoma. Closely related entities of osteoblastic derivation. Acta Orthop. Scand., 41: 272-291, 1970.
14. Tulloh, H.P., and Harry, D.: Osteoblastoma in a rib in childhood. Clin. Radiol., 20: 337-338, 1969.
15. Yllanes, H., and Compere, E. L.: Benign osteoblastoma. A rare tumor involving the humerus of a 5 year old boy. Clin? orthop., 42: 147-150, 1965.

# BÖLÜM - XII

## TÜMÖRLER

## KISIM - 6

# DEV HÜCRELİ KEMİK TÜMÖRÜNÜN CERRAHİ TEDAVİSİNDE KLİNİK DENEYİMLERİMİZ

Turgay ER*, Melih BOYACIOĞLU*, Ferruh İLTER*, Ünsal ÜNLÜ*

Dev hücreli tümör bir primer kemik tümörü olup bütün primer kemik tümörlerinin yaklaşık %5'ini kapsamaktadır. Histolojik olarak üniform bir stroma içinde yer alan yuvarlak ve iğ biçiminde mononükleer hücreler arasına serpişmiş çok sayıda çok çekirdekli dev hücrelerle karakterizedir. Olguların %70'ine yaşamın üçüncü ve dördüncü dekadında rastlanmaktadır.

Bu tümörlerin tedavisinde çeşitli yöntemler uygulanmaktadır. Yalnızca basit küretaj ve greftleme ile yapılan tedavilerde %27-%55 arasında nüks görüldüğü bildirilmektedir. Pek çok yazar geniş rezeksiyon gibi agressif bir cerrahi yapmadan lokal kontrolu sağlayabilmek için çeşitli lokal adjuvanlar kullanmışlardır. Bunların başlıcaları sitotoksik kimyasal ajanlar, kriyoterapi ve PMMA'dır(1,2,5).

Biz bu çalışmamızda dev hücreli kemik tümörlerinin cerrahi tedavisinde uyguladığımız küretaj+subkondral greftleme + sementleme tekniğinin sonuçlarını retrospektif olarak inceledik.

### Materyal ve Metod

1990-1995 yılları arasında dev hücreli kemik tümörü olan 18 hasta S.B. Baltalimanı Kemik Hastalıkları Hastanesinde tedavi edildi. Hastaların 6'sı erkek, 12'si bayan olup ortalama yaş 29 idi. Lezyonların 10'u distal femurda, 3'ü proksimal tibiada, 2'si distal tibiada, 2'si proksimal humerusta ve 1 tanesi de talus cisminde idi.

İçine konacak sementi tutacak kadar yeterli korteksi olmayan Campanacci Grade C lezyonlar geniş rezeksiyon + total eklem artroplastisi yöntemi ile tedavi edilip bu çalışmanın kapsamına alınmadı.

Biopsi yapılmadan önce tüm hastaların direkt grafi, MRG ve sintigrafi inceleme ile kan biokimyaları incelendi. Hastaların tamamına açık biopsi uygulandı. Tanı doğrulandıktan sonra cerrahi girişim yapıldı. Ameliyat sırasında kemiğe geniş bir pencere açıldıktan sonra dikkatlice küretaj yapıldı. Daha sonra adjuvan olarak kullanılan sement lezyonun duvarına sıvandı. Sement kuruduktan sonra parçalanarak çıkartıldı. Tekrar küretaj yapıldı ve defekt sıcak serum ile yıkandı. Kortikospongioz iliak greft subkondral olarak yerleştirildi. Intramedüller olarak Kirschner

* S.B. Baltalimanı Kemik Hast. Ortopedi ve Trav. Uzmanı.

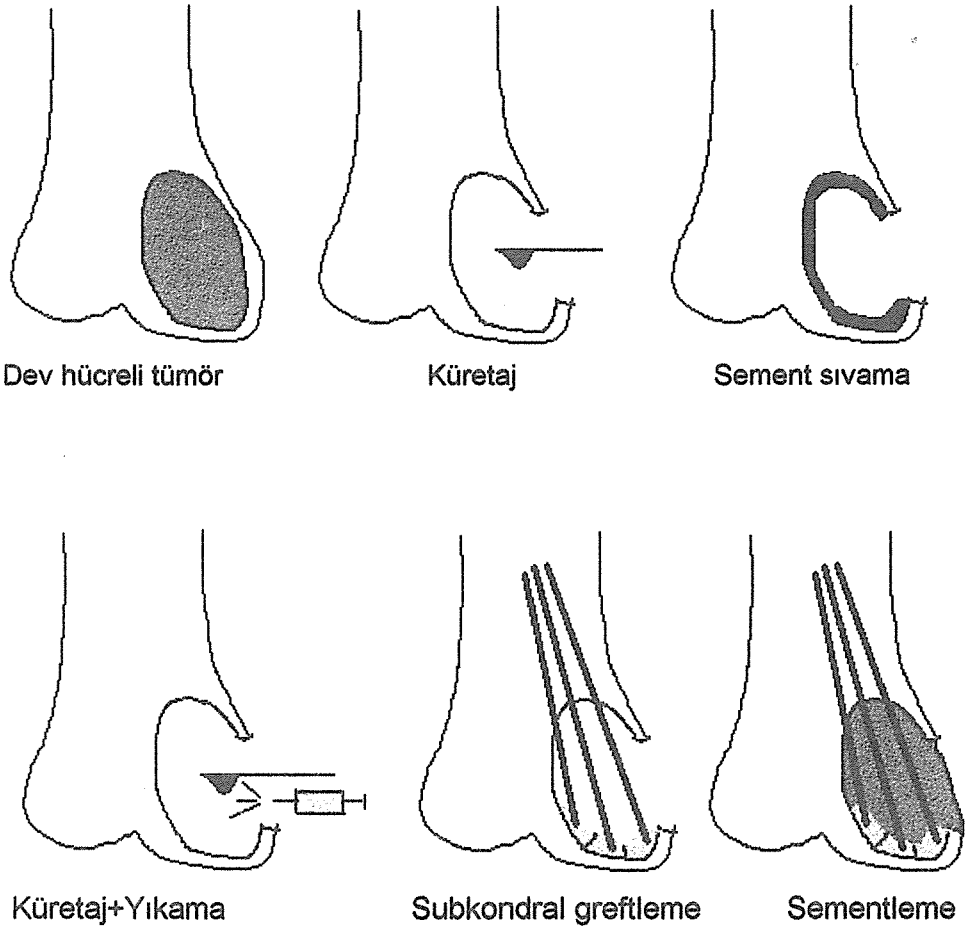


telleri konarak hem greftlerin sabitleştirilmesi hem de daha sonra konacak olan sementin güçlendirilmesi amaçlandı. Nihayet defekt sement ile doldurularak işlem tamamlandı.

En uzun takip süremiz 4 yıl 9 ay olup ortalama takip süresi 2 yıl 7 aydır. Olguların 1'inde ciddi eklem hareketi kısıtlılığı gelişmiştir. 3 olguda (%16.6) nüks gelişmiştir. Nüks gelişen olgulardan 1 tanesi yumuşak doku içinde nüks olup rezeke edilmiş, diğer 2 olguya ise total eklem artroplastisi uygulanmıştır.

**Tartışma**

Dev hücreli tümörler selim tümörler sınıfında olmalarına karşın yüksek nüks yüzdelerine sahiptirler. Bu nedenle nüks oranını düşürebilmek için çok çeşitli teknikler kullanılmaktadır.

Basit küretaj ve sonrasında greftleme tekniğinin nüks oranı %27 ile %55 arasında değişmektedir(3,4,6). Greftleme sonrasında, greft inkorpore olana dek uzun süre yük verdirmekten kaçınılması da bu tekniğin morbidite oranını yükseltmektedir.

Sitotoksik ajanlarla yapılan lokal adjuvan tedaviler mekroskopik tümör debrisini eriterek lokal sınırların güvenliğini arırmaktadır. Mc Donald ve ark. fenol kullanarak nüks oranını %50'den %35'e indirdiğini bildirmişlerdir(6). Marcove ve ark. ise sıvı nitrojen ile kriyoterapi yapmak sureti ile 2 cm.'e kadar tümör hücrelerinin öldüğünü göstermişlerdir(5). Bu yöntem ile yapılan tedavilerde nüks oranının %11 ile %36 arasında olduğu saptanmıştır. Kriyoterapi ile komşu kemik dokusu, eklem kıkırdağı ve yumuşak dokularda geniş nekrozlar oluştuğundan dejeneratif artrit görülme ve patolojik kırık oluşma olasılığı yüksektir.

PMMA'da adjuvan olarak kullanılmaktadır. PMMA'nın kemik strüktüründe yaptığı nekroz kriyoterapiye göre daha kısıtlıdır. Mjoberg ve ark. PMMA'nın spongioz kemikte 1,5-2 mm, kortikal kemikte de 0,5 mm ilerlediğini göstermişlerdir(7). PMMA ayrıca yeterli stabilizasyon sağladığı için erken harekete izin verilebilmekte ve bu sayede oluşabilecek eklem sınırlılıklarının önüne geçilmektedir. Bini ve ark. küretaj ve sementleme tekniğini kullandıkları hastalardaki nüks oranlarını %8 olarak bildir-mişlerdir(1).

Biz olgularımızda klasik küretaj + sementleme tekniğine ilaveten, komşu eklem kıkırdağını korumak amacıyla, subkondral greftleme işlemini de ilave ettik. Bu yöntem Campanacci tarafından popülarize edilmiş olup eklem kıkırdağını sementin sıcaklık etkisinden koruyarak, oluşabilecek dejeneratif artriti önlemek amacını taşımaktadır. Ancak son yılarda, konulmuş olan greftlerin altından nüks gelişmesi olasılığı nedeniyle bu yönteme karşı olan görüşler de ortaya atılmıştır.

Bu çalışmamızın sonucunda, gerek düşük nüks yüzdesi gerekse eklem hareketlerinin tatmin edici olması nedeniyle uyguladığımız tekniğin seçilebilecek bir yöntem olduğu kanısına vardık.

## Kaynaklar


1. Bini S, Gill K, Johnston J: Giant Cell Tumor of Bone. Clin Orthop 321: 245-250, 1995.
2. Campanacci M, Baldini N, Boriani S, Sudanese A: Giant Cell Tumor of Bone, J Bone Joint Surg 69A: 106-114, 1987.
3. Eckardt TT, Grogan TJ: Giant Cell Tumor of bone. Clin Orthop 204: 45-58, 1986.
4. Enneking WF: Musculoskeletal Tumor Surgery. New York, Churchill Livingstone 1435-1468, 198.
5. Marcove RC, Weis LD, Vaghaiwalla MR, Pearson R: Cryosurgery in the treatment of giant cell tumor of bone. A report of 52 consecuvite cases. Clin Orthop 134: 275-289, 1978.
6. McDonald DJ, Sim FH, McLeod RA, Dahlin DL: Giant Cell Tumor of Bone. J Bone Joint Surg 68A: 235-242, 1986.
7. Mjoberg B, Pettersson H, Rosenquist R, Rydholm A: Bone cement, thermal injury and the radiolucent zone. Acta Orthop Scand 55: 597-600, 1984.

# BÖLÜM - XII

## TÜMÖRLER

## KISIM - 7

# KEMİĞİN DEV HÜCRELİ TÜMÖRÜ

Kaan ERLER*, Vecihi KIRDEMİR*, Can SOLAKOĞLU*, Ercan KÖSEOĞLU*

Kemiğin dev hücreli tümörü histolojik ve radyolojik özellikleri net olarak ortaya konmuş ancak uygun tedavi ve prognozu konusuda ortak görüş sağlanamamış klinikopatolojik bir lezyondur. 1991 - 1993 yılları arasında kliniğimize başvuran 11 hasta Dev-Hücreli Tümör nedeniyle tedavi edildiler. Yapılan klinik ve radyolojik değerlendirme sonucunda 8 tanesi evre-2 (bening-aktif), kalanı ise evre-3 (bening-agresif) olarak bulundu. Evre-2 olgular intralezyonel küretaj, yüksek hızlı barr ile koterizasyon ve takiben sementleme ile, evre-3 olgular ise en-blok geniş rezeksiyon ve custom-made protez ile tedavi edildiler. Olgularımızın ortalama 29 aylık (18-60 ay) takibinde hiçbirinde rekürrens izlenmedi.

### Giriş

Kemiğin dev hücreli tümörü histolojik ve radyolojik özellikleri net olarak ortaya konmuş primer kemik neoplazmıdır. Ilk kez 1818 yılında tanımlanmış(4) ve yine ilk kez 1912 yılında amputasyon yerine küretaj uygulaması ortaya atılmıştır(1). Değişik geniş serilerde insidansı tüm primer kemik tümörlerinin %4-5'i olarak bildirilmektedir (7,13).

Bayanlarda ve erkeklerde eşit oranda görülmekte ve hemen daima iskelet matüritesi tamamlanmış olan kişilerde ortaya çıkmaktadır(3). En sık 3. dekatta görülmektedir(5).

Kemiğin dev hücreli tümörünün en iyi tanımlanması düz radyografilerle yapılmaktadır. Düz radyograflerde tümör litik bir lezyon şeklinde görülür. Aynı zamanda tümörün lokalizasyonu, büyüklüğü, kemiğin tümöre cevabı (reaktif zon), korteks harabiyeti ve yumuşak dokuya infiltrasyonu değerlendirilebilir. BT ve MRG tümörün agresivitesini değerlendirmede yardımcı yöntemlerdir.

Kemiğin dev hücreli tümörünün lokal agresif bir tümör olduğu bilinmektedir. Ayrıca olguların %2 - %6'sında Akciğer metastazı görülebilir(11). Pirimer malign dev hücreli tümör ayrı bir antite olup, oldukça nadir görülür. Bening dev hücreli tümörün malign transformasyonu (sekonder malignite) spontan ve özellikle radyoterapiden sonra olmak üzere %1 oranında görülebilmektedir(5,11).

* Gülhane Askeri Tıp Akademisi ve Askeri Tıp Fak. Ort. ve Trav. AD.

Erken dönemde dev hücreli tümör telenjiektatik osteosarkom, kondroblastom, kondromiksoid fibroma, basit kemik kisti, brown tümörü, nonossifying fibroma, bening fibröz kortikal defekt, anevrizmal kemik kisti ve eozinofilik granüloma ile ayırıcı tanısı yapılmalıdır(3,5,6,8).

Kas-İskelet sistemi tümörlerinin evrelemesi, histolojik ve radyolojik bulgulara göre yapılmaktadır. Kemiğin dev hücreli tümörü için birçok evreleme sistemi olmakla birlikte bunlardan en çok kullanılanı Enneking'in klinik, radyolojik ve patolojik bulgulara göre geliştirdiği modifiye evreleme sistemidir(8).

## Materyal ve Metod

1991-1993 yılları arasında GATA Ortopedi ve Travmatoloji AD Ortopedik Onkoloji bölümüne başvuran kemik ve yumuşak doku neoplazmı hastalardan 11'i Dev hücreli tümör nedeni ile tedavi edildiler. Olgularımızın 7'si erkek, 4'ü bayan idi. Ortalama yaş 32 (18-62 yıl) idi. Olgularımızın tamamı iskelet maturitesini tamamlamışlardır.

Hastaların tamamı kliniğimize ağrı ve şişlik şikayeti ile başvurmuşlardır. Yapılan fizik ve radyolojik muayene sonucunda 1 olguda sağ el 2. parmakta, 1 olguda sağ humerus proksimalinde, geri kalanların ise diz bölgesinde lokalize radiolusent lezyonlar tespit edilmiştir. Olguların tümüne düz radyografi, BT ve MRG tetkikleri yapılmış ve bunların tamamlanmasından sonra 2 olguya ince igne aspirasyon biopsisi, 3 olguya insizyonel biopsi, 3 olguya hem ince igne aspirasyon hemde insizyonel biopsi yapılarak histopatalojik tanıları konmuştur. 2 olgunun biopsisi ve ilk tedavisi başka bir merkezde yapılmış olup, nüks nedeniyle kliniğimizde tanı ve tedavisi yapılmıştır. 1 olgunun biopsisi yine başka bir merkezde yapılmış olup, preparatları kliniğimiz patologları tarafından incelenip tanısı doğrulanmıştır. Tibia proksimal yerleşimli bu olguda aynı zamanda ameliyattan önce patolojik kırıkta saptanmıştır. Biopsi yapılan bölge kesin cerrahi kesi içinde kalacak şekilde cerrahi işlem sırasında en-blok rezeke edilmiştir.

Radyolojik ve histopatolojik tanıları konulduktan sonra Enneking sistemine göre evrelemesi yapılan olgularımızın, 8 tanesi evre-2 (bening-aktif), diğerleri evre-3 (bening-agresif) olarak değerlendirilmiştir.

### Rezeksiyon ve Rekonstrüksiyon:

Evre-2 olgularda, intralezyoner küretaj ve takiben yüksek hızlı barr ile koterizasyon uygulanmıştır. Sonuçta oluşan defekt kemik sementi ile rekonstrükte edilmiştir. Eğer tümörün lokalizasyonu eklem yüzeyine yakın komşulukta ise, iliak kanattan alınan kortikal otogen greft horizontal olarak eklem yüzeyinin altına yerleştirilmiş ve vida ya da tel (K-teli) ile fikse edildikten sonra kalan defekt kemik sementi ile doldurulmuştur.

Eklem yüzeylerinde destrüksiyon ve/ veya metafizin büyük bir bölümünde tutulum varsa, yumuşak dokuya invasyon izleniyorsa (evre-3), marginal ya da geniş sınırlı olacak şekilde En-blok rezeksiyon uygulanmış ve Custom-made (ısmarlama) protez ile rekonstrüksiyon sağlanmıştır. Hiçbir olguya radyoterapi uygulanmamıştır.

## Sonuçlar

Radyografik incelemeler gözden geçirildiğinde tümörün daha çok distal femur ve proksimal tibiayada lokalize olduğu görülmektedir. Tümörlerin tamamı

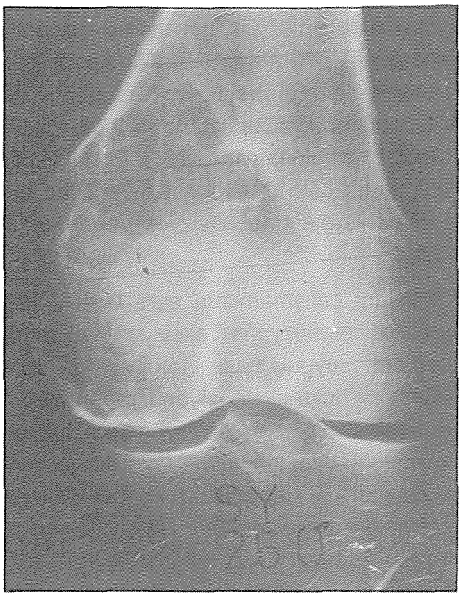


*Şekil 1a*

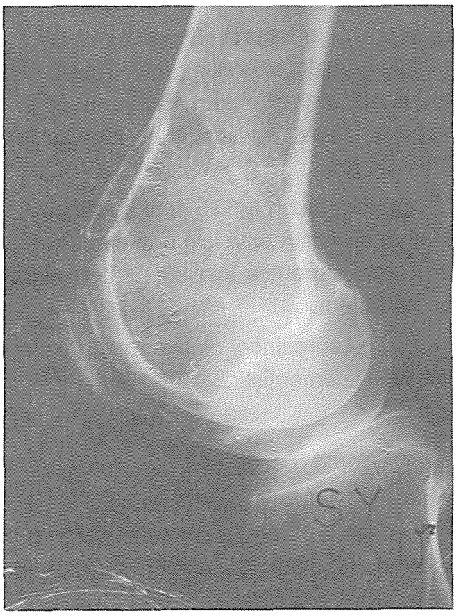


*Şekil 1b*

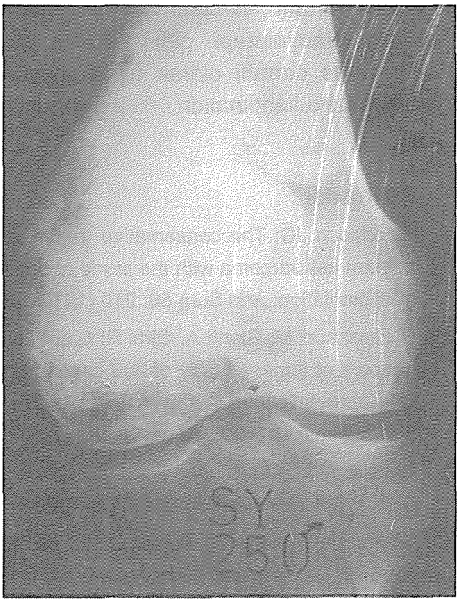


*Şekil 2a*

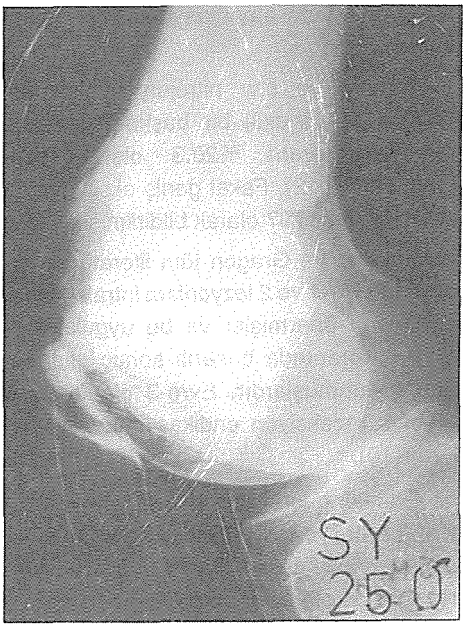


*Şekil 2b*

epifizyometafizer bölgede yerleşimli idi. Olgularımızın ortalama 29 aylık (18-60 ay) takip süresince rekkürens (nüks) izlenmemiştir. Olguların tamamı halen sağlıklı olarak yaşamlarını devam ettirmektedirler.

Olgularımızın MSTS fonksiyoner skorlaması alt ekstremite için ortalama 24 (18-28), üst ekstremite için 23 (22-24) olarak saptanmıştır.

Takip süresince olgularımızda komplikasyon izlememiştir.

## Tartışma

Kemiğin dev hücreli tümörünün tedavisi 19. yüzyıldan beri tartışmalıdır(18). Son yıllarda yapılan geniş serili çalışmalarda nüks oranı ortalama %44-58 oranında bildirilmektedir(2,6,12). Larson ve ark. bu yüksek nüks oranından dolayı yumuşak doku invazyonu olan olgularda geniş rezeksiyon ya da ampütasyonu önermektedir(15).

Küretaj ve sıvı nitrojen uygulaması yapılan 52 olguluk bir başka çalışmada rekürrens oranı %20.3 olarak saptanmıştır(10,12). Fakat geniş eksizyondan sonra bu oran %7 olarak bildirilmiştir.

Eckardt ve Gragon tüm literatürleri inceleyip evre-1 ve 2 lezyonlara intralezyoner eksizyonu önermişler ve bu uygulamada %70-80 oranında başarılı sonuç alınacağını savunmuşlardır. Evre-3 olgulara ise en-blok rezeksiyon endikasyonu koymuşlardır(10).

Enneking ise evre ayırımı yapılmaksızın intralezyoner küretaj uygulamasının değerlendirilmesinin hatalı sonuçlar vereceğini belirterek, kendi sonuçlarının rekkürens oranı yönünden ortalama %40 olduğunu ve bunun %10'nun evre-1, %30'unun evre-2 ve %80'nin evre-3 lezyonlar olduğunu bildirmiştir. Evre,1 ve 2 lezyonlara küretaj ve kemik sementi uygulandığında nüks oranının çok düşük olduğu vurgulanmaktadır(11). Enneking ile birlikte bir çok araştırmacı evre-3 lezyonlara geniş marginal eksizyonu önermektedirler.

Bizim çalışmamızda evre,1 ve 2 lezyonlara intralezyoner eksizyon ve kemik sementi uygulaması tercih edilmiştir. yumuşak doku ekstansiyonu yapan evre-3 lezyonlar için geniş eksizyon (en-blok rezeksiyon) uygulanmıştır. Özellikle evre-3 lezyonlar için geniş eksizyon (en-blok rezeksiyon) uygulanmıştır. Özellikle evre3 lezyoları tedavisi için rekonstrüksiyon tekniklerindeki (protez, allogreft) gelişmelerden sonra en-blok rezeksiyondan kaçılmaması gerektiğini düşünüyoruz.

Sonuç olarak bize göre kemiğin dev hücreli tümöründe lezyonun prognozu ve tedavisi cerrahi evrelenmesi ile yakın ilişkilidir. Radyoterapi gibi adjuvan tedavilerin ise cerrahi olarak ulaşılamayan durumlarda kullanılmalıdır.

## Kaynaklar


1. Bloodgood JC: The conservative treatment of giant cell sarcoma with the study of bone transplantation. Ann Surg 56: 210 (1912).
2. Campanacci M, Giunti A, Olmi R: Giant cell tumours of bone: a study of 209 cases with long -term follow-up in 130 cses. Ital J ORthop Traumat 1: 249-277 (1975).
3. Carrasco CH, Murray JA: Giant cell tumors. Orthop Clin North Am 20: 395-405 (1989).
4. Cooper A, Travers B: Sugical essasys. 1: 186-208. Cox and Son and longman and Co, London (1818).
5. Dahlin DC, Cupps RE, Johnson EW Jr:

Giant cell tumor: a study of 195 cases. Cancer 25: 1061-1070 (1970).

6. Dahli DC: Bone tumors, general aspects and data on 221 cases (3 rd edn). Charles C Thomas, Springfield, pp 99-115 (1978).
7. Dahlin DC: Giant cell tumor of bone: highlights of 407 cases. Am J Roentgenol 144: 955-960 (1985).
8. Duncan CP, Morton KS, Arthur CS: Giant cell tomor of bone: Its aggressiveness and potential for malignant change. Can J Surg 26: 475-6 (1983).
9. Eckardt J, Grogan T: Giant cell tumor of bone. Clin Orthop 204, 45-58 (1985).
10. Enneking WF: Musculoskelatal tumor surgery. Churchill Livingstone, New York (1983).
11. Goldenberg R, Campbell CJ, Bonfiglio M: Giant cell tumor of bone: an analysis of 218 cases. J Bone Joint surg (Am) 52: 619-663 (1970).
12. Huvos AG: Bone tumors: diagnosis, treatment and prognosis. WB Sanders- Philadelphia (1979).
13. Jaffe HL, Lichtenstein L, Portis RB: Giant cell tumor of bone: Its pathologic appearance, grading, supposed variants and treatment. Arch Pathol 30: 993-103 (1940).

# BÖLÜM - XII

## TÜMÖRLER

## KISIM - 8

# ANEVRİZMAL KEMİK KİSTLERİNİN SOLİD VARYANTININ KLİNİK, RADYOLOJİK VE PATOLOJİK ÖZELLİKLERİ

Hasan HAVITÇIOĞLU*, Mehmet KIRIMCA*, Oya GÖRE**, Banu KURTOĞLU**

Anevrizmal kemik kistleri yüksek oranda vasküler, tümör benzeri oluşumlardır. Çocuklarda, adolesanlarda ve genç erişkinlerde görülür. Diğer tümörlere oranla daha az sıklıkta görülmektedirler. Biyopsi ile saptanan tüm primer kemik tümörlerinin %1 kadarını oluşturmaktadırlar(4).

Olguların yarısına yakınında uzun kemiklerde tutulum gözlenir. En çok görülen belirtiler genellikle 3 aydan az bir süredir farkedilen ağrı ve şişkinliktir. Hemen hemen tüm hastalarda tanı 1 yıldan az bir sürede konulabilmektedir(2).

Radyolojik olarak anevrizmal kemik kisti, lokalizasyona, gelişme evresine ve büyüme aktivitesine göre değişik özellikler gösterebilir(3).

Son yıllarda anevrizmal kemik kistlerinin solid varyantının terminolojisinde değişik araştırmacılar farklı isimler kullanmaktadırlar. Lezyonu bazıları solid anevrizmal kemik kisti, bazıları da ekstragnatik lokalizasyonlu olanları kemiğin dev hücreli reperatif granülomu olarak adlandırmaktadırlar(5). Yine de "anevrizmal kemik kistinin solid varyantı" ismi giderek daha fazla kabul görmektedir.

1983 yılında Sanerkin(6) ve arkadaşları tarafından tanımlanan anevrizmal kemik kistinn solid varyantının özellikleri şunlardır:

1. Sellüler veya nükleer pleomorfizm göstermeyen fibroblastik ve fibrohistiyositik proliferasyon
2. İğsi hücrelerle karışık osteoklast benzeri dev hücrelerin dağınık şekilde kümeleşmesi,
3. Osteoid üretimi ile birlikte osteoblastik diferansiasyon,
4. Dejenere olmuş kalsifie fibromiksoid dokunun görüldüğü odaklar
5. Anevrizmal sinuzoidler ya da duvarlarında anevrizmal kemik kistinin septumları, lakünaları ve hücresel dizilimi görülen küçük boşluklar.

### Materyal Metod

1987-1996 yılları arasında primer ve sekonder olarak anevrizmal kemik kisti tanısı almış olan 15 anevrizmal kemik kisti

* Dokuz Eyül Üniversitesi Tıp Fakültesi Ortopedi ve Travmatoloji ABD , ** Patoloji ABD.

olgusu retrospektif olarak incelendi. Bunlardan 6 olgunun (5'i primer, 1'i sekonder anevrizmal kemik kisti) anevrizmal kemik kistinin solid varyantı olduğu tespi edildi. Semptomların başlagıç süresi 2 ay ile 1 yıl arasında değişmekteydi (ort. 6 ay). Olguların 8'i bayan, 7'si erkek idi. Yaş ortalaması 17.4 idi (4 ay - 36 yaş). İzlem süresi 2 ay ile 9 yıl arasında değişmekte idi (ort. 47,6 ay).

Lezyon yerleşim bölgeleri, 6 olguda omurga, 1 olguda skapula, 1 olguda kosta, 1 olguda mandibula, 2 olguda femur proksimali, 1 olguda femur distali, 2 olguda proksimal tibia, 1 olguda tibia distalinde idi. Omurga tutulumu olan hastalarda genellikle posterior elemanlarda tutulum vardı. 1 hastada korpus tutulumu mevcuttu. Omurga tutulumu olan 6 hastanın 2 tanesinde nörolojik bulgu mevcuttu. 1 olgu dışında tutulum çok seviyeli idi, tek seviyeli olan bu olguda hem anterior hem posterior elemanlar tutulurken çok seviyeli tutulum olan olgularda tutulum sadece posterior elemanlarda idi. Korpus tutulumu olan olguda anterior+posterior girişim ile küretaj ve otojen greftleme, posterior tutulum olan 4 olguda ise posterior girişimle çok seviyeli laminektomiyi takiben küretaj, otojen greftleme ve posterior enstrumantasyon ile füzyon uygulandı. Skapula boynunda tutulumu olan 1 olguda küretajı takiben oluşan defekt kemik çimentosu ile dolduruldu. Tibiadaki 3 lezyondan 1 tanesi diafizer yerleşimli idi, küretaj ve otojen greftlemeyi takiben alçılı tespit uygulandı. Proksimal metafizer yerleşimli olgulardan 1 tanesinde küretaj ve otojen greftleme, 1 tanesinde ise lezyon çok büyük olduğundan küretajı takiben otojen greft ile birlikte allogreft kullanıldı. Femurda lezyon 2 olguda proksimal metafizer yerleşimli iken 1 olguda distal metafizer yerleşimli idi. Bu olgularda da küretajı takiben otojen greftleme yapıldı.

**Patolojik bulgular**

14 anevrizmal kemik kisti olgumuzda başlıca bulgu, duvarında kan damarlarının normal özellikleir olmayan kavernamatöz yapılardı. Fibröz kist duvarında ince bir kemik doku sıklıkla gözleniyordu. Kemiğin herhangi bir lezyonunda bulunmayan fibromiksoid (kondroid) alanlar hemen her olguda gözlendi. Olgularımızdan 6 tanesinde tipik anevrizmal kemik kisti alanlarından daha çok solid alanların belirginliği dikkati çekti. Mikroskopik olarak iğsi hücre poliferasyonu, osteoblastik aktivasyonu belirgin olan yaygın reaktif yeni kemik yapımı, yer yer kalsifiye olmuş fibromiksoid dokunun bulunduğu gözlendi.

Osteoid ve woven kemik yapımı iki olguda osteoblastom ve sarkom yönünden bizi ayırıcı tanı yapmaya yönlendirdi. Ancak atipinin bulunmaması, fibroblastik dokunun çok belirgin olması, buna karşın osteoidin çok küçük odaksal kalması bizi bu tanılardan uzaklaştırdı. Osteoklast benzeri dev hücreler tüm olgularda dağınık olarak izlenirken 4 olguda fokal dev hücreli tümör benzeri alanlar dikkati çekti. Bu odaklar milimetrik çaplarda olup lezyonlarda epifiz dışı lokalizasyonlarda bulunuyordu.

Tüm solid anevrizmal kemik kisti olgularımızda iğsi hücre proliferasyonları gösteren alanlarda nonosisifying fibrom ve desmoplastik fibrom benzeri odaklar yaygın olarak gözlendi. Özellikle sekonder gelişim gösteren solid anevrizmal kemik kistli (infantil kartilaginöz hamatom ve sekonder solid anevrizmal kemik kisti) bir olgumuzda sellüleritenin çok azalmış olup

aşırı kollajen üretimini yansıtan skar benzeri alanlar izlendi. 2 olguda ossifiying fibrom, 2 olguda da fibröz displazi benzeri çok küçük odaksal alanlar gözlendi. Ancak bu olguların solid anevrizmal kemik kisti komponenti öylesine baskındı ki herhagi bir tanı güçlüğü olmadı.

## Tartışma

Anevrizmal kemik kisti kemiğin geniş morfolojik özellik spektrumuna sahip bir lezyonudur(17. Morfolojik özellikler spektrumun bir ucunda duvarı fibröz doku, dev hücreler ve kemik adacıklarından oluşan kavernöz boşluklar yer alır. Spektrumun ortasında fibröz septumlar ve dev hücreler, fibröz osteoblastik solid komponent içeren kan ile dolu kavernöz boşluklar karışımından oluşan lezyonlar, spektrumun diğer ucunda ise solid, heterotrofik ossifikasyonda gözlenen lezyonlara benzer osteoid tüberküller ve dağınık benign dev hücrelerin bulunduğu fibröz proliferasyon ile karakterize lezyonlar gözlenir (solid anevrizmal kemik kisti).

Solid anevrizmal kemik kistleri kolaylıkla iğsi hücreli neoplazmalarla, özellikle osteosarkomlarla karıştırılabilir (1). Osteoklast türü dev hücreler anevrizmal kemik kistlerinde görülebilir ve tipik bir dev hücreli tümör tanısı düşündürebilir (7). Hastanın yaşı, lezyonun metafizde yerleşimi ve histopatolojik düzeyde dev hücreli tümör benzeri alanlar dışında bol reaktif kemik üretimi ve anevrizmal kemik kistlerine özel fibromiksoid/fibrokondroid alanların varlığı ile anevrizmal kemik kisti tanısına yaklaşımımız artar.

Desmoplastik fibrom ve nonossifying fibrom benzeri alanlar bütün olgularda gözlendi. Ancak olgular büyük ameliyat materyalleri olduğu için anevrizmal kemik kistinin diğer histopatolojik bulguları ile tanı güçlüğü olmadı.

Bazen diffüz bazen bölgesel immatür sellüler alanlardan fibrokondroid ve osteoid içeren kemik trabekülleri ve iyi tanımlanmış trabeküler kemik içeren matür alanlara kadar değişken olan alanların bulunması olayın bir yaralanma sonrası oluşan onarım lezyonu olduğunu düşündürmektedir. Bu reaktif poliferatif lezyonda, kemikte, yumuşak dokuda veya kallusta, poliferasyon ve mitotik aktivte oranı oldukça yüksektir ve bazen sarkomdan ayırmak oldukça güç olabilir. Solid anevrizmal kemik kisti düşük gradeli osteosarkomdan daha fazla selüler ve mitotik aktivitesi daha fazladır. Solid anevrizmal kemik kistinde sitolojik a tipi gözlenmemesi osteosarkomdan ayırıcı tanıda önemlidir. Anevrizmal kemik kistindeki kemik üretimi, reaktif kemik trabükküleri, kemiğin matürasyonu ile patchy dağılımı ve kondroid benzeri alanlar paterni, düşük ve yüksek gradeli osteosarkomlarda görülen kemik tipinden farklıdır.

## Kaynaklar


1. Bertoni F, Bacchini P, capanna R, Ruggieri P, Biagini R, Ferruzi A, Bettelli G, Picci O, Campanacci M: solid variant of aneurysmal bone cyst. Cancer 71: 729-734, 1993.
2. Kyriokos M, Hardy D: Malignant transformation of aneurysmal bone cyst, with an analysis of the literature. Cancer 68: 1771-1780, 1991.
3. Martinez V, Sissons HA: Aneurysmal Bone Cyst. Cancer 61: 2291-2304, 1988.
4. Mirra JM: Aneurysmal bone cyst. Inp Mirra JM, Picci P, Gold RH, eds Bone Tumors. Clinical, radiologic and pathologic correlations. 2nd ed. Phiadelphia: Lea and Febiger, 1267-1311, 1989.

5. Oda Y, Tsueyoshi M, Shinohara N: Solid Variant of Aneurysmal Bone Cyst (Extragnathic Giant Cell Reperative Granuloma) in teh Axial Skeleton and Long Bone. Cancer, 70(11): 2642-2649, 1992.
6. Sanerkin NG, Mott MG, Roylance J: An unusual intraosseous lesion with fibroblastic, osteoclastic, osteoblastic, aneurysmal and fibromyxoid elements: "Solid" variant of aneurysmal bone cyst. Cencer, 51: 2278-2286, 1983.
7. Unni KK: Aneurysmal bone cyst. Dahlin's bone tumors. General aspect and data on 11087 cases. Fifth Ed. Lippincott-Raven, Philadelphia, 382-390, 1996.

# BÖLÜM - XII

## TÜMÖRLER

## KISIM - 9

# ELDE ARTER-SİNİR BASISINA NEDEN OLAN YUMUŞAK DOKU TÜMÖRLERİ

Tufan KALELİ*, Sema ÖZUYSAL**, Kayhan TURAN*

Yumuşak doku tüörleri elde sık görülen tümörlerdendir. Özellikle benign tümöral kitleler tedavi edilmeden yıllarca büyümelerini sürdürmekte, elde dijital arter ve sinirlerin etrafını sarmaktadırlar. Bu kitleler dijital arter ve sinir basısına yol açarak, parmakta dolaşım bozukluğu oluşturmadan uzun süre büyümelerine devam edebilmektedirler(1,2,3,4). Böylece elde estetik ve fonksiyonel sorunlar ortaya çıkabilir. Cerrahi griişim sırasında, zorlukların ortaya çıkması konunun önemini artırmaktadır.

Bilebildiğimiz kadarıyla literatürde elde karşılaşılan ve dijital arter-sinir basısına yol açan yumuşak doku tümörleri ile ilgili çalışma yapılmamıştır.

Bu çalışmanın amacı, basit cerrahi girişimler olarak tanımlanan ancak ameliyatlar sırasında önemli istenmeyen yaralanmalara yol açabilen, dijital arter-sinir basısına neden olmuş yumuşak doku tümörlerinin incelenmesi ve sonuçlarının değerlendirilmesidir.

### Gereç ve Yöntem

Bu çalışmada Uludağ Üniversitesi, Tıp Fakültesi, Ortopedi ve Travmatoloji Anabilim Dalı, El, El Bileği ve Mikrocerrahi Ünitesi'nde tümör nedeniyle dijital arter ve sinir basısı oluşmuş, ameliyatla eksizyonel biopsi uygulanmış, 25 olgu incelendi (Tablo 1). Olguların 15'i bayan, 10'u erkek idi. Hastaların yaşları 5 ila 80 arasında değişmekteydi (ortalama 45).

Tümörlerin histopatolojik tanılarının incelenmesi sonucu 10 olgu (%40) tendon kılıfının dev hücreli tümörü, 5 olgu (%20) lipom, 2 olgu (%8) epidermal kist, 2 olgu (%8) granülasyon dokusu 1 olgu (%4) malign fibröz histiositoma, 1 olgu (%4) organize trombüs ve 1 olgu da (%4) granülomatöz enfeksiyon olarak değerlendirildi.

Olguların 21'ine magnifikasyon ile (3.5 X) 4'üne ise mikroskop altında girişimde bulunuldu. Ameliyat sırasında bütün olguların bası yeri ve şekli kaydedildi. Tüm olguların ameliyat öncesi ve sonrası duyusal tutulumları incelendi.

Olgular ortalama 1.6 yıl takip edildiler.

### Tartışma

El sensoriyel ve motor fonksiyonu çok

* Uludağ Üniversitesi, Tıp Fakültesi, Ort. ve Trav. ABD. El, El Bileği ve Mikrocerrahi Ünitesi.
** Uludağ Üniversitesi, Tıp Fakültesi, Patoloji ABD.

| Tablo 1: Elde dijital arter ve sinir basısına neden olan yumuşak doku tümörleri | | | |
|---|---|---|---|
| **Olgu No** | Tanı | **Tümör Lokalizasyonu** | **Sonuç** |
| 1 | Granülasyon dokusu | 3. ve 4. parmak palmar ortak dijital arter ve sinir | Başarılı |
| 2 | Hemangiom | 2. parmak radial dijital arter ve sinir | Başarılı |
| 3 | Tendon kılıfının dev hücreli tümörü | 2. parmak radial dijital arter ve sinir | Başarılı |
| 4 | Tendon kılıfının dev hücreli tümörü | 2. parmak ulnar dijital arter ve sinir | Başarılı |
| 5 | Tendon kılıfının dev hücreli tümörü | 3. parmak ulnar dijital arter ve sinir | Başarılı |
| 6 | Epidermal kist | 5. parmak ortak palmar dijital artar ve sinir | Başarılı |
| 7 | Tendon kılıfının dev hücreli tümörü | 1. parmak radial dijital arter ve sinir | Başarılı |
| 8 | Lipom | 2. parmak ortak palmar dijtl arter ve sinir | Başarılı |
| 9 | Tendon kılıfının dev hücreli tümörü | 2. parmak ulnar dijital arter ve sinir | Başarılı |
| 10 | Lipom | 1. parmak radial dijital arter ve sinir | Başarılı |
| 11 | Tendon kılıfının dev hücreli tümörü | 2. parmak ulnar dijital arter ve sinir | Başarılı |
| 12 | Lipom | 3. ve 4. parmak palmar ortak dijital arter ve sinir | Başarılı |
| 13 | Granülomatöz enfeksiyon | 3. vparmak radial ve ulnar dijital arter ve sinir | Başarılı |
| 14 | Granülasyon dokusu | 1. parmak radial dijital arter ve sinir | Başarılı |
| 15 | Lipom | 5. parmak radial dijital arter ve sinir | Başarılı |
| 16 | Malign fibröz histiositoma | 2., 3. ve 4. parmak ortak palmar dijital arter ve sinir | Amputasyon |
| 17 | Tendon kılıfının dev hücreli tümörü | 5. parmak radial dijital arter ve sinir | Başarılı |
| 18 | Organize trombüs | 4. parmakulnar dijital arter ve sinir | Başarılı |
| 19 | Miksoma | 4. parmak ulnar dijital arter ve sinir | Başarılı |
| 20 | Tendon kılıfının dev hücreli tümörü | 2. parmak radial dijital arter ve sinir | Başarılı |
| 21 | Trikolemmal kist | 1. parmak radial dijital arter ve sinir | Başarılı |
| 22 | Tendon kılıfının dev hücreli tümörü | 5. parmak radial ve ulnar dijital arter ve sinir | Başarılı |
| 23 | Epidermal kist | 3. ve 4. parmak ortak palmar dijital arter ve sinir | Başarılı |
| 24 | Tendon kılıfının dev hücreli tümörü | 2. parmak ulnar dijital arter ve sinir | Başarılı |
| 25 | Lipom | 4. parmak radial dijital arter ve sinir | Başarılı |

önemli bir organdır. El foksiyonlarını etkileyen yumuşak doku kitleleri fonksiyonel ve estetik bozukluklara yol açar. Tedavinin amacı tanıya ve hastanın yakınmaları doğrultusunda kusursuz el fonksiyonu sağlamaya yöneliktir.

Elde gangionlardan sonra en çok görülen yumuşak doku tümörü, tendon kılıfının fibröz histiositoması olarak da adlandırılan, tendon kılıfının dev hücreli tümörüdür(1). Tedavide tümöral kitlenin tümünün çıkarılması hedeflenir. Tümör dokusu nörovasküler yapıları çevrelemiş ise cerrahi girişim zorlaşır ve magnifikasyon gerektirir. Ameliyatta dijital arter ve sinirlerin kesilmemesi esas amaçtır. Olgu No. 22'de olduğu gibi (Şekil 1,2,3) tümör parmağı çepeçevre sarabilir. Böyle olgularda iki dijital arterin kesilmesi parmakta dolaşım problemi yaratabilir. Dijital sinirlerin kesilmesi ise, özellikle elin dokunma duyusunun önemli olduğu bölgelerde, ciddi fonksiyon bozukluğuna sebep olur.

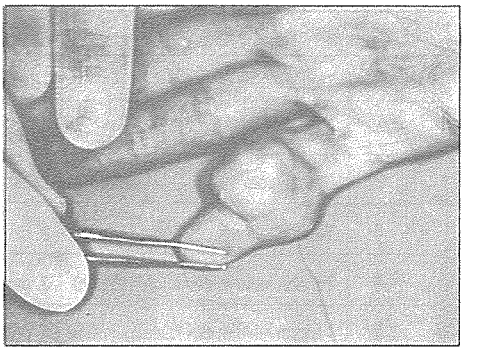

*Şekil 1*

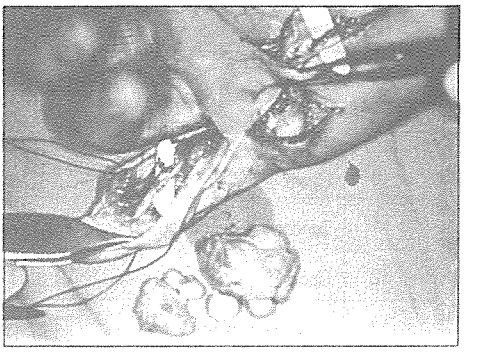

*Şekil 2*

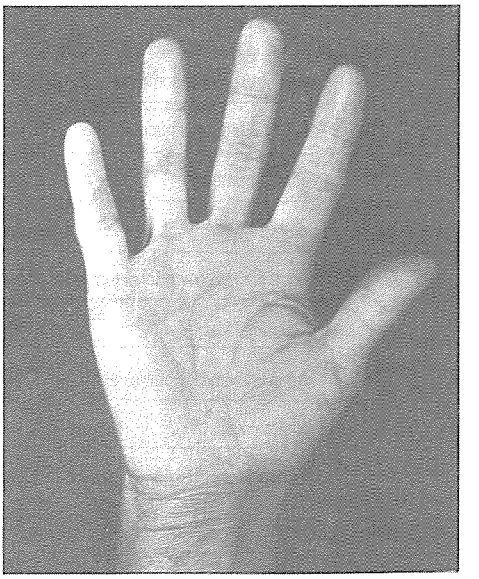

*Şekil 3*

Çalışmamızda şu sonuçlara varıldı:

1. El tümörlerine el cerrahisi ilkeleri doğrultusunda girişim yapılmalıdır.
2. Müdahale mutlaka magnifikasyon altında veya mikroskop ile yapılmalıdır.
3. Her iki dijital arterde basıya neden olan tümölerde, müdahale sırasındaki değerlendirmeye göre tümör eksizyonu iki ayrı seansta yapılabilir.
4. Elde dijital arter ve sinir basısına neden olan tümörler, seyrek olarak sensoriyel tutulum oluşururlar.

## Kaynaklar


1. Bogumill GP, Sullivan DJ, Baker GI: Tumors of the hand. Cilin Orthop Rel Res, 108, 214-222, 1975.
2. Dooms GC, Hricak H, Sotlitto RA, Higgins CB: Lipomatous tumors with fatty component: MR imaging potential and comparison of MR and CT results. Radiology 157: 479-483, 1985.
3. Peimer CA, Moy OJ, Dick HM: Tumors of bone and soft tissue. In Operative Hand Surgery. Ed. Green DP. Churchill Livingstone. New York, Edinburgh. London, melbourne, Tokyo. 2225-2250, 1993.
4. Wulle C: One the treatment of enchondroma. J Hand Surg. 15B: 320-330, 1990.

# BÖLÜM - XII

## TÜMÖRLER

## KISIM - 10

# EKSTREMİTENİN YUMUŞAK DOKU MALİNG TÜMÖRLERİ

H.Mustafa ÖZDEMİR*, Yusuf YILDIZ**, Cengiz YILMAZ*, Yener SAĞLIK***

Yumuşak doku sarkomları bağ dokusu ve periferik sinirlerin, çoğu mezankimal kökenli biyolojik ve klinik özellikleri ve tedavileri benzer olan bir grup tümördür. Yaklaşık %50'si ekstremitelerde görülüp basit eksizyonlar ile %80 - 100 lokal nüks yaparlar(1).

### Materyal ve Metod

Ankara Üniversitesi Tıp Fakültesi Ortopedi ve Travmatoloji anabilim dalında 1986 ile 1994 yılları arasında toplam 79 adet ekstremitenin yumuşak doku sarkomu tanısı ve tedavisi yapılmıştır. Hastaların 27'si (%34.2) bayan, 52'si (%65.8) erkek ve ortalama yaşları 37'dir (5 ile 68 arası). En sık başvuru şikayeti olarak şişlik ve ağrı bulunmuştur. Bunların dışında kızarıklık, hareket kısıtlılığı, nekroz ve patolojik kırık ile başvuran hastalar da olmuştur. Olgularda ameliyat öncesi olarak yumuşak doku sarkomları için American Joint Committee on Cancer evrelendirme sistemi kullanılmıştır. Buna göre evre I'de 33 (%41.8) hasta, evre II'de 30 (%38.0), evre III'de 10 (%12.7) ve evre IV'de 6 (%7.6) olgu bulunmaktadır. Histopatolojik olarak en sık sinovyal sarkom (22 olgu (%27.8)) ve bunu takiben rabdomyosarkom ve malign fibröz histiositom (11'er olgu (%13.9)) görülmüştür. Bu tümörlerde en sık lokalizasyon olarak diz, diz çevresi ve uyluk saptanmıştır (27 olguda (%34.2)). Toplam 73 5%92.4) hastaya cerrahi girişim, 68 (%86.1) hastaya kemoterapi, 52 (%65.8) hastaya ise radyoterapi uygulanmıştır. 30 5%38.0) hastaya marjinal eksizyon, 18'ine (%22.8) geniş rezeksiyon, 22'sine (%27.8) çeşitli seviyelerden amputasyon, 2'sine (%2.5) subtotal eksizyon ve 1 (%1.3) hastaya hipertermik perfüzyon uyglanmıştır.

### Sonuçlar

Cerrahi tedavi uygulanan 73 hastanın ortalama 34 aylık (2:,104 ay arası) takiplerinde 12 (%16.4) lokal nüks ve 6 5%8.2) uzak metastaz saptanmıştır. Nüks görülen hastalarda geniş rezeksiyon veya amputasyon yanında kemoterapi ve/veya redyoterapi uygulanmıştır. 6 olguda (%8.2) cilt greft veya flebinde nekroz ve enfeksiyon gibi komplikasyonlar olmuş, 6 hasta (%8.2) ise izleme süreleri içinde ölmüşlerdir.

* Ank. Üniv. Tıp F. Ortop. Trav. ABD, Araşt. Gör., ** Uzman, *** Prof.

## Tartışma

Yumuşak doku sarkomları tüm malign tümörlerin erişkinlerde %1'ini, 15 yaşından küçük adolesanlarda ise %7'sini oluşturur. Her iki cinsi eşit tutar. Etyolojisi bilinmemektedir. Ağrısız kitle en sık semptomdur. Ateş, kilo kaybı, ağrı, halsizlik nadiren rastlanan belirtilerdir. Fibrosarkomlarda sıklıkla hipoglisemi olur(2).

Radyolojik olarak teşhiste bilgisayarlı tomografi, magnetik rezonans ve selektif anjiografi, metastaz taramalarında ise akciğer tomografisi kullanılır. Histopatolojik tanı amaçlı biyopsi için küçük tümörlerde total eksizyon, büyüklerde insizyonel biyopsi önerilir(3). Evrelendirme ve sınıflandırmada American Joint Committee on Cancer (AJCC), Musculoskeletal Tumor Society (MSTS) ve TNM sistemleri kullanılmaktadır(4).

Asıl tedavi cerrahidir(5). Patolojik kırık, enfeksiyon, iskelet immaturitesi, aşırı yumuşak doku ve kemik tutulumu bulunan olgular dışında ekstremite koruyucu girişimler ve radyoterapi önerilmektedir. Ameliyat öncesi radyoterapi kitleyi küçültmek amaçlı olarak kullanılabilir. Ancak ameliyat öncesi veya ameliyat sonrası radyoterapinin 5 yıllık yaşam üzerinde etkisinin olmadığı gösterilmiştir (6). Radikal cerrahiyi takiben uygulanan adjuvan kemoterapi 5 yıllık yaşamı %46'dan %71'e çıkartmak-tadır. Multipl metastazlı hastalarda aynı etki söz konusu değildir(7).

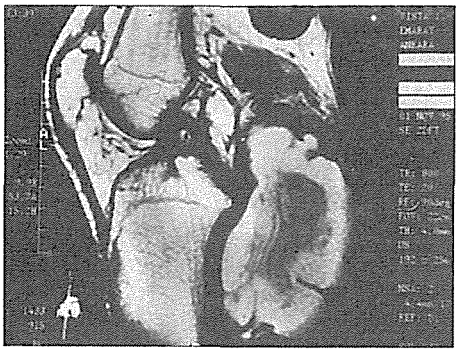

***Şekil 1:*** *Popliteal Sinovial Sarkom (Ameliyat öncesi MRG)*

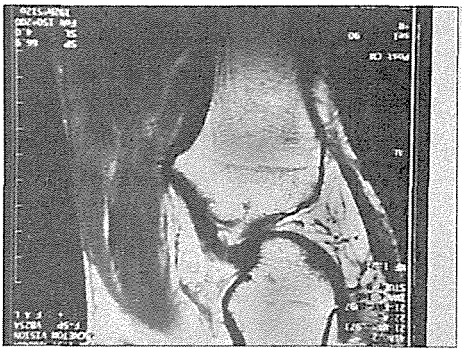

***Şekil 2:*** *Ameliyat sonrası MRG*

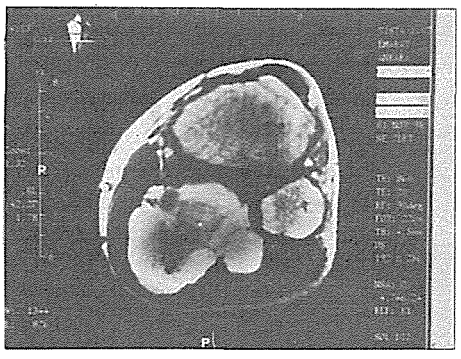

***Şekil 3:*** *Ameliyat öncesi MRG*

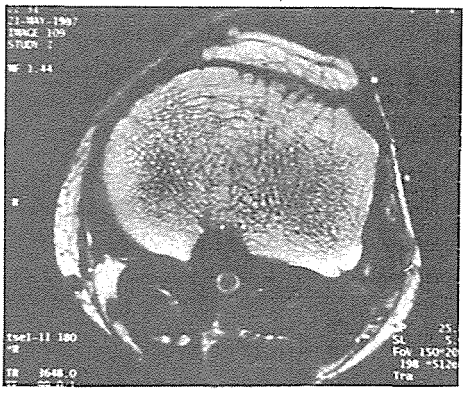

***Şekil 4:*** *Şekil 3'teki Hastanın Ameliyat sonrası MRG*

Yumuşak doku sarkomlarında 5 yıllık yaşam ortalama %50 kadardır. Ekstremitenin yumuşak doku sarkomları nisbeten daha iyi prognoza sahiptirler. En sık metastaz akciğere olmaktadır. Lokal relapslar en sık hastalığın ilk yıllarında görüldüğü için ilk 2 yıl 3 ayda bir daha sonra 6 ayda bir konvansiyonel röntgen ve BT ile takip gerekmektedir. Lokal relapslar agresif cerrahi eksizyon ve adjuvan kemoterapi ve radyoterapi ile tedavi edilmelidir(8). Son yıllarda uygulanan metastazektomi + kemoterapi ile 5 yıllık yaşam %21-35'e çıkmıştır(9).

## Kaynaklar


1. Boring C C, Squires T S, Tong T, Cancer statistics, 1994. CA Cancer J. Clin. 1994, 44: 7-26.
2. Stout A P (ed), Tumors of te soft tissues. Washington, DC, Armed Forces Institute of Pathology, 1993, vol 2.
3. Sim F H, Frassica F J, Frassica D A, Soft tissue tumors: diagnosis, evaluation, and management. J. Am. Acad. Orthop. Surg. 1994, 2: 202-211.
4. Bearhs O h, Hensen D E, Huter R U P (eds), manual for staging of cancers 4th edt. Philadelphia, PA, JB Lippincott, 1992.
5. Enneking W F (ed): Musculoskeletal tumor surgery. New York, NY, Churchill Livingistone, 1983.
6. Sondak V K, Leonard J A, Robertson J M, Limb sparing surgery for extremity soft tissue sarcomas. Surg. Oncol. Clin. North Am. 1993, 2: 657-671.
7. Elias A, Rynan L, Sulkes A, Response to mesna, doxorubicin, ifosfamid, and dacarbazin in 108 patients with metastatic or unresectable sarcoma and no prior chemotherapy. J. Clin. Oncol. 1989; 7: 1208-1216.
8. Korakousis C P, Perez R P, Soft tissue sarcomas in adults. CA Cancer J. Clin. 1994; 44: 200-210.
9. Lawrence W Jr, Danegan W L, Natarajan N, Adult soft tissue sarcomas: A pattern of rare survey of the American College of Surgeons. Ann Surg, 1987; 205: 349-359.

# BÖLÜM - XII

## TÜMÖRLER

## KISIM - 11

# KRONİK OSTEOMYELİTLERDEN SONRA GELİŞEN EPİDERMOİD KARSİNOMLAR

Turgay ER*, Bülent DİLAVEROĞLU*, Ajlan KASABALIGİL*, Ali KOÇ*

Drene olan sinüsü bulunan kronik osteomyelitli hastalarda malign dejenerasyon gelişme olasılığı yaklaşık yüzyıldanberi bilinmektedir. Bu oran %0.23 ile %1.6 arasında değişmektedir(3,7,8). İngiliz literatürüne göre bu durumda seçilecek olan tedavi radikal cerrahi yani amputasyondur (1,3,4,7). 3 aydan fazla ısrar eden lenfadenopatiler için de lenfadenemtomi önerilmektedir(1,4).

Biz bu çalışmamızda hastanemizde yatarak tedavi olan kronik osteomyelitli hestalarımızı retrospektif inceleyerek epidermoid karsinom görme oranımızı ve uygulanan tedaviyi sergilemek istedik.

### Materyal Metod

1991-1996 yılları arasında S.B. Baltalimanı Kemik Hastalıkları Hastanesinde 571 kronik osteomyelit olgusu tedavi edilmiş, bu hastalardan 9 tanesinde epidermoid karsinom ile karşılaşılmıştır. Olguların tamamı erkektir. Lokalizasyonlarına göre incelendikleinde 6 olgunun tibiada, 2 olgunun femurda ve 1 olgunun da el 1.ci parmakta olduğu görülmüştür. En genç hasta 48 yaşında olup en yaşlı hastamız 64 yaşındadır. Ortlamaa yaş 56.1 olarak saptanmıştır. Si-nüslerin drene olma süreleri incelendiğinde en kısa sürenin 16 yıl, en uzun sürenin de 32 yıl olduğu görülmüş olup ortalama drenaj süresinin 23,4 yıl olduğu saptanmıştır.

Olguların hiçbirinde uzak metastaza rastlanmamıştır.

Bütün olgular tedavilerine başlanmadan önce İstanbul Kemik Tümörleri Registrasyon Merkezinde tartışılmışlar ve burada yapılan radyodiyagnostik, patolojik anatomi, ortopedik cerrahi, medikal onkoloji ve radyasyon onkolojisi kosültasyonlarından sonra tedavi planları çizilmiştir. Bu konsültasyonlar sonucunda gerek lezyonların genişliği gerekse patojen mekroorganizmaların çok dirençli olmaları nedeniyle herhangi bir adjuvan tedavi önerilmemiş, bu görüş doğrultusunda da tüm olgulara amputasyon işlemi uygulanmıştır.

Olguların 3 tanesi takipten çıkmış olup diğer 6 olgu halen hayattadır. En kısa izleme süremiz 15 ay olup en uzun izlememiz 44 aydır. Ortalama izleme süremiz 29 ay olmuştur.

* S.B. Baltalimanı Kemik Hastalıkları Hastanesi Ortopedi ve Travmatoloji Uzmanı.

## Tartışma

Drene olan sinüslerde gelişen epidermoid karsinom nadir görülen ancak oldukça ciddi bir komplikasyondur. bu olaya genellikle erkeklerde rastlanılıp yaşamın 5 ve 6.cı dekadlarında sıklıkla görülür(8).

Genellikle 20-30 yıl arası devam eden kronik sinüs anamnezi mevcuttur. Olguların %85 civarı alt ekstremitede olup %50'sinde tibia tamamen tutulmuştur(7).

Epidermoid karsinom sinüsün ciltte bulunan ağzındaki ülsere dokudan başlar ve giderek kemiğe doğru yayılır. Uzak metastaz yapma olasılığı oldukça azdır. Vishniavsky uzak metastaz insidensini %14.4 olarak bildirmiştir(8). Sedlin ve Fleming yaptıkları literatür taraması sonucunda 102 olgu bildirmişler ve metastazların cerrahi yapıldıktan sonra 18 ay içinde ortaya çıktığını belirtmişlerdir(7). Lidgren ise amputasyondan 3 yıl geçtikten sonra artık metastazın görülmediğini, dolayısıyla bu süre sonunda hastalıkta kür sağlandığının kabul edilebileceğini bildirmiştir(4).

Epidermoid karsinom düşük gradlı bir tümör olmasına karşın cerrahi tedavide genellikle amputasyolar tercih edilmektedir. Bunun nedenleri hastalığın erken metastaza olan eğilimi, ekstremite koruyucu cerrahi sonrasında oluşan çok geniş defektlerin rekonstrüksiyon güçlüğü ve olaya neden olan mikroorganizmaların genellikle dirençli suşlardan oluşmasıdır.

Biz olgularımızın tamamına amputasyon uyguladık ancak modern rekonstrüksiyon teknikleri ile yapılan mikrovasküler transplantasyon, antibiyotikli PMMA zinciri ve eksternal fiksatörler kullanımları sonucunda kür sağlanıldığını bildiren yazarlar da mevcuttur(2,5,6,8).

## Sonuç

5 yıllık bir süre içinde 9 epidermoid karsinomla karşılaşıp hepsine amputasyon işlemini uygulamak zorunda kalmamız kronik osteomyelitin tedavisinde oldukça dikkatli olunması gerektiğini ve sinüs civa-rında herhangi bir değişiklik görüldüğünde derhal biopsi alınması gerektiğini göster-miştir.

## Kaynaklar


1. Fitzerald RH, Brewer NS, Dahlin DC: Squamous cell carcinoma complicating chronic osteomyelitis. J Bone Joint Surg 58A: 1146, 1976.
2. Johnston JO: Local resection in primary malignant bone tumors. Clin Orthop 153: 73.1980.
3. Sankaran-Kutty MS, Corea JR, ali MS, Kutty MK: Squamous cell carcinoma in chronic osteomyelitis: Report of a case and review of the literature. Clin Orthop 198: 264, 1985.
4. Lidgren L: Neoplasia in chronic fistulating osteitis. Acta Orthop Scand 44: 152, 1973.
5. Mankin HJ, Doppelt SH, Sullivan TR, Tomford WW: Osteoarticular and intercalary allograft trasplantation in the management of malignant tumors of bone. Cancer 50: 613, 1982.
6. Rydholm A: Management of patients with soft tissue tumors: Strategy developed at a regional oncology center. Acta Orthop Scand (Suppl) 203:3 1983.
7. Sedlin ED, Fleming JL: Epidermoid carcinoma arising in chronic osteomyelitis foci. J Bone Joint Surg 45A: 827, 1963.
8. Ueng WN, Wei FC, Hsueh S, Shih CH: Squamous cell carcinoma complicating tibial osteomyelitis treated wit local wide exicion and staged microvascular reconstruction Clin Othop 293: 274-279, 1993.

# BÖLÜM - XII

## TÜMÖRLER

## KISIM - 12

# PRİMER SAKRUM TÜMÖRLERİNİN CERRAHİ TEDAVİSİ; FONKSİYON MU- YAŞAM MI?

# GENİŞ REZEKSİYON MU, MARJİNAL REZEKSİYON VE RADYOTERAPİ Mİ?

H. ÖZGER*

Primer sakrum tümörleri oldukça nadir patolojilerdir; tüm kemik tümörlerinin %1-3'ü bu bölgeye yerleşirler. Bu bölgeye yerleşen tümörlerin çoğu düşük gradlı malinitelerdir ve bu yüzden metastazlarına nadiren rastlanır. Ancak lokal tümör kontrolü bölgesel anatomiye bağlı zorluklar nedeni ile güçlükle sağlanır ve lokal nüks büyük bir sorun haline gelebilir.

Geçmişte sakral tümörlerin cerrahi tedavisi çok fazla uygulanan bir yöntem değildi; bu tercihte ürogenital ve anorektal fonksiyonları sakrifiye etmek istemeyen cerrahların da rolü önemli idi. Bugün şu gerçeği biliyoruz ki eğer adı geçen fonksiyonları cerrah sakrifiye etmez ise tümör bunu gerçekleştirir ve bu arada hasta için hayati tehlike söz konusu olur.

Modern görüntüleme yöntemlerinin de yardımıyla tümörün biyolojik davranış biçiminin daha iyi anlaşılması, adjuvan ve neoadjuvan tedavilerin kullanıma girmesi, ameliyat öncesi embolizasyon kavramının yerleşmesi ve rekonstrüksiyon yöntemlerinde varılan güncel nokta sayesinde bugün bir çok sakrum tümörü rezeke edilebilir olarak değerlendirilmektedir. Yine de tedavi başarısı biyopsi anından itibaren deneyimli bir ekip çalışması sayesinde mümkün olabilir.

**Materyal Metod**

İ.Ü. İstanbul Tıp Fakültesi, Ortopedi ve Travmatoloji ABD.'da, 1980-1996 tarihleri arasında, 26 primer sakrum tümörü izlenmiş ve tedavi edilmiştir. Hastalarımızın 14'ü bayan ve 12'si erkektir. Ortalama yaş 23.8 (17-46) ve ortalama izleme süresi 43.5 (6-190) aydır.

Genelde semptomların başlangıcı ve tanı anı arasında uzunca bir süre geçmektedir. Eğer esas şikayet ağrı ise bu an patolojik olayın başlangıcına işaret edebilir. Ancak önde gelen yakınmalar kitle etkisine bağlı ise tümörün uzunca süre sessizce pelvis içine büyüdüğünü kabul edebiliriz.

Anatomik yerleşim olarak olguların ddördü S1'den itibaren sakrumu ve tek tarafta sakroiliak eklemi, 7'si S1/2 ve altını, 15'i ise S2/3 ve altını tutmuştur. Serimizin histopatolojik tanılara göre dağılımı ise şöyledir: anevrizmal tümör(4), dev hücreli tümör(8), kordoma(4), kondrosarkom(8),

* İ.Ü. İstanbul Tıp Fakültesi Ortopedi ve Travmatoloji ABD.

Ewing Sarkomu(1), sinoviyal sarkom(1). Başvuru anında olgularımızın sadece birinde kök basısı şeklinde nörolojik bulgular vardı. Metastatik hasta yoktu. Sakroiliyak başlangıçlı sinoviyal sarkom olan hasta ise intrapelvik ve ekstrapelvik tümör kitlesinin boyutları nedeni ile ameliyat edilebilir sınırda kabul edilmedi.

Bu olguya ameliyat öncesi konkomitan kemoterapi ve radyoterapi uygulandı ve üç kür sonunda tümörün operabilite sınırlarına kadar ufaldığı tesbit edildi. Bunun dışında hiçbir olguya ameliyat öncesi medikal tedavi uygulanmadı.

1980 yılında takibe alınan S1/2/3 dev hücreli tümör tanısı olan hasta sadece total 80cGy radyoterapi ile tedavi edildi. Bu hastanın kontrollerinde bugüne kadar herhangi bir nükse rastlanmadı.

Cerrahi girişim tüm hastalarda anterior (retroperitoneal veya transperitoneal) ve posterior kombine girişim ile gerçekleştirildi. Sakroiliak sinoviyal sarkom olan bir olguya iç hemipelvektomi ve otojen çift fbula grefti ile fiksasyon uygulandı. Bunun dışında sakroiliak yerleşimli bir dev hücreli tümör olgusunda Shermann plakları ile osteosentez sağlandı. Dört olguda ise S1 seviyesinden itibaren total sakrektomi yapıldığı için defektin strut greftler ile köprülenmesi, sakral vidalar ile pelvisin kompresyonu ve posterior vertebral enstrumantasyon ile fiksasyon ve füzyon sağlandı. Lumbopelvik fiksasyon, sakropelvik fiksasyon yapılan olgular en az 4 ay süre ile pantolon alçıda yatak istirahatine alındılar.

## Sonuçlar

Cerrahi yönden olguların biri intralezyoner, onu marjinal ve ondördü geniş sınırlara sahiptir. Geniş sınırlar elde edilen olguların dördünde lokal tümör kontrolü amacı ile S2'nin altındaki kökler iki taraflı feda edilmiş ve ciddi nörolojik defisitler ile karşılaşılmıştır. On olguda ise (üç dev hücreli tümör, iki kordoma ve beş kondrosarkom) marjinal sınırlar göze alınarak sadece S3 altında tek taraflı kök sakrifiye edilmiştir. Hastanın hayat kalitesini oldukça olumsuz yönde etkileyen nörolojik defisitlerden sakınmak amacı ile marjinal sınırları göze aldığımız bu hastalarda ameliyat sonrası adjuvan radyoterapiye başvurulmuştur. Radyoterapinin viseral organlara olumsuz etkilerini minimalize etmek amacıyla posteriör pelviste oluşan defekt içine silikon bir protez konulan prolen meş ile tamir edilmiştir. S2 ve altındaki köklerin iki taraflı feda edildiği hastalarımızın tümü çok ciddi psikolojik sorunlar ile yaşamaktadırlar; bu hastaların biri ameliyattan sonra ikinci yılda intihar gerişimine varan sonuçlar yaşamıştır. İç hemipelvektomi yapılan hastada ve lumbopelvik fiksasyon gereken bir olguda tek taraflı kalıcı fibuler sinir felci olmuştur. Geçici nöropraksiler dışında başa bir nörolojik defisit tesbit edilmemiştir. Bir hastada oluşan derin yara infeksiyonu irrigasyon, debridman ve antibiyoterapi ile sorunsuz iyileşmiştir. Ewing sarkomlu olgumuz ameliyat sonrası birinci kemoterapi sonrası aniden yaygın metastazlar ile kaybedilmiştir. Sinoviyal sarkomlu hastamızda ise ameliyat sonrası ikinci ve üçüncü yıllarda tesbit edilen akciğer metastazları metastatektomize edilmiş, radyokemoterapi ile kontrol sağlanmıştır. Hiçbir olguda lokal nükse rastlanmamıştır.

## Tartışma

Sakral tümörlerin tedavi başarısı cerrahi tekniğe bağlıdır. S3'ün altındaki küçük tümörler için geniş rezeksiyon tercih edil-

melidir. Büyükçe ve orta agresiflikteki tümörler için (kordoma, DHT., vb.), tek taraflı porksimal veya iki taraflı distal yerleşimli ise, marjinal rezeksiyon tercih edilebilir. Proksimal sakral tümörler sinir köklerini sarmış olabilirler; böyle durumlarda cerrah kaybedilecek fonksiyonları düşünerek kökleri feda etmek istemeyebilir. Bu kökler selim tümörlerin rezeksiyonunda korunabilir. Arada kalınan olgularda kökler hizasında marjinal rezeksiyon yapılır ve ameliyat sonrası radyoterapinin yardımına baş vurulabilir. Sfinkter kontrolünde sakral sinirlerin fonksiyonu açıklığa kavuşmamış olsa da S3'ün en az tek tarafta korunulmaya çalışılması önemlidir.

Özellikle oryental hayat felsefesinin hakim olduğu ülkelerde hastalar nörolojik defisitleri rahatça tolere edemezler; cerrah hastanın hayatını kurtarmak ve fonksiyonlarını korumak kararı arasında kalır. Bu sorunun bir çözümü marjinal rezeksiyon ve yüksek doz adjuvan radyoterapi olabilir.

## Kaynaklar


1. Sung, H.W., Shu, W.P., Wang, H.M.: Surgical treatment of primary sacral tumors. Clin Orthop 215:% 91-98, 1987.
2. Stener, B., Gunterberg, B.: High amputation of the sacrum for extirpation of tumors. Spine 3: 351-366, 1978.
3. Mindell, E.R.: Current concepts review: Chordoma. JBJS 63A: 501-505, 1981.
4. Sundaresan, N., Rosenthal, D.I.: Sacral resections in Tumors of the spine. W.B. Saunders co., sayfa: 684-699, 1990.

# BÖLÜM - XII

## TÜMÖRLER

## KISIM - 13

## KONDROSARKOM

Dündar SABAH*, Güven YÜCETÜRK*, Murat KAYALAR*

Kondrosarkomun gerçek orijini bilinmemektedir. Fakat prolifere olan doku kıkırdak olduğu için bu isim verilmiştir(5). Osteosarkoma oranla yarı sıklıkta görülür. Belli başlı tipleri primer, sekonder, dediferansiye, clear cell, periostal ve mezenşimal kondrosarkomdur(1,5).

Sıklıkla yavaş büyür. Metastaz diğer sarkomlara göre daha az oranda oluşur ve daha çok geç dönemde görülür. Sekonder kondrosarkomlar osteokondrom veya enkondrom zemininde oluşur. Kondrosarkom zemininde daha yükek grade'li sarkomlar oluşması dediferansiye kondrosarkom olarak adlandırılır. Kondrosarkomlar osteosarkom, fibrosarkom veya MFH'a dediferansiye olabilirler. "Dediferansiasyon" deyimi bazı otörlerce uygun bulunmamaktadır. Bu otörler dediferansiye kondrosarkom yerine mezenşimal komponenti olan kondrosarkom deyimini yeğlerler(4). Erkeklerde görülme sıklığı bayanlara oranla biraz fazladır. Yüzde 60 olgu 40-60'lı yaşlarda görülür. Lokalizasyon olguların 2/3'ünde gövde, proksimal humerus ve proksimal femurdur.

Çalışmada 1980-1996 yılları arasında Ege Üniversitesi Tıp Fakültesi Ortopedi ve Travmatoloji Anabilim Dalı'na başvuran 51 olgu değerlendirilmiştir.

### Gereç ve Yöntem

Anabilim Dalımız Tümör Seksiyonu arşivleri gözden geçirilmiş ve 1980-1996 yılları arasında 51 olgunun başvurduğu görülmüştür. Veriler hazırlanan değerlendirme formuna işlenmiştir. İzlenmesi yeterli olmayan olgulara çağrı mektubu gönderilmiş ve gelen olgular yeniden incelenmiştir. Olguların sağkalım süreleri Kaplan-Meier istatistik yöntemiyle değerlendirilerek overall survival saptanmıştır.

### Sonuçlar

Elli bir olgunun 27'sinin erkek, 24'ünün bayan olduğu görüldü. En genç olgu 9, en yaşlısı 80 olup ortalama yaş 47 idi. Olguların başvuru sırasında 20'sinin stage (evre) I, 24'ünün stage II ve 7'sinin stage III olduğu görüldü.

* Ege Üniv. Tıp Fak. Ortopedi ve Travmatoloji ABD Bornova-İZMİR

Yerleşim (Lokalizasyon) 13 olguda femur proksimal, 7'sinde humerus proksimal, 7'sinde iliak kanat, 4'ünde femur distal, 2'sinde yumuşak doku ve birer olguda kalkaneus, femur diafizi, pubis, tüm humerus, talus, radius, proksimal ulna ve sternum şeklindeydi. Bir olguda ise başlangıçta multiple kemik tutuluşu vardı.

Histolojik tanı 40 olguda kondrosarkom, 5 olguda dediferansiye kondrosarkom, 2 olguda clear cell kondrosarkom, 2 olguda mezenşimal ve birer olguda parosteal ve ekstraskletal kondrosarkom şeklindeydi.

Lezyonların en büyük çapı 2 cm'den 30 cm"ye değişiyordu ve mean 15 cm olarak bulundu. Yüzde 80 olgunun sarkomlar için kritik değer kabul edilen 7 cm'den büyük olduğu görüldü.

Olguların 23'üne ekstremite kurtarıcı ameliyat, 10'una amputasyon, 13 olguya radyoterapi ve/veya kemoterapi uygulandığı; 5 olgunun önerilen ameliyatı kabul etmediği görüldü.

Ameliyat edilen 33 olgunun 6'sında rekürrens görüldü. 19 olgunun önerilen ameliyat veya radyokemoterapiyi kabul etmeyerek ya da konsültasyon amacıyla başvuru nedeniyle tedavilerini başka merkezlerde yaptırmaya karar verdiği saptandı. Kliniğimizde ameliyat edilen 33 olgunun 7'si dışında tüm olguların yeterli izleme sürelerinin olduğu görüldü ve bu olgular sağ kalım süreleri yönünden incelendi. Takip süresi 1 hafta ile 6 yıl arasında değişmekteydi, ortalama takip süresi 16 aydı. Takip edilen olguların 12'sinin 3 ay ile 2 yıl arasında (mean 1 yıl) kaybedildiği; 10'unun 15 ay - 6 yıl (mean 2,5 yıl) hastalıksız olarak yaşamaya devam ettiği ve 2 olgunun da ameliyat sonrası 2'nci ay içinde başka nedenlerle kaybedildiği görüldü. 14 aylık yaşama süresinin %50,2 yıllık yaşama süresinin ise %36 olduğu görüldü.

## Tartışma

Olgularımızın yaş, lokalizasyon, cinsiyet dağılım özelliklerinin beklenen değerlerde olduğu görüldü. Tümör büyüklüğü ve hastanın genel durumunun ameliyata elverişli olmadığı durumlar dışında tüm olgulara ilke olarak cerrahi uygulanması da kondrosarkomun kabul gören tedavi sistemi ile uyum içinde olduğumuzu göstermektedir.

Olgular incelendiğinde önerilen tedaviyi kabul etmeyen olguların tamamının ameliyat yapılamaması nedeniyle palyatif radyo-kemoterapi önerilen olgular veya amputasyon önerilen olgular olduğu görüldü. Rekürrens ortaya çıkan 7 olgu incelendiğinde bunların 6'sının fakültemizde manyetik rezonansın kurulduğu 1992 yılından öncesine ait olgular olduğu görüldü. Olgularamızın 1980-1991 ile 1991-1996 yılları arasındaki sayısı sırasıyla 24 ve 16'dır. Kondrosarkomun rekkürensinin geç dönemlerde ortaya çıktığı gözönünde bulundurulsa bile, 1990 öncesi olguların büyük bir bölümüne amputasyon uygulanması nedeniyle manyetik rezonansın kullanıma girmesi ve cerrahi deneyimin gelişmesi ile rekürens oranının düşeceği kanısındayız.

Diğer sarkomlarda olduğu gibi olguların başvuruda gecikmeleri nedeniyle büyük tümörlerle başvurmaları sağlık ve eğitim sistemimizdeki aksaklıklara bağlandı. Bjornsson 5 yıllık yaşamayı (surveyi) %77 olarak bildirmiştir(5). Serimizde 2 yıllık yaşama oranı %36'dır. Nedeninin olguların geç olarak büyük tümör kitleleri ile başvurmasına bağlamaktayız.

Değerlendirmeye uygun olan olgu sayısının 26 olması nedeniyle histolojik tip ve prognoz arasında ilişki kurulamamıştır.

Sonuç olarak kondrosarkom temel tedavisi cerrahi olan bir tümördür. Sağlık ve eğitim sistemimizdeki aksaklıklar giderilmediği sürece olguların erken dönemde ve küçük tümörlerle başvurmasını sağlamak mümkün değildir. Hastahane ve hekimler arasındaki yazışma geleneğinin olmaması olgularımızın önemli bir bölümünün izlenmesini olanaksız kılmaktadır. İskelet sistemi tümörleri cerrahisinde çağdaş teknik ve olanakların yakalandığı ülkemizde sonuçlarımızın uluslararası düzeyde itibar görebilmesi için söz konusu aksaklıkların mutlaka giderilmesi gerekmektedir.

## Kaynaklar


1. Casadei R, Ricci M, Ruggieri P, Biagini R, Benassi S, Piccci P, Campanacci M: Chondrosarcoma of the soft tissues, J Bone Joint Surg 73-B: 162-8, 1991.
2. Campanacci M: Bone and Soft Tissue Tumors New-York, Springer- Verlag, 1990.
3. Shapeero LG, Vanel D, Couanet D, Contesso G, Ackerman LV: Extraskeletal mesenchymal chondrosarcoma, Radiology 186: 819-826, 1993.
4. Sissons HA, Matlen JA, Lewis MM: Dedifferentiated chondrosarcoma, J Bone Joint Surg 73-A 294-300, 1991.
5. Unni KK: Dahlin's Bone Tumors 5th edition, Lippincott-Raven, 1996: 71-117.

# BÖLÜM - XII

## TÜMÖRLER

## KISIM - 14

# OMUZ ÇEVRESİ PRİMER VE METASTATİK, KEMİK VE YUMUŞAK DOKU SARKOMLARININ EKSTREMİTE KURTARICI CERRAHİ İLE TEDAVİSİ

H. ÖZGER*, L. ERALP*

Omuz kuşağı proksimal humerus, skapula, klavikula, bu kemik yapıları çevreleyen yumuşak dokular ve aksiller bölgeden oluşur. Bu bölge kemik ve yumuşak doku tümörlerinin üçüncü sıklık ile yerleştiği lokalizasyondur. Kemik tümörleri en sık olarak proksimal humerusa ve sırası ile skapula ve klavikulaya yerleşirler. Bu bölgeye ait yumuşak doku tümörleri ise en sık olarak deltoid lojdan ve supraspinal kompartmandan kaynaklanırlar.

Adjuvan ve neoadjuvan tedavilerin gündeme girmeleri ile omuz kuşağına yerleşen tümörlerin ekstremite kurtarıcı cerrahi yöntemler ile tedavisi ilgi görmeye başlamıştır. Önceleri cerrahi girişimler sadece periskapuler yerleşimli neoplazmalar için kullanılırken bugün bu sırayı proksimal humerus osteosarkomları almıştır. Gerçekten de proksimal humerus osteosarkomların üçüncü sıklıkla yerleştikleri bir bölgedir.

Tedavi başarısını etkileyen en önemli faktörler hasta seçimi, ameliyat öncesi evreleme ve planlamadır. Sonucun fonksiyonel başarısı için oluşan kemik ve yumuşak doku defektinin işlevsel rekonstrüksiyonu şarttır.

Günümüzde omuz çevresine yerleşen tümörler Malawer ve arkadaşlarının öngördüğü sistme göre sınıflandırılırlar. Bu sistemin temeli rezeke edilecek kemik uzunluğu, abduktor mekanizmanın durumu ve glenohumeral eklemin statusuna dayanır. Sistem sayesinde rekonstrüksyonlar belirli prensipler çerçevesinde planlanabilirler. Kullandığımız güncel cerrahi sınıflandırma sistemine göre;

Tip I: İntraartiküler proksimal humerus rezeksiyonu,

Tip II: Parsiyel skapula rezeksiyonu,

Tip III: İntraartiküler total skapulektomi,

Tip IV: Ekstraartiküler total skapulektomi ve glenoid rezeksiyonu,

Tip V: Ekstraartiküler humerus ve glenoid rezeksiyonu.

Tip VI: Ekstraartiküler humerus ve total skapula rezeksiyonu olarak adlandırılır. Ayrıca her tip kendi içinde yumuşak doku tutulumuna göre A (salim) ve B (atake) olarak ikiye ayrılır.

* İ.Ü. İstanbul Tıp Fakülteis ortopedi ve Travmatoloji.

## Materyal Metod

Ocak 1990-Haziran 1996 tarihleri arasında, İ.Ü. İstanbul Tıp Fakültesi, Ortopedi ve Travmatoloji ABD.'da 26 omuz kuşağı tümörü cerrahi olarak tedavi edilmiştir. Hastaların 14'ü erkek ve 12'si bayandır. Ameliyat sırasında ortalama yaş 33.4'tür (11-49). Kitlelerin 17'si primer kemik tümörü, 5'i primer yumuşak doku tümörü ve 4'ü metastatik kemik tümörüdür. Dört metastazdan ikisi foliküler tiroid ca., biri akciğer yulaf hücreli ca. ve biri meme ca. kaynakladır. Primer kemik tümörlerinin dağılımı ise şöyledir: Osteosarkom(9), kondrosarkom(2), postirradiyasyon sarkomu (indiferansiye)(1), Ewing Sarkomu (2), dev hücreli tümör(2), agresif anevrizmal tümör(1). Yumuşak doku sarkomlarının ise üçü sinoviyal sarkom ve biri malin fibröz histiyositomdur. Lezyonların 19'u proksimal humerusa, 7'si ise skapulaya lokalizedir. Lezyonların cerrahi evrelendirmeleri şu şekildedir: Tip 1(12), Tip II(3), Tip III(3), Tip IV(5), Tip V(2) v eTip VI(1). Hastaların 21 tanesini neoadjuvan veya adjuvan kemoterapi ve tümörün gradı ile cerrahi sınırlara bağlı olarak lokal radyoterapi almışlardır.

Rekonstrüktif olarak hastaların 13'üne modüler replasman protezi, 4'üne klavikula pro humero, 2'sine artrodez ve 7'sine salt rezeksiyon uygulanmıştır.

## Sonuçlar

Cerrahi sınırlar iki hastada radikal, 20 hastada geniş ve 4 hastada marjinal olarak tesbit edilmiştir. Geniş sınır elde edilen bir yetişkin osteosarkom olgusunda daha sonra lokal nüks gelişmiş ve hastaya skapulatorasik dezartikülasyon uygulanmıştır. Bu olgu kliniğimizden önce başka bir hastahanede kistik lezyon düşünülerek küretaj ve graf uygulanmış, patolojik tanı osteosarkom olarak belirlenince birimimize sevk edilmiştir.

Onkolojik izleme açısından şu anda hastaların tümü hayattadır, iki hastamız akciğer metastazları ile hayatını sürdürmektedir.

Komplikasyon olarak bir olguda ameliyatta oluşan aksiller arter yaralanması safen ven grefti ile onarılmış ancak greftin tutmaması nedeni ile bu olguya daha sonra skapulatorasik dezartikülasyon uygulanmıştır. Bu hasta aksiller küretaj ve radyoterapi yapılmış olan bir meme ca. olgusunda primer ameliyattan 14 sene sonra gelişmiş olan postirradiyasyon sarkomudur. İki hastamızda önlenemeyen derin enfeksiyon ve yumuşak doku sorunları nedeni ile skapulatorasik dezartikülasyon uygulanmıştır. En sık komplikasyon olan (2:7 geçici nöropraksi ve ameliyat sorası seromaların tümü konservatif önlemler ile iyileşmişlerdir.

Son izlemelerde hastaların 14'ünün (%53.8) fonksiyonel sonucu Modifiye Enneking Skoruna göre çok iyi ve iyi olarak tesbit edilmiştir. Hiç bir hasta dış ortotik yardıma gereksinim göstermemektedir. Omuz ağrısı ve instabilite şikayeti olan yoktur. Geçici nöropraksi olan dört hasta dışında tüm hastaların el fonksiyonları erken ameliyat sonrası dönemde normalleşmiştir. Tüm hastaların dirsek hareket arkı korunmuştur ancak fleksör kas gücü azalmıştır. Omuz hareketi sadece Tip II rezeksiyonlardan sonra korunabilmiştir. Tip III-IV rezeksiyonlardan sonra aktif abduksiyon ortalama 30° olarak kalmıştır.

## Tartışma

iyi evrelendirme, ameliyat öncesi cerrahi klasifikasyon ve gerçekçi rekonstrüksiyon yöntemi seçimi ile omuz kuşağına ait tümörler ekstremite kurtarıcı cerrahi felsefesi dahilinde tedavi edilebilirler. Fonksiyonel başarıyı belirleyen en önemli etmenler humerus rezeksiyonunun uzunluğu ve abduktor mekanizmanın korunabilirliğidir. Anatomik anahtar nokta deltoid tuberositastır ve bu noktanın distalinden yapılan rezeksiyonların fonksiyonel beklentisi daha düşük olmalıdır. Ayrıca biseps kısa başının koruması, abduktor mekanizmanın feda edildiği durumlarda dahi asıcı fonksiyon görmek açısından, önem taşımaktadır.

## Kaynaklar


1. Malawer, M.M., Meller, I., Dunham, W.K.; Shoulder girdle resections for bone and soft tissue tumors- analysis of 38 patients and presentation of a unified clasification system. New developments for lmb salvage in musculosceletal tumors. Kyocera Orthopedic Symposium. ed. T. Yamamuro, Springer Verlag, 1989, sayfa: 519-530.
2. Malawer, M.M., Sugarbaker, P.H.: The Tickhoff-Linberg resection and it's modifications, in Atlas of Sarcoma Surgery, J.P.Lippincott, Philedelphia, pp. 205-226, 1984.
3. Pack, G.T., Crampton, R.S.: The Tickhof-Linberg resection of the shoulder girdle. Clin Orthop 19: 148-161, 1961.
4. Samilson, R.L., Morris, J.M., Thopson, R.W.: Tumors of the scapula. Clin orthop 58: 105-115, 1978.

# BÖLÜM - XII

## TÜMÖRLER

## KISIM - 15

# KRURİS BÖLGESİ KEMİK VE YUMUŞAK DOKU SARKOMLARINDA LOKAL REZEKSİYONLAR

Cihangir YURDOĞLU*, Ayhan ÖZGÜNDÜZ*, Selçuk ÖRSEL**, Okan YALAMAN***

Kruris bölgesi sahip olduğu bazı özellikler nedeniyle, tümör cerrahisi yönünden ayrı bir bölge olarak değerlendirilmek zorundadır. Kruriste tibia ve fibuladan oluşan iki kemik kompartmandan başka iki ayrı kas kompartmanı vardır: anterolateral ve posterolateral kompartmanlar. Her iki kas kompartmanı da iyi sınırlanmıştır ve yu-muşak doku lezyonlarının sınırlanmasında oldukça etkilidirler. Vasküler açıdan bakıldığında, trifurkasyonun distalinde ana damarlardan biri, bazen ikisi de ligatüre edilebilir, ancak rezeke edilen bir damar segmentinin yerine greft uygulaması bu bölgede oldukça zordur. Özellikle medialde, tibia üzerindeki yumuşak doku mantosu zayıf olduğu için, zaman zaman yumuşak dokunun rekonstrüksiyonu gerekebilir. Son olarak kruris bölgesinde görülen tümörlerin insidansı, uyluk bölgesine göre daha azdır (1,3). Bu nedenlerle kruriste görülen kemik ve yumuşak doku tümörlerini ayrıca değerlendirmeyi uygun gördük.

### Materyal ve Metod

SSK Okmeydanı Eğitim Hastanesi Ortopedi ve Travmatoloji Kliniğinde, Ocak 1991-Haziran 1996 döneminde, kruris bölgesinde kemik veya yumuşak doku tümörü bulunan 26 hasta tedavi edilmiştir. Bu hastalardan 11'ine amputasyon uygulanırken 15'ine lokal rezeksiyon uygulanmıştır. Tibia proksimalindeki tümörler, diz bölgesine dahil edildiği için bu çalışmaya alınmamışlardır. Hastalardan 6'sı erkek, 9'u bayandır. Hastaların yaşları 8-56 olup ortalama yaş 38'dir. Olguların histolojik dağılımı şöyledir: 3 olgu malign fibröz histiositom, 3 olgu fibrosarkom, 3 olgu kondrosarkom, 2 olgu liposarkom, 2 olgu rabdomyosarkom, 1 olgu embryoner tip rabdomyosarkom ve 1 olgu Ewing ssarkomudur. İlk ameliyatlardan itibaren hastaların izleme süresi ortalama 15 aydır (9-62 ay). Hastaların hepsinde, lezyonun BT veya MRG tetkiki, akciğer BT ve tüm vücut kemik sintigrafisi incelemeleri yapılmıştır. Üç hastaya anjiografi, 2 hastaya MRG, anjiografi incelemesi, yapılmıştır. Tümörün boyutları 5-21, cm. arasında, ortalama 12 cm.'dir. Biopsilerden 5'i tru-cut iğne biopsi, 10'u açık insizyonel biopsi tarzında yapılmıştır.

Fibulada görülen bir Ewing sarkomu ol-

* SSK Okmeydanı Eğitim Hast. Ortop. ve Travm. Kli. Uzman Dr., ** Asis., *** Doç .Şef.

gusu ve sekiz yumuşak doku sarkomu olgusu ameliyattan önce olarak ışınlanmıştır. Yumuşak doku sarkomlarına 350 cGyx8 dozda radyoterapi uygulanırken, radyoterapiden önce ve sonra, üç hafta arayla iki kür kemoterapi uygulanmıştır. Ameliyatlar ikinci kemoterapiden iki hafta sonra yapılmış ve hiçbir hastamızda radyoterapi komplikasyonuna bağlı olarak bir gecikme görülmediği gibi, ameliyat sonrası olarak da bir problem görülmemiştir. Ameliyatında tümör daha önceki biopsi traktı ile birlikte en blok olarak çıkarılmıştır.

Malawer, proksial fibula rezeksiyonlarında iki tip rezeksiyon tanımlamıştır(6). Tip I'de proksimal fibula, 2-3 cm. normal diafiz ve ince bir kas örtüsü ile birlikte alınır. Fibular sinir korunur, anterior tibial arter gerekirse sakrifiye edilir. Tip II'de proksimal fibula ve 6 cm. normal diafiz ile bilikte geniş bir kas dokusu, fibular snir, anterior tibial arter ve gerekirse fibular arter ve tibiofibular eklem ekstraartiküler tarzda çıkarılır. Bu tanımlamaya göre bir hastamızda tip I, üç hastamızda tip II rezeksiyon uygulanmıştır. Tüm seride 7 hastada n. fibularis rezeke edilmiştir. Kruris proksimal ve medialinde yer alan bir tümörün rezeksiyonu sonrasında medial gastroknemius kas flei çevrilmiş, bir başka olguda ciltte oluşan defekt kros-leg flep il eörtülmüştür. Tedavi sonrası takipte, 3 ayda bir akciğer ve lezyon bölgesinin röntgeni çekilmiş, 6 ayda bir akciğer BT incelemesi yapılmıştır. Beş olguda postoperatif ikinci ayda ve birinci yılda MRG incelemesi yapılmıştır.

## Sonuçlar

Patolojik çalışmalar sonucunda, 9 hastada tümörün en az bir sınırında marjinal olarak çıkarıldığ, 6 hastada ise geniş olarak çıkarıldığı görüldü. Marjinal sınırlara sahip 6 olgu ameliyat öncesi olarak radyoterapi görmüştü. Hastalarımızın hepsi sağdır ve hiçbirinde uzak metastaz görülmedi. Bir embryoner tip rabdomyosarkom olgusunda ameliyattan üç ay sonra lokal nüks görüldü ve hasta tekrar opere edildi. Onbeş aylık izlemede olgumuzda ikinci bir nüks görülmedi. İki hastamızda yara iyileşmesinde gecikme görülürken, yeni bir cerrahi girişim gerektiren bir komplikasyonla karşılaşılmadı. N. fibularis rezeksiyonu yapılan hastalarda gelişen "düşük ayak" için AFO cihazı verildi ve hiçbir hastada tendon transferi veya artrodez gerektirecek bir şikayet olmadı. Proksimal fibular rezeksiyonlarda, lateral kollateral ligamanın kesilmesine bağlı, dizde klinik olarak anlamlı bir instabilte görülmedi.

## Tartışma

Tümör cerrahisinin temel ilkesi "tümörün cerrahi olarak kontrolu sağlanırken, fonksiyonun mümkün olduğunca korunması" şeklindedir. Bu açıdan bakıldığında kruris bölgesi kemik ve yumuşak doku tümörlerinde lokal rezeksiyonlar yeterli ve iyi sonuçlar vermektedir. Papagelopoulos, Mayo klinikte yapmış olduğu çalışmada, fibula porksimalinde malign tümörü bulunan ve lokal rezeksiyon uygulanan 56 hastayı değerlendirmiştir(9). Bu bölgeyi değerlendiren en büyük seri olduğu belirtilen çalışmada, %20 hastada, ortalama 13. ayda lokal nüks görülmüştür. Ortalama 26. Ayda %45 hastada metastatik yayılım görülmüştür. Colterjohn ise, bu bölgenin yumuşak doku sarkomlarında yapılan lokal rezeksiyonları değerlendirmiş ve 28 hastayı ortalama 35 ay takip etmiştir. bu süre içinde 4 hastada uzak metastaz, 2

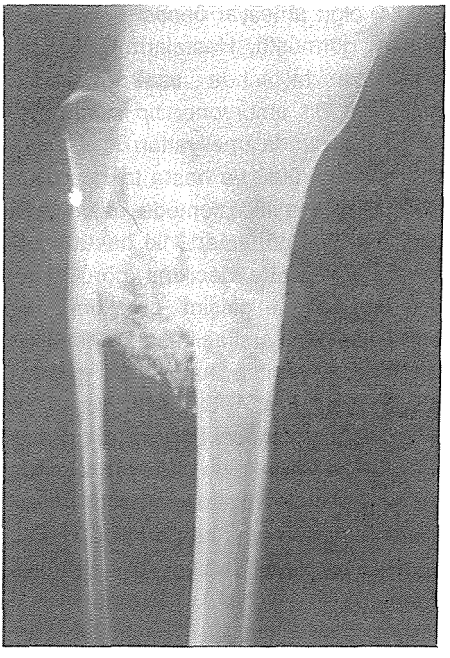

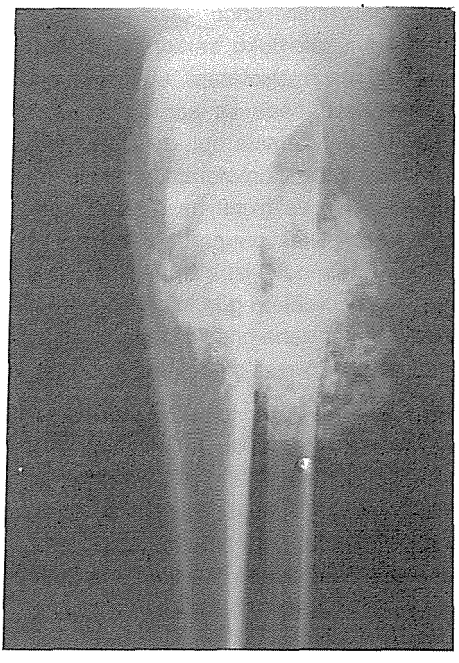

***Şekil 1:*** *Kruris bölgesi kemik ve yumuşak doku sarkomunda lokal rezeksiyon*

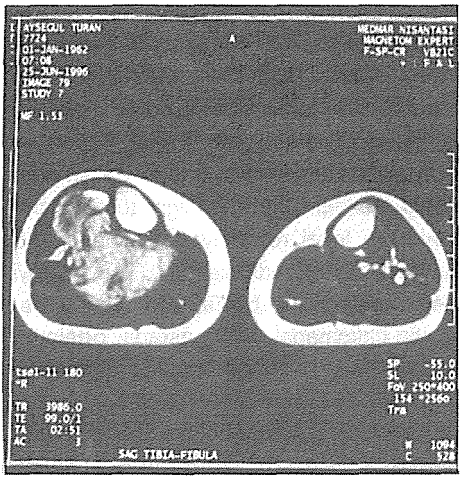


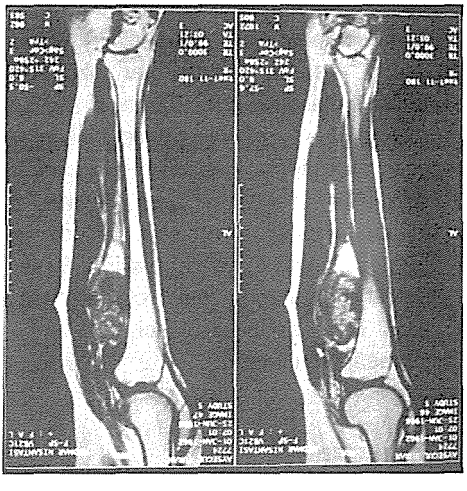

***Şekil 2:*** *Kruris bölgesi kemik ve yumuşak doku sarkomunda lokal rezeksiyon*

***Şekil 3:*** *Kruris Bölgesi kemik ve yumuşak doku lezyonları*

hastada lokal nüks tespit edilmiştir(2). Malawer, proksimal fibulanın benign agresif ve malign toplam 10 olgusunda lokal rezeksiyon uygulamış ve ortalama 25 ay takipte hiç lokal nüks grömediğini bildirmiştir(6). Bizim serimizde takip süresi 15 ay olmakla birlikte uzak metastaz hiç görülmemiş, lokal nüks sadece bir hastada (%7) görülmüştür. Sonuçların iyi olmasında kuşkusuz adjuvan radyoterapi ve kemoterapinin de önemli bir yeri vardır.

Popliteal arter kruris bölgesinin hemen proksimalinde üç ana dala ayrılır: a. tibialis anterior, a. tibialis posterior ve a. fibularis. Bu bölgenin tümörlerinde bu damarlardan bir veya birden fazlası invaze olabilir ve rezeksiyonu gerekebilir. Enneking, anterior ve posterior tibial arterlerden birinin, diğeri sağlam kalmak kaydıyla ligatüre edilebileceğini bildirmiştir(3). Malawer, üç major damardan ikisinin gerektiğinde ligatüre edilebileceğini ve ekstremitenin fonksiyonunu koruyacağını belirtmiştir(6). Buna dayanarak, özellikle vasküler fonksiyonları iyi olan genç hastalarda, iki majör damarın rezeksiyonunu, tümörün lokal rezeksiyonu için kontrendikasyon olarak görmediğini bildirmiştir. Marcove ise, bu gibi durumlarda hastanın ameliyat öncesi olarak anjio ile değerlendirilmesinin uygun olacağını, çün-kü, posterior tibial arterin %5 oranında buunmadığını ve bunun önceden dikkate alınması gerketiğini bildirmiştir(7). Çalışmamızda tibialis anterior veya posterior arteri tek başına ligasyonu ile hiç bir problem görmediğimiz gibi, iki olguda a. tibialis anterior ve a. fibularis birlikte ligatüre edilmiş ve bir problemle karşılaşılmamıştır.

Femur distali, diz ve proksimal kruris bölgesinde görülen yumuşak doku defektleri için McCraw, gastroknemius kas flebini tanımlamıştır(8). M. gastroknemiusun hem medial hem lateral kısmı flep olarak çevrilebilir, ancak medial flep daha geniş ve uzundur(10). Gastroknemiusun arteriyel beslenmesi esas olarak diz seviesindendir ve flebin daha distalden çevrilmesi problem yaratmaz(4). Mikrovasküler cerrahi koşullarında serbest fleplerde getirilebilir ancak Louton gastroknemius flebinin serbest fleplere göre daha üstün olduğunu belirtmiştir(5). Bir olgumuzda, medialde oluşan yumuşak doku defekti için medial m. gastroknemius flebi çevirdik, bir başka hasta için kros-leg greft uygulaması yapılmıştır.

Altı hasta n. fibularis rezeksiyonu yapılmış ve buna bağlı düşük ayak deformitesi gelişmiştir. Verilen cihazla, hastalar bu durumu oldukça iyi bir şekilde kompanse ettiklerini ve gündelik hayatta önemli bir güçlükle karşılaşmadıklarını bildirmişlerdir. Ayak tabanında hipoesteziye rağmen gerekirse n. tibialis de rezeke edilebilir. Bu sonuçlara göre değerlendirildiğinde, kruris bölgesine yerleşen kemik ve yumuşak doku sarkomlarının tedavisinde, lokal rezeksiyonlar, fonksiyonel ve onkolojik olarak adjuvan tedavilerle birlikte tatmin edici sonuçlar vermektedir.

## Kaynaklar


1. Campanacci, M.: Bone and soft tissue tumors, 86-92. Springer-Verlag, Wien- New York, 1990.
2. Colterjohn, N.R., Davis, A.M., Bel, R.S.: Functional outcome in limb salvage surgery for soft tissue sarcoma of distal lower extremity. Joint meeting EMSOS-AMSTA, Abstract book, 115, Florence, 1995.
3. enneking, W.F.,: Musculoskeletal tumor surgery Vol.I, 687-718, Churchill Livingstone, New York, edinburgh, London, Melbourne, 1983.
4. Horowitz, S., Lane, J., Healag, J. Soft-

tissue management with prosthetic replacement for sarcomas around the knee. Clin. Orthop., 25. 226-231, 1992.

5. Louton, R., Harley, R., Hagety, R.: A fasciocutaneous transposition flap for coverage of defects of the lower extremity. J. Bone Joint Surg. 71,A: 988-993, 1989.
6. Malawer, M.M.: Surgical management of aggressive and malignant tumors of the proximal fibula. Clin. orthop., 186: 172-181, 1984.
7. Marcove, R.C., Jensen, M.: Radical resection for osteogenic sarcoma of fibula with preservation of the limb. Clin. Orthop., 125: 173-176, 1977.
8. McCraw, J.B., Fishman, J.H., Sharzer, L.A.: The versatile gastrocnemius myocutaneous flap. Plast. Reconst. Surg, 62: 15-23, 1978.
9. Papagelopoulos, P., Lluh, C.B., Galanis, E.: Malignant tumours of the proximal end of the fibula. EFORT, abstracts of papers and symposia, 28, Barcelona, 1997.
10. Sanders, R., O'neill, T.: The gastrocnemius myocutaneous flap used as a cover for the exposed knee prosthesis. J. Bone Jonit Surg., 63-B: 383-396, 1981.

# BÖLÜM - XII

## TÜMÖRLER

## KISIM - 16

# KONDROSARKOMLARIN ORTA DÖNEM İZLEME SONUÇLARI

Yusuf YILDIZ*, Kenan BAYRAKCI**, Yener SAĞLIK***

Kondrosarkomlar kıkırdak hücrelerinden köken alan genelde düşük gradeli tümörlerdir. Yavaş büyür ve geç metastaz yaparlar. Bu tümörler iyi diferansiye olmaları nedeni ile tanıda zorluklarla karşılaşabilir, hatta yanlış tanı dahi konabilir. Yüksek gradeli olanlar ise diğer kemik sarkomları gibi sık ve erken metastaza eğilimlidirler.

### Materyal Metod

Kliniğimizde Temmuz 1987 - Aralık 1996 tarihleri arasında 35 kondrosarkom olgusunun tedavisi yapılmış, bunlardan izleme süresi 18 ayın üzerinde olan 25 olgu çalışmaya alınmıştır. Hastaların yaşı ortalama 29.7 (18-65) idi.

Kondrosarkomlar kliniğimizde tanı ve tedavisi yapılan tüm tümörlerin %4.81'i, malign tümörlerin ise %7.6'sı dır. Çalışma kapsamındaki hastaların 13'ü (%52) bayan, 12'si (%48) ise erkekti. Ortalama izleme süremiz 28.7 (18-85) aydır. Olgulardan 15'i (%60) primer, 10'u (%40) sekonderdi. 25 kondrosarkom olgusunun beşine sadece açık biopsi yapılmış olup bunlardan birisine radyoterapi uygulanmış, birisi inoperabıl kabul edilmiş, üçü ise başka merkezlerde ameliyat edilmiştir. Cerrahi tedavi uygulanan olgulardan 15 tanesine ekstremite koruyucu ameliyat yapılmış ancak bunlardan 4'üne lokal nüks sebebiyle daha sonra amputasyon yapılmış, 5 tanesine ise primer amputasyon yapılmıştır.

Tutulum bölgesi olarak 13 (%52) olguyla en sık femur görüldü. Bunlardan 7'si (%28) femur üst uç, 4'ü (%16) femur alt uç, 2'si (%8) ise diafiz yerleşimlidir. İkinci sıklıkla ilium 4 (%16) olguyla yer aldı. Bunu 3 (%8) olgu tibia üst uç, 2 (%8) olgu humerus, 1'er (%4) olgu iskium, klavikula ve skapula izlemektedir.

Tüm hastaların başvuru sırasındaki temel yakınmaları lokal şişlik ve ağrıydı.

Tibia üst uç tutulumu olan bir olguda bu tanıdan üç yıl önce konmuş larinks kanseri tanısı ve total larinjektomi ve radyoterapi öyküsü vardı.

### Sonuç

Patolojik incelemelerde 21 olgunun Grade I veya II, 3 olgunun Grade III ve dediferansiye olgularda aynı zamanda akciğer

* A.Ü.T.F. Ortopedi ve Travmatoloji ABD. Uzman Dr., ** Araş. Gör., *** Prof.




*Şekil 1:* Femur üst uçta kondrosarkom (Ameliyat öncesi)

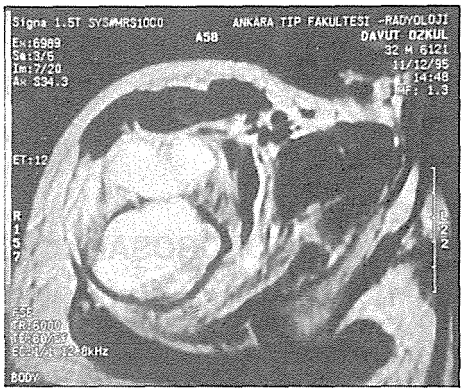


*Şekil 3:* Ameliyat öncesi MRG

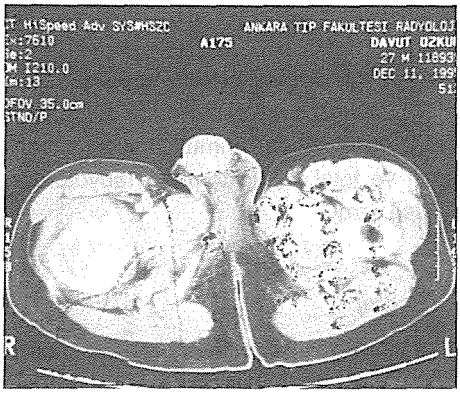


*Şekil 2:* Ameliyat öncesi MRG

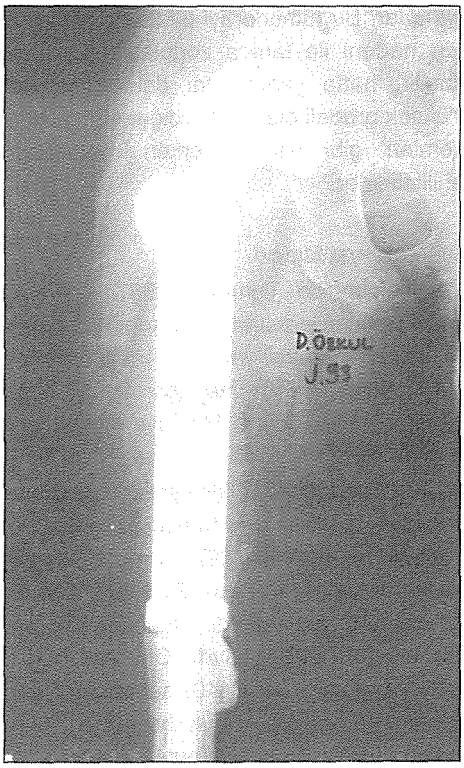


*Şekil 2:* Ameliyat sonrası

metastazı saptanmış ve bu hastalara kemoterapi uyglanmıştır. İlk dönemlerde görülen 2 hastaya ise radyoterapi ve takiben cerrahi uyglanmıştır. 5 olguda lokal nüks gelişmiştir. Lokal nüks gelişen olgulardan 3'ü Grade II, 2'si Grade I'dir.

Komplikasyon olarak humerus tutulumu sebebiyle omuz protezi yapılan bir hastada enfeksiyon görüldü. Ancak antibiotik uygulamasına iyi cevap verdi ve üç ay içerisinde tamamen iyileşti. Femur üst uç tutulumu sebebiyle küretaj ve endoprotez yapılmış olan bir olguda erken dönemde dislokasyon oldu ve genel anestezi altında açık redüksiyon yapıldı. Femur alt uç tutulumu sebebiyle diz üstü amputasyon yapılmış olan bir hastada kemiğin evisserasyonu sebebiyle güdük revizyonu yapıldı. 6 hastamızda ise ameliyat sonrası eklem hareket genişilğinde çeşitli derecelerde azalma meydana gelmesi üzerine fizik tedavi uygulandı.

Hastalarımızdan 14'ü halen hayatta olup kontrollerine gelmektedir, bunların 3'ü başka merkezde ameliyat olmuş ve takiplerini burada sürdürmüşlerdir. 5 hastamız hastalığa bağlı nedenlerle ölmüştür. 6 hasta ise son iki yıllık takiplerine gelememiştir.

## Tartışma

Tümör radyorezistan özellikte olduğu için temel tedavi yöntemi cerrahidir. Kemoterapi ve radyoterapi ancak yüksek Grade'li olgularda uygulanır. Bizim olgularımızda da kemoterapi akciğer metastazı olan hastalara, radyoterapi de Grade II, 2 olguya uygulanmıştır.

Hastanın prognozunun belirlenmesinde en önemli faktörler lezyonun çapı ve histolojik gradedir(1). 5 yıllık yaşam Grade I tümörlere %94'ken Grade III tümörlerde %44'tür(2). Bizim akciğre metastazı ile gelen Grade III olgularımızın tümü 4-12 ay arasında kaybedilmiştir. Lokal nüksler 5 yıllık hastalıksız dönemi takiben dahi ortaya çıkabilir, bunun oranı yaklaşık %20'dir(3). Bizim de 5 (%20) olgumuzda lokal nüks görülmüştür. Metastaz oranı düşük gradeli tümörlerde %0-12 iken yüksek grade'lilerde %38-75'e kadar yükselir(4,5).

## Kaynaklar


1. Pritchard D.J., Lunke, R.J., Taylor, Dahlin, D.C.: Chondrosarcoma: A clinicopathologic and statistical analysis. Cancer, 45: 149-157.
2. Gitellis, S., Bertoni, F., Campanacci, M.: Chordrosarcoma of Bone: The experience at the Instito Ortopedico Rizzoli, J Bone Joint Surg, 63A: 1248-1257, 1981.
3. Bjornsson, J., Unni, K., Dahlin, D.C.: Clear Cell Chondrosarcoma of bone: Observations in 47 cases. Am J Surg Path, 8: 223-230, 1984.
4. Evans, H.L., Ayala A.G., Romsdahl, M.M.: Prognostic factors in Chondrosarcoma of bone. Cancer, 40: 818-831, 1977.
5. Sanerkin, N.G., Gallagher, P.: A Review of the behaviour of Chondrosarcoma of bone. J Bone Joint Surg, 61-B(4). 295-400, 1979.

# BÖLÜM - XII

## TÜMÖRLER

## KISIM - 17

# MALİGN TÜMÖRLERDE HEMİPELVEKTOMİ UYGULAMALARIMIZ VE SONUÇLARI

S. Safa EKE*, C. KÖKSOY

Hemipelvektomi ya da hindkuarter amputasyon, bir alt ekstremitenin ipsilateral hemipelvis ile birlikte vücuttan uzaklaştırılması anlamında kullanılan mortalite ve morbiditesi yüksek ve hastada derin bir bedeni sakatlığın meydana gelmesine neden olan bir cerrahi girişim olmakla birlikte malign bir tümör olgusunda radikal cerrahi sınır oluşturarak yaşam kurtarıcı olması nedeniyle onkoloji kliniklerinde zaman zaman uygulanmaktadır(2,4,9).

İlk kez 1895'de Girard tarafından tanımlanan ve standardize edilen ameliyat çoğu kez tümörün lokalizasyonuna göre modifiye edilmiştir. Klasik hemipelvektomide kemik proskimalde sakroliak eklemden veya sakral alandan ayrılmaktadır. İliak fossada yerleşmiş bazı olgularda deektin kapatılması ancak anterior fleble mümkün olabilmektedir(1,2,4,5,7,13).

### Materyal ve Metod

Ankara Onkoloji Hastanesi Ortopedi Kliniğinde 1993-1995 yılları arasında en az 18 ay takibi yapılmış 18 malign tümörlü hastaya uygulanan hemipelvektomi olgusu ve sonçları bu çalışmada tartışılmıştır. Bu 18 olgudan 6'sı osteosarkom, 5'i kondrosarkom, 2'si liposarkom, 2'si malign fibröz histiyositoma, 1'i rabdomyosarkom, 1'i sinovial sarkom ve 1'i de yassı hücreli cilt kanseri olgusu idi. 13 olguda klasik posterior flebli hemipelvektomi uygulanırken, 5 olguda tümörün posterior yerleşimi nedeniyle anterior flebli hemipelvektomi uygulanmıştır. Tüm olglarda obturator, inguinal, iliak ve kesinin elverdiği oranda paraortik lenfatikler spesmene dahil edilmiştir. İliak damarlar 15 olguda eksternal iliak seviyeden, 3 olguda ise comman iliak seviyeden bağlanmıştır. Bu çalışmaya internal hemipelvektomi yapılan hastalar dahil edilmemiştir.

### Tartışma ve Sonuç

Tedavi edilen hastaların 7'si bayan, 11' erkek idi, en küçük hasta 15 en yaşlı hasta 64 yaşında olup ortalama yaş 37'dir. En kısa ameliyat soresi 2 saat 20 dakika en uzun ise 5 saat 45 dakika olup ortalama ameliyat süresi 3 saat 15 dakikadır. Hastaların ameliyatında ve erken ameliyat sonrası dönemde ortalama 7 ünite, ameliyatında ise

* Ankara Onkoloji Hastanesi Ortopedi Kliniği

ortalama 4 ünite kan transfüzyonu yapılmıştır. Neoadjuvant kemoterapi yapılan ve uygulanan tedavi protokolü gereği kemoterapi uygulanmasının onuncu gününde ameliyat edilen bir hastada gelişen kemik iliği depresyonunun neden olduğu derin anemi kemik iliği stimulanları ve onaltı ünite kan transfüzyonu ile tedavi edilmşitir. Ameliyat öncesi veya erken ameliyat sonrası dönemde cerrahiye bağlı mortalite hiç gelişmemişir.

Ameliyat sırasında geişen bir kavernöz cisim laserasyonuna bağlı kanama örgü dikişle onarılmış hastada ameliyat sonrası dönemde herhangibir potens bozukluğu gelişmemiştir. Keza bir hastada gelişen parsiel urethra rüptürü ameliyat sonrası dönemde devamlı sonda uygulaması ile 15 günde tedavi edilmiştir. Ameliyat öncesi üretere konulan kateterin klavuzluğu sayesinde üretere hasar verilmiştir. Daha önce suprapubik kesi kullanılarak prostatektomi yapılmış bir hastada yapışıklıkların neden olduğu mesane yırtılması primer onarım edilmiş ve ameliyat sonrası dönemde herhangibir sorun arıtmamıştır.

İlk yapılan olgulardan beşinde ciddi yara yeri infeksiyonu gelişmiş hastalara genel anestezi altında yara debridmanı, antiseptikli solusyonlu küvet ve antibiyotik ile tedavi edilmişlerdir. Anterior flebli üç ve posterior flebli bir hastada gelişen cilt nekrozu debridman ve sekonder tamir ile giderilmiştir. Fleb nekrozu gelişen tüm olgularda infeksiyonun da bulunması bizi infeksiyona karşı daha duyarlı hale getirmiştir. Kliniğimizde bu hastalara ameliyattan önce akşam ve sabah lavman yapılması ameliyatta rektuma rulo vaselinli gaz konulması ve ameliyat süresince anüsün dikilmes ile ve ameliyattan sonraki dönemde dikişler alınıncaya kadar anüse yapıştırılankolostomi torbası ve daimi idrar sondası uyglaması ile infeksiyon riski en aza indirilmiştir(1,4,11,12).

Hemipelvektomi uyguladığımız bu 18 olgunun 6'sında (%33.3) ameliyat sonrası dönemde 3-12 ay içerisinde uzak organ metastazları gelişmiştir. Daha sonra takplere gelmeyen bu hastaların ölmüş oldukları varsayıldı. 12 5%66.6) hastanın ise lokal nüks vey auzak organ metastazı olmaksızın tam remisyonda takibine devam edlmektedir. Kaybettiğimiz iki hastanın birinde hem symphisis pubis ve hemde sakral cerrahi sınır, diğerinde ise sadece sakral cerrahi sınır pozitifti. Diğer tüm olgularda cerrahi sınır negatifti.

Ameliyattan sonra hastanede süresi ortalama üç hafta olmuştur. En kısa hastanede kalış süresi on gün, en uzun ise derin infeksiyon ve geniş fleb nekrozu gelişen iki kez debridman yapılan hastaya ait olup on haftadır. İnfeksiyon ve ciltte beslenme bozukluğu olmayan hastalar ameliyat sonrası beşinci günden itibaren çift koltuk deyneği ile mobilize edildiler. Hiçbir hastamızda pnömoni komplikasyonu gelişmemiştir. Erken mobilize olan hastalara genel durumunda düzelme daha hızlı olmuş, fantom ağrılarının şiddeti de o oranda az olmuştur.

## Yorum

Son yıllarda malign tümörlerin tedavisinde uzuv koruyucu cerrahi girişimler, gelişen radyoterapi ve kemoterapinin de katkıları ile amputasyon cerrahisinin önüne geçmiştir. İliak fossada, eksternal iliak damarlara yakın yerleşimli tümörlerde bile abdominoinguinal kesiler gibi daha geniş kesiler kullanılarak uzuv korunabilmektedir. Ancak bun rağmen kalça ekleminde ve iliac kemiklerde yerleşmiş çok sayıda tümör için hemipelvektomi küratif bir tedavi

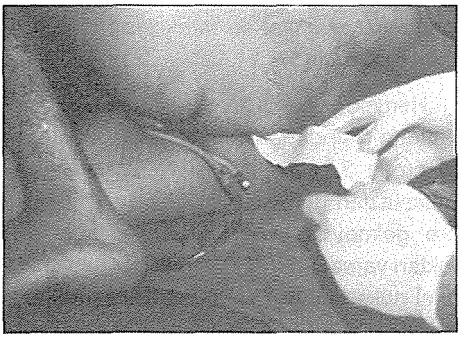

***Şekil1:*** *Hasta ameliyat masasında supin ve pron pozisyonlarında çevrilecek şekilde yatırılır. Mesaneye sonda uygulanır. Uretere ktater uygulanması ameliyat sırasında klavuz görev iyapacağından tercih edilmelidir. Ameliyat öncesi gece ve sabah lavman ile bağırsak temizliği yapılır, rektuma vaselinli rulo gaz konur, anus dikilir.*

***ŞEkil 2:*** *Tub. pubisten başlayıp spina iliaka ant.sup.'a oradan da krista iliaka boyunca devam eden kesi;*

***Şekil 3:*** *aşağıya, femur trokanter majora ve gluteal cilt kıvrımına kadar uzatılır. Gluteal cilt kıvrımına paralel kesi öndeki kesi ile birleştirilir.*

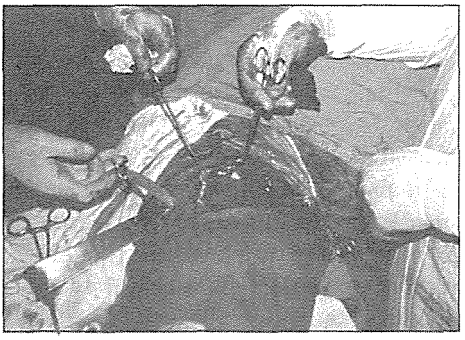

***Şekil 4:*** *Anterior kesi derinleştirilir, spermatik kordon askıya alınır, retroperitoneal ilerlenir. Mesane ve mesane trigonu bulunur. Özellikle ureter kateteri uygulanmamışsa mesane trigonunda ureter bulunur, peristaltizmi kontrol edilerek yukarı kadar takip edilir. İliak arter ve venler, sakral venler teker teker bağlanıp kesilir. İlioinguinal lenfatikler spekimente dahil edilir.*

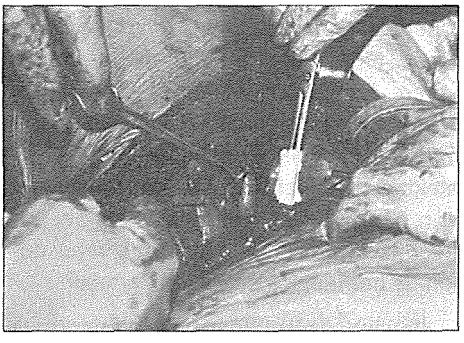

***Şekil 5:*** *Önde Simfis pubisden.*

***Şekil 6:*** *Arkada sakroiliak eklemde dezartikule edilir.*

*Şekil 7: Katlar kapatıldıktan sonra anuse hastanın dikişleri alınana kadar kolostomi torbası yapıştırılır. Bundan amaç yaranın bağırsak florası ie kontaminasyonunun engellenmesidir.*

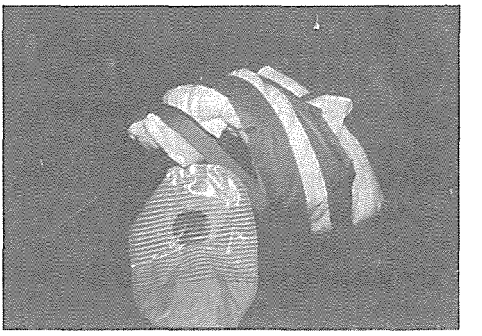

***Resim 8:***

yöntemi olmaya devam etmektedir (1,2,5,9).

Bizim serimizde henüz hastaların beş yıllık takipleri amamlanmamış olmakla birlikte lokal nüks ve uzak organ metastazlarının %80-85'inin ilk iki yılda olduğu gerçeği gözönüne alınacak olursa 18 hastanın 12'sinin (%66.6) remisyonda olması hemipelvektominin gözardı edilmemesi gereğini düşündürmektedir.

Hemipelvektomi; ciddi boyutta bedeni sakatlığa yol açsa da negatif cerrahi sınır oluşturacaksa her türlü morbiditesi ve hatta mortalitesi gözönünde bulundurularak kanser cerrahisinde uygulanması gereken bir cerrahi girişim olduğu düşünülmektedir.

## Kaynaklar


1. Douglass H.O.: Hemipelvectomy, Arch Surg. Jan 1975, (110) 82-85.
2. Karakousis C.P., Emrich L.J., Driscoll D.L.: Variants of Hemipelvectomy and Their Complications. The Am. J. Surgery 1989, (158): 404-408.
3. Gradinger-R; Rechl-H; Hipp-E: Pelvic osteosarcoma. Resection, recontruction, local control, and survival statistics, Clin-Orthop. 1991 Sep (270): 149-58.
4. Kraybill-WG; Standiford-SB; Johson-FE: Posthemipelvectomy Hernia., J-Surg-Oncol. 1992 Sep; 51(1): 38-41.
5. Marangolo-M; Tienghi-A; Fiorentini-G; Dazzi-C; Graziani-G; Priori-T; Emiliani-E: Treatment of pelvic osteosarcoma, Ann-Oncol. 1992 Apr; 3 Suppl 2: S 19-21.
6. Harrington-KD: The use of hemipelvic allografts or autoclaved grafts for reconstruction after wide resections of malignant tumors o fthe pelvis., J-Bone-Joint-Surg-Am. 1992 Mar; 74(3): 331-41.
7. Sanjay-BK; Frassica-FJ; Frassica-DA; Unni-KK; McLeod-RA; Sim-FH: Treatment of giant-Cell tumor of the pelvis. J-Bne-Joint-Surg-Am. 1993 Oct; 75(10): 1466-75.
8. Sara T; Kour A.K.; Das-De-s; Rauff-A; Pho-RW: Wound cover in a hindquarter amputation with a free flap from the amputated limb. A case report.: Clin-Orthop. 1994 Jul (304): 248-51.
9. Shin-KH; Rougraff-BT; Simon-MA: Oncologic outcomes of primary bone sarcomas of the pelvis. Clin-Orthop. 1994 Jul (304): 207-17.

10. Apffelstaedt-JP; Driscoll-DL; Karakousis-CP: Partial and complete internal hemipelvectomy: complications and long-term follow-up. J-Am-Coll-Surg. 1995 Jul; 181(1): 43-8.
11. Appffelstaedt-JP; Zhang-PJ; Driscoll-DL; Karakousis-CP: Various types of hemipelvectomy for soft tissue sarcomas: complications, survival and prognostic factors, Surg,Oncol. 1995 Aug; 4(4): 217-22.
12. Beech-DJ; Pollock-RE: Surgical management of primary soft tissue sarcoma, Hematol-Oncol-Clin-north-Am. 1995 Aug; 9(4): 707-18.
13. Sugarmaker, P.H., Chretien, P.A.: Hemipelvectomy for Buttock Tumors Utilizing an Anterior Myocutaneous Flap of Quadriceps Femoris Muscle. Ann. Surg, 1983 Jan; 106-115.

# BÖLÜM - XII

## TÜMÖRLER

## KISIM - 18

# DİZ ÇEVRESİ TÜMÖRLERİNDE UYGULADIĞIMIZ REZEKSİYON ARTRODEZİ AMELİYATI

S.Safa EKE*

Diz; benign ve malign tümörlerinin en sık yerleşim yeridir. Son yıllarda tanısal görüntüleme tekniklerinde, kemoterapi ve radyoterapideki gelişmeler ve cerrahi metodlardaki ilerlemeler yalnızca benign ve düşük gradeli malign tümörler için değil yüksek gradel malign tümörler içinde iyi seçilmiş olgularda uzuv koruyucu cerrahi girişimleri seçkin tedavi haline getirmiştir (1,3,5,6,7).

Diz çevresinde yerleşik tümörlerin tedavisinde tümörün rezeksiyonundan sonra defektin giderilmesi, ekstremitenin aligmentinin sağlanması çoğu zaman ciddi sorun oluşturmaktadır. Uygun olgularda, fiyatının pahalı oluşu, henüz mükemmele ulaşmış bir diz tümör rezeksiyon protezinin bulunmaması ve dolayısı ile genel protez sorunlarına ilaveten ciddi sorunları ve bilinmemezlikleri taşıması gibi problemlerine rağmen hareketli bir diz eklemi sağlaması nedeniyle tümör rezeksiyon protezleri pekçok ortopedik cerrah tarafından tercih edilmektedir(1,2,9,10).

Tümör rezeksiyon protezi almaya ekonomik durumu yeterli olmayan hastalarda, geniş yumuşak doku eksizyonu yapılarak diz hareket mekanizması bozulan olgularda, özllikle tibia üst uçtan yapılan rezeksiyonlardan sonra diz hareket mekanizmasının restorasyonundaki ciddi problemler ve protezlere ait genel sorunlardan uzak kalmaya çalışıldığı olgularda rezeksiyon artrodezi bugün de güncelliğini korumaktadır(5,6,7,8).

Rezeksiyon ve artrodez pek çok şekilde yapılabilir, ancak genellikle rezeksiyon, geniş tümör rezeksiyonu şeklindedir. Artrodez ise interkalar kemik grefti, kemik çimentosu veya bizim uyguladığımız yöntemde olduğu gibi metal tüplerle aradaki rezeksiyon mesafesi korunarak stabil şekilde sağlanabilir(2,5,9).

Juvara ile başlayan Enneking ve Shirley ile devam eden rezeksiyon artrodezi uygulamalarının pekçok çeşidi tanımlanmıştır. Enneking ve arkadaşların 82 olguluk serilerinde %13 oranında major komplikasyonla karşılaştıklarını ancak olguların %83'ünde iki yıllık takipte tatminkar sonuç elde ettiklerini belirtmekteler. Keza Campanacci ve Monticelli gibi otörler de kullanılan implant ve graft farklı olmakla birlikte aynı prensiplere sadık kalmışlardır(2,9, 10).

* Ankara Onkokolji Hastaneis Ortopedi Kliniği

Uzun süre yaygın olarak kullanılan Enneking yöntemi ve modifikasyonlarında geniş yumuşak doku disseksiyonu yapılması ve buna bağlı ameliyat süresinin uzunluğu, infeksiyon ve yumuşak doku nekrozu olasılığının fazla oluşu, hastanın uzun süre immobilize edilmesi zorunluluğu, donör alandaki morbidite, psödoartroz revaskülarizasyondaki yetersizlik ve fiksasyon kaybı gibi sorunlar ortopedistleri kolay uygulanır, ucuz, hastanın en kısa zamanda mobilize olmasına olanak sağlayan yeni rezeksiyon artrodezi yöntemleri aramaya zorlamıştır.

## Materyal ve Metod

Ankara Onkoloji Hastanesi Ortopedi Kliniğinde 1992 yılından beri diz çevresinde yerleşmiş tümör olgusuna kendi yöntemimizle rezeksiyon artrodezi uygulanmıştır. Bu çalışmada en az iki yıl izlediğimiz ve sonuçları hakkında bilgi sahibi olduğumuz 11 hasta yer almaktadır. Hastalarımızın 7'si bayan, 4'ü erkek olup en genç hastamız 15 en yaşlısı ise 66 yaşındadır. 3 tümör tibia üst uç, 8 femur alt uç yerleşimlidir. Olguların 8'i osteosarkom, 1'i kondrosarkom, 1'i dev hücreli kemik tümörü ve 1'i de soliter lenfomalı hastadır. Bu yöntemde ameliyat öncesi yapılacak rezeksiyon miktarı belirlenmekte ve bu miktar kadar Künstcher çivisinin dışına girebilen ve iç çapı Küntscher çivisi kadar olan, birbirine vidalanır tarzda modüler tüpler kullanılmaktadır. Keza bu rezeksiyon tüplerine vidalanabilir özellikte 4x6 cm ebadında oval migrasyonu önleme plağı kullanılan sistemin parçalarıdır.

## Tartışma ve Sonuç

Rezeksiyon, tüplerin blok şeklinde olmayıp bibirine vidalanır yani modüler oluşu ameliyat sırasında rezeksiyon miktarını azaltamk ya da artırmak gibi hareket serbestliği sağlamaktadır. Migrasyonu önleme plağı femur alt uç rezeksiyonlarında tibia platosuna, tibia üst uç rezeksiyonlarında ise femur kondiler bölgesine yerleştirilerek rezeksiyon tüplerinin spongiosaya migrasyonu önlenmektedir. Zira ilk yaptığımız olguda migrasyon önleme plağı kullanılmadığı için tümör rezeksiyon tüpü femur spongiosasına 7 cm migre oldu ve hastada ciddi bacak uzunluğu eşitsizliği gelişti, bu olgudan sonra migrasyon önleme plağı kullanılmaya başlanmıştır.

Femur ile tibia arasına rezeksiyon tüpü üzeri iliak kanattan alınan kortikospongioz chips otojen ve allograflerle örtülerek femur ile tibia arasında osseos bir konsolidasyon oluşması amaçlanmıştır. Hastalar ameliyat sonrası onuncu günde iskiona dayalı uzun bacak yürüme cihazı ile ve başka destek kullanılmaksızın yürümesi sağlanmıştır.

İki hastada gelişen cilt nekrozu plastik girişimle onarılmış, bir yıldan önce uzunbacak yürüme cihazı olmaksızın yürümeye kalkan aşırı kilolu hastada Küntscher çivisinin kırılması üzerine hasta yeniden ameliyat edilmiş, çivisi değiştirilmiştir. Bu hastanın tümörü tibia üst uçtaydı. Tibiadan yapılan rezeksiyondan sonra daha rijit bir fiksasyon sağlayacağı düşünülerek tibiaya kemik çimentosu uygulanmıştı. Bu rijiditenin de kırılmada rol aldığını düşünmekteyiz. Üstelik ikinci ameliyat son derece zor oldu. Tibia içinde kalan çiviyi çıkartmak için boydan boya fenestrasyon yapılmak ve ameliyattan sonra hastayı uzun süre tesbit edilmek zorunda kaldık (2,8).

Biri lenfomalı ikisi osteosarkomlu üç hastamızda gelişen lokal nüks nedeniyle kalça dezartikulasyonu uygulamak zo-

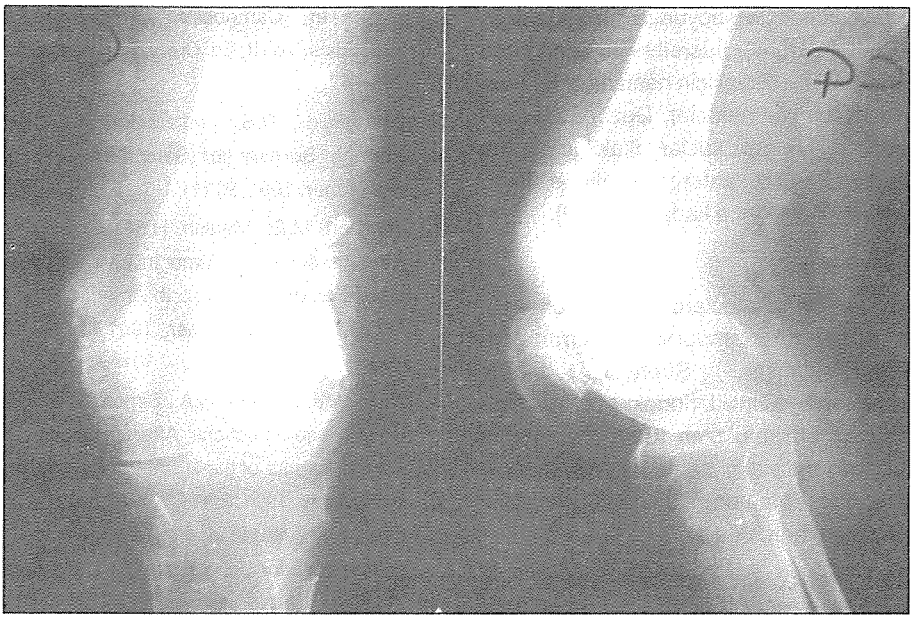

***Şekil 1:*** *Femur alt uçta nüks dev hücreli kemik tümörü olgusu.*



***Şekil 2:*** *İlk uygulanan rezeksiyon artrodezi olgularından olup bu hastada rezeksiyon tüpü hastanın ayağa kalkması ile birlikte tibia spongiosasına migre oldu.*



***Şekil 3:*** *bu migrasyon ve buna bağlı gelişen kısalık komplikasyonu rezeksiyon tüpüne monte edilen tibial plağı ile önlendi.*

runda kaldık. Çivi boyunca tüm femurun pratik olarak tümör hücrelerince kontamine olduğu kabul edildiği için hastalar amputasyon şansını yiritmekteler. Dezartikülasyon sırasında gluteal kaslar iliak kristadan sıyrıldılar, uyluk anteromedialinde uzun bırakılan fleb ile yara kapatıldı(1,10).

## Yorum

İyi seçilmiş olgularda uzuv koruyucu cerrahi girişimler amputasyon cerrahisinin yerine almıştır. Şüphesiz bunda görüntüleme etkinliklerindeki hızlı gelişme ve kapalı bir kutu olan tümörü açmadan onun hakkında bilgi sahibi olabilmemiz ve radyoterapi/kemoterapi olanaklarının artışı büyük rol oynamaktadır.

Seçilecek olan cerrahi tedavi yöntemde tümörün lokalizasyonu, boyutu, tipi ve evresi gibi faktörlerin yanısıra hastanın ekonomik durumu, yaşı ve fiziksel aktivitesi de rol oynamaktadır.

Kliniğimizde son dört yıldır uygulanan bu yöntemle ameliyat süresi kısaltılmış, hastanın kısa sürede yürümesi sağlanmış ve ucuz olması nedeniyle ekonomik durumu yetersiz hastaların uzuv koruyucu cerrahilerinde tercih edilir bir yöntem olmuştur.

## Kaynaklar


1. Enneking, W.F., Eady, J.L., Burchardt, H.: Autogenous cortical bone grafts in the reconstruction of the segmental skeletal defects. J. Bone Joint Surg. (Am) 62: 1039, 1980.
2. Carnesale, P.G.: General Principles of Tumors, In Campbell's Operative Orthopaedics, Vol. II, Ed. Crenshaw, A.H. 1987, 713-747.
3. Spirngfield, D.S.: Intradution to Limb-Salvage Surgery for Sorcomas. Cort.Cli. Nort. Amer. 1991, 22 (1), 1-5.
4. Johnson, M.E., Mankin, H.: Reconstruction After Resections of Tumor Involving the Proximal Femur. Ort. Cli. orth Amer. 1991, 22 (1), Ort. Cli. North Amer, 1991, 22(1), 87-104.
5. Kneisel, J.S., Ginn, H.A., Simon M.A.: Mobil Knee Reconstructions After Resection of Malign Tumors of the Distal Femur. Ort. Cli. North Amer. 1991, 22(1), 105-120.
6. Yaw, K.M., Wurtz, L.d.: Resection and reconstruction for Bone tumor in the Proximal Tibia. Ort. Cli. North Amer. 1991, 22(1), 133-48.
7. Eckardt, J.J., Matthews II, J.G., Eilber, F.R.: Endoprosthetic Reconstruction After Bone Tumor Resections of the Proximal Tibia. Ort. Cli. North Amer. 1991, 22(1), 149-160.
8. Renard, A.J; Veth, R.P; Pruszczynski, M; Wobes, T; Lemmens, JA; Van-Horn-JR: Giant cell tumor of bone: oncologic and functional results. J Surg. Oncol. 1994 Deç; 57 (4): 243-51.
9. Farooque M; Sharma R.K: Patellar reconstruction of the condyles in giant celle tumours of the knee. Int Orthop. 1995; 19(6)X: 355-8.
10. Alman BA; De Bari A; Krajbich JI: Massive allografts in the treatment of osteosarcoma and Ewing sarcoma in children and adolescents. J Bone Jonit Surg Am. 1995 Jan; 77(1): 54-64.

# BÖLÜM - XII

## TÜMÖRLER

## KISIM - 19

# DİZ ÇEVRESİ TÜMÖR REZEKSİYONLARI SONRASI ENDOPROSTETİK REKONSTRÜKSİYON

L. ERALP*

10-20 sene öncesine kadar özellikle malign kemik ve yumuşak doku tümörlerinin tedavisinde uygulanan tek ve en yaygın girişimleri amputasyon seçenekleri oluşturmaktaydı; buna rağmen lokal nüksler ve metastatik yayılım önlenemediği için yüz güldürücü sağ kalım oranları elde edilememekteydi. Öncelikle tanısal görüntüleme, laboratuvar ve histopatolojik tetkik yöntemlerinde ulaşılan yeni konum ve bu bilgilerden yola çıkarak oluşurulan cerrahi evrelendirme sistemi, ayrıca ameliyat sonrası uygulanan adjvan ve ameliyat öncesi uygulanan neoadjuvan kemoterapi ve radyoterapinin lokal ve sistemik hastalıkla mücadeledeki etkinliğinin ortaya konması, kemik ve yumuşak doku rekonstrüksiyonunda halen baş döndürücü bir hızla devam etmekte olan buluşlar, 70'li yılların başından itibaren "ekstremite kurtarıcı cerrahi" felsefesinin doğmasına yol açtı.

Bu yeni düşünce biçimi doğrultusunda, özellikle eklemleri ilgilendiren tümörlerin rezeksiyonunu takiben yapılan mobil rekonstrüksiyonlar hem onkolojik cerrahi hem de biyomühendislik alanlarında ilgiyle karşılanmış ve sürekli değişim gösteren bir gelişim izlenmişlerdir.

İlk yerli üretim segmenter replasman protezi 1980'li yılları sonlarında kullanılmaya başlanmıştır. Kısa dönem izlemeler ile ortaya konan mekanik hatalar nedeni ile sistem modifiye edilmiştir ve halen 2. kuşak MSRP kullanılmaktadır.

Özel mekanik ve yumuşak doku sorunları yaşanan diz bölgesinde tümör rezeksiyonları sonrası yapılan modüler defekt replasman protezi rekonstrüksiyonlarının kısa ve orta dönem sonuçları bu yazıda incelenmiştir.

### Materyal Metod

Bu incelemenin materyalini oluşturan 41 hastaya Kasım 1990- Ocak 1996 tarihleri arasında, İ.Ü. İstanbul Tıp Fakültesi Ortopedi ve Travmatoloji ABD.'nda diz bölgesine ait bir tümör nedeni ile rezeksiyon sonrası seğmenter replasman protezi ile rekonstrüksiyon uygulanmışır. Bu hastalardan adjuvan ve neoadjuvan tedavi alanların büyük bir kısmı İ.Ü. Onkoloji Enstitüsü'nce takip ve tedavi edilmiştir.

15'i bayan, 26'sı erkek olan toplam 41 hastanın yaş ortalaması 24.25'tir (13-76). Hastaların ortalamaa takip süresi 21.6 aydır (4-62). İzlemelere göre beş yıllık sağkalım

* İ.Ü. İstanbul Tıp Fakültesi Ortopedi ve Travmatoloji ABD.

oranı %75.6 hastalıksız sağkalım oranı %58.5'tir. Olgularımızın bazı demografik özellikleri şöyle sıralanabilir:

Cerrahi evre: 3(2), IB (1), IIB (3), primer metastaz (1).

Anatomik lokalizasyon: Total femur (1), femur distal 1/2 (1), distal femur (24), proksial tibia (14), proksimal fibula (1).

Histopatolojik tanılar: Dev hücreli tümör (2), osteosarkom (31), kondrosarkom (1), MFH (1), metastaz (1), leyomiyosarkom (1), hemanjiyoendotelyoma (1), sinoviyal sarkom (1), EWS/PNET (?) (2).

Görüldüğü gibi olgularımızın %82.9'u evre IIB lezyonlardır; anatomik olarak %58.5'i distal femur ve %34.1'i proksimal tibia yerleşimlidir. Cerrahi evreye paralel olarak olguların yaklaşık %75'i yüksek gradlı, malign osteosarkomlardan oluşmak-tadır. Ortalama rezeksiyon miktarı distal femur için 13.5 cm. (7.5 - 27.4; total femorektomi hariçtir), proksimal tibia için ise 10.4 cm. (5-18)'dir.

Ortalama anestezi süresi 220 dakika ve ortalama kan kaybı 3 ünite olarak tesbit edildi. Hastaların 16'sına kapalı eklem rezeksiyon ve 25'ine intraartiküler rezeksiyon uygulandı. 16 ekstraartiküler rezeksiyondan 10'u distal femoral yerleşimli ve 6'sı proksimal tibial yerleşimli kitleler için yapıldı. Distal femoral kapalı eklem rezeksiyonlarından beşinde tuberositas tibiae ve pateller tendon yapışma yeri korundu. Proksimal tibial lezyonların tümünde anteriyör kompartman kasları kısmen rezeke edilmiştir. Ek olarak proksimal tibial lezyonların 8'inde proksimal fibula da feda edildi (tibiofibuler eklem invazyonu). Yine bu lokalizasyonda yerleşik tümörler için iki hastada ve proksimal fibuladan kaynaklanan tümör için bir hastada a. tibialis anterior ve n.fibularis rezeke edilmek zorunda kalındı. Distal femoral lezyonlarda ek rezeksiyon olarak iki hastada pateller "tracking" bozuk olduğu için ve birinde kuadriseps femoris çok kısaldığı için patellektomi uygulandı.

Hastalarımızın ikisine distal femoral rezeksiyon sonrası rotasyonel menteşe dizli ve poröz kaplı Finn Protezi, geri kalanların 23'üne TMSTS I ve 16'sına TMSTS II modüler segmenter replasman protezi ile ekonstrüksiyon uygulandı.

Protez 17 hastada her iki komponenti de sementli, 4 hastada her iki komponenti de press-fit (biri Finn protezi) ve geri kalan 20 hastada rezeksiyon tarafından sementli, yüzey replasmanı yapalan tarafta press-fit mekanizma ile tesbit edildi. Ekstraartküler rezeksiyon yapılan hastalardan 8'inde tümörün olduğu tarafa sementli ve karşı tarafa press-fit fiksasyon uygulandı. Femura press-fit fikse edilen stemlerden biri anatomik eğimli Finn; 6'sı I. kuşak, düz stemli, üç nokta prensibi ile sıkışan yarı oluklu stem ve 5'i II. kuşak, anatomik eğimli, tam oluklu gerçek press-fit mekanizma ile sıkışan stemdi. Total femur protezi uyguladığımız hastamıza asetabuler komponent olarak (hastaın yaşı, yaşam beklentisi ve kemik kalitesi düşünülerek) sementsiz, 32 mm. insörtlü ekspansiyon kabı kullandık. Femoral komponent sement ile fikse edildi.

**Sonuçlar**

Sınır tayini açısından cerrahi başarı oranımız 38/40 (%95) olarak tesbit edilmiştir. Tüm serimizde toplam %65.9 çok iyi ve iyi fonksiyonel sonuç elde edilmiştir. Aynı değer implant değerlendirilmesinde %78.1 olarak bulunmuştur. 41 hastalık serimizin izlenmelerinde 22 hastaya (%53.7) ait 26 komplikasyon tesbit ve tedavi edilmiştir. Beş hastada birden fazla komplikasyon oluşmuştur. Lokal tümör kontrolü açısından dört hastamızda (%9.75) lokal nüks saptanmıştır. En sık rastlanan komp-

likasyon infeksiyondur. Serimizde toplam 6 (%14.6) olguda infeksiyon ortaya çıkmıştır. Serimizin beş yıllık sağkalım oranı %75.6 ve 5 yıllık hastalıksız sağkalım oranı %58.5' tir. Genel protez sürvisi (ekstremite korunması) %87.7 (36/41), komplikasyonsuz protez sürvisi (yara detaşmanı gibi komplikasyonlar da dahil) %53.7 (22/41)'dir.

## Tartışma

Literatür bilgileri ile diz çevresinde oluşan defektlerin en ideal rekonstrüksiyon yönteminin hangisi olduğunu karar vermek zordur. Rekonstrüksiyon aşamasında bu kararı vermek karmaşık değerlendirmeleri gerektirir. Cerrah tümörün yaygınlığı, anatomik lokalizasyonu ve gradı, hastanın mesleği, hayat beklentisi ve hayattan beklentileri ve ayrıca kendi bilgi ve deneyimlerinin, yöntemlerin elde edilebilirliklerini aklında tartışarak kendine göre en uygun yöntemi seçmelidir. Seçilecek rekonstrüksiyon yöntemi hastanın ihtiyaçlarına ve tümöre göre bireyselleştirilmelidir. Onkolojik cerrahta bu geniş seçenek yelpazesinden seçim yapabilecek ve bu sorunları halledebilecek bilgi ve deneyime sahip olmalıdır. Selim agresif ve malign tümörlerin tedavisinde amaç öncelikle lokal tümör kontrolünün sağlanması ve hastanın yaşamasının sağlanmasıdır; rekonstrüksiyon kaygısıyla bu birinci amaca sınırlar getirilmemelidir. Neoadjuvan kemoterapi uygulaması sistemik hastalığın kontrol altına alınması, cerraha teknik kolaylık ve sınırlar konusunda esneklik kazandırması açısından önemlidir.

Özellikle yüksek gradlı sarkomların tedavisinde ekstremite kurtarıcı girişimler ile amputasyonlar arasında lokal tümör kontrolü açısından fark yoktur. Aksine koruyucu girişimlerin uzvun korunması ve hastada uzuv kaybının yaratacağı ruhsal çöküntüyü önlemek gibi avantajları vardır. Yüksek gradlı malign tümörlerin, yaşlı hastaların tedavisinde hareketlerin korunması ve erken fonksiyonel rehabilitasyon gibi avantajlar sağlayan endoprostetik rekonstrüksiyon birinci (hatta tek) tercih olmalıdır. Seçilcek rekonstrüksiyon yöntemine karar verirken hastanın yaşı ve fonksiyonel kapasitesi, kemik ve yumuşak doku tutulumunun miktarı, implant veya greftin elde edilebilirliği, tekniğe bağlı komplikasyonla, prognoz ve adjuvan tedavi gerekliliği gibi faktörler değerlendirilmelidir. Protez hayatını ve fonksiyonel sonuçları düzeltmekte protez dizaynında yapılacak değişiklikler kadar doğru hasta seçimi ve hasta eğitimi de çok önemlidir.

## Kaynaklar


1. Barbera, C., Lewis, M.: Surgical considerations in tumors about the Knee in "Musculosceletal Oncology", ed. Lejis, M.M., s: 327-342, W.B. Saunders Co., 1992.
2. Capanna, R. et al.: KMFTRS- The Rizzoli experience. Kongre kitabı, s:37-57, "New developments for Limb salvage in Musculosceletal Tumors", ed. Yamamuro, T., Kyocera Orthopedic Symposium, Springer Verlag, 1989.
3. Capanna, R., Morris, H.G, Campanacci, D., et al.: Modular cemented prosthesis reconstruction after resection of tumors of the distal femur. J Bone and Joint Surg 76B (2): 178-186, 1994.
4. Enneking, W.F.: The knee in "Musculosceletal Tumor Surgery", s: 605-607, Churchill Livingstone, 1983.
5. Finn, H., Simon, M.A.: Limb salvage in the treatment of osteosarcoma of the extremities. Compl in orthop March/April: 41-54, 1990.
6. Malawer, M.M., Chon, L.B.: Prosthetic survival and clinical results with use of large segment replacements in the trneatment of high grade sarcomas. J Bone Joint Surg 77A (8): 1154-1165, 1995.
7. Özger, H., Eralp, L.: Diz çevresi tümör rezeksiyonları sonrası biyolojik ve endoprostetik rekonstrüksiyon. XIV. Milli Türk Ortopedi ve Travmatoloji Kongre Kitabı, s:1048-1050, İzmir, 1995.

# BÖLÜM - XII

## TÜMÖRLER

## KISIM - 20

# SKAPULA TÜMÖRLERİNDE TEDAVİ YAKLAŞIMIMIZ

Önder AYDINGÖZ*, Murat HIZ*, Macit ÜZEL*, Sergülen DERVİŞOĞLU*

Skapulanın primer tümörleride cerrahi yaklaşık klasik skapulo-torasik dezartikülasyondan lokal cerrahi girişimlere doğru değişmektedir. Lezyonun kemik içi ve omuz eklemine yayılımı seçilecek cerrahi girişimin tipini belirler. Parsiyel skapulektomi, total skapulektomi ve Tikhoff-Linberg ameliyatı (Skapula ve omuz ekleminin birlikte rezeksiyonu) bu tedavi modalitelerini oluşturur. Bu yazıda primer skapula tümörlerine cerrahi yaklaşımımız irdelenecektir.

### Hastalar ve Metod

Son 10 yıl içinde anabilim dalımızda primer skapula tümörlü 8 olgu cerrahi olarak tedavi edildi. Olguların 4'ü bayan 4'ü erkekti. Ortalama yaş 46 (15-62) idi. Histolojik tip dağılımı, 6 kondrosarkom, 1 desmoid fibrom ve 1 dev hücreli tümördü. Olgular direkt grafi, BT, sintigrafi ve mümkünse MRG incelemeleri yapıldıktan sonra, 3 olguda tru-cut, 3 olguda insizyonel biopsi ile tanı konmuştur. Bir kondrosarkom ve dev hücreli tümör olgusu nüks tümörle baş vurmuştur. Hastalara ameliyat öncesi akciğer grafisi ve tüm vücut kemik sintigrafisi çekilerek metastaz mevcudiyeti araştırıldı. Hiçbir olguda sistemik metastaz yoktu. Olguların ikisine Tikhoff-Linberg ameliyatı (2 grade II kondrosarkom), ikisine total skapulektomi (1 grade III, 1 grade II kondrosarkom) ve dördüne skapulanın parsiyel rezeksiyonu (2 grade II kondrosarkom, 1 nüks dev hücreli tümör, 1 desmoid fibrom) ameliyatı uygulandı. Tikhoff-Linberg yapılan iik olguda humerus cismi klavikula güdüğünün lateraline korakobrakialis tendonu fikse edilerek asıldı. Total skapulektomi olgularıda deltoid kas ve eklem kapsülü ipek dikişlerle trapezeus kasına ve klavikula medialine fikse edildi. Skapulektomi ameliyatlarında ise spina skapula ve glenoid korundu. Hastaların ortalama izleme süreis 4 (1-9) yıldı.

Onkolojik olarak, 8 olgunun hiçbirinde izleme süresince lokal nüks görülmedi. Dev hücreli tümör olgusu ameliyat sonrası 5. yılda akciğer metastazı ile kaybedildi. Fonksiyonel olarak parsiyel skapulektomi ameiyatı yapılan olgular tam, total skapulektomi yapılan olgular kısmi aktif omuz

* İ.Ü. Cerrahpaşa Tıp Fak. ORt. ve Trav. ABD, İ.Ü. Cerrahpaşa Tıp Fak. Patoolji ABD.

abduksiyonu yapmaktaydılar. Tikhoff-Linberg olgularında, omuz ekleminde tümör tutulumu olduğundan deltoid kasın rezeksiyona dahil edilmesi abduksiyon kaybına yol açmakta idi. Total skapulektomi olgularında rotator cuff'ın kaybı deltoid korunsa bile ancak 40 derece kadar omuz abduksiyonuna izin veriyordu. Parsiyel skapulektomi olgularında ise omuz hareketlerinde herhangi bir kısıtlanma gözlenmedi. Tüm olgularda dirsek ve el bileği hareketleri normaldi. Kozmetik olarak Tikhoff-Linberg olguları omuz yuvarlaklığını kaybederken total skapulektomi olgularında omuz yuvarlaklığı korundu. Gelişen fibrozis, omuz stabilitesinin sağlanmasında eklem kapsülünün, bisepsin uzun ve kısa başının ve korakobrakialis kasının çevre dokulara dikilmesi ile elde edilen tespite yardımcı olarak humerusun distale yer değiştirmesine engel olmakta idi. Olgular 3 hafta Desault ve 3 hafta kol omuz askısında tutularak fibrozis olgunlaşıncaya kadar dıştan desteklendiler. Hiç bir olguda enfeksiyon görülmedi. Psikolojik kabul açısından bakıldığında total skapulektomi ve Tikhoff-Linberg olgularının geçmişte skapulotorasik dezartikülasyon (Fore quarter amputasyonu) yapılan olgularımıza göre kollarını muhafaza ettikleri ve dirsek ve el fonksiyonlarını koruyabildiklerinden skapulalarının kaybını tolere ettikleri görüldü. Parsiyel skapulektomi yapılan olgular ameliyat öncesi mesleklerine dönebilirken, Tikhoff-Linberg'li 2 ve total skapulektomili 1 hasta özürlülük nedeni ile mesleklerini bırakmak zorunda kaldılar. Koruma görevlisi olarak çalışan bir total skapulektomi olgusu ise dominant kolu sağlam olduğundan mesleğine geri dönebildi. Tikhoff-Linberg ameliyatı yapılan 62 yaşındaki kondrosarkomlu kadın olgumuzun ameliyat öncesi görünümü, ameliyat sonrası grafisi ve ameliyat sonrası fonkisyonel görünümü sırasıyla şekil 1a, 1b ve 1c'de görülmektedir.

## Tartışma

Skapula habis tümörlerinde lokal tümör kontrolünü elde etmek için özellikle skapulanın tümünü tutan ve omuz eklemine invaze olan tümörlerde klasik tedavi formu skapulotorasik dezartikülasyon iken, hastanın omuz kavşağının ve kolun kaybı fonksiyonel olarak ileri derecede sakatlık yaratmakta ve yürüme esnasında dengenin sağlanması zorlaşmaktadır. Özellikle lokal agressif veya düşük gradlı lezyonlarda lokal skapula rezeksiyonları geniş eksizyon tarzında uygulandığında,

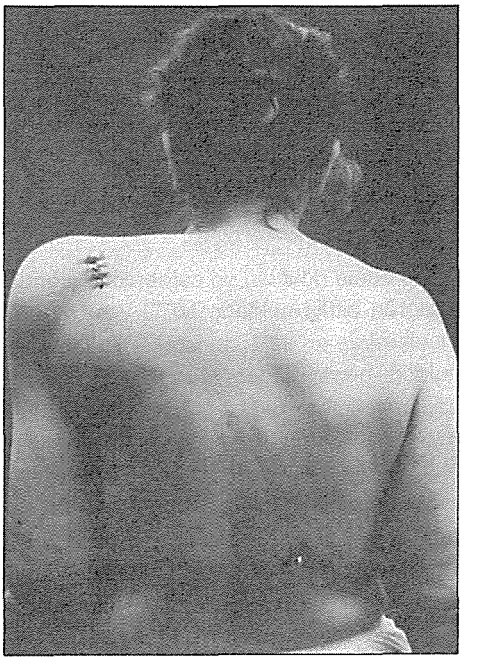

***Şekil 1a:*** *62 yaşındaki kondrosarkomlu bayan hastanın ameliyat öncesi tümörünün görünümü.*

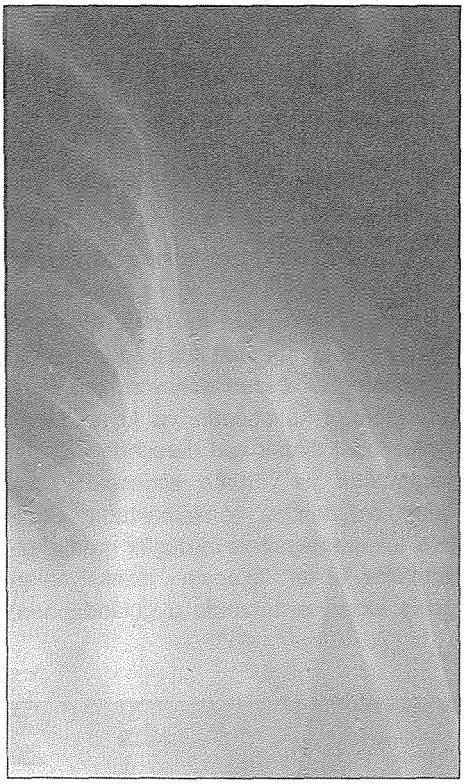

***Şekil 1b:*** *Tikhoff-Linberg ameliyatı yapılan hastanın ameliyat sonrası radyografisi.*

***Şekil 1c:*** *Hastanın ameliyat sonrası fonksiyonel görünümü.*

çevre adele dokuları ve osteotomi hattında tümörün bittiği noktadn MRG veya BT ile incelemede en az 1 cm uzakta sağlam kemikten geçildiğinde, iyi bir lokal kontrol sağlanabilmektedir(1,3). Total skapulektomide klavikulanın lateral kısmı akromioklaviküler eklemden dezartiküle edilebilir ise korunabilen distal uç ve omuz kapsülünün tespitinde ve omuz yuvarlaklığının sağlanmasında yardımcı olmakta, kozmetik ve fonksiyonel açıdan daha stabil bir omuz elde edilebilmektedir(1). Tikhoff-Linberg ameliyatında omuz ekleminin humerusun cerrahi boyun bölgesinden rezeke edilmesi ve deltoidin kaybı omuz fonksiyonunu ortadan kaldırmakla beraber; kolun süspansiyonunun sağlanması, direk ve el fonksiyonlarının mevcudiyeti skapulotorasik dezartikülasyondan daha fonksiyonel sonuç vermektedir (2). Bu girişimlerin en önemli kontrendikasyonu brakial pleksus tutulumudur. Aksiller arter ve ven, brakial arter ve ven rezeksiyon sınır ıiçinde ise safen veni ile by-pass edilebilirse de sinir sakrifikasyonu anestezik ve fonksiyon dışı bir üst ekstermite yaratıyorsa major bir kontrendikasyon oluşturur. Skapulanın düşük

gradlı lezyonlarında kazandığımız deneyim skapulanın Ewing sarkom veya osteosarkomunda da neoadjuan kemoterapi ile beraber lokal kontrol sağlanabileceğini düşündürmektedir. Sonuç olarak gerek düşük gradlı gerekse yoksek gradlı skapula habis tümörlerinde yeterli kontrol sağlanamıyorsa lokal skapula rezeksiyonlarının skapulatorasik dezartikülasyona iyi bir alternatif olduğu kanısındayız.

**Kaynaklar**


1. Campanacci M: Bone and soft tissue tumours: s. 55, Springer Verlag, Wien-New York, 1990.
2. Marcove RC, Lewis MM, Huvos AG: En bloc humeroal interscapuo-thoracic resection: The Tikhoff-Linberg procedure. Clin Orthop, 124: 219-228, May 1977.
3. Markhede G, Monastyrski J, Stener B: Scapulectomy for malign ant tumor. Function and shoulder strength in five patients. Acta Orthop Scand (Denmark), 56 (4): 332-336, Aug 1985.

# BÖLÜM - XII

## TÜMÖRLER

## KISIM - 21

# KEMİK VE YUMUŞAK DOKU TÜMÖRLERİNDE İNCE İĞNE ASPİRASYONU (FNA) YÖNTEMİ İLE BİOPSİ

H.S. ÖZBARLAS*, C. ERSÖZ**, C. ÖZDEN***, A. KALACI***

Ocak 1994 - Aralık 1996 tarihleri arasındaki iki yıllık dönemde 67 yumuşak doku ve kemik tümörüne FNA (Fine needle aspiration + İnce iğne aspirasyonu) yöntemi ile biopsi uygulandı. Tüm olgular gözönüne alındığında yöntemin başarısı %86.5 olarak belirlendi. Bu çalışmadaki tüm tanılar true-cut, jamshidi veya açık biopsi gibi diğer yöntemlerle doğrulanmıştır. Yöntem bening, malign tümör ayırımında ve özellikle cerrah, patolog, radyolog işbirliğinde tanısal olarak tatminkar sonuçlar vermiştir. Ayrıca metastatik ve nüks olgularda pratik bir uygulama olarak gereksiz cerrahi girişimleri önlemektedir.

Kemik ve yumuşak dokularda ince iğne aspirasyonu (FNA) ile biopsi yöntemi bu konudaki değişik düşünceler nedeniyle ortopedistler arasında henüz tam bir kabul görmüş değildir. Bazı tümör tiplerinde tanıda güçlükler, materyalin azlığı gibi faktörler ileri sürülmektedir. Buna karşılık hızlı bir edavi öncesi tanı koyabilme olasılığı, işlemin basit ve ucuz oluşu, komplikasyon riskinin minimal oluşu bu konuya ilgiyi giderek arttırmaktadır. En sık FNA endikasyonları nüks şüphesi ve metastatik tümörlerdir. Buna karşılık bu yöntemi kliniğimizde standardize etmek amacıyla ymuşak doku komponenti olan tüm kemik ve yumuşak doku tümörlerinde true-cut ve Jamshidi biopsi yöntemleri eşliğinde FNA uygulanmıştır. Bu çalışmamızda amacımız FNA yönteminin Kemik ve yumuşak doku tümörlerinde sitodiagnostik öneminin belirlenmesidir.

### Materyal Metod

Tüm aspirasyonlar bu konuda eğitim görmüş aynı patolog tarafından yapılmıştır. Klinik bir radyolojik bulgular değerlendirilerek, aspirasyon yeri ve derinliği gelecekteki olası kesi yeri göz önüne alınacak şekilde ortopedik cerrah tarafından işaretlenir. İşlem sırasında lokal anestezi kullanılmaz. 23 veya 26 numaralı iğneler 10 ml'lik disposable enjektörle; Cameco enjektör tutucusu kullanılarak aspirasyon yapılır. Her aspirattan olabildiğince çok yayma hazırlanır. Bazı yaymalar kurutulduktan sonra May-Grünvald-Giemsa ile boyandı, diğerleri ise %95'lik alkol ile fikse edilerek Papanicolaou ve immünosito kimyasal boyalar için ayrılır. Mikroskopik incelemeler aynı patolog tarafından yapıldı. Derin dokularda yerleşimli tümörlerde ise

* Ç.Ü.T.F. Ortopedi A.B.D. Öğretim Üyesi., ** Patoloji ABD Öğretim Üyesi., *** Araş. Gör.

ultrason veya nadiren Bilgisayarlı Tomografi eşliğinde aynı işlem uyguladı.

Serimizde 35 bayan, 32 erkek hasta vardı. Olgularımız; 60 tanesi yumuşak doku, 7 tanesi kemik olmak üzere primer, sekonder ve metastatik tümörlerdi. 40 olgunun sonucu malign, 27 olgunun sonucu benign olarak belirlendi. Dört olgu sitolojik olarak şüpheli, 5 olgu ise yetersiz materyal olarak belirlendi. Tanı olarak; kemik tümörlerinde 3 Ewing sarkomu, 1 osteosarkom ve 3 metastaz saptandı. Yumuşak doku tümörlernde ise 11 lipom, 2 liposarkom, 3 MFH, 1 BFH, 3 olguda malign mezenşimal tümör, 1 fibrosarkom, 3 fibrom, 2 rabdomyosarkom (biri nüks), 2 leiomyosarkom, 2 schwannom (biri nüks), 5 metastaz, 2 enfeksiyon, 1 miksom, 2 desmoid tümör ve diğer epidermoid ca, gangion, fasiitis, Baker kisti, villöz synovitis gibi çeşitli tümörlere rastlamak mümkündü. Ayrıca 5 olguda yetersiz materyal ve 2 olguda normal kas dokusuna rastlandı. FNA yöntemi uygulanırken cerrah mutlaka patologa eşlik etti ve radyolojinin olgu hakkında fikri alındı. Olguların büyük kısmında yöntemin standardize edilmesi için diğer biopsi yöntemleri uygulandı.

## Tartışma

Yumuşak doku tümörleri histogenetik olarak benzedikleri dokuya göre sınıflandırılırlar ve genel başlık olarak da benign ve malign olmak üzere ikiye ayrılırlar. Bening, malign lezyonların ayırımı zor olabilir. Malign potansiyele karar vermenin zor olduğu veya benign neoplastik, non-neoplastik olup bening klinik gidiş göstermekle birlikte morfolojik olarak malign görüntü veren yanıltıcı durumlar olabilir. Yumuşak doku malign tümörlerinde; değişik sahalarda çeşitli görüntüler olabilmesi ve değişik tümörler morfolojik karekterlerde karışıklıklar nedeniyle ciddi tanısal sorunlar olabilmektedir. Yumuşak doku tümörlerinde kesin tanı için yeterli doku örneği ve bilinen diğer çalışma yöntemlerine ihtiyaç vardır(1,2).

Bu sayılan nedenlere, tümörün iğne yolunda (traktında) implantasyonu korkusu da eklenince yumuşak doku tümörlerinde FNA'nın tanısal amaçlı kullanımı uzun yıllar kısıtlı kalmıştır(3,5). Bazı otörler yumuşak doku tümörlerinde Core şeklinde alınan biopsi ile tümörün değişik sahalarını temsil edecek şekilde yeterli materyal alınabileceğini ve immüna histokimyasal ve elektron mikroskopisi yapılabilmesi için de daha uygun olacağını belirtmişlerdir(4,6). Meme, tiroid ve tükrük bezleri gibi organlarda uygulanan FNA yöntemleri ile ilgili makalelerle karşılaştırıldığında yumuşak doku tümörleri ile ilgili makale sayısının çok az olduğu görülür. Buna karşılık yüksek tanısal doğruluk oranları ve minimal komplikasyonları ile yumuşak doku tümörleinde FNA yöntemi birçok merkezi cerasetlendirmiştir(7,9). FNA yönteminin yumuşak doku tümörlernde çok az değeri olduğuna dair ön yargı; bu konuda yayınlanan makalelerle giderek kaybolmaktadır(2,5,10,21).

Biz bu seride kemik ve yumuşak doku tümörlerinde FNA yöntemi ile %86.5 gibi yüksek bir oranda başarılı sonuç aldık. Birçok olguda malign tümörlerin subgrup tanıları da bilinen klasik yöntemlerle konuldu. Bu yöntemin uygulanışında ortopedist, patolog ve radyoloğun birlikte çalışması gerekliliği bir kez daha saptanmıştır. MGG ve Papanicolaou boyaları ile yumuşak doku tümörlerinin mezenşimal natürleri ve sellüler özellikleri saptanmışsa da, subgrup tayinleri için immünokimyasal boyamalar yardımcı olmuştur. Yine de FNA yönteminde en küçük bir şüphede diğer yöntemlere geçmekte yarar vardır.

## Kaynaklar


1. Enzinger FM, Weiss SW. Soft Tissue Tumors. St. Louis: Mosby, 1995.
2. Nguyen GK. What is the value of fine,needle aspiration biopsy in the cytodiagnosis of soft tissue tumors? Diagn Cytopatho 1988; 4: 352-355.
3. Fletcher CDM, Young AE. Fine needle aspiration cytology of soft tissue tumors. Br J Surg. 1987; 74: 965.
4. Bennert KW, Abdul-Karim FW. Fine needle aspiration cytology vs. needle core biopsy of soft tissue tumors. A comparison. Acta Cytol 1994; 38: 381-384.
5. Wilen H, Akerman M, Carlen B. Fine needle aspiration (FNA) in the diagnosis of soft tissue tumors; a review of 22 years exprience. Cytopathology, 1995; 6: 236-247.
6. Barth RJ, Merino MJ, Solomon D, Yang JC, Baker AR. A prospective study of the value of core needle biopsy and fine needle aspiration in the diagnosis of soft tissue masses. Surgery. 1992; 12: 536-543.
7. Layfield LJ, Anders KH, Glasgow BJ, Mirra JM. Gine needle aspiration of primary soft tissue lesions. Arch Pathol Lab Med. 1986; 110: 420-424.
8. Miralles TG, Gosalbes F, Menendez P, et al. Fine needle aspiration cytology of soft-tissue lesions. Acta Cytol. 1986; 30: 671-678.
9. Kissin MW, Fisher C, Webb AJ, Westbury G. Value of fine needle aspiration cytology in the diagnosis of soft tissue tumors: a preliminary study on the excised specimen. Br J Surg. 1987; 479-480.
10. Nordgren H, Akerman M. Electron microscopy of fine needle aspiration biopsy from soft tissue tumors. Acta Cytol. 1982; 26: 179-188.
11. Akerman M, Rydholm A. Aspiration acytology of intramuscular myxoma. Acomperative clinical and histologic study of ten cases. Acta Cytol. 1982; 27: 505-510.
12. Akerman M, Rydholm A. Aspiration cytology of lipomatous tumors. A 10-year experience at an orthopedic oncology center. Diagn Cytopathol. 1987; 3: 295-302.
13. Pettinato G, Swanson PE, Insabato L, De chiara A, Wick MR. Undifferentiated small round-cell tumors of childhood: The immunocytochemical demonstration of myogenic differentiation in fine needle aspirates. Diagn Cytopathol. 1989; 5: 194-199.
14. Gonzales-Campora R, Otal-Salaverri C, Hevia-Vasques A, et al. Fine needle aspiration in myxoid tumors of soft tissues. Acta Cytol. 1990; 34: 179-191.
15. Shabb N, Sneige N, Fanning CV, Dekmezian R. Gine needle aspiration cytology of alveolar soft-part sarcoma. Diagn Cytopathol, 1991; 7: 293-298.
16. Maruyama R, Nakano M, Yamashita S, et al. Fine needle aspiration cytology of clear cell sarcoma. Report of a case with immunocytochemical and ultrastructural studies. Acta Cytol. 1992; 36: 905-917.
18. Raab SS, Silverman JF, McLeod DL, Benning TL, Geisinger KR. Fine needle aspiration of fibromatosis. Acta Cytol. 1993; 37: 323-328.
19. Silverman JF, Joshi VV. FNA biopsy of small round cell tumors of childhood: Cytomorphologic features and the role of ancillary studies. Diagn Cytopathol. 1994; 10: 244-255.
20. Akerman M, Willen H, Carlen B, Mandalh N, Mertens F. Fine needle aspiration (FNA) of synovial sarcoma: a comperative histological-cytological study of 15 cases, including immunocytochemical, electron microscopic and cytogenetic examination and DNA-ploidy analysis. Cytıpathology. 1996; 7: 187-200.
21. Costa MJ, Canpman SC, Davis RL, Howell LP. Fine needle aspiration cytology of sarcoma: Retrospective review of diagnostic utility and specivity. Diagn Cytopathol. 1996; 15: 23-32.

# BÖLÜM - XII

## TÜMÖRLER

## KISIM - 22

# YUMUŞAK DOKU HAABİS TÜMÖRLERİNİN TEDAVİSİNDE NEOADJUVANT YAKLAŞIM

Murat HIZ*, Fahri ERDOĞAN*, Nurettin HEYBELİ*, Nil Molinas Mandel**

Ekstremitelerin yumuşak doku tümörleri Ortopedinin ilgili alanına girmektedir. Özellikle son on yılda ekstremite koruyucu tekniklerin gelişmesi ve kompartman kavramının iyice anlaşılması ile köke yakın lezyonlarda bile ekstremiteyi korumak ve lokal tümör kontrolunu sağlamak mümkün olmaktadır. Yüksek histolojik gradlı yumuşak doku sarkomlarında klasik ameliyat sonrası radyoterapi yerini giderek ameliyat öncesi radyoterapiye bırakmaktadır. Lokal kontrolde elde edilen ilerlemelere sistemik kontrolü de eklemek için önce adjuvant ve sonraları ise neoadjuvant kemoterapi ile akciğer, kemik ve beyin metastazları engellenmeye çalışılmakta ise de kemoterapinin sistemik etkinliği tartışmalıdır. Bu çalışmada yüksek gradlı habis yumuşak doku sarkomlarında neoadjuvant kemoterapi, radyoterapi ve geniş eksizyon uygulaması, klasik geniş eksizyon ve ameliyat sonrası radyoterapi ile karşılaştırılmıştır.

### Hastalar ve Metod

Ocak 1990 ile Ekim 1996 arasında kıdemli yazar tarafından Anabilim dalımızda 40 yüksek gradeli yumuşak doku habis (malign) tümörü (YDHT) tedavi edilmiştir. 8 olgu bayan, 32 olgu erkek olup ortalama yaş 45.3 (27-70) dir. Olguların histolojik dağılımı Tablo 1'de gösterilmiştir. Olgulardan 24'üne neoadjuvant kemoterapi + Radyoterapi + Geniş eksizyon + kemoterapi uygulanmıştır. 16 olguya ise geniş eksizyon ve ameliyat sonrası klasik radyoterapi uygulanmıştır. Neoadjuvant kemoterapide olgulara 75 mg/m$^2$ Epirubusin ve 2 gr/m$^2$ İfosfamid + MESNA 3 hafta ara ile 2 kür olarak uygulanmıştır. Kemoterapinin iki kürü arasında 10 x 350 cGY radyoterapi Co60 akselatörü ile uygulanarak cerrahi sınır emniyeti arttırılmaya ve tümör volümü küçültülmeye çalışılmıştır. Klasik radyoterapi uygulanan olgularda ise 5000 cGy Radyoterapiiy daralan saha tekniği ile fraksiyone olarak ameliyatı izleyen 3.-6. haftalarda uygulanmıştır.

Uygulanan tedaviler Tablo 2'de gösterilmiştir. Her iki gruptaki tümörler büyük volümlü olup aralarında anlamlı bir farklılık yoktur. Olgulardan 3'ü nüks tümörle başvurdular. İkisi neoadjuvant, biri

* İ.Ü. Cerrahpaşa Tıp Fak. Ortop. ve Trav. ABD., ** Medikal Onkoloji.

klasik yöntemle tedavi edildiler. Onkolojik sonuç Tablo 3'de verilmiştir. Neoadjuvant grupta ortalama 36 ay takipte (6-72 ay) olgulardan 7'si sistemik metastazla ölürken, 4 olgu akciğer metastazı ile sağ, 13 olgu hastalıksız olarak sağ kalmıştır. Bu grupta %72 hayatta sağkalım, %55 hastalıksız sağkalım görülmüştür. Klasik yöntemle tedavi edilen grupta ortalama 42 ay izlemede (18-72 ay) 7 olgu sistemik metastaz ile kaybedilirken, 2 olgu hastalıklı olarak sağ, 7 olgu ise hastalıksız sağ durumdadır. %56 hayatta sağ kalım ve %44 hastalıksız sağ kalım sağlanmıştır. Birinci grupta 2 olguda, ikinci grupta 1 olguda lokal nüks görülmüş olup bu olgulardan her iki grupta biri kabedilmiştir. Yara detaşmanı her iki grupta 1 olguda saptanır iken, lokal fibrozis neoadjuvant grupta orta derecede 2, ağır 1 toplam 3 olguda, Klasik grupta orta derecede 1 olguda görülmüştür. Her iki grupta 1 olguda yüzeyel enfeksiyon gelişmiş olup antibiotik tedavisi ile düzeltilmiştir.

## Tartışma

Yüksek grade'li yumuşak doku habis tümörlerinde kemoterapinin etkinliği tartışmalıdır Klasik tedavi amputasyor.,

**Tablo 1:** Histolojik Dağılım (n:40)

| | |
|---|---|
| Sinovial Sarkom | 20 |
| Malign Fibröz Histiositom | 11 |
| Fibrosarkom | 2 |
| Pleomorfik Liposarkom | 3 |
| Leiomyosarkom | 1 |
| Malign Mezenkimal Tümör | 3 |

**Tablo 2:** Uygulanan Tedaviler (n:40)

| | |
|---|---|
| Neoadjuvant KT+RT+Geniş eksizyon + KT (Epirubisin 75 mg/m$^2$, İfosfamid 2 gr/m$^2$ + MESNA, 10 x 350 cGy) | 24 |
| Geniş Eksizyon + RT (4600 cGY) | 16 |

**Tablo 3:** Onkolojik Sonuç

| | | |
|---|---|---|
| **Neoadjuvant KT + RT + Geniş Eksizyon + KT** | | |
| **24 Olgu, 36 ay ortalama izleme** | | |
| Hastalığa Bağlı Ölüm | 7 | 7 |
| Hastalıklı Sağ Kalım | 4 | 2 |
| Hastalıksız Sağ Kalım | 13 (%55) | 7 (%44) |
| **Lokal rezeksiyon + RT** | | |
| 16 Olgu, 42 ay ortalama izleme | | |
| Hastalığa Bağlı Ölüm | 7 | 7 |
| Hastalıklı Sağ Kalım | 4 | 2 |
| Hastalıksız Sağ Kalım | 13 (%55) | 7 (%44) |

geniş eksizyon ve ameliyat sonrası Radyoterapi olarak tarif edilmektedir. Ancak bu yöntemlerle 5 yıl hastalıksız sağ kalım %50 düzeyinde bildirilmektedir. Ölüm akciğer metastazı ile olmaktadır(2,3,5). Amputasyoları azaltmak, ekstremiteyi korumak ve sistemik hastalığa engel olmak için klasik tedaviye tek ilaç (Adriamycin) adjuvant tedavi eklenmiş ancak bunun hastalıksız sağ kalım üzerine anlamlı bir etkisi bulunamamışır(1). Birçok tümör merkezi neoadjuvant protokoller geliştirmiş, ameliyat öncesi kemoterapi klasik tedavye eklenmiştir(5). Ameliyat öncesi radyoterapi, konkomitant radyoterapi ve nihayet neoadjuvant KT + RT protokolleri lokal ve sistemik kontrolü artırmak amacı ile uygulanmaya başlanmıştır(4). Kemoterapinin neoadjuvant protokollerde etkinliği tartışmalı olup lehte ve aleyhte yayınlar vardır(1,2,3,4,5). Ortak kanı kemoterapinin lokal nüks üzerine etkili olduğu ancak sistemik hastalık üzerine istatistiksel anlamlı bir etki yapmadığıdır. Ancak bu tümörlerin nadir oluşu, çok çeşitli histolojik tiplerin bir arada değerlendirilmesi, nüks tümörlerin ve yetersiz cerrahi sınıra sahip olguların inceleme gruplarında mevcudiyeti tabloyu karıştırmaktadır. Multisentrik çalışmalarda standardizasyonu sağlamak zor olmaktadır. Bu açıdan değerlendirildiğinde cerrahi sınırları kontamine olmayan, tek cerrah tarafından ameliyat edilen ve kemoterapi uygulaması standartize edilmiş olan çalışmamızda neoadjuvant protokolle tedavi edilen olgularda olgu sayısı istatistiksel olarak bir sonuç vermeye yetmesede hayatta sağ kalım açısından Klasik yönteme oranla %10 gibi iyi yönde bir üstünlük bulunmuştur. İzleme süresi uzadıkça bu farkın korunup korunmayacağı izlenmektedir. Limb salvage açısından vurgulanması gereken olguların tümünün 8 cm. çapından büyük ve derin yerleşimli ve hatta çoğunluğunun 500 cm3 volümden fazla olmasıdır. Hastaların geç ve büyük tümörlerle başvurmalarının nedeni lezyonların %60'ında ağrının ancak tümör büyüdükçe ortaya çıkmasıdır. Erken tanı ve küçük volümlü tümörlerin tedavi edilmesi ile onkolojik ve cerrahi sonuçların daha iyi olacağını düşünmekteyiz. Sonuç olarak neoadjuvant protokollerin tümör merkezlerinde sürdürülmesinin ve ortalama 5 yıl izlenme ve istatistiksel anlamlı sonuçlar verecek sayıdaki serilerin klasik yöntemle elde edilen sonuçları iyi yönde geliştirip geliştirmediğinin ortaya konması açısından yararlı olduğunu düşünmekteyiz. Radyoterapinin ameliyat öncesi uygulanması ile elde edilen tümör küçülmesi yanında ameliyat esnasında tümör manipülasyonunu kolaylaştırıcı etkisi ve geniş kesilere bağlı yara iyileşme gecikmesi sebebi ile radyoterapi'nin uygulanmasındaki gecikmeleri önlediği kanısındayız. Ameliyat öncesi radyoterapi'nin yara iyileşmesi üzerine olumsuz yönde bir etkisi olmadığını düşünüyoruz. Ancak ameliyat radyoterapi'nin bitimini izleyen ilk 3 hafta içinde uygulanmaz ise gelişen fibrozis olumsuz olarak etki yapmaktadır. Cerrahi sınırın mutlaka geniş eksizyon biçiminde olması gerektiğini vurgulamak isteriz. Marjinal rezeksiyon veya kontamine sınır mutlaka rezeksiyon ile ortadan kaldırılmalıdır. Kontamine sınır üzerine radyoterapi'nin etkinliği ortamın hipoksik olması nedeniyle çok zor olup nüks kaçınılmazdır(4,6). Cerrai sınırda en önemli hususlardan biri büyük tümörlerde özellikle damar sinir paketi komşuluğunda sınırın marjinalleşmesidir. Bu nedenle damarlar gerektiğinde rezeksiyon sınırına dahil edilip safen grefti veya sentetik greft ile by-pass yapılmalıdır. Majör sinir rezeksiyonları ise günümüzde amputasyon

koşulu olmaktan giderek çıkmaktadır. Siyatik sinirin total sakrifikasyonunda bile basit bir AFO ortezi ve ayak bakımı ile hasta ambulatuvar olabilmektedir. Sonuç olarak yumuşak doku habis tümörlerinde neoadjuvant tedavi ile damar sinir çevresinin daha iyi steril edilebildiği, eski konsepte göre ampute edilebilecek bir lezyonda ekstremiteyi koruma imkanı verdiği ve onkolojik sonuçlarda olumlu bir katkı yaptığı söylenebilir.

## Kaynaklar


1. Alvegard TA, Sigurdson H, Mouridsen H, et al.: Adjuvant chemotherapy with doxorubicin in high grade soft tissue sarcoma: A randomized trial of Scandinavian Sarcoma Group. J Clin Oncol 7: 1504-1513, 1989.
2. Elias, AD: The Clinical Menagement of Soft Tissue Sarcomas, Seminars in Oncology. Vol 19, No 1, Suppl. 1: 19-25, 1992.
3. Enneking, W: Synovial Sarcoma. In: Musculoskeletal Tumour Surgery, Chapter 27, p. 1156-1158, Churchial Living stroue, New York, 1983.
4. Kalnicki, S: Radiation Therapy in the treatment of Bone and Soft tissue sarcomas Orthop. Clin of North Am, Col 20, No 3, July, 1989.
5. Rosen G: Role of Chemotherapy in the menagement of Bone and Soft tissue Sarcomas, In: Richards Coombs (Ed) Bone Tumour Menagement, Chapter 36, p. 280-293, Butterworths, London, 1985.
6. Suit HD, Russel WO, Martin RG: Manaement of patients with sarcoma of soft tissue in an extremity. Cancer, 31 (5): 1247-1255, May 1973.

# BÖLÜM - XII

## TÜMÖRLER

## KISIM - 23

# KEMİK VE YUMUŞAK DOKU TÜMÖRLERİNDE CERRAHİ ÖNCESİ EMBOLİZASYON

H.S. ÖZBARLAS*, E. AKSUNGUR**, C. ÖZDEN***, F. ÜNAL***

Haziran 1995-Haziran 1996 tarihleri arasında kliniğimize başvuran ikisi kemik, beşi yumuşak doku tümörü olmak üzere 7 olguya önce embolizasyon sonra cerrahi rezeksiyon işlemi uygulanmıştır.

Kemik tümörlerinde her iki olguda da tanı Giant Cell iken diğer yumuşak doku tümörlerinde malign mezenşimal orijinli tümörlerdir. Cerrahi öncesi embolizasyon uygulama amacımız tümörleri rezektabl sınırlara çekmek ve ameliyat öncesi kanamayı azaltmaktı. Tüm olgularımızda cerrahi olarak güvenli sınırlarda rezeksiyon mümkün oldu ve izleme süreleri kısa olmasına karşılık bu süre içerisinde lokal nüks görülmedi.

Embolizasyon; öncelikle damardan zengin tümörlerde, bazı durumlarda cerrahi olarak ulaşılması mümkün olmayan yerlerde ümör nekrozu sağlamak için veya cerrahi sırasında kontrol edilemeyecek aşırı kanamaları önlemek amacıyla yapılmaktadır.

### Materyal Metod

Ön tanı olarak kemik veya yumuşak doku tümörü düşünülen bu hastalarda embolizasyon öncesi tümörün kesin lokalizasyonu vasküler yapılan ile ilişkisi ve vaskülarizasyonunun değerlendirilebilmesi için BT veya MRG incelemeleri yapıldı. BT ve MRG incelemelerinin bir diğer amacı embolizasyondan sonra kitlelerin ne ölçüde devaskülerize olduklarının belirlenmesiydi. Bu hastalara ayrıca direk veya bu görüntüleme yöntemlerinin eşliğinde perkutan biopsi uygulanmışır. BT/MRG incelemeleri ile zengin vaskülarizasyona sahip olduğu saptanan tümörler bu çalaşma kapsamına dahil edilmiştir. Anjiografi, tümörü besleyen vasküler yapıların belirlenmesi ve embolizasyonda kullanılacak malzemelerin seçimi için embolizasyonla aynı seansta veya daha önce yapılmıştır.

Embolizasyon öncesi hastalara premedikasyon uygulandı. Diagnostik anjiografiden sonra tümörü besleyen arterler belirlenip, normal dokuları koruyabilmek için mümkün olduğu kadar selektif kateterizasyon yapıldı. Bu amaçla ya 4F selektif diagnostik kateter veya koaksiyal yöntem ile mekrokateterler (3.0/2.5F) kul-

* C.Ü.T.F. Ortopedi ABD Öğretim Üyesi., ** Radyoloji ABD Öğretim Üyesi. *** Ort. ABD Araş. Gör.

lanıldı. Embolizasyonun ağırlıklı olarak kapiller yatakta olabilmesi için embolizan madde olarak 45-150 ve 150-250 mikron boyutlarında PVA (polivinil alkol) partikülleri seçildi. Hiçbir hastada embolizasyona bağlı majör komplikasyon oluşmadı. Bir hastada katater manipülasyonuna bağlı olarak geçici artieriyel spazm oluştu. Bu hastada İA vasodilatatör kullanılarak işleme devam edildi. Embolizasyon sonrasında tümörlerdeki devaskülarizasyon derecesi anjiografi ile aynı seansta değerlendirildi. Bu hastalara cerrahi öncesi BT veya MRG incelemeleri yapılarak devaskülarizasyon ve nekroz oranları belirlenmeye çalışıldı. Bizim çalışmamızdaki olgular genellikle onkolojik ortopedide bölgesel olarak referans hastanesi olduğumuz için, çevre hastanelerden rezeksiyonu mümkün olmayıp sevkedilen, boyutları büyük ve/veya aşırı kanama riski olan hasta grubundan seçildi. Kemik tümörlerinin her ikisinde de tanı giant cell tümör idi.

Birincisi 23 yaşında bir kadın hasta; humerus üst uçta yerleşimli ve daha önce başka merkezlerde iki kez açılmış, aşırı kanama nedeniyle kısa sürede hiçbirşey yapılmadan kapatılmıştı. Bu olguda embolizasyon sonrası humerus üst ucu anblok çıkartılarak yerine rezeksiyon protezi konuldu. Femur üst uçtaki yumuşak doku invazyonlu diğer giant cell tümör ise 16 yaşında bir erkek ve nadir görülen Akciğer metastazlı bir olgu idi. Bu hastaya da femur üst uç rezeksiyonunu takiben rezeksiyon protezi uygulandı. Akciğerdeki metastaz torakotomide çıkarılamaz kabul edildi ve kemoterapi uygulandı, ameliyat sonrası bir yılda hasta desteksiz yürüyor, lokal nüks ve metastazında gross değişiklik yoktu. Geri kalan altı olgu ise yumuşak doku orijinli idi. İki olgu leiomyosarkom, iki olgu aggresif fibromatotis, bir olgu fibromatosis ve bir olgu da low grade malign mezenşimal tümör tanısı almıştı. Tüm yumuşak doku tümörleri dev boyutlarda idi. Bunlardan uyluk posteriorunu tamamen invase etmş olan aggresif fibromatosisli bir olguda femoral arterin tümör içinde kalan kısmının rezeke edilmesi gerekti ve damar cerrahları tarafından bu kısma greft uygulandı. Tüm hastalarda transfüzyon gereksinim ortalama 1 ünite olarak gerçekleşti. Ameliyatlar sırasında disseksiyon ve kanama ile ilgili problem olmadı. Tüm olgularda histopatolojik incelemede cerrahi sınırların temiz olduğu görüldü. Ameliyat sonrası ortalama 1 yıllık takipte lokal nüks görülmedi. Uyluk lateralinde fibrosarkom tanılı bir olguda ameliyat sonrası erken dönemde akciğer metastazı çıkmasına karşılık kemoterapi ile hasta 14 aydın yaşamaktadır.

## Tartışma

Cerrahi olarak ulaşılması mümkün olmayan lokalizasyonlarda ameliyat öncesi embolizasyonun lezyonun kanlanmasını azalttığına dair birçok yayın vardır (4,6,7,10). Mikropartiküler embolilerle meydana gelen tümör nekrozununun cerrahi manüplasyonu kolaylaştırdığı bildirilmektedir(7). Tümör vaskülaritesinin azalması sonucu total eksizyonun mümkün olabildiği ve BT scanningde lezyonun daha iyi değrelendirilir hale geldiği gösterilmiştir(2). Menenjiomalarda intraoperatif kanama problemi embolize edilmeyen grupta %62 görülürken, embolizasyon grubunda %25'e düşmüş ve cerrahi komplikasyon oranı da aynı işlemle %54'den %21'e düşürülmüştür(4). İntraoperatif kan kaybı değerlendirildiğinde; renal cell karsinomalarının kemik me-

tastazlarının ameliyatlarında bu kayıp embolizasyonla ortalama 1975 cc.'den 940cc.'ye düşürülmüştür(8). Başka bir çalışmada vertebra metastazlarının cerrahisinde bu kaybın ortalama 3500 cc.'den 1850 cc.'ye düştüğü belirtilmiştir(3). Hatta vertebra metastazlarında süperselektif arterioler embolizasyonla hiç kan transfüzyonu yapılmadan ameliyatların yapılabildiği belirtilmektedir(1). Ancak anterior spinal arteri besleyen segmenter arterlerin mutlaka korunması gerektiği unutulmamalıdır. Glomus tümörlerinde yapılan bir çalışmada ise embolize edilen hastaların kan kaybının, ameliyat ve hospitalizasyon sürelerinin kısaldığı bildirilmiş ve tümörde kollaps sağlanarak cerraha disseksiyonda kolaylık sağladığı ve radikal eksizyon yapabilme konusunda güven verdiği vurgulanmıştır(6). Kemik ve yumuşak doku tümörlerinde hemostazı sağlamak ve tümörü küçültmek amacıyla uygulanan embolizasyon inoperabl primer ve metastatik kemik tümörlerinde palyatif olarak uygulanabildiği gibi (9) diğer kemik tümörlerinde de ameliyat öncesi adjuvan bir yöntem olarak çok etkili olduğu; özellikle Anevrizmal kemik kistinde tam iyileşme sağlayabildiği bildirilmektedir(5). Bu çalışmada embolizasyon sonrası kontrast madde ile tümör kanlanması kontrol edildiğinde çok net farklılıklar görülmüştür. Disseksiyon kolaylığı ve kanadaki azalma belirgin olarak ameliyatta kolaylık sağlamış, süreyi kısaltmış ve cerrahi sınırların temizliği açısından cerraha güven vermiştir. Akciğer metastazlı bir olgumuzda tümör nekroz yüzdesine baktırdığımızda bunu %30 olarak bulduk ve bu nekroz yüzdesine çalışmamızın bundan sonraki aşamasında tüm olgularımızda baktırmayı planlıyoruz. Embolizasyon öncesi ve sonrası Kompüterize Tomografi ile tümör incelenmiş fakat boyutlarda çok anlamlı bir farklılık bulunamamıştır. Biz bunu tümörün boyutlarını küçültecek kadar nekroz oluşabilmesi için yeterli zaman bırakmayışımıza bağlıyoruz. Bu zamanı bırakamayışımızın bir nedeni de embolize edilen damarların rekanalize olma riskidir. Aynı nedenle embolizasyon ile cerrahi işlem arasındaki süreyi olabildiğinde kısa tutulmaya çalıştık ve hiçbir zaman bir haftayı geçirmedik. Sonuç olarak; embolizasyon yöntemini ortopedik onkolojide rezeksiyonu zor, dev tümörleri çıkartılabilir ve cerrahi sınırları güvenli olacak şekilde disseke edilebilir hale getirmek için ve ameliyat sırasında kanamayı azaltmakta, ayrıca eğer cerrah kateterizasyonu seyretmişse ana damar yerlerini daha iyi lokalize etmeşansına sahip olabilmektedir.

## Kaynaklar


1. Broaddus WC, Graddy MS- Delashaw JB Jr, Ferguson RD, Jane A. preoperative superselective arteriolar embolization: a new approach to enhance resectability of spinal tumors. Neurosurgery. 1990; 27(5): 755-759.
2. Disch SP, Grubb RL Jr, Gado MH, Strecker WB, Marbarger JP. Aneurysmal bone cyst of the cervicothorasic spine: computed tomografic evaluation of the value of preopetative embolization. Case report. Neurosurgery. 1986; 19(2): 290-293.
3. Gellad FE, Sadato N, Numaguchi Y, Levine AM. Vascular metastatic lesions of the spine: preoperative embolization. Radiology. 1990; 176(3): 683-686.
4. Macpherson P. The value of pre-operative embolisation of meningioma estimated subjectively and objectively. Neuroradiology. 191; 33(4): 334-337.
5. Misasi N, Sadile F. Selective arterial embolization in orthopaedic pathlogy. Analysis

of long term results. Chir Organi Mov. 1991; 76(4): 311-316.

6. Murphy TP, Brackmann DE. Effects of preoperative embolization on glomus jugulare tumors. Laryngoscope. 1989; 99(12): 1244-1247.
7. Nelson PK, Setton A, Choi IS, Ransohof J, Berenstein A. Current status of interventional neuroradiology in the management of meningiomas. Neurosurg Clin N Am. 1994; 5(2): 235-259.
8. Roscoe MW, McBroom RJ, St Louis E, Grossman H, Perrin R. Preoperative embolization in the treatment of osseous metastases from renal cell carsinoma. Clin Orthop. 1989; (238): 302-307.
9. Rossi C, Ricci S,Boriani S, Biagini R, et al. Percutaneous transcatheter arterial embolization of bone and soft tissue tumors. Skeletal Radiol. 1990; 19(38): 555-560.
10. Young NM, Wiet RJ, Russel EJ, Monsell EM. Superselective embolization on glomus jugulare tumors. Ann Otol Rhinol Laryngol. 1988; 97(6/1): 613-620.

# BÖLÜM - XIII

## GENEL ORTOPEDİ TRAVMATOLOJİ

## KISIM - 1

# ORTOPEDİDE RADYOLOJİK GÖRÜNTÜLERİN DİGİTAL YÖNTEMLE ARŞİVLENMESİ VE BİLGİSAYARLI HASTA KAYIT SİSTEMLERİ İLE İLİŞKİLENDİRİLMESİ

Selim YALÇIN*, Mustafa KARAHAN**

Marmara Üniversitesi Ortopedi ve Travmatoloji Anabilim Dalı'nda bilimsel araştırmalarda etkin ve hızlı tarama yapabilmek amacı ile kliniğe yatan, yatarak veya ayaktan ameliyat olan tüm hastaların bilgisayar ortamında arşivlenmesi planlandı. 1990 yılında 80286 model bir PC'de Professional File isimli basit bir DOS programında 37 parametreden oluşan bir hasta kayıt sistemi oluşturuldu ve Kliniğimize kuruluş yılı olan 1987'den beri yatmış veya amelyat olmuş tüm hastalar yazılı arşivden bu sisteme geçirildi, yeni başvuran hastalar da günü gününe bu sisteme kaydedildi. Sonraki yıllarda PC kullanıcılarına yönelik daha yetkin programlar geliştirilmesi üzerine 1993 yılında Access for Windows altında daha fazla parametre içeren ve daha gelişkin bir şekilde tarama yapılabilen bir hasta kayıt sistemi geliştirilerek eski sistemdeki tüm veriler yeni kayıt sistemine aktarıldı ve tüm yeni hastalar da düzenli olarak yeni sisteme kaydedildi.

Kliniğimiz hasta materyalinin bilgisayar ortamında bu şekilde yıllardır arşivlenmesine rağmen ortopedik bilimsel araştırmalarda sıklıkla kullanılan görsel malzemenin (röntgen filmleri, sintigrafi, bilgisayarlı tomografi ve manyetik rezonans filmleri, ultrason sonuçları ve klinik fotograflar-slaydlar vb.) varolan teknoloji ile bilgisayar ortamına aktarılması için PC teknolojisi yetersiz kalmakta idi. 1996 yılında yukarıda belirtilen görsel malzemenin digital veriye dönüştürülebilmesi için gerekli olan donanım (scanner, digital kamera, video capture card vb.) ve oluşturlan arşivi depolayabilecek birimlerin (1-2 Gigabyte gibi büyük kapasiteli hard disk, yazılabilir cdrom, bilgisayar teybi vb.) geliştirilmesi üzerine bu konudaki çalışmalara başlandı. Birçok donanım ve yazılım arasında aşağıda belirtilen kriterlere göre en uygunları seçilerek arşivleme çalışmalarına başlandı.

Sonuç olarak Kliniğimiz hasta materyalinin bilgisayar ortamında arşivlenmesinde aşağıda düzeneğin kullanılmasına karar verildi.

1. Hasta verileri Access 7.0'a girilecek ve hastaların bu sistemdeki kod numaraları görüntü kayıtları için referans olarak kullanılacak. Bu sisteme OLE fonksiyonu ile hastanın görüntüleri de eklenecek.

2. Slide filmleri hariç tüm görüntülü malzeme standart bir handy-cam ile video kaydına alınacak; slide'lar scanner'da transparency adapter'le taranacak.

* Marmara Üniv. Tıp Fak. Ortopedi ve Trav. A.B.D. Doç., ** Yrd. Doç.

| Tablo 1: Analog Görüntüyü Digital Görüntüye Göre Dönüştürme Donanımının Değerlendirilmesi | | | |
|---|---|---|---|
| | Kullanım Kolaylığı | Ucuzluk | Görüntü Kalitesi |
| Scanner | + | + | +++ |
| Digital Kamera | + | ++ | ++ |
| Video kamera + Capture card | +++ | +++ | ++ |

| Tablo 2: Digital Görüntüleri İşleme ve Arşivleme Donanımının Değerlendirilmesi | | | | |
|---|---|---|---|---|
| | Kullanım Kolaylığı | Ucuzluk | Arşivleme | Görüntü Kalitesi |
| Paintshop Pro 4.1 | +++ | ++++ | +++ | ++ |
| Adobe Photoshop 3.505 | + | + | + | +++ |
| Corel Photo Paint 6.0 | ++ | + | ++ | ++ |

3. Video film kayıtları video capture card ile digital videoya dönüştürülecek.

4. Digital video kayıtlarında arşivlenmesi uygun görülen kareler seçilerek JPEG formatında bilgisayar görüntüsüne dönüştürülecek.

5. Bu görüntüler uygun şekilde isimlendirilip bilgisayarda belirli dizinlere kaydedilecek.

6. Dizinler tamamlandıkça kaydedilebilir cdrom'lara arşivin kopyaları alınacak. Tek bir cdrom'a 256 renk veya 256 gri tonda 30.000'e yakın görüntü sığmaktadır ki böylece kliniğin tüm görüntü materyali 1 veya 2 cdrom'a sığdırabilecektir.

Oluşturduğumuz sistemin gözlediğmiz avantajları şunlardır:

1. Hasta kayıtları ve görüntü arşivinde çok hızlı ve oldukça verili birşekilde tarama yapılabilmektedir.

2. Klinik arşivimizdeki tibbi görüntülerin digital formatta saklanması için başlangıç yatırımından sonra yalnızca 2 adet cdrom için 3.000.000 TL. kadar bir harcama yeterlidir, oysa aynı görünülü malzemenin sslide filmine çekilip çerçevelenip saklanması slide başına 50.000 TL kadar bir maliyet getirmektedir. Bu yöntemle tüm klinik materyalinin slide filmi ile arşivlenmesi 1.500.000.000 TL. tutacaktır.

3. Tıbbi görüntülerin bilgisayarlı arşiv ortamında hazır olması sayesinde herhangi bir ders, seminer, bildiri vb. için ayrıca slayd hazırlanmasına ihtiyaç kalmamaktadır. Bilgisayarda gerekli görüntüler seçilerek slayd printer'dan çıkış alınabilir veya imkanlar varsa data proektörüne direkt olarak görüntüler aktarılabilir.

4. Grafik edisyon programları ise (PSP, Adobe, Corel vb.) görüntüler üzerinde gerekli düzeltmeler (aydınlatma, karartma, kontrast vb.) yapılabilir, istenen yazı ve işaretler görüntülere eklenebilir.

Oluşturduğumuz sistemin gözlediğimiz dezavantajları şunlardır:

1. Tüm arşivin bilgisayar ortamına aktarılması için yoğun ve titiz bir çalışma gereklidir.

2. Bu arşivin hukuksal geçerliliği tartışmalı olduğu için muhtemel adli olgular için film vb. malzemenin saklanması gereklidir.

# BÖLÜM - XIII

## GENEL ORTOPEDİ TRAVMATOLOJİ

## KISIM - 2

# FEMUR BAŞI AVASKÜLER NEKROZUNDA (FBAN) DEMOKPRESYON VE VASKÜLARİZE İLYAK KANAT GREFTİ UYGULAMALARIMIZ ERKEN SONUÇLAR

S. Sinan BİLGİN*, Umut BEKTAŞ**, Sinan ADIYAMAN*, A. Mehmet DEMİRTAŞ*

Son 10-15 sene içinde femur başı avasküler nerozu (FBAN) ile ilgilenen uzman sayısı artmıştır, ama FBAN ile kalça osteoartriti arasında tedavi görüş farkları vardır(4). Kalça eklemini tehlikeye sokan bu patolojik durumda erken tanı konabilirse özellikle genç yetişkinlerde ilerlemesi durdurulabilir ve kişi tekrar tam olarak profesyonel ve sosyal hayata kazandırılabilir. Kliniğimizde FBAN tanısı konmuş uygun olgularda dekompresyon ve vaskülarize ilyak kanat grefti uygulamaktayız, bu çalışma küçük serimizin erken sonuçlarını ortaya koymaktadır.

### Materyal Metod

Eylül 1991-Ağustos 1996 tarihleri arasında kliniğimizde anamnez, fizik muayene, sintigrafi, MR görüntüleme incelemeleri ile FBAN tanısı konulan 10 hastanın 14 kalçasına (4'ü bilateral) dekompresyon + vaskülarize ilyak kanat grefti uygulandı. Hastalarımızın 7'si erkek, 3'ü bayan, yaş ortalamaları 30.6 yıldı. 1 hastanın kalçaları stage III (Ficat) diğer 9 hastanın kalçaları stage II olarak değerlendirildi. Hastalarımızda saptanan ek patolojier; 2 hastada aplastik anemi, 1 hastada SLE, 1 hastada üveit, 1 hastada böbrek transplantı, 1 hastada kronik alkol kullanımı şeklindedir. Kronik alkol kullanımı olan hasta haricindeki hastalarımızın hepsinde yüksek doz kortikosteriod veya immunsüpressif tedavi uygulanmıştır. Geri kalan 4 hastamızda (%40) zeminde yatan bir patoloji tespit edilemediği için idiopatik olarak değerlendirildi. Hastalarımızın izleme süre ortalaması 19.7 ay olup halen izlenmektedirler. Değerlendirme klinik, radyolojik ve MR görüntüleme ile yapılmıştır.

### Cerrahi Teknik

Genel anestezi altında kalçaya direk lateral longitüdinal kesiyle girilerek, vastus lateralisin önünden femur boynuna ulaşıldıktan sonra kapsülotomi yapılır ve boyunda açılan 3x4 cm. kortikal pencereden femur başı subkondral kemiğe kadar kürete edilir, sklerotik bölümler tur yardımıyla temizlenir. Daha sonra inguinal ligamentin üzerinden yapılan ayrı bir kesiyle femoral artere ulaşılır, disseksiyonla inguinal ligamentin transvers fasya- iliakus

* AÜTF İbni Sina Hast. Ort. ve Trav. ABD El Cerrahisi BD., ** Sevgi Hastanesi, Ort. ve Trav. Böl.

kası bileşkesinde derin sirkumfleks ilyak arter bulunur ve laterale doğru dikkatli disseksiyonla takip edilerek ilyak kanada ulaşılır. İlyak kanattan kortikospongioz 4 x 5 cm'lik ada halinde greft pedikülü korunarak alınır, yine aynı bölgeden spongioz greftler alınır. Alınan spongioz greftler dekomprese edilen femur boynu ve başı içine yerleştirilir. SIAS'dan kasların içinden tünel hazırlanarak ada kemik grefti vaskülarize olarak geçirilir ve femur boynunda oluşturulan defekte yerleştirilir. Katlar anatomik olarak kapatılır.

Hasta ameliyat sonrası aynı kalçaya yük vermeden mobilize edilir. Radyografik kontrollerde femur başında ve boynundaki greft inkooperasyonuna göre parsiyel yükten zamanla tam ağırlık vermesine izin verilir.

## Sonuçlar

Ameliyat öncesi özellikle inguinal ağrısı olan tüm hastalarımızda ameliyat sonrası ağrı şikayetleri tamamen geçti. Ameliyat sonrası, daha önceden kalçalarında hareket kısıtlılığı olan 5 hastamızın (2'si bilateral) kalçalarında hareket genişliğinde artış saptandı.

Radyolojik kontrollerde femur başında greft inkooperasyonunun ortalama 3. Ayda başladığı saptandı. 4 kalçada subkondral kollaps, stage III olan hastanın minimal olan kollapsında artış saptandı.

FBAN'nun erken dönemlerinin saptanmasında ileri derecede duyarlı olan MR görüntülemede tüm hastalarda kemik iliğinde diffüz sinyal kaybı tespit edildi 8 (4'ü bilateral) hastada FBAN için karakteristik olan fokal anormallikler saptandı. Ameliyattan sonra 3. ayı ve sonrasında çekilen kontrol MR görüntülemelerde tüm hastalarda normal sinyal insensitesi tespit edilmiş olup, 4 kalçada fokal değişikliklerin azalarak devam ettiği tespit edildi.

1 hastamızda ameliyat sonası DVT gelişmiş olup medikal tedaviye başlanmıştır. Enfeksiyn ve lokal kırık kompliasyonu hiçbir hastamızda meydana gelmedi.

Hastalar da greft inkooperasyonunun radyolojik kontrolü ile ortalama 6. ayda parsiyel yüke geçildi, ortalama 9. ayda tam yük verildi. Tam yükle yürüyen hastalarda ağrı şikayeti yoktu.

Hiç bir hastada intertrokanterik femoral osteotomi veya artroplastiyi gerektirecek progresyon gözlenmedi.

## Tartışma

FBAN tedavisi günümüzde halen tartışmalı bir konu olmakla beraber ortak bir tedavi yaklaşımı halen mevcut değildir. Sekestrum kollapsı olmadan önceki evrelerde olan kalçalarda tedavi alternatifleri; 1) Konservatif tedavi 2) Subkondral greftleme 3) Kor dekompresyon olarak sıralanabilir(4).

Koo ve arkadaşları kor dekompresyonun geçici bir semptomatik iyileme sağlamasına rağmen kollapsı engellemede konservatif tedaviden üstün olmadığını göstermişlerdir(6). Ancak yapılan diğer çalışmalar erken FBAN'de kor dekompresyonun venöz drenajı sağlayarak kollapsı engellediği şeklindedir(3,5). Kor dekompresyon sonrası defektin kortikospongioz kemikle greftlenmesini öneren çalışmalar mevcuttur(1,8).

Kollapsı engellemek için subkondral bölgenin greftlenmesi faydalı değildir(4). Ancak pediküllü kemik grefti ile yapılan

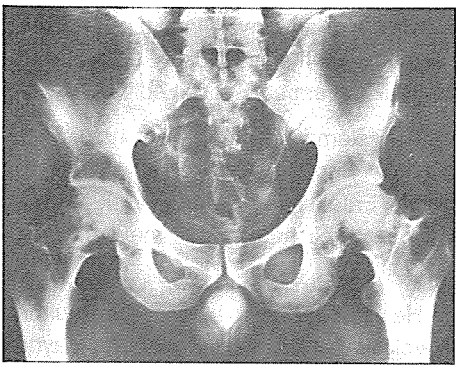

***Şekil 1:*** *37 yaşında erkek hasta. Sağ kalça postoperatif 20, sol kalça postoperatif 14 ay. Her iki kalçada subkondral çökme yok ve hasta ağrısız mobilize olabiliyor.*

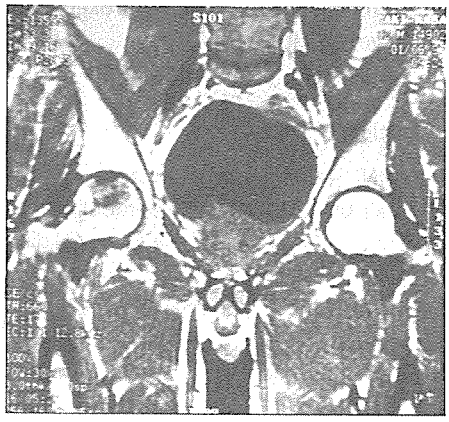

***Şekil 2:*** *26 yaşında böbrek transplantlı hasta. Sağ kalça postoperatif 12 ay, femur başı postero-superiorda yeni kemik yapımı ile karakterize nekrotik bölge mevcut, buskondral çökmeyok, eklem aralığı minimal daralmış, hasta ağrısız.*

girişimler nekrotik alanın revaskülarizasyonu yoluyla, kollapsın engellenmesini amaçlamaktadır(4). Vaskülarize fibula kullanarak yapılan ameliyatlar, sonuçların belirgin derecede iyi olduğunu ortaya koymaktadır(7).

Biz hastalarımızda dekompresyon, spongioz greftleme ve vaskülarize ilyak kanat greftini birlikte uyguladık. Stage III olan ve minimal kollapsı olan SLE'li hasta 17 yaşında olduğu için bu uygulamaya dahil edilmiştir. Hastaların ameliyat sonrası ağrılarının geçmesi, venöz drenajın sağla-narak intraosseöz basıncın düşmesini göstermektedir.

Cheung ve arkadaşları vaskülarize ilyak kanat greftlerinin %84 oranında başarılı olduğunu sintigrafik çalışmalarla ortaya koymuşlardır(2). Çalışmamızda ameliyat sonrası sintigrafik inceleme olmaması bir eksikliktir.

Sonuçlarımız degerlendirildiğinde hastaların ağrıları geçmiş, greftler inkoorpore olmuş, hastalarda izleme süresi kısa olmasına rağmen 4 kalçada kollaps olmuş, önce var olan kollaps minimal artmış ve MR görüntülemede normal sinyal intensitesi saptanmış, 4 kalçada folak değişiklikleri azalmıştır.

Çalışmamazda uyguladığımız yöntemin erken sonuçları bakımından hastalara faydalı olduğu, daha erken evredeki hastalara ve titiz, dikkatli bir cerrahi ile sonuçların iyileşibeleceği, en önemlisi bu tip kalçaları kurtarabilmek için erken teşhis edilmesi gerektiği kanaatine varılmıştır.

Stage II ve III olan olgularda bu cerrahi yöntem eski ağrı ve sıkıntıları gidermekte fakat normal kalça eklemi sağlamakta yeterli olmamaktadır. Bu olgulardaki girişim artroplastiye alternatif olarak yapıldığı için artroplasti süresini daha iyi yaşam koşullarında uzatması en büyük avantajdır. Eğer erken dönemde, stage I olgularda uygulanırsa tam kür şansı sağlanabilir.

## Kaynaklar


1. Buckley PD, Gearen PF, Petty RW: Structural bone grafting forearly atrumatic avascular necrosis of the femoral head. JBJS (Am) 73(A); 1357-64, 1991.
2. Cheung HS, Stewart IE, Ho KL, Leung PC, metneweli C; Vascularised iliac crest grafts: Evaluation of viability status with marrow scintigraphy. Radiology 186(1); 241-45, 1993.
3. Coombs RR, Thomas RW: Avascular necrosis of the hip. Br. J Hops Med.: 51; 275-45, 1993.
4. Dinulescu I: Aseptic necrosis of the femoral head and its treatment. European Instructional Course Lectures, Vol: 2, 9-18, 1995.
5. Ficat RP: Idiopathic bone necrosis of the femoral head: Early diagnosis and treatment. JBJS (Br) 67 (B): 3-9, 1985.
6. Koo KH, Kim R, Ko GH, Song HR, Jeong ST, Cho SH: Preventing collapse in early osteonecrosis of the femoral head. A randomised clinical trial of core decompression. JBJS (Br); 77(B), 870-874, 1995.
7. Malizos KN, Soucacos PN, Beris AE, Korobilias AB, Xenakis TA: Osteonecrosis of the femoral head in immunsupressed patients: Hip salvaging with implantation of vascularised fibular graft. Microsurgery 15 (7): 485-491, 1994.
8. Steinberg ME: Core decompression of the femarol head for avascular necrosis: Indications and results. Can J Surg 38 (1): 18-24, 1995.

# BÖLÜM - XIII

## GENEL ORTOPEDİ TRAVMATOLOJİ

## KISIM - 3

# ALT EKSTREMİTEDE REFLEKS SEMPATİK DİSTROFİ (RSD)'SİNDE REHABİTASYON SONUÇLARI

H. HALLAÇELİ*, T. ERİKLİ*, O KARAOĞLAN**,

RSD; tutulan ekstremitede sempatik sinir sisteminin anormal hiperaktif durumuna parelel olarak gelişen ağrı, trofik değişiklikler ve vasomotor bozukluklarla karekterize karmaşık bir sendromdur(1). Etyolojisi bilinmemekle birlikte neden olan veya başlatan faktörler bilinmektedir. Bunların başında travmalar gelmektedir. Epidemiyolojisi; Rothberg'e göre periferik sinir yaralanmalarından sonra %10-15, Mayfiel'e göre %2-5 oranında ortaya çıkmaktadır. RSD %10-15 oranında 17-34 yaşlarında, %47 oranında 35 yaş üzerinde görülmektedir(1,2,3). RSD'nin üst ekstremitede görülme olasılığı alt ekstremiteye göre daha fazladır(1,4). RSD tedavisinde; fizyoterapi yaklaşımları, iş ve uğraşı tedavisi, ilaç ve cerrahi yaklaşımları ile hastanın eğitmi ve iletişimine yer verilmelidir. Fizyoterapi programında yetersizliğin önlenmesi, bozulan fonksiyonların düzeltilmesi ve iyileşmenin hızlandırılması amaçlanmaktadır. Üst ekstremitede tutulumu olanlarda hareketliliğin arttırılması ve fonksiyonel el oluşturulmalı, alt ekstremitede tutulumu olalarda ise hareketliliğin arttırılmasının yanında ağrısız ekstremite üzerine basma kapasitesi artırılmalıdır (1,3,).

Bu çalışmada, alt ekstremitede tutulumu olanlarda fiziksel ve klinik özelliklerini, rehabilitasyon programının etkisini ve fonksiyonel sonuçlarını belirlenmesinin yanında RSD tutulumu olmayan benzer alt ekstremite şikayetleri olan diğer (kırık gibi) hasta gruplarına göre farklılığı saptanması amaçlanmıştır.

### Metod

Çalışmamız, Eylül 1993-96 tarihleri arasında DEÜ Tıp Fakültesi Ortopedi ve Travmatoloji Anabilim dalına başvuran hastalar dahil edilmiştir. Toplam 29 ekstremitede (bir olguda bilateral) 19'unda (%65.5) kırık, 5'inde (%17.2) ayak bileği burkulması bulunmaktaydı (Tablo 1). Olguların 11'i (%39) erkek, 18'i (%61) bayan olup, yaşları 45.69 12.68 (14-70) yıl olarak değişmektedir.

### Tedavi Programı

**Erken dönemde** (immobilizasyon dönemi sonu) ödem ve ağrı yakınmaları

* DEÜ Fizik Tedavi ve Rehab. Y.O Fizyoterapist., **Uzman Doktor.

için elevasyon pozisyonunu öğretilmiş ve bandaj uygulamaları yapılmıştır. Ağrı bulgusunu rahatlatılmasında rolü olan ve hastalar tarafından dayanılabilen (tolere edilebilen) sıcak (sıcak yastıklar ile) veya soğuk (buz paketleri ile) ajanlar uygulanmıştır. Bu testin sonucuna göre uygun elektrofiziksel ajanların elevasyon pozisyonunda 3 seans/gün (1-2 saatlik) egzersiz programının her birinin ardından yapılmasına özen gösterilmiştir. Ayrıca TENS, ultrason, enterferansiel akım uygulaması eklenmiştir. Egzersiz programı: erken dönemde, hareket sınırlılığı olan eklemlerde ağrıyı attırmayan aktif -aktif yardımlı eklem hareketleri, proksimal eklemlere kuvvetlendirme egzersizleri verilmiştir. Ayrıca koltuk değnekleri ile uygun yürüme eğitimi, merdiven inip-çıkma, sandalyeye oturma kalkma gibi farklı transver aktiviteleri öğretilmiştir. **Orta dönemde** (ekstremite üzerine tam veya tama yakın yük verildiği dönem) limitli eklemlere önceleri dikkatli ve yavaş germe egzersizleri daha sonra ağrı bulgusunda artış olmadan zamanla yoğunluğu artan germe ve kuvvetlendirme egzersizleri verilmiştir. **Geç dönemde** ise (koltuk değneği terk edildiği dönem) önceki uygulamalara ilaveten yürüme programı önerilmiş (10 dk. dan başlayıp günde 5 dk. artışla 60 dk.ya ulaşacak şekilde) ve proprioseptif eğitim uygulanmıştır.

Normal eklem hareketlerinin (NEH) değerlendirilmesi universal goniyometre ile, ağrı bulgusu McGill-Melzack testi ile değerlendirilmiştir. Olguların son değerlendirmelerinde şu parametreler araştırılmıştır: Koltuk değneği/baston kullanma süresi, ağrısız doğal ritimde ortalama yürüme mesafesi, banyo, WC, merdiven inip-çıkma, ayakkabı, çorap, pantolon-etek giyme gibi günlük yaşam aktivitelerin (GYA) bağımsızlık düzeyini kapsamaktadır.

## Bulgular

Dokuz Eylül Üniversitesi Tıp Fakülteis Ortopedi ve Travmatoloji ABD'da Ortopedik fizyoterapi ünitesinde gönderilen Ortopedi ABD denetiminde 29 hasta tedaviye alınmıştır. Olguların 16'sında (%55.3) sol, 13'ünde (%44.7) sağ ekstremitede tutulum olup, ortalama 13.28 ± 8.11 (6-44) ay izlenmiştir. Tedavi öncesinde destekli ve sınırlı yürüme ile şiddetli ağrıları tedavi sonrasında belirgin rahatlamıştı. Kalça, diz ve ayak bileği NEH'leri incelendiğinde çoğunlukla ayak bileğinde (n.24) limitasyon saptanmıştı (Tablo 2). Dosya kayıtları incelendiğinde 6 olguda (%21) farklı nedenli bel ağrısı olduğu saptanmıştır. Eklem hareketlerinde ve kas kuvvetlerinde artışla birlikte, koltuk değneği veya bastonu ortalama 7.51 ± 5.33 (2-22) ay sonra tamamen bırakılmıştır. Bir olgu gonartroz nedeniyle bastona gerek duymuştur. 28 olguda ortalama 43.3 ± 18.3 dk (10-60 dk) yürüme düzeyi yakalanmıştır. Olguların hepsinde GYA'da yeterli bağımsızlık kazanılmıştır.

## Tartışma

Alt ekstremite RSD tedavisi ile ilgili yayınlar oldukça azdır. Tedavide ağrı-ödem tedavisi, NEH yeteneğinin artması ve ağrısız ekstremite üzerine yük verme en önemli unsurlardır(2,5). Kırık sonrası RSD gelişen olgularda yeterli kallus gelişimine rağmen koltuk değneğinin bırakılması ağrıdan dolayı uzun süreli olmaktadır(1,5,6). Koltuk değnekleri Jones kırığında 4-6 haftalarda, biamlleoler kırıkta 8-12 haftada ek sorun gelişme-

| Tablo 1: Hastaların klinik ve fiziksel özellikleri | | | | | | | |
|---|---|---|---|---|---|---|---|
| adı | Tanı | L-R | bay-bayan | adı | Tanı | L-R | bay-bayan |
| ÖT | tibia kırığı | L | K | FÜ | Jones kırığı | R | K |
| SP | Bimalleoler kırık | R | K | NK | yumuşak doku travması | L | E |
| SS | Ayak artroskopisi, burkma | L | K | NK | artroz-travma | L | K |
| AÇ | Tibia üst uç kırığı | R | E | DA | Ayak bileği kırığı | R | E |
| EE | Ayak bileği dış bağ tamiri | L | K | SC | 1. falanks kırığı | L | K |
| EV | Ayak bileği burkulması | L | E | MK | Ayakbileği burkulması | L | E |
| SK | Patella kırığı | L | E | AD | 2. metatars kırığı | R | K |
| RY | Tibula kırığı | R | K | NT | Artros. menisektomi | L | K |
| AN | Ayak bileği kırığı - çıkığı | L | E | AD | Ayak bileği kırığı | L | K |
| ÜD | Trimalleoller kırık | L | K | MG | tibia-fibula kırığı | R | E |
| ÜD | Trimalleoller kırık | R | K | ŞE | metatars kırığı | R | K |
| MF | Jones kırığı | R | K | AY | bimalleoller kırığı | L | K |
| MI | Jones kırığı | R | K | HK | Ayakbileği burkulması | R | E |
| HI | İntertrokanterik femur kırığı | L | E | AA | Ayakbileği burkulması | R | K |

| Tablo 2: Olguların tedavi öncesi (TÖ) ve sonrası (TS) ağrı ve NEH bulguları | | | | | |
|---|---|---|---|---|---|
| **Ağrı (Düzey)** | **TÖ*** | **TS*** | **EH (derece)** | **TÖ** | **TS** |
| 0 = yok | 0 | 10 | ayak n : 24 | | |
| 1 = hafif | 1 | 14 | dorsi fleks. | 7.6 2.5 | 16.2 4.2 |
| 2 = rahatsız edici | 5 | 5 | plantar fleksiyon | 10.2 4.2 | 30.4 11.1 |
| 3 = ıstırap verici | 8 | 0 | Diz (n : 8) | | |
| 4 = şiddetli | 10 | 0 | fleksiyon | 82.1 22.1 | 125.1 + 18.1 |
| 5 = çok şiddetli | 5 | 0 | ekstansiyon kaybı | 15.3 5.2 | 5.3 4.8 |

* olgu sayısı

mişse tamamen bırakılırken RSD'li olgularda bu süre ortalama 32 haftayı bulmaktadır. Ayakta uzun süre dik durma, uzun yürüyüşler yapma gibi ağrıyı artıran olumsuz etkiler hasta eğitimi ile kısıtlanan olgularda ağrı kontrolünün daha başarılı olduğu gözlemlenmiştir. Bu nedenle tedavide ek sorunu olan (bel ağrısı gibi) hastaların bu yakınmalarının giderilmesi oldukça önemlidir. Böylece GYA'da yeteri bağımsızlık daha kısa sürede elde edileceği sonucunu çıkarmaktadır. Fizyoterapi programı ile RSD tedavisinde zamanla başarılı sonuçlar elde etmek mümkündür. Fakat erken işe dönme, ekstremite üzerine erken yük verme için ek çalışmalara ihtiyaç bulunmaktadır. Olgularımız farklı anatomik bölgelerden yaralanmıştı. RSD'li hastayı bir bütün olarak değerlendiren puanlama cetvelinin olmadığını gözlemledik. Bu amaçla farklı tedavi programlarının yanında farklı değerlendirme sistemlerinin olmasının daha objektif sunulara olanak vereceğine inanıyoruz.

## Kaynaklar


1. Hallaçeli, H., Algun, C.: "Refleks Sempatik Distrofi ve Fizyoterapisi" HÜ Fizik Tedavi ve Reh. YO Yayınları: 12, 23 sayfa, 1993.
2. Lankford, L: "Reflex Sympathetic Dystrophy" (In) Hunter, J.M. (Ed.) Rehabilitation of Hand. 763-86. Saint Louis. 1990.
3. Schwartzman, R.J. Mchlellman, T.L.: "Reflexx Sympathetic Dystrophy" Arch Neurol, vol: 44, May, 1987.
4. Seale, K.S.: Reflex Sympathetic Dystrophy of the Lower Ekstremity "Clinical Orthop and. Rel. 243: 80-4, 1989.
5. Inhofe. P.D., Moral, G.A. "Refex Sypathetic Dystrophy: A Rewiev Paper" Orthopaedic rewiew" 655-61, Aug. 1994.
6. Munn, J.S. Baker; H.B.: "Recurrent Sympathetic dystrophy: Successful treatment by Contralateral Sympathectomy" Surgery, Vol: 102, No: 2, 102-5, July, 1987.

# BÖLÜM - XIII

## GENEL ORTOPEDİ TRAVMATOLOJİ

## KISIM - 4

# POPLİTEAL KİSTE EŞLİK EDEN İNTRAARTİKÜLER LEZYONLARIN MRG İLE DEĞERLENDİRİLMESİ

A. Fahri DEMİRKAN*, Alper KILIÇ*, Nuran AKKOYUNLU*, Özgür DİNGİL*

Dizinde ağrı ve şişlik yakınması ile başvuran hastalarda, popliteal kistin görülme sıklığı ve eşlik eden intraartiküler lezyonlar (menisküs harabiyeti, osteokondritis dissekans, ÖÇB yırtığı, vb.), eklem effüzyonu ve eklemdeki dejenerasyon prospektif olarak MRG ile değerlendirildi.

Pamukkale Üniversitesi Ortopedi ve Travmatoloji A.B.D. Polikliniğine dizinde yakınma ile başvuran 592 hastaya fizik muayene ve olağan tetkiklerini takiben MRG uygulandı. Popliteal kistlerin bir kısmı farklı nedenler ile çekilen MRG esnasında, diğer kısmı ise fizik muayenede palpasyonla saptandı ve MRG kitleyi tanımlamak amacıyla yapıldı.Basit ve çoklu doğrulama (korrelasyon) analizi uygulanarak, Baker kisti ile eşlik eden durumların istatistiksel olarak değerlendirilmesi yapıldı. Baker kistinin eşlik eden durumlarda görülme oranı hesaplandı.

Bu hastaların 54'ünde (%9) popliteal kist olduğu bulundu. Fizik muayenede 14 hastada popliteal bölgede şişlik saptandı. Geri kalan 40 hastada (%74) MRG'da popliteal kist ek bulgu olarak karşımıza çıktı. Popliteal kisti olan hastalar, 17-65 yaş arasındaydı (ortalama 52). İç menisküs arka boynuz lezyonu (%88) en sık görülen eklem içi patolojiydi (Şekil 1). İç menisküs gövde ve ön boynuzda %37 hastada sinyal farklılığı gözlenirken, dış menisküste %63 hastada dejenerasyon veya yırtık olduğu bulundu. 6 hastada (%11) menisküsler normal olarak değerlendirildi. Eklem effüzyonu 36 hastada (%66) görülürken, %55'inde diz ekleminde osteoartrit, 4 hastada osteokondritis dissekans olduğu saptandı. Altı hastada (%22) uzunlamasına boyu 5 cm'nin üzerindeydi. Kist ile effüzyon, menisküs yırtığı, dejeneratif artrit gibi bulgular arasında önemli ilişki olduğunu saptadık ($p < 0.01$). Bir değişkenle beraber kist olasılığı hesaplandığında %10-12, herhangi iki değişken olduğunda %17-24, üç değişkende olduğunda %45 olarak bulunmuştur.

Popliteal kistler, klinik olarak belirti vermeyeceği gibi, ağrı ve şişlik yakınması ile de karşımıza çıkabilirler. Popliteal kistin yol açacağı belirtiler diz içi sorunlarla benzer olabilir. Bu nedenle kistler rastlantı olarak

* Pamukkale Ün. Tıp Fak. Ortopedi ve Travmatoloji A.B.D.

MRG'de saptanabilirler(1). Bizim sonuçlarımız diğer çalışmalarla karşılaştırıldığında popliteal kistin MRG'de görülme sıklığı daha yüksek bulundu(2,3). İnsidansın yüksek olmasını, popliteal bölgede şişlik olmayan hastalarda popliteal kistin MRG'de ek bulgu olarak karşımıza çıkmasıyla açıklanabilir. Kistin boyutlarını ölçtüğümüzde asemptomatik olgularda kist boyutunun küçük olduğunu gözledik. Yayınlarda, Baker kisti ile eşlik eden eklem içi patolojilerin olduğu kabul edilmektedir (4,5). Baker kisti, genelde diz eklemi içerisindeki sinovite sekonder olarak meydana gelir(6). Elde ettiğimiz bulgular, Baker kisti ile eklem effüzyonu arasındaki ilişkiyi doğruluyordu. Menisküs yırtığı ve dejeneratif eklem hastalığının, effüzyondan bağımsız olarak kist ile birlikteliğini gözledik. Baer kisti oluşma olasılığı, eşlik eden lezyonların sayısının artmasıyla beraber artış göstermektedir. Bizim izlediğimiz olgularda en sık eşlik eden bulgunun arka menisküs dejenerasyonu olduğu saptandı. İç menisküsün arka boynuzunun yırtıklarının popliteal kistlerle sıklıkla beraber görüldüğü belirtilmektedir. Bu nedenle menisektomi sonrasında kistin gerilemeyeceğini belirten yayınlar mevcuttur(6).

MRG ile noninzvazif olarak kistik lezyonların görüntüsünü elde edebiliriz, klinik özelliklerini açıklayabiliriz ve bu lezyonların önemini ortaya koyabiliriz. Popliteal kiste yolaçabilecek, dizin içerisinde birçok lezyon vardır. MRG'de doğru tanı ile menisküs patolojisi olmayan olgularda kistin çıkartılıp eklem ile olan ilişkinin kapatılması, gereksiz artroskopi yapılmasını önler. Bu nedenle popliteal kisti olan hastalarda, tedavide yol göstermesi nedeniyle MRG'nin gerekli olduğu düşüncesindeyiz.

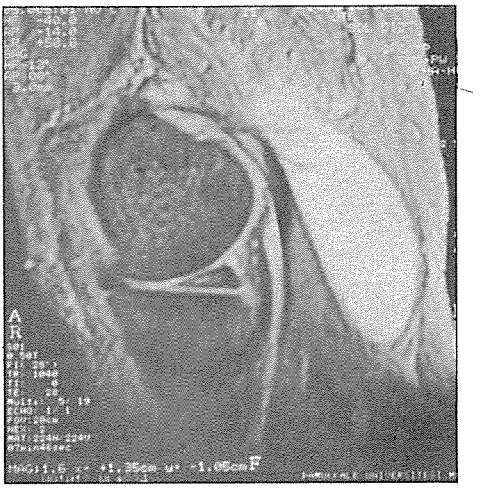


***Şekil 1:*** *Baker kistine eşlik eden menisküs arka boynuzdaki sinyal artışı gözlenmektedir.*

## Kaynaklar


1. Butler, MG; Fuchigami Kd; Chako A: MRI of posterior knee mases. Skeletal-Radiol; 25 (4): 309-17, 1996 May.
2. Sansone V; de-Ponti-A; Palullo GM; del-Maschio A: Popliteal cysts and associated disorders of the knee. Critical review with MR imaging, Int-Orthop.; 19(5): 275-9, 1995.
3. Fielding JR, Franklin PD, Kustan J: Popliteal cysts; a reassesment using magnetic resonance imaging. Skelatal-Radiol.; 20 (6): 433-435, 1991.
4. Janzen DL; Peterfy CG; Forbes JR; Tirman, P.F.,; Genant, H.K.,: Cystic lesions around the knee joint: MR imaging findings. AJR-Am-J-Roentgenol.; 163(1): 155-61, 1994 Jul.
5. Miller TT. Staron RB. Koenigsberg T. Levin TL. Feldman F.: MR imaging of Baker cysts: association with internal derangement, effusion, and degenerative arthropathy. Radiology. 201(1): 247-50, 1996 Oct.
6. Mack RP., Clayton ML.: Synovial and bursal lesions about the knee. in Surgery of Musculoskeletal system by Evarts M. 3539-3549, 1990.

# BÖLÜM - XIII

## GENEL ORTOPEDİ TRAVMATOLOJİ

## KISIM - 5

# POLİOMİYELİT SEKELİ 644 OLGUNUN DEĞERLENDİRİLMESİ

Mehmet ÖZAL*, Fuad ÖKEN*, Ahmet ASLAN**

Poliomiyelit medulla spinalisin ön boynuz hücrelerini ve beyin sapındaki bazı motor hücreleri tutan viral bir enfeksiyondur. Bu hücrelerin nekrozu sonucu, innerve ettikleri kaslarda flask paralizilerle seyreder. Flask paralizi ile etkilenen kasların sayısı ve paralizinin şiddeti değişkendir(2,8,9).

Poliomiyelit çocukluk çağında geçirilmiş bir enfeksiyon hastalığı olmasına rağmen bıraktığı sekellerle kişinin tüm yaşamı boyunca sosyal ve psikolojik sorunlarla karşı karşıya kalmasına neden olmaktadır(1).

Poliomiyelit Kuzey Amerika ve Avrupa'da artık çok az rastlanan bir hastalık olmasına rağmen, ülkemizde giderek çok azalmasına rağmen halen bir sorun olmaya olduğu unutulmamalıdır(2,4).

Hastalığın başlangıcından itibaren 2 yıl geçtikten sonra kalan felçler ömür boyu devam eder. Kaslar asimetrik olarak tutulduğundan sinerjik ve antagonist kaslar arasındaki denge bozulur ve deformiteler gelişir(9,10).

Bu dönemden sonra başvuran hastalarda tedavi, bir plan dahilinde yapılmalı, amaç kişiyi en az cihaz ya da destekle yaşamını sürdüren az özürlü bir birey haline getirmek olmalıdır(2,8,9).

Bu çalışmada 644 poliomiyelit sekelli olgu retrospektif olarak değerlendirilerek, en çok görülen deformiteler, bunlara uygulanan cerrahi tedavi yöntemleri ve bu yöntemlerin etkinlikleri incelenmiştir.

### Materyal Metod

Ocak 1985-Kasım 1995 tarihleri arasında Ankara Numune Hastanesi 1. Ortopedi ve Travmatoloji Kliniği'nde, 644 poliomiyelit sekelli hasta yatırılarak tedavi edilmiştir. Tüm olgular hastaneye yattığında Klinik Şefi Orhan GİRGİN tarafından geliştirilen Poliomiyelit Sekelli Hasta Bilgi Çizelgesi ve Takip Formu'na kaydedilmiştir.

Olgularımızın 327'si erkek, 317'si bayandı. En küçük yaş 3, en büyük yaş 33 olup ortalama yaş 16,9'du.

* Ankara Numune Hast. 1. Ortopedi ve Travm. Kliniği Uzmanı., ** Asistanı

| **Tablo 1:** Başvuran Hastaların yaş gruplarına göre dağılımı | |
|---|---|
| **Yaş Grubu** | **Hasta Sayısı** |
| 0 - 5 yaş | 7 |
| 6 - 10 yaş | 42 |
| 11 - 15 yaş | 257 |
| 16 - 20 yaş | 194 |
| 21 - 25 yaş | 109 |
| 26 - 30 yaş | 23 |
| 30 yaş ve üstü | 12 |

310 olguda sol, 256 olguda sağ ve 78 olguda bilateral tutulum vardı. Hastalığa yakalanma yaşı en küçük 4 ay, en büyük 6 yaştı.

| **Tablo 2:** Hastalığa yakalanma yaşları | | |
|---|---|---|
| Yaş grubu | Hasta Sayısı | % |
| 0 - 6 ay | 63 | 9,78 |
| 7 - 12 ay | 359 | 55,74 |
| 13 - 36 ay | 198 | 30,74 |
| 37 - 72 ay | 24 | 3,72 |

Olgularımızın büyük çoğunluğunda 2 veya daha fazla eklemde deformite mevcuttu. Hastalarımızın 151'inde kalça deformitesi mevcuttu. Bu deformiteler: 107 hastada fleksiyon, abduksiyon ve/veya dış rotasyon deformitesi; 32 hastada paralitik kalça çıkığı; 11 hastada sarsak kalça. Kalça deformitelerini düzeltmek için 139 ameliyat yapıldı. 107 hastaya Champbell, 25 hastaya Shelf ve 7 hastaya osteotomi uygulandı.

413 hastanın dizinde deformite mevcuttu. 330 hastada fleksiyon ve/veya valgus deformitesi; 74 hastada genu rekurvatum ve 9 hastada sarsak diz vardı. Diz deformitelerini düzeltmek için 245 diz 272 femur suprakondiler düzeltici osteotomi yapıldı. 27 dizde deformite 45 derece veya üzerinde olduğundan 2 seanslı düzeltme yapıldı 85 hastaya Yount, 9 hastaya diz artrodezi ve 7 hastayada Schwartzman ameliyatı uygulandı. Ayrıca kuadriseps paralizisi olan 82 dize rekurvasyon osteotomisi uygulandı.

357 hastanın ayağında deformite vardı. Ekin ve valgus en çok karşılaştığımız deformitelerdi. 23 hastada pes ekinus, 119 hastada ekino-varus, 162 hastada ekinovalgus, 24 hastada sarsak ayak belirlendi. 17 hastada kavo-valgus ve 12 hastada kavo-varus deformitesi mevcuttu. Ayak deformitelerine yönelik 288 aşiloplasti, 143 tripl artrodez, 53 Green-Grice, 64 tarsal rezeksiyon, 36 Lambrunidu, 12 Japas, 22 ayak bileği artrodezi, 83 tendon transferi, 19 pantar release uygulandı. Ayrıca çekiç parmak deformitesi olan 40 ayağın 31'ine Jones, 9'una da parmak artrodezi uygulandı.

Hastalarımızın 412'sinde (%63.9) kısalık mevcuttu. Ancak deformiteler düzeltildikten sonra 121 hastada, kısalık 2 cm.'nin altına indi ve cerrahi tedaviye gerek kalmadı. 291 hasta da ise 3 cm. ve üzerinde kısalık tespit edilerek, 291 hastaya 396 uzatma ameliyatı yapıldı. 216 hastaya tibia diafiz uzatması, 98 hastaya tibia epifiz uzatması, 76 hastaya femur uzatması, 6 hastaya femur epifiz uzatması uygulandı. Ayrıca 7 hastaya epifizyodez yapıldı.

## Sonuçlar

Hastalar HONG-XUE-MEN ve ark.larının yürüme şekline göre geliştirilen in-

dekse göre değerlendirildi. Bu indeks göz önüne alındığında bir üst dereceye geçmek iyi, iki üst dereceye geçmek ise çok iyi sonuç olarak değerlendirildi(7).

| Tablo 3: HONG-XUE-MEn ve ark.'nın yürüme indeksi | |
|---|---|
| 0 | Yürüme ve ayağa kalkmanın mümkün olmadığı sadece sürünme şeklinde ilerleyenler veya tekerlekli sandalye kullananlar |
| 1 | 2 koltuk değneği ile yürüyebilenler |
| 2 | Tek koltuk değneği ile yürüyebilinler |
| 3 | Tek baston kullananlar |
| 4 | Dizini eliyle destekliyerek yürüyebilenler |
| 5a | Desteksiz fakat fazla aksayarak yürüyenler |
| 5b | Normal veya az aksayarak yürüyebilenler |

Bizim 644 hastamızın 264'ünde (%40.99) iki üst dereceye geçilerek çok iyi sonuç elde edildi. 347 (%53.88) hastada ise bir üst dereceye geçilerek iyi sonuç elde edildi. 33 5%5.12) hastada ise deformiteler düzeltilmesine rağmen üst dereceye geçilemedi.

## Tartışma

Poliomiyelit sekeli tedavisi, uzun süren zor ve pahalı bir yöntemdir. Bu nedenle hastalıktan korunma ve akut dönemde kas ağrısı ve spazmı ile mücadele ederek deformite gelişmesinin engellenmesi çok önemlidir(3).

Korunma, aşılama, halk sağlığı eğitimi ve çevre koşullarının iyileştirilmesi ile sağlanabilir. Deformiteler kaslar arasındaki dengesizlikten kaynaklandığı için; dengeyi sağlayıcı kuvvetlendirme egzersizleri ve fonksiyonel pozisyonda duruş vermeye ağırlık verilmelidir(3,4,9).

Poliomiyelit sekelli hastanın tedavisi bir plan dahilinde yapılmalıdır. Tedaviye başlanmadan önce kas paralizisi ve onun neden olduğu deformiteler iyice tanınmalıdır. Tedavi kas balansını sağlamaya, yumuşak doku ve kemik deformitelerini düzeltemeye yönelik olmalıdır(1,2,8).

Kuadriseps, gluteuslar, tibialis anterior, medial hamstringler ve kalça fleksorları en çok etkilenen kaslardır. Bizim olgularımızdaki bulgular benzerdir(2,8).

644 olgumuzun 151'inde (%23.44) kalçada deformite tespit edilirken, 413'ünün (%64.13) dizinde ve 357'sinin (%55.43) ayak ve ayak bileğinde deformite tespit edilmesi literatürle uyumlu değildir.(2,4,8).

Dizde en çok fleksiyon deformitesiyle karşılaştık. 20 dereceye kadar olan deformiteler Yount ile düzeltildi. Leong ve arkadaşları, poliomiyelitte dizin fikse fleksiyon deformitesinin osteotomi ile düzeltilmesinin düşük morbiditesi ve basit bir yöntem olduğunu belirtmişlerdir. Bizde 20-45 derece arasındaki fleksiyon deformitelerinde, başarılı sonuçlarımız gözönüne alınarak tek seanslı osteotomiyle iyi sonuç elde edilebileceği inancındayız. Utkan ve arkadaşları, fleksiyon deformitesinin fazla olduğu dizlerde, iki seanslı osteotominin yararlı olduğunu belirtmişlerdir. Bizde 45 derecenin üzerinde fleksiyon deformitesi olan dizlerde iki senaslı osteotominin gerekli olduğu inacındayız. 74 olgumuzda genu rekurvatum vardır. 20 dereceye kadar genu

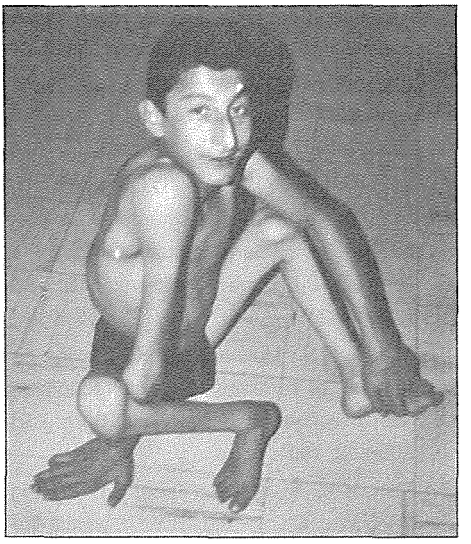

*Şekil 1: ileri derecede deformiteleri olan poliomyelit sekelli bir olgumuz.*

rekurvatum tedavi gerketirmez, hatta, dizi kilitlemek için istenen bir durumdur. Bu nedenle ileri derecede kuadriseps yetmezliği olan 82 dize rekurvasyon osteotomisi uyguladık ve sonuçlarından memnunuz(2,5,6,7,10).

Ayak ve ayak bileği deformitelere daha yatkındır. Ancak serimizde azda olsa ayak ve ayak bileğine göre, dizde daha çok deformiteyle karşılaşıldı. Ayak ve ayak bileği deformitelerinin tedavisinde plantigrade ayak elde etmek amaçlanmalıdır. Bizde karşılaştığımız ayak ve ayak bileği deformitelerinde plantigrade ayak elde etmeye yönelik uygun cerrahi yöntemin seçilerek, uygulanması gerektiği inancındayız(2, 8,9).

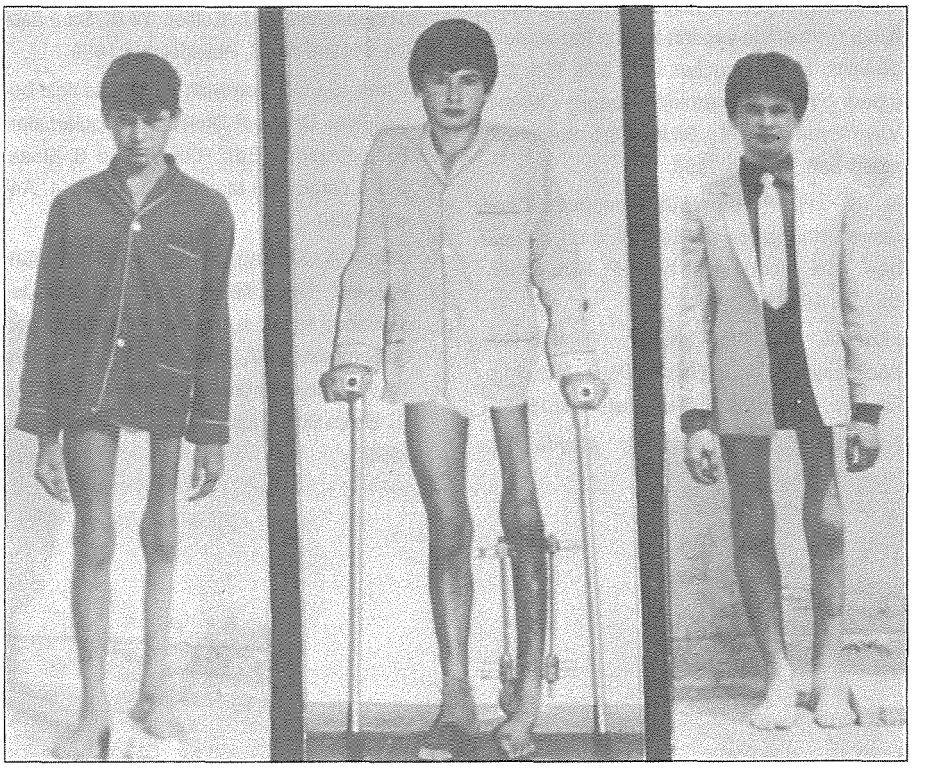

***Şekil 2:*** *Bir olgumuzun tedavi öncesi, tedavi sırasında ve tedavi sonrası resimleri.*

Poliomiyelitli hastalarda deformiteler kadar kısalıkta sorun yaratır. Hastalarımızın 412'sinde kısalık mevcuttu. Ancak deformiteler düzeltildikten sonra 121 hastada kısalık 2 cm.'nin altına indi ve cerrahi tedaviye gerek kalmadı. Bu nedenle kısalığın, deformiteler düzeltildikten sonra değerlendirilmesi ve gerekirse uzatmanın tedavi planına eklenmesi gerektiği inancındayız.

Sonuç olarak poliomiyelit sekeli olan bir hastanın tedavisinde ulaşılması gereken amaç; onun geldiği çevreye bağımsız olarak kendi yaşamını sürdürebilen ve üretken biri olarak göndermektir.

## Kaynaklar


1. Ardıçoğlu, K., Şimşek, Ü., Taneli, B., Adabağ, C.: Poliomiyelitte ayak ve ayak bileği çevresinde yapılan tendon transferleri: 10 yıllık izlem sonuçları. XIV. Milli Türk Ortopedi ve Travmatoloji Kongre Kitabı. Yayınlayan Ege R., Bizim Büro Basımevi, s.581-585, Ankara 1996.
2. Beaty, J.H.: Poliomyelitis Campbell's Operative Orthopedics 8th Ed. Vol: 4 Ed: Crenshaw, A.H. Mosby year book P: 2383-2433, St. Lois 1992.
3. Hizmetli, S.: Poliomiyelit. Tıbbi Rehabilitasyon, Editör: Hasan Oğuz. Nobel tıp kitabevi, Ltd. Şti. s: 653-658, istanbul 1995.
4. Karataş, E.S.; Murat, M; Mayda A.: Türkiyede önemli bir sakatlık sebebi olarak poliomiyelit IX. Milli Türk Ortopedi ve Travmatoloji Kongre Kitabı. Düzenleyen: Rıdvan Ege Emel Mabaacılık San. S.: 412-413, Ankara 1987.
5. Leong, J.C., Y., Alade, C.O., Frang, D.: Supracondylar femoral osteotomy for knee flexion contracture resulting from poliomyelitis. J. Bone Joint Surg. 64B: 198-201, 1982.
6. Mehta, S.N.; Mukherjee, A.K.: Flexion osteotomy of te femur for genu recurvatum after poliomyelitis J. Bone Joint Surg. 73B: 200-202, 1991.
7. Men, H.X.; Bian, C.H.; Yang, C.D.; Zhang, Z.L.; Wu, C.C; Pang, B.Y.: Surgical treatment of the flail knee after poliomyelitis. J. Bone Joint Surg. 73B: 195-199, 1991.
8. Tachdjian, M.O.: Poliomyelitis. Pediatric Orthopedics. 2nd. Edition W.B. Saunders Co. P:1910-1978, Philadelphia 1990.
9. Turek, S.L.: Poliomiyelit ve onunla ilgili bozukluklar Ortopedi İlkeleri ve uygulamaları Türkçeleştirme Ed.: Rıdvan Ege 3. Baskı cilt: 1 Yargıçoğlu Matbaası s: 464-514. Ankara 1980.
10. Utkan, A.; Uludağ, M.E.; Kıral, R.; Ergün, M.: Diz fikse fleksiyon deformitesi tedavisinde femur suprakondiler ekstansiyon osteotomisi, XIV. Milli Türk Ortopedi ve Travmatoloji Kongre Kitabı. Yayınlayan Ege R., Bizim Büro Basımevi, s: 988-991 Ankara 1996.

# BÖLÜM - XIII

## GENEL ORTOPEDİ TRAVMATOLOJİ

## KISIM - 6

# DEĞİŞİK NEDENLERLE OLUŞAN ALT EKSTREMİTE KISALIKLARINDA UYGULANAN UZATMA SONUÇLARIMIZ

Cuma KILIÇKAP*, Serdar ÖZYALÇIN**, Erkal BİLGİÇ**, Serhat KESER***

Kliniğimize Mart 1990 ve Aralık 1995 tarihleri arasında başvuran 12 hastanın 16 alt ekstremitesine uzatma ameliyatı uyguladık. Hastalarımız, nörolojik, konjenital, travmatik ve enfeksiyon olmak üzere farklı etiyolojilere sahipti. Hastalarımızın ortalama yaşı 16,8 ve ortalama alt ekstremite eşitsizlik farkı 5,3 cm (%17,9) idi. 4 hastaa ipsilateral femur ve tibia uzatması uyguladık. Takip süres ortala 22,7 ay olan hastaların tedavi sonundaki ortalama eşitsizlik farkı 1,9 cm'dir (%5,4). Ortalama distraksiyon süresi 39,5 cm, iyileşme indeksi 46,7 gün/cm'dir. Ekstremite başına düşen komplikasyon oranı 1,5 olup, bu komplikasyonlara yönelik ameliyat sayısı 12'dir. Hastaları radyolojik, klinik ve sosyal durumlarına göre ayrı ayrı değerlendirdik. Buna göre %75 hastada iyi, %8.4 hastada orta ve %16.6 hastada yetersiz sonuç elde ettik.

Ortopedinin bilinen en eski ilkelerinden biri ekstremite uzunluk eşitsizliğidir. Hasta için sosyal, ekonomik ve psikolojik olarak büyük bir sorun oluşturan bu durum, biz hekimler için de halen tedavisi zor ve uzun süren ve hasta ile uyumun çok önemli olduğu bir hastalıktır. 17. yüzyılda hayvan deneyleriyle başlayan tedavi tarihçesinde, 1910'larda klinik uygulamalar başlamış ve Wagner, İlizarov gibi ötorlerin öncülüğünde de modern sistemler gelişirilmiştir(14,22, 33).

Çalışmamızda, distraksiyon ostegenezisi ilkesiyle uyguladığımız alt ekstremite kısalıklarında tedavi sonuçlarımızı değerlendirdik.

### Olgular ve Yöntem

İstanbul Kartal Eğitim ve Araştırma Hastanesi 1. Ortopedi ve Travmatoloji Kliniğnde, Mart 1990 ile Haziran 1996 arasında değişik etiyolojik nedenlerle olan ekstremite uzunluk eşitsizliği, uzatma ameliyatlarıyla tedavi edildi. Hastalarımızdan biri mevcut başka bir hastalık nedeniyle vefat etmiştir. 2. hastanın ampüte önkol güdüğü uzatıldı. 4 hastayla da, son kontrolleri için çağrı yapıldığı halde ilişki kurulamamıştır.

Bu çalışmaya, 12 hastanın 16 ekstremitesine uygulanan uzatma ameliyatı

* Kartal Eğitim ve Araş. HAst. 1. Ortopedi ve Trav. Kli. Şef ., ** Uzm. Dr., *** Asis.

girişimleri dahil edilmiştir.

Olguların 7'si erkek ve 5'i bayandır. Kliniğimize tedavi için başvurdukları zamandaki yaş, en küçük 6 ve en büyük 29 olup ortalama yaş 16,8'dir.

5 hastada nörolojik (Poliomyelit), 2 hastada travmatik, 4 hastanın konjenital ve bir hastada tibiada enfeksiyon nedeni ile kısalık mevcuttu.

Hastaların hepsinin tibialarında, en az 1 cm (%2,0) ve en çok 11 cm (%35,4) olmak üzere ortalama 4,1 cm (%12,4) uzunluk farkı vardı. İki hastanın tibilarındaki uzunluk farkı (Bir hastada 1cm, diğerinde ise 1,5 cm idi), femurlarındaki uzunluk farkından daha az olduğu için, bu iki hastanın tibialarına yönelik herhangi bir cerrahi girişim planlanmayarak, sadece femurları uzatıldı.

7 hastanın ise femurlarında uzunluk farkı en az 2cm (%7,6) ve en çok 5 cm (%11,6) olmak üzere ortalama 4,3 cm (%9,6) İdi. Uzunluk farkı 2cm olan hastanın tibiasında da 2 cm fark vardı ve bu hastanın sadece tibiası uzatıldı. Hastalar genel olarak değerlendirildiğinde ise, alt ekstremite uzunluk farkı olan 12 hastada en az 4cm (%8) ve en çok 14 cm (%38.8) olmak üzere ortalama 5,3 cm (%17,9) uzunluk farkı vardı.

Hastaların 7'sinde ipsilateral tibia ve femur eşitsizliği vardı. Bu hastalardan sadece 4'ünün hem femur hem de tibiaları uzatıldı. Bu hastaların tümünde, en az 4cm (%8) ve en çok 14 cm (%38,8) olmak üzere ortalama 7,1 cm (%18,8) eşitsizlik farkı vardı. İpsilateral uzatma uygulanan dördünde ise en az 7 cm (%18,1) ve en çok 14 cm (%18,8) olmak üzere ortalama 9 cm (%23,2) eşitsizlik farkı vardı.

**Ameliyat Teknikleri**

3 hastada tedavide Orthofix, bir hastada ise ilk ameliyatta Orthofix ikinci ameliyatta İlizarov sistemleri kullanıldı. Geriye kalan 8 hastanın 12 ameliyatta İlizarov sistemleri kullanıldı. Geriye kalan 8 hastanın 12 ekstremitesinde İlizarov sistemi kulanıldı. DeBastiani'nin tanımladığı teknikle kortikotomi uygulandı. Tüm tibia uzatmalarında yaklaşık 1 cm kadar fibuler rezeksiyon yapıldı. Kortikotomiyi takiben skopi kontrolünde, fiz hattı, damar ve sinir zedelenmesine neden olmayacak şekilde uygun anatomik planlardan Kirschner telleri, düşük devirli motor ile geçildi.

**Ameliyt Öncesi Bakım**

Hastaların hepsinde çivi dibi bakımı, günaşırı "batticon" solüsyonu kullanarak ve çivi dipleri "sponge" ile kapanarak yapıldı.

İlk gün ekstremite kaslarına izometrik hareket ve eklemlere de pasif hareket başlanıldı. Hasta tolere edebildiği en kısa sürede, eklemler reaktif hareket ve koltuk değneği ile yük vermeden mobilzasyon uygulandı.

Distraksiyona çocuk hastalarda ameliyattan sonraki 7. gün, erişkin hastalarda ise 14. gün başlanıldı. Distraksiyon ritmi tüm hastalarda 1mm/gün x 3 kez idi. Hastalara ve yakınlarına nasıl distraksiyon yapılacağı öğretilerek, hastalar ortalama 12. gün taburcu edildiler.

Distraksiyon süresi boyunca, haftada bir kez grafi kontrolü ve sistemin bağlantılarının stabilizasyonu ile çivi dibi kontrolü yapıldı. Distraksiyon aralığında yeterli kallus gözlenmediği zaman, distraksiyon durduruldu. 5 il e7 gün sonra çekilen grafiye göre, herhangi bir değişiklik yoksa bir hafta kadar kompresyon uy-

gulandı. Kallusda artma gözlendiğinde, distraksiyona tekrar başlanıldı.

Yeterli uzama miktarı elde edildiğinde distraksiyon durduruldu. Kallus dokusu uygun olduğunda önce parsiyel, sonra tam yük verildi. Distraksiyon bölgesinde yeterli kallus gözlendiğinde, sistem dinamik hale getirildi. Daha sonra, elonge segmentte medüller kanalizasyon ve normotrofik kortikal formasyon gözlendiğinde, sistem çivileri ile beraber çıkarıldı. Kemik kalitesi iyi olmayan hastalarda, sistem çıkarıldıktan sonra 1 ile 1,5 ay kadar kısa bacak yürüme alçısı ya da plastizottan kısa bacak yürüme ortezi uygulandı.

## Bulgular

Hastalar en az 4 ay ve en çok 72 ay olmak üzere, ortalma 22,7 ay takip edildiler. Uzatılan tüm alt ekstremiteler genel olarak değerlendirildiğinde, eşitsizlik farkı en az 0,5 cm (%1,4), en çok 4 cm (%13,3) olmak üzere ortalama 1,9 cm (%5,4) oranına kadar düzeltildi (Tablo 1)

Hastaların son kontrollerindeki şikayetleri, klinik ölçümleri, eklem hareket açıklıkları, kas güçleri değerlendirilerek, tedaviden memnuniyet seviyeleri değerlendirildi. Hastalarda ortalama uzama miktarı 3,4 cm (%12,5) olarak hesaplandı. ORtalama distraksiyon süresi 39,5 gündür. İyileşme İndeksi 46,7 gün/cm'dir. Ortalama konsalidasyon zamanı 115 gündür. Tedavinin tamamlanması için gerekli süre ise 163 gün olarakhesaplandı. Komplikasyonların genel dökümü aşağıda görülmektedir (Tablo 2).

**Tablo 1:** Hastaların Tedavi Öncesi ve Sonrası Genel Dökümü

| Gruplar | Hasta Sayısı | Tedavi Öncesi Ortalaması | Tedavi Sonrası Ortalaması |
|---|---|---|---|
| Tüm Alt Ekstremite Uzatmaları | 12 | 5,3cm(%17,9) | 1,9cm(%5,4) |
| Sadece Tibia Uzatmaları | 10 | 4,1cam (%12,4) | 1,4cm (%4,1) |
| Sadece Femur Uzatmaları | 6 | 4,3cm (%9,6) | 0,8cm (%1,6) |
| İpsilateral Femur-Tibia Uzatmaları | 4 | 9cm (%23,2) | 1,8cm (%4,2) |

**Tablo 2:** Komplikasyonların Dökümü

| Komplikasyonun Cinsi | Sayısı | Hastaya Oranı (%) | Ekstr.'e Oranı (%) |
|---|---|---|---|
| Kemiğe Ait | 1 | 7 | 5 |
| Nörol | 2 | 14 | 10 |
| Çivi Yolu Enfeksiyonu | 5 | 35 | 26 |
| Kas Gücünde Azalma | 2 | 14 | 10 |
| Diz Hareketlerinde Azalma | 4 | 28 | 20 |
| Ayak Bileği Hark. Azalma | 3 | 21 | 15 |
| Uzatılma Sırasında Açılanma | 1 | 7 | 5 |
| Kaynama Gecikmesi | 1 | 7 | 5 |
| Psödoartroz | 1 | 7 | 5 |
| Kallusda Kırık | 3 | 21 | 15 |
| Konsolidasyon Sırasında Açılama | 3 | 21 | 15 |
| Diğer | 4 | 28 | 20 |

**Değerlendirme**

Değerlendirme, radyoljik, klinik ve sosyal olarak yapıldı. Kriterler Tablo 3'de ve 4'de yer almaktadır.

Radyolojik, klinik ve sosyal veriler ayrı ayrı puanlandırıldı. Buna göre, en yüksek puan 11 ve en düşük puan 3'dür. Puanlama sonucuna göre hastalar 3 kategoriye ayrıldılar;

9 - 10 - 11 puan: İyi

6 - 7 - 8 Puan: Orta

3 - 4 - 5 Puan: Yetersiz

Hastalar bu sistemle değerendirildiklerinde elde edilen sonuçlar. Tablo 5'dedir.

**Tablo 3:** Radyolojik ve Klinik Değerlendirme Kriterleri

| | **Radyolojik** | **Klinik** | **Puan** |
|---|---|---|---|
| Çok iyi | 4. haftada kallus | 2cm'den az kısalık farkı | 4 |
| . . | 10 - 12 . haftada tam kaynama | 15°'den az hareket kısıtlılığı | |
| İyi | 6. haftada kallus | 2-4 cm arası kısalık farkı | 3 |
| | 16. haftada tam kaynama | 15-30° arası hareket kısıtlılığı | |
| Zayıf | 12. haftada kallus | 2-4 cm arası kısalık farkı | 2 |
| | 6. ayda tam kaynama | 30-60° arası hareket kısıtlılığı | |
| Kötü | Kaynama gecikmesi | 4cm'den fazla kısalık farkı | 1 |
| | ya da kaynamama | 60°'den fazla hareket kısıtlılığı | |

**Tablo 4:** Sosyal Değerlendirme Kriterleri

| Sosyal Değerlendime | Puan |
|---|---|
| Çok iyi | 3 |
| İyi | 2 |
| Yetersiz | 1 |

**Tablo 5:** Sonuçlarımız

| Sonuç | Hasta Sayısı | Oran (%) |
|---|---|---|
| İyi | 9 | 75 |
| Orta | 1 | 8,4 |
| Yetersiz | 2 | 16,6 |

## Tartışma

Alt ekstremite uzunluk farkı, şüphesizki hasta için bir çok sorun oluşturmaktadır. Öncelikle fonksiyonel ve mekanik olarak bu sorunların haricinde, hastanın psikolojik durumunun da etkilendiği açıktır(19,30)

Biz bu çalışmada, DeBastiani ve İlizarov'un geliştirdiği, kallotazis ve distraksiyon osteogenezisi ilkelerini temel alarak, kliniğimize başvuran hastalara uyguladığımız uzatma ameliyatlarının sonuçlarını değerlendirdik. Hastalarımızdaki etiyolojik nedenlerin çeşitliliği nedeniyle, genel ibr değerlendirmenin yanı sıra, farklı hastalıklardaki tedavi sonuçlarını da ortaya koyduk. Ancak burada en büyük sorunu, literatür de standart bir formun olmaması nedeniyle yaşadık. Sonuçlarımızı, birkaç kaynağın senteziyle oluşturduğumuz formlarla değerlendirdik(10,16,25,31).

Hastalarımızın yaş ortalaması 16,8'dir. Literatürde bu sayı çok değişmekle beraber genellikle 2. dekattadır(6,27,32). Yaş dağılımı ise geniş bir süreyi kapsar. İlizarov'un 217 hastalık serisinde yaş dağılımı, 5 ile 44 arasında değişmektedir(24).

Etiyoloik nedenler serimizde, %35,7 nörolojik, %28,5 travma, %28,5 konjenital ve %7,3 enfeksiyondu. Karma hasta gruplarının oluşturduğu çalışmalarda en sık karşılaşılan etiyolojik nedenler, Johnnsen'in çalışmasında %50 ile nörolojik, Tjernstrom'un çalışmasında %35,5 ile konjenital, Yadav'ın çalışmasında %76 ile enfeksiyon, Glorion'un çalışmasında %31,4 ile konjenitaldir(10,15,32,34).

Hiçbir hastada alt ekstremitede eşitsizlik farkı 0 olmadı. Ancak hastalarımızın %66,6'sında eşitsizlik farkı 1,5 cm ve altındaydı. Tedavi sonucu elde ettiğimiz ortalama eşitsizlik farkı ise 1,9 cm'dir (%5,4) Literatürde elde edilen uzama miktarı ile olan sonuçlar oldukca farklıdır. Zippel, ortalama 8,5 cm olmak üzere 20 cm'e kadar ulaşılan uzama miktarı bildirmiştir(36). Stanitski 8,3 cm, Johannsen tibiada 5-6 cm ve femurda 4-9 cm, Tjernstrom 6 cm, Makai 5 cm, Yadav tibiada 10cm ve femurda 9 cm, Bonnard 5 cm ortalama uzama miktarlarını bildirmişlerdir/(5,15,20,37,32,34). Aldegheri ve ark. ise akondroplazik hastalarda (Bu seride, hasta sayısı 72, uzatılan bacak sayısı 117 ve toplam uzatılan kemik sayısı 234'dür.), tibiada %35,5 ve femurda %29,6 olmak üzere, ortalama uzama miktarını 15,1 cm (%32,6) olarak elde etmişlerdir(2). Bu çalışmada tibiada maksimum %58, femurda %52,5 uzama miktarı elde edilmiş. Glorion, %64 ile %7,6 arasında değişen değerlerde olmak üzere, ortalama uzama miktarını 5,2 cm (%18) olarak bildirmiştir (10). Burada belirtmemiz gereken bir ayrıntı, elde edilen uzama miktarının ölçümünün hangi değerle yapılacağıdır. Görüldüğü üzere, literatürde genellikle ölçümler cm üzerinden yapılmaktadır. Ancak bize göre doğru olan, bazı literatürlerde de uygulandığı gibi, uzatılan ekstremitenin sağlam olan tarafla ya da Azar'ın önerdiği gibi tedavi öncesi uzunlukla yüzdeleme oranın yapılmasıdır(3). Yüzdeleme yöntemiyle, hastaya ve kemiğe ait daha anlamlı değerler elde edilecektir.

Hastalarımızda, DeBastiani'nin tarif ettiğ iiyileşme indeksi (herhangi bir kemiğin 1 cm uzaması için geçen süre = Tedavinin toplam süresi / Uzama miktarı) 46,7 gün/cm'dir(8). İyileşme indeksini kendi serilerinde, Gülşen 56,4, Aldegheri 40,7, Glorion 40,8 gün/cm olarak bildirmişlerdir (10,13). Bizce en uygun distraksiyon ritmi, hemen hemen tüm yayınlarda kabul gören 1mm/gün'dür (1,2,4,7,8,11,12,13,14,17,18, 24,26,28,29,31,35).

Uzatma miktarını belirlerken eşitliği

elde etmekte ısrarcı olmak, komplikasyon dosyası hayli kıbarık olan bu tedavi girişiminde her zaman doğru olmayabilir. Staniski'ye göre de kısalık farkının miktarı ile komplikasyon oranı arasında kesin bir ilişki yoktur. Yani, eşitsizlik farkı büyük olan hastalara uygulanan uzatma ameliyatlarının komplikasyonları çok olmayabilir (27).

Bizim en sık rastladığımız komplikasyon çivi yolu enfeksiyonudur. %26 ekstremitede karşılaştığımız bu sorun, aslında tüm ekstrenal fiksatör uygulamalarımızda aşağı yukarı aynı oranda karşılaştığımız ve genellikle medikal tedaviye yanıt veren bir sorundur. Tjernstrom %84 hastasında medikal tedaviye yanıt veren çivi dibi enfeksiyonu bildirmiştir(32). Değişik serilerde bu oranlar farklıdır; Minty %63,6, Glorion %21,6 olarak bildirmektedir(10,21). O'Bierne serisindeki en sık komplikasyonun çivi dibi enfeksiyonu olduğunu söylerken, Kocaoğlu hiçbir derin enfeksiyona rastlamadıklarını bildirmiştir (17,23). İlizarov, %4,1 hastasında pininin çıkarılmasını gerektirecek kadar derin çivi yolu enfeksiyonu bildirmiştir(24). Glorion'un serisinde ise %9,6 hastada çivi çıkarılmıştır. Bizim çalışmamızda tüm çivi yolu enfeksiyonları medikal tedaviye yanıt verdi. İlke olarak çiviler el matkabıyla geçirilir ve özel keskin uçlu çiviler tercih edilmelidir. Acak, uygulamalarımızda düşük devirli motor kullanmamıza rağmen, çok yüksek oranda çivi dibi enfeksiyonuyla karşılaşmadık. Motor kullanıldığında, özellikle İlizarov sisteminde ameliyat süresinin oldukça kısaldığını da göz önüne alırsak, ameliyat sonrası dönemde iyi bir çivi bakımı ile motor kullanmayı tercih ediyoruz.

Hastalarımızdan birine kaynama gecikmesi nedeniyle, bir hastada da kaynamama nedeniyle greft ameliyatı uyguladık. Kaynamama ya da kaynama gecikmesini en çok etkileyen faktörlerden biri kemiğe yapılan osteotomidir. Biz, De-Bastiani'nin tanımladığı kortikotomiyi ve mümkün olduğunca perostun korunarak tamir edilmesini önermekteyiz. Çalışmamızda kaynamama oranı %5 ve kaynama gecikmesi oranı %5'dir. Glorion kaynamama oranını %2,4 ve kaynama gecikmesi oranını da %9,6 olarak bildirmektedir(10).

Kuşkusuz tedavi sonundaki en önemli fonksiyonel veriler, eklem hareket açıklığı değerleridir. Osteotomi seviyesinin ekleme yakınlığı, çivilerin kas yapıları ya da kapsül gibi dokulara uygun olmayan implantasyonu, çivi enfeksiyonu, ameliyat sonrası yetersiz rehabilitasyon gibi pek çok neden uzatılan ekstremitede eklem hareket açıklığını azatlmaktadır. 4 hastamızda diz hareketlerinde ve 3 hastamızda ayak bileği hareketlerinde kısıtlılık gelişti. Parla, %86,3'ünü poliomyelit sekeli oluşturan 22 hastalık serisinde, 6 hastada fleksiyon kontraktürü ve 3 hastada ayak bileğinde ekinus kontraktürü gözlemiştir (25). Bu kontraktürlerin tedavisi erken fizyoterapi ve gerekli durumlarda ortezlemedir. Girgin, yumuşak doku gevşetmeleri ile düzelmeyen ileri derecede diz kontraktürlerinde ve cilt yapısı da uygun değilse, kendi geliştirdiği eksternal fiksatör ile düzeltme tedavisi sonuçlarını bildirmiştir (9). Eklem hareketlerindeki sınırlılık, uzatma ameliyatlarının en çok tartışılan komplikasyonlarından biridir. Unutulmamalıdır ki, cerrahın amacı eşitsizlik farkının giderilmesi yanı sıra, fonksiyonel bir ekstremite elde etmektir.

Bütün bunlardan anlaşılacağı üzere, ekstremite uzatma girişimleri hangi yöntemle ve ne amaçla uygulanırsa uygulansın, endikasyon, teknik ve takip konusunda hekimi karar vermekte oldukça zorlayan girişimlerdir.

## Kaynaklar


1. Aldegheri R., Renzi-Brivo L, Agostini S.: THe callotasis method of limb lengthening, Clin. Orthop., 241: 137-145, 1989.
2. Aldegheri R., Trivella G., Renz-Brivio L., Tessari G., Agosttini S., Lavini F.: Lengtheninig of the lower limbs in achonroplastic patients, J. Bone and Joint Surg., 70-B (1): 69-73, 1988.
3. Azar N., Ercenk B., Canikliogllu M., Mirzanlı C., Oluoğlu Ö.: 13 cm uzatma yapılan bir humerus kısalığı vakası, Vaka Takdimi, Acta Orthop. Traumatol. Turc., 27: 200-203, 1993.
4. Beaty J. H.: Limb lenght discrepancy, İn: Campbell's Operative Orthopaedics, Ed. by Crenshaw A.H., Eight Ediiton, Vol: 3, 2126-2153, Mosby Year Book, St. Louis, Missouri, 1992.
5. Bonnard C., Fvard L., Sollogoub I., Glorion B.: Libm lengthening in children using the İlizarov methdo, Clin, Orthop., (293): 83-88, 1993.
6. Cattaneo R., Villa A., Catagni M.A., Bell D.: Lengthening of the humerus using the İlizarov Technique; Description of the method and report of 43 cases, Clin. Orthop., 250: 117-124, 1990.
7. Cattaneo R., Vila A., Catagnie M., Tentori L.: Limb lengthening in achondroplasia by İlizarov's method, İnternational orthhopaedics (SICOT), 12: 173-179, 1988.
8. DeBastiani G., Aldegheri R., renzi-Brivio L., Trivella G.: Limb lengthening by callus distraction, J. Ped. Orthop., 7: 129-134, 1987.
9. Girgin O., Özlü K.: Diz kontraktürlerinin ekstrenal fiksatörle (Özel tasarımlı) tedavisi, XIV. Milli Türk Ortopedi ve Travmatoloji Kongre Kitabı, 464-466, İzmir, 1996.
10. Glorion C., Pouliquen J.C., Langlais J., Ceolin J.K., Kasis B.: Femoral lengthening using the callotasis method: Study of the complications of 70 cases in children and adolecents, J. Ped. Orthop., 16(2): 161-167, 1996.
11. Green S.A.: Postoperative manageent during limb lengthening. The Orthopedic Clinics of the North America, 22(4): 723-734, 1991.
12. Green S.A.: The ilizarov method: Rancho Technique, The Ortopedic Clinics of the North America, 22(4): 677-688, 1991.
13. Gülşen M., Herdem M., Gündoğan A., Altın M.: Poliomyelitte İlizarov fiksatörü kullanılarak uzatma ile birlikte rekurvasyon, XIV. Türk milli Ortopedi ve Travmatoloji Kongre Kitabı (SICOT), 454-456, Bizim Büro Basımevi, İzmir.
14. İlizarov G.: Transosseous Osteosynthesis, 3-328, Springer-Verlac, 1992.
15. Johannsen H.G., Anderson L., Enst C., Weeth E.R.: Bone lengthening of the ekstremities using the ilizarov method, Ugeskrift for Leager, 157(2): 1678-1680, 1995.
16. Kawamura B., Hosono S., takahashi T., Yomo T., Kobayashi Y., Shibata N., Shinoda Y.: Limb lengthening by means of subcutaneous osteotomy, J. Bone and Joint Surg., 50-A (5): 851-878, 1968.
17. Kocaoğlu M., Yavuzer Y., Yazıcıoğlu Ö., Tuncay İ., Çakmak .: Femoral uzatmalarda uniteral dinamik aksiyel fiksatörün yeri, Acta Orthop. Traumatol. Turc., 29 (1): 6-9, 1995.
18. Kojimoto H., Yasui N., Goto T., Matsuda S., Shimomura Y.: Bone lengthening in rabbits by callus distraction; The role of periosteum and endosteum, J. Bone and Joint Surg., 70-B(4): 543-549, 1988.
19. Lavini F., Renzi-Brivio L., DeBastiani G.: Psychologic, vascular and physiologic aspects of lower limb lengthening in achondroplastic, Clin, Orthop., 250: 138-142, 1990.
20. Makai F., Lanik V., Hasko T.: Our long term

results with elongation of the lower extremity after İlizarov, Bölgesel ve XIV. türk Milli Ortopedi ve Travmatoloji Kongre Kitabı (SICOT), 173, Bizim Büro Basımevi, İzmir, 1995.

21. Minty L., Maffulli N., Hughes T.H., Shaw D.G., Gixser J.A.: Radiographic features of limb lengthening in children, ACTA Radiologica, 35(6): 555-559, 1994.
22. Moseley C.F.: Leng lengthening: Te historical prospective, The Orthopedic Clinics of the orth America, 22(4): 555-561, 1991.
23. O'birne J., Maher M., O'Flanagan S., McGuinness A.: Early experience with leg lengthening by callotasis and chondrodiastasis, I. Journal of Medical Science, 162(8): 301-305, 1993.
24. Paley D.: Current techniques of limb lengthening: Review Article, J. Ped. Orthop., 8 (1): 73-92, 1988.
25. Parlar H.R.: Alt ekstremite uzunluk eşitsizliklerinin tedavisinde distraksiyon epifizyolozisi yöntemi ve sonuçları, Uzmanlık Tezi, İ.Ü. İstanbul Tıp Fakültesi Ortopedi ve Travmatoloji Ana Biim dalı, 1988.
26. Price C.T., Mann J.W.: Experince with the Orthofix device for limb lengthening, The Orthopedic Clinics of the North America, 22(4): 651-661, 1991.
27. Staniski D.F., Bullard M., Armstrong P., Stanitski C.: Results of femoral lengthening using the İlizarov technique, J. Ped. Orthop., 15(2): 224-231, 1995.
28. Stanitski D.F., Shahcheraghi H., Nicker D.A., Armstrong P.GF.: Resilt of tibil lengthening with the İlizarov technique, J. Ped. Orthop., 16(2), 168-173, 1996.
29. Subaşı M., Aliyev A.F., Can Ö.: Konjenital alt ekstremite kısalıklarının İlizarov yöntemi ile uzatılması, Acta Orthop. Traumatol. Turc., 29: 139-141, 1995.
30. Tachdjian M.O.: Gain, In Pediatric Orthopedics, Second Edition, Vol. 1, 5-27, W.B. Saunders Company, Philadelphia, 1990.
31. Tachdjian M.O.: Limb length discrepancy, In Pediatric Orthopedics, Second Edition, Vol: 4, 2850-3012, W.B. Saunders Company, Philadelphia, 1990.
32. Tjernstrom B., Olerud S., Rhenberg L.: Limb lengthening by callus distraction; Complications i 53 cases operated 1980-81, Acta Orthopaedica Scandinavica, 65(4): 447-455, 1994.
33. Wagner H.: Operative lengthening of femur, Clin. Orthop., (136): 125-142, 1978.
34. Yadav S.S.: Double oblique diaphyseal osteotomy; A new technique for lengthening deformed and short lower limbs, J. Bone and Joint Surg., 75-B (6): 962-966, 1993.
35. Yıldız M, Yıldız K., Turhan A., Baki C., Güven M.: Uzatma osteotomilerinde çevre yumuşak doku değişiklikleri; Deneysel çalışma, Acto Orthop., Traumatol. Turc., 26(1): 42-46, 1992.
36. Zippe H., Lang K.: Surgicallimb lengthening; experiences and results, Zentralbatt fur Chirurgie, 188(11): 646-657, 1993.

# BÖLÜM - XIII

## GENEL ORTOPEDİ TRAVMATOLOJİ

## KISIM - 7

# DİABETİK AYAKLARIN TEDAVİSİNDE AMPUTASYONUN YERİ

E. SESLİ*, H. ÖZYALÇIN*, F. ÖĞCE*, H. MERT*

Çağımızın en önemli hastalıklarından biri olan Diabetes Mellitus'un en önemli komplikasyonlarından biri olan periferik vaskülopatiler, özellikle alt ekstremitelerde bazı distrofik bozukluklara yol açmakta ve minor tarvmalar sonucu oluşan yaralanmalar geniş ülserasyonlar ve nekrozlara dönüşebilmektedir. Kan dolaşımın yetersiz olduğu bu tip ayaklarda konservatif tedavi çoğunlukla yetersiz kalmakta ve bu hastaların aktif ve fonksiyonel yaşama bir an önce dönebilmeleri için amputasyon da tedavi seçeneklerinden biri olabilmektedir.

Tanı ve tedavi yöntemlerinin ilerlemesine karşın bugün hala diabetik ayaklardaki ülserasyonlar ve nekroz, sorun olmaya devem etmekte ve ayak enfeksiyonlarının nedenleri içinde en başlarda yer almaktadır(1,7). Yapılan incelemeler ABD'de tüm diabetikler içinde amputasyon oranının %5-10 arasında olduğunu ortaya koymuştur(10,11).

Bu çalışmada amputasyola tedavi edilen diabetik ayakların tanı kriterleri ve tedavi sonuçları ile fonksiyonel sonuçları bildirilmiştir.

**Metaryel ve Metod**

1990-1996 tarihleri arasında Ege Üniversitesi Tıp Fakültesi Ortopedi ve Travmatoloji Anabilimdalına başvuran 224 Diabetes Mellitus'lu hastanın toplam 268 ayağına çeştli seviyelrde amputasyon uygulanmışır. 127'si erkek 97'si bayan olan olguların ameliyat sırasındaki yaş ortalamaları 53.2'dir (min. 29 - max. 84). 180 olguda tek taraflı amputasyon uygulanmışken 44 olguda ise bilateral ancak değişik seviyelerde olabilen amputasyonlar uygulanmıştır. Amputasyon seviyeleri Tablo 1'de görülmektedir.

Tüm hastaların ameliyat öncesinde İç Hastalıkları Endokrinoloji Kliniğince konsülte edilerek kan şekerleri kontrol altına alındı. Enfekte olan ülserasyonlarda ameliyat öncesi alınan materyallerden yapılan kültür antibiyograma göre ameliyat öncesi ve sonrası dönemde antibiyotik uygulandı. Ülserasyonlar Wagner sınıflamasına göre tesbit edildi.

Ameliyat sırasında hiçbir olguda turnike kullanılmadı, dizaltından daha yukarı seviyelerdeki olgulara ortalama 1.8 Ü. (min. 1Ü. - ma0. 4 Ü.) kan transfüzyonu yapıldı. Ameliyat sonrası dönemde ortalama 20. gün (min. 14 gün - max. 27 gün) sütürleri alınan olgulardan 49'unda enfeksiyon ve

* Ege Üniv. Tıp Fak. Ort. Trav. ABD.

| Tablo 1: Amputasyon Seviyeleri | | | | |
|---|---|---|---|---|
| **Amputasyon Seviyeleri** | | **Hasta Sayısı** | | |
| Kalça Dezartikülasyonu | | 12 | | % 4.5 |
| Dizüstü Amputasyonu | | 23 | | %8.6 |
| Diz Dezartikülasyou | | 16 | | % 5.9 |
| Diz altı | | 117 | | % 43.7 |
| Ayakbileği Dezartikülasyonu (Syme) | | 42 | | % 15.7 |
| Ayak | Pirogoff | 3 | | % 1.1 |
| | Chopart | 8 | 17 | %3.0 |
| | Listfranc | 6 | | % 2.2 |
| Ayak Parmak amputasyonları | | 41 | | %15.3 |
| **Toplam** | | **268** | | |

| Tablo 2: Amputasyondan sonra uygulanan protez çeşitleri | |
|---|---|
| **Protez Tipleri** | **Lezyon** |
| Kalça Dezartikülasyon Protezi | 4 |
| Dizüstü Protez | 20 |
| Diz Dezartikülasyon Protezi | 7 |
| Dizlatı Protezi | 71 |
| Syme Amputasyon Protezi | 29 |
| Çeşitli Ayak Protezleri | 11 |
| **Toplam** | **142** |

| Tablo 3: Wagner Sınıflaması | |
|---|---|
| **Grade** | **Lezyon** |
| Grade 0 | Açık yara yok |
| Grade 1 | Yüzeyel yara |
| Grade 2 | Tendon ve eklem kapsülüne kadar derin yara |
| Grade 3 | Kemiğe kadar inen yara |
| Grade 4 | Lokal Gangren |
| Grade 5 | Ayağın büyük bölümünün gangreni |

| Tablo 4: Wagner Sınıflamasına göre hastaların dağılımı | | |
|---|---|---|
| **Grade** | **Lezyon** | |
| Grade 2 | 11 | %3.8 |
| Grade 3 | 48 | %17.9 |
| Grade 4 | 83 | %31.0 |
| Grade 5 | 126 | %47.0 |
| **Toplam** | **268** | |

nekroz devam ettiği için bir üst seviyeden, 3'ünde de iki üst seviyeden yeniden amputasyon gerekmiştir.

### Sonuçlar

Ampute edimiş olguların 187'si ortalama 38 ay (min. 5 ay - max. 54 ay) izlendi. 135 olguda tam iyieşme sağlanırken 49 olguda enfeksiyon ve/veya nekroz devam bir üst seviyeden, 3'ünde de iki üst seviyeden amputasyon gerekmiştir.

Olgların yara iyileşmesinde sonra protez uygulamaları Tablo 2'de gösterilmiştir.

### Tartışma

Diyabetik hastaların ayak ülserasyonları bir çok nedene bağlı olarak ortaya çıkmaktadır. Bunlar; Nöropatiler, vasküler hastalıklar, mikro ve makro travmalar ve enfeksiyonlardır(2). Ayak ve ayak bileğinin diabetik ülserlerinin çok çeşitli sınıflamaları yapılmıştır. Bunlar içinde en yaygın kullanılan Wagner'in sınıflamasıdır. Bu sınıflama yara lezyonlarının derinliğine göre yapılmaktadır(8,9). Olgularımız için biz de bu sınıflamayı kullandık.

Diabetli hastaların ayak ülserlerinin tedavisi çok yönlüdür. Derin enfeksiyon, osteomyelit ve gangrene bulgular amputasyon endikasyonlarını oluşturmaktadır (3,6). Diabetin vasküler patolojilere bağlı olarak ortaya çıkan ayak sorunlarında amputasyon için tanı ve kesin kriterler belirlenememiştir. Amputasyon seviyesinin belirlenmesinde hastanın fonksiyonel durumu, enfeksiyon varlığı, dolaşım durumu, yaş ve önemli roy oynamaktadır(4,5). Amputasyon sonrasında en kolay tolere edilen ve hastanın kolaylıkla uyum sağlayabilmesi dizaltı protezleri tercih edilmektedir. Bizim olgularımızda da aynı durum söz konusudur. Amputasyon sırasında turnike kullanımı önerilmemektedir, çünkü böylece ayağın kanlanmasının görülmesi daha rahat olmakta, turnike sonrası ödem'den korunulmakta ve olası metabolik değişikliklerin önüne geçilebilmektedir(1). Biz de hiç bir olguda ameliyat sırasında turnike kullanmadık, koter uygulamasından da mümkün olduğunca kaçındık.

### Kaynaklar


1. Bowker J., Conti F., Jannise D; The Diabetic Foot, Ed. McDermott, J.E., AAOS. Monograph series, IL. Pp; 1,38,65, 1995.
2. Frykberg R: A prevention-oriented approach to diabetic ulcer treatment. The High Risk Foot in Diabetes Mellitus. Ed. Frykberg RG, Churcihll Livingstone Inc. New York pp: 151, 1991.
3. McDermott JE: The diabetic foot: evolving technologies. Instr-Course-Lect. 1993; 42: 169-71.
4. Myerson MS, Bowker JH, Brodsk JW et al: symposium: Partial Foot Amputations. Contemp. Orthop. 29: 139-157, 1994.
5. Pinzur MS: Amputation Level Selection in the Diabetic Foot. Clin orhop. 296: 68-70, 1993.
6. Sauvegot B: Managing the diabetic foot. Managing the diabetic foot 1995.
7. Susmann KE, Reiber G, Albert SF: The diabetic footproblem: A failed system of yealth care Diabetes Res Clin Pract 1992; 17-1-8.
8. Wagner Fw Jr: A Classification and Treatment Program for Diabetic, Neuropatic and Dysvascular foot Problems, in Cooper RR (ed): AAOS Instructional Course Lecture XXIII. St. Louis MO, CV Mosby, 1979, pp 143-165.
9. Wagner FW Jr: The Diabetic Foot. orthopaedics. 1987; 10: 163-172.
10. Weinstein D, Wang A, Chambers R, et al: Evaluation of magnetic resonance imaging in the diagnosis of osteomyelitis in diabetic foot infections. Foot Ankle 1993; 14: 18-22.
11. Wieman TJ, Griffiths GD, Polk HC: Managemen of diabetic midfoot ulcers. Analls of Surgery 1992; 215 (6): 627-30.

# BÖLÜM - XIII

## GENEL ORTOPEDİ TRAVMATOLOJİ

## KISIM - 8

# TRAVMA KAYITLARI VE INTERNET: UYGULAMALARIN ÖN DEĞRELENDİRİLMESİ

Serdar TÜZÜNER*, Yavuz Selim KÖMÜR**

Bilginin çok hızlı olarak üretildiği ve kısa bir süre içerisinde geçerliliğini yitirdiği bir çağda yaşamaktayız. Bilgi çağı olarakta adlandırılan günümüz bu nedenle insanlar ve kuruluşlar arasında bilgi aktarımının hızlı ve etkin olarak yapılmasını gerektirmektedir. 1970'li yıllarda Transmission Control Protocol/Internet Protocol (TCP/IP) ile heterojen işletim sistemlerinin ve ağlarının birbiri ile iletişimin sağlanmasını takiben iletişim ve bilgisayar ağları konusunda önemli gelişmeler olmuştr. Internet bu gelişmeler ile ortaya çıkan ve günümüzde en yaygın olarak kullanılan güçlü bir iletişim ortamıdır. Artık internet üzerinde farklı bilim alanlarında işbirliği(1), travmalı olgu sunumları (2,3), sanal hastaneler(4), kâr amacı gütmeyen travma organizasyonları (Ek 1) yer almaktadır.

İki ayrı bilgisayarın verileri paylaşılabilecek şekilde birbirine bağlanması ile bir "local area network" (LAN) oluşturulmuş olunur. Bu ağ benzer veya farklı özelliklerdeki diğer ağlara bağlanarak birbirleri ile iletişim içinde olmasını sağlayacak şekilde geliştirilebilir ki bu çekirdek yapı internet olarak bilinir. Günümüzde internetin 80'in üzerindeki ülkeye yayıldığı, 5000 civarında ağı ve 10 milyondan fazla kullanıcıyı bünyesinde barındırdığı tahmin edilmektedir. 1986 yılında Ege Üniversitesi'nin İzmir ile Fransa arasında "Türkiye Üniversiteler ve Araştırma Kurumu Ağları" organizasyonu kapsamında gerçekleştirdiği bağlantı sonrası 1992 yılında Ortadoğu Teknik Üniversitesi (ODTÜ) ve TÜBİTAK'ın ortaklaşa yürüttükleri bir proje (TR-NET) sonucunda ülkemizin Amerika üzerinden internete bağlantısı sağlanmıştır(5). Üniversitemiz de 1995 yılından beri ODTÜ üzerinden bu ağ yapısı içinde yer almaktadır.

Bu bağlantı iki yönlü olarak düşünülecek olur ise birincisi ve en çok kullanılanı daha çok "net surfing" olarak bilinen, bir takım internet araçlarını kulanılarak bu ortamdaki bilgilere ulaşmaktır. İkinci bağlantı yöntemi ise kullanıcının internette bir servis veya hizmet sunabilmesini içermektedir. Bu çalışmada kliniğimizde prospektif olarak doldurulan "Travmalı Hasta Kayıt Formu" ile 1994 yılından günümüze değin elde edilen verilerin iletim ara yüzlerinden biri olan "World Wide Web"

* Akdeniz Üniv. Tıp. F. Ortop. Travm. ABD. Yrd. Doç., ** Akdeniz Ünvi. Bilgisayar Merk. Uzm.

(www) ile yazı ve grafik olarak internet ortamına aktarımı aktarılmasının analizi yapılmıştır.

WWW araştırmacılar tarafından üretilen dökümanlara bilgisayar ağı üzerinden rahat ulaşmak amacı ile Cenova'daki Avrupa Parçacık Fiziği Laboratuvarları'nda 1989 yılında geliştirilmiş bir "client ve server temeli" (istemci/sunucu) araçtır(2,5). Apple Macintosh, IBM- uyumlu /Windows ve UNIX işletim sistemi altında çalışan grafik iş istasyonları arasında uygun ara yüzleri ile kompleks (resim, ses ve harekeli görüntü içeren) dökümanların kulanılabilmesini sağlar. Hypertext adı verilen bir sistemin üzerine inşaat edilmiştir. Hypertext mantığında bir dökümanın içindeki bir kelime bir başka döümana ya da referansa bağlanmaktadır (link). Kullanmakta olduğunuz dökümandan referans verilen yere geçip ilgili bilgiyi alıp yine kalınan yerden devam etmek mümkündü. İşlevsellik açısından kullanıcıya yakın (user friendly) ve fonksiyonel bir sistemdir. Ekran üzerinde görülen veriler, resimler istenirse bu noktaya ulaşanlar tarafından ayrı bir dosya olarak lokal disk üzerine kopyalanabilir (download). WWW önemli avantajlarından birisi de hemen tüm internet bilgi sevrvislerine (gopher, WAIS, FTP, Usenet gibi) kendisi üzerinden ulaşım sağlamasıdır. Bu özellikleri WWW'i bilgiye ulaşmada en önemli araç haline getirmektedir. WWW server'ları ile sunulan bilgiye ulaşabilmeki çin öncelikle "client" (istemci) bilgisayarda çalışacak "browser" (tarayıcı) adı verilen bir yazılıma (Netscpae NCSA Mosaic, Lynx gibi) gereksinim vardır.

Kulandığımız server yazılımı shareware olarak internet üzerinden temin edildi. FlieMaker Pro v:3.0 (Claris Corporation) da tuttuğumuz kayıtlar yine internet üzerinden share-ware olarak elde edilen "Common Gateway Interferance" (CGI) programı yardımı ile Machintosh Performa 5260 (Apple, Cupertion, Claifrnia) modeli; 6840 motorola işlemcili, 12 megabyte (MB) random acces memory (RAM) ve 1.2 gigabyte (GB) hard diski olan bir bilgisayar yardımı ile WWW üzerinden internette kullanıma açıldı (Şekil 1 ve 2). Bu yolla "http://ortho.med.akdeniz.edu.tr/" üzerin-den ulaşılabilecek web sayfasını izleyerek 1994 yılından günümüze değin acil servise başvuran olgulara ait yaralanma-tedavi-izlem verileri, radyografi, sintigrafi, ultrasonografi, komputerize tomograf ve manyetik rezonans görüntülerin iaraştırıcıların kullanabilmesi amaçlandı. Değişik işlemcili veya işletim sistemli bilgisayar kullanıcılarının bilgi edinmesinin yanısıra tarama, sorgulama, istatistik fonksiyonları yardımı ile kayıtların etkin kullanımına olanak sağlamanın yanısıra sayfanını daha da gelştirilerek travma önleme, acil değerlendirme ve yardım, hasta sunumu, travma konferansları ve toplantı duyurularının yapılmasıyla ülkemiz bazında bir travma bankasının oluşturulmasına çalışılacaktır.

Travma kayıtları etkinliğin ve kaliteli tıbbi hizmet verildiğinin gösterilmesinde temel dayanakır. Benzer uygulamaların diğer birimlerde de yapılması ile ülkemizde travmalı olgulara ait verilerin daha iyi değerlendirilmesi, yeni yorumlara açık olması ve dolayısıyla daha sağlıklı bir durum saptamasının yapılmasının yanısıra kişisel eğitim ve çok merkezli çalışmaların önünde yeni ufuklar açacaktır.

## Kaynaklar

1. Casher O, Rzepa HS: Chemical collaboratories using World-Wide Web servers

**Ek 1:** Bazı ortopedik travma organizasyonları

| | |
|---|---|
| Orthopedic Trauma Association | http://www.ota.org |
| AO Foundation | http://www.switch.ch/ao-asif/index.html |
| HWB Foundation | http://tr.bsd.unhicago.edu/hwb |
| Trauma NET | http://www.trauma.lsumc.edu/ |

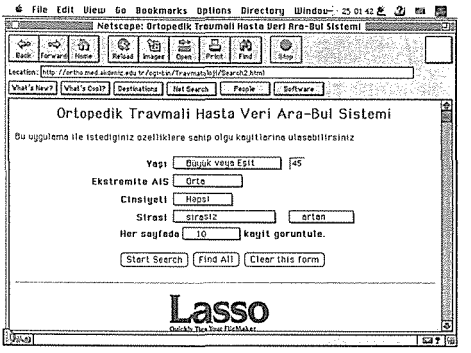


*Şekil 1: Ortopedik travmalı hasta veri ara-bul sistemi*

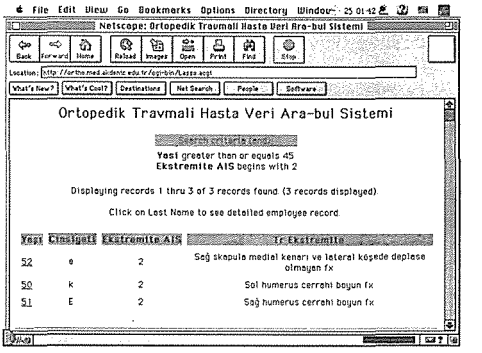


*Şekil 2: İstenilen kriterlerle yapılan arama sonrası bulunan olgularındökümü.*


and EyeChem-based viewers. J Mol Graph 13 (5): 268-270, 1995.

2. Block EF, Mire EJ: Trauma on the Internet: early experience with a World Wide Web server dedicated to trauma and critical care. J Trauma 41(2): 265-270, 1996.
3. Glowniak, JV: Medical resources on the Internet. Ann Intern Med 123: 123-131, 1995.
4. D'Allesandro MP, Glavin JR, Erkonen WE, Curry DS, Flanagan JR, D'Alessandro DM, Lacey DL, Wagner JR: The Virtual Hospital: an IAIMS integration continuing education into the work flow. MD Comput 13(4): 323-329, 1996.
5. Çağıltay K (editör): Herkes için internet. Türkiye Internet Proje Grubu yayınları, IPG-95-02, 1992, Ankara.

# BÖLÜM - XIII

## GENEL ORTOPEDİ TRAVMATOLOJİ

## KISIM - 9

# KIRIKLARIN KENDİLİĞİNDEN ERİYEN (BIODEGREDABLE) İMPLANTLARLA TESPİTİNDE UZUN SÜRELİ TAKİP SONUÇLARIMIZ

Haluk YETKİN*, A. Mutlu VURAL**, Sezgin SARBAN***

Çeşitli kırık tiplerinin tespitinde kullanılan vücutta kendiliğinden eriyen (biodegredable) Polygiycolide (PPGA) ve Poly-lactide (PLLA) çubuk ve vida eşiklli implantların uzun süreli takipleri yapılmış ve sonuçları değerlendirilmiştir.

Mart 1991, Şubat 1997 tarihler arasında yaşları onbir ile altmış bir arasında değişen (ortalama 26), onbir erkek, on bayan yirmibir hastanın değişik tipteki kırıklarında biodegredable implantlarla osteosentez sağlandı. Onbir hastanın medial malleol, beş hastanın medial epikondil, üç hastanın el falanks, bir hastanın ayak falanks ve bir hastanın ise tibia eminensiya kırığı uygun ölçülerde biodegredable çubuk ve vidalarla tespit edildi. Takip süresi en kısa oniki, en uzun altmışdokuz ay (ortalama otuzaltı ay) olarak gerçekleşti.

Kırık iyileşme sürelerinde herhangi bir farklılık saptanmadı. Uzun süreli takip filmlerinde implant bölgesinde izlenen hafif osteoliz dışında bu implantalar özgü aseptik akıntı, sinüs oluşumu veya implant yetmezliği gibi komplikasyonlara rastlanmadı.

Özellikle kırıklarda uygulanan metalik implantların kaynama sonrasında büyük bir oranda çıkarıldığı ülkemizde, bu tip biodegredable implantlar fiyatları pahalı olmasına karşın, ikinci ameliyattan doğan maddi ve iş günü kayıplarına yol açılmadığı için dikkatli endikasyon sınırları içinde ekonomik bir alternatif olabilmektedir.

### Giriş

Kırıkların internal tespitinde kullanılan metalik implantların ortak özelliği kırık kaynadıktan sora neden oldukları osteopeni, korozyon ve çevre dokularda irritasyon nedeniyle çıkarılmalarının gerekmesidir (11,12). Kırık kaynaması sorası çıkarılması gerekmeyen, vücutta kendiliğinden eriyebilen (biodegredable) alfa hidroksiasit derivelerinin poliesterlerinden PGA (poliglikolid) ve PLLA (poli-l-laktid) internal tespitte uzun yılardır kullanılmaktadır (4,12). 1985 yılında Rokkanen(11) tarafından ayak bileği kırıklarında kullanılmaya başlanan bu materyaller epifiz hatları da dahil olmak üzere, vücudun birçok bölgesinde başarıyla kullanılabilir

* Gazi Üniv. Tıp Gak. Ort. ve Trav. ABD. Prof.Dr., ** Uzman. Dr., *** Araş. Gör.

hale gelmiştir(2,9,11,12). Kısa sürede yaygın uygulama alanı bulan kendiliğinden eriyebilen çubuk, vida ve raptiyelerin (Tac) %8 oranda geç yabancı cisim reaksiyonuna bağlı olarak aseptik akıntılara neden olduğu ve bu reaksiyonun ameliyattan yaklaşık 12 hafta sonra ortaya çıktığı bildirilmiştir(2,5,11,14). Bu materyallerin immünolojik etkileri Santavirta (13) tarafından incelenmiş ve lenfositler aracılığıyla ortaya çıkan bir reaksiyon olasılığı üzerinde durulmuştur. İntraartiküler uygulamalarda şiddetli aseptik sinovit oluşumu da komplikasyonlar arasında bulunmakla birlikte, özellikle omuzda yapılan artroskopik cerrahi girişimlerde bu tip reaksiyonlara rastlanmadığı bildirilmektedir (1). Bir diğer önemli komplikasyon da herhangi bir tedaviyi gerektirmeyen, implant kanallarında ortaya çıkan osteolizdir (3,10,14).

## Materyal ve Metod

Gazi Üniverstesi Tıp Fakültesi Ortopedi ve Travmatoloji Anabilim Dalı'nda Mart 1991 ile Şubat 1997 tarihleri arasında yirmiiki hastaya biodegredable materyallerle osteosentez yapıldı (Tablo 1). Boyutları 1.1mm. - 3.2 mm. kalınlık ve 2.5 cm. - 7 cm. boyda olan çubuklarla, 3.5 mm. çap, 2 cm. - 7 cm boydaki vidalar kullanıldı. Tümü yivli olan bu vidalar AO tekniği ve özel tornavidaları yardımı ile çubuklar ise kendi kalınlıklarına uygun özel yerleştiricileri ile uygulandı. Ameliyat öncesi ve ameliyat koşullarının hazırlığı, ameliyat sonrası takip, klasik yöntemlerde olduğu gibi uygulandı. Ortalam takip süresi otuzaltı ay olarak gerçekleşti. Tüm materyaller SR-PGA (Self Reinforced Poly Glycolide) ve SR-PLLA (Self Reinforced Poly-l-Lactide) yapısındadır. (Biofix-Bioscience LTD. Tampere, Finland).

## Bulgular

Ameliyat kesileri sorunsuz olarak iyileşti. Radyolojik kontrollerde kırıkların redüksiyon pozisyonlarında değişme saptanmadı ve tümünde normal sürelerinde kaynadı. Biodegredable materyallere özgü erken ve geç komplikasyonlara rastlanmadı. Oniki olguda implant kanallarında, ortalama onaltı ay osteolizle uyumlu görüntüler izlendi.

## Tartışma

Olgular literatürdeki yaş, kırık yerleşim yeri ve tiplerine göre seçilmiştir (2,3,4,5,10,11,12,14). Biodegredable materyallerle yapılan osteosentez sonuçlarının metal implantlarla yapılanlardan farklı olmadığı bilinmektedir(2,12). Uygulama teknikleri daha güç olduğu gibi, daha çok spongiöz kemik kırıklarında bir seçenek olarak kabul edilirler(2,12). Serilerdeki olgu sayıları arttıkça buna paralel olarak komplikasyonların da çoğaldığı bildirilmiştir(2,8). Hasta sayısı yirmiiki olmasına karşın ortalama otuzaltı aylık, yeterli kabul edilebilecek bir takip süresinde komplikasyona rastlanmadı. Ancak olgu sayısı çoğaldıktan sonra bu konuda yorum yapmak daha doğru olacaktır. Şiddetli sinovite sebep olduğundan özellikle diz, kalça gibi büyük eklemlerde intraartiküler uygulanmaları önerilmemekle birlikte dikkatli uygulamalarda komplikasyon görülmediği de bildirilmiştir(1,7,14). Önlem alınması mümkün olmayan subkütan sinüs oluşumu ve aseptik akıntı her olguda beklenmeli, kortikal kemik kırıklarında ve intramedüller yolla uygulamalar da kullanılmamalıdır(2,8,13).

| TABLO 1: HASTALARIN DAĞILIMI | | | | | |
|---|---|---|---|---|---|
| **Olgu No** | **Yaş** | **Cins** | **Kırık Tipi** | **Takip Süresi** | Kullanılan Materyal |
| I | 15 | K | Medial malleol | 69 ay | 3 adet 1.1 mm. çubuk |
| II | 13 | E | Anterior tibiyal eminensia | 58 ay | 2 adet 3.2 mm çubuk |
| III | 36 | E | El 2. parmak proksimal falanks | 53 ay | 1 adet 3.2 mm. çubuk<br>1 adet 2 mm. çubuk |
| IV | 43 | K | Bimalleol | 53 ay | 2 adet 3.2 mm. çubuk<br>2 adet 3.5 mm. vida |
| V | 42 | E | Bimalleol | 52 ay | 1 adet 3.2 mm. çuuk<br>2 adet 3.5 mm. vida |
| VI | 18 | E | Medial Epikondil | 52 ay | 1 adet 3.2 mm. çubuk<br>1 adet 2 mm. çubuk |
| VII | 21 | K | Medial malleol | 49 ay | 1 adet 4.5 mm. vida |
| VIII | 20 | K | Media malleol | 47 ay | 3 adet 4.5 mm. vida |
| IX | 61 | E | Medial malleol | 42 ay | 2 adet 4.5 mm. çubuk<br>2 adet 4.5 mm. vida |
| X | 21 | K | Medial malleol | 40 ay | 1 adet 4.5 mm. vida |
| XI | 15 | E | Medial Epikondil | 33 ay | 2 adet 2 mm. çubuk |
| XII | 11 | E | Medial Epikondil | 33 ay | 1 adet 2 mm. çubuk |
| XIII | 39 | K | Medial malleol | 33 ay | 1 adet 4.5 mm. vida |
| XIV | 19 | E | Medial Epikondil | 32 ay | 1 adet 2 mm. çubuk<br>1 adet 3.2 mm. çubuk |
| XV | 23 | E | Bimalleol | 27 ay | 2 adet 4.5 mm. vida |
| XVI | 30 | k | Medial malleol | 23 ay | 1 adet 3.2 m. çubuk |
| XVII | 19 | E | Medial Epikondil | 23 ay | 1 adet 4.5 mm. vida |
| XVIII | 25 | E | Bimalleol | 22 ay | 1 adet 4.5 mm. vida<br>1 adet 2.0 mm. çubuk |
| XIX | 35 | K | El 1. p. Proks. falanks | 22 ay | 2 adet 1.1 mm. çubuk |
| XX | 60 | E | Redius Başı | 12 ay | 1 adet 2.0 mm çubuk |
| XXI | 25 | k | El 2. p. Proks. falanks | 12 ay | 1 adet 1.1 mm. çubuk |
| XXII | 23 | E | El 2. p. Proks. falanks | 12 ay | 1 adet 1.1 mm. çubuk |



***Şekil 1:*** *Dış Malleol Kırığında Vida Uygulanması*

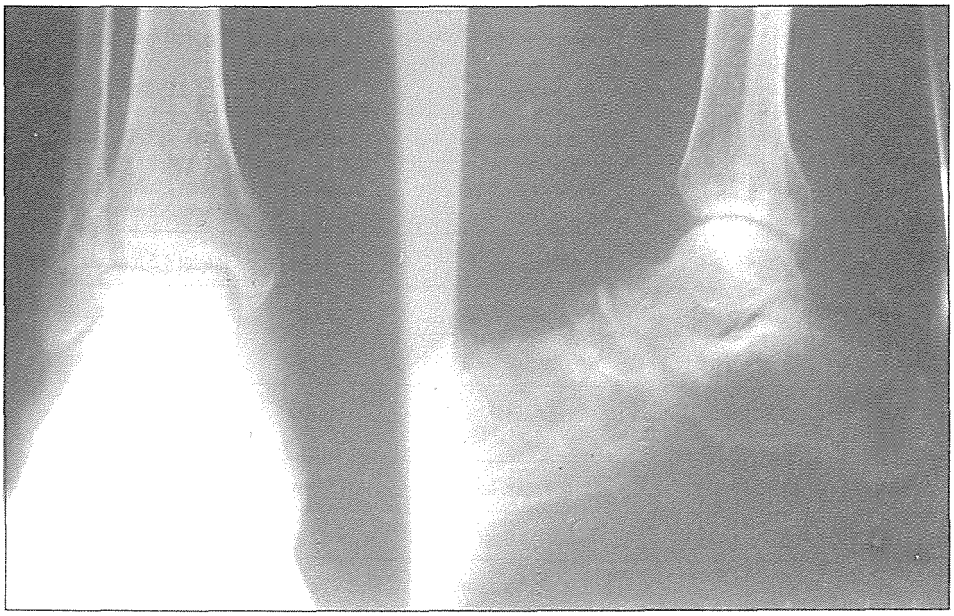

***Şekil2:*** *Dış Malleol Kırığında Kendiliğinden Eriyen Vida Tesbiti (Ameliyattan Sonrakı 4. Ayda)*

## Sonuç

Kendiliğinden eriyen materyallerin osteosentezde kullanımı, bilinen kompliasyonlarından kaçınmanın mümkün olmamasına karşın, artık birçok merkezde kabul edilen bir uygulamadır. Bu tür implantlar metal karşıtlarına göre daha pahalı olmasına karşın uygun endikasyon sınırları içerisinde, ikinci bir ameliyat gereksinimini ortadan kaldırdığı için maliyet ve morbidite açısından avantaj sağlamaktadır(1,2,5,6,12). Artan uygulamalarla ve azalan maliyeti ile yaygın kullanım alanı bulmuş bir osteosentez yöntemi olarak ortopedideki yerini almaktadır.

## Kaynaklar


1. Barfrod G, Sevndsen RN: Synovitis of the knee after intraarticular fixation with Biofix: Acta Orthop Scand, 63(6): 680-1, 1992.
2. Böstman O: Absorbable implants for the fixation of fractures. J Bone Joint Surg. 73-A: 148-53, 1991.
3. Böstman O: Osteolytic changes accompanying degredation of absorbable fracture fixation implants. J Bone Joint Surg. 73-B: 679-82, 1991.
4. Böstman O, Paivrinta U, Partio E, Vasenius J, Manninen M, Rokkanen P: Degredation and tissue replacement of an absorbable polyglycolide screw in the fixation of rabbit femoral osteotomies. J Bone Joint Surg. 74-A: 1021-31, 1992.
5. Hollinger JO, Battistone GC: Biodegredable bone repair materials. Clin Orthop, 207: 259, 1986.
6. Juutilainen T, Patiala H, Ruuskanen M, Rokkanen P: Comparison of costs in ankle fractures treated with absorbable or metallic fixation devices. Arch Orthop Trauma Surg. 116: 204-8, 1997.
7. Matsusue Y, Nakamura T, Suzuki S, Iwasaki R: Biodegredable pin fixation of osteochondral fragments o fthe knee. Clin Orthop, 322: 166-73, 1996.
8. Paivarinta U, Böstman O, Majola A, Toivanen T, Törmala P, Rokkanen P: intraosseous cellular response to biodegredable fracture fixation screws made of polyglycolide or polylactide. Arch Orthop Trauma Surg. 112: 71-4, 1993.
9. Partio EK, Tuompo P, Hirvensalo E, Böstman O, Rokkanen P: Totaly absorbable fixation in the treatment of fractures of the distal femoral epiphyses, a prospective clinical study. Arch Orthop Trauma Surg. 116: 213-6, 1997.
10. Pelto-Vasenius K, Hirvensalo E, Vasenius J, Rokkanen P: Osteolytic changes changes after polyglycolde pin fixation in Chevron osteotomy. Foot Ankle Int, 18(1): 21-5, 1997.
11. Rokkanen P, Böstman O, Vainionpaa S: Biodegredable implants in fracture fixation early resuts of treatment of fractures of the ankle. Lancet, 1: 1422-4, 1985.
12. Rokkanen P: Absorbable implants in orthopaedic surgery. Annals of med, 23 109-15, 1991.
13. Santavirta S, Konttinen YT, Saito T, Grönblad M, Partio E, Kemppinen P, Rokkanen P: Absorbable polyglycolide pins in internal fixation of fractures in children. J Pediatr Orthop. 13 (2): 242-5, 1993.
14. Weiler A, Helling H, Kırch U, Zırbes T, Rehm K: Foreign-body reaction and the course of osteolysis after polyglycolide implants for fracture fixation, experimental study in sheep. J Bone Joint Surg 78-B (3): 369-76, 1996.

# BÖLÜM - XIII

## GENEL ORTOPEDİ TRAVMATOLOJİ

## KISIM - 10

# ATEŞLİ SİLAH YARALANMASINA BAĞLI DAMAR-SİNİR LEZYONLU EKSTREMİTE YARALANMALI OLGULARIMIZIN RETROSPEKTİF ANALİZİ VE PROGNOZU

E. Serin*, M. Kömürcü**, T. Işık***, A. Çekirdekçi***

Ateşli silah yaralanmaları son yıllarda tüm dünyada (2) ve ülkemizde hızla artmaktadır. Bu yaralanmalarla hayatını kaybedenler yanında, damar, sinir, kemik patolojileri ve bunlara bağlı ekstremeti kayıpları, infeksiyonlar, ekstremetilerde fonksiyon kayıpları gerek kişileri gerekse toplumu yakından ilgilendiren sorunlara neden olmaktadır.

Özellikle damar yaralanmalı olguların acil tedavisi ve takibi, ekstremitelerin fonksiyonlarının korunması ve beraberinde oluşabilecek sorunların çözümünde son derece önem taşımaktadır.

Bölgemizin özelliği nedeniyle sık karşılaştığımız ateşli silahlara bağlı damar ve/veya sinir lezyolu olgularımızın bu yönden retrospektif analizini yaparak prognozunu araştırdık.

### Materyal ve Metod

Haziran 1990-Haziran 1996 tarihleri arasında Fırat Üniversitesi Tıp Fakültesi ve Elazığ Asker Hastanesi Ortopedi ve Travmatoloji Kliniklerine başvuran ateşli silahlara bağlı olarak yalnız ekstremite yaralanması olan 524 olgudan damar ve/veya sinir lezyonlu olup acil tedavileri ve takipleri yapılabilen 97 (%18.5) olgu çalışma kapsamına alındı.

Olgular damar yaralanmalı, sinir yaralanmalı ve damar + sinir yaralanmalı olmak üzere üç gruba ayrıldı. Olguların 34'ünde (%35.1) damar, 38'inde (%39.2) sinir ve 25'inde (%25.7) damar + sinir lezyonu saptandı.

Olguların 86'sında (%88.6) kemik patoloji saptandı ve bunların 63'üne (%73.3) çeşitli eksternal fiksatörlerle tespit ameliyatları ve geriye kalan 23üne (%26.7) ise konservatif tedavi yöntemleri uygulandı. Kırıkların olgulara göre dağılımı ise 11'inde (%12.8) humerus kırığı, 4'ünde (%4.6) radius kırığı, 3'ünde (%3.5) ulna kırığı, 6'sında (%7.0) radius + ulna kırığı, 28'inde (%32.6) femur kırığı, 18'inde (% 20.9) tiiba kırığı, 13'ünde (%15.1) tibia + fibula kırığı ve 3'ünde (%3.5) talus + tibia distal uç kırığı şeklindeydi.

Damar yaralanmalı olgulara en kısa sürede cerrahi girişim uygulandı. İlave

* Fırat Üni. Tıp Fak. Ort. ve Tra. ABD. Y. Doçent, *** Raş. Gör., **** Göğüs Kalp. Cer. ABD. Doç.
** Elazığ Askeri Hastanesi Ortopedi ve Trav. Kliği. Uzm. Dr.

kemik kırığı olan olgularda kemik tespitinden sonra damar onarımı yapıldı. Damar yaralanmalı olguların 15'inde (%44.1) yaralanmanın yüksek enerjili silahlar nedeniyle oluşmasından ve/veya geç başvurularından dolayı acil amputasyon uygulandı. Damar onarımı yapıan 19 olgudan 5'inde (%26.3) ilerleyen günlerde amputasyon uygulandı.

Damar ve sinir yaralanması birlikte olan olgulardan 15'ine (%60.0) primer damar ve sinir tamiri, 10'una (%40.0) acil dönemde amputasyon uygulandı. Damar ve sinir onarımı yapılan 15 olgudan 5'ine (%33.3) ise geç dönemde yine beslenme ve/veya infeksiyon sorunlarından dolayı amputasyon uygulandı.

Olguların tamamında erken debridman ile birlikte geniş spektrumlu antibiyotiklerle infeksiyon proflikassi ve tetanos, gazlı gangren profilaksis yapıldı.

**Sonuçlar**

90'ı (%92.8) erkek ve 7'si (%7.2) bayan olan olguların ortalam atakip süresi 15.4 ay (6 ay - 70 ay), yaş ortalaması 23.6(17-52) ve hastanede kalış süresi ortalama 22.6 gün 57-65 gün) idi.

Damar yaralanması olan olgudan; A. aksillaris yaralanmalı 2 (%5.9) olguya, a brakialis yaralanmalı 4 (%11.8), a. femoralis yaralanmalı 4 (%11.8), a. poplitea yaralanmalı 3 (%8.8), a. radialis + a. ulnaris yaralanmalı 1 (%2.9) ve a. tibialis posterior + a. tibialis anterior yaralanmalı 1 (%2.9) olguya toplam 15 olguya acil amputasyon girişimi uygulandı.

Damar yaralanması olup damar onarımı yapılan 19 olgudan; a. femoralisi onarılan 4 olgudan 2'sine (%50.0), a. popliteası onarılan 7 olgudan 2'sine (%35.0) ve a. radialis + a. ulnarisi onarılan 1 (%100.0) olguya ilerleyen günlerde beslenme yetersizliği ve infeksiyon nedeniyle geç amputasyon girişimi uygulandı (Tablo 1).

Damar ve sinir yaralanmalı olgulardan; a. aksillaris + a. brakialis + n. aksillaris yaralanmalı 3 olgudan 3'üne (%100.0) , a. femoralis + n. femoralis yaralanmalı 3 olgudan 2'sine (%66.7), a. poplitea + n. iskiadikus yaralanmalı 6 olgudan 3'ün e (%50), a. tibialis posterior + n. peronalis yaralanmalı 1 olguya (% 100.0) ve a. tibialis posterior + a. tibialis anterior + n. tibialis yaralanmalı 2 olgudan 1'ine (% 50.0) toplam 14 olgudan 10'una acil amputasyon uygulandı. Damar + sinir yaralanmalı olup onarım yapılan 15 olgudan 5'ine (%33.3) geç dönemde amputasyon girişmi uygulandı (Tablo 2).

Damar yaralanmalı 34 olgudan erken veya geç dönemde amputasyon uygulanan 20 (%58.8) olgu dışında kalan 14 (%41.2) olguda ve damar + sinir yaralanmalı 25 olgudan amputasoyn uygulanan 15 (%60.0) olgu dışında kalan 10 (%40.0) olguda herhangi bir beslenme sorunuyla karşılaşılmadı. Damar yaralanmalı ve damar + sinir yaralanmalı toplam 59 olgudan 35'i (%59.3) acil veya geç dönemde amputasyona giderken 24'ünde (%40.7) tedaviler sonucunda başarı sağlanmıştır.

Sinir yaralanmalı olgulardan uygun olan 12'sinde (%31.6) primer ve 10'una (%29.4) sekonder sinir onarımı yapıldı. Sinir yaralanmalarının dağılımı Tablo 3'de gösterilmiştir. Primer ve sekonder sinir onarımı yapılan toplam 22 olgudan izlenebien 4 radial sinir, 1 ulnar siir, 1 median sinir, 3 iskiadik sinir yaralanmalı olguda sinir fonksiyonları tama yakın düzeldi.

Olgularımızın 15'sında (%16.5) yüzeyel ve 13'ünde (%13.4) derin infeksiyon

| Tablo 1: Damar yaralanmalı olguların dağılımı | | | | | |
|---|---|---|---|---|---|
| **Damar (arter)** | **Olgu sayısı** | **%** | **Acil Amput.** | **Geç Amput.** | **Başarılı** |
| Aksillaris | 2 | 2.1 | 2 | 0 | 0 |
| Brakialis | 5 | 5.1 | 4 | 0 | 1 |
| Radialis | 2 | 2.1 | 0 | 0 | 2 |
| Ulnaris | 1 | 1.0 | 0 | 0 | 1 |
| Radialis + ulnaris | 2 | 2.1 | 1 | 1 | 0 |
| Femoralis | 8 | 8.2 | 4 | 2 | 2 |
| Poplitea | 10 | 10.3 | 3 | 2 | 5 |
| Tibialis posterior | 1 | 1.0 | 0 | 0 | 1 |
| Tibialis anterior | 1 | 1.0 | 0 | 0 | 1 |
| Tib. Post + anterior | 2 | 2.1 | 1 | 0 | 1 |
| Toplam | 34 | 35.1 | 15 | 5 | 14 |

| Tablo 2: Damar + sinir yaralanmalı olguların dağılımı | | | | | |
|---|---|---|---|---|---|
| **Damar + sinir** | **Olgu sayısı** | **%** | **Acil Amput.** | **Geç Amput.** | **Başarılı** |
| a. aksil.+a.brak.+n.aksil | 3 | 3.1 | 3 | 0 | 0 |
| a.brakialis+n. radialis | 4 | 4.1 | 0 | 2 | 2 |
| a. radialis+n.radialis | 3 | 3.1 | 0 | 0 | 3 |
| a. ulnaris+n. ulnaris | 2 | 2.1 | 0 | 0 | 2 |
| a. femoralis+n. femoralis | 3 | 3.1 | 2 | 1 | 0 |
| a. poplitea+n. iskiadikus | 6 | 6.1 | 3 | 1 | 2 |
| a.tib.post. + n. peronalis | 1 | 1.0 | 1 | 0 | 0 |
| a.tib.ant. + n. tibialis | 1 | 1.0 | 0 | 0 | 1 |
| a.tib.post.+a.tib.ant.+n.per. | 2 | 2.1 | 1 | 1 | 0 |
| Toplam | 25 | 25.7 | 10 | 5 | 10 |

| Tablo 3: Sinir yaralanmalı olgların dağılımı | | |
|---|---|---|
| Sinir | Olgu saısı | % |
| Aksillaris | 2 | 2.1 |
| Radialis | 6 | 6.2 |
| Medianus | 4 | 4.1 |
| Ulnaris | 2 | 2.1 |
| Femoralis | 3 | 3.1 |
| İskiadikus | 11 | 11.3 |
| Tibalis | 5 | 5.1 |
| Peronalis | 5 | 5.1 |
| Toplam | 38 | 39.1 |

gelişti. Bu infeksiyonlardan derin olanları geç dönemde yapılan amputasyonların önemli bir kısmının sorumlusu olarak değerlendirildi. Yüzeyel infeksiyonlar ise başarılı şekilde tedavi edildi.

## Tartışma

Ateşli silahlara bağlı major damar ve/ veya sinir yaralanmalı olgularda tedavi ve takibi etkileyen en önemli faktörlerin başında ateşli silahın tipi (4) ve erken cerrahi girişim gelmektedir. Özellikle damar yaralanmasında ilk 6-8 saatlik sürede damar onarımı ile distalde yeterli beslenme-nin sağlanması (3,6), ölü dokuların temizlenmesi (1,6) ve infeksiyon profilaksisi(2) son derece önem taşımaktadır.

Serimizde, yalnız damar ve sinirle birlikte damar yaralanması olan toplam 59 olgudan 35'ine (%59.3) erken veya geç dönemde amputasyon girişimi uygulanırken geriye kalan 24 olguda (%40.7) ekstremite beslenmesiyle ilgili sorunlarla karşılaşılmadı.

Bu olguların analizini yaptığımızda; acil veya geç dönemde amputasyona giden yaralanmaların büyük bir kısmının yüksek enerjili silahlarla veya yakın mesafeden yapılan atışlar sonucunda oluştuğunu ve yine önemli bir kısmının acil damar patolojilerindeki başarılı sonuçların ancak ilk 6 - 8 saat içinde hastaneye getirildiklerinde başarılı sonuçların alındığı bilinmektedir. Bu tip olguların büyük bir kısmında yaralanmanın düşük hızlı veya enerjili silahlaral oluştuğunda erken cerrahi girişimin ve ölü dokuların temizlenmesi işleminin olguların prognozunu olumlu yönde etkilediğini saptadık. Bizim yarlanma ile cerrahi griişim arasında geç süremiz başarılı olgularda ortalama 4.6 saat (3 - 11 saat) idi.

Hastanede kalış süresi serimizde ortalama 22.6 gün (7 - 66 gün) idi ve bu litaretürle uyumluydu(5).

## Kaynaklar


1. Ege R. Açık Kırıklar ve Yara Tedavisi. Travmatoloji. Cilt 1: 461-509, Kadıoğlu Matb., Ank. 1989.
2. Hansraj KK, Weaver LD, Tood AO, et all. Efficacy of ceftriaxone versus cefazolin in the prophylactic management of extra-articular cortical violation of bone due to low-velocity gunshot wouds. Orthop Clin North Am. 26 (1): 9-17, 1995.
3. Payne WK, Gabriel RA, Massoud RP, Gonshot wounds to the thigh. Orthop Clin North Am. 26(1): 147-154, 1995.
4. Russell TA. General rinciples of Fracture Treatment? Campbell's Operative Orthopaedics, Volume 2: 775-6. Mosby Year Book, Inc. 1992.
5. Tokmak M, Şen Bener, Alioğlu Yusuf ve ark. Sivillerdeki ateşli silah yaralanmaların analizi. XII. Milil Türk Ortpedi ve Travmatoloji Kongre Kitabı, 281-284. Emel Kitabevi, Ank., 1993.
6. Washington ER., Lee WA., Ross WAJ. Gonshot wounds to the extremities in chidren and adolescents. Orthop Clin North Am. 26(1): 19-28, 1995.

# BÖLÜM - XIV

## ARAŞTIRMALAR

## KISIM - 1

# FULL-THICKNESS EKLEM KIKIRDAK DEFEKTLERİNİN SERBEST OTOJEN PERİOST GREFTLERİ İLE ONARIMINA ARALIKLI AKTİF VE PASİF HAREKETİN ETKİSİ

Nurzat ELMALI*, Güntekin GÜNER*, Abdullah AYDIN**, Kadir ERTEM*

Eklem defektlerinin iyileşmesinde erken hareketin yararı önceki çalışmalarda gösterilmiştir. Bu araştırmanın amac periost ile greftlenmiş full-thickness eklem kıkırdak defektlerinin kondrojenik potansiyeli üzerinde aralıklı aktif ve pasif hareketin etkisini belirlemekti. Otuz adolesan tavşanın herbirinin femoral eklem kıkırdağında oluşturulan 2 mm. genişliğindeki full-thickness defektin tabanına tibiadan alınan serbest otojen periost grefti, greftin kambium tabakası ekleme bakacak şekilde yerleştirilerek defektin kenarlarından dikildi. Tavşanlar ameliyat sonrası üç hafta kafes içerisinde devamlı aktif hareketle veya üç haftalık çalışma süresi boyunca günde dört saat pasif hereket yaptırılmalarını takiben kafes içerisinde araklıklı aktif hareketle izlendiler. Hayvanlar 3. haftanın sonunda öldürülerek defektlerin histolojik incelemesi yapıldı. Devamlı aktif hareketin etkisi altında ve gerekse aralıklı aktif ve pasif hareketin etkisi altında serbest otojen periost greftleme kıkırdak defektlerinin biyolojik onarımının uygun gelişimini sağlamış, ancak aralıklı aktif ve pasif hareketin birlikte uygulanmasının iyileşmeyi hızlandırdığı ve oluşan dokunun histolojik görünümünün diğer gruplardan daha iyi olduğu saptanmıştır.

### Giriş

Sinovyal eklemlerde, eklem yüzeyini oluşturan hiyalen kıkırdak, özel yoğun bir bağ dokusu olup, bol ekstrasellüler matriks içerisine yerleşmiş seyrek kıkırdak hücrelerinden oluşur. Eklem kıkırdak dokusunda damar ve sinir yapıları bulunmaz. Kıkırdağın metabolik gereksinimleri tamamen sinovyal sıvıdan sağlanır(1) Herhangi bir nedenle eklem kıkırdağından bir hasarlanma meydana geldiğinde onarılma ve yenilenebilme kapasitesi oldukça kısıtlıdır(2,4)

Bir yandan eklem kıkırdağınını bilinen bu sınırlı kapasitesi, diğer yandan protezli eklemler için yaş ve protez ile ilişkili sınırlamalar, ortopesdistleri geniş, fulltchkness eklem kıkırdak kaybının olduğu durumlarda, bu defektlerin biyolojik onarım yoluyla tedavi edilmesini araştırmaya yöneltmiştir.

1930'da Ham, periostun kambium tabakası hücrelerinin, sinovyal ortamda hem

* İnönü Üniv. Tıp Fak. Ortop. ve Trav. A.B.D., *Patoloji, **ABD

osteojenik ve hem de kondrojenik hatların herikisi boyunca farklılaşma yeteneği olduğunu göstermiştir(5). Rubak ve ark., tavşanların diz eklemlerindeki defektlerin onarımı için serbest periost greftlerini kullanmışlar ve ameliyat sonrası bir kafes içerisinde aralıklı aktif harekete bıraktıkları tavşanlarda hiyalen kıkırdağın oluştuğu, oysa bir alçı içerisinde immobilize ettikleri tavşanlarda fibröz kıkırdak yapımının baskın olduğunu bildirmişlerdir(6). Robert B. Salter, eklem kıkırdak defektlerinin onarımı için biyolojik bir görüş olarak sinovyal eklemlere devamlı pasif hareketi uygulamıştır. Salter, devamlı pasif hareketin, biyolojik bir ortam sağlıyarak kıkırdak dokusunun onarılma ve yenilenebilme kapasitesini olumlu etkilediğini gösterimiştir(7).

Biz bu çalışmada birlikte uygulanan aralıklı aktif ve pasif hareketin otojen periost ile greftlenmiş kıkırdak lezyonlarının iyileşmesi üzerindeki etkisini araştırdık.

## Materyal ve Metod

Araştırma, İnönü Üniversitesi Tıp Fakültesi Deneysel Araştırma Laboratuarı ve Patoloji Ana Bilim Dalı olanakları ile yapıldı. Çalışmamızda ağırlıkları 2000-2500 gram arasında değişen 30 adet, Yeni Zelenda tipi, Albino dişi adolesan tavşan kullanıldı. Genel anestezi; Ketalar (Ketamine) 40 mg/kg+Rompun (Xylazine) 5 mg/kg ile sağlandı. Tavşanlar, tedavi protokolüne göre üç gruba ayrıldı. 1. gruptaki 10 tavşana 1. basamakta, sol diz ekleminde 7 cm. lik longitüdinal cilt kesisi ile ekleme girildi. İnce çızıl ile femur distal uçunda yaklaşık 2 mm. genişlik ve 3 mm. derinliğinde kanayan subkondral kemiğe kadar uzanan geniş, full-thickness bir defekt oluşturuldu. 2. basamakta, kesinin distal ucunda proksimal tibia üzerinde anteromedialde 10 x 30 mm. boyutlarında keskin disseksiyonla dirkdörtgen şeklinde periost grefti elde edildi. 3. basamakta, tibiadan alınan bu serbest periost grefti, greftin akbium (derin) tabakası eklem yüzüne bakacak şekilde distal femurdaki defektin tabanı üzerine yerleştirildi ve her iki kenarından sinovyal membrana birer adet 5-0 Dexon ile dikildi.

Bu gruptaki tavşanlar, ameliyat sonrası ilk gün kafes içerisinde tutulmalarını takiben üç hafta boyunca günde 4 saat kafes dışına alınarak devamlı pasif hereket düzeneğine yerleştirildiler ve ameliyat edilen diz eklemine 40 derece fleksiyondan 110 derece fleksiyona gelecek şekilde dakikada 70 derecelik fleksiyon genişliği sağlıyan pasif hareket yaptırıldı. Pasif hareket tamamlandığında günlük aktivitlerine izin verilecek şekilde kafes içerisine alındılar. (aralıklı aktif ve pasif hareket grubu = AAH+PH) (Şekil 1)

2. gruptaki 10 tavşan için de aynı cerrahi işlem uygulandı. Ancak bu gruptaki



*Şekil 1: Devamlı Pasif Hareket Düzeneği*

tavşanlar ameliyattan hemen sonra kafes içerisine alınıp günlük aktivitelerine izin verilerek üç hafta boyunca devamlı aktif hareketle izlendiler. (devamlı aktif hareket grubu = DAH)

3. gruptaki 10 tavşana ise cerrahi işlemin sadece 1. basamağı uygulandı. Diz eklem kıkırdağında defekt oluşturulduktan sonra greft konulmadı. Bu gruptaki tavşanlarda cerrahi sonrası hemen kafeslerine alınarak üç hafta boyunca devamlı aktif hareket yapmak üzere kafes içerisinde günlük aktivitelerine izin verildi. (kontrol grubu)

3. haftanın sonunda tavşanlara Penthotal Sodium 100 mg/kg kulak veninden hızlı verilerek ötenazi uygulandı. Orjinal kesi yerinden geçerek diz eklemleri açığa çıkarıldı, gözle muayenesinden sonra distal femur osteotomize edilerek kesitler alındı ve histolojik muayene için, Hematoxylin-Eosin (H-E) ile ve matriksin metakromazisini değerlendirmek için Toluidine-mavisi ile boyandı. Tavşanların diz eklemleri ve defekt oluşturulan bölgeleri O'Driscoll ve ark. nın tanımladığı şekilde makroskopik ve histolojik olarak incelendi (8). Histolojik bulgular, O'Driscoll ve arkadaşlarının kullandığı histolojik skorlama sistemine göre yuanlandırılarak maksimum 20 puan üzerinden değerlendirildi. Her gruptaki puanlar toplam puana göre yüzde ile hesaplanarak iyileşmenin total indeksi bulundu. İyileşmenin total indeksine göre histolojik başarı durumu belirlendi. İstatistikle değerlendirmede Kikare testi ve Kruskall-Wallis varyans analizi metodları kullanıldı.

## Bulgular

Onarım dokusundaki makroskopik bulgular tablo 1'de ve mikroskopik bulgular tablo 2'de özetlendi.

İyileşmenin Total İndeksi: Her grup O'Driscoll ve arkadaşlarının tanımladığı şekilde maksimum 20 puan üzerinden değerlendirildi ve histolojik puanların toplamı iyileşmenin total göstergesi olarak hesaplandı(8). Buna göre 1. grupta total indeks, 15.2±0.66 iken, 2. grupta 11.8±6.16 ve 3. grupta 5.4±2.58 idi. Bu sonulçra 1. gruptaki iyileşmenin diğer gruplara göre daha iyi olduğunu göstermektedir.

## Tartışma

Hasarlanan bir ekleme ameliyattan hemen sonra hareket vermenin veya eklemi immobilize etmenin kıkırdağın iyleşmesine etkilerini araştıran çok sayıda çalışma yapılmıştır(8,9) İmmobilize edilen bir eklemde sinovyal sıvının volümü azalır. Sinovyal sıvı miktarında azalma eklem kıkırdağının beslenmesini azalttığı gibi sürtünme ve bası ile eklem kıkırdağını injüriye daha duyarlı yapar. Collins, hareket ve yük vermenin hiyalen kıkırdağa doğru farklılaşmaya neden olduğunu bildirmiştir (7).

Gülman ve Karagöz,(11) Argün ve ark,(12) Rubak ve ark,(6) ve Niedermann ve ark,(13) otojen periost greft uygulanmasını takiben aralıklı aktif hareketin eklem kıkırdağındaki full-thickness defektlerin iyileşmesini stimule edeceğini belirtmişlerdir. Aktif hareketle karşılaştırıldığında devamlı pasif harektin eklem kıkırdağının beslenme ve metabolik aktivitesini artırdığı, özellikle iyileşmenin ilk bir kaç haftasında pluripotensiyel mezenşimal hücrelerin eklem kıkırdağına farklılaşmasını stimule ettiği ve bu yüzden kıkırdağın rejenerasyonu için önemli bir stimulus oluşturduğu gözlenmiştir. DPH'in etkisi eklem kıkırdağındaki full-thickness defektlerin otojen periost greftleri ile onarımında da görülmüştür. O'Driscoll ve

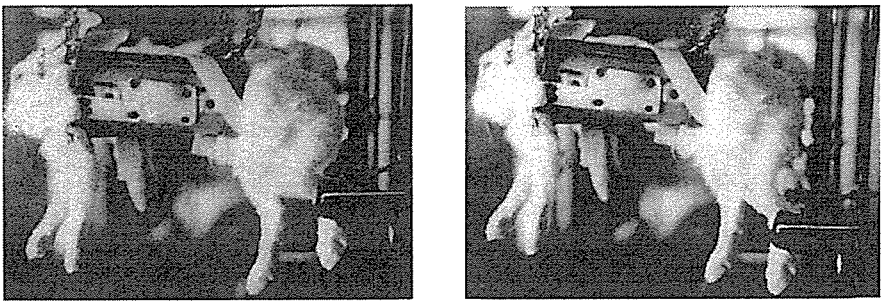

***Şekil 2:*** *Pasif hareket sısarında dizin fleksiyon başlangıcı ve sonu*



***Şekil 3:*** *Aralıklı Aktif ve Pasif Hareket Yaptırılan Tavşanda Hiyalen Kıkırdak Benzeri doku ile İyileşme*

ark., serbest otojen periostal greftler ile eklem kıkırdağındaki geniş full-thickness defektlerin onarımında özellikle ameliyat sorası hemen başlanan ve iki hafta süre ile uygulanan DPH ile hiyalen kıkırdağın oluştuğunu ve bu oluşan kıkırdağın tavşanlarda belirgin bir bozulma olmaksızın en az bir yıl süre ile dayanaklılığını koruduğunu göstermişlerdir(14).

Defektlere serbest otojen periost greftleri nakledilmesini takiben kafes içerisinde aktif harekete bıraktığımız tavşanlarda ise üç haftada defektlerin %40'ının yumuşak, eklem kıkırdağından daha açık renkte ve kondrositlere doğru farklaşmaya başlayan inkomplet differansiye mezenşimal doku ile, defektlerin %40 ının gri-fibröz bir doku ile ve defektlerin kalan %20 sinin hiyalen benzeri kıkırdak doku görünümünde bir doku ile onarıldığını gördük. Bu bulgularımızın, Gülman ve ark.nın,(11) Argün ve ark.nın(12) ve Rubak ve ark.nın(6) üç hafta aktif harekete bıraktıkları tavşanlardaki defektlerde oluşan onarım dokusuna benzerdi. Bu çalışmamızda greft nakledilen ve araklıklı aktif ve pasif harekete bırakılan tavşanlarda üç haftada diz eklemlerinin ve deffektlerin makroskopik değerlendirmesinde, defektlerin normal veya normale yakın düzgün, bitişik kıkırdaktan daha yüksek seviyede parlak beyaz, sedefimsi görünümde bir doku ile onarıldığını gördük. Mikroskopik değerlendirmede ise deffektlerin %60'ının hiyalen benzeri kıkırdak ile onarıldığının görülmesi ile bu yöntemin en az DPH kadar eklem kıkırdağınını onarımını stimule edeceği sonucuna varılmıştır. Ancak yeni oluşan dokunun yüzey düzgünlüğü, yapısal bütünlüğü ve komşu kıkırdağa bağlanması O'Driscoll ve ark.nın(8) çalışmasında elde edilen sonuçlar kadar iyi değildi. Aralıklı aktif ve pasif hareket uyguladığımız tavşanlarda elde ettiğimiz



*Şekil 4: Devamlı Aktif Hareket Yaptırılan Tavşanda İndiferansiye mezenşimal Doku ile İyileşme.*

*Şekil 5: Kontrol Grubunda Defektin Fibroz Doku ile İyileşmesi (H-E x 40)*

sonuçlar özellikle predominant dokunun yapısı ve total iyileşmenin göstergesi olarak hesaplanan histolojik puanlama gözönüne alındığında aktif harekete belirgin üstün idi.

## Sonuç

Periostal greftlemeden sonra hiyalen benzeri kıkırdak doku görünümünün periostal hücrlerin kondrojenik farklılaşma potansiyeline ilaveten, başka çeşitli faktörlerle de bağlı olabileceğini düşünmekteyiz. Bu faktörlerden biri, sinovyal sıvıdır. Sinovyal sıvı, kıkırdak proliferasyonu için yeterli bir besin kaynağıdır ve kondrotrofik özelliklere sahiptir. Diğer bir faktör ise kondrositlerdir. Biz bu çalışmada eklemleri hiç bir şekilde immobilize etmeyerek kondrositleri statik yüklenmeye maruz bırakmadık ve ekleme bir mikarn yüklenmeye izin verecek şekilde aralıklı aktif ve pasif hareket uygulayarak kondrositler için siklik bir yüklenme sağladık. Gerek sinovyal bir ortam sağlamamızın gerekse ekleme siklik bir yüklenme vermemizini kıkırdak oluşumunu uyarak onarımın kalitesini artırdığını düşünmekteyiz. Bu araştırma ile sinovyal sıvı ortamında serbest periostal greftlerin kondrojenik potansiyeli ve periostal neokondrojenezise araklıklı aktif ve pasif hareketin stimule edici etkisi gösterilmiştir. Bu deneysel çalışmanın olumllu sonuçları, hastalık veya hasarlanma nedeni ile eklem

yüzeyindeki geniş, full-thickness defektlerin, aralıklı aktif ve pasif hareketin etkisi altında, serbest otojen periost greftleri ile biyolojik onarımının mümkün olduğunu ve böyle biyolojik onarımın özellikle adolesanlar ve genç erişkinlerdeki kıkırdak defektlerinin tedavisinde bir eklemin eksizyonu ve protez ile replasmanına değerli bir alternatif olarak yararlanılabileceğini göstermektedir. Ancak, gerek deneysel ve gerek klinik olarak serbest periost greftlerinin kondrojenik potansiyellerini en fazla ne kadar muhafaza edebileceklerini ve klinik olarak uygulanılabilirliğini belirleyecek daha ileri çalışmalara gereksinim vardır.

## Kaynaklar


1. Buckwalter JA. Musculoskeletal Tıssues and the musculoskeletal System. In: Weinstein SL and Buckwalter JA. Turek's Orthopaedics Principles and Their Application Fifth Edition Phiadelphia J.B. Lippincoot Company 2:13-66, 1994.
2. Mankin HJ. The Response of Articular Cartilage To Mechanical Inwiry. the Journal of Bone and Joint Surgery 64-A: 460-66, 1982.
3. Sokoloff L. The Remodeling of Articular Cartilage. Rheumatology. 7:11-18, 1982.
4. Calandruccıo RA Gilmer S. Profliferation, Regeneration and repair of Articula Cartilage of Immature Animals. The Journal of Bone and Joint surgery 44-A: 431-55, 1962.
5. Ham AW. A Histological Study of the Early Phase of Bone repair. The Journal of Bone and Joint Surgery 12:827 1930. (abs)
6. Rubak JM, Poussa M, and Ritsila V. Chondrogenesis in Repair of Articular Cartilage defects in Free Periosteal Grafts in Rabbits. Acta Orthop Scand 53:181-86, 1982.
7. Salter RB, Simmonds DF, Malcolm BW. The Biological Effect of Continuous Passive motion on the Healing of Full-Thicknes Defects in Articular Cartilage. (An Experimental İnvestigaiton The Rabbit) The Journal of Bone and Joint Surgery 62-A: 1232-51, 1980.
8. O'Driscoll SW, Keeley FW, and Salter RB. The Chondrogenic Potential of Free Autogenous Periosteal Grefts for Biological Resurfacing of Major Full-Thickness Defects in joint Surfaces Under the ınfluence of Continuous Passive Motion. An experilmental investigation in the rabbit. The Journal of Bone and Joint Surgery 68-A:1017-34, 1986.
9. Videman t. connective Tissue and İmmobilization. Kye Factors in musculoskeletal Degeneration. Clinical Orthopaedics and Releated Research 221:26-32, 1987.
10. Veldhuizen JW, Verstappen FTJ. Vroemen JPAM, Kuipers H, Greep JM. Functional and Morphological Adaptations Following Four Weeks of Knee İmmobilization. Int J Sports Med 14:283-87, 1993.
11. Gülman B, Karagöz F. Artikuler kıkırdak Lezyonlarını Serbest Periost Greftleri ile Onarımı. Ortop Trav ve rehab Dergisi 2:1-7 1988.
12. Argün M, Baktır A, Türk CY, Tuncel M, Üstdal M, Ökten T, Karakaş ES, Kıkırdak Defektlerinin Devamlı Akitf Hareket Altında Serbest Otojen Periost Grefti ile Tamiri. Artroplasti Artroskopik Cerrahi 5:9-15, 1994.
13. Niedermann B, Boe, S, Lauritzen J, rubak JM. Glued Periosteal Grafts in the Knee. Acta Orthop Scand 56:457-60, 1985.
14. O'Driscoll SW, Keeley F.W., Salter RB. Durability of Regenerated Articular Cartilage Produced by Free Autogenous Periostal Grafts in Major Full-Thicness Defects in Joint Surface Under the Influence of Continious Passive Motion A Follow-Up Report at One Year. The Journal of Bone and Joint Surgery 70-A: 595-606, 1998.

# BÖLÜM - XIV

## ARAŞTIRMALAR

## KISIM - 2

# EKLEM KIKIRDAK DEFEKTİNİN KABURGA PERİKONDRAL GREFTİ İLE ONARIMI

F.BALKAR*, Ş.KABAK*, S.KARAOĞLU*, E.S. KARAKAŞ*

Kıkırdak defektleri mekanik kalitesi iyi olmayan fibröz veya fibrokartilajinöz bir doku ile iyileşmektedir(3). Otojen kaburga perikondral grefti ile kıkırdak defektleri histolojik ve biyokimyasal olarak eklem kıkırdağına benzer bir doku ile onarılmaktadır (5,6).

Bu çalışmada deneysel olarak eklem kıkırdak defekti onarımında kullanılan kaburga perikondral greftinin makroskopik ve mikroskopik değerlendirilmesi yapıldı.

### Metodlar

Çalışma Yeni Zelanda tipi 20 adet (2.5-3.7 kg) genç beyaz tavşan kullanıldı. Sol alt kaburgalara seviyesinde oblik kesiyle girilerek en geniş kaburganın medial kıkırdak kısmında 1 cm.'lik parça çıkarıldı. Keskin periostal elevatör ile dörtgen şekilli ince bir perikondrium parçası kaburganın kıkırdak kısmından diseke edildi(1,6).

Parapatellar medial kesiyle artrotomi yapıldıktan sonra patella laterale disloke edilidi. İnterkondiler olukta ön yüzde 10x5 mm. ebadında tam kalınlıkta bir kıkırdak defekti oluşturuldu. Greftin başlangıç fiksasyonu için, Tisseel/Tissucol (immuno.) insan fibrin yapıştırıcı; fibrinojen (70-110 mg/mL.), aprotinin (3000 KIE mL) ve trombin (4 IW7. Calcuim chlorid (40 mmol/lt.) ile karıştırılarak hazırlandı. Karışım 37°C'de ısıtıldıktan sonra kıkırdak defektine damlatılarak sürüldü(6). Bundan sonra kondral tarafın eklem içine bakacak şekilde perikondral greft kıkırdak defektinin içine kuvvetlice bastırılarak yerleştirildi. Sol dizdeki defektlere herhangi bir işlem yapımadı (kontrol).

Ameliyattan 3 ay sonra öldürülen tavşanların dizleri makroskopik olarak greftli eklem yüzleri le sol taraf kontrol dizlerin eklem yüzleri karşılaştırıldı. Femur distal eklem ucu yamşak dokulardan temizledikten sonra ayrılan spesmenler %10'luk formalinde 3 gün süreyle tespit edildi ve dekalsifiye edildikten sonra parafine yerleştirildi. Alınan kesitler Hemotoxylin-Eosin ve Alcian blue ile boyanarak ışık mikroskobu ile histolojik incelemeyi tabi tutuldu. Histolojik incelemede, perikondral greftten gelişen dokuldaki hücre tipi ve kıkırdak yüzeyi ile strüktürel bütünlük üzerinde duruldu.

* Erciyes Üniversitesi Tıp Fakültesi Ortopedi ve Travmatoloji ABD.

*Şekil 1*

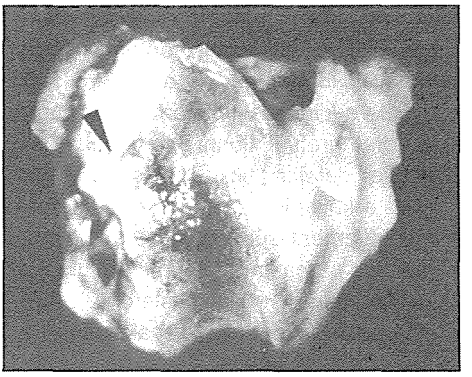

*Şekil 2*



*Şekil 3*

## Bulgular

Perikondral greft ile tedavi edilen 20 deney hayvanının ikisinde greftin ayrılıp eklem boşluğuna düşerek eklem faresi oluşturduğu görüldü. Bu iki deney hayvanı inceleme dışı bırakıldı. Diğer deney hayvanlarındaki greftlerin kıkırdak defektlerini kapattıkları izlendi.

**Makroskopik Gözlem:** Sol dizlerdeki tedavi edilmeyen (kontrol) kıkırdak defektlerinin düzensiz fibrotik bir doku ile kaplandığı ve defektlerin kenardaki normal kıkırdağa göre daha derin bir seviyede kaldıkları görüldü. Bu grupta dizlerin çoğunda yapışıklık ve snovyal hipertrofi vardı.

Perikondral gerft ile tedavi edilen dizlerde defektlerin kenarlardaki normal kıkırdak seviyesine kadar eklem kıkırdağına benzer bir doku ile kaplandığı ve yüzeyinin düzgünlük ve parlaklığı kenarlardaki normal kıkırdaklar ile karşılaştırıldığında normale yakın olduğu izlendi. (Şekil 1-2) Hiç bir dizde yapışıklık ve snovyal hipertrofiye rastlanmadı.

**Mikroskopik Gözlem:** Tedavi edilmeyen (kontrol) dizlerdeki defektlerde çok az bir onarım durumu vardı. Ancak burada ince bir şerit halinde olan onarım dokusunda fibrostileri andıran iğ şeklinde hücrelerin seyrek olarak boyanmış matriks içinde parelel olarak dizilmiş oldukları görüldü. Perinkondral greft ile tedavi edilen dizlerde defekt bölgesinde perikondrol greftin yanındaki eklem kıkırdağına benzeyen yeni kalın bir kıkırdak dokusu gelişti. Bu dokudaki hücreler sayıca biraz daha fazla ve çekirdeklerinin boyu derindekilere göre biraz uzamış görünmekteydi (Şekil 3).

## Tartışma

Son zamanlarda birçok klinik ve deneysel yayında eklem kıkırdak defektlerinin perikondral greft ile tamir edildiği belirtilmektedir(1,2,4). Kıkırdak defekti

içine yerleştirilen perikondral greftin kaymaması için çeşitli tesbit yöntemleri kullanılmıştır. Homminga ve ark. yaptıkları deneysel ve klinik çalışmalarında kaburga perikondral greftini fibrin yapıştırıcı (Tissucol) ile defekte fikse etmişlerdir(4,6). Amiel ve ark. ise kaburga perikondral greftini monofilament sütur ile çubuk şeklinde bir kemik parçasının ucuna tutturarak eklem defektine yerleştirmişlerdir(2). Biz çalışmamızda eklem içinde reaksiyona ve greftin hareketine neden olabileceği düşüncesiyle sütur kullanmayı uygun bulmadık. Coutts ve ark.'nın kullandığı tesbit yöntemi ise pratik değildir. Bunun yanında insan fibrin yapıştırıcı (Tissucol) daha pratik, toksik ve allerjik olmayıp iyi bir fiksasyonda sağladığından, (4,7) greftimizin fiksasyonunda bu yapıştırıcıyı tercih ettik. Homminga ve ark.'nın 30 deney hayvanlarında sadece 4'ünde greftin kayarak eklem içine düştüğünü bildirmişlerdir(6). Bizim çalışmamızda ise 2 deney hayvanında greftin yerinden ayrılarak eklem faresi oluşturduğunu gördük.

Kıkırdak defektlerinin onarımı için perikondral greftin kullanıldığı bazı çalışmalarda ameliyat sonrasında eklemlerde 2-5 haftalık tesbit yapıldı(4,8). Bazı çalışmalarda ise ameliyat sonrası eklem hareketi serbest bırakılmıştır(1,2). Periostal greft ve kaburga perikondral greftinin kullanıldığı eklem hareketinin kısıtlandırılmadığı hatta pasif hareketlerin uygulandığı çalışmalarda daha iyi sonuçlar alındığı beliritilmektedir(2). Biz çalışmamızda Homminga ve ark.'nın çalışmasından farklı olarak immobilizasyonun eklemde yapışıklığa neden olabileceğini düşünerek diz eklemini serbest bıraktık.

Kaburga perikondral greftinin kullanıldığı çalışmalarda kıkırdak defektinin içini dolduran dokunun makrokopik, mikroskopik ve biyokimyasal olarak hyalen kıkırdak özelliklerin sahip bir doku olduğu vurgulanmaktadır(1,2). Ayın tip greftin kullanıldığı klinik çalışmalarda da artroskopik olarak defekti dolduran dokunun yüzeyinin düzgün ve eklem kıkırdağına benzediği belirtilmektedir(4). Çalışmamızda da aynı bulguları tespit ettik.

Sonuç olark; klinikte otojen kaburga perikondral greftinin eklem kıkırdak defektlerinin onarımında kullanılabilir bir tedavi yöntemi olduğu kanaatine varıldı.

## Kaynaklar


1. Amiel D, Cutts R.D., Abet M:et al. Rib perichondrial graft for the repair of full-thickness articular-cartilage defects. J. Bone Joint Surg. 67-A:911-920, 1985.
2. Coutts R.D, Woo S.L.Y., Ameil D. et al. Rib perichondrial otografts in full-thickness articular-cartilage defects. in rabbits. Clin. Orthop. 275:263-273, 1992.
3. Frukawa T., Eyre D.R., Koide S. et al. Biochemical studies on repair cartilage resurfacing experimental defects in the rabbit knee. J. Bone Joint Surg. 62-A:79-89, 1980.
4. Homminga G.N., Bulstra S.K., Boumeester P.M.et al. Perichondral grafting for cartilage lesions of the knee. J. Bone Joint Surg. 72-B: 1003-1007, 1990.
5. Homminga G.N., Bulstra S.K., Kuijer R.et al. Repair of sheep articular cartilage defects with rabbit costal perichondrial graft. Acta Orthop. Scand. 62:415-418, 1991.
6. Homminga G.N., Van der Linden T.J.: Repair of articuler defects by perichondrial grafts. Acta Orthop. Scand. 60:326-329, 1989.
7. Schlag G., Redl H.: Fibrin sealant in orthopaedic surgery. Clin. orthop. 227:269-285, 1988.
8. Upton J., Sohn S.A., Glowacki J.: Neocartilage derived from transplanted perichondrium: What is it. Plast. Reconstr. Surg. 68:166-172, 1981.

# BÖLÜM - XIV

## ARAŞTIRMALAR

## KISIM - 3

# OSTEOKONDRAL DEFEKTLERİN TENDON OTOGREFTİYLE TEDAVİSİ

Ahmet Uğur TURHAN*, Osman AYNACI*, Havvanur TURGUTALP***, Hafız AYDIN****

Bu çalışmada köpek dizlerinde oluşturulan osteokondral defektler tendon otogreftiyle onarıldı. Femur kondillerinin yük taşıyan yüzlerinde oluşturulan defektlere tendon tesbit edilerek ameliyat sonrası(2,4,6) aylık sürede yapılan kontrollerde defektlerin tendonla doldurulmuş olduğu ve defektin onarıldığı anlaşıldı. Kontrol tarafta ise defektlerin devam ettiği tespit edildi. Osteokondral defektlerin tendon otogreftiyle tedavisinin kolay, her koşulda yapılabilen, başarılı, komplikasyonları az olan bir yöntem olduğu kanısına varıldı.

### Giriş

Osteokondral defektlerin tedavisinde periost(1,2), perikondrium(3), menisküs (4,5) ve kallo-osseoz greftler(6) kullanılmasına rağmen bu sorun kökünden halledilmiş değildir.

Bu çalışmada amaç; tendon otogrefti kullanarak osteokondral defektleri onarmaktır.

### Materyal - Metod

Bu çalışmada 5 köpeğin 10 dizi kullanıldı. Köpeklere ketamin anestezisi uygulandı. Dizler anteromedial kesiyle açıldıktan sonra her iki femur kondiline 6 mm. çapında defektler yapıldı. Lateral taraf kontrol tarafıdır. Defektle ilişkili olmak üzere medial kondile iki ayrı tünel açıldı. Tünellerin bir ucu defekte diğer uçları ise medial recessus tarafına ve eklem yüzü olmayan kısma açıldı. Sonra kruris ön yüzünden alınan tendon; üzerinde düğüm yapıldıktan sonra, tendonun her iki ucu tünellerden geçirilip medial recessus tarafında uc uca anastomoz edildi. Cerrahi teknik Şekil 1'de gösterilmiştir. Katlar usulüne uygun kapatıldı, kompresyon bandajı yapıldı ve köpekler bir oda içinde serbest bırakıldı.

### Sonuç

Köpekler ameliyat sonrası 2,4,6 ay sonra öldürülüp dizleri alınarak makroskopik ve mikroskopik olarak incelendi. Makroskopik olarak defektin tamamen dolu olduğu eklem yüzüyle aynı seviye olduğu (Şekil 2) ve karşı tarafta dejenerasyon olmadığı farkedildi. Fakat onarım bölgesi diğer kondil bölgesinden ayırt edilebiliyordu. Mikroskopik olarak defektteki

* Karadeniz Tek. Üniv. Tıp. Fak. Ortop. Trav. ABD, *Doç., **Uzm.Dr., ***Yrd. Doç.

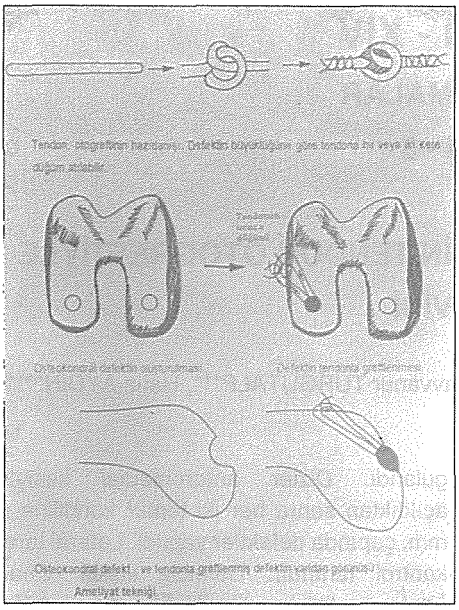

*Şekil 1: Cerrahi Teknik*

*Şekil 3: Defekt bölgesindeki tendon yapısını korumakta ve üzerindeki düzensiz (irregüler) hylane kartilaj dokusu görülmektedir (H.Ex40)*

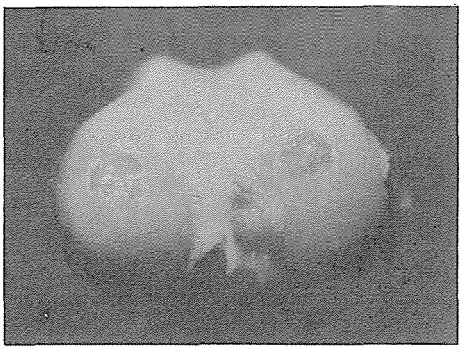

*Şekil 2: Deney tarafında düzgün eklem yüzeyi olduğu kontrol tarafta ise yüzey düzgün olmayıp krater (çöküklük) olduğu görülmektedir.*

tendon yapısını koruyordu ve üzeri immatur hyalen kıkırdak ile örtülmüştü (Şekil 3). Kontrol bölgesinde defekt dolmamıştı, çukurdu, zeminde immatür kıkırdak görüldü ve karşı tarafı dejenere idi.

## Tartışma

Osteokondral defektlerin tedavisinde birçok metod uygulanmış olmasına rağmen defektin onarımı konusunda tartışmalar devam etmektedir. Periost ve perikondrium kondrojenik potansiyellerinden hareketle yapılan onarımlarda(1,2) hylan kıkırdağa benzer doku oluştuğu ileri sürülmüştür ve mobilizasyonun hyalen kıkırdak gelişimini uyardığı bildirilmiştir. Fakat bu iki metodda greftlerin tesbit sorunu vardır. Bizim tekniğimizde tesbit sorunu olmamakla birlikte erken ağırlıkta verilebilmektedir.

Meniskus oto(4) ve allogreftiyle(5) yapılan onarımlarda defektler tedavi edilmiş ve düzgün yüzey elde edilmiş olmasına rağmen meniskusun greft olarak kullanılması başka sorun getirlmesi ve al-

logreftlerinde mekanik özellikler ve nakledilebilir hastalık ihtimalinden dolayı dezavantajları vardı. Bizim çalışmamızda tendon otogreft olarak kullanıldığında meniskuse zarar verilmemekte ve allogreft olmadığı içinde hastalık nakledilmesi olmamaktadır. Ayrıca bilindiği gibi tendon mekanik olaak meniskusa yakındır(7,8) ve eklemde canlılığını sürdürülebilir.

Kallo-osseoz greftler pluripotansiyel özelliğinden dolayı ve çeşitli koşullarda hyalen kıkrdağa dönebileceği ileri sürülmüştür(6). Bu yöntemde iki seanslı ameliyat ve tesbit sorunu vardır. Bizim tekniğimizde bu sorunlar bulunmamaktadır.

Tendon otogreftiyle osteokondral defektlerin tedavisinin; teknik olarak basit, her hastanede yapılabilen, tek seanslı, daha büyük defektlerin tedavisinde kullanılabilen, hastalık nakledilme ihtimali olmayan uygun bir yöntem olduğu kanısana varıldı.

## Kaynaklar


1. Argün M, Baktır A, Türk CY, Tuncel M, Üstdal M, Ökten T, Karakaş ES: Kıkırdak defektlerinin devamlı aktif hareket altında serbest otojen periost grefti ile tamiri. Artroplasti Artroskopik Cerrahi, 5:9-15, 1994.
2. O'Drıscoll SW, Salter RB: The repair of majör osteochondral defects in joint surfaces by neochondrogenesis with autogenous osteoperiostal grafts stimulated by continuous passive motion. Clin Orthop 208:131-140, 1986.
3. Homminga GN, Bulstra SK, Bovwmeester PM, Vander Linden AJ: Perichondral graffing for cartilage lesions of the knee. J Bone Joint Surg 72-B:1003-1007, 1990.
4. Sumen Y, Ochi M, Ikuta Y: Treatment of articular defects with meniscal allografts in a rabbit knee model. Orthroscopy. 11:185-193, 1995.
5. Kusayama T, Tomatsu T, Akasaka O, Imaı N: Autogenous meniscus grafts in articular cartilage defects. Tokai J Exp Clin Med. 16:145-151, 1991.
6. Tekahashı S, Oka M, Kotoura Y, Yamamuro T: Autogenous callo-osseous grafts for the repair of osteochondral defects. J Bone Joint Surg. 77-B:194-204, 1995.
7. Kohn D, Wirth CJ, Reıss G. Plıtz W, Maschek H, Erhardt W, Wülker N: Medial meniscus replacement by a tendon autograft. J Bone Joint Surg. 74-B:910-917, 1992.
8. Turhan AU, Bıyıklıoğlu A, Yıldız M, Şener M, Aydın H: Diz dejeneratif osteoartritinin yeni bir metodla tedavisi. Acta Orthop Traumatol Turc. 25:398-399, 1991.

# BÖLÜM - XIV

## ARAŞTIRMALAR

## KISIM - 4

# DENEYSEL OSTEOMİYELİTİN BİYOBOZUMLU PLİHİDROKSİBİTÜRAT-KOVALERAT ANTİBİYOTİK DEPO SİSTEMİ İLE TEDAVİSİ

M.Fırat YAĞMURLU*, Alişan SARSU*, Petek KORKUSUZ**, Ülken ÖRS**,
Feza KORKUSUZ***, İhsan GÜRSEL****, Vasıf HASIRCI****

Ortopedik enfeksiyon, cerrahın karşı karşıya kalabileceği en önemli sorunlarından biridir. Kronik osteomiyelitin ana tedavi ilkeleri kas iskelet sisteminin diğer enfeksiyonları ile aynıdır. Bunlar: yeterli drenaj, uygun debridman, ölü boşluğun doldurulması yaranın korunması immobilizasyon ve uygun antibiyotik uygulanmasıdır(1).

Kemik, özel yapısı ve sınırlı yumaşak doku boşluğu nedeniyle nekroza yatkın bir kan akımına sahiptir(1,2). Dolaşımın bozulması dolayısı ile klasik yöntemlerle uygulanan antibiyotikler ve vücudun ürettiği antikorlar bu alanlara ulaşamazlar; Yeni antibiyotiklerin geliştirilmesi ve devreye girmesine rağmen bu ajanların avaskülarize olmuş enfeksiyon bölgesine alternatif olarak antibiyotiği doğrudan enfeksiyon bölgesine ulaştırcak yeni yöntemler araştırılmaya başlanmıştır. Bu çabalar, günümüzde artan hızlarla devam etmektedir(3).

Bu çalışmanın amacı, daha önce çeşitli tıbbi alanlarda kullanılmış bir polimer olan, polihidroksibitürat kovalerat polimerinin, biyodegredabl bir antibiyotik taşıyıcı sistemi olarak, deneysel implanta bağlı osteomiyelit tedavisinde kullanımının araştırılmasıdır.

### Gereç ve Yöntem

Deney için 4 aylık 14 erkek, 13 dişi olmak üzere 30 adet beyaz Yeni Zellanda tavşanı kullanıldı. İmplanta bağlı osteomiyelit modelinin geliştirilmesi için deneyin ilk aşamasında deneklere i.m. ketamin ve ksilazin anestezisi uygulandı. Steril olarak hazırlanan sağ tibiaların proksimal kısmına anterior kesiyle ulaşıldıktan sonra 1,2 mm drill ucu ile kortikal pencere açıldı. Açılan bu pencereden 1x1x5 mm. silindir şeklindeki paslanmaz çelik implantlar intramedüler olarak yerleştirildikten sonra deneyden 40 dakika önce aktivasyon için sıvı vasatı alınan, 0,5 cc. $5x10^6$ cfu/cc derişmindeki S.aureus solüsyonu intramedüller olarak enjekte edildi. Kemik dışına sızıntının önlenmesi için kortikal

* Ankara Numune Hastanesi 3. Ortopedi ve Travmatoloji Kliniği
** H.Ü.T.F. Histoloji ve Embriyoloji A.B.D.
*** O.D.T.Ü. Tıp Merkezi
**** O.D.T.Ü. Biyoloji Bölümü Biyoteknoloji Araştırma departmanı
Not: 4 ayrı kurumun katkısıyla yapıldığı için 7 çalışmacı ismi alınmıştır.

pencere bone wax ile kapatıldı. Bölgede enfeksiyonun oluşması için deneklere 21 gün boyunca hiçbir tedavi uygulanmadı. 21. günün sonunda deneklerdeki osteomiyelit oluşumu mikrobiyolojik radyografi ve klinik olarak değerlendirildi.

İkinci aşamada denekler iki gruba ayrılarak birinci grubun tibialarına tedavi amacı ile intramedüller sulbactam + sefaperazon yüklü PHBV rodları ikinci grubun tibialarına ise boş PHBV rodları yerleştirildi.

Her bir grup ikiye ayrılarak tedavinin 15. gününde sekizer 30. gününde de yedişer denek sakrifiye edilerek tedavi radyografik, mikrobiyolojik, klinik ve histopatolojik olarak değerlendirildi. Deney sonunda çıkarılan PHBV rodları da antibiyotik salımı ve degredasyon miktarları açısından incelendi.

## Sonuçlar

Deneyin ilk aşamasında bakteri inokülasyonunu izleyen 21. günde alınan bakteriyolojik kültürlerde, deneklerin 27'sinde S.aureus, 2'sinde S.aureus+E.coli ürediği ve bir denekte bakteri üremediği saptandı. Bu aşamada çekilen radyografilerde yumuşak doku gölgesinde artış ve lokal dansite azalmaları gibi nonspesifik bulgular saptandı. Klinik olarak ise yumuşak dokuda abse oluşumu, sinüs formasyonu mevcuttu.

15. günde sakrifiye edilen deneklerden PHBV+antibiyotik rod uygulanan 8 denekten 7'sinden alınan kültürlerde üremeye rastlanmazken bir denekte S.aureus üremesinin tekrarlandığı saptandı. Bu gruptan alınan histopatolojik kesitlerde antibiyotikli çubuk etrafının temiz ve düzgün olduğu komşu bölgelerde ise enfeksiyona ait sekestrum ve nekrotik doku parçaları saptandı. 8 deneğin 7'sinde klinik ve radyografik iyileşme vardı. Antibiyotiksiz PHBV rod uygulanan grupta ise mikrobiyolojik, histopatolojik, klinik veya radyografik iyileşmeye rastlanmadı.

30. gün sonunda sakrifiye edilen ve antibiyotikli PHBV rod uygulanan 7 denekten hiç birinin bakteriyel kültürlerinde üreme olmamamıştır. Bu grupan alınan histopatolojik kesitlerde osteomiyelitli alanda sınırlanma ve azalma ve gelişmekte olan kemikte artma saptanmıştır. Radyolojik ve klinik tam iyileşme olmuştur. Boş PHBV rodu uygulanan ikinci grupta ise iki denek 30. günden önce sepsis nedeniyle ölmüş, geriye kalan 5 denekte ise ne mikrobiyolojik ne histopatolojik ne radyografik ne de klinik iyileşmeye rastlanmamıştır.

İmplantasyon öncesi ve sonrası yapılan ölçümlerde 30 gün sonunda implatın %30-45 oranında yıkıma uğradığı ve bu süre içinde içerdiği antibiyotiin %50-75'ini saldığı saptandı.

## Tartışma

Antibiyotik depoları son yıllarda ortopedik cerrahlar arasında giderek artan bir ilgiyle karşılanmıştır. Çeşitli klinik durumlarda yararlılığı kanıtlanmış başarıları olan bu klinik yöntem uğruna çaba harcamaya değen bir konudur(3).

İlke olarak, antibiyotik depoları antibiyotiklerin enfeksiyon sahasına konvansiyonel yöntemlerden daha yüksek konsantrasyonlarda ulaşmasını sağlar. Bakterileri öldürmek için gerekli olan minimum inhibitör konsantrasyondan kat kat fazlası sistemik absorbsiyonun çok düşük olması dolayısı ile kolayca ve hasta için herhangi bir risk olmaksızın ulaşılabilir. Bu özellikle rezistans (direnç) kazanmış veya glikokaliks kozası içinde korunan bakterilerin tedavisi için çok önemlidir(4,5).

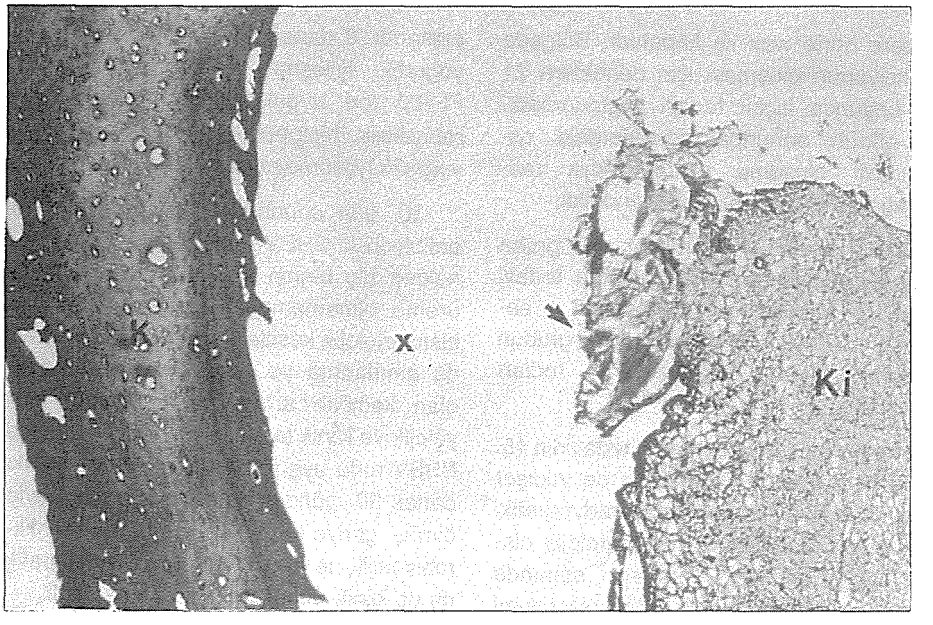


***Şekil 1:*** *Antibiyotikli çubuk uygulanmış bir deneğin 15 gün sonra alınan doku örneği kesitinde, antibiyotikli çubuk alanının (x) kemik yönende (K) temiz ve düzgün olduğu görülmütür. Kemik iliğine (Ki) komşu bölgelerde ise enfeksiyona ait ölü kemik artıkları ve küçük nekrotik doku parçaları sınırlı bir ortamda gözlenmektedir.* (m). *Boya H.E,x4*

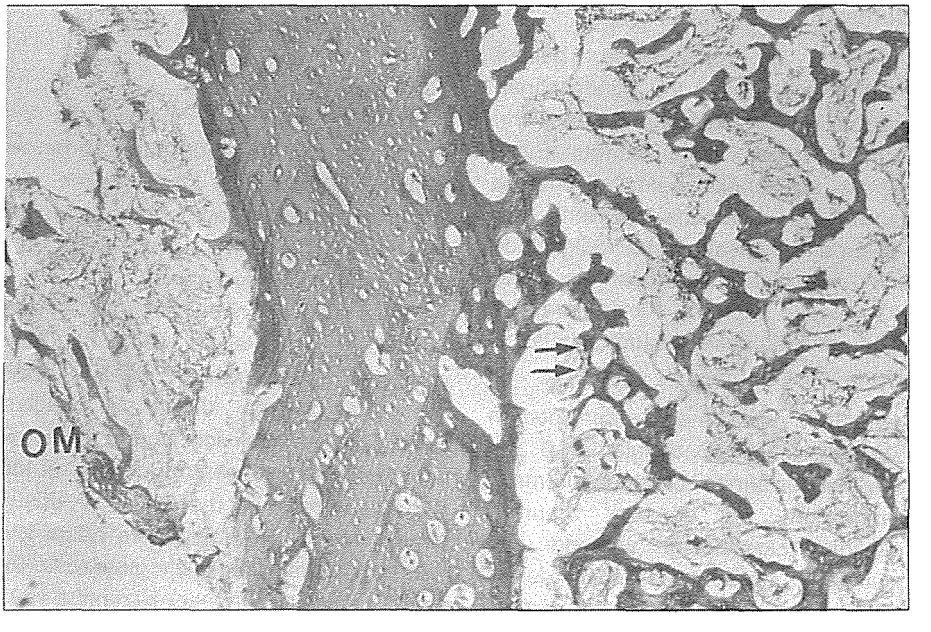


***Şekil 2:*** *Antibiyotikli çubuk uygulanmış bir deneğin 30. gün sonunda elde edilen doku örneği kesitinde kemik iliğine bitişik osteomiyeltli (OM) alanda sınırlanma ve gelişmekte olan kemikte* (mi). *artıma saptanmıştır. Boya H.E,x4*

İdeal olarak antibiyotik deposu, antibiyotiğin salım hızını enfekte dokudaki konsantrasyonunu ve istenilen süre boyunca aktif durumda olmasını sağlamalıdır. Salınım oranını direkt olarak etkilediğinden, ilgi son yıllarda antibiyotiklerden taşıyıcının özelliklerine bir kayma göstermiştir(3). Taşıyıcı olarak başta akrilik kemik çimentosu olmak üzere, biyodegredable çimento, kolajen, alçı, kansellöz kemik grefti, PLA/PGA polimerleri gibi biyodegredabl materyaller ve hidroksiapetitler gibi pek çok materyal üzerinde çalışmış ve hepsinin kendine özgü avantaj ve dezavantajları saptanmıştır(6,7,8,9,10,11,12). Ancak tam anlamıyla ideal bir antibiyotik depo sistemi henüz geliştirilmemiştir(3).

Sonuç olara PHBV antibiyotik taşıyıcı sisteminin deneysel olarak gerçekleştirilmiş osteomiyelitin tedavisinde sağladığı yüksek lokal antibiyotik konsantrasyonu yolu ile başarılı olduğu saptanmıştır. Bu yolla sistemik toksisite minimale inmekte ve biyobozumlu bir madde kullanıldığından çıkartılması için ikinci bir işlem gerekmemektedir. Pekçok antibiyotik dağıtım sisteminden daha fazla ve uzun süre antibiyotik salabilmesi kullandığımız depo sisteminin bir diğer özelliğidir. Hidroksi valerat miktarı değiştirlerek salım süresinin ve hızının ayarlanabilmes isitemi ideal antibiyotik deposuna daha da yaklaştırmaktadır.

Sistemimizin etkiliğinin değerlendirilmesi için klinik deneylerde kullanılması daha da sağlıklı bilgi saylayacaktır.

## Kaynaklar


1. Cierny G., Mader J.T.: Adult Chronic Osteomiyelitis: An Overview. In D'Ambriosia R.D., Marier R.L. (eds); Orthopaedic Infections: 31-47. SLACK Incorparated, New Jersey, 1989.
2. Evans R.P., Nesol C.L., Lange T.A.: Pathophisiology of Osteomiyelitis. In McCollister Evarts M.(Ed) Surgery of the Musculoskeletal system 2nd ed; Vol 5: 4301-4312, 1985.
3. Duncan C.P., Masri B.: Antibiotic Depots. J Bone Surg(Br); 75-B: 349-350, 1993.
4. Gristina A.G., et al: Bacterial Adherence to Material and Tissue. The Significance of Its Role in Clinical Sepsis. J Bone Joint Surg (Am); 67-A: 264-273, 1985.
5. Fitzgerald R.H.: Experimental Osteomiyelitis: Description of a Cannine Model and the Role of Depot Adminstration of Antibiotics in the Prevention and Treatment of Sepsis. J Bone Joint Surg(Am); 65-A: 371-380, 1983.
6. Gerhart T.N., et al.: Antibiotic-Loaded Biodegradable Bone Cement for Prophylaxis and Treatment of Experimental Osteomiyelitis İn Rats. J Orthop Res; 11: 250-255, 1993.
7. Bajpai P.K., Benghuzzi H.A.: Ceramic Systems For Long Term Dellivery of Chemicals and Biologicals. J Biomed Mat Res; 22: 1245-1266, 1988.
8. Cornall C.N., et al.: Treatment of Experimental Osteomiyelitis with Antibiotic-Impregnated Bone Graft Substitute. J Orthop Res; 11:619-626, 1993.
9. Günal, I., et al.: Evaluation in vitro de la Diffusion des Antibiotiques a Partir d'une Xenogreffe impregnee d'Antibiotiques. rev Chir Orthop; 82: 59-62, 1996.
10. Gürsel İ.: Use of Polyhydroxyalkalonates in the Construction of Biomedical Drug Release Systems. Doktora tezi; 1995.
11. Joefson G., Lindberg L., Wiklander B?: Systemic Antibiotics and Gentamicin-Containing Bone Cement in the Prophylaxis of Postoperative Infections in Total Hip.
12. Korkusuz F. et al.: Experimental Implant Related Osteomiyelitis Treated by Antibiotic-Calcium Hydroxyapetite Ceramic Composites. J Bone Joint Surg(Br); 75-B: 111-114, 1993.

# BÖLÜM - XIV

## ARAŞTIRMALAR

## KISIM - 5

# KRONİK OSTEOMİYELİTTE ANTİBİYOTİK EMDİRİLMİŞ HETEROGREFT KULLANIMI

Sinan SEBER*, İzge GÜNAL**, Erol GÖKTÜRK*, Bülent HAZER***

Enfeksiyon profilaksisindeki gelişmelere karşın, implant veya travmatik kökenli kronik osteomiyelit hala önemli bir sorun olarak durmaktadır. Bu tip enfeksiyonun parenteral antibiyotik tedavisine dirençli olması, ilgiyi çeşitli lokal antibiyotik taşıma sistemelerine çevirmiştir. Kullanılan taşıyıcıların osteogenezi yeterli uyaramaması veya daha sonra çıkarılmalarının gerekmesi, kullanımlarını sınırlamaktadır. Bu çalışmada biyouyumu bilinen heterogreftlerin antibiyotik taşıma kapasitelerini deneysel ve klinik olarak inceledik.

### Materyal ve Metod

**Deneysel Çalışma:** Çalışmada 5 mm 3'lük Unilab Surgibone blokları kullanıldı. Öncelikle bloklar 0.5 ile 10 saat arasında değişen sürelerde gentamisin içinde tutulduktan sonra, disk diffüzyon yöntemiyle, 10 gün boyunca 0.5 µg/ml üzerinde salınım yapması içni minimal sürenin 8 saat olduğu bulundu. Bunun üzerine aynı işlem gentamisin, ciprofloxacin ve penisilin G için tekrar edildi. Blokların ilk günden itibaren antibiyotik salınımı yaptığı, 5. günde en üst nokyata çıkıp, 10. günde etkili düzeyin altına indiği bulundu (Şekil 1) (1).

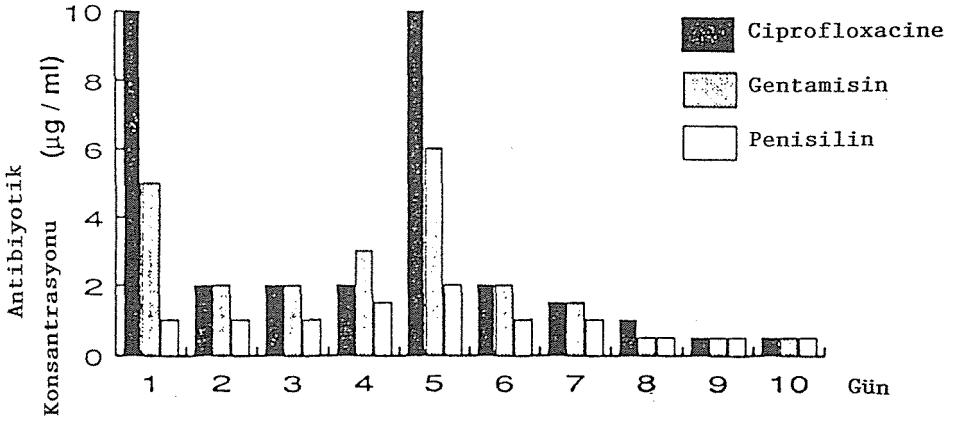


* Osmangazi Üni. Tıp Fak. Ortopedi ve Travmatoloji ABD. *Prof. *Doç., **Arş. Gör.

Klinik Çalışma: Klinik ve radyolojik olarak kronik osteomiyelit tanısı konan 7 hasta incelendi. Hastaların tümünde cilde fistülizasyon vardı (Şekil 2) Belirtiler ortalama 36 aydır 5-96 ay) sürüyordu.

Tüm hastalarda izole edilen organizma gentamisine duyarlıydı. (Tablo 1). Ameliyattan en az bir hafta önce hastaların antibiyotik kullanımı durduruldu. Ameliyatta radikal debritman yapılıp, anlatıldığı biçimde hazırlanan antibiyotik emdirilmiş heterogreft blokları oluşan boşluğa yerleştirildi. Ameliyat sonrası dren veya antibiyotik kullanılmadı. Antibiyotik düzeyleri idrarda 0.5 µg/ml nin altına düşünceye dek takip edildi.

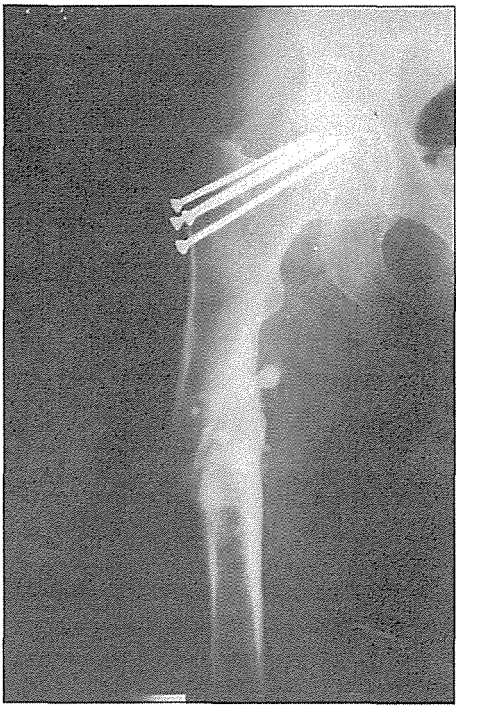

## Sonuçlar

İdrarda gentamisin düzeyi 8 gün boyunca 0.5 g/ml nin üstündeydi (Şekil). En az üç yıllık(3-4.5) yıl) takip sonunda hiçbir hastada klinik ve radyolojik olarak enfeksiyon bulgusuna rastlanmadı. Tüm hastalarda kaynama gerçekleşirken, patolojik kırık görülmedi.

**Tablo 1.** Hastaların Özellikleri

| Hasta No | Yaş-Cins | Yerleşim | Enfeksiyon süresi | Enfeksiyon tipi | Etken |
|---|---|---|---|---|---|
| 1 | 40-E | Tibia cisim | 4 yıl | Pesteperatif | S.aureus |
| 2 | 35-E | Femur alt uç | 5 ay | Posttravmatik | S.aureus |
| 3 | 61-E | Tibia üst uç | 2 yıl | Posttravmatik | E. coli |
| 4 | 18-K | Femur cisim | 8 ay | Posttravmatik | S.aureus |
| 5 | 25-E | Tibia cisim | 8 yıl | Pesteperatif | S.aureus |
| 6 | 33-E | Femur cimi | 2 yıl | Pesteperatif | S.aureus |
| 7 | 43-E | Tibia üst uç | 2 yıl | Posttravmatik | S.aureus |

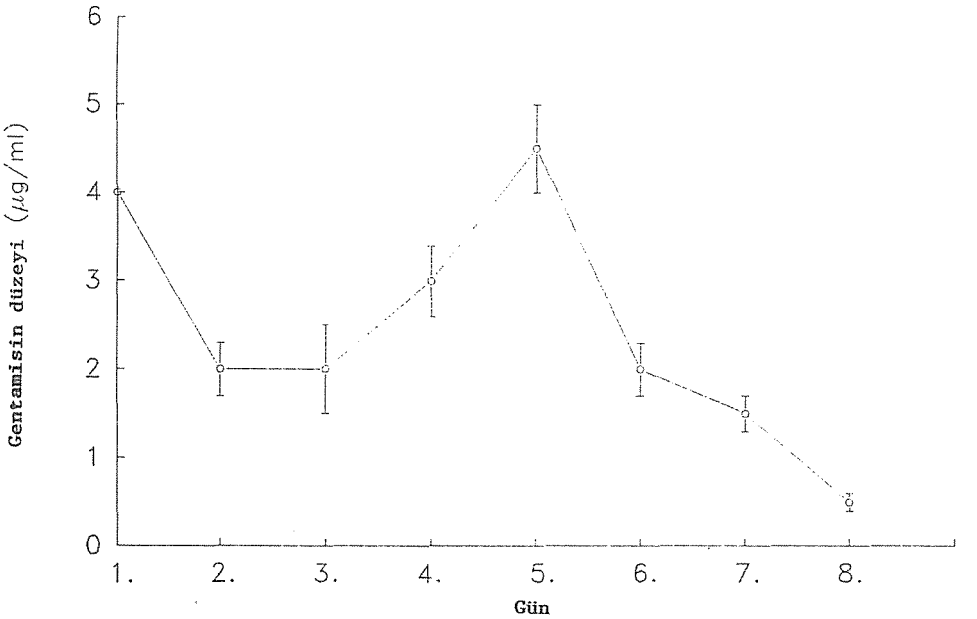


## Tartışma

Kronik ostemiyelit tedavisinin üç önemli unsurunu, yeterli debritman, oluşan ölü boşluğun doldurulması ve spesifik antibiyotiğin uygulanması olduğu konusunda görüş birliği vardır(2). Debritman sonrası, ölü boşluk çeşitli yöntemlerle doldurulabilir. Bunlar arasında, çevre yumuşak dokular, kalsiyum hidroksiapatit, kemik çimentosu, alçı ve çeşitli tipte kemik greftleri sayılabilir(3,4). Bunlar klinikte antibiyotik taşıma sistemleri olarak kullanıldıysa da, çoğunun en büyük dezavantajı taşıyıcının daha sonra çıkartılması gerekmesidir. Ayrıca birçoğunun osteognezi uyarıcı etkisi ya yoktur, ya da sınırlıdır. Yalnız otojen kemik greftlerinin her iki özelliği de taşıdığı gösterilmiştir. Heterogreftlerin osteogenetik özellikleri otojen kemiğe göre daha düşük olsa da kimi zaman oluşan büyük boşlukları otogreftle doldurmak mümkün olmamakta ve aynı zamanda greftin alındığı yerde sorunlar ortaya çıkmaktadır.

Antibiyotik emdirilmiş heterogreftlerin kronik osteomiyelitte kullanımının, diğer taşıyıcı sistemlere göre dezavantajının göreceli olarak daha kısa süreli antibiyotik salınımı olduğu söylenibilir. Ancak osteomiyelit tedavisinde klasik altı haftalık antibiyotik uygulamasının, bir haftalık tedaviye belirgin bir üstünlüğü olduğu da kanıtlanamamıştır(2). Aynı zamanda yüksek konsantrasyondaki gentamisinin yararlı etkisinin uygulandığı ilk saatle sınırlı olduğu da gösterilmiştir(5).

Sonuç olarak, tedavi ettiğimiz kronik osteomiyetlitli hastaların hiçbirisinde en az üç yıllık takibe karşın enfeksiyonun tekrarlamaması, bu tedavi yönteminin etkili olduğunu göstermektedir.

## Kaynaklar

1. Günal İ, Seber S, Kiraz N, Türkay S, Öztuna V, Göktürk E. Evaluation in vitro de la diffusion des antibiotiques à partir d'une xénogreffe imprégnée d'antibiotigues. Rev

Chir Orthop 82: 59-62, 1996.

2. Cierny G III. Classification and treatment of adult osteomyelitis. In Surgery of the musculoskeletal system (ed. C.Mc C Evarts) Vol:4, Ed:2, pp.4337-79, Churchill-Livingstone 1990.

3. Shinto Y, Uchida A, Korkusuz F, Araki N, Ono K. Calcium hydroxyapatite ceramic used as a delivery system for antibiotics. J Bone Joint surg 74-B:600-4, 1992.

4. Göktürk E, Seber S, Uslu B, Durukan L. Kaynama yokluğu ve kemik kisti olgularında heterojen kemik grefti uygulaması. 11. Milli Türk Ortopedi ve Travmatoloji Kongre Kitabı (ed. R. Ege) s:358-60, 1989.

5. Sorensen TS, Sorensen AI. Bactericidal activity of gentamicin against S. aureus. In vitro study questions value of prolonged high concentrations. Acta Orthop Scand 64: 82-4, 1993.

# BÖLÜM - XIV

## ARAŞTIRMALAR

## KISIM - 6

# YAPAY KEMİK İMPLANTI OLARAK KALSİYUM FOSFAT JELATİN KOMPOZİTİNİN GELİŞTİRLMESİ VE ANTİBİYOTİK SALIMINDA KULLANILMASI

Murat B. YAYLAOĞLU*, Petek KORKUSUZ**, Ülken ÖRS**, Feza KORKUSUZ***
Vasıf HASIRCI*

Kemikdeki hasarın rejenarsyonu ve osteonların organizasyonu için stromal bir desteğin sağlanması önemlidir. Kemikteki hasarlı bölge osteonların vasküler bağlantıları ve boşlukları ile morfolojik uyum içerisindeki olan bir stromal malzeme ile desteklenere, biyomalzeme ve iskelet arasında uyumluluk sağlanarak rejenerasyon hızlandırılabilir. Bu çalışmada inorganik fazı osteokondütiv olan kalsiyum fosfattan oluşan ve organik fazı kemiğinkine benzer olarak jelatinden oluşan bir kompozit malzeme geliştirildi.

### Gereç ve Yöntem

#### Kalsiyum Fosfatın Serbest Ortamda Hazırlanması

Eşit hacimde kalsiyum ve fosfat içeren tris tamponları oda sıcaklığında karıştırılarak elde edildi. Daha sonra tortu çöktürdüldü ve kurutuldu.

#### Jelatin Membranın Hazırlanması

Jelatin (Oxoid) tartıldıktan sonra su eklendi ve 60°C ye kadar ısıtılarak hazırlandı. Bazı deneylerde su yerine kalsiyum ve fosfat iyonlarının tamponları kullanıldı.

#### Malzemenin Tavşana Yerleştirilmesi

Sekiz tane üç aylık albino tavşan kullanıldı. Anestezi yapıldıktan sonra matkap ile metafiziyal-diyafiziyal kesişim noktasında 2x10x10mm$^3$ boyutlarında kortikal bir pencere açıldı. Malzemenin boyutları ayarlanarak pencereye yerleştirildiler. Birinci, ikinci, üçüncü ve dördüncü haftalarda implantlar alınarak histolojik ve in vivo ilaç salım deneyleri gerçekleştirildi.

#### Antibiyotiğin Mikrobiyolojik Yöntemlerle Saptanması

Gentamisin sülfatın U.V. ile algılanamamsı, mikrobiyolojik yöntemlerle (E. coli K12) ile saptanmasını gerektirdi.

#### Histoloji

Bütün örnekler 1-2 hafta boyunca formik asit ile dekalsifiye edildi. Dekalsifiye olan örnekler daha sonra sodyum sülfat ile işleme sokuldu. Çeşitli derecelerdeki eta-

* Biyeteknoloji Araştırma Birimi, Biyolojik Bilimler Bölümü, O.D.T.Ü., Ankara - Türkiye
** Histoloji Embriyoloiji Anabilim Dalı, Hacettepe Üniversitesi, Tıp Fak. Ankara, Türkiye
*** Sağlık Merkezi, Orta Doğu Teknik Üniversitesi, Ankara, Türkiye
Not: Araştırıcılar üç ayrı kurumdan olduğundan 5 isim alınmıştır.

nol ile numuneler dehidrasyona uğratıldı ve parafilme yerleştirildi. Beş mikrometre kalınlığındaki kesitler alındaktan sonra, Hematoxylin-eosin, Mallory trichrome ile boyandılar.

## Sonuç

Bu çalışmada geliştirilen malzeme ile kemiğin yapısı taklit edilmeye çalışılmıştır ve organik faz olarak jelatin, inorganik faz olarak da apatit benzeri bir kalsiyum fosfat kullanılmıştır. IR, TEM ve XDS kullanılarak malzeme incelenmiş ve kalsiyum fosfatın hidroksiapatite oranla çok daha yüksek bir kalsiyum miktarına sahip olduğu gözlenmiştir. Bu yüksek kalsuyum oranı daha hızlı bozunmasına imkan vermektedir.

In situ ve in vivo artamlarda ilaç salım çalışmaları yürütülmüştür. Başta hızlı bir tırmanış gösterdikten sonra ilaç uzun bir süre (6 hafta) boyunca salınmaya devam etmiştir. Bu osteomiyelit gibi kemik hastalaklarının tedavisinde lokal salım yaparak kullanılabileceğini göstermiştir.

Histolojik çalışmalar gentamisin içeren ve içermeyen implantların ikisini de benzer bir histolojik özellik gösterdiğini ifade etmektedir. Masson Trichrome boyama yöntemiyle her ikisini de yeni kemik gelişimine izin verdiğini göstermiştir. Her iki implanta karşı hafif bir yabancı doku (immünolojik) reaksiyonu gözlenmektedir ve bunun kompozitin jelatin fazına yönelik olduğu görülmektedir.

Sonuç olarak gentamisin yüklü jelatin kompozitinin osteomiyelit gibi kemik hastalıklarının tedavisinde potansiyel işlevi olacağı söylenebilir. Kalsiyum fosfat kristallerinin jelatin üzerinde gelişirken gösterdikleri yapı farklılığı bizi kemik yapısını taklit etme kapasitesinin daha ileri düzeyde araştırmaya sevk etmektedir.

## Kaynaklar


1. F. Korkusuz, A. Uchida, Y. Shinto, N. Araki, K. Inoue, and K. Ono, "Experimental implant-related ostreomyelitis treated by calcium hydroxyapatite ceramic composites". J. Bone Joint Surgery, 75-B, 111-114, 1993.
2. Y. Shinto, A. Uchida, F. Korkusuz, N. Araki, and K. Ono, "Calcium hydroxyapatite ceramic used as a delivery system for antibiotics". J. Bone and Joint Surgery (Br), 74-B, 600-604; 1992.


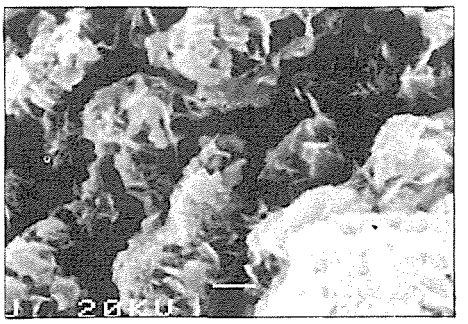

***Şekil 1.*** *Jelatin üzerinde geliştirilen apatit yapıdaki kalsiyum fosfat (Membranın Yüzeyi x 5000).*

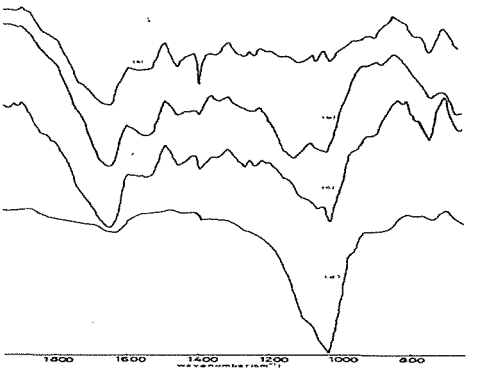


***Şekil 2.*** *Bu çalışmada kullanılan kalsiyum fosfatların IR sepektroskopileri. a) jelatin b) kalsiyum fosfat kristalleri içeren jelatin c) kalsiyum fosfat yüklü jelatin d) kalsiyum fosfat*

# BÖLÜM - XIV

## ARAŞTIRMALAR

## KISIM - 7

# MONOLAYER SİSTEMDE KONDROSİT KÜLTÜRÜ ÜRETİMİ

Cemil YILDIZ*, Erbil OĞUZ*, Jesus BUJİA**, Joachim AİGNER***

Eklem kıkırdağı yüksek oranda differansiye olmuş, vasküler kan desteği eksik ve yalnızca sınırlı rejenarasyon kabileyetine sahip özelleşmiş destekleyici bir konnektif dokudur. Snovyal ve diarthodial eklemlerde yüzeylerin eklemleşmesini sağlar, menisküsler, tendonlar ve ligamentlerle beraber kemikler arasındaki yük iletimini ve dağıtımını sağlar. Bundan dolayı kartilaj doku zedelenmelerinde geliştirilmiş ve tedavi yöntemlerine ihtiyaç duyulmaktadır(1,2,4).

1973 yılında Hunter'ın "Hipokrat'tan günümüze ülsere olmuş kartilaj zor bir durumdur ve bir kere hasar oluşumu tedavi edilemez." şekilnde ifade ettiği gibi eklem kıkırdağı defektleri hala pratikte sorun oluşturur ve özellikle genç hastalarda ağrı ve eklem disfonksiyonuyla beraber görülür. Dizdeki eklem kartilajının full-thickness defektleri osteoartrit gelişimine doğru ilerleyebilir(1,3,4).

Son on yılda kartilaj rejenerasyonunu artırmak için değişik girişimlerde bulunulmuştur. Bunlar arasında izole edilmiş kondrositler değişik biodegredable matriksler içine gömülerek doku onarım prosesi indüklenmesi ile ilgili çalışmalar yoğunluk kazanmıştır(1,2,4).

Bu çalışmada, kartilaj doku mühendisliğinin ilk aşaması olan kondrositlerin izolasyonu ve sayısının arttırılarak biodegredable biokompatible biomaterylallerde kullanılacak uygun kondrositlerin elde edilmesi ve fenotipik özelliklerinin araştırılması amaçlanmıştır.

### Materyal ve Metod

Cerrahi işlem sırasında, steril koşullar altında, hastalardan normal eklem kıkırdak dokusu alındı. Hastaların yaşı 49 ile 68 arasında değişmekteydi. Alınan materyal derhal taşıma solusyonuna konuldu. Taşıma solüsyonu olarak 10cc RPMI 1640 veya DMEM (Sigma) kullandıldı. Alınan örnekler işleme başlanılana kadar %5 $CO_2$'li kuluçka dolabında saklandı. Sonra alınan materyaller laminer hava akımlı kabin içinde taşıma solüsyonundan

* Gülhane Askeri Tıp Akademisi, Ortopedi ve Travmatoloji ABD
** Münih Ludwig-Maximilians Üniversitesi, Otolaringoloji Baş-Boyun Cerrahisi Bölümü, ***Arş. Lab.

alınarak petri kabına konuldu ve 15 numaralı bistürü ile 0.5mm'den ufak olacak şekilde parçalara ayrıldı. Sonra üzerine 1mg/ml tip II kollajenaz (Seromed) ve 0.1 mg/ml hyalurinidaz (Seromed) konsantrasyonda olacak şekilde enzimatik solüsyonlar eklenerek 37°C'de manyetik karıştırıcı içerisinde 12 saat süreyle inkübe edildiler (Şekil: 1). Elde edilen hücre süspansiyonu 70 µm por çaplı naylon filitreden (Falcon) geçirldi. Bu süspansiyona %90 DMEM ve %10 Fetal calf serumu içeren solüsyondan 40 ml eklenerek 1000 devirde 10 dakika santrifüje (Heraus) edildi. Tüpün dibinde oluşan pelletin kahverengi olan rengi kullanılan kollajenazdan dolayıdır. Sıvı kısım pipetle alınarak üzerine 2ml DMEM solüsyonu eklendi ve cam pipetle homojenize edildi. Sonra bu solusyondan 20 l'lik örnek alınarak Trypan mavisi ile viabelite testi yapıldı ve sayma camına alınan hücrelerin sayısı 2 milyondan az ise içinde 10cc komplet medium (100cc DMEM, 20cc Fetal calf serum, 1000 IU/ml Penisilin, 0.1 mg/ml Streptomisin) içeren 25cm2'lik doku kültürü flasklarına (Falcon) konuldu. 24 saat sonra flask, invert ışık mikroskobunda incelendiğinde flaskın zeminine kondrositlerin yapıştığı izlendi. Ölü hücreler ise mediumun içinde yüzmekteydi. Üç günde bir flask içindeki mediumun 3/4'lük kısmı değiştirilerek kondrositler beslendi. İlk hücre sayısına bağlı olarak 4-7. günlerde tüm flask zeminin kondrositlerle kaplanıldığı izlendi. Bu flasklara 3 ml Trypsin/EDTA (Sigma) solüsyonundan eklenilerek hücreler 75 $cm^2$'lik flasklara aktarıldı. 15-20. gün içinde kondrositlerin bu flaskıda dolduruduğu izlendi (Şekil 2). Hücreler invert ışık mikroskobunda izlendi.

İmmünohistokimyasal yöntemle kollajen tip belirlendi.

## Tartışma

Yukarıdaki metodla anlatılan temel ilkeler çerçevesinde, bir grup kıkırdak doku örneklerinin hücre ayrıştırma işleminde manyetik karıştırıcı kullanmadan sadece enzimatik ayrıştırma ile yaklaşık 16 saat içinde hücrelerin sağlıklı bir şekilde ayrıştığını saptadık. Ayrıca literatürlerde enzimatik digesyon işleminde kollajenaz, hyalurinidaz ve deoksiribunükleaz kullanılmaktadır(1,2,4). Bizim bir seri



*Şekil 1. Ufak parçalara ayrılmış kıkırdak doku örenklerinin enzimatik diğestive solüsyonla manyetik karıştırıcı içinde 37 C'de 12 saat süreyle inkübe edilmesi.*

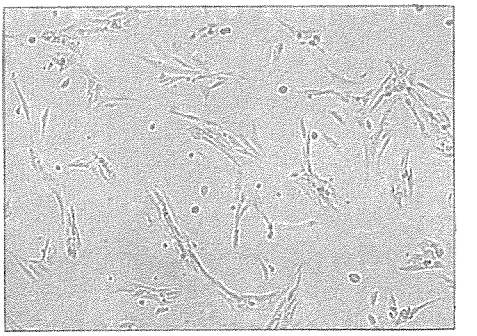

*Şekil 2. İnsan diz ekleminden elde edilen kondrositlerin monolayer kültürdeki üremelerinin invert ışık mikroskopunak görüntüsü. Kültürün onbeşinci gününde, hücreler poligonal ve romboid şekilde izlenmektedir. Orjinal büyütme, x 100*

örneğimizde sacedce kollajenaz kullanarak da hücrelerin ayrıştırılabilip, üretilebileceğini saptadık. Monolayer sistemde hücrelerin üretiminin getirdiği bazı dezavantajlar vardır. Tersiyer kültüründeki kondrositler fibroblast benzeri değişiklikler göstermekte ve tip 1 kollajen üretmektedir. Bundan dolayı bu aşamadan sonra üç boyutlu hücre taşıyıcı sistemlerine ihtiyaç duyulmaktadır(2).

## Sonuç

Bu çalışmamızda, otolog kondrositler izole edilmiş ve invitro koşullarda monolayer sistemde hücre sayısı arttırılmıştır. Üç boyutlu hücre taşıyıcılarının gelişmesiyle, organotipik hücre kültürü kullanarak insan kartilaj dokusu sentezlenecek ve şekil ve fonksiyonu restore etmek için resipient alana implante edilecektir.

---

**Not:** Bu çalışma Prof. Dr. Ethem Gür, Doç Dr. Mustafa Başbozkurt ve Doç. D. Gönül Uğur tarafından yönetilmektedir.

## Kaynaklar

1. Brittberg, M., Lindahl, A.0 Treatment of deep cartilage defects in the knee with autologous chondrocyte tarnsplantation. The New England Journal of Medicine, 1994, 331:889-895.
2. Bujia, J., P. Pitzke E. Wilmes: Culture and cryopreservatin of chondrocystes from human cartlage: relevance for cartilage allografting in otolaryngology. ORL., 1992, 54:80-84.
3. Green, W. G.: Articular cartilage repair. Behaviour of rabbit chondrocytes during tissue culture and subsequent allografting. Clin. Orthop., 1977, 124:237-250.
4. Noguchi, T., Oka, M.: Repair of osteochondral defects with grafts of cultured chondrocystes: Comparison of allografts and isografts. Clin. Orthop. & Related Research, 1994, 302:251-258.

# BÖLÜM - XIV

## ARAŞTIRMALAR

## KISIM - 8

# DANA KEMİĞİNDEN ELDE EDİLEN PARSİYEL SAFLAŞTIRILIMIŞ BONE MORFOGENETIC PROTEIN (ppbBMP) KULLANILARAK KOYUN MODELİNDE TRANSPEDİKÜLER GİRİŞLE DENEYSEL ANTERİOR SPİNAL FÜZYON

T.Teoman SEVİNÇ*, Serhat ÖZSOY**, Selim YALÇIN***, Osman GÜVEN****

Genel olarak başarılı bir girişim olarak kabul edilen spinal füzyon cerrahisinde ilk yayınlardan bu yana bildirilen psödoartroz oranı %5 ile %35 arasında değişmektedir (6,16,20). Spinal füzyon oluşumu çeşitli faktörlere bağlıdır ve bu nedenle bireysel farklılıkların klinik değerlendirmelerini yapmakta zorlanılmaktadır. Hayvan modellerinin kullanılması füzyon biyolojisinin anlaşılmasına ve biyolojik desteklerin araştırılmasına olanak verecektir. Hayvan modellerinde yapılan spinal füzyon çalışmalarında otogreft, allogreft, ksenogreft ve biomateryeller kullanılmış, son zamanlarda büyüme faktörleri uygulanmaya başlamıştır(2,13,14). Kullanılan büyüme faktörleri arasında demineralize bone matriks, sığır ve insan kemiğinden elde edilmiş kemik morfonegentik protein (BMP), rekombinant gen tekniği ile elde edilmiş insan kemik morfogenetik proteini (rhBMP) bulunmaktadır (14). BMP'nin kullanıldığı klinik ve deneysel çalışmalarda taşıyıcı sistem olarak biomateryeller, otogreft, demineralize kemik matriksi, kemik iliği, kollajen ve kollajen olmayan proteinler, fibrin, alçı kullanılmıştır. Bu çalşmanın amacı, koyun modelinde, posterior girişimle transpediküler yoldan disk aralığına ulaşılarak, disk materyelinin kürete edilmesi ve oluşturulan defekt içine sığır kemiğinden parsiyel saflaştırma yöntemi ile elde edilen bBMP'nin, alçı taşıyıcı sistemi içinde yerleştirilerek, anterior füzyon oluşturulması ve füzyonun histolojik ve radyolojik olarak değerlendirilmesidir.

### Gereç ve Yöntem

Yerel satıcıdan 8 adet koyan satın alındı. Koyunlar, İ.Ü Veterinerlik Fakültesinde veteriner hekim kontrolünde bakıma alındırlar. Sığır kemiğinden BMP saflaştırılmasında, Urist tarafından tanımlanan parsiyel saflaştırma yöntemi kullanıldı(19). Ameliyatlar sırasında, 20 mg alçı ile 20 mg bBMP karıştırılarak 3 mm çapındaki implantlar hazırlandı. Aynı hayvanın lomber bölgesinde L3-L4 disk aralığı A grubu, L4-L5 disk aralığı B grubu ve L5-L6 disk aralığı C grubu olarak hazırlandı. A grubuna otogreft, B grubuna alçı, C grubuna alçı-bBMP bileşimi implantasyonu planlandı. Ameliyatlar, İÜ Veterinerlik

* Marmara Üniv. Tıp Fak. Ort. Trav. ABD, Asis ***Doç., ****Prof., **İst.Ü.Vet.Fak. Yrd. Doç.



*Şekil 1. Disk aralığına transpediküler yoldan ulaşılması*



*Şekil 2. 4. haftada çekilen ön-arka grafi: Alçı-bBMP seviyesinde kemik oluşumu var. -- alçı-bBMP seviyesi*

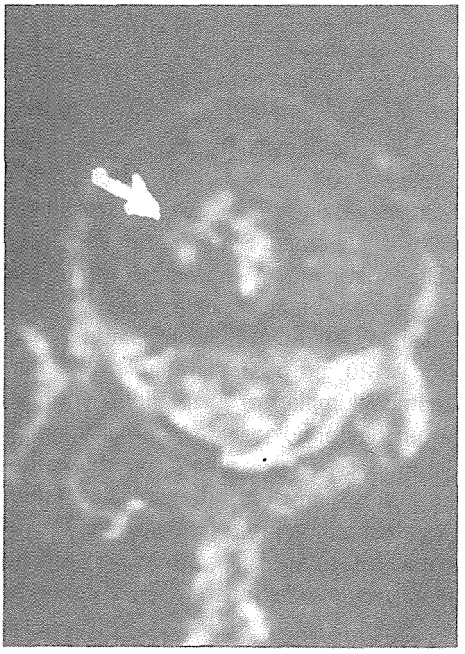

*Şekil 3. 4. haftada çekilen MR görüntüsü: alçı-bBMP seviyesinde, disk aralığında ossfikasyon*

Fakültesi Cerrahi Ana Bilim Dalı ameliyathanesinde gerçekleştirildi. Xylazine ve ketamine ile genel anestezi uyguladı. Sağ spina lilaka posterosuperlordan spongiöz kemik alınarak, 3 mm çapında greft hazırlandı. L4 transpekdiküler yolu ile L3-L4 aralığına otogreft; L5 transpediküler yolu ile L4-L5 aralığına alçı; L6 transpediküler yolu ile de L5-L6 aralığına alçı-bBMP bileşimi implante edildi. Transpediküler giriş ve disk materyelinin küretajı sırasında ameliyatta direk grafi çekilerek lokalizasyonun doğruluğu gözlendi. (Şekil 1) Füzyon oluşum radyolojik vv histolojik çalışmalarla değerlendirildi. Ki-kare testi kullanılar A, B ve C gruplarındaki kemik oluşum farkı karşılaştırıldı.

## Sonuçlar

Cerrahi girişimler, ortalama birbuçuk saat sürdü. Ameliyet döneminde komplikasyon olmadı. Erken ve geç ameliyat sonrası dönemde enfeksiyon, nörolojik komplikasyon görülmedi. Direk radyolojik inceleme sonucunda A grubunda 3, C grubunda 7 hayvanda füzyon gelişti. Bu grubunda füzyon oluşmadıy. (Şekil 2) MRG görüntülemelerinde, alçı-bBMP implante edilmiş disk aralıklarında, enflamasyon dokusu ile çevrili kemikleşme adacıkları saptandı. (Resim 3) Otogreft ve implantasyon alanlarının histolojik incelemeleri sonunda radyolojik ve histolojik sonuçlar ki-kare testi ile elde edildi. Her 3 gruptan elde edilen radyolojik ve histolojik sonuçlar ki-kare testi ile değerlendirildiğinde C grubuna (alçı-bBMP) ait sonuçlar anlamlı olarak farklı bulundu ($p<0.001$).

## Tartışma

İnterbody füzyon amacıyla AIBF ve PIBF teknikleri kullanılmaktadır. AIBF'da psödoartroz farklı oranları bildirilmiştir(13). Komplikasyon oranı yüksektir ve morbiditesi fazladır(22). PIBF için bildirilen psödoartroz oranları daha düşük ve birbirine yakın olmakla birlikte posterior elemanların geniş eksizyonu, nörolojik komplikasyon riski, epidural fibrozis ve dura yırtılması görülen komplikasyonlardır(3). Transpedlküler yol vertebra fiksasyonu amacıyla 1963 yılından bu yana kullanılmakta, vertebra ve pedikül morfolojisinin tanımasıyla transpediküler yolun kullanımı yaygınlaşmaktadır(13). Transpediküler yoldan girilerek vertebra korpus hacminin %50'si çıkartılabilmektedir(15). Vertebra tümörlerinde açık ve perkutan tarnspediküler biyopsi uygulamaları bildirilmiştir(7). Güven ve arkadaşları tarafından Pott absesinin transpedükler yoldan drene edilebileceği bildirilmiştir(8). Simpson ve arkadaşları 1993'te, Le Roux 1994'te torakal disk hernili hastalarda, transpediküler yoldan disk eksizyonu uygulamışlar ve sonuçların başarılı olduğunu bildirmişlerdir(11,16). Bu çalışmalarda belirtilen ortak nokta vertebra posterior veya anterior elemanları zarara uğratılmadan ve morbidite azaltılarak vertebra korpusuna ve disk aralığına ulaşılabileceğidir.

BMP etkisiyle mezenkimal kaynaklı osteoprogenitör hücreler kondroblast ve osteoblastlara dönüşerek kemik yapımını başlatmaktadırlar(9). Çalışmamızın histolojik inceleme sonuçları alçı-bBMP implante edilen disk aralıklarında gelişen yeni kemik yapımının, mezenkimal kaynaklı hücrelerden kaynaklanan osteoblastik aktivite ile meydana geldiğini desteklemektedir. Çalışmamızda alçı-bBMP ve otogreft ile elde edilen kemikleşmenin hem endokondral hemde intramembranöz özellikte görülmüştür. Literatürde bu konuda tartışmalar olmakla birlikte Boden tarafından spinal füzyon biyolojisiyle ilgili deneysel çalışmada tavşan modelinde oluşturulan PLIF'da endokondral ve intramembranöz kemikleşmenin birlikte geliştiği gösterilmiştir. Otogreft seviylerinde, alçı-bBMP seviyelerine göre daha düşük oranda kemikleşmeyle birlikte bu kemikleşmenin histolojik olarak daha yavaş gelişmekte olduğu görülmüştür. Otogreft ve BMP'in karşılaştırıldığı spinal füzyon çalışmalarında otogreftin BMP'e göre daha yavaş kemik oluşumu sağladı, BMP'in füzyon oluşumunu hızlandırdığı bildirilmiştir(4).

Alçı-bBMP bileşimi yeni kemik oluşumunu sağlamış, alçı bBMP etkisini inhibe etmemiş ve bBMP'in yavaş salınımını sağlamıştır. Yamazaki fare uyluk kasına alçı-bBMP ile kemikleşme olduğunu görmüş, alçının tamamen rezorbe olduğunu,

yabancı cisim reaksiyonu oluşturmadığını ve BMP aktivetisini engellemediğini bildirimiştir(24). Çalışmamızda kullandığımız alçı taşıyıcı sistemi ile Yamazaki ve arkadaşlarının fare kası için bildirmiş olduklarıyla benzer sonuçlar el ettik.

## Sonuç

Çalışmamızın sonuçları, uyguladığımız cerrahi teknikle posteriordan transpediküler yol kullanılarak, ek instabilite yaratmadan disk aralığına greft yerleştirilerek interbody füzyon uygulanabileceğini ve günümüzde kullanılan interbody füzyon tekniklerine seçenek olabileceğini; BMP'in otogrefte göre radyolojik ve histolojik olarak ideal özelliklere sahip olduğunu göstermekte ve daha önce yapılan çalışmalar da gözönüne alındığında BMP'in, yüksek psödoartroz oranına sahip spinal füzyon girişimine destek sağlayabileceği, morbidite ve komplikasyon riski taşıyan otogrefte ve sınırlı kullanımı olan allografte seçenek olabileceğini desteklemektedir.

## Kaynaklar


1. Boden, S. D., Schimandle, J. H.: Lumbar intertransverse process spinel arthrodesis witih use of bovine derived osteoinductive bone protein. J. Bone Joint Surg. 77A:1404, 1995.
2. Boden, S. D., Schimandle, J. H.: Biological enhancement of spinal fusion. Spine 20S:113, 1995.
3. Cloward, R. B.: The treatment of ruptured lumbar intervertebral discs by vertobral body fusion. J. Neurosurgery 10:154-168, 1953.
4. Cook, S. D., Dalton, J. E.: In vivo evaluation of recombinant human osteogenic protein (rh OP-1) implants as a bone graft substitute for spinal fusions. spine 19:1655, 1994.
5. Dahners, L. E., Funderbruk, C. H.: Gentamicin-loaded plaster of paris as a treatment of experimental osteomyelitis in rabbits. Clin Orthop. 219:278, 1987.
6. De Palma, A. F., Rothman, R. H.: The nature of psudoarthrosis. Clin Orthop. 59:113, 1958.
7. Fidler, M. W., Niers B. B. A. M.: Open transpedicular biopsy of the vertebral body, J. Bone Joint Surg. 72B:884, 1990.
8. Güven, O., Yalçın, S., Karahan, M., Esemenli, T.: Transpedicul drainage of Pott's abscess: A repot of two cases. Am. J. Orthop. (United States) 24:421, 1995.
9. Harakas, K. N.: Demineralized bone matrix induced osteogenesis. Clin. Orhop. 188:239, 1984.
10. Jortikka, L., Marttinen, A.: Partally purifled reindeer (rangifer tarandus) bone morphogenetic protein has a high bone-forming activity compared with some other arictodactyls. Clin. Orthop. 297:33 1993.
11. Le Roux, P. D., Haglund, M. M., Harris, A. B.: Thorasic disc disease experience with the transpedicular approach in twenty consecutive patient. Neurosurgery 33:58, 1993.
12. Mackey, D., Varlet, A.: Antibiotic loaded plaster of paris pellets. An in vitro study of a possible method of local antibiotic therapy in bone infection. Clin. Orthop. 167:263, 1982.
13. Mageri, F.P.: Stabilization of the lower thoracic and lumbar spine with external skeletal fixation. Clin. Ortho, 189:1251, 1984. T18.
14. Malinin, I. T., Brown, D. M.: Bone allografts in spinal surgery. Clin Orthop. 154:68, 1981.
15. Schimandle, H. J., Boden, S. D.: Spine update, The use of animal models to study spinal fuslon. Spine 19:1998, 1994.
16. Simpson, J. M., Silveri, C. P.: Thorasic disc herniatin. Re-evaluation of the posterior approach using a modified costotransversectomy. Spine 18:1872, 1993.
17. Steinmann, J. C., Herkowitz, H. N.: Pseudoarthrosis of the spine. Clin. Orthop. 284:80, 1992.

18. Stringham, D. R., Hadjipavioce, A.: Percutaneous transpedicular biopsy of the spine. Spine 19:1985, 1994.
19. Urist, M. R., Lietze, A., Dawson, E.: Beta tricalciumphosphate delivery system for bone morphogenetic protein. Clin. Orthop. 187:277, 1984.
20. Urist, M. R., Lietze, A., Mizutani, H. Tagaki, K.: A Bovine low molecular weight bone morphogenetic protein (BMP) fraction. Clin. orthop. 162:219, 1982.
21. Walter, A. L., Thompson, M. D.: Pseudoarthrosis following spine fusion. J. Bone Joint Surg. 31A:400, 1949.
22. Watkins, R.: Anterior lumbar interbody fusions surgical complications. Clin. Orthop. 284:47, 1992.
23. Wiltse, C. C., Hutchinson, R. M.: Surgical treatment of spondylolisthesis. Clin. Orthop. 35:116, 1964.
24. Yamazaki, Y. Shinichiro, O.: Response of mouse femoral muscie to an implant of a composite of bone morphogenetic protein and plaster of Paris, Clin. Orthop. 234:240, 1988.

# BÖLÜM - XIV

## ARAŞTIRMALAR

## KISIM - 9

# SIÇANLARDA MENİSKÜS DOKUSUNA IN VİVO GEN TRANFERİ (HVJ-LİPOSOM YÖNTEMİ KULLANILARAK YAPILAN BİR DENEYSEL ÇALIŞMA)

İlhan ÖZKAN*, Takashi NATSU-UME**, Norimasa NAKAMURA**, Konsei SHİNO***

Menisküs dokusun tümüyle çıkarıldığı olguların uzun izlenmeleri sonunda diz ekleminde dejeneratif değişikliklerin meydana geldiği yapılan çalışmalarda ortaya konulmuştur(1,2). Menisküs dokusunun korunmasını önemi anlaşıldıktan sonra uygun olgularda menisküs dokusunun onarımı ve menisküs transplantasyonu yeni tedavi seçenekleri olarak karışmıza çıkmıştır(3). Bu yeni cerrahi yaklaşımların yanında yumuşak doku iyileşmesini hücresel düzeyde etkileyebilecek faktörler de araştırılmış, büyüme faktörlenini (growth faktörler) yumaşak doku iyileşmesine olan olumlu katkıları bildililmiştir (4,5). Cerrahi yöntemlerin menisküs dokusu onarımında %100 başarılı olmadığı düşünüldüğünde bu yöntemelerin iyileşmeyi hücresel düzeyde etkileyecek faktöler ile birlikte kullanılması bize önemli avantajlar sunabilir.

Growth faktörlerin ve sitokinlerin dokularda etkin dağıtımını sağlayacak bir sisistem bugüne kadar ortaya konulamamıştır. Bu aşamada iyileşmekte olan dokuya yapılacak gen transferi, iyileşmekte olan dokuyu etkilemek açısından önemli görülmektedir. Transfer edilen genin ürünü hedef hücrede, gen fonksiyon gördüğü sürece birikecek ve iyileşme dokusuna katkıda bulunacaktır.

Bu çalışmada iyileşmekte olan menisküs dokusuna gen transferinin olumlu etkisi olabileceği düşüncesi ile, menisküs dokusuna in vivo gen transferinin mümkün olup olmadığı sıçanlarda HVJ (Hemagglutinating virus of Japan)-liposom kompleksleri kullanılarak araştırılmıştır.

### Gereç ve Yöntem

**Plasmid ve HVJ-liposom komplekslerinin hazırlanması:** Tavuk β-aktin öncülünden elde edilen escherichia coli β-galaktozidaz (β-gal) cDNA ve HVJ-liposomları daha önce belirtildiği şekilde hazırlandı(6,7). Özetle, 10 mg kuru lipid karışım (fosfatidilkolin, fosfatidilserin ve kolestrerol) ve plasmid DNA, yüksek mobiliteli grup-1 (HMG-1) protein ile inkübe edilerek ünilameller liposomlar hazırlandı. Daha sonra bu liposomlar ve ultraviole ışını ile inaktive edilen HVJ karıştırılarak,

* Adnan Menderes Üniversitesi Tıp Fakültesi Ortepedi ve Travmatoloji A.B.D.
** Osaka Üniversitesi Tıp Fakültesi Ortopedik Cerrahi Bölümü, ***Aynı Kl. Dr.

HVJ-liposom kompleksleri oluşturuldu. Bu şekilde dış yüzünde inaktive HVJ bulunan liposomlar içeresinde plasmid DNA ve HMG-1 hazırlanmış oldu.

**Cerrahi model ve HVJ-liposom Kompleksinin enjeksiyonu:** Otuz adet 12 haftalık erkek Wistar sıçanın sağ dizlerinde, mekroskop altında medial menisküs medialinde bistüri kullanılarak tam radial yırtık oluşturuldu. Cerrahi işlem sırasında sıçanlara intraperitonial olarak pentobarbital (50 mg/kg) verilerek anestezi yapıldı. Sıçanlar 15'er sıçandan oluşan 2 gruba bölündü. Birinci grupta bulunan 15 sıçandan 10 tanesine, hazırlanan HVJ-liposom DNA kompleksleri eklem içine (intra-artiküler) verildi. Bu grupta yer alan 5 sıçana da DNA içermeyen HVJ-liposom kompleksleri aynı yöntemle enjekte edildi ve bu sıçanlar kontrol grubu olarak kullanıldı. İkinci grupta yer 15 sıçandan 10'una hızırlanan HVJ-liposom DNA kompleksleri femoral arter içerisine, mikroskop altında enjekte edilerek verildi. Kontrol grubu olarak kullanılan geriye kalan 5 sıçana da DNA içermeyen solüsyon enjekte edildi. İntra-arterial enjeksiyonlar sonrasında femoral arter ve ven klemplenerek solüsyon alt ekstremitede 5 dakika süre ile göllendirildi. Enjeksiyonlardan sonraki 3,7,14,28 ve 56. günlerde her iki grupta deney gruplarında 2'şer ve kontrol gruplarından 1'er sıçan öldürüldü.

**β-gal sentezini tespiti:** Sıçanlar öldürüldükten sonra medial menisküsleri tümü ile eksize edilerek %4 paraformaldehid içeren fosfat tampon solüsyonu ile tespit edildi (pH 7.4). Tespit sonrasına 6 μm kalınlıkta dondurulmuş kesitler hazırlandı, bu kesitler 5-bromo-4-kloro-3-indolil β-D-galaktozidaz (X-gal) ile boyandı.

**Gen transferi etkinliğinin tespit edilmesi:** Etkinliğin tespit edilebilmesi için X-gal ile boyanan kesitler, hücrelerin sayılabilmesi amacı ile bir kez de hematoksilen çekirdek boyası ile boyandı. Gen tranferinin etkinliği, ışık mikroskobunda rasgele sayılan 1000 hücre içerisnde (10 değişik alanda) β-gal sentezleyen, mavi-yeşil boyanan X-gal pozitif hücrelerin oranı tespit edilerek değerlendirildi.

Bu çalışmanın protokolü Osaka Üniversitesi Hayvan Deneyleri Komitesi'nce onaylandı.

## Sonuçlar

Gen transferinin etkinliği eklem için enjeksiyon yapılan deney grubunda, 3'üncü günde %2.8,7'nci günde %4.7, 14'üncü günde %5.1, 28'inci günde %0.7 ve 56'ıncı günde %0.3 olarak tespit edildi. Arter içine enjeksiyon yapılan deney grubunda etkinlik 3'üncü günde %2.4, 7'inci günde %4.8, 14'üncü günde %4.9, 28'inci günde %0.9 ve 56'ncı günde %0.3 olarak bulundu. Her iki kontrol grubunda, tüm kontrol kesitlerinde sadece birkaç hücre X-gal ve mavi-yeşil olarak boyanmıştı.

Her iki deney grubunda pozitif olarak mavi-yeşil boyanan hücrelerin büyük çoğunluğunun yara yerinde olduğu yara alanı dışındaki menisküs dokusunda pozitif boyanan hücrelerin çok az sayıda olduğu tespit edildi.

İntra-artiküler enjeksiyon yapılan deney grubunda pozitif boyalı hücrelerin yaranın ekleme bakan yüzünde diğer gruba oranla daha fazla olduğu gözlendi. Arter içine enjeksiyon yapılan deney grubunda yaradaki damar çevrelerinde ve menisküs-kapsül birleşme yerindeki damar çevrelerinde pozitif boyalı hücrelerin varlığı intra-artiküler enjeksiyon yapılan gruba oranla daha yüksek oranda tespit edildi.

## Tartışma

Gen transferi önümüzdeki yüzyılda tıbbın pek çok dalında bize önemli tedavi seçenekleri sunacak bir yöntemdi. Bu çalışmada menisküs dokusuna gen transferi in vivo olarak literatürde ilk kez gerçekleştirilmiştir. İyileşnmekte olan dokulara gen transferi ile bu dokularda bazı biyolojik değişiklikler olduğu gösterilmiştir (8). İyileşmekte olan menisküs dokusuna gen transferi istediğimiz ürünlerin, örneğin büyüme faktörlerinin iyileşmekte olan dokuda belli bir süre salınımını sağlıyacak bu şekilde iyileşme dokusunun kalitesini ve hızını etkilemek mümkün olabilecektir.

Çalışmamızda gen transferi etkinliğinin 7 ve 14'üncü günlerde yüksek olduğu 28 ve 56'ncı günlerde etkinliğin azalmakta birlikte hala bazı hücrelerde etkinliğini sürdüğü gösterilmiştir. Bu bulgular iyileşmekte olan menisküs dokusunda gen transferi etkinliğinin geçici olduğunu gösterir. İyileşme sürecinin belirli bir süre için devam ettiği düşünüldüğünde geçici gen tranferi bu gibi durumlarda avantaj olarak sayılabilir. Ayrıca gen transfesi yapılabilen hücrelerin çoğunun yara dokusunda olması, tedavi sırasındaki asıl amacımız yara dokusunu etkilemek olduğu düşünüldüğünde ikinci bir avantaj olarak karşımıza çıkar.

Intra-artiküler ve intra-arterial yolla gen transferi etkinlik yüzdeleri arasında fark tespit edilmemiştir. Intra-artiküler enjeksiyonun arter içine yapılmasına göre komplikasyon riskinin daha düşük olması, intra-artiküler enjeksiyonun birçok defa kolaylıkla yapılabilmesi menisküs dokusu ve diğer diz içi dokulara gen tranferinde eklem içine enjeksiyonu avantajlı kılar. Ayrıca intra-artiküler enjeksiyonda solüsyonun sınırlı bir boşluğa yapılması, olabilecek sistemik etkilerin önlenmesi açısından da önemlidir.

Gen transferi etkinliği düşük olmakla birlikte, bu yöntem diz ekleminde yapılacak menisküs ya da diğer diz içi dokularla ilgili gen transferi çalışmaları için iyi bir deneyesel model oluşturmaktadır.

## Kaynaklar


1. Allen PR, Denham RA, Swan AV. Late degenerative changes after meniscectomy: factors affecting teh knee after operation. J Bone Joint Surg. 1984, 66B: 666-71.
2. Jorgensen U, Sonne-Holm S, Lauridsen F, et al. Long term follow-up of meniscectomy in athletes: A prospective longitudinal study. J Bone Joint Surg. 1987, 69B: 80-3.
3. Arnoczk SP. Meniscal transplantation-where do we stand. In Knee Surgery Current Practice. Eds, Aichroth PM, Cannon WD, Patel DV. 1992, 1st ed. Raven Press, New York, p94.
4. Pierce GF, Tarpley JE, Yanagihara D, et. al. Platelet-derived growth factor, tranforming growth factor β1, and basic fibroblast growth factor in dermal wound healing. Am J Pathol. 1992, 140: 1375-88.
5. Schultz G, Rotatori DS, Clark W. EGF and TGF-α in wonud healing and repair. J Cell Biochem. 1991, 45: 346-52.
6. Nakamura N, Horibe S, Matsumoto N, et al. Transient introduction of a foreign gene into healing rat patellar ligament. J Clin Invest. 1996, 97: 226-31.
7. Kaneda Y. Virus (Sendai virfus envelopes)-mediated gene transfer. In Cell Biology. A Laboratory Handbook. Ed. Cellis ED. 1994, Academic Press Inc. pp50-7.
8. Nakamura N, Horibe S, Natsuume T, et al. Early effect of in vivo introduction of platelet-derived growth factor (PDGF) gene into healing rat patellar ligament. Transactions of the 42 nd Annual Meeting Orthopaedic Research Society. Vol. 21. 1996, 193.

# BÖLÜM - XIV

## ARAŞTIRMALAR

## KISIM - 10

# KEMİK GREFTLERİNİN REVASKÜLARİZASYONU

Aziz KURTULUŞ*, Erol YALNIZ*, Nazan ERDA**, Mişel KOKİNO*

Bu çalışmada, 15 albino tavşan üzerinde taze otojen, dondurulmuş allojen ve otoklavize otojen spongioz kemik greftlerinin revaskülarizasyonu, iris fluoresein anjiografisi (İFA7 ve histolojik yöntemlerle araştırıldı. Otojen kemik greftleri tavşan tibia metafizinden alındaktan hemen sonra, dondurulmuş allojen greftler -70°C de 3 haftalık saklamayı takiben oda ısısından çözündürüldükten sonra, otoklavize otojenler ise her tavşanın tibia metafizinden alınıp 120°C de 20 dakika otoklavize edildikten sonra tavşan gözlerinin ön kamarasına büyük iris arter halkasının üzerine yerleştirildi. Vaskülarizasyon İFA ile kontrol edildi. Otojen greftlerin; 6.2 0.4 günde vaskülarize olmaya başladığı, 9.4 0.9 günde vaskülarizasyonunu tamamladığı, dondurulmuş allogen greftlerin; 47.8 4.0 günde vaskülarize olmaya başladığı ancak 96 günlük izlenmede vaskülarizasyonun tamamlanmadığı saptandı. Otojen otoklavize greftlerde ise 167 günlük izlemde vaskülarizasyona ait bulgu gözlenmedi. Sonuç olarak, spongioz otojen greftlerin süratle revaskülarize olduğu, dondurulmuş allojen greftlerin yavaş olmakla beraber revaskülarize olabildikleri, otoklavizasyondan sonra ise kemiklerde revaskülarizasyonun olmadığı gözlendi.

### Giriş

20. yüzyılda top alanında en önemli gelişmelerden birisi de organ transplantasyonudur. Kemik kandan sonra insan vücudunda en fazla transplante edilen dokudur(1). Kemik greftelri, infeksiyon, travma, tümör nedeniyle hasara uğurayan yada zayıflayan iskelet sisteminin kemik defektelirinin ortadan kaldırılması amacıyla kullanılmaktadır(2,3).

Otojen greftin şekil, büyüklük, miktar bakımından sınırlı olması, grefti almak için fazladan kesiye ve zamana ihtiyaç duyulması, greft alınan yerde hematom, kırılma, heteropik kalsifikasyon gibi komplikasyonların oluşma riski, ameliyat edilen bireyden osteokondral greft alınmaması, hekimleri allogreft kullanmaya yönlendirmiştir(4,5).

Günümüzde tümör cerrahisinde ulaşılan yen bilgi ve deneyimler sonucu amputasyon ve radikal rezeksiyon endikasyonları azalmış, lokal geniş rezeksiyonlar

* Trakya Üniv. Tıp Fak. Ortopedi ve Trav. ABD. **Göz Hastalıkları ABD.

tercih edilmeye başlamıştır. Bu durum ciddi rekonstüriktif girişimlere ihtiyaç doğurmuş, pahalı ve zor bir yöntem olan kemik bankacılığını gündeme getirmiştir. Ancak istenilen boyutlarda kemik sağlama zorluğu, olasi immunolojik sorunlar ve kemik bankacılığı gibi pahalı bir yöntemi para ayıramayan sosyo-ekonomik durumu düşük ülkelerde rekonstüriksiyon sorunu tümörlü bölümün eksize edilip otoklavizasyonundan sonra replante edilmesiyle aşılmayan çalışılmıştır(6,7,8, 9,10).

Bu çalışmada amacımız, taze otojen, dondurularak saklanan allojen ve otoklavize edilmiş otojen greftlerin revaskülarizasyonu ve kemik indüksiyonunu gözlemlemek ve karşılaştırmaktır. Bu amaçla kemik greftleri albino tavşanların gözlerinin ön kamarasına yerleştirilmiştir. Deneysel çalışmalarda göz, deneğe zarar vermeksizin rahatlıkla direk kilink izlem yapılabilecek, anjioblastik cevap verme yeteneğine sahip bir organdır(1).

## Materyal ve Metod

Araştırma T.Ü.T.F. araştırma laboratuvarında 1 yaşında, sağlıklı, ortalama ağırlığı 2,5 kg olan 15 adet albino tavşan üzerinde gerçekleştirildi. Denekler ameliyat öncesi iki hafta süreyle gözlem altında tutuldular. Beşer elemanlı üç gruba ayrıldılar. Ameliyat öncesi tüm denekler 6 saat süre ile aç bırakıldı. Tüm deneklerin göz ameliyatları Göz Hastalıkları Anabilim Dalından bir öğretim üyesi tarafından yapıldı. Tavşanların anestezisine ketamin hidroklorid (Ketalar, Parke-Davis) 10 mg/kg İ.M'ile başlandı ve Xylazin Hidroklorid (Rompun, Bayer) 10 mg/kg İ.M yapılarak idame sağlandı. Tüm ameliyatlar ortalama 20 daikada sonlandı.

1. Grup: deneklerin tibiasına saha temizliğini takiben anteromedial kesiyle ulaşıldı. Periost sıyrıldı, metafizer bölgeden 2x2x1 mm boyutlarında spongioz greft alındı. Cilt kapatıldı.

2. Grup: Çalışma dışı bir tavşandan alınan tibia steril koşullarda yumuşak dokularından ayrıldıktan sonra -70 °C'de 3 hafta süreyle saklandı. Ameliyatdan 1 saat önce oda koşullarında serum fizyolojik içersinde çözdürüldü. Tibia metafizindeki spongioz kemiklerden 2x2x1 mm boyutlarında greftler hazırlandı.

3. Grup: Çalışma grubundaki tüm tavşanların tibia metafizinden steril koşullarda 2x2x1 mm boyutlarında spongioz greft alındı ve cilt kapatıldı. Alınan greftler aynı vericiye implante edilmek üzere numaralandırıldılar. Greftler 120 °C'de 20 dakika süreyle otoklavize edildiler.

Tüm greftlerin serum fizyolojikle yıkanmasını takiben, korneaya saat 12 hizasından mikrokop altında kornea korneal kesiyle girildi, önkamara viskoelastik madde Metil selüloz %2 (Adatocel, Adatomed GmbH) ile oluşturuldu. Greft kesi yerinden 3-4 mm temporale, büyük iris arter halkası üzerine gelecek şekilde yerleştirildi. Ön kamaradaki viskoelastik madde aspire edildi. Kornea 10/0 prolenle tek kelebek sütür atılarak kapıtıldı.

Tüm deneklerde ameliyat sonrası ilk 3 günlük süre boyunca ameliyat edilen gözlerine topikal olara Tobramisin sülfat gtt (Tobrex, Alcon) ve Deksametazon gtt (Maxidex, Alcon) 3x1 gtt/gün kullanıldı. Sistemik antibioterapi uygulanmadı. Otojen greft implante edilen deneklere 3'er gün dondurulmuş ve otoklavize edilmiş greft implante emdilmiş deneklere 7'şer gün, aralıklarla kulak venleri aracılığıyla 1cc'lik Fluoresceine %20 Faure (Labrotieres H. Faure) opak madde verilerek iris fluoresein anjiografisi (İ.F.A) (Canon CF 60 UV Fun-

dus Camera) çekilerek fotoraflandı ve biomikroskobik muayene yapıldı. Araştırma sonunda tüm denekler sakrifiye edilerek anükleasyon yapıldı ve histolojik olarak incelendi.

## Sonuç

Ameliyat sonrası yapılan biomikroskobik muayenlerde bir deneğe kortikospongioz greft implante edildiği gözlenerek çalışma dışı bırakıldı. Ameliyat sonrası dönemde deneklerde greft alınan bölgede ve gözde enfeksiyon görülmedi. Ameliyat ettiğimz tüm denekler izlem sürelerini sağlıklı olarak tamamladırlar.

1. grup tavşanların hepsinde 3. günde yapılan biomikroskobide greft üzerinde hemoraji, ön kamarada enflamasyon mevcuttu. İFA de greft çevresinde minimal opak madde birikimi vardı. 4 denekte 6. gün revaskülarizasyon başladı ve 9. günde tamamlandı. 1 denekte 7. gün revaskülarizasyon başladı ve 11. günde tamamlandı. Ortalama revaskülarizasyon başlangıç günü 6.2±0.9 gün olarak bulunmuştur. Histolojik incelemede tüm 1. grup deneklerde greft içerisinde kemik iliği, damarlanma ve yeni kemik oluşumu gözlenmişir.

2. grup tavşanlardan 4 tanesinde 46. günde çekilen İFA de greft revaskülarizasyona ait olduğu düşünülen damarlanma gözlendi. Bir greftte damarlanma 55. günde başladı 96. gün çekilen İFA de vaskülarizasyonun tamamlanmadığı gözlendi. Ortalama revaskülarizasyon başlama zamanı 47.8±4.0 olarak bulundu. Histolojik incelemede otojen greftlere oranla daha az damarlanma ve kemik iliği mevcuttu. Yeni kemik oluşumu vardı. 1 dondurulmuş grefte dejenere kemik mevcuttu.

## Kaynaklar


1. Prolo DJ, Rodrrigo JJ. Contemporary bone graft physiology and surgery. Clin Orthop. 200:322-331, 1985.
2. Mankin HJ, Dopelt SH, Sullivan TR, et al. Osteoarticular and inftercalaray allograft Transplantation in the menagement of malignant tumor of bone . Cancer. 50:613-630, 1982.
3. Spence K, Bright R, Fitzgerald S, et al. Solitary unicameral bone cyst: Treatment vwith freeze-dried crushed cortical bone allogreft, A review of 144 cases. J Bone Joint Surg. 58A:636-641, 1976.
4. Aykurt M. Tıbbi prensipleri ve yasal yönleri; Kemik bankası kurulması. Sendrom:9-14, 1991.
5. Burchard H. Biology of bone transplantation., Clin Orthop North Am. 2:187-196, 1987.
6. Yablon IG, Cooperband S, Covall D. Matrix antigen in allografts (The humaral respones). Clin orthop. 168: 243-251, 1982.
7. Yablon IG, Cooperband S, Covall D. Matrix antigen in allografts (The cell mediated response). Clin orthop. 172:277-280, 1983.
8. Smith WS, Struhl S, Arbor A. Replantation of autoclaved autogeneus segment of bone for treatment of chondrosarkoma. J Bone Joint Surg. 70A:70-75, 1988.
9. Köhler P, Kreicbergs A. Chondrosarcoma terated by reimplantation of resected bone after autoclaving and supplemantation with allogeneic bone matrix. Clin orthop. 249:281-284, 1993.
10. Lauritzen C, Alberius P, Santenelli F, Valfors B, Lilija J. Stephensen H. Reposition of craniofacial tumorus bone after autoclaving. Skand J Plast Reconst Hand Surg. 25:161-165, 1991.
11. Daftari TK, Whitesides TE, Heller JG, et al nicotine on the revascularization of bone graft. Spine 80904-911, 1994.

# BÖLÜM - XIV

## ARAŞTIRMALAR

## KISIM - 11

# ORTOPEDİK TRAVMA VE POSTTRAVMATİK SEKEL OLUŞUMUNU ETKİLEYEN RİSK FAKTÖRLERİ

Remzi Arif ÖZERDEMOĞLU*, Hüseyin YORGANCIGİL*, Kemal DEVECİ**

Günümüzde yaşam standardı ve biçiminde meydana gelen değişmelere bağlı olarak travmalar ugrama riski ve uğranılan travmaların şekli de değişmiştir. Trafik kazaları, savaşlar, doğal afetler, terörizm ve halkın sosyokültürel düzeyi bir toplumun kendisine has "travma haritasını" oluşturur. Kas iskelet sistemi en sık yaralanan bölgelerden biridir. Bu yaralanmalar sonrasında birçok değişkene bağlı olarak posttravmatik sekeller kalabilir. Bu çalışmada, çocuklarda kas-iskelet sistemi travmalarına maruz kalma olasılığı ve posttravmatik sekel oluşma oranlarını arttıran risk faktörleri aşartırıldı.

### Hastalar ve Yöntem

Isparta il merkezindeki 32 ilkokulda bulunan 12135 öğrenci ile çevre ilçe ve köylerdeki 75 ilkokulda okuyan 9364 öğrenci olmak üzere toplam 21499 öğrenci çalışma kapsamına alındı. Olguların 10515'i kız ve 10984'ü erkek idi. Ortalama yaş 9.2±1.7 (4-17 yaş arası) idi.

Muayenelerden önce doldurulan anket formları ile daha önce geçrilien ciddi ortopedik travmalar hakkında bilgi toplandı. Öğrenciler, yaşamlarının herhangi bir döneminde herhangi bir kişiye (ebe, doktor, sınıkçı...) veya kuruma (sağlık ocağı, sağlık evi, hastane, poliklinik...) tedavi için başvurmayı gerektirecek kadar şiddetil kas-iskelet sistemi yaralanması geçirip geçirmedikleri soruldu. Sistemik ortopedik muayene ile birlikte bu travmalar bağlı sekeller araştırıldı. Verilerin değerlendirilmesinde Student's t-testi kullanıldı.

### Sonuçlar

Tüm nüfus ele alındığında 1983 geçirilmiş ortopedik travma (OT) ve 166 posttravmatik sekel (PS) saptandı (Tablo 1). Buna göre OT sıklığı ‰92, PS sıklığı ‰8 ve taravma başına sekel kalma oranı (PS/OT oranı) %8.4 olarak hesaplandı. Yaşın artmasına paralel olarak OT ev PS sayısı ile sıklığının da arttığı, PS/OT oranının ise <12 yaş grubu haricinde belirgin olarak değişmediği gözlendi.

Erkeklerde, kızlara nazaran daha çok OT'ya ve PS'e rastlandı (Tablo 1). Her ikisi de aradaki fark anlamlı idi (OT için

* Süleyman Demirel Üni. Tıp Fak. Ortopedi ve Trav. ABD, *Yrd. Doç., **Araş. Gör.

p<0.001, PS için p<0.01). PS/OT oranı ise, erkeklerde daha yüksek olmasına rağmen aradaki fark anlamsızdı. Posttravmatik kırık-çıkık sekelleri ve amputasyonlar erkeklerde, yanık sekelleri ise kızlarda daha sık görüldü.

Kırsal alanda OT sıklığı ‰122 olmasına karşılık, il merkezinde ‰69 olarak saptandı (p>0.001) (Tablo 3). Ayrıca PS/OT oranı kırsal alanda %12.5, il merkezinde ise %2.7 idi ve bu fark yine anlamlı idi (p<0.001).

Üst eksterimetelerde alt eksteremiteler göre daha çok travma ve sekel görülmesinin yanısıra (Tablo 2 ve 3), PS/OT oranı da yüksek bulundu (üst taraf PS/OT oranı %9.9, alt için %4.9) (her üç karşılaştırma için p<0.001). Üst eksterimeletlerde dirsek bölgesi ve distali, alt ekstremitelerde ise ayak-ayak bileği bölgesi olmak üzere, daha çok ekstremitelerin distal bölgeleri yaralanmışlardı (Tablo 2). Üst ekstremideki sekellerin çoğu dirsek travmaları sonucu oluşmuştu (Tablo 2). Alt taraftakiler ise daha çok ayak-ayak bileği bölgesine aitti.

Sağ ekstremiteler, sola göre daha çok yaralanmıştı (Tablo 2) ve daha çok sekel kalmıştı (Tablo 2) (her iki karşılaştırma için p<0.001). Fakat PS/OT oranların arasında anlamlı fark bulunmadı (sağ için %8.6, sol için %8.2).

## Tartışma

Yaşam süresi arttıkça travmaya maruz kalan ve sekel oluşma ihtimali artmaktadır(1). Çalışmamızda da artan yaşla uyumlu olarak OT ve PS sıklığının giderek arttığı gözlendi. Küçük yaşlarda travma sonrası sekel kalma riski yönünden bir fark gözlenmezken, >12 yaş grubunda risk oranı daha yüksek bulundu. Bu, kas-iskelet sisitemi belli bir olgunluğa ulaştıkça sekel kalma riskinin arttığını işareti olabilir.

Sefansdottir ve ark.(2), 0-14 yaş grubundaki çocuklarda genel vücut yaralanma insidansını ‰23 olarak saptamışlardı. Buna göre serimizde OT sıklığı için bulunan ‰92 oranı bu değerlerle uyumludur. Yaralanmaların %58-68 oranında daha çok erkeklerde görüldüğü bildirilmiştir(2,3). Çalışamızda OT geçiren olguların %61'i erkekti.

Fişek ve ark.(1), kırsal alanda tüm yaşlardan toplam 2749 kişiyi inceleyerek, PS prevalansını ‰18 olarak bildirmişlerdir. Serimizde ele alınan olguların yaş ortalamaları bu çalışmadan daha küçük olduğundan, elde ettiğimiz değer daha düşüktü (‰8). Fakat< 12 yaş gurubunu ele alındığında aynı oran elde edildi (‰18, Tablo 1).

Serimizde erkeklerde daha çok PS'e rastlandı. Bunun nedeni erkeklerin daha çok OT'ya maruz kalmalarına bağlı idi. Yoksa sekel kalma riski açısından cinsiyetler arasında anlamlı fark bulunmadı. Bunun yanısıra, diğer sekellerin aksine, daha çok ev kazaları içerisinde yer alan yanık sekellerinin kızlarda daha sık olduğu göze çarptı.

Kırsal alanda OT ve PS sayısının daha yüksek saptanmasının yanında, travma sonucu sekel kalma riski de il merkezindeki çocuklara nazaran daha fazla idi. Bunun sebebi gerekli tedavinin yapılmamış veya uygunsuz yapılmış olması olabilir. Nitekim Fişek ve ark.(1), kırsal alanda PS oluşmuş olguların önemli kısmının ya zamanıda tedavi edilmekdikleri veya hiç tedavi görmemiş olduklarını saptamışlardır. Fişek ve ark.(1), ayrıca üst eksremite kırık sekellerin ‰8.3, alt eksterimet kırık sekellerin ‰2.1, amputasyonunun ‰2.5, yanık sekellerin ise ‰1.1. oranında görüldüğünü tespit etmişlerdir. Çalışmamızda incelediğimz olguların yaşı daha küçük

TABLO 1. Ortopedik travma (OT) ve posttravmatik sekel (PS) prevalanslarının yaş ve cinsiyete göre dağılımları.

| | KIZ | | | | | | ERKEK | | | | | | | | TOPLAM | | | | | |
|---|---|---|---|---|---|---|---|---|---|---|---|---|---|---|---|---|---|---|---|---|
| Yaş | OT sayısı | PS sayısı | Toplam nüfus | OT (‰)* | PS (‰)** | PS / OT (%)*** | OT sayısı | PS sayısı | Toplam nüfus | OT (‰)* | PS (‰)** | PS / OT (%)*** | OT K / E † | PS K / E ‡ | OT sayısı | PS sayısı | Toplam nüfus | OT (‰)* | PS (‰)** | PS / OT (%)*** |
| ≤6 | 18 | 1 | 440 | 41 | 2 | 5 | 26 | 2 | 517 | 50 | 4 | 8 | 0.8 | 0.5 | 44 | 3 | 957 | 46 | 3 | 7 |
| 7 | 75 | 5 | 1607 | 47 | 3 | 7 | 109 | 10 | 1594 | 68 | 6 | 9 | 0.7 | 0.5 | 184 | 15 | 3201 | 57 | 5 | 8 |
| 8 | 115 | 7 | 2047 | 56 | 3 | 6 | 153 | 17 | 1933 | 79 | 9 | 11 | 0.7 | 0.3 | 268 | 24 | 3980 | 67 | 6 | 9 |
| 9 | 160 | 10 | 1915 | 83 | 5 | 6 | 217 | 20 | 1867 | 116 | 11 | 9 | 0.7 | 0.4 | 377 | 30 | 3782 | 100 | 8 | 8 |
| 10 | 173 | 12 | 2121 | 82 | 6 | 7 | 298 | 21 | 2199 | 135 | 9 | 7 | 0.6 | 0.7 | 471 | 33 | 4320 | 109 | 8 | 8 |
| 11 | 160 | 14 | 1896 | 84 | 7 | 9 | 273 | 25 | 2140 | 127 | 12 | 9 | 0.7 | 0.6 | 433 | 39 | 4036 | 107 | 10 | 9 |
| ≥12 | 64 | 7 | 489 | 131 | 14 | 11 | 142 | 15 | 734 | 193 | 20 | 10 | 0.7 | 0.7 | 206 | 22 | 1223 | 168 | 18 | 11 |
| **Toplam:** | **765** | **56** | **10515** | **73** | **5** | **7.3** | **1218** | **110** | **10984** | **110** | **10** | **9.0** | **0.7** | **0.5** | **1983** | **166** | **21499** | **92** | **8** | **8.4** |

* OT sıklığı: OT sayısı / aynı yaş toplam nüfus
** PS sıklığı: PS sayısı / aynı yaş toplam nüfus
*** Travma başına sekel kalma oranı (PS/OT oranı): PS sayısı / OT sayısı

† Kızlardaki OT sıklığı / erkeklerdeki OT sıklığı
‡ Kızlardaki PS sıklığı / erkeklerdeki PS sıklığı

TABLO 2. Ortopedik travmaların (OT) cinsiyet, ekstremite ve yerleşim bölgelerine göre lokal dağılımları.

| | İL MERKEZİ (n=12135) | | | | KIRSAL ALAN (n=9364) | | | | TOPLAM (n=21499) | | | | | | |
|---|---|---|---|---|---|---|---|---|---|---|---|---|---|---|---|
| Yaralanan Bölge | K | E | Toplam | OT (‰)* | K | E | Toplam | OT (‰)* | K | E | K ** E | Sağ Ekstr. | Sol Ekstr. | Toplam | OT (‰)* |
| El-el bileği | 54 | 97 | 151 | 12 | 78 | 131 | 209 | 22 | 132 | 228 | 0.5 | 204 | 156 | 360 | 17 |
| Önkol | 79 | 120 | 199 | 16 | 100 | 171 | 271 | 29 | 179 | 291 | 0.5 | 263 | 207 | 470 | 22 |
| Dirsek | 63 | 107 | 170 | 14 | 97 | 160 | 257 | 27 | 160 | 267 | 0.5 | 243 | 184 | 427 | 20 |
| Kol | 9 | 11 | 20 | 2 | 13 | 19 | 32 | 3 | 22 | 30 | 0.7 | 29 | 23 | 52 | 2 |
| Omuz | 15 | 12 | 27 | 2 | 22 | 18 | 40 | 4 | 37 | 30 | 0.5 | 38 | 29 | 67 | 3 |
| **Üst ekstr.(toplam)** | **220** | **347** | **567** | **47** | **310** | **499** | **809** | **86** | **530** | **846** | **0.5** | **777** | **599** | **1376** | **64** |
| Ayak-ayak bileği | 63 | 98 | 161 | 13 | 75 | 121 | 196 | 21 | 138 | 219 | 0.6 | 217 | 140 | 357 | 17 |
| Kruris | 19 | 25 | 44 | 4 | 24 | 28 | 52 | 5 | 43 | 53 | 0.8 | 52 | 44 | 96 | 4 |
| Diz | 11 | 29 | 40 | 3 | 15 | 36 | 51 | 5 | 26 | 65 | 0.6 | 55 | 36 | 91 | 4 |
| Uyluk | 7 | 10 | 17 | 1 | 8 | 11 | 19 | 2 | 15 | 21 | 0.5 | 20 | 16 | 36 | 2 |
| Kalça | 2 | 4 | 6 | 0.5 | 3 | 3 | 6 | 0.6 | 5 | 7 | 0.8 | 7 | 5 | 12 | 0.5 |
| **Alt ekstr.(toplam)** | **102** | **166** | **268** | **22** | **125** | **199** | **324** | **35** | **227** | **365** | **0.6** | **351** | **241** | **592** | **27** |
| **Bel** | **3** | **4** | **7** | **0.5** | **5** | **3** | **8** | **0.8** | **8** | **7** | **0.6** | **-** | **-** | **15** | **0.7** |
| **GENEL TOPLAM:** | **325** | **517** | **842** | **69** | **440** | **701** | **1141** | **122** | **765** | **1218** | **0.6** | **1128** | **840** | **1983** | **92** |

* OT sıklığı: OT sayısı / aynı yaş toplam nüfus
** Kızlardaki OT sıklığı / erkeklerdeki OT sıklığı

TABLO 3. Posttravmatik sekellerin (PS) cinsiyet, ekstremite ve yerleşim bölgelerine göre dağılımları.

| | İL MERKEZİ (n=12135) | | | | KIRSAL ALAN (n=9364) | | | | TOPLAM (n=21499) | | | | | | |
|---|---|---|---|---|---|---|---|---|---|---|---|---|---|---|---|
| Posttravmatik sekel | K | E | Toplam | PS (‰)* | K | E | Toplam | PS (‰)* | K | E | K ** E | Sağ Ekstr. | Sol Ekstr. | Toplam | PS (‰)* |
| **Kırık-Çıkık sonucu** | | | | | | | | | | | | | | | |
| Üst ekstremite | 2 | 8 | 10 | 0.8 | 27 | 64 | 91 | 9.7 | 29 | 72 | 0.1 | 54 | 47 | 101 | 4.7 |
| Alt ekstremite | - | 1 | 1 | 0.1 | 3 | 10 | 13 | 1.4 | 3 | 11 | 0.1 | 9 | 5 | 14 | 0.6 |
| **Yanık Sekelleri** | | | | | | | | | | | | | | | |
| Üst ekstremite | 2 | 4 | 6 | 0.5 | 10 | 7 | 17 | 1.8 | 12 | 11 | 0.3 | 15 | 8 | 23 | 1.1 |
| Alt ekstremite | - | 1 | 1 | 0.1 | 7 | 5 | 12 | 1.3 | 7 | 6 | 0.1 | 8 | 5 | 13 | 0.6 |
| **Amputasyonlar** | | | | | | | | | | | | | | | |
| Üst ekstremite | - | 4 | 4 | 0.3 | 4 | 5 | 9 | 1.0 | 4 | 9 | 0.3 | 9 | 4 | 13 | 0.6 |
| Alt ekstremite | 1 | - | 1 | 0.1 | - | 1 | 1 | 0.1 | 1 | 1 | 1.0 | 2 | - | 2 | 0.1 |
| **GENEL TOPLAM:** | **5** | **18** | **23** | **1.9** | **51** | **92** | **143** | **15.3** | **56** | **110** | **0.1** | **97** | **69** | **166** | **7.7** |

* PS sıklığı: PS sayısı / aynı yaş toplam nüfus
** Kızlardaki PS sıklığı / erkeklerdeki PS sıklığı

olduğundan elde edilen oranlar bunlar kadar yüksek olmasa da bunlara yakındı (Tablo 3).

Üst ekstremitelerin travmalara daha çok maruz kaldıkları bildirilmiştir (1,3,4). Bunun yanında kırıkların en sık önkolda (%36) ve elde (%25) görüldüğü saptanmıştır(3). Çalışmamızda bununla uyumlu olarak OT'ların önemli kısmı, başta dirsek, önkol ve el-elbileğinde olmak üzere üst ekstremitelerde görülmüştü (Tablo 2). PS sayısı ve sekel kalma riski de üst ekstremitede daha yüksek bulundu. Bunun nnedeni dirsek travmaların sonucunda oluşan sekellerin fazlalığı idi.

Sağ eksteremitelerin daha sık yaralandıkları bildirilmiştir(5). Serimiizde de sağ ekstremite daha çok travmaya maruz kalmış ve daha çok sekel kalmıştı. Fakat sekel kalma riski açısından sağ-sol ekstremiteler arasında bir fark yoktu.

Sonuç olarak kırsal kesimde yaşamak ve erkek olmak önemli risk faktörleri iken, üst ve sağ ekstremiteler travmaya daha çok uğrayan ve sekellerin en sık görüldüğü bölgedir.

## Kaynaklar


1. Fişek NH, Bayındır Ş, Tokgözoğlu N, Kanbak M: kas iskelet sistemi ilgilendiren sakatlık prevalansı araştırılması. III. Türkiye Ortopedi ve Travmatoloji Kongre Kitabı, s.242-9, İzmir, Birlik Matbaası, 1974.
2. Stefansdottir A, Mogensen B, Sigvaldason H: Epidemiology of childhood injuries in Reykjavik from 1974 through 1993. Acta Orthop Scand 65 (Suppl 260):81, 1994.
3. Jakobsen BW, Steinke MS, Ptersen BS, Aagaard MT, Nielsen E: Increased fracture risk in children. Acta Orthop Scand 65(Suppl 256): 53, 1994.
4. Özdemiroğlu RA, Yorgancıgil H, Deveci K, Yalçınkaya S: İlkokul öğrencilerinde ortopedik semptom ve deformite taraması. Acta Ortohp Traumatol Turc, 30(2): 168-174, 1996.
5. Eroğlu M, Yalınay R: El yaralanmalarının istatistiksel incelenmesi sonuçları. X. Türkiye ortopedi ve Travmatoloji Kongre Kitabı, s.290-4, 1987.

# BÖLÜM - XIV

## ARAŞTIRMALAR

## KISIM - 12

# KLİNİĞİMİZDE AMELİYAT EDİLEN HASTALARDA HEPATİT B İNSİDANSI

A. Yalçın TABAK*, Mücahit PEHLİVAN*

Hepatit B Virüs enfeksiyonu nedeniyle her yıl dünyada yaklaşık 1.5 milyon insan hayatını kaybetmektedir. Hepatit B Virüs'ü dünyanın en önemli, aşı ile önlenebilir enfeksiyonudur. Dünya Sağlık Örgütü'nü (WHO) verilerine göre; 2 milyar insan Hepatit B Virüs enfeksiyonu geçirmiş ve yaklaşık 350 milyon insan kronik taşıyıcı durumundadır(1,3).

Çalışmamazın amacı, ülkemiz için önemli bir halk hastalığı olarak nitelendirilen Viral B hepatitinin kliniğimizde cerrahi olarak tedavi edilen hastalardaki insidansını ortaya koymak ve cerrahi personelin Hepatit B Virüsünden konuma yöntemlerinin gözden geçirilmsedir. Viral hepatit etkenlerinden Hepatit B akut enfeksiyon tablolarına neden olabilmenin ötesinde, yüksek oranlarda kronikleşmeye ve dahası, siroz ve hepatosellüler kansere kadar ilerleyen ciddi tablolara yol açabilmektedir(4).

Bulaşlarında parenteral yolun önemli olduğu göz önüne alındığında, kan yolu ile bulaşan enfeksiyon hastalıklarına yakalanma riski normal populasyona göre daha fazla olan sağlık personeli, Hepatit B için risk grubu olarak kabul edilmektedir (5).

### Materyal Ve Metod

Bu çalışma ANH 3. Ortopedi ve Travmatoloji kliniğinde Ocak 1993 ile Ekim 1996 arasında ameliyat edilen 14 yaşından büyük 1552 hasta dahil edildi.

Kliniğimizde tüm hastalar ameliyat öncesi olarak HBsAg ve Anti HIV, Elisa yöntemi ile tetkik edildi. Tetkikin sonuçlanması bir günü bulduğundan poliklinikten ("outpatient") ayaktan ve acil olarak ameliyat edilen hastalar çalışma grubuna dahil edilmediler.

Herhangi bir nedenle iki veya daha fazla ameliyat edilen hastalarda her ameliyat öncesinde aynı testler uygulandı.

Tüm HBsAg pozitif olan hastalar geçirilmiş hepatit öyküsü olup olmadığı konusunda tekrar, dikkatle sorgulandı.

Hbs Ag pozitif ve karaciğer transaminazları yüksek olan hastalar, Enfeksiyon Hastalıkları Kliniğince konsülte edilerk; diğer hepatit markerleri ile birlikte ameliyatın yapılmaması açısından değerlendirildi. 1552 hastada Anti HIV pozitifliği tespit edilmedi.

* Ankara Numune Hastanesi 3. Ortopedi ve Travmatoloji Kliniği

## Sonuçlar

Çalışmaya 1552 hasta dahil edildi. Hastalardan 637'si bayan (%41.04), 915'i erkekti (%58.96). Çalışmaya alınan yaş ortalaması 43'dü (14-108). Elisa yöntemi ile yapılan çalışma sonucunda 1552 hastanın 94'ünde (%6.05) HBsAg pozitif olarak tespit edildi. HBsAg pozitif olan hastaların 56'sı erkek (%59.57), 38'i bayandı (%40.43) HBsAg pozitif olan 94 hastanın 89'u (%94.68) geçirilmiş hepatit öyküsü vermedi.

Yeniden ameliyat edilen hasta grubunda ilk ameliyat öncesinde HBsAg negatif olan 72 hastadan 4'ünde ikinci ameliyat öncesinde HBsAg pozitifleştiği tespit edildi. 72 hastanın 43'ünde ilk ameliyatlarında kan ve kan ürünleri kullanıldığı saptandı. İlk ameliyatlarında HBsAg negatif olup, ikinci ameliyat öncesi HBsAg pozifitleşen hastaların 4'ünede kan ve kan ürünleri kullanıldığı tespit edildi.

Klinikte çalışan tüm sağlık personelinden HBsAg arandı ve hiç kimsede HBsAg taşıyıcılığı saptanmadı.

## Tartışma

Hepatit B virus enfeksiyonu, sağlık personeli için risk oluşturan enfeksiyonların başında gelmektedir. 1970'li yıllarda serolojik testlerin kullanılmasıyla sağlık personelinde HBV enfeksiyonu prevalansının genel nüfusa göre 3-5 kat daha yüksek olduğu tespit edilmiştir. Sağlık personelindeki HBV risk oranı, toplumdaki HBV taşıyıcı oranı ile ilişkili olmaktadır(6).

Biz çalışmamızda cerrah için yüksek risk oluşturan ortopedik hastalardaki taşıyıcılık oranını bulmaya amaçladık. Elde ettiğimiz %6,05 HBsAg pozitiflik insidansı Türkiye'de yapılan çalışmalar sonucunda sağlıklı bireylerdeki HBsAg taşıyıcılığı oranı ile uyumlu çıkmıştır.

Daha önce yapılan çalışmalarda ülkemiz nüfusundaki HBsAg pozitifliği %4-10 arasında bildirilmiştir. Sağlık personelinde bu konda yapılan çalışmalarda %1,97-8,6 oranında HBsAg pozitifliği saptanmıştır. Çalışmaların çoğunda sağlık personelinde 1,5-2 kat gibi daha yüksek bir oran saptanmıştır(7).

Sağlık personeli arasında en yüksek risk grubunu cerrahlar, yoğun bakım ünitesi çalışanları ve cerrahi hemşireleri oluşturmaktadır(8).

Cerrahi işlemler sürecinde kaza sonucu iğne batnması riski her cerrah için ameliyat başına 1,28 olduğu hesaplanmıştır. Cerrahlarda görülen HBV enfeksiyonlarının başlıca bulaşma yolu bu iğne ve delici, kesici alet yaralanmalarıdır. Hastalarda rastlanan bu yüksek görülme oranı tüm cerrahi personelin immünizasyonunu zorunlu kılmaktadır. Yine iğne batmalarında kontakt yaralanmayı %70 oranında azalttığı saptanan çift eldiven kullanımı bu kazalara karşı kullanılabileck ucuz ve etkin bir koruma yöntemidir. Reoperasyon hastalarında sağptadığımz yüksek insidans özellikle bu hastalarnda HBV enfeksiyonları konusunda dikkatli olunması gerektiğini düşündürmektedir(6,9).

## Kaynaklar


1. Maynard JE, Kane MA, Hadler SC. Global control of hepatitis B through vaccination: role of hepatitis B vaccine in the Expanded Programme on Immunization. Rev infect Dis 11 (S3); 574-78, 1989.
2. Fagan EA. Hepatitis B: teh disease and its consequences. In: Kane, M, Holleran C, Andre F (eds). Preceedings of the European Conference on Hepatitis B as an Occupational Hazard. London: Gower Medical Publishing, 1-4, 1991.

3. Kane M. Woldwide policies on hepatitis B. In: Hallauer J, Kane M, McCloy E (eds). Proceedings of the international congress on hepatitis B as an occupational hazard, 10-12 March 1993, Vienna, London0 VHPB-Medical Imprint, 16-17, 1993.
4. Beaslay RP, Hwang LY, Lin CS. Hepataceluler carsinoma and hepatitis B virus: a prospectives study of 22707 men in Taiwan. Lancet 2:1129, 1981.
5. Gözdaşoğlu R, Doğalp K, Kutluay T. Hastane personelinde HBsAg ve Ab oranı. T Kl Tıp Bil Araş Dergisi, I:71-76, 1983.
6. Hadler SC. Hepatitis B virus infection and health care workers. Vaccine, Supplenmet, 8:24-25, 1990.
7. Balık İ. Hepatit B Epidemiyolojisi. In: Kılıçturgay K (ed). Viral hepatiti'94, ikinci baskı, İstanbul, Nobel Tıp Kitapevi, 91-101, 1994.
8. Di Nardo V, Bonoventure M. E, Chiaretti B, et al. low risk of HCV infection in health care workers. Infecçtion. 22: 115-1117, 1994.
9. Kane M. The epidemiology and control of hepatitis B as an occupational hazard health professions. In: Kane M, Holleran C, Andre F (eds). London, Gower Medical Publishing. 1991: 10-15.

# BÖLÜM - XIV

## ARAŞTIRMALAR

## KISIM - 13

# PATELLAR TENDON DEFEKTLERİNİN İYİLEŞMESİ

Hüseyin YERCAN*, Emin TAŞKIRAN*, Dilek TAŞKIRAN**, Gülçin BAŞDEMİR***, Veli LÖK*,

Patellar tendonun orta 1/3'lük kısmıyla (Bone Patellar Tendon Bone: BPTB) uygulanan ön çapraz bağ rekonstürksiyonuyla fonksiyonel stabilite yüksek oranda sağlanabilsede greft donör sahasına bağlı olduğu sanılan çok sayıda komplikasyon bildirilmektedir. Patella kırığı, patellar tendon yırtığı, patella baja, diz önü ağrısı ve kuadriseps atrofisi bildirilen komplikasyonlar arasındadır (2,3,6,7,9). Böyle bir durumda greft donör sahasının araştırrılmasının belirtilen sorunları çözmede yardımcı olacağı açıktır. Bu çalışmada patellar tendon defektlerinin rejenerasyonunun histolojik, biokimyasal ve biomekanik yöntemlerle araştırılması amaçlanmıştır.

### Gereç ve Yöntem

Onüç melez erkek tavşan deney grubunu oluşturdu. Tüm tavşanların sağ dizi deney sol diz kontrol amacıyla kullanıldı. Yani her tavşan kendi kontrolünü kendisi oluşturdu. Böylece tavşanların melez olmasından doğan sakınca kısmen giderilmiş oldu. Tüm tavşanlarda patellar 1/3 orta kısmı uzaklaştırıldı.

**Cerrahi teknik :** Genel anestezi altında anteromedial cilt ve midpatellar paratenon kesisiyle patellar tendonun 1/3 orta kısmı (yaklaşık 3 mm eninde) her iki uçtan kama şeklinde kemik bloklarıyla uzaklaştırıldı. Daha sonra yapılacak incelemelerde ayırt edebilmek için hem patella hem de tuberositas tibia tarafından defekt bölgesinin köşelerine 6/0 Ethylonla işaret dişikleri kondu. Paratenon 4/0 katgütle dikkatlice kapatıldı. Tüm tavşanlar sakrifiye edilinceye kadar kafes aktivitesinde tutuldu.

Tavşanların 6 adeti 6. Ayda (Grup A-l-deney ve Grup A-2-kontrol), 7 adeti 14. ay (Grup B-1-deney ve Grup B-2-kontrol) tamamlandığında etik kurallara uyularak (aşırı doz penthobarbital enjeksiyonu) sakrifiye edildi ve incelemeye alındılar.

Her iki grubun 6 ve 12 aylık örneklerinden birer adet yalnız hitolojik ve biokimyasal incelemeye ayrıldı. Geri kalan örneklerin tümüne önce tensil test uygulandı sonra bu örneklerde histolojik ve biyokkimyasal incelemeye alındılar.

**Histolojik İnceleme :** Örnekler %10 luk formolde 1 hafta tesbit edildikten sonra hazırlanan parafin bloklardan ligamentin

* Ege Üniversitesi Tıp Fak. Ortopedi ve Trav. ABD, **Fizyoloji ABD, ***Patoloji ABD
Not: 3 Bölümün katkısı ile yapıldığı için 5 ötör ismi alınmıştır.

enine ve boyuna olacak şekilde 4μ kalınlıkta kesitler alındı. Bunlar hemotoksilen eosinle boyanarak x100 büyütmede ışık mikroskobunda incelendi. Gerekli bölgelerden fotoğraflar alındı.

**Biyokimyasal İnceleme:** Ethylon dikişlerle işaretli bölgeler onarım bölgesi olarak dikkate alındı ve karşı normal dizden alınan örneklerle karşılaştırması yapıldı. Yaş ve kuru ağırlıklar, su yüzdesi, proteoglikan ve kollajen içerikleri ölçüldü. Total kollajen Sirius Red ve proteoglikan miktarı Dimethyl-Methylene Bule yöntemi ile tayin edildi. Sonuçlar μgr/mg kuru ağırlık olarak verildi.

**Fotograf:** Trensilüminasyon tekniği kullanılarak alınan fotoğraflarla defekt bölgesi kantitatif olarak değerlendirildi.

**Tensil test:** Kemik çimentosu ve özel klemplerle hazırlanan örnekler Instron-1114'e patellar tendon lifleri çekme doğrultusuna parelel olacak şekilde yerleştirildiler. Kopma anındaki maksimum kuvvet ve kopma anındaki maksimum uzama İnstron tarafından ölçüldü. Katılık bu iki değerden kuvvet-uzama eğrisi (load-elongation curve) üzerinden hesaplandı.

*Şekil 1*

## Bulgular

Grup B-I den 2 adet, Grup B-2 den 1 adet diz enfeksiyon nedeniyle çalışmadan çıkarıldı. Böylece Grup A-I altı, Grup A-2 de dört, Grup B-I de yedi ve Grup B-2 de altı adet diz değerlendirmeye alındı.

**Histolojik bulgular:** Altı aylık örneklerde defekt bölgesi fibroblastlardan zengin skar dokusu görünümündeydi. Kollajen demetleri düzensiz interselüler matriksten fakir bir görünüm vardı. Ondört aylık örnekler normal tendona daha yakın bir kollajen dizilimine sahip olmakla birlikte fibroblastların nukleusları daha yakın bir kollajen dizilimine sahip olmakla birlikte fibroblastların nukleusları daha kromatik ve intersellüler matriksleri daha gevşek ve normal dokudan farklıydı. (Şekil 1)

**Biyokimyasal bulgular:** Altı aylık deney grubunda proteoglikan içeriği kontrolle göre anlamlı şekilde az buundu ($p<0.005$). Ondört aylık grupta ise durum tersine döndü ve deney grubunun proteoglikanları kontrollerden yüksek bulundu ($p<0.005$). (Tablo 1)



*Şekil 2*

**Tablo.** Örneklerin biokimyasal parametreleri. (*) ve (**) istatistiksel olarak anlamlı farklı olanlar

| | Grup A-1 | Grup A-2 | Grup B-1 | Grup B-2 |
|---|---|---|---|---|
| Yaş ağırlık | 121.1 ± 34 | 102.1 ± 17 | 148 ± 57 | 110.7 ± 30 |
| Kuru ağırlık | 33.7 ± 12 | 31.8 ± 5 | 33 ± 11 | 28.4 ± 9 |
| Su | 69.3 ± 8 | 68.6 ± 4 | 77.3 ± 5 | 74.3 ± 4 |
| Proteoglikan | 0.6 ± 0.3* | 0.95 ± 0.3* | 0.66 ± 0.3** | 0.55 ± 0.2** |
| Kollagjen | 513 ± 148 | 541 ± 162 | 558 ± 212 | 671 ± 150 |

**Tensil test bulguları:** Gruplar arasında anlamlı bir tensil özellik farkı gözlenmedi.

**Fotograf:** Gerek 6 aylık gerekse 1 yıllık deney dizlerinde defekt bölgesi transilüminasyonla alınan fotoğraflarda seçilebiliyorudu (Şekil 2).

## Tartışma

BPTB grefti üstün tensil özelliklerinin yanısıra başlangıçtaki tesbitinin güçlü olarak yapılabilmesi ve buna bağlı aşırı rehabilitasyona izin vermesi ve kemik kemiğe iyileşmenin çabukluğu diğer greft materyallerini üstün olan yanlarıdır. Ancak ekstensor mekanizmaya ait artan sayıda komplikasyon bildirilmektedir(2,3,6,7,9).

Patellar tendon otogreftiyle rekonstrüksiyondan sonra ön çapraz bağ matürasyon ve ligamentizasyon süreçlerini inceleyen çok sayıda araştırma bulunmasına rağmen patellar tendonun 1/3 orta kısmında oluşan defekt bölgesinin rejenerasyonunu araştıran çalışmalar sınırlıdı(1,4,5,8). Deney hayvanlarıyla yapılan histomorfolojik incelemeler defekt bölgesinin ilk altı av içerisinde fibrotik skar dokusu ile dolduğunu ve tendonun kontrol tendonlara göre kalınlaştığını göstermiştir(4). Bizim çalışmamızda da benzer bulgular saptanmıştır. Defekti dolduran bu dokunun matür tendon histolojisine tam olarak dönmediği ancak 14 aylık örneklerde fibrotik skar dokusuna göre giderek farklı bir görüntü kazandığı saptanmıştır. Bu konuda daha kesin bilimsel deliller elde etmek içni 14 aydan daha uzun süre izlemlere gereksinim olduğu açıktır. Ancak tavşan dizlerinde bile defekti dolduran dokunun matür tendon yapısına bürünme-sinin ondört ayda gerçekleşmediğini söyleyebiliriz.

Çalışmanın başında defekt bölgesinin tensil testini yapmak amacıyla defekt sınırlarına işaret dikişleri koymamıza rağmen defekt bölgesinin küçük ölçülerde olması bizi tondonun tamamını tensil testlerin çalışmaya yöneltti. Eğer revizyon ön çapraz bağ cerrahilerinde ayrı bölgeden tekar greft alınması düşünülürse defekt iyileşme bölgesinin tensil özelliklerinin henüz ortaya konamadığı unutulmamalıdır.

Bu çalışmada 6 aylık deney grubunda kontrole göre azalan ancak 14 aylık grupta

kontrollere göre artmış bulunan proteoglikan düzeyi daha önce araştırılmamış bir konuydu. Normalde ön çapraz bağa göre patellar tendonda daha az oranda bulunan proteoglikanların rekonstrüksyon işlemi sonrası gelişen ligamentizasyon sürecinde arttığı ve giderek normal ön çapraz bağa yaklaştığı bilinmektedir. Patellar tendonda oluşan defektin iyileşmesinde de benzer süreçler yaşanıyor olabilir. Bu konuyu aydınlatmak için daha sık aralarla örneklerin alınması gereklidir.

## Kaynaklar


1. Berg EE: Intrinsic healing of patellar tendon donor site defect after anterior cruciate ligament reconstruction. Clin Orthop 278: 160-163, 1992.
2. Bonamo JJ, Krinick RM, Sporn AA: Rupture of patellar ligament after use of its central third for anterior cruciate ligament reconstruction: A report of two cases. J Bone Joint Surg, 66-A: 1294-1297, 1984.
3. Bonatus TJ, Alexander AH: Patellar fracture and avulsion of the patellar ligament complicating arthroscopic anterior cruciate ligament reconstruction. Orthop Rev, 20: 770-774, 1991.
4. Burks RT, Haut RC, Lancester RL: Biomechanical and histological observations of the dog patellar tendon after removal of its central one-third. Am J Sport Med 18: 146-153, 1990.
5. Cabaud HE, FEAGİN JA, Rotkey WG: Acute ACL inwiry and augmented repair. Am J Sports Med, 8: 395-401, 1980.
6. Hardin GT, Bach BR: Distal rupture of the infrapatellar tendon after use of its central third for anterior cruciate ligament reconstruction. Am J Knee Surg, 5: 140-143, 1992.
7. Marumato JY, Mitsunaga MM: Late patellar tendon ruptures after removal of the central third for ACL reconstruction. Am J Sports Med, 24: 698-701, 1996.
8. Nixon RG et al: Rosenberg TD, Drawbert J et al: Infrapatellar contracture syndrome: An unrecognized cause of knee stiffness with patella entrapment and patella infera. Am J Sports Med, 15: 331-341, 1987.

# BÖLÜM - XIV

## ARAŞTIRMALAR

## KISIM - 14

# EKSTREMİTE UZATMALARININ EKLEM KIKIRDAĞI ÜZERİNE OLAN ETKİLERİNİN DEĞERLENDİRİLMESİ: DENEYSEL ÇALIŞMA

Ercan OLCAY*, Bülent AKSOY*, Ömer YILDIRIM**, Serhat ÖZSOY***

Ekstremite uzatma işlemi 5 cm veya daha fazla kısalığın söz konusu olduğu ekstremitelerde gereklidir. Giderek artırılıp yapılan uzatmalarında yumuşak doku kontraktürleri ve eklemlerde hareket kısıtlılığına bağlı sorunlar henüz çözülememiştir.

Biz 10 tane yetişkin koyunda İlizarov tipi eksternal fiksatör kullanırak sağ proksimal femur bölgesinden osteotomi yapıldı. Ameliyat sonrası 2. gün günde 1 mm olacak şekilde uzatmaya başlandı. Uzatma işlemi radyolojik olarak takip edilerek, başlangıçtaki uzunluğun %25'ini geçecek seviyeye geldiğinde işlem durduruldu. Koyunlar sakrifiye edildi. Femur ve tibia kondilleri histopatolojik olarak incelendi. Sonuç olarak kıkırdak kaybı ve kıkırdakta erozyon saptandı.

### Giriş

Ekstremitelerde uzunluk farklılıkları özellikle çocuklarda sorun olarak karşımıza çıkmaktadır(5,13,16). Tedrici distraksiyon metodları ile yapılan uzatmalarda yumuşak doku kontraktürleri ve eklemlerde hareket kısıtlılığına bağlı sorunlar henüz çözülememiştir(1,2,4,8,16, 20). Özellikle femoral uzatmalarda ameliyat sonrası diz ekleminde oluşan kontraktür ve hareket kısıtlılığı ortopedistleri oldukça zor duruma düşürmektedir (4,8,12,20). Bütün bu komplikasyonları göz önüne alaraktan gerekli olan olgularda uzatma ameliyatı ekstremite kısalıklarının giderilmesinde en mantıklı çözüm yoludur (3,5,9,13). Uzatma işlemlerini yaparken eksternal fiksatörün tipinden daha önemlisi cerrahın deneyimi ve uzatma işlemi sonucunda oluşabilecek büyük ve önemli komplikasyonları en düşük orana indirebilecek metodun seçilmesi oldukça önemlidir(3,10,20).

### Materyal ve Metod

Biz 10 yetişkin koyunda ilizarov tipi eksternal fiksatör kullanarak sağ femurlarına genel anestezi altında proksimal femur bölgesinden osteotomi yaptık. İlizarov tip fiksatör prokimalde yarım halka distalde ise iki tane sirküler halka olacak

* Bezmialem Valide Sultan Vakıf Gureba Hast. Ort. Trav. Kl. Uzm. **Asistan
*** İstanbul Üniv. Veteriner Fakültesi, Yrd. Doç. Dr.

şekilde planlandı ve uygulandı. Transosseöz fiksasyonda 1.5 mm'lik Kirschner telleri tercih edildi. Tüm işlemler tam steril ameliyathane koşullarında yapıldı. Koyunların femurları diz ve kalça eklemi dahil olmak üzere gerekli ameliyat temizliği yapıldıktan sonra İlizarov tipi eksternal fiksatör adapte edildi. Trokanter major'un altından subtrokanterik bölge palpe edilerek lateralden yapılan küçük bir kesiyle periost korunarak osteotomoi yapıldı. İkinci günün sonunda günde 1 mm olacak şekilde (sabah 0.5 mm, akşam 0.5 mm) uzatma işlemine başlandı. Uzatma işlemi radyolojik incelemeler yapılarak takip edildi. 6. haftanın sonunda uzatma işlemi radyolojik olaraktan yeterli görüldükten sonra durduruldu (Şekil 1 ve 2). Uzatma işlemi boyunca koyunlar özel bakım odalarında serbest dolaşmalarına izin verildi. Herhangi bir tespit veya kısıtlama uygulanmadı. Uzatma işlemi bittikten sonra deney hayvanları sakrifiye edildi. Diz ve kalça eklemleri sağlam tarafta dahil olmak üzere disseke edilerek alındı. Daha sonra tekrardan yapılan radyolojik incelemelerden sonra sağlam ve uzatma yapılan dizlere MRG çektirildi. Bu örnekler MRG çekimini takiben %10'luk formole konularak gerekli histopatolojik incelemeye alındı.

## Sonuçlar

En son yapılan radyolojik değerlendirmelerde uzatmanın yapılmadığı diz ve kalça eklemlerinde bir özellik bulunamadı. Yapılan MRG incelemelerinde diz bölgesindeki kıkırdak yapıların normal olduğu görüldü. Uzatma yapılan ekstremitedeki dizlerde MRG incelenmesinde kıkırdak yapıda incelemeler dikkati çekti. Bu incelemeler yük binen bölgelerde daha fazla olduğu görüldü. Daha sonra mikroskopik değerlendirme için femur ve tibia kondilleri incelemeye alındı. Karşılaştırmalı olarak sağlam kıkırdak ile karşılaştırdığımızda patello-femoral eklemde fibrilasyon ve yumuşama dikkat çekti. Bundan başka kıkırdak yapının kaybı, kıkırdakta çatlama ve subkondral kemiğe uzanan erozyon saptandı. (Şekil 3-4)

## Tartışma

Ekstremite uzatmalarında en önemli komplikasyonlardan biri eklem hareketlerinde oluşan kayıptır(4,8). Uzatmanın yapıldığı ekstremitedeki eklemde kas tendon ünitesinde gelişen yumuşak doku gerginliği eklem kıkırdağını etkiler. Bu durum ise eklemler arasında teması ve dolayısı ile normal basıncı artırır(1,4,5,8, 9). 1980 yılında Salter ve Field yalnızca 2 ile 14 gün süre sonunda devamlı kıkırdak üzerine kompresyonun negatif etkilerini yayınlamışlardır. 2 ile 14 gün süre ile uygulanan kompresyon hayvanlarda %65 oranında (açık olarak) kıkırdak nekrozu oluşturduğunu görmüşlerdir(4,17,19). Bu bulgular bizim olgularımızda tespit ettiğimiz bulgulardır.

Uzatma yapılan ekstremitedeki dizde eklem kıkırdağından mikroskopik veya makroskopik patoloji olmaksızın %50'den daha fazla hareket kısıtlılığı gelişmekte olup(4,8,17), bizim olgularımızda ise %40 oranında bu sorun tespit edildi.

Femoral uzatmaların %30 oranında yapıldığı ekstremitelerde eklem kıkırdağında oluşacak injuri riski daha yüksektir (4,8). Bu durumda eksternal fiksatörden veya eklem hareketlerinde kısıtlılığın oluşturduğu sorunlardan daha önemlisi kıkırdakta oluşan injurinin oluşturacağı komplikasyonlardır. Eklem kıkırdağındaki harabiyetin ciddiyeti ise hiç şüphesiz eklemde artroza neden olacak önemli faktördür(8,14,17,19).



*Şekil 1: Uzatma öncesi ve sonrasının radyolojik görüntüsü*

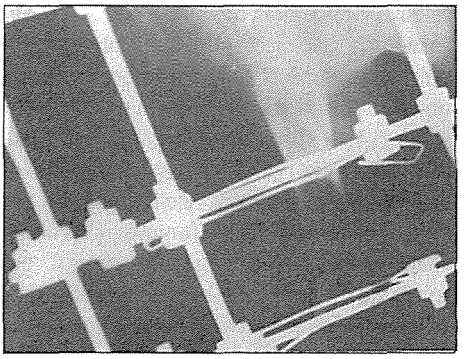

*Şekil 2: Uzatma öncesi ve sonrasının radyolojik görüntüsü*

*Şekil 3: Uzatmanın yapıldığı diz ekleminde kıkırdak ve subkondral kemiğin görünümü.*

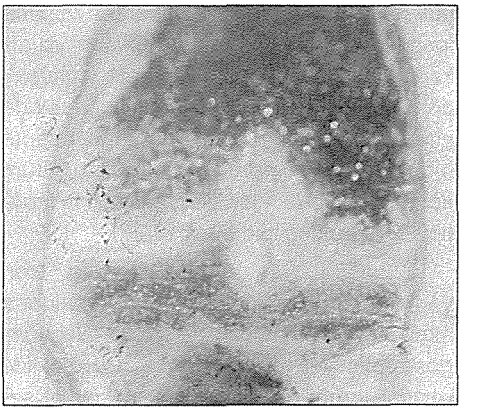

*Şekil 4: Uzatma yapılan dizde kıkırdak ve subkondral kemiğin görüntüsü.*

Alt ekstremite uzatmaları esnasında yumuşak dokularda oluşan kuvvetler oldukça önemlidir(1,1,11,18). A.H.R. Simpson ve arkadaşlarının uzatma yaptıkları olgularda aksial kuvvetleri ölçmüşlerdir. Bu kuvvet örnekleri altta yatan patolojiden patolojiye değişim göstermektedir. Örneğin travma sonrası kısalık olan yetişkin insanlarda uzatma esnasında devamlı olarak hem dinlenme, hem de hareket esnasında oluşan kuvvetler 300 Newton'a kadar çıkmaktadır. Konjenital olarak kısa olan ekstremitelerde bu kuvvetler çok daha yüksektir. Bazı olgularda bu kuvvetler 1000 Newton'a kadar çıkabilir. Bu kadar yüksek seviyede kaydedilen kuvvetler elbette yüksek komplikasyon oranına sahiptir (1,2,12,18).

Kawamura ve arkadaşları bir ekstremitede başlangıç uzunluğunun %10'undan daha fazlasının uzatılması sonrasında uygun olmayan distraksiyona karşı kas ve yumuşak dokuların reaksiyon gösterdiğini yayınlamıştır(1,2,7,11,12). Konjenital deformitelere sahip olan ekstremitelerin uzatma işlemi esnasında bazı deformiteler gelişebilir. Femurda ilerleyici varus, tibiada valgus deformitesi, uzatma yapılan bölgeye yakın olan eklemlerde fikse deformiteler oluşabilir. kalça ve dizde yumuşak dokularda uygun olamayan adaptasyondan dolayı dislokasyon olabilir(1,2,9,12,19,20).

Yumuşak dokulardaki direnç konjenital anomalisi olan ekstremitelere sahip olan hastalarda yüksek seviyelere ulaşır. Bu yüksek seviyeler uzatmanın erken fazında tespit edilebilir(1,2,12,21). Wolfson ve arkadaşları poliomyelitli hastalarda yumuşak dokularda uzatma işlemi esnasında yumuşak dokuların bu duruma adapte olduğunu belirtmişlerdir. Fakat bu durum konjenital olarak kısa olan ekstremitelerde söz konusu değildir(1,2,8,12,22).

Simpson ve arkadaşları en son yaptıkları çalışmalarda uzatma esnasında aksiyel kuvvetlerin ölçülebileceğini göstermiş ve önermişlerdir. Bu şekilde uzatma programı ortaya çıkan kuvvet seviyelerine göre modifiye edilebilir. Çok yüksek seviyedeki kuvvetlerden kaçınmak gereklidir. Bu yüksek seviyedeki kuvvetler hem fiksatörde yetersizlik hemde eklem kıkırdağında harabiyet oluşturabilirler(1).

Hiroshima, femoral uzatmanın kalça ekleminde daralma oluşturduğunu yayınlamış olup(12), diz ekleminde bir değerlendirmeyi Stanitski'nin dışında detaylı inceleyen dikkatimizi çekmemiştir (4,5). Bollet'in belirttiği gibi eklem kıkırdağı sinovyal sıvıdan diffüzyon ile beslenmede önemli rol oynar. Uzun süre yük verilmeyen eklemlerde eklem aralığında daralmanın mekanizmasında da diffüzyon ile beslemenin bozulmasının rolü olabilir(15). Fakat biz olgularımızda asıl sorun eklem aralığının daralması değil kıkırdakta oluşan hasardır.

Younger ve arkadaşları yaptıkları çalışmalarda kilink tedavi esnasında uzatma yapılırken kuvvet ölçümlerinin yapılması gerektiğini savunmuşlardır(21). bu durum özellikle zor ve komplike olan olgularda oldukça faydalıdır. Uzatma esnasında uygulanan kuvvetin yüksek olması hem yetersiz kallus oluşumunu hemde yumuşak dokularda aşırı gerilmeyi oluşturur(1,2,6,18,21). Herzenberg ve arkadaşlarına göre kas kontraktürleri ve eklem sertliği femur uzatmaları esnasında önemli problemler olarak karşımıza çıkar. Bu oluşabilecek durumun karşısında distraksiyon olayının yavaşlatılması veya gerektiğinde geçici olarak durdurulması faydalı olabilir. Herzenberg eğer femoral uzatma esnasında diz ekleminde hareket oranı %40'a kadar azalma gösterirse uzatma işleminin durdurulması gerekebileceğini belirtmişlerdi(8). Bell'in yaptığı deneysel çalışmalarda ise femoral uzatmanın %30 oranından daha fazla olduğu durumlarda kıkırdakta nekroz fibrilasyon ve proteoglikanların kaybı kaçınılmaz olduğunu yayınlamıştır(4).

Bizim olgularımızda uzatma sonrasında sabah-akşam 0,5 mm olacak şekilmde tedrici uzatmaya rağmen uzatmanın yapıldığı diz eklemlerinde yaklaşık %40 hareket kısıtlılığı özellikle fleksiyonda tespit edildi. Bu sorun aşırı gerilen kasların eklem üzerine uygulandığı basınçtan dolayıdır. Diz ekleminde sorun oluşturan kaslar daha çok hamstrings ve kuadriseps'dir. Ciddi konjenital olgularda daha evvel diz eklemi sertliği bulunan hastalarda, çok uzun uzatma yapılacak olan

olgularda (8>8-10 cm) ve cift seviyeden uzatma yapılacağı durumlarda profilaktik olarak tenotomi, miyotomi, z-plasti veya intramuskuler fraksiyonel uzatmaları düşünmekte fayda vardır. Bu uygulamalar eklem basıncında azalmaya neden olabilir.

Sonuç olarak ekstremitedeki uzunluk farklılıklarının giderilmesi önemli olmakla beraber oluşabilecek komplikasyonlarıda bilerek hareket etmek çok önemlidir. Uzatmanın yapıldığı komşu eklemlerde hareket kısıtlılığı yaptığımız çalışmada karşımıza önemli bir sorun olarak çıkmış olup, bu durumun kıkırdağın bası altında kalması sonucu olduğunu gördük. Bu çalışmaların ışığı altında eğer uzatma yapılacaksa uzatmanın miktarı ile birlikte ritminin çok titiz bir şekilde ayarlanması ve diz eklemine menteşeli bir fiksatör kullanılarak kıkırdakta bası sonucu oluşabilecek ptolojilerin önlenmesi mümkün olabilir.

## Kaynaklar


1. A.H.R. Simpson.; J.L. Cuunnigham.; Kenwright.: The Forces which Develop in the Tissues Druring Leg Lengthenin. The J. Bone and Joint Surg., Britsh Vol: 78-B, No:6, November 1996.
2. Aronson, J and Harp, J.H.: Mechanical Forces as Predictors of Healing During Tibial Lenghening by Distaction Osteogenesis. Clin. Ortoh., Rel. Res. No:301, P:73-79, April 1994.
3. Dahl M.T.; Gulli, B.; Berg, T.: Complication of Limp Lengthenin: A Learning Curve. Clin. Orthop. Rel. Res. No:301, p:10-18, April 1994.
4. D.F. Stanitski.: The Effect of Limp Lenghening on Articular Cartilage: An Experimental Study. Clin. Orthop. Rel. Res. No:301, p:68-72, April 1994.
5. D.F. Stanitski.; Maryana Bullard.; Peter Armstrong.; Carl. L. Stanitski.: Results of Femoral Lengthening Using the İlizarov Technique. J. Ped. Orthop. Vol:15, No:2, p:224-231, march/April 1995.
6. Fischgrund, J.; Paley, D.; Sulter, C.: Variables Affecting Time to Bone Healing During Limp Lengthening. Clin. Orthop. Rel. Res. No:301, p:31-37, April, 1994.
7. Galardi, G.; Comi, G.; Lozza, L.; Marchettini, P.; Novarina, M.; Facchini, R.; Paronzini, A.: Peripheral Nerve Damage During Limp Lenthening. Neurophysiology in Five Cases of Bilateral Tibial Lenghening. The J. Bone and Joint Surg. British Vol:72-B, No:1, p:121-124, Jan. 1990.
8. O. Girgin.; C. Koşay.; Ş. Onbaşıoğlu: İki taraflı Ekstremite Uzatmaları. (Cücelik Tedavisi) XIV. Milli Türk Ortopedi ve Travmatoloji Kongre Kitabı. p:564-567, 1996.
9. Herzenberg, J.E.; Scheufele, I.L.; Paley, D.: Bechtel, R.; Tepper, S.: Knee Range of Motion in İsolated Femoral Lengthening. Clin. Orthop. Rel. Res. No:302, p:49-54, Octob. 1991.
10. John, C, Eldridge.; Deborah F. Bell.: Problems with Substantial Limp Lengthening. Orthop. clin. North. Am. Val:22, No:4, p:625-633, Octob. 1991.
11. M. Kocaoğlu,; M. Çakmak.; S. Baştürk.; İ. Tuncay.: Uzun kemiklerin psödoartroz tedavisinde İlizarov metodu ve klinik sonuçlarımız. Acta Ortho, Traum. Turc. Vol:2, p:120-124, 1996.
12. Nicola Maffulliand andJohn A. Fixsen.: Muscular Strength after Callotasis Limp lengthenin. J. Ped. orthop. Vol:15, No:2, March/April 1995.
13. Olney, B.W.; Jayaraman, G.: Joint Reaction Forces During Femoral Lenghening. Clin. Orthop. Rel. Res. No:301, p:64-67, April, 1994.
14. Shawn W. O'Driscoll.; Robert B. Salter.:

The Repair of Major Osteochondral Defects in Joint Surfaces by Neochondrogenesis with Autogeneous Osteoperiosteal Grafts Stimulated by Continuous Passive Motion. An Experimental Investigation in the Rabbit. Clin. Orthop. Rel. Res. No:208, p:131-140, July, 1986.

15. Shih-Chieh Hung.; Takahide Kurukawa.; Kozo Nakamura.; Takashi Matsushita.: Norrowing of the Joint Space of the hip after Traumatic Shortening of the Femur. Thi J. Bone and Joint Surg. Britsih Vol:78-B, No:5, September, 1996.
16. Stuart A. Green.: Postoperative Management During Limp Lengthening. orthop. Clin. North Am. Vol:22, No:4, p:723-735, October, 1991.
17. Thomas Macirowski,; Sloban Tepic.; Robert W. Mann.: Cartilage Streses in teh Human Hip Joint. J. Biomech, Eng. Vol:116, p:10-18, Feb. 1994.
18. Walsh, W.R.; Hamdy. R.C.; Erlich, M.G.: Biomechanical and Physical Properties of Lengthened Bone in a Canine Model. Clin. Orthop. Rel. Res. No:306, p:230-238, Septem 1994.
19. Williams, J.M.; Moran, M.; Thonar, E.J.M.A.; Salter, R.B.: Section III:Basic Science and Pathology: Continuous Passive Motion Stimulates Repair of Rabbit Knee Articular cartilage After Matrix Proteoglycan Loss. Clin. Orthop. Rel. Res. No:304, p:252-262, Jly 1994.
20. Velazquez R.J.; DR.F. Bell.; P.F. Armstrong.; P. Babyn.; R. Tibshirani.: Complication of Use of the İlizarov Technique in the Correction of Limb Deformities in Children. The J. Bone and Joint Surg. Vol:75-A, No:8, Aug. 1993.
21. Younger, A.S.E.; Mackenzie. W.G. and Morrison, J.B.: Femoral Forces During Limb Lengthenin in Children. Clin. Orthop. Rel. Res. No:301, p:55,63, April 1994.

# BÖLÜM - XIV

## ARAŞTIRMALAR

## KISIM - 15

# RATLARDA FEMORAL UZATMANIN REKTUS FEMORİS KASI ÜZERİNE ETKİLERİ

Ö. KALENDERER*, A. DÜLGEROĞLU**, R. KURULTAY***, T. TUNÇBAY****

Ortopedi ve Travmatolojide ekstremite uzunluk farklılıkları oldukça önemli bir problemdir. Bu yüzden de yıllardır ekstremite uzatma ameliyatları yapılmaktadır. Uzatma ameliyatları sonucu görülen komplikasyonları minimalize etmek, kaslarda ne gibi patolojiler meydana geldiğini ve bu patolojilerin ilerleyen günlerde nasıl seyrettiğini araştırmak amacıyla bu çalışma yapılmıştır.

### Materyal ve Metod

7'si kontrol 35'I deneysel olarak 42 Wistar Albino rat'ı çalışmaya alınmıştır. Ratların cinsi erkek ve ortalama ağırlıkları 200-250 gramdı.

Ratlar için 2 rot ve 4 Kirschner telinden oluşan özel eksternal fiksatör dizayn edildi. (Hipokrat A.Ş.) Genel anestezi altında femoral osteotomi yapılarak fiksatör ile tespit edildi. Uzatma uygulanan ratlar 5 gruba ayrıldı;

Grup I: 3 gün günde 4 kez 0.35 mm uzatma yapıldı (7 rat)

Grup II: 7 gün günde 4 kez 0.35 mm uzatma yapıldı (7 rat)

Grup III: 7 gün günde 4 kez 0.35 mm uzatma yapıldı ve ameliyat sonrası 14. günde öldürüldüler (7 rat)

Grup IV: 7 gün günde 4 kez 0.35 mm uzatma yapıldı ve ameliyat sonrası 21. günde öldürüldüler (7 rat)

Grup V: 7 gün günde 4 kez 0.35 mm uzatma yapıldı ve ameliyat sonrası 31. günde öldürüldüler (7 rat)

Ratlar genel anetezi altında ölmeden önce rektus femoris kasından biopsi alındı. Bu parçadan frozen kesitler yapıldı. Preparatlar Hematoksilen-Eozin, Van Gieson, Trikrom, Modifiye Trikrom, Periyodik Asid sift, Süksinik Dehidrojenaz, Adenozin Tri Fosfataz ve Asid Fosfataz ile boyandı.

Hücre infiltrasyonu, fagositoz, vakuoller, kas lif dejenerasyonu, kollajen doku dejenerasyonu, nukleus internalizasyonu, vasküler değişiklikler, fibrozis ve kas lif rejenerasyonu histopatolojik olarak araştırıldı. Histomorfometrik olarak her

* İzmir SSK Tepecik Eğitim Hastanesi Uzmanı
** İzmir Dr. Behçet Uz Çocuk Hastenesi Başasistanı ***Klinik Şefi
**** E.Ü.T.F. Nöroloji A.D. Öğretim Üyesi

ratta 10 mikroskop alanında Tip 1 ve 2 kas lifleri sayıldı ve 50'şer adet Tip 1 ve Tip 2 kas lifinin çapları ölçüldü. Bunun sonucu ortalama Tip 1-2 kas lif çap değişiklikleri ve Tip1/Tip2 kas lif oranı bulunmaya çalışıldı.Bulunan değerler mann-Whitney U testi ile istatistiki olarak karşılaştırıldı.

## Sonuçlar

Serimizde ratların hiçbirinde nörovasküler defisit görülmemiştir. %10 uzatma uygulanan grupta en belirgin bulgu olan hücre infiltrasyonu %30 uzatma uygulanan grupta daha da artmaktadır. Uzatmayı izleyen günlerde hücre infiltrasyonu azalmakta ve 31 gün izlenen grupta hiç izlenmemektedir. 14 gün izlenen grupta fagositoz belirgin bulgu olarak karşımıza çıkmaktadır. %10 uzatma uygulanan grupta diğer önemli bir bulgu da vakuollerdir. Uzatmanın şiddeti arttıkça vakuollerin çap ve sayılarıda artmaktadır. Başlangıçta vakuollerin içi boş iken zamanla hücre infiltrasyonu olmakta ve içlerini granüler bir doku doldurmaktadır. 21 gün izlenen grupta tüm vakuollerin PAS (+) kollajen doku ile dolduğu görülmüştür.

Kollejen dokuda dejenerasyon bulguları en belirgin olarak 14 gün izlenen grupta oluşmaktadır. Bu bulgular giderek azalmakta ve 31 gün izlenen grupta fibrozis ile iyileşmektedir. Bunlar; distraksiyon sonucu kas liflerinin korunduğu bölge, dejenerasyonun şiddetli olduğu bölge ve dejenerasyon ile hücre infiltrasyonunun yoğun olduğu bölgelerdir. Dejenere bölgelere Endomisial, Preimisial ve Epimisial fibrozis ile iyileşmişlerdir.

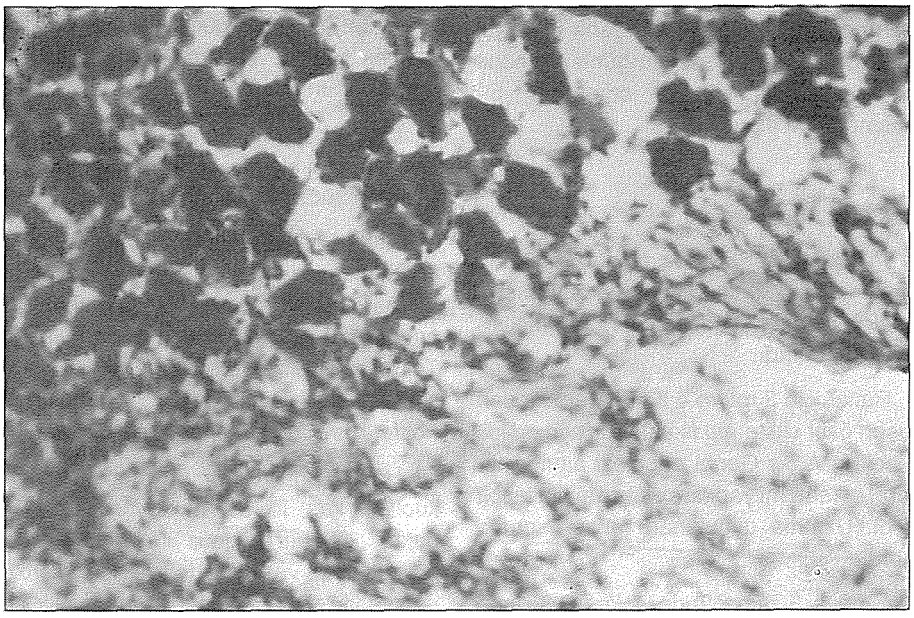

***Grup I'de yoğun hücre infiltrasyonu ve vakuoller (H-E, 10x10x1.6)***

*%10'dan fazla uzatmalarda kaslarda nukleus internalizasyonu görülmektedir. Distraksiyon arttıkça bu bulguda belirginleşmektedir. 21 gün izlenen gruptan itibaren büyük nukleuslu bazofilik sitoplazmalı hücrelere rastlanmaktadır. Bu hücreler 21 gün izlenen grupta az, 31 gün izlenen grupta ise çok sayıdadır.*

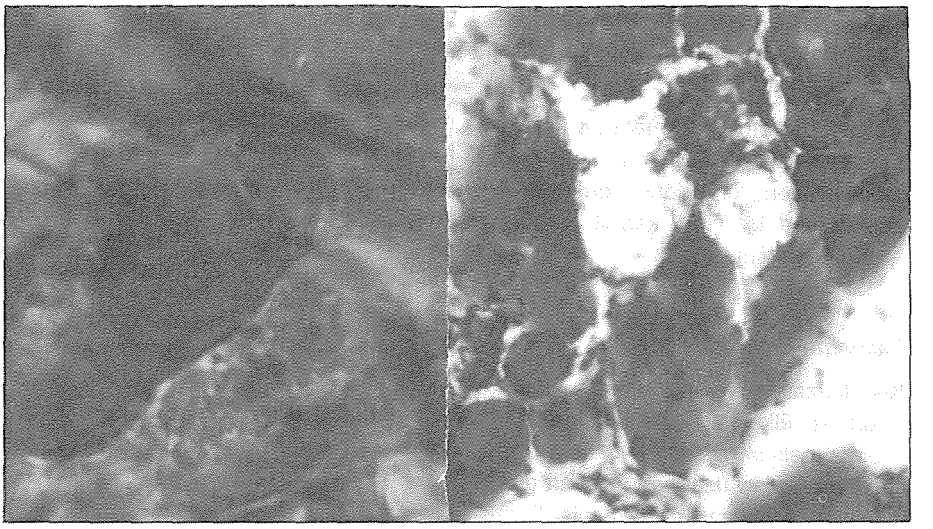

*Grup II'de nukeus internalizasyonu (H-E,100x10x1.6)*
*Hücre inflamasyonu ve fagositoz (PAS,10x10x1.6)*

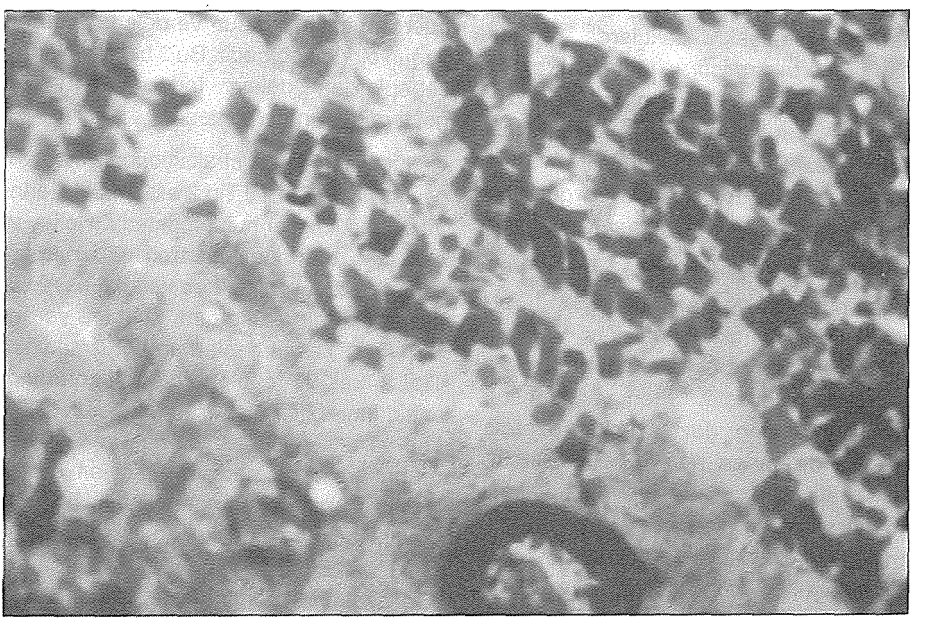

***Grup V'de Endomisial Fibrozis (Trc,10x10x1.6)***

Kasların rutin ve histokimyasal incelemelerinde nörojenik kökenli bir bulguya da rastlanmamıştır.

Histomorfometrik çalışmalarda kontrol grubu ile karşılaştırıldığında Tip 1 ve 2 kas liflerinde izlenen tüm dönemlerde atrofi görülürken, Tip 1 / Tip 2 kas lif oranının değişmediği görülmüştür.

**Tartışma**

Kemik uzatma ameliyatları yıllardır tüm dünyada ve ülkemizde uygulanmaktadır Bu alanda pekçok deneysel çalışma bulunmaktadır. Fakat uzatmayı izleyen günlerde oluşan yumuşak doku değişiklikleri üzerinde otörler bir fikir birliğine varamamışlardır.

Kawamura ve ark. (1968); köpek ve insanlar üzerinde yaptıkları çalışmalarda başlangıç uzatması %3'ten fazla değil ise ve derece derece arttırarak başlangıç uzunluğunun %10'u kadar olan uzatmalarda yumuşak dokularda hasar olmadığını bildirmiştir. Goldspink ise (1985); %2 kadar kemik uzamalarına kas yapıların adapte olabilme yeteneğine sahip olabildiklerini bildirmiştir. Oysa çalışmamızda %10 uzatma uygulanan Grup I'de kasta irreversibl hasar anlamına gelen bulgular görülmüştür.

Calandriello ve ark. (1968); Distraksiyonun bir noktasında kas liflerinin yırtıldığı ve bu bölgelerin fibrozis ile iyileştiğini söylemiştir. Shen ve Aranson ratlarda %20'den fazla tibial uzatma yaptıklarında endomisial ve perimisial fibrozise bağlı akut gastroknemius sertliği görmüşlerdi. Duk Yong Lee ve ark. endomisial fibrozisi irreversibl hasar olarak tanımlamıştır. Bizim çalışmamızda da uzatmanın erken dönemlerinde vakuoller görülmüştür. Daha sonra bu vakuoller PAS (+) kollajen doku ile dolduğu yani fibrozisin geliştiği tespit edilmiştir.

Carroll ve ark. ile Duk Yong Lee ve ark.; nukleus internalizasyonunun irreversibl hasar anlamına geldiğini ve %10'nun üzerindeki uzatmalarda oluştuğunu söylemişlerdir. Çalışmamızda ise %10 uzatmada ılımlı, %%30 uzatmada yüksek düzeyde nukleus internaizasyonu görülmüştür.

Dubwitz, Carrol ve Duk Yong Lee ve ark. distraksiyonun şiddeti arttıkça histopatolojik değişikliklerin şiddetinin de arttığını bildirmişlerdir. Biz de aynı görüşü paylaşıyoruz.

Yasui ve ark. ile Dyachkova ve Utekim, ilk uzunluğun %20'sine kadar olan uzatmalarda, distraksiyonun kasın geneline yayıldığını bildirmişlerdir. Çalımamızda ise %10 uzatma grubunda bile 3 farklı bölge tespit edilmiştir. Birinci bölge normal mozaik görünümü sürdüren korunmuş bölge, ikinci bölge, kas lif dejenerasyonunun şiddetli olduğu bölge ve son olarak hücresel infiltrasyonun ve dejenerasyonun yoğun olduğu bölgedir. Bu 3 bölgenin hangi sebeplerden dolayı farklı etkilenmeler gösterdiği bilinmemektedir.

Literatürde, distraksiyonun kas lif çaplarına ve Tip 1 / Tip 2 oranına etkilerine ait değişik bilgiler bulunmaktadır. Holley ve ark., kas liflerinde hipertrofi ve hiperplazi bildirirken, Duk Yong Lee ve ark., her iki tip kas lif çapının azaldığını, Lindboe ve ark. ise, Tip 1 kas lif çaplarının değişmediğini, Tip 2 kas lif çaplarının %44 oranında azaldığını bildirmiştir. Ayrıca Duk Yong Lee ve ark., distraksiyon ile Tip 1 / Tip 2 oranının değişmediğini söylemişlerdir. Çalışmamızda kas genelinde bölgesel farklılıklar olmasına karşın toplam olarak Tip 1 ve Tip 2 kas liflerinde %20 oranında çap azalması görülmüştür. Buna karşılık tip 1 / Tip 2 oranı değişmemiştir.

Sonuç olarak; bizim çalışmamız, uzatma sonrası yumuşak dokularda sekonder ortaya çıkan, reversibl veya irreversibl, ameliyat sonucuna etkili olabilecek bulguları göstermektedir.

## Kaynaklar


1. Carroll, N.C.: Experimental observations on teh effects of leg lenghetining by the Wagner method. Clin. Orthop.; 160; 250-257, 1981.
2. Dubowitz, V. Muscle biopsy. A practical approach. 2nd Ed. W.B. Saunders Co, Eastbourne, 1985.
3. Dubowitz, V.: A comparative hystochemical study of oxidative enzyme and phosphorylase in skeletal muscle. Histochemie; 2; 105-117, 1960.
4. Dyachkova, G.V.; Utenkim, A.A.: Extensibility of superficial fascia in elongation of the leg in experiment. Orthop. Traumtoi. Protez; 41; 44-47, 1980.
5. Holley R.G.: Stretch induced growth in chicken wing muscles; a new model of stretch hypertrophy. Am. J. Physilo.; 238 (1); 62-71, 1980.
6. Holley, R.G.: Stretch induced growth in chicken wing wing muscles; a new model of stretch hypertrophy. Am. J. Physiol.; 264 (1); 267-282, 1977.
7. Lee, D.Y.: Effect of tibial engthening on gastrocnemius muscle. Acta Orthop. Scand.; 64 (6); 688-692, 1993.
8. Lindoe, C.F.: Morphological changes in continouesly stretched skeletal muscle in sheep. Eur. J. App. Physiol.; 54(2); 184-190, 1985.
9. Shen, X.C.; Aranson, J.: Changes in biomechanical properties of muscle following tibial lengthening in the rat. Proc 33 th Ann Meet Orthop Res. Soc. San Francisco, USA; 379, 1993.
10. Yasui, N.: The effect of distraction upon bone, muscle and periosteum. Orthop. Clin. North Am.; Vol: 22; No:4; 563-567, 1991.

# POSTERLER

## A- TRAVMA

1. **Ortopedide Şok Tedavisi**
   Dr. ismail Baloğlu, D. Klaus Salomon
2. **Antalya Yöresinde Politravmalı Hasta Bakamı ve Transportu**
   Dr. Serdar Tüzüner, Dr. Ahmet Nedim Yanat
3. **Ateşli Silah Yaralanması Oluşan Kırıkların Retrospektif Analizi**
   Dr. Vedat Şahin, Dr. Mahmut Argün, Dr. Muharrem İnan, Dr. Mehmet Halıcı
4. **Ateşli Silah yaralanmasına Bağlı Ekstremite Kırıklarında Eksternal Fiksatör Uygulamalarımız**
   Dr. Mahmut Kömürcü, Dr. Zeki Özercan, Dr. Tuncay Işık, Dr. Erhan Yılmaz
5. **Masif Rotator Manşet Yırtıklarında Biseps Tendon Kullanımı**
   Dr. Osman Güven, Dr. Hasan Kara, Dr. Murat Bezer, Dr. Baransel Saygı
6. **Akromioklavikuler Eklem Tip 3 Çıkıklarında Cerrahi Tedavi**
   Dr. S. Öner Şavk, Dr. Emre Çullu, Dr. Tansel Ünsaldı, Dr. Bülent Alparslan
7. **Omuzun Anterior-İnferior İnstabilitesindeki Cerrahinin Geç Dönem Sonuçlarının Gösterdikleri**
   Dr. Mehmet S. Binnet, Dr. Ali Rıza Fazeli, Dr. N. İlksen Gürkan, Dr. M. Ataç Karakaş
8. **Omuzun Parçalı Kırıklı Çıkıklarının Cerrahi Tedavisi ve Sonuçlarımız**
   Dr. Taşkın Altay, Dr. Hasan Öztürk, Dr. M.Rıfkı Us, Dr. Ahmet Kaya
9. **Humers Üst Uç Kırıklarında Cerrahi Tedavi Yaklaşımımız**
   Dr. Oğuz Durakbaşa, Dr. Özcan Çelik, Dr. Saba Aydoğdu
10. **Erişkinlerde Humerus Boyun Kırıklarının Cerrahi Tedavisi**
    Dr. Ahmet Uçaner, Dr. Ömer Güney
11. **Humerus Cisim Kırıklarının Sarmiento Fonksiyonel Breysi ile Tedavi Sonuçları**
    Dr. Ahmet Sarıoğlu, Dr. Mesih Kuşkucu, Dr. Osman Rodop, Dr. Haluk Kaplan
13. **Humerus Distal Uç Parçalı Kırıklarnıda Olekranon Osteotomisi ile Osteosentez**
    Dr. Şadan Ay, Dr. Umut bektaş, Dr. Sabri Dokuzoğuz
14. **Çocuk Suprakondiler Humerus Kırıklarında Posterior Cerrahi Uygulamalarımız**
    Dr. Tuğrul Berkel, Dr. Hakan Eren, Dr. Gürsel Saka, Dr. Mehmet Yılmaz

15. **Çocuk Humerus Subrakondiler Kırıklarının Tedavi Şekillerinin Karşılaştırılması**
Dr. R. Gür Ustaoğlu, Dr. Sedat Şahin, Dr. Önder Kalenderer, Dr. Okan Karaman
16. **Humerus Alt Uç Eklem içi Kırıklarına Cerrahi Tedavi Yaklaşımımız**
Dr. Oğuz Durakbaşa, Dr. Özcan Çelik, Dr. Saba Aydoğdu
17. **Olekranan Koroklarının Cerrahi Tedavisi**
Dr. Hüseyin Arslan, Dr. Ahmet Kapukaya, Dr. Serdar Necmioğlu, Dr. Turgut Kırkgöz
18. **Kronik radyoulnar Volar Dislokasyonda Yeni Bir Cerrahi Teknik**
Dr. Hakan Gündeş, Dr. Ahmet Şarlak, Dr. Levent Buluç, Dr. Uğur Tolun
19. **Radius Distal Uç Kırıklarının Konservatif Tedavi Sonuçları**
Dr. Ş. Kabak, Dr. A. Baktır, Dr. C.Y. Türk, Dr. M. inan
20. **Ulnar karpometakarpal Dislokasyonların Konservatif Tedavisi**
Dr. Ali Öznur, Dr. Cenk Cankuş, Dr. Gürel Leblebiciğlu, Dr. Nejat Tokgözoğlu
21. **Femur Boynu Kırıklarında Hemiartroplasti Sonuçlarımız**
Dr. T. Nedim Karaismailoğlu, Dr. Köksal Tlki, Dr. Alper Andaç, Dr. Mustafa Kara
22. **Ön Kol İkili Kırıklarında Konservatif Tedavi Sonuçları**
Dr. Yusuf Aşık, Dr. O. Gazi Aksoy, Dr. İlhami Telli, Dr. Hasan Yıldırım
23. **Femur Üst Uç Kırıklarında Dinamik Kompresyonul Kalça Çivisi Uygulamalarımız**
Dr. Cem Yücel, Dr. İrfan Öztürk, Dr. Metin Küçükkaya, Dr. İlyas Eroğlu
24. **Erişkin Femur Cisim Kırıklarında Kilitli İntramedüller Çivi ile Kapalı Tespitindeki Sonuçlarımız**
Dr. Ferit Dereboy, Dr. Şahin Tuğrul, Dr. Salim Türker
25. **Açık Tibia Diafiz Kırıklarında Küntscher Çivisi ile İntramedüller Tedavi Sonuçlarımız**
Dr. Güngör Dımışkı, Dr. Kaya H. Akan, Dr. Oğuz Ş. Poyanlı, Dr. Ömer Karatoprak
26. **Tibia Kırıklarında Oymasız Kilitli İntramedüller Çivileme**
Dr. Sacit Turanlı, Dr. Tuna Özyürekoğlu, Dr. Hamza Özer

## B- EKSTERNAL FİKSATÖR

27. **Femur defektlerinde unilateral Eksternal Fiksatörle İnternal Kemik Transportu**
Dr. N. Serdar Necmioğlu, Dr. C. Cumhur Kesemenli, Dr. Dinçay Uluç
28. **Çok İleri Yaştaki Alt Ekstremite Kırığı Olan Hastalarda İlizarov Eksternal Fiksatör Uygulamaları**
Dr. A. Turgay Çavuşoğlu, Dr. V. Ercan Dinçel, Dr. Avni Gürsel, Dr. İbrahim Coşkuner

29. **Çeşitli Ortopedik ve Travmatolojik Sorunlarda DAF ve Eksternal Sirküler Fiksatör Uygulamalarımız**
Dr. Fuat Akpınar, Dr. ismail Aygan, Dr. Mustafa Ağca, Dr. Salih Vural
30. **Açık Metakarp ve Falanks Kırıklarının Mini Eksternal Fiksatörle Tedavisi**
Dr. Hüseyin Arslan, Dr. Ahmet Kapukaya, Dr. Serdar Necmioğlu, Dr. Kemal Yıldırım
31. **Ayak Cerrahisinde Eksternal Fiksatörün Yeri**
Dr. Orhan Girgin, Dr. Sualp Turan, .Dr. Mehmet Özal, Dr. Murat Gülçek
32. **Ayak Deformitelerinin Düzeltilmesinde İlizarov Cihazı Uygulamalarımız**
Dr. Muharrem İnan, Dr. Mehmet Tuncel, Dr. Vedat Şahin Dr. Sinan Karaoğlu
33. **Yanık Kontraktürlerinin Eksternal Fiksatörlerle Tedavisi**
Dr. Orhan Girgin, Dr. ilhami Kuru, Dr. Şafak Onbaşıoğlu

## C- ÇOCUK ORTEPODİSİ

34. **DKÇ'de Bilgisayarlı Tomografinin Yeri**
Dr. Murat Gülçek, Dr. Serap Gülçek, Dr. Murat Özkan
35. **Salter İnnominate Osteotomi Uyguladığımız DKÇ'li Olgularımızda Görülen Komplikasyonlar**
Dr. Nevzat Dabak, Dr. Köksal Tilki, Dr. Bülent Diri
36. **Doğuştan Kalça Çıkığı Tedavisinde Salter innominat Osteotomisinin Femoral Anteversiyona Etkisi**
Dr. A. Mutlu Vural, Dr. Selçuk Bölümbaşı, Dr. Necdet Altun, Dr. Sezgin Sarban
37. **Doğuştan Kalça Çıkığının Tek Seansta Cerrahi Tedavisi**
Dr. Cihangir islam, Dr. Ali Doğan, Dr. Tansel Alış, Dr. Fuat Akpınar
38. **Intertrochanteric Osteotomy of The Femur**
Prof. Srecko Herman
39. **Legg Calve Perthes Hastalığında Varizasyon Derotasyon Osteotomisi ile Tedavi Sonuçları**
Dr. Hüseyin Durmaz, Dr. Gökhan Toker, Dr. Sedat Şahin, Dr. Alkan Ergün
40. **Legg Calve Perthes Hastalığının Scottish - Rite Cihazı ile Tedavisinin Erken Sonuçları**
Dr. Hüseyin Durmaz, Dr. Salim Sevim, Dr. Ali M. Dülgeroğlu, Dr. Önder Kalenderer
41. **İdiopatik PEV'de CSTR Uygulamalarımız ve Sonuçlarımız**
Dr. Ersan Boysan, Dr. Burhan Önalan, Dr. Mehmet Taşkoparan, Dr. Mutlu Akdoğan
42. **Ayak ve Ayak Bileğinin Manyetik Rezonans Görüntülenmesi**
Dr. Ugur Şaylı, Dr. Nuran Akkoyunlu, Dr. Özgür Dingil, Dr. Ahmet Yapıcı, Dr. Fahir Demirkan

## D- GENEL ORTOPEDİ

43. **Serebral Palside Aşil Uzatma Ameliyatları Karşılaştırmalı Sonuçları**
Dr. R. Gür Ustaoğlu, Dr. S. Zeki Sertöz, Dr. Alkan Ergün, Dr. Raci Yarımpabuç
44. **Serebral Palsiye Bağlı Kalça İstabilitesinde Boyun Cisim Açılarının Önemi**
Dr. Sinan Güler, Dr. Raci Yarımpabuç, Dr. Serdar Azrak, Dr. Ahmet Özdemir
45. **Akut Hematotjen Osteomyelit Etyolojisinde Tramvanın Rolü**
Dr. M. Tuncel, Dr. Ş. Kabak, Dr. A. Tutuş, Dr. F. Öztürk
46. **Multipl Travmalı Hastalarda Görülen Yağ Embolisi Tedavi Sonuçları**
Dr. Salim Tüker, Dr. Şahin Tuğrul, Dr. Gündüz Tezeren
47. **Fokomeli**
Dr. Gürsel Yuluğ, Dr. Ahmet Pişkin, Dr. Ersin Yuluğ, Prof.Dr. Çetin Önder
48. **Fibular Dimeli ve Mirror Foot Anomalisi ve Uyguladığımız Tedavi**
Dr. Hüseyin Bayram, Dr. Menouchehr Eskandari, Dr. mumin Altın
49. **İki Global Artrofibrozis Olgumuzun Artroskopik Artrolizis ile Tedavisi**
Dr. U. Haklar, Dr. M. Seyhan
50. **Kemik Allogreftlerinin Klinik Uygulanımı**
Dr. Eftal Güdemez, Dr. Fatih Ekşioğlu, Dr. Turgay Çavuşoğlu, Dr. İbrahim Coşkuner
51. **Myositis (Fibrodysplasia) Ossificans Progressiva (The Stone Man) (A Case Report)**
Dr. Güntekin Güner, Dr. Nurzat Elmalı, Dr. Tamer Baysal, Dr. İrfan Ayan
52. **Kronik böbrek yetmezliğnde Ortopedik Sorunlar**
Dr. İ. Cengiz Tuncay, Dr. Aydın Yücetürk, Dr. Mehmet Haberal
53. **İnferior Vena Kava Filtresinin Ortopedide Kullanımı**
Dr. Z. Uğur Işıkla, Dr. Cengiz Tuncay, Dr. Umur Aydoğan
54. **Tek Olgu Nedeniyle Chondrodysplasia Calcificans Punctata (Conradi-Hünermann Hastalığı)**
Dr. Orhan Akıncı, Dr. Fehmi Kuyurtar, Dr. Sibel Akıncı, Dr. Cumhur Öztürk

## E- OMURGA

55. **Vertebra Burst Kırıklarında Sadece Posterior Girişimin Takip Sonuçları**
Dr. Osman Güven, Dr. Hasan Kara, Dr. Yakup Yıldırım, Dr. Murat Ünsal
56. **Torkolumbar Vertebra Burst Kırıklarında İnterpediküler Mesafe Artışı (İPMA)**
Dr. Hacı Kutlu, Dr. Mahmut karamehmetoğlu, Dr. Harun Güngör, Dr. Gürsel Aksu
57. **Burst Kırıklarının Tedavisinde Posterior Enstrumantasyon ve Füzyon Yeterli mi? (Olgu Sunumu)**
Dr. Necdet Altun, Dr. Ömür Ataoğlu

58. **Posterior Enstrumantasyon Uygulanan Toroka-Lomber Vertebra Kırıklarının Çengel-Transpediküler Vida tesbitlerinin Stabilizasyon-Affektivite Açısından Analizi**
Dr. Nuri Erel, Dr. Erdoan kutluay,Dr. Ergun Gürbulak, Dr. Ahmet Sebik
59. **Torakolomber Vertebra Kırıklarının Alıcı Spinal Enstrumenti ile Tedavisi**
Dr. M. Argün, vC. Usta, Dr. C.Y. Türk, Dr. E.S. Karakaş
60. **Torakolomber Vertebra Kırıklarında Z-Plak Enstrumentasyonu**
Dr. Erbil Aydın, Dr. Mehmet taşkoparan, Dr. Ümit Şimşek, Dr. Önder Ersan
61. **Anterior Cerrahi Girişimle Tedavi Ettiğimiz Vertebra Patolojileri ve Sonuçlarımız**
Dr. İlhami Kuru, Dr. Cem Gökçe, Dr. Ahmet Aydemir, Dr. Yahya Karakaya
62. **Torakolomber Vertebralarda İki Ayrı Seviyede Kırıklı Çıkık (Olgu Takdimi)**
Dr. Ali Utkan, Dr. Murat Ergüven, Dr. Rıfat Kıral, Dr. Süleyman Portakal
63. **Vertebra Cerrahisinde Endoskopik Girişimler**
Dr. Güntekn Güner, Dr. Sezer Gürer, Dr. Nurzat Elmalı, Dr. Nusret Ataşlı
64. **Nörolojik Defisitli Spondilolizis ve Listesiz Olgularında Klinik ve Radyolojik Bulguların Karşılaştırılması**
Dr. Emin Alıcı, Dr. Ömer Akçalı, Dr. G. Aksu, Dr. İ. Şenses
65. **Spondilolistezisli Hastalarda Posterior Enstrümentasyon, Posterolateral Füzyon ve Plif Uygulaması Sonuçları**
Dr. Mahmut Kış, Dr. İ. Teoman Benli, Dr. Mert Tüzüner, Dr. E. Faruk Mumcu
66. **Skolyoz Cerrahisinde Yeni Bir Yaklaşım**
Dr. Tarık Yazar, Dr. Derya Dinçer, Dr. Kemal Us, Dr. Cem Göke
67. **Mal-De- Pott da Simultane Anterior ve Posterior Cerrahi Girişimle Tedavi**
Dr. N. Serdar Necmioğlu, Dr. Cumhur Kesemenli, Dr. Tolga Tüzüner
68. **Vertebra Tüberkülozu: Konservatif ve Cerrahi Tedavi Sonuçları**
Dr. Nure Erel, Dr. Ümit Koçak, Dr. Erdoğan Kutluay, Dr. Metin Manisalı
69. **Atypical Tüberculosis of the Spine**
Dr. Erol Yalnız, Dr. Gökhan Pekindil

## F- ARTROPLASTİ

70. **Total Kalça Artroplastisinde Hibrid Sistem Uygulamalarımız**
Dr. Temel Oğuz, Dr. Oya Özyaylalı, Dr. Fahrettin Özhan, Dr. Orhan Kırşanlı
71. **DKÇ Zemininde Gelişmiş Dejeneratif Artrit Olgularında Total Kalça Protezi (TKP) Uygulamalarımızın Geç Takip Sonuçları**
Dr. Tanıl Esemenli, Dr. T. Toni Sevinç, Dr. Cihangir Tetik, Dr. Cengiz Çubukoğlu
72. **Erişkin Hayatta Varlığını Sürdüren Doğuştan Kalça Displazilerinde Total Kalça Artroplastisinde Femoral Osteotominini Yeri**
Dr. Cuma Kılıçkap, Dr. Erkal Bilgi, Dr. Taşkın Tecmer, Dr. Taner Güneş

73. **Kalça Protez Boynundaki Yük Dağılım Analizine Etki Eden Faktörler**
Dr. S. Aksoy, Dr. H. Havıtçıoğlu, Dr. L. Baktıroğlu, Dr. N. Yıldız
74. **Total Kalça Protezi Uygulanan Hastalarda Derin Ven Trombozu Proflaksisinde Standart Heparin ve Düşük Molekül Ağırlıklı Heparin Kullanımı**
Dr. C. Yıldırım Türk, Dr. İlhan Dmiryılmaz, Dr. Vedat Şahin, Dr. Mahmut Argün
75. **Menisküs Lezyonlarının Tanı ve Tedavisinde Artroskopi**
Dr. Nihat Tosun, Dr. Mustafa Ağca, Dr. Ali Doğan, Dr. Salih Vural

## G- DİZ

76. **7100 Artroskopi Olgusunda Edindiğimiz Deneyimler**
Dr. Aziz K. Alturfan, Dr. Ata Can Atalar, Dr. Mehmet Demirhan, Dr. M. Alp Göksan
77. **Patellofemoral Uyumsuzluğun Cerrahi Tedavi Öncesi ve Sonrasında Bilgisayarlı Tomografinin Yeri**
Dr. Umut Bektaş, Dr. Şadan Ay, Dr. Sabri Dokuzoğuz
78. **Diz Dejeneratif Osteoatriti Bulunan Hastalarda İntraartiküler Tenoxicam Uygulamasının Sonuçları**
Dr. Gültekin Güner, Dr. Nurzat Elmalı, Dr. Kadir Ertem, Dr. Nusret Ataşlı
79. **Diz Çevresinde Açısal Deformitelerin Düzeltilmesi**
Dr. Ünal Boz, Dr. Kemal Özkaya, Dr. Yavuz Yeşiltaş, Dr. Ömer Can
80. **Dizde Osteoartritle Birlikte Stress Kırığı - Olgu Sunusu**
Dr. Tanju Baskan, Dr. Hakan Gündeş, Dr. Kaya Memişoğlu, Dr. Sefa Müezzinoğlu
81. **Total Diz Artroplastisi (IDA) Sonrasında Karşılaştığımız Major Komplikasyonlar**
Dr. Sinan Kamiloğlu, Dr. Cem Adabağ, Dr. Önder Ersan, Dr. Mutlu Akdoğan

## H- TÜMÖRLER

82. **İskelet Sistemi Tümörlerinde Tru-Cut İğne Biyopsisi**
Dr. M. Özdemir, Dr. S. Gülertip,Dr. Ö. Ülkü, Dr. C. Özdemir
83. **Distal Falanksta Osteoid Osteoma Olgusu**
Dr. Ümit Kantarcı, Dr. Selim Çepel, Dr. Ersin Nuzumlalı
84. **Capitatumda Soliter Kemik Kisti**
Dr. G. Bulut, Dr. B. Tutarlı, Dr. A. Teköz, Dr. S. Aktıhanoğlu
85. **Intramüsküler Ganglion**
Dr. Mustafa Ürgüden, Dr. Ahmet Turan Aydın
86. **Parosteal Lipoma (Olgu sunumu)**
Dr. S. Sefa Eke

# İNDEKS


## A

Abbasoğlu, A. 98, 214
Acaroğlu, E. 524, 531
Adabağ, C. 609
Ademoğlu, Y. 257
Adıyaman, S. 465, 848
Ağcaoğlu, M. 711, 748
Ağuş, H. 11, 189, 229
Aigner, J. 908
Akalın, S. 506
Akalın, Y. 439, 460
Akbulut, M. 226
Akçalı, Ö. 546
Akkoyunlu, N. 856
Akıncı, M. 410
Akman, Ş. 439
Aksungur, E. 842
Aktuğlu, K. 7, 128, 239
Akpınar, S. 439, 477
Aksu, G.M. 519
Aksoy, B. 376, 555
Aksoy, N. 472
Akşamoğlu, H. 275, 586
Akyıldız, F.F. 181
Akyüz, M. 487
Alanay, A. 524, 531
Albayrak, Ö. 194
Alekberov, C. 335
Alexander, J. 681
Alış, T. 511
Alıcı, E. 528
Ali, S. 465
Alp, M. 494
Alparslan, A.M. 692, 741
Altın, M. 558
Altınmakas, M. 542, 550
Altınel, E. 574, 605
Altıntaş, F. 5, 211, 703
Andaç, A. 714
Anter, M. 711, 748
Aslan, A., 858
Aşık, M. 135, 479
Arazi, H. 727
Arazi, M. 280, 358
Arınkal, M. 688
Arkun, . 36
Arman, A, 688
Arpacıoğlu, M.Ö. 490, 655
Arslan, E. 122, 125
Arslan, H. 203
Ata, B. 380
Atalar, A.C. 460
Atay, A. 105
Atik, Ş. 80, 734
Atilla, B. 692, 741
Atlıhan, D. 620
Ateşalp, A.S. 343, 567
Avcu, R. 226
Ay, Ş. 449
Ayas, M. 343, 638
Ayata, C. 234, 358
Aydemir, A. 560
Aydın, A. 886
Aydın, E. 234, 245
Aydın, H. 289, 895
Aydın, A.T. 25, 574, 605
Aydıngöz, Ö. 828
Aydoğan, U. 583
Aydoğan, N. 542, 550
Aydoğdu, S. 167
Aydoğdu, S. 672, 752
Aygan, İ. 511
Aykanat, B. 329
Aynacı, O. 289, 516
Azar, N. 720
Azrak, S. 390, 418

## B

Bacakoğlu, A.K. 90, 672
Bakan, Y. 397
Baki, C. 289
Baktır, A. 708, 727
Baktıroğlu, L. 321, 519
Balkar, F. 708, 892
Baş, M. 665
Başbozkurt, M. 43, 343, 775
Başdemir, G. 929
Bayar, A. 645
Baydar, M.L. 705, 737
Bayman, A. 720
Bayrakcı, K. 744, 813
Bayram, H. 367
Baytok, G. 367, 697
Bektaş, U. 848
Bektaşer, B. 253, 625
Benli, İ.T. 506
Berkel, T. 139, 413
Bezer, M. 429
Bicik, A. 198
Biçimoğlu, A. 380, 393
Bilgiç, E. 863
Bilgin, S. 598
Bilgin, S.S. 848
Binnet, M.S. 598
Bombacı, H. 16, 171
Boya, H. 117, 445
Boyacıoğlu, M. 748, 778
Boynuk, B. 304, 724
Boz, H. 308, 558
Boz, Ü. 332
Bozkurt, M. 425, 445
Bölükbaşı, S. 432
Bujia, J. 908
Bulut, G. 311
Bulut, O. 363
Bursalı, A. 385

## C

Can, B. 314
Can, Ö. 332

Canikoğlu, M. 720
Cankuş, C. 105
Cansız, H. 7628
Cila, E. 109
Coşkunol, E. 90, 469

## Ç

Çabukoğlu, C. 426
Çağlayan, M. 132, 625
Çallı, İ. 469
Çakıcı, H. 153, 176
Çakmak, M. 304, 339
Çaşkurlu, H. 372
Çeçen, G.S. 311
Çekirdekçi, A. 882
Çelik, Ö. 633, 667
Çetin,İ. 744
Çiftlik, F. 300, 628
Çubukoğlu, C. 429

## D

Dabak, N. 762
Dağcıoğlu, A. 167, 171
Dayıcan, A. 452, 487
Demir, B. 421
Demir, H. 598
Demiral, H. 272, 456
Demirkan, A.F. 856
Demirhan, M.S. 439, 460
Demirörs, H. 465
Demirtaş, M. 449, 848
Demiryontar, K. 633, 667
Dervişoğlu, S. 828
Deveci, K. 922
Diker, M. 638
Dinçel, V.E. 153, 231
Dinçer, M. 385
Dindar, N. 620
Dingil, Ö. 856
Dilaveroğlu, B. 314, 797
Doğan, A.B. 260
Doğan, H. 452, 487
Doral, M.N. 76
Duran, T. 752
Durmaz, H. 135, 390
Durmuş, A. 153, 160
Duygulu, F. 708
Dülgeroğlu, A. 350, 939

## E

Ege, A. 329, 625
Eke, S.S. 816, 821
Ekin, A. 117
Ekmekçi, A.B. 221
Ekşioğlu, F. 160
Elmalı, N. 886
Eskandari, M. 577
Enginsu, M. 579
Er, T. 778, 797
Eralp, L. 805, 825
Erbaş, E. 194
Ercan, Ş. 703
Erçetin, Ö. 410
Erdemli, B. 744
Erdoğan, F. 838
Erdoğan M. 588
Erduran, M. 425, 612
Eren, A. 113
Eren, H. 139
Erda, N. 919
Erdemtok, 253, 625
Ergün, B. 401
Ergüven, M. 226, 652
Erikli, T. 852
Erkula, G. 385
Erler, K. 775, 781
Ertaş, A. 101
Ertem, K. 886
Ersöz, C. 835
Esemenli, T. 29, 675
Esenkaya, İ. 633, 648

## F

Fırat, S. 665
Filiz, A. 207

## G

German, A.B. 198
Genç, G. 248
Girgin, O. 70, 295, 347
Göçen, S. 519, 528
Göğüş, A. 248, 421
Gökçe, C. 560
Gökçe, M.A. 323
Göktürk, E. 902
Gönç, U. 109, 734
Gönlüşen, C. 308, 577
Göre, O. 786
Göre, T. 122, 125
Görgeç, M. 150, 667
Güdemez, E. 160
Gül, Ö. 445, 546
Güleç, M. A. 325
Gülçek, M. 162
Gülman, B. 600, 714
Gülşen, M. 308, 558
Gültekin, N. 638
Günal, İ. 902
Gündoğan, A. 275, 678
Günel, U. 22, 393
Güner, G. 886
Güneş, T. 260
Güngör, A. 63
Güngör, B. 93, 162
Güngör, Ş. 221, 329
Gür, E. 343, 705
Gürbüz, H. 272, 456
Gürkan, İ. 449
Gürkaynak, G. 150, 648
Gürsel, A. 176
Gürsel, İ. 898
Güven, O. 429, 435
Güzel, B. 744
Güzel, V. B. 432

## H

Haklar, U. 567
Hallaçeli, H. 852
Halıcı, M. 401, 727
Hamzaoğlu, A. 537, 555
Hasırcı, V. 898, 906

Havıtçıoğlu, H. 321, 786
Hazer, B. 902
Herdem, M. 275, 586
Hersekli, M. 185
Heybeli, N. 838
Hız, M. 58, 828, 838

## I

Işık, T. 882
Işıklar, Z.U. 681

## İ

İslam, C. 511
İlter, F. 711, 778
İnan, M. 325

## K

Kabak, Ş. 727, 892
Kabukçuoğlu, Y. 248, 688
Kafadar, A. 150, 633
Kalacı, A. 835
Kaleli, T. 790
Kalem, Ö. 98, 214
Kalenderer, Ö. 350, 939
Kamarcı, E. 681
Kamiloğlu, S. 410
Kanatlı, U. 185, 734
Kapıcıoğlu, M.İ.S. 358, 571
Kaplan, H. 490, 655
Kaplan, İ. 257
Kapubağlı, A. 769
Kapukaya, A. 203
Kara, A.N. 376
Kara, S. 769
Karaaslan, A. 332
Karahan, M. 591, 846
Karakaş, D.Ö. 497
Karakaş, E.S. 708, 892
Karakaş, M.A. 465
Karamehmetoğlu, M. 285
Karaoğlan, O. 594, 852
Karaoğlanoğlu, M. 588
Karaoğlu, S. 325, 892
Karaoğuz, A. 494
Karapınar, L. 354, 665
Karatosun, V. 335
Kasabalığil, A. 797
Katırcı, T. 620
Kavaklı, B. 260, 472
Kayaalp, A. 583, 609
Kayalar, M. 769, 802
Kayalı, C. 113
Kayaselçuk, U. 367, 697
Kaymak, Ö. 185, 645
Kesemenli, C. 203
Keser, S. 109
Keser, S. 139, 863 (İst.)
Keskin, T. 432
Kılıç, A. 856
Kılıçkap, C. 863
Kıral, A. 490, 655
Kıral, R. 207
Kıranyaz, Y. 189, 229
Kırdemir, V. 638, 781
Kırımca, M. 594, 786
Kırşanlı, O. 221, 253
Kış, M. 506
Kiter, E. 425, 483
Kocaoğlu, M. 304, 339
Koç, A. 314, 797
Koçkesen, T.Ç. 248
Kokino, M. 919
Konal, A. 211, 731
Korkusuz, F. 18, 898, 906
Korkusuz, P. 898, 906
Koşay, C. 295
Kökçü, C. 714
Köksal, Y. 494
Köksoy, C. 816
Kömür, Y.S. 874
Kömürcü, M. 882
Köse, C.C. 194, 207
Köseoğlu, E. 775, 781
Kunt, M. 363, 372
Kural, C. 363
Kurtuluş, A. 919
Kurtar, E. 158
Kurtoğlu, B. 786
Kuru, İ. 93
Kurultay, R. 350, 939
Kuşkaya, S. 167, 171
Kuşkucu, M. 655
Kutlu, A. 280, 358
Kutlu, H. 285
Kuyurtar, F. 588
Kuzgun, Ü. 198
Küçük, I. 162, 560
Küçüktaş, İ. 397

## L

Leblebicioğlu, G. 105
Linther, D.M . 591
Lök, V. 929

## M

Mandel, N.M. 838
Mavi, E. 113, 189
Mavuşoğlu, . 122, 125
Meçikoğlu, M. 675, 678
Memik, R. 280, 571
Mert, H. 264, 871
Mirzanlı, C. 720
Molla, G. 542
Mollaian, S. 600
Muratlı, H.H. 393
Muşdal, Y. 741
Mutlu, M. 245, 280

## N

Nakamura, N. 916
Natsu-ume, T. 916

## O

Oğuz, E. 705, 908
Oğuz, T. 221
Oktar, N. 245
Olcay, E. 933
Onaç, E. 308, 558
Onbaşıoğlu, Ş. 93, 560
Orhun, H. 139, 472
Orhun, E. 143

## Ö


Öğce, F. 264, 871
Öken, F. 300, 858
Ömeroğlu, H. 380, 500
Önçağ, H. 128, 239
Önder, Ç. 289, 516
Önem, Y. 132, 253
Örs, Ü. 898, 906
Örsel, S. 808
Özal, M. 628, 858
Özbal, A.
Özbal, R. 421
Özbarlas, H. S. 835, 842
Özcan, C. 321, 594
Özca, G. 176
Özcan, Ö. 321
Özcan, M.Z. 757
Özdemir, A. 390
Özdemir, H. 574
Özdemir, H.M. 794
Özdemir, O. 90, 469
Özdemir, M. 616
Özden, C. 835, 842
Özekin, O. 217
Özel, M. 300
Özel, T. 494
Özenci, A.M. 605
Özer, H. 267, 335
Özerdemoğlu, R.A. 406, 922
Özerkan, F. 257
Özger, H. 48, 799, 805
Özgündüz, A. 385, 808
Özgür, M. 711, 748
Özhan, F. 132
Özkan, İ. 916
Özkan, M. 94 (Ank.)
Özkan, M. 445, 483
Özkan, N.K. 675, 678
Özkan, Y. 372
Özkayın, N. 752
Özler, T. 703
Özsoy, S. 911, 933
Öztürk, .i 688
Öztürk, H. 354
Öztürk, K. 376
Özuysal, S. 790
Özyalçın, H. 264, 871
Özyalçın, S. 413, 863
Özyaylalı, O. 329
Özyürek, A. 105
Özyürekoğlu, T. 231, 267


## P


Parmaksızoğlu, F. 476, 497
Pedükcoşkun, S. 397
Pehlivan, M. 926
Pehlivan, Y. 211
Portakal, S. 652


## R


Reisoğlu, A. 397


## S


Sabah, D. 55, 757, 802
Sabancı, Ü. 113, 229
Sağlık, Y. 794, 813
Saka, G. 413
Sarban, S. 734, 877
Sarıdoğan, K. 143
Sarıoğul, A. 490
Sarpel, Y. 577, 586
Sarsu, A. 500, 898
Seber, S. 902
Sebik, A. 122, 125
Seçkin, O. 257
Sekhavat, H. 272, 456
Selek, H. 449, 616
Sepici, B. 83, 153, 160
Serin, E. 882
Serin, V. 132
Sertöz, Z.S. 293
Sesli, E. 264, 871
Sevim, S. 390
Sevinç, T.T. 911
Seyhan, M. 567
Sezen, H. 189, 229
Sezen, S. 588
Shino, K. 916
Solak, Ş.A. 101
Solakoğlu, C. 638, 781
Soyhan, O. 479
Sözen, S.S. 616
Subaşı, M. 620
Sur, H. 672, 752
Surat, A. 524, 531
Sürenkök, F. 354


## Ş


Şafak, Ö. 245
Şahin, V. 401
Şarlak, A. 234
Şatana, T. 645
Şavk, Ö. 363
Şehirlioğlu, A. 542, 550
Şener, E. 109
Şener, N. 724, 754
Şengün, M. 537, 555
Şenses, İ. 519, 546
Şimşek, A. 185, 645
Şimşek, Ü. 101


## T


Tabak, A.Y. 217, 926
Takka, S. 659
Talı, E.T. 432
Talu, U. 537
Tan, İ. 577, 697
Tandoğan, R.N. 583, 609
Tanyeri, Y. 452, 487
Taşbaş, B.A. 500
Taşer, Ö. 135, 479
Taşkıran, D. 929
Taşkıran, E. 929
Tatari, H. 612
Tecimer, T. 260, 413
Teköz, A. 311
Tepe, S. 762
Tetik, O. 692
Tezer, M. 198, 421
Tilki, K. 762
Toğrul, E. 367, 697

Toker, G. 418
Tokgözoğlu, M. 13,692, 741
Toköz, K. 648
Tomak, Y. 714, 754
Tullos, H.S. 681
Tunay, S. 574
Tunay, S. 705, 737 (Ank)
Tuncay, C. 583
Tuncay, İ. 135, 339
Tuncel, M. 325
Tunçbay, T. 939
Turan, K. 790
Turan, S. 162, 300
Turanlı, 231, 267
Turgutalp, H. 895
Turha, A.U. 895
Tuygun, H. 98, 214
Tümöz, M.A. 226, 452
Türel, Ş. 285
Türk, C.Y. 401
Türkmen, M. 3, 567, 667
Türkyılmaz, M. 117, 546
Tüzüner, M. 506
Tüzüner, S. 766, 874

## U

Uçaner, A. 158
Uçar, H. 410
Uğutmen, E. 703, 731
Uludağ, M.E. 652
Us, R.M. 354, 665
Ustaoğlu, R.G. 293, 418
Utkan, A. 194, 207

## Ü

Ülküm, A. 285
Ünal, F. 275, 842
Ünal, Y. 678, 731
Ünlü, Ü. 314, 778
Ünsal, M. 435
Ünsaldı, T. 372
Ürgüden, M. 181
Üzel, M. 828
Üzümcü, A.. 571

## V

Varilsüha, A. 128
Vural, A.M. 877
Vuruşkaner, H. 418

## Y

Yağmurlu, M.F. 898
Yalaman, O. 808
Yalçın, M. 239
Yalçın, S. 846, 911
Yalçınkya, S. 406
Yaldız, K. 117, 483
Yalnız, E. 919
Yamamuro, T. 68
Yanat, A.N. 181
Yaylaoğlu, M.B. 906
Yazar, T. 564
Yazıcı, M. 524, 531
Yazıcı, S. 101
Yazıcı, V. 550
Yazıcıoğlu, Ö. 460
Yel, M. 234, 571
Yensel, U. 128, 239
Yercan, H. 929
Yeşiltaş, Y. 332
Yeşiltepe, R. 376
Yetkin, H. 16, 659, 877
Yıldırım, K. 203
Yıldırım, Ö. 933
Yıldırım, R. 516
Yıldırım, Y. 435
Yıldız, M. 311
Yıldız, Y. 794, 813
Yılmaz, C. 616, 794
Yılmaz, M. 472
Yorgancıgil, H. 406, 922
Yuluğ, G. 516
Yurdoğlu, C. 808
Yücel, H. 598
Yücetürk, G. 31, 757, 802
Yüksel, M. 143