

Evolutia Linfomului si Sarcomului Kaposi

de

Enrique Figueredo

Teste Imunohistochimice Februarie 2010

Anatomia Patológica
Citología
Hematopatología

Reporte Inmuno Nro. IM10-033
Fecha de ingreso 12/02/2010

Paciente	Enrique Figueredo	Edad	45 años
Institución	Hospital Clínicas	Seguro	ninguno
Médico	Armoa, Alba, Dra.		
Datos clínicos	Linfadenopatía angioinmunoblástica.		

REPORTE DE INMUNOHISTOQUIMICA

Macroscopia

Se evalúa un bloque etiquetado "9-5204-1A", proveniente de este laboratorio.

Microscopia

La arquitectura ganglionar está distorsionada por una expansión de la zona paracortical por linfocitos de tamaño mediano y citoplasma pálido. Estos son de tipo T (CD3+, CD5+ y muchos CD8+). Hay proliferación vascular asociada. Los centros germinales (CD20+/CD21+/CD10+) muestran cambios involutivos y algunos comienzan a fragmentarse. Se ven células inmunoblásticas aisladas en la zona parafoficular, estas son de tipo B (CD20+/CD79a+) y positivas para el virus del EB (EBV+). Los anticuerpos contra el HHV-8 son negativos. Con Fascina se delimitan las células foliculares dendríticas y las venulas con endotelio alto.

Diagnóstico

GANGLIO LINFATICO, REGION CERVICAL INFERIOR IZQUIERDA, EXCISION:

- COMPATIBLE CON FASE INICIAL DE UN LINFOMA ANGIOINMUNOBLASTICO DE CELULAS T.

Comentario: Los cambios observados no son aún los típicos de esta enfermedad. En el tejido evaluado aún no se observa la expansión de las células foliculares dendríticas característica de esta lesión. Antes de aceptar este diagnóstico como definitivo sugerimos correlacionar con los demás datos clínico-laboratoriales. Si hubieren dudas aconsejamos una nueva biopsia de un ganglio más representativo.

Asunción, 22/02/2010

Dr. Hugo Boggino

PATLAB Mcal Estigarribia 1240 - Telefax: 225-362

Diagnostic:
Limfom cu Celule T
Angioimmunoblastic

Analize Martie



Eligio Ayala 1284 - Asunción, Paraguay
Tel: 995 21 221 560 • Fax: 995 21 214 707
Email: diazgil@diazgil.com.py • www.diazgil.com.py



Dr. Gustavo Díaz Gil - Reg. N° 196

Paciente : FIGUEREDO CABALLERO, ENRIQUE AMADO CI : 859.838 Sexo: Masculino
Código : 00 - 172813 - 0
Médico : Quiroz A., Alfredo R. Fecha : 24/03/10 09:03 h
Fecha de nac. : 14/05/1964
Laboratorio : Central - Diaz Gil Seguro : COOCECIPAR LTDA.

Análisis Resultados Intervalos Biológicos de Referencia

Hemograma

Hemoglobina:	<u>10.3 g/dl</u>	Mayor a 13 años: 14.0 a 18.0 g/dl
Hematocrito:	<u>30.7 %</u>	Mayor a 13 años: 40.0 a 54.0 %
Glóbulos Rojos:	<u>3300000 /mm³</u>	Mayor a 13 años: 4600000 a 6000000 /mm ³
Glóbulos Blancos:	<u>1500 /mm³</u>	Mayor a 13 años: 4500 a 11500 /mm ³
LM:	93.0 fL	Mayor a 13 años: 80.0 a 94.0 fL
H.C.M.:	31.2 pg	Mayor a 13 años: 26.0 a 32.0 pg
C.H.C.M.:	33.6 %	Mayor a 13 años: 32.0 a 36.0 %
A.D.E.:	17.5 %	11.5 a 14.5 %

	VALORES RELATIVOS	VALORES ABSOLUTOS	OBSERVACIONES:
Mielocitos:	0 %	0 /mm ³	
Metamielocitos:	0 %	0 /mm ³	
Neutrofilos en Banda:	0 %	0 /mm ³	
Neutrofilos Segmentados:	57 %	855 /mm ³	
Linfocitos:	36 %	540 /mm ³	
Monocitos:	5 %	75 /mm ³	
Eosinófilos:	2 %	30 /mm ³	
Basófilos:	0 %	0 /mm ³	
Recuento de Plaquetas:	320000 /mm ³		150000 a 450000 /mm ³
P.V.:	7.4 fL		6.0 a 11.0 fL

Método: Automatizado Coulter HexX y MICROSCOPIA OPTICA
Valores comparables con similar tecnología.

Au fost detectate valori in afara limitelor si au inceput sa apara simptome puternice ale bolii

Analizado por: Dr. Celso Curtido - Reg. N° 1149

HEMATOLOGIA

Plaquetas - Sangre:	<u>320000</u> /mm ³	150000 a 450000 /mm ³
Método: Automatizado Coulter HexX		
Reticulocitos - Sangre:	0.8 %	> 13 años: 0.5 a 1.5 %
Método: Coloración supravital		

Analizado por: Dr. Celso Curtido - Reg. N° 1149

Materiał remitido al Laboratorio

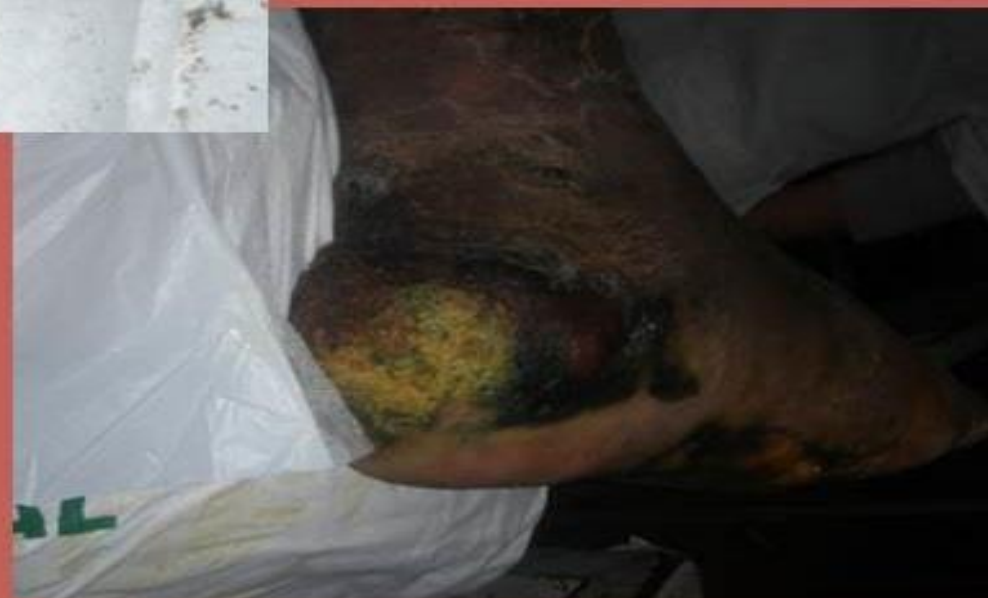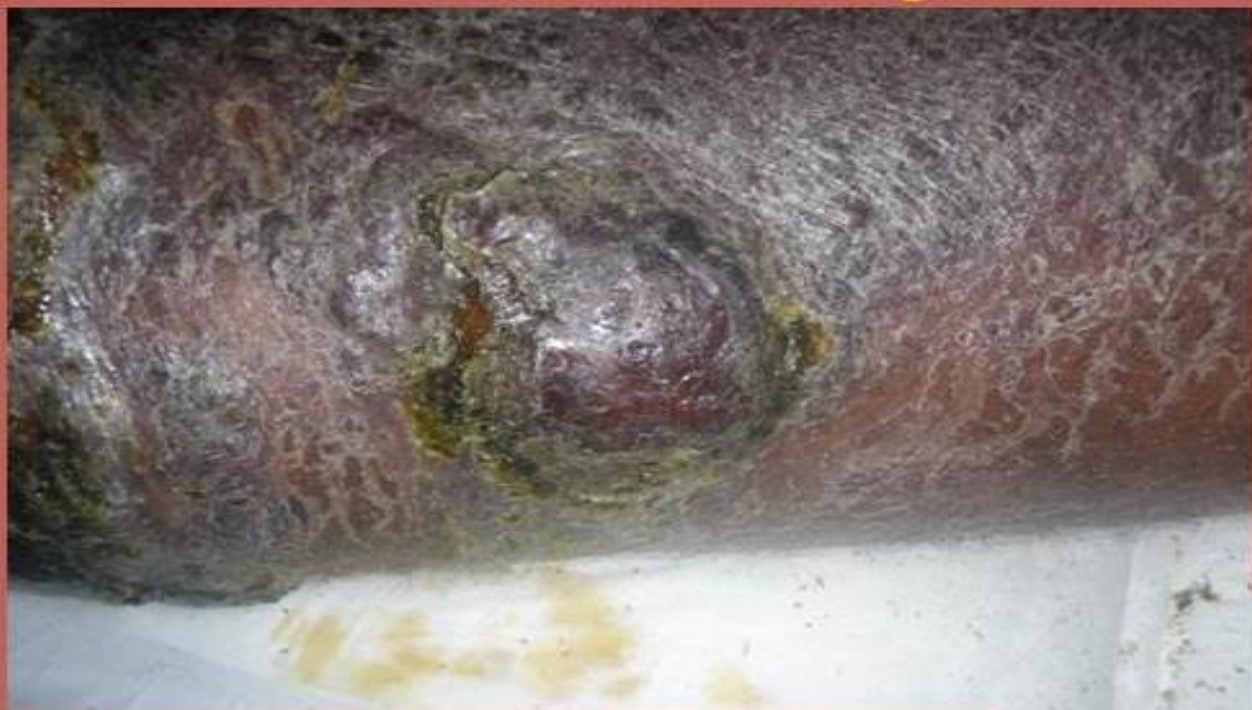QUIMICA

Urea - Suero:	38 mg/dL	10 a 50 mg/dL
Método: EspectrofotométricoAutomatizado		
Creatinina - Suero:	0.6 mg/dL	Hombres: inferior a 1.3 mg/dL
Método: EspectrofotométricoAutomatizado		

Dr. CAROLINA SALAZAR
Biopatóloga

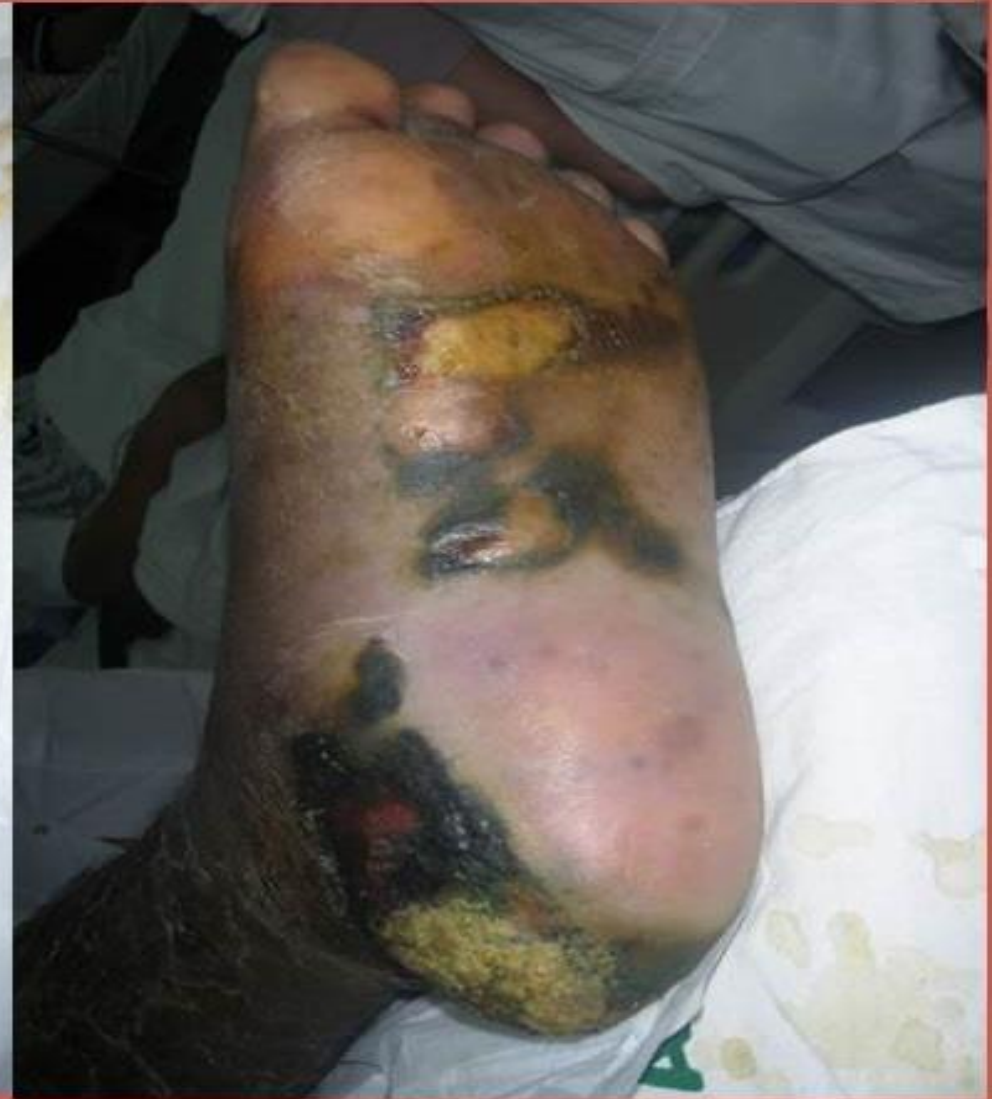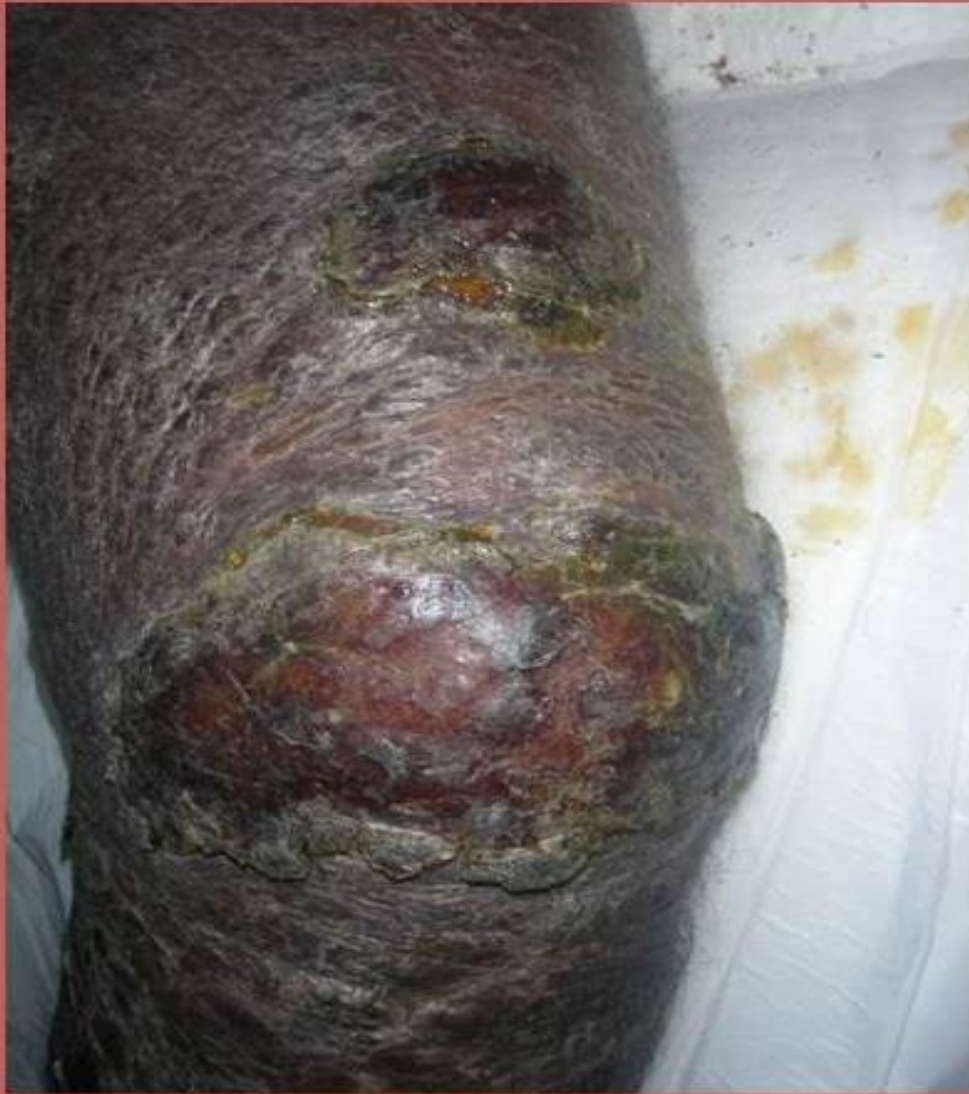Iulie 2010

Internare pentru 30 de zile



Iulie 2010

Internare pentru 30 de zile



Julie 2010

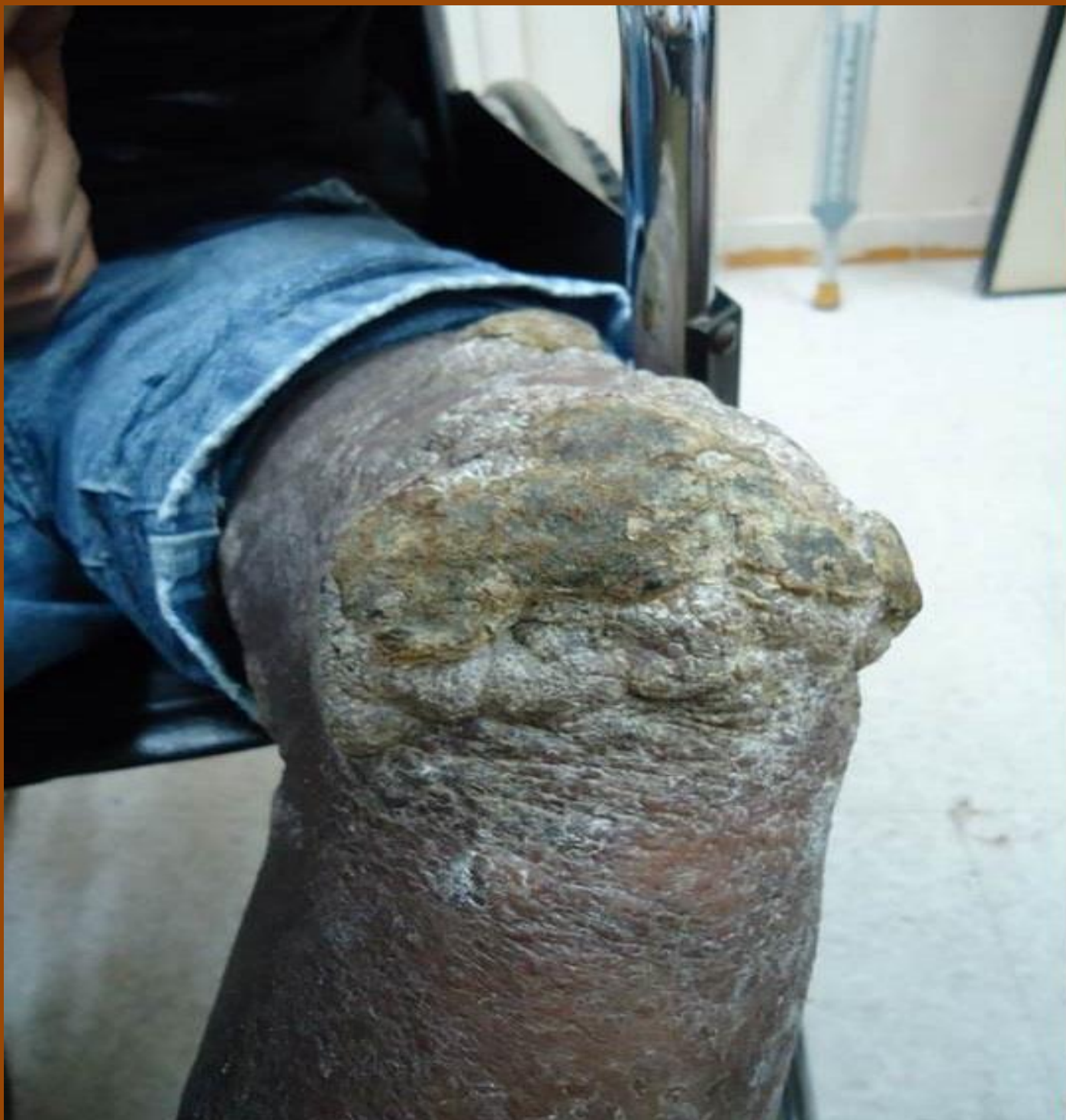Internare pentru 30 de zile

Servicio de Microbiologia

ID: CIR29 Modo: Completa Hora: 06-08-2010 09:29
 Nombre: ENRIQUE FIGUEREDO Sexo: Edad:
 N.º hª clín.: 1105582 N.º cama: Dept.:

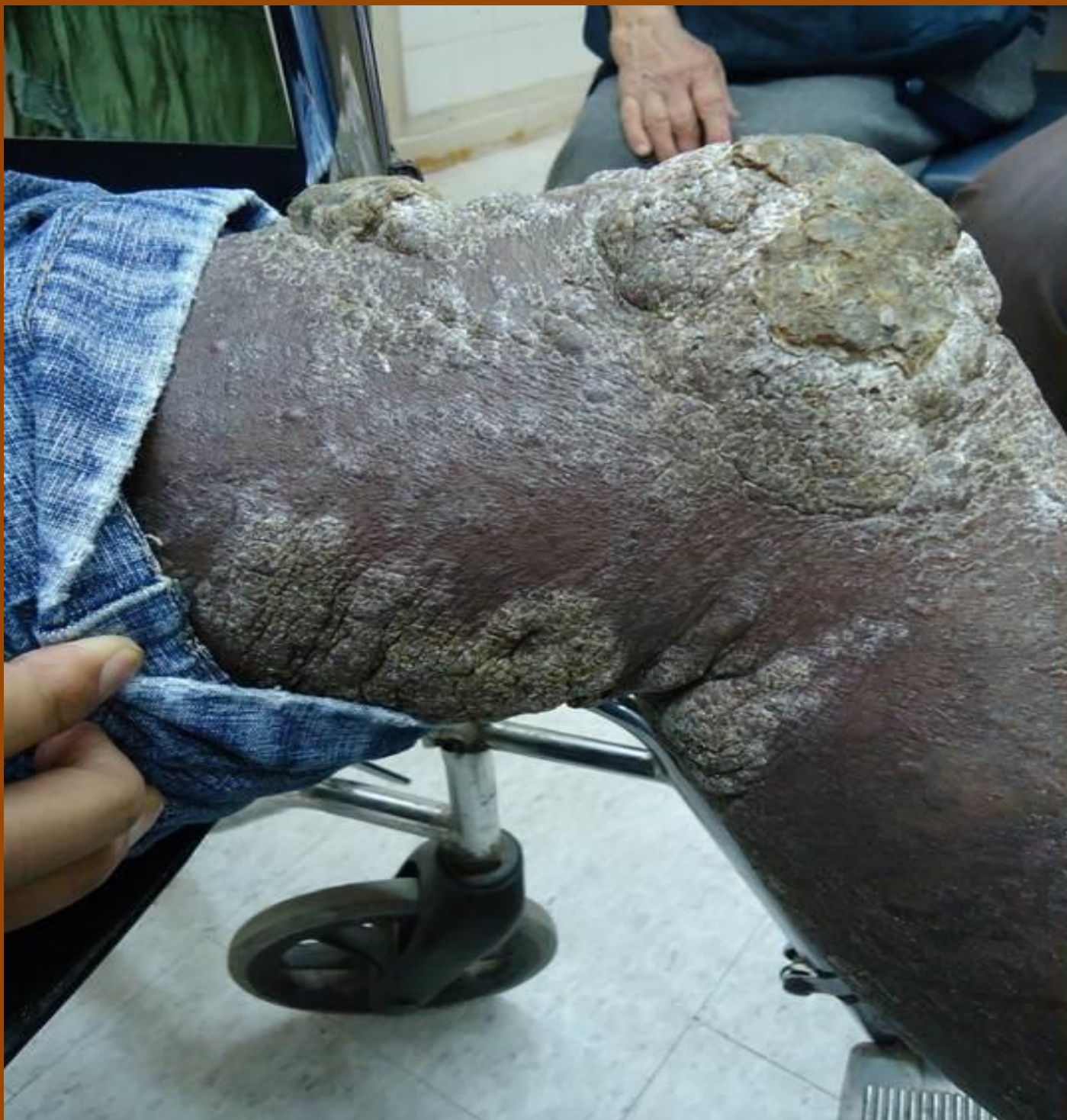Parámetro		Result.	Rango ref.
WBC	L	0.7 x 10 ³ /uL	4.0 - 10.0
Lymph#	L	0.2 x 10 ³ /uL	0.8 - 4.0
Mid#		0.1 x 10 ³ /uL	0.1 - 0.9
Gran#	L	0.4 x 10 ³ /uL	2.0 - 7.0
Lymph%		32.8 %	20.0 - 40.0
Mid%	H	14.0 %	3.0 - 9.0
Gran%		53.2 %	50.0 - 70.0
HGB	L	6.6 g/dL	11.0 - 16.0
RBC	L	2.12 x 10 ⁶ /uL	3.50 - 5.50
HCT	L	20.1 %	37.0 - 50.0
MCV		92.3 fL	82.0 - 95.0
MCH		30.2 pg	27.0 - 31.0
MCHC		32.8 g/dL	32.0 - 36.0
RDW-CV	H	14.7 %	11.5 - 14.5
RDW-SD		51.1 fL	35.0 - 56.0
PLT	L	127 x 10 ³ /uL	150 - 450
MPV		9.6 fL	7.0 - 11.0
PDW		16.1	15.0 - 17.0
PCT		0.121 %	0.108 - 0.282

Valorile erau mult sub limita minima si au fost necesare tranfuzii de sange (6 volume)



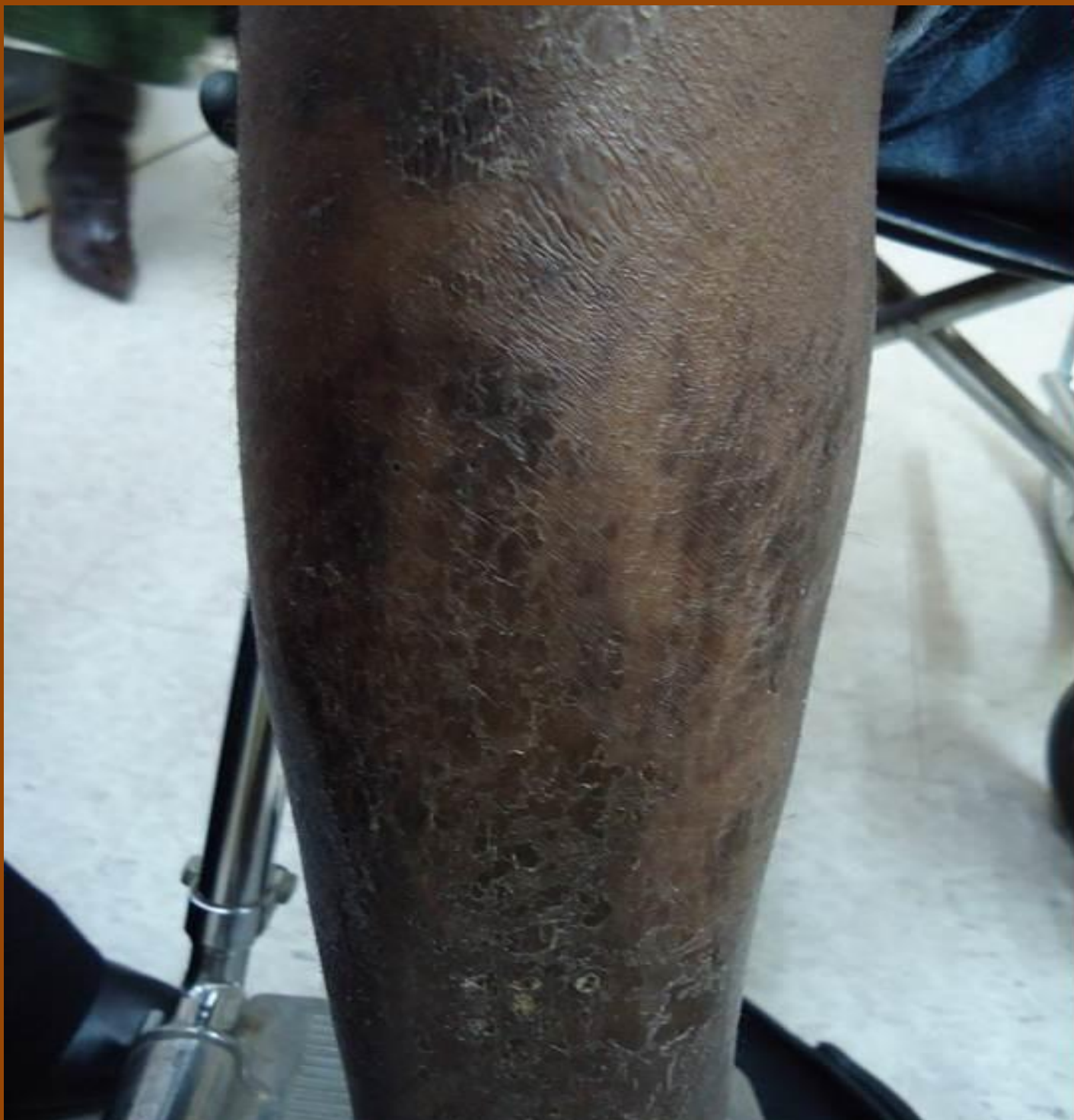**Octombrie
2010**

**Grav bolnav la pat
pentru 2 luni și
miscandu-se intr-un
scaun cu rotile**



**Foto
Octombrie
2010**

**Grav bolnav la pat
pentru 2 luni și
miscandu-se intr-un
scaun cu rotile**



**Octombrie
2010**

**Boala a inceput sa
se extinda si la
celalalt picior.**

**I se mai daduse
doar un an de trait**

Analize Feb 2011



INSTITUTO DE PREVISIÓN SOCIAL
Hospital Central
Servicio de Anatomía Patológica

Fecha de ingreso: -08-II-2011

Nombre: ENRIQUE FIGUEREDO

CI N°: 859838

Edad: -46- Años.

N° de informe: 11/1859

Servicio: DERMATOLOGIA

Médico Remitente: DRA. MABEL LEIVA

Material Remitido:

1 Y 2)-PIEL REGION RODILLA IZQUIERDA

MACROSCOPIA:

1)- fragmento de piel que mide 0,5 cm. de diámetro, de forma irregular, marrón pardusco, firme elástico. Inclusión total del material en 1 cap.


2)- fragmento de piel que mide 0,3 cm. de diámetro, de forma irregular, marrón pardusco, firme elástico. Inclusión total del material en 1 cap. (LC).

DIAGNOSTICO: 1 Y 2)-SARCOMA

NOTA:

-El caso fue visto en interconsulta por la DRA. GLORIA MENDOZA.

22/02/2011


DR. LUIS FABIAN CELIAS
Anatomía Patológica H.C.IPS
Reg. Prof. 75047

**Biopsia leziunilor de la
rotula si picior a avut ca
diagnostic Sarcom**

**Grav bolnav cu
imposibilitatea miscarii
normale**

Octombrie 2010
Dupa 10 sesiuni de chimioterapie



Noiembrie 2010

Dupa 12 sesiuni de chimioterapie



**Se misca cu ajutorul
carjelor**

**La sfarsitul anului 2010 a
inceput sa consume
produsul companiei 4Life –
Transfer Factor Plus**



**Tratament zilnic cu
10 capsule de
TF Plus**

Analize 2012

Paciente: **ENRIQUE AMADO FIGUEREDO C.**
Indicación:
Fecha: **19/01/2012** Edad: **47 Años**

Laboratorio **San Miguel** Dra. Mirtha Mongelós
Tte. Esteban Martínez No. 88
Tel.: (0294)20624

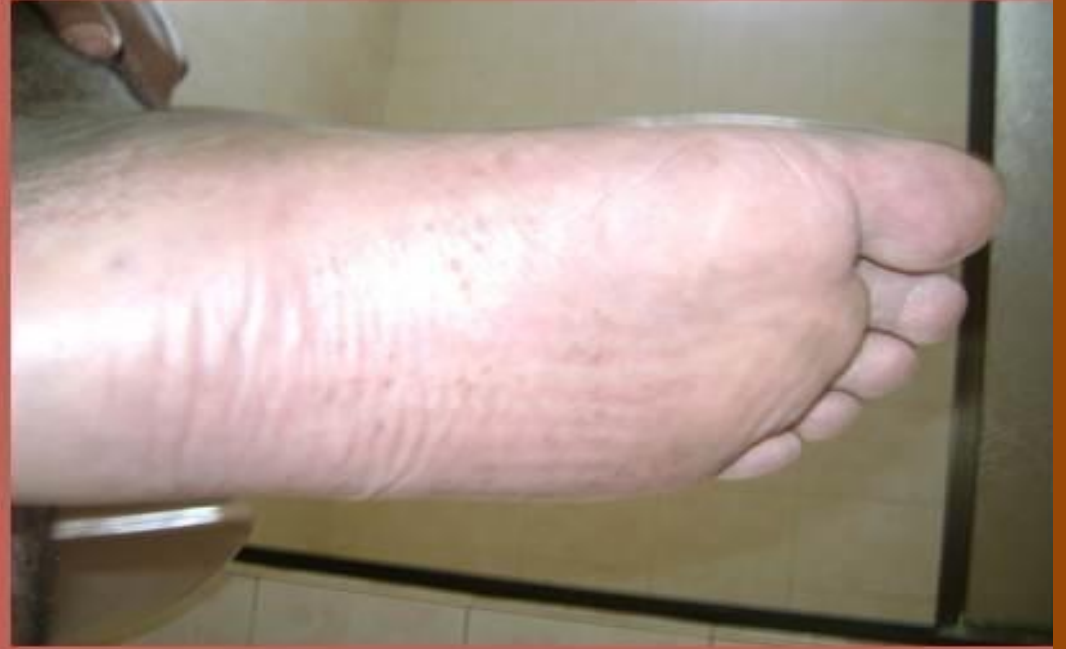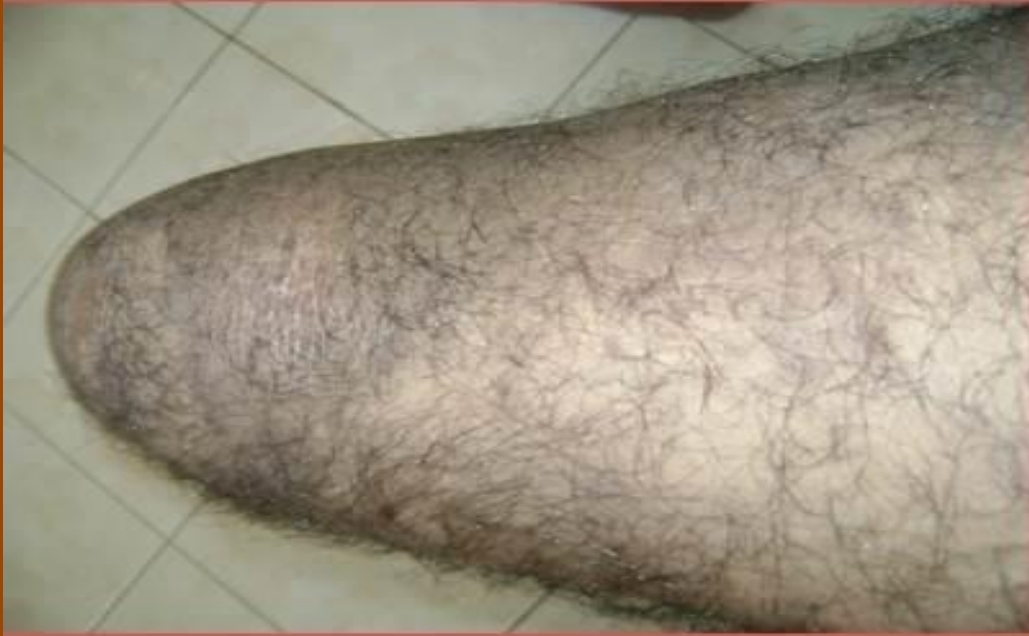ANALISIS DE SANGRE

Exámen	Valores Obtenidos	Valores de Referencia
HEMOGRAMA		
Glóbulos Blancos	<u>4.390</u> x mm ³	5.000 - 10.000 x mm ³
Glóbulos Rojos	<u>4.510.000</u> x mm ³	4.000.000 - 5.000.000 x mm ³
Hemoglobina	<u>13.40</u> g %	H: 14 - 16 g% M: 12 - 14 g%
Hematocrito	<u>41.00</u> %	H: 40 - 50 % M: 40 - 46 %
VCM	90 u3	80 - 100 u3
HCM	29 pg	27 - 33 pg
CHCM	32 %	32 - 36 %
FORMULA LEUCOCITARIA		
	RELATIVA	ABSOLUTA
Neutrófilo Segmentado	41 %	1800
Linfocito	45 %	1976
Monócito	14 %	615
Entrosedimentación	1ra. Hora: 79 mm	
	2da. Hora: 99 mm	

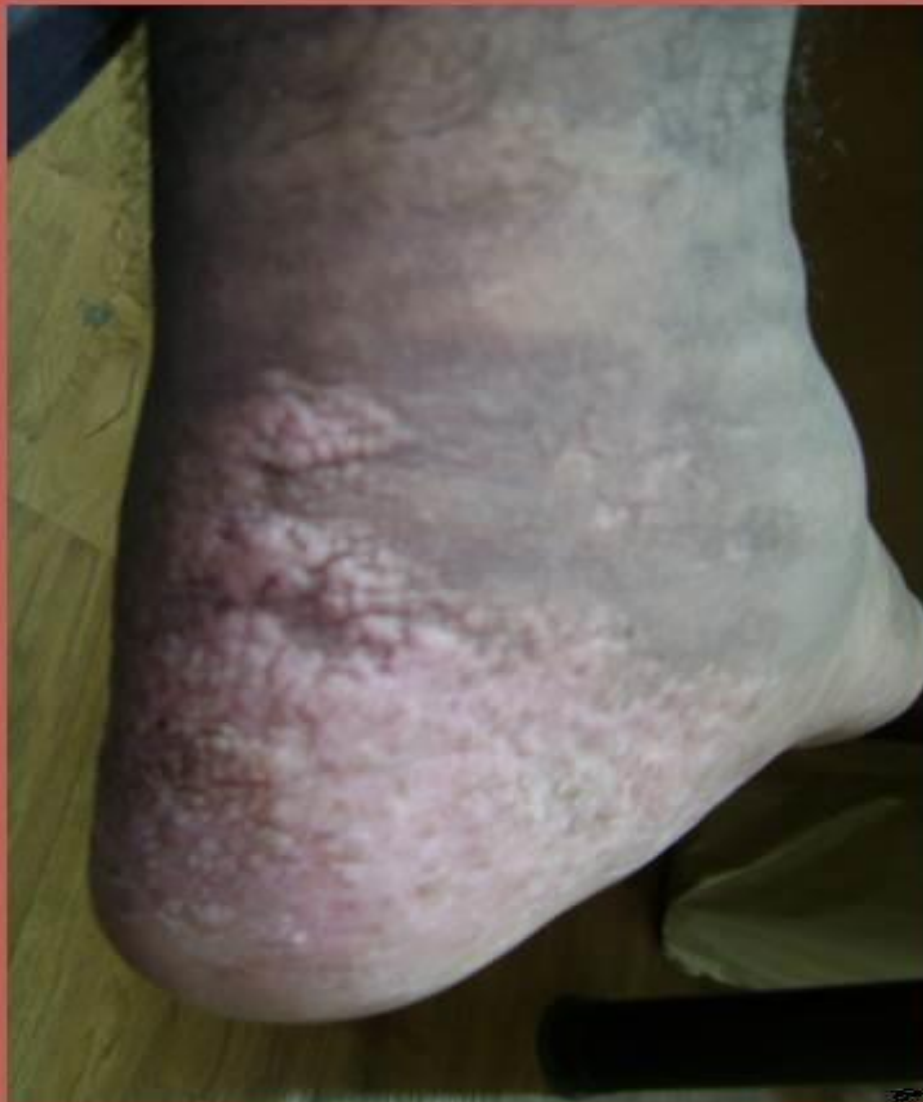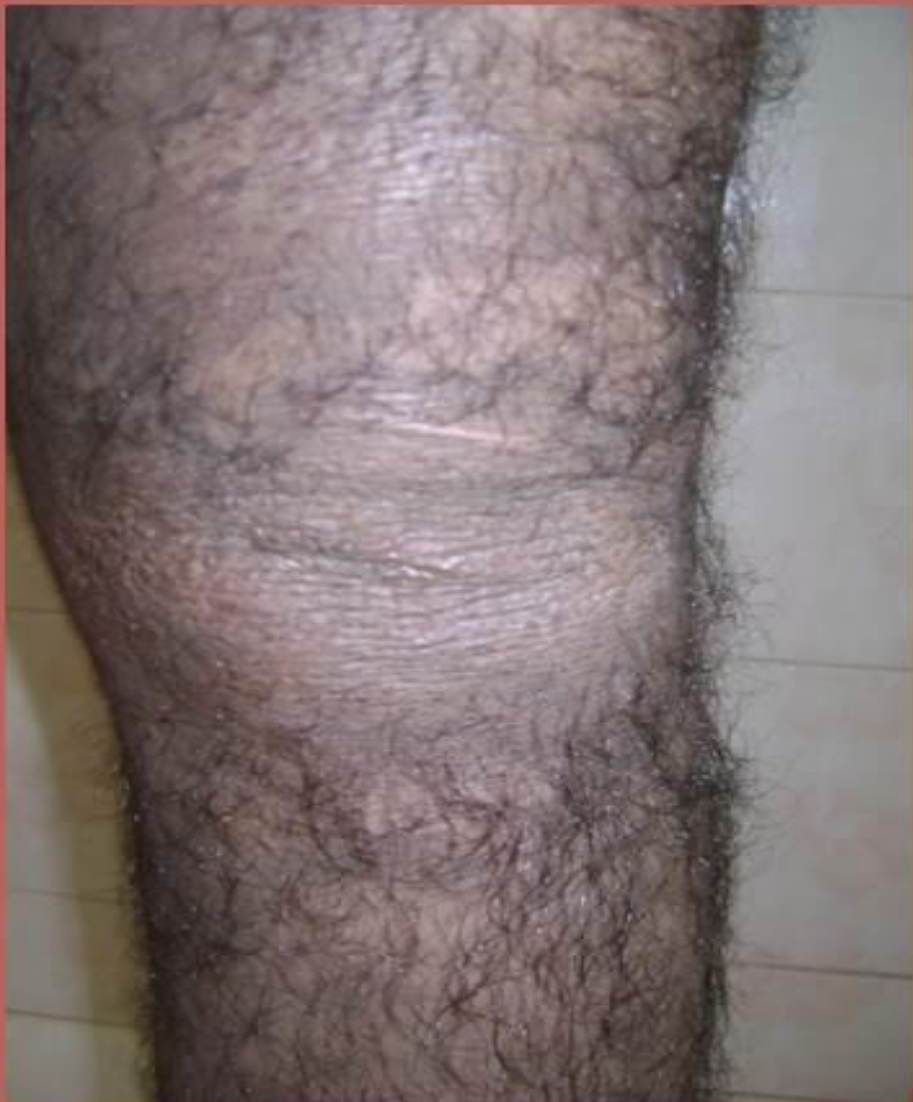Valorile incepusera
sa se normalizeze

A inceput sa mearga
fara ajutorul carjelor
si sa joace Ping
Pong

Fotografii actuale 13 Martie 2012



Fotografii actuale



A consumat Transfer Factor Plus
de la sfarsitul anului 2010 pana
astazi!!!

Niciodata nu a incetat sa
consume!!

Datorez imbunatatirea starii mele
acestui produs.

Chiar daca nu a fost diagnosticata
vindecarea



Mi-am recuperat
bucuria de a trai
dupa ce am
consumat timp de un
an Transfer Factor
Plus.

Continui sa consum
zilnic Transfer Factor
Plus.



li multumesc lui
Dumnezeu, familiei
mele, prietenilor si

