XI. MİLLİ TÜRK
ORTOPEDİ ve TRAVMATOLOJİ
KONGRE KİTABI

Düzenleyen :
Prof. Dr. Rıdvan EGE

27 - 30 Eylül, 1989
ANKARA (GATA)

Bu kitap
Türkiye Ortopedi ve Travmatoloji Birliği
ve Türkiye Sakatların Rehabilitasyonu Dernekleri tarafından yayınlanmıştır.

1990

Baskı : EMEL MATBAACILIK SANAYİİ
Tel. : 118 34 96 - 125 78 09 — ANKARA

KONGRE KİTABINI SUNARKEN

11. Kongre kitabını da sizlere sunmaktan mutluluk duyuyoruz. Bu Kongre kitabı bugüne kadar 5230 sahife tutan 11 Kongre kitabında, 37 Panel, 11 Mezuniyet Sonrası Konferans ve 1475 bildiri yayınlamış oluyoruz. Sanırım bu Türk Ortopedi ve Travmatoloji mensuplarının gelecek kuşaklara devredecekleri en zengin hazinedir.

Bu Kongremizin başarıyla düzenlenmesinde görev alan tüm arkadaşlarıma, Yönetim Kurulu Üyelerimize ve bana yardımcı olan çalışma arkadaşlarıma, biraz bizi oyalamasına rağmen başmürettip Kadir Çayır ustaya şükranlarımı sunarım.

Prof. Dr. Rıdvan EGE
Dernek Genel Başkanı

XI. MİLLİ TÜRK ORTOPEDİ VE TRAVMATOLOJİ KONGRESİNİ DÜZENLİYEN

27 - 30 Eylül 1989

(ANKARA - GATA)

TÜRKİYE ORTOPEDİ ve TRAVMATOLOJİ BİRLİĞİ DERNEĞİ

YÖNETİM KURULU

Genel Başkan	:	Prof. Dr. Rıdvan EGE
Başkan	:	Prof. Dr. İnanç AYAS
Üye	:	Prof. Dr. Alp GÖKSAN
Üye	:	Op. Dr. Orhan GİRGİN
Üye	:	Prof. Dr. Emin ALICI

*
* *

XI. KONGRE

YÖNETİM KURULU

Onursal Başkan	:	Tümg. Prof. Dr. Ömer ŞARLAK
Kongre Başkanı	:	Prof. Dr. Ayhan ARITAMUR
Genel Sekreter	:	Doç. Dr. Nuri GÜLTEKİN
Üye	:	Op. Dr. Orhan GİRGİN (Y. K. Adına)
Üye	:	Prof. Dr. Alp GÖKSAN (Y. K. Adına)

Alfabetik Yazar Dizini

H

I

İ

L

K

M

Ö

P

R

S

İÇİNDEKİLER

Sayfa

PANEL — III : KALÇA ARTROPLASTİLERİ

PANEL — IV : OMUZ HASTALIKLARI

MEZUNİYET SONRASI KURSU — I

SERBEST BİLDİRİLER

Sayfa

Sayfa

Sayfa

Sayfa

Sayfa

Sayfa

Sayfa

Sayfa

Sayfa

XI. MİLLİ TÜRK ORTOPEDİ ve TRAVMATOLOJİ KONGRESİ BAŞKANI PROF. DR. AYHAN ARITAMUR'UN AÇIŞ KONUŞMASI

Sayın Bakan, Sayın Vali, Dernek Başkanı, Yönetim Kurulu Üyeleri, Misafirler, Meslektaşlarım.

XI. Türk Ortopedi ve Travmatoloji Kongresinin açılışında söz almak bana büyük bir onur vermektedir.

Milli Kongrelerin aralıksız olarak, gittikçe gelişerek, kusursuz şekle yaklaşarak devam etmesi hepimizin gururu olmalıdır. Bundan 25 sene kadar evvel parmakla sayılabilecek ortopedi uzmanlarının ve asistanlarının iştiraki ile yaptığımız toplantılar yanında son kongreler hakikaten Türk Ortopedi ve Travmatoloji camiasının sayısal olduğu kadar, bilimsel ilerlemesinin birer örneği olmuştur.

Kongrenin tertiplenmesinde başta ömrünü Türk Ortopedisine vakfetmiş sınırsız çalışması ile bütün gençlerin örnek alması gereken sayın **Prof. Dr. Rıdvan EGE**'ye ve mesai arkadaşlarına teşekkür

Kongrenin başarılı olması dileğiyle bütün kongre üyelerine sevgi ve saygılarımı sunarım.

XI. MİLLİ TÜRK ORTOPEDİ ve TRAVMATOLOJİ KONGRESİ ONURSAL BAŞKANI PROF. DR. TÜMGENERAL ÖMER ŞARLAK'IN AÇIŞ KONUŞMASI

Sayın Bakan, Sayın Vali, Değerli Meslektaşlarım,

XI. inci, Milli Türk Ortopedi ve Travmatoloji Kongresine şeref verdiniz. Hepinize içten saygılar sunarım.

Yurdumuzda ilk ortopedik ameliyatların yapıldığı, rehabilitasyonun ilk defa Bilimsel olarak uygulandığı ve klinik olarak teşkilatlandığı, travma cerrahisinin ilk defa bilimsel disiplin olarak 1904'ten itibaren harp cerrahisi adı altında derslerinin verildiği, Türk modern tıbbı ve eğitiminin öncüsü Gülhane Askeri Tip Akademisinin Komutanı ve Kongremizin Onursal Başkanı olarak sizleri selamlamak ve hoşgeldiniz demekten gurur ve mutluluk duymaktayım.

Son 30 yılda ortopedide asırlarca olan gelişmelerden daha önemli gelişme ve yenilikler kaydedilmiştir. Bugün insanlara kalça ve diz başta olmak üzere hemen tüm eklemlerde yapay eklemler vasıtasıyla ağrısız ve üretken bir yaşam sunabilmekteyiz. Ewing veya Osteojenik Sarkomlar gibi kötü sona hızla giden genç hastalarımıza ekstremiteyi bile fonksiyonel olarak koruyarak % 50 üzerinde yaşam sağlayabilmekteyiz. Büyük kazalarda oluşan kırıklarda yeni tekniklerle kayıplar oldukça azaltılabilmiş, Artroskopi sayesinde yırtık meniskuslar kolay ve etkili şekilde tedavi edilmeye başlanmıştır. Mikrovasküler cerrahideki yeni gelişmeler olağanüstü sonuçlara ulaşmamızı sağlamış bulunmaktadır. Doğum öncesi cerrahi, teoriden uygulamaya dönüşmek üzeredir. Asırlarca çaresiz kalınan hastalık ve sorunlara son 20-30 yılda hızlı çözümler getirilebilmiştir. Bu göz kamaştırıcı başarıların önümüzdeki yıllarda şahlanacağı müjdelerini şimdiden almaya başlamış bulunuyoruz.

Gelişmeler özellikle hücre seviyesindeki değişiklikleri anlayabilme ve onları etkileyebilme yeteneğimize bağlı olarak, pek çok doğumsal ortopedik sakatlık doğum öncesi cerrahi ile ortadan kaldırılabilecek, kanserler çok erkenden tanınarak derhal yok edilebileceklerdir. Bunlara ilaveten yeni tekniklerle antijen-antikor reaksiyonları daha anlaşılır hale getirilmiştir. Böylece organlar ve vücut parçaları bir insandan diğerine aktarılarak 1500 yıllık ekstremite transplantasyonu mucizesi rutin bir ameliyat işlemi haline gelmiştir.

Bütün bunlar çok heyecanlandırıcı düşüncelerdir ve 2000 li yıllarda yaşayabilecek insanlar için mutlu ve muhteşem imkanlardır.

Ortopedide önümüzdeki yıllarda önemli başka gelişmelerde beklenmektedir. Bu bir alanda teksif olma ve spesifikleşmedir. Bu gelişmede büyük askeri savaş hastanelerinin kurulup çalıştırıldıkları ikinci dünya savaşının etkisi büyüktür. Amerika'da el cerrahi topluluğu böylece 1947 yılında kurulmuştur. Bilim dalımız ortopedinin sahasının çok geniş olması, spesifik hale gelince hastalarımıza daha etkin ve

farklı uygulama avantajı doğacağı kanısı da zaman içinde kuvvetlenmiştir. Bu nedenlerle el cerrahisi, vertebra, kalça, diz cerrahileri, travmatoloji, pediatrik ortopedi gibi disiplinlerin ortopedi ve travmatoloji bütünlüğü içinde olarak gelişme ve güçlenmesine hep birlikte yardımcı olmalıyız.

Nicolas Andry'nin mesleğimizi sembolize eden ağacı, bugün özetlemeğe çalıştığım bilimsel gelişmelerle, güçlü, dayanıklı, dengeli bir hale gelmiştir. Türk ortopedisti şerefle, dürüstce, özverili bir bağlılıkla, hipokrat andını hiç aklından çıkarmadan mesuliyetli ve meşakkatli yoluna devam edecektir. Çalışmaları ile bilim alanımızdaki gelişmeleri öğrenme, uygulama ve öğretme şansı ve görevini üstlenmiş öğretim üyesi arkadaşlarım genç meslektaşlarımızı severek, sorunlarını anlamaya çalışarak onları mecbur oldukları bu büyük öğrenme ve yarışma ortamına hazırlayacaklaradır.

Büyük milletimize, yüce Atatürk'e, kutsal tıp mesleğine layık olabilmenin yegane yoluda budur.

Değerli konuklarımız ve meslektaşlarım,

Sözlerime son verirken bizleri yetiştiren sayın hocalarımızdan yitirdiklerimize rahmet, hayatta olanlara sağlık ve uzun ömür dileklerimi minnetle sunuyorum.

1989 da Türk Ortopedisinin Sorunları

XI. MİLLİ TÜRK ORTOPEDİ ve TRAVMATOLOJİ KONGRESİ'Nİ DERNEK GENEL BAŞKANI PROF. DR. RIDVAN EGE'NİN AÇIŞ KONUŞMASI

Sayın Bakan, Değerli Konuklar, Çok Sevgili Meslektaşlarım, Basın ve TRT'nin Muhterem Mensupları,

Bugün çalışmalarına başlıyacağımız Kongremizde; 325 Türk, 10 Batı Alman, 1 Japon ve 1 İsviçreli meslektaşımızın katkısı ile 165 serbest bildiri, 26 meslektaşımızın katkısı ile 4 Panel ve iki Mezuniyet Sonrası Konferans gerçekleşecektir. Panel Konuları olarak El Yaralanmaları, Omurga Kırıkları, Kalça Artroplastisi ve Omuz Hastalıkları olarak en yararlı ve güncel konular seçilmiştir. Kongremize bildiri ve deneyimleri ile katılan meslektaşlarımıza teşekkür ederim.

Kongremizin bu güzel tesislerde yapılmasına izin veren GATA Komutanı ve As. Tıp Fakülte Dekanı Sayın Tümgn. Prof. Ömer ŞARLAK başta olmak üzere ilgililer, Kongre Divanına ve bana yardımcı olanlara şükranlarımı sunarım.

Gene XI ci Milli Türk Ortopedi ve Travmatoloji Kongresi huzurunda sizlere tekrar hitap edebilmek benim için mutlulukların en yücesidir. Ortopedi ve Travmatoloji Kervanına katıldığımda, 1955'de, Türkiye'de iki ortopedi kliniği ve elin parmakları kadar Ortopedi Uzman vardı. Bugün 23'ü Tıp Fakültelerinde, 8'i Sağlık Bakanlığında ve 4'ü SSK'da olmak üzere 35 Ortopedi ve Travmatoloji Kliniğinde uzmanlık eğitimi yapılmaktadır ve bizim tesbitlerimize göre bu uzmanlık dalında çalışanların sayısı 1000'i aşmıştır. Ortopedi ve Travmatoloji Uzmanı olarak 112'si Üniversitelerde, 254'ü Sağlık Bakanlığında, 175'i Sosyal Sigortalar Kurumunda, 40 kadar Türk Silahlı Kuvvetlerinde ve diğer hastanelerde olmak üzere 600 kadarı kamu sektöründe ve 200 kadar da serbest çalışan olmak üzere 820 Ortopedi ve Travmatoloji Uzmanı ve 300 kadar asistan bu bilim dalında emek vermektedir.

Ortopedi ve Travmatoloji Uzman sayısı olarak doymuşluğa doğru ulaşmaktayız. Bu sayısal yeterliliğe karşı eğitim ve verimlilikte yeterli olduğumuz söylenemez. Bunları şöyle özetliyebiliriz.

1 — **Ortopedi ve Travmatolojide uzmanlık eğitimi standart değildir.** Bazı Üniversitelerimizde 8-10 Öğretim Üyesi, 70-100 hasta yatağı ile Batı Ülkelerine yakın düzeyde ve Ortopedinin her dalında hizmet verilerek 10-20 Asistan yetiştirilmektedir. Diğer yandan bazı Eğitim Hastanelerinde 100-150 yatak, 2-3 Uzman, Travma ağırlıklı kliniklerde de 10-15 Asistan yetiştirilmiye çalışılmaktadır. Bazı Üniversitelerde 10-15 yatakla yalnız Uzman değil Doçent ve Profesör bile yetiştirilmektedir. Şu halde Eğitim veren yerlerin yatak sayısı ve hasta çeşidi ile eğitimci sayısı ve kalitesi konusunda bazı asgari ilkelerin saptanması ve herkesçe uygulanması gerekir.

Aynı zamanda bazı eğitim kuruluşlarında bizim uzmanlık dalımızın 3 Ana Bölümü olan yetişkin Ortopedisi, Çocuk Ortopedisi ve Travmatolojiye yeterli ağırlık veya Asistan rotasyonu verilmemekteidr

2 — **Ortopedi ve Travmatoloji Bilim Dalı Uygulamasındaki araç ve gereçler yetersizdir ve dengesizdir.** On Tıp Fakültemiz dışındaki Fakülte ve diğer Eğitim Hastanelerinde maallesef bilgisayarlı tomografi yoktur. Halbuki birçok ülkede değil hastanelerinde Acil Servislerinde de ilâve Bilgiyasarlı Tomografi olmıyan Eğitim Hastanesi yoktur. Bugün Kırık ve Yumşak doku travmalarında Bilgisayarlı Tomografi lüks değildir, tanı ve tedavide zorunludur Sağlık Bakanlığı ve SSK'nın biri hariç hiçbir hastanesinde Bilgisayarlı Tomografi olmayışı düşündürücüdür. Henüz birçok hastanenin Ameliyathanelerinde imajin intensifayr denilen gün ışığında radyoskopi yapan röntgen cihazı olmayışı Travma ve Ortopedi cerrahisi için büyük bir noksanlıktır.

Bilindiği gibi Ortopedi ve Travmatoloji Ameliyatlarında kullanılan araç ve gereçler oldukça pahalıdır. Bazı firma ve tröstlerce her yıl ufak değişiklikler yapılarak çeşitli araç ve gereç üretilişi ve bunların birçoğunun güncelliğini kaybetmeleri yanında bunların ikmallerinin ve onarımlarının yapılması ülkemiz için imkansız duruma gelmiştir.

Son yıllarda Tıp Fakülteleri ve diğer Sağlık Kuruluşlarının bütçelerindeki dar boğazlar nedeniyle, bizler Ameliyat için gerekli araç ve gereçleri alamaz veya eksiklerimizi tamamlıyamaz durumda düştük. Hastanelerde kullanılacak vida, plâk, protez ve diğer implantlarla bunların uygulama araçlarının bulunamayışı veya implantların hastaya uyacak ölçüde bulunmayışı, hekim ile alet firmaları arasında gereksiz bir ticari yaklaşıma neden olmaktadır. Eski yıllarda hasta için en iyisini ve en ucuzunu tercih eden Ortopedist, bugün bulduğunu almakta ve kendisine en sempatik gelen yerden almaktadır. Bu da hekim-firma arası bazı sıcak ilişkilere neden olmaktadır. Bunun sonucu bazı firmalar, kurumların seçeceği veya en gerekli olan değil, kendi özel ilişkilerine göre bazı meslektaşlarımıza dış ülke ziyaret imkânları vermekte, geleneksel hekimlik anlayışına bazen gölge düşürmektedir.

3 — **Uzman Hekimlerimiz Uzmanlık sonu Eğitime Gereken İlgiyi Göstermiyor veya Kendisine bu İmkânlar verilmiyor.**Ençok uzman çalıştıran Sağlık Bakanlığı ve Sosyal Sigortalar Kurumu Mezuniyet sonrası Eğitime gereken önemi vermemektedir. Her ülkede uzmanlar için senelik veya 2-3 senede bir değişik uygulamalı kurslar ve kongreler düzenlenir, uzmanların bunlara katılması zorunlu kılınır ve buralara katılan Uzmanlara akademik puvan verilir. Böylece bu Uzmanların Akademik durumu değerlendirilir. Üzülerek söylemek gerekirse Bakanlığa ve Sosyal Sigortalar Genel Müdürlüğüne bundan üç ay evvel Panel ve Serbest bildirilerle Bilimsel bir Eğitim olan Kongremizden söz ederek Uzmanlara Kongremize katılmaları için izin verilmesini arzettiğimiz halde, bu izin için arkadaşlarımızdan bazıları ancak senelik izinlerini kullanmaya zorlanmışlardır.

Bu Kongrelere Sağlık ve Çalışma Bakanlığının teşvik etmesi ve ayrıca teorisyenlerce değil, bilenler tarafından Mezuniyet Sonrası Eğitim Programları düzenlenmesi gerekir. Bilindiği gibi biz Ortopedi Ailesi olarak Ülkenin değişik yerlerinde senede 1-2 Mezuniyet sonrası programları düzenlemekteyiz, Ulusal ve Uluslararası kongreler yaparak bildirileri yayınlamaktayız. Bugüne kadar 4506 sahife tutan 10 Kongre Kitabı yayınladık. Bunlarda 33 Panel, 9 Mezuniyet sonrası kon-

ferans, 1000'i aşkın bilimsel çalışma yer almıştır. Buna daha da ağırlık vermemiz gerekir.

4 — **Kırık, Çıkık ve Travma ile ilgili bilimsel teşkilat ve eğitim yetersizdir.** Türkiye'de 1903 tenberi depremlerdee 61.500 kişi ölmüştür. Bunun için Genel Müdürlükler kurmuşuz, Sivil Savunma, Afet İşleri, Gn. Md.ü, Kızılay, Sağlık, Bayındırlık ve diğer Bakanlıklar arası Koordinasyon Kurulları kurmuşuzdur. Fakat her sene 10.000 kişinin ölümüne neden olan Trafik Kazaları için böyle bir teşkilat yoktur. Sadece beyanatlar, üzüntüler, hastane ziyaretleri ve musalla taşı önündee düğümlenen mutsuz sonlanışlar halkımızı bezdirmiştir. 2918 Sayılı Karayolları Trafik Kanununun 8. maddesi; Sağlık Bakanlığı ilgili birimlerinin Karayollarında İlk Yardım, Yaralı taşınması, Acil Yardım ve tedavi konularında gerekli önlemleri alır» dediği halde, Acil Yardım Hizmetlerini gereğince ele alabildiğimiz söylenemez. Acil Yardım hizmeti sadece 4 tekerli ambulans ve içindeki yeterli veya yetersiz alet ve malzeme değildir. Yurt genelinde dinamik ve koordine teşkilat işidir, buna gönül verenlerin işbirliğidir, en az birkaç ay özel eğitim gören Acil Yardım Sağlık personelinin özverili hizmetidir. Bu nedenle Devlet bu işi daha ciddi ve inanmış olarak ele almalıdır. Bilgili İlk ve Acil Yardım sayesinde bizde Trafik Kazasından senede ölen 10.000 kişiden 2.000'i yaşatılabilir, 20.000 sakatlayıcı yaralanmadan 8.000'i sakatlıktan kurtarılabilir. İş kazası, ev kazası ve diğer kazalardan ölen ve sakat kalan onbinlerden bir kısmı da bu sayede kurtarılabilir. Elbetteki bu tür kazalar en az Kolera kadar vahim, AİDS kadar ürkütücüdür fakat onların yüzde biri kadar ilgililerden heyecan uyandırıyormu endişesini halâ duymaktayız. Bunun düzeltilmesi için ivedilikle şunlar yapılabilir.

1 — Milli Felâket ve Kazalar Koordinasyon Kurulu kurulmalıdır,

2 — Sağlık Bakanlığı, bünyesi içinde Ana-Çocuk Sağlığı gibi yetkili ve etkili «Acil Yardım Teşkilâtı» kurmalıdır,

3 — Bu teşkilât İl, İlçe gibi idari bölgeler dışında kaza veya Acil Yardım gereksinimine göre yurt içinde birbirine komşu hizmet bölgeleri olarak çalıştırılmalıdır.

4 — Kaza ve Acil Yardım kesafet bölgeleriyle ilişkili Travmatoloji Hastaneleri kurulmalıdır. Genel Hastaneye dönüştürülen Afyon, İzmir, Bolu ve Kartal Hastaneleri yalnız Travmatoloji Hastaneleri haline dönüştürülmelidir. Ankara'da Bilgisayarlı Tomografisi dahil çağdaş araç ve gereçlerle donanmış olup 9 aydır açılması beklenen Dr. Muhittin Ülker Acil Yardım ve Travmatoloji Hastanesinin biran evvel amaca yönelik hizmetler için çalıştırılmasının özlemi içindeyiz. Buna benzer hastanelerin çoğaltılarak yalnız sayıca değil bilgice yeterli ve deneyimli Ortopedi-Travmatoloji, Nöroşirürji, Göğüs Cerrahi, Genel Cerrahi ve Anestezioloji, Reanimasyon Uzmanları ile donatılarak çalıştırılması gerekmektedir.

5 — «Acil Sağlık Uzmanlığı» düşünülebilir. Amerika'da Emergency Physician denilen Acil Hekimlik ihtisası vardır. Bizde de 2-3 senelik eğitimle deneyimli ve uygulayıcı acil hizmet hekimi yetiştirilebilir.

6 — Tıpta Uzmanlık Tüzüğünde önerdğimiz gibi Oratopedi-Travmatoloji Asistanlık Eğitimindeki 10 aylık Genel Cerrahi rotasyonundan ikişer ayının Nöroşirürji, Plastik Cerrahi ve Göğüs Cerrahisinde geçirilmesinin sağlanması çok yararlı olacaktır.

7 — Travma Rehabilitasyon Merkezlerinin açılması gerekir. Dünyanın hiçbir yerinde olmıyan bizim ülkeye has Fizik Tedavi ve Rehabilitasyon Uzmanlığının islahı ile birlikte Rehabilitasyon hizmeti veren yataklı kurumların açılmasının geç kalınmış bir hizmet olduğunu birkez daha vurgulamak gerekir.

Bu açış konuşmamda sizlere yalnız Ortopedi ve Travmatoloji Uzmanlığının bazı sorunların dile getirmiye çalıştım. Türkiye'nin genel Sağlık Sorunları, Sağlık Sigortası, Hasta-Hekim-Hastane ilişkileri gibi kronikleşen açmazlarımızdan söz etmiyorum. Birçok yetkili ve etkilinin hekim ve hekimlik mesleğine karşı gösterdikleri haksız kötüleme ve genellemelerini anlıyamıyoruz. Bunların hekim diliyle bilinç altı doyumsuzluk ve kıskançlık olarak değerlendirmeyi düşünmek istemiyoruz. Dünyada saygınlığı hallâ en önlerde olan Tıp mesleği ve eğitimi, ülkemizdeki gençlerin yalnız teorik bilgilerle tıp öğrenciliğine seçilmesi, yetersiz, araçsız, gereçsiz Tıp Fakültelerinin ve buralara alınacak öğrenci sayısının dengesiz olarak artırılışı, uzmanlık girişindeki kişilik ve beceriye değil yalnız teoriye dayanan genel sınav sistemi, yalnız hekime yüklenen zorunlu hizmet, atamalardaki uygulama ve daha birçok nedenin Tıp mesleğimize olan ilgi ve saygınlığı nasıl azalttığı üzerinde durmıyacağım. Fakat Tıp Eğitimini, hekimi ve hekimliği bu hale getirenlerin birgün nedamet duyacaklarına ve vijdan azabı çekeceklerine inanıyorum.

Görülüyor ki, sorunlarımız en az sorumluluklarımız kadar çoktur. Fakat Türk Hekimi ve onun şerefli bir bölümünü oluşturan Türk Ortopedisti kendisine düşen görevleri özveriyle yapmaktadır ve yapacaktır. Bizim dileğimiz düzeltilebilecek olanları dile getirerek el ve gönül birliği ile daha iyiye ve daha güzele, daha çabuk ve huzurla ulaşabilmektedir.

Bu duygularla Kongremizin başarılı ve hayırlı olması dileğiyle saygılarımı sunarım.

PANELLER

PANEL-I

EL YARALANMALARI

Moderatör : Prof Dr. Rıdvan EGE

El Yaralanmaları Önemi, Görülme Oranı, Dünya'da ve Bizde El Cerrahisinin Gelişimi

Panel Açış Konuşması

Prof. Dr. Rıdvan EGE

Güncel yaşamımızda bütün korunmalarımıza rağmen el, en çok yaralanan organlarımızdandır. Hele makinalaşan yaşantımızda hergün yüzlerce kişi elini kaptırmakta, kesmekte, yakmakta veya sıkıştırmaktadır. Çocuklarda ise bu daha da yaygındır.

Yemek yeme, giyinme ve yazı yazma gibi en önemli fonksiyonları içeren yakalama ve tutma becerimizi, duyu yeteneği ve kişiliğimizi anlamlaştıran davranışlardaki görüntüsü olan el, çok yararlı fonksiyonel ve kozmetik bir parçamızdır.

El Yarası Görülme Neden ve Oranları :

Bazı ülkelerde kazaların % 40 kadarı trafik, % 25 i ev kazalarıdır. El yaralanmaları trafik kazalarında az, iş ve ev kazalarında çok olur. El yaralanmalarının % 55 i iş, % 40'ı ev ve % 1'i trafik kazalarındadır. El yaralanmalarının çoğu daimi sakatlık bırakır ve insan işgücünden kayba neden olur. Bu yaralanmaların çoğu kirli ve yağlı makina, kesici alet (et bıçağı, keser, hızar), ev eşyası (boru, cam, çivi, kapı sıkışması) ve hertürlü yakıcı araçlarla olduğundan çokkez infektedir, kirlidir. Savaşlarda mermi ve hele bombalarla parçalayıcı yaralar toprak ve çamaşır parçalarının bulaşmasıyle daha da kirli bir ortam yaratır.

Allsoud'un İngiltere'de iş kazası sonucu olan 150 el yaralanmasından % 28'nin makina, % 14 inşaat, % 12 gıda ve % 10 nun tekstil işçilerinde, % 7,5 nun araç sürücülerinde olduğunu ortaya koymuştur. Bunlardan 160 yaralanmadan 39'u kesik, 43'ü düzensiz yara ve 50'sı Crush injuri imiş. % 84'ü erkek olan bu işçilerin % 40'ının yaşı 16-25 arasındadır.

Benimde çallışmalarını izlediğim Glasgow'da Clark ve arkadaşlarının 1985'te yayınlanan ve acil servise 2 ay iiçnde başvuran hastalarla ilgili istatistikleri ilginçtir. Western Infarmary (hastanesi)nin bakma zorunluğunda olduğu kişi sayısı 246.254 tür. Bir senede 51.268 kişi acil servise başvurmuştur, bunların 33.100'ü kazaya bağlı yaralanmadır. İki ayda 1.074, yılda 6.500 civarında el yaralanması başvurmuştur, bu tüm yaralanmaların % 21 dir. Başka bir deyimle o bölgede yaşıyan yaklaşık her 5 kişiden biri acil servise başvurmuş ve her 8 kişiden biri yaralanmış ve her 26 kişiden biri el yaralanması nedeni ile hastaneye başvurmuştur. 70 % i erkek, 27 % si 12-19 yaş, 31 % i 20-29 yaş arasındadır. Bu el yaralanmalarının 26 % sı iş kazası, 16 % sı ev kazasıdır ve 39 % spor ve eğlencede olmuştur. 15 % ü alkol almış, 60 % ında çok kullanılan el yaralanmıştır. 10 % cam, 12 % bıçak ve 65 % endüstirel araçlarla olmuştur ve 82 % sinde doku kaybı vardır. Yıllık yaklaşık 6.500 el yaralanmasından 118 (11 %) ekstansör, 43 (7 %) fleksör, 79 (12 %) sinir ve 48 (8 %) arter injurisi tesbit etmişlerdir. Ancak 7 % sinde antibiotik gerekmiştir.

Dünyada ve Bizde El Cerrahisinin Gelişimi :

El yaralanmalarının değerlendirilme ve tedavisi çok önem taşır. Dikkatsiz bir girişim veya kusurlu bir tedavi kişide yaşam boyunca duyu, hareket, gösteriş ve beceri yönlerinden kalıcı özür bırakır. İnsanların görüntü yönünden yüzlerinden sonra en önem verdikleri yerlerinin ellerinin olduğu unutulmamalıdır. Bu nedenle her hekimin elin anatomisini ve nerede, neyin ve ne ölçüde yapılabileceğini iyi bilmesi gerekir. En ufak kuşkuda ilk ve acil yardım yapılarak eli yaralananlara yetkili yerlere göndermelidir. Bugün bütün ileri ülkelerde el cerrahisi ileri bir uzmanlık alanı olarak gelişmiştir.

Dünyada ve Bizde El Cerrahisinin Gelişimi :

Bu El cerrahisi dalını geliştirenler; Bell (1794 - 1842), Steindler (1878 - 1959), ikinci Dünya Savaşında Bunnel (1882 - 1957) ve savaş sonrası dönemde de halen hayatta olan hocam Boyes'tir. Fakat birçoklarını yakından tanıdığım, beraber çalıştığımız veya panellerde birlikte bulunduğum ünlü El Cerrahisi öncülerinden Steindler, Littler, Carroll, Flatt, Seddon, Verdan, Pulvertaft, Omer, Swanson, Millesi, Tubiana, Green, Sakallarides, Kessler gibi ünlüler ve hizmetleri unutulmıyan Brand, Stack, Sunderland, Riordan, Goldner, Amako, Landsmeer, Mildford, Flyn, Michon, Iselin, Lamb, Barsky, Buck-Gramcko, Zancolli, Kleinert ve diğer otoriteler bu bilim dalının gelişmesi için çalışmalar yapmışlardır. Çinli cerrahların mikroşirürji ile el cerrahisinde getirdiği yenilikler 1965 te Kamatsu ve Tamai'nin mikroşirürjik yöntemle yaptıkları replantasyon sayesinde el cerrahisinde çok önemli gelişmeler sağlanmasına neden olmuştur. Böylece nörovasküler grefler, grefli veya grefsiz interfasiküler sinir onarımları, vaskülarize flepler, replantasyon ve tranplantaasyon el cerrahisinde yeni ufuklar açmıştır. Artık bugün Dünyanın her yerinde Singapur, Avustralya, İsrail, Bulgaristan ve Hawai gibi yerlerde bile büyük El Cerrahi Merkezleri kurulmuş büyük ustalar yetişmiştir. Birinci Dünya savaşından sonra, 1946 da Amerika'da ilkkez El Cerrahi Derneği kurulmuştur.

1960 lı yıllara kadar Türkiye'de El Cerrahisi ile ve daha çok elin örtü veya kozmetik yönü ile Plastik Cerrahlar uğraşırdı. El yaralanmaları ise hep genel cerrahlara giderdi ve çokkezde bunlara birşey yapılamazdı. Genel Cerrahi uğraşısı içinde plastik cerrahiye de sempati gösteren Prof. Dr. Halit Ziya Konuralp ve Gülhane Çene ve Plastik Cerrahi hocası Prof. Dr. Cihat Borçbakan geniş uğraşı alanı içinde el cerrahilisi ile özel ilgisi olan öncülerimizden sayılabilir. El Cerrahisinin İkinci Dünya Savaşından sonra savaştaki El yaralıları nedenile önemi arttığından Genel Cerrah, Ortopedist ve Plastik Cerrahlar arasından bu konuya ağırlık verenler artmış ve Amerika'da ilk El Cerrahisi Derneği kurulmuştur. Bilindiği gibi El Cerrahisi elin görüntüsünden çok duyusu ve çalışması ile tüm fonksiyonları ile önem kazanır. 1960 lı yıllardaki öngörülen ilkelere göre bu 3 ihtisas dalında uzman olanlar El Cerrahi Merkezlerinde 6-12 ay çalıştıklarında El Cerrahi ünvanını alıyorlar.

1959 da Amerika'da Ortopedi ve Travmatoloji İhtisasımı bitirerek yurda döndüğümde o zaman öğretim üyesi bulunduğum Gülhane As. Tıp Akademesinde çok sayıda el yaralanması ile karşılaştığım için 1963 te 6 ay süreyle Columbia Üniversitesinde Carroll, 2 ay da Littler ve Eaton'la ve bir ay Iowa State Üniversitesinde Flatt ile El Cerrahisinde çalıştım.

1967 de Fulbrigth programı ile bir semestr daha Columbia Üniversitesinde Carroll ve bir semestr'de Los Angeles Southern Californiada University'de Boyes ile bir sene kadar daha el cerrahisinde çalıştım. Yurt dışında el cerrahi özel ihtisasımı tamamlamış ilk kişi olmuştum. Gene 1970 li yıllar başında Hacettepe Plastik Cerrahisine hoca olarak gelen Güler Gürsu arkadaşımız da Amerikada bu özel ihtisası tamamlıyarak yurda dönmüştü.

1970 de Ankara'da düzenlediğimiz 1. Akdeniz ve Ortadoğu Ortopedi ve Travmatoloji

Kongresine Carroll, Swanson, Omer, Brooks, Sakallarides ve Fahmy gibi uluslararası üne sahip El Cerrahlarını Ankara'ya davet etmiş ve bir El Yaralanmaları paneli düzenlemiştim. Daha sonra Plastik Cerrahların bir kongresinde, bizim Ortopedi ve Travmatoloji Milli Kongresinde ve Fransızlarla müştereken üçkez daha El Yaralanmaları Paneli düzenledik. Benim El Cerrahi ihtisası yaptığım Columbia Üniversitesinde daha sonraki yıllarda Prof. Dr. Ayan Gülgönen, Prof. Dr. Merih Eroğlu, Prof. Dr. İsmail Çallı ve Doç. Dr. Oğuz Polatkan ile gene Amerika'da Doç. Dr. Ahmet Karaoğuz ve Dr. Ömer Çeliker el cerrahi ihtisaslarını 1970 li yıllarda yurd dışında yaptılar. El Cerrahisi ile uğraşanlar giderek arttı. Bundan 10 sene kadar evvel ilkkez Türkiye El Cerrahi Derneğini kurarak Uluslararası El Cerrahları birliğine üye olduk. Mikroşirürjinin Ortopedi ve Plastik Cerrahideki uygulama alanı arttıkça özellikle genç kuşaklardan El Cerrahisine ilgi çok artmıştır. Ayrıca İstanbul'da Prof. Dr. Ayan Gülgönen ve Ankara'da Gülhane, Mikroşirürji kursları ile genç hekimlerimizin ilgi ve becerilerinin artmasına yardım etmişlerdir. Ancak ençok el yaralanmalı kişilerin başvurduğu Sosyal Sigortalar Kurumu ve Sağlık Bakanlığının da belirli yerlerde El Cerrahisi, Replantasyon ve Rehabilitasyon Merkezleri kurması gerekir.

Görülüyor ki, el yaralanmaları ve el cerrahisini ilgilendiren alanlar (Paralitik el, romatoid el, travmatik el, el tümörleri, elde doğuştan anomaliler, elde sertlik ve basılar vb) artmış ve bu nedenle de el ile uğraşacakların özel bir eğitime tabi tutularak yetiştirilmeleri gerekmiştir. Böylece kimlerin neler yapabileceği ve kimlerin hangi merkezlere ve ne zaman gönderileceğini iyi bilmek gerekmiştir. El ile uğraşacakların klinik değerlendirme için dikkatli tedavi planlaması için uzak görüşlü, cerrahi girişim için de usta ve sabırlı olması gerekir. El patolojilerinin tedavisinde başarı ancak bilgi, ustalık, sabırla ve uzun vadede sağlanabilir.

Şimdi Panelimizin Konusu olan El Yaralanmalarına ait bazı temel görüşleri özetliyerek panel konularına geçelim.

El Yaralanmalarının Tedavi Planlaması:

El yaralanması bazan anatomi enfiyeliğindeki ufak yaralanma ile radial arter, bilek voleri ortasında veya avuç içinde baş ve işaret parmaklar arasındaki ufacık bir kesi ile median sinir, parmak voleri veya avuç içi distalindeki ufak kesiden parmağın tüm fleksörlerinin yaralanması ile sonlanabilir. Bu nedenle yara küçüklüğüne aldanmamalıdır. Bazen elde kanıyan parçalı bir yara tüm dikkatimizi üstüne çekerde bir iç kanama veya solunum ve kalbe ait resüsitasyon gerektiren durumlar gözden kaçabilir. Bu nedenle el yaralanması olan kişi olay yerinde, hastaneye götürülürken ve hastanede devamlı izlenmelidir. Bunu şöyle özetliyebiliriz.

I — İlk Yardım (Kanama durdurulur, el infeksiyondan korunur, fonksiyonel durumda sarılır ve hastaneye gönderilir).

II — Hastane Tedavisi,

1) Yaranın Hastanede değerlendirilmesi,

A) Öykü (Ne zaman, nerede, nasıl olduğu ve ne yapıldığı),

B) Hastane acil yardım bölümünde değerlendirme,

B_1) Gözlemle değerlendirme (yara genişliği, cilt kaybı, yara tipi (ezik, yanık, kesik, parçalı vb), damar-sinir yaralanma belirtileri (kanama, solukluk, his ve hareket kaybı), tendon kesisi, (ekstansör kesisinde parmağı düz tutamaz, fleksör kesisinde parmak fleksiyon yapamaz), kırık (deformite, çekiş parmak vb.) gözlenmesi yara hakkında fikir verir.

B_2) İlk klinik ve radyolojik muayene cilt yara tipi, cildin canlılığı, cilt kaybı eklem hareketleri ve kemiklerin durumu, tendon hareket testi (parmağın tüm fleksiyonu, parmak ucunun fleksiyonu, parmağın ekstansiyonu, başparmak oppozisyonu, parmakların yanlara açmak ve birbirine yaklaştırmak ve bütün bu hareketlerde direnc karşı kas gücü), sinir fonksiyon testi (voler ilk 3.5 parmak median, ulnar, 1.5 parmak ulnar, el sırtı 3.5 parmak radial, 2, 3, 4, 5 parmak dorsal

uçları ve son 1,5 parmak dorsali ulnar sinir duyu bozukluğu için parmakları yanlara açıp kapama kusuru ulnar motor sinir, bilek ve parmakların ekstansiyon yapamaması radial sinir, başparmakla oppozisyon yapamaması çoğunlukla median motor sinir felcini düşüntür) ve radyolojik muayene ile iskelet yapı değerlendirilir.

C) Ameliyathanede Asıl Değerlendirme: Anestezi altında hemostaz yapılarak yara, cilt, fasya, tendon, damar-sinir, kemik ve eklem yaralanmaları aseptik koşullarda yeterli kesi yaparak ve bol tazyikli serumla yıkanarak muayene edilerek değerlendirilir.

Bu değerlendirmeye göre gerekli debridement, primer damar, tendon ve sinir onarımı, kırık redüksiyonu, cilt kapatılması yapılır, gerekenlerde replantasyon veya amputasyon yapılır. Aerobik ve Aneorobik infeksiyonlar için profilaktik önlemlere ve tedaviye devam edilir.

Bütün bu gözlem, klinik muayene ve ameliyathanedeki muayene ve değerlendirmeden sonra yaralanma yeri, tipi, genişliği, cilt ve diğer dokulardaki yaralanma miktar ve tipi, yaralanmadan sonra geçen süre, daha önce gördüğü tedavi, hastanın yaşı, cinsiyeti, meslek ve sosyal yaşantısı, elde bulunan ameliyat ekibi, araç ve gereçlerde gözönünde bulundurularak yapılacak plan ve programa göre el yaralanması başvurduğu hastanede veya başka bir El Cerrahi Merkezinde hemen veya bir süre sonra tedaviye alınır.

İşte bu panelimizde süremiz izin verdiğince bu konuları tartışacağız. Anatomisinden başlıyarak tedavisi ve rehabilitasyonu ayrı ayrı incelenmeye çalışılacaktır.

ELİN FONKSİYONEL ANOTOMİSİ

Prof. Dr. Rıdvan EGE

El yaralanmalarının tanı ve tedavi yöntemlerine değinmeden önce el fonksiyonel anatomisi hakkında bilgi vermeyi uygun bulduk.

Elin Cildi :

Elin dorsal cildi ince, palmar cildi kalın, keratin tabakası ve yağla kalınlaşmıştır. Dorsal yüzdeki gevşek cild altında ven ve lenf damarları bulunur, çok duyarlıdır. Vücuttaki dokunma hissine ait cisimlerin dörtte biri eldedir.

Yakalama veya tutma hareketinde elin ulnar kısmı kullanılırsa distal avuç içi büklümü, 2 ve 3. parmak kullanırılırsa proksimal avuç içi büklümü kıvrılır, bükülür. Bu büklümlerde cilt, fasya ilişkileri ile iskelete tutunduğundan yakalama hareketinde cildin yağ üzerinde kayması engellenir. Bu nedenle avuç içi kesileri bu büklümler üzerinden değil buna paralel yapılır.

Parmakların cildi fleksiyon hareketine uyacak şekildedir. Dorsal yüzde fleksiyona uyan bolluk olduğu halde, palmar yüzde fleksiyon yapılan üç eklemde cild hemen hemen fleksör kılıf üzerindedir. Bu nedenle parmak dorsal cildini de gref olarak pek kullanmamalıdır. Çünkü yumruk veya tam fleksiyonda tam gerilerek bu işi yapar.

Avuç içi (Palmar) aponevroz; ciltaltı yağ dokusuna kadar uzanan fibröz bandlarla cilt altına iyice tutunmuştur, tesbit edilmiştir. Dupuytren kontraktüründe bu fibroz doku hipertrofiye uğramıştır. El sırtı (dorsal) cildi gevşektir ve içinden venlerin, lenf damarları ve duyu sinirlerinin geçtiği gevşek cilt altı dokusunun üzerinde bulunur. Çoğunlukla bu cilt altı gevşek dokunun avuç yönünden gelen lenf akımına yataklık etmesi avuç içindeki infeksiyonlarda el sırtındaki gevşek dokudaki aşırı ödemi açıklar.

Avuç İçi Derin Fasyası (Deep Palmar Fascia) (Şekil - 1)

El fasyası bağ dokusu, yağlı ve seröz dokulardan oluşur. El önemli travmalardan korur, elin dinamik fonksiyonunu yapan bölmeleri oluşturur. Ortası kalın ve üçgen şeklinde olan palmar aponevroz kenarlarda tenar ve hipotenar kasları örttüğü için hiç aralık kalmaz. Üçgen şeklindeki kısım proksimalde palmaris tendonu ile devam eder, elin fleksiyonuna yardım eder. Bu üçgen kısmı avuç içini 4 bölmeye bölen uzunlama band oluşturur, (yüzeyel enlilemesine metakarpal ligament) ve bu bandlar enlilemesine liflerle birlikte tutulur. Avuç içinde palmar apanevrozdan cilde doğru çok sayıda fibroz uzantılar vardır, bunlar arasında yağ ve küçük damarlar bulunur. Bunlar cildin aponevrozla sıkı ilişkisini sağlar ve çok az olarak birbiri üzerinde kayar. Fibroz uzantılar hipertrofiye uğrarsa (Dupuytren kontraktürü gibi) cilde iyice yapışır ve beslenmesini bozar. Parmak aralarındaki cilt altındaki enlilemesine fibriller palmar fasyanın enlilemesine lifleri ile kaynaşır. Bu lifler dijital damar ve sinirlerin etrafını tünel gibi çevirerek korur. Gene bu uzunlama fasya uzantıları proksimal falanksa kadar uzanarak tendon kılıfının eklem yüzleri hariç anuler fibrilleriyle birleşerek tüb şeklinde fleksör tendonu palmar, medial ve lateral yüzlerden örter. Böylece fleksör tendonun kolayca kaymasını sağlar. Bu yapışma palmaris longus kasının proksimal falanks fleksiyonuna yardımcı olur.

Kan ve Lenf Damarları (Şekil - 2)

Radial ve ulnar atardamarların herbiri yüzeyel ve derin dallar halinde sonlanır. Yüzeyel dallar avuç içi yüzeyel kavsini (arcus volaris superficialis), derin dallar avauç içi derin kavsini (arcus volaris profundus) oluş-

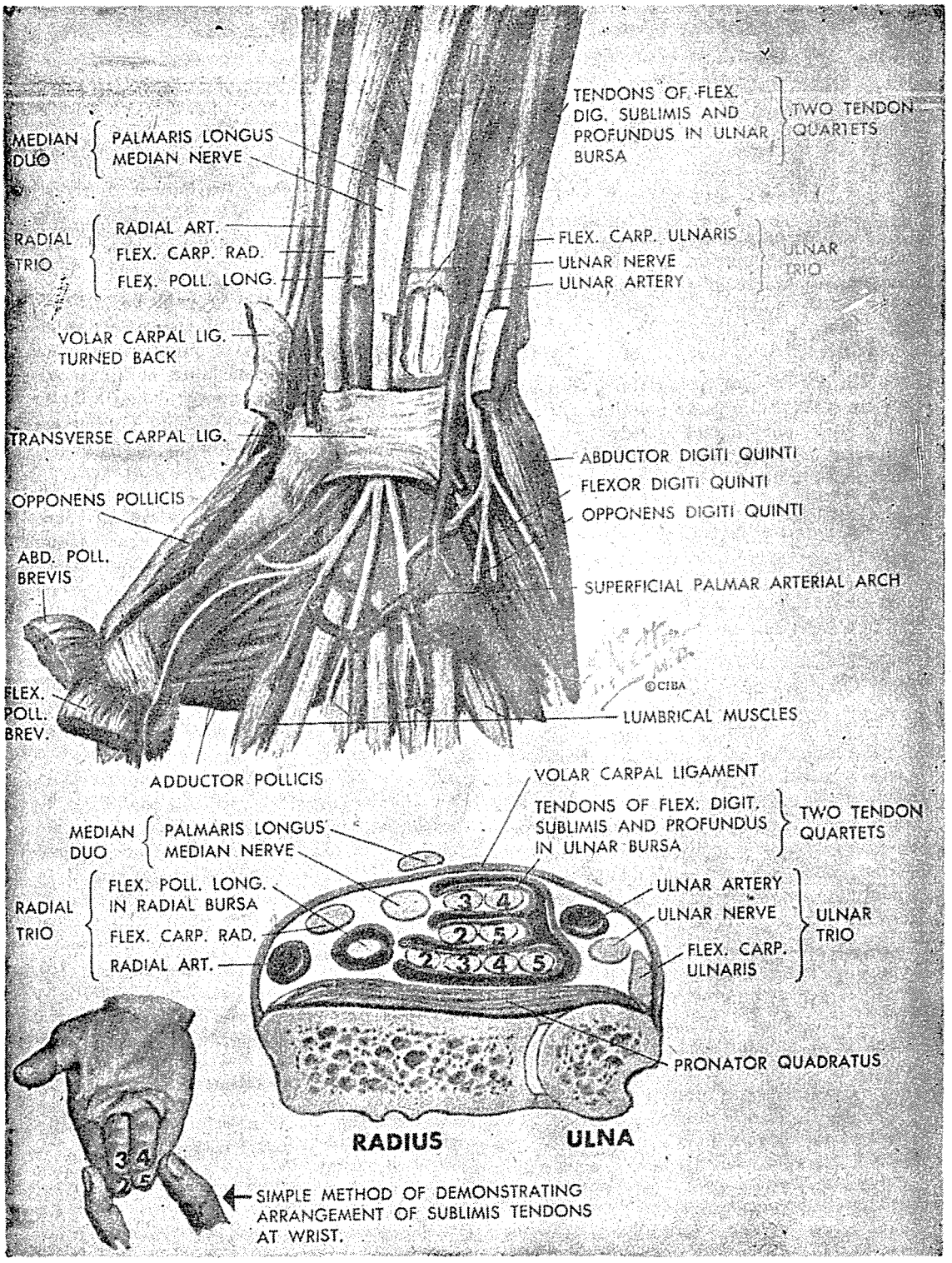

Şekil - 1 Elin Volar Görünüşü

turur. Tam abduksiyon durumundaki başparmağın distal kenarı seviyesinde, avuç içinde başparmaktan devam ettirilen çizgi avuç içi yüzeyel kavsine uyar. Bunun bir parmak proksimalinde avuç içi derin kavsi bulunur. Psiform kemiğin hemen radialinde ulnar atardamar atımı hissedilir. Bilek seviyelerinde ulnar atardamardan çıkan volar ve dorsal karpal dallar, radial atardamardan aynı şekilde çıkan dallarla karpal kemikler etrafında kelepçe şeklinde arterial bir atardamar ağı oluşturur.

Radial atardamar atımı proksimal bilek volar cilt büklümü yakınında hissedilir. Bunun yüzeyel dalları yüzeyel kavse ulaşır ve onun oluşumuna yardım eder. Radial atardamarın derin dalı, anatomi enfiyeliğini (fovea radialis) oluşturan (abductor pollicis longus ve extensor pollicis longus ile extensor pollicis brevis) altından geçerek birinci dorsal interossei kasının iki başı arasından ilerliyerek avuç içi derin kavsinin büyük bölümünü oluşturur.

Avuç içi yüzeyel kavsinden çıkan digital dallar pallmar aponevrozun hemen derinliğinde iki falangeal dala ayrılır. Bu kavis ve digital dallar parmaklardaki komşuluğun tersine olma koşulu ile median ve ulnar sinir dalları üzerinde bulunur.

Elin Sinir Dağılımı :

Ele sinir veren pleksus'un ön köklerinden çıkan ulnar, median ve muskulokutaeus sinirleri kendi aralarında anastamozlar yaptığı halde arka kökten çıkan radial sinir anastomaz yapmaz.

Motor : Ulnar sinir fleksör karpi ulnaris ve fleksör digitorum profundusların ulnar yarısını kontrol eder, motor gücünü sağlar. Geri kalan fleksor-pronotor grubu (fleksör karpi radialis, fleksör digitorum sublimis, fleksor digitorum profundusların radial yarısı, pronator teres ve quadratus) median sinir kontrol eder veya motor gücünü sağlar. Radial sinir ekstansör-supinator gruba (extansor carpi ulnaris, extansör carpi radialis longus ve brevis, extensor digitorum communis, extensor indicis proprius, extensor digiti quinti proprius, extensor pollicis longus ve brevis, abductor pollicis longus ve brevis, supinator longus) sinir verir. Ulnar sinir bütün intrinsik kasları, tenar kabarıklıktaki kısmı hariç fleksör pollisis brevis derin başı ve median sinirle kontrol edilen ve komşu olan iki lumbrikal kasları da kontrol eder. Parmakları düz bir yere yerleştirerek yanlara açıp kapayabilmek, yani enterossei kaslarının çalışması ulnar sinir motor testi olarak kullanılır. Median sinir başparmağa oppozisyon (başparmak ucunu diğer parmak uçlarına yaklaştırma) yaptırılarak test yapılır.

Duyu (Sensory) : Median sinir başparmak, işaret ve orta parmak avuç içi yüzü, yüzük parmağı radial yarısı, avuç içinin komşu kısmı, radial üçbuçuk parmağın distal ikişer distal falanksları sırtının (dorsal yüzü) duyu sinirlerini verir. Bu sinirin kesisine elin duyu kaybı nedeni ile «kör el» denilir.

Ulnar sinir küçük parmak ve yüzük parmak ulnar yarısının dorsal ve volar yüzünü ve bu parmaklara komşu olan el sırtı ve avuç içi kısmının duyusunu sağlar.

Radial sinir el sırtı dış üçte ikisinin, radial üç buçuk parmağın proksimal falanks-larının dorsal kısmını ve tenar kabarıklığını bir kısmının duyusunu sağlar.

Median sinir çok sıkı ve sert olan enlilemesine bilek bağı (transverse carpal ligament) (Şekil - 2) altından geçer, üç radial, iki medial dala, ayrılır. Üç lateral daldan (A), ikisi başparmağın iki yanı ve diğeri ikinci parmağın radial kısmına ve (B) iki medial daldan biri ikinci ve üçüncü parmakların komşu yüzlerine, diğeri üçüncü parmakların komşu yüzlerine, diğeri üçüncü ve dördüncü parmakların komşu yüzlerinin duyusunu sağlar.

Median sinirin ele giden ana kas dalının bilek enlilemesine bağının hemen distalinde ve fleksör pollisis longus tendon ve kılıfı üzerinde başparmak lateral kutaneous dalından ayrıldığını unutmamak gerekir.

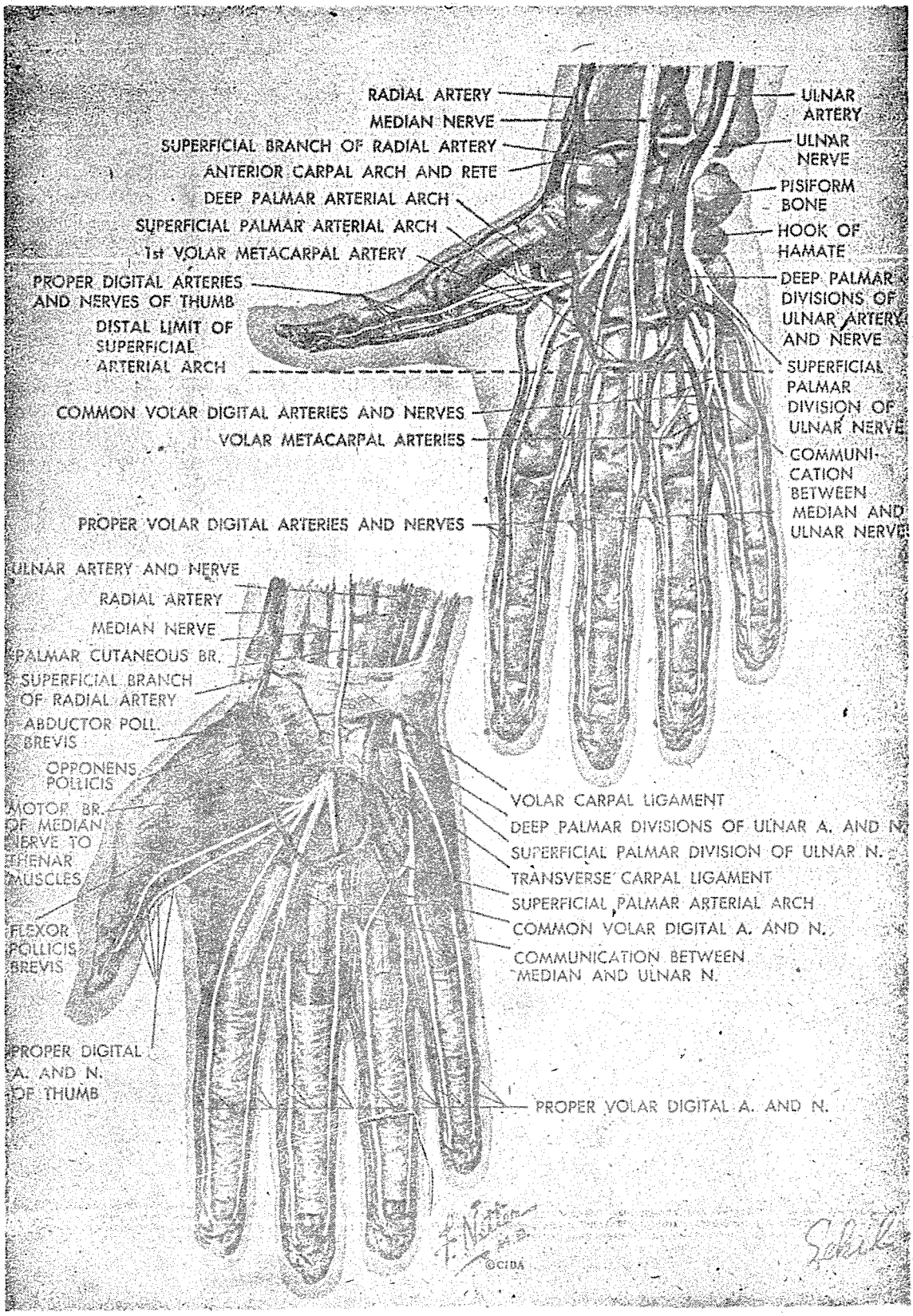

Şekil - 2 Elin Derin Volar Görüntüsü

Bu nedenle tenar kabarıklığı taşan veya fleksör pollisis longus kılıfı üzerinde yapılacak kesiyi birinci metakarp orta kısmı seviyesi proksimalinden daha yukarı uzatmamalıdır.

İkinci parmak radyal yüzü, ikinci ve üçüncü parmaklarının komşu yüzleri duyu sinirlerinden ikinci ve üçüncü lumbrikal kaslar için küçük dallar ayrılır.

İkinci parmak radyal yüzü, ikinci ve üçüncü parmaklarının komşu yüzleri duyu sinirlerinden ikinci ve üçüncü lumbrikal kaslar için küçük dallar ayrılır.

Ulnar sinir psiform kemiğinin radial tarafından geçer, yüzeyel ve derin iki dala ayrılır. Yüzeyel (superficial) dal; palmaris brevis için dallar, küçük parmak medial yüzü için dal, 4. ve beşinci parmakları komşu yüzleri için bir dal, median sinir medial dalına uzanan ince dallar verir. Ulnar sinirin derin dalı ise hipotenar kabarıklığa (abductor, flexor ve opponens digiti quinti) volar ve dorsal interossei, adduktor pollisis, 3 ve 4. lumbrikal kaslar ve fleksör pollisis brevis'e dal verir.

El Bileği ve El Kemikleri: (Şekil - 3)

Bunlardan el bileği kemikleri için bilgi verilecektir. El bileği kemikleri dörder kemikten oluşan iki dizi halindedir. (Şekil - 3). Radyaldan ulnar yöne doğru proksimal-dizide os scaphoideum (skafoid, naviculare), os lunatum (semilunar, yarımay), os psioforme (Pisiormis), os Triquetrum (Triangularis, Cuneiform) kemikleri, distal dizide ise, os trapezium (multangulum minor, lesser multangular), trapezoid (Multangulum minor), os Capitatum (os magnum, kapitatum, capitate), os hamatum (Hamate, uncifore) kemikleri yer alır. Trapezium, başparmağın bağımsız hareketini sağlar. Skafoid kemik proksimal dizide sayılırsa da daha çok iki karpal dizi arasında gibidir ve interkarpal dizi veya yapısal destek görevi yapar. Proksimal dizide daha çok kıkırdak ve daha az bağ vardır, distal dizi ise daha az kıkırdak daha çok bağların yapışması ile çevrilidir. Bu nedenle distal dizi, bağlarla sıkıca ve blok halinde tutulduğu için zorlamalara dayanıklıdır. Bu blok ile radius arasında oldukça hareketli olan navikular ve lunata kemikleri daha çok kırık veya çıkığa uğrar.

Bilek kemiklerinden kapitatum ve hamatum'un kemikleşme merkezi birinci yaşta, psiform'unki onuncu yaşta, diğerleri ikinci yaşta görülür.

Os trapezium distal yüzü başparmağa ait birinci metakarpla, trapezoideum ve kapitatum 2 ve 3. metakarpla, hamatum ise 4 ve 5. metakarpla eklemleşir.

Radius distal ucunda geniş, bikonkav ve proksimal karpal diziyle eklemleşen yüzü vardır. Ulna distali radius etrafında 160° kadar aksiyal rotasyon yapar. Ulna distal eklem yüzü üçgen şeklinde ve fibrokartilaj yapıdadır. Bu radiusa ve ulnar kollateral bağa yapışır. Radioulnar ve dorsal ve palmar radiokarpal bağlarla bu triangular fibrokartilaj yapı devam eder.

Navarro (1976) bilek kemiklerinin oluşturduğu 3 kolon'un bilek hareketleri düzenlediğini ileri sürmüştür. Skafotrapezial kolon hareketli kolondur, lunokapitate fleksiyon kolonu, trikuetrohamate ise rotasyon kolonudur. Proksimal dizideki lunatum, trikuetrium ve skafoidin proksimal kısmı interossöz membranlarla sıkıca birarada toplanmıştır ve interkarpal eklem radiokarpal eklemden ayırmıştır. Lunatumun proksimalde yüzü konvekstir, distaldeki konkav yüz kapitatum ile eklemleşir Trikuetral kemik ise hem lunatum, hamatum ve psiform'la, hem de ulna distalindeki trianguler fibrokartilajla eklemleşir. Distalde hamatum üzerinde hareketle ulnar ve radial deviasyon hareketine yardımcı olur. Skaoid ve lunatum ilişkisi bozulursa palmar fleksiyon gücü zayıflar. Bilek dorsal fleksiyona geldiğinde psiform distal ve palmar yöne kayarak, buna yapışan FCU etkisiyle dorsal fleksiyon gücü artar. Parmakların her birinde metakarp, başparmakta iki, diğerlerinde üçer falanks vardır. Bunların tendon yapışmasıa bakımından önemi kasların anatomisi bölümünde anlatılacaktır.

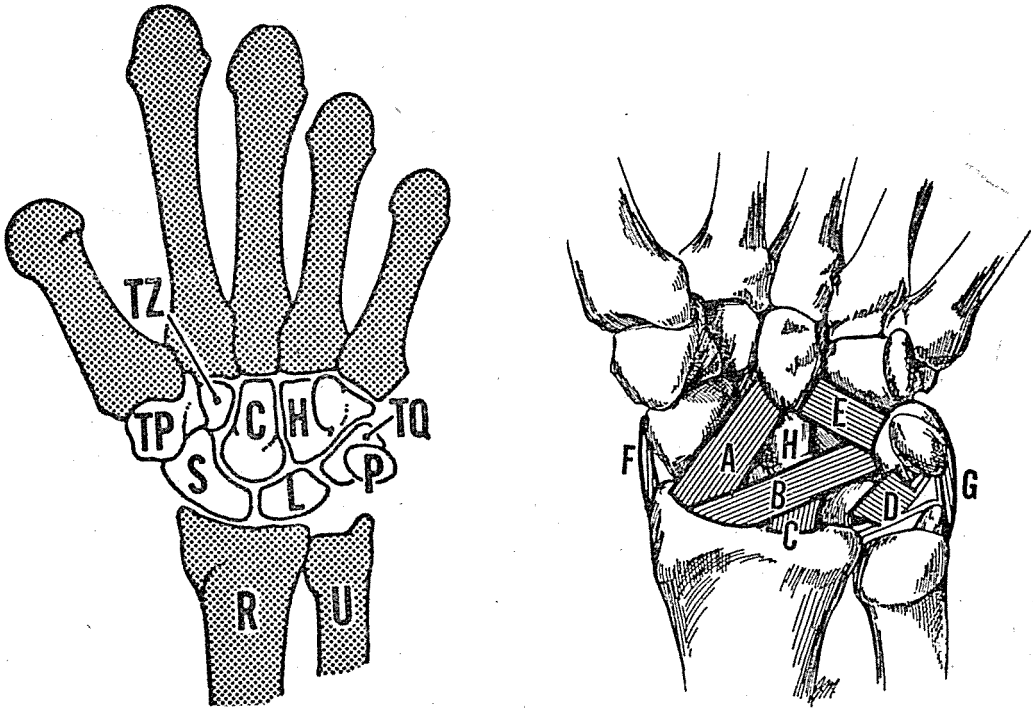

Şekil - 3 Bilek Kemikleri ve Bağları

El Kasları :

El kasları iki grupta toplanabilir. Bu ayırım fonksiyon yönünden olmayıp, tanımlama kolaylığındandır. Bunlar ekstrinsik ve intrensik kas gruplarından oluşur.

1) Eksrensik kaslar : Bunların başlangıç yeri elin dışından yani önkol ve koldandır.

2) İntrinsik kaslar : Başlangıç ve sonlanış yerleri elin içindedir.

Parmakların fleksörlerinden ekstrinsik fleksörleri humerus iç epikondili ve önkoldan başlayıp karpal kanaldan geçerek distal falanksa yapışan FLD tendonu DIP eklemde, orta falanksa yapışan FDS tendonu PIP de fleksiyon sağlar. Bilek distalinde bulunan intrinsik kaslar ise MCP eklemde fleksiyon sağlar.

Parmakların ekstansörlerinden ekstrinsikleri (EDC, ED, EDP) de humerus dış epikondili ve önkoldan başlar bilek dorsalindeki ekstansör retinakulum altından geçerek orta falanks proksimalinde sonlanır, MCP ekstansiyonunu sağlar. İntrinsikleri ise PIP DIP de ekstansiyon fakat MCP de fleksiyon sağlar.

Parmak fleksiyonu bilek ekstansiyonu ve parmak ekstansiyonu bilek fleksiyonu ile sinerjistiktir.

Başparmak fleksiyon adduksiyonu EPL, tenar intrinsinler ve 1. dorsal interossöz kasla sağlanır.

Başparmak ekstansiyon-abduksiyonu ise EPL, EPB ve Ab PL ve Ad PB kasları ile sağlanır.

Bazı Kısaltmalar :

IP (Interfalangeal), MP, MCP (Metakarpofalangeal), FDL (Fleksor Dıgıtorum Longus), FDS (Fleksor Dıgıtorum Sublimis), FCU (Fleksör Karpi Ulnaris), EPL (Ekstansor Pol-

lisis Longus), Ab (Abduktor), Ad (Adduktor), EDS (Ekstansör Dıgıtorum Kommunis), DIP (Dıstal İner Falangeal), PIP (Proksimal Interphalangeal).

El yaralanmalarındaki başlıca sorunlardan biri tendon yaralanmaları ve onarımıdır. Bilindiği gibi elin dorsal yüzünde ekstansörler, voler yüzde fleksörler, gene voler yüze yakın olan intrinsik kaslar bulunur. Anatomik yapı, onarım ve fonksiyon bakımından voler yüzdeki kaslar daha da özellik gösterir. Bunları özelliklerine göre inceliyebilmek için el bazı bölgelere ayrılarak incelenmiştir. Bunnell'in ilk tanımlamasından sonra bazı sınıflandırmalar yapılmışsa da, bugün çoğunluğun kullandığı, Eaton ve Weilbyn'in çalışmalarına dayanarak Uluslararası El Cerrahi birliğinin 1983 te kabul ettiği tanımlamadır. (Tablo - I)

EATON ve WEİLBY Tarafından Geliştirilen ve Uluslararası El Cerrahları Birliği Tarafından Kabul Edilen El Bölgeleri.

BÖLGE	FLEKSÖRLER		EKSTANSÖRLER	
	Parmaklar	Başparmak	Parmaklar	Başparmak
1. Bölge	PIP eklem distali	IP eklem distali	DIP eklem	IP eklem
2. Bölge	Birinci annuler ligamentten PIP ekleme kadar	Annuler ligament	Orta falanks	Proksimal falanks
3. Bölge	Avuç içi	Thenar Kabarıklık	PIP eklem tepesi	MP eklem
4. Bölge	Karpal tünel	Karpal Tunel	Proksimal falanks	Metakarp
5. Bölge	Bilek ve önkol	Bilek ve önkol	MP eklem tepesi	
6. Bölge			El dorsali	
7. Bölge			Dorsal Retinakulum	Dorsal Retinakulum
8. Bölge			Önkol distali	Önkol distali

IP Interfalangeal, D Distal, P Proksimal, MP Metakarpofalangeal.

1 — Ekstrensik (Extrinsic) Kaslar :

Fleksör Kas Grubu :

Fleksör Pronotor grupta : Pronotorlar fleksiyona yardım eder. Fleksör karpi radialis ve ulnaris, (FCR ve FCU) 4. parmağın fleksör digitorum profundus ve sublimus'u (FDL, FDS) ile fleksor pollisis longus (EPL), pronotor radii teres (PRT) ve kuadratus vardır. Fleksör karpi ulnaris, fleksör digitorum profundus yarısı, radial iki lumbrikal ve thenar kaslar hariç intrinsikler ulnar sinirden motor güç alırlar. Diğer fleksörler pronotor, radial 2 lumbrikal ve thenar kaslar median sinirler motor güç alır.

a) Fleksör Kaslar : Parmak interfalangeal eklemlerinin fleksiyonu, fleksör digitorum kasları ile yapılır. FDL tendonu DIP (distal interfalangeal) eklem fleksiyonunu sağlar. Fleksör kaslar bileğin hemen proksimalindeki ulnar bursa (kese) de bulunur (Şekil - 1). Fleksör tendonların metakarpofalangeal eklemde parmak uçlarına doğru uzanan sinovial keseleri ulnar tarafta en geniş ve uzun, radial tarafta gittikçe daha ince ve kısadır. Bu nedenle ulnar tarafa gittikçe parmaklar daha hareketlidir. En hareketli olan başparmak fleksörü için ayrı, geniş ve uzun sinovial kese vardır.

Fleksör digitorum profundus, ulna yukarı 2/3 ve interosseous membrandan başlar, distal falanksın voler yüzünde proksimal yarısında sonlanır. Fleksör digitorm profundus (longus) distal falanksın voler yüzü proksimal yarısına yapıştığından distal interfalangeal eklemi veya falanksı fleksiyon yaptırır.

Humerus iç epikondilinden, koronoid çıkıntı ve radius yukarı ön kısmına yapışan diğer fleksör kasa bugün fleksör sublimis diyoruz, eskiden fleksör perforatus veya flek-

sör superfisialis diye anılmıştır. Bu 4 fleksör sublimus'ten 3 ve 4. parmaklara ait olan ikisi karpal ligament proksimalinde yüzeyel, 1 ve 2. parmaklarınki ise bunların arkasında veya altındadır, daha derindedir (Şekil - 4).

Sublimis tendonu proksimal falanks ortası seviyesinde ikiye ayrılır ve arasından profundusun geçmesine izin verir ve bunların her yarısı da gene ikiye ayrılarak dörtte bir sublimis uzantısı fleksör profundus arkasında dorsalinde çaprazlaşır. Geri kalan çatallaşmış sublimis orta falanks palmar yüzünde yanlara yapışır. Böylece profundus tendonu adeta sublimis tendonunu delerek veya çatal gibi ayrılan kısımları arasından geçerek distal falanksa yapışır. İşte sublimisin ayrılması ile profundusun aradan geçmesi, bu tendonun bağımsız hareketlerini sağlıyan çok etkili bir askı veya makara (pulley) oluşturmuş olur (Şekil - 5). Bu iki tendonun hareketleri ayrı olduğundan ve profundusun uzunluğu 1-2 cm. daha uzun olduğundan, bu iki tendon kolayca yapıştığından profundus fonksiyonu bozulur. Tendon fonksiyon testlerinde belirteceğimiz gibi profundus orta falanks tutularak distal falanks bükülmesi ile, sublimis komşu iki parmak hiperekstansiyon yapılarak test yapılacak parmağın fleksiyon yapabilmesi ile anlaşılır.

Tendon kılıfları distal ve proksimal interfalangeal eklem yüzlerinin voler tarafında voler plaka, plak (volar plate) ve yanlarda kollateral bağlarla bir oluk oluşturur. Tendon kılıfı voler yüzünde de orta falanksta ortaya, distal ve proksimal falanksta kaideye yapışan annuler ligament veya askı (pulley)ler bulunur. Böylece fleksör tendonlar ve çevresindeki kılıf volar plaka, çapraz bağlar ve askı (pulley) içindeki kanaldan geçerler. Bu yapı tendonların kaldıraç kolu gibi

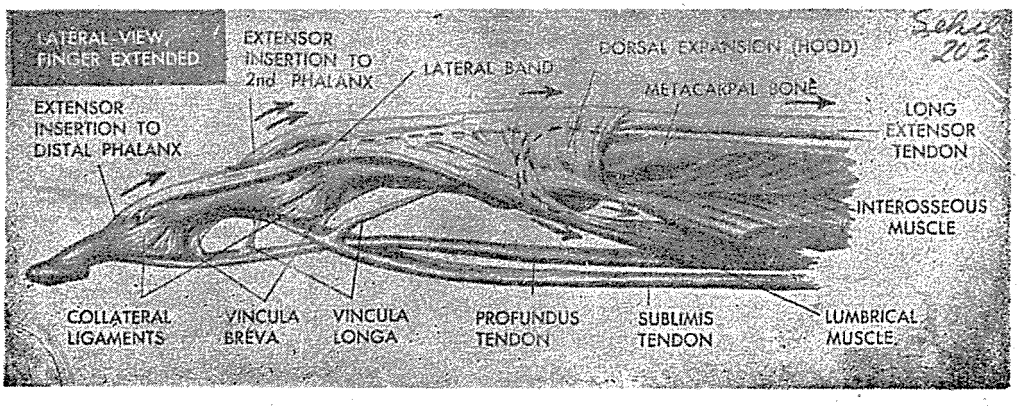

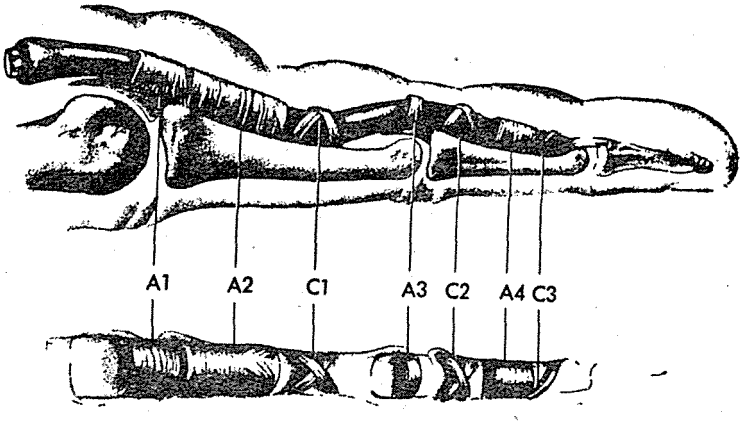

Şekil - 4 Parmak Anatomik Yapısı

gerilmesine destek olur. Tendonun dışında ise dıştan epitenon, içte (viseral) mesotenon bulunan paratenon vardır ve damarla beslenme buradan olur. Parmak paratenonunun zedelenmesinin parmak sertliğine ve hatta ekstansör çalışmasını bile bozduğu unutulmamalıdır.

Ayrıca eklem hiperekstansiyonuna engel olmak için her 2 eklem voler yüzünde tendon kılıfına uzanan damarlı olan kısa ve uzun gergi bağları (vincula) vardır, bunlardan besleyici damarlar gelir (Şekil - 5). Metakarpafalangeal eklemde askı (Pulley), dorsal hoid (çember bağ) uzantısı ile desteklenir.

Karpal tunelde fleksör digitorum sublimis veya superfisialis (FDS)lerden 3 ve 4. parmağa ait olanlar yüzeyel bulunur, 2. ve 5. parmak FDS'leri onun arkasındadır, derindedir. 4. parmak fleksör digitorum longus'lar (FDP) da bunlar arkasında tek sıra halindedir. Fleksör pollisis longus radialde ayrı kılıfta bulunur. Palmar (III.) Bölge yelpaze gibi dağılan kaslar, II. Bölgede lumbrikal kaslar arasında FDS ve FDL aynı kılıf içinde devam eder. Metakarpofalangeal ekleme yaklaşırken FDS dijital kanal dorsalindedir. Buradan başlıyarak yanlarda ve dorsalde olan FDS iki yarısı PIP'den geçtikten sonra adeta birbirine çaprazlıyan ikişer yarıya ayrılır (Şekil - 4). PDF ve FDS arasından geçerek distal falanks voler yüzüne kadar uzanır ve orada sonlanır. FDS ise orta falanks proksimalinde kanat uzantıları çaprazlaşarak çapraz bağ voler ve yan yüzleri distaline yanlarda sonlanır.

Bu anatomik özelliğe değinmekteki amacımız FDP ve PDS, FPL un yalnız bir kiriş olmayıp askıları, gergi ve bağları ile, kılıfı ile onarımda özellik istemesidir.

b) Ekstansör Kaslar :

Bu grupta : Supinatörler ekstansiyona yardım ederler. Ekstansör karpi radialis longus ve brevis, (ECRL ve ECRB) ekstansör karpi ulnaris, (ECU) 4. parmağın ekstansör digitorum kommunislerine (EDC) ek olarak 2. parmağın ekstansör digitorum proprius, ekstensör digiti kuinti proprius, ekstensör pollisis longus ve brevis ve abduktor pollisis longus kasları vardır. Supinatör olan biseps hariç (N. Muskulocutaneus'tan motor sinir alır) radial sinirden motor sinir alırlar.

Ekstansör digitorum kommunis (Longus) humerus dış epikondili, intermusküler bölme ve antebrakial fasyadan başlar. Bilek dorsalinden 4 tendon olarak 2, 3, 4 ve 5. parmaklara doğru ilerler.

Ekstensör tendonların bulunduğu elin dorsal yüzünde intrinsik kas bulunmadığından ekstensör digitorum longus tendonları, kemik ve cilt arasında gevşek olarak bulunur. Bilek bölgesinde sinovial keseleri bulunabilir. Bu kasın en önemli görevi fleksör ve intrinsiklerin hareket ettirme ve gücüne karşı metakarpofalangeal eklemlerde dorsal stabiliteyi sağlamaktır.

Ekstensör digitorum tendonu proksimal falanks dorsalinde üçe ayrılır. En büyük kısmı orta kiriş veya kısım (central slip) dir ve orta falanks kaidesine yapışır (Şekil - 6). İki yandaki yan kiriş veya band (lateral slip) yanlarda intrinsik (lumbrical ve interosseous) kaslarla birleşerek distal falanks kaidesine dorsal bölgede yapışır. Ekstensör tendonunun en kuvvetli olan merkezi kısmı orta falanks kaidesinde sonlandığından orta falanksı ekstansiyon yaptırır. Büyük kısmı intrinsik kaslarca sağlanan uç falanks ekstansiyonuna biraz yardımcı olur.

Ekstensör digiti ve ekstensör indicis proprius 5 ve 2. parmak ekstansörlerine yardımcıdır.

Ekstensör pollisis longus (EPL), ulna ve radius arka yüzü ve interosseous membrandan başlar, başparmak distal falanks proksimalinin dorsaline ekstansör pollisis brevisle birlikte yapışır ve distal falanks ekstansiyonunu sağlar. Bu tendonlar Colles kırığında yırtılabilir. 1. metakarpa yapışan abduktor pollisis longus, 1. metakarpa abduksiyon veya ekstansiyon yaptırır, metakarpofalangeal eklemi stabilize eder. Bu tendon kılıfının tenosnoviti (de Quervain hastalığı) olunca başparmak çalışamaz. Ekstensör pollisis brevis başparmak proksimal falanks kaidesi dorsaline yapışır. Falanks ekstansiyonuna yardım eder.

1 — **İntrinsik Kaslar :** Yapışma ve sonlanma yerleri el içinde olan intrinsik kasların merkez bölgesinde interosseus ve lumbrikal kaslar, yanlarda tenar (thenar) ve hipotenar (hypothenar) guruplar vardır. Bu kaslar, eklemlerin ustaca hareketlerini ve dengesini sağlar, uzun ekstensik kasların fleksiyon ve metakarpofalangeal eklemleri stabilize edici görevlerle kontrol altında bulundurur.

Tenar Grup : Bunlar başparmak metakarp cismi etrafında bulunan opponens, fleksör pollisis brevis ve abduktor pollisis brevis tendonlarından oluşur ve başparmağın çok ince ve usta hareketleri ve stabilitesini sağlar. Bunlar içinde abduktor pollisis brevis ve daha az olarak fleksör pollisis brevis, en az olarak opponens kası başparmağın en önemli olan oppozisyon hareketini sağlar. Abduktor pollisis brevis, başparmak tırnağı avuç içine 90° durumunda iken başparmağı yükseltir, kaldırır. Sonra opponens, başparmağı diğer parmaklara doğru, avuç içine döndürür, tırnak avuç içine paralel olur. Bu kasları median sinir çalıştırır. Fleksör pollisis brevis yüzeyel ve derin olarak iki gruptan oluşur. Yüzeyel olan karpal ligament ve multangulum major'dan başlar proksimal fallanks radialinde zorlanır, N. median'ustan sinir alır. Derin olan kısmı birinci metakarptan kapitatum, trapezium ve tropezoideumdan başlar proksimal falanks kaidesi ulnar tarafına yapışır, N. ulnaristen sinir alır.

Bunlara ek olarak adduktor pollisis vardır. Bunun oblik ve enlilemesine başlarından sonuncusu 3. metakarp cisminden başlar enlilemesine giderek başparmak proksimal falanks ulnar tarafına yapışır, oblik olan radial tarafa yapışır. Elin orta direği veya dayandığından radial kenara olan hareket askı (sling) olarak iş görür. Başparmağın orta çizgiye düz olarak yaklaşmasını sağlar, abduktor gibi kavis çizdirtmez. Bunlardan adduktor pollisis longus ve fleksör pollisis brevis derin başı N. Ulnaristen sinir alır.

Hipotenar Grup : Buradaki kaslar 5. parmak hareketi ile ilgilidir. Abduktor ve fleksörler parmak fleksiyon ve abduksiyonuna yardım eder. Derindeki Opponensler 1 ve 5. parmaklar yaklaştığında avuç içi çukuru gelişmesine yardım etmek amacı ile 5. metakarpı döndürür ve addukte eder.

İnterrosseous Kaslar : 4 dorsal, 3 voler interosseöz kaslarından oluşan bu gurubun başlangıç ve sonlanış yerleri tartışmalıysa da fonksiyonu bellidir. Bu kasların bir bölümü proksimal falanks proksimaline biraz voler yüzde yapışır (Şekil -). Diğer bölümü, dorsal uzantı yan bağları ile devam eder, orta ve distal falanks dorsaline yapışır. Kaslar metakarp cismi yanlarından başlar, palmar gurup dorsal ekstensör sistemle birleşir ve sonlanır. Birinci dorsal inteosseöz kas kemiğe, 2 ve 4. ekstansör sistemi, 3.nün büyük kısmı ekstansör sisteme yapışır.

Lumbrikal Kas : 4 lumbrikal kasın herbiri bir fleksör digitorum longus tendonundan başlar, lateral banda yapışarak ekstensör kaslarda sonlanır ve onunla birlikte iş görür. Bunlar tek başlarına çalışamaz, çoğunlukla palmar interossözlere yardım ederek proksimal interaflangeal eklemi fleksiyonda stabilize eder. Aynı zamanda distal falanksın fleksiyon ve ekstansiyonunda yönetici olarak iş görür. Bunlar elin derinliğinden metakarpo-falangeal ekleme doğru uzanır, yaklaşır ve bu eklemin kaldıraç dayanağının veya ekseninin palmar yüzüne uzanır. Bu nedenle çalışınca ekstrensik olarak ekstensör digitorm tendonlarının çekmesine karşı koyarak metakarpofalangeal eklemin fleksiyonunu sağlar. İntrinsik tendonlar proksimal ve distal interaflanfeal eklemlerin kaldıraç dayanağının dorsaline doğru geçer. Bu nedenlede ekstrinsik olan fleksörlerin çalışmasına rağmen parmağın bu iki eklemininin ekstansiyonunu sağlar. Özet olarak orta gruptaki intrinsikler (intirosseous ve lumbrikaller) metakarpoaflangeal eklemde fleksiyon, proksimal ve distal interfalangeal eklemde ekstansiyon yapar (Şekil - 4)

7 İnterossei ve ulnar 2 lumbrikal kas ulnar sinirden motor güç alır. Bu nedenle parmakların birbirinden uzaklaşıp yaklaşması, parmak aralarında kağıt tutabilmek, ulnar sinirin normal olduğunun delilidir. Bu yönden ulnar sinire parmakları yanlara açıp kapıyan sinir denir. Median sinir 2 radial lumbrikal ve tenar intrinsiklere motor güç verdiğinden başparmağı diğer parmak uçlarına yaklaştıran oppozisyon siniri olarak bilinir.

Akut El Yaralanmaları

* Doç. Dr. Ahmet KARAOĞUZ

El yaralanmaları makine kullanımına paralel olarak artış göstermiş ve sadece fabrikalarda değil, medeni toplumlarda yaşamın her adımında ulaşım, tarım ve ev çevresindeki kazalarda gözükür olmuştur. Özellikle eğitimi az olan işçilerde iş kazaları oranı yüksektir. Onlar sıklıkla üzerlerine vazife olmayan işlere bulaşmalarından dolayı, hem kendilerine hemde işine karıştıklarına zarar verirler. Toplumumuzda Ramazan ayında, gece vardiyalarında, hasat zamanında, fındık kırma, mısır ayıklama makinaların kullanmadaki mevsimlik işlerde, yine okulların yaz tatilinin başlangıcıyla çırak olarak çalışmaya başlıyan 16 yaşın altındaki çocuklarda sıklıkla görülmektedir.

İş kazalarndaki el yaralanmalarının multipl yaralanmalar, bunun dışındakilerinde minor yaralanmalar olduğu sonucu çıkarılmamalıdır. Deneyimler el ve önkolda sinir yaralanmalarının yarısından fazlasına camla öfke, alkol, eğlence ve benzerleriyle evde, okulda veya başka bir yerde olduğu biçimindedir. Hangi şekilde olursa olsun gençlerde el yaralanmalarının oranı yüksektir. Böylelikle genç aktif, ilerisi için ümit bekleyen yaralılarda daha ciddi bir sorunla karşı karşıya kalınmaktadır. Burada milli üretim kaybının ister iş, ister evde olsun çok geniş bir değer olduğunu tatmin etmek güç değildir.

Akut el yaralanmalarında yara bakımı ve bir takım işler kaza alanında yapılmalıdır. Daha sonra da olguyu ilk gören yardımcı, yaralının elini koruyup erkendeni cerrahi merkeze naklini sağlamalıdır. Başlangıçta kaza yerinde alınması yararlı olan önlemler şunlardır.

1 — Tüm yüzük ve benzerleri yaralı elden hemen çıkarılmalıdır, yoksa şişlik çabuk gelişeceğinden bir konstriktif band kaynağı oluşturur.

2 — Yara antiseptiklerle temizlenmemelidir. Bunlar deri renginin değerlendirilmesinde güçlük yapar.

3 — Yara steril bir gazlı bezle korunur, dairesel boğucu pansuman konulmaz. El hidrofil pamuk, pet vb. hafif kompressif sargıyla sarılır. Tüm ön kolun sıkı bandajı venöz dönüşü önleyebilir.

4 — Kanamayı durdurmada kolun kompressif bandaj içinde yukarıya kaldırılması yeterli olur. Turnikeden sakınılmalı, fakat şiddetli kanama devam ederse ancak o zaman kolun yukarısına turnike konulmalıdır. Burada pnömatik turnike yoksa bu iş tehlikeli olabilir. Lastik tüp band kullanılacaksa kolun çevresine pamuk vb. sargı sarılmalı ve turnike yarım saatten fazla sıkılmamalı ve gevşetilmelidir.

5 — Kopuk olgularda ampute kısımlar soğutulmuş torbalarda taşınmalıdır. İki plastik torbadan birincisi içine ampute parça konur ve ağzı kapatılır, ikinci torbanın içinde buzlu su (suyun-buza oran 3/1) vardır. Böylece ampute kısmın su ile doğrudan ilişkisi kesilir.

Yaralı cerrahi merkeze en kısa zamanda yetiştirilirken önceden gönderildiğini haber vermeninde yararlı olduğunu burada vurgulamak gerekir.

Büyük el yaralanmalarının tedavisinde yalnızca eğitilmiş bir cerrahla başarı sağlanabilir. Hiçbir doktorun yarayı eksplore etmeden onun sorumluluğunu yüklenemeyeceği bilinmelidir. Her yaralının ve her yaranın bir diğerinden farklı olduğu unutulmamalıdır. Açık yara bakımında öncelik sırası Tablo 1'de gösterilmiştir.

* Fransız Pastör Hastanesi Taksim, İstanbul

TABLO 1 : Açık Yara Bakımından Tedavi Planlanması

1 — Genel sağlık durumu
2 — Multipl yaralanmaları - canlandırma
3 — Anamnez, fizik muayene
4 — Kan temini,
5 — Tetanoz profilaksisi ve antibiyotik (enfeksiyonla savaş)
6 — Eksplorasyon - Debridman
7 — İskelet stabilitesi
8 — Yumuşak dokuların onarımı (tendon, damar, sinir)
9 — Deri örtüsünü sağlama ve zamanlama
10 — Uygun pansuman ve elevasyon
11 — Sekonder onarım
12 — Rehabilitasyon

Temel yara bakımında ilk adım yarayı değerlendirmedir. Yaranın görünümü ve kontaminasyonun derecesini anlamakta doğrudan soru sorulması gereklidir. Kazanın zamanı, tabiatı (ev, endüstriyel, tarım veya motorlu taşıt vb.) neden olan etkeni (kırık cam, teneke kutu, ısırma, ateşli silah alet, motor veya makine) ve yabancı cisim araştırılması önemlidir. Tam bir muayene yaralının yardımıyla olur, fakat onun heyecanlı ve ağrı duyması nedeniyle bu zorlaşır. Ameliyat tedavisini anlatmadan önce yaralının cerrahi ekiple karşılaşması psikolojik yönden etkilidir. Genelde hastalar el yaralanmalarında sinirli ve ileriki durumu için huzursuzluk duyarlar. Bir kısmı agressiftir ve kazadan dolayı etrafını suçlarlar, çok azıda sakindir. Bazıları künt olup, sorulanlara cevap vermez, fakat bunlar bile cerrahın ve ekibinin yara üstündeki son izlenimini bilinçli olarak izlerler. Ekipte bulunan hemşire ve tıbbi personelede heyecanlarını kontrol etmeleri ve yaralının huzursuzluğunu artırıcı davranışlardan kaçınmaları öğretilmelidir. İlk karşılaşmada hasta operatörüne güven duymalı ve doktor bunu kazanmak için kararsızlık yapmamalı ve acele etmemelidir. Doktor hastasıyla doğrudan ilgilenmeli ve onun soruları karşısında ne çok olumlu, ne de ümitsiz olmalı ve ani kurgulara engel olacak şekilde yanıtlamalıdır. Hastanın önünde teknik sorunlar tartışılmamalı ve ekip birlik içinde kendisinden emin görünmelidir. Eğer amputasyon gibi ciddi bir kararın verilmesi gerekirse, deneyimce daha yaşlı doktorun kararı ve öğütlerine başvurmaktan da çekinmemelidir. Böylece çok kötü yaralanmalarda, erken devrede yaralanan kısmın kurban edileceğini bekleyen doktorun kararıyla hastanın hem fikir olması daha çabuk ve kolay olur.

Yaralanmanın tiplerine göre sınıflandırma, çeşitli etyolojilerden ve çok sayıda anatomik dokuları içerdiğinden dolayı güçtür. El yaralanmalarını sınıflandırırken hepsini basit bir sıraya sokmak olanaksızdır. Gerçekte birçok sınıflandırma ileri sürülmüştür. Burada da bir özetleme yapılacak olursa, neden olan ajanın yapısı, yaranın tipi, etkilediği dokuların çokluğu, yeri ve özel tipte olan yaralanmaları göz önüne almak gerekir. Bu sınıflandırmada her grup daha alt gruplara ayrılmıştır. Bunlardan basit yaralanmalar, deride temiz kesiyle deri kaybı olmayan yaralanmalardır. Kompleks yaralanmalarda deride aşırı lezyonla beraber diğer dokulardaki sorunlar birliktedir. Yine ampute yaralar, özel ve alışılmış olmayan yaralar, ısırıklar, böcek sokmaları patlayıc, ateşli silah yaralanmalar, donma ve radyasyon ayrı ayrı düşünülmelidir.

Mikrocerrahi teknikle onarım yakın zamanlarda acil cerrahi tedavisi olarak amputasyonun yerini almaktadır. Bu yöntemin el yaralanmalarına da bulaşması önemli bir değişmedir. Burada eski geleneksel basma kalıp onarımların yerine mikrocerrahi teknikle hemen onarım daha gerçekcidir. Bu teknik basit olmayıp iyi seçilmiş olgularda yeni olanaklar doğurmuş, daha çabuk ve daha etkin bir tedavi sağlanmıştır.

Cerrahi planlamada ilk adım açık yarayı tamamen eksplore etmektir. Basit bir laserasyon olsa bile önemli olan altında ne olduğudur. Acil servislerde hekimlerin yaptıkları yanlışlıklar, derinin dikilmesine verilen yaklaşım ve altında kesilmiş dokuların aranmasındakai yetersizliktir. Genelde yaralar 12 saatten sonra ve yine insan ve hayvan ısırık-

larıyla birlikteyse primer kapatılmazlar. Her yara bakımı aseptik koşullarda yapılsada kontaminedir. Bulaşmanın enfeksiyona dönmesi, tipi ve yaranın büyüklüğüyle ilgilidir. Kontüzyonlu yarada açık travmatik lezyon az çok nekroz riskini taşır. Yabancı cisimler, hematom veya ölü boşluklar bulaşıcılığı ve patojenlerin invaziyonunu arttırır. Herhangi bir şekilde yara içinde sağlanan ve arttırılan dolaşım ve kontamine elementlerin yaradan çıkartılmalarıyla yaralı dokular iyileştirilebilinir. Buna da yaranın bol miktarda serum fizyolojik ile ve tazyikle verilerek yıkanmasıyla başlanır. Bundan sonra debridman yapılır. Debridman, yaranın genişletilmesiyle daha iyi eksplorasyonu ve bir anlamda iyileşmeyi önleyebilecek herşeyin yaradan çıkarılması demektir. Çıkarılan materyelde yabancı cisimler, devitalize dokular ve bakteriler vardır. Yabancı cisimler kabaca büyük, doğrudan gözle veya radyografik olarak kolaylıkla ayırt edilen kirli tozlar, kimyasal maddeler, tahta kıymık, cam parçaları veya otlar (bitkiler), kurşun, elbise vb. parçalardır. Burada dokularda kan akımı bozulursa kültüre hazır bir ortam yaratır ve iyileştirme sürecini uzatır. Geniş debridmanın ameliyathanede ve tamamen anestezi altında yapılması zarureti vardır ve çok dikkat ile deneyim ister. Acil serviste nöbet tutan gençler tam bir anestezisiz, ideal olmayan koşullarda yeterli bir debridman yapamazlar. Aşırı yaralarda ezik kas, fasia ve devaskülarize kısımlar tam çıkarılırken deri kenarlarında minimal eksizyonlar yapılmalıdır. Eğer kaslarda güzel kapiller dolgunluk yoksa bu kaslar kurtarılamaz. Burada uğraşı zararlı dokuları çıkarırken, kurtarılabilecek bütün dokuların saklanması üzerinedir. Bu özellik elde daha doğrudur, çünkü elin çok az genişleyen bir dokusu vardır Kemik fragmanlar, tendon, sinir gibi oluşumların korunmasıda gereklidir. Bunların canlılıklarında bir şüphe varsa temizlemeyi en azından bir sonraki muayeneye bırakmalıdır. Bu ilk debridmandan 2-5 gün sonra gerekirse daha ilerde 3 hatta 4 kez yeniden yapılmalıdır.

Cerrahi planlanmada iki devrede düşünülen sistemik primer ameliyatın birinci devresi eksplorasyon ve debridman, ikinci devresi onarımdır. Bu onarım tam ve kesin olabilir, fakat dokular kontüze ve lezyon kompleks ise bu girişim sakıncalıdır. Bu devrede konservatif kalınmalı ve bütün canlı potansiyeli olabilecek dokular, doğrudan fonksiyona katılmasalar bile korunmalıdır. Konservatif girişim el cerrahisinde cesaretle yapılmalı ama abartılmamalıdır. Böylece küçük aykırılıklar dışında onarım primer bir defada uygulanmalı ancak teknik olanaksızlıklar varsa total restorasyonu zorunlu olarak geciktirmelidir. Elde stabil olmayan açık kırıklar primer tedavi içinde tespit edilmelidir. Böyle kırıklar, hiç bir zaman primer tedavi zamanı dışında daha iyi olma şansına sahip değildir. Burada çaba kısalma, displasman, angulasyon ve malrotasyon üzerine verilmelidir. Özellikle komplike yaralanmalarda (avülsiyon, degloving, yüzük vb.) yumuşak doku onarımında mikrocerrahinin avantajları bilinmektedir. Bu durumda cerrahın üzerinde çevreden ve kendisinden gelen büyük bir baskı vardır, bu herşeyi korumak ve her kısmı yerine koymak yönündedir.

Eldeki yarada iyileşme yaranın primer olarak kapatılmasıyla ilgilidir. Eğer deri kaybı varsa örtülme serbest veya saplı deri greft ve flepleriyle acil olarak yapılır. Eğer yeterli debridmandan kuşku veya dokunun canlığında bir sorun varsa, ilk 24 saatten sonrayla ilk haftanın bitimi arasında yara kapatılmasına «gecikmiş primer kapatma» denir. Böylelikle primer kapatmanın avantajı kaybolmayacak ve birçok tehlikeden sakınılmış olacaktır. Eğer ilk haftada yarada drenaj (akıntı), yine enflamasyon ve enfeksiyon varsa gecikmiş primer kapatma yapılmaz. Yara bir haftadan sonra ve emniyetli olursa sekonder örtülür. Böyle durumda sekonder iyileşmeden dolayı kalın ve derin skatris kalırsa da ender olarak fonksiyonu bozulur. Yara kapatılır ve sonradan bu açılırsa, bu yaranın hiç kapatılmamasından daha kötü bir durumdur. Bu şekildeki enfeksiyon skatris, fibrosis ve sertliği arttırır.

Yaranın kapatılması veya açık bırakılmasına bakılmaksızın post-travmatik 24-72 saatlik bakım zamanı çok değerlidir. Bu ya-

ranın ne kadar iyi veya kötü iyileşeceğini belirler. Bu arada üç eleman üzerinde durulmalıdır. Bunlar uygun pansuman, elevasyon ve aktif hareketlerdir. Yaralı her el özel bir sorun gösterir. Objektif yöntemler genç aktif, kültürlü için farklı, yaşlı passif ve şikayetci olan olguda daha değişiktir. Herhangi bir major onarım aktif kooperasyonu ve hastanın güvenini kazanmayı gerektirir.

Sonuçta; eldeki akut yaralanmalarda tek devreli primer onarımdan yanayız ve erken mobilizasyonu benimsiyoruz. Genelde de yaranın hemen kapatılmasında çoğunluk birleşmektedir. Geç emergensi denilen daha sonraki saatler ve günlerde tedavinin uygun olduğunu bildirenlerde vardır. Yine çok kötü yaralanmalarda, en iyi tedavinin geçikmiş kapatma yöntemleriyle harp yaralı binlerce asker üzerinde başarıyla yapıldığıdır. Ancak bize göre 24 saat devamlı ve acil hizmet veren aralıksız çalışan bir merkezde geç emergensi tedaviye yer olmadığıdır. Bu organizasyonun kurulamadığı merkezlerde ve harp koşullarında erken girişimin söz konusu edilemiyeceği durumlar nedeniyle böyle bir yaklaşımın yapılmak istenmesi açıktır. Son yıllarda gelişen mikrocerrahi teknikle onarım olanaklarının bulunması ve zamanın önemi primer tedavi düşüncesini doğrular niteliktedir.

El panelindeki slaytlarda örnekleriyle gösterildiği gibi, erken primer tek devreli onarımda uygulanan mikrocerrahi teknik, sadece ampute parçaların replantasyonunda değil, aynı zamanda akut elde birçok kompleks yaralanmalarda da başarıyla kullanılmıştır. Akut el yaralanmalarında maksimum fonksiyon en iyi sonuç demektir. Bu işin tam örgütlenmiş, el cerrahisinde deneyimli merkezlerde gerçekleşebileceği unutulmamalıdır.

Elde Fleksör Tendon Yaralanmalarının Tamiri

* Prof. Dr. Merih EROĞLU

Elde fleksor tendon yaralanmalarının cerrahi tedaviisnin planlanmasından önce, hastanın yaşı, dominant el, meslek, hobiler, yaralanma yeri, yaralanma aracı, yaranın tipi, genişliği ve yaralanmanın derecesi, temizliği ,postoperatif olarak hastanın rehabilitasyona katkı yeteneği değerlendirilmelidir.

Fleksor tendon yaralanması künt, keskin bir aletle veya ezilme ile yaralanmış olabilir veya avulsionla yapışma yerinden veya 1-2 sm uzağından kopabilir. Bu son yaralanma tipi daha az görülür. Yara temiz olabilir veya bulaşmış olabilir. Yaralanmanın ev, işyeri, tarlada olması veya ezilmiş ciltle beraber olması cerrahinin zamanı ve planlamasında etki yapacak faktörlerdir.

Tendon yaralanmalarında cerrahinin zamanı ve planlanmasında göz önüne alınacak faktörler KLEİNERT tarafından aşağıdaki gibi sınıflandırılmıştır :

1 — İzole tendon yaralanması, temiz yara ile beraberdir.

2 — Tendon yaralanması ile temiz bir yara ve nörovasküler yaralanma beraberdir.

3 — Tendon ve nörovasküler yaralanma ile kemik ve/veya eklem yaralanması beraberdir.

4 — Tendon yaralanması ile beraber bir çok ağır ve durumu kötüleştiren faktörler vardır (cilt kaybı, nörovasküler yaralanma, ezilmiş kemik ve eklem leziyonları vs.)

TENDON TAMİRİNDE ZAMANLAMA :

PRİMER TAMİR, yaralanmadan sonra bir kaç saat içinde, 12 saatten önce yapılmalıdır, bazen 24 saati bulabilir .Genel olarak yara temiz, düzgün olmalı ve pek az yumuşak doku yaralanması ile beraber olmalıdır.

GECİKMİŞ PRİMER TAMİR, yara ağır derecede bulaşmış ve beraberinde ağır yaralanma varsa, cilt yarası tam iyileşmeden önce, 24 saat - 10 gün arasında yapılır.

ERKEN SEKONDER TAMİR, 10 gün - 4 hafta arasında yapılırsa, erken olarak kabul edilir. Genel olarak, primer, gecikmiş primer ve erken sekonder tamirden sonra sonuçlar eşit olarak iyi bulunmuş, geç sekonder tamir genellikle daha fena sonuçlar vermiştir.

GEÇ SEKONDER TAMİR, yaralanmadan 4 hafta sonra tendonun proksimal ucunun şişmesi makaradan geçmesini engellemesi, muskulotendinöz ünitenin kısalması ve retrakte olması, tendon uçları tekrar yaklaştırıldığı zaman, eklem fleksiyonuna neden olması ile daha kötü sonuç verir.

REKONSTRÜKSİYON - BİR SAFHALI TENDON GREFLEMESİ, daha eski yaralanmalarda, yapılır.

İKİ SAFHALI TENDON GREFLEMESİ, tendon kılıfının ağır derecede hasara uğradığı ve nedbeleştiği vakalardaa, silikon rod protezle yeni tendon kılıfının 2 - 3 ayda oluşmasından sonra, yeni kılıf içinden geçirilen tendon greflemesi uygulanır.

Bazıları, «ALTIN ZAMAN»ı, 3 hafta veya daha fazla uzatır.

Yaralanmalarda en iyi sonuç genel olarak primer yeterli bir cerrahi ile alınır. Yeteresiz bir primer tamir, elde nedbe dokusuna, fibrosise ve daha sonra, daha fazla disseksiyona ve yumuşak doku yapışıklığına ve doku hasarına neden olacaktır.

PRİMER TAMİR, 1. veya 2. grupta yapılır, eğer kemik stabilize edilebilirse, ve tendonla çıplak kemik yüzeyi teması olmazsa, 3. grupta da yapılır.

* E. Ü. Tıp Fak. Ortopedi ve Travmatoloji Ana Bilim Dalı

GECİKMİŞ PRİMER TAMİR, çiftlik yaralanmaları, insan ısırığı gibi ağır derecede bulaşmış yaralarda yapılır.

SEKONDER TAMİR, 3. grupta kemik stabilizasyonu güç ise, ve 4. grupta geç rekontrüksiyon gereken geniş hasarla beraber olan vakalarda yapılır.

CERRAHİ TEKNİK VE ÖZELLİKLER :

Fleksor tendon tamirinde regional, aksiller veya skalen anestezi uygulanır. Çocuklarda genel anestezi zorunludur. Temiz ve kansız bir ameliyat sahası için pnömatik turnike kullanılır. Lup büyütmesi yaralanmış dokuların tanımlanması ve daha fazla hasardan kaçınmak için yararlıdır. Bulaşmış ve yaşama şansı olmayan dokular debride edilir ve irrigasyon yapılır. Yaranın genişletilmesi gerekiyorsa, BRUNER'in zig zag insizyonu uygulanır. Tendon tamirine başlamadan önce, kemik ve eklem yaraları tamir ve stabilize edilir, eğer varsa, nörovasküler yapıların tamiri tendon tamirinden önce yapılır.

ZON I. DE YARALANMIŞ FLEKSOR DİGİTORUM PROFUNDUS TAMİRİ — Yaralanma uca yakınsa, tendon 1 sm. ilerletilebilir ve distal falanks kaidesine, tırnak üzerinde bir düğme üzerinde bağlanabilen BUNNELL'in pull-out wire tekniği ile tesbit edilir.

ZON II. DE YARALANMIŞ FLEKSOR DİGİTORUM PROFUNDUS VE SUPERFİSİALİS TAMİRİ : «No man's land» denilen bu bu bölgede, geçmişte sertlik ve fena fonksiyonla sonuçlanma nedeni ile primer tamir yüz güldürücü değildi. VERDAN, Kleinert ve diğer bir çoklarının öncü çalışmaları ile, uygun koşullar altında digital kılıf içinde primer fleksor tendon tamiri tercih edilen bir tedavi yöntemi olarak yerleşmiştir. Fleksor tendon tamiri acil bir cerrahi girişim kabul edilmelidir, ancak gecikmiş primer tendon tamirinin eşit veya daha iyi sonuç verdiği LEDDY, MATEV ve SCHNEİDER tarafından bildirilmiştir. Yeni tekniklerin gelişmesi, primer tamirin önemini vurgulamıştır. Ancak iyi sonuç, ilk tamirin başarısına bağlıdır. Bu da, cerrahın ilgili anatomiyi, tendon iyileşmesinin fizyolojisini bilmesi, yarayı iyi değerlendirmesi, hastanın genel değerlendirmesi ve nazik, titiz cerrahi teknik ve postoperatif yakın takip ve rehabilitasyonla elde edilebilir. Yine geçmişte, fleksor digitorum profundusun (FDP) yanlız başına tamiri geçerli kabul edilirken, her iki fleksor tendonun FDP ve PDS in tamirinin daha iyi sonuç verdiği gösterilmiştir (KLEİNERT, VERDAN ve diğerleri). Her iki tendon tamirinin üstünlükleri :

1 — FDP tendonuna vinkular kan akımının korunması, 2 — Bağımsız parmak hareketinin kalması, 3 — Yakalama kuvvetinin daha güçlü olarak dönmesi, 4 — FDP tendonu için düzgün, kaygan bir yatağın sağlanması, 5 — Proksimal interfalangeal eklemin hiperekstansiyon deformitesi ihtimalini azaltması, 6 — Kopma insidensini azaltmasıdır (STRİCKLAND).

Tendon kesisinin seviyesi cilt kesisinin seviyesinde olmayabilir: Parmağın fleksiyon durumunda olan kesilerde tendon cilt kesisinden distalde, ekstensiyon durumundaki kesilerde aynı seviyededir. Tamirin yapılabilmesi için mevcut cilt kesisi zig-zag biçimde distal ve/veya proksimal olarak uzatılır. Gerekli uzatma veya insizyonlar BRUNER insizyonu ile yapılır.

Zon II.de fleksor tendonların tamiri, fleksor kılıfın A 2 ve A 4 makaralarının proksimal ve distal kısımlarında, retinakular veya krusiat kısımlarından açılan penceredeн yapılır. Parmak passif olarak fleksiyona getirilerek, tendonun ucu proksimalden distale sağma manipulasyonu ile annuler makara distalinden 1 sm. dışarı çıkarsa, tamir bu «proksimal pencere» denilen açıklıkta yapılabilir (makaraya proksimal olan kılıfın retinakular kısmındaki açıklık). Eğer tendon ucu dışarıya 0.5 sm.den az çıkarsa, tamir annuler makaranın distalinde, kılıfta distal pencereden yapılmalıdır. Eğer tendon ucu annuler makaranın proksimal kenarı altından 0.5-1 sm. arasında çıkarsa, tamir makaranın hem distal hem de proksimal pencerelerinden yapılabilir. Zon II. de tendon uçları birbirine direkt olarak dikilir. Tendonun proksimal ve distal uçları kılıf açıklığından çekilir ve

25 gauge düz iğne kılıf ve tendondan geçirilerek transfiksasyon yapılır ve gerilemeksizin dikilir. Tendonun volar ve lateral tarafı üzerinde MODİFİYE KESSLER tekniği ile veya başka bir grasping teknikle 3-0 veya 4-0 örgülü veya monofilament polyester iplikli atromatik iğne ile dikilir. Bunun için tendon uçlarından yakalanır ve aşırı gerginlik, bükülme ve dikilen tendon uçları arasında bir gedik açıklık olmasından kaçınılır. FDS gibi yassı tendonlar Modifiye Kessler dikişi yerine basit 8- şeklinde dikilir. Core dikişi yerleştirildikten sonra, düzgün bir dikiş çizgisi elde etmek için, 6-0 naylon iplikle, tamir çevresine, epitenona, inverte devamlı dikiş konur. Bu cerrahin tercihine göre basit, Lemnert veya Halsted dikişi tipinde olacaktır. FDS in her iki şerid kesilmiş ise, uygunluğu sağlamak çok önemlidir, aksi halde profundusu engeller. Transfiksasyon iğneleri çıkartılır ve kılıf açıklığı 6-0 naylonla kapatılır. Kılıfın dikilerek kapatılması, tendonun dikiş yerinin takılmasını önlemesi ve tendon etrafında sinovial mayiin tutulması için önemlidir. Parmak passif olarak ekstansiyon ve fleksiyona getirilerek kayma kontrol edilir.

Beraberindeki nörovasküler yaralar tamir edilir, turnike gevşetilerek, iyi bir hemostaz sağlanır. Cilt kapatıldıktan sonra, tırnaktan 4-0 nylon iplik geçirilerek lastik banda tesbit edilir. Veya tırnaktan iplik geçirmek yerine tırnak üzerine kopça çengeli yapıştırılarak, lastik band geçirilebilir.

Dorsal alçı ateli, elbileği ve metakarpofalangeal eklemler tam fleksiyondan 30-40° eksik ve interfalangeal eklemler tam ekstansiyonda olmak üzere uygulanır. Parmak passif olarak fleksiyona getirilerek, lastik band elbileği volarına tesbit edilir.

Zon II. de prognoza etki yapan faktörler şunlardır :

1 — **YAŞ** : Gençlerde daha iyi sonuç, 50 yaşın üstünde kötü sonuç alınır. Nedeni yaşlılarda, sellüler yaşlanmadan dolayı iyileşme kapasitesinin azalması, çocuklarda tendon büyümesinin devam etmesi, vinkular anatomi ve vaskülaritenin çocukta bol, yaşlıda az olmasıdır. Yaşlıda tromboz, kopma, vinkulaların azalması, kalan vinkulalar arasında geniş tendon avaskülaritesi, kalan vaskülaritenin daha zayıf olması sayılabilir.

2 — **PARMAK** : Parmaklarda değişik sonuçların nedenlerinden biri değişik parmaklarda vinkular variasyonların olması veya vinkula yokluğu olabilir.

3 — **KESİK TENDON SAYISI** : İzole fleksor digitorum kesisisinin tamiri, FDS ve FDP beraber kesilerinin tamirinden daha iyi sonuç verir. Profundusa vinkular dolaşım, superfisiallisden gelir. FDS eksize edilince, FDP un beslenmesi bozulur, kanama ve cerrahi travma lokal fibrosise ve fonksiyonel kısıtlılığa neden olur. FDS in eksizyonu, kılıf ve makara içinde bolluk, bowstring'e neden olur. Amerikan El Cerrahisi Federasyonunun Tendon Yaralanmaları Komitesi tendonların hepsinin tamir edilmesi gereğini vurgular. FDS eksizyonu ile FDP un tamiri, her ikisinin tamirinden daha az iyi sonuç verir. Bu oranı, STRİCKLAND 5/7, LİSTER 4/7, AMADİO ve HUNTER 4/5 başarısızlık olarak bildirdiler.

4 — **VİNKULA YARALANMALARI** : Bunlardan sonra sonuç daha az iyidir. Vinkula kopmuş ise, tendon yaralanmasında travma daha fazla ve kanama daha fazla olur. Tsuge ve arkadaşları parmağın orta 1/3 indeki yaralanmalarda sonucun daha kötü olduğunu bildirdiler.

5 — **KILIF KESİSİ** : Kılıf kesildiğinde, kapalı kılıf sisteminden sinovial mayi akımı eksikliği tendon beslenmesini azaltır. POTENZA kılıfın kendisini çabucak tamir ettiğini bildirdi.

6 — **PULLEY YARALANMASI** : Yoksa, tendonun iyileşme kalitesini bozmaz. Pulley sistemi bozuksa, bowstring ve hareket kısıtlılığı beklenir.

ZON III. AVUÇTA FLEKSOR TENDON TAMİRİ : İzole fleksor digitorum kesisinde, Kleinert tendonun tamir edilmesi gereğine inanır. VERDAN'a göre bu, işaret ve orta parmak için yüzük ve küçük parmaktan daha önemlidir. Eğer uçlar keskin, ve retrakte değilse FDS tamir edilmelidir, ancak POTENZA ya göre, bu zorunlu değildir.

FDP un kısmi kesisi beraber olabilir. FDS ve FDP un beraber kesisinde, her ikisinin de beraber tamiri indikedir (KLEİNERT). Eğer yapışıklık olursa, sekonder tenoliz yapılır. Yapışıklığı önlemek için, lumbrikal kas orijinini FDP dikiş yerinin etrafına sarmak ancak lumbrikal kontraktürüne ve parmakta hareket kısıstlılığına neden olduğundan yapılmamaktadır. CARROLL transvers ve düzgün kesi ise, her iki tendonu tamir eder. Eğer tendon uçları saçaklı ise, FDS geniş olarak eksize edilir ve FDP tamir edilir.

ZON IV. KARPAL TÜNELDE FLEKSOR TENDON TAMİRİ : Bu bölgede anatomik özellik, 9 tendon ve bir sinirin bulunmasıdır ve kesi sonucu yaygın fibroblastik cevap oluşmasıdır. FDS ve FDP un beraber tamirinde, uçlar kolay karşılaşmaz ise, KLEİNERT, VARİAN KÖPRÜ GREF koyar. POTENZA, FDP un tamir edilmesi taraftarıdır, FDS mümkünse tamir edilebilir, ancak zorunlu değildir. Kleinert ve arkadaşları bowstringi önlemek için volar karpal transvers bağın bir kısmını muhafaza ederler. Potenza ve diğerleri bunu yapmazlar. Bu zonda yapılan tamirden sonra elbileği nötral veya hafif dorsifleksiyonda ve dikiş yerinde gergirliği azaltmak için, parmaklar fleksiyon durumunda tesbit edilir. CARROLL, bütün tendonları ve karpal bağı tamir etmez. FDP ve fleksor pollisis longusu ve parmaklara giden sinirleri tamir eder. Bowstringden çekinilmez, çünkü hemen hemen elin bütün fonksiyonlarında, elbileği dorsifleksiyona gider. Bu bölgede tendonlar cilde yapışırsa, daha sonra tenoliz yapılır. Bu düzeyde tamir zordur ve PULVERTAFT ve CARROLL'a göre üst düzeyde bir sanat gerektirir.

ZON V. DE FLEKSOR TENDON TAMİRİ Cerrahların çoğu bütün tendonları tamir etmeyi tercih ederler. Sinirler ve damarlar da kesikse, tamir edilirler. CHASE ve CARROLL ulnar sinir kesik ise, tamir ederler, fleksor karpi ulnaris kesiği de varsa, fibroblastik cevabın ulnar sinir regenerasyonunu tehlikeye sokabileceği düşüncesi ile fleksor karpi ulnarisi tamir etmezler.

Bu bölgede tendonların tamiri öncelik taşır. Parmakların bütün fleksorları ve fleksor karpi radialis tamir edilmelidir. Fleksor karpi ulnaris ve palmaris longus tamir edilmez. Yanlız FDS kesikse, tamir edilir, FDS ve FDP tendonları kesikse, tamir edildiğinde dikiş çizgisi komşu olacaktır. Elbileği ve parmaklar lfeksiyon durumunda, 3 hafta süre ile immobilize edilir. Elbileğine hafif ekstensiyon, parmaklara fleksiyon durumu verilmesi karpal kanalda yapışıklığı azaltır. azaltır.

Fleksor tendon tamirinde tendonun dikkatli ellenmesi yapışıklıkları önler. Minimal doku reaksiyonu yapan dikiş materyeli kullanılmalıdır. Naylon ve paslanmaz çelik tel hemen hemen eşit derecede etkilidir. İyileşme periodu esnasında, birleşmenin tensil kuvvtini muhafaza etmek için, Modifiye Kessler veya «grasping type» yakalayıcı tipte her hangi bir teknik kullanılır. Çevresel periferal dikiş, tendon lifleri uçlarını içeri çevirecek şekilde yapılmalıdır. Pulleyler ve sinovial kılıf mümkünse korunmalıdır.

FLEKSOR TENDON TAMİRİNDEN SONRA POST OPERATİF BAKIM VE REHABİLİTASYON

1 — KONTROLLU PASSİF MOBİLİZASYON METODU (KLEİNERT)

Kleinert, hasta uyanır uyanmaz, aktif ekstansiyon hareketine başlamayı önerir. Aktif ekstensiyon hareketi tamamlanınca, passif parmak flekisyonu parmak ucundan elbileği volarına tesbit edilen lastik bandla olur. Bu hareketler 3-4 hafta sürer, sonunda alçı ateli çıkarılır, ancak lastik band 2 hafta daha, elbileği cuff'ının volarına tesbit edilerek, eksersize devam edilir. Hasta PIP ve DIP eklemlerin tam ekstensiyona gelmesine çalışmalıdır. 6 hafta sonunda lastik band çıkarılır ve aktif tam fleksiyon eksersizlerine başlanır. Fleksiyon kontraktürünü düzeltmek için statik ekstansiyon ateli kullanılabilir. Daha sonra parmak komşu parmağa sargı veya flasterle atellenerek korunur. Hasta tedavi programına devam eder, hatta işbaşı yapabilir. Aktif ekstansiyon esnasında, fleksor kasların gevşediği elektromiyografik olarak gösterilmiştir.

Kleinert ateli ve programın modifikasyonları, bir çokları tarafından, avuç distalinde palmar, transvers bir bar ilavesi ile, bunun altından geçen lastik bandla çekme ve kılıf içinde daha etkili hareket genişliği elde ederek yapılmıştır. SLATTERY ve Mc GROUTHER, MP eklemi 90° ve parmak eklemlerini tam ekstansiyonda olmak üzere posterior alçı ateli üzerinde eksersizleri uyguladılar.

2 — KONTROLLU PASSIF MOBİLİZASYON METODU (DURAN VE HAUSER)

Passif hareketin tendon iyileşmesinin matürasyonunu stimüle ettiği ve modelajını sağladığı düşüncesi ile erkenden passif ekstansiyon ve passif fleksiyon hareketlerini içerir. MANSKE, passif hareketin yeterli ekskürsiyon vermeyeceğini, yapışıklıkları önlemek için, ancak aktif kontraksiyonla yeterli ekskürsiyonun sağlanabileceğini ileri sürmüştür.

Her iki yöntemde de post-operatif 8 hafta sonraya kadar el fazla kullanılmamalıdır, sonra kuvvetlendirici aktiviteler arttırılır.

Bu programlar 10 yaşından küçük veya güvenilmez hastalarda kullanılmamalıdır, ve here hastanın durumuna göre farklı uygulanmalıdırlar.

3 — KONTROLLU PASSİF EKSTANSİYON VE FLEKSİYON - LASTİK BANDLI AKTİF EKSTANSİYON METODU KOMBİNASYONU nu CHOW ve arkadaşları beraber uyguladılar. Bu kombinasyon tarafımızdan da kullanılmaktadır.

PARSİYEL FLEKSOR TENDON KESİLERİ

Bu kesiler sık görülmez, klinik tanıları bazen güçtür, ve deneysel çalışmalar insanda tedaviye ışık tutmuştur. Enine kesi derecesi % 30 - 60 olanlarda, tendon kenarları rezeke edilmeli ve 3 haftada erken passif, sonra, 4 haftada passif harekete başlanır. Enine % 60 - 90 keside, tamir tam kesi gibi yapılmalıdır. Enine % 60 a kadar keside, tamirsiz bırakılabilir. Deneysel olarak cerrahinin konservatif tedaviden daha fena sonuç verdiğini ileri sürenlere karşı Kleinert dikiş taraftarıdır, aksi halde kopma, triggering, takılma komplikasyonları görülür.

FLEKSOR TENDONLARIN PRİMER TAMİRİNİN SONUÇLARI :

Primer tendon tamirinin sonuçları, özellikle zon II. de, bir çok yazarlar tarafından, kullanılan dikiş teknikleri, rehabilitasyon ve değerlendirme yöntemlerine göre ayrıntılı olarak verilmiştir. Bu oran % 61 den % 100 e kadar değişmektedir. Boyes, Becker, Eroğlu, McLean, Singer ve Maloon ve arkadaşlarının % 70 civarında olan başarıları, daha sonraki yayınlarda Kleinert ve arkadaşları % 80, Chow % 82 ve % 98, Slattery ve McGrouther % 92, Brunelli % 100, Wernz % 100 vermişlerdir. Eroğlu ve arkadaşlarının 1989 da bir seri hastada başarıları % 78.4 dür. Yazarlar arasında bu farklılıklar rehabilitasyon programları ve dikiş tekniği ve diğer etki yapan faktörlerden ileri gelmektedir. Ne olursa olsun, doğru indikasyonla primer tamir diğerlerine tercih edilmeli, hiç olmazsa gecikmiş primer tamir şansı kullanılmalıdır.

K A Y N A K L A R :

1. Amadio PC, Hunter JM, Jaeger SH, Vehbe MA end Schneider LH. - effect of vincular injury on the results of flexor tendon surgery in zone 2. J Hand Surg. AM. 10 : 5, 626 - 632, 1985.
2. Amadio PC and Hunter JM - Prognostic factors in flexor tendon surgery in zone 2. In tendon surgery in the hand. Ed. Hunter. St. Louis, The C V. Mosby Co. 1987, 138 - 147.
3. Ashall G and Foster A, - The «CAGE» splint an added protection for flexor tendon repair. J Hand Surg. 14 - B : 128 - 1989.
4. Becker H and Davidoff M - Eliminating the gap in flexor tendon surgery - A New method of suture. The hand 9 : 306-311, 1977.

5. Becker H, Orak F and Duponselle early active motion following beveled technique of flexor tendon repair : report on fifthy cases J Hand Surg. 4 : 454-460, 1979.

6. Bolton H - Primary tendon repair . The Hand 2 : 56 - 1970.

7. Boyes JH - Bunnell's Surgery of the hand. JB Lippincott Co. ,1970, 13 - 16.

8. Boyes JH and Stark HH - Flexor tendon grafts in the fingers and thumb. A study of factors influencing results in 1000 cases. J. Bone Joint Surg. 53 - A : 1332 - 1342, 1971.

9. Brunelli G, Vigasio A and Brunelli F - Slip knott tendon suture in zone II allowing immadiate mobilization. The Hand. 15 : 352 - 358, 1983.

10. Bunnell S. - Repair of tendons in the fingers. AASH Symposium on Tendon Surgery in the Hand. St. Louis, The CV Mosby Co. 1975, 301.

11. Carroll RE - Tendon repair outside the fibro-osseous canal. In Tendon surgery in the hand. Ed. Hunter St. Louis, The C. V. Mosby Co. 1987, 131-132.

12. CHOW JA, Thomas LJ, Dowell S, Monsivais J, Mulinor WH ve Jcakson JP - Controlled motion rehabilitation after flexor tendon repair and grafting. A multi-center study. J Bone Joint Surg. 70-B : 591-595, 1988.

13. Citron ND and Forster A - Dynamic splinting following flexor tendon repair. J Hand Surg 12 - B : 96-100, 1987.

14. Conney WP, Weidman KA, Malo DS, Wood MB - Partial fleksor tendon lacerations. In Tendon surgery o fthe hand. ed. Hunter. St Louis, The C V. Mosby Co. 1987, 148 - 155.

15. Duran RJ and Houser RG - Controlled passive motion following flexor tendon repair in zone 2 and 3. AASH. Symposium on hand surgery. St. Louis, The C V Mosby Co. 1975, 105 - 114.

17. Duran RJ, Houser RG, Coleman CR and and Stover M G. - Management of flexor tendon lacerations in zone 2 using controlled passive motion postoperatively. In Tendon surgery in the hand. Ed. Hunter St Louis. The C V Mosby Co. 1987, 178 - 182.

17. Entin MA - Flexor tendon surgery in children. AASH. Symposium on tendon surgery. St Louis, The C V Mosby Co. 1975, 132 - 144.

18. Eroğlu M. ve Özerkan F. - Primary repiar of flexor tendons. Reported at the Robert E Carroll's International Hand Meeeting. İstanbul 1985.

19. Gelberman RH and Manske PR - Effects of early motion on the tendon healing process : Experimental studiees. In the flexor surgery in the hand. Ed. Hunter. St. Louis, The C V Mosby Co. 1987, 170-177.

20. Ikuta Y, Tsuge K, Matsuishi Y - Application of «minus score» to analysis of the results of flexor tendon repair. IFSSH. 2. Int Cong. October 16-21, 1983, Boston. A 63, p. 31

21. Ikuta Y., Tsuge K - Postoperative results of looped nylon suture used in injuries of the digital flexor endons. The Hand 10 - B : 67-72, 1985.

22. Kessler I, Nissim F - Primary repair without immobilization o flexor tendon division within the digital sheath. Acta Orthop. Scand. 40 : 587 - 601, 1969.

23. Kessler I - Grasping technique for tendon repair. The Hand. 5 : 253 - 255, 1973.

24. Kessler I - Suture techniques in primary flexor tendon repair. In Tendon Surgery in the Hand. Ed. Hunter et al. St. Louis. The C V Mosby Co. 1987, 126 - 130.

25. Kleinert HE, Kutz je and Cohen MJ-Primary repair of zone 2 flexor tendon lacerations. AASH. Symposium on hand surgery. St. Louis. The C V Mosby Co. 1975, 91 - 104.

26. Kleinert HE. - Report of the commitee on tendon injuries. J Hand Surg. 14 - B : 380 - 381, 1989.

27. Kleinert HE and Cash SL - Current guidelines for flexor tendon repair within the fibro-osseous tunnel : indications, timing and techniques. In Tendon surgery in the hand. ed. Hunter et al. St. Louis The C V Mosby Co. 1987, 117 - 125.

28. Kutz J - Controlled mobilization of acute flexor tendon injuries : Louisville technique. In Tendon surgery in the hand. Ed. Hunter et al St Louis. The C V Mosby Co. 1987, 1983 - 186.

29. Leddy JP - Acute injuries flexor tendons. Operative Orthopaedics. Ed. Green DP. Churchille Livingstone. Vo 12. 1982, 1347-1373.

30. Lister GD - Incision and closure of the flexor sheath during primary tendon repair. The Hand. 15 : 123 - 135, 1983.

31. Matev I, Karagancheva S, Trichkova P and Tsekov P - Delayed prmary suture of flexor tendons cut in the digital theca. The Hand : 158 - 162, 1980.

32. Michon J - Flexor tendons : primary and secondary repair. In Tendon Surgery in The Hand. Ed. Hunter et al. St. Louis, The C V Mossby Co. 1987, 133 - 137.

33. Nielsen ABD and Jenson PO - Method of evaluation of the functional results of flexor tendon repair o fthe fingers. J Hand Surg 10 - B : 60 - 61, 1985.

34. Potenza AD - Flexor tendon injuries. In Surgery of Musculoskeletal System. Vol. I. Ed. Evarts CM. Churchill Livingstone NewYork 1983, 2 : 233 - 257.

35. Reid DAC - Isolated tendon injuries. Orthop. Clin. North Am. 1 : 355 - 373, 1969.

36. Savage R - In vitro studies of a new method of flexor tendon repair. The J Hand Surg 10 - B : 135 - 141, 1985.

37. Schneider LH, Hunetr FM, Norris TR and Nadeau PO. -Delayed flexor tendon repair im no man's land. J Hand Surg. 2 : 452 - 455, 1977.

38. Schneider LH - Assessment of results in flexor tendon surgery. In Tendon surgery in the hand. Ed. Hunter. St. Louis, The C V Mosby Co. 1987, 198-205.

39. Seradge H. - Elongation of the repair configuration following flexor tendon repair. J Hand Surg. 8 : 183 - 185, 1983.

40. Singer M and Maloon S - Flexor tendon injuries : The results of primary repair. J Hand Surg 13 - B : 269 - 272, 1989.

41. Slattery PG and McGrouther DA, - A modified Kleinrt controlled mobilization splint following flexor tndon repair.

42. Slattry PG. - The modified Kleinert Splint in zone II flexor tendon injuries, J Hand Surg 13 - B : 273 - 276 ,1989.

43. Strickland JW - Managemnt of acute flexor tendon injuries. Orthop. Clin. North Am. vol. 14 : 4, 827 - 849, 1983.

44. Strickland JW. - Results of flexor tendon surgery in zone II. In Tubiana R (Ed.) The Hand. Philadelphia, W B Saunders, 1988, vol : 3 : 315-329.

45. Strickland JW-Flexor tendon surgery (part one) Rewiev article J Hand Surg. 14 - B : 261 - 272, 1989.

46. Tsuge K, Ikuta Y and Matsuishi Y - Intra - tendinous tendon suture in the hand (New technique). The Hand 7 : 250-255, 1975.

47. Urbaniak JR, Chail JD and Mortenson RA - Tendon suturing methods : analysis of tensil strengths. AASH. Symposium on hand surgery. St. Louis, The C V Mosby Co. 1975, 70 - 80.

48. Verdan CE - Primary repair of flexor tendons. J Bone Joint Surg. 42 - A : 647-657, 1960.

49. Verdan CE - Practical consideration for primary and secondary repair in flexor tendon injuries. Surg. Clin. North Am. 44 : 4 : 951 - 970, 1964.

50. Verdan CE - Half a Century of flexor tendon surgery. J Bone Joint Surg. 54 : 472, 1972.

51. Verdan CE - Th decades of tendon surgery. AASH. Symposium on hand surgery. St. Louis. Th C V Mosby Co. 1975, 6 - 13.

52. Wethrll RG and Amis AA. - Flexor tendon repair : Significant gain in strength from the Halstd periphral suture tchnique. J Hand J. 14 - b : 232 - 235, 1989

53. Werntz JR, Chester SP, Breidenbach WC and Kleinert HE, Bissonette MA. - A new dynamic splint or post operative treatment of flexor tendon injury. J Hand Surg. 14 - A No. 3 : 559 - 566, 1989.

54. Winston ME - The results of treatment of injuries to the flexor tendons. The Hand. 4 : 45 - 52, 1972.

Ekstansör Tendon Yaralanmaları

* Dr. Orhan ASLANOĞLU

Ekstansör Tendon yaralanmaları el cerrahisinin üvey evladıdır. Nedense el cerrahisiyle uğraşanlar daha ziyade fleksör tendon lezyonlarıyla uğramışlardır. Bunda her halde fleksör tendonlarınnn tamirlerinde neticelerin zorlukla elde edildiği rol olmakta olduğunu düşünmekteyim. Halbuki ekstensör tendonlar tamiri görüşünde basit gibi görünürse de geç sonuçlar veya gecikmiş kesilerde parmaklarda zor düzeltilen deformiteler meydana gelir. Fleksör tendonlar cildin hemen altında olmaları diğer yandan da kemiğin hemen üzerinde olması nedeniyle tek başına yararlanmaları enderdir. Kemik ve cilt sorunları olmadan yaralanmaları daha ziyade romatizmal hastalıklarda kopma şeklinde olmaktadır.

Ekstansör tendon yaralanmaları tek başına genellikle olmaz ufak veya geniş cilt yaralanması ve kaybıyla beraber olur ayrıca el fleksiyondayken ekstansör tendonlar el hafif fleksiyondayken elin sırtına gelen kesici ve künt travmalarla yaralanırlar. Eklemler, çıkıntılı olduğundan yaralanmalar eklemlerin üzerine rastlar bu şekilde cilt ve tendon kesisinden başka birde eklem lezyonları kesileri meydana gelir.

Ekstansör tamirinde bu eklem lezyonlarınında tamiri gerekir.

Ekstansör tendon yaralanmalarında tendon uçları hemen yaranın yakınında bulunurlar ve retraksiyon olmaz, ekseriya tendon kılıfları yoktur onun yerine peremisyum yaralanıp yaralanmaması sonuca tesir eder.

Ekstansör tendonların dikişleri kolaydır, dip ekleminde tendon incedir dikilmesi zordur fakat diğer taraflarda oldukça kalın ve dikiş tutar. Ekstansör tendonları kemiğe yakın olması dolayısıyla yapışıklık olabilir, bunun için tendon ile kemik arasına bir sifastik sorunu ortaya çıkar ince yaprak konur.

Fleksör tendon yaralanmalarına kullanılan implantlar ekstansör tendonlar için alışılmış bir uygulama değildir. Ama yapılabilir. Özellikle avulsion yaralanmaları ve yanıklarda cilt flabi ile beraber kullanılabilir. Uzun olan ekstansör M .C. dan muskulo tendinöz arasında olan kayıplarında implantlar kullanılabilir. Genellikle 4 mm. Hinter silastik tendonu kullanılır. post operatif olarak dinamik eksternal cihaz kullanılarak fleksör tendonlar çalıştırılır. Cilt flebi slastik implant üzerine tatbik edilebilir. Genellikle bir uyuşmazlık olmaz., Ekstansör tendon yaralanmalarında önemli olan tanıyı koyup gerekli tamiri yapmaktır. Zira ilerde meydana gelecek deformiteler (Boutonniere, buton hole) oluşur. Bunların tedavisi hem zordur, hemde başarı oranı ortadadır.

Ekstansör tendon yaralanmalarında el sırtını 7 zona bölerek inceleriz. (Şekil - 1)

Ekstansör tendon mekanizmasının eldeki anatomik durumu her zonda değişiktir. Yaralanmanın şekli ve yerine göre tedavi gerekmektedir. Parmağın ekstansör tendon anatomisi şekil'de görülebilir. Yaralanmalarda bu mekanizma çeşitli yerlerden kesilebilir. Tedaviyi kolaylaştırmak için kesilen ekstansör tendon seviyesi zonuna göre şeması ile birlikte gösterilecektir.

Ekstansör tendonun 3. cü falanksa yapıştığı yerden veya onun hemen ardından devamlılığı kaybetmesidir. Bu durum kesik bir yara ile olacağı gibi romatizmal ellerde subtükanöz rüptür halinde de olabilir. Ayrıca Falanks kaidesinde kopma kırığı ile beraber olabilir. Basketbol, Voleybol sporcularında topun parmak ucuna fazla çarpması ile de çok görülür. Klinik görünüş 3. falanks 30°

* Gazi Üniv. Tıp Fak. Ortop. ve Travm. Ana Bilim Dalı.

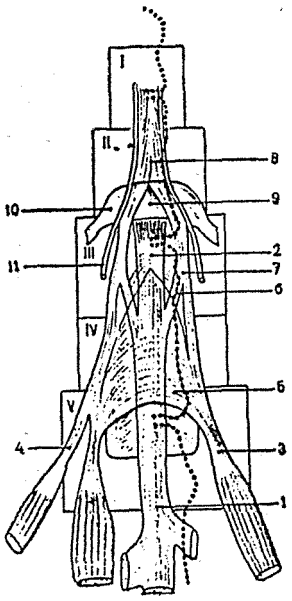

Şekil - 1 Parmak Dorsal Yüzü

1 — Ekstansör tendon communis.
2 — Ekstansör tendon 3. Falanksa yapışan orta bandı.
3 — İnter ossözlerin tendonu.
4 — Lumbirikal adele tendonu.
5 — Yüzeysel inter tendönez kılıf.
6 — Spiral fiberler.
7 — Lateral kılıf. (band)
8 — Tendon cominis sonu.
9 — Triangiler retinakulum.
10 — Triangiler retinaklum transfer.
11 — Retinaküler ligamentin oblik bölümü.

fleksiyon halindedir ekstansiyon yapamaz mallet finger görünümündedir, kesi lateral bantlara kadar gelmiş ise dolaşım ve sinirsel belirtilerde görülebilir. Sekelin klinik şekli 3.cü falanksın hiperekstik durumuna gelmesidir. Bu da yaranın kan dokusu sonucu olur. Tedavi genellikle 3'cü falanksın akstansiyona getirip tesbit etmektir. Bu da tek parmağın aliminyum bir atelle ekstansiyonda tesbiti ile olur.

Distal ucu ufak ve ince olduğunda sütür tutmaz. DİP in proksimalinden kesilmiş ise bazen dikilebilir. Sekonder tamir skar sonucu 3'cü falanks hiper ekstansiyon duruma gelmiş ise artrodez uygundur.

Zone II. 2'ci falanks sırtı bölgesidir. Ekstansör tendon burada kesilir. genellikle cilt kaybı ve kırıkla beraber olabilir. (Şekil - 2)

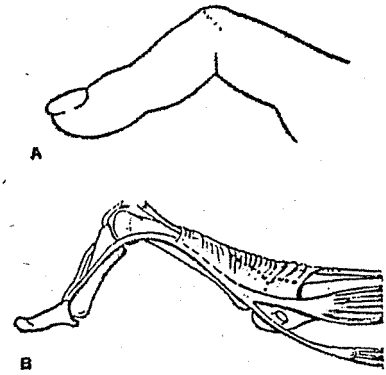

Şekil - 2 Parmak dorsalinde kesi (Boutonniere deformitesi)

Proksmal falanks sırtı bölgesidir. Burada tendon geniştir. Genellikle tam kesilmez. Kısmen kesilir Tanı zor olur Parmak fleksiyonda görülür lateral ve medial bandlar kesilmediği için bu durumu alır, kesik tendon uçları kolayca dikilir. Fakat kemiğe yapışır 6 hafta tesbit sonu dinamik ekstansör splint adhesion çok görülür.

Kemik görünüş zone I'e benzer ama DİP yaralanmadığı için distal fallanksın fleksiyonu daha azdır. Primer tedavisi basittir. Tendon kolayca dikilebilir fakat yapışıklık sorunları genellikle olur. Parmak ekstansiyon da atele alınır 6 hafta sonra rehabilitasyona geçilir.

Proksimal interfalangiel eklem sırtı, burada anatomi karışıklık gösterir, ortada ekstansör tendon, yanlarda leteral ve medial kollateral ve onların dışında da inter-ossei ve lumbrikal kaslar vardır. En önemli ekstansör tendonu yaralamaları bu bölgede olur.

Tendon kapsül ile temasda olduğundan yaralamada proksimal interfalangeal eklemi de açılır. Ayrıca cilt kaybı da önemli sorun olur.

KLİNİK : Bu bölgede değişik doku ve tendonlar olduğu için bunların değişik kombinasyonlarda kesiye uğramaları nedeniyle sıhatli bir tanı koymak güçtür. Ekstansör mekanizmanın tümden kesisinde parmak fleksörlerin tesiri ile fleksion durumdadır. Yaranın ağzı açılır, eklem ve kemik dışarı temas eder lateral band tek başına kesilirse lezyon önemsizdir tanı zordur. Medial band tek başına kesilirse başlangıçta tanıması zordur.

Trianguler, ligamentde kesilirse bandlar yanlardan voler tarafa kayar, deplase olur.

TEDAVİ : Bu bölge lezyonlarında bir açık kırık gibi hareket edilmelidir. eklem kesilen dokular ve cilt sorunları bir plan içinde işlem görmelidir. Eklem bol serumla iyice yıkanmalı sonra kapsül dikilmeli restore edilmelidir. Orta, kalın band (Ekstansör Comunis) ve lateral ile medial bandları ekoflore edilmeli kesi varsa bunlar dikilmelidir. Sonra çeşitli flap yöntemleri ile cilt örtüsü sağlanmalıdır. 6 Hafta aliminyum atel konarak beklenmeli ve ekstansiyon splint verilmelidir. 6 Hafta sonra dinamik ekstansör splinti verilir. Adezyon, hareket sınırlılığı görülürse 3 ay sonra tenoliz yapılabilir. Eğer eklem blokaji oluşursa buraya bir implant konabilir.

Uzun tendon kaybı varsa sekonder olarak silastik tendon greflerinden faydalanabilir. Sekonder klinik görünüm Boutoniere, Buton Hole deformitesidir. Yara iyice eksplore edilmez veya hiç tamir yapılmaz ise lateral ve medial bandlar yaranın yan volar tarafa koyarak deformiteyi yaparlar. Deformitenin düzeltilmesi her zaman başarılı olmaz bunun tamiri başka bir konudur.

III. Bölge :

Metakarpo falangieal eklemin sırt bölgesidir. (III. Bölge) Bu eklem tüm el hafif veya çok fleksiyonda iken bir tümsek yapar ve çok yaralanır kesi ile birlikte cilt kaybı ile birlikte eklem açılır ve kırıkla beraber olabilir.

2-5. parmaklarda proprius tendonlar tek başına kesilirse perk fark edilmez 3-4 tendonlar kesi tamdır. 2-5 parmaklarda tendonlar birlikte veya tek başlarına kesilebilirler.

Taze vak'alarda tanı kolaysada eski vak'alarda zor olabilir. Proksimal interfalangeal sırtı yaralanmalarındaki gibi yara eksplore edilir.

Kesilen dokular eklem ve cilt planlı bir şekilde restore edilmelidir. Kırık varsa osteosentezde tesbit edilir 6 hafta tesbit sonu dinamik ekstansör splint verilir. Komplikasyon olarak eklem blokoji görülür parmak slastik tendon ve implant kullanılabilir.

IV . Bölge :

El sırtı bölgesidir. (IV. Bölge) Bu bölgede tendonlar tek veya multiple olarak kesilebilir. 2-5 tendon propsius'lar sağlamsa tanı zor konur.

Kraş injürilerde geniş cilt kaybı da görülür. Tendonun primer tamir dikişi bir zorluk göstermez komplikasyon olarak fibröz onarım ve yapışıklık olabilir. Sekonder olarak tenoliz veya graf uygulanabilir. El bileği sırtı kesi yeri ve genişliğine bakılarak tek veya çok tendon kesildiği anlaşılabilir. Klinik olarak parmakların ekstansiyon yapıp yapmadığı aranır. 2-5 parmaklar daha dikkatlice muayene edilir kesi ve yaralanma gitmiş ise ekstansör ulnaris veya radialis de kesi olabilir. Gene baş parmağın ekstansör tendonlarıda kesilebilir, el bileği hareketleride yaptırılarak araştırılır.

TEDAVİ : Burada ekstansörlerin kılıfları olduğu için problemli bir bölgedir. Ayrıca birkaç ekstansör tendonda birlikte kesilme olabilir primer dikiş yapılır cilt kaybı varsa gereken cilt örtüsü fleplerle sağlanır.

V. Bölge :

Ön kol 1/4 distal sırtı (V. Bölge) bazen VII. bölge ile birlikte yaralanırlar. Kesi Müskülo-Tendino kısmında ise primer dikiş başarılı sonuç verebilir. El bileği ekstansiyonda iken kesi olursa, tendon distal ucu annüler ligementin altında kalır. Bilek fleksiyondayken olursa tendon ucu anüler ligamentin üstündedir. Ameliyatda buralarda aranmalıdır, primer dikiş yapılır, burada kemiğe yapışma gibi komplikasyon yapar.

BAŞPARMAK EKSTANSÖR TENDON YARALANMALARI (Şekil - 3) :

Başparmağın elde özel bir durumu vardır. başparmak tendonları bilekten oblik bir şekilde cilde yakın olaraka geçerler, başparmağın dorsalde inter falanjayan eklem bölgesinde olan kesileri diğer parmakların 1. bölgesindeki gibi tamir edilir. Başparmakta ekseriya kısa ve uzun ekstansör tendonları yaralanır bazen yara bileğe kadar uzanır.

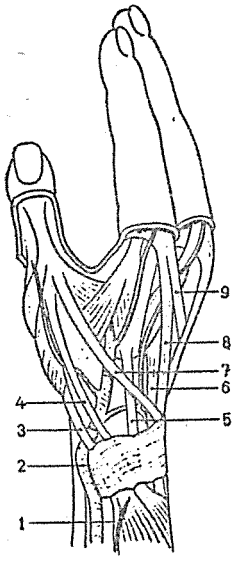

Şekil - 3 Başparmak Dorsal Yapısı

KLİNİK TANI :

Uzun ekstansör tendonunda kesi olursa distal falanks fleksiyonda kalır. Eğer yalnız kısa ekstansörün yapıştığı yerde olan yaralanmalar olursa parmakta bir dengesizlik hissedilir. Eğer ikisi birden kesilirsee inter falangeal ve metakarpa flelangeal eklemlerin ekstansiyonu kaybolur. Uzun ekstansör tendonu ekseriya birinci falanks ve metakarp üzerine gelen bıçak darbeleriyle kesilir, daha sıklıkla et keserken meydana gelir.

TEDAVİ :

Kısa ekstansör tendon kalın olduğundan primer dikişi iyi netice verir, uzun ekstansör tendonda dikişi zordur. Genellikle proksimal ucun el bilek sırtına doğru kaçar, zorluklara dikkat edilerek BUNNELL sütürü ile dikilebilir.

Baş parmak ekstansiyonda 6 hafta tesbit edilir, sonra rehabilitasyona başlanır, geçikmiş Vakllarda veya 1 cm.e geçen defeklere tendon grefleri ve slastik grelferle tamir olunabilir.

Son söz olarak şunu söylemek isterim Eğer el cerrahisinde cerrahın deneyimi yoksa en iyisi hastanın elini kompresif bir sargı sararak en yakın el cerrahisiyle uğraşan bir kliniğe göndermesi en uygun hareket olacaktır.

El Cerrahisinde Replantasyon

* Dr. Oğuz POLATKAN

Kopan ekstremite parçaları acil serviste bir ortopedistin sıklıkla karşılaştığı bir durum olup, tedavisi konvensiyonel metodlarla ampute kısımların uygun şekilde revizyon yapılıp, güdük halinde dikilmesidir. Sonradan da hastanın arzusuna göre estetik veya fonksiyonel protezler verilerek kendileri yönlendirilebilir. Bir diğer kısmında da lokal ve uzak fleplerle rekonstrüksiyon yapılmaktadır.

Fakat günümüzde total ve subtotal amputasyonlarda mikrocerrahi teknikle replantasyon ve revaskülarizasyon başarılı bir şekilde oldukça yaygın olarak kullanılmaktadır. Mikroskop ilk kez 1960 yılında JACOBSON tarafından küçük damarlarda kullanıldıktan sonra MALT 1962 yılında ilk başarılı kol replantasyonunu gerçekleştirebildi. 1965 yılında da KAMATSU ve TAMAİ tamamiyle kopmuş bir başparmağı yerine koyup replante etti Bu ameliyatta 2 arter, 2 ven 8/0 Monofilament kullanılarak anastomoz edildi. Ameliyat süresi 4 1/2 saat idi. Parmak pek muntazam olmayan bir şekilde yaşadı isede bundan sonra başarılar birbirini izledi. Fakat başarıyı tarif ederken Çin cerrah «Chien Chun-wei»nin «Survival without restoration of function is not success» sözünü hatırlamak gerekmektedir.

Ancak normale yakın aktif hareket genişliği, his, güç ve görüntü sağlandığı zaman başarılı bir replantasyondan bahsedebiliriz.

Başarı faktörleri şöyle sıralanabilir.

1 — Olgu seçimi, endikasyon ve kontrendikasyonlar belirlenmiştir. Eğer bu sınırlar içinde olgu seçilirse başarı oranı yüksek olacaktır.

2 — Hazırlık önemli bir faktör olup, geniş debridman ve kemik kısaltması yeterince yapılmalıdır.

3 — Özel uygulamalar; arter ve venlerin rekonstrüksiyonunda kullanılan ven grefleri gibi.

4 — Digital dolanımı devamlı ve dikkatkatlı bir şekilde takib edilmeli.

5 — Ameliyat salonuna erken ve süratli dönüş reeksplorasyon için gereklidir.

6 — Replantasyon merkezlerinin süratli şekilde geliştirilmeside önemli bir şarttır.

Burada görüldüğü gibi endikasyon ve kondiendikasyon hakkında yeterli bilgi sahibi olmak gerekliysede ben burada mutlak kontrendikasyonlara değinmeyeceğim. Nedeni de mutlak kontrendikasyonların sıklıkla değişmesi ve replantasyon sınırlarının zorlanmasıdır. Mutlak olmayan kontredikasyonları ise aşağıdaki gibi sıralayabiliriz.

1 — Hudut parmakların tam amputasyonu,

2 — Ağır kontaminasyon,

3 — Sıcak iskemi süresi,

4 — Ampute parçasının distal yaralanması,

5 — Hastanın psikolojik durumu,

6 — Hastanın ileri yaşta olması.

Kol, ön kol ve elin herhangi bir seviyedeki giyotin amputasyonları herhangi bir

* Fransız Pastör Hastanesi - İstanbul

seviyedeki replantasyon için iyi bir endikasyondur. Aynı şekilde başparmak, çok sayıda parmak amputasyonları ve eelin palmarındaki amputasyonlar replantasayon için mutlak endikasyon gösterir.

Replantasyon endikasyon ve kontrendikasyonlarına dikkatli bir uyum hem hastayı hemde cerrahı fazlasıyla memnun edecek sonuçlar doğuracaktır.

Aşağıdaki şartların mevcut olduğu olgularda replantasyon endikasyonu vardır.

1 — Ampute parçanın esas yapıları çok iyi şekilde korunmuş ise,

2 — Kopmuş olan parçanın iskemi zamanı normal hareketle altı saati geçmemişse,

3 — Hasta bu yaralanma ile birlikte ciddi diğer bir yaralanması ve sistemik hastalığı olmayacak şekilde sıhhatli ise,

Ayrıca hastanın yaşı, cinsiyeti, uğraşı ve raplantasyon yönünden arzuları replantasyon kararı verilmeden önce göz önünde bulundurulmalıdır.

El Parmak Kırıkları

* Dr. İsmail H. ÇALLI

Elin metakarp ve falank kırıklarının çoğunda dikkatli bir yaklaşımla, sonuçlar genelde iyidir. Eğer sonuç kötü ise bu çok kez cerrahın el yaralanmalarının tedavi prensiplerine uymaması sonucudur.

Yapılan en önemli hata, elin yanlış ve uzun süre tespitidir. MP eklemlerde kolleteral bağlar ekstansiyonda gevşek, fleksiyonda gergindir. Bu nedenle MP eklemlerin ekstansiyon da tespiti kontraktürelere neden olur.

PIP eklemlerde ise ekstansiyon ve fleksiyonda kolleteral bağ gerginliğinde belirgin bir fark yoktur. Fakat PIP eklemler fleksiyonda 2 haftadan fazla tespit edilirse kolleteral bağ ve volar plate'ler arasındaki transefr liflerin kontraksiyonu ile eklemlerde fleksiyon kontraktürü gelişir.

El kırıklarında el bileği 20-30 fleksiyon, 10 ulnar deviasyon, MP eklem 70-80 fleksiyon, IP eklemler 5-15 fleksiyonda tespit edilmelidir. Başparmak oppozisyon pozisyonunda ve 1-2 parmaklar arası açık olmalıdır. DIP eklemler serbesttir. Buna elin, emin geçici tespit pozisyonu adı verilir.

Sağlam parmaklara hemen, kırık parmaklara ise mümkün olduğunca erken hareket verilmelidir.

Uzun süren tespit sonu tendon, bağ ve kasları saran ödemin fibroz dokuya dönüşmesiyle eklemlerde ve fleksor kayma mekanizmasında sertlik oluşur. Kompresyon bandajı ve elevasyon ödemi minimale indirir, erken hareket ödemin organize olmadan pompalanmasını sağlar.

* Ege Üniv. Tıp F. Ortop. ve Travm. ABD.

El Parmak Kırıkları :

1. Yer değiştirmemiş kırıklar,
2. Yer değiştirmiş kırıklar,
   a. Stabil kırıklar,
   b. Stabil olmayan kırıklar.

Yer değiştirmiş kırıklarda redüksiyon, ödem oluşmadan yapılmalıdır. Ödem varsa önce kompresyon bandajı yapılarak el 1-2 gün elevasyonda tutulur. Kırık, blok anestezi ile tam bir kas gevşemesi sağlandıktan sonra redükte edilir. Redüksiyon sonu parmak kontrollü olarak oynatılır. Tekrar kayma yoksa stabil sayılır.

Redüksiyon sonu avuç kapandığında parmak uçları naviküler kemiği göstermeli, tırnak yüzleri birbirine paralel olmalıdır.

Sagital planda açılanma kısmen kabul edilebilirse de frontal açılanma ve aksiyel rotasyonlar kabul edilemez.

Proksimaldeki açılanmalar distalde ilave deformitelere eden olur.

Genel Tedavi Planımız :

1. **REDÜKSİYON YAPMADAN EKSTERNAL TESPİT :**

Yer değiştirmemiş intraartriküler kırıklarda; uygulanan yöntem iki parmağı fleksiyona müsade edecek şekilde birlikte sararak 2-3 hafta tespitten ibarettir.

2-4 metakarpların yer değiştirmemiş kırıkları ve oblik kırıklarında parmak hareketleri tamamen serbest olacak şekilde 3 haftalık bir tespit yeterlidir. Oblik kırıklarda 2-3 mm. bir kısalık kabul edilebilir.

2. KAPALI REDÜKSİYON VE EKSTERNAL TESPİT :

Bennett kırığında cisim APL sun çekilmesiyle proksimale Adduktor pollisisin çekmesiyle avuç içine doğru yer değiştirir. Longutüdinal traksiyon ve dorsalden bastırılarak redüksiyon kolaylıkla sağlanır. Fakat çıkık alçı içinde çok defa nükseder. Bunun nedeni çok kez MP eklemin ekstansiyonda tespitidir. Alçı avuç içinde, MP eklem mümkün olduğunca fleksiyonda modele edilebilirse, çıkığın nüks etmediği görülür.

Boksör kırığında 90-90 pozisyonunda dorsalden ve distalden bastırılarak redüksiyon sağlanır. MP eklem tam fleksiyon da tespit yapılırsa IP eklemlerin serbest bırakılması redüksiyonu bozmaz.

I. metakarp kaide, eklem dışı kırıkları (transvers, oblik ve epifiz ayrılmaları) kolaylıkla redükte ve alçılı tespit edilebilirler.

Rolanda kırığında ise, cerrahi yapamıyorsak, en iyi yöntem ağrı ve ödem yatışıncaya kadar iki hafta kompresyon bandajında tespit ve hemen harekete başlanmalıdır. Sonuçlar umulandan daha iyidir.

Laterale açılanma gösteren proksimal falanks basis kırıklarında araya bir kalem koyarak kolaylıkla redüksiyon sağlanır. Komşu parmakla beraber 2-3 hafta atelde tespit edilir ve daha sonra iki parmak birbirine, fleksiyon ve ekstansiyona müsade edecek şekilde, flasterle tespit edilerek hareketlere başlanılır.

Proksimal falank sagital planda açılanma gösteren kırıklarında, dorsalden ve volarden üç noktadan bastırılarak redüksiyon sağlanır. MP eklem tam fleksiyonda, PIP hafif fleksiyonda tespit yapılır. PIP eklemi uzun süre fleksiyonda tespitten çekinmek için, alçı MP eklemler tam fleksiyonda tutulacak, PIP eklemler serbest kalacak şekilde kısaltılır. Kırık parmak komşu parmağa parmak uçlarından flasterle tespit edilerek erken harekete izin verilir. MP eklem tam fleksiyonda tutulduğundan intrensik kaslar ve ekstensör tendonlar gevşer. Sagital planda açılanma olmaz. İki parmağın birbirine tespiti (sindaktilizasyon) de frontal ve axial açılanmaları önler.

3. KAPALI REDÜKSİYON + PERKUTAN K. + EKSTERNAL TESPİT :

Kırık redükte oluyor fakat stabil değilse; bir cerrahın en çok tercih ettiği yöntem redükte edilen kırıkların perkutan K. telleri ile tespitidir. Bu şekilde erken harekete başlamak mümkün olur.

Bennett kırığında en çok kullanılan yöntem kapalı redüksiyon ve perkutan K. telleri ile tespittir.

Redükte olabilen, stabil olmayan, transvers ve oblik metakarp kırıklarında intramedullar perkutan K. teli ile tespit iyi bir stabilite sağlar ve erken harekete izin verir. Gerektiğinde çift intramedüller K teli ile veya bir intramedüller K telinin, transmetakarpal bir K teli ile desteklenmesi gerekebilir.

Stabil olmayan boksör kırıklarında baş oblik veya intra medüller bir K teli ile veya başı 4. metakarpa tespit eden iki transvers K teli ile tespit yapılır.

5. metakarp kaide kırıklarında, Bennett kırığında olduğu gibi, Flexor karpi ulnarisin çekmesiyle alçı içinde kolaylıkla kayan kırıklardır. Bu şekilde bırakıldıkları takdirde meydana gelen artroz kavramada ağrıya neden olur. Kırık redükte edildikten sonra K. telleri ile perkutan tespit edilmelidir.

Proksimal falanks oblik kırıklarında konservatif tedavisinde en önemli komplikasyon, proksimal falanks ucunun kayarak PIP eklem hareketlerini bloke etmesidir. Bu kırıklar kaymaya mani olmak iiçn transvers K. telleri ile tespit edilmelidirler.

4. AÇIK REDÜKSİYON + İNTERNAL TESPİT :

Kırık fragmanları çok küçük ve milimetrik redüksiyona gereksinimiz varsa; interpozisyon varsa; yer değiştirme fazla, kırık stabilitesi eksternal tespitle sağlanamıyorsa,

açık redüksiyon yapılması gerekir. En önemli açık redüksiyon endikasyonu ise, kapalı redüksiyon imkanımızın olmadığı multipl kırıklar ve damar ve tendon lezyonları ile birlikte olan açık kırıklardır.

Açık redüksiyon ve internal tespit, amacımız olan erken hareketlere başlamak için en iyi yöntemdir. Fakat el sertliklerinin çoğunun gereksiz cerrahi girişimler sonu meydana geldiği unutulmamalıdır. Deneyimi olmayan bir cerrah, özellikle falanks kırıklarında açık redüksiyon ve rigit internal tespitten kaçınmalıdır.

Bennett kırığında radio-palmar kesi kullanılır. Abduktor pollisis longus ekarte edilerek ekleme ulaşılır. Kırık fragman çapraz K. telleri ile veya vida ile tespit edilir.

Metakarp ve proksimal falanks diafiz kırıklarında dorsal longutudinal kesi kullanılır. Ekstensör tendon uzunluğuna yarılarak kemiğe ulaşılır. Proksimal falanks distal ve orta parmak kırıklarında ise lateral kesi kullanılır. Transvers retinakular bağ kesilir, lateral band dorsale ekarte edilerek kemiğe ulaşılır. Tespit sonu yumuşak dokular absorbe olabilen dikişlerle tamir edilir.

El Yaralanmalarında Yumuşak Doku Defektlerinin Kapatılması

* Dr. Naki SELMANPAKOĞLU

Ciddi el yaralanmalarında önemli sorunlardan bir taneside açık defektlerin kapatılmasıdır. Cerrah genellikle açık ve harap olmuş elin görünümüne hayran kalır ve bunu tamir etmek için büyük bir arzu duyar, buda el yaralanması üzerine fazla konsantrasyona sebep olduğundan cerrahi miyopiye yol açar, böylece; hasta genel durumu ihmal edilmiş olur. Bu nedenle başlangıçta hasta bu kadar yakından değilde daha geniş açıdan değerlendirilmelidir. Açık el yaralanması olan hasta üç ayrı şekilde değerlendirilir.
Açık el yaralanması olan hasta üç ayrı şekilde değerlendirilir.

1. Hastanın tüm sağlığı,
2. Yaranın genel yapısı,
3. Elin yaralanmış olan spesifik yapıları. Bu yapılarında ihmali felaketle sonuçlanabilir.

Bunları kontrol ettikten sonra ilk yardım ve sonrasında hastane bakımı gelir. Elin steril pansumanla antiseptik solüsyon kullanılmadan yıkanıp kapatılması, dolaşıma engel olmayacak sıklıkta ve iyi bir kompresyonla kanamanın durdurularak ellerin doğal pozisyonda sargılanmasını takiben hasta hastaneye gönderilir.

Hastanede yapılacak ilk muayene ve girişim ise yaranın daha sonraki tedavisi ve geleceği açısından çok önemlidir.

Yeni bir el yaralanmasında hastanede yapılacak girişim beş safhayı kapsamaktadır.

Operasyon :

1. Yaranın temizliği,
2. Debritman,
3. Onarım,
4. Yaranın kapatılması,
5. Sargılama ve splintleme.

Baştaki iki madde konumuz dışı olduğundan biz burada açık yaranın tamirinden bahsetmek istiyoruz. Yaranın temizliği ve debritmanını takiben hekim travmanın zamanı, yeri ve genişliğine göre tamir olayını üç şekilde gerçekleştirebilir.

1. Dokunun onarımı ve aynı seansta açık yaranın deri grefti veya fleplerle kapatılması.

2. Tamir olayını gerçekleştirmeden deriyi kapatarak rekonstrüksiyonunu sonraya bırakmak.

3. İnfekte yaralanmalarda temizlik yapıp yarayı açık bırakmak. Kimi yazarlar bunu eğer şüphen varsa açık bırak şeklinde ifade ederler. Yaranın kapatılmasının ilk saatlerde yapılmasının önemi eskiden beri bilinir. Çünkü zaten açık yara teriminden muko-kütanöz bariyerin bozulması ve sadece cilt ve buna ait yapılar değil aynı zamanda enfeksiyon tehdidi ve iyileşmede gecikmeyi ifade eder. Ancak açık yaralarda geniş bir cerrahi zamanlama spektrumu vardı. İselin'in «delayed emergency» teorisi taraftar bulmaktadır.

Yaranın kapatılmasında açık sahanın yeri, yapısı ve büyüklüğüne göre değişik yöntemler uygulanmaktadır.

KAPAMA :

1. Greft,
2. Flep.
3. Serbest doku,

Avulsiyon yaralarında hastanın kendi derisi tekrar yerine konabileceği gibi bazen

* GATA Plastik Cerrahi ABD. Doçent.

ufak defektlerin primer kapatılmasıda mümkün olabliir.

Greftler parmak ucu ve el darsolinde ve avulsiyon yaralanmalarında, genelde; split thickness greft olarak avuç içinde ve bilekte full thickness greft olarak kullanılır. Greftin ön kol ve uyluktan alınması renk ve yapı olarak ele uyacak niteliktedir.

Ancak her zaman alttaki anatomik oluşumların kapatılması greftlerle mümkün olmaz ve daha kalın bir dokuya ihtiyaç vardır.

Flepler ya lokal fleplerle veya uzak mesafe flepleri şeklinde uygulanır.

Lokal Flepler : Cross - Finger, tenar ve ya hipotenar flepler, rotasyon tarnspozisyon flepleri, parmak ucu için Kutler veya Atasoy gibi flepler kullanılır. Bunlar genelde ufak defektlerin kapatılması için yeterli donör alanda defekt bırakmayan fleplerdir. Son yıllarda kullanılan reverse radial ön kol flebinden elin palmar veya dorsal yöresindeki geniş defektlerin onarımında hem kozmetik hem fonksiyonel açıdan çok iyi sonuçlar alınmaktadır.

Uzak flepler ise daha kalın bir yapı ihtiva eden donör sahada mümkün olduğunca az defekt bırakan yörelerden seçilir. Bilinen dez avantajlarına rağmen groin flep geniş defektlerin kapatılmasında serbest doku aktarımı yapılamayacak olgularda hala alternatif yöntem olarak kabul edilmektedir. Bunun yanısıra pektoral yörede. üst kol da iki etaplı ameliyatlar için uygun donör sahalardır.

Serbest aktarım deri flebi olarak düşünülebildiği gibi özellikle elin dorsalinde tendonları açıkta bırakan yaralanmalarda bu olgumuzda olduğu gibi superfisyal temporal fasyanın serbest olarak aktarımı ve üzerine greft uygulaması şeklinde de kullanılabilir.

Sargılama uygulanan operasyonun tekniğine göre değişmekle birlikte klasik el sargılaması şeklinde yapılıp en az 24 saat elelavasyona alınır.

Splintleme ise atel uygulaması veya özel splintlerle yapılır. Bunların amacı mümkün olduğunca el fonksiyonlarını geri getirebilmektir.

El yaralanmalarına müdahale eden her hekimin travmaya ek faktörlerin neler olduğunu bilmesi gerekir. Bunlar şunlardır.

— Kaba işlem,

— Yaranın kuvvetli antiseptiklerle yıkanması sonucu nekroz,

— Yaranın kuruması,

— Sütürlerde gerginlik,

— Kan pıhtılarının yara zemininde kalması,

— Geniş doku kitlelerinin ligasyonu,

— Yabancı cisim,

— Non absorbabl sütür,

— Splint içinde hareket,

— Yetersiz cerrahi ekplorasyon,

— Yaranın açık bırakılması,

— Drenler,

— Çok erken organ kullanımı,

— Yetersiz debritman,

— Sargı ve splintlerin çok gergin veya gevşek oluşu,

— Yetersiz sirkülasyon,

— İnfeksiyon.

Elin yumuşak doku yaralanmalarında bazı spesifik yaralanma tipleri vardır. Bunlar abrasiyon veya avulsiyon (stratum germirativum kaybı), laserasyon, patlama ve crush yaralanma, degloving, makine ezikleri, gün-shot, explasion.

Bu arada kısaca parmak kopuklarından bahsetmek istiyorum. Reimplantasyon bugün pek çok yerde yapılabilmektedir. Ancak ımplante edilecek kopuk uzvun uygun koşullarda ve zamanda gönderilmesi gerekmektedir.

Uygun koşullarda gelmeyen olgularda ise açık defektin kapatılmasından sonra ayaktan ele parmak nakli şansı vardır.

Üst Ekstremitede Swanson Silastik Protezleri

* Dr. O. Şahap ATİK

Artrit vücudumuzdaki herhangi bir eklemi etkileyebilir. Ancak eldeki eklemler tutulduğunda günlük yaşam çok zorlaşır. Romatoid artritte meydana gelen, deformite, ağrı ve fonksiyon kaybı daha da belirgindir. Tedavi değişik cerrahi yöntemlerle ile mümkündür. Bunlar arasında olan rezeksiyon artroplasti ve meydana gelen boşluğun fleksibl (Silikon) implant ile doldurulması başarılı sonuçlar vermektedir (1).

HASTALAR VE YÖNTEM :

1987 - 1989'da üst ekstremitede artriti olan yedi hastaya sekiz Swanson Silastik Protezi implante edildi. Ortalama yaş 39 (20-60) idi. Hastaların beşi kadındı. İki hastada romatoid artrit vardı. Dört hastada tanı posttravmatik artrit ve bir hastada Kienböck idi.

Kullanılan protezler :

1 Skafoid, 2 Lunatum, 2 PIP, 2 MP (titanium grommet ile) ve 1 el bileği (Titanium grommet ile) idi.

BULGULAR :

Ortalama takip süresi 14 (6-26) aydı. Tüm hastalar tedavi sonuçlarından memnun idiler. Ameliyat öncesi var olan ağrı şikayetleri geçmiş, fonksiyonel ve kozmetik bir düzelme sağlanmıştı. Eklem hareketleri ameliyat sonrası artmıştı. Hastaların günlük yaşamlarını sürdürmelerine yetecek kadar yakalama kuvvetleri vardı.

Enefksiyon, protez oynaması veya çıkması ya da başka bir komplikasyon meydana gelmedi.

TARTIŞMA :

Ekstremitelerin rekonstrüktif cerrahisinde kullanılan implantlar fiziksel özelliklerine göre şöyle sınıflandırılabilir (2).

1 — Rigid metaller,

2 — Semi-rigid yüksek dansiteli polimerler,

3 — Fleksibl-elastik polimerler (elastomerler).

Fleksibl silikon elastomer implantlar, Swanson tarafından yaygın olarak rezeksiyon artroplasti sırasında kullanılmaktadır. Bu yönteme implant rezeksiyon artroplastisi denilmektedir. 1965'ten beri 83'ten fazla ülkede 400.000'den fazla hastada fleksibl implant kullanılmıştır. İmplant rezeksiyon artroplastisi aşağıdaki gibi ifade edilebilir : (1, 2).

Kemik Rezeksiyonu + İmplant + Enkapsulasyon = Yeni Eklem Fleksibl implant «Dynamic Spacer» olarak rol oynamakta ve boşluğu doldurmaktadır. Ameliyat sonrası hemen hareket başlanmakta implantın atrafında yeni bir kapsülo-ligamentöz sistem gelişmektedir. Başarılı sonuç için mükemmel yumuşak doku onarımı (Kapsül, bağ, tendon) gereklidir.

Silikon implantlara karşı lokal ve sistemik tepki hayvanlarda ve insanlarda biyomekanik ve biyolojik olarak araştırılmıştır. (3, 4, 5, 6).

Silikona karşı vücut dokularının gösterdiği tepkinin benign olduğu görülmüştür.

* Gazi Üni. Tıp Fak. Ortopedi ve Travmatoloji ABD., Doçent.

Parmak ve bilek için kullanılan silikon fleksibl menteşeli implantlarda, yıllar sonra keskin kemik uçlarının etkisiyle kırılmalar olabilmektedir. Bunu önlemek için 1976'dan sonra «Titanium Grommet» (Koruyucu) geliştiirlmiştir. (2)

Karpal kemiklerin ameliyatlarında kullanılmak üzere titanium implantlar geliştirilmektedir. (9)

Üst ekstremitede artriti olan hastalarda, hasta seçimi doğru yapıldığı takdirde, Swanson silastik protezlerinin uygun yöntemle implante edilmesiyle; ağrısız hareketli, dayanıklı, stabil eklem elde edilebilmektedir. Ayrıca çok az kemik rezeksiyonu yapılmakta, bir sorunla karşılaşıldığında revizyon kolay olmaktadır.

K A Y N A K L A R :

1. Swanson, A. B: Flexible Implant Resection Arthroplasty in the Hand and Extremities. Mosby, Saint Louis, 1973.
2. Swanson, A. B. Swanson, G. de G. : Implant Arthroplasty in the Hand and Wrist. An Update. Ann. Chir. Main, 1 : 43, 1984.
3. Nalbandian, R. M., Swanson, A. B., Maupin, R. B. : Long Term Silicon Implant Arthroplasty. Implications of Animal and Human Autospy Findings. JAMA, 250 : 1195, 1983.
4. Swanson, A. B., Meestere, W. D., Swanson, G de G., Ranyaswamy, L., Schut, G. E. D.: Durability of Silicone Implants Orthop. Clin North An. 4 : 1097, 1973.
5. Swanson, A. B. : Bone Remodelling Phenomena in Flexible (silicone) Implant Arthroplasty, Orthop. Rev. 11 : 129, 1982.
6. Swanson, A. B., Swanson, G. de G., Frisch, E. E. : Flexible (silicone) Implant Arthroplasty in the Small Joints of the Extremities. In Biomaterials in Reconstructive Surgery. Mosby, St. Louis, p. 595, 1983.
7. Atkinson, R. E., Smith, R. J. : Silicone Synovitis Following Silicone Implant Arthroplasty. Hand Clin., 2 : 291, 1986.
8. Smith, R. J., Atkinson, R. E., Jubiter, J. : Silicone Synovitis of the Wrist. J. Hand Surg. 10 - A : 47, 1985.
9. Swanson, A. B. : Kişisel görüşme.

El Breyzleri

* Dr. Hidayet ERDEM

El için kullanılan breyzler genellikle splint olarak adlandırılır. El fonksiyon bozukluklarında konservatif tedavi planları bozukluğun geçici veya kalıcı oluşuna göre yapılır. Geniş kapsamlı ve kalıcı fonksiyon kayıplarında beslenme, temizlenme ,giyinme ve mesleki rehabilitasyonu esas alan kalıcı breyzler yapılır. Geçici bozukluklarda breyzlemenin esas amacı tedaviye yönelik olup günlük aktivite geri planda tutulabilir. Fakat her iki amaca da cevap verebilecek breyzler planlaması daha yararlı olur. El yaralanmalarında konservatif tedavinin amacı Supportif (destekleyici), Assistif (yardım edici), Correctif (düzeltici), İmmobilizasyon (hareketsiz hale getirme)dir. Yapılan splintler bir tek amaca yönelik olduğu gibi bir kaç amacı birden cevap verebilen tek splint de yapılabilir.

Elde kullanılan splintler genelde iki grupta toplanır.

— STATİK

— DİNAMİK

Statik Splintler : Daha çok kırık, tendinit, snovit, infeksiyon, v.s. gibi sebeplerle immobilizasyon amacıyla veya kontraktürü önlemede, spastik kasları gevşetme ve hasta kasları dinlendirmede kullanılır. 1. Motor nöron hastalıklarında dinamik splintlerin kullanımı zararlı olduğundan (germee refleksini uyarır) zorunlu olarak statik splintler tercih edilir.

Tam immobilizasyon gerektiren durumlarda kullanılan statik splintler tedavi süresi biter bitmez çıkarılmalıdır. Kontraktür önleme, spastik gevşetme amacıyla kullanılan statik splintler günde 2-3 defa çıkartılarak gerekli egzersizler yaptırılmalıdır. Ekstremitenein uzun süre aynı pozisyonda tutulması yeni sorunlar yaratır. Özellikle romatoid artrit de kısa sürede eklemlerde tutukluklar gelişir.

Dinamik Splintler : El de kaybolan bir fonksiyonun yerine getirilmesinde, kas, bağ, eklem kapsül'ü gerginliklerinin gevşetilmesinde, mevcut bir deformiteyi fonksiyonu bozmadan düzeltmede, tendon ve sinir onarımlarından sonra belirli sınırlar içerisinde kasları pasif veya aktif olarak çalıştırarak onarımın başarılı kılınmasında kullanılır.

Dinamik splint immbobilizasyon yapmadığı için el de eklem tutuklukları, tendon yapışıklıkları, kontraktür gelişmez. Çok önemli bir etkisi de kan dolaşımı üzerinde olup venöz ve lenfatik akımı hızlandırmasıdırmasıdır. Hareketsiz, ödemli bir el'e dinamik splint uygulandıktan kısa süre sonra eldeki ödem kaybolur. Staz'ın kalkmasıyla dokular toksik maddelerden temizlenir, ve dokuların beslenmesi artar. Dolaşımın iyi olması sinir kesisi onarımlarından sonra sinir rejenerasyonu tamamlanıncaya kadar nöromüsküler plakların canlı kalmasını sağlar.

Splintlemenin diğer bir amacı da preoperatif hazırlıktır. Gerginliklerin gevşetilmesi, yapışıklıkların açılması, zayıf kasların kuvvetlendirilmesi, bölgesel dolaşımı hızlandırıp dokuların daha iyi beslenmesi veya ameliyata kadar geçecek sürede daha kötü deformitelerden ekstremiteyi korumak için splint kullanılabilir.

Elde uygulanan dinamik splintlerde mümkün olduğu kadar elin volar yüzü serbest bırakılarak günlük aktivite kesintiye uğartılmamalı, anatomik eklemlerle splintin mekanik eklemleri uyum sağlamalıdır.

Radial sinir felcinde eskiden kullanılan Cock-up splint elin iş görme yeteneğini azaltır.

---

* Profesör, Ankara

BAŞ PARMAK DEFORMİTELERİ :

Baş parmak elin hatta vücudun en hareketli, en yetenekli organıdır. İki falanks bir metakarpın kombine hareketleriyle en kaba ve en ince işler başarılabilir. Direkt olarak baş parmağı çalıştıran dokuz kas vardır. Bu kaslar radial, median ve ulnar sinirlerle kontrol edilir. Bu kadar çok kas, sinir ve tendon'un bulunması ve bunlardan herhangi birinin çalışmaması baş parmağın fonksiyonunu bozar. Tendon onarımlarında veya immobilizasyon gerektiren nedenlerle splintleme kasların orijinine göre yapılır. Abductor pollicis longus, fleksör pollicis longus, ekstansör pollisis longus ve brevis kasları bilek ekleminin yukarısından başladığı için bunlarla ilgili splintlerde bilek eklemi kontrole alınmalıdır. Bu nedenle sadece parmak için düşünülen splint ön kolun yukarılarına kadar uzanmalıdır.

Baş parmağın splintlenmesinde ikinci önemli konu oppozisyondur. Elin iş görme yeteneği büyük ölçüde baş parmağın diğer parmaklar karşısına gelebilmesine bağlıdır. Metakarpal hatta karpal kemiklerin dizilişi bir düzlem üzerinde değildir. Eldeki arkın oluşumu oppozisyonu kolaylaştırır. Nitekim median sinir paralizisinden sonra görülen el arkının düzleşmesiyle oppozisyon bozulur.

El splintleri statik veya dinamik hangi tipte olursa olsun elin arkını ve parmakların karşı karşıya gelişini bozmayacak şekilde yapılmalıdır.

ALT ULNAR SİNİR PARALİZİSİ :

Ulnar sinirin bilek bölgesindeki lezyonlarında parmakların abduksiyon ve adduksiyonu, baş parmağın adduksiyonu, dördüncü beşinci parmakların dengesi bozulur. Eğer 4.5. parmaklar metakarpofalangeal eklemde hiperekstansiyona gider ve pençeleşme görülürse splint verilir.

En basit şekli 4. 5. metakarpofalangeal eklemi hafif fleksiyonda tutan statik splinttir. Kaslar kuvvetlendirilmek istendiği durumda dinamik splintlerden yararlanılır. Eğer çimdik veya tutma işinde radial parmakların metakarpofalangeal eklemleri stabilize edilmiyorsa MKF eklemlerde ekstansiyon deformitesi sabitleşmemesi için baş parmağı oppozisyonda tutacak C barlı kısa opponens splint gerekir. Aynı splinte 4. 5. parmaklar için fleksör yay ve lastik band eklenir.

ALT MEDİAN SİNİR PARALİZİSİ :

Tenar kasların atrofisi ve baş parmağın yanda duruşu tipiktir. Burada en önemli konu baş parmağın oppozisyonda tutulmasıdır. Daha çok statik splintler kullanılır bunlar plastik veya duraluminyumdan yapılır.

Baş parmağın oppozisyonu çok önemli olduğu için el splintlerinin çoğunda bu durumu sağlayan uygulamalar vardır.

ALT RADİAL SİNİR PARALİZİ :

Radial sinirin dirsek bölgesindeki paralizilerinde baş parmak dahil bütün parmakların ekstansörleri, baş parmağın abduksiyonu kaybolur. Bilek ekstansiyonu normal olduğu için parmakları ekstansiyona, baş parmağı abduksiyona getiren yaylı dinamik splint yeterlidir. En çok kullanılan kısa oppenens splinttir. (Şekil 1) Parmakları ekstansiyona zorlayan yayların gerginlikleri parmakların gerginliğine göre zamanla değişebileceğinden parmakları hiperekstansiyondan korumak için şekildeki gibi lumbrikal bar koymak gerekir.



Şekil 1 : Lumbrikal barlı kısa oppenens el splinti

ALT MEDİAN VE ULNAR SİNİR PARALİZİSİ :

Hem median hem de ulnar sinir bilek bölgesinde lezyona uğradığı zaman baş parmak ve diğer parmakların bütün intrensik kaslarının fonksiyonu kaybolur. Tedavi edilemezse deri ve eklem kontraktürleri sonucu pençe el (claw hand) oluşur. Metakarpofalangeal eklemler hiperekstansiyonda, interfalangeal eklemler fleksiyonda, bilek ve metakarpal ark düzleşmiş ve baş parmak elin yan tarafından pençe görünümü verir.

Baş parmağın adduksiyon ve oppozisyon yapamaması ve metakarpofalangeal eklemlerin hiperekstansiyonda duruşu elin kavrama ve çimdikleme fonksiyonunu bozar. Baş parmağın diğer parmaklarla karşılaşmasında karpal ve metakarpal arkın büyük etkinliği vardır. Elin düzleşmesiyle oppozisyon tamamen kaybolur. Intrensik kasların paralizisi ve önlem alınmayışı sonucu gelişen bu tip deformitede el % 50 hatta daha fazla fonksiyon kaybına uğrar. Splintin koruyucu veya deformite oluşumunu etkileyici etkisi en güzel intrensik kas paralizisinde görülür.

Median ve ulnar sinirin bilek bölgesindeki travmalarından sonra proksimal falanksları hafif fleksiyonda tutan statik veya dinamik bir splint elin fonksiyon kaybını büyük ölçüde önler. Çünkü proksimal falanksların hafif fleksiyona getirilmesiyle distal falanksların fleksiyon kontraktürü de önlenir. Splint seçimi yapılırken hangi tip olursa olsun baş parmağın oppozisyonu ve el arkı sağlanmalıdır. Koruyucu splintlerden en çok kullanılan lumbrikal barlı kısa opponens splintleridir. Plastik splintler de kullanılabilir. Koruyucu tedavi görmemiş intrensik kasların felcinden sonra kontraktür gelişirse statik splintler kullanılmaz. Proksimal falanksları fleksiyona, distal falanksları ekstansiyona zorlayan lastikli veya çelik yaylı çeşitli dinamik splintler yapılmıştır. (Şekil 2)

Splintlemede önemli olan alt ulnar sinir paralizisinde olduğu gibi adduksiyonu kaybolan baş parmağın oppozisyonunu sağlamaktır. Sonuç olarak tutma ve çimdiklemede lumbrikal kaslar metakarpoaflangeal eklemleri stabilize edemediği için radial parmaklarda deformite oluşur, elin esas fonksiyonu bozulur. Yüzük ve küçük parmaklarda pençeleşme gelişebilir. Önlem olarak baş parmağa oppozisyon, 4. 5. parmaklara fleksiyon yaptıran kısa opponens splintler kullanılır. Elin ulnar deviyasyonunun kaybolması çok önemli olmamakla beraber radial deviyasyon deformitesine gidiş görülürse kısa opponens splintin boyu ön kola uzatılarak el bileği kontrole alınır. Splint el bileği hareketlerini sınırlamayacak şekilde hafif ulnar deviyasyonda tutulur. Bilek fleksiyon ve ekstansiyon hareketleri tamamen serbest olup yardımcı yay veya lastik kullanmağa gerek yoktur.

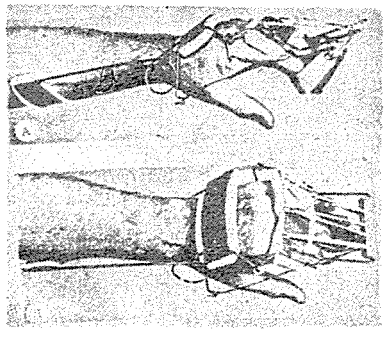

Şekil 2 : Median ve Ulnar Paralizi Splinti

ÜST MEDİAN SİNİR PARALİZİSİ :

Alt median sinir paralizisinde görülen baş parmak oppozisyonunun bozukluğune ek olarak baş parmak, işaret ve orta parmak fleksiyonu, bileğin fleksiyonu ve radial deviyasyonu da bozulur. Ön kolun pronasyonu da bozulduğu için elin iş yapma yeteneği büyük ölçüde bozulur.

El ile ilgili bütün splintlerde olduğu gibi gene burada da amaç baş parmağın oppozisyonunu sağlamaktır. Kısa opponens splint ile oppozisyon sağlandıktan sonra 1. 2. 3. parmaklara yaylı fleksör yardımcı eklenir. El bileğinde hiperekstansiyon ve ulnar deviyasyon deformitesi gelişiyorsa splint ön kola uzatılır. Splinte hafif ulnar deviyasyon verildikten sonra el bileğine ekstansiyon stoplayıcısı yapılır. El bileği hareketleri ra-

dial sinir paralizisine göre daha iyidir çünkü, yer çekimine karşı koyabilen sağlam ekstansörleri vardır. Fleksiyon hareketi elin ağırlıyla yer çekimine uyarak yapılabilir. Parmak fleksiyonu yaptırabilmek için bilek ekstansörlerinden yararlanılan fonksiyonel splintler yapılmıştır.

EL BİLEĞİ :

El bileği eklemi diğer elkemlerden daha farklıdır. Karpal kemiklerin birbirleriyle, metakarpallerle, radius ve ulna ile çok yönlü ilişkileri vardır. Bileği kontrol eden kasların tendonlarından başka parmakları kontrol eden ekstrensik kasların tendonları da el bileğinden geçtiği için el bileği tek başına düşünülemez.

Örneğin: Parmağın fleksör tendon onarımından sonra sadece parmağı fleksiyonda tutmakla tendon gevşetilemeyeceği için bileğede ekstansiyon yaptırmayan hatta belli açılarda fleksiyonda tutan splint gerekir.

Volkmann iskemik konrtraktüründe veya spastik elde bileği ekstansiyona getirmek bir fayda sağlamaz. Çünkü bilek ekstansiyonu ile parmaklardaki fleksiyon deformitesi daha da artar.

Bu nedenlerle elin ekstrensik kaslarını da içine alan her türlü bozuklukta interfalangeal ve bilek eklemini bir bütün olarak düşünüp yapılacak splintin ona göre planlanması gerekir. Tendon kesilerinin splintlenmesi uygun örnek oluşturur.

TENDON KESİLERİ :

Eskiden tendon kesilerinin onarımından sonra statik splintler kullanılırdı. Bugüne kadar tendonların yapıları, vaskülarizasyonları ve onarılmış tendonların iyileşme süreci içinde erken kontrollü harekete başlanması üzerine pek çok çalışma yapılmıştır. Ekstansör tendon kesilerinin onarımı sonrasında bileğin ekstansiyonu ile parmakların pasif ekstansiyonunu esas alan splintler düzenlenmiştir. Şekil 3 de ekstansör indisus proprius tendonu kesisi onarımından sonra yapılan splintle bilek ekstansiyonda sabitleştirilmiş, 2 parmak aktif fleksiyonu pasif ekstansiyon yapabilmektedir.



Şekil 3 : Ekstansör tendon kesisi splinti

Fleksör tendon kesilerinin onarımı sonrası uygulanan tüm splintlerde el bileği MCP eklemler PIP eklemleri toplam 60°-70° lik fleksiyonda sabitledikten sonra parmakların pasif fleksiyon, aktif ekstansiyonuna izin verilir.

Kleinert'in fleksör tendon kesilerinden sonra erken kontrollü hareketi sağlamak için gerçekleştirdiği dorsal alçı plağında tırnağa yapıştırılan kancaya geçirilen lastik bandın diğer ucu ön kol kayışına tutturulmak suretiyle parmağa pasif fleksiyon traksiyonu yaptırılır. Ancak sonraları bu metod'da IP eklemlerin fleksiyon açısının minimal düzeyde olması nedeniyle modifiye edilmiştir.

Chow'un Kleinert modifikasyonunda, dorsal termoplastik splintteki palmar kayışa ikinci emniyet iğnesi geçirilerek PIP ve DIP eklemlerin tam fleksiyonu sağlanabilmiştir. (Şekil 4)

Ancak bu metod'da parmakların aktif ekstansiyonuna geç başlanırsa parmaklarda kolaylıkla fleksiyon kontraktürü gelişebilir.

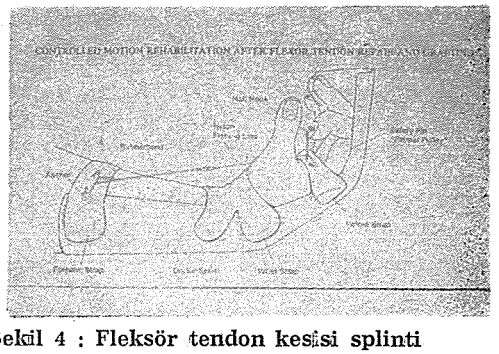

Şekil 4 : Fleksör tendon kesisi splinti

ÜST RADİAL SİNİR PARALİZİSİ :

Radial sinirin dirsek üstü düzeyde yaralanmasıyla el bileği ve dirsek etkilenir. Alt radial sinir yaralanmasında görülen parmakların ekstansiyon ve baş parmağın ekstansiyon abduksiyon kaybına ek olarak bilekde dorsifleksiyon yapamadığı için düşük el (drop hand) deformitesi oluşur. Diğer etkilenen yardımcı ön kol fleksörü ve ön kol supinatörü için genelde splinte gerek kalmaz El bileğine ve parmaklara ekstansiyon, baş parmağa abduksiyon yaptırabilecek dinamik splintler yeterli olur.

Düşük elde eskiden cock-up splintler çok yaygın olarak kullanılırdı. Artık pek kullanılmayan bu splintler elin ve ön kolun volar yüzünden uygulanırdı.

Düşük elde çoğunlukla kullanılan splint ön kol ve elin dorsal yüzünden, el bileği lateralden eklemli duraluminyum veya plastik splintlerdir (Şekil) 5 Radial felç splinti denilen bu tip splintlerde el bileğini ekstansiyona getirici lastik band, parmakları ekstansiyona getirici çelik yay telleri kullanılır. Parmakları hiperekstansiyondan korumak için lumbrikal bar ilave edilir. Baş parmak için yapılan ekstansör yay aynı zamanda baş parmağın abduksiyonunuda sağlayacak şekilde ayarlanır.



Şekil 5 : Radial Felç Splinti

ÜST ULNAR SİNİR PARALİZİSİ

Ulnar sinirin dirsek üstündeki lezyonlarında alt ulnar sinir paralizisine ek olarak yüzük ve küçük parmakların derin fleksörleri ile fleksör karpi ulnaris fonksiyonuda kaybolur.

PANEL-II

OMURGA KIRIKLARI

Moderatör : Prof. Dr. Emin ALICI

Omurganın Dorsal ve Lomber Bölge Kırıkları

* Prof. Dr. Emin ALICI

Omurga kırıkları eski Mısırlılar döneminden beri bilinen ve nörolojik komplikasyonlara neden olmadıkça diğer kırıklar gibi değerlendirilmesi gereken yaralanmalardır. Buna karşılık nörolojik yaralanmayla birlikte olanları ise çoğu kez geriye dönüşü olmayan diğer bir deyimle kalıcı sakatlıklarla sonuçlanan ağır travmalardır.

Omurga yaralanmalarının ortalama % 70'inden fazlası (% 50-96 arası) dorsolomber bölgede lokalizedir ve bunun ortalama 10'u (% 5-15 arası) nörolojik kayıplarla birliktedir.

Omurga yaralanmaları ve bunun sonucunda oluşan parapleji MS 7. Yüzyılda Paul ve 16. Yüzyılda Ambroise Pare tarafından tanımlanmışsada gerçek ilgi 1. Dünya Savaşında ve onu takip eden yıllarda olmuştur. Bu savaşta 4000 Amerikalı askerin parapleji oluşu ve bunun en az yarısının paraplejinin komplikasyonları nedeniyle ölmesi, omurga yaralanmalı hastaların tanısı, taşınması, tedavisi ve rehabilitasyonunu güncel hale getirmiştir.

Omurga ve spinal kord travmalarının akut ve erken tedavisinde uluslararası tartışmalar halen sürmektedir. Paraplejik hastalar açısından bu tartışmaların sonucu son 50 yıldır yaşam boyu rehabilitasyonda başka bir sonuç getirmemiştir.

Geçen yarım yüzyıldaki geniş hasta serilerine literatürler incelendiğinde, mevcut cerrahi yöntemlerin nörolojik sonucu değiştirmediği görülecektir. Erken tedavinin önemi birçok kişi tarafından önerilmekle birlikte (7), bunun nörolojik yaralanma üzerindeki iyileştirici etkisi kesin olarak kanıtlanamamıştır (1). Buna karşın çoğunluk şu veya bu yöntemle acıl cerrahi tedaviyi önermektedir.

Son yıllarda yaralanmayı önlemeye yönelik çabaların artmasına karşın hasta sayısı artmaktadır. Fakat paraplejik hastaların yaşam kaliteside artmaktadır.

Spinal yaralanma sonucu büyük kaza merkezlerine nakledilen hastaların % 20'inde nörolojik yaralanmalarda spontan olarak düzelme görüldüğü ileri sürülmüş, % 25'lik bir grupta ise kötü transport, kötü immobilizasyon ve kötü tespitle nörolojik durumun ağırlaştığı görülmüştür (2). Nörolojik yaralanmanın artmasında en çok hastayla karşılaşan ilk kişilerin bilgisizliği sorumludur. Hastaların kaza yerinden hastanelere ve hastanelerde servisler arasında dikkatsiz taşınmasının paraplejiye neden olduğu bizzat tarafımdan defalarca gözlenmiştir. Bu konudaki temel önlem, halkın bilinçlendirilmesi ve bu hastalar için bölgesel büyük merkezlerin kurulmasıdır. Bir travma sonucunda omurganın herhangi bir yerinde ağrıdan yakınan bir hasta aksi ispat edilinceye kadar omurga kırıklı çıkığı olduğu kabul edilmeli ve uygun koşullar olmadan kımıldatılmamalıdır.

Spinal yaralanma geçirmiş bir hastanın değerlendirilmesi ve tedavisinin planlanması son derece önemlidir. Klinik muayene kırıklı bölgeyi ve nörolojik yaralanmayı tespitte önemli ipuçları verecektir. Nörolojik yara-

* 9 Eylül Üniv. Ortop. ve Trav. Anabilim Dalı Profesörü.

lanmanın tespitinde Frankel sınıflandırması oldukça yararlıdır (9).

Omurga yaralanmasının şekli ve stabil olup olmadığının tespiti radyolojik incelemeyle olur. Direkt radyografiler, Komputerize Aksiyel Tomografi ve Manyetik Rezonans Görüntüleri oldukça yararlı bilgiler verir. Özellikle stabilitenin tespitinde kullanılan Denis'in (3) üç kolon sınıflamasının analizi CAT ve MRI'le yapılabilir (10). MRI medulla spinalis omurga ilişkisini ve yumuşak doku lezyonlarını göstermede seçkin bir yöntemdir (10). Bu yöntemle akut spinal kord yaralanmalarında spinal kanaldaki hemoraji, küçük peteşial kanama ile birlikte kord'da ödem, medüller kontüzyon veya santral hemorajilerde meduller ödem tespit ve ayırt edilebilir. Sadece kırık değil çevredeki ligamentöz yapılarıda gösterebildiğinden spinal kanalın stabilitesini açığa çıkarabilmektedir. Eğer MRI erken uygulanırsa spinal kord yaralanmalarında prognoz açısından endikatör rolü oynayabilir (10). CAT ve MRI'in bir diğer avantajıda hastanın herhangi bir hareketi olmaksızın sırt üstü yatarken alınabilmesidir. Bu hastayı ilave yaralanmalardan korur.

Omurga kırıklı hastaların tedavi planı ve şekli kliniklerde farklılıklar gösterir. Biz kliniğimizde hastanın klinik ve radyolojik verilerini bir arada değerlendiren bir program uygulamaktayız (Tablo 1).

Omurga kırığının tedavisinde amaç, omurganın anatomisini yeniden onarmak, vertebral kanalın duvarlarını restore etmek, meduller basıyı kaldırmak ve omurgayı stabilize etmektir.

Omurga korpusunun yüksekliğinde %30 kadar olan azalmaya neden olan kompresyon kırıkları, prossessus spinosus kırıkları, prosessus transversus kırıkları, nörolojik bulguya sebep olmayan nöral ark kırıkları yatak istirahati ve hiperekstansiyon ekzersizleriyle tedavi edilebilir. Omurga korpusunun yüksekliğinde % 30 - 50 arasında azalmaya sebep olan kompresyon kırıkları hiperekstansiyon alçısı ve hiperekstansiyon ekzersizleriyle tedavi edilmelidir. Hiperekstansiyon alçısı Watson - Jones, Böhler, Liebolt veya Davis'in önerdiği postural redüksiyon yöntemlerinden biriyle yapılabilir. Alçı çıkartıldıktan sonra hastanın hiperekstansiyon ekzersizleri yapması şarttır. Bu yöntemlerle kazanılan redüksiyonun korunması her zaman mümkün olmasada hastanın erken ayağa kaldırılmasında hekime ve hastaya bir güven duygusu verebilir. Alçı süresi genellikle 3 aydır ve alçı çıkartıldıktan sonra hiperekstansiyon korsesiyle tedaviye devam edilir. Hiperekstansiyon alçılarıyla redüksiyonun ancak dorso-lomber bölgede sağlanabileceği akıldan çıkarılmamalıdır. Hiperekstansiyon alçıları üst ve orta dorsal bölge kırıklarını redükte edememektedir. Bu hastalara 8 haftalık yatak istirahatini takiben boyun veya omuz destekli breysler vermek en doğru harekettir.

Omurga kırıklarında cerrahi tedavi, nörolojik bulgusu olan, instabil ve kontrol edilemeyen psikiatrik hastalarda yapılır. Unstabilite kavramından anladığımız; Omur korpusunun yüksekliğinde % 50'den daha fazla azalma olanlar, Denis'in sınıflandırmasında (3) orta kolon olarak belirtilen bölgedeki kırıklar, ön ve orta kolon kırıkları, korpusun patlama kırıkları ve kırıklı çıkıklardır.

Omurga krklarnn cerrahi tedavisinin hastaya olan yararlar üç ayrı başlık altında toplanabilir. Bunlardan ilki spinal kordu primer travmadan sonraki ek travmalardan korumak ve eğer varsa reversibl nörolojik zararın iyileşmesi için uygun koşulları sağlamaktır. Bu vertebral kanalın dekompresyon veya restorasyonuyla sağlanır. Travmadan sonra ilerleyen nörolojik kayıplı hastada vertebral kanalın dekompresyonu veya restorasyonu en açık endikasyonu bulur. (11, 13).

Travma sonucunda ilerlemeyen nörolojik kaybı olan omurga kırıklı hastalarda CAT veya MRI'de kanalda kemik fragmanları olduğu belirlenirse, kemik fragmanın çıkarılmasının nörolojik iyileşmeye olan yararını kanıtlayan bir bilgi birikimi yoktur. Bu hastalarda stabilizasyon yapılmadığında durum kötüleşir ve travmatik kifoz gelişebilir.

KLİNİK MUAYENE

X-RAY - CAT - MRI

STABİL			İNŞTABİL		
Nörolojik bulgu yok	**Nörolojik bulgu var**		**Nörolojik bulgu yok**	**Nörolojik bulgu var**	
	Blok yok	**Blok var**		**Blok yok**	**Blok var**
Prosessus Transversus, Prosessus Spinosus, Ömur korpusunun % 30' dan az yükseklik kaybı ile birlikte olan kompresyon kırığı yatak istirahati ve hiperekstansiyon ekzersizleri ile tedavi edilir. Omurga korpusunda % 30-50 arasındaki yükseklik kaybı ile birlikte olan kompresyon kırıkları, alçılı postural redüksiyon ve hiperekstansiyon ekzersizleriyle tedavi edilir.	Posterior spinal Enstrümentasyonla redüksiyon ve stabilizasyon	Posterior spinal Enstrümentasyonla redüksiyon ve stabilizasyon. CAT'de eğer blok devam ediyorsa anterior dekompresyon ve anterior füzyon	Posterior spinal Enstrümanlarla redüksiyon ve stabilizasyon	Posterior spinal Enstrümentasyonla redüksiyon ve stabilizasyon	Posterior spinal Enstrümentasyonla redüksiyon ve stabilizasyon. CAT'de eğer blok devam ediyorsa Anterior dekompresyon ve anterior füzyon

TABLO 1 : Omurga Kırıklı Hastanın Tedavi Planı

Eğer kemik fragmanı kanalı önden daraltmışsa yapılacak laminektominin hiçbir yararı yoktur (15, 17). Kanalın restorasyonu ve stabilizasyonu için enstrüman kullanılması şarttır.

Omurga kırığında cerrahi tedavinin ikinci yararı, aşırı deplase olmuş omurga bölümlerinin, enstrümanlı cerrahi ile redüksiyonudur. Gerçekten maniplatif ve postural redüksiyonlar her zaman başarılı olamamaktadır. Buna karşın enstrümanlı cerrahi girişimler çoğu kez tam bir mekanik restorasyon sağlarlar.

Omurga kırığında cerrahi redüksiyon ve stabilizasyonu sağlayan çeşitli implantlar vardır. Bu implantların en yaygın olanı ilk defa 1970'lerde uygulanmaya başlanan ve sonuçları 1978'de Dickson ve arkadaşları tarafından bildirilen Harrington enstrümanlarıdır (5).

1982'de Luque ve arkadaşları sublaminar tel kullanarak segmental spinal enstrümanları tanımladılar (13). Daha sonra çift Harrington sistemine sublaminar tel ilave edilerek sistem daha çok güçlendirildi. Sublaminar tellerin komplikasyonlarına karşı Drummond ve arkadaşları telleri spinoz çıkıntılardan geçirerek tellere tespit ettiler (6).

Son yıllarda aynı amaçla yarıklı ve DCP plakları, transpediküler fiksatör intern'ler, Knodt rodları, Weiss yayları, Marique-Williams plakları, transpediküler fiksatör ekstern (ESSF cihazı), Cotrel-Dobousel enstrümanları kullanılmaktadır (2, 4, 16).

Gerek posterior spinal enstrümanlarının uygulanışından sonra vertebral kanalın ön tarafında redükte olmayan fragmanları çıkarmak için, gerekse korpusun patlama kırıklarında direkt olarak anterior dekompresyon ve anterior füzyon yapılabilir. Anterior dekompresyonu takiben boşluğu doldurmak ve omurgayı stabilize etmek amacıyla Kaneda (12), Dunn anterior spinal enstrümanları, Bradford anterior spinal enstrümanları kullanılabilir.

KAYNAKLAR:

1. Bedbrook, G. : Thoraco-lumbar Spinal Injuries, Current Orthopaedics, 2, 207, 1988.
2. Cotrel, Y., and Dubousset, J.: Nouvelle technique d'osteosynthese rachidienne segmentaire par voie postearieur. Rev. Chir. Orthop. 7-: 489, 1984.
3. Denis, F.: Thoraco-lumbar Spinal Injuries: Classification, Current Orthopaedics, 2, 214, 1988.
4. Dick, W. : The «Fıxatuer Interne» as a versatile implant for spine surgery. Spine. Vol. 12 No. 9 Nov. 882-900, 1987.
5. Dickson, J. H., Harrington, P. R., Erwin, W. D. : Results of reduction and stabilization of the severely fractured Thoracic and Lumbar Spine. J. Bone and Joint Surgery. 60-A : 779, 1978.
6. Drummond, D. S. Keene, J. S., Breed, A. : The Wisconsin System : A Technique of interspinonus segmental spinal Instrumentation. Contemp. Orthop, 8 : 29. 1984.
7. Dwyer, A. P. : Spinal Column Fractures. Clinical Orthopaedics, 189 : 2, 1984.
8. Ferguson, R. L., Allen, B. L. : A mechanistic classification of thoracolumbar spine fractures. Clinical Orthopaedics, 189 : 9, 1984.
9. Frankel, H. L., Hancock, D. O., Hyslop, G., Melzak, J., Michaelis, L. S., Ungar, G. H., Vernon, J. D. S., Walsh, J. J. : The value of postural reduction in the spine with paraplegia and tetraplegia. Part I. Paraplegia 7 : 172, 1969.
10. Gertzbein, S. D., Cotler, H. B., Wojeik, W. G., Harris, J. H. : Thoraco-lumbar spinal Injuries : Imaging. Current Orthopaedics, 2, 218, 1988.
11. Guttmann, L. : Surgical Aspects of the Treatment of Traumatic Paraplegia. J. Bone and Joint Surgery. 31 B : 399, 1943.

12. Kaneda, K., Abumı, K., Fujiya, A. : Burst fractures with Neurologic Deficits of the thoraco-lumbar spine. Spine, 9 : 788, 1984.

13. Luque, E. R., Cassis, N., Ramirez-Wiella, G. : Segmentall Spinal Instrumentation in the treatment of fractures of the Thoracolumbar Spine, 7 : 312, 1982.

14. Magerl, F. P. : Stabilizastion of the lower thoracic and lumber spine with external skeletal fixation. Clinical Orthopaedics 189 : 9, 1984.

15. Osebold, W. R., Weinstein, S. R., Sprague, B. L. : Thoracolumbar spine fractures. Spine, 6 : 13, 1981.

16. Roy-Camille, R. Saillant, G., Mazel, Ch.: Plating of Thoracic, Thoracolumbar and Lumbar injuries with pedicle screw plates. Orthopedic Clinics of North America. Vol, 17, No : 1, January 1986.

17. Soreff, J., Axdorph, G., Bylund, P.: Treatment of Patients with unstable fractures of the thoracic and lumbar spine. Acta Orthopaedica Scandinavica 53 : 369, 1982.

Torako-Lomber Vertebra Kırıklarının Sınıflandırılması ve Biomekaniği

* Dr. Ünsal DOMANİÇ

BOHLER'in 1944 yılında omurga yaralanmalarını; fleksiyon, ekstansiyon, rotasyon, makaslama ve aksiyal yüklenme olmak üzere beş ayrı mekanizma ile meydana gelebileceğini belirtmesinden sonra torakolomber vertebra travmalarının sınıflandırılması amacı ile pekçok çalışma yapılmıştır. Bu çalışmaların önemli birkaçını birer cümle ile özetlemek gerekirse; Nicoll, vertebra cisim kırıklarını ve L-4 düzeyinin üstünde kalan lamina kırıklarının stabil, posteriordaki ligaman yırtılmaları ve fraktür dislokasyonları instabil olarak değerlendirmiş ve bu sınıflamaya stabil-instabil tartışmasını sokmuştur (7). PEREY, burst kırıklarını, detayıyla inceleyerek, sınıflamaya sokmuş, KAUFER Seat-blet yaralanmaların mekanizmalarına açıklık getirmiştir (6).

HOLDSWORTH'un yaptığı sınıflandırma bu alanda yapılan çalışmaların en ünlü ve önemlilerinden biridir. Yazar, ön ve arka kolon kavramı üzerine kurduğu bu sınıflandırmada, arka kolonun devamlılığının bozulmasının özellikle arka ligaman kompleksinin kopmasının instabiliteye yol açacağını belirtmiştir (4, 5). Holdsworth dorso - Lomber vertebraların fleksiyon, fleksiyon-rotasyon, ekstansiyon ve kompresyon kuvvetlerinden birinin yada birkaçının bir etkisinde kalabileceğini, kırık tipininde buna göre oluşacağını ifade etmiştir. Örneğin sadece fleksiyon kuvetinin etkili olması halinde, arka ligaman kompleksinde yırtılma olmayacak, vertebera cismi ön bölümünde kama tarzında kırık oluşacaktır. Böyle bir kırıkta ise arka bağlar sağlam olduğu için stabildir ve cerrahi tedavi gerektirmez. Oysa fleksiyon kuvveti ile birlikte rotasyon kuvvetleri de etkirse arka ligamanlar kopar ve instabiliteye yol açar.

Sonraki yıllarda; BEDBROOK (1), PANJABI (9), NAGEL (3) ve PURCELL (10), BUCHOLZ (2) başta olmak üzere birçok araştırıcının yaptığı klinik ve özellikle deneysel çalışmalar sadece, arka kolonu oluşturan kemiksel ve ligamantöz yapıların hasara uğramasının HOLDSWORTH'un öne sürdüğü gibi instabiliteye yol açmadığını bunun için posterior longitidinal ligaman ve posterior anulus fibrosunun da yırtılması gerektiğini ortaya çıkarmıştır. Bu yeni biomekanik görüşten hareket eden FRANCİS DENIS, HOLDSWORTH'un ön ve arka kolon tanımlarını hiç değiştirmeden buna orta kolon kavramını eklemiştir. Böylece oluşan üç kolon kavramı üzerine (Şek. 1) kurulu yeni bir sınıflama geliştirmiş bu yaygın kabul görmüştür.

DENİS'in üç kolon teorisinde orto kolonu (III. kolon) arka longitudinal ligaman, anulus fibrozusun arka bölümü ve vertebra cisminin arka kısmı ve özellikle arka korteeksi oluşturmaktadır (Şek. 1). Ön ve arka kolonlar ise aynen HOLDWORTH'un tarif ettiği şekildedir.

DENİS, Spinal travmaları önce küçük ve büyük olarak ikiye ayırmaktadır. Transvers çıkıntı kırıkları, spinöz çıkıntı kırıkları, faset kırıkları ve ve pars interartikularisin izole kırıkları küçük spinal travmaları oluşturmaktadır. ve hiç biri akut instabiliteye yol açmaz.

Büyük spinal travmalar ise 4 ana gruba ayrılmaktadır.

1 — Kompresyon kırıkları,
2 — Burst (patlama) kırıkları,
3 — Seat-belt tipi yaralanmalar,
4 — Fraktür - Dislokasyonlar.

* İst. Üniv. İst. Tıp Fakültesi Ortopedi ve Travmatoloji A.B.D. Öğretim Üyesi Doçent.

Bu dört tip ana spinal travma tipinin vertebradaki üç kolonda yarattıkları etkiler Tablo 1 de, alt tipleri ve mekanizmaları ise Tablo II de gösterilmiştir.

Şimdi kısaca ana kırık tipleri ve alttiplerinin biomekanik klinik ve radyolojik özelliklerine bakalım.

1 — KOMPRESYON KIRIKLARI :

Biomekaniği : Burada önkolon, fleksiyon mekanizması ile oluşan kompresyon kuvetlerinin etkisiyle kırılır. Orta kolon tamamen sağlamdır ve ön ile arka kolon arasında menteşe görevi yapar. Arka kolonda ise, ağır olgular hariç bir şey yoktur. Ağır olgularda, arka kolonda gerilmeye bağlı lezyon oluşabilir. Burada orta kolonun sağlam oluşu, bu kırıklarda burst tipi kırıkların ana farkını oluşturur (Şek. 2.). Kompresyon kırıklarının temel özelliğini oluşturur.

Oluş mekanizmaları açısından ön ve yan olmak üzere iki alt tipi, ön kolonda oluşan kırığın şekline göre ise dört alt tipi vardır (Şek. 3)

Radyolojik olarak, vertebra cisminin ön yüksekliği azalmış, arka yüksekliği değişmemiştir. CAT de vertebral kanalda daralma yoktur ve kanalı oluşturan kemik yapı sağlamdır. Klinik olarak olgularda nörolojik araz yoktur.

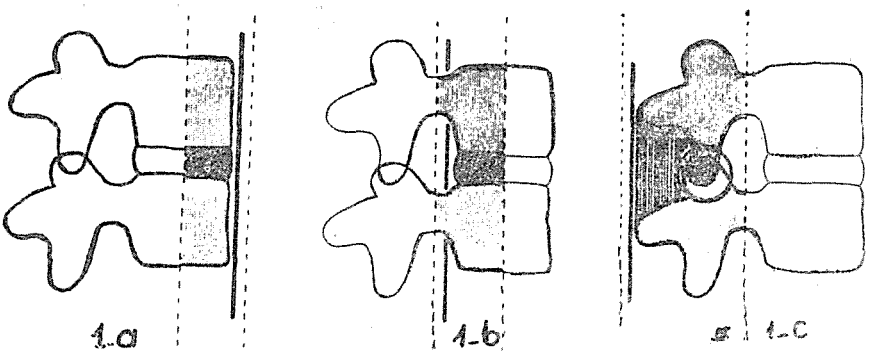

Şekil 1 a : Ön kolon : anterior longitudinal ligoman, cismin ön yarısı ve diskin ön yarılizoman, cismin ön yarısı ve diskin ön yarısından.

Şekil 1 b : orta kolon : posterior longitudinal ligaman, cismin arka yarısı ve özellikle arka kenarı, diskin arka yarısından.

Şekil 1 c : arka kolon : nöral ark, ligamentum flavum, faset eklem kapsülü, suprasipinöz ligament ve inter spinoz ligamantardan oluşur.

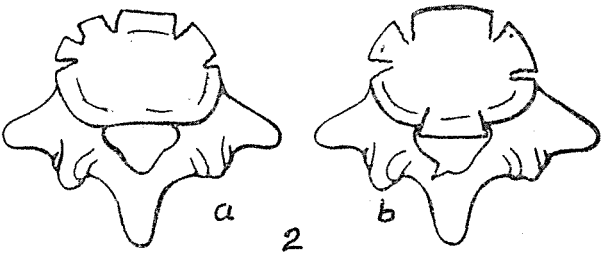

Şekil 2 : a da kompresyon kırığında orta kolonun sağlam, meduller kanalın açık olduğu, b burst kırığında ise orta kolon kırık ve kırık parçanın meduller kanalı daralttığı görülmektedir. (Denis'den)

Kırık tipi	Ön	Kolon orta	arka
Kompresyon	Komp.	Yok	yok yada distraksiyon
Burst	komp.	komp.	yok.
Seat-belt	yok, yada kompres.	distrak.	Distraksiyon.
Fraktür dislokas.	Komp. + rotas. + makaslama	dist. + rot. + makaslama	distr. + rotasyon + makaslama

TABLO : I

Tip :	Mekanizma :
Kompresyon	Fleksiyon
— anterior	Ant. Flekisyon
— lateral	lat. fleksiyon
Burst	Aksial yüklenme
— Tip A	Aksial yüklenme
— Tip B	Aksial yük. + Fleksion
— Tip C	Aksial yük. + Fleksion
— Tip D	Aksial yük. + rotasyon
— Tip E	Aksial yük. + lat. Fleks.
Seat-Belt	Fleksiyon distraksiyon
Fraktür dislokasyonlar	
— Fleksion rotasyon	Fleksion + rotasyon
— Makaslama	Makaslama
	— Önden arkaya
	— arkadan öne
— Fleksiyon-distraksiyon	Fleksiyon - distraksiyon

TABLO II

2 — BURST (PATLAMA) KIRIKLARI :

Biomekaniği : Bu tip kırıklarda, aksiyal yüklenme ile oluşan kompresyon kuveti ile ön ve arka kolon da kırık oluşur.

Lateral grafide vertebra cisminin önde daha fazla olmak üzere, ön ve arka yüksekliğinde azalma vardır. Kırık parçalarının vertebral kanala doğru yayıldığı gözlenir. Ön-arka grafide bu interpediküler mesafenin arttığı görülür. Laminanın ön korteksinde meydana gelen vertikal kırık, orta kolonun lezyonunu gösterir. Faset eklemlerinde yana ve dışa yayılma vardır. CAT'de vertebra cisminin vertebral kanalın ön bölümünü yapan arka kenar kırılır ve parçalar değişik derecelerde kanalı daraltır (Şek. 2). Kanalın bu şekilde kemik fragmanlarla daraltılması ile norolojik defisit derecesi arasında direk bir orantı yoktur. Örneğin L3 düzeyinde kanalın % 60 daralması hiç bir nörolojik defisit yaratmayabilirken, D 12 düzeyinde % 25 lik bir daralma Frankel'in B tipine uyan nörolojik tablo oluşturabilir. Zira bu bölgede kanal

L 3 düzeyine göre çok daha dardır. Buna ek olarak omurilik ve konus medullaris, kanalı daraltan kemik parçanın büyüklüğünden ziyade, o parçanın kanala girişi anında yaptığı travmanın etkisine (çarpma etkisi) daha duyarlıdır. Oysa kauda ekina, o andaki çarpma etkisinden ziyade, parçanın hacmi ile yarattığı devamlı oluşan kompresyon etkisine daha çok duyarlıdır. Bu açıdan medulla travmaları konus grubu (T 11 - T 12 - L 1) ve kauda ekina grubu (L 2 - L 3 - L 4 - L 5) olmak üzere ikiye ayrılır. Kanalın % 75 ve daha fazla daraltılması nörolojik belirtiye yol açar. (konus grubunda Frankel B tipi. kaudo gurubunda ise Frankele C tipi).

Burst kırıklarını DENİS beş alt gruba ayırmaktadır (Şek. 4)'

— A tipinde korpus hem alt hem üst kenarı kırılmıştır, daha çok alt lomber bölgede görülür ve genelde kifoza yol açmaz. Yalnız aksiyel yüklenme ile meydana gelir (Şek. 4 A).

— B tipinde sadece korpusun üst kenarı kırıktır, torako-lomber kavşakta meydana gelir, bölgenin özelliği nedeni ile kifoza yol açar. Aksiyel yüklenme ve fleksiyon mekanizması ile meydana gelir. En sık görülen burst kırık tipidir (Şek. 4-B).

— C tipinde alt kenar kırılır, B tipindeki kekanizma ile oluşan ve son derece seyrektir (Şek. 4-C).

— D tipi aksiyel yüklenme + rotasyon kuvvetlerinin etkisiyle meydana gelir. Radyolojik olarak kırıklı-çıkıkla karıştırılabilir. Ancak radyografi dikkatle incelendiğinde burst kırıklarının tüm tipik özellikleri görülecektir. Sıklıkla orta lomber bölgede meydana gelir (Şek. 4-D).

— E tipi aksiyel yüklenme + lateral fleksiyon mekanizması ile oluşur. Omurga cisminin arka yan kenarının kırılması ve kanala doğru retropulse olması ile lateral kompresyon kırığından ayırdedilir (Şek. 4-E).

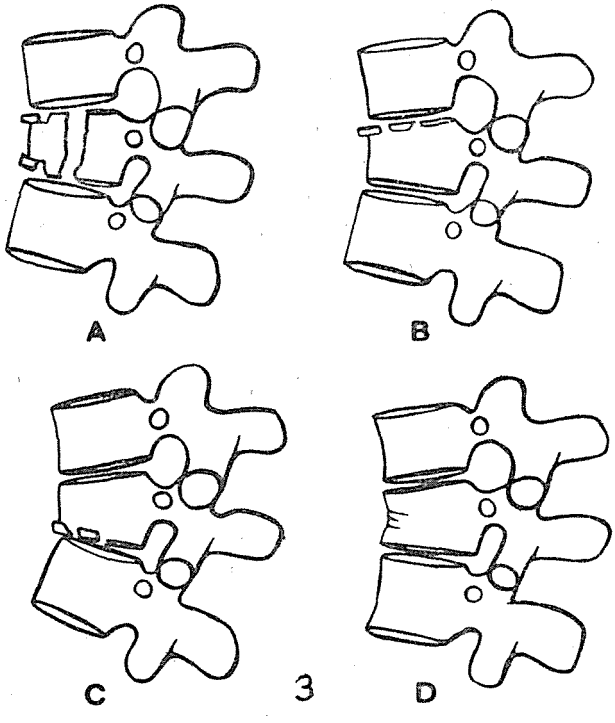

Şekil 3 : Kompresyon kırığı tipleri. A) Her iki end-plate kırık.) B) Üst end-plate kırık. C) Alt end-plate kırık, D) end-plate'ler sağlam, cisim iç içe geçmiş. (Denis'ten)

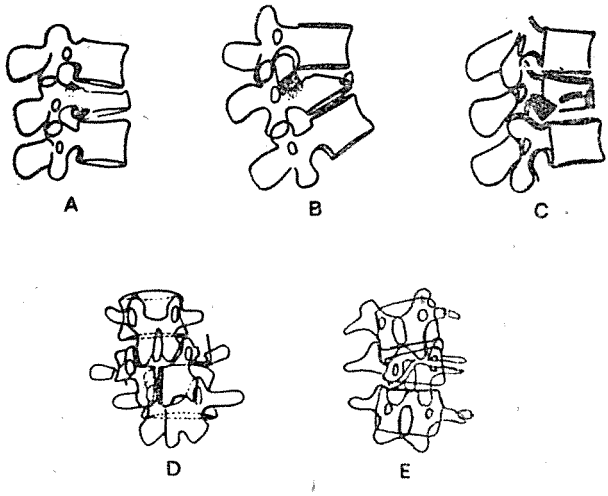

Şekil - 4

3 — SEAT BELT (EMNİYET KEMERİ) TİPİ YARALANMALAR :

Biomekaniği : Burada arka ve orta kolonda harabiyet vardır. Arka kolonda oluşan harabiyet, öne fleksiyon sonucu oluşan gerilme ve bazan buna eklenen distraksiyon kuvvetleri sonucu ortaya çıkar. Ön kolonun ön bölümünde, oluşan kompresyon kuvveti bu bölümde küçük bir kırığa yol açabilirse de, bu tip kırıklarda önkolon sağlamdır ve menteşe görevi yapar. Bu özelliği onu fraktür dislokasyon grubunun alt tipi olan fleksiyon distraksiyon kırıklarından ayrılmasını yol açar. Zira bahsedilen bu son tipte, her üç kolonda kırıktır.

Radyolojik olarak seat-belt injurilerinde intersipinöz mesafesinin arttığı, spinoz çıkıntı, transvers çıkıntı ve pars interartikulariste, horizontal düzlemde kırık oluştuğu görülür. Verteba cisiminin arka yüksekliği bu kenardaki kırık nedeni ile artmıştır. Kırık çizgisi bazen disk mesafesinden geçtiğinde anulus fibrozusun ve muhtemelen arka longitudinal ligamanın yırtılması söz konusudur. Bu tip yaralanmaların tanısında CAT'in önemli yardımı yoktur. Tanıda lateral tomografi daha değerlidir.

Tek seviyeli ve iki seviyeli lezyonlar olmak üzere iki alt tipi vardır. Bu tipler de kırık çizgisinin kemikten yada ligamanlardan geçişine göre kendi aralarında gruplanır (Şek. 5).

4 — FRAKTÜR DİSLOKASYONLAR : (KIRIKLI ÇIKIKLAR) :

Bu kırıkların temel özelliği, her üç kolonda da kompresyon, gerilme ve makaslama kuvvetlerinin etkisiyle harabiyet olmasıdır. Bu nedenle de sublüksasyon yada lüksasyonla birlikte olur.

Üç alt tipi vardır.

A : Fleksiyon-rotasyon mekanizması ile olanlar.

B : Makaslama kuvetleri ile olanlar,

C : Fleksiyon-distraksiyon kuvvetleri ile oluşanlar.

A tipinde arka ve orta kolon gerilme ve rotasyon, ön kolon ise kompresyon ve rotasyon kuvvetlerinin etkisiyle bozulur. Fraktür dislokasyonların en sık görülen alt tipidir ve olguların büyük çoğunluğu norolojik bulgularla birliktedir.

Lateral grafide subluksasyon yada dislokasyon gürülür. Supinoz çıkıntılar arasındaki mesafe artmıştır. AP grafide, bir arka kolonda rotasyonel kuvetlerinin etkisinin kanıtı olarak, lezyona uğrayan vertebranın üst

fasetlerinden birinin kırıldığı belirlenir. Aynı şekilde bu omurga ile üstündeki omurganın pedikullerinin ve spinöz çıkıntılarının oryantasyon bozukluğu göstermesi rotasyonun diğer belirtileridir. Bu tipte kırık hattı kemik yapıdan yada diskten geçebilir. Bu tip fraktür dislokasyonla birlikte sıklıkla birçok transvers çıkıntı ve kaburga kırığı eşlik eder Denis'e göre norolojik bozuklukla birlikte olan bu tip fraktür dislokasyonların yarıdan fazlasında komple paraplaji vardır (4).

B tipi : Her üç kolon, anterior longitudinal ligaman dahil genelde arkadan öne doğru etkiyen makaslama kuvetinin etkisiyle, bozulmuştur (Şek. 8 A) Bir kuvvet seyrek olarak ön arka yönünde etkiyebilir (Şek. 8 B) Bu olguların büyük çoğunluğu komple paraplejiktir.

C tipi : fleksiyon-distraksiyon tipi) : Bu tip seat-belt yaralanmalara çok benzer. Aynen orada olduğu gibi arka ve orta kolon gerilme kuvvetlerinin etkisiyle yırtılır, ek olarak lezyona uğrayan vertebranın altındaki vertebraya göre sublukse veya lukse olmasına izin verecek ölçüde tüm anulus fibrozusta yırtık vardır. Anterior longitudinal ligaman alttaki omurganın ön yüzünden sıyrılmıştır, ancak bu ligamanda kopma yoktur. Grafide, lezyona uğrayan vertebranın, altındaki önüne doğru meduller kanalı daraltacak şekilde yer değiştirdiği görülür. Fasetlerde kırık yoktur. Olguların çoğunluğunda nörolojik değişit vardır, ancak tam parapleji görülmesi enderdir.

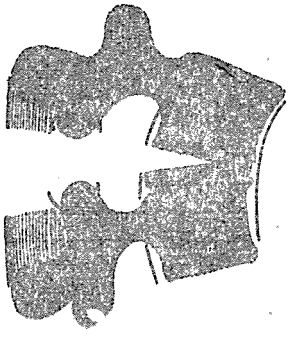

Şekil : 5 - A

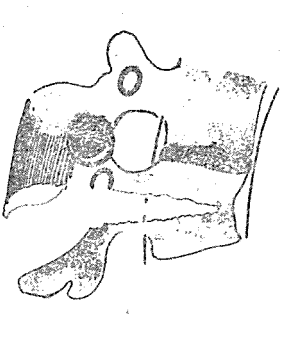

Şekil : 5 - B



Şekil : 5 - C

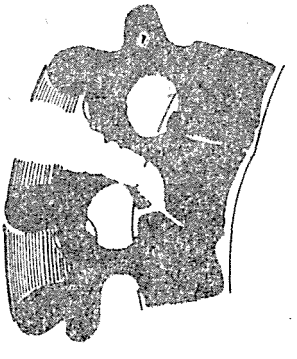

Şekil : 5 - D

Şekil 5 : A) Tek seviye seat-belt, kemikten (Chance kırığı), B) tek seviye seat-belt kırık hattı ligaman ve diskten, C) iki seviyeli seat-belt yaralanması : Kırık hattı orta kolonu içeren kemikten D) iki seviyeli seat-belt kırık çizgisi orta kolonun ligamensal yapılarını içeriyor.

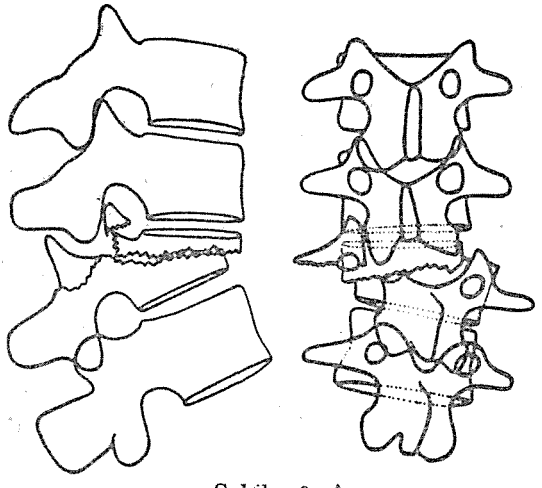

Şekil : 6 - A

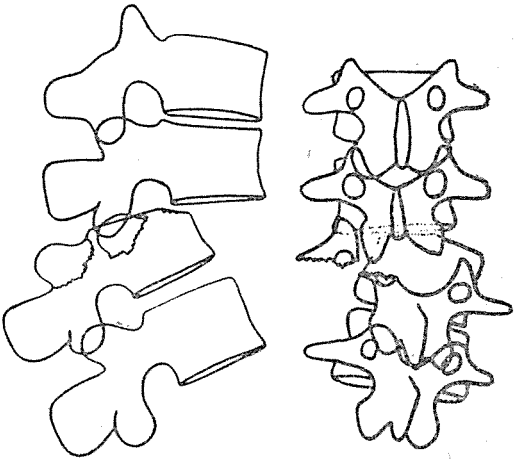

Şekil : 6 - B

Şekil 6 : A) kırık hattı kemikten geçen fleksiyon rotasyon kırığının ön arka, yan görünümü, B) kırık hattı diskten geçen fleksiyon-rotasyon kırığının ön-arka, yan görünümü (Denis'ten)

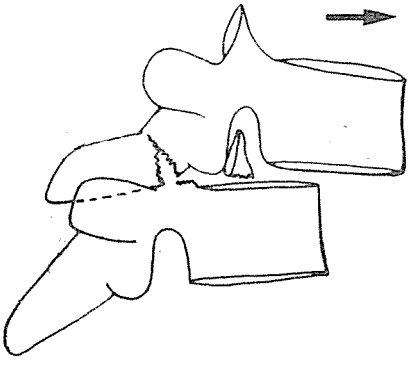

Şekil : 7 - A

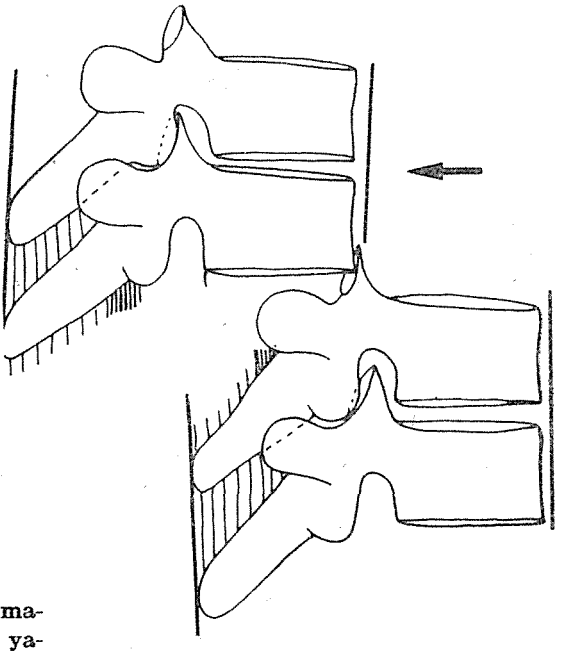

Şekil : 7 - B

Şekil 7 : A) arka-ön makalsama yaralanmasının yandan görünümü. Dislokasyonun yanı sıra alttaki omurganın üst faset eklemi ve disloke olan omurganın spinoz çıkıntısı kırılmış durumda, B) Ön arka makaslama yaralanmasının yandan görünümü.

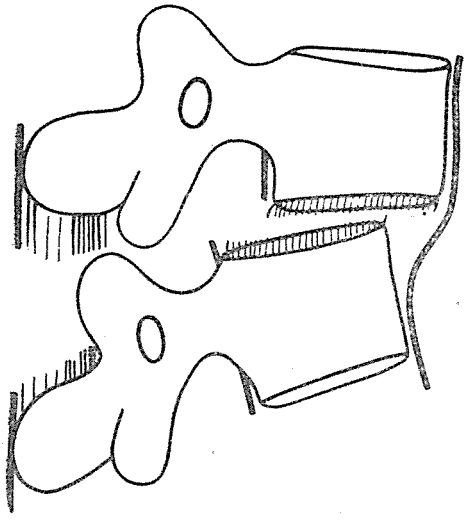

Şekil 8 : Fleksiyon-Distraksiyon tipi yaralanmanın yandan görünümü. Ön, orta, arka kolonun bağlarındaki hasar dikkat çekicidir.

TORAKO LOMBER VERTEBRA KIRIKLARINDA STABİLİTE SORUNU :

Torako - lomber vertebraların kırıklarında stabil-instabil kavramının sınırlarını iyi çizmek gereklidir. Zira tedavinin türünü belirleyecek olan ana etken bu olacaktır.

Stabil torakolomber omurga kavramaı içinde, spinoz veya transvers çıkıntı kırığı basit izole kırıkların yanı sıra arka ve orta kolonun sağlam olduğu hafif yada orta şiddetteki kompresyon kırıkları yer almaktadır.

İnstabilite için tek bir tanım yapmak kolay olmamaktadır. Çünkü bu başlık altında farklı konumlar toplanabilmektedir. Örneğin akut instabilite, kronik yada geç intabilite, yada mekanik instabilite ve nörojenik instabilite kavramlarının tek bir başlık altında anlamlarını bozmadan toplamak çok güçtür. Gerçekte ileri derecedeki bir kompresyon kırığı, o anda instabil olarak kabul edilmeyebilir. Zira orto kolon sağlamdır yada, ciddi hasar yoktur arka kolonda ligaman kompleksi yırtıktır. Ancak böyle bir olguda zaman içinde kifoz ve nörolojik araz gelişebilir ve bu husus tedavide göz önünde tutulmalıdır.

DENİS instabiliteyi üçe ayırarak incelemektedir.

BİRİNCİ DERECE İNSTABİLİTE (MEKANİK İNSTABİLİTE) : Burada meduller tüp katlanmış veya angule olmuştur. Örneğini ağır kompresyon kırıkları ve seat-belt yaralanmaları oluşturmaktadır. Her iki tip lezyonda da medulla spinalis de gerçek bir lezyon yoktur. Ancak katlanmış yada açılanmıştır. Bu nedenlede iyileşme süresi içinde ekstansiyonda inmobilize edilmelidir. Hatta bazı olgularda cerrahi yöntemle internal fiksasyon gerekebilir.

İKİNCİ DERECE İNSTABİLİTE (NÖROLOJİK İNSTABİLİTE) : Burst kırıkları bu tip instabiliteye örnektir. Zira burst kırıklarında ön ve özellikle orto kolon kırıktır. Nörolojik lezyonlar çoğunlukta olayda meydana gelmekle beraber kanala giren kırık parçanın omuriliğe yaptığı bası ve bu basının devam etmesi sonucu sonradanda oluşabilmektedir. Bu durumda ki bir hastayı alçıya alıp, ambulatuar hale getirilmesi halinde, alçı öne-arkaya eğilmeyi önlemesine rağmen kırık omurgaya gelen aksiyel yüklenmeyi önleyemyeceğinden, başlangıçta olmadığı halde, sonradan norolojik araz oluşmasına yol açabilir. Bu nedenle burst kırıkların tedavisinde mevcut potonsiyel nörolojik risk daima dikkate alınmalıdır.

ÜÇÜNCÜ DERECE İNSTABİLİTE (MEKANİK VE NÖROJENİK İNSTABİLİTE) : Norolojik defisitle birlikte bulunan ağır burst kırıkları ve omurganın kırıklı-çıkıkları bu tip instabiliteye örnektir. Bu tip kırıklarda, daha sonraki dönemlerde önemli ölçüde kırık fragmanlarda deplasman artışı ve nörolojik arazda artma olabilir. Bu nedenle de tedavi cerrahidir ve dekompresyon ve internal stabilizasyon gerekir.

K A Y N A K L A R :

1. Bedbrok, G. M. : Stability of spinal fractures and rature dislocations. Paraplegia 9 : 23-32, 1971.
2. Buchoz, R. W. Gill, K. : Classification of injuries to the thoracolomber spina. and its Sıgniicance in the Classification of acute Throco Lumbor Spina Injuries.

3. Denis, F : The three Column Spine and its Significance in the Classification of acute Throco Lumbor Spina Injuries.

4. Holdsworth, F. W. : Fractures, dislocations and Fracture-Dislocations of the spine. J. Bone Joint Surg., 45-B : 6-20, 1963.

5. Holdsworth, F. W. : Fractures, dislocations and Fracture-Dislocations of the spine. J. Bone Joint Surg., 53 - A : 1534-51, 1970.

6. Kaufer, H., Hayes, J. T. : Lumbar fracture-Dislocation. J. Bone Joint Surg. 48 A : 712, 1966.

7. Nicoll, E. A. : Fractures of the dorsolomber Spine. J. Bone Joint Surg. 31 B : 376, 1949.

8. McAfee, P. C., Yuan, H. A., Fredrickson B. E, et al : The value of computed tomography in thoracolumbar fractures. J. Bone Joint Surg., 65 A : 461, 1983.

9. Panjobi, M. M. White, A. A., Johnson, R. M. : Cervical spine mechanics as a fonction of transcetion of components. J. Biomech. 8 : 327 - 336, 1975.

10. Purcell, G. A., Marlkolf, K. M., Dawson, E. G., Twelfth thoracic-first lumbar vertebral mechanical stability of fractures obter Haprrington rod instrumentation. J. Bone Joint Surg. 63 A : 71-77, 1981.

11. Reuber, M., Schults, A., Denis, F. Spencer, D. : Bulging of lumbar intervertebral disks. J. Biomech. Eng 104 : 187-192, 1982.

Omurga Kırıklarının Değerlendirilmesi

* Dr. Yücel TÜMER

Omurga kırıklarının ciddiyetini ve prognozunu saptayıp ideal tedavisine karar verebilmek için değerlendirilmesinin çok iyi yapılması gereklidir.

Bilindiği gibi omurganın bir iskelet yapısı, bir de nöral yapısı vardır. Omurga kırığının iyileşmesi sürecinde erken ya da geç evrede kayabilen, şeklini değiştirebilen kırıklara instabil kırıklar diyoruz. Bu kırıklar deformitelere ve ağrıya neden olabilir, nörolojik bozukluğu olmayan hastalarda nörolojik yapabilir, olanlarda ise bozukluğu arttırabilir.

Omurganın iskelet yapısının değerlendirilmesi başlangıçta çoğunlukla direkt grafilere bakılarak yapıldığı için stabilitenin saptanması çok güç, bazan da yanıltıcı olabilir. İleri derecede instabil olan bir kırıklı çıkık hastanın röntgen masasına yatırılması sırasında spontan olarak redükte olup grafide sıtabil bir kırık görünümü verebilir.

CT ve diğer yeni radyolojik incelemeler stabilitenin değerlendirilmesinde çok yaryardımcı olmakla birlikte sorunu tam çözmeğe yetmemektedir. Stabilitenin saptanmasında öykü, klinik bulgular ve radyolojik bulgular birlikte değerlendirilmeli ve en küçük bir radyolojik bozukluğun anlamı araştırılmalıdır.

Holdsworth omurgayı ön ve arka olmak üzere 2 kolona ayırmış, arka kolon yaralanmalarının instabil, ön ve arka kolonların birlikte yaralanmalarının ise ileri derecede instabil olduğunu ileri sürmüştür.

Ancak yapılan biomekanik araştırmalar posterior ligament kompleksinin yalnız başına yırtığının instabiliteye neden olmadığını göstermiştir. Hiperfleksiyon zorlaması artıp posterior longitidünal ligament ve posterior annulus fibrozisin yırtıkları da olaya katıldığında instabilite oluşur. Tam çıkık için ise diskin geriye kalan bölümünün ve anterior longitidünal ligamentin de harabiyeti gerekir.

Bu nedenle Denis posterior longitidünal ligament, annulus fibrozis ve vertebra cisminin arka bölümünün ön ve arka kolonlardan ayrılması gerektiğini ileri sürmüş ve bu kolona orta kolon adını vermiştir. Ön kolonu anterior longitidünal ligament, disk ve annulus fibrozis ve vertebra cisminin ön üçte ikisi oluşturur. Arka kolonda ise Holdworth'un posterior ligament kompleks adını verdiği supraspinöz, interspinöz bağlar, ligamentum flavum, spinöz çıkıntıları, faset eklemleri ve çıkıntıları vardır.

Üç kolon teorisi de denilen bu teori ile değerlendirildiğinde başlıca omurga kırıkları stabilitenin saptanmasına esas olmak üzere 4 gruba ayrılabilir :

1. Yalnız ön kolonun bozulduğu hiperfleksiyon ya da kompresyon kırıkları,

2. Ön ve orta kolonun birlikte bozulduğu bursting kırıkları,

3. Orta ve arka kolonların birlikte bozulduğu emniyet kemeri kırıkları,

4. Her üç kolonun da birlikte bozulduğu kırıklı çıkıkları,

Sonuçta tek kolonu içeren kırıklar stabil, her üç kolonun da bozulduğu kırıklar ise ileri derecede instabildir.

Omurganın iskelet yapısının değerlendirilmesi bu şekilde tamamlandıktan sonra nöral yapıların değerlendirilmesine geçilir. Bunun için çok dikkatli ve ayrıntılı bir nörolojik muayene yapılmalı ve bu muayene her gün yinelenmelidir. Muayene sonunda 3 olasılık vardır :

* Profesör, Ankara

1. Hastada nörolojik bozukluk yoktur yani nöral yapılar sağlamdır.

2. İnkomplet nörolojik bozukluk yani kısmi felç vardır.

3. Omurga kırığı düzeyinin altında tam felç vardır.

Kısmi felç olması zamanla daha fazla nörolojik iyileşmenin olacağının belirtisidir. Tam felç olmasına karşın kazadan sonraki 24 saat içinde birden fazla sinir kökü fonksiyonlarında iyileşmenin görülmesi de inkomplet lezyon belirtisidir ve daha fazla iyi bir sinir fonksiyonunda görülen iyileşme ise lezyon düzeyinden geçen fakat bir üst segmentten çıkan sinir kökünün iyileşmesidir ve kısmi felç tanısı koymaya yetmez. Kaza anında hemen oluşan ve 48 saat içinde hiç bir iyileşme göstermeyen tam felçlerde ise prognoz kötüdür ve hiç bir iyileşme beklenmemelidir.

Nöral lezyonun tam ya da kısmi olduğunun saptanması çok önemlidir ve dikkatli bir muayeneyi gerektirir. Kazadan sonra yapılan ilk muayenede tam felç olduğu düşünülen hastanın sakral segmentlerinin mutlaka muayenesi gerekir. Bacaklarını hiç oynatmayan bir hastanın ayak biş parmağını hafifçe de olsa aktif olarak fleksiyon yaptırabilmesi S_1 segmentinin sağlam olduğunun belirtisidir.

Belinden aşağıda duyusu olmayan bir hastanın perianal bölgesinde küçük bir bölgeyi hissetmesi ya da perianal bölgenin uyarılması ile anal sinkterin kasılması $S_{2,3,4}$ segmentlerinin sağlam olduğunun ve lezyonun inkomplet olduğunun belirtisidir ve prognoz iyidir.

Nöral lezyona neden olan travmanın hemen arkasından spinal şok oluşur ve lezyonun altındaki bütün refleksler kaybolur. Spinal şok 24 saat ile 3 ay arasındaki bir zaman dilimi içinde kaybolur ve refleks arklar çalışmağa başlar. Refleks arkı en kısa olduğu için bulbokavernöz refleks en erken çalışmağa başlayan reflekstir ve spinal şok'un devam edip etmediğini göstermesi yönünden muayenesi önemlidir. Yani bulbokavernöz refleksin varlığı spinal şok'un olmadığını gösteren bir belirtidir. Bulbokavernöz refleksin pozitif olması, diğer sakral segment korunma belirtilerinin negatif olması ve tam paraplejinin varlığı prognozun kötü olduğunu ve nörolojik fonksiyonların iyileşme şansının bulunmadığını gösterir.

Omurganın iskelet yapısından sonra nöral yapısının da değerlendirilmesi de tamamlandıktan sonra tedavide genel olarak şu şekilde bir algoritm yapılabilir;

Stabil olan ve nörolojik bozukluğa neden olmayan kırıklar konservatif olarak tedavi edilebilir.

Stabil olan ve nörolojik olarak iyileşme şansının olmadığı başlangıçta saptanan tam felçli hastalar da konservatif yöntemlerle tedaviye alınıp hemen rehabilitasyona başlanabilir.

Stabil kırığı olup inkomplet felci olan hastalardaki kısmi felç nedeni çok iyi araştırılmalıdır. Kanal içinde kısmi felce neden olan kemiksel ya da yumuşak doku kitlesi saptanırsa bu kitlenin cerrahi yolla stabiliteyi bozmadan giderilmesine çalışılmalı, cerrahi tedavi sırasında stabilitenin bozulduğuna karar verilirse stabiliteyi sağlayan internal tesbit ve füzyon da tedaviye eklenmelidir.

İnstabil kırıkların hepsi cerrahi yöntemlerle tedavi edilmesi gereken kırıklardır.

Nörolojik bozukluğu olmayan instabil kırıklar zamanla nörolojik bozukluk ve deformite oluşmasına engel olmak için stabil hale getirilmelidir. Kısmi nörolojik bozukluğu olan instabil kırıklarda felce neden olan kemiksel deformitenin gerilmesi ve omurganın redüksiyonu için, nörolojik bozukluğun artmasına engel olmak ve var olan felcin giderilmesini sağlamak için cerrahi tedavi yapılmalıdır.

Dönüşümü olmadığı saptanan tam felçli instabil kırıklar ise felce bağlı komplikasyonlar oluşmadan önce hastayı erken olarak rehabilitasyona başlatabilmek, zamanla sırttaki ilerleyici deformiteyi ve ağrıyı engelleyebilmek amacı ile cerrahi yöntemlerle tedavi edilmelidir.

Spinal Kord Travmalarında Nöroşirürjikal Değerlendirme

* Dr. Hamit Z. GÖKALP

Akut spinal kord travmalarında tedavi olayın olduğu yerden başlar. Hava yolunu açmak, kanamayı durdurmak hayat kurtarıcıdır. Yaralıyı omurgayı oynatmadan taşımak çok önemlidir. Kötü transportasyon mevcut lezyonu artırır.

Üst spinal kord yaralanmalarında kan basıncı ve nabız düşer. Kardiyak output deprese olmuştur. İntravenöz sıvı takılarak vasküler tonüsü ve kardiyak output'u düzeltici ilaçlar verilir. Başlangıçta yüksek dozda steroid verilir. Parsiyel kord lezyonlarında buna devam edilir. Hastaya devamlı idrar sondası takılır ve koruyucu antibiyotik verilir.

Spinal kord travması geçiren hastalarda şuur çoğu kez açıktır. Hastayı muayene etmeden kol ve bacaklarını oynatmasını istemek, duyu durumunu sormak, interkostal kasların solunuma iştirak edip etmediğine bakmak hastada spinal kord lezyonu olup olmadığı hakkında bilgi verir. Kord lezyonu düşülüyorsa nörolojik muayene omurgayı oynatmadan dikkatlice yapılır Spinal kordun total lezyonlarında lezyon altında motor ve his fonksiyonları, otonomik sistem fonksiyonları tamamen kaybolmuştur. Hiçbir refleks alınmaz. Ancak bu durum anatomik kesi olmadığı halde travmadan sonra meydana gelen spinal şok nedeniyle ortaya çıkabilir. Burada fizyolojik bir kesi vardır. Birkaç günde fonksiyonlar geri döner. Bu nedenle bütün total kord lezyonları başlangıçta fizyolojik kesi varmış gibi tedavi edilmelidir

Radyolojik Muayene :

Çok dikkatli yapılmalıdır. Omurganın fizyolojik pozisyonunu bozmadan bütün bölgelerin grafisi çekilmelidir. Eğer servikal travma düşünülüyorsa servikal yakalık veya traksiyon cihazı takıldıktan sonra radyolojik tetkikler tamamlanır. Servikotorasik birleşim yerindeki lezyonlar omuzun superpozisyonu nedeniyle görülmeyebilir. Bu nedenle omuzlar aşağıya çekilerek film tekrar edilmelidir. Eğer mümkünse kompüterize tomografi (CT) çekilmelidir. CT kemik ve yumuşak doku hakkında çok faydalı bilgiler verir. Gerektiği zaman ponksiyon lumbar (LP) ile kontrast madde verilerek spinal kanal taranabilir. Mümkün olduğu yerlerde Magnetic Rezonance Imaging (MRI) çekilmelidir. MRI diğer tetkiklere nazaran, kanal içi lezyonlarda daha çok bilgi verir. CT ve MRI bulunmadığı zaman kanalın açık olup olmadığını anlamak için LP yapılır, Queckenstedt testine bakılır veya gerekiyorsa myelografi yapılır.

Somatosensorial Evoked Potential (SEP); spinal korddaki lezyonlar hakkında çok kıymetli bilgi verir. Özellikle parsiyel kord kesilerinde kord fonksiyonundaki gelişmeleri gösterir. Diğer özelliği de şuuru bulanık, kooperasyon kurulamayan hastalarda kullanılabilir olmasıdır. SEP cerrahi girişim endikasyonu koymakta yardımcı olur.

Cerrahi endikasyon konusunda zamanımızda teşhis metotlarının gelişmesi ve yeni cerrahi tekniklerin ortaya çıkması nedeniyle bazı değişmeler olmuştur. Eskiden spinal kord travmalarında cerrahi tedavi erken laminektomiydi. Total kord lezyonlarında bile hastaya şans tanımak için laminektomi yapılırdı. Zamanımızda radyolojik ve nörofizyolojik tetkikler, spinal korddaki lezyonun komplet olduğunu tayinde yardımcı olmaktadır. 24 saat geçmiş komplet kord lezyonu olan bir hastada hiçbir şekilde fonksiyon geri dönmez. Bunlara erken rehabilite edilmeleri bakımından cerrahi stabilizasyon yapı-

* Ankara Üniv. Nöroşirürji ABD. Profesörü.

labilir. İnkomplet lezyonlarda mevcut spinal kord fonksiyonunu korumak için her türlü gayret sarfedilmelidir. İyi tetkik edilmeden acele karar verilerek cerrahi müdahale yapılan vakalarda sonuçlar kötüdür. En önemli nokta lezyonu artırmamak için omurganın stabilizasyonudur. Bundan sonraki aşama omurganın ve spinal kordun mevcut imkanlarla iyi şekilde tetkik edilerek spinal korda bası yapan bir lezyonun (protrüde disk, kemik fragmanı, yabancı cisim, hematom) olup olmadığını araştırmaktır. Böyle bir patoloji varsa bunun çıkarılarak kordun dekomprese edilmesi şarttır. Spinal korda önden bası yapan bir disk veya bir kemik fragman, anterior yaklaşımla en iyi şekilde çıkarılır. Bu bilhassa servikal kord travmalarında görülür. Anterior yaklaşım omurga stabilitesini daha az bozar ve iliak kemikle füzyon yapmak mümkündür. Anterior yaklaşımın bu avantajlarına karşılık dezavantajları şunlardır : A. Kordun bir veya iki segmentine ancak ulaşılabilir. B. Spinal kordun posterior kısmına ve omurganın posterior elemanlarındaki lezyonlara erişilemez. C. Servikal vertebraların fraktür dislokasyonlarında önden yaklaşımla düzeltmek güçtür. D. Servikal patolojilerde hastaya trakeostomi gerekiyorsa önden yaklaşmak sakıncalıdır.

Spinal korda arkadan bası yapan kemik fragmanları, yabancı cisim veya hematom varsa, rootları sıkıştıran bir lezyon mevcutsa laminektomi yapılır. Laminektomi ile kordun daha büyük bir bölümüne hakim olunabilir. Hastada traksiyonla redükte edilemeyen faset dislokasyonu varsa posterior yaklaşım zorunludur. Lezyon konüs medullarisin altında, cauda equina seviyesinde ise cerrahi endikasyon daha geniş tutulur. Rootların periferal sinir gibi rejenerasyon kabiliyeti vardır. Bundan dolayı fonksiyonlarının geri dönme şansı herzaman mevcuttur. Penetre veya açık kord yaralanmalarında ise daima cerrahi endiksiyon vardır. Vertebra korpusları ve fasetler kırık olduğu zaman yapılan laminektomi stabiliteyi bozar. Bu durumda hastaya kesinlikle internal fiksasyon yapılmalıdır. Bu tip ameliyatların ortopedistle müşterek yapılması gereklidir.

Genel olarak inkomplet spinal kord lezyonlarındaki cerrahi endikasyonları şöyle sıralayabiliriz :

A. Radyolojik olarak kemik fragmanı, yabancı cisim veya protrüde diskin spinal kanal içerisinde gözükmesi

B. Yeterli konservatif tedaviye rağmen nörolojik durumun kötüye gitmesi.

C. Nörolojik ve nörofizyolojik olarak tam kesi olmadığı halde kanalda blok bulunması.

D. Fraktür dislokasyonun diğer metotlarla redükte edilememesi.

E. Traksiyonla açılmayan faset kilitlenmesi.

F. Açık kord travması.

Hastanın Değerlendirilmesi :

Hastaya gereken ilkyardım yapıldıktan sonra iyi klinik muayene ve gerekli laboratuvar tetkikleri tamamlanır ve buna göre yapılacak tedavi planlanır. Hastaya yapılacak tedavide omurga stabilizasyonu ön planda gelir. Servikal bölge için traksiyon şarttır. Stabil sayılan kompresyon kırıklarında bile (Jefferson kırığı gibi) traksiyon rootlar üzerindeki basıyı kaldırması nedeniyle gereklidir. Torasik ve lumbar stabil kırıklarında traksiyon gerekmez. Sert bir yatakta yatırmak yeterlidir. Ancak hasta yatağında çevrilirken stabiliteyi bozmamak için çok dikkatli olmak gerekir. Hasta mobilize edileceği zaman gerekli korse ve brace takılarak mobilize edilir.

Cerrahi girişim iki nedenle yapılır : Sinir dokusuna bası varsa dekompresyon için ve instabil kırıklarda omurgayı stabilize etmek için. Cerrahi endikasyon koyarken acele ve sağlıksız karar vermekten kaçınılmalıdır. Cerrahi girişim için hastanın genel durumu çok önemlidir. Genel durumu iyi olan hastalarda cerrahi sonuçlar daha iyidir.

Akut spinal kord travmasınnı tedavisinde çok değişik fikirler mevcuttur. Bazıları cerrahi girişimin -bu çoğunlukla laminektomidir- mümkün olduğu kadar erken yapılmasını savunur. Diğer bir grup acil laminek-

tominin zararlı olabileceği ve bunun geç yapılmasını savunurlar. Bununla beraber spinal kordun tam kesisinde hiçbir müdahalenin fayda vermiyeceği fikrinde birleşmektedirler. Bir grup ortopedist dekompresyon yapılmadan posterior füzyon yapmışlardır. Ancak füzyon yaptıkları hastalarda füzyon sonrası protrüde posterior disk nedeniyle tetrapleji veya parapleji olduğunu müşahade ederek iyice tetkik edilmeden füzyon yapmanın sakıncalı olduğu kanısına varmışlardır. Spinal kord travmalarında mortalite ve morbiditeyi azaltmak, hastayı hareketli bir hale getirmek için birçok hayvan deneyleri ve klinik araştırmalar yapılmıştır. Bunlar arasında hipotermi, myelotomi, direkt olarak spinal kordu soğutma, yüksek doz streoid kullanılarak yapılan çalışmalarda kesin bir sonuca varılamamıştır. Bunlardan hipotermi ve steroid kombinasyonunun sonuçlar üzerine pozitif yönde etkili olduğu görülmüştür.

Spinal kord travmalarının tedaviisnde kesin kaideler koymak mümkün değildir. Her vaka kendisine göre değerlendirilmelidir. Spinal kord travmalarında tedavi multidisipliner bir çalışma gerektirmektedir. Burada baş rolu nöroşirürjiyen ve ortopedist oynar. Spinal kord travması geçiren hastaların istikbalini ilk müdahaleyi yapan hekimler çizer. Spinal kord travması geçiren paraplejik veya kuadriplejik bir hasta birçok disiplini ilgilendiren bir sürü problemlerle hastaneye getirildiğinde; zor bir bakım gerektirdiği için ve uzun süre yatak işgal edeceğinden genellikle kimse hastayı sahiplenmek istemez ve konsültan olarak kalmayı tercih ederler ve bu hastalar daima nöroşirürjiyenin sorumluluğunda kalır. Burada nöroşirürjiyen bütün sorumluluğu taşımak ve tenkidleri karşılamak durumundadır.

Bu sorununun çözümü dış ülkelerde olduğu gibi spinal kord yaralanması merkezleri kurmaktır. Bu merkezlerde nöroşirürjiyen, ortopedist, radyolog, genel cerrah, ürolog, rehabilitasyon uzmanları ve diğer yan branş elemanları elele ve aynı gaye için çalışırlar. Müşterek gaye : Hayat boyu yatağa bağlı, sondalı, dekubitisli, daima masraflı bakım isteyen bir hasta yerine yürüyebilen, en azından tekerlekli sandalye ile yaşamını yardımsız sürdüren üretici bir vatandaş kazanmak olmalıdır. Birşey yapmış olmak için veya pahalı, fantazi aletleri kullanmak için gereksiz cerrahi girişimlerde bulunmaktan sakınmalıdır.

Torako-Lomber Vertebra Kırıklarında Fiksatör İntern

* Dr. Derya DİNÇER

Travmanın tipi ne olursa olsun tedavinin gayesi yaralanmış ekstremitenin anatomik ve fonksiyonel tam tamirini sağlamaktır. Spinal cerrahinin gayesi ise spinal fizyolojiyi ağrısız ve nörolojik zarar vermeden normale döndürmek ve omurga stabilitesini sağlamaktır. Uzun senelerden beri uygulanan tekniklerden edinilen tecrübeler göstermiştir ki nöral yapıların erken dekompresyonu ve yeterli redüksiyon esas amaçtır. Vertebra travmalarının stabil ve instabil kırıklarının tedavisinde en yaygın kullanılan stabilizasyon yöntemleri kısaca şöyle özetlenebilir :

1. Tek bir osteosentez : Tek bir kemikte, küçük bir parçanın restorasyonu için uygulanan internal fiksasyon çok az endikedir.

2. Harrington distraksiyon yöntemi.

3. 1979 yılında Jacobs ve arkadaşları tarafından geliştirilen Locking Hook Spinal Rod sistemi.

4. Gergi bandı teknikleri. (Tension Band)

5. Harrington kompresyon sistemi.

6. Roy Camilie tarafından tarif edilen transpediküler plak ile tesbit sistemi.

7. Luque tarafından tarif edilen segmenter sublaminar wiring sistemi.

8. Kombine sistemler : Harri-Luque gibi.

9. 1977 yılında Mayerl tarafından tarif edilen eksternal fiksatör sistemi.

Vertebra kırıklarında anterior teknik ve internal fiksasyon endikasyonları çok sınırlıdır. Çünkü cerrahi girişim zordur, iyileştikten sonra implantı çıkarmak zordur, dural yaralanmaların çoğu posteriordadır ve anteriordadır ve anterior girişim ile ulaşılamaz. Vertebra kırıklarımda yanlız anterior girişim yetersiz kalır. Hastaların erken hareketi ve rehabilitasyonu için posterior girişim gereklidir. Kifoz deformitesi yanlız anterior girişimle düzeltilemez ve anteriordan kullanılan implantlar çok sınırlıdır.

Şimdiye kadar uygulanan sistemlerin tecrübelerinin ışığı altında Dr. F. Magerl tarafından geliştirilen sistemin temeline uygun olarak Basel üniversitesi Ortopedi Kliniği öğretim üyelerinden Dr. Walter Dick yeni bir posterior instrumantasyon geliştirmiştir. Bu yeni sistem fiksatör internderir ve ilk defa 23 Aralık 1982 de kullanılmıştır.

Fiksatör internin bulunmasında aşağıdaki faktörler rol oynamıştır :

a) Fiksasyon hasarlı vertebranın altını ve üstünü kapsamlıdır ve 2'den fazla hareketli seviyeyi tutmamalıdır.

b) Sistem çeşitli tip kırıklarda kullanılabilmelidir.

c) Sistem kırık redüksiyonunu sağlamalıdır.

d) Daha evvel laminektomi yapılmış vertebralarda da kullanılabilmelidir.

e) Sistemin uygulanmasından sonra hastaya eksternal bir tesbit kullanılmamalıdır.

Fiksatör internin biomekanik özelliklerine kısaca değinecek olursak;

a) Fiksatör intern uygulanan vakalarda hareket çok sınırlıdır. Distraksiyon, komp-

* Ank. Üniv. Tıp F. Ortop. ve Travm. ABD. Doçenti.

resyon ve nötralizasyon uygulamak mümkündür.

b) Lomber bölgede anatomik lordozu sağlamak mümkündür. Gerekli hallerde kifoz da sağlanabilir.

c) Fleksiyon, ekstansiyon, aksiyel kompresyon, rotasyon ve anteroposterior makaslama kuvvetlerine karşı güvenlidir. Yanlızca tam lateral hareketlere karşı bir miktar zayıftır. Bunu önlemek için Schanz çivileri etrafından dolaşılan telle bağlama yöntemleri kullanılabilir.

d) Sistemin esnekliği belirli bir fleksiyon derecesine kadar vardır.

e) Schanz çivileri, plaklama tekniğinde kullanılan vidalardan daha sağlamdır.

Transpediküler fiksasyon için 5 mm çapında Schanz çivileri ile bunları tesbit eden her yöne hareketli klempler ve rodlar kullanılır.

CERRAHİ TEKNİK :

Genel anestezi altında hasta yüzükoyun (prone) pozisyonunda yatırıldıktan sonra, posterior orta hat kesisi ile girilir. Laminalar, faset eklemler ve transvers çıkıntılar iyice ortaya çıkarılır. Lomber vertebralarda Schanz çivilerinin giriş yeri, artiküler fasetlerin lateral yüzü ve transvers çıkıntının ortasıdır. Torakal vertebralarda ise giriş yeri intervertebral faset ekleminin hemen altının 3 mm laterali ve transvers çıkıntının tabanıdır. Sakrumda ise 1. sakral deliktir.

Giriş yerleri işaretlendikten sonra 2 mm çapındaki K-telleri «end-plate»lere paralel, orta hatta 10-15 derece açılı olarak pedikullerden vertebra cismine sokulur. 3 cm derinliğe sokulduktan sonra röntgen kontrolü yapılır. Durum uygun ise K-telleri çıkarılır ve yerine Schanz çivileri sokulur. Giriş deliğinin ağzı 5-10 mm derinliğe kadar 3.5 mm drill ile genişletilebilir fakat tepleme yapılmaz. Schanz çivilerinin ucu vertebra cisminin ön duvarına değinceye kadar elle sokulur. Ortalama olarak Schanz vidalarının 4 cm uzunluğa kadar yerleştirilmesi emniyetlidir. Sakrumda ise derinlik 3-3,5 cm arasında olmalıdır. Daha sonra fiksatör intern rodları yerleştirilir. Her vakada manuplasyon ile Schanz çivilerine çeşitli yönlerde istenilen kuvvetler uygulanır. Schanz çivilerinin uçları birbirlerine doğru yaklaştırılarak kifotik deformite düzeltilir. Eğer posterior elementlerde kırığa bağlı defekt varsa Schanz çivilerinin uçları birbirinden uzaklaştırılarak istenilen lordoz elde edilebilir. Vertebra cisminin anatomik redüksiyonu sağlanıncaya kadar somunlar ayarlanır ve sonunda sıkıştırılır. Daha sonra özel bir kesici ile Schanz çivilerinin arka kısımları kesilir ve ameliyat sahası kapatılır.

Genellikle posterior füzyon uygulanmaz Gerekli durumlarda Daniaux tarafından tarif edildiği gibi 6 mm çapında bir huni ile transpediküler greftleme uygulanabilir, veya Arnold tarafından tarif edildiği gibi transvers çıkıntının osteotomize edilerek vertebra cismine künt diseksiyonla girilir ve kemikte pencere açılarak greftlenir. Kemikte iyileşme tamamlanınca fiksatör internin çıkarılması tavsiye edilir. Genellikle ameliyat sonrası 9-12 ay sonra implant çıkarılır.

Çıkartılma nedenleri şunlardır :

1. Kemiğin ve diskin özelliklerinden dolayı devamlı mikro hareketler implantın kırılmasına neden olabilirler.

2. Travmaya uğrayan seviyenin alt ve üstündeki vertebralar tesbit edildiğinden dolayı bu seviyeleri serbest bırakmak gerekir.

3. Bazı hastalarda implant etrafında bursalar oluşabilir.

Torakolomber ve lomber omurga kırıklarında fiksatör internin diğer sistemlere göre avantajlarını şöyle özetleyebiliriz :

a. Yanlız iki omurga segmentini immobilize eder.

b. Lomber bölgenin hareketli olması bilhassa rehabilitasyonda çok önemlidir.

c. Anatomik redüksiyonu mükemmel sağlar.

d. Fiksatör intern her türlü stabil ve anstabil omurga kırıklarında kullanılabilir.

e. Omurganın lordozu ve kifozu istenilen fizyolojik dereceye getirilebilir.

f. Fiksatörün çıkarılması kolaydır.

g. Pedikül vertebranın en sağlam yeridir.

h. Schanz çivileri pediküle sağlamca yerleşirler.

ı. Laminektomiden sonra kullanılabilir.

i. Nörolojik defisiti olmayan hastalar ameliyat sonrası 3-5 gün içinde ayağa kalkabilirler. Paraplejik hastalar 1-2 hafta sonra hareket ettirilir. Hastalara genellikle eksternal support verilmez veya çok hafif breysler verilir.

j. Aynı zamanda transpediküler olarak vertebra cisminin greftlenmesi mümkündür.

k. Fiksatör intern T8 seviyesine kadar her seviyede uygulanabilir. Daha üst seviyede pediküllerin genişliği 5 mm'lik Schanz çivilerine göre daha dar olduğu için çiviler sokulmaz.

Kanalın restorasyonu ve kemiğin redüksiyonu travmayı takip eden 5-10 gün içinde yapılmalıdır.

Fiksatör intern vertebra kırıklarından başka kifoz deformitesinde, devamlı anstabilite durumlarında, diğer instrumanların fonksiyon görmediği durumlarda, primer ve sekonder omurga tümörlerinde, spondilozis ve spondilolisteziste de kullanılabilir.

İnstabil Toraka-Lomber Kırıklarının Cerrahi Tedavisinde Harrington Yöntemi ve Modifikasyonları

* Dr. Azmi HAMZAOĞLU

Günümüzde anstabil torako-lomber kırıkların cerrahi tedavisinde kullanılan Harrington yöntemi ve modifikasyonlarını 5 ana grupta toplayabiliriz.

1 — Harrington Kompresyon Sistemi (HKS)

2 — Harrington Distraksiyon Sistemi (HDS)

3 — Harrington Kompresyon ve Distraksiyon Sistemlerinin birlikte kullanılması,

4 — Rod-Sleeve Yöntemi,

5 — Sublaminar tellerin ilave edildiği Harrington Distraksiyon Yöntemi (Harri-Luque)

Posterior longutudinal ve anterior longutudinal ligamanlar, ligamentum flavum, interspinoz ligaman ve faset eklem kapsülü ve ligamanların omurga stabilitesinde önemli yerleri olup, bu ligamanların hepsi omurganın biolojik dayanak noktaları olarak ifade edilirler. Bu biolojik dayanak noktalarının yırtık olup olmamasına bağlı olarak seçilecek Harrington sistemi değişmektedir. Anterior longutudinal ligamanın yırtık olduğu bütün olgular Harrington sistemlerinin kullanılması için kontrendikasyon teşkil eder. Diğer bir ifadeyle Harrington sistemlerinin kullanılabilmesi için anterior longutudinal ligaman sağlam olmalıdır (1, 2, 4, 5, 6, 7, 15, 16). Posteriorda biolojik dayanak noktasını teşkil eden intespinöz ligaman, ligamentum flavum, faset eklem ve kapsülü yırtık olduğu zaman ise bozulmuş olan posterior biolojik dayanak noktasını desteklemek ve mekanik bir destek yapmak için Harrington kompresyon sistemi mutlaka sisteme ilave edilmelidir (14).

* İst. Üniv. İst. Tıp F. Ortopedi-Trav. ABD.

1 — HARRİNGTON KOMPRESYON SİSTEMİ :

Bu sistemin tek başına tek kullanım yeri, Fleksiyon-Distraksiyon (Seat-Belt) injurileridir. Sistem posteriordaki bozulmuş biyolojik dayanak noktalarının yerine mekanik dayanak noktası sağlar. Sistemin kullanılabilmesi için orta kolonun sağlam olması, kırık olmaması gereklidir (1, 5, 6, 7, 14). Aksi takdirde kompresyon sistemi kullanıldığı zaman orta kolon kanal içine doğru yer değiştirerek iatrojenik olarak meduller bası yapılır.

2 — HARRİGTON DİSTRAKSİYON SİSTEMİ :

İlk defa Dickson (5) tarafından 1973'de torako-lomber kırıkların cerrahi tedavisinde kullanılan sistemin kullanım alanları fleksiyon-kompresyon ve vertikal kompresyon (Burst) travmalarıdır. Translational travmalarında yeterli stabilite sağlamadığı için kullanılmaz (9, 11, 14).

Sistemin dezavantajlarını şöyle sıralayabiliriz :

a) Aşırı distraksiyon yapıldığı takdirde iatrojenik nörolojik komplikasyon yapılabilmesi,

b) Lomber 3'ün altında teknik olarak konulma güçlüğü,

c) Lomber bölgede çiviye lomber lordoz şekli verilmediği takdirde lomber lordozu azatması,

d) Distraksiyona vücudun stress-relaxation şeklinde cevap vermesi sonucu bir süre sonra anterior longutudinal ligamanın gevşeyerek redüksiyonun kaybolması,

e) Nötral kanalı yeterli dekomprse edememesi,

f) Rotasyonel stabilitesi sağlamaması,

g) Üst çengel ve alt çengel kurtulmasının sık oluşu.

Bu komplikasyonları minimale indirmek ve standart Dual-Harrington Sisteminin sakıncalarını ortadan kaldırmak için sisteme ilave şu işlemler yapılmalıdır (1, 3, 4, 7, 8, 9. 13, 14, 15, 16).

a) Rotasyonel stabiliteyi sağlamaka ve ve korreksiyon kaybını önlemek için alt çengellerin Square-Ended ve buna uygun çubukların kullanılması,

b) Korreksiyon kaybı ve vertebrada meydana gelecek kollapsı önlemek, fizyolojik lomber lordozu elde edebilmek için çiviye anatomik bölgeye uygun şekil verilmesi,

c) Üst çengel kurtulmasını önlemek için çengellerin anatomik bikortikal konulması ve BİFİD HOOK kullanılmalı, altta ise standart (C) çengelleri yerine anatomik uygunluğu olan (L) çengeller kullanılmalıdır.

d) Çengeller lezyon vertebrasından itibaren 3 alt ve 3 üst vertebraya yerleştiirlmelidir.

3 — DİSTRAKSİYON VE KOMPRESYON SİSTEMLERİNİN BİRLİKTE KULLANILMASI :

Bu iki sistemin birlikte kullanılması ya iki taraflı distraksiyon sistemi ve araya kompresyon sistemi, ya da bir tarafta kompresyon sistemi diğer tarafta distraksiyon sisteminin kullanılması şeklindedir (14).

Bu iki sistemi;

— Posterior longutudinal ve interspinöz ligamanın yırtıldığı ciddi fleksiyon-kompresyon travmalarında,

— Fraktür dislokasyonlarda birlikte kullanılabilir.

— Burst kırıklarında kullanılması kontrendikedir (14).

Distraksiyon sistemi ile kırığın redüksiyonu ve stabilizasyonu, kompresyon sistemi ile de mekanik dayanak noktası ile kırığın redüksiyonunun devamlılığı ve lomber lordoz sağlanır.

4 — ROD-SLEEVE YÖNTEMİ :

Edwards ve Levine tarafından bildirilen yöntemde Harrington kompresyon ve distraksiyon sistemlerinden ayrı olarak kırık bölgesinden posteriordan ilave edilen yüksek moleküllü polyethylen sleeve'ler yardımı ile anterior yönde uygulanan kuvvetler, posterior elemanlardan cisme intikal eden kuvvetlerle kırığın redüksiyonu ve endirekt olarak medulla spinalis üzerindeki fragmanların uzaklaştırılması sağlanmaktadır. Yöntemle torako-lomber bölge kırıkları meydana getiren fleksiyon, aksiyel kompresyon ve rotasyon kuvvetlerine karşı düzeltici kuvvetler uygulanır. Yöntem ilk 1 hafta içinde uygulandığı takdirde maksimum düzeyde kanalı dekomprese edici etki yapmakta 14. günden sonra yapılan ameliyatlarda yöntemin kanalı dekomprese edici etkisinin hemen hemen olmadığı bildirilmektedir. (6, 7, 8, 9, 10). Yöntem Harrington distraksiyon sisteminin zayıf yönleri olan rotasyonel stabilite ve kanalı dekomprese edici etkisini ortadan kaldırmaktadır. Kullanılan Sleeve'lerin omurganın anatomik bölgelerine göre kalınlığı değişmekte olup posteriorda faset ve lamina kırığı olmayan olgularda lezyona uğrayan vertebranın faset eklemi üzerinden, eğer lamina, faset kırığı mevcut veya laminektomi yapılmış ise BRİDGE sistemi denilen lezyon yerinin alt ve üstünden uygulanan Sleeve'lerle redüksiyon yapılmaktadır. Sisteme, sistem uzunluğu boyunca postero-lateral füzyon ilave edilmektedir (6, 7, 8, 9, 10)

5 — HARRİ-LUQUE YÖNTEM :

Yöntem Harrington distraksiyon çubuklarına ilave herbir vertebrada sağlı ve sollu geçirilen sublaminar teller ile stabilizasyon ve redüksiyonun sağlanması esasına dayanır.

Sistemin üstünlüklerini şöyle sıralayabiliriz :

— Aksiyel kompresyon ve fleksiyon travmalarında Harrington distraksiyon sistemine

(HDS) nazaran daha iyi stabilizasyon sağlar.

— HDS'nin redüksiyon ve stabilizasyonda fazla etkili olmadığı translational travmalarında en etkili yöntemdir.

— Lomber lordoza uyacak şekilde çiviye şekil verildiğinde kanalı yeterli şekilde dekomprese eder.

— Eksternal tesbite gerek yoktur (1, 11, 12, 17, 18).

Sistemin dezavantajları ise;

— Tellerin geçirilmesi sırasında iatrojenik nörolojik defisit yapma riski,

— Çubuk uzunluğu boyunca füzyon yapma gereği olarak sıralanabilir.

Yöntem yurdumuzda Ankara Tıp Fakültesinden Dr. G. S. Çakırgil ve Dr. Z. Korkusuz tarafından kullanılmış ve kullanılmaktadır.

Bütün bu Harrington sistemlerinde füzyon yapılıp yapılmaması ve füzyon uzunluğu tartışma konusu olmuştur. Harrington sistemi ile birlikte füzyon yapmayan yazarlar olduğu gibi, yazarların çoğunluğu faset eklemlerde geç dönemde dejeneratif artrit gelişebileceğinden füzyon yapılmasını savunmaktadırlar (1, 2, 3, 4, 5). Füzyon sahasının uzunluğu olarak genelde kabul edilen görüş instabil segmenetin füzyonu şeklindedir (uzun çubuk, kısa füzyon). Rod-Sleeve yönteminde Sleeve'lerin kısa çubuk kullanmaya imkan sağladığı ve postero-lateral füzyon yapılması tavsiye edilmektedir. Harri-Luque yöntemi çok stabil yöntem olmasına karşın çubuk uzunluğu boyunca füzyon yapmayı gerektirdiği bildirilmektedir (6, 7, 8, 9, 10) Harrington kompresyon sisteminde ise sistem kısa bir alanda kullanıldığı için füzyon alanı küçüktür.

KAYNAKLAR :

1. Akbarnia, B. A., Fogarty, Y. P. : Contoured Hararington instrumentation in the treatment of unstable spinal fractures. The effect of supplemantal sublaminer wires. Clin. Orthop. 189 : 186-194, 1984.
2. Casey, M., Yacobs, R. R., and Asher, M. : The Rod long-fuse short technique in treatment of thoraco-lumbar and lumbar spine fractures. Journal Bone Joint Surg. Orthop. Trans., 9 : 121, 1985.
3. Denis, F., Armstrong, B. W. D., Searls, K., et al : Acute thoracolumbar burst fractures in the absence of neurologic deficit. A comparison between operative and non-operative treatment., Clin. Orthop. 189 : 142-149, 1984.
4. Denis, F., Ruiz, H., and Searls, K. : Comparison between square ended distraction rods in the treatment of spinal injuries. A statiscal analysis. Clin. Orthop., 189 : 162-167, 1984.
5. Dickson, Y. H., Harrington, P. R., and Erwin, W. D. : Results of reduction and stabilitation of the severly fractured thoracic and lumbar spine, Journal Bone Joint Surg., 60-A : 799-805, 1978.
6. Edwards C. C.; The spinal rod-sleeve its rotationale and use in throracic and lumbar injuries. J. Bone Joint Surg., Orthop. Trans., 6 : 11-12, 1982.
7. Edwards, C. C., Levine, A. M., Simmons, S. C. et al : Post laminectomy fixation of the unstable thoracolumbar spine. J. Bone Joint Surg., Orthop. Trans., inpress.
8. Edwards, C. C., Levine, A. M., Murph, J., et al : Early results using spinal rod-sleeve's in thoracolumbar injuries. J. Bone Joint Surg., Orthop. Trans., 6 : 345-346, 1982.
9. Edwards, C. C., Levine, A. M. : Early rod-sleeve stabilisation o the injuried thoracic and lumbar spine. Orthop. Clin North. Am., 1 : 121-145, 1986.
10. Eismont, F. L., Green, B., Morse, B., et al: Intraoperative ultrasonography in surgery. Orthop. Trans., 8 : 159, 1984.
11. Ferguson, R. L., and Allen, B. L. : An Algorithm for the treatment of unstable thoracolumbar fractures. Orthop. Clin North. Am., 1 : 105-112, 1986.

12. Gaines, R. W., Breedlove, R., and Munson, G. : Stabilisation of thoracic and thoraco-lumbar fracture dilsocation with Harrington rods and sublaminar wires. Clin. Orthop. 189 : 195 - 203, 1984.

13. Gertzbein, S. D., Macmichael, D., Tile, M. : Harrington instrumantation as a method of fixation in fractures of the spine. J. Bone Joint Surg. 64-B : 526-529, 1982.

14. Keene, J. S. Wackwitz, D. L., Drummond, D. S. : Compression-distraction instrumentation unstable thoraco-lumbar fractures Spine, Vol : 11, Number : 9, 1986.

15. Mc Affee, P. C., Wernner, F. W., and Glisson, R. R. : A biomechanical analysis of spinal instrumantation systems in thoraco-lumbar fractures. Spine, 10 : 204-217, 1985

16. Mc Affe, P. C., Bohlman, H. H. : Complications following Harrington instrumantations for fractures of the thoraco-lumbar spine J. Bone Joint Surg. 67-A : 672-868, 1985.

17. Sullivan, J. A : Sublaminar wiring of Harrington distraction rods for unstable thoraco-lumbar spine fractures. Clin. Orthop., 189 : 89-96, 1984.

18. Wenger, D. R., and Carollo, J. J. : The mechanics of thoraco-lumbar fractures stabilized by segmental fixation. Clin Orthop. 189 : 89-96, 1984.

Vertebra Kırıklarının Tedavisinde SSI Metodu

* Dr. Nafiz BİLSEL

Uzun yıllar yaygın olarak Harrington distraksiyon yöntemi ile tedavi edilen instabil vertebra kırıklarının tedavisinde son yıllarda hızlı bir gelişme gözlemlenmektedir. Komplet nörolojik defisitli vertebra kırıklarının tedavisinde amaç hastayı dış destek kullanmadan mümkün olduğu kadar erken ambulatuar hale getirerek yatmaya bağlı olarak gelişen komplikasyonları önlemektir. Bunun yanında azda olsa başlangıçta komplet gibi düşünülen vertebra kırıklarında cerrahi tedaviden sonra bir miktar nörolojik iyileşme olabilmektedir. Bu da ancak kırığın repozisyonu, medullar kanalın restarosyonu ve rijit bir internal fiksasyonla olabilir.

Inkomplet nörolojik lezyonlu hastalarda ise cerrahi girişimin nörolojik iyileşmeye olan olumlu etkisi tartışmazısdır.

Harrington distraksiyon metoduyla fiksasyon bilindiği gibi oldukça yüksek oranda erken ve geç komplikasyonlara yol açmıştır. Yine bu metodun sakıncalı taraflarından biride yaralanmadan sonra anestezik olan cilde alçı korse uygulanmasıdır ki yol açtığı komplikasyonlar hepimizce bilinmektedir.

Bu komplikasyonların fazlalığından yola çıkarak gerek skolyozun cerrahi tedavisinde, gerekse vertebra kırıklarının cerrahi tedavisinde 70'li yılların sonlarına doğru yeni ve popüler metodlar geliştirilmeye başlanmıştır.

Segmentlerden oluşan viskoelastik bir sistem olan vertebral kolonda daha iyi fiksasyon sağlamanın en iyi yolu her segmentin yani her vertebranın fiksasyona dahil edilmesidir. Bu işlem ilk olarak Portekizli ALVES tarafından kullanılmaya başlanmıştır. ALVES spinöz çıkıntıların tabanından geçirdiği serklaj tellerini tek bir roda bağlayarak skolyoz cerrahisinde kullanmıştır. Daha sonra A. B. D.'de Murig WİLLİAMS spinöz çıkıntılara vida-plak aplikasyonu yaparak vertebra kırıklarını tedavi etmiştir.

Segmenter fiksasyon prensibi Luque'nin çalışmaları ile popüler hale gelmiş ve son yıllarda da pedikül vidaları kullanılarak yeni segmenter fiksasyon yöntemleri geliştirilmiştir.

Segmenter olarak yapılan internal tesbitin önemli bir üstünlüğü yeterli bir fiksasyon sağlandığından ameliyat sonrası dönemde korse veya alçı gibi dış bir tespite gerek göstermemesidir.

Bu yazımızda Luque tarafından geliştirilen ve aynı adı taşıyan metodla bunun bir versiyonu olan Harrington+SSI metodundan bahsedeceğim. Her iki teknikte de esas segmenter olarak geçirilen teller olduğundan genel anlamda SSI metodu olarak adlandırılmaktadır.

METOD :

SSI metodu önceleri LUQUE tarafından özellikle paralitik skolyozun tedavisi için geliştirilmiştir. Yine aynı yazar 1982 yılında bu metodu vertebra kırıklarında uygulamaya başlamıştır.

Ameliyat öncesi hastalar iyi bir klinik ve radyolojik muayeneden geçirilmeli özellikle her hastaya BT incelemesi mutlaka yapılmalıdır.

Tüm kolon vertebral ameliyatlarında olduğu gibi SSI uygulaması içinde gelişmiş bir anestezi tekniği gereklidir. Kliniğimizde, eğer hasta açısından bir sorun yoksa bu tip ameliyatları kontrollü hipotansif anestezi kul-

* İ. Ü. Cerrahpaşa Tıp Fakültesi Ortopedi Travmatoloji Anabilim Dalı Doçenti.

lanarak uyguluyoruz. Kliniğimizde ameliyat uygulamasını, hem hastanın karnını açıkta bırakan hem de repozisyona yardımcı olan Toronto Frame üzerinde yapmaktayız. SSI uygulaması için çok iyi bir ekspozisyon gereklidir. Sistemin uygulanacağı tüm bölgede subperiostal olarak tüm faset eklemleri ve lateral çıkıntılar hiç yumuşak doku kalmayacak şekilde ortaya konmalıdır.

Klinigimizdeki uygulamada, hastada çökme kırığı mevcutsa Harrington distraksiyon rod+SSI kullanılmakta, sadece deplasman mevcutsa o zaman klasik Luque yöntemi tercih edilmektedir. Her iki uygulamada da sublaminal teller geçilmeden önce dekortikasyon lateral füzyon ve faset füzyonu yapılmalıdır. Harrington distraksiyon rodu kullanılacaksa çengeller yine bu safhada yerleştirilmelidir. Sublaminal tel uygulaması genellikle kırıklı vertebranın iki proksimal ve iki distal vertebrasını içermektedir. Ancak hastaya geniş bir laminektomi yapılmışsa veya birden fazla vertebra kırıksa daha fazla segment fiksasyona dahil edilebilir.

Ameliyatın en önemli safhası sublaminal tel geçme işlemidir. Bu işlemden önce tel geçirilecek vertebraların spinöz çıkıntıları rezeke edilmelidir Spinöz çıkıntıların rezeksiyonu hem tel geçme işlemini kolaylaştırır hem de greft olarak kullanılır. Daha sonra ekstradural aralığı açılma işlemine geçirilir. Bunun için orta hattan Ligamantum Flavum'un rezeke edilmesi gerekir. Bu işlem için geniş ağızlı ve tek mafsallı bir luer kullanmaktayız. Genellikle sadece bu alet kullanılarak ekstradural mesafeye girmek mümkündür. Eğer bu alet yeterli olmazsa bistüri veya servikal rongeur kullanılabilir. Ligamantum Flavum kaldırıldıktan sonra dura ile lamina arasında bölgesine göre değişmekle beraber 3 ile 5 mm. genişliğinde tel geçirilmesi için yeterli bir saha meydana çıkar. Bu işlem tel geçirileceek vertebranın proksimal ve distalinde uygulandıktan sonra tel geçme işlemine başlanır.

Kliniğimizde 0,9 mm. çapında ve birbiri üzerine U şeklinde bükülerek tarafımızdan hazırlanmış çelik serklaj telleri kullanmaktayız.

Tellere özel şekil verildikten sonra tercihen distalden proksimale doğru geçilme işlemine başlanır. Tel geçme işlemi orta hattan yapılmalıdır. Telin ucu deliğe sokulduktan sonra hafif bir bükme ve elin yuvarlama hareketi ile bu işlem kolayca başarılır. Telin ucu proksimaldeki delikten dışarı çıkar. Çıkan uç bir aletle, traksiyon uygulanarak dışarı alınır. Medullaya baskı yapmaması için geçirilen tel lamina üzerinde bükülmelidir. Tel geçme işlemi bir veya iki denemede gerçekleştirilmelidir.

Bir araştırmaya göre tekrarlayan manevralar M. S. e zarar vermektedir. Bunun için telin iyi şekillendirilmesi lamina genişliğinin iyi hesaplanması ve ligamantum flavumda açılan deliğin fazla küçük olmamasına dikkat edilmelidir. Fiksasyon için her lamina altından sağlı sollu çift tel geçilmelidir. Bu işlem her vertebrada tamamlandıktan sonra uygulanacak metoda göre çift Harrington çubuğu veya Luque rodları fizyolojik lordoz ve kifozu sağlayacak şekilde bükülerek yerleştirilir.

İlk uygulamalarımızda Luque'nin tarif ettiği çift rod kullanmaktaydık. Gerek biomekanik çalışmalardan alınan sonuçlar, gerekse olgularımızda gördüğümüz rodların migrasyonu, daha iyi bir fiksasyon sağlayan ve migre olmayan U şeklinde veya dikdörtgen şeklinde 4,5 mm. çapında Steinmen rodları kullanmaya itti.

Harrington rod+SSI metodu uygulanıyorsa distraksiyona dikkat edilmesi gerekir. Zira fazla distraksiyon kırığın etkisi ile M. S. da aşırı gerilmeye neden olabilir. Onun için distraksiyon işlemi optimalde tutulmalıdır. Luque veya Harrington rodları yerleştirilmeden daha sonra anlatacağımız metodları uygulayarak repozisyon yapılmalıdır. Repozisyon işleminden sonra serklaj telleri tercihen serklaj aleti kullanılarak bağlanmalıdır. Serklaj yapılması esnasında tellerde kırılma olmaması için mutlaka serklaj esnasında tellere traksiyon uygulanmalıdır. Yine Luque metodu kullanarak alt lomber vertebralardaki kırıklarda fikse edilebilir. Galveston metodu adı ile anılan bu metodla rodların distal kısımları ileuma sokulmakta ve

sacrum altından özel aparatı ile tel geçirilerek rijit bir fiksasyon sağlanabilmektedir. Sistemde faset füzyon ve lateral füzyon gerekli olduğundan bu işlem mutlaka yapılmalıdır. Gref olarak daha önce rezeke edilen spinöz çıkıntılar çoğu zaman yeterli olur. Gerekirse ileumdan alınan greflerde kullanılabilir. Katlar kapatıldıktan sonra cilt altına bir veya 2 tane emici dren konularak cilt subkutan naylon sütürle dikilir. Hasta ameliyattan sonra normal yatağa alınır ve erken dönemde yatak içinde dönmesine ve oturmasına müsade edilir.

REPOZİSYON :

Repozisyonu açıklamak için şekildeki şema gözönüne alınmalıdır.

Sagittal plandaki deformite (kifoz ve Z aksındaki rotasyton) hastaya anestezi verilmesi ve hastanın Toranto Frame üzerine alınması ile düzelir. Yine hastanın omuzlarından çekilmesi, posterior elementlerden yapılan maniplasyon ve distraksiyon kuvvetleri repozisyona yardımcı olur.

Z aksında oluşan rotasyonel deformiteler ise anestezi traksiyon ve sublaminal tellerin sıkılması ile düzelir. Transvers plandaki deplasmanlar tek başına uygulanan transvers kuvvetle tam olarak düzeltilemez. Zira deplasmana ek olarak kırık nedeni ile oluşan kırık fragmanlarının kilitlenmesi ve kolonda meydana gelen kısalık repozisyonu güçleştirir.

Traksiyonla beraber direkt olarak transvers kuvvet uygulayan sublaminal tellerin sıkılması repozisyonu sağlar.

Kompresyon kırıklarında deformite Z aksında olup manual manevra ile düzeltilemez Harrington+SSI metodunun uygulanması ve rodların bükülmesi repozisyonu büyük ölçüde sağlar.

REPOZİSYONUN DEVAMI

Repozisyonun sağlanması kadar devamı da önemlidir. Kullanılan metodun uygunluğu için en iyi test hastanın oturduğu, ayakta durduğu ve yürüdüğü zaman alınan sonuçtur. Transvers güçlere karşı tek başına Luque metodu, kompresyon kırıklarında görülen kompresyon kuvvetine karşı da Harrington + SSI iyi bir fiksasyon ve direnç sağlar. Yine rota syon kuvvetleri ve fleksiyonu zorlayan kuvvetler içinse her iki metodunda büyük bir repozisyon gücü vardır.

Bundan da anlaşılacağı gibi Luque metodunun en zayıf yanı kompresyon kuvvetlerine karşı koyamamasıdır ki bu da özellikle Harrington + SSI kullanılarak ortadan kaldırılır.

TARTIŞMA :

Yazımızın başında da belirttiğimiz gibi kolon vertebralda yeterli internal fiksasyon sağlamanın en iyi yolu segmental fiksasyondur.

Luque metodu veya bunun bir versiyonu olan Harrington+SSI bunu sağlayan bir sistemdir. Metod aşağıdaki yöntemleri ile tartışılabilir.

— Sublaminal Tel Sorunu : Tellerin gerilmesi esnasında M S.'de yaralanma olasılığının yüksek olduğundan bahseden yazarlar vardır. Bu metodu geniş olarak kullanan yazarlar ise, yaralanma olasılığının tecrübeli ellerde ve tekniğe dikkat edilerek uygulanırsa çok az olduğunu bildirmektedirler. Yine kanal darlığından dolayı tel geçme işleminin M. S.'de yaralanmalara yol açacağı belirtilmektedir. Bu metodu kliniğimizde 1985 yılından beri çeşitli vertebra hastalıklarında ve kırıklarında kullandık. Yaklaşık 800'den fazla vertebradan sublaminal tel geçirdik.

Bugüne kadar tel geçmeye bağlı olarak hiç bir komplikasyona rastlamadığımız gibi kanal darlığı nedeni ile tel geçmekten vazgeçtiğimiz hiç bir olgumuz olmadı. Yine de ameliyat öncesi incelemenin iyi yapılması kanal içi bir lezyondan şüphelenilirse BT tetkikinin yapılması veya ameliyat esnasında telin geçmediği durumlarda ısrar etmeden başka bir metod seçilmesinin doğru olacağı kanısındayız.

— Tellerin zaman içinde kanalda stenoz yapabileceği belirtilmektedir. Yaptığımız hayvan deneyinde ve dünyada yapılan benzer deneylerde lamina altındaki telin stenoz yapmadığı ispatlanmıştır.

Ayrıca telin kopmasıda uygun tel kullanıldığında zayıf olasılık olmakla beraber, kopma, telin zayı folduğu (serklaj bölgesi) lamina üzerinde olmaktadır. Böyle bir durumda teli kolaylıkla çıkarmak mümkündür. Ekstradural aralıkta, tel kopan olgumuz olmadığı gibi böyle bir yayınada rastlamadık. Rod kırılması ise çok zayıf bir olasılıktır. Zira rod 4-5 cm. aralıklarla vertebraya tutturulmakta ve üzerine binen stress azalmaktadır.

— Biomekanik olarak daha önce de belirttiğimiz gibi kompresyon kuvvetlerine karşı Harrington + SSI kullanarak direnci arttırabiliriz. Ameliyat esnasında rodların fizyolojik lordoz veya kifoza göre şekillendirilmesi ise önemlidir. Bu yolla repozisyon daha iyi olmaktadır. Özellikle çökme (Burst) kırıklı ve nörolojik defisitli olgularda posterior füzyon için en seçkin metod Harrington + SSI uygulamasıdır.

Kliniğimizde anterior dekompresyondan 15 gün sonra Harrington + SSI kullanarak rijit bir fiksasyon uygulamakta ve hastaları erken dönemde mobilize edebilmekteyiz.

SONUÇ :

Özel olarak Luque ve Harrington + SSI, vertebra kırıklarının her tipinde ideale yakın repozisyon ve fiksasyon sağlayan ve ameliyat sonrası devrede dış tespit gerektirmeden hastanın erken mobilizasyonunu sağlayan bir metoddur.

KAYNAKLAR :

1. Akbarnia, B. A., Fogarty, J. P., Tayob, A. A. : Contoured Harrington in the Treatment of Unstable Spinal Fractures. Clin. Orthop., 159 : 186 - 194, 1984.
2. Allen, B. L., Ferguson, R. L. : Neurologic Injuries with Galveston Technique of L Rod Instrumentation or Scoliosis. Spine 11 : 14-17, 1986.
3. Bilsel, N., Hız, M., Bagatur, E. : Segmental spinal instrumantation in the Surgery of the spines. XX. Semaine Medicale Balkanique, Athenes, 9-13 Sepetember Greece'de tebliğ edilmiştir
4. Çakırgil, G. S. : Torakolomber vertebraların burst kompresyon fraktürleri. Acta Orthop. Traum. Turc. 22 : 119 - 123, 1988.
5. Fredrickson, B. E., Mann, K. A. Yuan, H. S., Lubicky, J. P. : Reduction of the Intracanal Fragment in Experimental Burst Fractures. Spine, 13 : 267-271, 1988.
6. Fiddler, W. M. : Posterior Instrumentation of the Spine. An Experimental Comprasion of Varicus Possible Techiques. Spine, 11 : 365-372, 1984.
7. Gaines, P. W., Breedlove, R. F., Munson, G. : Stabilization of Thoracic and Thoracolumber Fracture-dislocations with Harrington Rods and Sublaminer Wires. Clin. Orthop., 189 : 195-2-3, 1984.
8. Hamzaoğlu, A., Akalın, Y., Domaniç, Ü., Arıtamur, A., Esenkaya, İ. : Torakolomber bölgenin anstabil kırıklarının cerrahi tedavisinde Rod-Sleeve yöntemi, Acta Orthop. Traum Turc. 22, 79-84, 1988.
9. Hız, M., Bilsel, N., Kamer, G., Alp, M., Yurdoğlu, C. : Sublaminer tellerin peridural dokuları ve medulla spinalis üzerine etkisi. Acta Orthop. Traum. Turc. Vol. 23, 16-19, 1989.
10. Jacobs, R. R., Casey, M. P. : Surgical Management of Thoracolumber Spinal Injuries. General Principles and Controversial Considerations. Clin. Orthop. 189 : 22-35, 1984.
11. Luque, E. R., Casis, Ni, Ramirez, Wiella, C. : Segmental Spinal Instrumentation in the Treatment of Fractures o fthe Thoracolumbar Spine. 7 : 305-311, 1984.
12. Luque, E. R. : The Anatomic Basis and Development of the Segmental Spinal Instrumantation Spine 7 : 256-259, 1982.
13. Sullivan, J. A. : Sublaminer Wiring of Harrington Rods for Unstable Thoracolumber Spine Féractures. Clin. Orthop., 189 : 178 - 185, 1984.
14. Wenger, D. R., Carolo, J. J. : The Mechanics of Thoracolumber Fractures Stabilized by Segmental Fixation. Clin. Orthop. 189 : 89-96, 1984.

Torakolumbal Vertebra Kırıklarında Cotrel = Dubousset Tekniği

* Dr. Ömer ÇELİKER

COTREL DUBOUSSET tekniği kısaca CDI olarak bilinir. İlk kez 1983 yılında Paris de Hopital Saint-Vincentde Paul hastanesinde uygulanmış 1985 yılında da BERCSUR MER de Dr. D. Chopin tarafından uygulanmaya başlanılmıştır. Daha sonra tekniğin dünyaya duyurulması Dr. Chopin tarafından açılan kurslarla yapılmıştır. Ülkemizde ise tekniğin adi ilk kez S. S. K. Ankara Dışkapı Hastanesinde 1988 yılında tarafımdan yapılan bir ameliyatla duyurulmuştur. Halen dünyanın bir çok ülkesinde yapılmaktadır. 17-22 Eylül 1989 tarihleri arasında AMSTERDAM da (SRS ve ESDS KONGRESİ) ve 14-16 Eylül 1989 tarihleri arasında MONTE - CARLO'da düzenlenen uluslararası CD Instrumentasyonu toplantılarında toplam 100 civarında hakkında bildiri sunulmuştur. Teknik hakkındaki ilk populer makale ise CLINICAL ORTOPEDICS AND RELATED RESEARCH adlı mecmuada yayınlanmıştır. (2)

TEKNİK HAKKINDA BİLGİ :

C-D Tekniği, spinal deformitelerin uç düzlemde düzeltilmesini sağlayan sublaminar wiring'e ve post operatif eksternal desteğe gereksinim göstermeyen hastanede yatma süresi oldukça az olan yeni bir sistemdir. Öteki sistemlerden pahalıdır. Teknik esas olarak rodlar, hooklar, vidalar ve transver traksiyon sisteminden ibarettir. Rodların adult ve pediatrik tipleri vardır. Hookların ise açık, kapalı, torakal, lumbal, servikal tipleri vardır Vidaların ise açık, kapalı, sakral, lumbal ve torakal tipleri vardır. Hooklar her yerde ve seviyede, vidalar ise alt torakal, lumbal ve sakral seviyelerde kullanılırlar.

Biz bu yazımızda sadece torako lumbal vertebra kırıklarında C-D tekniğinin kullanılım şeklinden söz edeceğiz. Tekniğin öteki alanlarda kullanımı ise Türkiye klinikleri dergisinde yayınlanmıştır. (3)

Torakolumbal vertebra kırıklarında C-D tekniğinin amacı sagittal indeksi düzeltmektir. Normalde sagittal index sıfır derecedir. Bu açının 15 derecenin üzerine çıktığı durumlarda C-D tekniği ile cerrahi tedavi endikasyonu doğar C-D tekniğinin doğru olarak uygulanması ile bu açı düzeltilebilinir. Öteki tekniklerde bu acıyı düzeltebilme olanağı yoktur. Sadece stabilizasyon sağlayabilirler. C-D tekniğinde ise Rodların sagittal index açısına uygun olarak eğilmesi ve bu şekilde yerleştirilmesi ile açı düzeletilebilinir.

C-D tekniğinin torakolumbal vertebra kırıklarında endikasyonları ve bu durumlarda yapılması gereken işlemine olması gerektiği sayfa : 86 da gösterilmiştir.

UYGULAMA :

T1-T4 ARASI KIRIKLARDA Kırık vertebranın bir alt ve bir üstündeki vertabra ile iki alt ve iki üstündeki vertebralara hooklar konur rodlar uygun biçimde yerleştirilir.

T4-T8 ARASI KIRIKLARDA :

Kırığın bir üstü ve üç üstündeki vertebralar ile 2 altı ve 4 altındaki vertebralara hooklar yerleştirilir. Rodlar uygun biçimde eğilerek hooklara yerleştirilir .

T8-9 ARASI KIRIKLARDA :

Kırığın bir ve üç üstündeki vertebralar ile altındaki bir ve ikinci vertebralara hooklar yerleştirilir rodlar ise uygun biçimde eğilerek sokulur.

* SSK Ankara Hastanesi Ortopedi Şef Muavini.

Endikasyonlar	Instrumentasyon
1 — Anterior kompresyon kırıkları	Sadece posterior kompresyon
2 — Burst kırıkları	Uygun Hook yerleştirilmesi ile redüksiyonun sağlanması için yeterli distraksiyon
3 — Asimetrik Burst kırıkları	Konkav tarafta distraksiyon Konveks tarafta kompresyon
4 — Faset Kırıklı Çıkıkları	Önce konveks tarafta üst seviyelerde rod yerleştirilir sonra alttakı Hooklar içine rod yerleştirilir C ringler konarak hafif distraksiyon yapılır redüksiyonu sağlama, rotasyon yaptılır
5 — Posteriorda yapılan bir işlemden önce veya sonra anterior dekompresyon yapılmışsa	Anterior füzyon yapılmalıdır
6 — Posterior Instrumentasyondan sonra anteriorda geniş bir kemik Defekti varsa	Anterior füzyon gereklidir

T10-T11 ARASI KIRIKLARDA :

Vertebral vida veya hooklar kullanılabilir. Eğer hooklar kullanılacaksa kırık vertebranın bir ve iki altında üstünde ise bir ve üçüncü vertebralara hooklar yerleştirilir ve rodlar uygun biçimde eğilerek konulur. Eğer vida kullanılacaksa bir üst ve bir alttaki vertebralara konulur ve alttaki vertabraya sagittal indexi düzeltmek için ayrıca kapalı infralaminar hook yerleştirilir.

T12 ve L1 VERTEBRA KIRIĞI :

Kırık vertebranın bir altındaki vertebra ile üstündeki biri, iki ve üçüncü vertebralara hooklar yerleştirilir. Rodlar uygun biçimde eğilerek sokulur

L2 VERTEBRA KIRIĞI :

Kırık vertebranın bir alt ve üstündeki bir ve ikinci vertebarlara hooklar yerleştirilir, rodlar sagittal index açısı kadar eğilerek yerleştirilir. Veya bir alt ve üstteki vertebralara açık vida konur bunların alt ve üstlerindeki vertebralara ise infra ve supra laminar hooklar yerleştirilir. Uygun pozisyonda rodlar eğilerek konur.

L3 - L4 VERTEBRA KIRIKLARI :

Kırık vertebranın bir alt ve bir üstündeki vertebralara hooklar yerleştiirlir. Iodlar uygun biçimde eğilerek yerleştirilir.

L5 VERTEBRA KIRIĞI :

Kırık vertebranın bir üstündeki vertebraya hooklar, sacruma da 4 adet sakral vida konur. Rodlar uygun biçimde eğilerek yerleştirilir. Tüm bunlar iki adet DTT İLE tutturulur.

TARTIŞMA VE SONUÇ :

CDI travmatik vertebra yaralanmalarının tedaviisnde etkindir. Çok yönlü enstrumantasyon kabiliyeti sayesinde hem segmental rigid fiksasyona olanak tanır, hemde normal vertebral kolon anatomisinin restorasyonuna izin verir. (1)

Torakolumbal kırıklarda esas amaç redüksiyon ve spinal stabilitenin sağlanmasıdır. Bu sonuçları elde edebilmek için kullanılan enstrumantasyonun, kırığın oluştuğu dönemdeki kuvvetlere karşı gelebilmesi gerekir. Spinal travmada etkin olan kuvvetler hiperfleksiyon, kompresyon ve rotasyondur.

Bu nedenle ideal bir fiksasyon metodu bu kuvvetlere karşı gelebilmelidir. Torakal, torakolomber ve lomber vertbraların biomekanik ve anatomik farklılıkları düşünülünce herhangi bir enstrümentasyonun belirli bölgelerde kendine göre avantaj ve dezavantajları vardır. Fakat CD enstrumantasyonunun değişik varyeteleri bu soruna iyi bir çözüm getirir. (5).

Torasik vertebrada normal olarak çok az hareket vardır. bundan dolayı (üste pedikulo transversal kıskaç ve alt iki seviyede laminer kiskaç ve uzunca rodlar (2 üste, 2 alta) lateral eğilmeye, aksiyel rotasyona ve fleksiyon, estansiyona rahatlıkla karşı koyar. Torakolomber birleşim yeri fleksiyon ekstanisyon ve lateral bendig hareketlerinin torakal bölgeye nazaran daha çok yer aldığı bağlantı bölgesidir. Uzun bir rod kullanımı ve SSW zorunludur. Hooklar ve vidalar bölgesine yakın olarak konulmalıdır ve kırığın tipine göre distraksiyon veya kompresyon yapılmalıdır.

Lomber bölgede ise hareket (fleksiyon ve lateral bending) çok fazla olduğu için enstrumantasyon sırasında bu geniş hareket gücünü mümkün olduğunca kısıtlamamak gerekir. Yani enstrümantasyon mümkün olduğunca kısa olmalıdır. Pediküller vidalar ve kısa rodlar (bir seviye üste bir seviye alta) en iyi konfigürasyondur. (4)

Post operatif dönemde herhangi bir orteze gerek yoktur. Beraberinde göğüs travmaları olan hastalarda, bu tür aletler, tolere edilmediği gibi, rehabilitasyonuda özellikle norolojik defisitli olan hastalarda zorlaştırmaktadır.

Sonuç olarak şunu söyleyebilirim ki; torakolumbal vertebra kırıklarında özellikle nörolojik defisiti olan hastalarda CDI uygulanması postoperativ eksternal desteğe gereksinim göstermemesi ve iyi bir stabilizasyon sağlaması yönünden iyi yöntemlerden birisidir.

KAYNAKLAR :

1. Argenson, C., Lovet, J., Cambas, J., Griffet. J., Barraud, O. : Osteosynthesis of thoracolumbar spine fractures with Cotrel-Dubousset instrumentation. 6th international congress on C-D instrumentation. paper 7, Monte carlo, 1989.
2. Cotrel, Y., Dubousset, J., and Guillaumat, M. : New Universal Instrumentation in Spinal Surgrey. Clin. Orthop. R. Research. 227 : 10, 1988.
3. Çeliker, O. : Cotrel-Dubousset tekniğinin vertebral cerrahideki yeri. Türkiye klinikleri. Cilt. 9 sayı. 3, 1989.
4. Grieesan, T. G. : C-D pedicular fixation in fractures of thoracic and lumbar spine. 6th International congress on C-D instrumentation. paper 5, Monte carlo, 1989.
5. Fabris, D., Vigliani, F. : Different CD assemblies for thoracic, thoraco-lumbar and lumbar fractures. 6th International congress on CD instrumentation. paper 8, Monte carlo, 1989.

Travmatik Paraplejide Rehabilitasyon

* Dr. Aytül ÇAKÇI

Tr. paraplejiye neden olan spinal kord yaralanmasında rehabilitasyon kavramı bu yüzyılın başında kendi kaderine terkedilen ferdi yaklaşımlardan, günümüzde toplumda ekonomik bir kişiliğin hedeflendiği üretici karaktere dönüşmüştür. Spinal kord yaralanmasına uğrayan kişide somatik travmanın fizik ve psişik etkileri vardır. Hastadan hastaya değişen kalite ve sürede tepki oluşturur. Ani paralizinin etkisiyle mobilitesi ciddi şekilde kısıtlanan, depresyona giren ve vücut imajında dezoriantasyona düşen hastaya yeniden motivasyon kazandırmak gerekir. Bunun için hastanın kendi fizik yeteneklerini tanıması ve buna konsantre olması, sosyal bütünleşmeyle kendi kendine yetmesi ve üretici konuma geçmesi istenir. O halde rehabilitasyonun 4 parametresi de devreye girmelidir : Medikal, sosyal, mesleki ve eğitim. Bu bir ekibi gerektirir Rehabilitasyon ekibi: Hekim, fizyoterapist, rehabilitasyon hemşiresi, uğraşı terapisti, psikolog, sosyal çalışmacı, mesleki danışman ve ortotistten oluşur. Ekibin başında yer alan sorumlu doktor mültidisipliner bir yaklaşımla medikal, cerrahi, farmasötik, mikrobiyolojik, ortotik tekniklerden, modern tıbbın gereği araç ve cihazlardan faydalanmak dorumundadır. Gelişmiş ülkelerde bu hizmet spinal ünitler çerçevesinde bir bütün olarak verilmektedir.

Spinalkord yaralanmalı hasta fraktürdislokasyon nedeniyle cerrahi stabilizasyon yapılsa da bir süre immobilizasyonda kalacaktır. Bu süre konusunda tam bir uzlaşma yoksa da bir çok spinal ünitte ortalama 6-8 haftadan 3 aya kadar uzayabilecek bir dönemdir. İmmobilizasyon (yatak) dönemi respiratuar obstrüksiyon-enfeksiyon, spastisite, kontraktür ve bası yaraları gibi çeşitli komplikasyonlara neden olabileceği gibi bizzat fizyolojik etkiler (kalsiyum kinetiklerinde değişiklik v.b.) açısından da riskli bir dönemdir. Bunları asgariye indirmede havalı yatak, parçalı yatak, sirkoelektrik yatak gibi özel yataklar ve postür çok önemlidir. İmmobilizasyon döneminin bitiminde hastalara uygun spinal ortezler yapılır. Bunlar aracılığıyla oturur pozisyona geçtiğinde vazovagal kollaps, ortostatik problemler gelişebileceğinden hasta «tilt table» dönemine başlar. Bunu takiben cimnazyum döneminde çeşitli fizyoterapi tekniklerinden faydalanılarak yatakta dönme, oturmaya geçiş, transferler, ayakta durmaya geçiş, paralel bar içi ve dışı ayakta durma ve yürüme aktiviteleri çalışılır. Hasta yataktan mobilize olur olmaz uğraşı terapistinin devreye girmesiyle günlük yaşam aktiviteleri de planlanır. Burada önemli olan hastaya yaptırılan ekzersizler yanında, onun eğitimidir. Zira gösterilen her ekzersizden hasta günlük yaşam aktivitelerinde faydalanacağı bilincinde olmalıdır.

Spinal kord yaralanmalı hastalar nörosensorial defisitlerinin yanı sıra çeşitli komplikasyonlarla karşı karşıya kalırlar. Üstelik bunların bazıları diğerlerini de beraberinde getirerek sorunun boyutlarını arttırır.

En önemli komplikasyonlar : Kontraktürler, spastisite, bası ülserleri, üriner problemler, seksüel disfonksiyon, heterotopik ossifikasyon, derin ven trombozu, ağrı, metabolik değişiklikler (osteoporoz gibi). En sık karşılaştıklarımıza kısaca değinmek gerekir :

Kontraktürler ve spastisite : Normal istirahat pozisyonunda eklemler doğal olarak semilfeksiyonda olduğu için fleksiyon kontraktürleri yaygındır. Burada pozisyon verme çok önemlidir. Pozisyon verme sadece

* Ankara Rehabilitasyon Merkezi Uzmanı.

kontraktürler açısından değil, bası yaraları başta olmak üzere diğer komplikasyonların önlenmesinde vital önemi olan konservatif bir tedavi şeklidir. Spastisite üst motor nöron lezyonlarında spinal korddaki normal refleks arkının sağlam kaldığı durumlarda serebrumun inhibitör etkisinin kalkmasıyla ortaya çıkar. Rehabilitasyonda spastisiteyi çağıran ve arttıran faktörler önemlidir. Bunlar: Bası yaraları, üriner enfeksiyon, kontraktür, visseral distansiyon, akut abdomen olayları, sıkı alçı ayakkabılar, premenstrüasyon, tırnak batması v.b. Quadriplejik hastada elde splintleme, pozisyonlama, lokal kontraktür ve spastisiteden korunmada çok önemlidir. Eğer önlenemezse meydana gelen kontraktürler konservatif olarak fizyoterapi, splint, seri alçı uygulamaları veya cerrahi olarak düzeltilir. Spastisite sorun oluyorsa önce sözü edilen faktörler ortadan kaldırılmalı, buna rağmen devam eden sorun karşısında ilaçlardan (Diazepam, Baclofen), intratekal enjeksiyonlardan, fizyoterapiden (hiperekstansiyon ekzersizleri, pron pozisyonu soğuk-sıcak uygulama, alçak frekanslı akımlar) ve cerrahiden faydalanılır.

Bası yaraları spinal paralizide en önlenebilir komplikasyonlardan biridir. Bunun yolu basit olup ilk günden itibaren pozisyonlama ve bunun düzenli bir şekilde değiştirilmesidir. En sık rastlanan bölgeler sakrum, iskial tuberkulum, büyük trokanter, medial-lateral malleol ve topuklardır. Akut ve kronik olanları önlemede basıncın kritik seviyelerinin ölçülmesi ve monitorize edilmesi, tekerlekli isklemle modifikasyonlarının buna göre yapılması idealdir. Bu olamazsa tüm cilt, özellikle kemik çıkıntılarının üzerleri günde bir kez, tercihen iki kez mutlaka hiperemi açısından izlenmelidir. Hasta eğitilerek bu konuda alınan önlemler tüm yaşam boyunca devam ettirilmelidir. Bütün önlemlere rağmen oluşmuş bası yaraları ile yatan hastada şu hususlar üzerinde durulmalıdır :

1. Acilen anemiyi düzeltmek, geniş yaralarda potasyum kaybını da dikkate almak,

2. Protein kaybını gidermek için yüksek proteinli diyet,

3. Üriner enfeksiyonlarla birlikteliğinin sıklığını dikkate alarak varsa bunu gidermek,

4. Spastisite ile savaşmak.

Üriner problemler : Spinal kord yaralanmalı hastaların nörolojik defisitlerinin en tehlikeli yanlarından biri de alt üriner sistem disfonksiyonudur. Zira böbrek fonksiyonlarını etkilediği taktirde yaşamı tehdit eder. Bu hastalarda amaç şu şekilde özetlenebilir :

1. Böbreklerden idrarın serbestçe akışına izin vermek,

2. Mesaneyi düzenli aralıklarla, rezidü 100 cc altında olacak şekilde boşaltmak,

3. Üriner kontinansı yeniden oluşturmak,

4 Mümkün olduğunca komplet ve düşük basınçlı (küçük 60 cm su) miksiyon,

5. Enfeksiyon ve taş gibi komplikasyonlardan korunmak.

Burada mesane eğitimi kavramı karşımıza çıkar. Bugünkü mesane eğitimi kavramımız: Modern ürodinamik tanı işlemlerimizden faydalananılarak alt üriner sistemin fonksiyonel değerlendirilmesini yapmak, buna uygun klinik bazik manevralar (suprapubik vurma, Crédéz gibi) nörofarmakoloji, biofeedback, spesifik ürolojik cerrahi ile yukardaki amaçlara ulaşmak şeklinde ifade edilir.

Nöropatik mesaneye yaklaşırken hastanın içinde bulunduğu dönem önemlidir. Spinal şok döneminde en uygun mesane boşaltma metodlarından biri hastanın intravenöz mayi aldığı ilk birkaç günü daimi kataterle geçirip takiben intermittent kataterizasyon uygulamaktır. Spinal ünitlerde genellikle steril IC uygulanmakla beraber ekonomikliği ve enfeksiyon riskinin düşüklüğü ile temiz aralıklı kataterizasyon (TAK) rahatlıkla başarılı olabilir. Son zamanlarda şok döneminde suprapubik sistostominin üzerinde de durulmaktadır. Bilahare yapılacak ürodinamik çalışma hem şokun bittiğini erkenden haber verir, hemde en uygun tedavi şeklini ve bunun etkinliğini ortaya koyar. Nöropatik mesane klasifikasyonu günümüzde şu şekilde yapılmaktadır :

1. Detrusor hiperrefleksik,

a. Çizgili sfinkter seviyesinde disinierji,

b. Düz kas sfinkter dissinerjisi,

2. Detrusor arefleksik,

a. Gevşemeyen düz kas sfinkteri,

b. Denerve çizgili sfinkter

c. Gevşemeyen çizgili sfinkter,

(Krane ve Siroky'den).

Görüldüğü üzere fonksiyonel obstrüksiyon seviyesinin tesbiti önemlidir. Ürodinamik ve radyolojik çalışma bize bu olanağı sağlar. Bugün için daimi boşaltma problemli hastada en iyi yol intermittent kateterizasyondur. Son senelerde gerek mesane duvarı, gerek spinal korda yerleştirilen implantlar üzerinde çalışılmaktadır.

Üriner problemler içerisinde enfeksiyon ve taş hekimi çok meşgul eder. Bunların proflaksisi önemlidir. Bunun için :

1. Mesanenin düzenli ve yeterli boşaltılması,

2. Sıvı alımı yeterli olmalı (özellikle daimi sondada 3000 ml/gün üstünde)

3. Ürogenital hijyene özen gösterilmesi,

4. İdrarın asidifiye edilmesi,

5. Mesane irrigasyonu.

6. Erken ambulasyon,

Eğer enfeksiyon söz konusu ise bunun ne zaman tedavi edileceği önem kazanır. Bizim görüşümüz klinik enfeksiyonda tedavi endikedir. Biz kliniğimizde enfeksiyon takibinde CRP'den geniş ölçüde yararlanıyoruz.

Heterotopik ossifikasyon : Özellikle kalça çevresinde ambulasyonu önemli ölçüde etkileyen yumuşak dokunun yeni kemik oluşumu ile karakterize metaplazisi şeklinde bir komplikasyondur.

Derin ven trombozu : Özellikle yaralanmanın ilk 2-3 ayında görülen bir komplikasyondur. Pulmoner emboli nedeniyle yaşamı tehdit edebilir. Proflakside kronik ilaç tedavisi (düşük doz Heparin gibi), volonter aktif ekzersizler, intermittent kompresyon ve FES gibi fizik yollardan faydanılabilir.

Çocuklarda spinal kord yaralanmasının yukarda sözü edilenler yanında en önemli komplikasyonu spinal deformitelerdir. Oluştuktan sonra breys ve cerrahi pek başarılı olamamaktadır. Proflaksi önemlidir. Postür, sürekli izlenimğ hastaya gövde rotatorlarından faydalanan özel Walker'lar ve özel ayakkabılarla dik pozisyonun sağlanması üzerinde durulmalıdır.

Omurilik yaralanmalı hasta yaralanma düzeyi ne olursa olsun ihtiyaçı olan araç ve cihazlar ile evde ve toplum yaşamında hareketine mani olacak yapısal engellerin ortadan kaldırılmasıyla sosyal olabilir. Bu konuya dikkati çekmede bu grup içinde düzenlenen sportif faaliyetlerin ve yarışmaların büyük rolü olacaktır.

Yukarıda sözü edilen hususların bilincindeki ekibin iyi motive edilmiş bir hastayla uyumlu çalışması ambulasyon ve üretici kişilik kazanma şansını çok arttırır. Hele inkomplet bir lezyonda bu olasılık daha da yükselir.

PANEL-III

KALÇA ARTROPLASTİLERİ

Moderatör : Prof. Dr. M. Alp GÖKSAN

Total Kalça Protezi Sementli Uygulamalar

* Doç. Dr. Önder YAZICIOĞLU

Total kalça protezi, uygun materyallerin bulunması, komponentlerin uygun tekniklerle hazırlanması, kalça eklemi mekaniğinin daha iyi anlaşılması, özellikle sürtünmenin azaltılması için asetabulumun yeniden şekillendirilmesi gereğinin ortaya çıkarılması sonucu femur başı protezlerinin ileri bir aşaması olarak ortaya çıkmıştır. Günümüze kadar pek çok faktör protez modellerinin gelişimini etkilemiştir. Bunlar;

1 — Biyomekanik,

2 — Biyomateryaller,

3 — Biyolojik uyum'dur.

Bu konuda özellikle belirtilmesi gereken husus, sürtünme ve aşınma ve bunun sonucu ortaya çıkan gevşeme ve ağrı sorunlarını en aza indirmek amacı ile 1960 yılında JOHN CHARNLEY tarafından ortaya atılan Low-ficotion artroplasti tekniği ve bu noktada komponentlerin fiksasyonu için polimetil metakrilat sementinin ortaya atılmasıdır. İster sementle fikse edilsinler ister sementsiz olarak uygulansınlar, aslında protezler 3 ana grupta toplamak mümkündür. Bunlar;

1 — Metale-Metal protez kombinasyonları.

2 — Metale-yapay madde kombinasyonları,

3 — Femur Komponenti Metalden, Baş ve Asetabulumun bu metale karşı plastik ve metal olduğu kombinasyonlardır.

Total kalça artroplastisinin tarihçesi dinamik ve devamlılık arzeden bir tablo içinde 2 ana yola sapmış bulunmaktadır. Bunlardan birisi sement kullanımı elimine edilerek gelişimi temin etmek, diğeri ise sementli protezlerde gelişimi sağlamaktır. Sementsiz protez uygulamaları daha sonra anlatılacaktır. Sementli protezlerde ise, sementle fiksasyonu arttırmak gayesi ile, yarı likit sement kullanımı, medüller kanal blokerlerinin tatbiki ve değişik basınç uygulayıcılarının kullanımı bu protezlerin stabilizasyonunu arttırıcı çalışmalar olarak ortadadır. Sementli protezlerde gelişimi etkiliyen olaylar ise;

1 — Modern sementleme teknikleri.

2 — Sap yetmezliğinin önüne geçmek için,

— Daha ağır,

— Daha kuvvetli,

— Daha uzun protez sapları,

3 — Elastisite modülünün kemiğe en yakın olduğu materyallerin seçimidir.

Bu yazımda 1973 yılından beri İstanbul Üniversitesi İstanbul Tıp Fakültesi Ortopedi ve Travmatoloji kliniğinde uygulanan 662 vakanın deneyimlerini anlatmak istiyorum.

Kendi Kliniğimizde kullanılan sementli protez tipleri :

* İst. Üniv. İstanbul Tıp Fak. Ortopedi ve Trav. Ana Bilim Dalı Öğretim Üyesi.

Not : Moderatör Prof. Dr. Alp Göksan'ın Panel sunuş konuşması sağlanamamıştır, özür dileriz.

Müller Protezi (500 vaka).

Düz Saplı Protek Protezleri (100 vaka).

WAGNER PROTEZLERİ (51 vaka) .

Diğer Sementli Protezler (11 vaka).

Müller Protezi : Bu protezde asetabulum kısmı polietilen, femur başı 32 mm. çapında ve madenidir. Her iki komponentin kemiğe fiksasyonunda polimetil metakrilat kemik çimentosu kullanılır. 3 farklı boyun tipi bulunmaktadır. 662 vakalık serimizin 500 tanesi bu model protezlerden yapılmış uygulamalardır. Uygulama tekniğine çok iyi dikkat edildiği takdirde, kendi kliniğimiz serisinde elde ettiğimiz % 85 başarı oranı gibi uzun vadeli iyi souçlar almak mümkündür. Protez yataklarının iyi açılması, protez komponentlerinin normal kalça eklemi anatomisi konumundaki versiyonlara göre yerleştirilmesi, sapta aşırı varus-valgus oriyentasyonlarına izin verilmemiş olması, iyi bir sementleme tekniği ve iyi bir rehabilitasyonla başarı şansını arttırmak mümkündür.

Wagner Protezi : Sementli protez tiplerinden olmakla beraber bir yüzey değiştirme artroplastisi olup, 1978-1983 yılları arasında kliniğimizde 51 vakada uygulanmıştır. İlk sonuçlarının ümit verici prezentasyonuna rağmen geçen yıllar bu protezin sadece 5 yıl dayandığını gösterdiği içindirki terkedilmiş bulunmaktadır.

Protek Protezi : Müller protezinin geliştirilmiş bir şeklidir. Femur komponentinin sapı düz olup 7,5 - 20 mm. arasında 6 değişik genişliktedir. Çapı, azaltılmış bir ovallik arzetmektedir. Proksimal sap uzunluğu 3 cm. genişlikte ve 1.5 cm. kalınlıkta hafif bir eğim göstermektedir. Hastanın femur medullasının çapına uygun protezi kullanma imkanını verdiği için, yavaş yavaş standart Müller protezlerinin yerini almaktadır. Kendi kliniğimiz serisinde 100 vakada uygulanmıştır.

Çimentosuz Protezler : Çimentolu protezlerin geç sonuçları incelendiğinde karşılaşılan gevşeme sorununa çare olması ümidiyle son yıllarda çimentosuz kalça protezi uygulamaları artmaktadır. Bizim kliniğimizde yaklaşık 60 vakada farklı modellerde çimentosuz protez uygulanmıştır.

Total Kalça Femoral Komponentlerinin Klasifikasyonu Sementli Modeller :

Charnley Protezi.
Müller Protezi.
Aufranc Turner Protezi,
Amstutz (TR-28) Protezi.
Harris (HL-2) Protezi,
Link (Exeter) Protezi,
Matchett-Brown Protezi,
Calandruccio (Titanyum) Protezi,
Sarmiento (STH-2) Protezi.
Wilson - Burstein Protezi.
OH (Spectron) Protezi.

Total Kalça Femoral Komponentlerinin Özellikleri :

Materyaller :

— Paslanmaz çelik.
— Co-Cr-Mo.
— Titanyum.
— Kombinasyonlar.
— Isı elastik poliasetat.

Baş-Boyun Özellikleri :

— Baş çapı : 22, 26, 28, 32, 38 mm.
— Boyun uzunluğu : 30-42 mm.
— Boyun çapraz kesiti : Yuvarlak, oval, trapezoidal.
— Yakalı veya yakasız modeller.

Sap :

Yüzeyi parlak.

Şekli; eğimli, düz lateral kenarlı, gittikçe incelen yapıda, süvari kılıcı gibi, anterior eğimli ve geniş 1/3 proksimal yapıda.

Çapraz kesit geometrisi;
Yuvarlak kenarlı,
Kare,
Rektangüler,
Baklava şeklinde,
I şeklinde,
Dış yakalı,

Sap Uzunluğu TL 12-18 cm arası muhtelif uzunluktadır.

TOTAL KALÇA ASETABULER KOMPONENTLERİNİN ÖZELLİKLERİ

Materyaller :

Yüksek dansite polietilen (UHMWPE)

Yüksek dansite polietilen ve karbon lifleri,

Metal arkalıklı yüksek dansite polietilen

Keramik.

Komponentin :

İç Çapı : 22, 26, 28, 32 ve 38 mm.

Yerleştirilmesi : Santral veya eksantrik.

Dış çapı : 34 mm.den 76 mm.ye kadar.

Dış şekli : Yarı sferik, Low profil, dikdörtgen şeklindedir.

TOTAL KALÇA PROTEZLERİNİN UYGULAMA ENDİKASYONLARI :

Bilindiği üzere ağırlığı çeşitli kalça hastalıklarında-total endoprotez artık bir tedavi yöntemi olarak sadece yaşlı şahıslarda değil, aynı zamanda daha genç ve daha aktif kimselerde de kullanılmaktadır. Yaşlı ve kalçasında dejeneratif artriti bulunan olgular yanında herhangi bir yaştakı romatoid artritli hastalar genellikle total endoprotez uygulaması için en uygun adaylar olarak düşünülmektedir. Total kalça endoprotezi uygulanacak hastaların seçiminde aşağı yukarı tüm cerrahlarca üzerinde durulan konu yaş olmaktadır. Kullanılan protez komponentlerinin vücutta uzun süre kalmalarının doğuracağı aşınma ve eskime korkusu, sementin ilk uygulandığı zamanki kadar kuvvetle tesbit etme özelliğini yitireceği endişesi ortopedik cerrahları total kalça endoprotezlerini, 60 yaşın üzerindeki hastaların ağrılı kalçalarını düzeltme amacına yöneltmiştir. Total kalça endoprotezi için hastaların seçiminde nelere dikkat edilmesi geerktiği şu şekilde özetlenebilir;

— Hastalığın cinsi,
— Hastalığın ciddiyeti,
— Yaşam süresidir.

Bu günkü anlamı ile geniş hastalık gruplarında kullanılan total kalça endoprotezi ameliyatının endikasyonlarını aşağıdaki şekilde sıralamak mümkündür.

I — **Primer Osteoarit :** En çok kullanım sahası bulan hastalık olarak bilinmektedir.

II — **Romatoid Artrit :** 2. büyük grubu oluşturmaktadır. Bu grupta yaş diğer erken dejenerasans gösteren hastalıklarda olduğu şekilde artık eskisi kadar katı bir sınırlama faktörü olarak alınmamakta ve daha genç hastalarda da uygulanmaktadır.

III — **Sekonder Osteoartrit :** Bu grup içinde çeşitli alt gruplar yer almakta ve giderek artan tarzda uygulama alanı bulabilmektedir.

A — Konjenital kalça displazi ve çıkıkları,
B — Protruzyo asetabuli,
C — Postravmatik artrit.
D — Femoral epiifz kaymaları,
E — Paget hastalığı,
F — Perthes.

Bunlar içinde özellikle pajet hastalığında ağrının kaynağı koksartroz olduğunda, total kalça endoprotezleri fonksiyonun düzeltilmesi ve ağrının giderilmesi için en uygun tedavi olarak görülmektedir.

IV — **Ankilozan Spondilit:**

V — **Avasküler Femur Başı Nekrozları :**

VI — **Daha Önce Uygulanmış ve Başarısız Kalmış Çeşitli Kalça Ameliyatları :**

— Cup Artroplastisi,
— Femur başı endoprotezleri,
— Femoral deplasman osteotomileri,
— Artrodez ameliyatları,
— Eski total protez ameliyatları,
— Girdlestone psödartrozu gibi başarısız kalmış olgular.

Tüm bu hastalıkların dışında total endoprotezler ile ilgili yayınlar incelendiğinde olgu sayıları az olmakla beraber bu yöntem; sickle-cell anemide, difüz pigmente villonodüler sinovitiste, lupus ve dermatomiyozit gibi kollajen hastalıklarda, taze femur boynu kırıklarında, gutun sebep olduğu kalça artritinde ve kalça eklemi sinovyası ve femur 1/3 üst kısmının habis tümörlerinde-de kullaanılmaktadır.

Bu endikasyon kriterleri ışığında, total kalça endoprotezleri güncelliğini elan korumaktadır. Gerçektende dramatik şekilde ağrıyı gidermesi, hareket ve fonksiyon kabiliyetini arttırması bu ameliyatın uygulandığı çeşitli gruplardaki hastaları memnun etmektedir.

Kendi kliniğimiz serisinde 550 vakayı primer koksartrozlu hastalar oluşturmaktadır. Bu hastalarımızdaki yaş ortalaması 58 dir. 90 uygulama sayısı ile ikinci sırayı romatizmal hastalıklar oluşturmaktadır. 53 uygulama romatoid artritlilerde, 37 uygulama ise ankilozan spondilitli hastalarda yapılmıştır. Bu grupta yaş ortalaması 32 dir. Romatoid artritli vakalarda temel zorluk asetabuler döşemenin yeterisz olmasıdır. Bu tür olgularda genellikle kalça çıkıklarında olduğu gibi küçük ve özel yapıda asetabuler komponentler tercih edilmekte veya medyal duvar çeşitli destekleyiciler ile desteklenmektedir.

Doğuştan kalça çıkığı ve displazileride uygulama yönünden sorun arzeden vakalardır. Özellikle geç kalınmış ve tam dislokasyon gösteren hastaları ile sonuçta çevre yumuşak dokularda ve kemikte ameliyatı zorlaştıracak değişikliklere yol açmış vakalar büyük zorluklar arzetmektedir. Patolojik aratomik olarak, asetabulumun, zayıf ve küçük olması neokotil zeminin mekanik olarak protez uygulaması için elverişsiz olması, büyüme periyodu esnasında femurun anormal yüklenmesinin bu kemik üzerinde yol açtığı ciddi değişiklikler (femur başının küçüklüğü, boynun kısalığı, ileri anteversiyon kusuru, femur cisminin zayıf oluşu, ince medüller kanal gibi) teknikte bazı değişikliklerin yapılması zorunluluğunu doğurmaktadır. Total protezin kalça çıkıklı olgular üzerinde uygulamasını yapan birçok yazar, herşeyden evvel asetabulumun olması gerektiği normal bölgesinde hazırlanmasına, hiçbir zaman neokotil üzerinde uygulama yapılmamasına dikkat çekmektedirler. Asetabuler komponenti normal asetabuluma yerleştirirken oluşacak uzamanın nörovasküler yapılarda yapacağı uzamanın önüne femoral rezeksiyon yolu ile geçilebileceği bildirilmektedir. Asetabulumun normal yerine indirilmesinde kazanılacak uzunluğun 4 cm.yi geçmemesi gerektiği ve daha fazla uzamaların nörovasküler yapılarda gerilmelere yol açması olasılığının yüksek olması nedeni ile femoral rezeksiyon gerekeceği kabul edilen istatistik bir gerçektir. Kalça çıkıklarında kullanılacak protezin sap kısmının normal protezlere oranla daha düz ve valgus açısında olmasının sap üzerine binecek kaldıraç kolunun yükünü azaltarak bükülme momentini düşürdüğüde bilinen bir gerçektir. Ancak bu durum istenmiyen bir sonucu doğurmaktadır. Bu tür protezler abduktor kaldıraç kolunu azaltmaktadırlar. Bu özürün giderilebilmesi için büyük trokanter daha distale nakledilmelidir.

AKRİLİK KEMİK SEMENTİ :

Sementin Kimyasal ve Fiziksel Özellikleri : Metakrilik esterler içinde en faydalı olanı ve ençok tercih edileni polimetil metakrilattır, Parlak bir likit olup 100 derecede kaynamaktadır. Karakteristik bir penetrasyon kokusu vardır. Eter ve kloroforma benziyen bir çözelti olup çabuk uçmaktadır. Spontan olarak yavaşca polimerize olmaktadır. Sementteki bu spontan polimerizasyonu önlemek amaçı ile sement karışımları içine % 0,1 lik hidrokinon katılmaktadır. Sementin bu spontan polimerizasyonu ışık ve ısı ile artmaktadır. Sürekli ve kontrollü bir polimerizasyon için genellikle bir aktivator veya kimyasal bir başlatıcıya gerek duyulmaktadır. Bu amaç ile sement karışımlarında % 2 oranında benzoyil peroksit bulunmaktadır. Bu başlatıcının ilavesinden sonra dahi polimerizasyon olayı başlamamaktadır. Bunun için ısı ve kimyasal bir aktivatör gerekmektedir. Bu gün kimyasal aktivatör olarak benzoyil peroksit ile aynı oranda olmak üzere tersiyer bir amin ve en sık olarakta dimetil p-toludin kullanılmaktadır. Polimerizasyon olayı egzotermik bir olaydır.

Sementin likit komponenti :

— Metil metakrilat % 97

— Tersiyer amin (dimetil para toludin) % 2

— Hidrokinon % 1

Toz komponenti :

— Polimetilmetakrilat % 97

— Benzoyil peroksit % 2

— Pigment ve doldurucular % 1 dir.

Ortopedik cerrahide kullanım şeklinde genel olarak sement 40 gm toz ve 20 ml. likit karışımlarından oluşmaktadır.

Polimerizasyon ısısı : Sementin sertleşmesi ile husule gelen ısı polimerizan sementin volümüne büyük ölçüde bağımlılık gösterir. Takriben bir golf topu büyüklüğünde bir sement kitlesi el ile tutulacak olursa giderek ısındığı görülecek ve iç ısısı 90 dereseye kadar ulaşacaktır. Ancak bu denli yüksek ısı, örneğin femur cisminde metal bir protez kullanımında olduğu gibi, gerek bu metal tarafından ve gerekse kemik yapının nemli kısmı tarafından alınmakta ve başlangıç ısısının üstünde 12 dereceden daha fazla bir ısı kaydedilmemektedir. Isıdaki bu artış 30 saniye gibi kısa bir süre devam etmekte ve bundan sonra süratle düşüş görülmektedir.

Sementin polimerizasyonu esnasında oluşan bu denli yüksek ısının yaşıyan dokular üzerine olan etkileri her zaman merak edilmiş bir konudur. CARNLEY bu yüksek ısının hiç bir komplikasyona yol açmadığını bildirmiştir. Ancak bazı yazarlar bu yüksek ısının kemik-sement temas yüzeyinde bir doku nekrozuna neden olduğunu ve sonradan gelişen kemik rezorpsiyonunun ileride protez gevşemelerin yol açabildiğinide ifade etmektedirler.

TOTAL KALÇA PROTEZLERİNİN KOMPLİKASYONLARI :

1 — Anestezik ve metabolik komplikasyonlar,

2 — Vasküler ve nörolojik komplikasyonlar,

3 — Femur kırıkları,

4 — Enfeksiyon,

5 — Trombo embolik komplikasyonlar,

6 — Dislokasyon.

7 — Trokanter osteotomisine ait komplikasyonlar.

8 — Ektopik ossifikasyon.

9 — Sap kırıkları.

10 — Sistemik komplikasyonlar.

11 — Gevşemedir.

Bu konular daha sonra anlatılacağı için burada anlatılmıyacaktır.

KAYNAKLAR:

1. AMSTUTZ, H. C. : Biomaterials for artificial joints.. Orthop. Clin. N. Amer 4 : 235-248, 1973..
2. AMSTUTZ, H. C., SAKAI, D. N. : Total joint replacement for ankylosed hip. J. Bone and Joint Surg. 57 A : 619-625, 1975.
3. ANDRIACCHI - T. P., GALANTE, J. O., BELYTSCHKO, T., B., HAMPTON, S. : A stress analysis of femoral stem in total hip prosthesis. J. Bone Jt. Surg., 58A : 618-624, 1976.
4. BISLA., R. S., INGLIS, A. E., RANAWAT, C. S. : Joint replacement surgery in patients under thirty. J. Bone Jt. Surg. : 58A : 1098, 1976.
5. BOOTH-BALDERSTON, ROTMAN. : Total Hip Arthroplasty. W. B. Saunders Company, 1988.
6. CHARNLEY, J. : Anchorage of femoral head prosthesis to shaft of the femur. J. Bone Jt. Surg. : 42 B : 228, 1960.
7. CHARNLEY, J. : Acrylic Cement in orthopaedic surgery. Baltimore, The Williams and Wilkins Co., 1970.
8. CHARNLEY, J. : Long-term results of low-friction arthroplasty. Clin. Orthop. 72 : 7, 1970.
9. COLLIS, D. K. : Femoral stem failure in total hip replacement. J. Bone Jt. Surg.: 59A : 1033-1042, 1977.

10. COVENTRY, M. B.: Selection of patients for total hip arthroplasty. Orthop. Clinic N. Amer. 4 : 473-482, 1973.

11. DUNN, H. K., HASS, W. E. : Total Hip reconstruction in chronically dislocated hip. J. Bone Jt. Surg. : 58A : 838-844, 1976.

12. ELLOY, M. A., WRIGHT, J. T. M., CAVENDISH, M. E. : The basic requirements and design criteria for total joints prosthesis. Acta Orhop. Scan. 47 : 193, 1976.

13. HARRIS, W. H. : Indications and Contraindications for total hip replacement. A. A. O. S, Instructional Course Lecture Vol-23 : 143-149, 1974.

14. LOWELL, J. D. : Complications of total hip replacement. A. A. O. S, Instructional course lecture. Vol-23 : 209, 1974.

15. MUELLER, M. E. : Total Hip Prosthesis Clin. Orthop. 72 : 47, 1970.

16. YAZICIOĞLU, Ö. : Kalça cerrahisinde total protez uygulaması ve Komplikasyonları. Uzmanlık Tezi, İstanbul, 1978.

Çimentosuz Total Kalça Protezleri

* Doç. Dr. İ. Remzi TÖZÜN

Total kalça artroplastilerinin kullanımı ve bunun için yapılan araştırmalar 1930'lu yıllara kadar uzanmaktadır. İlk olarak 1938' de Londra'da Wiles tarafından iki komponenti'de paslanmaz çelikten oluşan total kalça protezi hastaya kullanılmıştır.

Daha sonra 1940'lı yıllarda Mc Kee önce yalnız, sonraları Watson ve Farrar ile birlikte iki komponentide metal olan protezi geliştirmişler ancak klinik uygulama yapılmamıştır. 1951'de ise pelvise vidalanan metal asebatuler komponent ve femur boynuna vidalananan metal baştan oluşan protez 3 hastaya implante edilmiştir.

Mc Kee'nin 3. modeli ise yine pelvise vidalanan asetabuler komponent ile femur başı yerine medüllar kanala yerleştirilen Thompson protezinden oluşmuştur. Çimen tosuz olarak kullanılan bu protezin ilk sonuçlarının kötü olduğu görülmüş ve 1960' lardan sonra yapılan bazı değişikliklerle çimentolu protez olarak kullanımına devam edilmiştir. 1960'larda Sovyetler Birliğinden Sivash'ın geliştirdiği, kendi adı ile anılan ve doğu bloku ülkelerinde yaygın olarak kullanılan çimentosuz protez tipinde de gevşeme görüldüğü için kısa sürede revizyon problemi ile karşılaşılmıştır.

1964'lerde Ring metal asetabulumu kendinden uzun bir vida ile iliopubik bara tutturulan ve femur medullasına giren Moore protezin sapını andıran metal komponentli çimentosuz total protezi geliştirmiştir. 1979' dan sonra ise asetabular komponenti değiştirerek yine iliopubik bara yönelen plastik bir uzantısı olan plastik asetabulumu ve daha küçük çapta başı olan femoral komponentini kullanmaya başlamıştır.

1976 yılında Mittelmeier modüler tipte femoral komponenti olan, üzerinde 2 adet deliği ve kemiğin tutunması için setlerin bulunduğu sap ile seramik başı kullanmış, asetabulum olarak da tamamen seramik olan vidalanan asetabuler komponenti tercih etmiştir.

1977'de Lord metal femoral komponent ile plastik asetabulumu geliştirerek çimentosuz olarak kullanmıştır.

Bu arada 1960'lı yıllarda Charnley, protezi iskelete çimento ile tutturma fikrini ortaya atmış ve bu tesbit aracını (çimentoyu) da, kendiliğinden donan poly-methyl-methacrylate (PMMA) olarak seçmiştir

Şurası bir gerçektir ki : Bu maddenin kullanılması ile modern eklem diğiştirme cerrahisi mümkün hale gelmiştir. 1970'lerde nerede ise bütün protezler çimentolu olarak PMMA kullanılarak uygulanmıştır. Ancak daha geç takiplerde, total kalça protezlerindeki başarısızlıklardan özellikle çimento sorumlu tutulmuş ve gevşemenin başlıca sebebi olarak gösterilmiştir.

Tabiidir ki tecrübesiz cerrahlar, yetersiz çimentolama teknikleri ve tasarımları iyi yapılamamış zayıf protezlerinde de başarısızlıkta önemli payları vardır.

Bir taraftan yeni protez şekilleri geliştirirken, diğer taraftan daha değişik çimentolama teknikleri bulunmuş ancak çimentonun exotermik etkisi ve polimerlerinin rahatsız edici etkisi ortadan kaldırılamamış ve yerine geçecek zararsız bir yapıştırıcı henüz bulunamamıştır.

Kötü sonuçlanmış, gevşemiş bir çimentolu protezin revizyonunda karşılaşılan güç-

* İ. Ü. İstanbul Tıp Fakültesi Ortopedi ve Travmatoloji Anabilim Dalı Öğretim Üyesi.

lükler, özellikle femur medullar kanalındaki iyi yerleşmiş bir çimentonun çıkarılmasındaki zorluklar ve aşırı kemik kaybının revizyonu güçleştirmesi çimentoyu birinci derecede sorumlu hale getirmiştir.

Araştırmacılar, non-biyolojik olarak adlandırılabilen çimentolu tespit metotları yerine daha biyolojik tespit metotlarının iyi sonuçlar verebileceğini düşünerek bu yöne çalışmalarını kaydırmışlardır.

Eğer artroplasti son ve kalıcı bir müdahale ise, ki öyle olduğu farzedilir, implantı ile onu saran kemik arasındaki biyolojik ve mekanik dengenin kurulması gereklidir. Metaller ile kemiğin uyumunu, kırıkları tespit ettiğimiz materyaller ile kemik arasında görmemiz mümkündür. Ancak bu materyaller kalıcı değildir. Kırık kaynadıktan sonra vücuttan uzaklaştırmaktadır. Artroplastide ise, aksine kullanılan implantın kalıcı olması ve maksimum kapasitede çalışması gerekmektedir.

İster sementli, ister sementsiz olsun kullanılacak protezlerde olması gereken bazı özellikler vardır.

1 — Biomekanik ve biokimyasal uyumlu dengelerden oluşan biocompatibility diye adlandırılan BİYOLOJİK UYGUNLUK.

2 — Korozyon denen paslanma, aşınma, çürümeye direnç,

3 — Kuvvetlilik, sertlik dayanıklık,

4 — Yorgunluğa, eskimeye dirençli olması,

Çimentosuz protezlerin, çimentolulardan esas farkı protezin şeklinde ve yüzeyinin yapısındadır.

Kemik yatağında stabil olarak durması gereken protez, kuvvetli, sağlıklı kortikal veya subkondral kemik üzerine oturmalı, temas yüzeyi geniş olmalı ve mümkün olan bütün fizyolojik yüklenmeleri kemiğe aktarmalıdır. Bu da press-fit dediğimiz protez gurubunda olabilmektedir.

Protez, konulacağı boşluk hazırlandıktan sonra kuvvetli kemik üzerine tam olarak basınçla oturmakta ve uyum göstermektedir. Protezi esasen konulduğu bu yerde tesbit edecek, çimentoya benzer tutucular olarak da kemiğin içine büyüyeceği düşünülen protezin yüzeyindeki çeşitli yivler, setler ve boşluklardır.

Çeşitli tipte protezler mevcuttur. Bunların şekil ve yapısına asetabular ve femoral komponent olarak göz atarsak : Asetabular komponentleri 6 ana grup altında toplayabiliriz. Asetabular Komponentler :

1 — Silindirik Soketler : Lindenhof'un silindirik yivli soketi ve Judet'in porometal soketi bu grupta anılabilir.

2 — Dört köşe-Kare Soketler : Özellikle displastik asetabulumlar için geliştirilen Friedrichsfeld tipi protez bu gruba örnektir.

3 — Konik Cup'lar : Ring'in polietilen olan cup'ına Freeman'ın osseoz çıkıntısı fiksasyonu sağlamak amacı ile daha sonra ilave edilmiştir. Mittelmeier'in seramik künt vidalı asetabular komponenti, Edler'in cup'ı ve PM protezi de konik cup'lar arasındadır. PM protezinde keskin vidalanabilir dış cup Ti-Al-Vanadium alaşımından, iç cup ise polietilenden imal edilmiştir.

4 — Elipsoid, dişli halka : Lord'un kullandığı bu protezde dış cup Co-Cr dan, iç cup polietilenden yapılmıştır ve kuvvet dağılımının daha iyi olduğu iddia edilmektedir.

5 — Hemispheric cup'lar : Asetabulumun normal şeklinde olan yarı küre şeklinde bu cup,lar çeşitli şekillerde ve çeşitli ilavelerle imal edilmiştir. Seramik olanları, polietilen olanları ve bunlara ilave edilmiş çeşitli çıkıntıları olanları vardır.

PCA asetabular komponenti, Spotorno asetabular komponenti ve Harris-Galante protezini de bu gruba sokabiliriz.

6 — Semihemispheric yani yarı küreden daha küçük küresel cup'lar : Bu grupta da Freeman'ın metal back'sız veya metal back'lı polietilen cup'ı ile yine Freeman femoral komponenti ile kullanılabilen Rotalock cup sayılabilir.

Günümüzde kullanılan asetabular komponentlerin çoğu çeşitli metallerden yapıl-

mış, direkt kemikle temas eden dış cup'lar ile bunların içine yerleştirilen ultrahigh moleculer polietilen'den oluşan iç cup'tan oluşmaktadır. Polietilen cup'larda kullanım sebebi ile meydana gelecek aşınmalar dikkate alındığında dış metal kısma zarar vermeden kolayca ayrılabilerek değiştirilebilecek şekilde olmaları ve kalınlıklarının 8 mm.den az olması şartları aranmalıdır.

FEMORAL KOMPONENTLER :

Çimentosuz olarak kullanılan femoral komponentlerin sapları ya tamamen press fit uyumuna göre ya da press fit uyumla birlikte poroslu yapıya göre şekillendirilmiştir. Uzun vadede her iki grupta da kemiğin, protezin üzerindeki çıkıntıların, boşlukların içine büyüyerek protezi tesbit etmesi amaçlanmıştır.

— Birbirine parallel setlerle ve yukarı 2 deliği ile Mittermeier protezinde kemik dokusunun bu deliklerden içeriye büyüyeceği düşünülmüştür. Co-Cr-Mo'den yapılmıştır.

— Porometal Judet Protezi sap yüzeyinde 200 mm den 1 mm çapına kadar değişen porlar ihtiva etmektedir ve trokanterik bölgede kemiğin içinden büyüyerek köprü yapması için 2 adet delik bulunmaktadır.

— Self-locking prensibine göre yapılan ve Titanyumdan oluşan Zweymüller protezi de koniktir ve üst bölümde delikler bulunmaktadır.

— Strait Stem (Düz saplı) Protasul Müller protezinde uzunlamasına çeşitli oluklar bulunmaktadır.

— Lord femoral komponenti (Madreporic) Co-Cr dan yapılmıştır. 1-2 mm. çaplı taneciklerle sap kaplanmıştır .

— Sivash femoral komponent : Sap düz ve pürüzsüzdür, asetabulum ise testere dişlidir. Asetabulum ile baş arasında çıkmayı önleyici bir plastik halka vardır.

— PM protezi, Parhöfer tarafından geliştirilmiştir. Titanyumdan yapılmıştır. Kemik medullasına tam oturmasını sağlayacak ağaç eğesi tarzında çıkıntıları vardır. Yakalıklıdır.

— Freeman protezinin şekli şimdiye kadar gördüğümüz, alışılmış olanlardan farklıdır. İlk önce yüzeyi düz olan ve metafizer bölümden büyük delikleri bulunan protez geliştirilmiştir (Smooth tip). Daha sonra medullaya giren bölümüne yukarıdan aşağı inen oluklar ilave edilmiş (Rigit tip), en sonra da Titanyum modüler protezi yapılarak metafizer bölüme kemiğin tutunmasını sağlayan takriben 0,2 - 0,5 mm. çapında küçük metal çıkıntılar ilave edilmiştir.

Daha pekçok çeşit press-fit protezler bulunmaktadır.

Şimdi de Porous coated metal saplı protezlere biraz göz atalım .

Bu tasarımı düşünen otörler temas yüzeyini artırmayı ve bu yolla kemiğin, protezin boşluklarına büyüyerek fiksasyonunu sağlamayı amaçlamışlardır. Böylece fizyolojik stresler kemiğe daha kolay transfer olabilecek ve bu yolla gevşeme ve sapdaki kırılmalar önlenebilecektir.

— Lunceford, Engh ve Pillar'ın AML protezidir. Düz saplıdır ve sapın distali düz ve yuvarlaktır. Co-Cr-Mo'den yapılmıştır. Sadece 1/3 üst kısmın porous coated olması, stress dağılımının yetersiz olmasına sebep olduğunu iddia ederek protezin üst 2/3'ü poroslu yapı ile kaplanmıştır, yakalık vardır.

— Harris Galante porous coated sap, titanyum alaşımından yapılmıştır ve sapın 1/3 üst ön, arka ve iç kısmı adacıklar halinde saf titanyumdan liflerle kaplanmıştır. Sap hafif eğridir ve yakalığı vardır. Baş modülerdir ve Co-Cr.'dur.

— Hedley ve Hungerford'un PCA protezi Co-Cr-Mo alaşımından imal edilmiştir, sap nisbeten kısadır, yakasızdır ve eğridir, açılıdır. Protezin 1/3 üst kısmı Co-Cr-Mo partikülleri ile kaplanmıştır. Başlangıçta bu porlu yapı sement fiksasyonu için düşünülmüş, daha sonra çimentosuz olarak kullanılmıştır. Ayrıca sap, femur üst ucunun arkaya eğimine uygun olarak arkaya doğru bir açılanma göstermektedir. Boyunda da anteversiyon mevcuttur. Sağ ve sol kalça protezi farklıdır.

— Titanyum alaşımından yapılmış PM protezinin 1/3 üst kısmının üzeri saf titanyumdan oluşan pudra ile kaplanarak porozlu hale getirilmiş PM Plasmapore adı verilmiştir. Sap uzunluğu PM protezinden 10-20 mm. kısadır, yakalık vardır. Porların büyüklüğü 50-200 mm.dır.

Kemik ile implant arasındaki temas yüzeyini artırmayı ve böylece fiksasyonu sağlamayı amaçlayan protez yüzeylerinin bazı özellikleri vardır. Buradaki porozlu yapının bazı protezlerde makroporosite, bazılarında da mikroporosite şeklinde olduğu bilinmektedir.

Makroporozlu protezler :

A — Mittelmeier'in self-locking tipindeki protezinde 2 boşluk ve ilave setler vardır.

B — Judet Porometal protezindeki boşluklarda yüzeyi genişletmek amacı ile yapılmıştır.

C — İsoelastik protezde 2 mm. ebadında konik yapılar yer almıştır.

D — Lord'un Madreporik protezinde bütün protez sapı 1 mm. civarında küçük toplarla kaplanmıştır.

E — Zweymüller'in protezinde, protezin 1/3 üst kısmında delikler mevcuttur.

F — PM protezinde ise ağaç eğesinin dişlerini andıran çıkıntılar bulunmaktadır.

Mikroporozitede ise porlar çok daha küçüktür. Bazı yazarlara göre 20-300 mm, bazılarına göre 40-300 mm ebadında porlar kemik büyümesi için en uygun olanlarıdır. Buradaki porlar, protezin üzerine daha sonra yapılan özel bir işlemle çok küçük parçacıkların yapıştırılması ile ortaya çıkmaktadır. Bu grubun en önemli üyeleri AML, PCA, Harris-Galante ve PM Plasmapore protezleridir.

Protezlerin baş büyüklükleri 22 mm ile 32 mm arasında değişmektedir (22-26-28-32 mm).Ençok kullanılanları 28 ve 32 mm olanlarıdır. Başlar Co-Cr, vitalyum ve seramikten olabilmektedir.

Hastaların ameliyat öncesei hazırlıkları önemlidir. Kullanılacak olan protezin seçimi 1 m.den çekilen filimler üzerinden şablonlar kullanılarak yapılmalıdır. Böylece muhtemel protezin femoral ve asetabular komponentlerinin ebatları ile boyun uzunlukları önceden tesbit edilerek ameliyat sırasında daha rahat hareket edilebilecektir. Bu tür protez ameliyatları mutlaka çok temiz ameliyathanelerde yapılmalı, sterilizasyona çok dikkat edilmeli, ameliyat sırasında odaya giriş çıkışlar kısıtlanmamlıdır. Enfeksiyona mani olmak için koruyucu antibiotik İ. V. olarak 24-48 saat süre ile kullanılmalıdır. Heterotopik kemik oluşumunu önlemek için de ameliyattan önce başlanarak, postop enaz 6 hafta süre ile günde 100 mg Indomethacin kullanılmalıdır.

MATERYAL-METOD :

İ. Ü. İstanbul Tıp Fakültesi Ortopedi ve Travmatoloji Anabilim Dalında Eylül 1988-Eylül 1989 ayları arasındaki 13 ayda toplam 52 hastanın 53 kalçasına değişik tipte çimentosuz kalça protezi uygulanmıştır. 53 kalçadan 27'sine PM protezi, 21'ine PCA protezi ve 5'ine de Freeman protezi yapılmıştır. Hastalarımızın 29'u kadın, 23'ü erkektir. 27 sol, 26 sağ kalçaya protez uygulanan hastaların en küçüğü 26, en büyüğü 67 yaşında ve ortalama yaş 48,11'dir.

Hastalarımızın primer teşhisleri : 32 vaka primer koksartroz, 7 vaka femur başı avasküler nekrozu, 3 vaka DKÇ, 3 vaka ankilozan spondilit, 2 vaka romatoid artrit, 1'er vaka da alkaptonüri, villonodüler sinovit, Moore protezi protrüzyonu, Tbc artrit sekeli, psöriatik artrit ve kollum femoris psödoartrozu olarak tesbit edilmiştir. Vakalarımızın en fazla 13 ay, enaz 1 hafta takipleri mevcuttur, hepsi hayattadır. ölen yoktur.

Kullanılan protez tiplerine göre vakaları incelersek :

— 27 kalçaya uygulanan PM protezinin 12'si PM press-fit tipinde, 15'i PM Plasmapore tipindedir. Hastaların 15'i kadın, 12'si erkek, en küçük yaş 29, en büyük 67, orta-

lama 45,96 olarak bulunmuştur. 18 vaka koksartroz, 3 vaka avasküler nekroz, 2 vaka DKÇ, 2 vaka ankilozan spondilit, 1'er vaka kollum femoris psödoartrozu ve psöriatik artrit teşhisleri ile tedavi edildi (Resim 1).

Resim - 1

— 20 hastanın 21 kalçasına PCA protezi yapılmıştır, bunların 13'ü kadın, 7'si erkekdir. En küçük yaş 26, en büyük 64, ortalama 51,15 dir. 11 vaka Primer koksartroz, 2'şer vaka femur başı avasküler nekrozu ile romatoid artrit, 1'er vaka ankilozan spondilit, Moore protezi protrüzyonu, DKÇ, villonodüler sinovit, Tbc artrit olarak teşhis edilmiştir (Resim 2).

— Biri kadın, dördü erkek, toplam 5 hastaya Freeman femoral komponenti ile Rotalock asetabuler komponenti uygulanmıştır. Hastalarımızın en küçüğü 33, en büyüğü 66

Resim - 2

yaşında, ortalama yaş 47,6'dır. 3 vakada primer koksartroz, 2 vakada femur başı avasküler nekrozu teşhis edilmiştir (Resim 3),

Vakalarımızın hepsinde, ameliyat masasında ilk dozu yapılan prevantif antibiyotik kullanılmıştır. Antibiyotik olarak 3. jenerasyon sefalosporinler tercih edilmiş ve vakaların 42'sinde Seftriakson İ. V. 12 saatte bir 1 gr 24-48 saat süre ile kullanılmıştır. Hiçbir vakamızda derin ve yüzeyel enfeksiyon görülmemiştir. Her vakada derin katlarda ve cilt altında aspiratif dren kullanılmış ve dren 48. saatte çıkarılmıştır. Ameliyatın birinci günü isometrik adale egzersizlerine başlanmış, 3 üncü gün koltuk değnekleri ile ayağa kaldırılmış ve eklem hareketine izin verilmiştir. Altıncı haftada kısmi yük vermeye başlanmış, onikinci haftada tam yük vererek yürümelerine izin verilmiştir.

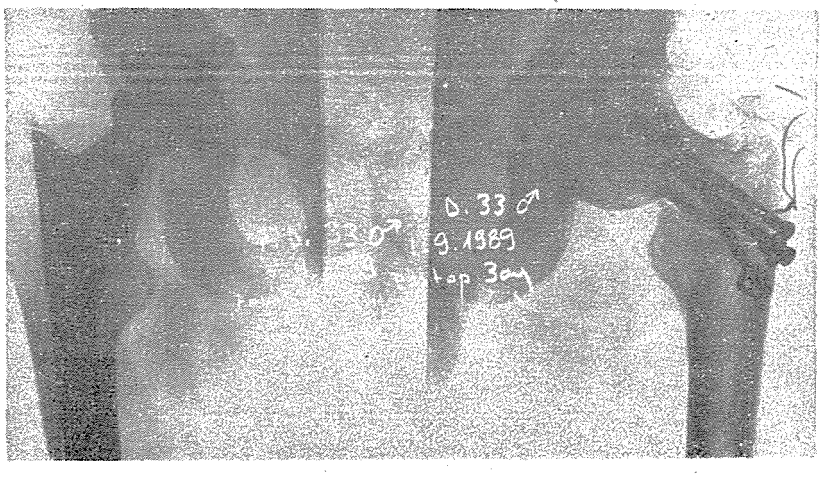

Resim - 3

Heterotopik kemik oluşumunu önlemek amacı ile ameliyattan önce başlanarak postop enaz altı hafta süre ile Indomethacin 100 mg/gün verilmiştir. Ankilozan spondilitli bir hastamıza aynı amaçla postop 2000 Rad radyoterapi uygulanmıştır.

K A Y N A K L A R :

1. Calandruccio, R. A. : Arthroplasty of hip (Campbell's Operative Orthopaedics Seventh ed. Edited by A. H. Crenshaw) Chapter 41, Pp. 1213 - 1329, The C. V. Mosby Comp., St. Louis, Washington, 1987.
2. Cameron, H. U., Bhimji, S. : Design Rationale in Early Clinical Trials with a Hemispherical Threaded Acetabular Component. J. Arthroplasty 3 : 299-304, 1988.
3. Collier, J. P., Mayor, M. B., Chae, J. C., Surprenant, V. A., Surprenant, H. P., Dauphinais, L. A. : Macroscopic and Microscopic Evidence of Prosthetic Fixation with Porous-Coated Materials. Clin. Orth. Rel. Res. 235 : 173-180, 1988.
4. Cook, S. D., Barrack, R. L., Thomas, K. A., Haddad, R. J. : Quantitative Analysis of Tissue Growth Into Human Porous Total Hip Components. J. Arthroplasty 3 : 249-262, 1988.
5. Crowninshield, R. : An Overiew of Prosthetic Materials for Fixation. Clin. Orth. Rel. Res. 235 : 116-172, 1988.
6. Davey, J. R., Harris, W. H. : Loosening of Cobalt Chrome Beads from a Porous-Coated Acetabular Component : A report of Ten Cases. Clin. Orth. Rel. Res. 231 : 97-102, 1988.
7. Engh, C. A. : Hip Arthroplasty with a Moore Prosthesis with Porous Coating : A Five year Study. Clin. Orth. Rel. Res. 176 : 52-66, 1983.
8. Engh, C. A., Bobyn, J. D. : The Influence of stem size and extent of porous coating on femoral bone resorption after Primary Cementless Hip Arthroplasty. Clin. Orth. Rel. Res. 231 : 7-28, 1988.
9. Freeman, M.A.R. : Why resect the neck? J. B. J. S. 68-B : 346-349, 1986.
10. Freeman, M.A.R. : The fixation o prostheses without cement. (Recent Advances in Orthopaedics Ed., A. Catterall, Number Five) 1-17, Churchill Livingstone Edinburg, London 1987.
11. Freeman, M.A.R., McLeod, H. C., Levai, J. P. : Cementless Fixation of Prosthetic Components in Total Arthroplasty of the Knee and Hip, Clin. Orth. Rel. Res. 176 : 88-94, 1983.

12. Geesink, R. G.T., de Groot, K., Klein, C. P. A. T. : Chemical Implant Fixation Using Hydroxyl-Apatite Coatings : The Development of a Human Total Hip Prosthesis for chemical Fixation to Bone Using Hydroxyl-Apatite Coatings on Titanium Substrates Clin. Orth. Rel. Res. 255 : 147-170, 1987.

13. Gonzalez, M. H., Glass, R. S., Mallory, T. H. : Fracture of a Metal Backed Acetabular Component in Total Hip Arthroplasty Clin. Orth. Rel. Res. 232 : 156-158, 1988.

14. Goodman, S.B., Chin, R. C., Chiou, S. S., Schurman, D. J., Woolson, S. T., Masada, M. P. : A clinical-Pathologic-Biochemical Study of the Membrana Surrounding Loosened and Nonloosened Total Hip Arthroplasties. Clin. Orth. Rel. Res. 244 : 182-187, 1989.

15. Gorski, J. M. : Modullar noncemented total hip arthroplasty for congenital dislocation of the hip. Clin. Orth. Rel. Res. 228 : 110-116, 1988.

16. Jones, L. C., Hungerford, D. S. : Cement Disease. Clin. Orth. Rel. Res. 225 : 171-191, 1987.

17. Lachiewicz P. F., Gilbert, J. A. : In Vitro Initial Fixation of Porous-coated Acetabular Total Hip Components : A Biomechanical Comparative Study. J. Arthroplasty 4 : 201-205, 1989.

18. Lemons, J. E. : Hydroxyapatite Coatings. Clin. Orth. Rel. Res. 235 : 220-223, 1988.

19. Lennox, D. W., Schofield, B. H., Mc Donald, D. F., Riley, L. H. : A histologic comparison of Aseptic Loosening of Cemented, Press-Fit and Biologic Ingrowth Prostheses. Clin. Orth. Rel. Res. 225 : 171-191, 1987.

20. Lord, G., Bancel, P. : The Madreporic Cementless Total Hip Arthroplasty : New Experimental Data and Seven-year Clinical Follow-up Study. Clin. Orth. Rel. Res. 176 : 67-76, 1983.

21. Morscher, E. W. : Cementless Total Hip Arthroplasty. Clin. Orth. Rel. Res. 181 : 76-91, 1983.

22. Morscher, E. W., Dick, W. : Cementless Fixation of «Isoelastic» Hip Endoprostheses Manufactured from Plastic Materials. Clin. Orth. Rel. Res. 176 : 77-87, 1983.

23. Morscher, E., Masar, Z. : Development and first experience with an Uncemented Press-Fit Cup. Clin. Orth. Rel. Res. 232 : 96-103, 1988.

24. Nunn, D., Freeman, M.A.R., Tanner, K. E., Bonfield, W. : Torsional Stability of the femoral component of hip arthroplasty. J. B. J. S. 71-B : 452-455, 1989.

25. O'Leary, J.F.M., Mallory, T. H., Kraus, T. J., Lombardi, A. V., Lye, C. L. : Mittelmeier Ceramic Total Hip Arthroplasty. J. Arthroplasty 3, 87-96, 1988.

26. Parhofer, R., Mönch, W. : Acht jahrige Erfahrungen mit der zementlosen Hüftendoprothetik Typ PM. Aktueller Stand der zementfreien Hüftendoprothetik 2. Kaiserwertheer Symposium 1988 94-100. Georg Thime Verlag Stuttgart-Newyork 1988.

27. Pillar, R. M. : Powder Metal-Made Orthopaedic Implants with Porous Surface for Fixation by Tissue Ingrowth. Clin. Orth. Reel. Res. 176 : 42-51, 1983.

28. Poss, R., Walker, P., Speector, M., Reilly, D. T., Robertson, D. D., Sledge, C. B. : Strategies for Improving Fixation of Femoral Components in Total Hip Arthroplasty Clin. Orth. Rel. Res. 235 : 181-194, 1988.

29. Refior, H. J., Parhofer, R., Ungethüm, M., Blömer, W. : Special Problems of Cementless Fixation of Total Hip-Joint Endoprostheses with Reference to the PM Type. Acta Orthop. Trauma. Surg. 107 : 158-171, 1988.

30. Ring, P. A. : Ring UPM Total Hip Arthroplasty. Clin. Orthp. Rel. Res. 176 : 115-123, 1983.

31. Robertson, D. D., Walker, P. S., Hirono, S. K., Zhou, X. M., Granholm, J. W., Pross, R. : Improving the Fit of Press-Fit hip Stems. Clin. Orth. Rel. Res 228 : 134-140, 1988.

32. Sandborn, P. M., Cook, S. D., Spires, W. P., Kester, M A. : Tissue Response to Porous-coated Implants Lacking Initial Bone Apposition. J. Arthroplasty 3 : 337-346, 1988.

33. Spector, M., Davis, R. J., Lunceford, E. M., Harmon, S. L. : Porous Polysulfone Coatings for Fixation of, Femoral Stems by Bony Ingrowth. Clin. Orth. Rel. Res. 176 : 34-41, 1983.

34. Spector, M., Heyligers, I., Robertson, J. R. : Porous Polymers for Biological Fixation. Clin. Orth. Rel. Res. 235 : 207-219, 1988.

35. Tooke, S. M., Nugent, P. J., Chotivichit, A., Goodman, W., Kabo, J.M. : Comparison In Vivo Cementless Acetabular Fixation. Clin. Orth. Rel. Res. 235 : 207-219, 1988.

36. Walker, P. S. Robertson, D. D. : Design and Fabrication of Cementless Hip Stems. Clin. Orth. Rel. Ress. 235 : 25-34, 1988.

37. Whiteside, L. A., Amador, D., Russell, K. : The efefcts of the collar on Total hip femoral Component Subsidence. Clin. Orth. Rel. Res. 231 : 120-126, 1988.

38. Zweymüller, K. A., Lintner, F. K., Semlitsch, M. F. : Biologic Fixation of a Press-Fit Titanium Hip Joint Endoprosthesis. Clin. Orth. Rel. Res. 235 : 195-206, 1988.

Doğuştan Kalça Çıkığı ve Displazisi Olgularında Total Kalça Protezi Uygulanması

* Prof. Dr. Ethem GÜR

Doğuştan Kalça Çıkığı (DKÇ) bulunan ve önceden tedavi görmemiş erişkinlerde total kalça protezi uygulaması karmaşık bir sorumdur. Tam çıkık kalçalarda kemik ve çevree dokudaki önemli değişiklikler nedeniyle ameliyat, tecrübeli cerrahlar için bile çeşitli zorluklar ortaya koyar.

Bu tip olgularda; Harris ve arkadaşlarına göre Asetabuler komponent anotomik yerine yerleştirilmelidir. Asetabuler kemik yapı yetersizse femur başı greft olarak kullanılarak asetabulum güçlendirilmelidir (9).

Harley ve Wilkimson D.K.Ç.li olgularda kısalmış abduktor ve fleksorları proksimalden serbestleştirmiş, ilium 1/3 proksimalini rezeke etmiştir. Kemik greft asetabulum güçlendirilmesinde kullanılır (6).

D.K.Ç veya Asetabular displazisi olan erişkinlere total kalça protezi için asetabulumun kemik yapısı zayıf olduğundan uygulamada küçük asetabular ve femoral komponentlerden, asetabular kemik greftleri, metal destekler, Chiari osteotomisi gibi tekniklerden faydalanılır (18, 19).

Berman ve arkadaşları preoperotif tomografi ile asetabulum posterior ,medial ve superioriunda defekt olup olmadığı araştırmanın yararını bildirmişlerdir (1) .

Harley ve Boston düşme sonucu asetabular komponent kırığı saptadığı olgularında asetabulum tavanının zayıflığı ve kemik düzensizliğinin neden olduğunu saptamıştır [7].

Asetabuluma uygulanan kemik greft 3 ayda tam bir kaynama oluşturur. Bu nedenle metal destekler veya sementten daha iyidir (15).

Asetabular komponentin mediale migrasyonunu önlemek için protez kenara yakın ve laterale doğru yerleştirilmelidir. Bu ise asetabulum tavanının ve medial duvarının kuvvetli olmasını gerektirir. Buraları güçlendirmek için kullanılan kemik greftin kaynaması sintigrafi ve tomografi ile gösterilmiştir [11].

Greft olarak femur başı kullanılır. Romatoid Artritli enfeksion geçirmiş, avasküler nekrozlu ve metabolik hastalığı olanlarda iliumdan alınan greft kullanılır (8).

Mendes ve arkadaşları asetabulumun biyolojik güçlendirmesinin daha dayanıklı ve güvenli olduğunu bildirmişlerdir (16).

GEREÇ VE YÖNTEM :

Gülhane Askeri Tıp Akademisi Ortopedi ve Travmatoloji Anabilim dalında 1978-1988 yılları arasında D.K.Ç. ve Asetabulum displazisi nedeniyle 16 kalçaya total kalça protezi uygulandı. Olgularda asetabulum tavanı femur başından hazırlanan greft ile güçlendirildi.

Hastalarımızın son kontrolleri yapılarak D'Aubigne ve Postel yöntemine göre değerlendirildi (4).

Olgularımızın hiç biri önceden tedavi görmemişti. 12 si kadın 4'ü erkekti. Ortalama yaş 54.4 idi (33-66 arası). 16 olgudan 10'unda tam çıkık, 4 olguda asetabuler displazi, 2 olguda subluksasyon vardı. Preoperatif dönemde 8 olguya ortalama 11 gün 5-7 kg.lık iskelet traksiyonu uygulandı. 5 olguda Charnley-Müller, 11 olguda Straight-Stem protezi kullanıldı.

---

* GATA Ort. ve Trav. A.B.D. Profesörü.
Bu panel konusu Dr. O. Gürcan, Dr. H. Ulus ve Dr. N. Eydoğan ile birlikte hazırlanmıştır.

Operasyonlar genel anestezi altında yapıldı. Lateral insizyon kullanıldı. Trokanter major kesildi, femur boynu kesildikten sonra asetabulum tavanı reamer'ize edildi. Femur başından hazırlanan greft 2 adet malleol vidası ile dekortike edilmiş asetabulum tavanına tespit edildi. Uygun protez ölçüm sonucu saptanarak yerleştirildi. Gerek postoperatif bakım ve rehabilitasyon programı uygulandı.

SONUÇ :

Olgularımızın ortalama takip süresi 4 yıl 3 aydır. Preoperatif olarak yapılan ölçümlerde ameliyat edilen tarafta ortalama 3.6 cm. uyluk atrofisi, SİAS-iç-malleol arasında ortalama 4 cm. kısalık mevcut idi. Ameliyat sonrası yapılan ölçümlerde atrofi ortalama 1,5 cm., kısalık 1,1 cm. bulundu.

Asetabulum tavanını greftle güçlendirdiğimiz 16 olgunun son kontrollerinde yapılan ölçümlere göre kalça hareketleri; fleksiyon 90-120°, adduksiyon, iç ve dış rotasyon normal bulundu.

Preoperatif olarak yapılan ölçümlerde asetabular indeks 53,5° (42-63° arası); ameliyat sonrası ise ortalama 40° idi (30-40° arası).

Radyolojik kontrollerde greftin 3 ile 5 ay içinde tamamen kaynadığı tesbit edilmiştir. 2 yıl sonraki kontrollerde rezorpisyona rastlanmamıştır. (Şekil-1 ve Şekil - 2).

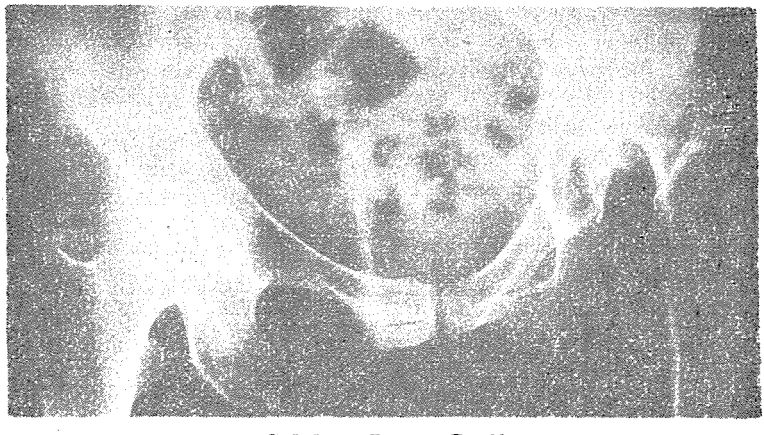

Şekil 1 : Preop Graif

Şekil 2 : Postop 2 A y Sonraki Grafi

Ameliyat sonu komplikasyon görülmemiştir. Olgularımızın toplu değerlendirmesi Tablo - 1'de sunulmuştur.

TABLO 1 : Asetabulum Tavanını Grefle Güçlendirererek T.K.P. Uyguladığımız Olgular

Sıra No.	İsim	Cins	Yaş	Preop Ağrı Süresi	Teşhis	Taraf	Protez Cinsi	Postop Takip	Asetabuler İndeks		Kısalık		Artrofi	
									Preop	Postop	Preop	Postop	Preop	Postop
1	Ş. G.	K	33	10 yıl	Bil. D.K.Ç.	Sol	Charn-ley Müller	9 yıl 4 ay	Neo-kotil	38°	5 cm.	2 mc.	—	—
2	H. A.	K	60	5 yıl	Bil. Disp-lazi	Sağ	»	8 yıl 5 ay	60°	34°	2 cm.	—	2 cm.	2 cm.
3	D. A.	K	62	5 yıl	Sağ Sub-lukse	Sağ	»	7 yıl 6 ay	63°	42°	—	—	3 cm.	—
4	C. A.	E	52	7 yıl	D.K.Ç.	Sol	Str. stem.	11 ay	Neo-kotil	42.	6 cm.	1 cm.	—	—
5	S. T.	K	66	15 yıl	Sub-lukse	Sağ	»	6 yıl 4 ay	58°	40°	3 cm.	1 cm.	4 cm.	1cm.
6	H. V.	K	46	4 yıl	Bil. D.K.Ç.	Sol	»	5 yıl 5 ay	57°	40°	—	—	—	—
7.	M. G.	K	61	20 yıl	Bil. Disp-lazi	Sağ	Charn-ley Müller	4 yıl 5 ay	52°	45°	—	—	—	—
8	F. E.	K	56	30 yıl	D.K.Ç.	Sol	»	3 yıl 2 ay	57°	42°	7 cm.	—	—	—

Sıra No.	İsim	Cins	Yaş	Preop Ağrı Süresi	Teşhis	Taraf	Protez Cinsi	Postop Takip	Asetabuler İndeks		Kısalık		Artrofi	
									Preop	Postop	Preop	Postop	Preop	Postop
9	M. A.	K	55	3 yıl	Bil. D.K.Ç.	Sağ	Str. stem.	2 yıl	60°	38°	—	—	—	—
10	S. K.	K	58	4 yıl	Sol. D.K.Ç.	Sol	»	12 yıl	42°	30°	3 cm.	—	6 cm.	2 cm.
11	G. G.	K	50	20 yıl	D.K.Ç.	Sol	Str. stem	2 yıl 3 ay	Neo-	42°	5 cm.	—	2 cm.	—
12	A. Ö.	E	52	15 yıl	D.K.Ç. Blt.	Sağ	»	3 yıl 1 ay	55°	37°	4 cm.	—	1.5cm.	0.5cm.
13	T. Ş.	K	47	7 yıl	D.K.Ç.	Sağ	»	4 yıl	Neo.	31°	5.5cm.	1 cm.	2.4cm.	1.4cm.
14	E. K.	K	60	25 yıl	Blt. D.K.Ç	Sol	»	5 yıl	52°	40°	3.5cm.	—	4 cm.	2 cm.
15	S. D.	E	43	10 yıl	D.K.Ç.	Sol	Str. Stem.	2 yıl	48°	35°	2 cm.	—	—	—
16	M. B.	E	57	23 yıl	D.K.Ç.	Sağ	»	1 yıl 2 ay	50°	45°	2 cm.	—	1.5cm.	—

TARTIŞMA :

Total kalça protezi ameliyatlarnıda gerek cerrahi teknik gerek komplikasyon yönünden en büyük sorun asetabuler kemik yapı ve asetabuler komponentten kaynaklanmaktadır. Femoral komponent ise değişik şekillerde olabilir. Başarılı bir total kalça protezi uygulamasında uygun bir asetabuler kemik yapı bulunmalıdır. Bunun yetersiz olduğu durumlarda asetabulumun tavanı ve tabanı kemik greftlerle, metal desteklerle, tel örgülerle ve sementle güçlendirilmeye çalışılmıştır.

Literatürden ve olgularımızın sonuçlarından asetabuler komponentin kemik greftlerle güçlendirilen zeminlere tutturulmuş olanların daha dayanıklı olduğunu saptadık.

Dunn ve arkadaşları asetabuler komponentin normal anatomik yerine yerleştirilmesinin gerekli olduğunu bildirmişlerdir. Asetabulumun üst kenarı aşınmışsa femur başı grefti kullanılmış asetabulumun çok sığ olduğu olgularda ise medial duvarı kontrollü olarak kırarak defekti kemik grefti ve tel örgülerle güçlendirmişlerdir (5).

Yazar 22 olguda 1'inde siyatik sinir paralizisi saptamıştır. Bunu aşırı gerilmeye bağlamış ve gerekirse femurun 4 cm. veya daha fazla kısaltılabileceğini belirtmiştir (5).

Lund ve Termansen 21 olgudan 9'unda asetabuler komponenti neoasetabuluma tesbit etmiştir. 8 olguda emur başı grefti kullanmıştır (12).

Charnley olgularında % 25 oranında asetabuler komponent komplikasyonu bildirmiştir. Nedeninin asetabuler kemik doku yetersizliği olduğunu bulmuştur. Başarısız olgularda Girdleston artroplastisi yapılan 6 olguda asetabuler kemik yapı yeni protez uygulamaya elverişli değildi (8).

Mendes ve arkadaşları 8 olguda asetabulum tabanını kemik greft ile güçlendirmiştir (16).

Mc Collum ve arkadaşları 32 hastada banka ve otojen kemik grefti kullanmışlar, arada fark olmadığını bulmuşlardır (15).

Heywood; romatoid artritli 9 kalçada femur başı gretinden faydalandı ve takiplerinde komplikasyon görmediğini bildirdi (11).

Bizim olgularımızda ortalama 4 yıl 3 aylık ameliyat sonrası takipte sonuçlar çok iyidir. Literatürle uygun olarak olgularımızda uyguladığımız asetabulum tavanının femur başından elde edilen greftle güçlendiirlmesi protezde komplikasyon oranını azaltır, ilave metal destek gerektirmez. Asetabulumun sağlığı doğal olarak elde edilir.

Uyguladığımız yöntem Dunn, Lund ve Termansen, Harris, Mendes, Harley ve Wilkinson, McCollum, Heywood tarafından da uygulanmış ve tavsiye edilmiştir 5, 6, 9, 11, 12, 15, 16).

Sonuç olarak;

1 — D.K.Ç. li ve asetabuler displazili olgularda total kalça protezi uygulaması iyi bir planlama ve tecrübe gerektirir.

2 — Protez mutlaka normal anatomik yerine yerleştirilmelidir.

3 — Kemiksel yetersizlik görülen olgularda asetabulumun femur başı kemik grefti ile güçlendirilmesi; komplikasyon oranını minimuma indirir. Uygulaması pratik ve kolaydır. Protezin ömrünü uzatır.

KAYNAKLAR :

1. Berman, A. T., Mc Govern, K. M., Paret, R. S., Yanıiko, D. R. Jr : The use of Preoperatif Computed Tomography scanning in total hip artroplasty. Clin. Orthop. 222: 190, 1987.
2. Charnley, J., Feagın, J. A. : Low-Friction arthroplasty in congenital subluxation of the hip. Clin Orthop. 91-98-113, 1973.
3. Coventry, M. B. : Selection of the patients for total hip arthroplasty. A.A.O.S. Instructional Course lectures. Vo-23 : 136-142, St. Louis, C. V. Mosby Co., 1974.
4. D'aubigne, R. M., Posteel, M. : Fonctional Results of hip arthroplasty with acrylic prothesis. J. Bone and joint surg. 36-A : 451, 1954.

5. Dunn, H K., Hess, W. E. : Total hip reconstruction in chronically dislocated hips. J. Bone and Joint Surg. 58-A : 838-845, 1976.

6. Harley, J. M. Wilkinson, J. A. : Hip replacement for adults with unreduced congenital dislocation. New surgical technigue. J. Bone and Joint Surg. 69-B : 752-755, 1987.

7. Harley, J. M., Boston, D. A. : Acetabuler cup failure after total hip replacement. J. Bone and joint surg. 67-B : 22-224, 1985.

8. Harris, W. H. : Allografting in total hip artroplasty. Clin. Orthop. 162 : 150-164, 1982.

9. Harris, W. H., Crohthers, O., On, I. : Total hip replacement and femoral-head bone grafting for severe acetabuler deficiency in adults. J. Bone and joint surg. 59-A : 752-759, 1977.

10. Harris, W. H., Jones, W. N. : The use of wire mesh in total hip replacement surgery. Clin. Orthop 109 : 117-121, 1975.

11. Heywood, A. W. : The use of with a solid bone graft ofr protrusio acetabuli. J. Bone and surg. 62-B : 332-336, 1980.

12. Lund, K. H. D., Termansan, N. B : Hip replacement for congenital dislocation and dysplasia. Acta Orthop. Scand. 56 : 464-468, 1985.

13. Mac Lwen, G. D. : Treatment of congenital dislocation of the hip in older children. Clin. Orthop. 225 : 86 - 92, 1987.

14. Mallory, T. H., Ballas, S., Vanatta, G. : Total articuler replacement artroplasty a clinicall review. Clin. Orthop. 185 : 131, 1984.

15. Mc Collum, D. E., Nunley, J. A., Harrelsoy, J. M : Bone grafting in total hip replacement for acetabuler protrusion. J. Bone and joint surg. 62-A : 1065-1073, 1980.

16. Mendes, D. G., Roffman, M., Silbermann, M. : Reconstruction of the asetabuler wall with bone graft in arthroplasty of the hip. Clin. Orthop. 186 : 29-37, 1984.

17. Milgram, J. W. : Morphology of untreated bilateral congenital dislocation of the hips in a seventy-four-year-old man. Clin. Orthop. 119 : 112-116, 1976.

18. Ranawat, C. S., Dorr, L. D., inglis, A. E. : Total hip arthroplasaty in protrusio acetabuli of rhomatoid artritis. J. Bone and Joint Surg. 62-A : 1058-1065, 1980.

19. Woolson, S. T., Harris, W. : Complex total hip replacement for dysplastic or hyoplastic hips using minature or microminiature components. J. Bone and Joint surg. 63-A : 1099, 1983.

Total Kalça Protezinde Revizyon Problemleri (İnsidans-Endikasyon-Teknik ve Sonuçlar)

* Prof. Dr. A. Mümtaz ALPASLAN

Kalça ekleminin, ağrılı ve fonksiyonlarını bozan bir çok problemlerinde uygulanan değişik cerrahi işlemler farklı nedenlerle başarısızlığa uğrarlar. Hiç şüphesiz kalça revizyon artroplastilerinin endikasyonu daha önceki ameliyatın başarısızlığı ile doğar. Total kalça protezi ile revizyon gereken durumlar şunlardır. (Tablo-1)

REVİZYON ENDİKASYONLARI
Açık red. ve İnt. fiksasyon
Proksimal femoral osteotomi
Femoral hemiartroplasti
Kap artroplasatisi
Total kalça protezi
Artrodez

TABLO - 1

Açık redüksiyon ve internal Fiksasyon : Kalça ekleminin asetabular veya femoral tarafının kırıkları sonrası yüzey düzgünlüğü veya uyumununun sağlanamaması veya femur başı avasküler nekrozu gibi nedenlerle gelişen osteoartrit total kalça protezi ile revizyon için endikasyondur.

Proksimal femoral osteotomi : Total kalça protezlerinin yaygın uygulanımlarından önceleri kalça dejeneratif artritilerinde prok. fem. osteotomiler sıklıkla uygulanan işlemlerdi. Osteotomili kalçalarda ortalama 8-10 yıl sonra yüksek oranda tekrarlayan semptomlar nedeniyle total kalça protezi uygulaması gerekmektedir. (1)

Femoral hemiartroplasti : Femoral hemiartroplastilerin ortalama 10 yıllık takiplerinde başarısızlık oranının % 35 olduğu bilinmektedir (2) Thompson, Moore v.s. gibi femoral hemiartroplastilerde enfeksiyon dışında başarısızlık nedeni superomediale migrasyon, protezin distale migrasyona yol açan femur boyun rezorbsiyonu ve mekanik gevşemedir. Tekrarlayan kronik sublüksasyon ve dislokasyon gibi nadir nedenlerde total kalça protezi ile revize edilirler.

Yüzeyel artroplastiler : ICLH, THARIES, Wagner gibi yüzeyel artroplastiler komponentlerin dislokasyonu, boyun kırığı, avasküler nekroz ve mekanik gevşeme gibi nedenlerle % 30-40 oranına varan başarısızlıklara yol açmakta ve total kalça protezleri ile reviz eedilmektedir. (3-4)

TOTAL KALÇA PROTEZİ :

Erken dönemlerde total kalça protezinin ağrıyı ortadan kaldırma, fonksiyonları düzeltme gibi yaşam kalitesini artırmadaki üstünlüğü ve başarısı TKP uygulamasının bütün dünyada yayılmasına yol açmıştır.

Günümüzde bütün dünyada milyonlarca total kalça protezli hasta vardır Bu sayıya her yıl 400.000 kalça protezli hasta ilave olmaktadır. Ancak her yıl 20.000-30.000 TKP değişik nedenlerle revizyona gitmekte ve her geçen yılda bu sayı % 1-2 artmaktadır. Nedenler tablo - 2 de verilmektedir.

	ERKEN	GEÇ
Yapısal	Enfeksiyon	Enfeksiyon Ektopik kemik Trokanterik nonunion İdyopatik ağrı
Biyolojik	Dislokasyon	Gevşeme Subluksasyon/ Dislokasyon
Mekanik	Kemik kırığı	Kemik ve komponent kırığı

TABLO - 2

*. H. Ü. T. F. Ortopedi ve Travmatoloji Anabilim Dalı Öğretim Üyesi.

Total kalça Protezi vakalarında izlenen ve genellikle revizyona yol açan bu nedenlerin oranı literatür ışığında tablo 3 de, kliniğimiz bulguları tablo - 4 de verilmektedir.

Enfeksiyon	% 1-5 [5-6]
Tekrarlayan çıkık	% 0,5-% 7 [7-8]
Trokanterik nonunion	% 2,7-% 5 [9]
Femur cisim kırığı	% 0,5 [10-11]
Femoral komponent kırığı	% 0,23-% 2 [12]
Asetabular komponent kırığı	Nedir?
Femoral cisim perforasyonu	?
ASEPTİK GEVŞEME	% 4,5-% 32,7

TABLO - 3

1969-1989 Revizyon vakalarımız (13)

Revizyon nedenleri	Kalça sayısı
Enfeksiyon	8
Kemik kırığı	
Asetabulum	4
Femur	4
Kap kırığı	3
Stem kırığı	1
Dislokasyon	2
ASEPTİK GEVŞEME	
Asetabulum	3
Femur	17
Her ikisi	32
TOPLAM	74

TABLO - 4

Tablolardan da izlendiği gibi revizyona yol açan durumlar içersinde en önemlisi femoral ve asetabular komponentlerin aseptik gevşemesidir.

Son yıllardaki konu ile ilgili çalışmaların dökümü yapıldığında radyolojik gevşeme insidansının femurda % 9-40, asetabulumda ise bu oranın % 7.9 ila % 29 arasında değiştiği izlenir. (14) Sutherland ve ark. Müller tipi protezde 10 yıllık takipte % 25 lik revizyon oranı bildirdiler ve bu oranın % 19 unun nedeninin mekanik gevşeme olduğunu rapor ettiler. (15) Kliniğimizde yapılan bir çalışmada takibi yapılabilen 184 hastanın 232 kalçasına uygulanan total protezleri incelendiğinde yıllara göre artan klinik ve radyolojik gevşeme saptanmıştır. (16) Genel olarak ve yıllar gözönüne alınmadan, klinik olgularında asetabular komponent gevşeme insidansının % 24.1 olduğu ve femoral komponentte ise bu oranın % 28 olduğu izlenmektedir. (17)

ASEPTİK GEVŞEME MEKANİZMASI :

Aseptik gevşemede mekanik ve biyolojik olmak üzere iki mekanizmanın önemli rol oynadığı düşünülmektedir. Olaylar zinciri kısır döndü şeklindedir ve çimentolu veya çimentosuz protezin yerleştirilmesi ile başlar. (17) Çimentolu veya çimentosuz protezleri çevreleyen fibroz doku membranı vardır. (18) Membranın gelişmesinde başlangıç hadisenin doku nekrozu olduğu kabul edilir. Nekroz 1 — Cerrahi sırasında (reamerizasyon) lokal kemik kanlanmasının bozulması, 2 — Çimentonun polimerizasyonu sırasında açığa çıkan ısı, 3 — Monomenin toksik etkisi nedeniyle gelişir. (19) Granulasyon dokusunun gelişimini takiben iki yıl içerisinde sementle yaşayan kemik arasında fibroz membran gelişimi ve bu durum çimentolu çimentosuz her türlü protezde geçerlidir. (18, 20, 21) Çimentolu veya çimentosuz protezin fiksasyonu mikro ve makro seviyede mekanik kitlenme bağlıdır. Fiksasyonun ömrü implantasyon sonrası geçiş yüzeyine ve komşu kemiğe gelen streslerin derecesine bağlıdır. (22) Protez komponentlerini etkileyen streslerin seviyesini başlıca şunlar etkiler. (17)

1 — Hastanın adele kuvvetleri,
2 — Hastanın kilosu,
3 — Hastanın aktivitesi,
4 — Sürtünmeye bağlı torque,
5 — Statik friksiyon (başlangıç sürtünmesi),
6 — Travmaya bağlı zorlama,
7 — Femur boynunun asetabuluma dayanması,
8 — Yetersiz çimentoloma tekniği,
9 — Çimento büzüşmesi,
10 — Çimento biyodegredasyonu,

Mekanik faktörlerin geçiş zonundaki fiksasyonu kırmaları doğaldır. Çimento ile pro-

tez arasındaki mikrohareket 30-80 milimikrondan fazla ise aseptik gevşeme başlar. (22) Mikrohareket çimentodan parçacıkların kopmasına neden olur. Ayrıca başlangıçtaki mikrokilitlenmenin dayanıklılığı kemik trabeküllerinin dayanıklılığına ve birim alan trabekül sayısına ve dens subkondral kemik desteğe bağlıdır (Biyolojik faktörler) Subkondral kemiğin kaldırılması ince trabeküler yapının ortaya çıkmasına ve bu trabeküllere yoğunlaşan stress kemik nekrozuna yol açar

Çimentodan kopan parçacıklar, çimentonun yaşlanması ile ortaya çıkan ürünler ve ayrıca çok yüksek moleküllü polietilenden dokulara yayılan mikroskobik seviyedeki polietilen aşınma partikülleri makrofajların çoğalmasına histiosit ve devhücrelerin birikimine neden olurlar Bütün bu hücreler ve bol miktarda protaglandin estradiol ve kollajenoz gibi enzim aktiviteleri fibroz membranı kalınlaştırır Ayrıca protez metalinden çevreye yayılan korozyon ionları fibrozisi artırırlar Fibroz membranın kalınlaşaması mikro ve makro kilitlenmeyi bozar Kemikle protez veya çimento arasında hareket başlar. Artan hareket, stabilizasyonun bozulması yukarıda sıralanan olaylar zincirini devam ettirir. Gevşeme önceleri sadece radyolojik olarak tesbit edilir.

RADYOLOJİK GEVŞEME BULGULARI

Protezlerin aseptik nekroz yönünden takipleri asetabular ve femoral komponentlerin zonlarında izlenen radiolüsensi ve radiolüsensinin kalınlığına göre yapılır.

Asetabular tarafta önce zone III de daha kalın radiolüsensi izlenir (2 mm den daha kalın). Daha sonra soket kraniale doğru migre olur. Bazen bu migrasyon mediale doğru daha fazladır ve kap protrusio olur. İlerlenmiş kranial migrasyonda sokette tilt vardır. (23)

Femoral tarafta ise gevşemenin ilerlemesi ile paralel olarak 7 zonda 2 mm den daha geniş radiolusensi izlenir.

Femoral komponentin gevşemesinde femur cisminde çimento desteğin kaybına bağlı 4 mode tarif edilmiştir.

Mode I : Stemin distal migrasyondur. (Piston)

Mode II : Stem proksimalinde mediale, distalinde laterale salınım göstermesini ifade eder. (Medial midstem pivot)

Mode III : Stemin distal kısmı gevşemiştir. Protez sabit proksimal rotasyon merkezinden salınım gösterir (calcar pivot)
Mode IV : Distalde stem iyi fiksedir, Proksimalde değildir. Bu durum protezde plastik deformasyon ve stem kırığına neden olur (calcar fatique bone)

Aseptik gevşemeye uğrayan total kalça protezinde geçen zamanla orantılı olarak artan deefktler gelişir. Bu defektlere asetabular ve femoral tarafta gelişen hasar derecelendirilir.

Asetabular defektlerin sınıflandırılması,:

1 — Segmental
2 — Kaviter
3 — Kombine
4 — Pelvik devamlılığın bozulması
5 — Artrodez

Geçen zamanla orantılı olarak şiddeti artan bu defektlerin bilinmesi ve bunların şiddetine göre sınıflandırılmanın yapılması tedavinin planlanması açısından çok yararlı olacaktır.

1 — **Minimal Hasarlı Asetabulum :** Asetabulumdaki defekt segmental kavitar veya kombine olabilir ancak hafiftir ve asetabulum hemisferik şeklini korumaktadır. Asetabulum kenarları intaktır.

2 — **Orta Şiddetli Hasarlı Asetabulum :** Asetabulum yatağı sklerotiktir. Medialde defekt vardır. Ancak asetabulum kenarları intaktır.

3 — **Şiddetli Hasarlı Asetabulum :** Kombine defekt ve pelvik devamlılığın bozukluğu şiddetlidir. Defektler hem asetabulum kenarında hemde yataktadır.

Femoral defektlerin sınıflandırılması :

Tip I : Korteks ve medullar kemik korunmuştur.

Tip II : Femurun kortikal korteksi sağlamdır ancak spongioz kemik kaybı vardır.

Tip III : Kansellöz ve kortikal kemikte destrüksiyon vardır. Lezyonun yaygınlığına ve lokalizasyonuna göre 3 alt gruba ayrılır.

A : Destrüksiyon trokanter minorun proksimalindedir.

B : Defekt ve harabiyetler trokanter minorden istmusa kadar uzanır.

C : Kortikal ve spongioz kemik destrüksiyonu istmus ve distaline uzanır.

Asetabular tarafta olduğu gibi femoral taraftada lezyonun şiddetine göre derecelendirilme yapılır.

Tip I defektli durumlar MİNİMAL HASARLI, Tip II defektli durumlar ORTA ŞİDDETTE HASARLI ve Tip III durumu ŞİDDETLİ HASARLI FEMUR OLARAK sınıflandırılırlar.

REVİZYON CERRAHİSİNDE PLANLAMA :

Başarılı bir ameliyattan sonra ağrılı kalça probleminden kurtulan hasta daha önce sayılan nedenlerle tekrar aynı kalçasında ağrılı ve fonksiyonlarını bozan problemle karşı karşıyadır. İlk ameliyata göre kendisi daha yaşlanmıştır. Cerrahın kendisine ilk ameliyatta olduğu gibi güvence vermede sıkıntıda olduğunu hisseder. Olayın ekonomik yönü yüksektir ve iyileşme döneminin uzun olacağı söylenmiştir. Hastanın yanısıra cerrahta sıkıntıdadır. Geçen yıllarla beraber hastası yaşlanmış biyolojik sistemleri bozulmuştur. Uygulanacak cerrahi büyük ve tehlikelidir. Çimentonun temizlenmesi güçtür. Protez seçimi oldukça komplekstir ve işlem pahalıdır.

Total kalça protezi revizyonu bu sıkıntılarla başlar ve hazırlanması gereken üç antite vardır.

1 — Hasta, 2 — Cerrah 3 — Çevre :

1 — **Hasta Şartları** : Daha önceki ameliyat insizyon skarları incelenir. Daha önce enfeksiyon olup olmadığı soruşturulur ve fistül skarları araştırılır. Sedim., C-reaktif protein, BK gerekiyorsa aspirasyon, kültür, artrogram, gallium ve teknesyum sintigrafileri yapılır. Trombflebit hikayede araştırılır. Diğer sistem muayeneleri dikkatlice yapılır.

2 — **Cerrah Şartları** : Ortopedist bu tür yaklaşım için tecrübeli olmalıdır.

3 — **Çevre Şartları** : Mükemmel anestezi şartları sağlanmalıdır. Tecrübeli ameliyat hemşiresi gerekir. Steril ameliyathane şartları sağlanmalıdır. Kemik bankası olmalıdır ve cerrahın elinin altında değişik protezler bulunabilmelidir.

PREOPERATİF PLANLAMA :

Hasta ve çevre şartlara uygunluğu sağlanmış veya varsa grafiler üzerinde uygulanacak ameliyatın planlanması yapılır. Buda

A — Asetabulum ve femur kemik stogunun değerlendirilmesi,

B — Greft ihtiyacı varsa greft yerlerinin ve greft şekillerinin belirlenmesi,

D — Protez komponentlerinin seçimi şeklinde özetlenebilir.

CERRAHİ TEKNİK :

Revizyon uygulanacak kalça kemikleri kemik stok kaybı nedeni ile frajildirler. Kemiğin frajilitesi manüplasyon ve cerrahi ekspojuru güçleştirir. Cerrahi yaklaşım her iki komponente tam görüş sağlayacak genişlikte olmalıdır. Birçok yazar trokanterik osteotomiyi tavsiye eder. Kliniğimizde trokanterik osteotomi nadiren uygulanmaktadır ve özellikle femoral hemiartroplasti vakalarında yapılmaktadır.

A — ASETABULAR TARAF :

Gevşemiş asetabular komponentin çıkarılması ve çimentonun temizlenmesi genelde kolaydır. Sorun asetabulumun rekonstriksiyonu ve yeni yerleştirilecek asetabular komponentin stabilitesinin sağlanmasıdır. Revizyon cerrahisinin amacı mekanik stabiliteyi uzun vadeli restore etmek ve ilave kemik kaybını önlemektir.

Revizyonda başarısızlık oranı asetabular tarafta femura göre daha yüksektir. Nedeni kemik stok defektinin soket stabilitesini sağlamadaki yetersizliğidir Femoral tarafta ise lezyonun daha distaline doğru ilerlenerek stabilite sağlanır Asetabulumdaki geniş defekt durumlarında boşluklar çimento veya allogreftle doldurulmak zorunda kalınmaktadır.

Çimentolu total kalça protezi revizyonu uygulanan hastalarda mekanik gevşeme oranı kısa süreli takiplerde asetabular taraf için % 2 ila % 9 olarak verilmektedir. Diğer büyük grup hastada klinik şikayet olmamasına karşın kemik - çimento arasında ilerleyici radiolüsensi vardır. Bu şüphesiz uzun takipte gevşeme bulgusudur. Pellicci ve ark. (1985) şüpheli gruptaki hastaların % 42 sinin 5 yıl içinde başarısızlığa gittiğini gösterdiler. Uzun takiplerde sementle revize edilen soketlerde başarısızlık oranının % 7 ila % 34 arasında değiştiği rapor edilmiştir.

Revizyon cerrahisinde değişik teknik metodlar uygulanmaktadır. Asetabulum revizyonlarında uygulanan çimentolu - çimentosuz teknikler Tablo - 5 de özetlenmiştir.

Asetabulum Revizyon Teknikleri

Çimentolu Revizyon	Çimentosuz Revizyon
Reimplantasyon	Yivli Sistemler
Greft+gel foam	Konik
Greft+Mesh	Sferik
Vidalı greft	Vidalı
Ring+greft	Poruslu
Asetabular cage+greft	Pres-Fit
Bipolar	Poruslu

TABLO - 5

Revizyon vakalarında asetabular deformite ve kemik stok kaybı vardır. Bu durum soketin fiksasyonunu çok etkiler Asetabulum sklerotik kemikle döşelidir ve kemik - çimento mikro/kilitlenmesinin oluşmamasına neden olur. Sementli revizyon yapmak için iki durum göz önüne alınmalıdır.

1 — Asetabular yatakta defekt olmamalı ve çimento interdijitasyonu için yeterli kansöllöz kemik yatağı olmalıdır.

2 — Hastanın yaşı uygun olmalıdır. (65 yaşından fazla)

Diğer taraftan minimal deforme asetabulumlar hemisferik şeklini korurlar ve asetabulum kenarları intaktır. İdeale yakın stabilizasyonu ve osteointegrasyonu sağlarlar. Grefte ihtiyaç yoktur veya sadece kist doldurucu öğütülmüş kemiğe ihtiyaç vardır. Hemisferik asetabular komponentler (yivli veya poruslu veya fikse) asetabulumun kendisi hemisferik olduğu için daha iyi uyum gösterirler ve asetabulumdan daha az kemiğin feda edilmesine neden olurlar. Ancak hemisferik komponentler daha az stabildirler. İlave fiksasyona ihtiyaç gösterirler.

Orta şiddetli defektli asetabulumlarda kenarlar intaktır ve buradan mekanik stabilite sağlanabilir. Yivli komponentler kullanılabilir. Ancak asetabulum yatağı sklerotiktir ve medialde defekt vardır. Bu durum kemik steointegrasyonunu önler. Yatağa strüktürel greft konması gerekir. Strüktürel greftlerde kemik-ingrowth için potansiyel olmadığı ileri sürülmektedir. (26) Bu bir dezavantajdır. Yivli sistemler avantajlı görülmektedir, periferinden sıkıca tutunurlar ancak son yıllarda kötü sonuçlar bildirilmektedir. (26-27) Yivli poruslular sonuçları iyi yönde iyileştirebilir.

Şiddetli defektli asetabulum olgularında asetabular cage kullanılabilir. Defektler strüktürel ve toz gretlerle doldurulmalar. Bu tip uygulamada geniş yüzey halinde pelvise oturan metal vardır ve bu metalle pelvik kemik arasındaki elastik modülüs farklılığının ne gibi problemlere yol açacağı bugsn için bilinmemektedir.

Geniş defektli asetabulumlarda özel yapım poruslu asetabular komponentler veya bipolar protezler çözüm olabilir.

Major strüktürel oto ve allogreftler major defektlerde indikedirler. Bunların avasküler oluşları ve uzun takiplerde kollaps göstermeleri ve kemik ingrowth için potansiyel göstermemeleri dezavantajlarıdır. Kullanıla-

cak pediküllü greftler sementsiz revizyonlarda iyi bir yatak olabilirler. Çok geniş defektli durumlarda total asetabular allograftlerin çözüm olabileceği bildirilmektedir.

Major defektli asetabulumlarda diğer bir yol bipolar protezlerdir. Özellikle medial duvar defekt vakalarında tavsiye edilir. (28) Asetabulum periferisi stabilite için gereklidir. Ancak migrasyon, ağrı ve topallama problemleri bildirilmiştir. (29)

Greftleme ile ilgili dikkat edilmesi gereken bir başka nokta solid destek görevi gören greftlerin (oto veya allo) asetabular soket yüzeyinde % 40 dan fazla yer almamasıdır. Partiküle kansellöz greftler komponentler alıcı kemik arasındaki yüzeyde % 30 dan daha az alanda olacak şekilde kullanılmalıdır.

B — FEMORAL TARAF :

Çimentolu total kalça protezi revizyonlarında işin en güç yanı proksimal femurdan çimentonun temizlenmesi işlemidir. Genelde çimento proksimalde fragmante, distalde iyi fikse durumundadır. Kemiğin frajilitesi manuplasyonları güçleştirir. Çimento tümüyle gevşememiştir. Yer yer kemiğe sıkıca bağlıdır ve korteks çok incelmiş olduğundan çıkarılması çok güçtür.

Minimal lezyonlu (Tip I) hastaların revizyonu primer protezdeki gibidir. Hasta yaşlı ise çimentolu genç ise çimentosuz protez kullanılır. Şüphesiz çimentolu veya çimentosuz tercihi cerraha bağlıdır. Ancak hatırlanması gereken sementli revizyon artroplastisinde başarısızlık oranı asetabulum ve femur göz önüne alındığında % 9 ila % 60 arasında değişmektedir. (Tablo- 6)

	Vaka Sayısı	Başarısızlık Oranı
Dandy ve Theodorous	83	% 60
Hunter ve ark.	140	% 22,8
Hoogland ve ark.	65	% 18,8
Amstutz	66	% 9
Kavanagh ve ark.	194	% 18
Kavanagh ve Fitzgerald	45	% 24

TABLO — 6

Asetabulara ve femoral tarafta değişik derecelerde hasar gösteren ve revizyona giden olgularda çimentolu protezle yapılan revizyonlarda yüksek oranlarda başarısızlık ve ikinci revizyon gerektiği tablo de görülmektedir Aynı şartlardaki hastaların çimentosuz revizyonundan alınan neticeler takip süreleri kısa olmakla beraber çok daha iyidir. (Tablo 7).

	Kalça Sayısı	Takip yıl	Başarısızlık
Kyle ve Gustilo[35]	84	3	% 2,5
Stampfel ve ark[36]	23	1,5	%13
Parhofer ve Monch[37]	53	2	% 6
Engh ve ark[38]	160	4,5	% 4
Hungerford ve Jones[39]	51	2	%10

TABLO — 7

Bu bulgular minmal hasarlı durumlarda bile revizyonun çimentolu mu yoksa çimentosuz mu olsun sorusuna biraz aydınlık getirmektedir.

Femoral tarafta kemik stok kaybının ilerlemesi prokismalden distale doğru artan şekilde olur. Orta şiddetli lezyonlarda (tip II) intertorkanterik bölge genişlemiştir ve femoral komponentin porus yüzeyi ile kemik metafizer kısmı arasında sıkı temas yoktur veya azdır. Olsa bile ince reaktif sklerozlu ve hipovasküler bu kemiğin osteojenik potansiyeli bozuktur. İmplantın stabilitesi protezin istmus ve distaline sıkı yerleşimi ile sağlanır. Engh,e göre bu durumlarda tümü porositeli protezler kullanılmalıdır. (27) İntramedüller reamerizasyon ile kanayan kemik ortaya çıkarılmalıdır.

Şiddetli defektli olgularda (Tip III) defekt istmus ve cisimdedir. Bu nedenle standart uzunluktaki stemlerle mekanik stabilite sağlanamaz. Kortikal kemik incelmiş ve perforedir. Angular deformasyonda beraberinde olabilir. Kanalın reamerizasyonu ile kanala silindirik şekil verilemez. Yapılamaya çalışılsa bile mevcut ince korteks daha da incelir. Mekanik stabilite bu lezyonlu bölgenin distalinin kullanılması ile sağlanır.

Bu amaçla tümü poruslu femoral komponentler kullanılmalıdır; ancak bu tip protezler henüz ülkemizde temin edilememektedir.

Diğer taraftan çimentonun çıkarılması esnasında femurun anterior yüzünden kortikal pencere açılmışsa femoral komponent, femur cismi çapının 2-3 misli kadar, pencerenin alt kenarını geçmelidir. Vida deliği gibi delikler açılmış ise protez son alt deliği en az femur cisim çapının bir katı geçmelidir. Birçok yazara göre yukarıdaki her iki durumda da protez tüm boyunca poruslu olmalıdır. (27, 40) Greft parçaları ve öğütülmüş kemiğin erken stabiliteyi sağlamada ve kemik osteojenitesini artırmada önemli rolü yoktur.

Proksimal kısmın ileri derecede genişlediği ve korteksinin yumurta kabuğu şekline geldiği durumlarda total allogreft kullanılabilir. (41) Ayrıca rezeksiyon tipi protezlerde uygulanmaktadır.

Revizyon cerrahisinin büyüklüğü ve güçlüğü göz önüne alınarak Gırdlestone ameliyatının iyi bir tedavi olacağı görüşü de mevcuttur. Ancak kliniğimiz olguları incelendiğinde erken dönemde revizyonun girdlestone üstün olduğu gösterilmiştir. (42)

SONUÇ :

Ameliyat sırasında ve sonrasında gelişebilecek büyük problemlerden kaçınmak için total kalça protezi revizyonunda ameliyatın çok iyi planlanması, çevre şartlarının sağlanması ve planlanan tekniğe uyulması başarının anahtarlarıdır.

Bütün bu zorlukların ve problemlerin ışığında cerrah primer artroplastiyi çok iyi teknikle uygulamalı ve azami titizliği ilk ameliyatta göstermelidir.

KAYNAKLAR :

1. Weisl H. : İntertrochanteric osteotomy for osteoartritis. J. Bone Joint Surg., 62 B : 1980.
2. Salvati E., Wilson P. D., Jr. : Long-term Results of Femoral Head Replacement. J. Bone Joint Surg. 55A : 516, 1973.
3. Seyhan F. : Başaraısız Olmuz Yüzey Değiştirme Artroplastilerinin Revizyonu : VIII. Aktif Şakir Şakar Ortopedi-Travmatoloji Anma günleri 29-30 Haziran 1989. İstanbul.
4. Bierbaum B. E., Eweet R. : Compilcations of Resurafcing Arthroplasty Orthop. Clin. 13 : 4, 761-775, 1982.
5. Salvati E. A., Chekofsky K. M., Brause B. D., Wilson P. D., Jr : Reimplantation in İnfection. Clin. Orthop 170 : 62, 1982.
6. Salvati E. A., : Infected Total Hip Replacement. (in) Surgery of the Musculoskelatal System Ed. Evarts C. M. Churchill Livingstone 1983.
7. Eftekhar N. S. : Dislocation and İnstability Complicating Law Friction Arthroplasty of the Hip Joint. Clin. Orthop., 121 : 120, 1976.
8. Ritter, M. A. : Dislocation and Subluxation of the Total Hip Replacement. J. Bone Joint Surg., 60 A : 214, 1978.
9. Amstutz HC., Makis. : Complications of Trochanteric Osteotomy in Total Hip Replacement. J. Bone Joint Surg., 60A : 214, 1978.
10. Mc Elfresh EC., Coventry BM. : Femoral and Pelvic Fractures After Total Hip Arthroplasty. J. Bone Joint Surg., 56 A. 483, 1974.
11. Coooke PH., Newman JH. : Fractures of the Femur in Relation to Cemented Hip Prostheses. J. Bone Joint Surg 70B : 386-389, 1988.
12. Collis DK. : Femoral Stem Failure in Total Hip Replacement. Jone Bone Joint Surg. 59A : 1033, 1977.
13. Alpaslan A. M. : Total Kalça Protezinde Gevşeme Nedeni. Ortopedi Travmatoloji ve Rehabilitasyon Dergisi Cilt 2, Sayı 3 143-147. 1988.
14. Callaghan J. J., Salvati E. A., Pellicci P. M., Wilson P. D., Ranawat C. S. : Result of Revision for Mechanical Failure After Cemented Total Hip Replacement, 1972 to 1982. Jone. Bone Joint Surg. 67 A : 1074-1085, 1985.

15. Sutherland C., Wilde A. H., Borden L.S., A Ten Year Follow-up of One Hundred Cencecutive Müller Curved-Stem Total Hip Replacement Arthroplasties. J. Bone Joint Surg. 64 A. 970-982, 1982.

16. Süngü S. B. : Hacettepe Hastanelerinde Uygulanan Total Kalça Protezi Ameliyatlarında Gevşeme ve Revizyon Problemleri. Uzmanlık Tezi. Ankara 1988.

17. Alpaslan A. M. : Total Kalça Protezlerinde Asetabular Komponent Yetersizliğinin Mekanizması, Belirtileri ve Ensıdansı. VIII. Akif Şakir Şakar Ortopedi-Travmatoloji Anma Günleri 29-30 Haziran 1989.

18. Lennox DW, Schofield BH, Mac Donald DF, Ritey C. H. : A Histologic Comparison of Aseptic Loosening Of Cemented, Press-fit and Biologic ingrowth Prosthesis. Clin. Orthop. 225 : 171-191, 1987.

19. Jones LC, Hungerford D. S. : Cement Disease. Clini Orthop 225 : 192-206, 1087.

20. Bullough PG, Di Carlo E. F., Hansroj K. K., Neves M. C. : Pathologic Studies of Total Joint Replacement Orthop. Clin. North Am. 19 No : 3 611-625, 1988.

21. Goldring SR, Schiller A. L., Roelde M. : THe Synovial-Like Membrane at the Bone Cement İnterface in Loose Total Hip Replacements and its Proposed Role in Bone Lysis. J. Bone Joint Surg. 65A : 575, 1983.

22. Eftekhar Ns, Nercession O. :Incidence and Mechanism of Failure of Cemented Acetabular Component in Total Hip Arthroplasty. Orthop Clin. North Am : 19 : No 3, 557-566, 1988.

23. Muller M. E. : Acetabular Revision. in The Hip. (Ed) Salvati E. A. Chapter 5 : 45-46, Mosby Comp. 1981.

24. Pellicci P. M., Wilson P. D., Jr. Sledge C. B., Salvati E. A., Ranawat L. S. Ross R., Callaghan J. J. : Long Term Results of Revision Total Hip Replacement. J. Bone Joint Surg., 67 A : 513-517, 1985.

25. Kavanaugh B. F., Ilstrup D. M., Fitzgearld R. H. : Revision Total Hip Arthroplasty. J. Bone Joint Surg. 67 A : 517, 1985.

26. Mc Gann W. A., Welch R. B., Picetti G. D. : Acetabular Preaparation in Cementless Revision Total Hip Arthroplasty. Clin. Orthop. 235 : 35-46, 1988.

27. Engh C. A., Glassman A. H., Griffen W. L., Mayer J. G. : Results of Cementless Revision for Failed Cemented Total Hip Arthroplasty. Clin. Orthop 235 : 91-110, 1988.

28. Scott R. D. Pomerov D., Oser E., Schmidt R., Turner R., Bierbaum IB. : The Results and Technique of Bipolar Revision Hip Arthroplasty Combined with Acetabular Grafting. AAOS, San Francisco, Orthop. Trans. Vol 11, No : 3, 1987.

29. Oakeshott R. D., Morgan D. A. F., Zukor D. J., Rudan J. F., Brooks P. J., Gross A. E.: Revision Total Hip Replacement With Osseous Allograft Reconstruction. Clin. Orthop 225 : 37, 1987.

30. Dandy D. J., Theodorous B. C. : The managemment of Local Complications of Total Hip Replacement By MC Kee-Farrar Technique. J. Bone Joint Surg. 57 B : 30, 1970.

31. Hunter G. A., Welsh R. P., Cameron H. U., Bailey W. H. : The Results of Revision Total Hip Arthroplasty. J. Bone Joint Surg., 61B : 419, 1979.

32. Hoogland T. Razzano C. D., Marks K. E., Wilde A. H : Revision of Mueller Total Hip Arthroplasties Clin. Orthop 161 : 180, 1981.

33. Amstutz HC, Mc S. M., Jinnah R. H., Mail. : Revision of Aseptic Loose Total Hip Arthroplasties. Clin Orthop 170 : 21, 1982.

34. Kavanagh B. F., Fitzgerald R. H. Jr. : Multiple Revision for Failed Total Hip Arthroplasty, J. Bone Joint Surg 69 A : 1144, 1987.

35. Kyle R. F ve Gustilo R. B. : Revision Total Hip Arthroplasty With the BIAS To-

tal Hip System. Techniques in Orthop 2, 7, 1987.

36. Stampfel D. Pommer W. Trauner R. ve Santner V. : 3 1/2 years' Results of Lord Priamry Total Hip Arthroplasties and 1 1/2 years' Experience with Revision Arthroplasties for Loose Cemented Prostheses In Morscher, E. (ed) : The Cementless Fıxation of Hip Endogrosthesis. New York, Spınger - Verlag, 1984 p 257.

37. Parhofer, R. ne Monch W. : Experience with Revision Arthroplasties for Failed Cemented Total Hip Replacements Using Uncemented Lord and P. M. Prostheses. In Morscher, e. (ed) The Cementless Fixation of Hip Endoprostheses. New York, Springer-Verlag p. 275, 1984.

38. Engh C. A., Bobyn J. ne Glassman A. H. : Porous Coated Hip Replacement. J. Bone Joint Surg 69 B : 57, 1987.

39. Hungerford D. S., Jones L. C. : The Rationale of Cementless Revision of Cemented Arthroplasty Failures. Clin. Orthop. 235 : 12-24, 1988.

40. Gustilo R. B., Pasternak H. S. : Revision Total Hip Arthroplasty with Titanium Ingrowth Prosthesis and Bone Grafting for Failed Cemented Femoral Component Loosenig. Clin. Orthop 235 : 111-119, 1988.

41. Dakeshott R. D., Morgan D. A. F., Zukor D. J., Rudan J. F., Brooks P. J., Gross A. E. : Revision Total Hip Arthroplasy with Allograft Reconstruction Clin Orthop 225: 37-61, 1987.

42. Alpaslan M. A., Atilla B., Cila E., Süngü B. : Revizyon ve Rezeksiyon Kalça Artroplastilerinde Fonksiyonel Sonuçlar, Revizyon Cerrahisinde Karşılaşılan Güçlükler. XI. Milli Türk Ortopedi ve Travmatoloji Kongresi 27-29 Eylül Ankara 1989.

PANEL-IV

OMUZ HASTALIKLARI

Moderatör : Prof. Dr. Ömer ŞARLAK

Omuz Bölgesinin Radyolojik Muayenesi

* Prof. Dr. Ömer ŞARLAK

Ortopedi ve Travmatoloji'de pek çok ekleme gösterilen aşırı ilgi nedense ilginç «ball and socket» yapısına rağmen omuz eklemine gösterilmemiştir. Neviasier (3, 4) bazı yayınlarında omuzdan unutulmuş eklem olarak bahsetmektedir.

Tıpta, tanı ve tedavi alanındaki son yılların başdöndürücü gelişmelerden omuz da yeterli ölçüde payını almıştır. Bölgenin hastalık ve patolojilerinin tanı ve tedavisi için klasik anamnez, fizik muayene, basit radyolojik muayeneler diğerini korumakla birlikte 1970'li yıllardan itibaren Artroskopi, Artrografi, 1979'dan beri de ilk kez Seltzer (5,6), daha sonra da 1984'te (Crass (1,2) % 93'lere kadar başarılı sonuçlar veren ultrasonografiyi uygulamışlardır Daha sonra CT ve nükleer magnetik rezonansın tanı araçları içinde yerini alması, yeni ufukların açılmasına neden olmuştur

Omuz ekleminin radyolojik değerlendilmesi oldukça basit olmasına rağmen maalesef tanı koymaya çalışan hekim çoğunlukla iki basit düz görüntü ile «iç ve dış rotasyonda ön-arka radyografi» yetinmektedir. Gerçekte bu iki film omuz bölgesinde olabilecek bütün patolojik antilileri ortaya koymak için yeterli bilgi sağlamaz. En azından ön-arka görünüme dik olan düzlemde bir radyolojik incelemede gerekir.

Omuz bölgesi yakınmaları olan bütün hastalarda standart seri radyolojik incelemeler yapmak faydalıdır. Bu seriler beş projeksiyonu kapsar. Üçü ön-arka düzlemi, biri aksiller düzlemi, biri de bisipetal oluk düzleminin görünümleridir.

I — Ön-arka radyolojik incelemeler :

A — Dış rotasyonda ön-arka radyolojik inceleme : Bu röntgenogram hastanın kolu yanda, el maksimum supinasyonda ve dirsek ekstansiyon pozisyonunda iken alınır. Dirseği fleksiyona getirmeye ve eli mubalagalı eksternal rotasyonda tutmağa gerek yoktur. (Şekil - 1 - A, B).

Bu ekspojurda tüberkulum major tam olarak görülür. Bölgedeki kalsifik depositlerin gösterilebilmesi için ve ekromio-humeral aralığını ölçmesinde yararlıdır.

B — İç rotasyonda ön-arka radyolojik inceleme : Kol yanda, dirsek ekstansiyonda ve önkol pronasyonda olmalıdır. Dirseği fleksiyona, eli karın üzerine getirmeye gerek yoktur (Şekil 2 - A, B).

Bu incelemede humerus tüberkulum major çevresindeki patolojilerde, kalsifik tendinitis, kistik değişikliklerin ve sklerozların tanınmasında gereklidir.

C — Kol 100 derece abduksiyon pozisyonunda iken omuzun ön-arka radyolojik incelemesi : Kol 100 derece abduksiyonda iken alınana ön-arka görünüm akromio-klaviküler eklemi net şekilde gösterir (Şekil - 3 - A, B). Ayrıca bu projeksiyon akromio-klavikü-

* GATA Askeri Tıp Fakültesi Ortopedi ve Travmataloji Anabilim Dalı

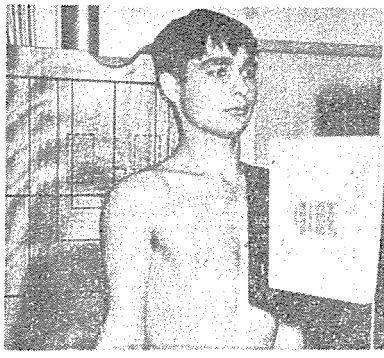

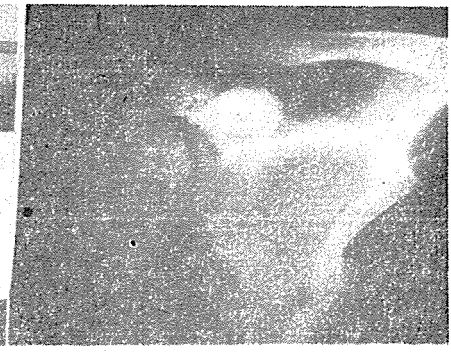

Şekil- 1 - A
Omuz bölgesinin dış rotasyon ön-arka radyolojik incelemesi

Şekil - 1 - B
Bu pozisyonda elde edilen radyograf

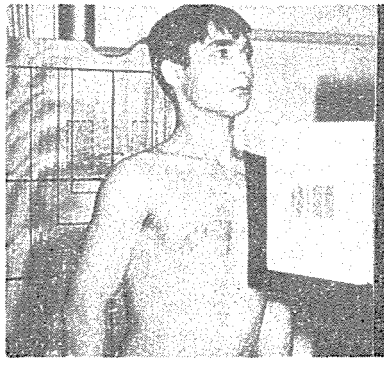

Şekil - 2 - A
Omuz bölgesinin iç rotasyon ön-arka radyolojik incelemesi

Şekil - 2 - B
Bu pozisyonda elde edilen radyografi

ler eklemin altındaki skapular yapıların ve akromiol boynun açıkça görülmesini sağlayarak dejenerasyonlar ve osteofitlerin daha iyi görülmesine yardımcı olur.

Kolun abduksiyonda veya gövde yanında olmasından etkilenmeyerek, humerus boynu ve humerusun medial korteksi değişmeden kalır. Bu nedenle humerus başının kalkeri ile skapulanın lateral kenarı arasındaki ilişkiden dolayı yüz derece abduksiyonda omuz ön-arka grafisi adeziv kapsülitisi olan hastalarda yararlı bilgiler vermektedir

II — **Aksiller görünüm** : Aksiller görünüm omuzun gerçek lateral görüntülenmesinde en iyi yöntemdir. Radyolojik inceleme hasta supinde, omuz 90 derece abduksiyonda, dirsek fleksiyonda ve parmaklar tavanı gösteriyor pozisyonda iken olmalıdır. Eğer omuz 90 derece abduksiyona gelemiyorsa, gelebildiğince abduksiyonda olması gereklidir (Şekil - 4 A, B). Bu pozisyonda alınan radyolojik incelemeler de her zaman humerus başının ön yüzünde, tüberkulum minör ters küçük V olarak görülmesine neden olur. Böylece grafiye bakan hekime ön ve arka bölgeyi ayırabilmesine yarar. Daha yeterli grafiler alınabilmesi iiçn kasetin omuz üst kısmına yerleştirilmesi ve humerus başının aksi tarafa doğru eğilmesi önemlidir. Daha iyi bir glenoid görüntü elde edebilmesi için tüpün korokoid çıkıntıya yönlendirilmesi gereklidir.



Şekil - 3 - A
Kol 100 derece abduksiyonda iken omuz ön-arka radyolojik inçelemesi

Şekil - 3 - B
Şekil - 3 - A pozisyonda alınan radyografi



Şekil - 4 - A
Aksiller görünüm için radyolojik inceleme

Şekil - 4 - B
Aksiller pozisyonda alınan radyografi

Aksiller görünüm omuz bölgesi kırıklarının daha iyi değerlendirilmesi ile ön-arka grafilerde iyi görülemeyen supskapularisin nokta şeklindeki kalsifiye tendinitlerinin görüntülenmesine yardım eder.

Özet olarak; Aksiller grafilerle humerus küçük tüberkülü, humerus başı ön yüzü, glenoid, supskapilaris kalsifikasyoni, kırık fragmanların en iyi değerlendirilmesi sağlanabilmektedir.

III — **Bisipital oluk görünümü** : Bu radyolojik inceleme hasta supinde ve kaset omuzun üst bölümünde iken alınır. Kol yaklaşık 20 derece abduksiyonda, dirsek ekstansiyonda, el kenarda ve maksimal supinasyondadır. Röntgen ışınları kol boyunca bisipital oluğun altına yöneltilmelidir.

Bisipital oluk görünümü bölgede artrozik değişmeler, veya transvers humeral ligament ossifikasyonu olup olmadığını saptamakta yararlıdır. Bisipital olup yetmezliği yanısıra kalsifiye tendinitisin lokalize edilmesine de faydalıdır.

K A Y N A K L A R :

1. CRASS, J. R., CRAİG, E. V., THOMPSON, R. C. : Ultrasonography of the rotator cuff. J. Clinical Ultrasound 12 : 487, 1984.
2. CRASS, J. R., ÇRAİÇ, E. V., FEİNBERÇ, S. B. : Sonography of the Postoperative rotator cuff., Archive Journal Radiology, 146 : 561, 1986.

3. NEVİASİER, R. J. : Radiologic Assesment of the Shoulder, Plain and Arthrograpic, Orthopaedic Clinics of North America, Vol. 18, No. 3, July 1987, 99 : 343-349.

4. NEVİASİER, R. J. : Manegement of Shoulder Problems, Preface; The Orthopedic Clinics of North America; Vol. 18, Number, July 1987.

5. SELTZER. S. E., FİNBERG, H. J., WEİSSMAN, B. N. : Arthrosonography : Çrayscale ultraasound evaluation of the Shoulder, Radiology, 132-467, 1979.

6. SELTZER, S. E., FİNBERG, H. J., WEİSSMAN, B. N. : Arthrosonography - Technique, Sonographic anatomy, and pathology, invest : Radiology, 15 : 19, 1980.

Omuz Patolojilerinin Değerlendirilmesinde Artroskopi, Artrografi ve Ultrasonoğrafinin Yeri

* Doç. Dr. Mehmet S. BİNNET

Omuz ekleminin yumuşak doku patolojileri Ortopedi ve Travmatolojinin en az kıymeti bilinen olaylarının başında gelmektedir. Son yıllarda bu patolojiler üzerinde giderek artan çalışmalar, günümüz gelişmiş tanı yöntemlerinin konu üzerine yoğunlaşmasına neden olmuştur. (1, 2, 3, 4, 6, 11)

Sorun, omuz eklemindeki potansiyel patolojik değişiklikler ve düzeyini ortaya koyabilmek için günümüz görüntüleme yöntemlerinden ne şekilde faydalanılacağıdır. Bu amaca yönelik olarak 1988 yılının başından itibaren Anabilim Dalımıza omuzundaki yakınmalarla başvuran olgularımız, sistematize değerlendirme ve fizik muayene sonrası bulgularına göre radyolojik, artrografik, ultrasonografik, bilgisayarlı aksiyel tomografik ve artroskopik olarak tanıya ulaşılmıştır. (1).

Olgulara ilk yaklaşımdaki amaca yönelik sorgulama ile birlikte standardize edilmiş fizik muayene protokolünün tanıdaki önemi tartışmasız sürmektedir. (11) Konu üzerine geliştirilen potokoller ortak özellikler taşımakta olup uygulamamızda bunların türkçe tercümeleri kullanılmıştır (Şekil 1, 2, 3, 4, 5)

Sorgulamanın ve fizik muayene bulgularının Rotator Cuff (Omuzun döndürücü kastendon kılıfı) lezyonunu düşündürdüğü olgulardakai radyolojik tetkikler : Ön-arka nötral, içe - dışa rotaasyonda, abduksiyonda ve aksiller grafiler olarak yapılır. Direkt grafilerde humerus başında glenoide göre kısmi yükseklik tanıya götürücü bir bulgudur. (10) Bu bulguyu tüm olgularda tesbit etmek güç isede, rotator adelelerin stabilizatör etkisinin ortadan kalktığı masif yırtıklarda bu yükseklik vardır.

Artrografik olarak tek ve en önemli bulgu radyoopak maddenin beş standart grafinin birinde subdeltoid bursaya eksravazasyonudur. (9, 10) Eksravazasyon aksiller grafide hilal biçiminde görüntü verir.

Rotator Cuff yırtığı olan olgularda ultrasonograifk olarak dört bulgu söz konusudur. Bunlardan ilki cuff adelelerinin kalınlığının sağlam tarafa oranla incelmesidir. İkincisi ve en sık karşılaştığımız bulgu, cuff adelelerinin homojen ekogenetesindeki orta dereceli bozukluktur. Üçüncü bulgu masif yırtıklarda izlenilen yaygın görüntü bozukluğudur. Son bulgu olan santral ekojenik bantın varlığı konusunda tartışma devam etmektedir. (4, 6) Hasas ve non-invaziv bir yöntem olan ultrasonografi ile tanıya yaklaşım belirli bilgi birikimini gerektirmektedir. Bu ise omuz anatomisi ve lezyonlarının patolojik anatomiis yönünden Ortopedist ile ultrosonografi cihazından efektif görüntüler elde edilmesi açısından Radyoloğun işbirliğiyle oluşmaktadır. Ultrasonografide belirli deneyime ulaşana kadar ve yanlış tanı olasılığını en aza indirgemek için artrograifk bulgular referans kabul edilmelidir. (9)

Olgularımızda Cuff lezyonu tanısını tarafımızdan yapılan ve halen omuzun seçkin tanı yöntemlerinden biri olan artrografik bulgulara göre koymaktayız. Ultrosonografik bulguları ancak destekleyici olarak ele almaktayız.

Omuzun yumuşak dokularına ait diğer bir patoloji ise Supraspinatus tendiniti ve İmpingement (sıkışma) sendromudur. Birbirinden kesin kiriterlerle ayrılmayan bu iki patolojiyi çalışmamız içerisinde ortak biçim-

* Ankara niÜversitesi Tıp Fakültesi Ortopedi ve Travmatoloji Anabilim Dalı

de ele aldık. Bu grubun radyolojik olarak iki temel bulgusu vardır (7, 10) Bunlardan tuberkulum majustaki skleroz ve kistik değişiklikler, subakromial kistlere oranla daha az izlenmektedir. Artrografik olarak özel bir bulgu olmamasına karşın, subdeltoid alanda düzensizlik olabilmektedir. Ultrasonografik bulgular yine Supraspinatus tendonu üzerine yoğunlaşmaktadır. Değişiklikler supraspinatus tendonun bütünündeki incelme ve ekogenetidesindeki artışla kareketerizedir. (1, 2) Tendonun kesitlerindeki incelmelerin, genelleştirilmiş sabit değerlerle ifade edilmesi güçtür. Bulgular ancak karşı sağlam omuzdaki tendon kalınlığına oranlanarak bulunur. Hareketler sırasında supraspinatus tendonunun korakoakromial ligament veya akromion altında, gerek travmatik gerekse dejeneratif nedenlerden dolayı sıkışmasına impingement veya sıkışma sendromu olarak ifade edilmektedir. (1, 2, 5, 10) Bu sendromun tanısı için patolojinin hareketler sırasında izlenerek ortaya konulması gereklidir. Ultrasonografinin tanıya götürücü en önemli yararlarından biriside adelelerin hareketlerdeki, fonksiyonel bütünlüğünü gösterebilmesidir. Ultrasonografinin bu şekildeki dinamik amaçlı kullanımı ile cuff adelelerindeki impingement veya sıkışma sendromunun tanısı konulabilinir. (1, 2)

Tanıda tüm görüntüleme yöntemlerinden faydalanılabilecek olgular habitüel omuz çıkığı ve omuz instabiliteleridir. Amaç primer patolojiye bağlı olarak gelişen sekonder deformitelerin tanınarak tedavi yöntemine yol gösterici olmasıdır. Her iki patolojidede direkt radyografilerin tanı koydurucu özelliği yoktur. Yanlız dikkatli radyografik tetkikler tanıya yardımcı olabilecek bulgular verebilir. Buda ancak kemiksel düzeydeki deformiteler için geçerli olmaktadır. (7) Humerus başına lokalize kemiksel deformitelerin düzeyinin ortaya konulması için bilgisayarlı aksiyel tomografi ideal görüntüler vermektedir. Kemikte çökme ile seyreden Hill-Sachs lezyonlarında diğer yöntemler tomografi kadar faydalı olmamakatadır. Bilgisayarlı aksiyeel tomografinin tanısal yararları ise glenoid kavite için geçerli değildir.

Diz ekleminden sonra instabilite kavramının gittikce yaygınlaştığı omuz instabilitelerinde tanı etyolojik faktörün ortaya konulmasına yönelik olmalıdır. (3, 5) Gerek öne gerekse arkaya instabilitede patoloji, glenoid kavite veya labruma lokalize olmaktadır. (5) Kıkırdak düzeyindeki bu olaylarda tanı direkt görüş olanağı veren artroskopi ile konulabilinir. Özellikle labrumdaki yırtık veya sıyrılmalarda diğer tanı yönlemleri yetersiz kalmaktadır. Aynı durum kıkırdak düzeyinde harabiyet yapan Hill-Sachs lezyonu içinde geçerlidir. (3, 5) Klinik çalışmalarımızda artroskopiyi bugün için yukarıda bildirdiğimiz amaçlar doğrultusunda, sınırlı kullanmaktayız. Habitüel omuz çıkığında artrografik tetkikler kapsüler genişlemenin boyutları hakkında bilgi vermektedir. (7) Bunun dışındaki yararları ise tartışmalıdır. (3, 5)

Kompleks görüntüleme yöntemlerinin yanısıra, direkt radyografilerin tanı koydurucu yaraarları omuzun kapsül veya tendonlarındaki kalsiyum depolarında izlenilmektedir. Bu olgularda artrografi eşlik eden lezyonların varlığını ortaya koyabilmektedir. (7) Biceps tendonundaki lezyonlarda ise klinik muayene bulguları tüm görüntüleme yöntemleninden daha yararlı olmaktadır. Bunun yanısıra tendon ve kılıfının ultrasonografik kesitleri, kılıftaki inflamasyonu gösterebilir. (6) Biceps'in uzun başının mediale lükse veya sublükse olduğu olgularda artrografik görünümle patoloji ortaya konulur. (7)

Adheziv kapsülit ve donmuş omuzdaki tanı için artrografik tetkikler yeterli olmaktadır. Sınırlı artrograifk bulgular içeriisnde en önemlisi kapsüller kapasitenin azalması ve yapışıklıklardır. (8)

Sonuç olarak günümüz gelişmiş görüntüleme yöntemlerinin tanısal yararlarındaki anahtar sistematize değerlendirme ve fizik muayene ile elde edilmektedir. Rockwood kompleks görüntüleme yöntemlerinin eğitim ve uygulaması için harcanacak eforun, fizik muayene ve değerlendirilme içinde kullanıldığında, kesin tanıya çok daha kolay ulaşılabileceği görüşünün unutulmaması gerektiğine inanıyoruz. (11)

K A Y N A K L A R :

1. Binnet M. S., Işıklar Z, U., Ege R. : Role of Dynamic ultrasonograpy in Diagnosis of Impingement Synrome. The Center for Implant Surgery. The 11th Annual International Symposium Abstrack Book : 51 Haifa 1989.
2. Collins R. A., et al : Ultrasonograpy of the Shoulder. Ort. Clin. North America 18 : 351-60 1987.
3. Gachter A., Kalin L. : Diagnostische Artroskopie des Schultergelenks. Fortgeschrittene Artroskopie 3 : 31-37 Ferdinand Enke Verlag Stuttgart 1987.
4. Harland U. : Sonographic imaging of the Shoulder and its pathological changes. Electromedica 55 : 138 - 46 1987.
5. Jacop r. p., Staubli H. U. : Stellenwert der Schulterartroskopie. Fortgeschrittene Artroskopie 3 : 44-56 Ferdinant Enke Stuttgart 1987.
6. Middleton D. W., et al : Ultrasonographic Evaluation of the Rotator Cuff and Biceps Tendon. J. Bone Joint Surg. 68 (A) : 440-50 1986.
7. Neviaser R. J. : Radiologic Assesment of the Shoulder. Ort. Clin. North America 18 : 343-49, 1987.
8. Nevaiser J. T. : Adhesiv Capsülitis. The Center for Implant Surgery. The 11th Anuual International Sypposium Abstrack Book : 49-50 1989.
9. Nevaiser J. T. : The Diagnosis and treatment of incomplet Rotator Cuff tears. The Center for Implant Surgery. The 11th Annual International Symposium Abstrack Book : 52-54, 1989.
10. Reicheld A. : Die Rotatorrenmanschettenruptur. Z. Orthop. 123): 38-43, 1985.
11. Rockwood C. A. : Shoulder Artroscopy. J. Bone Joint. Surg. 70 (A) : 639-40, 1988.

Omuz Ekleminin Travmalarında ve Hastalıklarında Ultrasonografinin Yeri (Standart Kesitler ve Bulgular)

* Dr. Mehmet ÇAKMAK

Yumuşak doku ültrasonografisi içersinde omuz ültrasonografisinin ayrı bir önemi vardır. Klasik radyolojik yöntemlerle tesbit edemediğimiz çeşitli yumuşak doku patolojilerini ültrasonografi yardımıyla hem statik hem de dinamik olarak tesbit etme imkanına sahibiz. Biz bu bildirimizde kısaca omuz ültrasonografisi uygulamasındaki standart kesitler, bu kesitlerle tesbit edilebilen patolojiler ve ültrasonografinin avantajları üzerinde durmak istiyoruz.

Omuz ültrasonografisi, özellikle rotator kaf yırtıkları bursa subakromialisdeki iltihabi değişiklikler, kalsifiye tendinit, biseps tendonundaki iltihabi değişiklikler, kalsifiye tendinit, biseps tendonundaki iltihabi değişiklikler, yırtıklar, Hill-Saks deformitesi, humerus başındaki diğer defektler gibi oldukça önemli patolojilerin tanısında ortopediste yardımcı olmaktadır. Ayrıca buna ilaveten dinamik inceleme olanağı ile rotator kaf impingementi ve humerus başının glenoid içersindeki hareketi de gözlenebilmektedir.

Omuz ültrasonografisi real time ültrasonografik yöntem ile gerçekleştirilir. Araştırılmak istenen bölgenin cilde yakın olması nedeni ile genelde 5 MH veya 7,5 MH linear prob kullanılır. Linear probun önüne ilave edilen bir su yastıkçığı ile özellikle omuzdaki deri konturlarına uygun bir adaptasyon sağlanır. Kontakt jel olarak genelde Aquasonic 100 kullanılmaktadır.

Kalça ültrasonografisinin aksine omuz ültrasonografisinde halen bütün otörlerin üzerinde birleştiği standart kesitler bulunmamaktadır. Biz Harland (2) ve Mack (4) tarafından bildirilen standart kesitleri kullanıyoruz. Ayrıca bunlara ilave olarak Hedtmann (3) tarafından bildirilen iki standart kesiti de yardımcı kesit olarak kullanıyoruz. Bizce bu kesitler omuzu dorsal, lateral, ve ventral olarak incelemesi bakımından bildidirilen diğer kesitlere belirgin bir üstünlük sağlamaktadır.

Standart Kesitler : Kullandığımız standart kesitler 5 tanedir.

1 — **Dorsal horzontal kesit** : Bu kesitte prob spina skapulaya parelel olarak horizontal yerleştiirlir. Ekranda humerus başı, glenoid, skapula ve infraspinatus tendonu görülür. Bu esnada kol nötral pozisyondadır. Kolun içe ve dışa rotasyonu ile infraspinatus tendonu tüberkulum majus'a yapışma yerine kadar incelenebilir.

Bu kesitte, infraspinatus yırtıkları, humerus başındaki defektler (Hill-Saks deformitesi ve kaput humeri, fossa glenoidale ilişkisi) dinamik olarak incelenebilir. Ayrıca intraartiküler sıvı birikimleri bu kesitte görülebilir (5).

2 — **Dorsal vetikal kesit** : Bu kesitte prob, humerus 1/3 proksimaline posterolateral olarak yerleştirilir. Bu kesitte ekranda humerus başı, kollum şirurjikum, supraspinatus, infraspinatus ve teres minör tendonları, humerus başının anteriöründe, başı bir kubbe tarzında kaplamış durumda görülür.

* İstanbul Tıp Fakültesi, Ortopedi ve Travmatoloji A.B.D.
Bu çalışma Dr. M. Demirhan'ın işbirliği ile yapılmıştır.

hale gelir. Rotator kaf en iyi şekilde kolun içe rotasyonunda görünür. Bu kesitte rotator kaf yırtıkları ve humerus başındaki defektler görülebilir.

3 — **Lateral vertikal kesit** : Bu kesitte prob, trapezius kasının devamına, akromion humerus başı, kollum anatomikum, tüberkulum majus ve supraspinatus tendonu (üçgen biçiminde) görülür (1). Kolun içe ve dışa rotasyonları ile bütün supraspinatus tendonu yapışma yerinden itibaren akromion altına kadar incelenebilir. Supraspinatus yırtıkları genellikle anatomik olarak bu bölgede görülmektedir.

Kolun 20-30 derece abduksiyonu ile, supraspinatus tendonunun subakromial bölgedeki hareketi incelenebilir (Dinamik inceleme) (1). Bu kesitte supraspinatus tendonunun dejenaritf değişiklikleri ekojenite farklılıkları şeklinde görülebilir. Ayrıca supraspinatus komplet ve inkomplet yırtıkları, subakromial bursitler ve kalsifiye tendinitler görülebilir. Ayrıca supraspinatus komplet ve inkomplet yırtıkları, subakromial bursitler ve kalsifiye tendinitler görülebilir.

4 — **Ventral horizontal kesit** : Bu kesitte prob, horizontal olarak hemen akromionun distalinden bisipital oluk üzerine yerleştirilir. Medialde korokoid çıkıntı, subskapularis tendonu, bisipital oluk, tüberkulum majus ve minus ve biseps tendonu enine kesit olarak görülür. Kolun içe ve dışa rotasyonları ile biseps tendonu oluk içindeki durumu ile değerlendirilebilir. Bu kesitte subskapularis yırtığı, biseps tendonunun iltihabi değişiklikleri ve luksasyonları görülebilir.

5 — **Ventral vertikal kesit** : Önceki kesitte bisipital oluk ortaya konduktan sonra, prob 90 derece çevrilir ve humerus cismine parelel olarak yerleştirilir. Bu kesitte biseps tendonu longitüdinal olarak ortaya konur. Kolun içe ve dışa rotasyonları ile tüberkulum majus ve minus görülebilir.

İlave yardımcı kesit (Korako-akromial kesit) : Bu standart kesitlere ilave olarak Hedtmann tarafından bildirilen ilave bir kesit de kullanılabilir. Bu kesitte prob akromion ile korokoid arasında ligamentum korako-akromiale üzerine yerleştiirlir. Ekranda bu bağ görülür. Prob bu bağa parelel olarak distale kaydırılırsa, hemurus başı, supraspinatus, biseps tendonu (enine kesit olarak) ve subskapularis görülür. Hedtmann bu görüntüyü bisiklet lastiğine benzetir ve «rad müster» adını verir. (3)

TARTIŞMA :

Omuz ekleminin anatomik özelliğinden dolayı bu bölgenin travmaları veya hastalıklarında standart radyolojik inceleme, klinik incelemeye fazla yardımcı olamamaktadır. Omuz ültrasonografisi diğer yardımcı tanı yöntemleri ile birleştirildiğinde tanıda hekime çok yardımcı olabilmektedir. (1, 2, 3, 4, 5) Diğer yardımcı tanı yöntemleri olarak sayabileceğimiz artrografi, double kontrast artrokomputertomografi ve artroskopi gibi diğer invaziv yöntemlerin yanında omuz ültrasonografisi.

1 — Noninvaziv olması,

2 — Bilateral yapılabilmesi,

3 — Ekonomik olması,

4 — Kısa sürede uygulanabilmesi,

5 — Dinamik inceleme olanağı,

sağlaması açısından değerli bir tanı yöntemi olduğu inancındayız.

Birçok yazar ültrasonografik sonuçları, artrografi ve intraoperatif bulgularla karşılaştırarak duyarlılık, spesifiklik ve doğruluk oranaları bildirilmektedir. Bu oranlar X 84 ile % 95 arasında değişmektedir (4, 5).

Uygulama tekniğinde çeşitli pozisyonlar tarif edilmesine rağmen, bizce omuzu ventral lateral ve dorsal olarak inceleyen yukarda bildirdiğimiz standart kesitlerin kullanılmasının daha yararlı olduğu inancındayız. Kliniğimizde son 1,5 yıldan beri uygulanmakta olan omuz ültrasonografisi

1 — Rotator kaf yırtıkları,

2 — Bursa subakromialisdeki değişiklikler,

3 — Kalsifiye tendinitler,

4 — Bieseps tendonundaki iltihabi değişiklikler, yırtıklar,

5 — Hill-Saks deformitesi,

6 — Humerus başındaki diğer defektler, gibi oldukça önemli patolojilerde ortopediste yardımcı olmaktadır.

Avantajları da göz önünde tutularak omuz ültrasonografisinin, bu bölgenin travmalarında ve hastalıklarında kullanılması gerekli bir tanı yöntemi olduğu kanısındayız.

KAYNAKLAR :

1. Collins, R. A. : US of the Schoulder, Orthop. Clin. North Amer., 18 : 351, 1987.
2. Harland, H. : Standardschnitte der Schultersonografie, Orthop Praxis, 8 : 617, 1987.
3. Hedtmann, A. : Atlas und Lehrbucb der Schultergelenkes, Orthop. Praxis, 9 : 647, 1986.
4. Mack, C. A. : US evaluation of the RC, Radiology, 157 : 205, 1985.
5. Middleton, W. : US evaluation of the RC and biesps tendon, J. Bone Joint Surg., 68-A : 440, 1986.

Omuz Patolojilerinde Ultrasonografi

* Dr. Selçuk BÖLÜKBAŞI

Bilindiği gibi omuz eklemi küre ve yuva şeklinde bir eklem olup vücudumuzdaki eklemlerin en fazla hareket genişliğine sahip olanlarından biridir. Bu hareket genişliği sadece gleno-humeral ekleme ait değildir, akromio-klavikular eklem, sterno-klavikular eklem ve skapulo-torasik eklem bu hareket genişliğini sağlayan diğer omuz kuşağı eklemlerdir. İnsanoğlu iki ayak üzerine dikildikten sonra bugünkü uygarlık düzeyimizi hazırlayan ellerin ve üst ekstremitelerin vücuda bağlanma yeri olarak omuz eklemi dahada önem kazanmıştır.

Omuz sorunları olan hastalar, ortopediste omuz ağrısı veya omuzda hareket kısıtlılığı ile başvurmaktadırlar.

Omuzda kemik yapılara ait olan patolojiler özellikle tramatik kırık ve çıkıklar klinik muayene ve direkt radyografi ile kolayca teşhis edilebilmektedir. Buna karşılık, omuz yumuşak doku travmaları ve diğer yumuşak doku patolojilerinde klinik muayene ve direkt radyografi yetersiz kalmaktadır (1). Kompüterize tomografi ve NMR (MRI) gibi gelişmiş teknolojinin teşhis araçları pratik ve ucuz değildir. İşte bu durumda ortopedistin yardımcısı ultrasonografidir.

Omuz patolojilerinin ultrasonografik analizi yeni, sensitif ve non-invaziv bir teşhis yöntemidir. 1979'da Seltzer ve arkadaşları önce maymunların omuzlarına, sonra insanların omuzlarına ultrasonografi yapmışlar ve omuz ultrasonografisinin anatomik sınırlarını çizmeye çalışmışlardır (2). 1983'de Farrar ve arkadaşları rotator cuff yırtıklarında ultrasonografinin potansiyel kullanımını rapor etmişlerdir (2). 1984'de Crass ve arkadaşları 9 hastada ultarason ve artrografiyi cerrahi ile mukayese etmişler ve rotator cuff yırtıklarında teşhis aracı olarak ultrasonografiyi tavsiye etmişlerdir (2). 1985'de Mack ve arkadaşları ultrasonografi ve artrografiyi cerrahi bulgularla karşılaştırmışlar ultrasonun doğru teşhis oranının yüksek olduğunu bulmuşlardır (2). 1986'da Crass ve arkadaşları rekürren postoperatif cuff yırtıklarının teşhisinde ultrasonun artrografiden daha duyarlı olduğunu, 1987'de Collins ve arkadaşları şüpheli rotator cuff yırtıklarının teşhisinde ultrasonun çok duyarlı olduğunu bulmuşlardır (2). Yayınlarda rotator cuff yırtıkları için ultrasonun doğru teşhis duyarlılığının ortalama % 93-95 olduğu bildirilmektedir (2, 3, 4).

Omuz ultrasonografisi ile omuz bölgesine ait kemik konturları. rotator cuff'ın dört muskulotendinöz komponenti, cilt, cilt altı dokusu, eğer varsa subakramial, subdeltoid ve glenohumeral effüzyonlar deltoid, trapezeuz, biseps adaleleri visualize edilebilir.

Omuzdaki ultrasonografik teşhis hem dinamik hemde statik yapılabilir (2, 3). Dinamik teşhiste örneğin rotator cuff için eksternal rotasyonda sıfır derece ile maksimum abduksiyon aralığı hareketli olarak muayene edilir ve videoya kaydedilir. Statik muayenede hasta oturur pozisyondadır. Önce normal omuz sonra patolojik omuz muayene edilir. Başlangıçta bisipital oluğun sonoğrafik görüntüsü sonografiyi yapan hekim için veya ekip için iyi bir işaret noktasıdır. Sonografi cihazının transduseri bisipital tendona bir defasında paralel, diğer bir defasındada dikey tutulur. Subskapularis, supraspinatus

* G. Ü. Tıp Fakültesi Ortopedi ve Travmatoloji ABD, Y. Doç.

ve infraspinatus içinde aynı yol izlenir. İstenilen görüntüler cihazın multiformat filmlerine kaydedilir.

Omuzun ultrasonografisini artrografisi ile karşılaştıracak olursak ultrasonografinin bazı avantajlı yanları vardır. Bunlar şunlardır (3) : 1 — Ultrasonografide her iki omuz muayene edilir. Artrografide ise sadece patolojik omuza artrografi yapılması uygundur. 2 — Ultrasonografi artrografiden daha ucuzdur. 3 — Ultrasonografi artrografiden daha kısa sürede yapılır. Her iki omuz için ultrasonografi süresi 10-15 dakikadır. 4 — Ultrasonografiye göre non-invaziv bir yöntemdir.

Sonuç olarak, omuz ultrasonografisi özellikle teşhis zorluğu çekilen yumuşak doku patolojilerinde ortopedistin ucuz, kolay ve duyarlılığı yüksek bir yardımcısıdır.

K A Y N A K L A R :

1. Lind T, Reiman I, Larsen JK-and Karstrup S. : Sonography in soft tissue trauma of the shoulder. Acta Orthop Scand. 60 (1) : 49-53, 1989.
2. Collins RA, Gristina AG, Carter RE, Vebb LX and Voytek A : Ultrasonography of the Shoulder' Orthop Clin North Am. 18 : 351-360, 1987.
3. Mack LA, Nyberg DA and Matsen III FA : Sonographic evaluation of the rotator cuff. Radiol Clin North Am 26 : 161-177, 1988.
4. Mack LA, Gannon MK, Kilcoyne RF and Matsen III FA : Sonographic evaluation of the rotator cuff. Clin Orthop 234 : 21-27, 1988.

Modifiye Magnuson-Stack Ameliyatı

* Dr. Nuri GÜLTEKİN

Omuz diğer eklemlerden daha fazla çıkığa maruz kalmakta ve bütün vücut çıkıklarının yaklaşık % 50'si bu eklemde görülmektedir. Eksik ve yanlış tedavi edilen primer omuz çıkıklarının ciddi komplikasyonlarından birisi, İtiyati Omuz Çıkıklarıdır.

Pek çok kez önemsiz travmalarla tekrarlayan böyle çıkıklara «Habituel veya Recurrent» çıkık olarak isimlendirebiliriz. Günlük hayatımızda özellikle genç erkeklerde görülen itiyati omuz çıkıkları, çıkık olabileceği endişesi ile iş hayatında büyük başarısızlıklara neden olmaktadır.

Hipocrates'ten beri itiyadi omuz çıkıkları problemi çözülmeye çalışılmış, ortopedistler arasında tedavi konusunda geniş düşünce ve görüş ayrılıkları olmuştur.

Literatür incelemelerinde bugüne kadar çok değişik ameliyatların yapıldığı düşünülürse, bu alandaki araştırma ve incelemelerin güçlüğü ortaya çıkar.

İtiyadi omuz çıkıklarında hatayı genellikle olguyu ilk tedavi edende aramak yerinde olur. Her travmatik çıkıktan sonra eklemi teşkil eden kemik ve yumuşak dokularda çıkığın sebebi ve tipine göre değişik derecelerde harabiyetler olur. Bunların şifası eklemi oluşturan dokuların immobilizasyonu ve istirahatine bağlıdır (15).

Tam iyileşme süresi tamamlanmadan hareketlere izin vermek itiyadi çıkıkları devam etmekten başka bir şey değildir.

Nitekim 500 Akut Travmatik omuz çıkığı olgusunu bütün yönleri ile araştıran Rowe'ye (13) göre ilk çıkık repozisyunundan sonra gerekli şekilde tesbit yapılmayanlarda nüks oranı % 70'dir.

Omuz eklemi mekanik olarak instabil bir eklemdir. Humerusun yuvarlak başı glenoid çukurunun içine tamamen girmeden eklemleşir. Glenoid fossa eklem yüzeyi, humerus başı eklem yüzeyinin 1/3 kadardır. Bu oran hendbol topunun çay fincanı üzerine konmuş hali kadardır. Eklemin bu özelliği geniş bir hareket alanı oluşturur.

Glenohumeral eklem dinamik stabilitesi;

A. Glenoid büyüklüğüne,

B. Glenoid şekline,

C. Glenoid açısına,

D. Eklem etrafı kasların kuvetine,

E. Humerus retroversiyon açısına göre değişir.

Eklem stabilitesi ise, eklem kapsülü ve aşağıdaki ligamentlerce sağlanır;

A. Eklem kapsülü-Glenohumeral bağlar,

B. Akrominoklaviküler bağ,

C. Korakoakromial bağ,

D. Kapsülü öne iten : İnfraspinatus ve teres minör,

Arkaya iten : Subskapularis

Yukarı çeken : Supraspinatus.

Supraspinatus, teres minör ve infraspinatus kasları tüberkulum majos'a yapışır ve humerusu dışa döndürür. Supskapularis ise tüberkulum minöre yapışır ve kolu içe döndürür. Bu kaslar omuz eklemi stabilitesinde önemli rol oynarlar.

Uhthoff ve Piscopo'nun (17) 52 fetal embrioylojik omuzda 1985'te yaptığl çalışmalarda omuz ön kapsülünün % 23 oranında skapula boynuna yapışarak bir poş yaptığı saptanmıştır Bu durum konjenital olarak bir istidadında varlığını düşündürmektedir.

* Gülhane Ask. Tıp Akd. ve As. Tıp Fak. Ort. ve Trav. ABD. Doçenti

Rowe ae arkadaşları (14) ve Ahmadain (1) yapmış oldukları çalışmaları sonucunda itiyadi omuz çıkıklarındaki patolojik değişiklikleri aşağıdaki şekilde sıralamışlardır;

A. Glenoid labrumunda aşınma (Bankart) % 84,

B. Humerus başı postero-lateralinde defect (Hill-Sachs) % 76,

C. Eklem kapsülünde gevşeklik % 83,

D. Subskapularis kasında gevşeklik % 91,

Patolojik değişiklikler çok farklı olduğundan, cerrahi tedavi için bir çok yöntem tarif edilmiştir.

I. Askı Ameliyatları :

a. Nicola,

b. Henderson,

c. Galllie ve le Mesurier,

d. Boyd ve Sisk.

II. Kapsüler Ameliyatlar :

a. Bankart (Cave and Rowe) (9, 11)

b. Putti-Plate (Osmond-clarke)

c. Du Toit ve Roux.

III. Kemik Bloku Oluşturularak Yapılan Ameliyatlar :

a. Bristow (7, 9, 12).

b. Eden-Hybbinette (5)

c. Scott,

IV. Kas Ameliyatları :

a. Magnuson-stack (8)

Mağnuson-Stack Ameliyatı : Bu ameliyatta eklem kapsülü ve subskapularis tendonu humerus lateraline nakledilerek ön duvar sağlamlaştırılır, böylece omuz dış rotasyonu kısıtlanır ve çıkık önlenir.

Ameliyat tekniğinin mekanik üstünlükleri şunlardır :

1 — Dış rotasyon sınırlanır,

2 — Kol dış rotasyon ve abduksiyona getirilirse subskapularis tendonu humerus başı üzerinde kaymaz.

3 — Subskapularis tendonu, pektoralis major, latissimus dorsi ve teres major'un öne ve aşağıya çeken disloke edici kuvvetlerine karşı humerus başını yukarı ve geriye çekerek glenoid içinde tutar.

4 — Kol kaldırıldığı zaman subskapularisin çıkığı önleyici etkisi daha çok artar.

CERRAHİ TEKNİK :

Genel anesteziden sonra hasta sırtüstü yatırılır. Aynı taraf kol dirseğe kadar ve omuzun tamamı steril hazırlanır. Omuz altına küçük bir yastık konur. Klavikulanın lateral 1/3'ünden başlayıp distale ve laterale inen 8-10 cm. uzunlukta insizyon yapılır. Sefalik ven bulunur, deltoid'in birkaç lifi ile beraber uzunluğuna ayrılarak mediale çekilir.

Eklem kapsülü ortaya çıkarılır. Kol dış rotasyona getirilerek subskapularis tendonu bulunur, altına bir pens veya düz ekartör sokularak sınırları belirlenir. Tendonun alt ve üst kenarı ile arka yüzü keskin diseksiyonla yapışma yerine kadar ayrılır, iki adet ipek aski sütürü konarak tüberkulum minusa yapışma yerinden ince bir kemik parçası ile veya sadece tendinöz kısmından ayrılır. Eklem kapsülünün açılan kısmından eklem içi, glenoid ve humerus başı muayene edilir. Serbest cisim varsa çıkarılır (15).'

Kol ileri derecede iç rotasyona getirilerek tüberkulum majustan 1,5 cm. distalde, kemikte subskapularis tendonu eninde bir oluk açılır. Perforatörle sütür yerleri hazırlanır. Geç absorbe olan veya absorbe olmayan sütürlerle tendon oluğa tespit edilir. Bu işlemler sırasında ve bundan sonra kol devamlı iç rotasyonda ve adduksiyonda tutulur. Tendonun alt ve üst kenarları eklem kapsülüne dikilir.

Yara serum fizyolojikle yıkanır. Emici diren yerleştirilir. Adale fasyası, cilt altı ve cilt kapatılır. Taraf Velpeau sargısına alınır.

3 hafta sonra sargı çıkarılır. 3 hafta daha boyun askısında tutulur ve hafi fekzersizlere başlanır. Post op. 6 hafta sonra omuz ve adale eksersizlerine başlanır.

Değerlendirme yöntemi (KARADİMAS, RENTİ VARUCAS (6)).

Kok İyi : Ağrı yok, 10°den az dış rotasyon kısıtlılığı, normal adele gücü, şikayeti yok.

İyi : Herhangi bir yönde 10°den fazla hareket kısıtlılığı veya ağrı, veya instabilite hissi.

Kötü : Redislokasyon görülmesi,

TARTIŞMA :

Magnuson ve Stack (8) (1943), Symenoides (1972), Moseley ve Overgaard (1982), De Palma ve Ark. (1967) habutiel omuz çıkığında asıl patolojinin eklem kapsülündeki ve subskapularisteki laksite olduğunu belirtmişlerdir.

Omuz çıkığına, en uygun pozisyon olan abduksiyon ve dış rotasyonda iken subskapularis tendonu ile omuz ön yüzünde statik ve dinamik bir engel oluşturularak stabilite sağlanır. (Tablo I'de görüldüğü gibi).

TABLO - 1

Yazar	Yıl	Olgu Sayısı	Nüks
Magnuson-Stack (8)	1943	6	0
Mac Ausland (12)	1956	21	2
De Palma (3)	1950	21	2
Gartland-Dowling	1954	1z	2
Robertson	1954	14	0
Rowe (13)	1956	2	1
Pallumbo ve Arkadaşları	1960	19	2
De Palma-sillberstein	1963	75	2
Karadimas (6)	1980	154	3
Ahmadain	1987	38	1
Şarlak ve Arkadaşaları	1987	176	1
TOPLAM		547	16

Litaratürden toplanan 547 Magnuson-Stack ameliyatlarında nüks oranı % 2,9 gibi en düşük bir oranı göstermektedir.

1964 yılından beri kliniğimizde uyguladığımız Magnuson- Stacak ameliyatı 176 olgu sayısı ve 1 nüks ile ön sıraları olmaktadır.

1. Ameliyatın kolaylığı,
2. Omuz ön yüzünde statik ve dinamik bir engel oluşturularak stabilite sağlanması,
3. Fazla travma oluşturmaması,
4. Redislokasyon oranı en düşük yöntem olması,
5. Komplikasyonların azlığı, nedeniyle omuz çıkıklarında modifiye Magnuson-Stack ameliyatını önermekteyiz (15).

K A Y N A K L A R :

1. AHMADAIN, A. M. : The Magnuson-Stack Orperation for Recurrent Anterior Dislocation of the Shoulder, J. Bone Joint Surg. 69 - B : 111 - 114, 1987.
2. BARRY, T. P., LOMBARDO, S. J., KERLAN, R. K., JOBE, F. W., CARTER, V. S., SHIELDS, C. L, YOCUM, L. A., TIBONA, L. E. : The Coracoid Transfer for Recurrent Anterior Instabilitey of the Shoulder in Adolescents, J. Bone Joint Surg. 67-A : 383-387, 1985.
3. DE PALMA, F. A. : Surgicall Approches to the Region of the Shoulder Joint, Clinical Orthop. Num. 20, Lippincott Comp. Philadelphia, 1961.
4. DE PALMA, A. F. : Surgery of the Shoulder, 2 nd en. Philadelphia etc : J. B. Lippincoot, 403-32, 1973.
5. HOVELİUS, L., KÖRNER, G. L, SUNDBERG, G. B., AKERMARK, G. C., HERBERTS, S. P., WREDMARK, G. T., BERÇ, E : The Coracoid Transfer for Recurrent Dislocation of the Shoulder, J. Bone Joint Surg. 65-A : 926-934, 1983.
6. KARADİMAS, J., RENTİ, G., VAROUCHAS, G. : Repair of Recurrent Anterior Dislocation o fthe Shoulder Using Transfer of the Subscapularis Tendon, J. Bone Joint Surg. (Am), 62-A : 1147-9, 1980.
7. LOMBARDO, S. J. KERLAN, R. K., JOBE, F. W., CARTER, V. S., BLAZINA, M. E., SHCELOS, C. L. : The Modified Bristow Procedure for Recurrent Dislocation of the shoulder, J. Bone Joint Surg., 58-A : 256-261, 1976.

8. MAGNUSON, P. B., STACK, J. K. : Recurrent Dislocation of the Shoulder, J.A. M.A. 123 : 889, 1953.

9. MAY, R. V. : A Modified Bristow Operation for Anterior Returrent Disloration of the Shodlder, J. Bone Joint Strg. 52-A : 1010-1016, 1970.

10. MORREY, B. F., JANES, J. M. : Recurrent Anterior Dislocation of the Shoulder, Long-Term follow-op of the Putti-Platt and Bankart Procedure, J. Bone Joint Surg. 58-B : 137, 1976.

11. MIRKIN, L. : Simple Bankart's Stapling for Recurrent Dislocation of the shoulder, J. Bone Joint surg. 59 - B : 516, 1977.

12. MAC KENZIE, D. B. : The Bristow-Helfet Operation for Recurrent Dislocation of the Shoulder, J. Bone Joint Surg. 62-B : 273, 1980.

13. ROWE, C. R. : Prognosis of Dislocation of Shoulder, J. Bone Joint Surg. ,38-A : 957-977, 1956.

14. ROWE, C. R., ZARINS, B., CIULLO, J. V. : Recurrent Anterior Dislocation of the Shoulder after Surgical Repair, J. Bone Joint Surg., 66-A : 159-168, 1984.

15. ŞARLAK, Ö. : İtiyadi Öne Omuz Çıkıklarının Modifiye Magnuson-Stack Ameliyatı ile Tedavisi, Akdeniz ve Ortopedi ve Travmatoloji Kongresi Kitabı, 313-321, Mayıs 1970.

16. TRUCHLY, G., THOMPSON, W. A. L. : Experience with Modified Putti Procedure in 302 Consecutive Cases of Anterior Recurrent Dislocation of the Shoulder, J. Bone Joint Surg., 58-A : 735, 1976.

17. UHTHOFF, H. K., PİSCOPO, M. : Anterior Capuslar Redundancy of the Shoulder, Congenital or Trauma tıc. J. Bone Joint Surg. 67-B : 363-366, 1985.

Rekürrent anterior Omuz Çıkıklarında Modifiye Bristow Girişimi

* Dr. Mahmut KARLI

Stabilitesi kemiksel yapılardan çok yumuşak dokular tarafından sağlanan omuz eklemi rekürrent çıkığın en fazla görüldüğü eklemdir. Bununda büyük çoğunluğu anterior çıkıklardır.

Etkilenenlerde fonksiyonel sakatlık yapan rekürrent anterior omuz çıkıklarının patogenetinin tümüyle aydıntlatılmış olmasına karşın, etyoloji üzerinde görüş birliği sağlanamamış olup; hala tartışmalar sürmektedir. Bu nedenle çeşitli yazarlar tarafından 150'den fazla ameliyat tekniği ve modifikasyonları tanımlanamıştır.

İlk çıkıktan sonra üç-dört haftalık immomobilizasyona gereken önemin verilmemesi ve ilk çıkığın 20 yaş altında oluşması, rekürrens insidansını arttırmaktadır. (1)

Omuz eklemindeki patolojiler ise; Bankart lezyonu olarak bilinen glenoid dudağın travmatik ayrışması, Hill-Sachs lezyonu denilen humerus başının posterolateralindeki defekt ve anterior kapsüller mekanizma denilen yapılardaki bazı eksiklikler çeşitli yazarlar tarafından esansiyel lezyon olarak tanımlanmıştır. (6)

MATERYAL VE METOD :

1985 - 1989 yılları arasında S. S. K. İstanbul Hastahanesi Ortopedi ve Travmatoloi Kliniği ve Gaziantep Devlet Hastahanesi Ortopedi ve Travmatoloji Kliniğinde 20 rekürrent anterior omuz çıkığı olgusuna Modifiye Bristow girişimi uygulanmıştır.

En uzun izleme süremiz 5 yıl, en kısa izleme süremiz 4 aydır. Hastalarımızın onaltısı erkek, dördü bayandı. Epileptik olan iki olgumuzda biri bilateraldi. En genç hasta onyedi; en yaşlısı kırkbeş yaşında idi. İlk çıkıklar en genç onbir; en yaşlıda otuz yaşında oluşmuştur. İlk çıkıktan sonra on hastamıza immobilizasyon hiç yapılmamış, ikisine ise iki-üç hafta yapılmış olduğunu öğrendik. En fazla çıkık sayısı bir hastada yüzden fazla iken, en az olarakta dört sayılmıştır. Hastalarımızın onikisinde ilk çıkıktan sonra nüksler ilk iki yıl içinde oluşmuştur.

Hastalarımızda nüksslerin sıklaşması ve normal yaşamlarını kötü yönde etkilemesi ameliyat endikasyonu olarak benimsenmiştir.

TEKNİK :

Bu ameliyat ilk kez 1958'de Helfet tarafından bildirilmiş ve Bristow adına armağan edilmiştir. Amacı koraakoid proçesin buna yapışan konjuan tendonla birlikte (bicepsin kısa başı ve korakobrakialis) glenoidin anterior kenarına transferidir.

Helfet, osteotomize edilen korakoid proçesi, skapula boynunun anteroinferior yüzünde deperioste ve talazlanmış bölgeye, subscapularis tendonunda açılan yarıktan geçirerek sıkıca bastırmış, daha sonrada konjuan tendonu subskapularisten geçirdiği yere dikmiştir.

Lombardo ve arkadaşları korakoid projesi glenoidin ön kenarına bir vida ile tespit etmişlerdir. 1970'de ise May, korakoid projesi glenoidin ön kenarına vidalamak için subscapularisi T. minusa yapıştığı yerin yakınından kesmiş daha sonrada transvers olarak ikiye ayırmıştır. Subskpularisi tuberkülum minusa dikerken plileştirmiştir. (3-4)

* SSK İstanbul Hastahanesi Ortopedi ve Travmatoloji Servis Şefi.
Bu panel konusu Dr. F. Müftüoğlu, Dr. C. Mirzanlı ve Dr. C. Ertürk ile müştereken hazırlanmıştır.

Torg ve arkadaşları 1987 Temmuzunda başka bir modifikasyonu yayınlamışlardır. Korakoid projesi konjuan tendonla birlikte subskapularis adalesi üzerinden kas ve tendinöz kısmın tek parça şeklinde aşağı çekilerek glenoid kenarına vidalanmasıyla modifiye etmişlerdir. (7)

Biz, olgularımıza Lombardo ve arkadaşlarının tanımladığı modifikasyonu uyguladık.

Bu uygulamanın üç komponenti vardır :

1. Anterior glenoid dudakta kemikten bir destek sağlamak,

2 Korakobrakialis ve bisepsin kısa başı ile kapsülü dinamik olarak güçlendirmek.

3. Subskapularisi daha sıkı duruma getirmek,

Korakod projesin transferi subskapularis adalesindeki yarıktan geçirilip normal abduksiyon ve eksternal rotasyonda yapıldığı zaman subskapularisi alt yarısını inferior pozisyonda tutar ve omuz humerus başı üzerine abdukte edildiğinde yukarı doğru kaymasına izin vermez. (6)

Bu yöntem çıkığa predispozan koşulları düzeltmekte, omuz stabilize etmekte ve çok iyi hareket yeteneği kazandırmaktadır.(4)

TARTIŞMA :

Ameliyat öncesi rutin olarak çektirdiğimiz omuzun iç ve dış rotasyonundaki grafilerin hiçbirisinde Hill-Sachs lezyonu saptayamadık. Ameliyat sırasında ise eklem kapsülünü açmadık. Loose Body'lerin çıkarılması için eklem kapsülünü açtığımız bir hastada Bankart lezyonu bulunmaktaydı.

Tanımlanmış bütün ameliyatlardan sonra değişik oranlarda redislokasyon ve omuz hareketlerinde özellikle eksternal rotasyon ve abduksiyonda kısıtlanmalar oluşmaktadır.

İzlediğimiz süreler içerisinde hiçbir hastamızda redislokasyon olmamış ve omuz hareketlerinde de herhangibir kısıtlanma oluşmamıştır.

Bir hastamızın postoperatif grafisinde glenoid ön dudak alt yüzde fissür saptandı, ancak hastada bir yakınmaya neden olmamıştır. Diğer bir hastamızda ise ameliyat esnasında korakoid proçes parçalandığından Helfet'in tanımladığı orijinal Bristow ameliyatı yapılmış ve omuz hareketlerinde özellikle eksternal rotasyon ve abduksiyonda onbeş derecelik kısıtlanma saptanmıştır. Üç hastamızda çok yoruldukları zaman koltuk altlarında hafif ağrıdan yakınmışlardır.

Hovelius 1983'de en iyi sonuçların transferin glenoid kenardan en fazla 1 cm uzaklıkta yapıldığı, transplantın skapula boynunun superoinefrior aksına göre ekvatorun alt kısmına yapıldığı, malleolar yada kansellöz vida kullanılan olgularda ve vidaların skapula boynunun posterior korteksini geçmesiyle alındığını bildirmiştir. (2)

K A Y N A K L A R :

1. Hovelius, L., Erikkson, K., Fredin. H., Hagberg' G., Recurrent after İnitial dislocation of the shoulder. J. Bone and Joint Surg. 65-A. March 1983, 343-349.
2. Hovelius. L., The Coracoid transfer for recurrent Dislocation of the Shoulder. J. Bone and Joint Surg. 65-A No. 7 : 926-934 1983.
3. Lombardo, S. J. - Modified Bristow procedur ofr recurrent Dislocation of the shoulder. J. Bone and Joint Surg. Vo. 58-A. March 1976. 256-261.
4. May, V. R., A. Modified Bristow Operation for Anterior Recurrent Dislocation of the shoulder J. Bone and Joint Surg. Vol. 52-A No 5, July 1970. 1010-1016.
5. Müftüoğlu, A. F., Rekürrent anterior omuz çıkıklarında Modifiye Bristow Ameliyatı. Uzmanlık tezi. İstanbul - 1987.
6. Sisk, T. D. Shoulder-anterior Dislocations. Campell's Operative Orthopedics Sixth Edition, 1980 The C. V. Mosby Company 474-489.
7. Torg, J. S., Modified Bristow-Helfet-May procedure for recurrent Dislocation and Subluxation of the shoulder. J. Bone and Joint Surg. 69-A No 6 July 1987, 904-913.

Redüksiyonu Gecikmiş Travmatik Omuz Çıkıklarında Tedavi Sonuçları

* Dr. Okan YALAMAN

Çeşitli sebeplerle yerine konmamış ve yazarlara göre değişen sürelerde çıkık kalmış bir omuz eklemi, redüksiyonu gecikmiş çıkık olarak kabul edilir.

Bu konudaki ilk yayın 1893'de yapılmıştır. Bu yayında Delpet irredüktibl omuz çıkıklarını inceliyordu (4) İlk önemli çalışma 1934'de Cubbins, Callahan ve Scuderi tarafından yapılmıştır. Bu yazarlar bir insizyon ve açık redüksiyon tekniği tarif etmişlerdir (3). Redüksiyonu gecikmiş omuz çıkıklarının en geniş incelemeyi ise 1969'da Schulz, Jacops ve Patterson yapmışlardır (10). Yerli literatürde ise bu konuda çok az yazılmıştır. Ayral ve Seyhan 1966'de (2), Şarlak 1977'de (11) yayınlarında bu lezyonların cerrahi tedavi sonuçlarını sundular.

GEREÇ VE YÖNTEM :

Gerecimizi, 1965-1979 yılları arasında İ. Ü. İstanbul Tıp Fakültesi Ortopedi-Travmatoloji Kliniğinde tedavi görmüş ve geç sonuçları takip edilebilmiş 34 omuz çıkığı oluşturmaktadır. İlk 24 saat içerisinde redüksiyonu sağlanamamış tüm olgular çalışma kapsamına alınmıştır. Serideki en genç hasta 25 ,en yaşlı hasta 75, ortalama yaş 48,3 dür. Hastaların 22'si erkek, 12'si kadın olup, 20 olguda sağ omuz, 14 olguda sol omuz çıkıktır. En taze olgu 3 günlük, en eski olgu 8 aylık, ortalama gecikme periyodu 2.5 aydır. 17 olguda gecikme sebebi kırıkçısınıkçıya gitmek olmuştur. Lezyon tipleri incelendiğinde : 26 anterior çıkık, 1 posterior çıkık, 7 anterior fraktür-dislokasyon tespit olunmuştur. 7 olguda çeşitli derecelerde nörolojik belirtiler, 19 olguda eşlik eden kırıklar görülmüştür.

Tedavide 3 ayrı yöntem uygulanmıştır.

— **Kapalı redüksiyon** : 3 haftadan fazla eskimemiş olgulara uygulanmış, 3 olguda redüksiyon başarılmıştır.

— **Açık redüksiyon** : 27 olguda uygulanmıştır.

— **Humerus başı eksizyonu** : 4 olguda uygulanmıştır.

Müdahalelerden sonra 3-4 hafta velpeao bandajı uygulanmış ve sonunda egzersiz programına geçilmiştir.

BULGULAR :

Serimizdeki olgular en az 9 ay, en çok 14 sene takip edilmişlerdir. Tedavi yönteminin, omuzun çıkık kalma süresi ile ilgisi incelendiğinde : Kapalı redüksiyonların ilk 3 hafta içinde mümkün olabildiği görülmektedir (Tablo 1). Çıkık kalma süresinin tedavi sonuçları ile ilişkisine bakıldığında: Tüm iyi sonuçların ilk 3 ayda alındığı görülmektedir. Kötü sonuçların tümünün yine ilk 3 ayda müdahale edilen olgularda alınmasının nedeni ise bunların anterior fraktür-dislokasyon olmasındandır (Tablo 2). Uygulanan tedavi yöntemine göre sonuçların dağılımı ise şöyledir (Tablo 3). Tedavi sonuçlarının değerlendirilmesi Schulz ve arkadaşlarına göre yapılmıştır.

* Anadolu Üniversitesi Tıp Fakültesi Ortopedi A.B.D. Yrd. Doçenti
Bu panel konusu **Dr. Eray Baltacı**'nın işbirliği ile sağlanmıştır.

TABLO 1 : Tedavi Yöntemlerinin Gecikme Süresi İle İlgisi

Gecikme Süresi	Tedavi Yöntemleri: Kapalı Redüksiyon	Açık Redüksiyon	Humerus Başı Eksizyonu	Toplam
1-21 gün	3	3	2	8
21 gün - 3 ay	—	17	1	18
3 - 6 ay	—	4	1	5
6 aydan fazla	—	3	—	3
Toplam	3	27	4	34
%	8,6	79,7	11,7	100

TABLO 2 : Sonuçların Gecikme Süresi İle İlgisi

Gecikme Süresi	Tedavi Sonuçları: İyi	Orta	Kötü	Toplam
1 - 21 gün	4	2	2	8
21 gün - 3 ay	9	8	1	18
3 - 6 ay	—	5	—	5
6 ayda nafzla	—	3	—	3
Toplam	13	18	3	34
%	38,4	52,8	8,8	100

TABLO 3 : Tedavi Sonuçlarının Tedavi Yöntemleri İle İlgisi

Tedavi Yöntemi	Tedavi Sonuçları: İyi	Orta	Kötü	Toplam
Açık Redüksiyon	11	15	1	27
Kapalı Redüksiyon	2	1	—	3
Humerus Başı Eksizyonu	—	2	2	4
Toplam	13	18	3	34
%	38,4	52,8	8,8	100

TARTIŞMA :

Redüksiyonu gecikmiş omuz çıkıkları lokomotor sistem travmatolojisinin en ciddi problemlerinden biridir (5, 7, 10, 11). Akut irredüktibl olgularda tedavinin ancak cerrahi olabileceği hakkında görüş birliği vardır. İrredüktibilite nedeni yumuşak doku veya fragmanlar olabilmektedir (5, 6, 7). Fraktürdislokasyonlarda tedavi sıklıkla cerrahi olmaktadır (1, 5, 8). Kapalı manipülasyonlarla başarılı olunan olgularda bildirilmiştir (1, 9). Yaygın cerrahi uygulama açık redüksiyon olgularında humerus başı eksizyonu uygulayanlara rastlanmakatadır (10). Fragmanların tespiti için çeşitli materyaller kullanılmaktadır. Biz çoğunlukla çapraz Kirschner telleri ile tespiti tercih ettik. Eski omuz çıkıklarının tedavisinde ise yazarlar çok farklı yorumlarda bulunmuşlardır. Genel kanı : Genç ve aktif hastalarda omuzu açık redükte etmek, yaşlı hastalarda ise çıkığı olduğu gibi bırakarak omuzun rehabilitasyonu ile yetinmektir (7). Ayral ve Seyhan'a göre eski omuz çıkıkları ağrılıdır. Açık redüksiyon sonucunda hareket kısıtlılığı kalsa bile ağrının ve sinir basısının ortadan kalkması dahi hastaya en büyük yardımdır (2).

SONUÇ :

— Fazla eskimemiş olgularda seçkin yöntem kapalı redüksiyondur.

— İrredüktibl çıkıklarda : İrredüktibilite nedenini ortadan kaldırarak yapılacak açık redüksiyon tek çıkış yoludur.

— Akut fraktür-dislokasyonlarda açık redüksiyon yapılmalı ve oluşabilecek geç komplikasyonlara göre alternatif aranmalıdır.

— Eski omuz çıkıklarında : Hastanın yaşına bakmaksızın, omuzda fonksiyon durumu zayıf ise, ağrı ve sinir basısı varsa 8 aya kadar başarılı açık redüksiyon yapılabilir.

K A Y N A K L A R :

1. ANQUIN, C. E. : Fracture dislocation of the shoulder : Classification and treatment, 12 th. SICOT, Tel-Aviv, Excerpta Medica, 1973.
2. AYRAL, F. ve SEYHAN, F. : Eski omuz çıkıkları tedavisinde aldığımız neticeler, İst. Üni. Tıp Fakültesi Mecmuası, 29 : 432-441, 1966.
3. CUBBINS, W. A., CALLAHAN, J. J. and SCUDERI, C. S. : The Reduction of old or ireductible dislocation of the Shoulder Joint, Surgery, Gyne. and Obst., 58 : 129-135, 1934.
4. DELPET, P. : Des luxations anciennes et ireducibles de l'epaule. Arch. Gen. de Med., 1. 19, 144, 1893.
5. DE PALMA, A. F. :Surgery of the shoulder. J. B. Lippincoot Co., 1973.
6. LAM, S. J. S. : Iredducible anterior dislocation of the shoulder, J. B. J. S., 48-B, 132, 1966.
7. ROCKWOOD, C. A. : Unreduced anterior dislocation, Fractures, Vol. 1, pp. 674-675, J. B. Lippincott Comp., Philadelphia-London-Toronto, 1975.
8. ROSEN, H. : Tension band wiring for the shoulder., 12. th. SICOT, Tel-Aviv, Excerpta Medica, 1973.
9. SAHA, A. K. : Fracture dislocation of the shoulder, 12. th. SICOT, Tel-Aviv, Excerpta Medica, 1973.
10. SCHULZ, T. J., JACOBS, B. and PATTERSON, R. L. : Unrecognized dislocations of the shoulder. J. Trauma, 9 : 1009-1023, 1969.
11. ŞARLAK, Ö. ve KAPLAN, H. : Redükte edilmemiş eski öne omuz çıkıkları, V. Milli Türk Ortopedi ve Travmatoloji Kongre Kitabı, Yargıçoğlu Matbaası, Ankara, 1978.

Mezuniyet Sonrası Kursu

Mezuniyet Sonrası Kursu - 1

Ortopedi ve Bilgisayarlı Tomografi

* Doç Dr. Serdar AKYAR

Ortopedik hastalıkların tanısında kullanılan radyolojik inceleme yöntemlerinin başında değişmez bir biçimde direkt grafiler yer almaktadır. Konvansiyonel tomografi ile varyasyonları ile birlikte artrografi'yi de saymak gerekmektedir.

Anjiografi, ortopedi de daha çok tümörlerin damarsal ilişkilerini ve kopsamlarını göstermek anlamında uygulama alanı bulmaktadır.

Radlonüklit çalışmalar, yüksek duyarlılıkları ile, özellikle metastazların öncü tanısında önemli rol oynamaktadır. Osteoblastik aktivite artışlarının aktivite fazlalığı şeklinde, görüntüleyen bu yöntem; sınırlı, az spesifik ancak etkin işlevini sürdürmektedir.

Ultrasonografi, son yıllarda geniş bir kullanım alanı bulmuştur. Yumuşak doku kitlelerinin daha iyi tanımlanmasında ve bazı eklem patolojilerinin aydınlatılmasında etkili olmaktadır.

Bilgisayarlı Tomografi 1970 li yıllarda tanısal radyolojide önemli bir ilerleme sağlamıştır. Nörolojik bilimlerde; vazgeçilmez-rutin bir öncelikli inceleme yöntemi olmuş ve tüm gövde için uygun cihazların gündeme gelmesiyle, gövdenin herhangi bir bölümünün incelenmesi mümkün olmuştur. BT'yi bir çok sistem-organ hastalığının tanısında etkin yöntem kılan özelliği yoğunluk farklarını ayırım gücünden kaynaklanmaktadır. Spinal kanalda ve ekstremite incelemelerinde kemik yapıları ve yumuşak doku yapıları aynı anda görüntülemesi ve morfolojik farklılıkların yanı sıra yoğunluk farklılıklarından da hareketle patolojilerin tanısına gidebilmesi bir çok hastalığın tanı çalışmalarında yer almasına yol açmıştır. Bugün için spinal kanalı ilgilendiren bir dizi hastalıkta/ konjenital anomaliler-disk patolojileri-dejeneratif hastalıklar - travmaları - kitleler - infeksiyonlar /BT etkin bir biçimde kullanılmaktadır.

1980 li yıllarda ise Magnetik Rezonans Görüntüleme gündeme gelmiştir. Gelecekte vazgeçilmez-ayrıcalıklı-öncelikli bir tanı yöntemi olacağı kesin görülmektedir. Spinal kord pataolojilerinin tanısında üstün bir işlevi vardır. Ayrıca; ortopedi bazında, eşsiz eklem içi görüntüleme sağlamaktadır Kıkırdak yapılar, kapsül, kemik yüzleri ve özellikle diz eklemindeki meniskler mükemmel bir biçimde görüntülenmektedir.

LOMBER DİSK HASTALIĞI :

Bel ağrıları olan bir hastada CT etkin ve noninvazif bir tanı yöntemi olarak karşımıza çıkmaktadır. CT bir çok merkezde, lomber disk hastalığının tanısında myelografinin yerini almıştır. Bel ağrılarının önemli bir bölümünde CT tek başına tanıya götürücü niteliktedir. Diskin tüm periferik kenarı ile görüntülendiği aksial (transvers) bir kesit bir herniasyonu koronal ya da saggital bir imajdan daha etkili bir biçimde gösterecektir. Ayrıca, CT diski doğrudan görüntülediğinden, myelografi ya da venografi gibi indirekt yöntemlerden daha başarılı olmaktadır. Yüksek rezolüsyonlu BT olan merkezlerde disk hernilerinin saptanmasında öncelikli yöntem BT olmuştur.

* A. Ü. Tıp Fak. Radyodiyagnostik Anabilim Dalı.

Lomber spinal kanalda temelde iki çeşit disk patolojisinden söz edilebilir. Annuler Bulging (kabaraıklık) ve Disk Herniasyonu. İntervertebral diskteki dejenerasyon nükleus pulposusun şişmesine ve annulus fibrozisteki fibrillerin gevşemesine neden olur. Sonuçta annulusun dış tabakaları perifere taşarlar. Diskin kesit alanı normal diske ya da bitişik vertebraya göre daha büyük görünür. Bulging çoğu kez spinal kanalı daraltır, dural keseye bası yapar ve nöral foramenin inferior bölümünü sıkıştırır fakat seyrek olarak, nöral foramenin üst bölümünde yer alan sinirlere bası yapmaktadır. Bu nedenle bulging disk nadir olarak radikülopati oluşturmakdır. Bulging annulusta çoğu kez nükleus pulposusta gaz içeren bölümler görülmektedir (Vaküm fenomeni).

Dejeneratif süreç içinde anulus fibrozisteki bazı fibriller zayıflar ve yırtılır. Annulusun tüm tabakaları yırtılırsaa ,nukleus pulpozus normal yerinden dışarı doğru fıtıklaşır. Yırtıkların en fazla olduğu yerler diskin posterolateral yüzleridir. Posterior longitudinel ligamanın arkasına sınırlı bir disk herniasyonu; CT'de, düzgün bir konturla fokal kabarıklık şeklinde görülecektir. Hernie bölümle diğer disk bölümünün densiteis aynıdır. Bir sinir kökünün hernie disk tarafından silinmesi önemli bir işarettir. Sinir kökü kompresyonu CT ile gösterilmedikçe radiküler semptomlar disk herniasyonuna bağlanmamalıdır. Fıtıklaşma, annulus ile birlikte posterior longitudinal ligamanı da delerse serbest fragmandan söz edilir. Serbest fragman spinal kanalın arkasında yer alabilir ve disk kenarı ile devamlılık göstermezse, intervertebral disk konturu düzgün görülebilir. Serbest fragmanın yoğunluğu, dural kese ve sinir köklerinden daha yüksektir ve bu yönle tanınabilir. Lateral disk fıtıklaşmalarında nöral foramendeki yağ dokusunun yerini alan ve spinal siniri silen yüksek yoğunlukta bir yapı görülür. Nöral foramende kemik değişikliği yapmayan bir nörofibromun uzak-lateral herniasyondan ayırımı zor olmaktadır.

Santral disk herniasyonları nadiren siyatik semptomlarına yol açar. CT'de düzgün, kürvilineer orta hat protrüzyonları şeklinde görülürler; dural keseye bası yapar.

İrrite sinir kökünen genişlemesi tanıda destekleyici bir bulgu olmaktadır. Bazan protrude annulus fibroziste kalsiifkasyon veya ossifikasyon görülmektedir. Daha seyrek olarak, gaz içeren diskin sanatral kanal veya nöral foramen içine ilerlediği dikkati çekmektedir.

Disk hernisinde CT'nin duyarlılığı ve özgüllüğü % 95 civarındadır. Myelografiden daha başarılı olduğu bildirilmektedir. L5-S1 düzeyindeki disk hernilerinde, nöral foramendeki uzak-laterala disk hernilerinde küçük dural keseli hastalarda myelografi fazla etkin olmamaktadar CT'nin potansiyel olarak başarısız olabileceği durumlar arasında ise konus medüllaris tümörü ya da epidural yağ dokusunun oldukça az olduğu hastalar sayılabilir.

Disk hernilerinin ayırıcı tanısında, «conjoined» sinir köklerini, spondilolistezisi, epidural tümörü ve epidural fibrozisi düşünmek gerekmektedir.

Servikal ve torakal Disk hastalığının saptanması için CT incelemesi daima i. t. KM verilerek yapılmalıdır. Kontrast madde ile dolu subaraknoid boşluğun oluşturduğu kolonun dış yüzeyindeki düzleşme patolojik kabul edilmelidir. Yüzeydeki asgari düzleşme, disk düzeyinde ise disk hernisi olarak kabul edilmelidir. Böyle fokal bir defektin disk için spesifik olmadığı unutulmamalıdır. Travmatik, inflamatuar ya da neoplastik karakterdeki patolojiler disk hernisini taklit edebilirler.

POSTOPERATİF LOMBER SPİNAL KANAL :

Disk herniasyonu ya da spondilolistezis ve spinal stenoz nedeniyle lomber cerrahi geçiren hastaların önemli bir yüzdesinde aylar-yıllara sonra benzer ya da farklı semptomlar ortaya çıkmaktadır. Spinal cerrahiye bağlı nedenler; Epidural (ekstradural) fibrozis ya da nedbeleşme, Rekürrent disk herniasyonu, Stenoz ile birlikte fazla kemik ge-

lişimi, Faset subluksasyonu ve Postoperatif Araknoiditis olabilir. Yüksek Rezolusyonlu BT, postoperatif lomber spinal kanal hakkında diğer görüntü yöntemlerinden daha fazla ve sağlıklı bilgi vermektedir. Araknoidit dışında myelografi ya da myeloCT'nin fazla katkısı olacağı düşünülmemektedir.

Klinik olarak nüks disk herniasyonu ile epidural fibrozisin ayrılması büyük önem taşımaktadır TB'de ekstradural yumuşak doku dansitesinin nedbe ya da fibrozis olabilmesi için lezyonun laminektomi seviyesinde ya da yerinde olması gerekmektedir. Laminektomi defekti genellikle BT'de kolaylıkla tanınmaktadır. Minilaminektomi ya da laminotomi söz konusuysa, ligamentum flavum'lara bakılmalıdır.

Geniş bir seride ekstradural fibrozis 40-75 % arasında bildirilmiştir. Kuşkusuz her fibrozis semptom oluşturmamaktadır. Kanalı önemli biçimde daraltan ya da sinir köklerine bası yapan fibrozisler şikayetlere yol açmaktadır. Fibrozis BT'de spjinal kanal içinde yumuşak doku dansitesi olarak görülmektedir. Fibrozis hemen daima cerrahi tarafından olmaktadır. Fibrozis; kanalın arka bölümünde laminektomi ve ligamentum flavum ekzisyon yerinde; Diskektomi yerinde kanalın ön bö.lümünde reses içinde ya da ortada, Kanal lateralinde fasetetomi yerinde karşımıza çıkmaktadır.

Posterior lameniktomi skarının klinik önemi yoktur. Lateral Duvar Skarı oldukça nadir görülür. Dural kese duvarına uzanabilir, keseyi çekebilir. Çoğu kez keseden ayrıktır. Diskektomi skarı anterior kanalda ya da reseste bulunmaktadır. Küçük bir fibröz band olabileceği gibi, disk hernisine benzer bir lezyon görünümü de verebilir. Tanımlanan skarların hepsi bir arada da olabilir. Epidural fibrozislerle rekürrent semptomların arasındaki ilişkinin değerlendirilmesi oldukça zordur. Rekürrent disk herniasyonu ile epidural fibrozisin ayırımı şarttır ve ayırım için bir dizi bulgu öne sürülmüştür : Fibroziste, skar tekal keseyi çeker ve fibröz lineer çekintiler izlenebilir. Skarın gövdesi disk aralığının üstünde ya da altında yer almaktadır. Skarın ön kenarı annulus ile ilişsiz olabilir. Bazı çalışmalar, fibrozisin ivKM injeksiyonundan sonra bir miktar kontrastlandığını göstermiştir. Bu bulgularla epidural nedbe dokusunun nüks disk herniasyonundan ayırımı çoğu vakada mümkün olmaktadır.

POSTLAMİNEKTOMİ PSÖDOMENENGOSEL : Operasyonda arzulanmayan dura yırtığı sonucu oluşmaktadır. BOS arkaya doğru ekstravaze olur ve laminektomi arkasında ya da orta hatta çok yakın bir yuvarlak kolleksiyon oluşturur. Yırtığın zaman içinde kapanması ile lezyon myelografi ile gösterilemez. PLP tümüyle semptomsuz olabilir. Lokalize bel ağrısı nedeni olabilir. Kesenin iki taraflı laminektomi durumlarında arkaya deplasmanı ile karıştırılmamalıdır. Ancak, bazı literatürde her iki lezyon için de aynı terim kullanılmaktadır.

Postoperatif Stenoz : Faset eklemlerde ya da vertebra cisminde kemik gelişimi ya da spur formasyonu bu yapılardaki travmatik irritasyona ya da rezeksiyona sekonder olabilir. Yeni kemik gelişimi kanal ya da nöral forameni kapsarsa kilinik semptomlar oluşabilir.

Araknoidit. : Kronik Adezif Araknoidit bir myelografi tanısıdır. Histolojik olarak tüm menenks katları tutulur ve dura oldukça kalınlaşmıştır. Postoperatif semptomlara yol açabilir. CT'de dural kesenin kalınlaştığı görülür. Kalınlaşma düzenli; genel, ya da lokalize ve düzensiz olabilir. Lokalize olduğunda diskektomi tarafındandır.

Faset subluksayonu operasyonlardan sonra gelişebilir ve genellikle laminektomi tarafından olmaktadır.

Füzyon : Erken ve geç posterior füzyonun BT görünümü tipiktir. Yıllar sonra, multipl kemik fragmanlarının varlığı ya da solid kemik köprüleşme görülebilir. Disk mesafesi içinde de kemik fragmanları görülebilir.

Dejenere disk materyelinin annulus fibrozis defektinden çıkarılmasından sonra postoperatif disk görünümü ortaya çıkmaktadır. Annulustaki boşluktan gaz dolmasıdır. Aynı şekilde dura yırtıklarından tekal kese içine gaz dolabilir.

Postoperatif lomber spinal kanal başlığı altında ya da başarısız cerrahi girişimler adı altında incelenmesi gereken bir konu da semptom ya da nörolojik bulgu oluşturan lezyonun operasyon öncesinde yanlış değerlendirilmesidir. BT, bu konuda da -uygun kullanıldığı ya da doğru yorumlandığı takdirde- yararlı olacaktır. İliak damarlardaki kalsifikasyon sorunların vasküler kaynaklı olduğu konusunda uyarıcı olabilir. Ayrıca, faset lezyonları ya da dar kanal sendromu sorumlu tutulan disk leyonunu ağırlaştırabilir ve diskektomi sonrası şikayetlerin devamına neden olabilir. Cerrahi başarısızlıklara yol açan bir nokta da disk seviyelerinin yanlış yaklaşımı ve iki ayrı seviyede disk patolojisinin olmasıdır. Terminoloji konusunda da anlaşmazlıklar olduğu bildirilmiştir. Semptomların devam ettiği ya da yeni semptomların geliştiği durumlarda BT negatif ise Myelo BT veya myelografi muhtemel bir arakniditi ortaya çıkaracaktır.

SPİNAL STENOZ :

Spinal stenoz, santral spinal kanalın, lateral reseslerin ya da nöral foramenlerin herhangi bir nedenle daralmasına ait bir durum olarak tanımlanmaktadır.

SANTRAL KANAL STENOZU; dogmalık ya da kazanılmış olabilir. Dogmalık form, kazanılmış stenoz biçimleri eklenmedikçe klinik olarak sessiz kalabilir. Dejeneratif spondilozisteki osteofitik değişiklikler, postoperatif ya da posttravmatik kemik gelişimleri ve spondilolistezis eklenen durumlardır.

Spinal stenozda; transvers kesitler, kanalın transvers konfigürasyonunu ve boyutlarını kesin olarak tanımlamaktadır AP, transvers çap ve alan ölçümleri CT ile doğru bir biçimde yapılabilmektedir. Ancak yorum zorlukları vardır. Geniş biyolojik varyasyonlar bulunmaktadır. Sadece kemik spinal kanalın ölçümlerine güvenilmemelidir. Ligamentum flavumlardaki hipertroifler ve diffüz disk kabarıklığı spinal stenoza katkıda bulunabilir. Superior artiküler fasetlerdeki hipertrofide lateral reseslerde daralmaya yol açmaktadır.

LATERAL RESES STENOZU : Lateral reses; dıştan pedikül, arkada superior artiküler faset ve önden vertebra gövdesinin posterolateral yüzü ile çevrilidir. Bu kemik komşuluklardaki hipertrofiler reseste daralmaya neden olabilir. Özellikle superior artiküler fasetteki yeni gelişmeler sorumlu tutulmaktadır.

FORAMİNAL STENOZ : Nörolojik yönden anlamlı foraminal stenoz sinir kökünü santral kanaldan çıkarken sıkıştıran yumuşak doku ya da kemik yapılar tarafından oluşmaktadır.

FASET EKLEM HASTALIĞI :

Son yıllarda faset eklem hastalıklarının, kronik bel ve siyatik ağrnlarına yol açtığı bildirilmektedir. Faset eklem, dorsal kök ganglionundan çıkan primer poserior ramusun dalları starafından innerve edilen bir sinovial kapsül ile çevrilidir. Faset eklemdeki inflamasyon ya da destrüksiyon ağrıya yol açmaktadır. Ayrıca, süperior artiküler fasetteki hipertrofik kemik ya da osteofit nöral foramene veya kanala uzanarak sinir köküne veya dural keseye bası yapmaktadır. Faset eklem hastalığındaki siyatik ağrısının nedeni olarak gösterilmektedir.

Lomber faset eklem hastalığı tanısında konvansiyonel grafiler ve myelografi çoğu kez yetersiz kalmaktadır. CT'nin yerleşmesiyle semptomatik lomber faset artropatisini myofasial sendromdan ayırımı mümkün oluştur.

Noral lomber faset eklemleri paralel, düzgün subkondral kemik gösterirler; subartiküler korteks ve meduller boşluğu seçilmektedir. Eklem mesafesi 2-4 mm. arasındadır. Anormal faset eklemlerde en sık rastlanılan patoloji artiküler fasetlerin hipertrofisidir. En çok superior artiküler fasetin genişlediği görülür. Dejeneratif artritin yaygın bulgusu olan osteofitlerde faset eklem hastalığında sık rastlanmaktadır. Osteofitler, hipertrofilerin aksine normal kortikal sınırlardan taşan uniform yoğun yapılardır.

Primer ve sekonder dejeneratif artritteki sık patolojilerden, eklem aralığının daralma-

sı, reaktif subkondral skleroz ve artiküler erozyonlar CT ile kolayca belirlenmektedir. Nadiren faset kapsülünün kalsifikasyonu yada eklem içinde gaz /vaküm fenomeni görülmektedir.

CT faset eklem bozukluğunu kronik bel ağrılı hastaların önemli bir bölümünde ortaya koymaktadır. Ancak CT bilgileri anatomiktir, hangi hastaların semptomlarının faset eklemdeki patolojiden kaynaklandığını ayıramaz. Fakat CT semptomatik faset artropatisinin tanısında önemli bir adım oluşturmaktadır ve intraartiküler enjeksiyon için hasta seçimine katkıda bulunmaktadır.

SPİNAL TRAVMA :

Omurga ve spinal kordun travmatik yaralanması, potansiyel uzun süreli sosyal ve ekonomik sonuçları olan ciddi bir medikal sorundur. Aksial CT kesitleri, kabaca yuvarlak olan kemik spinal kanalın değerlendirilmesi için oldukça elverişlidir. CT, bir çok koşulda konvansiyonel tomografinin yerini almış ve direkt grafilerden sonra sıklıkla kullanılan tek radyolojik inceleme olmuştur.

Tüm CT incelemeleri, incelenecek bölgenin belirlenmesi amacıyla dijital yan ya da ön-arka resim ile başlatılmalıdır. Küçük, minimal deplase kırıkların değerlendirilmesinde ince kesitler kullanılmalıdır. Kesit düzlemine paralel kırık hatları parsiyel hacim etkisi nedeni ile gözden kaçabilir. Değerlendirmelerde yeniden, değişik düzlemlerde oluşturulan resimler yararlı olacaktır.

Travmalı hastaların CT ile değerlendirilmesi bir dizi avantajı birlikte getirmektedir : CT'de hasta hareketi minimaldir Traksiyondaki hastalar bile sırtüstü durumda incelenebilmektedir. CT, kolay ve hızlı uygulanabilmekte ve myelografiden daha az invaziftir. Spinal kemik kanalın kırıklarını göstermede, deplase fragmanları ortaya koymada ve kurşun parçalarını göstermede daha etkilidir. Hastaya ek hareket yaptırmadan omurganın çok düzlemli resimleri elde edilebilir. CT ayrıca paraspinal ve intraspinal yumuşak dokular hakkında bilgi vermektedir. Üzerinde durulması gereken bir nokta da; travmalı hastalarda beyin ya da diğer anatomik bölgelerin aynı seansta incelenebilmesidir.

Nörolojik defisit gelişmiş olan hastalarda CT myelografi önerilmektedir. CT myelo; Myelografik defektlerin etyolojisini belirler. Disk herniasyonu gibi ekstrensek lezyonları kord ödemi gibi intrinsik nedenlerden ayırabilir. İntrameduller hematomlar, kord fissürleri, kord kistleri gibi belirli intraspinal yumuşak doku patolojilerini gösterir. Omurganın kompressif lezyonlarını net olarak ortaya koyar. Dural kaçaklar ya da sinir kökü kopukluklarını gösterir. CT, kemik fragmanlarını ve kırık subluksasyonlarını göstermekle kalmaz; spinal travmayı ağırlaştıran spinal stenoz, posterior longitudinal ligaman kalsifikasyonu ve ankilozan spondilit ve konjenital spinal anomalileri de ortaya koymaktadır.

SERVİKAL OMURGA : Oksipito-atlanto-aksial bölge, anatomik bir birim gibi fonksiyon gördüğünden genellikle ayrı kabul edilir. Aksial CT kesitleri foramen magnumun optimal görünümünü sağlamaktadır. Oksipital kondil kırıkları ve foramen magnum kenarları herhangi bir radyolojik incelemeye göre CT ile daha iyi belirlenmektedir.

Transvers yerleşimli CT kesitleri atlastaki 'burst' tipi kırıkların (Jefferson) daha iyi anlaşılmasını sağlamaktadır. Kırık fragmanları ve servikal kord ilişkisi kolayca değerlendirilebilir. Kırıklar daha çok anterior arkusta ve posterior arkus ile lateral cisimlerin birleşme yerinde oluşmaktadır.

Atlantoaksial dislokasayon çoğu kez odontoid kırığı ile beraber olmaktadır. Odontoid kırığının en sık nedenleri hiperfleksion ve hiperekstensiondur. Kırık genellikle, dens kaidesi boyunca transvers planda veya üst bölümü çaprazlar şekilde olmaktadır. CT kesitleri kırık düzlemine paralel konumdadır ve sadece kortekste hafif bir devamsızlık gösterebilir. Kırığın uzantılarını göstermek için saggital rekonstrüksiyon gerekebilir.

Axisin vertebral arkusundaki kırıklar tek ya da iki taraflı olabilir. En sık rastlanan durum, kafanın üst servikal omurgu üzerinde aşırı ekstensiyonu sonucu gelişen iki taraflı arkus kırıklarıdır (Hangman). C2 vertebra arkusunun pediküllerden iki taraflı uzaklaşması görülür. C2-C3 dislokasyonu ile birlikte olabilir. Kırıklar vertikal ya da oblik düzlemlerde olduklarından CT de kolayca tanınırlar.

Alt servikal omurganın hiperfleksiyon lezyonları, vertebral cisim kırıkları, vertebral arkus kırıkları ve dislokasyonlar ve kırık dislokasyonları olarak incelenebilir.

Basit kenar kırıkları CT'de cismin önüst ya da ön-alt yüzeyinde küçük devamsızlıklar halinde görülmektedir. Aksial kompresyon parçalı 'burst' tipi kırığa yol açar. Posterior fragmanlar kanal içine ilerlerse nörolojik defisit gelişebilir. CT, multipl kırık hatlarını tanımlamada ve spinal kanal daralma derecesinin belirlenmesinde önemli rol oynamaktadır.

Vertebral arkustaki kırıkların tanımlanması için konvansiyonel tomografi ya da CT zorunludur. Kompresyon kırıklarında aksial CT kesitleri yetersiz kalabilir. Rekonstrüksiyon resimleri katkıda bulunacaktır. Aksial kesitlerde lamina, spinöz proçes ve transvers proçes kırıkları açıkça ortaya konabilir.

Hiperleksiyon yaralanmaları bir dizi dislokasyon ile birlikte olabilir. Kilitlenmiş (locked) artiküler fasetlerin CT ile tanınması için kesitlerin ince ve oldukça simetrik olması gerekmektedir. Aynı zamanda vertebra cisminde rotasyon görülecektir. Faset kilitlenmesi iki taraflı olduğunda spinal kanal daralacaktır ve artiküler kolonların arka yüzleri düzleşecektir. Spinal kanalın ön kenarının tutan vertikal kırıklar lamina kırıkları ile çoğu kez birlikte olmaktadır. CT bu tarz kırıklarda, epidural hematom, disk herniasyonu ve paravertebral yumuşak doku şişmelerini ortaya koymada başarılıdır

TORAKOLOMBER BÖLGE : Vertebra gövdesindeki anterior kompresyon kırıkları yaşlı ve osteoporotik hastalarda sık rastlanan bir durumdur Bu kırıklar genellikle vertebra gövdesini basan ve deforme eden fleksiyon güçlerinin sonucudur. İç kompresyon kırıklarında posterior ligamentöz yapılar ve vertebral arkus genellikle salimdir. Spinal fleksiyonun kompresif etkileri en fazla vertebra gövdesinin ön uçlarında olmaktadır. İlk kemik hasarı, ön kortekste bozulmadır, onu vertebra gövde yüksekliğinde azalma izler ve kama biçiminde vertebra gövdesi ortaya çıkar. Ağır yaralanmalarda intervertebral disk yırtılır ve nükleus pulposus herhangi bir yönde hernie olur. Fleksion güçleri artarsa vertebra gövdesi ezilir ve posterior ligamanlar yırtılır. Anterior kompresyon yaralanmalarında, CT'de, vertebra uçlarında fragmantasyon ve vertebra cisminde artmış yoğunluk alanları görülür. Rekonstrüksiyon resimlerinde ya da dijital grafide vertebra cisminin yüksekliğinin azaldığı ortaya konabilir.

Zaman zaman, aksial kompresyon vertebranın kollapsına yol açar ve 'burst' tipi kırık oluşur. Nükleus pulposusun aşırı herniasyonu çoğu kez birliktedir. Bu yaralanmalar, posterior ligaman yırtıkları ile birlikte değildir ancak kırık fgragmanların arkaya deplasmanı sonucu spinal kanal daralabilir. Tüm kompresyon kırıklarında, instabilite yönünden faset ayrılmasına ve vertebra arkuslarının dizilişinin bozuluşuna dikkatle bakılmalıdır. CT, 'burst' kırıklarında parçalanmanın ağırlığını net olarak ortaya koyar ve kemik fragmanlarının kanal içi yerleşimlerini kesinlikle göstermektedir.

Omurganın 'instabilite'si genellikle vertebral arkusun kırığı, posterior ligamanların rüptürü veya faset eklemlerin bozulması sonucudur. Anterior yapıların tümüyle harap olması da instabil omurgaya yol açar. CT incelemesinde, 1) Pedikülleri, laminaları ya da faset eklemleri tutan iki taraflı kırıklar görüldüğünde ve 2) Fasetler, kapsüler veya ligamantöz yırtıklara bağlı olarak eklem yapmıyorsa omurga anstabil kabul edilmelidir. Omurganın potansiyel instabilitesi; tek taraflı pedükül lamina veya faset eklem kırığı olduğunda veya vertebra cisminin % 50 sinden fazlası kırıldığında söz konusudur.

İnstabil omurga tanısı esasen klinik bir tanıdır ve yaralanma temelde ligamentöz ise CT bulguları minimal olacaktır.

CT, sakrum ve kemik pelvisin incelenmesinde ve kırık fragmanların belirlenmesinde en etkin görüntüleme yöntemidir. Sakral kırıklar çoğu kez bacaktan ya da yandan iletilen kuvvetlerin sonucunda olmaktadır. Sakroiliak eklemler yırtılmaya direnirler ve kırıklar çoğu kez nöral oramina boyunca gelişirler.

CT, pelvis ve kalça travmasının değerlendirilmesinde özellikle yarar sağlamaktadır. CT'nin, sakrum, asetabulumun kuadrilateral yüzeyi, asetabulum tavanı ve posterior asetabuler dudak kırıklarında, direkt grafilere göre daha etkin olduğu bildirilmiştir. Kompleks pelvis kırıklarının değerlendirilmesinde, CT'nin çevre kasları ve yumuşak doku düzlemlerini gösterebilme yeteneği nonttravmatik intrapelvik hematomların gösterilmesinde önem kazanmaktadır.

KONJENİTAL SPİNAL HASTALIKLAR :

Omurga ve kordu ilgilendiren konjenital anomalilerin incelenmesinde myelografi ile ya da tek başına BT oldukça etkin bir görüntüleme yöntemidir.

'Spinal disrafizm' spina bifida aperta'dan farklı bir dizi gelişim anomalisi için kullanılan bir terim olmaktadır. Bu başlık altında; Diplomyelia, diastematomyelia, Dermal Sinüs traktlar, Dermoid kistler, nöranterik kistler, fibröz bandlar ve 'tethered kord ile lipomlar incelenmektedir. Spinal disrafizm tanısı direkt grafilerle elde edilebilir. Spina bifida, spinal deformiteler, hemivertebra, diastematomyelik spurlar ve interpediküler mesafelerin genişlemeleri gösterilebilir. Myelografi ile kombine edildiğinde CT spinal disrafizm'in çok iyi bir biçimde görünümlerini ortaya koymaktadır. Ayrıca, ekstra-intraspinal lipomlar CT ile tanınmaktadır.

DİPLOMYELİA : Spinal kordun duplikasyonudur. Diastematomyeliadan ayırımı mümkün değildir Spina bifida ve diğer anomalilerle birlikte olabilir.

DİASTEMATOMYELİA : Spinal kordun konjenital olarak ikiye bölünmesidir. Genellikle vertebra cisminden arkaya laminalara uzanan kemik ya da kıkırdak spikül ile birliktedir. Alışılmış olgularda, spinal korddaki bölünme spur düzeyinin kaudalinde biter; yukarıda ise bir kaç segmentte devam eder. Bazı olgularda spikül seçilmeyebilir. Nadiren split kord spikülün hem altında, hem de üstünde seyreder.

Direkt grafilerde interpediküler mesafede artma, kemik spikül, füzyon anomalileri ya da diğer vertebra anomalileri görülürse, hasta mutlaka CT ile diastematomyelia varlığı için incelenmelidir. Her hemikord normal korddan küçüktür ve genellikle asimetriktir. Olguların yaklaşık yarısında kemik ya da kıkırdak bir yapının arada olduğu görülür. En uygun inceleme biçimi myelograif rülür. En uygun inceleme biçimi myelografi sonrası CT olmaktadır.

LİPOMLAR : Spinal disrafizmin en sık rastlanan şeklidir. Lipom soliter intratekal iyi sınırlı kitle lezyonu olarak görülebilir ya da konus ve-veya ekstradural yapıların lipomatöz inifiltrasyonu şeklinde kendini gösterirler. Genellikle lipomlar doğumda, orta hatta lumbosakral allanda deri altında bulunurlar ve spina bifida defektinden ve dura arasından kanala ilerlerler. Lipomlar neoplastik bir karakter göstermezler. Bazen sinir köklerine ve konusa bası yaparlar. Lipomlar 'tethered cord' ile birlikte görülmesi alışılmıştır. L2-3 düzeyinin altında yer alan konus medüllaris 'tethered cord' olarak bilinir.

DERMAL SİNÜS TRAKT : İntergluteal kıvrımın üzerinde ya da üst ucunda yerleşenler orta hattaysa spinal kanalla ya da dural keseye uzanabilirler. Duraya ulaştıktan sonra kranial yönde ilerleyebilirler. Bakteriyel menenjit tehlikesi vardır. Myelo CT ile deri altındaki trakt net olarak gösterilmektedir. Sinüs, genişlemiş bir kord bölümü ile devamlılıkta görülebilir. Proçese dermoid tümör eşlik edebilir.

DERMOİD KİSTLER - FİBRÖZ BANDLAR-NÖRANTERİK KİSTLER - ARAKNOİD KİSTLER - MENENGOSEL - MENENGOMYELOSEL - SİRENGOMYELİA - HİDROMYELİA.

KAS İSKELET SİSTEMİ :

Kas-iskelet sistemi tümörlerindeki doku yoğunluk farklılığı ve lokal karmaşık anatomi nedeniyle, klasik tanı yöntemleri yalnızca kemik ya da yumuşak dokuların değerlendirilmesini yapabilmektedir. CT'nin geliştirilmesi ile kas-iskelet sisteminin değerlendirilmesinde tümüyle yeni bir yaklaşım gündeme gelmiştir. CT noninvazif biçimde hem kemik, hem de yumuşak doku yapılarının incelenmesine olanak vermektedir.

CT'nin bir kas-iskelet sistemi görüntüleme yöntemi olarak bir dizi üstünlüğü bulunmaktadır :

* Kesit anatomisi ve mesafe ilişkilerinin görüntülenmesi,

* Kemik ve yumuşak dokuların aynı anda görüntülenmesi,

* Karşılaştırma için iki tarafın gösterilmesi,

* Yoğunluk farklarının güçlendirilmesi,

* Görüntülerin yeniden oluşturulması ve kullanımı.

PRİMER KEMİK TÜMÖRLERİ :

Bazen bir primer kemik tümörünün gerçek yumuşak doku komponentini belirlemek özellikle abdominal ve pelvik tümörlerde karmaşık çevre anatomi nedeniyle zor olmaktadır. CT primer kemik tümörlerinin gerçek yumuşak doku komponentini ortaya koyabilmektedir. CT'nin yumuşak doku ve tümör matriksi içindeki kalsifikasyonları saptamada direkt grafilerden daha duyarlı olduğu bilinmektedir. CT ayrıca lezyonun transvers çapında tutulan kemik matriks miktarını belirleyebilir.

Normalde, uzun kemiğin intramedüller bölümü yağ yoğunluğundadır. CT bir tümörün ilik uzantısının saptanmasında çok etkindir. Tümör inifltrasyonunda ilik yoğunluğu artar. Bu nokta tedavide çok önemlidir. Yalnız, CT infeksiyon ile neoplastik ilik tutulumunu birbirinden ayıramaz. Hafif ya da erken periosteal değişiklikler CT ile güçlükle ortaya konmaktadır. Tümörün damar-sinir paketi ile ilişkisi cerrahi yönden önem taşımaktadır. İvkm bu konuda yardımcı olur. Damar paketinin gösterilememesi tutuluma işaret etmektedir.

Osteojenik sarkom veya osteoblastomalar gibi ossöz tümörlerin genellikle yüksek yoğunlukta kalsifie matriksleri vardır. Osteoid osteomaların kalsifie nidusları kolayca tanınabilir. Dev hücreli tümörler genelde litik karakterdedir.

CT, osteokondromalları kondrosarkomdan ayırt etmekte başarılı olabilir. Kemik destrüksiyonu ve belirgin yumuşak doku kitlesinin olmayışı ve iyi-sınırlı lobüle yüzeyler bir benign osteokondroma için kriterlerdir.

CT, osteokondromaları kondrosarkomdan ayırt etmekte başarılı olabilir. Kemik destrüksiyonu ve belirgin yumuşak doku kitlesinin olmayışı ve iyi-sınırlı lobüle yüzeyler bir benign osteokondroma için kriterlerdir. Dağınık kalsifikasyonlar, yoğun santral ve büyük yumuşak doku kitleli lezzyonlar kondrosarkomlardır.

Kemik destrüksiyonunun minimal ve yumuşak doku kitlesinin büyük olduğu yuvarlak hücreli tümörlerde CT bazan yarar sağlayabilir.

Aslında kemik tümörlerinin tanısı konvansiyonel grafilerle yapılmaktadır.

CT; **kemik tümörünün** : Kemik iiçndeki yerleşimini göstermede,

Kortikal bütünlüğün değerlendirilmesinde,

İntrameduller komponentin saptanmasında,

Kemik dışı uzantının belirlenmesinde,

Eklem yüzeyinin tutulmasının ortaya konmasında yararlı olmaktadır.

CT, ayrıca tedavi öncesi kemik tümörünün durumunu ortaya koyacak, tedavi sonrası takiplerde yarar sağlayacaktır. Rezidü-

el tümör ya da nükslerde değerli bilgiler sağlayacaktır.

METASTAZLAR :

CT blastik ve litik metastazları gösterebilmektedir. Ancak, kemik metastazlarının çoğunluğu yüksek duyarlılığı ile kemik sintigrafisinde görülür. Ayrıca, sintigrafi metastazları radyografik BT görünümlerinden hayli önce ortaya koyabilmektedir. Sintigrafik bulguların tartışmalı olduğu durumlarda, o bölgenin BT'si tanısal olabilir.

Siyatik ya da bel ağrılı onkolojik hastalarda BT yarar sağlamaktadır. Bu hastalarda, sinir köklerinde difüz metastatik tutulumu ya da alt lumbo-sakral bölgeye metastaz olabilir.

PRİMER YUMUŞAK DOKU LEZYONLARI :

BT, yumuşak doku lezyonlarını; doku yoğunluk arklılıkları ve gros anatomik kitle bozulmaları sonucunda saptayabilir. BT'de kitlenin yoğunluğu farklılık göstermeli ya da karşı tarafla anatomik farklık oluşması zorunludur. Bazı lezyonlar 'izodens' olabilir ve anatomik asimetri oluşturmaz; bunların gösterilmesi mümkün değildir.

Normalde yumuşak doku tümörleri çevre kaslara göre daha düşük yoğunluktadır. ivKM bazen daha iyi tanımlamaya imkan verir. CT'nin anatomik ayırıntıları diğer yöntemlere göre daha iyi gösterdiği bilinmektedir. CT, tümörün kas-sinir paketi ve kemik ile ilişkisini kolayca görüntülemektedir. CT ile bir lezyonun gerçek histolojik yapısını belirlemek güçtür. Sadece pür lipomlar net olarak tanınabilir.

CT, yumuşak doku lezyonların tedavi seyrini takipte-kemik tümörlerinde olduğu gibi kullanılabilir.

Bilgisayarlı Tomoğrafi'nin Ortopedi de daha az sıklıkla kullanıldığı biri dizi alan daha bulunmaktadır.

Diz, omuz ve kalça eklemleri patolojilerinde tanıya katkıda bulunacak bazı bilgiler elde edilebilir.

Konjenital Kalça Çıkığında;

Kapalı redüksiyonda; konsantrik redüksiyonun verifikasyonunda,

Redüksiyona engel durumlarda, eklem içi engellerin varlığının tesbitinde,

Operasyon düşünülen olgularda, femur anteversion açısının belirlenmesinde Bilgisayarlı Tomografiden yararlanılabilir.

Bilgisayarlı tomografi son zamanlarda, geliştirilen yazılım programları ve özel fantomların yardımıyla osteoporozun kantitatif değerlendirilmesinde kullanılmaktadır. Bu yolla, kırılma riski taşıyan bireyler saptanabilmektedir. Ayrıca, değişik model tedavilerin sağlıklı kontrolu mümkün olmaktadır.

Bilgisayarlı Tomografide son yıllarda 3 Boyutlu rekonstrüksiyon programları ile özellikle kemik yapılarının ve eklemlerin cerrahlara yakın görüntüler oluşturulması gündeme gelmiştir. Bir son görüntü anlamında, değişik bir bakış açısı sağlamaktadır. Kuşkusuz, üç boyutlu görüntülerin tanısal değil ancak tamamlayıcı rolleri bulunmaktadır.

Direkt Grafiler,
Konvansiyonel Tomografi,
Radyonüklit Çalışmalar,
Anjiografi,
Ultrason,
* Bilgisayarlı Tomografi,
Magnetik Rezonans,

BİLGİSAYARLI TOMOGRAFİ

* Spinal Kanal
* Kas-İskelet Sistemi
* Eklemler : Kalça, Omuz, Diz
* Kantitatif Çalışmalar

SPİNAL KANAL

Disk Lezyonları
Postoperatif Lomber Kanal
Dejeneratif Hastalıklar
Travma
Dogmalık Anomaliler
Tümörler

POSTOPERATİF LOMBER KANAL

Epidural Fibrozis-Skar
Nüks Disk Herniasyonu
Postoperatif Spinal Stenoz
Faset Sunbluksasyonu
Araknoidit

SPİNAL DİSRAFİZM

Diplomyelia
Diastematomyelia
Lipomlar
Dermal Sinüs Trakt
Dermoid Kistler
Nöranterik Kistler
Fibröz Bandlar

SPİNAL STENOZ

Santral Kanal Stenozu
Foraminal Stenoz

B.T.

* Kesit Anatomisinin Görüntülenmesi,
* Kemik-Yumuşak Dokuların Birlikte Görüntülenmesi
* İki Tarafın Bir Arada Gösterilmesi
* Yoğunluk Farklarının Ayırımı
* Görüntü Kullanımı-Yeniden Oluşturulması

KAYNAKLAR:

1. Bernardino, ME., Zornoza J. : The Musculoskeletal System in Computed Tomography of the Whole Body Vol II. CV Moby Co. 1983, 934-953.
2. Chafetz, N., Genant, HK., Mani JR. : Computed Tomography of the Spine in Computed Tomography of the Body WB Saunders Co. 1983 427-474.
3. Gado MH., Hodges FJ., Patel JI. : Spine in Computed Body Tomography Raven Press 1983 415-452.
4. Genant HK., Helms CA. : Computed Tomography of the Appendicular Musculoskeletal System. in Computed Tomography of the Body. WB Saunders Co; 1983. 475-534.
5. Greenberg M., Greenberg BM. : Spine, in Essentials of Body Computed Tomography. WB Saunders Co. 1983. 456-516.
6. King W., Eckardt JJ., Winter J. : Bone Tumors. in Essentials of Body Computed Tomography. WB Saunders Co. 1983. 517-554.
7. Kricun S. : Computed Tomography of the Spine. Aspen Publishers 1987.
8. Murphy CA., Gilula LA., Destouet JM. et al. : Musculoskeletal System in Computed Body Tomography. Raven Press 1983. 453-516.
9. Post MJD. : Computed Tomography of the Spine. Williams-Wilkins Company 1984.
10. The Orthopedic Clinics of North America : Computed Tomography July 1985.
11. Wegener O. H. : Whole Body Computerized Tomography. Schering AG. West Germany 1983. 90.00 93 64.

SERBEST BİLDİRİLER

Ayak Bileği Yumuşak Doku Travmalarının Teşhisinde Artrografi ve Tenografi

* Dr. Zeki KORKUSUZ ** Dr. N. Cihangir İSLAM ** Dr. H. Serdar ÖZBARLAS
** Dr. Bahaddin GÜZEL

Haziran 1988—Mayıs 1989 tarihleri arasında ayak bileği distorsiyonu sonucu hastanemize müracaat eden 52 hastada bağ lezyonlarını değerlendirmek amacıyla klinik muayene sonuçlarına göre artrografik ve veya tenografik inceleme yapılmış : 18 Anterior talofibuler lig. yırtığı (ATFLY), 10 Kombine lateral lig. yırtığı (KLLY) teşhis edilmiştir. Çalışmada klinik muayene bulguları ile radyoopak incelemlerin bazen paralel olmadığı gözlenmiş ve artrografinin ayak bileği bağ yaralanmalarında değerli bir teşhis metodu olduğu kanaatine varılmıştır.

Ayak bileği distorsiyonları ortopedi polikliniklerinde oldukça sık görülmektedir. İnversiyon zorlamalarının hergün 1/10000 oranında görüldüğü Cockshott tarafından yayınlanmıştır (3). Sanderin Finlandiya'da futbol müsabakalarında bir yılda 2072 yaralanma meydana geldiğini, bunların % 45 inin ayak bileği injurisi olduğunu bildirmiştir. (3). Ayak bileği distorsiyonlarında tedavinin amacı kronik instabiliteyi önlemek olmalıdır. İnstabilite, habituel distorsiyonlara, hastada boşluk ve güvensizlik hissine sebep olmakta, ayrıca dejeneratif artrite yol açmaktadır (4). Uygun tedavi için birinci şart sağlıklı bir teşhise varmaktır. Bu vakalarda Fizik Muayene ve direkt radyolojik muayene yöntemleriyle teşhise varmak oldukça güçtür. Bu yüzden basit pozitif kontrast artrografi veya tenografi pratik ve güvenilir bir teşhis aracı olarak rahatça kullanılabilir (1, 2, 5)

ANATOMİ

Ayak bileğinin medialinin önden ve arkadan stabilizasyonu kuvvetli, yassı, trianguler biçimdeki deltoid lig. tarafından sağlanır. En önemli kısmı derin kısmıdır. İç malleol ve talus arasında uzanır. Ayrıca tibionavikuler, ant. talotibial, kalkaneotibial ve post. talotibial olmak üzere dört yüzeyel komponenti vardır. Lateral stabilizasyonu üç ligament sağlar: Ant. talofibuler lig. dış malleol ön kenarı ile talus boynuna yapışır. Daha kuvvetli bir bağ olan calcaneofibuler lig. dış malleol ucu ile calcaneus lateral yüzü arasındadır. Ekstrakapsuler olan tek ligamenttir. Posterior talofibuler lig. fibula ve talusu arkadan tesbit eder. Ant. inf. tibiofibuler lig., post. inf. tibiofibuler lig., inf. transvers lig. interosseöz lig tibia ve fibulanın ditsal kısmını birbirine bağlar (4).

TEKNİK :

Artrografi: (GORDON-BROSRÖM tekniği) Ayak bileği ön yüzü steril şartlar da hazırlanır. Lokal anestezi sağlanır ve 22 numara iğne ile ekleme girilir. Eklem içi aspire edilir ve 7cc radyoopak madde+3cc lokal anestezik madde karışımından 6-10cc eklem içine verilir. Hastaya birkaç adım attırıldıktan sonra dört yönlü filmler çekilir (4).

Tenografi: (BLACK tekniği) Hasta floroskopik masada yatar. Dış malleolun 15 cm kadar yukarısına tansiyon aletinin manşonu

* Ankara Üniversitesi Tıp Fak. Ortopedi ve Travmatoloji Anabilim Dalı Öğretim Üyesi, Profesör.
** Ankara Üniversitesi Tıp Fak. Ortopedi ve Travmatoloji Anabilim Dalı Araştırma görevlisi.

konur. Bunun altı steril olarak hazırlanır. Küçük bir enjektöre 4 cc lokal anestezik, diğer büyük bir enjektöre 25 cc % 25 radyoopak madde+% 75 serum fizyolojik çekilir. Hasta ayağını aktif olarak eversiyona getirirken bir asistan buna karşı eliyle direnç gösterir. Böylece peroneal tendonlar dış malleol proksimalinde palpe edilebilir. Tendon gergin durumdayken 19 numara ven iğnesi fibulanın hemen arkasından, dış malleol tepesinin 4-5 cm proksimalinden peroneus brevis boyunca sokulur. Kılıfı şişirmek için 2 cc lokal anestezik enjekte edilir. İğne yavaşça çekilir ve tekrar kılıfın içinde distale doğru sokulur. Geri kalan 2 cc lokal anestezik enjekte edilir. Enjektör çıkartılır ve opak madde içeren enjektör takılır. Tansiyon aleti 150mmHg'ya kadar şişirilir. Floroskopi kontrolu altında biraz opak madde verilerek kontrol yapılır. Emin olununca geriye kalan miktar verilerek filmler çekilir (4).

VAKALAR ve SONUÇLAR :

Haziran 1988 — Mayıs 1989 tarihleri arasında ayak bileği distorsiyonu sebebiyle müracaat eden 52 hastaya radyoopak inceleme yapıldı. Hastaların 45 tanesi 30 yaş ve altında, L tanesi 31 yaş ve üzerindeydi. 18 Kadın hastaya karşı 34 erkek hasta müracaat etti. Hastaların 38'i sağ 14'ü ise sol tarafından şikayetçiydi. İçlerinde 6 futbolcu, 4 basketbol cu 1 atlet olmak üzere 11 aktif sporcu bulunuyordu. Hastalarımızın 18'i yürüyüş, 13'ü koşma, 10'u merdiven inme, 1'i yüksekten atlama 8'i spor faaliyeti esnasında; 2 tanesiyse trafik kazası sonucu distorsiyona maruz kalmış; bunlardan 48'i inversiyon, 4'ü eversiyona zorlanma tarif etmişti. Fizik muayene sonucunda 34 hasta ATFLY, 14 hasta KLLY 3 hasta deltoid lig. yırtığı, 1 hasta da Maisonneuve kırığı öntanısı almıştı. Hastalardan 38 ine artrografi, 13 üne tenografi, 11 ine önce tenografi sonra artrografi uygulanmış; 1 hastaya ise radyoopak inceleme yapılamamıştır. Artrografi yapılan 38 hastadan 19 unda normal ayak bileği artrogramı (NABA), 9 unda ATFLY, 8 inde KLLY, 1 inde deltoid LN ve 1 inde de sindezmotik LY bulguları elde edilmiştir. Toplam 13 hastaya tenografi uygulanmış, 2 hastada (+) sonuç elde edilmiştir. Kalan 11 hastaya ATFLY yönünden artrografi yapılmış, bunlar içinde 10 ATFLY bulguları elde edilmiş; bir hastada NABA bulguları saptanmıştır.

TARTIŞMA :

Ayak bileği artrografisi bağ lezyonları açısından kesin teşhise varmak için komplikasyonsuz ve pratik bir yöntemdir (1, 2). Avantajları ve güvenilirliği stress testlerine oranla daha fazladır. Özellikle sporcularda tek ligament yırtığında dahi cerrahi tedaviyi tavsiye eden yayınlar bulunmaktadır (7). Hangi tedavi yolu benimsenirse benimsensin öncellikle gerekli olan yaralanmış ligamentleri belirlemektir. Ağrılı ve ödemli bir ayak bileği çoğunlukla fizik muayeneye elverişli değildir. Direkt grafilerin yumuşak dokular açısından verdiği bilgi oldukça kısıtlıdır. Teknik olarak kolay olması, genel anesteziye ihtiyaç duyulmaması, kolay tolere edilebilmesi ve yalancı negatif sonuçların oldukça düşük görülmesi bu vakalarda radyoopak incelemelerin rahatça kullanılabileceğini akla getirmektedir (6, 9). Burada seçilecek tekniğin tenografiden ziyade artrografi olması gerektiği inancındayız. Tenografinin pozitif olduğu durumlarda calcaneofibuler lig.in yırtık olması gerekmektedir. Anterior talofibuler lig., calcaneofibuler lig. yaralanmalarında mutlaka yırtılmıştır kuralı hatırlanırsa pozitif tenografik sonuç bize KLLY sonucunu verir. Fakat bu metodla ATFL izole yırtığını ortaya koymak mümkün değildir. Artrografinin diğer üstünlüğü tecrübe kazanıldıktan sonra skopiye ihtiyaç duyulmamasıdır.

TABLO - 1

Olgu No.	Cins	Yaş	Teşhis	Lokalizasyon	Patolojik kırık	Ameliyat	Takip S. (Ay)	Ek Tedavi	Komplikasyon
1	E	38	Tiroid Adeno Ca Metastazı	Sol femur Suprakondiller	+	Küretaj-M.M. 2 rush pin	7	—	—
2	E	55	Prostat Ca Metastazı	Sağ femur Subtrokanaterik	+	Küretaj-M.M. 2 Ender	5	—	—
3	E	8	Ewing Ca.	Sağ femur	—	Küretaj-M.M. Küntscher	16	Kemoterapi + Radyoterapi	—
4	K	30	Non Ossifi-fiying Fib.	Sağ humerus	+	Küretaj-M.M. 1 rush pin	17	—	—
5	E	63	Yassı Hücreli Akc. Ca.	Sağ tibia üst uç	—	Küretaj-M.M.	8	Kemoterapi	Exitus
6	E	32	Sekonder Kon-drosarkom	Sağ femur alt	—	Küretaj-M.M.	7	Kemoterapi Radyoterapi	—
7	E	16	Osteosarkom	Sol tibia üst uç	—	Küretaj-Gref M.M.	6	Kemoterapi + Radyoterapi	Lokal nüks
8	E	39	Anevrizmal K. kisti	Sağ femur	+	Küretaj-M.M. Küntscher	1	—	—
9	K	44	Meme Ca. Metastazı	Sağ femur	+	Küretaj-M.M. Küntscher	6	Kemoterapi	—
10	K	53	Paratiroid adenomu	Sol kollum fem. Sağ trokanterik bolga Sol tibia	+	Küretaj-M.M. End. Küretaj-M.M. Jew. Küretaj-M.M. Ender	17 5 2	Adenom Eksizyonu	—
11	K	22	Anevrizmal kemik kisti	Sol femur alt uç	+	Küretaj-Gref. Küretaj-M.M. Rush pin Amputasyon 2	2		Lokal nüks

KAYNAKLAR:

1. Ala-Ketola L, Puranen J, Koivisto E, Puupera M; Arthrography in the diagnosis of ligament injuries and classiifcation of ankle injuries, Radiology 1977; 125 : 63-68
2. Ala-Ketola L, Keski-Nisula L, Haapanen A; Ankle arthrography in acute injuries... Am. Clin. Res. Sup 1987; 16 : 10-13
3. Cockshott WP, Jenkin JK, Pui M; Limiting the use of routine radiography for acute ankle injuries... Can. Med. Assoc. J. 1983; 129 : 129-131.
4. Crenshaw AH, Campbell's operative orthopaedics The C. V. Mosby Company USA 1987.
5. Friberger R, Kaye J; Arthrograpy, A. C. Crofts, New York 1979.
6. Güleç A, Yazar T, Sepici B; Ayak bileği lateral bağ yırtıklarının teşhisinde artrografi... Ort - Trav. ve Rehab. Dergisi 1987 : 2; 95-100.
7. Güleç A, Yazar I, Sepici B; Ayak bileği akut bağ yaralanmalarının tedavisi... Ort-Trav. ve Rehab. Dergisi 1z87; 2 : 101-104.
8. Sanderin J, Kiviluoto O, Santavirta S; Football injuries in Finland Acta Orth. Scand. 1984, 55 : 117.
9. Van den Hoogenband C. R.; Arch Orthop Trauma Surg, 1984 : 103; 115-119.

Gençlerde Akut Talo-Fibular Ligament Yırtıklarının Cerrahi Tedavisi

* Dr. İlker ÖZSÜT

Spor yaparken ortaya çıkan 3. derece talo-fibular ligament yırtıkları, çoğunlukla konservatif olarak tedavisi ve bunun sonucunda da önemli ayak bileği laksitesi ortaya çıkmaktadır. Anatomik yapıyı sağlamak ve olası laksiteyi önlemek için cerrahi girişim önerilmektedir. Ortalama yaşı 23,5 olan toplam 28 hastaya erken primer tamir uygulandı. Bu olguların ortalama takibi 5,4 yıldır toplam 28 olgunun iki tanesinde hafif derecede laksite gelimiş olup, 26 olguda sonuçlar çok iyi olup, olguların tümü daha önce uyguladıkları spora aktif olarak döndüler. Bu makalede uyguladığımız primer bağ onarımlarının sonuçlarını verip, kendi deneyimlerimizi sunuyoruz.

Ayak bileği eklemi üstte tibia ve fibula ile altta talus ve bunları saran bağlar ve yumuşak dokulardan oluşmaktadır. Medialde stabiliteyi sağlayan deltoit ligament konumuz dışındadır. Eklem lateralinde ise sırası ile antero talo-fibular ligament, calcaneo-fibular ligament ve postero talo-fibular ligament bulunur. Bu üç lateral bağ içerisinde en zayıf anatomik yapıya sahip olan antero talo-fibular ligamenttir. Bu ligament anatomik yapısı ve travma oluş mekanizması nedeni ile en sık yaralanan ligamenttir. Bu ligament 2,5 mm. kalınlığında talus boynu ile fibula'nın ön kenarı arasında uzanır. Geri kalan iki ligament oldukça kalın yapıda olup, kuvvetli ligamentlerdir.

Antero talo - fibular ligament yırtığı planter fleksiyon pozisyonundaki ayağın zorlu inversiyona gelmesi sonucu ortaya çıkar. Bu pozisyon daha ziyade sıçrama gerektiren spor dallarından basketbol ve voleybolda görülür. Ayağın ekinus pozisyonunda bu ligament vertikal pozisyona gelir. Bu şu açıdan önemlidir: Antero talo-fibular ligament yırtıldıktan sonra, kişinin ayağı üzerine yığılması şeklinde travma devam ederse calcaneo-fibular ligament de yırtılabilir. Postero talo-fibular ligament ise sadece ayak bileğinin kırıklı çıkığında yırtılır. (5)

Broström 321 ayak bileği yaralanmasının % 85'inde bir veya birkaç ligament yırtığı olduğunu artrografik olarak saptadı (2). Broström'ün saptamalarına göre bağ yaralanmalarının % 90'ı antero talo-fibular ligamenti içerip, 1/4'ü parsiyel veya tam calcaneo-fibular ligament yaralanması ile birliktedir. Antero talo-ibular ligament yırtığı, bu ligamentin intra kapsüler olmasından dolayı, daima kapsül yırtığı ile birliktedir. Calcaneo-fibular ligament yırtığı ise peroneal tendon kılıfı yırtığı ile birlikte görülür.

Yaralanmadan sonraki birkaç saat içinde ayak bileğinin antero-lateral bölümünde aşırı şişlik, ağrı ve duyarlılık ortaya çıkar. Özellikle talo-fibular ligamentin her iki yapışma yerinde ağrılı duyarlılık vardır. Bu olgularda ayak bileği 90°'de iken eklem stabil görünür fakat ayak bileğinin planter fleksiyona gelmesi ile talusta öne subluksasyon ortaya çıkar. Klinik tanıda çekmece testi önemli yer tutar. Lindstrand akut antero talo-fibular ligament total rüptürlerinde 87 olgunun 71'inde çekmece testinin pozitif olduğunu saptamıştır (2).

Çekmece testinde hasta supin pozisyonunda kalça ve dizler fleksiyonda yatan hastada bir elle tibia ayak bileği üzerinden tespit edilirken diğer elle topuk tutularak, ekinus pozisyonunda ani bir hareketle öne doğ-

* Serbest Hekim, Ortopedi ve Trav. Uzm. Alsancak-İZMİR

ru çekilir. (Şekil-2). Belirgin öne yer değiştirme testin pozitif olduğunun bulgusudur.

Akut devrede radyolojik tetkik yapılırken eklem lateraline lokal anestezi verilerek ayak kuvvetli planter fleksiyona getirilip lateral grafi çekilir ve talusun öne yer değiştirilmesi araştırılır. Antero-posterior grafiler ise ayağın ekinus pozisyonunda inversiyona getirilmesi ile alınır ve lateral mortisteki ayrılma gözlenir. Bu grafiler mutlaka sağlam tarafla mukayese edilmelidir. Ön-arka grafilerde 3 mm. ve daha üzerindeki genişlemeler bağ yırtığı açısından anlamlıdır.

GEREÇ VE YÖNTEM :

1979 - 1988 yılları arasında 7'si kadın, 21'i erkek olmak üzere toplam 28 hastaya erken dönemde primer bağ tamiri uygulandı. Hastalarımızın yazı 16-34 arasında olup, ortalama yaş 23,5'dir. Hastalardaki takip süresi, 8 ay ile 8,5 yıl arasındadır ve ortalama takip süresi 5,4 yıldır.

Hastalarımızın 25'i aktif sporcu olup, geri kalan 3 hastada kendi işleri dışındaki sportif aktiviteleri sırasında yaralanma ortaya çıkmıştır. Hastalarımızı spor dallarına göre sınıflandırdığımızda, en yüksek yaralanmanın 11 yaralanma ile basketbolda olduğu, bunu 7 yaralanma ile voleybolun izlediği görülmüştür. Futbol yaralanmaları sadece 5 olup üçüncü sırada görüldüğü gibi yaralanma daha sıklıkla sıçrayıp yere düşen spor dallarında olmaktadır.

Aktif spor yaşamı olan olguların tümü, yaptıkları spor dalına aktif olarak geri döndüler. Hiçbir olguda cerrahi tedavi sonucu gelişen hareket sınırlılığı görülmedi. 28 olgunun ikisinde Antibiyotikle kontrol edilebilen yüzeysel enfeksiyon ortaya çıktı.

Cerrahi teknikte, fibula ön yüzüne paralel fibula alt ucundan 2,5 cm distale kadar uzanan insizyon yapılır. Anterior talo-fibular bağ ortaya konur, öne ve arkaya doğru yırtık izlenerek kapsül yaralanması ve calcaneo-ibular ligamentin durumu değerlendirildikten sonra, absorbe olan sütür materyali ile, kapsülü de içine alan tek bir kontinü dikiş yapılır (Şekil-3). Cilt kapatıldıktan sonra, ayak bileği 90°'de, kısa bacak alçısı uygulanır. Dikişler alındıktan sonra yüklenmeye izin veren yeni kısa bacak alçısı yapılır ve toplam olarak 6 hafta alçılı tespitte tutulur. Postoperatif 3. ayda aktif spor yapmaya izin verilir.

TARTIŞMA :

Sağlam ligamentler eklem stabilitesinde katkıda bulunurlar. Yırtılmış ve anatomik iyileşmenin olmadığı olgularda eklemde instabilite kaçınılmazdır. Bu hastalarda ilerleyen dönemlerde ağrılı degeneratif değişiklikler görülür. Özellikle sporcularda en iyi sonuc elde etmek için ligamentler anatomik olarak iyileşmeli, normal eklem hareketliliği sağlanmalı eski adele gücü elde edilmelidir. Bunun içinde klinik radyolojik olarak bağ yırtığı saptanan olgularda cerrahi tedavi uygulanmalıdır. Cerrahi tedavi genç aktif kimselerde tercih edilirken konservatif tedavi ise yaşlı olgularda tercih edilir. Cerrahi tedavide en iyi zaman, yaralanmanın hemen sonrasındaki erken dönemde ödem ve dokulardaki nedbe formasyonu gelişmeden evvelki dönemdir. Eğer erken cerrahi birkaç saat içinde olası değilse cerrahi tedavi ödem rezorpisyonundan sonra uygulanmalıdır.

K A Y N A K L A R :

1. Bonnin, J. G. : Injury to the ligaments of the ankle. J. B. J. S. 47 B : 609, 1965.
2. Chapchal, G. : Injuries of the ligaments and their repair. Georg Thieme Publishers Stuttgart 1977.
3. Freeman, M. A. R. : Treatment of ruptureof the lateral ligament of the ankle J. B. J. S. 47 B : 661, 1965.
4. Ruth, C. J. : Surgical treatment of injuries of the fibular collateral ligaments of the ankle J. B. J. 43 A : 229, 1961.
5. Turek, L, Samuel : Orthopaedics Principles and Their Application Lippincott 1977.

Subtalar Açık Dislokasyon (Vaka Takdimi)

* Dr. I. Metin TÜRKMEN ** Dr. Melih HEPDOKUYUCU ** Dr. Ali MACİT

Subtalar dislokasyon, belki daha doğru şekli ile peritalar dislokasyon, talonaviküler ve talokalkaneal eklemde talusun distal artikülasyonunun eş zamanlı çıkığıdır. Çok seyrek olarak görülür.

Subtalar dislokasyonda tibio - talar eklem salim olup, çıkık her yönde olabilir. Ancak anterior ve posterior dislokasyonlar görülür ise de, bunların hepsinde medial veya laterale deplasman olacağı iiçn, medial ve lateral subtalar dislokasyonlar olarak değerlendirilirler.

Ayak bileğinin subtalar ve peritalar çıkıkları genellikle talus'un ciddi kırıkları ile birliktedir (3). Nadiren minimal kırık olur veya kırık olmadan görülebilir. Çıkık, talonavikular ve talokalkaneal eklemde talusun distal artikülasyonunun eş zamanlı çıkığıdır. Tibiotalar eklem sağlamdır.

Subtalar çıkık ilk olarak 1811 yılında Judey (12) ve Dufaurets (7) tarafından tanımlanmıştır. Smith (17) 535 dislokasyon araştırmasında sadece 7 vaka (% 1,3), Leitner (14) 4215 akut dislokasyonda 42 vaka (% 1) rastladı. Pennal (2), serisinde tüm talar injurilerin % 15'i olarak belirtilmiştir.

Subtalar dislokasyonların çoğu erken erişkin yaşlarda ve erkeklerde (6/1) oranında görülür. Vakaların çoğu yüksekten düşme ve motorlu araç kazalarından sonra oluşmasına rağmen önemli bir bölümü de Atletik injurilerden sonra ortaya çıkar.

Grantham yeni bir terim olarak «Basketball Foot» terimini kullanmıştır. (9). Bu, medial dislokasyonları tanımlar. 5 hastanın 4 ünde basketbol sahasındaki düşme sonrası oluşması bunu destekler.

İnjuri mekanizmasında, ayağın inversiyonunda mediale, eversiyonunda ise laterale subtalar dislokasyon oluşur. Kuvvetli kalkaneo - navikular ligaman ayrışmaya karşı koyar (4). Medial dislokasyonda Sustentakulum tali dayanma noktası gibi davranır ve ayakta talus ile kalkaneus ayrı ayrı rotasyon yaparlar. Lateral dislokasyonda ise ayak kalkaneusun anterior kısmında döner ve talus ilekalkaneusun ayrılmasına neden olur. Subtalar çıkıklarında % 85 inde ayak, kalkaneus ile mediale, % 15 vakada laterale deplase olur ki (6, 9, 11, 15); bu tedavinin (redüksiyon yönetiminin) belirlenmesinde önemlidir.

Medial dislokasyonun daha sıkı görülmesi, lateral dislokasyona nazaran daha az bir güçle oluşmasıdır. Uzun süreli takiplerde lateral dislokasyonların kötü sonuçlar verdiği gözlenmiştir.

Subtalar çıkık vakalarının % 45 inde talokalkaneal ve talonavikular eklem yüzlerinde osteochondral kırıklar görülür (6). Çıkıkla birlikte sıklıkla her iki malleolde, 5 ci metatars basisinde, kuboid ve navikular tuberositasında kırık görülür (5).

Klinik olarak; tüm vakalarda belirgin bir deformite vardır. Medial dislokasyon edinilmiş «Club Foot», lateral dislokasyon ise edinilmiş «Flat Foot» olarak tanımlanır (18).

Şişlik, dislokasyondan hemen sonra ortaya çıkar ve bazan kemiksel deformiteyi maskeleyebilir.

Talus üzerinde, ayağın aşırı deplasmanı ve ağır injuriler nedeniyle % 10 - 15 oranında açık yara görülür. Ayağın aşırı distorsi-

* Haydarpaşa Numune Hastahanesi Ortopedi ve Travmatoloji Kl. Şefi, Doçent
** Haydarpaşa Numune Hastahanesi Ortopedi ve Travmatoloji Kl. Asistanı.

yonuna rağmen nöro-vasküler komplikasyonlar azdır.

Ayağın distorsiyonu nedeniyle standart antero-posterior, lateral ve oblik grafileri çekebilmek güçtür ve genellikle yetersiz grafiler çekilir. Bu durum ise teşhiste yanılma ve gecikmeye neden olabilir. Teşhis için en yararlı graif; talonavikular dislokasyonu gösteren, ayağın antero-posterior görüntüsüdür. Injuri noktası ayak bileği ekleminin distalinde olduğu için X ray'da talus, fibula ve tibia ile normal ilişkisini sürdürür (18).

Subtalar çıkıkların tedavisinde tedavi ilkesi, genel veya spinal anestezi altında hızlı ve nazik kapalı redüksüyondur (18).

Açık dislokasyonda mevcut yara iyi debride edilip açık bırakılmalıdır. Redüksüyon diz eklemi fleksiyonda iken, çıkık ayağın mediale çıkıkta eversiyona, laterale çıkıkta ise inversiyona zorlanarak uygulanır. Redüksüyonun başarısı, ayağın normal anatomik dizilimi ile görülür, Röntgen ile kontrol edilir.

Redüksüyon sonrası, başlangıçta kısa bacak posterior alçı ateli ile tespit uygulanır. Sonra 3 - 4 hafta süreyle kısa bacak sirküler alçısı ile immobilizasyon sağlanır. Alçı çıkarıldıktan sonra kuvvetli aktif eksersiz programlanır (1, 6).

Sadece Leron tarafından yetersiz tespite bağlı olarak bir habituel çıkık vakası bildirilmiştir (13).

Medial dislokasyon vakalarının % 10 unda, lateral dislokasyon vakalarının % 15-20 sinde kapalı redüksüyon sağlanamaz. Bu olgularda açık redüksüyon gereklidir (10, 11, 14).

Lateral dislokasyonda, en sık kapalı redüksüyon engeli posterior tibial tendonun interpozisyonudur (14, 16). Nadiren, redüksüyonun sağlanması için posterior tibial tendonun kesilmesi gerekir (13).

Kapalı veya açık yöntemlerle acil olarak redükte edilen basit veya komplike olmayan subtalar dislokasyonlu olguların uzun takipler sonunda tamamen iyileştikleri görülür.

İyi sonuç alınamayan olgularda aşağıdaki faktörler rol oynar :

I — Açık yaralar ve sekonder enfeksiyon.

II — İnjuri mekanizması (kuvvetli mekanizmalarla olan ağır injurilerde sonuçlar daha kötüdür.)

III — Lateral subtalar dislokasyonlar medial dislokasyonlara göre daha kötü sonuçlar doğurur (1, 11).

IV — Kırıklar veya çıkık eklem yüzlerinin Osteokondral kırıkları kötü sonuç ihtimalini arttırır.

V — Teşhis koymada gecikme sıklıkla kötü sonuç gösterir.

Geç redüksüyon (bir aydan sonra yapılan) güçtür ve çoğu zaman ayak stabilitesini temin için Tripl artrodez ile kombine edilmelidir.

Subtalar çıkıklardan sonra avasküler nekroz çok ender görülür (5, 8, 11) Büyük serilerin çoğunda bu komplikasyon yoktur. Çünkü talus, ayak bileği mortisinde zarar görmemiştir.

Tekrarlayan çıkıklar da çok ender bir komplikasyon olarak belirtilmiştir (13).

VAKA TAKDİMİ :

İ. G., 40 yaşında erkek hasta, hastahane protokolü 15209. 10.10.1987 tarihinde geçirdiği traifk kazası sonrası kliniğimiz acil polikliniğine getirilen hasta yatırıldı. Yapılan klinik muayene ve radyolojik tetkikler sonucu hastada genel beden travması, sol asetabulum santral kırığı, sağ ayak medialinde kirli dekole açık yara ile sağ medial subtalar dislokasyon teşhis edildi.

SAT, SAĞ ve Antibiotik tedavisini takiben hastanın genel durumu düzeltilerek genel anestezei altında hasta acil ameliyata alındı. Sağ ayak medialindeki kirli dekole yara iyice debride edilereek açık (sekonder tamire) bırakıldı, talokalkaneal ve talonavikular eklemlerdeki dislokasyon redükte edilerek diz altı posterior alçı atel tespiti uy-

gulandı. Sol asetabulum kırığı için suprakondiler Femur iskelet traksiyonu uygulandı.

Postoperatif çekilen sağ ayağın iki yönlü kontrol radyografisinde ayak tarsal kemiklerinin normal anatomik dizilimi gözlendi. Normal bir post op. tedavi periyodunun sonunda, hasta 26.10.1987 tarihinde mevcut yüzeyel yara yerinde pencere açılmak suretiyle sirküler diz altı alçı tespiti ile evine taburcu edildi, polikliniğimizde ayaktan takibe alındı.

4 cü postoperatif hafta sonunda yara tamamen iyileşti, alçı çıkarılarak hastanın ayak bileğinde aktif ekzersizlere başlamasına izin verildi. Post op. 6 cı haftanın sonunda hasta tam vücut ağırlığı ile bastı. Hastanın postoperatif 2 ci ve 4 cü aylarada yapılan kontrol muayenelerinde subjektif hiçbir şikayeti yoktu.

Son olarak Haziran 1989 da yapılan kontrol muayenesinde hastanın subjektif şikayeti yok. Röntgen ve kemik Sintigrafisinde talus ve diğer tarsal kemiklerde avasküler nekroz bulgusuna rastlanmadı.

Bizim vakamızda aldığımız iyi sonuç, sekelsiz şifa ve avasküler nekrozun görülmeyişi literatür bilgilerini desteklemektedir.

KAYNAKLAR:

1. McKeever, F. M. : Treatment of Complications of Fractures and Dislocations of the Talus. Clin. Orthop., 30 : 45-52, 1963.
2. Pennal, G. F. : Fractures of the Talus. Clin. Orthop., 30 : 53-63, 1963.
3. Barber, J. R. : Bricker, J. D.; and Haliburton, A. A. : Peritalar Dislocation of the Foot Can. J. Surg., 4 : 205-210, 1961.
4. Buckingham, W. W., Jr. : Subtalar Dislocation of the Foot. J. Trauma, 13 : 753-765, 1973.
5. Christensen. S. B.; Lorentzen, J. E.; Krogsoe, O.; and Sneppen, O. : Subtalar Dislocation. Octa Orthop. Scand., 48 : 707-711, 1977.
6. DeLee, J. C., and Curtis. R. : Subtalar Dislocation of the Foot. J. Bone Joint Surg., 64 A : 433-437, 1982.
7. Duafurets, M. : Luxation du Pied en Dehors, Compliquée de l'Issue de l'Astragale a travers la Capsule et les Tégumens Déchirés. J. Med. Chir. Phar., 22 : 348-355, 1811.
8. Dunn, A. W. : Peritalar Dislocation. Orthop. Clin. North Am., 5 : 7-18, 1974.
9. Grantham, S. A. : Medial Subtalar Dislocation : Five Cases with a Common Etiology. J. Trauma, 4 : 845-849, 1964.
10. Haliburton, R. A.; Barber, J. R.; and Fraser, R L. : Further Experience with Peritalar Dislocation Can. J. Surg., 10 : 322-324, 1967.
11. Heppenstall, R. B.; Farahvar, H. : Balderstonğ A.; and Lotke, P. : Evaluation and Management of Subtalar Dislocation. J. Trauma, 20 : 494-497, 1980.
12. Judcy, M. : Observation d'une Luxation Métatarsienne. Bull. Fac. Soc. Met. Paris, II : 81-86, 1811.
13. Larson, H. W. : Subastragalar Dislocation (Luxatio Pedis sub Talo). A Follow-up Report of Eight Cases. Acta Chir. Scand., 113 : 380-392, 1957.
14. Leitner, B. : Obstacles to Reduction in Subtalar Dislocation. J. Bone Joint Surg., 36A : 299-306, 1954
15. Monson, S. T., and Ryan, J. R. : Subtalar Dislocation. J. Bone Joint Surg., 63A : 1156-1158, 1981.
16. Mulroy, R. D. : The Tibialis Posterior Tendon as an Obstacle te Reduction of a Lateral Anterior Subtalar Dislocation, J. Bone Joint Surg., 37A : 859-863, 1955.
17. Smith, H. : Subastragalar Diclocation. A Report of Seven Cases. J. Bone Joint Surg., 1% : 373-380, 1937.
18. Straus, D. C. : Subtalus Dislocation of the Foot. Am. J. Surg., 30 : 427-434, 1935.

Sert Veya Geç Kalmış Clubfoot'un Rotasyon Flep'i ve Geniş Yumuşak Doku Gevşetmesi İle Tedavisi

* Dr. Ömer ÇELİKER ** Dr. Ethem F. MUMCU *** Dr. Fatih PESTİLCİ
*** Dr. Tanju UCA

Konjenital clubfoot sık rastlanmasına rağmen tedavisinde sorunlar vardır. Patolojik anatomisi halen tartışmalıdır. Cerrahi tedavisinde çeritli yazarlar tarafından tarif edilmiş değişik metodlar vardır. Konservatif ve cerrahi yolla tedavi edilmiş clubfoot vakalarında % 36-68 arasında rekürrens vardır. (1, 3, 6)

Gelişmekte olan ülkelerde çocuk hastaneye geç getirilmektedir. Bu nedenle konservatif tedavi şansı büyük oranda kaybolmaktadtr. Bu durumda cerrahi tedavi gerekmektedir. İleri yaşlarda getirilen hastalarda ise plantar posterior ve lateral kontarktürler ile tarsal ve metatarsal eklemlerde vaurus deformiesi görülmektedir. Bu tür vakalarda en önemli sorun ayak deformitesi düzeltildikten sonra medialde görülen cilt poblemleridir. Posteromedial cilt kontraktürleri rekürrens oluşumunda ana elementlerdir. Anatominin düzeltilmesi için çeşitli ameliya teknikleri tarif edilmiştir. (2, 4, 7, 8, 9). Ancak posteromedialdeki deri kontraktürleri ihmal edilmiştir.

Bu makalenin amacı resistant clubfoot deformitesinin düzeltilmesinde patolojik anatominin ile birlikte medialdeki deri kontraktürlerinin gevşetilmesinin önemini ortaya koymaktadır.

MATERYAL VE METOD :

S.S.K. Ankara Hastanesi 1. Ortopedi ve Travmaoloji Kliniğinde 1987 yılından beri 23 hasanın 26 ayağındaki clubfoot deformitesi için rotasyonlu deri flepi yöntemi uyguladık. Hastaların yaşları 9 ay ile 8 yaş arasında idi. Ameliyat sadece şiddetli ve orta dereceli deformitelerde uygulanmıştır. 20 hastanın tek, 3 hastanın çift ayağında idi. Hastaların 15'i erkek (19 ayak), 5'i (7 ayak) kız idi.

Preoperatif olarak tüm hastaların A-P ve yan ayak grafileri alındı. A-P görünümde calcaneometatarsal, A-P ve lateral görünümde ise talocalcaneal açı ölçüldü. Bu açıkca disseksiyon miktarında yol gösterici oldu.

CERRAHİ TEKNİK :

Genel anestezi ve turnike altında çalışıldı. Önce metilen mavisi ile insizyon yeri işaretlendi. İnsizyon lateral malleol altından başlayıp, ayak dorsumunda 5. metatars basisinin arkasından ellipsoid bir biçimde uzanarak ayak medialine geçer. Medial maleol altından ve aşil tendonunun medial kenarı boyunca ve 10 cm. yukarıya doğru uzanır. Patolojik anatominin düzeltilmesi için yapılan işlem öteki tekniklerde olduğu gibidir. Patolojik anatomi düzeltildikten sonra distaldeki cilt mediale ve posteriora doğru kaydırılır.

Postoperatife uygun bacak alçısına alınır. 3 haftada Kirchner telleri, 6 haftada ise alçı çıkarılır.

* S.S.K. Ankara Hastanesi 1. Ortopedi ve Travmatoloji Kl. Şef Yard.
** S.S.K. Ankara Hastanesi 1. Ortopedi ve Travmatoloji Kl. Şefi
*** S.S.K. Ankara Hastanesi 1. Ortopedi ve Travmatoloji Kl. Asistanları

SONUÇLAR :

Deformitenin düzeltilme derecesine göre sonuçlar değerlendirildi.

ÇOK İYİ : Skar yok, deformite tamamen düzelmiş, Ayak tam olarak yere basabiliyor. Gizli ekin deformitesi yok.

İYİ : Skar yok. Ayak tam olarak yere basabiliyor, hafif metatarsus varus var.

KÖTÜ : Valgus ayak. Deri kontraktürü mevcut.

24 ayakta çok iyi ve iyi, 2 ayakta ise kötü sonuçlar aldık. Kötü sonuç alınan bu iki ayakta yüzeyel cilt enfeksiyonu gelişti. Uygun antibiyotik veya yara pansumanı ile iyileştirilmesine rağmen sonuç kötü idi. Hiçbir hastada fazla düzeltilmeden dolayı bir komplikasyon görülmedi.

TARTIŞMA :

Orta ve Şiddetli deformitelerin tümünde posteromedial deri kontraktürlerinin düzeltilmesi gerekir. Bu teknikte yara iyileşmesi sorun Değildir. Geniş yumuşak doku gevşetmesi ile birlikte rotasyonlu deri flep'inin birlikte yapılması gerekir. Bu teknikle tendon trasferlerinin yapılmasına gerek yoktur. Posterior tibial tendonun ayak lateralini transferi yapılırsa fazla düzelme veya valgus deformitesi gelişir.

Bu teknikte en önemli sorun cilt insizyonunun doğru bir şekilde yapılmasıdır.

Bu teknik genellikle 1 yaşın üzerinde yapılmalıdır. Ancak şiddetli vakalarda 1 yaşın altında uygulanabilir. (5)

K A Y N A K L A R :

1. Beatson TR, Pearson JR (1966), A method of assessing correction in clubfoot JBJS (Br) 48 : 40-50.
2. Berman A, Gartland SS (1971) : Metatarsal osteotomies for the correction of adduction o fhe forepar of foot in children. JBJS (Am) 53 : 498 - 506.
3. Bertelsen A (1957) : Treatment of congenital clubfoot. JBJS (Br) 39 : 599.
4. Kendrick RE, Schurma NK, Hassler W, Herndon CH (1970) : Tarsometarasal mobilisation for resistant adduction of forepart of the foot. JBJS (Am) 52 : 61-70
5. Mittal R. L. (1988) : Kişisel görüşme, SICOT Kongresi - YUGOSLAVYA
6. Singer M, Fripp AT (1958) : Tibialis anterior transplant in congenital culbfoot. JBJS (Br) 40 : 252-255.
7. Steytler JCS, Vonder Wolt ID (1966) : Correction of resistant adduction of the forefoot in congenital metarsus varus by matarsal osteotomy JBJS (Br) 53 : 558-560.
8. Tayton K. Khompson P (1979) : Relapsing clufboot. JBJS (Br) 61 : 474-480.
9. Turco VS (1971) : Surgical correction of resistant clubfoot. JBJS (Am) 53 : 477-497..

Modifiye McBride Metoduyla Düzeltilen Hallux Valgus'tan Alınan Sonuçlar

* Cihangir TETİK ** Behçet SEPİCİ *** Kubilay KARALEZLİ

Hallux valgus bayanlarda daha fazla görülen, toplumda sıkça rastlanan ayak deformitelerinden biridir. Sebebi tam bilinmemekle beraber ailesel eğilim gösterir ve dar burunlu ayakkabı giyilmesinin etkili olduğu bildirilmiştir. (1, 3)

Hallux valgus teşhisinde üç temel klinik bulgu vardır. 1. 1. falanksın valgusu 2. bunion 3. 1. metatarsın varusu, bu klinik bulguları oluşturur. (2)

Radyolojik olarak I-II. metatarslar arasındaki açının 10° den fazla olması, I. metatarsofalangial eklem açısının (I. metatars ekseni ile proksimal falanks ekseni arasındaki açı) 15° den fazla olması hallux valgus teşhisi için yeterli kabul edilir.

Hallux valgus aşağıdaki kemik ve yumuşak doku patolojilerini içerir. (1)

1 — 1. falanksın valgusu,

2 — I. metatarsın varusu,

3 — Metatarsokuneiform eklem yüzeyinin oblik olması,

4 — 1. metatars başında yeni kemik oluşumu,

5 — Lateral sesamoidin yer değiştirmesi,

6 — Metatarsofalangial eklem medialindeki kapsül ve ligamentin gevşemesi buna karşın lateraldeki aynı yapıların gerginliği,

7 — Buradaki bursanın hipertroifsi,

8 — Abduktör hallusis tendonunun plantara kayması,

9 — 1. metatarsın internal rotasyonu,

10 — Adduktör hallusisin gerginliği,

11 — Uzun ekstansör ve fleksör tendonların laterale deplasmanı,

12 — Eklemde dejeneratif değişiklikler,

13 — Ön ayakataki diğer deformite ve patolojiler.

Bütün bu patolojiler ameliyat cinsini tayin etmekte önemli rol oynar. Şimdiye kadar 130 kadar çeşit ameliyat önerilmiştir. (1) Her klinik ve operatör bu genel bilgiler ve kendi tecrübeleri ışığında bu tekniklerden birini kullanmış ve kullanmaktadırlar. Biz kliniğimizde çoğunlukla modifiye McBride, Mitchell ve Keller operasyonlarını kullanmakla birlikte bu çalışmamızda sadece Mc Bride yaptığımız vakaların sonuçlarını inceledik ve değerlendirdik.

MATERYAL ve METOD :

Uyguladığımız modifiye McBride operasyonunda ilk insizyonla 1. metatarsofalangial eklem medialinden longitudinal insizyonla girip kapsülü «H» insizyonla açtık ve bunionektomi yaptık. Kapsülü «H» insizyonunun fleplerini dublike edip, gererek diktik. İkinci insizyonla 1.. ve 2. metatarsofalangial eklem arasından longitudinal insizyonla girerek adduktör hallusisi yapıştığı yerden ayırarak 1. metatars başına diktik.

1980 - 1988 yılları arasında 36 vakada 40 ayağa modifiye McBride ameliyatı yaptık. Bu hastaların 8 tanesi kontrole geldi. Bu hastaların postoperatif radyolojik ve klinik bulguları şu şekilde değerlendirildi. 1. metatarsofalangial eklem hareketi, ağrı, uzun yolda ağrı, hastanın şimdiki şikayeti, I-II. metatars arasındaki açı, 1. metatarsofalangial eklem açısı değerlendirme kriterleri olarak belirlendi.

* S. B. Ankara Hastanesi Ortopedi ve Travmatoloji Klin. Asistanı
** S. B. Ankara Hastanesi Ortopedi ve Travmatoloji Klin. Şef. Muavini
*** S. B. Ankara Hastanesi Ortopedi ve Travmatoloji Klin. Asistanı

TABLO - 1

Vaka	Yaş	Cins	Taraf	Hareket	Ağrı	Uzun Yol Ağrısı	Şikayet	I-II. met/1. MP Açılar	
1 — A.T	21	K	Sağ	Hat.sın	—	—	—	10	31
2 — H.Ö	38	K	Sol	serbest	—	—	—	13	40
3 — A.K	74	E	Sağ	serbest	—	—	görünüm	19	46
4 — Ş.G	38	K	Sağ	serbest	—	—	—	10	37
5 — S.E	32	K	Sağ	serbest	var	var	uyuşma	12	27
6 — A.A	27	K	Sol	Haf.sın	var	var	—	10	19
7 — A.E	60	E	Sağ	serbest	—	—	—	9	20
8 — E.G	32	K	Sağ	serbest	—	—	—	10	30

Ameliyat öncelikle hastanın ağrı şikayeti ve daha sonra deformite dikkate alınarak yapıldı. Belirgin eklem dejenerasyonu yoktu.

Kontrole gelen vakaların sayısı 8 olup bunların 2'si erkek 6'sı kadındı. Ameliyat yapılan ayakların 2'si sol 6'sı sağ ayaktı. Yine bu grupta en küçük yaş 21 en büyük yaş 74 idi. Ortalama yaş 37 idi.

Değerlendirme hastaların ağrılarının olup olmamasına uzun yol yürümekle ağrı mevcudiyetine postoperatif son kontrol grafilerinde öçlülen I-II metatars eksenleri arasındaki açıyla 1. metatarsofalangial eklem açısının normalden farkına göre yapıldı. Vakaların takip süresi en az 1,5 ay en fazla 74 ay olup ortalama 33 ay idi.

SONUÇLAR :

Vakaların 6'sında (% 75) ağrı şikayeti kalmamıştı. 2 vakada (% 25) ağrı şikayeti tespit edildi. 1. metatarsofalangial eklem hareketi ise 6 vakada (% 75) serbest, 2 vakada (% 25) hafif sınırlı olarak bulundu. Bunların haricinde bir vakada (% 12,5) ayağın görünümünden şikayet varken yine bir vakadada (% 12,5) insizyondan ve etrafındaki uyuşmadan şikayet vardı.

Radiolojik olarak 5 vakada I-II. metatars eksenleri arasındaki açı (% 62,5) 10° ve altındayken 3 vakada (% 37,5) normal kabul edilen 10° nin üzerindeydi. Vakaların tümünde 1. metatarsofalangeal açı normal kabul edilen 15° nin üzerindeydi.

TARTIŞMA :

McBride operasyonunun gençlerde ve fazla deforme olmamış ayaklarda uygulanmasının daha uygun olacağının bildirilmesiyle (1, 3) birlikte biz kliniğimizde çeşitli yaşlardaki vakalara bu operasyonu uyguladık. Bunu yaparken düşüncemiz sadece ayaktaki deformite değil hastanın sosyokültürel düzeyi, kooperasyon durumunu da dikkate almaktı. Amacımız hastayı daha ağrısız bir ayağa kavuşturmaktı.

Kontrole gelen hastaların hepsinde 1. metatarsofalangial açının yüksek olmasına karşın I-II. metatars eksenleri arasındaki açının % 62,5 oranında normal ve % 25 oranında normale yakın olması adduktör hallusis kasının 1. metatars başına dikilmesinin intermetatarsal açının düzelmesine yardım ettiği ancak 1. metatarsofalangial eklemin valgusuna engel olmadığı sonucuna varıldı. 1. falanksın valgusu 1. metatarsofalangial eklem lateralindeki bağların ve kapsülün kontraktürüne bağlandı. Vakaların % 75inde ağrı şikayetinin olmaması ise bunionektominin ve intermetatarsal açının büyük ölçüde düzelmesi sonucudur. Vakaların % 75'inde 1. metatarsofalangial eklem hareketlerinin serbest olması % 25'inde ise hafif

sınırlı olması bu tip ameliyatta eklemle ilgili ciddi bir müdahalenin yapılmaması ve vakalarımızda eklem dejenerasyonunun bulunmaması nedeniyle olduğu sonucuna varıldı.

SONUÇ :

Tüm bu bilgiler ışığında modifiye McBride operasyonunun hastanın günlük yaşantısını fazla etkilemeden çabuk mobilizasyonunun sağlanması, ağrılı ayakta ağrının giderilmesi ve intermetatarsal açının düzeltilmesi yönünden genç hastalar yanında zaman daha ileri yaşlarda da uygulanabileceği kanısına vardık.

KAYNAKLAR :

1. Helal B., Surgery for Adolescent Hallux valgus. Clin. orth. and rel. reasarh, vol : 157, (50-61).
2. Crenshaw, A. H. (Ed); Campbell's operative Orthopaedics. Mosby company 1987, vol : 2, (829-860).
3. Hoffmeyer P., Muscle in Hallux Valgus. Clin. orth. and reasarch vol. 232, (114-118)

Halluks Valgus'un Reverdin Osteotomisi İle Tedavisi ve Sonuçları

* Dr. Nuri GÜLTEKİN ** Dr. Mehmet ALTINMAKAS *** Dr. Hilmi ULUS
**** Dr. Metin BAYDAR

Önceleri latince dönmek yada yön değiştirmek anlamına gelen «Bonion» kelimesi ile tarif edilen başparmağın laterale deviasyonu ve metatarso falengeal eklemin statik subluksasyon ile karakterize olan deformiteye Halluks valgus adını ilk kez 1871 yılında Carl Hueter vermiştir (5).

Bu deformite genellikle genç yaşlarda ortaya çıkar. Ayakta durma ve yürüme işlevlerini olumsuz yönde etkiler. Özellikle ayakta görev yapan dinamik toplumlarda görevlerin aksamasına neden olur (6).

Etyolojik nedenler (4,5);

1) Ekstrensek : Sivri burunlu ve dar ayakkabı giyme alışkanlığı,

2) İntrensek :

a) Heredite,

b) Pes planusa bağlı I metatars uzun aksı boyunca gelişen pronasyon deormitesi

c) Metatarsus primus varus deformitesi

d) Metatars boyunun uzun olması

e) II parmağın amputasyonu olarak sayabiliriz.

Halluks valgus deformite komponentleri şunlardır (5).

1) Metatarsus primus varus,

2) Metatars distal ucunda medial eminencede egzofıtık genişleme ve bunun kompansasyonu için üzerindeki bursanın inflamasyonu (Bonion)

3) Metatarso falengial eklemde statik subluksasyon,

4) Metatarso falengeal eklem lateral kapsülünde kontraktür,

5) Başparmak proksimal falanks lateraline yapışan lateral konjuan ligamentin çekme kuvveti yanında, başparmak uzun fleksor ve ekstensor ligamentlerinin aksının laterale kayması sonucu baş parmağın laterale deviasyonu ve pronasyonu.

6) Metatars başı altındaki sesomoidlelerin subluksasyonu,

7) % 15-20 oranında ikinci parmakta hammertoe deformitesi gelişmesi,

Klinik ve radyolojik muayene ile hastada bu komponentlerden kaç tanesinin bulunduğu saptanır ve buna göre tablo - 1 den faydalanılarak deformitenin şiddeti belirlenir. Radyolojik muayenede metatarsofalangial eklem açısı ve intermetatarsal açının değerlendirilmesinde Hardy ve Clapham tarafından 1952 yılında yapılmış çalışmada saptanan MP eklem açısının 15° yada daha az, intermetatarsal açının ise 90° yada daha az olması kriterlerinden faydalanılır (2).

Hastalar klinik ve radyolojik değerlendirilmeden sonra deformitenin şiddetine göre tedavi edilirler. Hafif vakalarda konservatif yöntemlerden diğer iki gruptaki vakalarda ise cerrahi yöntemlerden faydalanılır.

KONSERVATİF TEDAVİ : Büyük ve geniş ayakkabı giymek, bonion yastıkları ve gece ateller kullanmaktır.

* G.A.T.A. AS. Tıp Fak. Ort. ve Trav. A.B.D. Öğ. Üyesi, Doçent
** G.A.T.A. AS. Tıp Fak. Ort. ve Trav. A.B.D. Öğ. Üyesi, Yard. Doç.
*** G.A.T.A. AS. Tıp Fak. Ort. ve Trav. A.B.D. Öğ. Üyesi, Yard. Doç.
**** G.A.T.A. AS. Tıp Fak. Ort. ve Trav. A.B.D. Uzm. Öğr.

CERRAHİ TEDAVİ : Bu konuda 100'den fazla ameliyat tarif edilmiştir. Bu ameliyatları kısaca şu ana başlıklar altında özetleyebiliriz (5).

1) Yalnız bonion ve eminence eksizyonu,

2) Yumuşak doku ameliyatları,

3) Proksimal metatarsal osteotomiler,

4) Distal metatarsal osteotomiler,

5) Rezeksiyon artroplastileri,

6) Proksimal falengial osteotomiler ve yumuşak doku gevşetmeleri,

7) Metatarso falengial eklem artrodezleri,

Biz bu araştırmamızda orta yaşlı, orta şiddetli halluks valgus olgularında distal metatarsal osteotomi ve metatarso falangeal eklem kapsülünde dedublikasyon yöntemi ile tedavi ettiğimiz vakaların sonuçlarını inceledik.

GEREÇ VE YÖNTEM :

GATA Ortopedi ve Travmatoloji A.B.D.'na 1987 - 1989 yılları arasında halluks valgus tanısı ile müracaat eden 56 hastadan 4 tanesine bilateral olmak üzere toplam 28 kişiye reverdin osteotomisi+MP eklem kapsülü dedublikasyonu uygulandı.

Hastalarımızın en genci 19, en yaşlısı 34 yaşında olup, yaş ortalaması 21'dir.

4 olguya osteotomi 6 ay aralıklarla bilateral uygulandı. Olgularımızın 22 (% 78,5)'si erkek 6 (% 21,5)'sı kadındı. Deformite 4 (% 12,5) olguda bilateral, 20 (% 62,5) olguda sol, 8 (% 25) olguda ise sağ tarafta idi. Hastalarımızın bazılarının askerlik sürelerinin bitmesi nedeniyle takip süremiz 3 ay ile 17 ay arasında değişmekte olup ortalama 9 aydır.

Olgularımız klinik ve radyolojik olarak değerlendirilip tablo-1'e göre sınıflandırıldırıldığında orta derecede şiddetli grupta yer alıyordu. Olgularımıza 1972 yılınra Funk ve Vells'in tarif ettiği klasik Reverdin osteotomisine kliniğimizce modifiye edilen (proksimal ve distal) fragmanların geç absorbe olan sütürle tespitini uyguladık (1).

Ameliyatlar spinal anestezi yardımıyla turnike altında gerçekleştirildi. Bonion üzerinden eğriliği dorsa mediale bakan ve I. metatars boyunca uzanan yaklaşık 4 cm. uzunluğunda cilt insizyonu yapıldı. Cil, ciltaltı geçildikten sonra kapsül ve I. metatars, periostu «Y» şeklinde insizyon ile açıldı. Medial eminence osteotom yada oscilating saw ile eksize edildi. Daha sonra I. metatars lateral korteksini zedelemiyecek şekilde taban uzunluğu 6 mm.yi geçmeyen, tepesi latral de tabanı medialde wedge osteotomi yapıldı. Osteotomi sonra I. metatarsın distal fragmanın uzunluğunun en az 1 cm. kalmasına özen gösterildi. Proksimal ve distal fragmanların osteotomi hattına yakın yerlerinden açtığımız deliklerden geç absorbe olan sütürler geçirildi. Başparmak varusa zorlanıp, sağlam bıraktığımız lateral korteks osteoklaziye uğratılıp metatarsafalengeal eklem açısı düzeltildi, geç absorbe olan sütürler sıkıca bağlanıp, ekstensor ve fleksör tendonlar normal aksına getirildi. «Y» şeklinde açılmış tabanı proksimal falanksta olan üçgen şeklindeki kapsüler flabın tepesi de, deformiteyi düzeltecek şekilde gerilip proksimal kapsül üzerine dedublike edilerek geç absorb olan sütürlerle tesbit edildi. Kontrol grafisi çekilip pozisyon uygun görülünce, katlar usulüne uygun olarak kapatıldı. Başparmak notral pozisyonda kısa bacak sırküler alçı uygulandı. Turnike açılıp dolanım kontrolüne müteakip ameliyata son verildi.

Ameliyattan 10 gün sonra hastalar opere olan taraflarına basmamak üzere koltuk değneği yardımı ile ayağa kaldırıldı. 6. hafta sonunda alçıları çıkarıldı. Fakat klinik ve radyolojik muayene sonucu; kaynama görülüp, şişlik tamamen inip normal ayakkabı giyebilecek duruma gelmeden hastalar bastırılmadı.

BULGULAR :

Hastalarımızın ortalama takip süresi 9 aydır. Bu süre içinde preoperatif ve postoperatif AP ayak grafileri çekilerek radyolojik olarak, şikayetleri ve muayene bulguları ile

TABLO I : Hallux Valgus Deformitesinin Şiddetinin Değerlendirilmesi

	Hafif	Orta	Şiddetli
Proksimal falanksta valgus deformitesi	+	++	+++
Başparmakta pronasyon deformitesi	+	++	+++
Bonion	+	+	+
1. metatars distal uçta medial eminencede egzofitik genişleme	+	+	+
Sesomoidlerin subluksasyonu	yerinde	% 50-% 100	% 100'den fazla
İkinci parmakta hammertoe	yok	yok	var
MP eklem açısı	20° den az	20°-40°	40°den fazla
IM açı	90°-11°	11°-20°	20°den fazla

TABLO II : Hallux Valgus Ameliyatlarının Klinik ve Radyolojik Olarak Değerlendirme Tablosu

	ÇOK İYİ	İYİ	KÖTÜ
MEP Eklem Açısı	0-20°	20-30°	30-40°
İM Açı	0-12°	12-16°	16°den büyük
MP Eklem Hareketi	Tam	Dorsofleksiyon Kısıtlı M	Tüm hareketlerde belirgin kısıtlılık
Ağrı	Yok	Minimal	Var
Bizim Serimizde	27 (% 84)	4 (% 13)	1 (% 3)

klinik olarak değerlendirildi. Klinik ve radyolojik değerlendirmede Boney ve Macnab'un değerlendirme yöntemlerinden faydalanıldı (Tablo-II) (3).

Ameliyat esnasında başparmak anatomik yerine getirilince, fleksor ve ekstenson tendonlarda normal akslarına geldiler ve gerildiler. Adductor adelelerin etkisi ile I ve II metatars arası mesafe daraldı böylece IM açı azaltıldı. Preoperatif grafilerle ortalama 38° ölçülen MP eklem açısı ameliyat sonrası ortalama 17°'ye indirildi. Preoperatif dönemde ortalama 15° bulunan IM açı ise postoperatif dönemde ortalama 10,5°'ye indirildi (1).

2 vakamızda (% 6) yüzeyel enfeksiyon gözlendi ve bu da bir hafta süre ile uyguladığımız sefalosporin grubu antibiyotik ile tedavi edildi.

Geç kaynama yada kaynama yokluğu görülmedi.

1 vakamızda (% 3) erken basmaya bağlı deformitenin tekrarladığı görüldü. Tüm

vakalarımızda ameliyattan ortalama 5 ay sonra M.P eklemlerinde tama yakın hareket gözledik. 4 vakamız (% 12. normal ayakkabı giymelerine rağmen metatarsaljiden şikayetçi idiler.

TARTIŞMA VE SONUÇ :

Hallux valgus cerrahi tedavisinde 100 den fazla yöntem tarif edilmiştir. Bu yöntemlerden hastaya ve hastalığın şiddetine göre en uygununu seçmek en önemli olanıdır (7..

Vakalarımızın seçiminde hastaların yaşı ve deformitelerinin şiddeti gözönüne alındı. Yaş ortalaması 21 olan vakalarımız, şiddetlerine göre değerlendirildiğinde orta derecede ki gruptan idiler. Ayrıca hiçbir vakamızda osteoporoz, romotoid artrid ve MP eklem de dejeneratif değişiklik gibi predispozan faktör söz konusu değildi. Bu şekilde oldukça iyi seçtiğimiz vakalara bu cerrahi tekniğimizi iyi uygulayarak % 87'lik başarı oranını sağladık (7).

Kliniğimizce 1981 - 1986 yılları arasında yapılan 19 olguluk Mitchell ameliyatındaki % 84.3 ve 26 olguluk lapidus ameliyatındaki % 94.3 luk sonuçlarla bu serimizdeki sonuçlar mukayese edildiğinde Mitchell ameliyatına göre daha iyi, Lapidus ameliyatlarına göre ise benzer sonuçlar elde ettik (6).

S. DasDe ve Hamblenin 1973 ve 1977 yılları arasında distal metatarsal osteotomilerle tedavi ettikleri 38 hastalık serilerindeki % 52.6 başarı ve Funk ve Wells'in 1970 yıllarında Bonionektomi ve distal osteotomi ile tedavi ettikleri 72 hastalık serilerindeki sonuçlarla mukayese ettiğimizde sonuçlarımızın daha iyi olduğunu gördük. Fakat bu iyi sonuçta vakalarımızın belirtilen araştırmacılarınkine göre daha selektif seçilmesine bağlı olduğunu gördük (1, 7).

Sonuçta Hallux valgus tedavisi için hastanın iyi bir klinik ve radyolojik muayeneden geçirilip, deformite komponentlerinden maksimumu saptandıktan sonra cerrahi tedavinin bu komponentlere göre seçilmesini, cerrahi teknik ne kadar iyi seçilse ve ne kadar iyi yapılsa; ciddi deformitenin, osteoporozun, MP eklemdeki dejeneratif değişikliklerin sonuçları kötü yönde etkilemeyeceği unutulmamalıdır. Hasta cerrahi tedaviye istekli olmalı, Cerrahta hiç bir tedavinin tüm olgular için iyi olmadığını fakat erken operasyonun geç operasyondan daha kolay ve faydalı olacağını bilmelidir.

KAYNAKLAR :

1. Funk, J.F.,; Wells, E. R. : Boniektomy-with distal osteotomy Clin. Orthop. 85 : 71-74, 1972.
2. Hardy, R. H., and Clapham, J.C.R. : Observation on Hallux valgus, J. Bone and Joint Surg. 33-B : 376, 1951.
3. Helal, B. : Surgery for adolescent hallux valgus. Clin. Orthop. 157 : 50-61, 1981.
4. Kato, Y., and Watanabe, S. : The etiology of H. valgus in Japan, Clin. Orthop. 157 : 78, 1981.
5. Mann, R. A. : Surgery of the foot, fifth edition. St. Louis. Toronto-Princeton, the C.V. Mosby company 1986, P. 65-131.
6. Şarlak, Ö., Gür, E., Kuşkucu, M., and Goran, S. : Hallux valgus tedaviisnde uyguladığımız lapidus ve Mitchell operasyonlarının karşılaştırılması, Acta. Orthop. Travm. Turc., 21 : 122-125, 1987.
7. S. Das-De, M.B.B.S. and Hamblen, F.R.C. S. : Distal metatarsal osteotomy for hallux valgus in the middle-agede patient. Clin. orthop. 218 : 239-246, 1987.

Halluks Valgusun Cerrahi Tedavisinde Distal ve Proksimal Metatarsal Osteotomi Sonuçları

* Dr. Tanıl ESEMENLİ
** Dr. Selim YALÇIN

Halluks valgusun cerrahi tedavisi için 100'ün üzerinde ameliyat tarif edilmiştir. İsimleri farklı olmakla birlikte bu ameliyatların büyük kısmında birbirine benzer yöntemlerin kullanıldığı dikkat çekmektedir. Deformitenin başlıca sorumlusu olarak gösterilen metatarsus primus varusun giderilmesinde sıklıkla metatarsal osteotomilere, birinci parmağın valgus deformitesinin giderilmesinde ise I. metatarsofalanjeal (MTF) ekleme yönelik yumuşak doku ameliyatlarına başvurulmaktadır. Bazı yazarlar bu ameliyatların kombine edilmesini savunurken diğerleri ekstrakapsüler osteotomilerin deformitenin düzeltilmesinde tek başına yeterli olduğunu vurgulamaktadırlar.

Bu çalışma proksimal metatarsal osteotomi ile kombine edilmiş yumuşak doku ameliyatlarının ve ekstrakapsüler distal metatarsal osteotomilerin sonuçlarını karşılaştırmak amacı ile yapılmıştır. Marmara Üniversitesi Tıp Fakültesi Ortopedi ve Travmatoloji kliniğinde halluk valgus nedeni ile cerrahi tedavi uygulanan 12 kadın 6 erkek hastanın 28 ayağı randomize olarak iki gruruk iki gruba ayrıldı. Birinci gruptaki hastara proksimal metatarsal osteotomi ve yumuşak doku girişimi, ikinci gruptaki hastalara ise Lindgren ve Turan tarafından tarif edilen distal metatarsal osteotomi uygulandı. Bu hastalara ameliyattan önce ve ortalama 6 ay sonra ayrıntılı bir klinik ve radyolojik inceleme yapıldı. Klinik değerlendirmede I. MTF eklemde pasif dorsifleksiyon ölçüldü, ağrı şikayeti olup olmadığı, varsa ağrının yeri belirlendi ve hastaların ayakkabı giymedeki sorunları kaydedildi.

Radyolojik inceleme için ayak basarak ön arka ve yan graifleri çekildi. Bu filmler üzerinde I. MTF eklemdeki valgus açısı, I. intermetatarsal açı, I. metatars orta ekseni arasındaki mesafe ölçüldü.

Yaş ortalaması 40.8 olan 7 kadın, 2 erkek hastanın 14 ayağına proksimal metatarsal osteotomi ile birlikte medyal kapsülorafi, abdüktör tenotomi, lateral kapsülotomi ve bunyonektomi yapıldı. Bu hastalar postoperatif 6 hafta süre ile atel içerisinde takip edildi, bu süre sonunda normal yürümeye izin verildi.

Yaş ortalaması 44,4 olan 5'i kadın, 4'ü erkek 9 hastanın 14 ayağına ise Lindgren ve Turan tarafından tarif edilen distal metatarsal osteotomi uygulandı. Bu ameliyatta metatars distalinden kısa oblik bir osteotomi yapılmakta ve distal fragman laterale kaydırılarak 1 adet vida ile tespit edilmektedir. (Resim I) Ameliyattan sonra ayağa bandaj uygulanmakta, atel ile tespit yapılmamaktadır. Hastanın aynı gün topuğuna basarak, 4 hafta sonra normal yürümesine izin verilmektedir. Her iki gruptaki hastaların başvuru sırasındaki ve 6 aylık takip süresi sonundaki radyolojik ve klinik bulgular tablo I ve II'de gösterilmiştir.

Halluks valgusun cerrahi tedavisi için tarif edilen ameliyatların endikasyon sınırları üzerinde görüş birliğine varılamamıştır.

* Marmara Üni. Tıp Fak. Ort. ve Trav. Yar. Doç.
** Marmara Üni. Tıp Fak. Ort. ve Trav. Ar. Gör.

Tarif edilen ameliyatlar arasında metatarsal osteotomiler ve I. MTF ekleme yönelik yumuşak doku girişimleri önemli bir yer tutmaktadır. Birçok çalışmada distal metatarsal osteotomilerle yumuşak doku ameliyatlarına gereksinim duymaksızın yeterli bir düzelme sağlanabildiği gösterilmiştir. Yumuşak doku ameliyatlarında amaçlanan gevşemeye distal osteotomilerde distal fragmanın proksimal ve laterale yer değiştirmesi ile ulaşıldığı savunulmaktadır. Bu çalışmada da distal metatarsal osteotomilerin deformitenin giderilmesinde tek başına yeterli olduğu görülmüştür.

Medyal kapsülorafinin I. MTF eklem hareketlerinde kısıtlılığa neden olduğu bilinmektedir. Oysa çeşitli çalışmalarda distal metatarsal osteotomilerin eklem hareketleri üzerinde olumlu etkileri olduğu gösterilmiştir. Tablo II incelendiğinde her iki ameliyat grubunun I. MTF eklem hareketleri üzerindeki etkilerinin literatürle uyumlu olduğu görülmektedir.

Halluks valgusta sekonder bir patoloji olan bunyonun deformite giderildiğinde kendiliğinden ortadan kalkacağı bildirilmiştir. Lindgren ve Turan ameliyatı yapılan vakalarda bunyonektomi uygulanmaması herhangi bir soruna neden olmamıştır. Bu ameliyatın diğer avantajları kısa sürede ve tek bir insizyon kullanılarak yapılabilmesidir.

Sonuç olarak deformitelerin oluşumunda rol oynayan patolojilerin daha az doku tahribatı yaparak giderilmesinde, etkin bir ameliyat olan Lindgren ve Turan ameliyatının halluks valgus tedavisinde tercih edilmesi gereken yöntemlerden biri olduğu görüşüne varılmıştır.

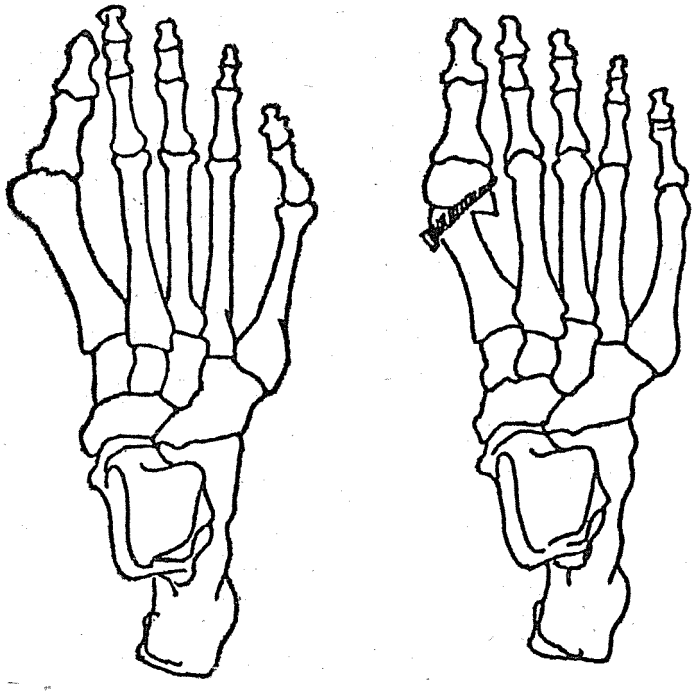

Resim I : Lindgren ve Turan ameliyatı

Bulgular	Distal Osteotomi	Proksimal Osteotomi
Yaş ortalaması	44,4 (30 — 63)	40,8 (23 — 65)
Cinsiyet (Kadın)	% 58	% 72
Aile hikayesi	% 64	% 78
Semptomların süresi (yıl)	7,4 (3 — 15)	10,6 (3 — 20)
* Başvuru nedeni		
Ağrı	% 100	% 100
Deformite	% 100	% 100
Ayakkabı giyme sorunları	% 72	% 86
I. MTF eklemde pasif dorsifleksiyon açısı	45,1	43,8
Halluks valgus açısı	27,6 (19 — 34)	30,8 (21 — 40)
I. İntermetatarsal açı	11,4 (6 — 15)	11,8 (10 — 13)
Medyal sesamoidin I. metatars eksenine uzaklığı (mm)	2,5 (5 — 1)	2,6 (5 — 0)

TABLO 1 : Hastaların Başvurusunda Klinik Tablo

Bulgular	Distal Osteotomi	Proksimal Osteotomi
Ağrı	% 7	% 14
Deformite	% 0	% 0
Ayakkabı giyme sorunları	% 0	% 0
I. MTF eklemde pasif dorsifleksiyon açısı	47,5 (56 — 40)	36,2 (25 — 43)
Halluks valgus açısı	9,9 (3 — 14)	10,6 (2 — 18)
I. intermetatarsal açı	6,7 (3 — 13)	1,8 (0 — 3)
Medyal sesamoidin I. metatars eksenine uzaklığı (mm)	0,4 (0 — (-1))	0,4 (5 — (-1))
I. metatars boyunda kısalma (mm)	2,2 (1 — 5)	2,6 (1 — 6)

TABLO 2 : Ortalama 6 Aylık Takip Süresi Sonundaki Bulgular

Elin Geniş Yumuşak Doku Kayıplarının Örtülmelerinde Kullandığımız Flapler

* Sait ADA
** Yalçın ADEMOĞLU

Bilindiği gibi iş kazası ve trafik kazasına bağlı elde geniş yumuşak doku ve cilt kayıplarına oldukça sık rastlanır. Bu vakaların sekonder yara iyileştirilmesine bırakılması çok uzun zaman alır ve sonuç olarak sert eklemleri olan ve çoğunlukla Sudeck Atrofisine varan el deformiteleri meydana gelir. Bu hastalara ikincil ameliyatları yapmak yeterli ve sağlıklı cilt örtüsünün olmadığından dolayı oldukça güçtür. Biz bu yüzzden toplam 15 olguya acil veya ilk bir hafta içinde Mc-Gregor ameliyatını uyguladık. Bu çalışmada özellikle geniş yumuşak doku kayıplarında bu flabin iyi, güvenilir ve sağlıklı bir örtü sağladığı, ayrıca sekonder ameliyatlar için de elverişli bir cilt örtüsü sağladığı belirtilmek istenmiştir.

Groin Flap : Axial patern'li distant flap olan ve ilk kez Mc-Gregor ve Jackson tarafından tanımlanan bu flap rutin olarak kullanılmaya 1946 dan itibaren Shaw tarafından başlanmıştır. Axial patern'li flap büyükçe bir damanın geniş bir doku bloğunu iyi bir şekilde perfüze etmesi esasına dayanır. Groin flap, axial patern'li kutanöz bir flaptir ve flabin arteri Superficial circumflex iliac arter'dir. Bu damar oldukça sabittir ve anjiografi çalışmalarında % 96 oranında saptanmıştır. Bu arter femoral arterden Sartorius adalesinin medial kenarından derin facia altına doğru ayrılır. Bu da klinik olarak inguinal ligamentin hemen 2 cm. altında ve femoral arterin üzerindedir. Arter SİAS'i geçince iliak kanadın altındaki cilde daha fazla olmak üzere yönlenir ve dallara ayrılır. Flabin venöz dreneji iki sistemli olur, yüzel sistemde superior epigastrik vene dökülür, derin sistem ise artere eşlik eden cominican venler ile flabin innervasyonu yoktur. Ancak subcostal sinirin lateral cutaneus dalı ile onikinci torasiks sinirin diseksiyonu ve eldeki cutaneus sinirlere anastomozu ile innervasyon sağlanabilir.

Flebin Örttüğü Alan : Eldeki her türlü defektin kapatılması, Ön kol 1/3 distalindeki defektlerin kapatılması. Flap massif kayıpların örtülmesinde emniyetli bir şekilde geniş olarak ve distale doğru 12 cm. uzatılarak uygulanabilir. Kemik kayıplarının birlikte olduğu olgularda ise kemikle birlikte uygulanabilir.

Teknik : Hasta boyanır ve hazırlanır. Flabin orta hattı inguinal ligamentin 2 cm. distalidir. Flebin distel uzantısı tabanından daha geniş olabilir. Bu axiel petern'li flebin rendom flaplere göre avantajıdır. Flap distalde 12 hatta 15 cm.ye kadar uzatılabilir. Flabin sınırları belli olduktan sonra cilt 2 yandan derin facianın yüzeyel tabakasına kadar kesilir.Flabin distal kısmı subkutan planda proksimale doğru bistüri ile ayrılır. Bu ayırma işlemi SİAS'ye kadar devam eder. Flap ayrıldıktan sonra derin facia sartorius adelesinin yapıştığı yerin hemen distalinden başlayarak aşağıya doğru ayrılır. Derin facianın bu bölgede mutlaka kesilmesi gerekir. Circumfleks iliac arter derin faciadan sub-

* Buca S.S.K. Ortopedi ve Travmatoloji Kliniği Operatör Doktoru.
** Buca S.S.K. Ortopedi ve Travmatoloji Kliniği Asistanı.

Not: Bu çalışma Buca S.S.K. Hastanesi Ortopedi ve Trav. Kliniği Şefi Doç. Dr. Ahmet Sebik'in izni ile yapılmıştır.

kutan bölgeye girdikten sonra flabin kaldırılması ile eğer derin fasya bu bölgede kesilmemiş ise sıkışır ve flabin dolaşımı bozulur. Flap ayrıldıktan önce kenarlardan başlamak üzere flap üzerindeki lobüle yağ parçaları temizlenir. Derin facia bölgesine dokunulmaz. Flap SİAS'nin hemen altında ve arkasında tüp haline getirilir. Tüpün uzunluğu mümkün olduğu kadar fazla bırakılır ve bununla elin pronasyon ve supinasyonu sağlanır. Flap el üzerine gevşek sütürler ile dikilir ve flap konveks yüzleri daha iyi örter. Bu yüzden el sırtında daha kolay uygulanır, el sırtına konan flapte tüm elin radial kısmından getirilir. Flap ele gevşek sütürler ile dikilir. Flabin ayrıldığı sekonder defektli alan 0 numara dekson veya vicryl kullanılarak kapatılır. Cilt elde ve inguinal bölgede mutlaka ethilon ile dikilir. Hasta ameliyat masasından kalkmadan koltuk altına yerleştirilen gaz ve pamuktan oluşan bir yastık ile omuzdan desteklenir, temiz bir çamaşır ile velpau bandajına benzer bir bandaj ile sıkıca tespit edilir. Anestezi sonrası çok yavaş uyanması anesteziste öğütlenir. Kontrolu açılan bir pencere yardımı ile yapılır. Flap genellikle 3 haftada ayrılır.

MATERYEL - METOD VE SONUÇLAR :

İzmir Buca S.S.K. Hastanesi ve İzmir Özel Sağlık Hastanesinde Nisan 1986 - Nisan 1989 toplam 15 olguya Mc-Gregor flabi uygulandı. Bu olgulardan dokuzunda el sırtında geniş yumuşak doku kaybı mevcut idi. Bir olguda total el avulsiyonu vardı ve bu hastaya aynı seansta Mc-Gregor flabi ile Çin flabini birlikte uyguladık. İki olguda başparmak rekonstrüksiyonu için Mc-Gregor flabi ile beraber Nörovaskuler Ada flabi flap ayrılmasından sonra uygulandı. İki olguda ise Stage II Ring İnjury mevcut idi. Bu hastalar kozmetik nedenler ile parmaklarının korunmasını istediler ve bunlara Mc-Gregor flabi ile rekonstrüksiyon uygulandı. Bir olguda ise, iki yaşında 2, 3 ve 4. parmaklarını kıyma makinasına kaptıran bir çocukta kopan parçaların replantasyon olanağı olmadığı için hasta yakınlarının aşırı isteği ile kopan parçadaki kemikleri kullanarak Mc-Gregor flabi ile rekonstrüksiyon uygulandı.

El sırtında doku kaybı olan 9 hastanın 5'şine acil olarak primer Mc-Gregor flabi, 3 hastaya 1 hafta içinde, 1 hastaya ise yaralanmadan 6 ay sonra flap uygulandı. Hastaların en küçüğü 2 yaşında, en büyüğü 44 yaşında, ortalama yaş 28'dir. Hastaların 13 tanesi iş kazası, 1 tanesi trafik kazası, 1 tanesi de ev yaralanmasıdır. Postoperatif dönemde sargı ile 3 günden itibaren hastaları ayağa kaldırmışlardır. 2 olguda flap distalinde kısmı nekroz saptandı. Bu olgulardan 1 tanesi yüzük yaralanması nedeni ile yapılan Mc-Gregor flabi idi. Bu hastaya flap içine gömülen distal falanksın rezeksiyonu ve flap revizyonu ile yine yeterli cilt örtüsü sağlandı. Bu hasta klinik olarak halinden çok memnun idi. Diğer yüzük yaralanmalı hasta ise bir işçi olup, elinde sık yaralanmalar ve enfeksiyon gelişmesi nedeni ile reamputasyon uygulandı.

Flap uygulanan hastalardan hiçbirinde duyunun sağlanmadığı görüldü. Sonuç olarak Axial Paternli Mc-Gregor flabi özellikle el sırtındaki defektlerin örtülmesi ve gerektiğinde rekonstrüktif amaçlı olarak başparmak ve diğer parmaklara tüp flap şeklinde rahatlıkla uygulanabilen güvenilir bir flaptır. Sekonder ameliyatlar için iyi bir cilt örtüsü sağlar. Bizde kendi olgularımızdan 7'sine flabin defetizasyonu ile birlikte MP dorsal kapsulotomi, kemik grefti yerleştiirlmesi, tendon onarımı, sinir onarımı gibi sekonder ameliyatları uyguladık. Bu ameliyatlar sonucunda ciltte herhangibir nekroz görülmedi.

Karpometakarpal Boss

* Dr. İsmail ÇALLI
** Dr. Sinan KARA

Karpometakarpal boss, el bileğinin dorsalinde II ve III. karpometakarpal eklemlerin üzerinde yer alan 0.5-1.5 cm. çapında ağrılı bir kemik çıkıntısıdır. Sıklıkla ganglion ile karıştırılır (3, 5, 7).

Carpe Bossu, Carpal Bossing, Styloid bone, Hunchback carpal bone olarak da isimlendirilmektedir.

İlk defa 1723 yılında Saltzmann tarafından «Dokuzuncu Karpal Kemik» olarak tarif edilmiştir (2, 6). Bugün de bazı yazarlarca II ve III. metakarp basisi, kapitatum ve trapezoid kemikleri arasında yer alan fazlalık bir kemik (OS Styloideum) olarak kabul edilmektedir.

GEREÇ VE YÖNTEM :

Bu çalışmamızda Ege Üniversitesi Tıp Fakültesi Ortopedi ve Travmatoloji Ana Bilim Dalına başvuran karpometakarpal Boss'lu 28 olgudan opere edilen 12 olgu sunulmuştur.

Hastalarımızın 11'i kadın, 1'i erkek olup ortalama yaş 24.2 dir. En genç iki hasta 19, en yaşlı hasta 40 yaşındadır.

Kadın hastalarımızda belirgin bir travma öyküsü bulunmayıp çoğu ev hanımıdır. Erkek hastamız ise bir yumruk vurma olayı tarif etmektedir.

7 olguda sağ el tutuluşu, 2 olguda ise bilateral tutuluş gözlenmiştir.

3 olgumuzda karpal boss bir ganglion ile birlikteydi.

Hastalarımızın hepsi elbileği üzerindeki şişlik ve elbileği hareketleri, özellikle ağır işlerden sonra ortaya çıkan ağrıdan şikayetçiydi. Tipik osteoartrit ağrısı tarif ediyorlardı.

2 hastamız daha önce ganglion tanısı ile aynı bölgeden, başka kliniklerde tedavi edilmişti.

CERRAHİ GİRİŞİM :

Uyguladığımız operasyonlarda, aksiller blok anestezisi ve turnike altında, çıkıntı üzerinde yapılan 3 cm.lik transvers bir şakla boss bölgesine girildi. Ganglion mevcut olanlarda önce dikkatli bir disseksiyonla ganglion çıkarıldı. Ardından ECRB ve ECRL tendonları ortaya kondu. Kemik çıkıntı üzerindeki yapışıklıklar sıyrılarak tendonlar ekarte edildi ve boss'a ulaşıldı. Dorsal yüzden, dudaklanmayı içine alacak genişlik ve normal eklem kıkırdağına uzanacak derinlikte kama rezeksiyonu yapıldı.

Olgularımız, ameliyat sonrası 14 yıl ile 1 yıl arası takip edilmiştir. 2 hastamızda şikayetlerin aynı şekilde devam ettiği ve bunlarda yeterli rezeksiyonun yapılamadığı saptanmıştır. Bu hastalardan biri tekrar tedavi edilmiş ve olumlu sonuç alınmış, diğeri ise yeni bir ameliyatı kabul etmemiştir. 10 hastamızda bugüne kadar hiçbir şikayete rastlanmamış, bilek hareketleri, yakalama gücü ve kontrol grafileri normal bulunmuştur.

TARTIŞMA :

Karpometakarpal boss'un etyolojisi hakkında bugüne kadar kesin bir açıklama yapılamamıştır. En çok kabul edilen görüş, Thompson'un 1904 ve Dwight'ın 1910 yılında

* Ege Üni. Tıp Fak. Ortopedi ve Travmatoloji A.B.D. Profesörü.
** Ege Üni. Tıp Fak. Ortopedi ve Travmatoloji A.B.D. Uzmanlık Öğrencisi.

öne sürdüğü şekilde, erken embryoner dönemde aksesuar bir kemikleşme merkezinin (primordium) bulunmasıdır (2,3,5,6). Styloid primordium iiçn 3 ihtimal vardır :

1 — II veya III. metakarp ile birleşir.

2 — Capitatum veya Trapezoideuem ile birleşir.

3 — Ayrı bir kemik olarak kalır ve OS styloideum adı verilir (Dwight, 1910).

Diğer nedenleri arasında, dorsal bağlarda mikrorüptürlere neden olan aşırı zorlamalar ve extensor carpi radialis tendonlarının insersiyon bölgelerinde ossifikasyon ile sonuçlanan kronik periostitis sayılabilir (5). Olgularımızda OS styloideum diyebileceğimiz bir oluşum saptayamadık. Sadece bir hastamız belirgin travma öyküsü verdi. Kadın hastalarımızın çoğu ise ev hanımıdır.

Boss'un normal popülasyonda görülme oranı % 1-4 tür (5). Kadınlarda daha sık görülür (3). Tedavi ettiğimiz 12 hastanın 11'i kadındır. Sağ elde yaklaşık 2 kat daha sıktır (3). Olgularımızın 7'sinde sağ el tutuluşu saptandı, bunlardan 2 tanesi bilateraldir.

Gelişim yeri kuadrangüler eklem (kapitatotrapezidometakarpal eklem) dir. Gangliyonların sık olarak görüldüğü skafoid ve lunatum kemikleri arasındaki bölge ile karıştırılmamalıdır (5).

Karpometakarpal boss asemptomatik şekilde bulunabilir. Semptomatik boss ağır ve uzun çalışmalardan sonra ortaya çıkar (3, 4, 5). II ve III. metakarpların tabanında hassas ve kemik sertliğinde bir çıkıntı bulunur (2, 3, 4, 5, 6,7). Ağrı, günlük çalışmaları ile artar (3, 4, 5, 6 7), dinlenme ile azalır (3) ve tipik olarak dejeneratif eklem ağrısına benzer (3). Olgularımızın hepsi ağır el bileği hareketleri ile ortaya çıkan ağrı şikayetiyle başvurdu. Şişlikten şikayetleri yoktu, afkat bu bölgenin basmakla hassas olduğu görüldü.

Karakterisıtik olarak, bilek hareketlerinde kısıtlılık yoktur (3).

Beraberinde ganglion, enflame bursa veya sinovit bulunabilir. Bunların verdiği flüktüasyon hissi tanıyı zorlaştırabilir (5). Olgularımızın 3 tanesinde belirgin ganglion mevcuttu, bunlar operasyon sırasında ayrıca çıkarıldı.

Boss bulunan bölge derisinde ödem ve kırmızılık saptanabilir (4).

El bileğinin deviasyon hareketleri sırasında ekstensor karpi radialis tendonlarının kemik çıkıntıya takılmasıyla «Snapping» fenomeni gelişebilir (6).

Karpometakarpal boss klasik grafilerde görülemeyebilir ve kolayca atlanabilir (2, 3, 5, 6). Kemik çıkıntının en iyi görüldüğü ve iyi görüldüğü ve eklem ilişkilerinin en iyi incelendiği pozisyon, el bileğinin 30-40° lik fleksiyon ve supinasyon, 20-30° lik ulnar deviasyonunda alınan lateral grafisidir (Cuono's view) (2, 3, 5, 6). Bu pozisyon, oblik şekilde uzanan kapitometakarpal eklemi ortaya çıkarmada çok faydalıdır (3).

Tanıda bilgisaraylı tomografi ve kemik sintigrafisinden yararlanılabilir (2). Apple, karpal boss bulunan bir hastada, Tc-99 m methylene diphosphonate (MDP) kullanarak el bileğinin dorsal yüzünde fokal uptake artışını göstermiştir (1, 2). Fakat aynı bulgulara osteoid osteoma'da da rastlanmaktadır (2).

Karpal boss'un ayırıcı tanısında ganglion, lokalize fibrozis, subkutan kalsifikasyon, kırık ve tümörler göz önünde bulundurulmalıdır (2, 4). Olgularımızdan 2 tanesi başka kliniklerde ganglion tanısı konarak tedavi edilmişlerdir.

Klasik tedavi şemasında, ilk olarak nonsteroid anti-enflamatuar ilaçlar verilir. Şikâyetler geçmezse 3-4 hafta süreyle, 2-5. metakarpofalangeal eklemleri tutan bir atel yapılır. Ağrı gene devam ederse cerrahi tedaviye başvurulur (2). Biz hiçbir hastamızda kortikosteroid kullanmadık, sadece atele alarak antienflamatuar ilaç verdik. Şikayeti devam edenleri operasyona aldık. Postoperatif dönemde yakınmaları devam eden iki olgumuzda yeterli rezeksiyon yapılmadığı saptandı ve biri tekrar tedavi edildi.

SONUÇ :

El bileği ağrılarının bir nedeni, el sırtında II-III. karpometakarpal eklem üzerinde yerleşen karpometakarpal boss'tur. Çok kez bir ganglion ile birlikte bulunabilir. Tanısı dikkatli izik bakı ve uygun radyolojik incelemeyle kolayca konur. Kesin tedavisi cerrahidir ve dejenere kıkırdaklar bir kama şeklinde tamamen çıkarılmalıdır.

K A Y N A K L A R :

1. Apple, J. S., Martinez, S., Nunley, J. A.: Painful os styloideum : Bone scintigraphy in carpe bossu disease. Am J of Roentgenography, 1984, 142 : 181 - 182.
2. Conway, W. F., Destouet, J. M., Milula, L. A., Bellinghausen, H. Weeks, P. M. : The Carpal Boss : An overview of Radiographic Evaluation. Radiology 1985, 156 : 29-31.
3. Cuono, C.B, MD., Watson, H. K : The Carpal Boss : Surgical treatment and Etiological Considerations. Plast Rec Surg, 1979, 63 - 1 : 88-93.
4. Curtiss, P. H. Jr. : The Hunchback Carpal Bone. J Bone Joint Surg, 1961, 43A-3 : 392 - 394.
5. Hultgren, T., Lugnegârd, H. : Carpal Boss. Acta Orthop Scand, 1986, 57 : 547-550.
6. Kootstra, G., et al. : The Styloid Bone. The Hand, 1974, 6-2 : 185-189.
7. Milford, L. : Tumors and tumorous conditions of the hand. Carpometacarpal Boss. Crenshaw, A. H., Campbell's Operative Orthopaedics. The C. V. Mosby Co. Seventh Edition, 1987, Vol. I : 489 - 491.

Kompartman Basıncı Ölçmede Uyguladığımız Yöntem

* Dr. Tarık YAZAR
** Dr. Radvan EGE

Kompartman içi basıncın ölçülmesi amacı ile birçok yöntem tarif edilmiştir. Bunların hemen hepsinde iki veya daha fazla aygıta gerek vardır. Pahalıdırlar ve eğitilmiş personel gerektirirler. Sunduğumuz bu çalışmanın amacı basit, ucuz, pratik, güvenli bir tekniği tanıtmaktır.

Dokuz deney tavşanın sağ alt ekstremiteelerinde venöz dönüş durduruldu. Kompartman basıncı; ibreli manometre, puar, serum fizyolojik ve 18 gauge iğne ile oluşan basit düzenek ile ölçüldü. Cıva manometreli sistem ile de ayni başınçlar ölçüldü. Karşılaştırma yapıldı. Yakın değerler bulundu. Tansiyon aleti manometresi, serum seti, 18 gauge iğne ile oluşan basit sistemin, kompartman sendromu probleminde faydalı bir yol gösterici olduğu anlaşıldı.

Bradley 1973 de yaptığı literatür taramasında 137 olguyu değerlendirmiş ve % 38 oranda iskemi sonrası gelişen ödemin sorumlu olduğunu, % 19 oranda kırık sonrası kompartman sendromu geeliştiğini yayınlamıştır (1) 1980 de Mubarek ve Hargens'in yaptığı 80 olguluk prospektif çalışmada görülme sıklığı oranlar : % 15 kırık sonrası, % 13 iskemi sonrası ödem % 11 uyuşturucu alanlar, % 5 yanıklar, % 10 diğerleri olarak bildirilmiştir (2). 1966 da Seddon erişkinlerde daha sık olarak kompartman sendromu görüldüğünü belirtmiştir. (3) Çocuklarda görülme oranı konusunda Mubarak ve Carroll'un 1979 daki yayınları, femur kırıklarının % 36 oranda, suprakondiler humerus kırıklarının % 19 oranda, ön kol kırıklarının % 19 oranda sorumlu olduğunu ortaya koymuştur (4). Literatürde etyopatogenezi oluşturan görüşler vardır ve sınıflandırılmışlardır. (Eroğlu 1981) (5).

Literatürde kompartman basıncını ölçme ve izleme amacı ile birçok teknik yer almıştır. Bunların tamamında iki veya daha fazla aygıta gerek vardır, her zaman heryerde bulunmayabilirler.

Bu çalışmamızın amacı, her zaman her klinikte bulunabilen basit, pratik, güvenilir, ucuz ve hızlı bir sistem ile kompartman basıncını izlemek ve ilgili hayvan deneylerini yapmaktır.

MATERYEL :

— Yeni Zelanda cinsi, kırmızı gözlü, ortalama 3100 gr ağırlık tavşanlar deney hayvanı olarak kullanıldı.(1)

— Sfingmomanometrenin ibreli manometresi (Erka). En az iki mmHg basıncı okuyabilir.

— Sıvı infüzyon seti teflon borusu (Baxter). Bu borunun dış çapı 3,30 mm, iç çapı 2,20 mm dir. 30 cm uzunluklu boruda 1,139 cm^3 sıvı vardır. 40 cm uzunluklu boruda 1, 516 cm^3 sıvı vardır. 50 cm uzunluklu boruda $1,895^3$ sıvı vardır.

— 18 Gauge iğne, 21 gauge iğne,

— Cıvalı manometre,

* A.Ü.T.F. Ortopedi ve Travmatoloji Ana Bilim Dalı Uzmanı.
** A.Ü.T.F. Ortopedi ve Travmatoloji Ana Bilim Dalı Öğ. Üyesi, Profesör.

(1) Deney hayvanları, A. Ü. T. F. Deneysel Araştırma Laboratuarından temin edilmiş ve laboratuarda deneyler yapılmıştır.

METOD :

1. Aşama : 50 mg/kg olarak Pentotal ile intra peritoeal anestezi uygulandı. Deney hayvanları prone durumda deney masasına bağlandı.

2. Aşama : Plastik T dreni ilişkili havalı turnike sağ alt ekstremiteye uygulandı venöz staz yapıldı. Turnikenin basıncı bir manometre ile kontrol edildi.

3. Aşama : Supinasyon pozisyonunun daha uygun olacağı anlaşıldı. Gelişen kompartman basıncı ikinci bir ibreli manometre ile ölçüldü. Bu işlem için : Sıvı transfüzyon setinde 50 cm uzunluklu serum fizyolojik sütunu hazırlandı. Hava kabarcıklarının olmamasına dikkat edildi. 21 gauge'lik iğne takıldı. Diğer ucuna ibreli manometre uygulandı. İğne kompartmana yerleştirildi. Puvar yardımı ile sıvının dokuya olan basıncı yükseltildi. Manometrenin ibresinden basınç izlendi. Sıvı basıncı dokudaki hidrostatik basıncı aşıncaya kadar puar sıkıştırıldı. Dengenin, setteki sıvının lehine bozulduğu anda sıvının dokuya hareketi görüldü. Sıvının hareketinden önceki ibre basıncı, kompartman basıncı olarak değerlendirildi. Sonuçlar Tablo 1 dedir.

4. Aşama : İbreli manometrede okunulan değerlerin doğruluğunu anlamak, yapılan ölçmenin hata oranını belirlemek amacı ile şekil 3 deki sistem ile deney tekrarlandı. Sonuçlar Tablo 1 dedir. Hata kaynakları olarak, dokudaki iğnenin çapı ve sıvı sütununun uzunluğu düşünüldü.

5. Aşama : Şekil 4 de görülen, 30 cm, 40 cm, 50 cm lik sıvı sütunları hazırlandı. 18 gauge lik iğne kullanıldı. Sonuçlar Tablo 2 dedir.

SONUÇLAR :

TABLO : 1

İbreli manometrenin Ölçtüğü basınç	Cıvalı manometrenin Ölçtüğü basınç

Bu tablo incelendiğinde, 21 gauge iğneli, ibreli manometre ile yapılan ölçülerin, ortalama 20 mmHg basınç ölçme hatası yaptıkları görülür. Gerçek ölçüleri cıvalı manometre yapmaktadır.

TABLO : 2

50 cm sıvı ibreli	40 cm sıvı ibreli	30 cm sıvı ibreli	cıvalı manometre

Bu tablo incelendiğinde, 18 gauge iğnenin ve 30 cm sıvı sütununun kullanılması ile cıvalı manometreye en yakın değerlerin elde edildiği görülür.

TARTIŞMA — SONUÇ :

İğneli tekniklerin üstünlüğü : (Whitesides tekniği örnektir

1 — Basit aygıtlar gerektirir. 2 — Akut kompartman sendromunu belirler. 3 — Dekompresyonun yeterliliğini izlerler. 4 — Ucuzdurlar. 5 — Beş mm Hg basıncı hata ile çalışırlar.

Sakıncaları :

1 — Sürekli monitorizasyon yapmazlar.

2 — Teknikler arası ölçme farkı olabilir.

Sunduğumuz bu deneysel çalışmanın sonucunda 18 gauge iğne ve 30 cm sıvı sütunu kullanarak, cıvalı manometreyle yapılan ölçümlere çok yakın değerler bulunmuştur. Cıvalı manometreye göre en farklı ölçme 5 mmHg basıncının altında olmuştur. Bu hoşgörülebilir bir sapmadır. Tedaviyi etkilemez. Bu sistem ile kompartman sendromu takib edilebilir.

Sakıncaları : 1 — İbreli manometreler ile 20 mm Hg basıncın altında doğru değerlendirme yapılamaz, aslında bu değerin altında kompartman sendromu gelişmemektedir. 2 — Her ölçüde ortalama 0,5 cm sıvının dokuya verildiği düşünülürse 18 mm^3 sıvının kompartmana girdiği anlaşılır. 1 mc^3 sıvının 1000 mm^3 olduğu düşünülürse 18 mm sıvının çok olmadığı anlaşılır, ancak bu sakınca iğneli tekniklerde vardır. Bu nedenle sürekli ölçüde kontrendikedir.

ÜSTÜN YÖNLER :

1 — İnandırıcıdır, 2 — Heryerde bulunabilen basit malzemelerden yapılabilir, 3 — Eğitimli personel gerekmez. 4 — Kolay uy-

gulanır 5 — Hastayı uzun süre hastaneye bağlamaz 6 — Ucuz bir yöntemdir.

Sonuç olarak; Bu önerdiğimiz ve uyguladığımız yöntemin üstün tarafları göz önünde alındığında, bu basit sistemin kompartman sandromu şüphesinde kıymetli bir değerlendirme aracı olduğu anlaşılır Bu çalışmamızda Şekil 6 da görüldüğü gibi cıvalı manometre ile bizim önerdiğimiz yöntemi aynı anda kullanmakta ve her ikisi arasında fark görmediğimizden kendi uyguladımız basit yöntemin kompartman sendromunun değerlendirilmesinde kolay yapılabilen ucuz ve zahmetsiz bir yöntem olarak uygulanabileceği sonucuna varıldı. Bunun sonucu olarak cıvalı manometre olmadan da yalnız tansiyon ölçme cihazı manometresi, puarı, serum seti ve 18 gauge iğne ile komportman basıncının doğru olarak ölçülebileceği anlaşılmıştır.

Teşekkür : Bu deneysel çalışmanın gerçekleştirilmesinde önemli yardımları olan A.Ü. Tıp Fakültesi Deneysel Araştırma Laboratuarı ilgililerine, Ana Bilim Dalımız Araştırma Görevlilerinden Dr. U. Işıklar'a, Dr. Kemal Us'a, Dr. Yalım Ateş'e teşekkür ederiz.

K A Y N A K L A R :

1. Bradley, E. L. : The anterior tibial compartment syndrome, Surg., Gyn. Obs. 136 : 289-297, 1973.
2. Ege, R. : Kompartman Sendromu ve Volkmann İskemik Kontraktürü, Ege, R. : Travmatoloji, S : 606-639, Kadıoğlu Matb. Ank. 1989.
3. Eroğlu, M. : Volkmann'ın iskemik kontraktürü, Ege, R. (Ed.) : Travma (Yaralanmalar) Genel - Özel Sistemler. S, 262 Emel Matbaası Ankara 1981.
4. Mubarak, S. J., Carroll. N. C. : Volkmann's contracture in children : Aetiology and prevention J.B.J.S. 61B : 285-293, 1979.
5. Mubarak, S. J., Hargens, A. R. : Most frequent causes reported of acute compartment syndrome or Volkmann's contracture. 1980. Compartment Syndromes and Volkmann's Contracture. W. B. Saunders Comp. 1981 p : 72.
6. Seddon, H. J. : Volkmann's ischaemia in the lower limb J.B.J.S. 48B : 627, 1966.

El Bileği ve Parmak Eklemi Hareketlerinin Goniometrik ve Radyografik Ölçümlerinin Karşılaştırılması

* İsmail KURAN ** Banu KURAN *** Gür AKANSEL **** Hülya Aydın KUT

El kompleks yapısı ile mükemmel bir organdır (5). Fonksiyonları; hareket, güç, beceriklilik ve motivasyon başlıkları altında toplanabilir (5).

Bu fonksiyonların klinik değerlendirilmesinde, aktif ve pasif hareket açıklığı ölçümünden, volümetrik ölçümlere, iki nokta ayırım testinden beceriklilik testlerine kadar değişen çok sayıda yöntem kullanılır (4, 8). Kullanılan yöntemlerin yararlı olabilmesi için, güvenilir, standartları olan, uygulanabilir, yorumlanabilir ve tekrarlanabilir yöntemler olması gerekir (3). Eklemlerin aktif ve pasif hareket açıklığının goniometrik ölçümler ile değerlendirilmesi el cerrahisi uygulamalarında sıkça kullanılır (6, 8). Bu çalışmada, goniometrik ölçümün el bileği ve parmak eklemlerinde, iskelet sistemini ve eklem hareket açıklığını ne oranda yansıttığının saptanması amaçlandı.

GEREÇ VE YÖNTEM :

Yaşları 15 ile 40 arasında değişen, travma ve romatizmal hastalık geçmişi olmayan toplam 60 denek incelendi. Astenik, atletik ve piknik tipte yirmişer kişilik üç grupta, sağ el bileği ve ikinci parmak interfalengeal eklemlerinin fleksiyon ve ekstansiyon değerleri iki ayrı araştırmacı tarafından, birbirinden habersiz olarak iki kez goniometrik ölçüme, daha sonra aynı zaman diliminde, standardize radyografik ölçüme tabi tutuldu. İnterfalengeal eklemler için Polk parmak goniometresi kullanıldı. Radyografik ölçümler sefalometrik analiz için düzenlenmiş (Elema, Schonander, Sweden) standart ölçüm yapabilen röntgen makinesi ile 18x24 cm'lik röntgen filminde, diafiz eksenine uyan çizgiler arasındaki açıların goniometre ile ölçülmesi ile yapıldı. Elde edilen değerler, her denek için düzenlenen ayrı bir kartta bir araya getirildi. Aynı denekteki iki ayrı goniometrik ölçümler arasındaki ve goniometrik ölçümler ile radyografik ölçümler arasındaki ilişki aynılık oranları ve ortalama sapma değerleri hesaplanarak değerlendirildi.

SONUÇLAR :

Tablo 1'de iki kere üstüste yapılan goniometrik ölçümler arasındaki ilişki gösterilmektedir. El bileği ekstansiyonu ölçümlerinde % 70 oranında 5-10 derece fark olması dikkat çekiciydi. Proksimal interfalengeal eklem ve distal interfalengeal eklem ekstansiyonlarının ölçümü % 95 oranında aynılık gösterirken fleksiyon ölçümleri arasında % 70'i bulan oranlarda 5-10 derecelik farklar saptandı.

Goniometrik ölçüm ortalamaları ile radyografik ölçümler arası ilişki Tablo 2'de gösterilmektedir. Deneklerin tipine göre yapılan değerlendirmede, ortalama sapma değerleri arasında belirgin farklılıklar olmamakla birlikte, obes deneklerin ortalama sapma değerleri tüm guruplarda en yüksek sapma değerleri olarak bulundu.

Distal interfalengeal eklem dışında ekstansiyon değerleri birbirine çok yaklaşırken, fleksiyonda ortalama sapma değerleri 5,6 ila 9,76 derece arasındaydı.

* Şişli Etfal Hastanesi Plastik ve Rekonstrüktif Cerrahi Kliniği, Asistan.
** Şişli Etfal Hastanesi Fizik Tedavi Kliniği, Asistan.
*** Şişli Etfal Hastanesi Radyoloji Asistanı.
**** Şişli Etfal Hastanesi Plastik ve Rekonstrüktif Cerrahi Kliniği, Şef.

TABLO 1 : İki Kez Üstüste Yapılan Goniometrik Ölçümler Arası İlişki

	EKSTANSİYON	FLEKSİYON
El Bileği	% 30 Aynı % 50 5 derece % 20 10 » sapma	% 45 Aynı % 45 5 derece % 10 10 » sapma
Proksimal İnterfalengeal Eklem	% 95 Aynı % 5 10 derece sapma	% 25 Aynı % 40 5 derece % 30 10 » % 5 15 » sapma
Distal İnterfalengeal Eklem	% 95 Aynı % 5 10 derece sapma	% 40 Aynı % 40 5 derece % 15 10 derece % 5 15 derece sapma

TABLO 2 : Gonimetrik Ölçüm Ortalamaları İle Radyografik Ölçüm Arası İlişki

		EKSTANSİYON			FLEKSİYON		
		ASTENİK	ATLETİK	OBES	ASTENİK	ATLETİK	OBES
EL BİLEĞİ	A	20	15	10	15	15	15
	m	7,5 (1—30)	7,2 (1—20)	9,2 (1—25)	8,1 (2,5—22)	8,2 (1—20)	9,76 (2—27,5)
P.I.P EKLEM	A	80	80	70	20	20	30
	m	2,2 (1—10)	2,5 (1—10)	3,2 (1—10)	5,6 (2—20)	5,5 (2—20)	7,2 (2—20)
P.I.P EKLEM	A	40	35	30	15	15	10
	m	5,6 (1—20)	5,7 (1—20)	7,7 (1—20)	8,6 (2—12)	9,2 (2—15)	9,5 (2—15)

A : Aynı Değer yüzdesi m : Ortalama sapma değeri

TARTIŞMA :

Elin klinik muayenesinde 2 temel amaç vardır. Birincisi lezyonun en doğru şekilde saptanması, ikincisi ise sağlam olan fonksiyonların değerlendirilmesidir. (8). Kantitatif ölçümler, altta yatan patolojinin yol açtığı kayıpları saptarken, aynı zamanda rehabilitasyon potansiyeli, tedavi programının planlanmasını ve değerlendirilmesini sağlar, rehabilitasyon çabaları sona erdiğinde ulaşılan fonksiyonel kapasitenin tanımı yapar (1, 4). Literatürde, birbirinden farklı çok sayıda objektif ölçüm testleri tanımlanmıştır (2, 5).

Pasif veya aktif eklem hareket açıklığının ölçülmesinde goniometreler kullanılır (1, 2, 8).

Elde goniometrik ölçüm için goniometre yerleştirilirken, iskelet yapısını en iyi yansıtacak şekilde yerleştirilmelidir. Thomine (8)'e göre bu parmakta dorsal yüz iken, Scheider (7)'e göre ödem veya mevcut bir deformitenin yanlışlığa yol açmaması için goniometrenin midlateral hatta yerleştirilmesi daha doğru sonuç vermektedir. Objektif bir ölçüm sistemi olmasına karşın bu yöntem iskelet sistemini yansıtması açısından indirek bir yöntemdir. Bu çalışmada, doğrudan radyografik ölçümler ile goniometrik ölçümler ile yüksek doğrulluk oranlarında saptanabildiği, fleksiyon ölçümlerindeki ortalama sapma değerlerinin obes kişilerde daha çok olmakla birlikte anlamlı bir fark göstermediği ortadadır. Bu nedenle, goniometrik ölçümlerin, elin aktif eklem hareket açıklığının değerlendiirlmesinde gerekli olan, güvenilir, uygulanabilir, tekrar edilebilir ve standardize edilebilir olma özelliklerine sahip olduğu söylenebilir. Fakat, bu çalışmada, deneklerin sağlıklı kişiler arasından seçilmiş olması ve gonimetrik ölçümler ile, radyografik değerlendirmenin her denek için tek bir zaman diliminde yapılmış olması, goniometrik ölçümlerin klinik uygulama koşullarını yansıtmaktan uzaktır.

El cerrahisi uygulamalarında; aynı eklemde farklı zaman dilimlerinde, ödem, atrofi gibi nedenlerle yumuşak doku karakterleri çok fraklı olabilir. Bu çalışmada elde edilen sonuçlar, aynı zaman diliminde, statik olarak iskelet sisteminin gerçek durumunu ortaya koyan radyografik ölçüm ile indirek bir ölçüm olan goniometrik ölçüm arasındaki pozitif ilişkiyi ortaya koyması açısından önemlidir. Fakat, bu sonuçların, farklı zaman dilimlerinden, farklı yumuşak doku karakterleri kazandırılabilecek bir modelden elde edilecek sonuçlar ile geliştirilmesi yararlı olacaktır.

KAYNAKLAR:

1. Brand, P. W. : Clinical Mechanics of the Hand. p : 166. C. V. Mosby Company, St. Louis, 1985.
2. Brand, P. W. : Evaluation of the hand and its function. Orthopedic Clinics of North America. 4 : 1127, 1973.
3. Fess, E. E. : The need for reliability and validity in hand assesment instruments. J Hand Surg. 11A : 621, 1986.
4. Herbin, M. L. : Work capacity evaluation for occupational injurres. J Hand Surg. 12A : 958, 1987.
5. McPhee, S. D. : Functional Hand Evaluations : A Review. American J Occupational Therapy. 41 : 158, 1987.
6. Parry, O. B. W. : Rehabilitaion of the hand. 3 rd ed. P : 23, Butterworths, London, 1978.
7. Scheneider, A. : Tendon Surgery. p : 156, W. B. Saunders Company, Philadelphia 1981.
8. Thomine, J. M. : The clinical examination of the hand in The Hand ed. by R. Tubiana, vol. 1, p : 616, W. B. Saunders Company, Philadelphia, 1981.

El Tümörleri

* Dr. İrfan ÖZTÜRK
** Dr. Yavuz KABUKÇUOĞLU

El tümörleri oldukça sık görülmekte ve çok çeşitli olmaktadır. Özellikle ganglionlar elde oluşan tümörlerin yaklaşık üçte birini oluşturmaktadır. Habis kemik tümörleri, lipom ve sebase kist gibi tümörler ise elde çok az görülmektedir. Glomus tümörü, implantasyon kistleri, ganglion ve dev hücreli tendon tümörleri ise genellikle elde görülmektedir (1, 3, 6, 9).

El tümörlerinin çoğunda etyoloji bilinmemekle birlikte heredite, metabolik bozukluklar ve travma sorumlu tutulmaktadır (3).

Çok çeşitli olan el tümörleri genelde: Selim tümörler, habis tümörler ve tümöre benzer oluşumlar olarak sınıflandırılmaktadır (1,8, 9).

El tümörlerinin teşhisi önemli bir sorun yaratmaktadır. Teşhiste iyi bir anamnez, klinik muayenede elde eritem, şişlik, ağrı, hassasiyet, fluktuasyon, mobilite ve adenopati gibi bulgular aranmalıdır.

Röntgen tetkikleri direkt grafiler, bilgisayarlı tomografi ve mağnetik rezonans ile yapılır. Lezyonun yeri, büyüklüğü, yayılımı ve metastazların araştırılmasında en önemli muayene şeklidir. Akciğer grafisi ve tomografisi ile sintigrafide teşhiste yardımcı metodlar olarak akılda bulundurulmalıdır.

Labratuar tetkikleri olarak serum kalsiyum, fosfor, alkali fosfatazı, immünoelektroforezi, hemogram, üre, kreatinin, sedimentasyon gerek teşhiste, gerekse ayırıcı tanıda yardımcı olmaktadır.

Birçok selim el tümörleri klinik olarak kolaylıkla teşhis edilebilmektedir. Eğer önemli bir semptom yoksa tedavide gerektirmeyebilmektedir. Klinik olarak açıkça teşhis edilemeyen el tümörlerinde ise teşhis biopsi ile yapılmaktadır (3, 5 , 8). Biopsiye karar verildikten sonra çok dikkatli bir planlama yapılmalıdır. Selim karakterdeki lezyonlar için eksizyonel biopsi hem teşhis hemde tedavi amacıyla yapılır. Klinik ve radyolojik olarak malignite düşünülen lezyonlarda ise teşhis amacı ile insizyonel biopsi yapılır (5, 8).

Histopatolojik sonuçta habis bir tümör teşhis edilmişse tedavinin devamı yeniden dikkatli olarak planlanmalıdır. El tümörlerinin tedavisinde radyoterapi ve kemoterapi literatürde çok sınırlı tutulmaktadır (3, 5, 8).

Habis el tümörlerinin tedavisinde radikal eksizyonlar ve geniş rezeksiyonlar daha çok tercih edilmektedir. Genellikle tercih edilen elin fonksiyonlarını tam olarak bozmayacak optimal tümör rezeksiyonu tavsiye edilmektedir (2, 4, 5, 8, 10, 11).

MATERYAL VE METOD :

Sağlık Bakanlığı, Şişli Etfal Hastahanesi, Ortopedi ve Travmatoloji Kliniğinde 1982-1989 yılları arasında 28 hasta el tümörü nedeniyle tedavi edildi. Habis cilt tümörleri, ganglion, epidermoid kist, spina ventoza, gut, siğil ve granülom gibi cilde ait tümörler ile tümöre benzer oluşumlar bu çalışmaya dahil edilmemiştir.

El tümörü nedeniyle tedavi ettiğimiz 28 olgunun 25'i (% 89.3) selim, 3'ü (% 10.7) habis kemik tümörü idi.

* Sağlık Bakanlığı, Şişli Etfal Hastahanesi Ortopedi ve Travmatoloji Kliniği Başasistanı
** Sağlık Bakanlığı, Şişli Etfal Hastahanesi Ortopedi ve Travmatoloji Kliniği Aistanı

Olgularımızın dağılımı Tablo 1 de görüldüğü gibidir. Dev hücreli terdon tümörü 7 (% 25) olgu ve Enkondrom 6 (% 21.4) olgu ile serimizde en fazla görülen tümörler olmuştur.

TABLO 1 : Olgularımızın Dağılımı ve Yüzdeleri

Tümör Tipi	Olgu Sayısı	%
Dev hüc. tendon tümörü	7	25
Enkondrom	6	21.4
Kondrom	3	10.7
Glomus tümörü	3	10.7
Lipom	3	10.7
Kondrosarkom	2	7.1
Soliter kemik kisti	1	3 6.
Hemanjiom	1	3.6
Fibrosarkom	1	3.6
İskelet dışı kondromatozis	1	3.6
TOPLAM	**28**	

Selim yumuşak doku tümörlerinde total ekstirpasyon, selim kemik tümörlerinde ise küretaj + grefonaj uyguladık. Hiçbir selim el tümörü olgumuzda ameliyat sonrası takiplerinde nüks tesbit etmedik.

İki kondrosarkom olgumuzdan birinde lokal rezeksiyon + grefonaj yaptık. Bu olgunun 18 ay sonraki kontrolünde nüks tesbit etmedik. Diğer kondrosarkomlu olgumuzda ise metakarpofalengeal eklemden dezartikülasyon yaptık. Fibrosarkom olan üçüncü habis el tümöründe de proksimal interfalengeal eklemden dezartikülasyon yaptık.

TARTIŞMA :

El tümörleri sanıldığından daha sık olarak rastlanmasından ziyade, çok çeşitli olmaları ile dikkat çekmektedirler. Hemen hemen hepsi vücudun diğer bölgelerinde de görülen el tümörleri hakkında yayınlar ise kısıtlıdır. Genellikle elde nadir görülen tümörler ile ilgili yayınlara rastlamaktayız (1, 2, 7, 10, 11).

En çok rastlanılan el tümörleri ganglion, epidermoid kist ve habis cilt tümörleridir (3, 8). Butler 437 olguluk serisinde 146 ganglion, 104 cilt karsinomu, 37 epidermoid kist, Posch 2113 olguluk seriisnde 1211 ganglion, 110 epidermoid kist ve 16 cilt karsinomu bildirmişlerdir. Bizim serimizde bu tümörler çalışmaya dahil edilmediğinden kesin rakam bildirememekteyiz. Buna rağmen klinik çalışmamızda özellikle ganglion en sık karşılaştığımız el tümörü olmaktadır.

Literatürde el tümörlerinin % 95'inin selim, % 5'inin habis olduğu bildirilmektedir. Habis kemik tümörleri ise çok daha nadir görülmektedir (7, 8, 18).

Selim tümörlerden lipomlar elde az rastlanmaktadır. Booher 1965 yılındaki literatür taramasında elde 27 lipom olgusu olduğunu bildirmiştir. Kendisinde bunlara 19 olgu ilave etmiştir (1). Butler'in 237 olguluk serisinde sadece 6 lipom olgusu mevcuttur (3). Bizim serimizde 28 olgunun 3'ü lipomdur (% 10,7). Lipom oranımızın yüksek görülmesinin nedeni hiç şüphesiz, çalışmaya dahil etmediğimiz diğer el tümörlerine bağlı olmuştur.

Dev hücreli tendon tümörü (Xantoma) elde en çok görülen tümörlerdendir. Dev hücreli tümörler elde tendon dışında nadir olsada eklemlerde ve kemikte de görülmektedir (3, 6, 8). Posch 2113 olguluk el tümörü serisinde 246 olgu (% 11.9), Butler 437 olgusunda 32 (% 7.4). Bogumill 120 olguluk serisinde 13 (% 10.8) olgu ile dev hücreli tendon tümörlerini en çok görülen el tümörü olarak bildiirlmişlerdir.

Elde görülen kemik tümörlerinin içinde ise enkondromlar en sık görülen tümör olmaktadır (3, 5, 8, 9). Bu tümörlerin tedavisi kolay ve yüzgüldürücü olmaktadır. Uygun bir küretaj + grefonaj ile tedavi edilebilirler ve iyi tedavi edilen olgularda nüks oranı % 1 den daha az olmaktadır. Bu tümörlerin habisleştiğini ileri süren yazarlar olduğu gibi (8, 9), bu riskin oluşmadığınıda ileri sürenler de olmaktadır (6).

K A Y N A K L A R :

1. Booher, R. J. : Lipoblastic tumors of the hands and feet J.B.JS. 47-A, p : 727-740, 1965.
2. Bryan, R. S., Soule, H. H., Dobyns, G. H., Pritchard, D. J, Linschheild R. : Frimary epithelioid sarcoma of the hand and forearm. J.B.J.S. 56-A, 3 : 458-465, 1974.
3. Butler, E. D., Hamill, J. P., Seipel, R. S., De Lorimier, A. A. : Tumors of the Hand. Am. J. Surgery. 100 : 293 - 302, 1960.
4. Carrol R. E. : Osteoid Osteoma in the Hand. J.B.J.S. 34-A, 4 : 888-893, 1953.
5. Enneking W. F. : Musculoskleletal Tumors Surgery. Churchill Livingstone 469-482, 1983.
6. Gaisford J. C. : Tumors of the Hand. 549-566, 1988.
7. Lansche W. E., Spjut H. J. : Chondrosarcoma of the Small Bones of the Hand. J.B.J.S. 40-A 5 : 1139-1145, 1958.
8. Mc Farland, G. B., Green, D. P. : Operative Hand Surgery. Churchill Livingstone 2301-2361, 1988.
9. Milford, L. : Campbell's Operative Orthopaedics C. V. Mosby Company 368-385, 1980.
10. Patel, M. R., Pearlman, H. S., Engler, J., Wollowick, B. S. : Chondrosarcoma of the Finger J.B.J.S. 59-A 3 : 401-403, 1977.
11. Wu K.K. et all : Extra Osseous Chondrosarcoma. J.B.J.S. 62-A, 2 : 189-194, 1980.

Lunatum Nekrozlarının Değişik Tedavi Metodları ve Pediküllü Kemik Grefi Uygulaması

* Dr. Faruk DURBİN

Vücutta en sık görülen nekroz lunatum nekrozudur. Bu Kemiğin nekrozu 16 ile 40 yaş arasında daha ziyade erkeklerde görülmektedir.

Bu hastalığın etyologisi Kienböck'e göre kapsül-bağ sisteminin bir travma sonucu, zedelenmesi ile kemikte ortaya çıkan bir beslenme bozukluğudur.

Bu kemiğin beslenmesi değişiktir. Beslenmesi zayıf olan kemiklerde travma sonucu nekroz görülebilir.

Hultenin 1928 deki açıklamalarından sonra biliyoruz ki lunatum nekrosu minus varyatlarda sıklıkla görülmektedir Çeşitli yaşitli yazarlar değişik klasifikasyonlar yapmışlardır. Biz Decuelx tarafından açıklanan klasifikasyonu tercih ediyoruz.

Dönem I : Kemiğin formu bozulmamış fakat yapısı değişmiştir.

Dönem II : Kemikte mozaik tarzında beyazlaşmalar görülür.

Dönem III : Kemiğin daralması ve çökmesi.

Dönem IV : Sekonder artrosun meydana çıkması.

Lunatum nekrozlarının hepsinde başlangıçda röntgende bulgu yoktur.

Bir başka teoriye göre rötngende nekroz belirtisi ortaya çıktığı zaman klinikte el bileğinde şişme ve ağrılar da görülür. İlerlemiş vakalarda el bileği kemiklerinde hasta devamlı rahatsızlıklardan bahseder.

TEDAVİ :

1. **Konservatif** : 1. Dönemde alçıya alma yukarda bahsedilen şişme ve ağrı durumunu ortadan kaldırabilir.

2. **Ameliyat** : Burada çok çeşitli ameliyat metodlarından bahsedilmektedir. Bizlere en aktüel olanlarından kısaca örnekler vereceğim.

a) Gerilimi azaltıcı ameeliyatlar

Erken vakalarda retinakulum flexorum kesilir, hatta Segmüller ayrıca kapsülde bir pencere açmaktadır.

b) Seviye farkını giderici ameliyatlar;

Radiusu kısaltıcı veya ulnayı uzatıcı ameleiyatlar uygulanır. Bu ameliyatın gayesi lunatum üzerine nokta şeklindeki basıncı kaldırıp, kemikte kanlanmayı sağlamaktır. Minus variyantlarda 2mm veya daha fazla bir fark varsa bu ameliyat yapılmalıdır.

c) Yeniden kanlanmayı sağlayıcı ameliyatlar;

Pedikülsüz spongiosa grefleri için literatürler çeşitli görüşler bildirmektedir. Biz eğer bir kemik kisti varsa ve röntgende kırık yoksa, bu ameliyatı yapıyoruz.

Kuhlmann distal radius epifizinden pediküllü bir kemik grefi nakli yaptı.

Hori ve arkadaşları ise A. interossea dorsalisin nekrosa naklini açıkladılar.

d) Lunatumun çıkarılması ameliyatları;

Lunatumun sadece çıkartılıp yerine hiç bir şey konulmamasını biz pek kabulle-

* Giessen Üniversite Ortopedi Kliniği Şef Muav. Doçent.

nemiyoruz, çünkü el bileği kemiklerinin yapı sistemi bozulmaktadır. Lunatumun çıkartılması III veya IV dönemlerde olabilir. Yeri yumuşak doku ile doldurulur.

Örneğin : Kapsül-bağ dokusu veya M. carpi radialis veya M. palmaris. Kuhlmann pediküllü os psiform'un transplantasyonundan bahsetmiştir. Burada os lunatumu çıkartmış yerine pediküllü gref olarak os psiformu M. flexor. carpi ulnaris ile yerleştirmiştir.

3. Protez Metodları :

İlk Lunatum protezi 1963 de Agerholm tarafından tarif edildi. Daha sonraları Swanson protezler hakkında bildiriler sundu. Biz kliniğimizde 1980 den beri 17 Swanson protezi implante ettik. Takip süremiz ortalama 5-6 senedir. Bu protellerimizin neticeleri bize ağrısız, kuvvetli ve daha fazla hareket kabiliyeti olan bir eklem kazandırdı.

4. İnterkarpal artrodeze ve el bileğinin total artrodezi :

Bizce bu metod başarılı olmamış protezlerden sonra kullanılabilir. Bu metodun halen indikasyonu bazı hallerde vardır.

Şimdi size os psiformun pediküllü transferinden bahsetmek istiyorum.

Bu transfer I. veya II. stadyumun başlarında çok iyi netice vermektedir.

Os psiform sesam kemik olarak os triguetrumun palmar tarafında, bu kemik ile bir eklem vasıtası ile bağlantılı olarak bulunur ve M. flexor carpi ulnarisin yapışma yeridir.

Os psiform A. ulnarisden beslenir, genellikle küçük bir arter, arteria palmar ve iki dorsal taraftan geçen arter os psiofrmu besler. Hatta küçük damarlarda retinakulum flexorum üzerinden M. carpi ulnarise oradan da os psiforma ulaşırlar.

Ameliyat tekniği : Genel veya lokal anestezi altında linea vitalis'e deri sakkı yapılır, retinakulum flexorum kesilir. Os psiform, M. flexor carpi ulnaris, lig. pso hamatum ve pso metacarpum ve abduktor digiti quinti den ayrılır. Os psiform radial taraf hariç her yönden küçültülür. Pedikülün kalması sağlanır. Daha sonra os psiform hazırlanan os lunatuma yerleştirilir ve kesilen elementler tekrar yerlerine dikilir.

Klinik muayenede 14 hastadan hiç biri ağrıdan şikayet etmedi, 12 sinde hareket serbestti. Bir hastada oldukça hafif hareketsizlik görüldü.

Röntgende os lunatum tekrar canlılığını kazanmıştır. (Resim 1) Bizce bu ameliyat (Resim 2) 1. dönem için ideal olmakla beraber III. ve IV. dönemler için bir şey kazandırmaz.

Bu ameliyat için os lunatumun dış görünümü kaybolmamalı ve fissur veya kırık olmamalı. Bu şartlar altında iyi neticeler alınacağına inanıyoruz.

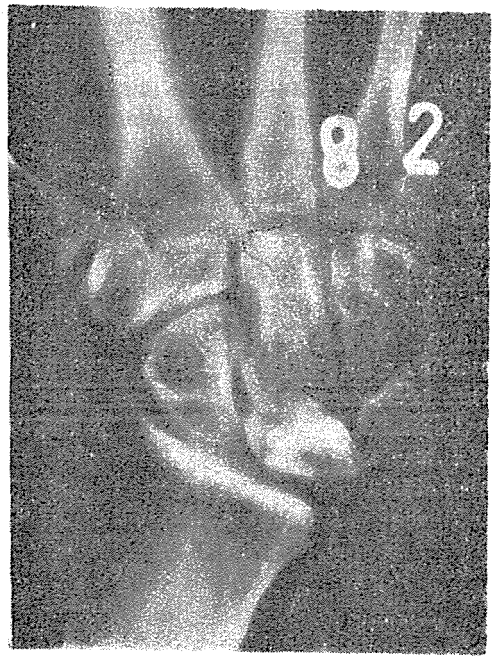

Resim 1 : Lunatum malasisinin pediküllü kemik grefi naklinden 6 hafta sonraki neticesi.

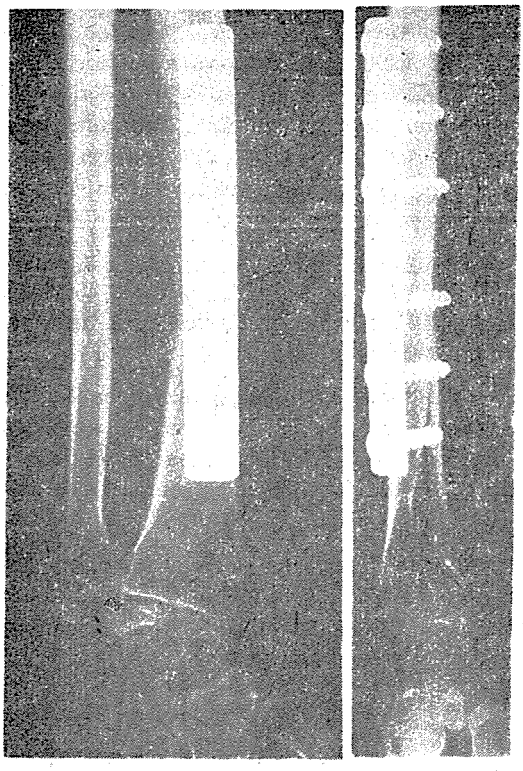

Resim 2 : Lunatum malasisinin pediküllü kemik grefü ile radius kısaltmasının kombine şekli ve 3 ay sonraki neticesi

K A Y N A K L A R :

1. Beck E (1970) Zur operativen Behandlung der Lunatummalazie. Monatsschr Unfallheilk 73 : 75 - 82.
2. Beck E (1971) Die Verpflanzung des Os pisiforme am Gefäßstiel zur Behandlung der Lunatummalazie. Handchirurgie 3 : 64-67.
3. Beck E (1974) Die Verpflanzung des Erbsenbeines am Geäßstiel zur Behandlung der Mondbeinnekrose. Z Unfallmed Berufskrankh 2 : 96-97.
4. Hultén O (1935) Über die Entstehung und Behandlung der Lunatmmalazie (Morbus Kienböck). Acta Chir Scand. 76 : 121-135.
5. Steinhäuser J (1968) Zur operativen Behandlung der Mondbeinnekrose. Verh Dtsch Ges Orthop Traumat [Kongreß] 55 : 430-433.

Volkmann İskemik Kontraktüründe Mikronörovasküler Anastamozlu Serbest Kas Transferiyle Elde Edilen Neticeler

* Dr. Ömer ERÇETİN

GİRİŞ :

Volkmann İskemik kontraktürünün hafif dereclerinde infarkt eksizyonu (5), kas kaydırma operasyonu (6) gibi tekniklerle iyi neticeler alınabilir. Bütün ön kol fleksörlerinin fibrozise uğradığı veya kaybedildiği ağır vakalarda ise mikronörovasküler anastamozlu serbest kas transferi (4) en etkili tedavidir.

MATERYEL :

Kliniğimizde 1984 - 1988 seneleri arasında ağır Volkmann iskemik kontraktürü için 15 vakada serbest, mikronörovasküler anastamozlu kas transferi yapıldı. Bunlardan iki tanesinde damar trombozu sebebiyle başarısız olundu, bu tebliğde başarılı 13 vakanın neticeleri verilecektir.

Başarılı 13 vakanın 11'i gracilis, ikisi latissimus dorsi kasıyla yapıldı. Tenoliz, flap revizyonu, radius osteototomisi gibi ikinci ve üçüncü ameliyatlar eklendiğinde 13 vakaya toplam 38 ameliyat yapıldı. En az takip süresi bir yıldır.

SONUÇLAR :

1 — **Kas Kuvveti** : 13 vakanın hepsinde transfer edilen kas reinnerve oldu ve parmakları bükecek kuvvet gelişti. Yakalama kuvveti (Grip Strength) ölçümünde normal tarafın % 20 % 40'ı arasında bir kuvvet bulundu.

2 — **Tendon Ekskürziyonu** : Üç vakada ameliyat esnasında orta parmak fleksör digitorum profundus tendonuna bir tel dikiş konularak, kas reinnervasyonundan sonra fleksiyon ve ekstansiyonda çekilen grafilerde tendon ekskürziyonu tayinedildi. Yaşları altı, yedi ve dokuz olan bu hastalarda, 18, 19 ve 20 mm ekskürziyon mevcuttu. Normal bir erişkinde 85 mm olarak verilen (8) orta parmak FDP ekskürziyonu için literatürde çocuklara ait rakam bulunamadı. Ameliyatlar esnasındaki gözlemlerime göre 6-9 yaş grubunda orta parmak FDP ekskürziyonunun 40-50 mm olacağını tahmin ediyorum. Gracilis ekskürziyonunun daha fazla olması (7) beklenir. Yine ameliyat gözlemleri hareketi sınırlayan başlıca etkenin tendon-kas birleşimindeki yapışıklıklar olduğunu düşündürmektedir.

3 — **Sinir Lezyonu** : Ağır Volkmann kontraktüründe hem fleksor digitorum profundus hem fleksor digitorum şublimis kaslarında nekroz mevcuttur. Bu iki kasın arasında seyreden median sinirin de uzunca bir segmenti tamamen iskemiktir. Böyle bir sinirde Wallerian dejenerasyonla beraber axonotimesis olur ve kondüksiyon durur (2). Bu iskemik lezyonun direkt trauma'ya bağlı sinir felcinden ayırdedilmesi tedavinin planlanması yönünden önemlidir. Serbest vasküларize kas transferinin vasküler bir yatak oluşturarak sinir reinnervasyonuna etki yaptığı tezini araştırmak için vakalar iki gruba ayrıldı : Birinci gruptaki yedi vakada ameliyat, injüri tarihinden sonraki ilk altı ay içinde yapılmıştı. İkinci gruba ise injüriden iki sene ve daha sonra yapılan ameliyatlar (altı vaka) dahil edildi. İki nokta diskriminasyon, Abductor Pollicis Brevis fonksiyonları gözlenerek median sinir rejenerasyonu değerlendirildi. En az bir sene takip sonucunda : İlk altı ay içinde ameliyat edilen bi-

* SSK Ankara Hastanesi Çocuk Ortopedi Bölümü Uzm.

rinci gruptaki yedi vakanın hepsinde tam hissi ve motor median sinir rejenerasyonu gözlendi. Buna mukabil geç ameliyat edilen ikinci gruptaki altı hastadan ikisinde kısmi hissiyet dönüşü oldu, dört vakada hissi dönüş olmadı ve hiçbirinde motor (APB) rejenerasyon gözlenmedi. Özetle injüriden sonraki ilk altı ay içinde serbest kas transferi median sinirdeki segmentin revaskülarizasyonunu sağlamaktadır.

TARTIŞMA :

Teorik olarak mikronörovasküler anastamozla transfer edilen kasın kuvvet ve kontraktilitesinin normal değerlere çok yakın olması beklenir. Deney hayvanlarında aynı yöntemle transfer edilen kasın bütün özellikleri ve kuvveti normale yakın olmaktadır (1, 3). Bu seride transfer edilen kasların kuvvet ve ekskürziyon olarak normalin yarısı kadar olması kanımca büyük ölçüde eklemlerdeki sertlik, İntrinsik kasların gerginliği, ve kasın tendonlara tesbit edildiği bölgede daima görülen yapışıklıklardır. Ameliyat öncesi ve sonrasında daha tesirli fizik tedavi ve cihazlama, neticelerin daha da iyi olmasını sağlayacaktır.

İskemik median sinir segmentinin serbest kas transferinden sonra düzeldiği yukarıdaki verilerle anlaşılmış ve sinirin revaskülarizasyonu üç vakada ameliyat esnasında çekilen resimlerle belgelendirilmiştir. Bildiğim kadarıyla bu husus daha evvel literatürde yayınlanmamıştır ve serbest kas transefrinin bu vakalardaki etkinliğini daha da kuvvetlendirmektedir.

K A Y N A K L A R :

1. Das, S. K. et al, Model or mficroneurovascular muscle transplantation in the dog. Plast Reconst Surg 71 : 689, 1983.
2. Eichler, G. R., Lipscomb, P. R., The changing treatment of Volkmann'sı ischaemia. Clin orthop 50 : 215, 1967.
3. Frey, M. et al, Experimental free muscle transplantation with microneurovascular anastamosis. Plast Reconst Surg 71 : 689, 1983.
4. Manktelow R. T., McKee, N. H., Free muscle transplantation to provide active finger flexion. J Hand Surg 3 : 416, 1978.
5. Seddon, H. J., Volkmann'sı contracture, treatment by excision of infarct. J. Bone Joint Surg 38B : 152, 1956.
6. Tsuge, K., Treatment of established Volkmann's contracture, J Bone Joint Surg 57A : 925, 1975.
7. Wickiewicz, T. L., et al, Muscle architecture of the lower limb Clin Orthop 179 : 275, 1983.
8. Tubiana, R. The Hand (p 384) W. B. Saundrs 1981.

Diabetik Amputasyonlarda Klinik Sonuçlarımız

* Dr. Özer ÜLKÜ ** Dr. O. Refik ÇETİN ** Dr. Tayfun BEYATLI

1980 ile 1989 yılları arasında İzmir Devlet Hastanesi Ortopedi servislerinde 304 olguya çeşitli nedenlerle amputasyon uygulanmıştır. Bu olguların 66'sı (% 22) kadın, 238'i (% 78) erkektir. Olguların 113'ü (% 37.1) arteriosclerosis obliterans, 82'si (% 26.9) Diabetes Mellitus, 36'sı (% 11.8) travmatik, 11'i (% 3.6) tromboembolizm, 9'u (% 2.9) tümöral, 9'u (% 2.9) osteomyelit, 8'i (% 2.6) açık kırık, 5'i (% 1.6) pseudoartroz, 3'ü (% 0.9) yanık, 3'ü (% 0.9) kompartman sendromu-iken polidaktili, gazlı gangren, anevrizma 2'şer (% 0.6); frost bite, atonik yara ve lenfödem 1'er (% 0.3) olguda saptanmıştır.

Tüm olguların yaş ortalaması 53.27 iken kadınların 60.33, erkeklerin 51.31'dir. Diabetik olguların yaş ortalaması 58.46, arteriosclerosis obliterans olgularının yaş ortalaması 6057'dir.

304 olgudan 37'si (% 12.17) reamputasyona gitmiştir. 16 olguya (% 5.26) sempatektomi, 18 olguya (% 5.92) damar operasyonu uygulanmış, 8 olguya (% 2.63) embolektomi yapılmıştır.

Diabeti olguların 29'u (% 9.53) kadın, 53'ü (% 1740) erketir. Bu olguların 12'si (% 3.94) reamputasyona gitmiştir.

Biz bu çalışmamızda özellikle diabetik amputasyonlar üzerinde duracağız. Diabetes Mellitus temelde bazal membranı tutan küçük damarların hastalığı olduğu halde ateroskleroz sekonder major vasküler oklüzyona da yol açmaktadır. Extremitede ödem bulunup bulunmayışı, kıllanma, derideki trofik değişiklikler, nabazanlar ve derideki damarkasyon hattı bize extremitenin vasküller durumu hakkında önemli bilgiler verir. Enfeksiyon gangren bölgesine sıçramışsa enfeksiyon kontrolu için önce açık amputasyon sonra sekonder onarım yapılır. (2)

Diabete bağlı üst extremite gangreni uzun süren hastalığın geç komplikasyonudur. Fakat bu hastalarda gelişen üst extremite gangrenlerinin morbidite ve mortalitesi korkutucu derecede yüksektir. Böyle olgularda sınırlı amputasyonlar terapötik değildir. Pre-operatif olarak kan akımının saptanarak amputasyon düzeyine karar verilmesi gereklidir. (3)

Büyük alt extremite amputasyonlarını olabildiğince düşük enerjili protez kullanımı için reamputasyona gitmeyecek kadar distalden yapmak gereklidir. (1)

Juvenil Diabetes Mellitus olgularında enfeksiyon çok ağır seyrettiği için konservatif minor amputasyonlar yerine acilen yüksek amputasyonlar yapılmalıdır. Aksi halde mortalite riski artmaktadır. Kronik diabetlilerde nöroartropati ve hissiyet kaybı olduğu için dekubitus meydana gelmekte ve konservatif tedaviler başarılı olmamaktadır.

Diabetik gangrenlerde gazlı gangreni takli edilen anaerobik streptokoksik gangrenler meydana gelmektedir. Bunların ayrıcı tanısı için kültür ve antibiyogram yapılarak hem lezyonun kesin tanısı hem de tedavisine yön verilmelidir.

Sonuç olarak diabetik amputasyonlarda düzey tayini hala karşımızda bir problem olarak durmaktadır.

* İzmir Devlet Hastanesi 1. Ortopedi ve Travmatoloji Klinik Şefi
** İzmir Devlet Hastanesi 1. Ortopedi ve Trovmatoloji Klinik Asistanı

KAYNAKLAR:

1. Moore T. J. M. D., Clinical Orthopedics and Related Research Jan. 1989, J. B. Lippincott Company, p. 219.
2. Kostuik J. P., Amputation Surgery and Rehabilitation, p. 23-24, Churchill Livingstone Inc., 1981.
3. Journal of Bone and Joint Surgery, p. 89, February, 1989.
4. Atilla S., İzmir Devlet Hastanesi Dergisi, 1987.

Amputasyon Güdüklerinin Kapatılmasında Doku Genişletici Uygulaması

* Sait ADA
** Yusuf Ziya ÖNAL

Geleneksel flap ve greft teknikleri rekonstrüktif cerrahide sıklıkla donör bölgede ve alıcı bölgede bir takım değişikliklere neden olur. Bu nedenle epidermal mitotik aktivitenin arttırılması esasına dayanan doku genişleticilerin kullanılması kritik bölgelerde defektlerin kapatılmasında yeni bir çığır açmıştır. Bilindiği gibi flap ve greftlerde donör bölgede estetik olmayan, duyusuz bir skar dokusu kalır, alıcı sahada ise kenarları düzeltimiş bir saha fonksiyonel açıdan zorluklara yol açabilir. Yine alıcı sahadaki renk ve doku yapısı çok az oranda istenilen kalitededir. İlk kez 1957'de Noeuman kulak rekonstrüksiyonu için kauçuk balon kullanarak cilt ve cilt altı ekspensiyonunu sağlamıştır. 20 yıl sonra ise Radowan 1976 ve 1978'de ve Austad - Rose 1979 ve 1982'de doku genişletici slikon ekspanderlar ile uygulamışlardır. Bu sürede en sık göğüs rekonstrüksiyonu için uygulanmıştır. Son zamanlarda bu tekniğin çok popüler olmasına karşın hala insan cilt ve cilt altı dokusunun slikon ekspanderlar ile nasıl bir histopatolojik değişikliğe yol açtığı bilinmemektedir. Domuzlarda yapılan çalışmalarda doku genişleticiler ilk 1 hafta içinde epidermiste bir kalınlaşmaya yol açar, 18 haftadan sonra ise epidermiste herhangibir değişiklik olmaz. DNA sentezi keratinositlerde özellikle mitotik figürlerinde artar. İnsanlarda da ilk 24 saat içinde implantın şişirilmesi ile epidermal mitotik aktivite artar 2 ila 5 gün içinde eski haline döner. İmplantın söndürülmesi ile epidermal mitotik aktivitede geçici bir azalma olur. Doku genişletici kullanılmasında en sık rastlanan komplikasyon aşırı şişirmeye bağlı doku nekrozu ve implantın çıkmasıdır. Burada ağrı ve capiller dolgunluk ekspansiyon derecesi hakkında çok fazla bilgi vermez. Bu yüzden iyi takip edilmesi gerekir.

OLGU SUNUMU :

Tren kazasına bağlı sol diz altı ve sağ diz üstü amputasyonları nedeni ile kliniğimizde tedavi gören 1 olgu nedeni ile bu yayını hazırladık. Bu hastada sol diz altı amputasyon güdüğünde gelişen geniş yumuşak doku kaybı ve enfeksiyon amputasyon güdüğünün kısaltılması ile yani sol diz üstü amputasyonu ile tedavisi mümkün olabilirdi. Ancak her iki diz üstü amputasyonu olan bir hastanın protez kullanmadaki daha fazla enerji kaybı ve buna bağlı yürüme güçlüğü düşünülerek hastanın amputasyon güdüğünün korunmasına karar verildi. Bu amaçla Dow Corning marka yuvarlak orta boy doku genişletici amputasyon güdüğünün ön yüzüne yerleştirildi. Doku genişletici hergün ağrı kontrolu ile yaklaşık 10 cc. kadar serum fizyolojik ile şişirildi. Yeterli bir cilt sağlanınca doku genişletici çıkartılıp, genişlemiş cilt ile güdüğün kapatılması işlemi yapıldı. Güdük ucunda gelişen küçük bir nekroz alanı rotasyonel bir flap ile kapatıldı ve hastanın amputasyon güdüğü proteze uygun bir cilt ile kısaltma yapmadan örtülmüş oldu. Bu da hastanın protez kullanmasında daha rahat ve uygun protezler sağlamıştır.

* Buca S.S.K. Hastanesi Ortopedi ve Travmatoloji Kliniği Operatör Doktoru.
** Buca S.S.K. Hastanesi Ortopedi ve Travmatoloji Kliniği Asistanı.
Not : Bu Çalışma Buca S.S.K. Hastanesi Ortopedi ve Trav. Kliniği Şefi Doç. Dr. Ahmet Sebik'in izni ile yapılmıştır.

Sonuç olarak Doku Genişleticisi kullanılarak defektin örtülmesinin sağlanması ve iyi bir güdük oluşturulması bizim için bir başarı idi. Hastaya protez uygulandı. Hasta bir süre protezleri kullandı. Ancak hastanın bu konuda biraz kolaya kaçarak tekerlekli sandalyeyi sürekli yeğlemesi bir endikaptır. Biz hastaya uygun olanı yaptığımız ve bu konuda da başarılı olduğumuzu düşünüyoruz.

Exstrophy Vesica'da Pelvis Yapısının İncelenmesi ve Yeni Bir Eksternal Fiksatör Yönteminin Geliştirilmesi

** Dr. Sefa MÜEZZİNOĞLU * Dr. Talat GÖĞÜŞ ** Dr. Aydın YÜCETÜRK

Exstrophy vesica'da pelvik diastazisi gidermek amacı ile geliştirdiğimiz bir plaklı sistem kadavra üzerinde denendi. Sistemin rijid ve alçısız bir tespitle, iliak kanatların tedrici olarak yaklaşatırılmasında kullanılabileceği görüldü.

Exstrophy vesica 30 000-50.000 doğumda bir görülen ve genitoüriner, kas-iskelet sistemlerini ilgilendiren kleft benzeri bir anomalidir. Tam Exstrophy'de umbilikustan başlayıp eksternal genitalya boyunca uzanan geniş bir fissür vardır. Hipogastrik bölgede everte olmuş mesane göze çarpar. Hastaların tümünde pelviz yapıda anatomik malformasyon vardır. Her iki ilium, pubisler biribirinden ayrılacak şekilde laterale açılmıştır.

Genitoüriner sistemin tamiri yapılmadığı taktirde piyelonefrit nedeniyle 15 yaşında % 70 mortalite bildirilmiştir. Kemiğe dokunmadan diversiyon ameliyatları tanımlanmasına karşın kontinansı sağlayacak bir rekonstrüksiyon için pubik diastazisi gidermek gerekmektedir. Her ne kadar O'PHELAN 1963'de popüllarize ettiği posterior iliak osteotomi ve anteriordan bağlama yöntemi ile iyi sonuçlar bildirsede, hastanemizde yapılan geniş seride ve yurtdışında yayınlanan serilerde tel kopması ve pubis kırılmasına bağlı başarısızlıklar sık izlenmiştir. Bu problemi çözmek için geliştirilen çeşitli bağlama yöntemleride başarısız olmuştur. Yapılan osteotominin alçı ile dıştan kontrolunun getirdiği güçlükler yeni yöntemlerin gerekliliğini ortaya çıkarmıştır. Bu nedenle Kliniğimizde geliştirilen Anterior Osteotomi ve Eksternal Fiksatör yöntemi 1985 de sonuçları ile sunulmuştu. 3 yaş altında zayıf iliak kemikte görülen yırtılma nedeniyle yöntemin geliştirilmesi amaçlandı.

Bu çalışmada amaç rijid bir eksternal fiksatör sistemi geliştirerek, osteotomi yapılan pelvisi alçıya gerek duymadan tedrici olarak yaklaştırıp anterior rekonstrüksiyon sonrası kaynama tamamlanıncaya kadar fiksasyonu korumaktır.

MATERYAL - METOD :

Fiksasyon materyali olarak bir tarafı plak haline getirilmiş Steinmann pini ile buna karşılık gelerek vidalanan bir sistem kullanıldı (Resim I). Bununla iliak kanat sandviş şeklinde tutarak rijid ve kontrollu bir fiksasyon planlandı. Çalışmada anatomi laboratuarından elde edilen 4, 5, 9 yaşlarında üç adet çocuk kadavrası kullanıldı.

Kadavraların iliak kanatları ve pubis kolları disseke edildi, simfizis pubisleri kesildi. Pelvis fikse edildikten sonra önce bir pubis kolu telle çevrilerek telin pubisi kestiği kuvvet elektronik dinamometre ile ölçüldü (Şekil I a). İkinci aşamada anterior osteotomi yönteminde tarif edildiği şekilde pin yerleştirilerek pinin kemiği yırtıp gevşediği güç kaydedildi. (Şekil 1 b). Daha sonra plak uygulanarak sistemin bozulduğu güç ve olası bozulma şekilleri araştırıldı (Şekil I c). Deneyler üç kadavranın her iki iliak kanatlarına tekrarlandı. Anteriordan plak yerleştirdikten sonra başka bir disseksiyona gerek duymadan yapılabilecek osteotomi hatları çalışıldı.

* Hacettepe Üniversitesi Ortopedi ve Travmatoloji Anabilim Dalı, Profesör.
** H. Ü. Ortopedi ve Travmatoloji Anabilim Dalı.



Resim - 1

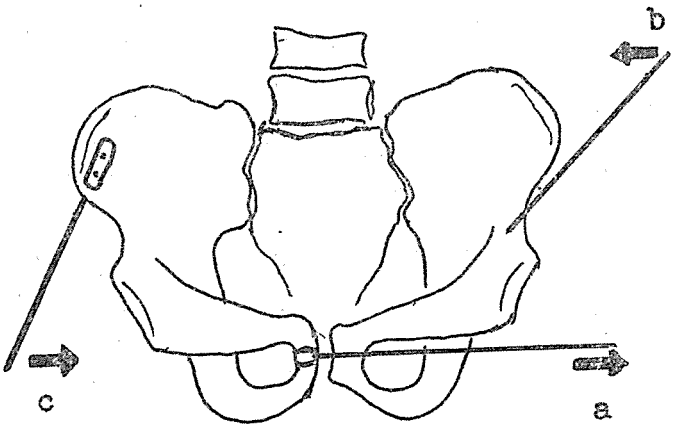

Şekil - 1
Üç sistemde kuvvet uygulama yönleri

SONUÇLAR :

Kuvvet ölçümü sonucunda çıkan değerlerin istatistiksel karşılaştırması yapıldı (Tablo I). Tel ile yapılan yaklaştırmanın pin ile yapılandan daha fazla kuvvete dayandığı bulundu. Ancak burada pratikte sık uygulandığı gibi tek kat tel kullanılırsa daha da az bir güce dayanacağı hatırlanmalıdır. Plak sistemi ile yapılan ölçümler belirgin olarak daha fazla bulundu. Ayrıca bulunan değerler ölçü aletinin güvenirlilik sınırlarını aşmamak için 37.5 kg'ı geçmeyecek şekilde uygulanarak bulunmuştur. Plak sisteminde bu sınırlara ulaşılmasına karşılık, bir iliak kanat hariç diğerlerinde bozulma olmadı. 5 Yaşındaki kadavranın bir tarafında oluşan yırtığın sistemin iyi sıkılmaması sonucu geliştiği izlendi.

Plak uygulamak için yapılan disseksiyonla iliak kanadın ortalarına rahat ulaşıldığı ve sakroiliak ekleme paralel osteotomi yapılabildiği izlendi. Bilateral osteotomi sonrası rezeksiyon yapılarak açılmış pubis kollarının plaklı sistemle simetrik olarak yaklaştığı görüldü.

TABLO 1 : Kuvvet Ölçüm Değerleri

Kadavra No.	Sağ-TEL-sol		Sağ PİN-sol		sağ-PLAK-sol	
1 — (4 yaş)	8.33	15.83	9.16	11.25	37.5	37.5
2 — (5 yaş)	20	15	16.66	13.33	37.5	37.5
3 — (9 yaş)	23.33	22.5	10.41	16.66	37.5	33.33
Ortalama	17.49		12.91		36.8	
	$X^2=4.5$		$X^2=2.19$		$X^2=0.76$	

TARTIŞMA :

Exstrophy vesica'da osteotomi sonrası iliak kanatların yaklaştırılması sorunlar içerir. Yaklaştırma günler içinde yapılmalı ve yapılan tespit kaynama sonlanıncaya kadar sürekli olabilmelidir.

Tek seansta kapama karın içi basıncının hızlı artışı ile ciddi sistemik sorunlara neden olur. Ayrıca kullanılan yöntem yeterince kuvvetli değilse yine karın içi basınç ve pelvis dışı kasların çekimi ile sistemde erken gevşemeler olur.

Tekrarlanan alçılar ile tedrici yaklaştırmalar bu konuda başarılı olmamıştır. Tel ile bağlamada tedrici kapama olanağı yoktur. Ancak bu yöntem iliak kanatların yaklaştırılmasından sonra ürogenital rekonstrüksiyon sırasında pubis kollarını ucuca getirmede kıymetlidir. Tel ile bağlamanın pine göre daha kuvvetli görünmesi telin kortekse sarılmasından olabilir. Ancak bebekte kıkırdak yapının fazlalığı nedeniyle pubis kollarının daha zayıf olacağı hatırlanmalıdır.

Pin yönteminde tedrici yaklaştırma olanağı vardır. İliak kanatların alçı yapmadan dışarıdan kontrolu mümkündür. Uygulaması ve çıkarılması basittir. Buna karşın daha zayıftır, kaynama sonlanıncaya kadar koruma olanağı yoktur.

Plak sistemi ile pelvisin simetrik olarak kuvvetli bir şekilde yaklaştırılabildiği gösterilmiştir. Tespitin diploid veya spongioz kemiğin içinde olmayıp, her iki kortexte geniş yüzeyde kompresyonla yapılması, sistemin kuvvetli olmasına neden olduğunu düşündürmektedir. Bu yöntemle ayrıca bir plak çıkartma ameliyatı ortaya çıkmış görünmekle beraber, önceden ek bir posterior osteotomi yapılmasına gerek kalmamaktadır.

Sunulan yöntem osteotomi sonrası iliak kanatların alçısız, tedrici olarak yaklaştırılıp, rijid olarak tespit ederek, kaynayıncaya kadar korunabileceğini göstermektedir.

Bu çalışmalar paralelinde planlanan pubis kolu osteotomisi sonuçları ilerde sunulacaktır.

K A Y N A K L A R :

1. Aadalen, R. J. : Exstrophy of the bladder. Clin Orthop. 151 : 193, 1980.
2. Cracchiolo, A., Hall, C. B. : Bilateral iliac osteotomy. Clin Orthop, 68 : 156, 1970
3. Furnas, D. W., Abdul Haq, M., Somers, G : One-stage reconstruction for exstrophy of the bladder. Plastic and Recons Surg : 56 - 1 : 61, 1975.
4. O'Pelan, E. H : Iliac osteotomy in exstrophy o fthe bladder. J Bone Joint Surg, 45-A : 1409, 1963.
5. Yücetürk, A. : Exstrophy vesica da external fixator ile anterior pelvik rekonstrüksiyon. Uzmanlık Tezi., 1985.
6. Caskie, J. D., Borski, A. A.; One-stage plastic repair of exstrophy of the bladder combined with bilateral osteotomy of the ilia. J Bone Joint Surg, 45-A : 161, 1963.

Konjenital Tibia Psödoartrozunun Serbest, Vaskülarize Fibula Transferiyle Tedavisi Sonuçları

Dr. Ömer ERÇETİN

GİRİŞ :

Konjenital tibia psödoartrozunun tedavisi ortopedinin güç problemlerinden biri olmaya devam etmektedir Kaynamanın temin edilebildiği vakalarda bile bacakta kısalık, ayak bileğinde deformite gibi problemler neticeye gölge düşürmektedir. (1) Kongenital tibia psödoartrozunun çeşitli tipleri tarif edilmiştir (1, 3, 13). Özellikle nörofibromatozisle beraber görülen 'atrofik' tipte psödoartrozun en kötü prognozu taşıdığı (1, 3, 15) bildirilmiştir.

MATERYEL :

Bu seride vaskülarize fibuler greft ile tedavi edilen ve hepsi nörofibromatozise bağlı, atroifk tipte Boyd tip II) olan tibia psödoartrozu takdim edilecektir. Bu vakalardan birincisi (SG), hastanemiz ve başka yerlerde beş ameliyat geçirmiş, kaynama temin edilememiş, ikinci vaka (AA), evvelce bir kere ameliyat edilmişti. Üçüncü vakaya (AP) ise ilk tedavi olarak vaskülarize fibuler greft uygulandı.

SG ve AA ameliyat tarihinde üç yaşında AP ise altı yaşındaydı.

AMELİYAT TEKNİĞİ :

Psödoartrozun karşı tarafındaki fibula Gilbert (8) tekniğiyle alındı. Her üç vakada da ya ufak bir 'duba' flebi, yahut daha büyük bir septokutanöz flap (7) kemikle beraber taşınarak dolaşım monitörü olarak kullanıldı. Bütün flapler canlı kaldı.

NETİCELER :

Her üç vakada da transfer edilen fibula bir ay içinde tibiaya kaynadı. İkinci vakada (AA) aile, tavsiyelerin aksine çocuğu alçının üzerinde yürütüp alçıyı kırınca distal uçta kaynamış kırık tekrar kırıldı. Dört ay sonra yapılan ikinci bir ameliyatla bölgeye sponjiyöz greftler yerleştirildi ve iki ay daha alçıda tutularak kaynama yine sağlandı. Bir ve üçüncü hastalar ameliyattan sonra ikinci ayın sonunda, ikinci hasta ise yedinci ayda PTB cihazla yürüyorlardı. Yapılan takipte bütün vakalarda transfer edilen fibulanın süratle hipertrofiye olduğu ve medüller kanalı olan, normal görünüşlü bir kemiğe dönüştüğü gözlendi.

TARTIŞMA :

Kongenital tibia psödoartrozunda yapılabilecek tedaviler ve bunların özellikleri şöyle özetlenebilir :

Konvansiyonel kemik grefti ve internal/eksternal tesbit : Çeşitli kortikal ve sponjiyöz greftleme teknikleri (4, 6,18) tarif edilmiştir. Büyük serilerde Morissy (14) % 45, Andersen (1) % 69.6 kaynama rapor etmişlerdir.

Bu tekniğin mahzuru, kaynamanın temini için çok sayıda ameliyat gerekmesi, genellikle ancak ileri yaşlarda başarılı olması, literatürdeki büyük serilerde başarı oranının % 70 in üzerine çıkmaması, çok uzun süre tesbit gerektirmesi, ayakta ciddi kısalık ve deformite kalabilmesidir.

Elektrik Stimülasyonu : Pulsasyonlu manyetik alan stimülasyonu(2, 17) ve direekt akım stimülasyonu (5) kongenital tibia psö-

doartrozunun tedavisinde kullanılmıştır. Genellikle konvansiyonel kemik greftleme ve tesbit yöntemleriyle birarada uygulanan bu tekniklerde % 70.2 (19) ile % 71 (2) başarı oranı rapor edilmiştir. İlginç olanı bu rakamın sadece grefletme yapılan bazı serilerden daha iyi olmamasıdır (1).

İlizarov Tekniği : Batı literatüründe neticeleri hakkında yazılı neşriyatı olmamasına rağmen İlizarovun fiksatör tatbiki (12) ve bipoler uzatma ile iyi neticeler alabildiği bilinmektedir. Travmatik .nonunionlarda % 100 e yaklaşan başarı oranları bildiirlmiştir (16). Mahzurları çok uzun (1-2 sene) süren bir tedavi gerektirmesi ve çok küçük çocuklarda fiksatörün ne ölçüde kullanılabildiğinin henüz bilinmemesidir. İlizarov'un takdim ettiği vakların en küçğü 7-8 yaşlarındadır.

Vaskülaraize Kemik Transferi : Patolojik kemik segmentinin geniş rezeksiyonu ve yerine canlı kemik konulmasına imkan tanıyan bu teknikle küçük serilerde % 100 başarı rapor edilmiştir (10).

SONUÇ :

Vakalarımın sonuçlarına bakarak kongenital tibia psödoartnozunun serbest vaskülarize fibula transferiyle tedavisinin avantajları şunlardır :

1 — Erken yaşta, çok süratli kaynama sağlanmaktadır.

2 — Medüller kanalı olan, 'kaliteli, kemik elde edilmekte, özellikle elektrik stimülasyonu ile sağlanan sklerotik kemik köprüsünde mevcut uzun vadede refraktür problemi (3) ortadan kalkmaktadır.

3 — Erken yaşta kaynama ve iyi kaliteli kemik sağlanması ,kısalık, deformite, atrofi gibi diğer metodlarda tedavinin başarılı olduğu hallerde bile sık görülen problemleri en aza indirmektedir.

Tekniğin mahzurları ise şöyle sıralanabilir :

1 — Donör saha problemi : Periostuyla rezeke edilen fibula rejenere olmamaktadır. Buna rağmen bugüne kadar sağlam (Donör) bacakta bir problem bildirilmemiştir,

2 — Vakalarımızda görülmemekle beraber ameliyat sonrasında vasküler tromboz sonuncu kemiğin canlılığını kaybetmesi riski mevcuttur.

3 — Uzun süren ve özel beceri gerektiren bir ameliyattır.

Sonuç olarak bazı mahzurlarına rağmen bugün için kongenital tibia psödoartrozunun en süratli ve başarılı tedavisi vaskülarize fibula transferiyle sağlanabilmektedir.

KAYNAKLAR :

1. Andersen, K. S. Congenital pseudoarthrosis of the leg. J. Bone Joint Surg 58A : 657, 1976.
2. Bassett, C. A. L. et al. Congenital pseudoarthrosis of the tibia : Treatment with pulsing magnetic fields. Clin Orthop. 154 : 136, 1981.
3. Boyd, H. B. Pathology and natural historfy of congenital pseudoarthrosis of the tibia Clin Orthop. 166 : 5, 1982.
4. Boyd, H. B. ve Sage, F. P. Congenital pseudoarthrosis of the tibia. J Bone Joint Surg. 40A : 1245, 1958.
5. Brighton, C. T. et al Direct current stimulation of nonunion and congenital pseudoarthrosis. J. Bone Joint Surg, 57A : 368, 1975.
6. Farmer, A. W. The use of a composite pedicle graft for pseudoarthrosis of tho tibia. J Bone Joint Surg. 34A : 591, 1952.
7. Fu-Chan Wei et al Fibular osteo septocutaneous flap : Anatomic study and clinical application. Plast Reconst Surg. 78 : 191, 1986.
8. Gilbert, A. Vascularised transfer of fibular shaft. Int J Microsurgery 1 : 100, 1979.
9. Gilbert, A. IFSSH dördüncü kongresi Tel-Aviv, İsrael, Nisan 9-14, 1989.
10. Hagan, K. F., Buncke, H. J. Treatment of congenital pseudoarthrosis of the tibia with free vascularisedbone graft. Clin Orthop. 166 : 34, 1982.

11. Hardinge, K. Congenital anterior bowing of the tibia. Ann Roy Coll Surg Engl. 51 : 17, 1972.

12. Ilizarov, G. A. IFSSH Dördüncü kongresi, Tel-Aviv Israel, Nisan 9-14, 1989.

13. Masserman, R. L. et al Congenital pseudoarthrosis of the tibia. Clin Orthop. 99 : 140, 1974.

14. Morissy, R. T. et al Congenital pseudoarthrosis of the tibia. J Bone Joint Surg. 63B : 367, 1981.

15. Murray, H. H., Lovell, W. W. Congenital pseudoarthrosis of the tibia, Clin Orthop, 116 : 14, 1982.

16. Paley, D. etal Ilizarov treatment of tibial nonunions with bone loss. Clin Orthop. 241 : 146, 1989.

17. Satzger, G. V., Herbst, E. E. Surgical and electrical methods in the treatment of the tibia, Clin Orthop. 161 : 82, 1981.

18. Sofield, A. H. Fragmentation, reaignment and intramedullary rod fixation of deformities of the long bones in chidren. J Bone Joint Surg. 41A : 1371, 1959.

19. Sutcliffe, M. L., Goldberg A. A. J. Treatment of congenital psedoarthrosis of the tibia with pulsing electromagnetic fields. Clin Orthop. 166 : 45, 1982.

Ayak Başparmağı Dorsumunun Fasya Flepi İle Onarımı

* İsmail KURAN
** Hülya Aydın KUT

Alt ekstremitedeki onarım prensipleri ve yöntemleri, vucudun diğer bölgelerindekine benzerlikler gösterir (2). Fakat, bu bölgenin bazı anatomik karakterisitkleri, oluşan defekt veya deformitelerin tedavisinde, standart rekonstrüktif girişimler dışında uygulamalar gerektirebilir Ayak başparmağı dorsumu, tibia önünde olduğu gibi minimal bir subkutan dokuya ve ince bir deriye sahiptir (2). Bu bölgede oluşan bir defektin kapatılmasında seçenekler oldukça sınırlıdır. Onartmda amaç, travmaya dayanıklı, dolaşımı iyi, duyarlı ve ince bir örtü sağlamaktır

Deri ve yumuşak dokuların vasküler yapısını daha ayrıntılı olarak ortaya koyan yeni tekniklerle fasyanın zengin damarlanması ve bunun derinin kan dolaşımındaki önemi daha iyi anlaşılmış ve bu bilgiler ışığında, çeşitli bölgelerden hazırlanan fasya ve fasya-deri flepleri onarım yöntemleri arasındaki yerini bulmuştur (1, 5, 7). Kulak rekonstrüksiyonundan, el ayası onarımına, majör yüz rekonstrüksiyonundan ayak bileği çevresindeki defektlere kadar onarım gerektiren birçok sorun, fasya ve fasya-deri flepleri ile başarılı bir şekilde tedavi edilmiştir (1, 9, 10). Vasküler pedikülün korunmasıyla hazırlanan flepler dışında, başta temporoparietal fasya ve baldır fasyası olmak üzere belirgin vasküler paterni olan fasya flepleri, serbest flep olarak mikrocerrahi yöntemleri ile uzak bölgelere taşınabilmiştir. (1, 10).

OLGU :

40 yaşında, erkek hasta (NG), sol ayak başparmağı üzerinde, 8 yıldır mevcut olan atonik yara nedeniyle kliniğmize başvurdu. Daha önce 2 kez greftleme uygulanan, fakat bir sonuç alamayan hasta ocak 1989 tarihinde ameliyat edildi. Yaranın debridmanı ile 1. parmak, proksimal falanksın dorsal yüzü ortaya çıktı. Sağ posterior crural bölgede yapılan lazzy S deri insizyonu ile medial gastreknemius kası üzerindeki fasyaya ulaşıldı. Pedikülün korunabilmesi için medial malleolden 10 cm proksimalde, flep tabanı oluşturulacak şekilde, 4x10 cm boyutlarında, distal pediküllü fasya flepi hazırlandı. Parmak üzerindeki defekte, flep 4/0 polidioksanon atravmatik malzeme ile dikildi. Üzerine sağ uyluktan alınan kısmi kalınlıklı deri grefti uygulandı. Çapraz bacak prensiplerine uygun olarak, immobilizasyonu sağlandı. 5. gün açılan greftin tutmuş olduğu görüldü. 14'üncü günde flep pedikülü klemplenerek lokal anestezi altında flep kesildi. Hastaya bir ay süreyle baskılı sargı uygulandı, 1, 3 ve 6. aylardaki kontrollerde fonksiyonel ve kozmetik sonuç tamin ediciydi, donör bölge morbiditesi minimaldi.

TARTIŞMA :

Plastik ve rekonstrüktif cerrahinin en önemli uygulamalarından biri, alt ekstremitedeki yumuşak doku defektlerinin kapatılmasıdır (2, 6). Deri greftleri, lokal random flepler, çapraz bacak flepleri, kas, kas-deri, fasya ve fasya-deri flepleri, ayrıca serbest flepler uygulanan yöntemler arasındadır (2, 4). Cormack (5) ve Lamberty (5) nin anatomik çalışmaları fasyaların zengin kan dolaşımı ve bunun fasya-deri fleplerindeki rolü konusunda ayrıntılı bilgiler sağlamış ve birçok klinik sorun yeni geliştirilen fasya ve fasya-deri flepleri ile çözülmüştür.

* Şişli Etafl Hastanesi Plastik Rek. Cerrahi Klinik Asistanı.
** Şişli Etafl Hastanesi Plastik Rek. Cerrahi Klinik Şefi, Doçent.

Baş parmak dorsumunun yumuşak dokusunun ince karakterde ve travmaya açık olması, bu bölge defektlerinin onarımında ince bir örtü sağlanmasını gerektirir. Serbest deri greftleri uygun, dolaşımı iyi bir alıcı alan olduğunda yeterli olabilirken, olgumuzda da olduğu gibi kemiğin açığa çıktığı durumlarda zengin kan dolaşımına sahip bir örtü gereklidir. Ayak bileği distalinde, vasküler anastomozların azlığı ve donör bölge morbiditesinin fazla oluşu, lokal deri fleplerinin kullanılması için engel teşkil eder (2). Çapraz bacak fasya-deri veya sadece deri flepleri, gerektiğinden çok daha hacimli dokular sağlayarak fonksiyonel ve estetik sorunlar yaratırlar (4).

İnce karakterde, zengin kan dolaşımı olan örtü sağlanması gereken olgularda, aksiyel pediküllü veya serbest fasya fleplerinin kullanımı giderek yaygınlık kazanmaktadır (1, 4, 8, 9). Fasyanın her iki yüzü de greftlenebilir. Donör bölge morbiditesi yapılan deri insizyonu ile sınırlıdır.

Gastreknemius kası fasyası dolaşımını proksimalde popliteal arter dallarından, distalde ise tibialis posterior arter dallarından alır (4). Fasyadan deriye uzanan septokutanöz damarlar, fasya ve derinin birlikte transferine izin verir (3). Fasyanın tek başına kullanılması durumunda da aynı pediküllerden birinin korunması gerekir (4). Distal pediküllü fasya flepi, kendi üzerinde katlanarak, aşil tendonu üzerindeki defektlerin kapatılmasında kullanılmıştır (8). Flepin hazırlanışında flep tabanın içmalleolden itibaren en az 10 cm proksimalde olmasına dikkat edilir (4). Bu prensipler ışığında, literatürde rastlamadığımız bir yöntemle, distal pediküllü çapraz bacak fasya flepi kullanarak yaptığımız başparmak dorsumu onarımı, sağladığı ince karakterde, travmaya dayanıklı, zengin kan dolaşımına sahip örtü ile bu bölgenin onarım amaçlarına uygunluk gösterdi. Donör bölgede fonksiyonel bir kayıp olmadı. Tekniğin tek dezavantajı, 14 gün süre ile çapraz bacak pozisyonunda immobilize edilmesiydi.

Özetle, başparmak dosumunda, kemiğe kadar varan yumuşak doku defektlerinde, uyguladığımız yöntem, kabul edilir fonksiyonel ve kozmetik suç veren, donör bölge morbiditesinin minimal, cerrahi tekniğin kolay olduğu bir onarım yöntemidir.

K A Y N A K L A R :

1. Brent, B., et al : Experience with the temporoparietal fascial free flap. Plast Reconstr Surg, 76 : 177, 1985.
2. Cannon, B., t al : Reconstructive Surgery of the Lower Extremity in Reconstructive Plastic Surgery ed. by J. M. Converse, W. B. Saunders Company, Philadelphia, 1977.
3. Carriquiry, C., et al : An anatomic study of the septocutaneous vessels of the leg. Plast Reconstr Surg. 76 : 35A, 1985.
4. Casey, A. : Les lambeaux fascio-cutanes pedicules a la jambe, Encycl. Med. Chir. (Paris), Techniques chirurgicales, chirurgie reparatrice, 45850, 4.11.11. 2p.
5. Cormack, G. C. Lamberty, B. G. H. : A classification of fascicutaneous flaps according to their patterns of vascularisation, Br J Plast Surg, 37 : 80, 1984.
6. Given, K. S. Carson, L. V. : Basic Principles involving the management of tissue loss in the lower extremity in Essentials of Plastic Maxillofacial and Recontructive Surgery ed. by N. Georgiade Williams Wilkins, Baltımore, P : 1088, 1987.
7. Smith, R. A. : The free fascial scalp flap. Plast Reconstr Surg, 66 : 204, 1980.
8. Thette, R. L., Laud, N. : The use of the fascia of the lower leg as a roll over flap : its clinical applications in reconstructive surgery. Br. J Plast Surg, 37 : 88 - 94, 1984.
9. Tegtmeier, R., et al : The use of fascial flap in ear reconstruction. Plast Reconstr Surg. 60 : 406, 1977.
10. Walton, R. et al : The posterior calf fascial free flap. Plast Reconstr Surg. 76 : 914, 1985.

Alt Ekstremite Defektlerinin Fasya - Deri Flepleriyle Onarımı

* Dr. Selahattin YAMAN * Dr. Beyhan KANMAZ ** Dr. Hülya Aydın KUT

Alt ekstremiteler vücudun en sık yaralanan bölgeleridir. Yaralanmaların etyolojisinde; trafik kazaları, iş kazaları, spor ve ateşli silah yaralanmaları başta gelir (4).

Travmanın şiddetine ve şekline göre sadece yumuşak dokular, sadece kemik doku veya her ikisi birden yaralanabilir. Bu nedenle alt ekstremite yaralanmalarının tedavisi plastik cerrahlar, ortapedistler, damar cerrahları ve fizik tedavi uzmanlarının kombine çalışmalarıyla başarıya ulaşır.

Alt ekstremite yaralanmalarında deri ve yumuşak doku onarımının öncelikle yapılması gerekir. Deri bütünlüğünün sağlanması enefksiyon riskini azaltır, kemik, sinir ve tendon onarımlarını kolaylaştırır. Eklem bölgelerindeki erken onarım kontraktür oluşumunu önler, eklemlerde fonksiyon kayıplarını azaltarak hastanın erken mobilizasyonunu sağlar (4, 5).

Alt ekstremiteler tüm vücut ağırlığını taşımaları, güçlü kaslara sahip olmaları, fiksasyon güçlükleri, kanlanmalarının diğer vücut bölgelerine göre daha az olmaları gibi özellikler gösterir. Komplike yaralanmalarda osteomyelit gibi enfeksiyonların sık görülmesi nedeniyle bu bölgede yumuşak doku yaralanmaları özenle tedaviyi gerektirir (4, 5).

Diz, poplitea, pretibial bölge, malleol bölgeleri, topuk, aşil tendonu üzeri ve ayak tabanı yumuşak doku onarımında zorluk gösteren bölgelerdir (4, 5). Bu bölgelerin yaralanmalarında eskiden greftler, tüp flepler ve cros-leg random deri flepleri kullanılırdı. Kullanılan bu yöntemlerin komplikasyonları fazla olup, hastanın uzun süre yatmasını gerektirir. Son yıllarda alt ekstremitelerin kanlanmalarının daha iyi bilinmesi, fasya-dri flepleri nin klinik kullanılmaya başlanması alt ekstremite dafektlerinin onarımına büyük aşamalar getirmiştir (1, 2, 5).

Fleple onarımı gereken alt ekstremite defektlerinde gastroknemius fasya-deri flebi kullanarak elde ettiğimiz sonuçlar sunulacaktır.

MATERYEL VE METOD :

Son iki yılda Şişli Etfal Hastanesi Plastik ve Rekonstrüktif Cerrahi Kliniği'nde 15 alt ekstremite defekti olan olguda gastroknemius fasya-deri flebiyle onarım yapıldı.

Olgulardan 10'unda sadece yumuşak doku yaralanması, 5'inde kemik ve yumuşak doku yaralanması birlikteydi. Olguların 6'sı kadın, 9'u erkektir. Olguların etyolojisi tablo - I de görülmektedir.

TABLO I : Olguların Etyolojisi

	Trafik Kazası	İş Kazası	Diğer
Olgu Sayısı	9	4	2

Olguların yaş gruplarına göre dağılımı tablo II'deki gibidir.

TABLO II : Olguların Yaş Gruplarına Göre Dağılımı

	0-10	10-20	20-30	30-40	40 ve üzeri
Kadın	3	2	1	—	—
Erkek	3	3	1	1	1
Toplam	**6**	**5**	**2**	**1**	**1**

* Şişli Etfal Hastanesi Plastik ve Rekonstrüktif Cerrahi Klinik Asistanı
** Şişli Etfal Hastanesi Plastik ve Rekonstrüktif Cerrahi Klinik Şefi, Doçent.

Defektin bölgesel dağılımı tablo III'te görüldüğü gibidir.

TABLO III : Defektin Bölgesel Dağılımı

Pretibial bölge	Aşil tendonu üzeri ve topuk	Malleol Bölge ve ayak bileği	Ayak Tabanı
2	5	6	2

Gastroknemius fasya-deri flebi vasküler anatomi açısından fasya-deri fleplerinin I. grubuna girer. Proksimal ve distalde ikişer pedikülü vardır. Flebin medial ve lateral gasroknemius üzerindeki kısımları ayrı ayrı kullanılabilir.

Olgularımızda kullanılan onarım yöntemleri tablo IV'te görüldüğü gibidir.

TABLO IV : Olgularda kullanılan Onarım Yöntemleri.

Distal pediküllü Gastroknemius fasya-deri flebi	Cros-leg gastroknemius fasya-deri flebi
4	11

Tüm olgularda flep hazırlanırken fasyanın flepten ayrılmamasına özen gösterildi. Bu amaçla fasya deri altına sütüre edildi.

BULGULAR :

Gastroknemius fasya-deri flebinin distal pediküllü olarak kullanıldığı olgularda 3. günden itibaren ayakta dolaşmalarına izin verildi. Bu flebin crosleg olarak kullanıldığı olgularda flep pedikülü 2 ile 3. haftalar arasında ayrıldı. Olgularımızda enfeksiyon ve flep nekrozu gibi komplikasyonlar görülmedi. Aşil tendonu üzeri, topuk, malleol bölgeleri ve ayak tabanındaki defektlerde bu flep kalınlık olarak çevre dokuyla uyumlu olduğundan hastaların ameliyat sonrası geç dönemde ayakkabı giymelerinde problem olmadı.

TARTIŞMA :

Alt ekstremitelerin yumuşak doku kayıplarında basit kapama, serbest deri greftleri, deri flepleri, kas ve kas-deri flepleri, fasya-deri flepleri ve serbest flepler gibi klasik onarım yöntemleri kullanılabilir. Alt ekstremite yaralanmalarında yaklaşım, mevcut onarım yöntemleri arasından en uygun olanını seçmek ve hastayı en kısa sürede iyileştirmektir. Rekonstrüktif yöntemi seçerken, fleplerin özellikleri, defektin etyolojisi yanında, defektin yeri de dikkatle alınır. (3, 4, 5).

Son 20-30 yılda rekonstrüktif yöntem olarak kas ve kas-deri fleplerinin yaygın kullanımı, bu fleplerden daha emniyetli olan fasya-deri fleplerinin gözden kaçmasına neden olmuştur.

Fasya-deri flepleri ilk kez 1980 yılında Pontein tarafından tanımlandı (1, 2). Fasya-deri fleplerinin klinik kullanımı alt ekstremite defektlerinin onarımına büyük kolaylıklar getirdi.

Alt ekstremite yaralanmalarında serbest deri grefti sıklıkla kullanılır. ancak pretibial bölge, aşil tendonu üzeri, topuk, malleol bölgeleri ve ayak tabanı gibi basıya ve travmaya sıkça uğrayan bölgelerde serbest deri grefti sadece yarayı biran evveel kapatmak amacıyla veya biyolojik pansuman olarak kullanılır. Bu bölgelerdeki defektlerin deri greftiyle onarımı sonrası sıkça ülserler açılır. Ayrıca bu bölgelerde ileride tendon, sinir ve kemik ameliyatları yapılacaksa defektin kanlanmaları iyi kalın bir dokuyla kapatılması gerekir. Fasya-deri flepleri bu amaca çok uygundur (1).

Alt ekstremitelerde lokal flepler iyi bir seçenek olmasına rağmen, kullanımı kısıtlıdır. Sadece küçük deefktlerde kullanılabilir (4, 5).

Basıya ve travmaya sıkça uğrayan ayaktaki bölgelerde eskiden uyluk ve bacak arka yüzden hazırlanan cros-leg random deri flepleri kullanılırdı. Bunların en boy oranının

ve kanlanmalarının yetersiz oluşu flep nekrozu gibi komplikasyonların sıkça görülmesine neden olurdu. Fasya-deri fleplerinin kullanımı alt ekstremitelerdeki büyük defektlerin rahatlıkla onarımını sağlamıştır. Bu fleplerin kanlanmaları iyi olup en boy oranı 1/3 büyüklükte hazırlanabilir (1).

Ayak bileği, aşil tendonu üzeri ve malleol bölgelerindeki defektlerde distal pediküllü gastroknemius fasya-deri flebiyle onarımla başarılı sonuçlar elde edilir Aşil tendonu üzeri ve malleol bölgesinde defekti olan 4 olgumuzda distal pediküllü gasroknemius fasya-deri flebiyle onarım yapıldı. Flep pedikülü hasar görmüşse veya defekt büyükse bu flep cros-leg olarak kullanılır.

Ayak bileği ve ayaktaki defektlerde hastanın rahat ayakkabı giymesi için onarımda kullanılan fleplerin çevre dokuyla uyumlu olması gerekir. Gastroknemius fasya-deri flebi ayak bileği ve ayaktaki defektlerde kalınlık olarak çevre dokuyla uyum sağlar.

Alt ekstremite defektlerinin onarımında kas ve kas-deri flepleri de kullanılabilir. Kas ve kas-deri flebi kullanılırken dönör kasın motor fonksiyonları kaybolur. Ayrıca bu flepler kalınlıkları nedeniyle alıcı ve verici alanda kontür bozukluğu yaparlar. Cros-leg olarak kullanıldıklarında fasya-deri flebi kadar emniyetli değildirler (1).

Fleple onarımı gerektiren olgularda distal ve proksimal pediküllü gastroknemius fasya deri flebiyle fonksiyonel ve kozmetik açıdan başarılı sonuçlar elde ettik.

K A Y N A K L A R :

1. Casey R. Les Lambeaux fascio-cutanes a'la Jambe. - Encycl. Med. Chir. Paris. Techques chirurgicales, chirurgie reparatrice, 45850. 4.11.11.23.p.
2. Cormack G. C. and Lamberty G. H. A Classification of fascio-cutaneous flaps according to their patterns of vascularisation. Brit. Jour. Plast. Surg. 37 : 80-87. 1984.
3. Mathes SJ. Nahai F. in Clinical atlas of musle and musculocutaneous flaps. The. C. V. Mosby Company S. T. Louis, Toronto, London. 1979.
4. Ralph Ger M. D. John B. Mc. Crav M. D. Reconstructive Surgery of the lower extremity in Convers J. M. Reconstructive Plastic Surgery, Vol : VII, pp : 3522-3604, W. B. Saunders Company. Philadelphia, 1977.
5. William W, Shaw, M. D., Guest Edit. Lower extremity trauma and reconstruction. Clin. Plas. Surg. An International Quarterly 13 : 4. 1986.

Klavikula Psödoartrozu (Non Unionu) Eşlik Eden Komplikasyonlar ve Cerrahi Girişim Sonuçları

* Op. Dr. Müjdat ENGİNSU

Klavikulanın kırıkları en sık karşılaşılan kırıklardan biri olmasına karşın, kaynamamaları ve açık redüksiyona gereksinim göstermesi nadirdir (1, 2, 3, 6). Neer (3, 4, 5) 2235 kırıktan sadece 3 tanesinde (% 0.1) non-union ile karşılaştığını; buna karşın primer açık redüksiyonla tedavi edilen 45 hastalık seride 2 hastada (% 4.4) non-union ile karşılaştığını bildirmiştir. Benzer şekilde Rowe (8) kapalı metodla tedavi edilen kırıklarda % 0.8, açık redüktion ile tedavi edilenlerde % 3.7 oranında non unionla karşılaştıklarını yayınlamıştır. Aslında claviculanın 1/3 orta kısım kırıklarında proksinmal fragmanın yukarı ve arkaya, distal fragmanın ise öne ve aşağıya yer değiştirmesi ile redüksiyon güçleşir. Distal fragman, coracoid ve acromiona ligamentler ile bağlı olması nedeniyle scapulanın herhangi bir hareketi ile rotasyona uğrar (6). Bu tip kırıklarda ilk anda redüksiyon sağlansa bile bu redüksiyonun korunması sorun olur (2, 3, 6). Clavicula kırıklarında, kozmotik görünüşte bozukluk haricinde omuz eklemi hareketlerinde kısıtlılık ve ağrı, subclavian damarlar ve plexus brachialis üzerine bası gibi komplikasyonlarla nadirde olsa karşılaşılır.

MATERYAL VE METOD :

1987-1989 yılları arasında klavikula kırığı nedeniyle tedavi edilen 115 erişkin hastanın 3 tanesinde (% 2.60) non-union ile karşılaşıldı. Hastaların üçü de erkekti ve yaşları 22 - 32 arasında idi.

Üç hastanın da kırığı travma sonucuydu ve claviculanın 1/3 orta kısmında çok parçalı kırıklar tarzındaydı. Radyolojik olarak her 3 hastada da fibröz veya atrofik gelişme (görülebilir callus yok veya çok az) mevcuttu. Hastaların, hepsine ilk yaralanmadan sonra 8 bandajı uygulanmıştı. Yaralanmadan ameliyata kadar geçen süre 6-12 haftaydı. Hastaların tümünde non-union tarafından ağrı, ağır yumuşak doku kontraktürü ve omuz hareketlerinde ileri derecede kısıtlılık mevcuttu.

Hastaların 2 tanesinde non-union bölgesinde plexus brachialiste lokal bası, 1 tanesinde ise torasic outlet sendromuna benzer bulgu ve semptomlar mevcuttu. Bu hastada subclavian arterin pozisyonel kompresyonuna bağlı olarak (kol abduction ve dış rotasyona getirildiğinde (+) wright manevrası) ön kol ve elin medial kısmında parestezi ve duygusuzluk vardı.

TEDAVİ :

Kırığa neden olan ilk injury ile ameliyat arasında geçen süre 6-12 hafta idi. Hastaların hepsinde DCP tarzı plak ve mini kortikal vidalar osteosentez aracı olarak kullanıldı ve plak olguların tümünde üst yüze uygulandı. 2 hastada iliak kanattan alınan kortikokanselloz greftler, 1 hastada gene iliak kanattan alınan bicortical greftler kullanıldı.

Operasyon esnasında sadece 1 hastada non-union bölgesinde adele interpozisyonu saptandı. Diğer 2 hastada fibröz doku tesbit edildi.

Post-op dönemde her hastaya kol-boyun askısı uyyulandı. İmmobilizasyon süresi 3-6 hafta arasında idi. Hastaların hepsine 3. haftadan sonra, kol boyun askısında iken, pandüler ve dairesel hareketlere başlandı.

* İnegol Devlet Hastanesi Ortopedi Uzmanı.

Resim - 1

SONUÇLAR :

8-20 ay süreyle izlediğimiz hastaların üçünden de mükemmel sonuç alındı Hastaların hiç biirnde ağrı ve eklem hareketlerinde kısıtlanma yoktu. Hastaların 2 tanesinde non-union bölgesinde olan pleksus brakicalis lokal basısına bağlı semptomlar, claviculanın redüksiyonu sonrasında tamamen düzeldi. Preop thorasic outlet syndromu olan 1 hastada egzersiz programı ile semptomlar geriledi Bununla beraber, semptomların tam düzelmemesi ve hastanın isteği üzerine, plakvida çıkartılırken 1. kot'a transaxiller rezeksiyon yapıldı.

Post-op yara iyileşmesi ve enfeksiyon problemi ile karşılaşılmadı Sadece 1 hastada (transaxiller kot rezeksiyonu uygulanan) insizyon üzerinde hipersensitivite görüldü.

TARTIŞMA :

Clavicula kırıklarının kaynamaması önemli fonksiyonel defisitlere neden olur.

Claviculanın anatomisini bilmek non-union ve tedavisinin planlanması için zorunludur. Claviculanın 1/3 orta kısmı 2 curve'nin; medial kısımda anteriora doğru konveksite; birleşme yeridir. Bu birleşme yerinden az miktarda cancellous kemik vardır. İskelet kasları kortikal kemiğin sadece bir kısmını örter ve bu bölgedeki adele hacmi çok azdır. Clavicula, scapula elevasyonda iken yaklaşık 40° lik rotasyon hareketi yapar. Rotasyonun büyük kısmı, kol horizontal seviyeyi geçtikten sonra olur. Germe ve kıvırma momentlerine ilave olarak, claviculanın 1/3 orta kısmı normal olarak torsinel kuvvetlerle ve karşı karşıyadır (6, 10).

Klavicula non-unionlarının tedavisinde Neer (3, 4, 5) ve Neviaser (7) greftlemeyi takiben kirschner teli veya non-absorbal, non-metalik sütürlei ile tesbiti önermişlerdir. Zenni ve arkadaşları (8) ise redüksiyondan sonra Steinmann teli veya Knowles pinler ile stabilizasyonu önermişlerdir. AO grubu (9), Jupiter ve Leffert (10) ile Lucas (11) greftlemeyi takiben plak vida kullanımının daha sağlam bir stabilizasyon yöntemi olduğunu bildirmişlerdir.

Kanımızca klavikula non-unionlarının tedavisinde intramedüller çivi veya rodların kullanılmasını savunmak güçtür. Çünkü teli

veya rodu intramedüller olarak yerleştirmek, claviculanın kurvu yüzünden teknik olarak zordur. Ayrıca kemiğin 1/3 orta kısmında, rotasyonel kuvvetleri bu çivilerle kontrol etmek olanaksızdır. Bunlara ek olarak, post-op dönemde eksternal tesbiti gerektirdiği için, rehabilitasyonun gecikmesine ve glenohumeral eklemde sertliğe neden olur. Plak-vida kullanılmasında ise daha stabil bir tesbit elde edilir, eklem hareketlerine daha erken başlanabilir.

KAYNAKLAR :

1. Quigley, T. B. : Management of Simple Fractures of Clavicle in Adults. New-Eng. J. Med. 243 : 286-290, 1950.
2. Mayer, J. H. : Non-union of Fractured Clavicle Proc. Roy. Soc. Med. 58 : 182, 1965.
3. Neer, C. S. II : Non-union of the Clavicle J. A. M. A. 172 : 1006 - 1011, 1960.
4. Neer C. S. II : Fracture of the Distall Clavicle with Detachment of the Coracoclaviculer Ligaments in Adults. J. Trauma, 3 : 99-110, 1963.
5. Neer, C. S. II : Fractures of the Distal Third of the Clavicle. Clin. Orthop. 58 : 43-50, 1968.
6. Rowe, C. R. : An Atlas of Anatomy and Treatment of Midclaviculer fractures. Clin. Orthop. 58 : 29-42, 1968.
7. Neviaser, R. J.; Neviaser, J. S.; Neviaser, T. J.; and Neviaser J. S. : A simple Technique for Intermall Fixation of the Clavicle. A Long term evaluation Clin. Orthop. 109 : 103 - 107, 1975.
8. Zenni, E. J.; Krieg, J. K.; and Rosen M. J. : Open Reduction and Internal Fixation of Clavicular Fractures. J. Bone Joint Surg. 63 : 147-151, 1981.
9. Müller, M. E.; Allgower, M. and Willenegger, H. : Manual of Internal Fixation. New York, Springer Verlag, 1970.
10. Jupiter, J. B.; Deffert, R. D. : Non-unions of Clavicle. J. Bone Joint Surg, 69-A 753-760, 1987.
11. Ali Khan, M. A., and Lucas, H. K. : Plating of Fractures of the Middle Third of the Clavicle Injury, 9 : 263 - 267, 1978.

Diz Artritinin Artroskopik Debridman ve Diz Protezi İle Tedavisi

* Dr. O. Sahap ATİK

Diz artritinin cerrahi tedavisinde; sinovektomi, artrotomi ile eklem tuvaleti, osteotomi ve artrodez yıllardır kullanılmakta olan yöntemlerdir. Bunlara son yıllarda, artroskopik debridman (1) ve diz protezleri (2) uygulamaları eklenmiştir. Her yöntemin olumlu ve olumsuz yanları vardır. Amaç hastaya ağrısız, hareketli ve dayanıklı diz eklemi sağlamaktır.

HASTALAR VE YÖNTEM

1987 - 1989'da diz artriti olan 72 hasta cerrahi olarak, artroskopik debridman veya diz protezi ile tedavi edildi. Ameliyat sırasında ortalama yaş 56 (42-76) idi. Hastaların 59'u kadındı. Bir hastada tanı romatoid artrit, diğerlerinde ise osteoartrit idi.

Artroskopik debridman sırasında; menisküsün dejeneratif yırtıkları eksize edildi, osteoiftler ve gevşek artiküler kıkırdak traşlandı, eklem lavajı yapılarak eklem içindeki serbest parçacıklar uzaklaştırıldı. İki türlü protez kullanıldı; 25 hastada Kinematic Condylar (arka çapraz bağın korunduğu tip) ve 5 hastada PCA Unicompartmental. Bir hasta dışında, bütün protezler kemik çimentosu ile implante edildi. Hiçbir hastada patella değiştirilmedi, Sadece osteofitler traşlandı. Gereken durumlarda lateral gevşetme yapıldı.

Gerek artroskopi gerekse artroplasti sonrası 1-3 günde hastalar tam ağırlık vererek ayağa kalktılar.

BULGULAR :

Ortalama takip süresi 10 (2-20) aydır.

Hospital for Special Surgery değerlendirme Skorları uygulandığında (100 puan üzerinden); ameliyat öncesi 45 puan (kötü) olan ortalama değerlerin ameliyat sonrası 82 puana (iyi) yükseldiği görüldü. Ameliyattan sonra ortalama fleksiyon 100° (70° - 130°) idi. Ekstansiyon ya tamdı, ya da 5°'lik bir kayıp vardı. Ameliyattan sonra istirahatte ağrısı olan hasta yoktu. Ağrısız yürüme uzaklığı artmıştı.

Bir hastada yüzeysel yara enfeksiyonu oluştu; drenaj ve antibiyotik tedavisi ile iyileşti. Başka bir hastada meydana gelen patellar malalignment, lateral gevşetme ile tedavi edildi.

1974'de Jackson (3), artroskopi sırasında yıkamanın artritli dizin tedavisinde yararlı olduğunu ileri sürdü. Özellikle, osteofitlerin ve subkondral sklerozun olmadığı dejenere menisküs vakalarında, anstabil dejenere menisküs parçalarının uzaklaştırıldığı durumlarda iyi sonuçlar elde edilmektedir (4). Bizim küçük serimizde de uzun süreli iyilik hali bu tür vakalarda gözlenmiştir. Yapılan cerrahi işlemin daha az travmatik oluşu, rehabilitasyonun daha kolay ve kısa sürede oluşu gibi nedenlerle, artroskopik debridman; yaşı genç ve patolojisi hafif derecede olan hastalar için uygun bir seçenektir. Son yıllarda diz protezlerinin uzun süreli takiplerinde kalçada olduğu kadar başarılı sonuçlar rapor edilmektedir (5). Menteşesiz tipte, dizin biyomekanik özelliklerini taşıyan protezler, gelişmiş klavuz sistemlerinin kullanması ile cerrahi teknik hataların azalması bu başarı oranının yükselmesinde rol oynamaktadır (2). Çimentosuz protezlerde de; protez kemik arasında, çimentolu protezlerde çimento-kemik arasında görülen fibröz doku (zar) (6) oluştuğu gözlenmektedir. Çimentosuz uygulamada özellikle tibial komponentde göçme, gevşeme sorun-

* Gazi Üni. Tıp Fak. Ortopedi ve Travmatoloji A.B.D, Doçent.

ları görüldüğü için, vakalarımızda çimentolu implantasyonu tercih ediyoruz.

Yine uzun süreli takiplerde; patellanın da değiştirildiği vakalarda, patellar komponentde komplikasyon (7, 8) oranı yüksek olduğu için hastalarımızda sadece patelladaki osteofitleri traşlamakla yetiniyoruz. Bu nedenle % 15-20 hastada patella etrafında ağrı görülmektedir.

Artrit sadece medial ya da lateral tibiofemoral eklemde ise unikompartmantal diz protezleri tavsiye edilmektedir (9). Daha az kemik rezeksiyonu yapılması nedeni ile revizyona daha çok kumaş kalmaktadır. Ancak ön çapraz bağın kopuk olduğu hastalarda unikompartmantal yerine total diz protezi tavsiye edilmektedir (15).

Romatoid artritli hastalarda total diz protezi tercih edilen tedavi yöntemidir. Osteoartritli hastalarda tavsiye edilen cerrahi tedavi yöntemleri şöyle özetlenebilir :

1 — Eklem tuvaleti : Mümkünse artroskopik olarak yapılmaktadır.

2 — Osteotomi : Patoloji medial kompartmanda ve Ahlböck sınıflandırmasına (11) göre I-III. devredeyse; hasta genç ve kırsal yörede yaşıyorsa yükscek tibial osteotomi (12) tercih ettiğimiz tedavi yöntemidir.

3 — Patoloji medial veya lateral kompartmanda ve hasta yaşlı ise unikompartmantal protez tercih edilmelidir.

4 — Patoloji yaygın ve hasta yaşlı ise total diz protezi en uygun tedavidir.

KAYNAKLAR :

1. Schonholtz, G. J. : Arthroscopic Debridement of the Knee Joint. Orthop. Clin. North Am. 2 : 257, 1989.
2. Atik, O. Ş. : Diz Protezlerine Genel Yaklaşım. MID Ort. Trav. Reh. Derg. 3 : 160, 1988.
3. Jackson, R. W. : The Role of Arthroscopy in the Management of the Arthritic Knee. Clin. Orthop. 101 : 28, 1974.
4. Rand, J. A. : Degenerative Meniscus Tears. Arthroscopy 1 : 253, 1986.
5. Insall, J. : Presidental Adress to the Knee Society. Clin. Orthop. 226 : 43, 1988.
6. Atik, O. Ş., Küllü, S. : Total Kalça Artroplastisi Sonrası Oluşan Gevşemenin Histopatolojik Değerlendirilmesi. Gazi Tıp Fak. Derg. 1 : 71, 1987.
7. Bayley, C. J., Scott, R. D., et al : Failure of the Metal-Backed Patellar Component After Total Knee Replacement J. Bone Joint Surg. 70-A : 668, 1988.
8. Lombardi, A. V., Engh, G. A., et al.; Fracture Dissociation of the Polyethylene in in Metal Backed Patellar Components in Total Knee Arthroplasty, J. Bone Joint Surg. 70-A : 675 - 1988.
9. Lindstrand, A., Stenstrom, A., Egund, N.: The PCA Unicompartmental Knee. Acta Orthop. Scand. 6 : 695, 1988.
10. Goodfellow, J. W., O'Connor, J. : Clinical Results of Oxferd Knee. Clin. Orthop. 250 : 21, 1986.
11. Ahlöck, S. : Osteoarthrosis of the Knee. Acta Radiol. (Suppl. 277) : 7, 1968.
12. Atik, O. Ş., Şengül, H. : Yüksek Tibial Osteotomide Exsternal Fiksatör Uygulaması ve Biyomekanik Çalışması X. Milli Türk Ortop. Trav. Kongre Kitabı. s. 129, 1989.

Total Diz Protezi Erken Sonuçları

* Dr. Mehmet ÇAKMAK

İst. Tıp Fak. Ortopedi ve Travmatoloji ABD.da, 1988 - 1989 yıllarında, 13 hastanın 18 dizine, posterior cruciate retaining tipi kinematik kondiler diz protezi uygulandı. Ortalama 8 ay takip edilen olgularda, Hungerford ve ark.nın diz değerlendirme kriterlerine göre, % 77,7 sinde (14 diz) mükemmel, % 16,6 sında iyi (3 diz), % 5,5 inde (1 diz) orta sonuç alındı. Varus veya valgus deformitesi olan 15 diz dahil hepsinde ekstremite normal eksenine getirildi. Ağrı bütün olgularda azaltıldı. İnstabilite olan 10 diz stabil duruma getirildi. Ameliyat sonrası fleksiyon derecesi 30 olan bir olgu dışında hepsi 90 dereceden fazla ve ortalama 106,6 derece idi. Yürüyemeyen veya çok güçlükle yürüyebilen 7 olgu rahatlıkla yürüyebilir duruma getirildi. Ameliyat öncesi ortalama puanı 44,7 iken bu ameliyat sonrası 90,2 ye çıkarıldı.

GİRİŞ :

Total diz protezleri ülkemizde son bir iki yıldır geniş olarak kullanılmağa başlanmıştır (2). Dünyada ise oldukça uzun bir geçmişi olan diz protezleri, son yıllarda ideal şekline henüz ulaşmamış olsa bile gelişmiş bir duruma gelmiş ve diz protezlerinde olması gereken özellikler ortaya konmuştur (4, 5, 8). Bugün için bu özellikler şöyle sıralanabilir :

1 — Her üç planda (yani fleksiyon ve ekstansiyona, abduksiyon ve adduksiyon, içe ve dışa rotasyon) hemen hemen normal diz hareketine izin vermelidir.

2 — Protezde, normal dizdeki gibi, devamlı değişen rotasyon merkezi olmalı böylece kayma ve yuvarlanma hareketi ile otomatik abduksiyon-adduksiyon ve otomatik rotasyon hareketine izin vermelidir

3 — Dizin normal anatomisine uygun olmalı ve dizin fizyolojik valgus açısını vermelidir.

4 — Protezin yerleştirilmesi esnasında minimal rezeksiyona gerek olmalıdır.

5 — Diz bağlarını muhafaza etmeli ve hareketin her bölümünde normal gerginliklerini simetrik olarak sağlamalıdır. Bu özellikleri olan ve dizin normal anatomi ve fizyolojisini verdiğine inandığımız kinematik diz protezlerini son iki yıldır kliniğimizde uygulamaktayız. Bu çalışmanın amacı bu protezlerle elde ettiğimiz erken sonuçları sunmaktır.

MATERYEL VE METOD :

İst. Tıp Fak. Ortopedi ve Travmatoloji ABD. da 1988 - 1989 yıllarında 13 hastanın 18 dizine posterior cruciote retaining tipi kinematik kondiler diz protezi uygulandı. Hastaların 11 i kadın, 2 si erkek idi. En küçük yaş 35, en büyük yaş 80,ortalama yaş ise 60,6 idi.

Gonoartrozun nedeni 6 olguda primer osteoartroz, 5 olguda romatoid artrit, 1 olguda travmatik artrit, 1 olguda septik artrit sekeli idi. Ameliyat için indikasyon bütün olgularda diğer yöntemlerle giderilemeyen ağrı ve yürüme güçlüğü idi. Hiçbir olguya daha önce cerrahi bir işlem yapılmamıştı. Romatoid artritli 5 olgu iki taraflı idi ve ameliyat öncesi ve esnasında sistemik kortizon tedavisi görüyordu.

Olguların 5 ine iki taraflı protez uygulandı. İki taraflı protez uygulanan olguların 4 ünde romatoid artrıt, 1 inde primer osteoartroz vardı. Romatoid artritli 1 olgunun diğer dizine de daha sonra total diz protezi yapılması planlandı.

* İst. Ün. İst. Tıp Fak. Ortopedi ve Travmatoloji Ana Bilim Dalı, Doçenti.

Primer osteoartrozlu 6 olgunun 4 ü iki taraflı, 2 si tek taraflı idi. İki taraflı olan bir olgunun her iki dizine total protez yapıldı, diğer ikisine ise ilerde high-tibial osteotomi, 1 ine de total protez yapılması planlandı.

Dize anterior longitüdinal insizyonla girildi. Ön çapraz bağ varsa kesildi, arka çapraz bağ korundu. Patellanın kenarları ve osteoiftleri rezeke edilerek yeniden şekillendirildi, Patellar protez hiçbir hastaya uygulanmadı, Fikse varus veya valgus deformitesi olan olgularda medial veya lateral yumuşak doku gevşetmesi yapıldı. Patellanın lateralizasyonu olan bir olguda lateral retinaküler gevşetme yapıldı. Tibial platoda geniş kemik defekti olan olgulara, femur rezeksiyonundan elde edilen kemiklerden yararlanarak kemik grefi yerleştirildi. Bütün olgularda sement ile tesbit yapıldı. Ameliyat 8 saat önce, ameliyat esnasında ve ameliyat sonrasında ilk iki gün geniş spektrumlu antibiotik kullanıldı. Flebotromboza karşı aspirin verildi. Yara kapatılmadan önce turnike açılıp hemostaz yapıldı ve şift dren kondu.

Ameliyat sonrası dizler 3 gün atelde tutuldu. Birinci günden başlanarak rehabilitasyona başlandı. İlk 2 gün yan yatar durumda yerçekimi ortadan kaldırılarak fleksiyon-ekstansiyon eksersizleri, daha sonraki 2 gün yerçemine karşı kuadriseps eksersizleri verildi. 4 cü günden itibaren kısmı ağırlık taşımaya izin verildi. Büyük kemik defektleri greftle doldurulan olgularda tam ağırlık taşıma 1,5 ayda, diğerlerinde ise 10. günden sonra başlatıldı.

BULGULAR :

Ortalama takip süresi en az 1, en çok 19, ortalama 8 ay idi. 6,5 ayın sonunda bütün hastalar koltuk değneksiz yürür duruma geldiler. Hiçbir hastada infeksiyon, pulmoner emboli, ölüm ve protez dislokasyonu gibi komplikasyonlar görülmedi. 2 olguda komplikasyonla karşılaşıldı. 1 olguda ameliyat esnasında tüberositas kopma kırığı oldu, yerine vidalandı, 1 ayda kaynama elde edildi, rehabilitasyonu gecikti, ancak yeterli diz fleksiyonu elde edildi. Diğer bir olguda ameliyat sonrası aşırı yapışıklıklar nedeniyle diz hareketleri 0-30 derece oldu. Reoperasyon yapıldı.

Olgularda ameliyat öncesi ve sonrası ağrı, stabilite, deformite, hareket ve kuadriseps kuvveti karşılaştırıldı. Ağrı bütün olgularda azaltıldı veya giderildi. Ameliyat öncesi 13 dizde varus, 2 dizde valgus olmak üzere 0-30 dereceler arasında deformite vardı. Ameliyat sonrası ise hiçbir olguda deformite yoktu. Ameliyat öncesi 10 dizde varus veya valgus instabilitesi vardı. Ameliyat sonrası ise sadece 1 olguda valgus instabilitesi vardı. Ameliyat öncesi ortalama 70 derece olan fleksiyon, ameliyat sonrası ortalama 106,6 derece idi. Ameliyat öncesi 7 olgu yürüyemiyor veya çit koltuk değneği ile birkaç adım atabiliyordu. Ameliyat sonrası bütün olgular desteksiz rahatlıkla yürüyebiliyordu. Quadriseps kuvvetinde ameliyat sonrası artma tesbit edildi.

Hungerford ve arkadaşları tarafından belirtilen diz değerlendirme tablosuna göre dizler değerlendirildi (7). Ameliyat öncesi dizlerin puanları 25-60 arasında ortalama 44,7 idi. Ameliyat sonrası puanları ise 70-95 arasında ortalama 90,2 idi. 80 puanın altında yalnız 1 olgu vardı. Ameliyat öncesi 55 olan bu olgunun puanı ameliyat sonrası 70 idi. Bu olgu orta 3 olgu iyi, 14 olgu mükemmel olarak değerlendirildi.

TARTIŞMA :

Olgularımızın % 95 ünde çokiyi ve iyi sonuç alınmıştır. Insall Scott ve Ranavat'ın serisinde % 90, Borden ve arkadaşlarının serisinde % 89, Cloutier'in serisinde % 89 çokiyi ve iyi sonuç alınmıştır (1, 4, 6, 8). Bizim elde ettiğimiz sonuç literatüre yakın, ancak onlardan biraz daha yüksektir. Bu durum takip süremizin kısa olması ve protezde gevşeme gibi geç komplikasyonların henüz oluşmamasına bağlanmıştır. Elde ettiğimiz başarılı sonuçlar bize ilerisi için oldukça fazla cesaret vermiştir.

Patello - femoral ekleme gelen büyük makaslama ve kompresyon stresleri patellar protezde kısa zamanda gevşeme ve kırılma gibi komplikasyonlara yol açmaktadır (3, 9).

Bu komplikasyonla karşılaşmamak için hiçbir olgumuza patellar protez yapmadık. Patellayı yeniden şekillendirmekle yetindik. Bunun da retropatellar ağrıya neden olduğu belirtiliyorsa da bizim olgularımızda belirginbir retropatellar ağrı yoktu. Belki bu durum da takip süresinin kısalığı nedeniyle idi.

Olgularımızda elde edilen fleksiyon derecesi 106,6 derecedir. Bu Cloutier'in serisinde 102, 8, Scott'un serisinde 106, Borden ve arkadaşlarının seriisnde 101 derecedir (4, 6, 12). Bu sonucumuz da literatürle uyumludur ve rehabilitasyonumuzun da yeterli olduğunu göstermektedir. Rehabilitasyonda devamlı pasif hareket makinası kullanmıyoruz. Aktif hareketin daha yararlı olduğuna inanıyoruz. Pek çok yazar da bunun kullanılmasını gereksiz bulmaktadır (2, 10, 11).

KAYNAKLAR:

1. Andersen, P. K., Hvid, I., Wethelund, J. and Sneppen, O. : Total Condylar Knee Artroplasty in Osteoarthritis, Clin. Orthop., 238 : 167-173, 1989.
2. Atik, O. Ş., Doral, M. N., Uslu, M., Şener, E. : Total diz protezi erken sonuçları, Artroplasti ve artroskopi dergisi, 1 : 8-11, 1989.
8. Bayley, C. J., Scott, R. D., et al. : Failure of the metal-backed patellar component after total knee replacement, J. Bone Joint Surg., 70-A : 668-674, 1988.
4. Borden, L. S et al : Total Condylar Prosthesis, Orthop. Clin. North Amer., 13 (1) : 123-130, 1982.
5. Calandruccio, R. A. : Campbell's Operative Orthopaedics, Vol. 2, Artroplasty, Chapter : 22, p : 2161-2188, C. V. Mosby Company, St Louis-Toronto-London, 1980.
6. Cloutier, J. M. : Results of Total Knee Arthroplasty with a Non-Constrained Prosthesis, J. Bone Joint Surg. 65-A : 906-919, 1983.
7. Hungerford, D.S., Kenna, R.V. and Krackow, K A : Porous Coated Anatomic Total Knee, Orthop Clin North Amer, 13 (1) : 89-102, 1982.
8. Insall, J., Scott, W. N. and Ranawat, C. S. : The total condylar knee prosthesis, J. Bone Joint Surg., 61-A : 173-180, 1979.
9. Lombardi, A. V., Engh, G. A., et al. : Fracture dissociation of the polyethylene in metal backed patellar components in total knee arthroplasty, J. Bone Joint Surg., 70-A : 675-679 1988.
10. Lynch, A. F., Bourne, R. B., Rorabeck, C. H., Rankin, R D and Donald A : Deepvein Thrombosis and Continouos Passive Motion after Total Knee Arthroplasty, J. Bone Joint Surg., 70-A : 11-14, 1988
11. Romnes, D. W., Rand, J. A. : The role of Continous passive motion following total knee arthroplasty, Clin. Orthop., 226 : 34-37, 1988
12. Scott, R. D. : Duopatellar Total Knee Replacement, The Brigham Experience, Orthop. Clin. North Amer., 13 (1) : 89-102, 1982.

A. G. C. Diz Protezleri Uygulamalarımız

* Dr. Ethem Faruk MUMCU
** Dr. Mert TÜZÜNER

S.S.K. Ankara Hastanesi 1. Ortopedi ve Travmatoloji Kliniği'nde 1988-1989 yıllarında 23 hastanın 26 dizine A.G.C. Diz Protezi uygulandı. Hastaların 18'i kadın, 5'i erkek idi. En genç hasta 50, en yaşlı hasta 74 yaşındaydı. Yaş ortalaması 62 idi. Ortalama takip süresi 7.5 ay idi (12-3 ay). Hastaların tümünde sement ile fiksasyon yapıldı. Post operatif fleksiyon derecesi 90° nin üzerinde idi.

Total diz artroplastisini takiben dizdeki deformite ve instabilitenin düzelmesi ile preoperatif ağrının kaybolması memnuniyet verici idi

Bu makalede 50 yaşın üzerindeki hastalarda uyguladığımız A.G.C. diz protezlerinin erken sonuçlarını sunduk.

GİRİŞ :

«Yaşam Harekettir, Hareket Yaşamdır» özdeyişinden insanların günlük aktiviteleri için ağrısız ve her eklemde, her düzlemde tam harekete gereksinimleri olduğunu anlıyoruz.

20. yüz yılın sonlarına geldiğimiz bu hareket özgürlüğünü verebilmek için teknoloji tüm olanaklarını zorlamaktadır. Bunun sonucu olarak da günümüzde hemen bütün eklemlere, replasman yapılabilmektedir. Biz de burada kliniğimizde uyguladığımız A.G.C. protezlerinin erkene sonuçlarını sunmayı amaçladık.

GEREÇ VE YÖNTEM :

1988 - 1989 yıllarında S.S.K. Ankara Hastanesi 1. Ortopedi Kliniğinde 23 hastanın 26 dizine A.G.C. protezi uygulandı (20 hastada unilateral, 3 hastada bilateral) Hastaların 18'i kadın ve 5'i erkek idi. En genç hasta 50, en yaşlı hasta 74 yaşındaydı. Yaş ortalaması 62 idi. Ortalama takip süresi 7.5 ay idi (12-3 ay) Hastaların tümünde sement ile tesbit yapıldı.

1 hastada kontrlateral kalçada doğuştan kalça çıkığı mevcuttu. 23 hastadan, 19'na primer osteoartrit, 1'ne post travmatik sekonder osteoartrit ve 3'ne romatoid artrit tanısı kondu.

Bütün hastalarda pre-operatif ağrı, hareket sınırlılığı vardı. Günlük aktiviteleri azalmıştı. Yürüme güçlüğü vardı. 1 hasta hiç yürüyemiyordu, 2 hasta koltuk değneği ve 8 hasta baston yardımı ile yürüyebiliyorlardı. Kalan 12 hasta baston kullanmıyordu ancak çok ağrılı ve zorlukla yürüyebiliyorlardı.

Anamnezde ilaç kullandıklarını, fizik tedavi gördüklerini ifade ediyorlardı. Bu konservatif tedaviden çok kısa süreli yararlandıklarını ifade ediyorlardı. Hastalardan 3 tanesi fizik tedavi kliniğinden devralındı.

Preoperatif 10 hasta 12 dizde diz fleksiyonu 90° nin üstünde idi. 8 hostada 8 dizde diz fleksiyonu 70° de sınırlı idi. 5 hastada 6 dizde diz fleksiyonu 70° nin altında idi.

---

* S.S.K. Ankara Hast. 1 Ortopedi Klinik Şefi.
** S.S.K. Ankara Hast. 1 Ortopedi Klinik Asistanı.

Anatomik aks'a göre yapılan preoperatif varus - valgus öçümlerine göre,

2 dizde	10° Valgus
3 dizde	9° Valgus
3 dizde	8° Valgus
4 dizde	6° Valgus
5 dizde	0° Valgus - Varus Yok.
2 dizde	10° Varus
2 dizde	8° Varus
4 dizde	7° Varus
1 dizde	5° Varus

deformitesi mevcuttu.

Bütün hastalar intra operatif Insall Knee Skalası'na göre değerlendirildi.

10 dizde	Grade	1 kondromalasi
11 dizde	Grade	2 kondromalasi
5 dizde	Grade	3 kondromalasi

mevcuttu.

Post operatif anotomik aks 8-10° Valgusta idi (Ortalama 9° Valgus) Bu da normal valgus derecesidir.

Post operatif	6 dizde	fleksiyon 110°
	10 dizde	fleksiyon 100°
	6 dizde	fleksiyon 95°
	1 dizde	fleksiyon 90°

idi.

Post operatif komponentlerde gevşeme ve enfeksiyon görülmedi. Hastalar bastonsuz yürüyebiliyordu. Sadece 1 hastada ki bunda da fleksiyon 90° idi. Ağrı ameliyat öncesine göre azalmıştı ancak devam ediyordu.

TARTIŞMA :

Artroplastilerde uzun süreli başarı alt ekstremitenin normal düzleminin sağlanmasına bağlıdır. Bu da dizin transvers eksenini yere paralel hale getirmek, anotomik aksı vertikal aksa göre 9° valgusa getirmekle sağlanır. (1) Post operatif sonuçlarımızla bu valgus derecesine elde etmiş bulunuyoruz.

Artroplastilerde amaç ağrıyı kaldırmak, deformiteyi düzeletmek, hareket genişliği sağlamak, statik ve dinamik stabiliteyi sağlamaktır. (2, 3)

A.G.C. protezlerinde iç ve dış yan bağlarla, posterior çarpraz bağ korunmaktadır, böylece dizin stabilitesi de korunmaktadır.

Post operatif sonuçlarımızda ameliyat öncesine göre hareket genişliği kazanıldı. Ağrı kaldırıldı ve statik ve dinamik stabilite sağlandı.

K A Y N A K L A R :

1. Crenshaw, A. H. : Campbell's Operative Orthopaedics, the C. V. Mosby Co., St Loius, 1987.
2. Evarst, C. M. : Surgery of Musculoskletal System, Churchill Livingstone, Newyork, 1983.
3. Smillie, I. S. : Injuries of the knee joint, E. S. Livingstone, London, 1980.

Total Diz Protezlerinin Erken Sonuçları

* Dr. İlker ÇETİN
** Dr. Uğur Işıklar

Ankara Üniversitesi Tıp Fakültesi Ortopedi ve Travmatoloji Kliniğinde Mayıs 1988 ile Temmuz 1989 tarihleri arasında 26 hastanın 27 dizine Kinematik Condylar total diz protezi uygulanmıştır. Hastaların % 16 sında primer patoloji romatoid artrit, % 78 inde osteoartrit, % 3 ünde hemofilik artropati, % 3 ünde hemofilik artropati, % 3 ünde osteonekrozdu. Ayrıca primer patolojisi osteonekroz olan 1 hastayada PCA unikompartmantal diz protezi uygulanmıştır Hastaların preoperatif diz skorları ortalama 47, postoperatif ise 84 olarak saptandı. Ortalama takip süremiz 8 ay olup en kısa takip 3 ay en uzun ise 17 ay arasında değişmekte idi. Erken postoperatif komplikasyon 3 hastada gözlendi (1 yüzeyel yara enefksiyonu, 1 postoperatif kanama, 1 postoperatif exitus), Kısa süreli takiplerde 3 hastadaki fleksiyon deformitesi dışında önemli komplikasyon gözlenmedi. Hastaların takip sürelerinin kısalığı nedeni ile radyolojik olarak gevşeme saptanmadı. Sonuç olarak total diz artroplastisi uygulanan hastaların büyük çoğunluğunda fonksiyonel kapasitelerinde belirgin artış saptadık.

Diz eklemini ilgilendiren ve hastayı hareketsiz kılacak derecede yaşantısını etkileyen patolojilerde eklem yüzeylerinin değiştirilmesi veya iki yüzey arasına yabancı bir madde yerleştirilmesi fikri yeni değildir. Rezeksiyon artroplastisinin ilk uygulayıcısı olarak 1863 yılında Verneuil belirtilmektedir. 1940 yılında Smith Peterson'un cup artrplastisi fikrinden yola çıkan Campbell ve Boyd femur kondilleri için yüzey replasmanı uygulamıştır. Ancak total diz protezlerinin günümüzde kullanılan ölçüde başarılı olması 1971 yılında Gunston'un çalışmalarını yayınlamasından sonra gerçekleşmiştir. Hungerford ve arkadaşları yeterli ve hassas bir instürmentasyon sistemi ile, doğru uygulandığında hatayı en aza indiren cerrahi sonuçlar elde etmek amacı ile Üniversal Total Diz Artroplasisi Sistemini (Universal Total Knee Insturmentation System) geliştirmişlerdir. Biz 27 total 1 unikomparmantel diz artroplastisi uygulanan serimizde bu sistemi ve total kondiller kinematik diz protezini uyguladık.

MATERYAL ve METOD :

Mayıs 1988 ile Temmuz 1989 arasında AÜTF Ortopedi ve Travmatoloji Kliniğinde 26 hastanın 27 dizine Kinematik Condylar total diz replasmanı uygulanmıştır. Bir hastada ise osteonekroz nedeni ile PCA unikompartmantal diz protezi uygulanmıştır. Hastalarımızın ortalama yaşı 58 olarak saptandı, yaş dağılımı 42 ile 67 yaş arasında değişmekte idi. Hastalarmızın % 87 si kadın % 13 ise erkekti. Total diz protezi uygulanan dizlerin % 78 inde dejeneratif osteoartrit, % 16 sında romatoid artrit, % 3 ünde ise hemofilik artropati primer patoloji olarak saptanmıştır. Total diz protezi uygulanan 6 hastada primer patolojinin romatoid artrit olması nedeni ile uzun stemli protez kullanılmış bir hastada ise tibial komponent stemin medüller kanala uyumsuzluğu nedeni ile yerleştirilememiştir. Bütün hastaların değerlendirmesi tarafımızdan yapılmıştır.

Klinik Değerlendirme :

Bütün hastalar ameliyat öncesinde ve sonrasında David S. Hungerford (1) tarafından tarif edilen 100 puanlık değerlendirme

* Ankara Üniversitesi İbni-Sina Hastanesi Ortopedi ve Travmatoloji Kliniği Profesürü.
** Ankara Üniversitesi İbni-Sina Hastanesi Ortopedi ve Travmatoloçi Kliniği Araştırma Görevlisi.

sistemi ile değerlendirildi (Şekil 1). Bu sistemde değerlendirme 50 puan ağrı, 20 puan hareket, 10 puan anatomik uygunluk (alignment), 10 puan stabilite, 10 puan kuvvet olmak üzere toplam 100 puan üzerinden yapılmaktadır.

Hastanın fonksiyonu diğer eklemleri ile ilgili olduğundan fonksiyonel değerlendirme 100 puan sistemine dahil edilmemiştir. Biz eğer diz ağrısızsa, stabilse, anatomik uyumu iyi ise, hareketli ve kuvvetli ise, ameliyat edilen eklem dışındaki sorunlar sebebi ile hastanın fonksiyonları sınırlı bile olsa cerrahinin amacına ulaşmış olduğunu kabul ediyoruz.

Bu değerlendirme yönteminde :

100 — 90 puan çok iyi
89 — 80 puan iyi
79 — 70 puan orta
70 in altı ise kötü olarak kabul edilmektedir.

Radyolojik Değerlendirme :

Radyolojik değerlendirme, ameliyat öncesi ve ameliyat sonrası kontroller sırasında çekilen grafilerle yapıldı. Standart pozisyonlar, hasta yatarak yan ve ayakta ön arka olarak alındı. Komponentlerin pozisyonu, dizin anatomik uygunluğu ve kemik çimen-

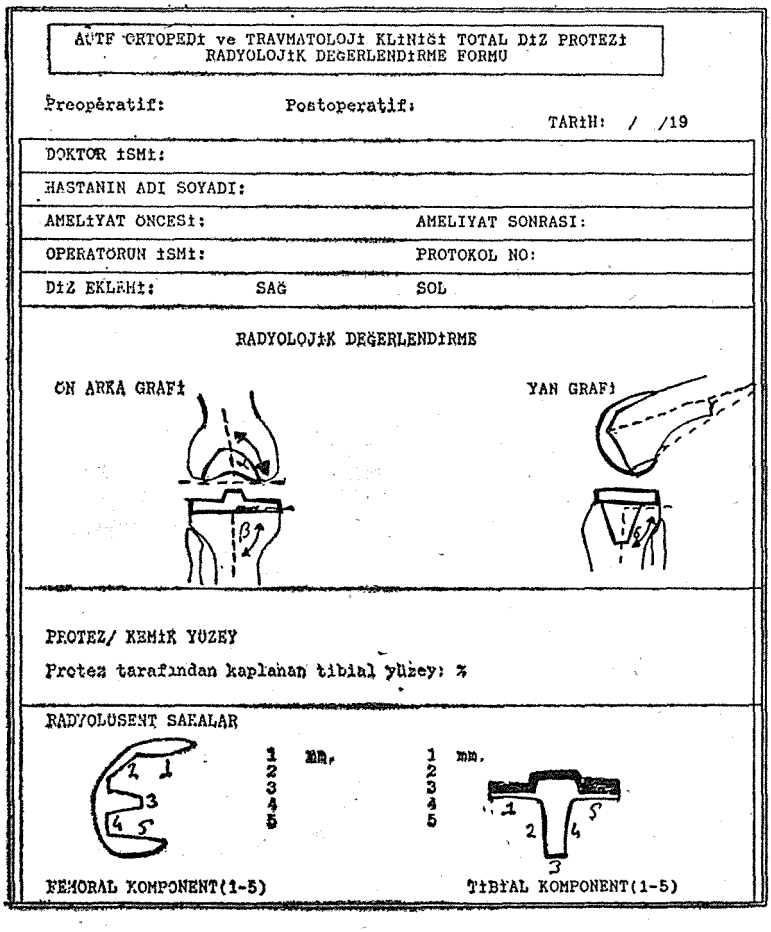
AÜTF ORTOPEDİ ve TRAVMATOLOJİ KLİNİĞİ TOTAL DİZ PROTEZİ
RADYOLOJİK DEGERLENDİRME FORMU

Preoperatif: Postoperatif:

TARİH: / /19

DOKTOR İSMİ:	
HASTANIN ADI SOYADI:	
AMELİYAT ÖNCESİ:	AMELIYAT SONRASI:
OPERATÖRÜN İSMİ:	PROTOKOL NO:
DİZ EKLEMİ: SAĞ	SOL

RADYOLOJİK DEĞERLENDİRME

ÖN ARKA GRAFİ

YAN GRAFİ

PROTEZ/ KEMİK YÜZEY

Protez tarafından kaplanan tibial yüzey: %

RADYOLÜSENT SAHALAR

1 mm. 2 3 4 5

1 mm. 2 3 4 5

FEMORAL KOMPONENT(1-5)

TİBİAL KOMPONENT(1-5)

uo (interface) temas yüzeyinin durumu şekil 2 de görülen standart formlarla değerlendirildi. Tibial komponent ön arka grafide kemik çimento yüzlerindekei radyolüsent çizgiler 5 bölgede mm. cinsinden ölçüldü, aynı işlem femoral komponent için yan grafilerde yapıldı. Elde edilen sayıların her komponent için her bölgedeki radyolüsent çizgi genişlikleri toplanması ile sonuca gidildi. Hem femoral, hem tibial komponentte 4 veya daha az değerler anlamsız kabul edildi.

Ameliyat öncesi mekanik anatomik uyum ve hareket genişliği :

Hastalardan 6 sında dizde varus deformitesi gözlendi (ortalama 10 derece, 3-20 derece), bunlardan 3 ünde deformite 15 dereceden fazla idi. 6 hastada valgus deformitesi vardı (ortalama 8, 5-15 derece). Ameliyat öncesinde 7 hastada fikse fleksiyon kontraktürü izlendi (ortalama 18, 5-70 derece. Ameliyat öncesi hareket sınırı 10-100 derece arasında idi.

Ameliyat Sonrası Bakım :

Ameliyat sonrası tüm hastalara iki adet Hemovac dren konup Jones bandajı uygulandı. 48 saat sonra drenler çıkarılıp aktif ve pasif hareketler başlanır. Continious passive motion cihazı rutin olarak 4. günden itibaren kullanılır. 28 dizden 20 sinde kullanılmıştır. Eğer postoperatif 14. günde hasta 85 derece fleksiyona erişmemişse manüplasyon uygulanır. Hastalara iki koltuk değneği ile nasıl kullanacağı öğretilir. Hastalar rutin olarak 6 hafta, 3. ay ve 6. ayda, daha sonra 1 yıllık aralarla kontrole çağrılır.

SONUÇLAR :

100 puan değerlendirme sistemine göre ameliyat öncesi ortalama değerler 46 idi (5-60), ortalama ameliyat sonrası değerler ise 84 idi (70-95). Ameliyat sonu ortalama hareket genişliği 5-110 (30-130) derece olarak saptandı, ortalama 105 derecelik pasif hareket genişliği vardı.

Ameliyat sonrasında yalnız 3 hastada fikse fleksiyon kontraktürü vardı, ortalama 11 derece idi (5-30). Bir hastada ameliyat öncesinde 70 derece fleksiyon kontraktürü vardı, ameliyat sırasında düzeltildi fakat ameliyat sonu takiplerde yeniden 30 derece olarak ortaya çıktı.

Ameliyat öncesinde 6 hastada fleksiyon 90 dereceden azdı. Ameliyat sonrasında ise 2 hastada fleksiyon 90 derecenin altında idi, bu hastalarda ameliyat öncesinde pasif hareket sınırı 90 derecenin altında idi. 22 hastada ameliyat sonrasında pasif hareket sınırında artış saptandı, 3 hastada ise pasif hareket sınırında azalma saptandı. Bu serimizde ameliyat sonrası dönemde ortalama fleksiyon kazancı 18 derece idi. 1 hastaya ameliyattan sonra 6. haftada manüplasyon yapıldı ve ileri takipde bu hastanın 95 derece fleksiyon yapabildiği gözlendi. 1 hastada hemofili A nedeni ile postoperatif dönemde kanama kontrolü güçleşti ve bu hastaya 8. haftada artrodez uygulandı. Pateller komponent her hastada uygulanmaya çalışıldı bazı teknik imkansızlıklar nedeni ile 5 hastada patelladaki osteofitler temizlenerek patella yüzey artroplastisi uygulanmadı. Henüz takiplerimiz yeterince uzun süreye dayanmadığından hiç bir hastaya revizyon yapmaya mecbur kalmadık.

Radyolojik Değerlendirme :

Anatomik uyum; komponent pozisyonu ve diz anatomik uyumu şekil 2 de görüldüğü gibi ölçüldü. Ortalama alpha 96.5 + 3.7 derece, beta 89.2 + 2.7 derece, gama 4.1 + 6.0 derece, delta 8.6 + 4.7 derece ve valgus 4.8 + 3.8 derece. Bu açıların anlamı : Ortalama femoral komponentin 6.5 derece valgusta, tibial komponentin ise 1.8 derece varusa, lateral planda femoral komponentin 4.1 derece fleksiyonda ve tibial komponentin ise 2,9 derece posterior eğim gösterdiğidir. Dizde ortalama toplam valgus 4.8 derecedir. Buna ilaveten tibial komponentin kesilen tibia yüzeyini kaplama oranı ise % 88 + 8.8 olarak hesaplanmıştır.

Henüz radyolüsent çizgilerin değerlendirilmesi anlamlı olmadığından bu durum uzun takiplerle ayrıca belirtilecektir.

AÜTF İBNİ-SİNA HASTANESİ ORTOPEDİ ve TRAVMATOLOJİ KLİNİĞİ TOTAL DİZ PROTEZİ TAKİP FORMU

1) AĞRI :

A.	İstirahat ağrısı. Egzersiz sırasında şiddetli ağrı Aspirinden etkili analjezik kullanımı. Günlük aktiviteye engel olan ağrı.	0
B.	Sık istirahat ağrısı. Günlük aktivite ile orta şiddette ağrı Yürürken destek kullanma ihtiyacı, Çalışmaya engel olan diz ağrısı. Günlük aktivitede kısıtlanma.	10
C.	Nadir istirahat ağrısı. Günlük aktivitelerde minimal kısıtlılık. Analjezik gerektiren ağrı.	25
D.	Günlük aktivitelerde dayanılır şiddette ağrı. Arasıra analjezik kullanımı.	40
E.	Günlük aktivite sırasında ağrı olmaması. Aşırı aktive sırasında ağrı. Nadir analjezik kullanımı.	
E.	Günlük aktivite sırasında ağrı olmaması.	45
F.	Hiç bir hareket ve eğsersiz sırasında ağrı olmaması.	50

2) STABLİTE

A.	0—5 Derece	10
B.	5—15 Derece	5
C.	15 Dereceden fazla	0

3) DEFORMİTE (3-8 valgus normal)

A. Varus valgus deformitesi		B. Fleksiyon kontraktürü	
1. 0—5 derece	+ 10	1. 5—15 derece	— 5
2. 6—10 derece	+ 5	2. 15—30 derece	— 10
3. 11—15 derece	+ 2	3. 30—45 derece	— 15
4. 16—20 derece	+ 0	4. > 45 derece	— 20
5. > 20 derece	— 5		

4) PASIF HAREKET SINIRI

A.	1—30 derece	0
B.	31—60 derece	5
C.	61—90 derece	10
D.	91—105 derece	15
E.	> 105 derece	20

5) QUADRICEPS KUVVETİ

A.	% 75'den fazla	10
B.	% 50—75	5
C.	% 50	0

PREOPERATİF DEĞERLENDİRME **TOPLAM :** .....

Altı olgumuzda stabilizer tip protez kullanılmıştır. Bu protezi kullandığımız hastalarda hareket genişliği diğer hastalara nezaran daha fazla olmuştur. Tibianın posterior subluksasyonuna engel olduğu için hastalara merdiven çıkmakta kolaylık sağlamaktadır. Bu protezlerin uzun stemli tipleri özellikle kemik kalitesinin iyi olmadığı romatoid artritli hastalarda daha iyi bir fiksasyon elde etmek için kullanılmaktadır. Tibial komponentin posteriora yerleştirilmesi idealdir, bu durum ekstansör mekanizmanın moment kolunu uzatır, böylece kuadriseps aynı işi yapmak için daha az kasılır ve patellofemoral kontakt streste azalma olur (2), bu durum tibial tüberkülü öne alarak patellofemoral kompresif kuvvetleri azaltmak için uyguladığımız ameliyatlardaki etkiye benzer. (3)

TARTIŞMA :

Çimentosuz protez tiplerinin çok yaygın olduğu günümüzde halen bütün olgularda çimentolu protez kullanmamız bu konuda bir miktar geri kalmış olduğumuzu yansıtır. Açıkça bilinmektedirki öğrenme eğrisininde deneyimimizde bir yeri vardır. Mesela olgularımızı gözden geçirdiğimizde iki tibial komponentin bir boy küçük kullanılmış olduğunu farkettik. Bu olgularda ilerideki yıllarda birim alana birden fazla yük nedeniyle çökme ve gevşeme beklenebilir.

Ritter ve arkadaşları uzun takiplerde diğer fiksasyon yöntemlerinin daha üstün olduğu ispatlanıncaya kadar çimentolu total diz artroplastisinin kullanılmasının uygun olacağını belirtmektedirler. Henüz bu ameliyatı birbuçuk yıl önce yapmaya başladığımızdan bu konudaki değerlendirme ve takiplerimiz ileride daha sağlıklı ve gerçekçi olacaktır.

K A Y N A K L A R :

1. David S. Hungerford, MD., Robert V. Kenna, MD., Kenneth A. Krackow, MD. : The Porous Coated Anatomic Total Knee, North Am. Clin. Orthop, 13 : 1, 103-122, 1982.
2. Figgie HE., Goldberg VM., Heiple KG., et al : The influence of tibial patello femoral location on function of the knee in patients with the posterior stabilized condylar knee prothesis. J. Bone Joint Surg. 68A : 1035 - 1986.
3. Insall J. : Patellar pain. J. Bone Joint Surg. 64A : 147-1982.
4. Ritler MA., Thomberry AL., Silver JM. : Total knee replacement and total hip artroplasty : A comparison of results. Comtemp Ortop. 10 : 73-77, 1985.

Gonartrozun Cerrahi Tedavi Yöntemlerinden Düzeltici Osteotomilerin (Yüksek Tibial Osteotomi) Önemi

* Dr. Melih BOYACIOĞLU
** Dr. Turgay ER

GONARTROZLARDA CERRAHİ TEDAVİ İMKANLARI

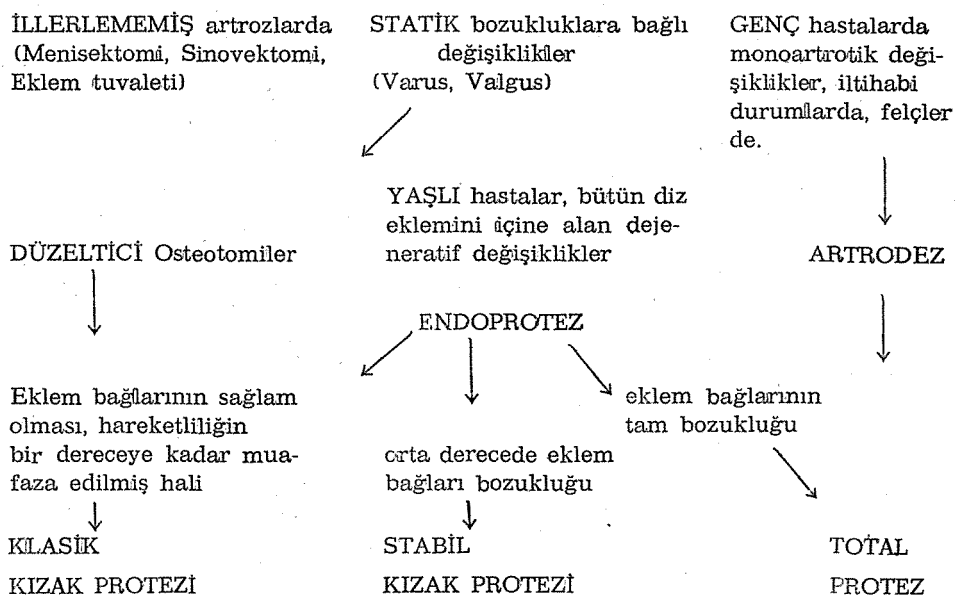

Sık olarak Gonartrozlar bacağın konjenital ve sonradan olan varus ve valgus durumuna bağlı ve yine patello-femoral eklemin kayma yüzünün dejeneratif bozukluğuna bağlı artroz öncesi deformiteler olarak adlandırılan durumlar sonucu ortaya çıkar.

Optimal olmıyan yük taşımasına bağlı, genu varum durumunda dizin iç, genu valgum durumunda dizin dış gonartrozuna neden olur. Bu durumlarda eksen düzeltici ameliyatlar uygulanır, bu ameliyatların gayesi yük dağılmasının düzenlenmesidir, genellikle düzeltme tibia başında yapılan osteotomi ile gerçekleştirilir.

Baltalimanı kemik hastalıkları hastahanesinde 1986 - 1989 yılları arasında gonartroz nedeni ile başvuran ve cerrahi müdahale önerilen hastalardan 36 tanesine yüksek tibial osteotomi ameliyatı uygulandı.

Hasta Gurubu :

29'u % 80,5 Kadın
7 si % 19,5 Erkek

Ameliyat oldukları zaman yaş ortalaması 50,5.

En genci 12 yaşında bayan, en yaşlısı 61 yaşında yine bayan.

* Baltalimanı Kemik Hastanesi Ortopedi ve Travmatoloji Uzmanı, Doçent.
** Baltalimanı Kemik Hastanesi Ortopedi Travmatoloji Uzmanı.

İndikasyonları :

19	Vakada	Genu Varum	% 52,7
8	»	Genu Valgum	% 22,2
2	»	Genu Varum+Femora pateller artroz	% 5,5
5	»	Post travmatik Genu Varum	% 13,8
2	»	Konjenital Genu Valgum	% 5,5

Ortalama varus açısı : 13,3, Ortalama valgus açısı : 16,2 idi.

Teknik : Yüksek tibial Osteotomi, 2 vakada Y.T.O+Bandi effeti ile. Osteotomi spongioz metafiz bölgesinden yapıldı ve U çivisi ve Coventry çivisi ile fiksasyon sağlandı.

Postoperativ 6 haftalık uzun bacak alçısı uygulandı, ikinci günden itibaren aktiv Quadriceps eksersizlerine başlanıldı.

Neticeler :

Ortalama gözlem süresi 1 yıl 6 ay, Maximal gözlem süresi 2 yıl 8 ay, denebilir ki bu gözlem süresi oldukça kısadır, erken neticeler olarak göze alınmalıdır.

Neticeleri şu şekilde özetlemek mümkündür.

a) Ameliyattan önce, hastanın taburcu olduğu zamandaki ve son kontrolda eklem hareketliliğinin karşılaştırılması.

b) Ameliyattan önce ve sonra duyulan subjektiv şikayetlerin karşılaştırılması.

Ameliyat öncesi maximal fleksiyon vakallarda 75°-135° arasında ölçülmüştü, ortalama : 105°.

Bu değer post operativ 5 vakada (% 13) 5°-10° arasında düzelmiştir.

% 87'sinde fleksiyonda değişiklik saptanmadı.

Ameliyat öncesi 36 vakanın 29'unda (% 80,5) mevcut olan yüklenme ve hareket esnasında olan ağrı 9 vakada (% 25'inde) kısmen düzelmiştir.

Komplikasyonlar :

4 vakada (% 11,1) Yüzeyel cilt süpürasyonu. 1 vakaya tekrar sekonder dikiş atıldı, bu hasta diabetli idi.

1 vakada Fibular parezi (Post operativ uygulanan alçıya bağlı) bu hastanın kontrol muayenelerinde fibular parezinin geriledigi tesbit edildi.

3 vakada (% 8,3) Hafif lateral bağ instabilitesi tesbit edildi.

Tartışma :

Total diz protezi uygulanmamasının başlıca nedenleri, Protez maliyetinin yüksekliği, infeksiyon riski, başarısızlık olasılığında artrodez işlemine geçmekteki zorluk ve en önemlisi hastaların protezi kırsal kesim koşullarında kullanmalarındaki güçlük idi.

Diz ekleminin statik bozukluklarında (varus, valgus deformitelerinde), eklem bağlarının sağlam olması, ve eklemin hareketliliğini bir dereceye kadar muhafaza etmiş durumlarında, Ülkemizin sosyo ekonomik koşulları göz önüne alındığında, Total diz protezlerine alternativ olarak, yüksek tibial osteotomi indikasyonlarının geniş tutulması kanısına vardık.

KAYNAKLAR :

1. Blauth, W : Zur Technik der valgisierenden, kniegelenksnahen Tibiakoposteotomie. Unfallheilkunde 87 (1984) 397.
2. Coventry, M. B. Osteotomy of the upper portion of the tibia for degenerative arthritis of the knee. J. Bone Joint Surg. 47-A (1965) 984.
3. Insall, J. ni., M. J. Douglas, Ch. Msika : High tibial osteotomy for varusgonarhrosis. J. Bone Joint Surg. 66-A (1984) 1040.
4. Morscher, E., L. Jani : Korrekturosteotomien bei posttraumatischen Wachstumsstörüngen Orthopade 6 (1977) 113.
5. Viernstein ,K., W., W. Keyl : Die operative Behandlung der Kniearthartrose biem alten Menschen. Münch. Med. Wschr. 116 (1974) 243.

Gonartrozların Maquet Tipi Semi-Silindirik Yüksek Tibial Osteotomi İle Tedavisi

* Haklı SUR ** Semih AYDOĞDU ** Emin TAŞKIRAN

Ülkemizde gonartrozlu hastalar, çoğunlukla geç dönemde, ileri derecede varus deformiteleri ve subluksasyonlar oluştuktan sonra Ortopedistlere başvurmaktadır. Çalışmamızın amacı bu tip olgularda iyi planlanmış ve doğru uygulanmış yüksek tibial osteotominin yüksek oranda iyi ve çok iyi sonuçlar verebileceğini göstermektedir.

MATERYEL VE METOD :

1985 - 1988 yılları arasında kliniğimizde yüksek tibial osteotomi uygulanmış 23 olgu (25 diz) incelenmiştir. Olguların yaş ortalaması 59 (en küçük 47, en büyük 66), ortalama izlem süresi 21.2 ay (en kısa 8 ay, en uzun 48 ay)'dır. 4 olgu erkek, 19 olgu kadındır. Tüm olguların preoperatif planlaması tek ayak üzerinde çekilen anterior-posterior telemetrik alt ekstremite graiflerinde belirlenen mekanik eksene göre yapılmıştır. Operasyon Maquet tipi semisilindirik osteotomi tekniği ile uygulanmıştır (14). Dikkat edilmesi gereken önemli noktalar : Tromboembolik komplikasyonları önlemek için turnike kullanılmaması proksimal steinman çivisinin skopi altında ekleme tam paralel ve yakın olarak geçirilmesi, 1/3 orta - 1/3 distal bileşkeden fibuler osteotomi yapılması (fibuler sinini korumak için) dir. Tespit materyeli Charnley eksternal fiksatörüdür. Bu materyel, anestezi etkisi geçer geçmez erken aktif diz hareketine izin verir. Postoperatif 8. günde olgular çift koltuk değneği ile parsiyel yüklenme verilerek yürütülürler. 6. haftada X-Ray ile kaynama kontrolü yapılarak steinman çivileri çıkarılır. 2.5 ay sonunda tam yüklenmeye izin verilir.

BULGULAR :

Postoperatif mekanik eksen sapması (varus derecesi) ortalama 19 derece (en az 10 derece, en çok 32 derece) idi. 25 dizin 16'sı (% 64) 15 derecenin üzerinde varus derecesine sahip idi. Olguların değerlendirilmesi Merle D'aubigne kriterlerine göre yapıldı (Tablo 1). Buna göre 9 olguda çok iyi (% 16), 3 olguda kötü (% 12) sonuç alınmıştır. Preoperatif varus dereceleri ile sonuçlar arasındaki ilişki Tablo II'de gösterilmiştir. Orta ve kötü sonuç alınan tüm olguların preoperatif varus derecesi 18 derecenin üzerinde idi. Postoperatif geç kontrolde 16 olgunun gonartrozu gerilemiş (% 64), 8 olgunun aynı kalmış (% 32), 1 olgunun ise ilerlemiştir. Bu radyolojik evreleme, Vainiopaa (18) kriterlerine göre yapılmıştır (17).

KOMPLİKASYONLAR :

Bir olguda enfeksiyon, bir olguda postoperatif 1. ayda düşmeye bağlı korreksiyon kaybı, bir olguda da aşırı obesite nedeni ile tekrar varusa dönüş oluşmuştur. Bu üç olgu aynı zamanda 3 kötü sonucu oluşturmaktadır.

TARTIŞMA :

Son yıllarda çeşitli yazarlar gonartrozda diz protezlerindeki gelişme nedeni ile yüksek tibial osteotomi uygulanma alanının giderek daraldığını belirtmektedirler (7). Ancak biz çalışmamızda; iyi planlanmış ve uygulanmış yüksek tibial osteotominin, çoğunluğu yüksek varus açısına sahip ve yaş ortalaması yüksek olgularda bile iyi ve çok iyi

* E.Ü.T.F. Ortopedi ve Trav. A.B. Dalı Öğretim Üyesi, Doçent.
** E.Ü.T.F. Ortopedi ve Trav. A.B. Dalı Uzmanlık Öğrencisi.

TABLO I : Merle D'aubigne Kriterleri.

Bulgular	Puanlama	Değerlendirme
* Ağrı	5	28 — 30 = Çok İyi
* Yürüme Fonksiyonu, Yürüme uzaklığı, Topallama, Yürüme desteği	12	25 — 27 = İyi 22 — 24 = Orta 21 ve aşağısı = Kötü
* Hareket Kısıtlılığı	4	
* Subjektif İnstabilite	3	
* Klinik Laksite	3	
* Merdivan inme-çıkma	3	
TOPLAM	30	

TABLO II : Preoperatif Varus Derecesi ile Sonuçları arasındaki İlişkiler.

Sonuçlar	10—14	15—19	20—29	30 ve Yukarısı	Toplam	%
Çok İyi	4	2	2	1	9	% 36
İyi	5	1	2	1	9	% 36
Orta	—	3	—	1	4	% 16
Kötü	—	1	1	1	3	% 12
Toplam	9	7	5	4	25	% 100

sonuç vereceğini gördük. Pre-operatif planlamada mekanik eksenin esas alınması (6, 17) tibio-femoral açının geniş varyasyona sahip olmasındandır (7, 18) :

Semisilindirik osteotomide patellar tendon mediale gevşeyerek ve tuberositas tibianın ventrale alınması ile olguların çoğunda birlikte varolan patello-femoral artroz tedavi edilmiş olur (10, 13). Bazı cerrahlar kapalı kama osteotomisini kullanırlar (7, 17, 18). Olgularımızın çoğunda olduğu gibi ileri deformiteli dizlerde, bu korreksiyonu sağlamak için tuberositas tibia ile diz eklemi arasında yeterli kemik kama bulunmaz. Tuberositas tibianın distalinde yapılan osteotomiler ise patello-femoral artroza etkisizdir. Oysa kullandığımız teknik biomekaniğe daha uygun bir düzeltme sağlar (15).

Charnley Eksternal Fiksatörü erken-aktif diz hareketine izin verir. Çivi yolu enfeksiyonu dezavantajına rağmen, sağladığı kompresyon ve erken yüklenme olanağı nedeni ile, kaynamama riski minimale iner. Uygulanan diğer internal fiksasyonlardan sonra alçılı tespit yapılması gerektiğinden, bu artrozlu dizde hareket genişliğini önemli ölçüde azaltacaktır (9, 18).

Yüksek tibial osteotomiden başarılı sonuç almak için tam bir korreksiyonun sağlanması zorunludur (3, 6, 17, 18).

Bizim de uyguladığımız gibi bir çok yazar 3-5 derecelik aşırı düzeltmeyi preoperatif planlamaktadır (3, 12, 16). Bu, varus deformitesinin en önemli nedenlerinden olan ve yaşlılıkta gelişen lateral kas güçsüzlüğünü telafi etmek içindir (14).

İleri derecede Gonartrozlarda diz protezleri yaygın olarak kullanılmakta ise de, protez tiplerinin adedi ve sık sık çıkan yeni modeller bazı problemlerin çözümlenmediğini göstermektedir. Bu durum osteotomilerin önemini arttırmaktadır (8, 11, 16).

Olgularımızın çoğunda da gördüğümüz gibi 90 derecenin üzerindeki bir fleksiyon olanağını hangi en yeni yüklenmesiz diz protezi sağlayabilir.

Aşırı deformitelerde uygulanan osteotomiden kalıcı iyi sonuç elde edilmese bile, daha sonra diz protezi uygulamasını kolaylaştıracak ,gevşeme riskini de azaltacaktır (18).

Sonuç olarak, Maquet tipi semisilindirik osteotomi, ileri gonartrozlar da bile uygun ve güvenilir sonuçları ile, diz protezi gereksinimini geciktirmekte hatta ortadan kaldırabilmektedir.

KAYNAKLAR :

1. Bandi W. : Chondromalacie patella und femoro-patellare Artrose. Atiologie Klinik und Therapie Helv. Chir : Acta, Suppl. 11, 1972.
2. Blaimont P., Burnotte J., Baillon V. M., ditions d'équilibre dans le genon normal Duby P : Contribution a l'étude des conet pathologique. Application au traitement de l'arthrose varisante. Acta Orthop. Belgica 1971, 37, p. 573-592.
3. Coventry M. B. : Osteotomy about the knee for degenerative and rhumatoid arthritis. Indications operative thechnic and results. J. Bone Joint Surg. 1973, 55, p. 23-48.
4. Fergusson A. B., Brown T. D., Fu F. H., Rutkowski R : Diminution de la pression fémoro-patellaire par avancée de la tubérosité tibiale antérieure. J.B.J.S. 61-A, p. 159-161.
5. Ficat P. : Les déséquilibres rotuliens de l'hyperpression 'a l'arthrose Masson Ed. Paris 1973, 133 p.
6. Hernigon P. H., Medevielle D., Debeyre J., Goutallier D. : Proximal Tibial Osteotomy for Osteoarthritis with Varus Deformity. J.B.J.S. 1987, 69-A, p. 332-354.
7. Insall J. N., Joseph D. M., Misika C. : High Tibial Osteotomy for Varus Gonarthrosis. J. B. J. S., 1984, 66-A, p. 1040-1048.
8. Jackson J. P., Waugh N. : The Technique and Complications of Upper Tibial Osteotomy. J. B. J. S. 1974, 56-B, p. 236-245.
9. Jackson R. W., Burdick W. : Unicompartmental Knee Arthroplasty. Clin Orthop, 1984, 190, p. 182-185.
10. J.ang C. C., Hang Y. S., Liu T. K. : A new Jig for Proximal Tibial Osteotomy Clin Orthop. 1988, 226, p. 118-123.
11. Jones W. T., Bryan R. S., Peterson L.F.A., Ilstrup D. M. : Unicompartmental Knee Artroplasty Using Polycentric and Geometric Hemicomponents. J.BJ.S. 1981, 63-A, p. 946-954.
12. Kettelkamp D. B., Wenger D. R., Chao E. Y.S., Thompson C. : Results of Proximal Tibial Osteotomy. J.B.J.S. 1976, 58-A, p. 952-960.
13. Lamont R. L., Prasad B. : Experiences with Dome Shaped Osteotomy of Upper Tibia for Multiplane Correction Clin. Orthop., 1973, 91, p. 152-157.
14. Maquet P. : Valgus Osteotomy for osteoartritis of the knee Clin Orthop. 1976, 120, p. 143-148.
15. Maquet P. : Biomécanique du genou. Application 'a la pathogénie et au traitement chirurgical de la gonarthrose. Springer Verlag Ed. Berlin, Heidelberg, New York 1977, Vol. 1.
16. Thornhill T. S. : Unicompartmental Knee Artroplasty. Clin Orthop. 1986, 205, p. 121-131.
17. Tjörnstrand B.A.E., Egund N., Hagstedt B. V. : High Tibial Osteotomy, A Seven Year Clinical and Radiographic Follow up Clin Orthop. 1981, 160, p. 124-136.
18. Vainionpaa S., Laike E., Kirves P., Tiusanen P. : Tibial Osteotomy for Osteoarthritis of the knee. A five to ten year Follow-up study. J.B.J.S., 1981, 63-A, p. 938-946.

Kırık Tedavisinde Fiksatör Ekstern Uygulaması

* Dr. Selim ULUĞTEKİN
** Dr. Ünal KUZGUN

Uzun kemiklerin 2 ve 3 derecedeki açık kırıkları eksternal fiksasyonun en yaygın biçimde kullanıldığı ve bu tedavi yönteminin gelişmesinde itici güç rolü oynayan olgulardır Bu tür olguları karekterize eden yumuşak doku onarımı, yara bakımı ve enfeksiyon gelişmesinin önlenmesi gibi sorunların çözümünde, eksternal fiksasyonun alçılama ve hacimli materyaller ile internal fiksasyona göre önemli üstünlükleri vardır. Eksternal fiksasyon; uzun kemiklerin enfeksiyona bağlı patolojik kırıklarının tedavisinde de, enfeksiyonla mücadele ve emin bir tesbit sağlaması açısından ayrıcalıklı bir yere sahiptir. (6).

Ancak; kırığın, kırığın yeraldığı anatomik bölgenin ve tedavide kullanılan eksternal fiksatörün yapısal özelliklerine bağlı olarak, eksternal fiksasyonun da belirli bazı sorunları ve yetersizlikleri sözkonusudur. Bu sorunların başında - her olguda - kırık bölgesinde yeterli stabilitenin sağlanamaması gelmektedir. Her ne kadar, rijit fiksasyonun kırık iyileşmesi için en uygun mekanik ortamı yaratıp yaratmadığı tartışmalı olsa da, eksternal fiksasyonun gerek zedelenmiş yumuşak dokuların, gerekse kaynama süreci içinde kırık bölgesinde oluşan ara basamak onarım dokularının genleme toleransını aşan olumsuz mekanik etkileri önleyecek yetkinlikte olması tartışmasız bir zorunluluktur (4, 5, 7).

Kırık fragmanları arasındaki makroskopik düzeydeki hareketlerin yalnızca eksternal fiksatörle başarılamadığı olgularda, fiksatörün mekanik performansının yardımcı yöntemlerle desteklenmesi mümkündür. Bu amaçla kortikal vida, Kirschner telli gibi küçük hacimli materyallerden yararlanılabilir (3, 8).

MATERYAL VE METOD :

1982 - 1989 yılları arasında, S.S.Y.B. Şişli Etfal Hastanesi Ortopedi ve Travmatoloji Kliniğinde, 2. ve 3. derece açık ya da enfeksiyona (osteomiyelit) bağlı patolojik uzun kemik kırığı nedeni ile 33 olgu eksternal fiksasyon yöntemi kullanılarak tedavi edilmiştir Hastalarımızın yaşları 5 ila 61 arasında değişmektedir 3 olgu osteomiyelite bağlı patolaojik kırık, 30 olgu ise travmaya bağlı 2. ya da 3. derecede açık kırık nedeni ile tedavi edilen hastalarımızın 3'ünde eksternal fiksasyon ile tedavi edilen kemiğin dışında bir ya da birden çok kemik kırık saptanmıştır. Hastalarımızın kırık bölgesi esas alınarak, patoloji ortalama yaş, cinsiyet ve tedavide kullanılan eksternal fiksatör tipine göre dağılımı tabloda görülmektedir :

Tedavide, kırık bölgesinin mekanik temizliği, avitalize dokuların ve yabancı cisimlerin ortamdan uzaklaştırılması ilkelerine tam olarak uyulmuştur. Fragmanlar arasında anatomik repozisyonun sağlanasına özen gösterilmiş, uygun olgularda kırık bölgesinde kompresyon yaratılmıştır. Çok parçalılık nedeni ile tam anatomik repozisyonun sağlamadığı olgularda ise fiksatör, eksenel kuvvetleri nötralize edecek biçimde uygulanmıştır. Açık kırıklarda yumuşak doku onarımı yara primer olarak kapatılarak ya da açık yara tedavisi ve gref uygulaması ile gerçekleştirilmiştir. Bu tür olguların hepsine sistemik, kombine antibiyoterapi uygulanmıştır. Osteomiyelite bağlı patolojik kırık olgularında, enfekte alandan alınan materyalin mik-

* S.S.Y.B. Şişli Etfal Hastanesi Ortopedi ve Travmatoloji Kl. Asistanı
** S.S.Y.B. Şişli Etfal Hastanesi Ortopedi ve Travmatoloji Kl. Şefi, Doçent.

Kırık Bölge	Patoloji	Olgu Sayısı	Ort. Yaşı	Eksternal Fiksat.
Tibia	Açık kırık	21 (18E, 3 K)	31.9	AO tipi yivli barlı
	Patolojik kırık	1 (K)	17.0	AO tipi yivli barlı
Femur	Açık kırık	7 (6E, 1K)	22.0	AO tipi yivli barlı Wagner
	Patolojik kırık	2 (1E, 1K)	29.0	AO tipi yivli barlı Wagner
Humerus	Açık kırık	1 (1E)	36.0	Wagner
Radius	Açık kırık	1 (E)	36.0	AO tipi yivli barlı çift düzlemli

robiyolojik sonuçlarına uygun antibiyoterapi ve sürekli irrigasyon uygulaması yapılmıştır.

AO tipi, yerli yapım eksternal fiksatörün kullanıldığı olguların 16'sında kırık bölgesinde yeterli stabilitenin sağlanamadığı ameliyat sırasında belirlenmiş ve bu olguların 6'sına sirküler alçı, 10'una ise bir ya da iki adet kortikal vida ile interfragmanter osteosentez uygulanarak, fiksasyon mekanik açıdan desteklenmiştir 3. derece açık radius kırığı ve kapalı ulna kırığı nedeni ile tedavi ettiğimiz bir olgumuzda, ulnaya açık repozisyon ve plakla osteosentez, radiusa ise geliştirmiş olduğumuz unilateral iki düzlemli eksternal fiksatör uygulanmıştır.

Olgularımızın en kısa izleme süresi 6 ay, en uzun izleme süresi 7 yıl ortalama izleme süresi ise 4 yıl 8 aydır. Olgularımızda, erken ya da geç dönemde tedavi yöntemine bağlı ciddi bir komplikasyon gizlenmemiştir. Ancak fiksasyonun mekanik açıdan desteklenmesi amacı ile sirküler alçı uygulanan olgularda geçici eklem sertliği saptanmıştır.

Olgularımızın tümünde kaynama sağlanmıştır. En kısa kaynama süresi 12 hafta, en uzun kaynama süresi 32 hafta, ortalama kaynama süresi ise 27 haftadır.

TARTIŞMA ve SONUÇ :

Uzun kemiklerin 2. ve 3. derece açık ve osteomiyelite bağlı patolojik kırıklarında eksternal fiksatör uygulaması güvenilir ve iyi sonuç veren bir tedavi yöntemidir. Açık kırık tedavisinde plakla primer internal fiksasyon bazı araştırmacılar tarafından önerilen bir yöntem olmaktadır. Ancak bu yöntem gerek mevcut yumuşak doku zedelenmesini ağırlaştırması gerekse enfeksiyon gelişmesi riskini arttırması açısından önemli sakıncalar taşımaktadır. (2)

Tedavide kullanılan eksternal fiksatörün mekanik performansının onarım dokularının genleme toleransını aşan kuvvetleri önleyecek düzeyde olması gerekir. Yumuşak doku iyileşmesi ve kırık kaynamasının gerçekleşmesinin bu temel koşulu sağlanamadığında, fiksasyon minimal interfragmanter osteosentez ile desteklenmelidir. (3, 8) Eksternal fiksasyonun sirküler alçı uygulaması ile mekanik açıdan desteklenmesi, yöntemin sağladığı birçok avantajdan vazgeçmek anlamına gelmekte ve eklem sertliği gibi önemli bir komplikasyonun ortaya çıkmasına neden olmaktadır.

Olgularımızda da gözlendiği gibi eksternal fiksasyonla tedavi edilen kırıklarda, kaynama süresi rijit internal fiksasyon uygula-

nan olgulara nisbetle uzundur. Ancak bu durumun eksternal fiksasyonun kendine özgü yetersizliğinden değil, eksternal fiksasyon uygulanan olguların doğasından kaynaklandığını söylemek yanlış olmaz (1).

K A Y N A K L A R :

1. ASLANOĞLU, O. : Eksternal Fiksatör ve Klinik Uygulamaları Ankara, 1987.
2. BACH, W., HANSEN, T. S. : Plates versus external fixation in severe open tibial shaft fractures. Clin. Orthop. 241 : 89, 1989.
3. BURNY, F. L. : Elastic external fixation of tibial fractures : Study of 1421 cases. cases. (In) BROOKER, F. (ed.) : The current state of art. Williams and Wilkins, Baltimore, 1979.
4. CHAO, E.Y.S., ARO, H. T. et. al. : The effect of rigidity on fracture healing in external fixation. Clin. Orthop. 241 : 24, 1989.
5. MONNEY, V., CLAUDI, B. : How stable should external fixation be? (In- UTHOFF, H. K. (ed.) : Current concepts of external fiation. Springer and Verlag, 1982.
6. SISK, T. D. : General principles and techniques of external fixation. Clin. Orthop. 180 : 183, 1983.
7. YAMAGISHI, M., YOSHIMURA. Y. : The biomechancis of fracture healing. J. Bone Join Surg. 37/A : 1035 ,1955 .
8. ULUĞTEKİN, S., AKÖZ, Y., KUZGUN, Ü., ÖZDEMİR, P. : Yerli yapım AO tipi yivli barlı eksternal fiksatörün rijitliğine, minimal internal fiksasyonun katkısının deneysel yöntemle belirlenmesi. II. Ortopedik Biyomekanik kongresinde sunulan bildiri. 12.5.1989 - 16.5.1989 Silivri - İstanbul.

Alt Ekstremite Kırıkları ve Kırık Komplikasyonlarının Tedavisinde Dinamik Aksiyel Fiksasyon Sağlayan Eksternal Fiksatör Sistemleri

* Dr. Asım KAYAALP ** Dr. Nevzat HEPDOĞAN ** Dr. Ersan BOYSAN
* Dr. Şükrü SOLAK

Pek çok cerrah özellikle geniş yumuşak doku lezyonu ile birlikte olan kırıklarda eksternal fiksatör kullanmayı önermişlerdir. (7, 10)

Tip I ve II açık kırıklar için tercih edilen tedavi yöntemlerinden biri olan eksternal fiksatörlerin, Tip III açık kırıklar için kesin endikasyonu olduğu ileri sürülmüştür. (16)

Deneyimler eksternal fiksatörlerin açık kırıklar dışında kapalı kırıklar, kaynama gecikmesi, kaynama yokluğu, yanlış kaynama eklem distraksiyonu, artrodez, eklem içi kırıklar gibi durumlarda da kullanılabileceğini göstermektedir. (1, 9, 11, 13, 14, 15)

Verona Üniversitesinde Hoffmann tipi eksternal fiksatör ile 174 hastada yapılan çalışmalardan sonra eksternal iskelet fiksasyonunun biyomekanik ve biyolojik prensipleri yeniden belirlenerek buna uygun orthofix-DAF geliştirilmiştir. Bu fiksatör geliştirilirken amaçlanan özellikler şunlardır. (6)

1. Minimum parça sayısı ile maksimum kullanışlılık,

2. Kallus formasyonundan sonra bir tek aksiyal bar ve bir tek vida ile kontrollu distraksiyon, kompresyon ve dinamik aksiyal yüklenme olanağı sağlaması,

4. Maksimal stabilizasyon, yumuşak dokuda minimal travma ve uzun dönemde komplikasyon oranında azalma sağlayan yeni bir çivi dizaynı.

5. Ağırlığının azlığı ve eklem hareketlerine izin vermesi,

6. Hastanın erken mobilizasyonu,

7. Kolayca çıkarılabilmesi,

MATERYAL VE METOD :

SSK Ankara Hastanesi Ortopedi ve Travmatoloji kliniklerinde 24.6.1988 ile 24.3.1989 tarihleri arasında 24 hastanın 27 ekstremitesi Orthofix-DAF ile tedavi edildi. 22 erkek, 2 kadın hastada en düşük yaş 16, en yüksek yaş 70, ortalama yaş 35,9 olarak belirlendi. Olguların dağılımı 8 tanesi açık, 4 tanesi kapalı, toplam 12 tane taze kırık ve 8 tanesi enfekte olmayan 15 kaynama yokluğu şeklindeydi.

15 kaynama yokluğu olgusundan 4 tanesi kapalı redüksiyon ve alçı, 4 tanesi intramedüller çivi, 7 tanesi ise plak ve vida ile tedavi edilmeye çalışılmış olgulardı.

Cerrahi prosedür : Olguların tümü skopi kontrolünde ameliyat edildi. Rutin yöntemlerle ameliyat bölgesi hazırlanıp, kırığın kabaca redüksiyonundan sonra fragmanlardan kısa olan ilk çivi yerleştirildi. Template yardımıyla distal ve proksimal fragmanlara diğer çiviler yerleştirilerek, fiksatör takıldı. Yeterli redüksiyon sağlandıktan sonra fiksatörün tüm hareketli parçaları sıkıştırıldı. Taze kırıklarda kompresyon uygulanmadı. Kaynamada yokluğu olgularda ise 2-5 mm kompreseyon yapıldı. Kaynama yokluğu olgularında varsa internal fiksasyon araçları çıkarılıp klasik kaynama yokluğu tedavisi uygulandı.

Bütün olgularıda postoperatif 1. gün yatak içi hareketlere başlandı. 2-7 günde hastalar çift koltuk değneği ile ayağa kaldırılarak parsiyel yüklenmeye izin verildi ve yüklenme güderek artırılarak 4-6 hafta arası tam yük verildi. Postoperatif 3, 4. haftada radyo-

* SSK Ankara Hastanesi II. Ort. ve Trav. Kliniği Asisitanı.
** SSK Ankara Hastanesi II. Ort. ve Trav. Kliniği Uzmanı

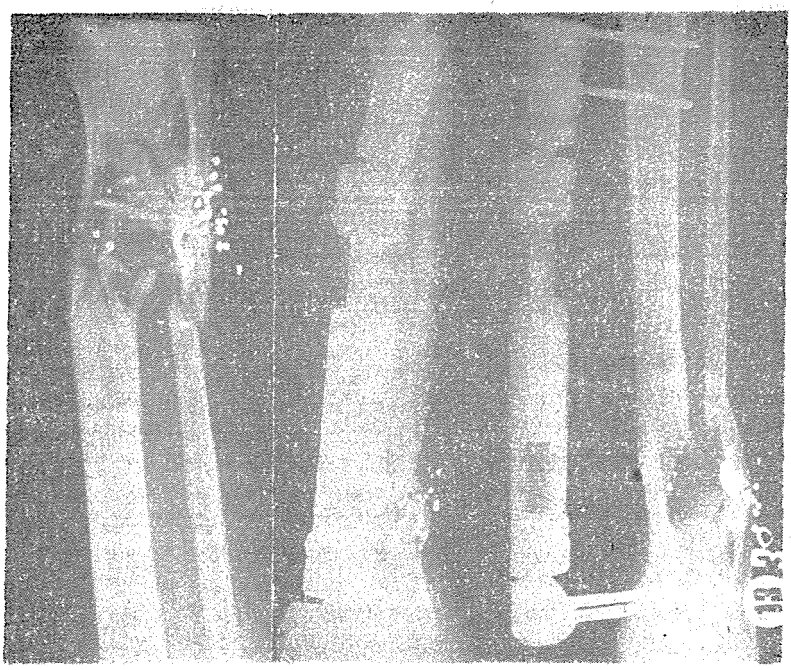

Şekil - 1 Tibia ve Fibula Açık Kırığında Dinamik Aksiyel Fiksasyon Uygulaması

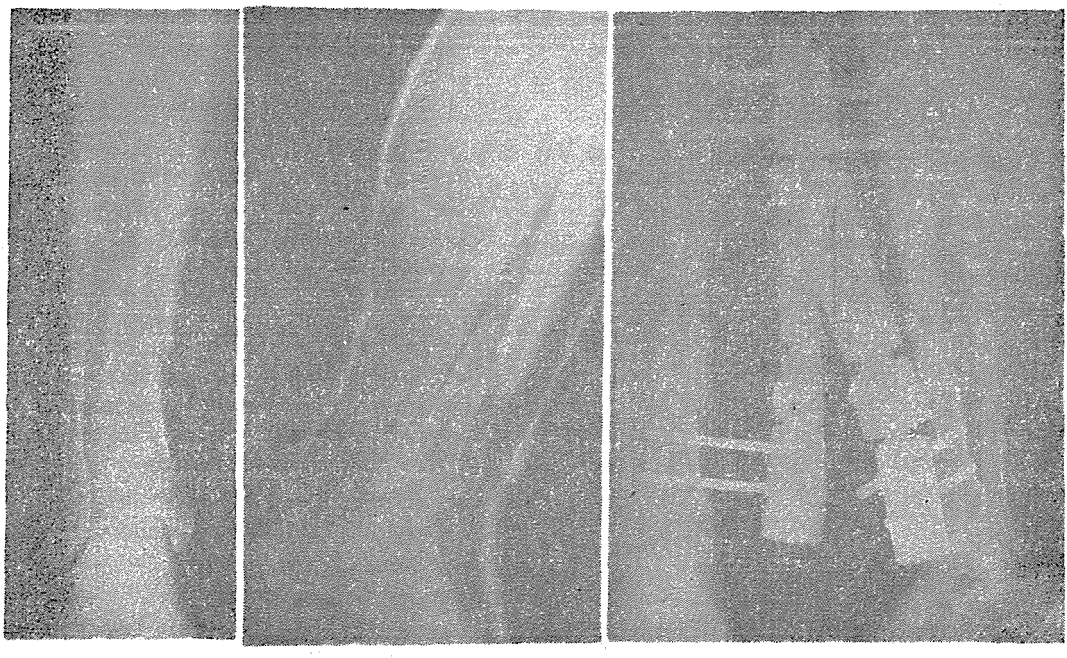

Şekil - 2 Tibia ve Fibula Açık Kırığında Dinamik Aksiyel Fiksasyon Sağlayan Eksternal Fiksatör

lojik kallus oluşumuyla birlikte dinamik aksiyal fiksasyon uygulanmasına başlandı. Çivi pansumanları hasta taburcu edildikten sonra, hasta tarafından, 3 günde bir batticon solusyon ile yapıldı. Kaynamadan sonra fiksatör ve vidalar poliklinikte anestezi yapmaksızın çıkarıldı.

SONUÇLAR :

Opere edilen hastaların tümünde kaynama görüldü. (% 100) Kaynama süresi femur için 6-8 ay, ortalama 7,1 ay, tibia için 3-6 ay, ortalama 4,2 ay olarak saptandı. Hiç bir hastada kaynama yokluğu görülmedi.

TABLO I

Lezyon Tipi	Hasta Sayısı	İyileşme Süresi
Kapali tibia kırığı	1	3,5 ay
Kapalı femur kırığı	3	6,0 ay
Açık tibia kırığı	7	4,0 ay
Açık femur kırığı	1	7,0 ay
Tibiada kaynama yokluğu	8	4,5 ay
Femurda kaynama yokluğu	7	7,5 ay

Hastalarda kullanılan toplam 142 çividen 6 tanesinde enfeksiyon görüldü. (% 4,2) Bu çivilerden bir tanesi tedavi edilemeyen derin enfeksiyon nedeniyle çıkartıldı. Diğer çivilerdeki pin track enfeksiyon antibiyotik ve pansumanla düzeledi. Hiçbir vidada kırılma olmadı. 3 vidada eğilme görüldü. 15 vidada stabilizasyonu bozmayacak şekilde gevşeme görüldü. 15 vidada stabilizasyonu bozmayacak şekilde gevşeme oldu.

TABLO II

Komplikasyon	Taze kırık	Kaynama yokluğu	Ortalama
Pin-track enfeksiyon	0 — % 0	6 — % 8	% 4,2
Fiksatör instabilitesi	0 — % 0	0 — % 0	% 0
Derin infeksiyon	0 — % 0	1 — % 1,3	% 0,5
Eklem hareket kısıtlığı	0 — % 0	0 — % 0	% 0
Yeniden kırık oluşumu	0 — % 0	0 — % 0	% 0
Nörovasküler komplikasyon	0 — % 0	0 — % 0	% 0

Hiç bir olguda osteomyelit görülmedi. Enfekte kaynama yokluğu olan hastalarda operasyondan sonra enfeksiyon belirtileri kayboldu. Olguların hiçbirinde fiksatör çıkarıldıktan sonra yeniden kırık oluşmadı. Bir hastada femurda 30° dolayında varus angulasyonu gelişti. Angulasyon operasyon sırasındaki yanlış redüksiyonun gözden kaçmasına ve hastanın uzun süre kontrole gelmemesine bağlıydı. Hiçbir hastada distraksiyon ya da kayma görülmedi.

Taze kırıkların hiçbirinde fonksiyon kısıtlılığı oluşmadı. Kaynama yokluğu olan hastalarda ise komşu eklemlerde önceden gelişmiş fonksiyon kayıplarında düzelme görüldü.

Primer olay sırasında gelişmiş komplikasyonlar dışında DAF uygulaması sırasında nörovasküler komplikasyon görülmedi.

TARTIŞMA :

Bu çalışmanın amacı DAF sistemlerinin kırık ve kırık komplikasyonlarının tedavisinde etkinlik ve güvenilirliğinin kanıtlanmasıdır. Sistemin biyomekanik ve biyolojik avantajları daha önceki çalışmalar ile ortaya konulmuştur. (6) T. H. Brokhauizen ve arka-

daşlarının femur kırıklarının eksternal fiksatörlerle tedavisi konusunda yaptıkları karşılaştırmalı çalışmalarda 12 ana eksternal fiksatör tipi içinde tridimensional Hoffman femoral frame, AO-ASIF tubular frame ve monofiksatör ile birlikte Orthofix-DAF sistemlerinin maksimal stabilizasyon sağladığını saptamıştır. Bununla birlikte Orthofix-DAF sistemlerinin total fiksatör ağırlığının daha az olması, deplasmana daha az izin verdiği de belirtilmiştir. (2)

Bizim 24 olguluk küçük serimizde kaynama oranı % 100 olarak bulundu. De Bastiani ve arkadaşlarının 288 olguluk serilerinde ise bu oran % 95 olarak bildirilmiştir. (6, 7)

Diğer eksternal fiksatörlerle yapılan çalışmalarda pin-track enfeksiyon % 27-42 arasında bildirilmiştir. 4, 5, 8) De Bastiani bu oranı Orthofix-DAF ile % 1 olarak bildirmiştir. Biz ise serimizde bu oranı % 4,2 olarak saptadık. Bu oranın yüksekliğini olguların çoğunun primer olarak enfekte olmalarına bağladık.

Kaynama süresi açısından bizim bulduğumuz süreleri literatürle uyumlu bulundu. (7) DAF kullandığımız hastalardan hiçbirinde operasyondan sonra redüksiyon kaybı görülmedi. Diğer eksternal fiksatörlerle yapılan çalışmalarda ise % 37,5 - % 55 arasında yanlış kaynama bildirilmiştir. (5-8)

DAF sisteminin uygulanması, erken ağırlık verme ve dinamik yüklenme yoluyla yeni kemik oluşumunu uyardığından literatürde belirtildiği gibi bizim olgularımızda da minimal osteoporoz ve vida kaybına rastlanmıştır. (12, 3)

Sonuç olarak DAF sistemlerinin kırık ve kırık komplikasyonlarının tedavisinde seçkin bir tedavi yöntemi olduğu kabul edilmiştir.

KAYNAKLAR:

1. Baronwski D., Intraarticular fractures of the tibia : Fixator and complementary fixation, bridging of the Joint. Dynamic axial fixation an Advanced Course 9-10 March 1989 in Münster.
2. Brokhauizen T. H., Boxma H., Snijder C. J. Femoral fractures : Indications and Biomechanics of external fixation. Problems in General Surgery Vol : 5 No : 4 October - December 1988.
3. Brokhauizen T. H., The biomechancis of external fixation. Dynamic axial fixation. An Advanced Course 9-10 March in Münster.
4. Burny F. L. Elastic external fixation of tibial fractures. Study of 1421 cases. In : Brooker AF Jr. Edwards cc, eds. External fixation : the current state of the art. Baltimore : Williams and Williams 1979 : 55-72.
5. Court-Brown C, Hughes S. F. Experience with the Sukhtian-Hughes external fixation system. JR Soc. Med. 1982; 75 : 949-57.
6. De Bastiani G., Aldejheri R., Renzi Briviol. The treatment of fractures with an axial fixator. J.B.J.S. (Br.) Vol 66-13 No : 4 August 1984 P : 538-45.
7. De Bastiani G., Aldejheri R., Renzi Briviol., Dynamic axial fixation : It rational alternative for the external fixation of fractures. International Orthopaedics. (CI COT) (1986) 10 : 95-99.
8. Edge AJ., Denham RA. External fixation for complicated tibial fractures. J.B.J.S. (Br.) 1981; 63-B : 92-7.
9. Klein W., The treatment of aseptic complications following tibial fractures. Dynamic axial fixation. An Advanced Course 9-10 March in Münster.
10. Kofuharov S., Angelov V., Treatment of Open Fractures with an External Fixator. Ortohpaedic and Tarumatology congress, Belgrad 1987.
11. Lang M. D., The use of articulated joint in distal intraarticuler fractures of the tibia. Dynamic axial fixation. An Advanced Course 9-10 March 1989 in Münster.
12. Lanyon L. E., Rubin C. T. (1978) Static Versus Dynamic Loads as an influence on bone remodelling. J. Biomechanics, Vol 17 : 879-905.

13. Renzi-Brivia L. Arthrodesis knee and ankle joint. Dynamic axial fixation. An Advanced Course 9-10 March 1989 in Münster.

14. Renzi-Brivia L., De Bastiani G., Lavini F., Dynamic axiall fixation in closed tibial fractures : Results. Dynamic axial fixation. An Advanced Course 9-10 March in Münster.

15. Saleh M. D. Articulated distraction of the osteoarthritic hip joint. Dynamic axial fixation. An Advanced Coursee 9-10 March in Münster.

16. Stevcanovic M. L., Radovanovic M., Stofsaulfevic J., Apostolovic M., Jovanovic V., External fixation in the treatment of open fractures of the lower extremities. Orthopaedic and Traumatology congress, Belgrad 1987 .

Çok Amaçlı Eksternal Fiksatör Klinik Uygulamalar ve Erken Sonuçları

* Dr. Mahir GÜLŞEN ** Dr. Gürbüz BAYTOK *** Dr. Mustafa HERDEM
*** Dr. Yaman SARPEL

Tarafımızdan geliştirilen çok amaçlı eksternal fiksatör, ayarlanabilir çivi fiksatörü tipinde olup tüm eksternal fiksasyon endikasyonlarında kullanılabilecek şekilde tasarlanmıştır.

Fiksatörün çeşitli klinik durumlar için kullanılabilirliğini ve mekanik verimini gösteren çalışmaları daha önce yayınlamıştık (1-3). Bu yazıda; Çok amaçlı eksternal fiksatörün travmatik olgularda klinik uygulamaları ve erken sonuçlarını sunacağız.

MATERYEL VE METOD :

MATERYEL :

Çok amaçlı eksternal fiksatör 20 hastanın 26 kırığında kullanıldı. Hastaların 17 (% 85)isi erkek, 3 (% 15)'ü kadın olup, en küçük yaş 13, en büyük yaş 66, ortalama yaş 34 idi. Fiksatör; 1 midtarsal kırıklı çıkık, 12 tibia, 7 pelvis, 2 femur, 2 asetabulum, 2 malleolar kırıkta kullanıldı. Kırık tipleri ve sayıları Tablo I'de gösterilmiştir. Pelvis yaralanmalarının hepsi de pelvik halkanın bütünlüğünü bozan tipte idi. Kapalı tibia kırığında kompartman sendromu sonrası yapılan fasyotomi nedeniyle fiksatör uygulanmıştı.

METOD :

Fiksatörün teknik özellikleri :

Tüm eksternal fiksasyon endikasyonlarında kullanılabilecek şekilde tasarladığımız fiksatör, ayarlanabilir çivi fiksatörü tipinde olup şu parçalardan oluşmaktadır : Oluklu çubuk, bu çubuk üzerinde haraket edebilen kayıcı parça, kayıcı parçaya üniversal eklemle bağlanmış ve çeşitli çaplarda 5 adet çivi takılabilen çivi taşıyıcı, takılıp çıkarılabilen kompresyon-distraksiyon parçası ve ara fragman tesbite veya farklı iki fiksasyon sistemini birbirlerine çivi veya çubuklarla bağlayabilen bağlayıcı parça. Üniversal topuz yuva tarzı eklem yerleri sayesinde tesbitli kemikte her yöne döndürüp yer değiştirme mümkün olur. Topuzyuva eklemi vidalar ile sıkıştırılarak kilitlenir. Tek veya çok planlı, ünilateral veya bilateral sistemler kurulabilir. Bağlayıcı parça ile farklı iki fiksasyon sistemi birleştirilebilir.

TABLO I : Kırık Tipleri ve Sayıları

Kırık	Açık			Kapalı	Toplam
yer	I°	II°	III°		
Tibia		2	9	1	12
Femur			2		2
Pelvis				7	7
Asetabulum				2	2
Midtarsal kırıklı çıkık		1			1
İç malleol		1			1
Bimalleolar			1		1
Toplam		4	12	10	26

Uygulama :

1 — Drill klavuzu kullanılarak kemik delindi.

2 — T matkabı kullanılarak Schanz vidası yerleştirildi.

* Çukurova Ü. Tıp F. Ortop. ve Travmatoloji ABD Yrd. Doçent
** Çukurova Ü. Tıp F. Ortop. ve Travmatoloji ABD Profesörü
*** Çukurova Ü. Tıp F. Ortop. ve Travmatoloji ABD Araştırma Görevlisi

3 — Diğer vidalar da yerleştirildikten sonra çivi taşıyıcı monte edildi.

4 — Fiksatör çubuğu yerleştirildi. Topuz yuva ekleminin somunu sıkıştırılıp önce çivi taşıyıcının altındaki, sonra somun kenarndaki vida sıkıştırılarak kilitleme yapıldı.

5 — Kayıcı parçanın vidası sıkıştırıldı.

6 — Takılıp çkartılabilen kompresyon - distraksiyon parçası ile gerekli olgularda kompresyon veya distraksiyon uygulandı.

Tüm olgularda 5 veya 6 mm çapında Schanz vidaları ve ünilateral sistem kullanılmıştır. Fiksatörün özelliği nedeniyle unilateral sistemde bile tek veya çok planlı kullanım mümkün olmaktadır. Başka nedenlerle engeli olmayan hastalar ameliyat sonrası 1. gün ayağa kaldırılıp yük vermeden yürütülmüşlerdir.

BULGULAR :

Ortalama, kaza sonrası 13. gün uygulanan fiksatör 15 hastanın 19 kırığında en az 4, en çok 10, ortalama 7 hafta takılı kaldı. Diğer olgularda fiksatör halen takılı durumdadır. Tüm olgular göz önüne alınırsa, ilk 8 haftalık devrede 1 çivide cilt altı apsesi (1/102 çivi), 1 olguda redüksiyon kaybı oldu. Cilt altı apsesi gelişen olgu da dahil hiçbir olguda çivi gevşemesi ve fiksatörün çıkarılmasını gerektirecek bir komplikasyon saptanmadı. Tüm olgularda fiksatörden beklenen verim elde edildi. Resim 1-3 de olgulardan örnekler görülmektedir.

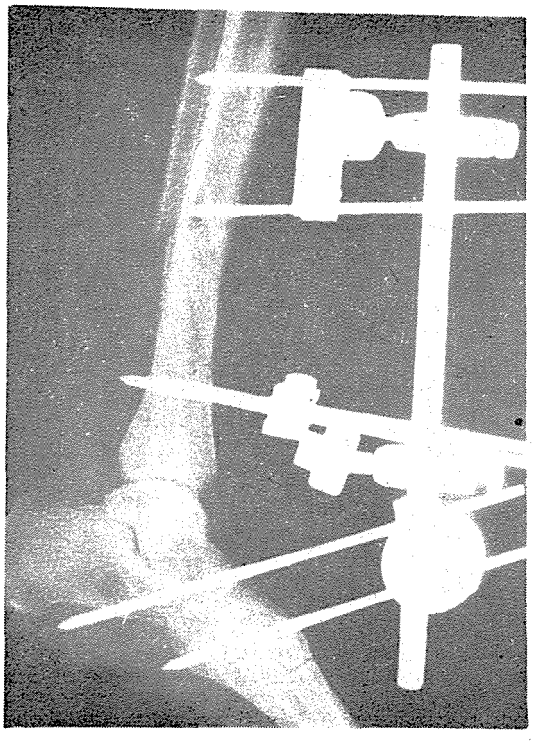

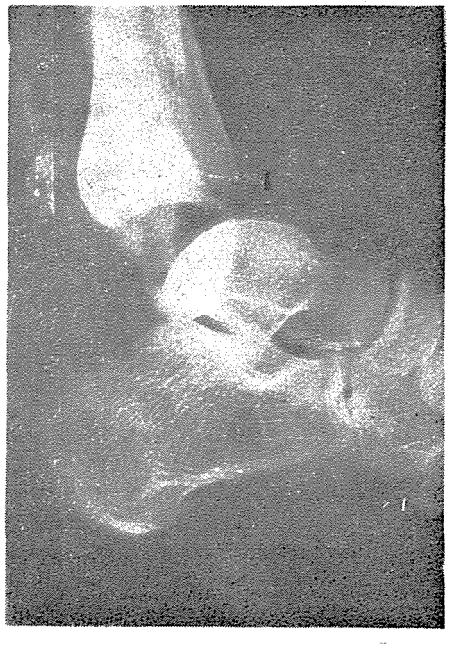

Resim 1 : Üçüncü derece açık tibia kırığı ve ayak bileği kırıklı çıkığı olan bir hastada fiksatör uygulaması.

a : Ameleiyat öncesi yan radyografi,
b : Ameliyat sonrası yan radyografi,

Resim 2 : Üçüncü derece açık subtrokanterik femur kırığı olan hastada fiksatör uygulaması. Üni lateral sisteme kullanılmış; kırığın yeri nedeniyle iliak çiviler geçirilip çubuklar bağlayıcı parça ile bağlanarak kalça eklemi de immobilize edilmiş ve kırık hattına etkin olan kuvvetler en aza indirilmeye çalışılmıştır.
a : Ameliyat öncesi ön-arka radyografi
b : Ameliyat sonrası ön-arka radyografi

TARTIŞMA :

Eksternal fiksatörlerle tedavi, yöntemin kullanışlı olması ve problem kırık olgularında büyük kolaylıklar sağlanması nedeniyle giderek yaygınlaşmaktadır. Ayarlanabilir çivi fiksatörü tipinde olan fiksatörümüzü, eksternal fiksatör ile tedavi endikasyonu koyduğumuz tüm olgularda kullanabildik. Bu da fiksatörün klinik uygulanabilirliğinin bir kanatıdır.

Tüm olgularda unilateral sistem kullandık. Etkin çivi ve çubuk uzunluğunun mümkün olduğunca kısa tutulması ve kalın çiviler kullanarak sıkılığı daha az olan bu sistem ile yeterli klinik stabilite sağlanabilir (4, 5). Bir olguda redüksiyon kaybı oldu. Bu da kafa travması ve açık tibia kırığı olan ve yük vererek yürümesine engel olamadığımız bir kadın hasta idi. Hareketleri kontrol altına alınamayan hastalarda bilateral veya multiplanar sistemler ile daha sıkı tesbit yapılmasının uygun olacağı kanaatindeyiz.

Çiviler travmatik olarak yerleştirilir ve mümkün olduğunca kısa ve kalın çivi kullanımına izin veren çerçeve şekilleri kullanılırsa septik veya aseptik çivi gevşemeleri en aza indirilebilir (4, 6). Biz hiç bir olgumuzda gevşeme saptamadık. Bir olguda çivi giriş yerinde cilt altı apsesi gelişti ancak çivi gevşemesi yoktu.

Çok amaçlı eksternal fiksatör ile travmatik olgularda elde ettiğimiz erken sonuçlar fiksatörden beklenen verimin sağlandığını göstermektedir. Bu sonuçlar, fiksatörün diğer endikasyonlarda da kullanılması konusunda cesaret vericidir.

K A Y N A K L A R :

1. Gülşen M, Karakaş ES : Çok amaçlı eksternal fiksatör I: Tanıtım ve uzun kemik kırıklarındaki mekanik verim. Ortopedi Travmatoloji ve Rehabliitasyon Dergisi 2 : 8-15, 1988.
2. Gülşen M, Karakaş ES, Aycan K. : Çok amaçlı eksternal fiksatör II : Pelvis ve vertebra yaralanmalarındaki mekanik verim. Ortopedi Travmatoloji ve Rehabilitasyon Dergisi 2 : 70-74, 1988.
3. Gülşen M, Karakaş ES, Aycan K : A multi - purpose external fiksatör. East and West Combined Orthopaedic Meeting, 11-16 Eylül 1988, Belgrad, Yugoslavya. Abstracts, no : 239.
4. Gülşen M. : Eksternal fiksatörlerle kırık tedavisindeki sorunlara biyomekanik yaklaşım. Ortopedi Travmatoloji ve Rehabilitasyon Dergisi (baskıda).
5. Gülşen M, Bayram H, Tanı İ, Baytok G : Eksternal fiksatörlerde mekanik verim : Matematiksel bir modeelin bilgisayarlı analizi. Acta Orthopaedica et Traumatologıca Turcia (baskıda).
6. Gülşen M, Tan İ, Bayram H, Baytok G, Göçük C. : Eksternal fiksataörlerde çivi gevşemesi sorununa biyomekanik yaklaşım. II. Ortopedik Biyomekanik ve Türk Ortopedi ve Travmatolojisinin Uluslararası Dostları Cemiyetinin III. Kongresi. 12-26 Mayıs 1989, Silivri - İstanbul. Abstract no 43.

Girgin Tipi Epifiz Uzatma Cihazlarında Epifize Uygulanan Distraksiyon Kuvvetlerinin Ölçülmesi ve Sonuçları

* Dr. Orhan GİRGİN ** Dr. Sualp TURAN *** Dr. Ö. Gündüz BİLİR
**** Dr. Etel KAYIRAN

Ankara Numune Hastanesi I. Ortopedi ve Travmatoloji Kliniğinde 1983 yılından beri tibia ve femur epifizlerinden uzatma girişimleri yapılmaktadır. Bacak uzatma girişimleri kısa olan kemikten yapılır. Büyüme kıkırdakları kapanmamış olgularda kendi cihazımızla yaptığımız 169 uzatma işleminde de başarılı sonuçlar alınmıştır.

ÖN BİLGİLER

1983 - 1988 yıllarında yapılan 169 uzatma girişimi (epifizlerden) 154 olguya uygulanmıştır. Kısalık nedenleri çokluk sırasına göre şöyledir. Poliomyeleitis A. A. sekelli uzatma 130 (% 77), Doğmalık kısalık nedeniyle 28 (% 16,5), Enfeksiyon sekeli 6 (% 3,5), Travma sekeli sonucu 4 (% 2,3) ve DKÇ 1 (% 05) uzatmadır. Bazı olgularda bir kez veya bir kemikten yapılan uzatma yeterli olmamaktadır. O zaman bir kez daha uzatma gerekmektedir. 1 olgumuzun aynı epifizi 3 kez, 13 olgumuzunda 2 kez uzatılmıştır. Uzatmaların yapıldığı anatomik bölgeler şöyledir : Tibia epifizinden 139, (proksimal) femur epifizinden 30 (distal) yapılmıştır. Birden fazla uzatma yapılan olguların dağılımı : Aynı taraf tibia ve femurundan 8 olgu, aynı femurdan 2 kez; 3 olgu, iki kez aynı tibiadan; 2 olgu ve aynı tibiadan 3 kez 1 olgudur. Yaş ortalaması 11, uzatma ortalaması 3,1 cm dir.

UZATMA CİHAZININ ÖZELLİKLERİ

Epifiz uzatmaları Dr. Orhan Girgin tarafından geliştirilmiş cihazlarla yapılmıştır. Cihaz, 2 yivli bar ve bu barlar üzerinde monte edilmiş biri sabit diğeri kelebekli vidalarla hareketli iki adet taşıyıcı bloktan oluşmuştur. Taşıyıcı blokların epifizden uzak olanında dikey üç sıkıştırılabilir delik, epifiz tarafındakinde ise yatay üç delik bulunmaktadır. Bu deliklerden 3 mm lik steinmann çivileri geçebilmektedir. (Tibia uzatmalarında epifizden geçirilen çiviler aynı zamanda, lateral kolleteral ligamenttende geçtiği için uzatma sırasında fibula proksimal epifizi de ayrılıp uzamaktadır). Yivli barlar üzerinde hareket eden kelebek vidaların her turu 1,2 mm lik uzatma yapmaktadır.

TEKNİK :

İşlem genel anestezi altında ve C kollu TV rontgen cihazı kontrolunde uygulanmaktadır. TV de büyüme kıkırdağı görülmekte ve bu bölgeden 3 adet 3 mm lik steinmann çivisi geçirilmektedir. (yatay planda yan yana). Dikey 3 delikten ise uzak diafiz bölgesinden 3 adet 3 mm lik steinmann çivisi geçirilerek allen anahtarları ile sıkıştırılmaktadır. Uzatmaya 3 gün sonra başlanmaktadır.

DENEYSEL ÇALIŞMALARIMIZ

Tibia proksimal epifizine uygulanan distraksiyon (ayrılma - uzatma) güçlerinin ölçülmesi için ikisi invivo, üçü invivo olmak üzere 5 deneysel çalışma yapılmıştır.

* Ankara Numune Hst. I. Ort. ve Trav. Kli. Şefi.
** Ank. Numune Hast. I. Ortop. ve Trav. Kl. Asistanı.
*** Ank. Numune Hast. I. Ortop. ve Trav. Kl. Uzmanı
**** ODTÜ Makina Mühendisliği Fakültesi Öğretim Üyesi, Doçenti.

1. ÇALIŞMA

ODTÜ makina mühendisliği bölümü malzeme çekme laboratuarında yapılmıştır. Deneyin amacı, invitro olarak epifizin metafizden ayrılması için gereken kuvvetin saptanmasıdır. Bu amaçla 9 yaşında bir erkek çocuğa ait sağ tibia kemiği epifizi ile beraber disseke edildi. TV rontgen altında cihazımız uygulandı. Daha sonra bu preparat MOHR and FEDERHAFF AG marka üniversal çekme çihazına yerleştirildi. Deney sırasında kullanılan kapasite 200 kg dı. Ölçme hassasiyeti (+) 5 kg dır. Yük - uzama eğrisinin doğrusal olduğu gözlenmiştir. Maksimal 129 kg lık yük uygulandığında epifizin çiviler hizasından koparak iki parçaya ayrıldığı ve ayrılmanın epifiz plağı hizasından olmadığı görülmüştür. (Bu tip ayrılmanın epifize kısa sürede fazla güçle distraksiyon yapılması sonucu olduğu kanısındayız bir seferde çok güç vererek uzatma işleminin bu deneyle sakıncalı olduğu kanıtlanmıştır.)

2. 3. 4. ÇALIŞMALAR

Bu çalışmalar Ankara Numune Hastanesi I. ortopedi ve travmatoloji kliniğinde yapılmıştır.

Sonuçlar şöyledir :

Deneylerin amacı, Girgin tipi epiifz uzatma cihazlarında tibia proksimal epifizine uygulanan distraksiyon kuvvetlerinin hasta üzerinde ölçülmesidir.

9, 12 ve 13 yaşlarında poliomyelitis A. A. sekelli üç erkek hastada ortalama 3 cm kısalık mevcut idi ve Girgin epiiz uzatma cihazları uygulandı.

İki gün sonra (hiç uzatma yapılmadan) uzatma cihazının barları çıkarılarak yerlerine üzerlerine distraksiyon güçlerini distraksiyon güçlerini ölçmeye mahsus yük hücrelerinin monte edildiği bir çift yeni bar takıldı.

Distraksiyon kuvvetlerinin ölçülmesi için için ODTÜ makine mühendisliği Fakültesince geeliştiirlen cihaz, iki bölümden oluşmaktadır. İkinci bölüm, distraksiyon güçlerini gösteren elektronik yük göstergeli cihazdır. Bu cihazın iç ve dış barlara giden iki ölçüm kanalı vardır.

Uzatma başlamadan önce yükler «0» olarak kabul edilmiştir. Hastanın bacağı günde iki kez 0,6 mm uzatılmıştır.

	1. Olgu 9 yaş	2. Olgu 12 yaş	3. Olgu 13 yaş
1. Gün	7 kg	14 kg	16 kg.
2. Gün	14,6 kg	26 kg	21 kg.
3. Gün	18 kg	40 kg	15 kg.
4. Gün	7 kg	22 kg	6 kg.
Epifizin yüz ölçüm	: 8,36 cm^2	Yüz Ölçüm : 22 cm^2	Yüz Ölçüm : 16 cm^2
Ayrılma Gücü	: 2,15 kg/cm^2	Ayrılma Gücü : 1,85 kg/cm^2	Ayrılma Gücü : 3,25 kg/cm^2

5. ÇALIŞMA

Femurdan ampute edilmiş 10 yaşında bir erkek çocuğun tibiası disseke edildi. TV rontgen altında Girgin epifiz uzatma cihazı uygulandı. Yük ölçüm cihazı uygulandı. Yükler «0» olarak kalibre edildi. Deney uzatma cihazı günde 2 kez 0,6 mm uzatıldı. 5. gün 57,4 kg lik ayrılma gücüne ulaşıldığında epifizin metafizden ayrıldığı gözlendi.. Epifiz plağının yüz ölçümü 12,65 cm^2 idi. Epifizyoliz için gerekli kuvvet 4,5 Kg/cm olarak ölçüldü. Ayrılmanın düzgün olup Salter Harris I tipine uymakta olup, makroskopik ve mikroskopik olarak epifizlerde hasar olmadığı saptandı.

TARTIŞMA :

Epifiz uzatmalarında, bugüne kadar en çok tartışılan üç konu vardır. Birincisi, cihaz uygulanan epifizde uzatma hasta narkoz altında iken yükleme şeklinde olabilirmi?

İkincisi ise uzatmalar sırasında epifizler hasara uğramaktamıdır,

Üçüncüsü ise epifiz uzatmaları (günlük) azmı yoksa çokmu yapılmalıdır.

SONUÇLAR

Çalışmaların literatürle karşılaştırılmasında; Monticellinin denemelerinde 7 hastanın epifiz ayrılması ölçülmüş ve 80 ile 150 kg lık güçlerin gerektiği yayınlanmış. Cm^2 ye düşen güçten bahsedilmemiş. E. J. Crawurd ise 8 bacakta aynı denemeyi yapmış günde 2 kez 0,25 mm uzatma) epiifzyoliz 8 günde olmuş ve ortalama birim allana düşen güç 2,4 Kg/cm olarak saptanmış. Domaniç ve Çakmağın Kadavra çalışmalarında Tibia üst uç epifizinde ayrılma 111 kg da olmuş uzama gücü 2,7 bulunmuştur. Gülşen M. nın çalışmalarında yavaş yavaş uzatmanın epifiz plağında bozulmaların olmadığına dair tavşan deneylerinin çalışmamızla uyumu da dikkate alınmıştır.

1. Çalışmamız (kadavra tibiası) da hızlı uzatmanın epifizin hemen altından kaparak açılma yapması (129 kg) uzatmanın kesin olarak yavaş yavaş yapılması gerektiğini ve narkoz altında iken yüklenilmemesini göstermektedir.

2, 3, 4. Çalışmalar yavaş yavaş uzatmanın (günde 2 veya 3 kez) epifizde hasar yapmadan Harris I tipi bir ayrılma sağladığını göstermiş. Ayrıca cihazımızın (düz yatay çivili) çapraz çivili cihazlardan farklı olmadığını göstermiştir.

5. Çalışmamızda kadavra tibiası üst uç epifizinin yavaş yavaş uzatılmasının epifizi bozmadığı bir kez daha kanıtlanmış, ayrıca cihazımızın epifizi ayırma gücünün (57,4 kg) diğer cihazlardan (çapraz çivili) daha az güçle ayrım yaptığını göstermiştir.

K A Y N A K L A R :

1. ÇAKMAK, M. Distraksiyon epifizyolizi ile bacak eşitleme 9. Milli Türk Ortopedi ve Travmatolojisi Kongre Kitabı S. 22-1987.
2. CRAWFORD, E. J. The force required to rupture the epiphysis in children undergoing epiphyseal leg lengthening. SICOT - 1986.
3. DOMANİÇ Ü. ÇAKMAK M. ve Ark. Distraksiyon Epifizyolizi ile ekstremite uzatması (Deneysel Araştırma) Acta Orthopaedica et Traumatologica Turcica Cilt XIX Sayı 1 yıl 1985 Sayfa: 40-60.
4. GİOVANNİE de B., R. ALDECHERİ Limb Lengthening by distraction of the epiphyseal plate.
5. GİRGİN O., TÜMÖZ M. Epifizden Tibia ve Femur Uzatması 9. Milli Türk Ort. ve Trav. Kongre Kitabı Emele Mat. Ankara 1986 Sayfa : 134-137
6. GİRGİN O., TURAN S., EKE S. Bir bacağın birden fazla uzatılması ve olgularımız. 10. Milli Türk Ort. ve Trav. Kongre Kitabı Emel Mat. Ankara 1989 Sayfa: 521.
7. GÜLŞEN M. ve Ark. Farklı iki hızda epifiz uzatmasının Histopatolojik ve mikroangiografik karşılaştırması. 10. Milli Türk Ort. ve Trav. Kongre Kitabı Emel Mat. Ankara 1989 Sayfa: 143/146.
8. Monticelli, G. Spinelli, R. Distraction Epiphysiolysis a sa metod of limb lengthening. Experimental study Clinical Orthopaedics. No : 154 - 1981.
9. Monticelli, G. Spinelli, R. Distraction Epiphysiolysis a as metod of limb lengthening. Morphologic investigations. Clinical Orthopaedics. No : 154-1981.
10. Fishbane, B. Riley, H. Continuous transpysceal traction Clinical orthopaedics No : 136-1978.
11. Sledge, C. Noble, J. Experimental limb lengthening by epiphyseal distraction. Clinical orthopaedics No : 136-1978.
12. Pablos, J. Villas, C. Canadell, J. Bone lengthening by physial distraction. İnternational orthopaedics No : 10 - 1986.

Wagner ve Kallus Distraksiyonu Yöntemleri İle Alt Ekstremite Uzatmaları

* Dr. Erbil AYDIN
** Dr. Adil SURAT

20'si Wagner, 15'i kallus distraksiyonu metodu ile olmak üzere 30 hastanın 35 alt ekstremitesinde uzatma işlemi uygulanmıştır. Etyoloji 6 hastada konjenital, 24 hastada (21,i poliomyelitis anteriorun rezidüel etkilerine bağlı olmak üzere) edinsel nedenlere bağlıdır. Erken sonuçlar kallotaziste kemik kaynamanın daha hızlı olması yanında Wagner metoduna göre hastahanede kalış süresi ve komplikasyonların çok daha az olduğunu göstermektedir. Anahtar kelimeler: Alt ekstremite uzatmaları, kallus distraksiyonu, Wagner uzatma yöntemi.

GİRİŞ VE GENEL BİLGİ

Ekstremite uzatmaları 1905'te Codivilla'nın osteotomi ve kalkaneustan traksiyon yolu ile femoral uzatma yöntemini tarifleyişinden bu yana heyecan verici bir cerrahi girişim olagelmiştir. 1920'lerde Putti özel olarak düzenlenmiş kırık masasında kendi yöntemini tariflemiştir. Tek aşamalı uzatma komplikasyon oranının yüksekliği nedeniyle rağbet görmezken, Anderson'un kademeli distraksiyon metodu uzatma operasyonlarına azalan ilgiyi tekrar artırması yanında bir çok yazar tarafından modifiye edilerek uygulanmıştır. 1978'de tariflenilen Wagner uzatma yöntemi son yıllara kadar bir çok yazar tarafından en iyi yöntem olarak kabul edilmiştir. Belli bir oranın altına indirilemese de komplikasyonların daha az oluşu yanında rijid ve uygulanımı kolay Wagner distraktörünün kullanılması bunda etkendir. 1960'lı yıllardan bu yana eksternal fiksasyon, distraksiyon ile uzatma ve uzatmanın biyolojik ve fizyolojik prensipleri üzerinde çalışlışmalar yapan Ilizarov'un sonuçları ne yazık ki yayınları kendi dilinde yapıldığından batıya çok geç ulaşmıştır. Bu çalışmalar Wagner metodunun uzatmanın bazı biyolojik prensiplerine ters düştüğünü göstermektedir.

De Bastiani ve arkadaşlarının tariflediği kortikotomi ve kallus distraksiyonu Ilizarovun çalışmalarından modifiye edilen yeni bir yöntemdir. Bugüne dek yapılan tüm yayınlar yöntemin uzatma operasyonlarında yeğlenecek tek seçenek olduğu savını destekler niteliktedir.

MATERYEL ve METOD :

Bu çalışma Wagner metodu ile yapılan 20 uzatma operasyonunu 15 kallus distraksiyonu vakası ile karşılaştırmaktadır. Aralık 1983 ve Şubat 1989 arasında Hacettepe Üniversite Hastaanesi'nde 15 kız, 15 erkek toplam 30 hastaya 35 uzatma operasyonu uygulanmıştır. Uzatmaların 23'ü tibial, 12'si femoraldir. Mayıs 1988'den sonra tüm uzatmalar kallus distraksiyonu ile yapılmıştır.

Uzunluk farklarının etyolojisi Tablo I'de özetlenmiştir. Uzatma sırasındaki ortalama yaş Wagner yöntemi ile uzatılanlar için 12,25 (8- 15), kallotazis ile uzatılanlar için 15,50 (6-18) dir.

* Hacettepe Üniv. Tıp F. Ortop. ve Trav. ABD Araştırma Görevlisi.
** Hacettepe Üniv. Tıp F. Ortop. ve Trav. ABD Profesörü.

TABLO I : Uzun Farklılıklarının Etiyolojisi :

	Hasta sayısı	Yönteme göre hasta sayısı Wagner	Kallotazis
Poliomyelitis	21	14	10
Konjenital kısa femur (KKF)	3	3	2
KKF + Konjenital koksa vara	2	—	2
Proksimal fokal femoral yetmezlik	1	1	—
Açık defektif femur kırığı	1	—	1
Travmatik epifizeal arrest	1	1	—
Femur cisim kırığı, malunion	1	1	—
Toplam	**30**	**20**	**15**

Wagner metodu ile yapılan uzatmalarda kemik uçları osteotomi sonrası 1 cm. ayrılarak 1.5 - 2 mm/gün distraksiyon uygulanmıştır. 20 uzatmanın 18'inde kemik grefti ve plak ile internal fiksasyon gerekmiştir. Hastalar daha sonra kemik konsolidasyon oluşana dek ağırlık vermeden mobilize edilmişlerdir. Bu süre sonunda tibial uzatmalar için 6 - 10 hafta süreyle uzun bacak alçısı uygulanmıştır. 11 hastada modifiye Wağner cihazı, 2 hastada orijinal Wagner distraktörü, 6 hastada distraktör olarak kullanılan Hoffmann eksternal fiksatörü ve bir hastada Anderson apareyi kullanılmıştır. Anderson apareyi daha sonra stabilite kaybı nedeniyle bir Hoffmann eksternal fiksatörü ile değiştirilmiştir.

Kallotazis ile yapılan uzatmalarda medullaya penetre olmamaya çalışılarak yapılan kortikotomi sonrası periosteum olabildiğince iyi onarılmıştır. Distraksiyon kortikotomi sonrası 13 ila 17. günlerde başlanarak 4x0.25 mm/gün uygulanmıştır. Tam ağırlık verilmesi po. 1 gün ile 7. hafta arasında değişmektedir. Kullanılan distraktör 7 hastada Orthofix Dinamik Aksiyel Fiksatör 6 hastada Orthofix uzatma cihazı, 1 hastada modifiye Wagner apereyi, 1 hastada ise Hoffmann eksternal fiksatörüdür. Hoffmann fiksatörü daha sonra açılaşma ve uzatma işleminin güçlüğü nedeniyle bir Orthofix DAF ile değiştirilmiştir.

Her iki grupta da değişik tipte distraktörlerin kullanılma nedeni hastaların mali sorunlarıdır.

Matüritede beklenen uzunluk farkı Moseley cetveli ile hesaplanmış, pin bakımı hidrojen peroksit ve polividoniodin solüsyonları ile yapılmıştır.

BULGULAR

Hastahanede kalış süresi Wagner metodu için 7 - 18 hafta (ortalama (11.50) ve kallotazis için 3 - 18 (ortalama 6.50) haftadadır. Bu fark istatistiksel olarak anlamlı bulunmuştur. ($p<0.005$) Ortalama uzatma yüzdesi Wagner için % 13.82 (% 7.14 - % 26.66), kallotazis için % 13.80 (% 10.00 - % 28.09) dır.

TABLO II : Ortalama % Uzatma

	Wagner	Kallotazis
Femoral	14.08	13.56
Tibial	13.51	13.94
Total	13.82	13.80

Takip süresi Wagner için 6 - 66 (ortalama 32.50), Kallotazis için 3 - 18 (ortalama 4.50) aydır.

KOMPLİKASYONLAR

Ekin deformitesi özellikle tibial uzatmalarda sık karşılaşılan bir sorundur. Wagner metodu ile uzatılan grupta fleksibl ekinovalgus deformitesi olan bir hastada uzatma sonrası deformite rijidleşmiş, bu da pasif egzersizlerin düzenli yapılmayışı ve gece atelinin kullanımının ihmal edilmiş olmasına bağlanmıştır. Kavovalgus deformitesi olan iki

ve kalkaneokavovalgus deformitesi olan bir hasta yalnızca pasif egzersizlerle izlenmişler ve ekin deformitesi her üçünde de gelişmiştir. Bu hastalara uzatma öncesinde de planlandığı gibi aşiloplasti + tripl artrodez uygulanmıştır. Travmatik epifizeal arrest nedeni ile tibial uzatma uygulanan bir hastada da ekin deformitesi gelişmiştir.

İnsizyon hattında cilt nekrozu üç hastada gözlenmiş, uzatma sonlandırılmıştır. 4 vakada kaynamama, 7 vakada gecikmiş kaynama oluşmuş; bu 11 vakanın 9'u için bir kez greftleme yeterli olurken diğer ikisi için birden fazla greftleme gerekmiştir.

13 vakada pin tract enfeksiyonu gelişmiştir. Bunların 7'si Grade I, 5'i Grade II, 1'i de Grade III olarak değerlendirilmiştir.

TABLO III : Pin Tract Eneksiyonu :

Grade 0 — Enfeksiyon yok

Grade I — Enfeksiyon yoğun pin bakımı ile kontrol altında

Grade II — Antibiyotik kullanımı gerekli

Grade III — Persistan inflamasyon yüzünden pinler çıkarılır

Grade IV — Pinlerin çıkarılmasına rağmen enfeksiyon vardır

Plak çıkarılması sonrası 2 hastada osteotomi hattında kırık, 3 hastada diz sertliği, 2 hastada uzatma sırasında ağrı, 1 hastada varus angulasyonu gelişmiştir.

Kallotaziste komplikasyonlar çok daha azdır. 2 ekin deformitesi, 7 pin tract enfeksiyonu (3'ü Grade I, 4'ü Grade II)., 2 diz sertliği gözlenmiştir. 3 femoral uzatmada angulasyon gelişmiştir. (Tablo IV)

TARTIŞMA

Wagner metodu ile yapılan uzatmalarda kaynamama % 20, gecikmiş kaynama % 35 bulunmuş, 20 vakanın 18'in de (% 90) kemik grefti ve internal fiksasyon gerekmiştir. Diz sertliği diğer sık komplikasyonlardan biridir. 5 femoral uzatmada 3 diz sertliği gelişmiştir.

Plak çıkarma sonrası kırık oluşan vakalarda uzatma bölgesinde yeni kemik oluşumunun yavaş ve zayıf olduğu, bölgenin kırılma eğiliminin yüksek olduğu görülmüştür.

Kallotazis vakalarının hiçbirinde kemik grefi gerekmemiş, gecikmiş kaynama ya da kaynamamaya rastlanmamıştır. Distraksiyona geç başlandığı takdirde erken kaynama riski vardır. Hastahanede kalma süresi kallotaziste çok daha az bulunmuştur ($p<0.005$). Bu maliyetin azalması yanında hastalarda hastanede uzun süre kalmanın yaratacağı psikolojik etkileri de azaltmaktadır.

TABLO IV : Komplikasyonlar

	Wagner	Kallotazis
Ekin deformitesi	5	2
Cilt nekrozu	3	—
Diz sertliği	3	2
Pin tract enfeksiyonu		
Grade I	7	8
Grade II	5	4
Grade III	1	—
Kaynamama	4	—
Gecikmiş kaynama	7	—
Uzatma bölgesinde kırık	2	—
Angulasyon	1	3
Diz ekstansiyon kontraktürü	1	—
İnsizyonel hematom	1	—
Ağrı	2	2

Kallotazis yöntemi ile uzatılan bir hasta uzatma tamamlandıktan sonra 3. haftada ekstremitesinin üzerine düşmüş ve uzatma hattında angulasyon + kazanılan uzunlukta 2,1 cm'lik azalma ile başvurmuştur. Plaklama sırasında yeni oluşan kemiğin eskisinden güçlükle ayırdedilebildiği, sert ve yoğun olduğu gözlenmiştir. Diğer iki angulasyon eksternal fiksatör vidalarının uygun yerleştirilmemesine bağlıdır. Kemiğe tam dik ve uzun kemik eksenine tam paralel pin yerleştiriminde hiç bir angulasyon olmamaktadır.

Toplam 20 pin tract enfeksiyonu vakasının 10'u (% 50) Grade I, 9'u (% 45) Grade II, 1'i (% 5) Grade III olarak değerlendirilmiştir.

Ekin deformitesi ve diz serliği postoperatif olarak hemen başlanılan pasif-aktif egzersizler ve uzatma sırasında gece atellerinin kullanımı ile önlenebilir. Özellikle poliolu hastalarda paralitik kaslar ve dengesiz kas kuvvetleri nedeni ile kasların uzama yeteneğinin de azalmış olması deformitelerin gelişimini kolaylaştırmaktadır.

Sonuç olarak Kallotazis Wagner'e göre tartışılamayacak kadar daha iyi bir uzatma yöntemidir. Araştırmalar ilerleyip, uzatma operasyonları biyolojik prensiplere daha uygun şekilde yapılmaya başlandıkça komplikasyonların çok daha az olacağı kuşkusuzdur.

KAYNAKLAR :

1. Aldegheri, R,. Renzi-Brivio, L., Agostini S.; The Callotasis Method of Limb Lengthening, Clin. Orth. Number 241; 137, Apr. 1989.
2. Anderson, W. V., Leg Lengthening JBJS, 34; 150, 1952.
3. Aronson. J., Harrison, B. H. et al.; The Histology of Distraction Osteogenesis Using diferent External Fixators, Clin. Orth. Number 241; 106, 1989.
4. Brockway, M. D., Fowler, S. B.; Experience with 105 leg Lengthening Operations Surg. Gynecol. Obst. 75; 252, 1942.
5. Coleman, S. S., Noonan, T. D.; Anderson's Method Of Tibial Lengtheening by Percutaneous Osteotomy and Gradual Distraction, JBJS, 49-A; 263, 1967.
6. Coleman, S. S., Stevens, P. M.; Tibial Lengthening, Clin. Orth. Number 136, Oct 1978.
7. Coleman, S. S.; Pediatric Orthopaedics, Lowell and Winter, J. B. Lippincott Co. 1986.
8. De Bastiani et al.; Limb Lengthening by Callus Distraction, J. Ped. Orth. 7; 129, 1987.
9. Dal Monte, A., Donzelli, O.; Limb Lengthening according to Ilizarov in Congenital Hypoplasia of the Leg, J. Ped. Orth., 7; 135, 1987.
10. Ilizarov, G. A.; The Tension - Stress Effect on tıe Genesis and Growth of Tissues, Part I, Clin. Orth. Numbeer 238; 249 Jan. 1989.
11. Ilizarov, G. A. ;The Tension-Stress Effect on the Genesis and Growth of Tissues, Part II, Clin. Orth. Numbere 239; 263 Feb. 1989.
12. Kawamura, B. et al.; Limb Lengthening by Means of Subcutaneous Tenotomy J. BJS, 50-A; 851, 1968.
13. Kojimoto, H. et al.; Bone Lengthening in Rabbits by Callus Distraction, JBJS 70-B; 543, 1988.
14. MacBachern; Pin Care and Management of Pin Tract Complications, Advanced Course On Dynamic Axial External Fixation, Münster FRG 9-11 March 1989.
15. MacNicol, M. F.; Twenty Year Review of Tibial Lengthening for Poliomyelitis JBJS, 64-B; 607, 1982.
16. Manng, C.; Leg Lengthening Clin. Orth. Number 136, Oct. 1978.
17. Martini, Z., Castaman, E.; Tissue Regeneration in thee Reconstruction of Lost Bone and Tissue in the Lower Limbs, Bri. Jour. Plas Surg., 40; 142, 1987.
18. Mears, D. C., External Skeletal Fixation, Williams and Wilkins Co., 1983.
19. Moseley, C. F.; A Straigth Line Graph for Length Discrepancies, JBJS, 59-A; 174, 1977.
20. Paley, D.; Current Techniques of Limb Lengthening, J. Ped. Orth. 8; 73, 1988.
21. Siffert, R. S.; Lower Limb Length Discrepancy, JBJS. 69-A; 1100, 1987.
22. Wagner, H.; Operative Lengthening of the femur, Clin. Orth. Number 136, Oct. 178.
23. Wakisaka, T. et al; A case of Short Metatarsal Bones Lengthened by Callus Distraction, Acta Orth Scand., 59 (2); 194, 1988.

Trokanterik Bölge Kırıklarında Eksternal Fiksatör Uygulaması

* Dr. Orhan GİRGİN ** Dr. S. Safa EKE ** Dr. Sualp TURAN
** Dr. Mehmet ÖZAL

Femurun trokanterik bölgesinin kırıkları, ortopedi ve travmatoloji kliniklerinde görülme oranı gittikçe artan kırıklardandır. Bunun nedeni trafik kazalarının artması ve yaşam süresinin uzamasıdır.

Trokanterik bölge kırıklarını iki ayrı bölümde incelemenin ve değerlendirmenin yerinde olduğu kanısındayız. Bunlar genç ve olgun yaşlarda görülenler ve ileri yaşlarda görülenlerdir. Oluş nedenlerinden başlıyan farklılık, tedavi seçimine kadar uzanmaktadır.

Genç ve olgunluk yaşlarında, büyük ve önemli travmalar sonucu oluşan bu bölge kırıkları, ileri yaşlarda basit düşmeler sonucu görülebilmektedir.

Bu bölge kırıklarının özelliği anatomik yapısından gelmektedir. Şöyleki; tedavisiz bırakılsalar bile (özel bir engel yok ise) kaynamamaktadırlar. Çünkü bölge ekstrakapsüler olup, spongioz kemikten olurmakta, kan dolanımı yönünden de zengin bulunmaktadır.

Amaç, kırığın anatomik düzgünlükte, kısa sürede ve komplikasyonsuz kaynamasını sağlamaktır.

Trokanter kırıklı hastaların yaı ortalaması, literatürde 69.6 ile 75 arasında değişmektedir. Bizde ise erkek ve kadında değişmekle beraber ortalama 64 dür (I. ve II. Ortopedi ve Travmatoloji Klinikleri).

Tedavi, konservatif ve cerrahi olarak yapılmakta ise de bizim ve tüm dünyanın görüşü cerrahi tedavidin yanadır. Bu hal özellikle kırık dışı komplikasyonların yaşamsal olması nedeni ile yaşlı hastalarda daha büyük önem kazanmaktadır.

Literatürde, konservatif tedavi yapılan hastalarda komplikasyon ve ölüm oranının cerrahi tedavi görenlerin iki misline yakın olduğu görülmektedir (Örnek : Horowitz; Kons. Ted. mort. % 34. 6 - Cer. Ted. mort. w 17.5 gibi).

Biz de, hastanemizde bu bölge kırıklarına öncelikle cerrahi tedavi yapmayı amaçlıyoruz. Eğer türlü nedenlerle cerrahi tedavi uygulayamıyacak isek o zaman konservatif tedavi yapmayı düşünüyoruz.

Cerrahi tedavinin amacı, stabil olarak redükte edilecek olan kırığın internal tespitidir. Böylece hastanın erken hareketi ve ayağa kalkması sağlanır.

İnternal tespit seçimi kırığın durumuna, hastanın yaşına ve genel değerlendirilmesine göre yapılır. Tedaviye yön vermek için pek çok sınıflandırmalar yapılmıştır (Boyd ve Griffin-Evans-Toronzo-Ege, gibi).

Bu güne kadar seçilen tespit vasıtaları iki bölgeden yapılan cerrahi girişimlerle uygulanmaktadır. En çok kullanılanı, kırık bölgesine yapılan cerrahi girişimdir. Bu girişimlerde; 1. Sabit açılı-çivili plaklar (Jewett, Thornton, Holt çivileri gibi), 2. Kompresyonlu çivili plaklar (Richard, Zimmer gibi) kullanılmaktadır. Her iki tür çivi kullanımında da Büyük bir Cerrahi girişim söz konusudur. Yaşlı ve genel durumu bozuk olan hastalar için, bu, riskli bir girişimdir.

Bu hastalar için ne yapılabilir diye yapılan çalışmalar sonucunda kırık hattından uzaktan ve daha az kanama riskli cerrahi girişimler aranmış ve ENDER çivileri bulunmuştur. İlk bakışta ve uygulama düşüncesinde çok iyi ve güzel olan bu çivilerin de ol-

* Ankara Numune Hastanesi I. Ortopedi ve Travmatoloji Kliniği Şefi
** Ankara Numune Hastanesi I. Ortopedi ve Travmatoloji Kliniği Asistanı.

dukça uzun süreli bir cerrahi girişim ve çok deneyimli elemanların uygulaması gibi dezavantajları vardır.

Kliniğimiz Türkiye'nin belkide ençok travmalı hasta kabul eden kliniğidir. Trokanterik bölge kırıkları da bu çoklukta yerini almaktadır.

Olgu çok olduğu zaman komplikasyon ve riskli durumlar da orantılı olarak çok olmaktadır.

Türlü nedenlerle cerrahi tedavi edilme şansı olmayan, konservatif tedavi yapıldığında da komplikasyonları nedeni ile yaşamsal riski olan olgular bizi çok zor durumlara düşürmektedir. Uzun zamandan beri düşündüğümüz eksternal fiksatör ile tedavi arayışlarımız, universal başlıklı (ORTOFİKS TİPİ) eksternal fiksatörlerin bulunması ve kliniğimizde diğer bölge kırıklarında başarılı bir şekilde uygulanıp, iyi sonuçların alınması ile yeni bir uygulama alanı yarattı. (Şekil 1).

Eksternal fiksatörlerin abartılmış şekilde bile olsa uygulama alanlarını gösteren tanıtım belgelerini incelediğimizde trokanterik bölge kırıklarında da uygulanmış olduğunu (Yalnız Şekil Olarak) gördük. İlk uygulamamız bize ümit ve cesaret verdi. Böylece cerrahi ve konservatif tedavi şansları riskli olan ve zorunlu olduğumuz olgularda bu tedavi türünü uygulamaya başladık.

Bilindiği gibi eksternal fiksatör fikri 19. yüzyılın ortalarında MALGAİGNE'nin çalışmalar ile gelişmiştir. Dört aşaması vardır. Birinci bölüm KAVRAM devridir. Malgaigne ve Rigaud 1843-1850 li yıllarda bu kavramı oluşturmuşlardır.

İkincisi UYGULAMA DEVRİ dir. Parkhill ve Lambotte ilk eksternal fiksatörü yaptılar (1898) (1902). «Fiksatörün avantajları gerçekçidir ve sayısızdır, cihaz kolay ve çabuk tatbik edilir» diye yayınladılar.

Üçüncü devre Gelişme devresidir. Eksternal fiksatörün I. Dünya savaşında olumsuz kullanımı, Amerika cerrahi cemiyetinin olayı geç kabullenmesi gelişimi engelleyen fakat durduramayan etkenlerdir. Fakat Juvara 1914, Bover 1931, Judet 1934, Anderson 1935, Hoffmann 1938, Charnley 1948 bu gelişimin öncüleri oldular. Fiksasyon'a, Kompresyon, Distraksiyon gibi önemli gelişmeler eklendi. Wagner tek taraflı, Ilizarow, Monticelli ve Volkov, Toshiro ise kendi eksternal fiksatörlerini yaptılar. Bu gelişmelere Türk ortopedistler de kendi olanakları içinde yaptıkları eksternal fiksatörlerle katıldılar. (Girgin, Gazi Tipi, Çakırgil gibi)

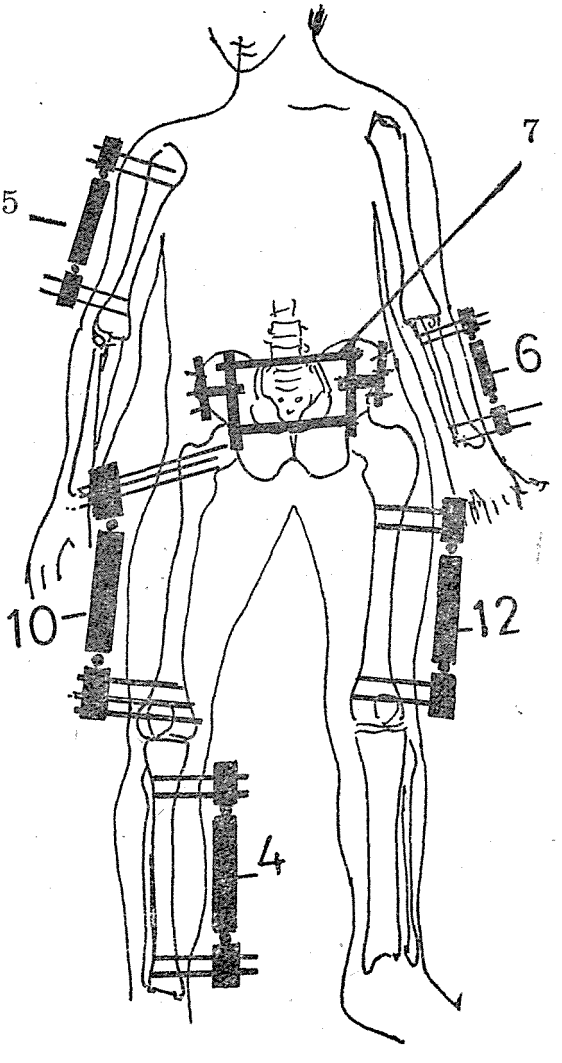

Şekil - 1

Dördüncü devre Yeni Ufukların Açılmasıdır. Bize göre bu ufuk açılımı universal başlıklı, hareketli açı verilebilen eksternal fiksatörlerle başlamıştır.

Yukarıda beelirttiğimiz nedenlerden dolayı cerrahi ve konservatif tedavi şansları çok riskli olan 10 olguya zorunlu olarak eksternal fiksatör uyguladık (14 aylık süre içinde).

10 olgumuzun; 4'ü koroner iskemi ve kalp yetmezliği, 2'si böbrek yetmezliği, 1'i karaciğer bozukluğu, 1'i akciğer Ca hastalığı, 1'i alkolizm ve 1'i de narkoz komplikasyonu nedeniyle cerrahi tedavi olamayıp, kardiyoloji, dahiliye ve anesteziyoloji uzmanlarınca böyle girişimlere izin verilmeyen olgular idi. En genci 40 (narkoz komplikasyonu olan olgu) en yaşlısı 82 yaşında, ortalama yaş 68.2 dir.

6 olguya kısa süreli değişik anesteziler verilebildi, 3 olguya ağrı kesici ve lokal anestezi ile bir olguya narkoz komplikasyonu sonucu uyanırken eksternal fiksatör uygulandı.

1 olguya klasik Orthofix, 9 olgumuza modifiye ettiğimiz OA eksternal fiksatörü uygulandı. Uygulamalar C kollu TV li rontgen cihazı ile yapıldı.

Çok az şokan olması, uygulama süresinin kısa olması, gerektiğinde lokal anestezi ile bile yapılabilmesi hastanın kısa sürede yatağın da hareketlenip sonra ayağa kalkabilmesi, hastanede yatış süresinin kısalığı Avantajlarıdır. Hiçbir zaman internal fiksatör kadar stabil olmaması, TV rontgen istemesi, deneyimli ekip ile yapılmasının gerekliliği ise Dezavantajlarıdır.

(Örnek : Olgularımızdan akciğere Ca lı olanı, narkozitörler tarafından uyutulamadı. Rayoterapi süresi yakındı. Zorunlu olarak eksternal fiksatör uygulandı. Kemikler tam sert olmadığı için düzgünlük iyi değildi. Buna karşın hasta radyoterapi ve kemoterapi için hareketlenebildi. Sonra başka bir hastanede internal fiksasyon uygulandı.)

Bu tedavi yöntemi, zorunlu haller için önerilebilen bir tedavi yöntemi olup ilk ve yakın izleme sonuçlarımız olumludur.

Doğuştan Çarpık Ayak Tedavisinde Yumuşak Doku Ameliyatlarının Yeri

*** Dr. O. N. BIÇAKÇIOĞLU * Dr. Mücahit GÖRGEÇ
** Dr. Selahattin KUŞHAN

DÇA ekinizm, inversiyon ve adduksiyon deformitelerinin oluşturduğu bileşik bir deformitedir (114). Temel anatomik bozukluk talokalkaneonaviküler eklemin medial ve plantar yer değiştirmesidir. Naviküler talus başının medial ve plantarına kayarken, kalkaneum üçlü bir deplasmana uğrar (4, 16). Sagittal planda kalkaneumun ön ucu aşağı inmiş, arka uçu yukarı kalkmıştır. Koranal planda kendi etrafında saat yelkovanı yönünde, horizontal planda yelkovanın ters yönünde dönmüştür. Ve bu dönme ile arka ucu fibüler malleole yaklaşmıştır (7). Bu kötü eklemsel dizilim fikse yumuşak doku kontraktürleri ile muhafaza edilir (16).

Deformitenin fleksibl ve rijit olarak iki klinik şekli tarif edilmiştir. Her ikisinde de başlangıçta manipülatif tedavi denenir (14, 16). Konservatif tedaviye direnç gösteren vakalarda iki tip cerrahi tedavi uygulanmaktadır. İlki sınırlı cerrahi girişimlerdir. Deformitenin düzelmesine direncin, en fazla ve belirgin olduğu yumuşak dokularda gevşetme yapılır. Düzelmeyen deformite elemanları ikincil girişimlerle düzeltilir (2, 6). İkincisi radikal cerrahi girişimlerdir. Derecesine bakılmaksızın bütün yumuşak doku kontraktürleri gevşetilir (8, 11, 15, 16).

Bu bildirinin amacı, kliniğimizde uygulanan sınırlı ve radikal girişimlerin erken sonuçlarını gözden geçirerek, DÇA tedavisinde yumuşak doku ameliyatlarının etkinliğini ve indikasyonlarını, literatür bilgilerinden de faydalanarak belirlemeye çalışmaktır.

MATERYEL - METOD :

SSYB Şişli Etfal Hastahanesi Ortopedi ve Travmatoloji Kliniğinde 1982 - 89 yılları arasında DÇA'lı 49 hastaya PR (posterior gevşetme), PMR (postero-medial gevşetme) ve CSR (komplet subtalar gevşetme) ameliyatları uygulandı. Hastaların 44'ü erkek, 5'i kız idi. 22 hastada her iki ayak, 17 hastada sağ ayak, 9 hastada sol ayak hastalıklıydı.

PR ameliyatında; Asil tendonu Z plasti tekniği ile uzatılır, talokalkaneal ve talotibial ekleme kapsülotomi yapılır, medyalde yüzeyel deltoid ligaman, lateralde kelkaneofibüler ligaman ekspojurun izin verdiği oranda kısmen kesilir. Bu girişim 22 hastanın 33 ayağına yapılmıştır. Ortalama ameliyat yaşı 7.5 ay, ortalama takib 4 sene 2 aydır (2 sene 7 ay - 6 sene)

PMR ameliyatı Turco'nun tekniğine sadık kalınarak yapılır. 1987 senesinden itibaren tibialis posterior tendonu malleol üzerinde uzatılmaya başlandı. Bu girişim 18 hastanın 23 ayağına yapıldı. Ortalama ameliyat yaşı 1 sene 5 ay (4 ay - 5 yıl), ortalama takib 2 sene 5ay (12 ay 3 sene 1- ay)

CSR ameliyatı ise Simons'un tekniğine sadık kalınarak yapılır. Ameliyat edilmiş ayaklarda yaptığımız alçılı tesbit üç ay devam ettirildi. Bu girişim 9 hastanın 14 ayağına yapıldı. Ortalama ameliyat yaşı 2 sene 4 ay (4 ay - 4 sene), ortalama takib 10 ay (6 ay - 17 ay) idi.

* SSYB Şişli Etfal Hastahanesi Ortop. ve Travm. Klinik Başasistanı.
** SSYB Bitlis Devlet Hastahanesi Ortop. ve Travm. Uzmanı.
*** SSYB Şişli Etfal Hastahanesi Ortop. ve Travm. Klinik uzmanı.

Son kontrolleri yapılan hastalar Simons kriterlerine göre değerlendirildi (12). PR yapılan ayaklarda 2 tatminkar, 31 tatminkar olmayan PMR yapılan ayaklarda 15 tatminkar, 8 tatminkar olmayan, CSR yapılan hastalarda 11 tatminkar, 3 tatminkar olmayan sonuç alınmıştır. Tatminkar olmayan sonuçları ortaya çıkaran klinik ve radyolojik bulgular tablo'da sayılarla mukayeseli olarak verilmiştir. PR, 7 ayakta deformiteyi hiç düzeltememiş, 11 ayakta varusu düzeltmemiştir. 13 «plantigreyt ayak» elde edilmiştir, ama, adduksiyon, toein-ing, ve hareket kısıtlılıkları sebebiyle bu ayaklar da tatminkar olmayan sonuç kabul edilmiştir. PMR yapılmış ayaklardan 15 ayakta klinik olarak adduksiyon deformitesi vardı, ama, 5 tanesinde CMt_2 açısı 30°nin üzerinde idi. Yine 6 ayakta valgus deformitesi vardı ama, 4 tanesinde AP TC açı 50°nin, Lat. TC açı 60°nin üzerindeydi. 7 vakada adduksiyon ve valgus birlikteydi. Bir vakada nüks vardı. Bunlar tatminkar olmayan sonuç kabul edilmişlerdir. CSR yapılan hastaların 4'ünde valgus görüldü. Ama hepsinde de AP TC açı 50°, Lat TC açı 60°nin altındaydı. Bu ayakların birinde cavus-hareket kısıtlılığı, birinde adduksiyon-hareket kısıtlılığı, ve birinde de sadece hareket kısıtlılığı tesbit edildi ve tatminkar olmayan sonuç kabul edildiler.

TARTIŞMA :

Ayakbileğinde dorsal ve plantar fleksiyon, pronasyon ve supinasyonla birliktedir. Bu hareketler esnasında kalkaneum sagittal, koronal ve horizontal planda üçlü bir yerdeğişim gösterir, ve diğer tarsal kemikleride birlikte sürükler (1, 3, 7, 17). Çarpık ayaktaki patolojik yapı, ayağın plantar fleksiyondaki kemiksel diziliminin abartılmış şekline benzemektedir. Bu durumdaki bir ayağı nötrale çevirmek için, kalkaneumun ön ve arka ucunu hareketli bir hale getirmek gerekmektedir (1, 5, 8, 12, 13, 14, 15, 16)

6 aydan küçük çocuklarda PR yapıldığı zaman, kalkaneum derotasyonunu engelleyen en rijit kontraktürler gevşetilmiş olmaktadır, ön kısımdaki kontraktürler ise manipülasyonla yenilmektedirler (2 ,6). Green ve Main 24 haftanın, ama büyük çoğunluğu 18 haftanın altında toplanan vakalarında uyguladıkları posterior gevşetme ile % 59 ve % 50 lik tatminkar sonuç bildirmektedirler. Bizim vakalarımızda ise ortalama ameliyat yaşı 7.5 aydır. Bu nedenle deformiteyi düzeltmek için sadece PR yeterli olmamıştır. PR 18 haftadan erken yaş grublarında veya Simons'un bildirdiği gibi, varus ve adduksiyon deformitelerinin olmadığı Lat. TC açının 35°den küçük, AP TC açısının 20°den büyük ve TMt_1 açısının 0°den küçük olduğu vakalarda yapılmalıdır.

TABLO : Tatminkar Olmayan Sonuçları Ortaya Çıkaran Bulguların Sayısal Mukayesesi

	PR	PMR	CSR
Ağrı	5	—	—
Adduksiyon	29	15	1
Varus	11	2	—
Valgus	—	6	4
Cavus	8	—	1
Abduksiyon	—	1	—
Nüks	7	1	—
Toein-ing	26	10	—
Dorsi-flex 10°/	31	4	3
Plant-flex 15° /	7	8	3
Subtalar hareket (-)	11	6	2
Total hareket 25°/	31	4	3
Varus TC-15°/	13	2	—
Valgus TC-50°/	—	4	1
Abd. CMt_2-5°/	—	1	—
Add. CMt_2-30°/	27	5	1
TNS.-M, L,.	13 M	2M, 1L	—
Varus TC : 25°/	18	2	—
Valgus TC : 60°/	—	4	—
Cavus CMt_1 : 135°/	8	—	1
Plan. CMT_1 : 170°/	—	4	—
TNS. - Dorsal	—	1	1

PMR, talonaviküler eklem subluksasyonunun (TNS), yine Simons'un tabiriyle «tight-sıkı» olmadığı ayaklarda, kalkaneum ön ve arka uçunu hareketli hale getirmektedir. Bu durum ilerlemiş yaş ve deformitenin rijitliliği ile belirlenir. «Sıkı» TNS'lu ayaklarda eklemin lateral kapsülü menteşe etkisi ile adduksiyonun düzelmesini, hatta

deformitenin düzelmesini engellemektedir. (9, 12, 13). 15 ayakta bu durum görülmüştür. PMR kalkaneumun horizontal derotasyonunu da her zaman sağlayamamaktadır. Bu da ekspojurun kalkaneofibüler ligamanın tam olarak görülmesine ve kesilmesine imkan vermemesinden dolayıdır. 10 ayakta bu durum görülmüştür. Lat. TC açının 35°nin altında, AP TC açının 15°nin altında ve YMt_1 açısının 15° nin üzerinde olduğu, klinik olarak çok rijit olmayan (TNS sıkı değil) ayaklarda PMR yapılmalıdır.

Kliniğimizde Simons'un SCR'i PR ve PMR indikasyonu olmayan vakalarda yapılmaya başlanmıştır. Takib süremiz henüz çok kısadır. Simons'ın da en uzun takibi 30 aydır. Bu nedenle geç sonuçlar üzerinden tekniği tartışmak mümkün değildir. Ama erken devrede, CSR, deformite komponentlerini tamamen düzeltmektedir. Subtalar horizontal rotasyonu da düzelttiğinden toein-ing görülmemiştir. Erken devrede 6 aya kadar uzayan bir ödem görülmektedir. Ama kalıcı değildir. Bir vakada yara kenarlarında minimal bir nekroz olmuştur. Titiz bir teknik uygulama ve cildi kapatmada israrlı olmamak nekrozu önlemektedir. Talusta nekroz görülmemiştir. Subtalar eklemde instabilite ve dejeneratif değişikliklerin gelişip gelişmeyeceği henüz karanlıktadır.

KAYNAKLAR :

1. Da Paz, A. C. Jr. and Al. : Talipes equinovarus pathomechanical basis of treatment. Orthop. Clin. North Am. 9 (1) :171, 1978.
2. Green, A. D. L. and Lloyd-Robers, G. C.: The results of early posterior release in resistant CF. J. Bone Joint Surg. 67 B : 588 1985.
3. Kapandji, I. A. : The physiology of the Joint. Vol : 2 Churchill Livingstone, Edinburg, London and Newyork 1970.
4. Lelievre, J. : Pathologie du Pied. 4. Edition Masson et Cie Editeurs Paris, 1971.
5. Magone, J. B. and Al. : Comparative Review of surgical treatment of the idiopathic clubfoot by three Different Procedures at Columbus Children's Hospital. J Pediatr Orthop 9 (1) : 49, 1989.
6. Main, B. J. and Al. : The results carly operation in talipes equino-varus. J. Bone Joint Surg 59 B : 336, 1977.
7. Mc Kay, D. W. : New conceps and approach to clubfoot treatment. Section 1 : prenciples and morbid anatomy. J Pediatr Orthop 2 : 347, 1982.
8. Mc Kay, D.W. : New conceps and approach to clubfoot treatment. Section II : correction of clubfoot. J Pediatr Orthop 3 : 10, 1983.
9. Mc Kay, D. W. : New conceps and aproach clubfoot treatment. Section III : Evaluation and results, J Pediatr Orthop 3 : 141, 1983.
10. Simons G. W. : A standardized method for the radiographic evaluation of clubfeet. Clin. Orthop, 135 : 107, 1978.
11. Simons, G. W. : The complete subtalar release in clubfeet. Part I : preliminary report. J bone Joint Surg 67 A : 1044, 1985.
12. Simons, G. W. : The complete subtalar release in clubfeet. Part II : A comparison with less extensive procedures. J Bone Joint Surg 67 A : 1056, 1985.
13. Simons, G. W. : The complete subtalar release in clubfeet. Orthop. Clin North Am. 18 (4) : 667, 1987.
14. Tachdjian, M. O. : The cild's foot, Philadelphia, W. B. Saunderes 1985.
15. Thompson, G. H. : Surgical menagement of resistan clubfoot, Talipes equinovarus deformities. J. Bone Joint Surg 64 A : 652 1982.
16. Turco, V. J. : Clubfoot. Charchill Livingstone. New York 1981.

Doğuştan Çarpık Ayağın Cerrahi Tedavisinde CSTR Yöntemi

* Dr. Azmi HAMZAOĞLU ** Dr. Fehmi DALDAL *** Dr. Remzi TÖZÜN
**** Dr. Ayhan ARITAMUR

GİRİŞ :

Ortalama 1000 doğumda bir görülen Doğuştan Çarpık Ayak Ortopedinin önemli şekil bozukluklarından biridir. Doğumda başlıyan konservatif tedavi yöntemlerinin % 50 oranında yetersiz kaldığı bu deformitenin tedavisinde cerrahi yöntemlerin önemi ortaya çıkmaktadır. Deformiteyi tek seansta düzelticisi radikal yumuşak doku yöntemi olarak ilk defa TURCO tarafından posteromedial gevşetme yöntemi uygulanmış olup, yöntem günümüzde tüm dünyada yaygın olarak kullanılmaktadır (3, 14, 15, 16, 17). Ana patolojinin kalkaneumun interossöz ligaman aksı etrafında sagittal, frontal ve özellikle horizontal plandaki rotasyonu olduğunu ileri süren McKay ve daha sonra Simons, kalkaneumun bu üç plandaki rotasyonunun tek başına postero-medial gevşetme yöntemi ile düzeltilemiyeceğini, bunun ancak CSTR (Complete Subtalar Release) ile mümkün olabileceğini bildirmişlerdir (5, 6, 7, 9, 10, 11, 12 13). Biz bu çalışmamızda İstanbul Tıp Fakültesi Ortopedi ve Travmatoloji Anabilim Dalında Mart 1987 - Mart 1989 yılları arasında uyguladığımız CSTR yöntemi ve sonuçlarını sunmayı amaçladık.

MATERYAL - METOD :

Materyalimizi Mart 1987 - Mart 1989 tarihleri arasında CSTR yöntemi ile tedavi ettiğimiz 16 hastanın 22 ayağı oluşturmaktadır.

Ameeliyat Tekniği : Hasta genel anestezi altında uyutulduktan sonra Turnike tatbik edilir ve yüzüstü çevrilerek dizi açıkta bırakacak şekilde ameliyat hazırlığı yapılır. 3-35 yaşından küçük hastalarda CINCINNATI insizyonu, bu yaşın üstündeki hastalara hem postero-medial, hem posterolateral çift insizyon, kullanmaktayız. İnsizyondan sonra sırası ile 1 - posterior, 2 - lateral, 3 - medial, 4 - planter gevşetme yapılır.

Bütün bu gevşetme işlemlerini takiben CSTR tamamlandığında talusun ayakbileği eklemi geriye doğru yuvarlanması ve arkadan talus ortasına kadar görülmesi gereklidir. Talus bu işlemden sonra yeteri kadar yuvarlanmaz ise sırası ile deltoidin derin dalının posterior kısmı, posterior talo fibular ligaman kesilir, redüksiyon için kalkaneumun arka ucu mediale ve posteriora itilir. Bu işlem Horizontal rotasyonu ve varusu düzeltir. Eğer korreksiyon sağlanamaz ise interosseöz ligaman kesilir, bütün bu işlemlerden sonra ayakbileği uzun aksı ile bimalleoler aks arasındaki açı 85° - 90° olduğu takdirde korreksiyonun tam olduğuna karar verilir.

Önce Talo-Naviküler ekleme 1 adet, daha sonra ise talo-kalkaneal eklem 2 adet Kirschner teeli ile tespit edilir ve turnike açılanarak kanama kontrolü yapılır.

BULGULAR VE SONUÇLAR :

Materyalimizi oluşturan 16 olgunun en büyüğü 8,5 yaş ,en küçüğü 3,5 aylık idi. Olguların 10'u erkek, 6'sı kızdır. Deformite 8 olguda sağ, 6 olguda sol, 4 olguda iki taraflı idi. CSTR 2 ayakta daha önce yapılmış aşiloplasti posterior kapsülotominin nüksü nedeni ile, 20 ayakta ise konservatif tedeavinin yetersiz kalmasını takiben yapılmıştır. Takip süremiz en az 6 ay, en fazla 26 ay, ortalama 16 aydır. Olguların değerlendirilmesinde

* İ. Ü. İst. Tıp Fak. Ortopedi ve Travmatoloji Anabilim Dalı Uzmanı
** İ. Ü. İst. Tıp Fak. Ortopedi ve Travmatoloji Anabilim Dalı Asistanı
*** İ. Ü. İst. Tıp Fak. Ortopedi ve Travmatoloji Anabilim Dalı Doçenti
**** İ. Ü. İst. Tıp Fak. Ortopedi ve Travmatoloji Anabilim Dalı Profesörü

TURCO ve Thompson tarafından kullanılan kriterler kullanılmıştır. Alınan sonuçlar Tablo -1'de görülmektedir.

TABLO 1 :

Çok iyi	18
İyi	4
Orta	—
Kötü	—

Olguların sonuçlarının yaşlara göre değerlendirilmesi Tablo - 2'de görülmektedir.

TABLO 2 :

	Çok iyi	İyi	Orta	Kötü
0-1 yaş	14	3	—	—
2 yaş	2	1	—	—
8 yaş üstü	2	—	—	—

Sonuçların daha önce görmüş olduğu tedavi ile ilişkileri Tablo - 3'de görülmektedir.

TABLO 3 :

	Çok iyi	İyi	Orta	Kötü
Daha önce cerrahi tedavi görmüş	2	—	—	—
Daha önce konservatif tedavi görmüş	16	4	—	—

TARTIŞMA :

Doğuştan çarpık ayak tedavisinin başarısı, deformitenin patolojik anatomisinin ve mekaniğinin iyi bilinmesine dayanır. Patolojik anatomide iki ana görüş hakimdir. Bunlardan birincisi primer patolojinin yumuşak dokularda olduğunu ve kemik değişikliklerinin sekonder geliştiği, ikincisi ise primer patolojinin talo-kalkaneo-naviküler eklemdeki subluksasyon olduğudur. 1953 yılında BÖSCH (1) tarafından bildirilen ve daha sonra McKay ve Simons tarafından günümüzde tekrar ileri sürülen görüşe göre ise primer patolojinin kalkaneumun üç ayrı düzlemde özellikle horizontal düzlemdeki rotasyonu olduğu şeklindedir (5, 6, 7, 10, 11, 12). McKay ve Simons kalkaneumun frontal, sagittal ve horizontal planda yaptığı rotasyonun ve postero-lateralde fibulayla yaptığı anormal eklemlenmenin düzeltilmesinin postero medial gevşetme ile mümkün olmayacağını ileri sürerek daha radikal bir yöntem olan CSTR'yi savunmuşlardır.

Her iki yazarda CSTR endikasyonu olarak konservatif tedaviye rağmen nüks eden rijid doğuştan çarpık ayak deformitelerini AP ve lateral grafilerde talus ve kalkaneusun parallik gösterdiği ve kalkaneum rotasyonunun devam ettiği olguları kabul etmektedirler. McKay (5, 6, 7) ayak uzun aksı ile bimalleoler aks arasındaki açının 76° altında olduğu olguları primer ameliyat endikasyonu olarak kabul etmektedir.

Ameliyat için kontrendikasyon olarak konservatif tedavi sonucu flat top talus ve ayakbileği ön kapsül kontraktürü sonucu plantar fleksiyon kıstlanması kabul edilmektedir.

Ameliyat için alt ve üst yaş sınırı bildirilmemiş olup, SIMONS (11 ,12, 13) ameliyat için ayağın minimum 4-8 cm. ve üzerinde olması gerektiğini bildirmektedir.

Ameliyat insizyonu olarak her iki yazarda CINCINNATI insizyonu kullanmakta olup, bu insizyonun iyi bir görüş açısı ve eksplorasyon sağlaması, nedbe bırakmaması gibi avantajlarının yanında cilt ve özellikle topuk nekrozu riski aşilin yeteri kadar uzatılmamasi gibi dezavantajları mevcuttur. Simons özellikle 3-3,1 yaşın üzerinde çift insizyon tavsiye etmektedir. Biz 20 ayakta CINCINNATI, 8 yaş ve üzerindeki iki ayakta çift insizyon kullandık. 3'ü yüzeyel ve küçük, 1'i topuğun medialini kapsayan geniş ve derin olmak üzere 4 nekroz olgusu tespit ettik. Çift insizyon kullandığımız iki olguda nekroz tespit etmedik. McKay ve Simons esasında intraoperatif ve postoperatif bazı teknik ayrılıklar mevcuttur. Mc-Kay tüm olgularda planter gevşetme yapmakta, posterior talo fibular bağı kesmemekte, interossöz bağı duruma göre kesmekte ve kalkaneo kuboid kapsülotomi yapmaktadır. Simons ise tüm olgularda interosseoz ve posterior talo-fibular bağı kesmekte plantar gevşetmeyi seçilmiş olgularda (pes ekino kavo varus, ön ayak

adduksiyon devam ettiği ve kalkaneo kuboid redüksiyonu tam yapılmadığı durumlarda) kesmektedir. Biz olgularımızın tümünde medial plantar gevşetme uyguladık. 14 ayakta interossöz bağı kestik, posterior talo fibular bağı ise üç olguda kesmek zorunda kaldık.

Simons tüm olgularda intraoperatif grafi çekmekte McKay ise çekmemektedir. Biz tüm olgularımızda intraoperatif grafi çekerek talo-kalkaneal açılar AP ve lateral plandadeğerlendirdik. Postoperatif olarak McKay 7-10 günde Hing-Cast uygulamakta ve alçılı tespit süresini 3-3,5 ay yapmaktadır. Simons ise 6 hafta postoperatif tespit yapmakta ve Hing-Cast uygulamamaktadır. Biz başlangıçta 4 ayağa Hing-Cast uyguladık. Sonra uygulama güçlüğünden dolayı 3 haftada bir alçı değişimi yaparak toplam 3-3,5 ay alçılı tespit yaptık. McKay (5, 6, 7). Simons (12, 13) ve daha sonra Flugstad (2) CSTR sonuçlarının postero-medial release göre çok daha iyi olduklarını bildirmişlerdir. Biz de 22 ayakta yaptığımız çalışmalar sonucunda 18 ayakta çok iyi, 4 ayakta iyi sonuç elde ettik. Biz tekniğin iyi uygulandığı takdirde deformitenin nüks ihtimalinin azalacağı ve iyi sonuçlar alınacağı kanısındayız.

KAYNAKLAR:

1. Bosch, J. : Operative oder konservative Klump fussbehandlung. Zeitschr. Orthop. 83 : 8-24. 1983.
2. Flugstad, D. L., and Staheli, L. T. : Postero inferior release for the Treatment of clubfeet. Orthop. Trans., 9 : 37, 1985.
3. Görgeç, M.; Doğuştan çarpık ayağın cerrahi tedavisinde postero-medial gevşetme ameliyatının yeri, erken ve geç sonuçları. Uzmanlık tezi, İst. Tıp Fakültesi, İstanbul, 1983.
4. Hamzaoğlu, A., Daldal, F., Yazıcıoğlu, Ö., Arıtamur, A. Temelli Y. : Doğuştan çarpık ayağın cerrahi tedavisinde CSTR yöntemi. Acta Orthop. et Traum. Turcica, Cilt 22, No. 3 : 93-97, 1988.
5. McKay, D. W. : New Concept of and morbid anatomy.J. Pediatr Orthop. 2 : 347 356, 1982.
6. McKay, D. W. : New concept of and approach to clubfoot treatment. Section II. Correction of the clubfoot. J. Pediatr Orthop. 3 : 10-21, 1982.
7. McKay, D. W. : New concept of and approach to clubfoot treatment. Section III. Evaluation and results. J. Pediatr. Orthop : 3 : 141 - 148, 1983.
8. Simons, G. W. : Standardized Method or the radio graphic evavation of clubfoot Clin. Orthop. 135 : 107 - 118, 1978
9. Simons, G. W. : Cincinnati aproach for Complete subtalar release of clubfoot (Abstract). J. Pediatr. Orthop. 2 : 439, 1982.
10. Simons, G. W. : Sarrafian, S. : The microsurgical dissection of a still born fetal clubfoot. Clin. Orthop. 173 : 275 - 283, 1983.
11. Simons, G. W. : The complete subtalar release in clubfoot. Part I. preliminary report. J. Bone Joint Surg, 67 - A : 1044-1055, 1985.
12. Simons, G. W. : The complete subtalar release in clubfoot. Part II-.a comparison with less extensive procedures. J. Bone Joint Surg. 67 - A : 1056-1065, 1985.
13. Simons, G. W. : Complete subtalar release in clubfoot. Orth. Clin. North Am. 4 : 667-688, 1987.
14. Thompson, G. H. : Richardson, A. B., and Westin, G. W. : Surgical management of Resistant congenital talipes equiovarus deformites. J. Bone Joint Surg., 64-A : 652-665, 1982.
15. Turco, V. J. : Resistant congenital clubfoot one stagee postero medial release with internal fixation. J. Bone Joint Surg. 61-A : 805, 1979.
16. Tümer, Y. : Doğuştan PEV deformitesinin postero-medial release ile tek seansta cerrahi tedavisi. VII. Milli Türk Ortopedi ve Travmatoloji Kongresi, Bursa-Uludağ, 1981.
17. Tümer, Y., Biçimoğlu, A., Açıkgöz, D. T., Dinçer, D. : Doğuştan pes ekino varusun konservatif tedavisi. Acta Orthop. et Traum. Turcica. 3 : 138-159, 1982.

Doğuştan Pesekinovarus Deformitesi ve Tedavi Sonuçları

* Dr. Abdurrahman KUTLU ** Dr. Necmettin REİS ** Dr. Erhan YILDIRIM

Pesekinovarus (PEV) deformitesi iskelet sisteminin en sık görülen konjenital deformitelerinden biridir (1). Doğumdan sonra ameliyatsız korrektif işlemlerle tedavi etmeye çalışılırken daha sonraki aylarda ve yaşlarda cerrahi işlemlerle düzeltilme gereği vardır. Cerrahi işlemlerin uygulama yaşı ve şekli konusunda çeşitli görüşler mevcuttur. (2, 3, 4, 5).

Bu yazıda kliniğimizde tedavi ve takip ettiğimiz pesekinovarus deformiteli vakalarımızı takdim etmeyi uygun bulduk.

MATERYAL VE METOD :

Selçuk Üniversitesi Tıp Fakültesi Ortopedi kliniğinde Mart 1983 - Aralık 1988 tarihleri arasında 133 hastanın 198 ayağı PEV deformitesi sebebi ile tedavi edildi. Bunlardan takipleri yeterli olan 45 hastanın 65 ayağı incelemeye alındı. Bunlardan 14'ü (% 31) kız, 31'i (% 69) erkekti. Ayak tutulumu 25 vakada tek taraflı 20 vakada çift taraflı idi. Hastaların en küçüğü 1 günlük en büyüğü 6 yaşında olup ortalama 31 aylıktı.

Tedavi planı olarak ilk aylar içerisinde müracaat edenlerde haftalık alçı korreksiyonları ile tedaviye başlandı. Alçı korreksiyonları ile yeterli düzelmenin elde edildiği ayaklarda önce vitratenden yapılmış, ayağı düzeltilmiş şekilde muhafaza eden tesbit aracı verildi, ayak yeterince büyüdükten sonra ters bot giydirildi ve buna 2-3 yıl devam edildi.

Alçı korrekesiyonlarından istifade etmiyenlere 6 aydan sonra yumuşak doku ameliyatları (aşiloplasti, posterior ve mediali gevşetme, plantarfasiatomi, tibialis posterior, fleksör hallusis longus tendonlarına z plasti, abduktor hallusis adelesini gevşetme) yapıldı. Müracaatları 6 aydan sonra olan hastalarda yukarda belirtilen yumuşak doku ameliyatları ve bir ayakta Ewans ameliyatı uygulandı. Ameliyattan sonra 6 hafta alçı tesbitinde tutuldu, daha sonra ayağı iyi tesbit eden ortopedik bot verildi.

En az 3 ay, en fazla 50 ay (ortalama 24 ay) takip edilen hastalar Main ve arkadaşlarının kriterlerine göre değerlendirildiler.

BULGULAR :

54 ayağa alçı korreksiyonları ile tedaviye başlandı. Bunlardan 28'inde (% 52) tatminkar neticeler alındı ve çok iyi ve iyi olarak değerlendirildi. 26 ayakta arzu edilen neticiler alınamadı ve cerrahi işlem tavsiye edildi. 6 sı tedavi için müracaat etmedi ve 20 ayağa cerrahi işlem uygulandı. 19 ayak (% 95) çok iyi ve iyi, bir ayak (% 5) kötü olarak değerlendirildi.

Sadece cerrahi tedavi uygulanan 11 ayatın hepsinde de (% 100) çok iyi ve iyi neticeler elde edilmiştir.

TARTIŞMA :

Konjenital PEV konservatif ve cerrahi tedavi metodlarıyla tedavi edilir. Başarılı olabilmenin ilk şartı tedaviye olabildiğince erken başlanmasıdır (5).

Konservatif tedavi yöntemleri ile tedavide başarı % 19-90 olarak bildirilmektedir (2). Başarı oranındaki farklılığın nedeni tedavinin uygulama yaşı, uygulayan kişinin bece-

* Selçuk Üniversitesi Tıp Fakültesi Ortopedi ve Travmatoloji Anabilim Dalı Öğretim Üyesi, Doçenti

** Selçuk Üniv. Tıp F. Ortop. ve Trav. ABD. Araştırma Görevlieri

risi, ailenin sosyo kültüreel durumu ve deformitenin şiddeti olsa gerektir.

Manipulasyon ve alçılama ile başarılı oranını Kite % 90, Fripp ve Shaw % 71, Dangelmajor % 40, Tümer ve arkadaşları haftalık alçılama ile % 33 olarak bildirmişlerdir (6). Bizim vakalarımızda alçı korreksiyonları uygulaması ile % 52 başarı elde ettik.

Sonuçlarımızdanda anlaşılacağı gibi konservatif tedaviden yararlanmayan vakalarda cerrahi tedaviye baş vurulması, konservatif tedavide ısrar edilmemesi ideal olanıdır. Böylece yumuşak dokuların aşırı gerilmesi, netiede fibrosis ve çoğunluğu kıkırdak yapıda olan kemiklerin deforme olması önlenebilecektir.

Cerrahi tedavi metodları ile % 0-100 oranında başarılı neticeler bildirilmiştir (2). Cerrahi tedavi uygulama yaşı konusunda otörler arasında çeşitli görüşler mevcuttur (6, 8, 9). Turco kendi tariflediği tekniğinde 1.5-2 yaş cıvarında, Mc Kay 6. haftadan sonra, Simons ise ayağın 8 cm'den büyük olması halinde, Ryöppy ve Sairanen primer neonatal cerrahi tedavi ile daha iyi neticeler elde ettiklerini belirtmişlerdir (6). Biz bu çalışmamızda 6 ay 6 yaş arasında % 97 iyi ve çok iyi neticeler elde ettik.

3 yaş üzeriendeki çocuklarda deformitenin illerlemesi, sekonder kemik deformitelerinin artması nedeni ile sadece yumuşak doku ameleiyatlarının yeterli olmayacağı, bu yaştan sonra ayağın lateral kolonunun kısaltılmasının gerektiği belirtilmiştir (7, 10). Bizim cerrahi tedavi uyguladığımız vakalarımız genellikle 3 yaşın altında olması sebebi ile sadece bir vakada Ewans ameliyatı uygulanmıştır.

K A Y N A K L A R .

1. Tümer Y. : Doğuştan pesekinovarus deformitesinin erken cerrahi tedavisi, Ankara Tıp Mecmuası, Vol. 34 : 389 - 404, 1981.
2. Esemenli T. : Pesekinovarusta erken konservatif ve cerrahi tedavi, Uzmanlık tezi, 1984.
3. Turco V. J. : Clubfoot, Churchill Livingstone Co, 1981.
4. Tachdjian M. O. : Pediatric Orthopaedics 1972, vol. 2 p : 1274 - 1317.
5. Biçimoğlu Ali : Konjenital pesekinovarusu'un cerrahi tedavisi, Acta orthopaedica et travmatolojica Turcica 21-135-137, 1987.
6. Mergen E. : Pesekinovarus'un konservatif tedavisi X. Milli Türk Ortopedi ve Travmatoloji Kongre Kitabı P, 55. 1987.
7. Tümer Y. : Doğuştan Pesekinovarus'un yumuşak doku ameliyatları ile cerrahi tedavisi, X. Milli Türk Ortopedi ve Travmatoloji Kongre Kitabı P : 59. 1987.
8. Green A. D. L., Lloyd-Roberts G. C., The Results of early posterior releas in resistant clubfeet, The journal of Bone and joint surgery 67-B No : 4 August 1985, P : 588.
9. Horrold A. S., Walker C. S. Treatment and prognosis in congenital clubfoot The Journal Bone and Joint surgery 65-B no : 4 january 1983 P : 8.
10. Main J. B. et al, The Results of early operation in Talipesequinovarus. The journal Bone end joint surgery vol. 59-e no : 3 August 1977 P : 337.

Konjenital Pes Ekino Varusta Cerrahi Tedavi Sonuçlarımız

* Dr. Osman KÖRÜKLÜ
** Dr. Bülent ÖZMEN

Konjenital pes ekino varusta (PEV) cerrahi tedaviye; konservatif tedavinin yetersiz ve başarısız kaldığı, deformitenin tekrarladığı veya hiçbir tedavi görmemiş gecikmiş olgularda başvurmaktayız. Başarılı bir cerrahi girişim talokalkaneonaviküler eklemin tam bir redüksiyonunu sağlamak amacıyla, kontrakte dokuların geniş bir şekilde gevşetilmesini ve geçici bir süre Kirschner teli ile tesbitini içerir.

Turco tek safhalı posteromedial gevşetme, talonaviküler redüksiyon ve internal tesbit ile kısa süreli takipte % 87, uzun süreli takipte % 84 mükemmel ve iyi sonuç aldığını bildirmiştir (1,2)

Konjenital PEV'un tedavisinde çok çeşitli operasyonlar ve değişik başarı oranları dikkat çekicidir (1,3,4,5,6,7,8,9,10). Somppi ve Sulamaa (3), % 34.5 ile en düşük, Franke ve Hein (9) % 94 ile en yüksek başarı oranı bildirmişlerdir.

Ekim 1987 - Kasım 1988 tarihleri arasında kliniğimizde yirmi olgunun yirmiyedi ayağına Turco operasyonu ile tendon uzatmalarını ve gereken olgularda plantar gevşetmeyi birlikte uyguladık. Kontrole gelen onbeş olgu (20 ayak), 10-28 ay takip edildi ve Brougham ve Nicol'un değerlendirme kriterlerine göre değerlendirildi (10).

MATERYAL ve METOD :

Çalışmamızda konjenital PEV nedeniyle operasyon geçirerek takipleri yapılabilen 15 çocuğun 20 ayağı değerlendirilmiş ve sunulmuştur. Olgularımızın 4'ü kız, 11'i erkekti. Beşinde deformite bilateral, 4'ünde sağda, 6'sında solda idi. Operasyon sırasında en küçük çocuk 4 aylık, en büyük çocuk 6 yaşında olup ortalama yaş 32 aydı. Olguların takip süreleri 10-28 ay arasında değişmekte olup ortalama 16 ay olarak bulundu.

Olgularımızın 4'ü (5 ayak) çeşitli hastanelerde epreoperatif alçı korreksiyonlarını takiben değişik operasyonlar geçirmişlerdi. Sekiz olguya (11 ayak) tarafımızdan 3-12 kez ortalama 8 kez preoperatif alçı uygulanmıştı. Üç olgu (4 ayak) daha önce herhangibir tedavi görmemeiş yürümekte olan çocuklardı.

Olgularımıza klasik Turco tekniğinin yanısıra, fleksör hallucis longus ve fleksör digitorum longusun Z plasti ile uzatılmasını uyguladık. Ayrıca radikal plantar gevşetme operasyonuna bu yapıların gergin olarak palpe edildiği, ekin ve metatarsus komponentlerinin düzelmediği yedi ayakta başvurduk. Postoperatif diz 90 derece fleksiyonda, ayak bileğini cilt nekrozu olasılığını mümkün olduğunca azaltmak amacıyla değişik derecelerde plantar fleksiyonda sirküler alçıya aldık. Postoperatif 2, hafta, sütürler alındıktan sonra ayak bileğini nötrale getirerek alçıyı yenilledik. Ameliyat tarihinden 6 hafta sonra Kirschner telleri çıkarıldı ve dizaltı kısa bacak alçısı yapıldı. Oniki hafta sonra alçılar tamamiyle çıkarıldı. Pronator ve dorsal ekstansör kasları güçlendirici, plantar medial ve posterior yapıları gerdirici, metatarsus adduktusu ve topuğun varusunu düzeltici eğsersizler alçının çıkarılmasını takiben ebeveynlere öğretildi. Olgularımıza dıştan destekli ve dıştan çekmeeli ters kalıp ortopedik bot verildi. Aktif ve kuvvetli dorsifleksiyon ve eversiyon saptanıldığında normal ayakkabıya geçildi.

* C.Ü.T.F. Ortopedi ve Travmatoloji A.B.D., Yard. Doç. (Sivas).
** C.Ü.T.F. Ortopedi ve Travmatoloji A.B.D., Araşt. Gurevlisi.

BULGULAR :

Klinik ve radyolojik değerlendirme kriterlerine göre sonuçlarımız Tablo I'de verilmiştir. Buna göre 20 ayaktan 15'inde (% 75) sonuçlarımız mükemmel ve iyi olarak bulundu. Zayıf olarak değerlendirdiğimiz bir ayakta (% 5) aşırı planovalgus deformitesi oluştu. Ayak bileğinin dorsifleksiyonu 15, plantar fleksiyonu 30 dereceydi. Çocuğun ve ailenin herhangibir yakınması yoktu. Yine kötü olarak değerlendirilen 6 yaşında daha önce tedavi görmemiş bir olgumuzun iki ayağında hareket kısıtlılığı saptandı ve topukları da 5 derecenin üzerinde varus pozisyonundaydı. Diğer bir olgumuzda, bir ayağında Talokalkaneal (TK) açıların 20 dereceden küçük olması ve sabit metatarsus adduktus deformitesi nedeniyle zayıf sonuç olarak değerlendirildi. İki taraflı PEV deformitesi olan 5 aylık hastamızın bir ayağında (% 5) cilt nekrozu gelişti. Debritman ve greftlemeden sonra düzeldi. Hiçbir olgumuzda yara dudaklarında ayrılma ve fonksiyonu bozabilecek kötü skar dokusu gelişmedi.

TABLO I : Değerlendirme Kriterleri ve Sonuçlar

Sonuçlar	n (%)
Mükemmel	
Normal fonksiyon ve görünüm	
Lateral Talokalkaneal açı>35	6/20
İyi	
Normal fonksiyon ve fikse deformitenin olmaması	
Dorsifleksiyon ve/veya nötrale eversiyon yapabilme	9/20
Minimal skar	
Lateral Talokalkaneal açı 20-35	
Zayıf	
Aktivite kısıtlılığı, aşırı planovalgus, rezidüel fikse deformite.	
Dorsifleksiyon ve/veya nötrale eversiyon yapamama.	5/20
Hipertrofik veya keloid skar oluşumu, lateral Talokalkaneal açı<20.	

Kontrol muayenesindeki ayak bileği hareket açıları ve ayak deformiteleri Tablo II'de gösterilmiştir. Ayakların 16'sında (% 80) dorsifleksiyon açısı 10 derecenin üzerinde, 14'ünde (% 70) plantar fleksiyon açısı ortalama 30 derecenin üzerinde bulundu. Ayakta dururken topuk, 16 ayakta (% 80) 0 5 derece valgusta, bir ayakta (% 5) 5-10 derece valgusta, bir ayakta (% 5) 10 dereceden fazla valgustaydı. İki ayakta ise topuk varustaydı. Ayağın ön bölümü aykta dururken; 11 ayakta (% 55) nötral, 4 ayakta (% 20) 1-5 derece adduksiyonda ve 5 ayakta ise (% 25) 5 derecenin üzerinde adduksiyon pozisyonundaydı.

TABLO II : Bilek Hareketi ve Ayak Deformiteleri

Bilek hareketi, ayak deformiteleri.	Ayak	%
Dorsifleksiyon ve/veya		
20 ↑	9	45
10-19	7	35
0-9	2	10
0	2	10
Plantar fleksiyon açısı		
40-45	2	10
30-39	12	60
20-29	4	20
10-19	2	10
Topuk		
0-5 Valgus	16	80
5-10 Valgus	1	5
10 ↑ Valgus	1	5
Varus	2	10
Ayağın ön bülümü		
Nötral	11	55
0-5 Add veya Abd.	4	20
5 ↑ Add veya Abd.	5	25

TARTIŞMA :

PEV'un cerrahi tedavisinde düzgün, fonksiyonel ve ağrısız bir ayak elde edilmesi amaçlanmaktadır. Turco (1) bu amaca yönelik posteromedial gevşetme, talonaviküler redüksiyon ve internal tesbiti içeren ameliyat metodunu tarif etmiştir. Turco operasyo-

nu ayağın arka bölümünde ayak bileği ve talokalkaneonaviküler eklemdeki deformiteyi düzeltmekte ancak PEV'da gelişen diğer deformiteleri önleyememektedir. Bu nedenle biz tüm olgularımıza bu operasyona ek olarak tendon uzatmalarını ve yedi ayağa Paulos ve arkadaşlarının (4) tarif ettiği radikal plantar gevşetmeyi uyguladık. Tümer (6) en başarılı sonuçları bu grupta elde etmiştir. Biçimoğlu (8) tüm olgularında radikal plantar gevşetmeyi uygulamıştır. Biz radikal plantar gevşetmeye metatarsus adduktus ve kavusu dâzelmeyen sert (rijit) ve geç müracaat eden olgularda başvurduk.

Laavege ve Ponseti (7) ayakta mevcut olan yapısal değişikliklerin yaşın ilerlemesi ile daha da artacağını belirtmişlerdir. Bu nedenle 8-10 alçılamada radyolojik olarak bir düzelme görmediğimiz ve bir yaşından yukarı müracaat eden olguları, aşırı manüplasyonların ve alçı uygulamalarının ayağın kemiksel yapılarında ve eklemlerinde onarılması imkansız hasarlar oluşturduğuna inandığımızdan ameliyatla tedavi ettik.

McKay (1) ve Simons (12) PEV'un patolojik anatomisinde kalkaneusun rotasyonunun önemini vurgulamışlar ve posterolateralde fibulayla olan anormal ilişkisinde posteromedial gevşetmenin yeterli olmayacağını ileri sürmüşlerdir. İki yaş altında Turco, Z plasti ve radikal plantar gevşetme ile elde ettiğimiz mükemmel ve iyi sonuçlar (Tablo III), böyle kombine bir operasyonun iki yaş altındaki konjenital PEV'lu çocukların tedavisinde başarı sağlayabileceği kanınısını uyandırmıştır. Ancak iki yaş üzerindeki olgularda ise komplet bir subtalar gevşetme yapılmadan iyi sonuç alınabilmesinin de güç olduğuna inanmaktayız.

TABLO III : Sonuçların Yaşlara Göre Dağılımı

	Mükemmel	İyi	Zayıf
0-2 yaş	6	5	—
2-4 yaş	—	1	2
4-6 yaş	—	3	3

KAYNAKLAR :

1. Turco VJ. : Surgical correction of the resistant club foot : one stage posteromedial release with internal fixation: a preliminary report. J Bone Joint Surg. (Am) 53 : 477-97, 1971.
2. Turco VJ. : Resistant congenital clubfoot one stage posteromedial release with internal fixation : a follow-up report of a fifteen year experience. J Bone Joint Surg (Am) 61 : 805-14, 1979.
3. Somppi E, Sulamaa M. : Early operative treatment of congenital club foot. Acta Orthop Scand. 42 : 513-20, 1971.
4. Paulos L, Coleman S. S, Samuelson K. M. : Pes cavovarus : review of a surgical approach using selective soft-tissue procedures : J Bone Joint Surg (Am) 62 : 942-53, 1980.
5. Lloyd-Roberts G. C, Swann M, Catterall A. : Medial rotational osteotomy of severe residual deformity in club foot. J. Bone Joint Surg (Br) 56 : 37-43, 1974.
6. Tümer Y. : Doğuştan pes ekinovarus deformitesinin erken cerrahi tedavisi. Ankara Üniversitesi Tıp Fakültesi Mecmuası Cilt : 34, Sayı : 3, 1981.
7. Laaveg S.J, Ponseti I.V. : Long-trem results of treatment of congenital club foot. J. Bone Joint Surg. (A) 62 : 23-31,1980.
8. Biçimoğlu A. : Konjenital pes ekeino varusun cerrahi tedavisi. Acta Orthop Traum Turc 21 : 135-39, 1987.
9. Franke J. Hein G. : Our experiences with the early operative treatment of congenital clubfoot. J Pediatr Orthop 8 : 26-30 1988.
10. Brougham D.I, Nicol R.O. : Use of the Cincinnati incision in congenitall talipes equinovarus. J Pediatr Orthop 8: 696-98, 1988.
11. McKay D. W. : New concept of and approach to clubfoot treatment- section I : Principles and morbid anatomy. J Pediatr Orthop 2 : 347-56, 1982.
12. Simons G. W. : Complet subtalar release in club feet-Part 1 : A preliminary report. J Bone Joint Surg (Am) 67 : 1044-55, 1985.

Pes Ekinovarusun CSTR (Complete Subtalar Release) Yöntemi İle Cerrahi Tedavisi

* Dr. Ertan MERGEN ** Dr. Sinan ADIYAMAN *** Dr. Hakan ÖMEROĞLU

Doğuştan pes ekinovarus'un cerrahi tedavisinde amaç, konservatif tedavide olduğu gibi hem görünüm hem de fonksiyonel olarak normal bir ayak elde etmektir. Bu da ancak ayak kemiklerinin normal anatomik düzene getirilmesi ile sağlanr.

Son zamanlara kadar posteromedial gevşetme, pesekinovarusun cerrahi tedavisinde standart girişim olarak kabul edilirdi. Ancak 1982 yılında Mc Kay pes ekinovarusta esas deformitenin ayağın talusun altındaki rotasyonun primer olarak kalkaneusun interosseöz talokalkaneal ligamentin aksı etranda horizontal, saggital ve koronal planda olmak üzere üç yönde olduğunu bildirdi. Posteromedial gevşetmenin bu patolojileri tamamen düzeltemeyeceğini öne süren Mc Kay, 1982 yılında, daha sonra da Simons 1985 yılında CSTR yöntemini bildirdiler.

GEREÇ VE YÖNTEM :

Ocak 1986 - Nisan 1989 tarihleri arasında Ankara Üniversitesi Tıp Fakültesi İbn-i Sina Hastanesi Ortopedi ve Travmatoloji Anabilim dalında 15 çocuğun 18 ayağına CSTR yöntemi uygulandı. Olguların 12'si erkek 3'ü kızdır. 15 olgunun en küçüğü 6 ay, en büyüğü 3 yaşındadır. Ortalama yaş 14.3 aydır. Deformite, 7 olguda sol. 5 olguda sağ, 3 olguda ise iki taraflıdır.

Cerrahi yöntem : CSTR yöntemi uygulanırken ikili insizyon kullanıldı. Önce posteromedial gevşetmeyi yapabilmek için Turco yönteminde uygulanan 1. metatarsın proksimal ucundan başlayıp iç malleolün hemen altından geçen ve aşil tendonuna doğru ilerleyen posteromedial insizyon yapıldı. Daha sonra sinüs tarsi üzerinden 3 cm.lik bir oblik insizyonla lateral gevşetme yapıldı.

CSTR'de gevşetilen dokular şunlardır :

1) Posteromedial gevşetme : M. Tibialis posterior tendonu ve aşil tendonu Z plasti ile uzatılır. Talokalkaneal eklem ve tibiotalar eklemin posterior kapsülleri, subtalar eklemin medial kapsülü, talonaviküler eklemin medial kapsülü, dorsal talonaviküler liyament, deltoid bağın yüzeyel lifleri, spring ligament kesilir.

2) Lateral gevşetme : Peroneal tendon kılıfları, kalkaneofibular ligament, subtalar eklem kapsülünün laterali, talonaviküler eklem kapsülünün laterali, Y ligament ,posterior talofibular ligament, interosseöz talokalkaneal ligament kesilir.

3) Plantar gevşetme yapılır.

Bütün bu dokular gevşetilmesine rağmen M. fleksör hallusis longus ve M. digitorum longus tendonları halâ gerginse ve ayağın korreksiyonunu engelliyorsa bunlar da Z plasti ile uzatılır.

Gevşetme ne kadar iyi olursa overkorreksiyon yani fazla düzelme ve planovalgus deformitesi oluşma olasılığı o kadar artmaktadır. Bunu engellemek amacıyla talonaviküler ekleme konulan Kirschner teline ek olarak talokalkaneal ekleme de bir adet hatta Mc Kay'a göre iki adet Kirschner teli konulmalıdır.

Ameliyattan sonra hastaların ayakları dizüstü sirküler alçıya alındı. 6 hafta sonun-

* Ankara Üniv. Tıp Fak. Ortopedi ve Trav. A.B.D. Öğretim Üyesi, Profesör.
** Ankara Üniv. Tıp Fak. Ortopedi ve Trav. A.B.D. Uzmanı
*** Ankara Üniv. Tıp Fak. Ortopedi ve Trav. A.B.D. Araştırma Gör.

da Kirschner telleri çıkarılarak alçıya 6 hafta daha devam edildi. Böylece toplam 3 aylık alçı tespiti uygulandı. Alçıdan sonra ters bot uygulamasına geçildi ve hastalar aktif dorsifleksiyon yapana kadar devam edildi.

SONUÇLAR :

Olgularımızı takip süresi en kısa 4 ay, en uzun 3 yıl 7 ay, ortalama 21 aydır. Olgularımızın değerlendirilmesi şu kriterlere göre yapılmıştır

Çok iyi : Klinik ve radyolojik olarak tam düzelme,

İyi : Ayağın arka bölümünün düzelip ön bölümüde metatarsus adduktus ve kavus deformitesinin kalması,

Orta : Ayağın arka bölümünde tam olmayışı ve ön bulümde adduksiyon ve kavus deformitesinin kalması,

Kötü : Hiç düzelme olmayışı ve erken rekürrens,

Değerlendirme yöntemimize göre alınan sonuçlar şöyledir :

Çok iyi :	13 olgu	% 72.2
İyi :	5 olgu	% 27.7
Orta :	—	—
Kötü :	—	—

Hasta yaşının sonuçlarla ilişkisi şöyledir :

	Çok iyi	İyi	Orta	Kötü
6 ay-1 yaş	8 olgu	1 olgu	—	—
1 yaş-2 yaş	3 olgu	1 olgu	—	—
2 yaş-3 yaş	2 olgu	3 olgu	—	—

Postoperatif komplikasyon olarak 2 ayakta posteromedial insizyon yerinde cilt nekrozu gelişti. Ancak alçı üzerinden açılan kapaktan yapılan pansumanla kapanarak ikinci bir cerrahi girişime gerek duyulmadı. Takipler sırasında hiçbir vakada overkorreksiyon veya pes planovalgus deformitesi görmedik.

TARTIŞMA :

Pes ekinovarus'un kemiksel yer değiştirmelerinde anahtar nokta talokalkaneonaviküler eklem kompleksidir. Pes ekinovarus'ta esas deformite, ayağın talusun altındaki rotasyonudur. Bu rotasyon primer olarak talokalkaneal, talonaviküler, kalkaneoküboid eklemlerdedir ve horizontal, saggital ve koronal planda olmak üzere üç yönde gelişir. Yumuşak doku ameliyatları ile yapılan düzeltmede izlenmesi gereken yol subtalar eklem kompleksini bu rotasyonların ters yönüne döndürmektir. Bu deformitenin düzeltilebilmesi için subtalar eklem kompleksinde anterior, mediall, plantar, posterior ve lateral yumuşak doku gevşetmelerinin yapılması gerekmektedir.

Mc Kay ve Simons SCTR yönteminde ilk olarak Crawofrd'un uyguladığı Cincinnati insizyonunu kullanmışlardır. Simons, 3 yaşın üstünde nekroz riskini yükselttiği için bunun yerine ikili insizyonun kullanılması gerektiğini savunmuştur. Biz tüm olgularımızda ikili insizyonu kullandık ve yumuşak doku gevşetmelerinin tümünü yapabildik.

Simons, CSTR yapılan ayaklarla posteromedial gevşetme yapılan karşılaştırmış ve CSTR yapılan ayakların % 72'sinde, posteromedial gevşetme yapılan ayakların ise % 50 sinde yeterli sonuç elde etmiştir. Mc Kay, ortalama 3 yıl 2 aylık takip sonunda 55 ayakta % 80'in üzerinde çok iyi ve iyi sonuç elde etmiştir. Bizim sonuçlarımız da Mc Kay ve Simons'un sonuçları ile paralellik göstermektedir.

Pes ekinovarus'ta yumuşak doku ameliyatlarının uygulanmasında alt yas sınırı konservatif tedavi ile düzeltmeye dirençli olduğu anlaşılır anlaşılmaz başlar. Mc Kay, ameliyatların 6 haftadan sonra uygulanabileceğini, Simons ise ayağın 8 cm.den büyük olması gerektiğini yazmaktadır. Biz çocuk 3 aylık olana kadar konservatif tedavi uygulamaktayız. Bu süre içinde düzelme olmazsa tedaviye dirençli kabul edilip cerrahi tedaviye geçmekteyiz.

Sonuç olarak Mc Kay ve Simons pes ekinovarusa tamamen değişik bir yapısal açıklama getirmişler ve cerrahide kabul edilmiş bir metod ortaya koymuşlardır. Biz de bu metodun uygun teknikle yapıldığında çok iyi sonuçlar vereceğine inanmaktayız.

KAYNAKLAR :

1. Crawford, AH. Marxen JL. Osterfeld DL.: The Cincinnati incision : A comprehensive approach for surgical procedures of the foot and ankle in childhood. J. Bone Joint Surg. 64-A 1355-1358, 1982.
2. Mc Kay DW.: New concept and approach to clubfoot treatment : Section I. Principles and morbid anatomy. J. Pediatr. Orthop. 2 : 347-356, 1982.
3. Mc Kay DW. : New concept and approach to clubfoot treatment : Section II. Correction of the clubfoot. J. Pediatr. Orthop. 3 : 10-21, 1983.
4. Mc Kay DW. : New concept and approach to clubfoot treatment : Section III. Evaluation and results. J. Pediatr. Orthop. 3 : 141-148, 1983.
5. Mergen E. : Doğuştan pes ekinovarusun cerrahi tedavisi. Ankara Üniv. Tıp Fak. Mec. 41 : 105-118, 1988.
6. Simons GW. : Complete subtalar release in club feet. Part I. J. Bone Joint Surg. 67-A 1044-1055, 1985.
7. Simons GW. : Complete subtalar release in club feet. Part II. J. Bone Joint Surg. 67-A 1056-1065, 1985.
8. Simons GW. : Complete subtalar release in clubfeet. The Orthop. Clin. North Am. 4 : 667-688, 1987.
9. Tacdjian MO. : The child's foot. WB Saunders Co. 1985, 139-227.
10. Turco VJ. : Clubfoot. Churchill Livingston Co. 1981.
11. Tümer Y. : Doğuştan pes ekinovarus deformitesinin erken cerrahi tedavisi. Ankara Üniv. Tıp Fak. Mec. 34 : 389-404, 1981.
12. Tümer Y. : Doğuştan pes ekinovarusun yumuşak doku ameliyatları ile cerrahi tedavisi. X. Milli Türk Ortopedi ve Travmatoloji Kongre Kitabı, 1989.

Konjenital Pesekuivarus'un Cerrahi Tedavisi

* Dr. Refik ERSAN ** Dr. Mehmet ERENOĞLU *** Dr. Kazım HÜSREVOĞLU

Doğrudan gözle görülebilme özelliğine sahip olması nedeniyle konjenital PEV, Hipocrates döneminden beri bilinen bir ortopedik patolojidir. Tedavisinde hedeflenen amaç kozmetik ve fonksiyonel olarak normal görünüm ve işleve sahip, normal ayakkabı kullanabilen bir ayak sağlamak olmalıdır. Çalışmamızın konusunu PEV'un idiopatik tipi oluşturmuştur. Çalışmamız deformitenin cerrahi yöntemlerle tedavisinde yaş sınırı, seçilen girişimin çeşidi ve alınan sonuçların değerlendirilmesine yönelik olmuştur.

GEREÇ VE YÖNTEM :

1984 - 1988 yılları arasındaki İzmir Dr. Behçet Uz Çocuk Hastanesi Ortopedi ve Travmatoloji kliniğine 226 adet PEV'lu hasta başvurmuştur. Konservatif tedavi edilen hastalarımız çalışmamızın konusunu oluşturmadığı için sonuçları değerlendirmeye alınmamıştır. Bunlardan 81 hastanın 111 ayağı ameliyat edilmiştir. Ameliyat edilen hastalarımız daha sonra mektupla kontrole çağrılarak klinik ve radyolojik olarak değerlendirildi. Bu hastalardan 39'u kontrole gelmedi (27 erkek, 12 kız), 42'si ise kontrole geldi (27 erkek, 15 kız 24 bilaueral, 8'i sag, 10 sol ayak).

Olgularımızda cerrahi endikasyon : Daha önce yapılan başarısız yumuşak doku ameliyatlarından sonra nüks eden konservatif tedaviye cevap vermiyen dirençli PEV, evvelce cerrahi veya konservatif tedavi ile düzeltmeden sonra artan deformasyon gösteren olgular ve ileri yaşta olup o zamana kadar hiç tedavi görmemiş hastalar olarak saptanmıştır.

Çalışmamızın materyalini kontrole gelen 42 hastada yapılan ameliyatlar ve sonuçları oluşturmaktadır. 42 hastanın 22'si ilk 1 ay dolmadan, 11'i 1 ay dolduktan sonra alçılı konservatif tedavi görürken, 9'u hiç alçılı konservatif tedavi görmeden ileri yaşlarda başvurmuşlardı. Kontrole gelen 42 hastanın 66 ayağına uygulanan ameliyatların dağılımına gelince 25 ayağa (% 37,8) posterior gevşetme, 14 ayağa (% 21,2) Turco tipi posteromedial gevşetme, 19 ayağa (% 28,7) posteromedial gevşetme, 4 ayağa (% 6,3) posteromedial gevşetme-Evans, 2 ayağa (% 3,0) komple subtalar gevşetme, 2 ayağa (% 3,0) triple artrodez uygulandığı görülür.

Kontrol vakaları arasında yapılan inceleme sonucunda ameliyatların % 90,7'ni yumuşak doku ameliyatlarının oluşturduğu görülür. Bunların arasında da posteromedial gevşetme (Modifiye ve Turco tipi birlikte) çoğunluğu (% 49,9) oluşturmaktadır. Posterior gevşetme ise ikinci sırayı almaktadır (% 37,8).

Posteromedial gevşetme ve Evans'ın birlikte uygulandığı hastalarda yaş sınırları 4 ilâ 8 yaş arasında (ortalama 72 ay). Bu olguları geç başvuran ve daha önce hiçbir tedavi görmemiş hastalar oluşturmakta idi. Komple subtalar gevşetme girişimi bir hastanın iki ayağına uygulandı. Bu hastada 8 yaşında ve daha önce hiç bir tedavi görmemiş hasta idi.

Triple artrodez 10 yaşında daha önce hiç bir tedavi görmeyen bir kız çocuğuna uygu-

* Adıyaman Devlet Hastanesi Ortopedi ve Travmatoloji Uzmanı.
** İzmir Dr. Behçet Uz Hastanesi Ortopedi ve Travmatoloji Kliniği Şef Muavini
*** İzmir Dr. Behçet Uz Hastanesi Ortopedi ve Travmatoloji Kliniği Asistanı.

landı. Uyguladığımız modifiye postero medial girişim temelde Turco tipi postero-medial girişimle aynıdır. Modifiye posteromedial gevşetmede abductor hallucis, plantar fascia ve kısa plantar adelelerin serbestleştirilmesi, ayak arkası lateral bölümünün serbestleştirilmesi, parmak fleksörlerinin uzatılması ve post operatif dönemde alçıda tutulma süresinin 4 ay olarak ısrar edilmemesi gibi farklılıkları içeriyordu.

Posterior gevşetme uygulanan hastalarımıza ameliyat sonrası dönemde 1,5 ay uzun bacak alçı uygulandı. Alçı sonrasında gecegündüz kullanmak koşuluyla PVC'den imal edilen Saint - Germain ateli verildi. Turco tipi ve modifiye postero-medial gevşetme yapılan hastalarda 4 aya yakın süre ile alçı uygulandı. Ameliyatta yapılan alçı 15 gün sonra anestezi altında değiştirilerek sütürler alındı, 6'cı haftada K-telleri çıkartılmak üzere ikinci alçı değişimi yapıldı. 3. aydan sonra kısa bacak alçıya geçildi. Yürüme çağında olan hastaların ise kısa bacak alçılarına yürüme topuğu ilave edildi. Alçı döneminden sonra ise hastaların yürüme çağında olanlarına gece Saint-Germain ateli, gündüz ters kalıp pronotor ayakkabı verildi. Yürüme çağında olanlarına gece Saint-Germain ateli, gündüz ters kalıp pronotor ayakkabı verildi. Yürüme çağında olmayanlara ise gece Saint-Germain ateli, gündüz ters kalp pronotor ayakkabı verildi. Yürüme çağında olmayanlara ise gece gündüz Saint-Germain ateli verildi.

OLGULARIN DEĞERLENDİRİLMESİ :

Biz cerrahi olarak tedavi edilen PEV'lu olgularımızda deformiteyi tek aşamada düzeltmeye yönelik bir girişim olarak ön plana çıkan Turco tipi ve modifiye postero-medial gevşetme uygulanmış vakalarımızın sonuçlarını değerlendirdik. Daha öncede anıldığı gibi bu iki gruptaki olguların sayısı kontrol grubundaki olguların % 49,9'nu oluşturmaktadır. Bu olguların değerlendirilmesinde Turco'nun kriterleri kullanılmıştır. Turco tipi posstero-medial gevşetme uygulanan 14 ayak tüm kontrol olgularının % 21,2'sini oluşturmaktadır. Bu olgularda 10 ayakta (% 71,4) çok iyi ve iyi sonuç, 4 ayakta ise (% 28,6) orta sonuç alınmıştır. Bu olgudan dördüne daha önce cerrahi tedavi uygulanmıştırki bunlardan birinde çok iyi, üçünde de orta sonuç alındı. Daha önce konservatif tedavi görmüş 6 hastanın 4'de çok iyi 4'de iyi sonuç alındı. Hiç tedavi görmemiş 2 hastanın birinde çok iyi, birinde de orta sonuç alındı. Turco tipi postero medial gevşetme uygulanan hastaların yaş grupları ile alınan sonuçlar incelendiğinde, 6-12 ay arasındaki 3 hastadan 2'sinde iyi, 1'inde orta sonuç alındı. 12-24 ay arasındaki 6 hastadan 4'ünde çok iyi, 2'sinde iyi sonuç alındı. 24-48 ay arasındaki 5 hastadan 2'sinde çok iyi 3'ünde orta sonuç alndı. Modiifye postero-medial gevşetme uygullanan hastalarımızda benzer şekilde Turco kriterlerine göre değerlendirildi. Bu gruptaki 19 ayaktan 15'de (% 78,95) çok iyi ve iyi sonuç, 4'de (% 21,05) orta sonuç alınmıştır. Bu 19 olgudan daha önce cerrahi tedavi görmüş 5 olgudan 1'de çok iyi, 1'de iyi, 3'de orta sonuç alınmıştır. Daha önce konservatif tedavi görmüş 12 hastanın 8'de çok iyi, 4'de iyi sonuç alındı. Hiç tedavi görmeyen 2 ayakta ise 1'de iyi, 1'de kötü sonuç alınmıştır. Bu olguların yaş grupları ile sonuçları arasındaki ilişkiye bakılacak olursa: 6-12 ay arasındaki 4 hastadan 1'de çok iyi. 2'sinde iyi, 1'de orta sonuç alınmıştır. 12-24 ay arasındaki 6 hastadan 4'de çok iyi, 1'de orta sonuç alındı. 24-48 ay arasındaki 9 hastadan 4'de çok iyi, 3'de iyi, 2'de orta sonuç alındı.

Her iki grubun sonuçları birlikte değerlendirildiğinde toplam 33 ayağın 25'de (% 75.80) çok iyi ve iyi sonuç alındığını, 8'de ise (% 25,20) orta sonuç alındığını bunun yanında ise hiç kötü sonuç alınmadığı görülebilir.

TARTIŞMA :

İdiopatik Pes Equino Varus'un rijid tipinin cerrahi tedavisinde zaman içinde patolojik anotomisinin daha iyi çözümlenmesine bağlı olarak yeni ve daha kökten yaklaşımlar ortaya çıkmış ve değer kazanmışlardır. Bunlar arasında Turco'nun 1971 yılında önerdiği postero medial gevşetme uzun yıllardan beri seçkin bir yöntem olarak yerini sağlam-

laştırmıştır (1, 5, 6, 7, 8). Turco'nun yaklaşımı temel bozukluk olarak ele aldığı talocaneonaviküler eklemdeki anötomiyi tek seansta yeniden düzenleyip internal fiksasyonla tespit ederek Pes equino varus'un bütün bileşenlerini birlikte düzeltmeyi almıştır. (5)

Turco tipi postero medial gevşetme uyguladığımız 14 ayakta % 71,4 gibi çok iyi ve iyi sonuç % 28,6 da orta sonuç almamız (turco kendi vakalarında % 86 çok iyi ve iyi, % 9 orta, % 5 kötü sonuç bildirmiştir.) Bu yöntemin tercih edilirliğini arttırmaktadır. (5) Orta sonuç aldığımız vakaların daha önce bir cerrahi girişim görmüş olmaları Turco'nunda belirttiği gibi önceki yaklaşımlara ait skar dokusunun sonradan yapılacak cerrahi girişimlerin başarısını azaltır görünmektedir. Aynı felsefeye bağlı kalarak bir çok yazar Turco tipi postero medial gevşetme'ye bazı modifikasyonlara yönelmişlerdir. Y. Tümer, R. Ege, E. Mergen 1978-1981 yılları arasında 102 ayağa uyguladıkları girişimlerde bazı vakalarda Turco tipi postero medial gevşetmeye kombine olarak fleksör tendonların uzatılması ve radikal plantar gevşetmede yapmışlardır. (4) En iyi sonuçlarında Turco ve radikal plantar gevşetmede alındığını bildirmişlerdir. (5) Bizim modifiye postero medial gevşetme uyguladığımız 19 ayakta % 78,85 oranında çok iyi ve iyi sonuç, % 21,05 orta sonuç alınmıştır. Alınan sonuçların Turco tipi postero medial gevşetme sonuçlarımızdan daha başarılı olması her pes equino varus olgusunun kendi bazında değerlendirip temel bir felsefeye bağlı kalınarak olgunun özgül gereksinimlerine göre tedavi edilmesi fikrine değer kazandırmaktadır. (2, 3, 9).

KAYNAKLAR :

1. Henkel, H. L. : Die Bahendlung des angeboranen klumpfubes im saugling und kindesalter, 1974.
2. McKay, D. W. : New concept and approach to clubfoot treatment, J. P. 0, 2 - 327, 1982.
3. Simons, G. W. : Complete subtalar release in clubfoot. J. B. J. S., 67 A: 1985.
4. Tümer Y. Ege R. Mergen E. Türk Alman Ortopedi Kongresi Uludağ, Bursa.
5. Turco, V. J. : Surgical correction of the resistant clubfoot, J. B. J. S., 53 A, 477, 1971.
6. Turco V. J. : Club foot, Churshill Livingstone co., 1981.
7. Turco, V. J. Resistant congenital clubfoot. A . A. O. S. Instr. Course Lect., 24: 104-121, 1975.
8. Turco, V. J. : Resistant congenital clubfoot, one stage posteromedial release with internal fixation, a follow up of a fifteen year experience, J. B. J. S., 1979, 61 A: 805-14.
9. Tachdjian, M. O. : The Child's Foot, P. 156, 1985.

Lomber İntervertebral Disk Hernisinin Cerrahi Tedavisi

* ALICI, E., ** SERİN, E. ** KABAKLIOĞLU, T.

Bel ağrısının önemli nedenlerinden biri olan intervertebral disk hernisi genellikle konservatif tedavi edilir. Uzun süre devam eden ağrı, nörolojik bulguların mevcudiyeti, çok sık tekrarlayan nüksler cerrahi tedavinin en önemli nedenleridir.

Son ondört yılda 174 hasta intervertebral disk hernisi nedeniyle tarafımızdan ameliyat edilmiştir. En genç hasta 16, en yaşlı hasta 67 yaşındadır. 98 hasta erkek, 76 hasta kadındır. 86 hasta sol, 72 hasta sağ ve 16 hasta iki taraflıdır. Bu serinin içerisindeki 8 hasta da lezyon iki düzeylidir. 49 hasta, 8 haftadan daha uzun süren aşırı ağrı ve antaljik skolyoz, 83 hasta nörolojik kayıplar ve 42 hasta çok sık tekrarlayan nüksler nedeniyle ameliyat edilmiştir. Hastalar 1 ila 7 gün içerisinde ayağa kaldırılmıştır.

GİRİŞ :

Bel ağrısı sendromunun en önemli nedenini (% 39.7) intervertebral diskin akut veya dejeneratif hernileri oluşturmaktadır. (1) Otopsi bulguları ise bu lezyonun klinikte görülenlerin çok üzerinde olduğunu göstermektedir. (5) Her ne kadar erken yaşlarda rastlanabilirsede, % 73'ü 20-40 yaşları arasında görülmektedir.

Tanıda en önemli faktör klinik bulgular olmakla birlikte, bunun radyolojik inceleme yöntemleriyle kanıtlanması şarttır. Radyolojik inceleme direkt grafilerle başlamalıdır. Buradaki veriler klinisyenin elindeki imkanlara göre myelografi, diskografi, assenden lomber venografi, bilgisayarlı tomografi veya magnetik resonans'lı görüntülerden biri ile desteklenmelidir. (2, 8 ,10)

Lomber intervertebral disk hernisinin tedavisi konservatiftir. Hastaların en çok % 5 inden daha azı cerrahi olarak tedavi edilmektedir. Konservatif tedavi; istirahat, traksiyon, manipulasyon, elektrik stimülasyonu ve sıcaklık uygulaması, epidural steroidler, kemonükleolizis, lokal anesteziklerin faset eklemine injeksiyonu, faset rhizotomisi, epidural morfin injeksiyonu ve korse uygulamasından ibarettir. (6, 11)

Lomber intervertebral disk hernisinde cerrahi tedavi sınırlı bir endikasyona sahiptir. Uzun süre devam eden ağrı, nörolojik bulguların mevcudiyeti, çok sık tekrarlayan nüksler cerrahi tedavi iiçn neden teşkil eder. (9). Cerrahi tedavi iiçn çeşitli yöntemler kullanılmaktadır. Bunlar lateral girişimle diskektomi (3), orta hat girişimle diskettomi ve perkutan nükletomidir. (8)

GEREÇ VE YÖNTEM :

1976 - 1988 yılları arasında Ege ve Dokuz Eylül Üniversiteleri Tıp Fakülteleri Ortopedi ve Travmatoloji Kliniklerinde 174 hasta lomber intenvertabral disk hernisi tanısıyla tarafımızdan ameliyat edilmiştir. Hastalar 6 ayla 14 yıl arasında gözlenmiştir. En genç hasta 16, en yaşlı hasta 67 yaşındadır. Hastaların 5'i (% 3), 15-20 yaş, 42'si (% 24) 20-30 yaş, 78'i (% 45) 30-40 yaş, 31'i (% 18) 40-50 yaş, 1 'i (% 8) 50-60 yaş, 4'ü (% 2) 60-70 yaş arasındadır. (Tablo 1.) 98 hasta erkek, 76 hasta kadındır.

* Dokuz Eylül Üniversitesi Tıp Fakültesi Ortopedi ve Travmatoloji Anabilim Dalı Öğretim Üyesi, Profesör.

** Dokuz Eylül Üniversitesi Tıp Fakültesi Ortopedi ve Travmatoloji Anabilim Dalı Araştırma Görevlisi

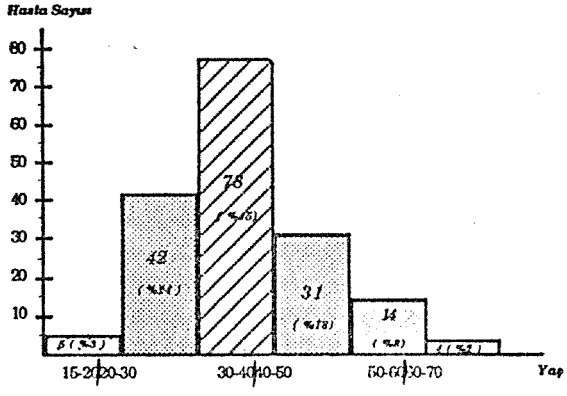

TABLO 1 : Hastaların Yaş Durumuna Göre Dağılımı

Hastalarının tümünde lumbo-siyatalji şeklinde ağrı, 25 hastada sol, 22 hastada sağ, 4 hastada iki taraflı ayak başparmağının dersifleksiyonunda kuvvet kaybı mevcuttu. 14 hastada sol, 13 hastada sağ, 5 hastada iki taraflı aşil refleksinde kayıp mevcuttu. (Tablo 2)

TABLO 2: Hastalarda Klinik Bulguların Dağılımı

Lumbo - siyatalji şeklinde	174	% 100
Sol ayak başparmağın dorsifleksiyonunda kuvvet kaybı	25	% 14.3
Sağ ayak başparmağı dorsifleksiyonunda kuvvet kaybı	22	% 12.6
Her iki ayak başparmağı dorsifleksiyonunda kuvvet kaybı	4	% 2.2
Sol Aşil refleksi kaybı	14	% 8
Sağ Aşil refleksi kaybı	13	% 7.4
Her iki aşil refleksi kaybı	2	% 1.1

Hastaların 64'ü (% 36.7) yalnız direkt radyolojik incelemeyle ameliyata alındı. 42'sinde (% 24) direkt radyolojik incelemeye myelografik 68'inde (% 39) bilgisayarlı tomografik inceleme eklendi. Klinik muayene ve radyolojik incelemeler sonucunda 46 hastada (% 26.4) sol L_{4-5}, 40 hastada (% 22.9) sol L_5 - S_1, 39 hastada (% 22.4) sağ L_{4-5}, 33 hastada (% 18.9) sağ L_5 - S_1, 9 hastada (% 5) L_{4-5} santral ve 7 hastada (% 4) L_5 - S_1 santral lomber disk hernisi olduğu tespit edildi. (Tablo 3).

TABLO 3 : Hastalarda İntervertebral Disk Hernisinin Seviye ve Lokarnizasyonu.

Seviye	Sağ (%)	Sol (%)	Santral (%)
L4 - 5	39 (22.4)	46 (26.5)	9 (5.2)
L5-S1	33 (18.9)	40 (22.9)	7 (4.1)

Klinik muayene ve direkt radyolojik inceleme ile ameliyata alınan 64 hastanın 3'ünde (% 4.6) myelografik incelemeyle ameliyata alınan 42 hastanın 2'sinde (% 4.7), bilgisayarlı tomografik incelemeyle ameliyata alınan 68 hastanın birinde lezyon farklı düzeyde tespit edildi.

Hastalar ameliyat sırasında lezyonlu taraf yukarı gelecek şekilde yan ve fleksiyon pozisyonunda yatırıldı. Ve girişim için omurun bir tarafı açıldı. Ligamentum flavum dışındaki bütün bağlar korundu. Lezyonlu tarafta laminada ve faset ekleminden parsiyel bir rezeksiyon yapılarak disk sahasına ulaşıldı.

Hastalar post operatif dönemde 1-7 günde ayağa kaldırıldı.

SONUÇLAR :

142 hasta (% 81.6) ameliyattan 6 ay sonra ağrısız ve normal genişlikte omurga hareketleri ve günlük işlerini yapabilir olarak görüldü. 24 hastada (% 13.7) günlük aktiviteyle ortaya çıkan hafif ağrılar mevcuttur. 6 hastada (% 3.4) zaman zaman korse kul-

lanmayı gerektiren orta derecede ağrı mevcuttu. 2 haftada (% 1.1) geçmeyen ağrı nedeniyle anterior interbody füzyon yapıldı ve şifa sağlandı. 12 hastada aşil refleksindeki kayıp, 6 hastada ayak başparmak dorsifleksiyonundaki kuvvet azalması kaybolmadı.

KOMPLİKASYONLAR :

4 hastada yüzeyel enfeksiyon, 1 hastada menenjit ve sol ayak dorsifleksiyonunda kayıp görüldü. Menenjitin tedaviyle geçmesine karşılık ayak dorsifleksiyonundaki kayıp geçmedi. Bu hastamız halen düşük ayağı için kısa bacak cihazı kullanıyor.

TARTIŞMA :

Bel ağrısının önemli nedenlerinden birisi olan lomber intervertebral disk hernisi genellikle konservatif olarak tedavi edilmektedir. (1, 6, 7, 11) Cerrahi tedavi uzun süreden beri devam eden ve medikal tedaviye cevap vermeyen ağrılı durumlarda, nörolojik bulguların mevcudiyetinde ve çok sık tekrarlayan nükslerde uygulanmaktadır. (4, 9) Tanının konmasında ve lezyon seviyesinin belirlenmesinde iyi bir klinik muayene ve dikrekt radyolojik inceleme yeterli olmakla birlikte (6, 9), subjektif yakınmaları olan, kesin düzey vermeyen birden fazla düzey veren, bilateral lezyon gösteren ve ağır nörolojik bulgusu olan hastalarda myelografi, bilgisayarlı tomografi veya magnetik rezonansla görüntüleme yöntemlerinden yararlanılmalıdır. (2, 8, 9, 10)

Cerrahi tedavi için en uygun yöntem omurga stabilitesini en az bozan ve aynı zamanda patolojiyi tam olarak ortadan kaldırabilendir. Son on yıl içinde ortaya atılan perkutan nükleotomi amacın birinci bölümünü sağlayabildiği halde kanalın içine yönelik patolojileri ortadan kaldıramamaktadır. (5) Klasik tedavi yöntemleri içerisinde lomber omurlara mümkün olduğunca zarar vermeyen lateral girişim yöntemi uygulanmalıdır. Bu yöntem omurga stabilitesini korumakta ve erken ayağa kalkmayı sağlamaktadır. (9) Biz de hastalarımıza bu yöntemi uyguladık. Ameliyat sırasında omurgada instabilite mevcutsa posterior interbody füzyon yapılmalıdır (3). Biz olgularımızdan instabilite tespit ettiğimiz iki hastaya geç posterior interbody füzyon uyguladık.

K A Y N A K L A R :

1. ALICI, E., ÇUBUKÇU, M.; Bel Ağrsı Sendromunun Etiyolojik Analizi. Ege Üniversitesi Tıp Fakültesi Dergisi, 23, 535, 1984.
2. BUCKLEY, J. H., MAWHINNEY, WORTHINGTON, B. S., GIBSON, M. J., PRESTON, B. J.; The Role of Magnetic Resonance Imaging in the Musculoskelet System. Current Orthopaedics. I : 101-113, 1986.
3. CLOWARD, R. B. : The Treatment of Ruptured Lumbar Intervertebral Disc by Vertebral Body Fusion. Clin. Orthop 193, 5 - 15, 1985.
4. HAKELIUS, A. , Prognosis in Sciatica. A Clinical Follow-up Surgical and Non-surgical Treatment. Acta Orthopaedica Scandinavica - Suppl. 129 - 1970.
5. HIJIKATA, S. : Percutaneus Nucleotemy Clin. Orthop., 238, 9, 1989.
6. KOSTUK, J. P., HUNT- M., : The Conservative Treatment of Law Back Pain, Current Orthopaedics, I; 383-386, 1987.
7. LAWRENCE, J. S. : Epidemiology of Low Back Pain. Current Orthopaedics, I; 361-365, 1987.
8. LINDSAY, E. L. S. : Insidental Lumbo-Sakral Myelopgraphic Abnormalities Shown by Water Soluble Contrast Medium Radiology 36 : 647 - 649, 1985.
9. STRINGA, G., CANTALAMESSA, G., ALICI, E. : Sciatic Back Pain with Vertebral Cause,
10 WEISEL, S. W., T SOURMAS, N. O A Study of Computer Assisted Tomography. Sbine 9 : 549-551, 1984.
11. WEISEL. S. W., CUCKLER. J. M., DELUCA, F., ZEIDE, M. S., ROTHMAN, R. H.; Acute Low Back Pain; an Objective Anlysis of Conservative Therapy, Spite 5 (4) : 324, 1980.

Somatosensorial Uyarılmış Potansieller ve Medülla Spinalisinin Monitorizasyonu

* Dr. Tarık YAZAR

Periferden gelen belli uyaranlara karşı, medülla spinalisin ve korteksin verdiği düşük genlikli (amplitüd) cevablar, «somatosensory evoked potentials» (SEP) olarak bilinir SEP kayıtlarının varlığı medulla spinaliste somatosensor yolun varlığna bağlıdır. SEP kayıtları medülla spinalisi tutan potolojilere karşı çok hassastırlar.

Bu deneysel çalışmanın amacı 1 - SEP kayıtlarını hayvanlarda elde etmek, 2 - Medülla spinalise yapılan travmanın SEP kayıtlarını nasıl etkilediğini ortaya koymaktır.

9 deney hayvanında. medüller travma öncesi ve sonrasında SEP kayıtları elde edildi. 7 deney hayvanında medüller travma yapılmadı SEP kayıtları elde edildi. Medüller travmanın SEP kayıtlarında önemli ölçüde değişiklik yaptığı görüldü. Sonuç olarak, peroperatuar medülla spinalisin monitorize edilebileceği anlaşıldı

Abstract

Certain peripheral stimulus causes low amplituded responses in the cortex and medulla spinalis commonly known as «somatosensory evokede potenitals» (SEP).

Obtaining SEP recors depend on the integrity of semotasensory pathway in medullar cord.

SEP records are very sensitive to pathologies of the spinal cord. The purpose of this study is to obtain SEP records in rabbits and to explain how medullary trauma affects SEP records.

In 9 rabbits SEP records were obtained before and after af medulary trauma. And 7 rabbits acted as control. Very obvious changes were seen in post traumatic SEP records.

As a conclusion, it is possible to say that intraoperative monitorization of medulla spinalis is possible.

1971 - 1979 yılları arasında spinal cerrahi ile ilgili iyatrojenik komplikasyon oranı yaklaşık % 0,5 iken (4), Wilber 1984 de bu oranı % 17 olarak yayınladı (6). Bu artışın nedeni, cerrahi girişim tipi ve implantlerin sayıca artışıdır. İntraoperatif nörolojik kayıpların anında farkedilmesi amacı ile monitorizasyon gündeme gelmiştir. Medülla spinalisi intraoperatif monitorize edebilen yöntemlerden birisi SEP yani «somatosensoryel uyarlmış potansiyeller»dir. Distal bir sinirin cilt elektrodları ile uyarılmasına medüllanın ve beynin verdiği cevapların skalpten subkütan elektrodlar ile kaydedilmesi esasına dayanır.

İlk kez 40 yıl önce SEP tanımlandı. 1970 li yıllarda klinik uygulamalar başladı. (2). Bu son on yılda uygulama tekniklerinde çok yenilikler yapıldı. Uygulama güçlükleri zaman içinde en aza indirildi.

Sunulan bu çalışmada amaç, mikrovolt, milisaniye giib ufak değerleri ölçmeyi gerektiren yöntemi kullanmak, uygulama güçlüklerini tanımak ve inandırıcılığını anlamaktır.

MATERYAL :

1 — 16 adet deney hayvanı (Y. Zelenda tavşanı)

2 — Nöromatik 2000 Dısa Elektronöromyografi sistemi.

* A. Ü. Tıp F. Ortopedi ve Travmatoloji ABD Doçenti.

METOD :

Dokuz tavşan deney grubu, yedi tavşan kontrol grubu olarak kullanıldı. 50 mg/kg pentotal intra peritoneal olarak uygulandı. Gerektiğinde 25 mg/kg pentotal i.v. olarak anestezinin devamı sağlandı.

Deney grubunu oluşturan 9 tavşanda medüller travma öncesi SEP kayıtları yapıldı. Standart olmayan medüller travma yapıldı ve SEP kayıtları tekrarlandı. Travmanın etkisi SEP kayıtlarında gözlendi. Kontrol grubunu oluşturan 7 tavşanda travmasız SEP kaytları elde edildi travmalı grub ile fark gözlendi.

Travma öncesi 9 hayvanda elde edilen SEP kayıtlarının ortalama latansı 53,3 mili saniye, ortalama amplitüdü 2, 3 mikro volt olarak elde edildi. Bu grubda travma sonrası ortalama latans 54,6 msn ve ortalama amplitüd ise 1,3 mikro volt olarak bulundu. Kontrol grubunda travma yapılmadı ve skalpten benzer SEP kayıtları elde edildi. Ortalama latans 51.1 mili saniye ve ortalama amplitüd ise 2,38 mikrovolt olarak elde edildi.

TARTIŞMA :

Bu çalışmada 7 deney tavşanında alt ve üst ekstremitelerden SEP kayıtları yapıldı normal ortalamalar elde edildi. Aynı cins 9 deney hayvanında medülla spinalis, torakal ponksion ile inkomplet olarak travmatize edildi. Bu gruptada kontrol grubu gibi SEP ler elde edildi. Ortalama değerler bulundu. Kontrol grubuna oran ile latansın distalden yapılan kayıtta % 2 oranda uzadığı, amplitüd değişikliğinin ise % 50 civarında olduğu görüldü. N. tibialis posteriorun stimüle edilerek skalpden yazdırılan distal SEP amplitüdünde bu anlamlı değişiklik travmanın sonucudur ve literatüre paraleldir.

Deneysel çalışmaların dışında insanda da akut medulla spinalis travmalarında SEP çalışmaları yapılmıştır. Toronto Üniversitesi «Aecute Spinal Cord Injury Unit» te Rowed ve grubu (1978) akut meduller travmalarda SEP ile prognozu araştırmışlardır. Travmadan hemen sonra SEP lerin varlığı veya erken dönemde geri dönüşlerinin kesin olarak iyi prognoz anlattıklarını yayınladılar (3) Bu grub, tam kesilerde SEP elde edilemeyeğini de ortaya koymuştur.

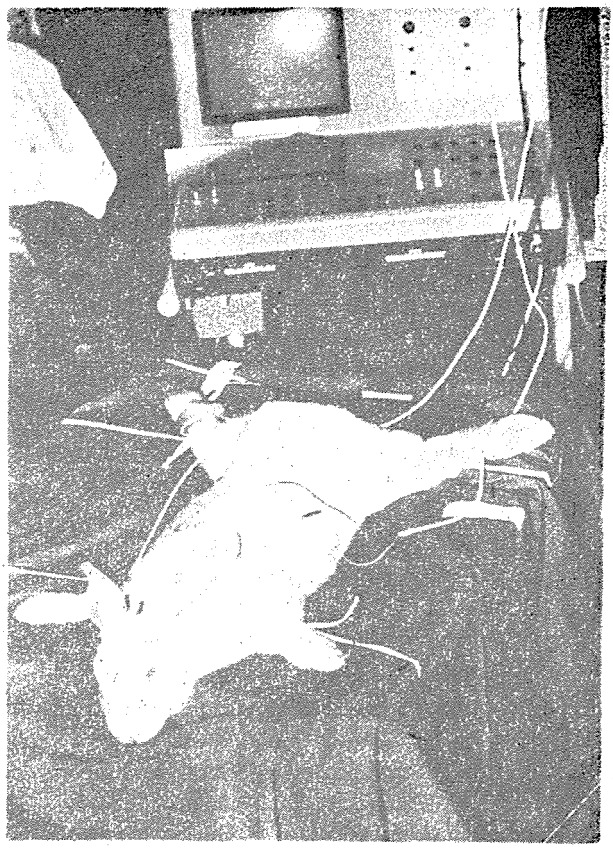

Şekil 1 : Anestezi altında deney hayvanının sisteme bağlanışı sağ alt eksteremitede yüzeyel stimülasyon elektrodları, skalpte cilt altı kayıt elektrodları görülmektedir.

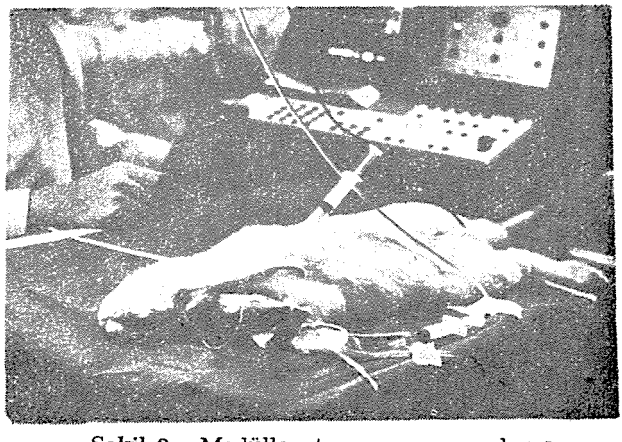

Şekil 2 : Medüller travmanın uygulanışı görülmektedir. LP ile serum fizyolojik verilmektedir.

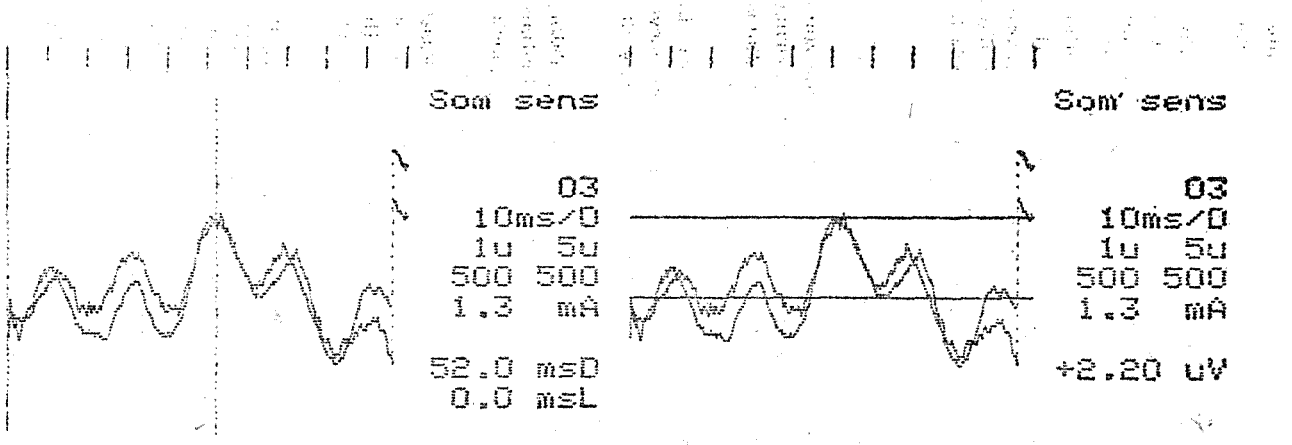

Şekil 3 : a) Medüller travma öncesi yapılan SEP kayıtlarıdır. Latans bu deneyde 52.2 mili saniye amplitüd 2.20 mikro volt olarak elde edildi.

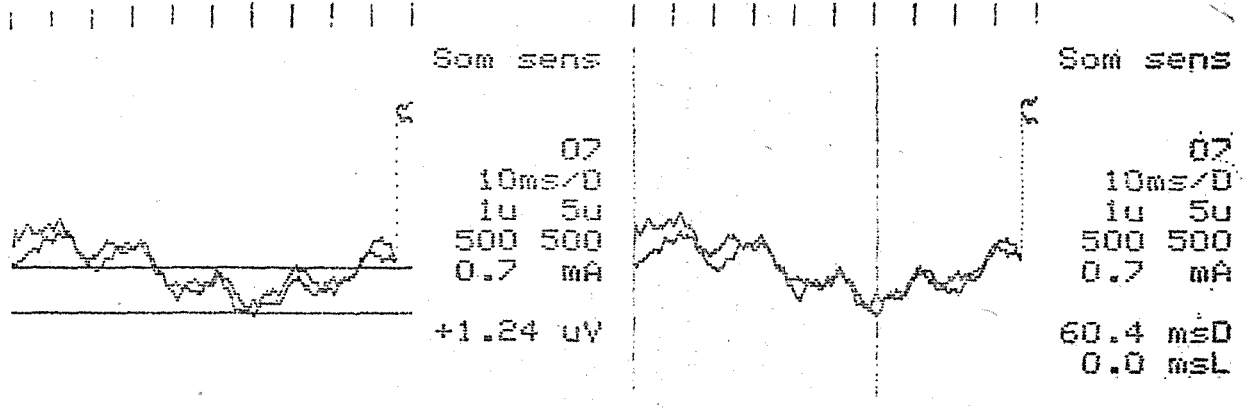

Şekil 3 : b) Medüller travmayı takiben elde edilen SEP kayıtlarıdır. Latans 60.4 mili saniye ve amplitüd ise 1.24 mikro volttur. Latans uzaması, amplitüd dümesi travmanın SEP ile takibini anlatır.

1980 li yıllarda birçok merkezde SEP lerin peroperatuar kullanılmasına ait çalışmalar yapılmıştır. Bunlardan önemli birisi Brown ve Nash'a aittir. Bu yazarlar 1985 de 600 vakalık intraoperatif SEP uygulama tecrübelerini yayınladılar. Sonuçta amplitüdde % 50 ve latansda 3 mm sn den fazla azalmanın medulla için «rizk» olduğunu belirlediler (1).

Bugünkü bilgiler ışığında SEP hakkında literatürde fikir birliği olan noktalar vardır. Bunlar; (5)

— Nörolojik olarak komplet kesilerde, distalden uyararak, skalpden SEP kaydı mümkün değildir.

— Ardışık SEP lerde amplitüd artışı varsa nörolojik iyileşme beklenir .

— SEP amplitüdlerinde azalma yok ise, nörolojik iyileşme kuvvetle muhtemeldir.

— SEP amplitüdlerinde azalma veya tam yok olma, postoperatuar nörolojik defisit anlatır.

SEP'in tamamen yok oluşu çok ciddi medüller kesi anlatır.

Sonuç olarak : Hayvan deneyi çalışması, metodu anlama, sistemi kullanma gibi pratik faydalar sağladı. Ayrıca, inkomplet travmada latans uzaması, amplitüd azalması gibi literatür paralel anlamlı sonuçların elde edilmesi, per operatuar SEP uygulaması için cesaret vericidir.

Bugün medülla spinalisin intraoperatif monitorizasyonundan beklenenler şöyle özetlenebilir :

— Basit, çabuk kurulabilen sistem olmalı,

— Ucuz olmalı,

— Responsu çabuk olmalı,

— Anterior ve posterior kolonları inceleyebilmeli (MEP)

— Yorum kolay olmalı.

TEŞEKKÜR

Bu deneysel çalışma, G. Ü. Tıp Fakültesi Fizik Tedavi Ana Bilim Dalı, Elektronöromyografi Laboratuarında yapılmıştır. Ana Bilim Dalı Başkanı Sn. Doç. Dr. Vesile Sepici'ye, Doç. Dr. Mehmet Beyazova'ya, Dr. Gülseren Babacan'a, deney hayvanlarının temin ve bakımında yardımlarını gördüğüm A. Ü. Veterinerlik Fakülteis Patoloji Ana iBlim Dalı Doçenti Sn. Ayhan Özkul'a, A. Ü. İbn-i Sina Hastanesi Deneysel Araştırma Laboratuarı ilgililerine ve bu konudaki tecrübesi ile destek olan sayın Doç. Derya Dinçer'e teşekkür ederim.

KAYNAKLAR :

1. Brown, R. H., Nash, C. L., : The grey zone in intraoperative S. C. E. P. Monitoring Spin, Cord Monit. Ed by Schramm, Jones S. J. Sjringer Verlag, Berlin 1985.

2. Dawson G. D. : Cerebral response to electrical stimulation of peripheral nerve in man. J. Neur. Neurosur. Psychiatry 10 : 137-140. 1947.

3. Rowed, D. W., Mc Lean, J. A. G., Tator, C. H. : Somatosensory evoked potentials in acute spinal cord injury : Prognostic value. Surg. Neurol. 9 : 203-210, 1978.

4. Schmitt E. W. : Neurological complications in the treatment of scoliosis : Reported at the 17 th annual meeting of the Scoliosis Research Society, Denver CO 1981.

5. Tamaki, T., Takano, H., Takakuwa, K., Tsuji, H. Nakagawa T., Imai, K., Inoue, S.,: An assessment of the use of spinal cord evoked potentials in prognisis estimation of injured spinal cord. Spin. Cord Monit. Ed by J. Schramm and S. J. Jones Springer Verlag Berlin 1985 pp : 220-226.

6. Wilber R. G., Thombson G. H. et al : Postoperative neurological deficits in segmental spinal instrumentation J. B. J. S. 66 A : 1178 - 1187, 1984.

Somatosensorial Evok Potansiyel Yardımı İle Skolyozda Durummond Yöntemi Uygulaması

* Dr. Halûk KAPLAN ** Dr. Nevzat AKYATAN *** Dr. Ahmet KIRAL
**** Dr. Mesih KUŞKUCU

Skolyoz tedavisinde segmenter spinal intrumentasyon yöntemi, 1974 yılında Luque ve 1977 yılında Ressina tarafından popüler hale getirilmiş ve son 10 yılda bir çok yeni segmenter instrümentasyon yöntemleri geliştirilmiştir (3, 6, 8).Skolyoz cerrahisi sırasında mevcut eğriliğin düzeltilmesi bu duruma adapte olan medulla spinalis üzerinde travmaya neden olur ve sonuçta ciddi nörolojik defisitler ortaya çıkabilir. Geçmişte hastanın ameliyat sonrasında uyandırma odasında muayenesi ile, daha sonraları ise stagnara veya «Wake-up» testi ile bu nörolojik defisitler erken devrede tesbit edilmeye çalışılmıştır. Somatosensorial evok potansiyel uygulaması ise ameliyat esnasında yapılabilmekte, erken bir uyarı sistemi sağlamakta ve ameliyatın güvenli bir şekilde devamını mümkün kılmaktadır (2). Biz bu yazımızda somatosensorial evok potansiyel yardımı ile Nörofibromatozisli bir hastada segmenter spinal instrumantasyon yöntemlerinden Drummond yönteminin uygulanışını takdim edeceğiz.'

VAKA TAKDİMİ :

Hastamız 1974 doğumlu erkek çocuktur. Ailesinin anlatımına göre son bir yıl içerisinde sırtında gittikçe artan bir eğrilik oluşmuş ve sırt ağrıları ortaya çıkmış, Yapılan fizik muayenesinde vücudunda 6'dan fazla ve 1,5 cm. çapı geçen multipl Cafe au Lait lekeleri, multipl cutaneus tümörler ve pozitif aile öyküsüyle Nörofibromatozis tanısı kondu. Nörolojik defisit olmayan hastada radyolojik olarak Columna Vertebraliste tepesi T11 seviyesinde, tek eğrilikten oluşan sağa torakolomber 78 derecelik bir skolyoz mevcuttu (Resim 1). Ayrıca deformitenin 30 derecelik kifoz komponenti mevcuttu. T10-11 ve 12. vertebralarda distrofik değişiklikler mevcuttu. Yapılan myelografilerde eşlik edebilecek nöral kanal patolojileri tesbit edilmedi. Ameliyat öncesi uygulanan halofemoral traksiyonla eğrilik 30 dereceye kadar düzeltilebildi. Ayrıca hastada ameliyat öncesinde iki defa peroneal sinir yolu ile somatosensorial evok potansiel tayini yapıldı. Traksiyonun 17. gününde hasta ameliyata alındı. Önce T5-L2 arasına konkav tarafa Harrington rod uygulanarak distraksiyon yapıldı. Daha sonra temel eğriliği oluşturan 5 vertebranın (T8-T 12 arası) konveks kısmına konulan 3/16 inçlik bir rod interspinöz geçilen tellerle Harrington roda doğru çekildi ve uygulanan bu transvers distraksiyon ile eğrilikte ilave bir düzelme ve stabilitede artış sağlanmış oldu (Resim 2). Konveks tarafa konan rodun uçları Harrington roda doğru 90 derece kıvrılarak interspinöz mesafeye sokuldu. Orjinal Drummound yöntemindeki pullar operasyonda kullanılmadı. İnstrumentasyonu takiben standart dekortikasyon, facet füzyon ve greftleme işlemi uygulandı.

Operasyonun asıl önemli kısmı somatosensorial evok potansiel kullanılarak hastada nörolojik araz yaratmaksızın güvenli ola-

* GATA H. Paşa Eğitim Hastanesi Ortopedi ve Travmatoloji ABD, Doçenti.
** GATA H. Paşa Eğitim Hastanesi Nöroloji ABD. Doçenti.
*** GATA H. Paşa Eğitim Hastanesi Ortopedi ve Travm. ABD. Uzm.
**** GATA H. Paşa Eğitim Hastanesi Ortopedi ve Travm. ABD. Yrd. Doç.

rak maksimal distraksiyonun sağlanmasıdır. Somatosensorial evok potansiel tayini sırasında yüzeyel stimulasyon fibula başı arkasına yani peroneal sinir üzerine, toprak elektrodu ise bunun hemen proksimaline yerleştirildi. Stimulus şiddeti olarak anterior tibial kasta minimal aktibite çıkaran uyaran şiddetinin iki katı kullanıldı ve stimulus sıklığı olarak saniyede 5 stimulus seçildi. Kayıt edici elektroddan (Grass needle EEG elektrodu) aktif olan C_2'nin 2 cm. posterioruna, referans elektroduda F_2'ye yerleştirildi (İnternasyonal 10-20 sistemine göre). Her bir inceleme için en az 500 cevabın ortalaması alındı. Tüm incelemede MEDELEC MS Q_2 a EMG cihazı kullanıldı. Hastada önce preoperatif somatosensorial uyarılmış cevaplar elde edildi. Sonra Halothan anestezisi altında cevaplar incelendi. Daha sonrada skolyozun düzeltilmesi boyunca ve maksimal distraksiyon uygulanması esnasında cevaplar gözlendi. Ameliyat bitiminde cevaplar tekrar incelendi. Ameliyatın tüm seyri sırasında evok potansiyellerde değişiklik olmamış ve böylece hastanın preoperatif 78 derecelik skolyozu 22 dereceye kadar indirilebilmiştir (Resim 3).



Resim : 1 Olgunun preoperatif grafisi

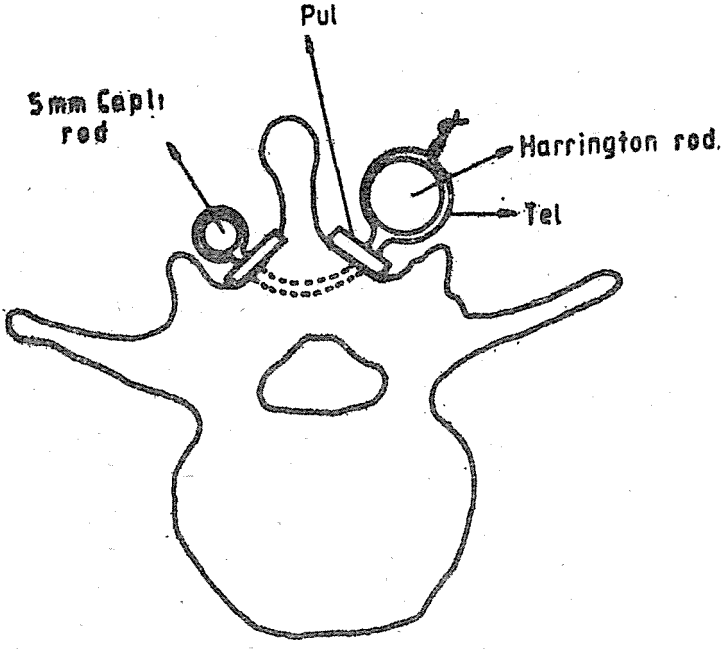

Resim : 2. Drummond tekniğinin uygulanışının vertebral kolonunun enine kesitinde şematik görünümü

TARTIŞMA :

Nörofibromatozisli olan olgumuzda uygulanan cerrahi tedavi yöntemi Winter (12) ve Calvert ve arkadaşlarının (2) kriterlerine göre kararlaştırılmış, olgumuzda ileri derecede distrofik vertebra ve vertebral scalloping olmadığı ve kifoz açısıda 49 derecenin altında olduğu için anterior füzyona ihtiyaç görülmemiş, ancak standart Harrington sisteminden daha stabil ve yük taşıyabilen Drummond yöntemi tercih edilmiştir.

Drummond yönteminin temel avantajı nöral kanal ile ilişki oluşturmakszın çok iyi bir instrumental stabilizasyon sağlaması ve iyi uygulanırsa postoperatif erken mobilizasyona imkan vermesidir. Yöntemde çok komplike cihazlar gerekmez. Zor olmadığı gibi zamanda almaz. Sistemin belli başlı dezavantajları ise Columna vertebraliste belirgin bir derotasyon sağlayamaması ve klasik Harrington uygulamasına göre füzyon sahasının daha dar olmasıdır (3, 4, 6, 8, 11).

Skolyoz cerrahisinde, cerrahın arzu ettiği en önemli nokta eğriliği maksimum derecede düzeltebilmesidir. Ancak çok kere bu maksimum distraksiyon nörolojik komplikasyonlara neden olur. Medial malleol civarından posterior tibial sinir veya fibula başı civarından peroneal sinirin uyarılması ile vertekse yerleştirilen kayıt edici elektrodlar aracılığı ile uyarıdan 40 msn sonra bir seri pozitif ve negatif dalga elde edilir. Bu dalgalar çıkış sıraları ve polaritelerine göre genellikle P1, N1, P2, N2, dalgaları diye adlandırılırlar. İşte bu dalga kompleksine somatosensorial uyarılmış cevaplar ismi verilir. Bu cevaplar uyarısı yerinden itibaren medulla spinalis de dahil olmak üzere duyu korteksine kadar sinir sisteminin bütünlüğünü gösterir. Medulla spinalis yaralanmaları, medulla spinalis mekanik distorsiyonu, vasküler nedenler somatosensorial uyarılmış cevapları etkiler. Sonuçta dalgaların ortaya çıkış zamanında gecikme, amplütüdünde düşme veya dalgaların tamamen kaybolması

gibi değişiklikler meydana gelir. Somatosensorial cevapların bu özelliğinden yararlanılarak skolyoz cerrahisi sırasında bu dalgaların görülmesi ile medulla spinalisin monitorize edilmesi ve medulla spinalisin, herhangi bir zarar vermeksizin maksimum distraksiyonunun sağlanması son yıllarda güncelleşmiştir. Somatosensorial evoked (Uyarılmış) potansiyellerinin major dezavantajı anestetik ajanlardan etkilenmeleridir. Ameliyat sırasında bu özellik göz önüne alınmalıdır (1, 5, 7, 9, 10).

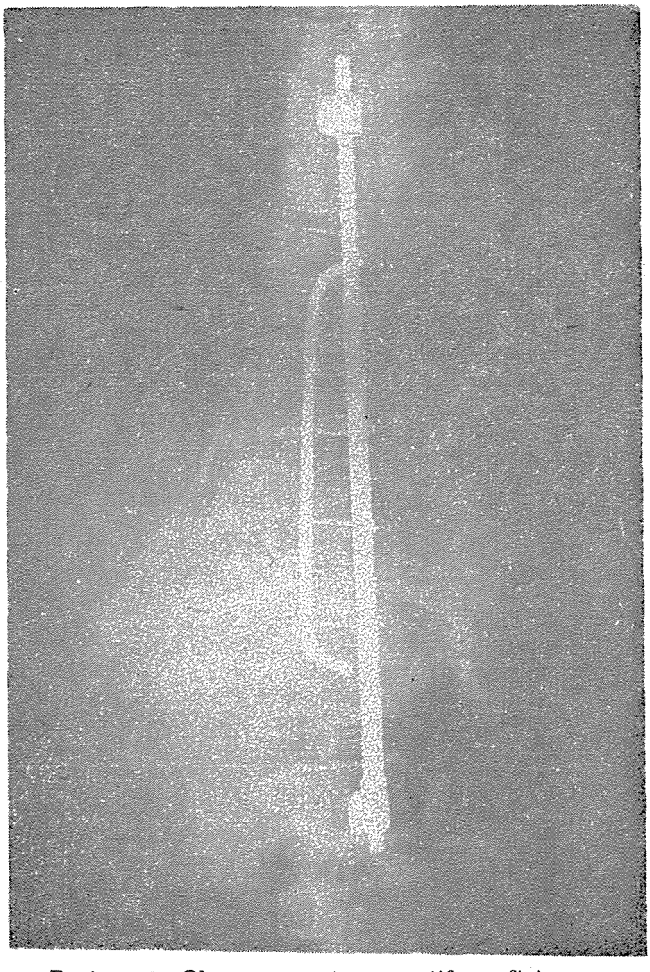

Resim : 3. Olgunun postopeparatif grafisi

K A Y N A K L A R :

1. BUNCH N.H.. SCARFF T.B. and TRIMBLE, J. : Spinal cord monitoring. J. Bone and Joint Surg. 65-A : 707-710.
2. CALVERT P.T., EDGAR M.A. and WEBB P.J. : Scoliosis in neurofibromatozis. The Journal of Bone and Joint surg. 71-B : No :2, 1989. 246-251.
3. CRENSHAW A. H. : Campbell's operative Orthopaedics Seventh Edition. The C. V. Mosby company, 1987. 3211.
4. DRUMMOND, D., Guadagni, J. and Keene, J. S. : İnterspinous Process segmental spinal Instrumentation. J. Pediatr. Orthop. 1984 Aug 4. 397 - 404.

5. ENGLER, G. L., SPİELHLZ, N. I., BERNHARD, W. N., DANZIGER, F., MERKİN, H. and WOLFF, T. : Somatosensory Evoked potentials during Harrington Instrumentation for scoliosis. J. Bone and Joint surg. 60A : 528-532, 1978.

6. HERRİNG J. A. : Segmental spinal instrumentation spine : state of the Arts Reviews-Vol 1, N : 2, Jan. 1987, 257-281.

7. JONES S.Y., EDGAR M.A., RANSFORD, A.O. and THOMAS, N.P. : A system for the electrophysiological monitoring of the spinal cord during operations for scoliosis. J. Bone and Joint surg. 65 B : 134-139, 1983.

8. Pediatric orthopaedics : Edited By Lovell W. W. and WINTER R. B. : Second Edition. J. B. Lippincott company. 1986.

9. NASH, C. L. and BROWN, R. H. : Spinal cord monitoring. J. Bone and Joint Surg. 71 A : 627-630.

10. NUWER M. R. and DAWSON E. C. : Intraoperatibe Evoked potential Monitoring of the spnal cord. Clin. orthop., 183 : 42-50, 1984.

11. SPONSELLER P. L., WHİFFEN J. R. and and DRUMMOND, D. S. : Interspinous process segmental spinal Instrumantation for scoliosis in cerebral Palsy. Journal of Pediatric Orthopaedics. Vol 6, No 5, 1986, 559-563.

12. WİNTER R. B. : Thoracic Lordoscoliosis in neurofibromatosis : Treatment by a Harrington rod with sublaminar wiring: Report of two cases J. Bone Joint surg. 66 A : 1984. 1102-1106.

İdiopatik Skolyoz Olgularında Harrington ve Segmental Spinal İnstrumentasyon

* Dr. Tuncay CENTEL ** Dr. Nafiz BİLSEL *** Dr. Ayhan BARAN

İdiopatik skolyozun patogenezinde üç plandaki asimetrinin yeraldığı görüşü, tedavide öncelikle vertebral rotasyonu düzeltmeyi hedefleyen tekniklerin geliştirilmesine yolaçmıştır. Yapılan biomekanik çalışmalar, distraksiyon ve transvers korreksiyon güçlerinin birlikte uygulanmasının, soruna en iyi çözümü getirdiğini ortaya koymuştur (7,8). Bu amaçla biz de kliniğimizde bu tekniklerden biri olan Leeds yöntemini uygulamayı ve sonuçlarını birlikte tartışmayı uygun gördük.

GEREÇ ve YÖNTEM :

İ. Ü. Cerrahpaşa Tıp Fakültesi Ortopedi ve Travmatoloji A.B.D.nda, Eylül 1987 ile Temmuz 1989 yılları arasında Harrington ve segmental spinal instrumentasyon tekniği (Leeds prosedürü) ile tedavi görmüş 12 idiopatik skolyoz olgusu sunulmaktadır Olguların yedisi kız, beşi erkektir En küçük yaş 13, en büyük yaş 23 olup, ortalama yaş 15.8 dir. Eğriliklerin yedisi alt torakal, ikisi torakolomber olup, üçü ise alt torakal ile lomber olmak üzere çift eğriliktir. Cobb açısı en az 45°, en fazla 98° olup, ortalama 64.7°dir. Maksimal bending grafilerine göre ortalama düzelme derecesi 16.4°dir. Hastalara, fizyolojik torakal kifoz ve fizyolojik lomber lordoza göre bükülmüş Harrington rodu ile distraksiyon tekniğinin yanısıra, değişen sayıda vertebral segmentten sublaminar tel geçilmiş be iliak greft ile faset füzyon uygulanmıştır. Alt çengel olarak dört köşe delikli çengel kullanılmıştır. Hastaların tümüne wake-up testi uygulanmıştır. Postop grafilere göre ortalama düzelme derecesi 25.9°, maksimal bending grafilerine göre ortalama düzelme derecesi 9.5°dir. Hastaların tümüne postop 7 ay K-cast alçı uygulanmıştır. 1 olguda postop 6 .ayda üst çengel atmış, ancak postop takipde korreksiyon kaybı görülmediğinden müdahale edilmemiştir. 1. olguda 14. ayda alt çengel atması ve korreksiyon kaybı (pseudoartroz), 1 olguda ise fabrikasyon hatasına bağlı olarak 8. ayda rod kırılması ve korreksiyon kaybı (pseudoartroz), 1 olguda ise fabrikasyon hatasına bağlı olarak 8. ayda rod kırılması ve korreksiyon kaybı (pseudoartroz) ,görülmüş; her iki olguya da gerekli cerrahi müdahale yapılmıştır. Hastaların hiçbirinde nörolojik komplikasyona rastlanılmamamıştır.

TARTIŞMA :

İdiopatik skolyozda, nonstrüktürel ve bazı konjenital skolyozların aksine, sagittal ve koronal planları etkileyen bir median plan asimetrisi söz konusudur (3). Vertebral rotasyonla sonlanan bu iki düzlemdeki asimetri eğriliğe göre değil de, rotasyonun en fazla görüldüğü apikal vertebraya göre çekilmiş gerçek lateral projeksiyonlarda eğriliğin torakal bölgede lordo-skolyotik biçimde görülmesine neden olur ki, eğriliğin aldığı esas şekil bozukluğu da budur (5). Son çalışmalar eğriliğin transvers planda da bir asimetriye sahip olduğunu ortaya koymuştur (3). İdiopatik skolyozda cerrahi girişim tekniklerinin gelişmesiyle birlikte ortaya çıkan, gerek Harrington distraksiyon yöntemi, gerekse anterior spinal instrumentasyon teknikleri, bu üç plandaki deformitenin yalnızca bir

* Cerrahpaşa Tıp F. Ortopedi ve Tr. A.B.D. Uzmanı, ** Doçenti, *** Arş. Grv.

plandaki, yani koronal plandaki komponentini düzeltmeyi hedef almışlardır. Ancak düzeltilen deformite sekonder bir nitelik taşımaktadır ve rotasyonel deformitenin, yani rib hump'ın düzeltilmesi gerçekleşmemektedir. İdiopatik skolyozda torakal seviyedeki apikal lordoz esas düzeltilmesi gereken unsurdur. (5)

Apikal lordozun fizyolojik kifoza dönüştürülmesiyle rotasyon ekseni vertebra korpuslarından öne değru yer değiştirir ve böylelikle vertebral rotasyon önlenmiş olur (5). Sagittal be koronal planlardaki bu düzeltmenin yanısıra, lordotik biçimli apikal vertebraların kifotik biçimli vertebralara dönüştürülmesi sonucu, apeksdeki vertebra büyüme plaklarının ön kısımlarının bası, arka kısımlarının ise gerilime uğramasıyla transvers plandaki asimetri de, kalan büyüme süresine orantılı olarak düzeleir (3, 5). İdiopatik skolyozda bu üç plandaki düzeltmeyi hedefleyen çalışmalar başlıca Cotrel-Dubousset sistemi ve Leeds prosedürü ile uygulama alanı bulmuştor. Biz bunlardan maddi bakımdan hayli avantajlı olan ve daha az instruman gerektiren Leeds prosedürünü uyguladık. Leeds prosedürü kısaca, ifzyolojik torakal kifoz ve fizyolojik lomber lordoza uygun bükülmüş Harrington roduna sublaminar tellerin eklenmesinden ibarettir. Rodun dönmemesi ve böylelikle vertebral rotasyonun düzeltilebilmesi için alt çengelin yuvarlak değil, dört köşe delikli olması şarttır.

Aksi takdirde sublaminar tellerin sıkıştırılması sırasında, kifotik bükülmüş rod kendi uzun ekseni etrafında eğriliğe doğru dönerek istenilen etki gerçekleştirilememiş olur. Kifotik rod nedeniyle aşırı yük binen üst çengelin rotasyon güçlerine karşı koyabilmesi için, pediküle sıkı şekilde oturan bifid tipde olması gereklidir. Ancak biz bu tip bifid çengeli temin edemediğimizden, olgularımızda laminar çengel kullanmak zorunda kaldık. Tekniğin en can alıcı noktalarından biri de Harrington rodunun torakal seviyede fizyolojik kifoz, lomber seviyede ise fizyolojik lordoz derecesinde bükülmesidir. Yapılan biomekanik çalışmalar rodun ideal bir biçimde büküldüğünde, eğriliğin koronal ve transvers planlanda da kendiliğinden düzeldiğini göstermektedir. İdeal bir bükmede koronal planda % 70, transvers planda % 50 düzelme derecesi sağlanabilirken, rod düz olarak kullanıldığında bu değerler % 50 ve % 0 olmaktadır (1, 2). Harrington rodunu salt bir tesbit materyali olarak düşünmek de yanlıştır. Bu amaçla sublaminar telleri sıkıştırmadan önce Harrington distraksiyonunu maksimal düzeyde gerçekleştirerek önce koronal planda düzeltmeyi hedeflemek hatalıdır.

Bu şekilde koronal planda en fazla belki % 50'lik bir düzelme sağlanabilir, ancak diğer planlardaki düzelme çok azdır (5). Lordotik eğrilik bu işlem sonucu aşırı şekilde gerilediği için posterior yumuşak dokular diğer iki plandaki düzelmeye izin vermez (5). Bu nedenle Harrington rodu, alt ve üst çengellerin artmasını önleyecek kadar distrakte edilmeli, sublaminar teller sıkıştırılarak öncelikle sagittal plandaki düzelme sağlandıktan sonra Harrington distraksiyonu tamamlanarak diğer planlardaki düzelmeler de gerçekleştirilmelidir. Sublaminar tel geçilen segment sayısı hakkında değişik değerler mevcuttur (4, 5, 9). Bizim kişisel kanımız apikal vertebranın üst ve altındaki ikişer segmentten sublaminar tel geçilmesinin, korreksiyonun üç planda da sağlanabilmesi açısından güvenceli olduğu yönündedir. Biz tüm hastalarımıza faset füzyon uyguladık, çünkü en küçük yaş 13 dü. Daha ufak yaştakilerde fizyolojik kifoz sağlanarak, füzyon yapılmadan, sekonder koronal ve transvers plan deformitelerinin kendiliğinden gerilemesi beklenir. Rotasyon ekseni vertebra korpuslarından öne doğru yer değiştirdiğinden, kolumna vertebralisin kalan büyüme potansiyelinden sağlıklı bir biçimde yararlanılmış olur. Bu gibi olgularda, büyüme hızının düştüğü, matürasyon öncesi dönemde füzyon yapılabilir (3). Çift torakal eğriliklerde üst torakal eğrilik çoğunlukla her ne kadar sırtta rotasyonel deformiteye yol açmazsa da her iki eğrilik de Leeeds prosedürü ile iyi bir şekilde düzeltilebilir.

Torakolomber ve lomber eğriliklerde lomber lordozda bir artış söz konusu olduğun-

dan, aynı prensiplerden yararlanarak korreksiyon sağlanabilmesi için Harrington rodunun fizyolojik lordoz derecesinde bükülmesi gerekir. Aksi takdirde alt çengel L 5'e konacağından, düz bir Harrington rodu lomberin de düzleşmesine ve ilerde ağrılı bir bel yapısıyla postural bozukluğa yolaçar. Alt eğriliğin lomber veya torakolomber bölgede olduğu çift strüktürel eğriliklerde, eğer hasta genç bir adolesansa, alt eğrilik anterior spinal instrumentasyon tekniklerinden biriyle düzeltildiğinde, üst eğrilikde de zamanla kendiliğinden düzelme olmaktadır. Matürasyona yaklaşanlarda ise bu kendiliğinden gerilemenin oluşmasını beklemek için süre yeterli değildir ve her iki eğrilik de CD veya Leeds prosedürü ile düzeltilmelidir. Leeds prosedürü uygulanacaksa, Harrington rodu bükülürken alt eğrilik referans olarak alınmalı, rod öncelikle fizyolojik lomber lordoz, sonra da fizyolojik torakal kifoz biçiminde bükülmelidir. Alanın geniş olması nedeniyle Harrington roduna, özellikle alt çengele, binen yük artacağından, bu tip eğriliklerde rijiditesi nedeniyle CD'yi tercih edenler vardır (5). Segmental spinal instrumentasyon yapılan olgularda % 1-17 arasında değişen oranlarda nörolojik komplikasyon bildiren yayınlar mevcuttur (9).

Hastanın yaşı, cinsiyeti, eğrililğin tipi, cerrahi düzeltme miktarı ve sublaminar tel geçilen segment sayısı ile nörolojik komplikasyon arasında bir bağlantı olmadığı bildirilmektedir (9). En çok suçlanan tel geçme tekniğidir. Nitekim cerrahın bu manüplasyondaki becerisi geliştikçe nörolojik komplikasyon oranı da azalmaktadır (9). Ufak epidural damarlardan sızan kanın ve/veya postoperatif ödemin de, özellikle geçici sensoryel değişikliklere yolaçtığı söylenmektedir (9). Leeds prosedüründe sublaminar telleri sıkıştırmadan önre Harrington rodunu maksimal dererede distrakte etmek, posterior yumuşak dokuları, özellikle de posterior longitudinal ligamenti germekte, bir de sublaminar telleri sıkıştırıldığında, lordozun düzelmemesi bir yana, spinal kord gerilmektedir. (5). Luque, nörolojik komplikasyonlarla karşılaşmamak için preop maksimal bending ile saptanan fleksibilite derecesine 10° eklemekte ve cerrahi düzeltmenin bu güvenlik sınırını aşmaması gerektiğini vurgulamaktadır (6). Leeds prosedüründe dikkat öncelikle rotasyonel deformiteyi düzeltme noktasında toplanması gerektiğinden, gereksiz yere, haddinden fazla distraksiyonun nörolojik komplikasyona yolaçması doğaldır. Nitekim Harri + Luque tekniği uygulanmış uzun serilerde, gerek Luque tekniğine, gerekse Harrington distraksiyon yöntemine göre, nörolojik komplikasyon açısından anlamlı fark vardır (6). Luque tekniiğnde aynı segmentten iki kez daha fazla tel geçilmesinin gerekmesi, bu sonuçlar karşısında bir çelişki gibi görünmektedir. Aynı serilerde ise instrumentasyon açısından bu teknikler arasında bir fark saptanamamıştır. Harri+Luque tekniği uygulananlarda en fazla instrumentasyona bağlı başarısızlık üst çengelin atması durumudur. Üst çengelin bifid tipde olmasının bu durumu önleyeceği kanısındayız. Ayrıca 1 alt, 1 de üst çengelin attığı 2 olgumuzdan da (birinde tek, diğerinde iki segmentten tel geçilmişti) anlaşılacağı üzere, yeterli sayıda vertebral segmentten sublaminar tel geçilmesi, fiksasyonun stabilizasyonu ve instrumentasyona bağlı başarısızlıkların önlenmesi açısından şarttır.

KAYNAKLAR:

1. Aaro, S. be Dahlborn, M. : The effect of Harrington instrumentation on the longitudinal axis rotation of the apical vertebra and on the spinal and rib-cage deformity in idiopathic scoliosis studied by computer tomography. Spine 7: 456-462, 1982.
2. Archer, IA., Deacon, P. ve Dickson, R. A.: İdiopathic scoliosis in Leeds: a management philosophy. JBJS 68 - B: 670, 1986.
3. Dickson, R. A. ve Bradford, D. S. : Management of spinal deformities, 1-37, 1984.
4. Dove, J. : Segmental wiring for spinal deformity. Spine 14 : 229-231, 1989.
5. Leatherman, K. D. ve Dickson, R. A. : The management of spinal deformities, 1988.

6. Luque, E. R. : Segmental spinal instrumentation for correction of scoliosis. Clin. Orthop. 163 : 192-198, 1983.

7. Silverman, B. J. ve Greenbarg, P. E. : Idiopathic scoliosis posterior spine fusion with Harrington rod and sublaminar wiring. Noth Am. 19 : 269-79, 1988.

8. White, A. A. ve Panjabi, M. M. : The clinical biomechanics of scoliosis. Clin. Orthop. 118 : 100-111, 1976.

9. Wilber, G. W., Thompson, G. H., Shaffer, J. W., Brown, R. H. ve Nash, C. L. : Postoperative neurological deficits in segmental spinal instrumentation. JBJS 66-A : 1178 - 1187, 1984.

Skolyoz Cerrahisinde Cotrol-Dubousset Tekniği

* Dr. Ömer ÇELİKER ** Dr. Mehmet Mart TÜZÜNER ** Dr. Teoman BENLİ
** Dr.Mehmet ÇITAK

S.S.K. Ankara hastanesi 1. Ortopedi ve Travmatoloji kliniğinde vertebral sorunu olan 32 hasta C-D tekniği ile tedavi edildi. Bu hastaların 12'si fleksibl torasik lordoskolyoz, 11'i rijid torasik kifoskolyoz, 1'i Scheuermann hastalığı, 2'si double major skolyoz ve 1'inde ise lumbal skolyoz vardı. Yaşları 11 ile 50 arasında idi. 5 hastada ise vartebra kırığı mevcuttu. Ortalama takip süresi 6 aydı.

Biz bu makalede 23 torasik lordoz ve kifoskolyozlu hastanın C-D tekniği ile ilgili sonuçlarını vermeye çalıştık.

GİRİŞ :

Skolyoz cerrahisinde en populer teknik Harrington tekniğidir. Luque tekniği ise nörolojik komplikasyon riskinin fazla olması nedeni ile populer değildir. (1)

1983 yılında Cotrel ve Dubousset geliştirilmiş polisegmental fixasyon sağlayan C-D tekniğinin nörolojik komplikasyon riski fazla değildir. C-D tekniğinin bir diğer avantajıda skoliotik vertebranın kısmi derotasyonunu mümkün kılmasıdır.

Polisegmental fiksasyon postoperatif dönemde eksternal desteğin azalmasını sağlar. Bu nedenle bu dönemde eksternal tesbit araçları kullanılmasına gerek yoktur.

Bu makalede 23 torasik lordo ve kifoskolyozlu hastanın C-D tekniği ile ilgili sonuçlarını sunduk.

MATERYAL ve METOD :

S. S. K. Ankara Hastanesi 1. ortopedi ve travmatoloji kliniğinde Kasım 1988 - Haziran 1989 tarihleri arasında skolyozyu 23 hastaya C-D tekniği uygulandı. Bu hastaların 12'si fleksible torasik lordoskolyoz, 11'i ise rigid torasik kifoskolyoz idi. Yaşları 11 ile 39 arasında idi. Ortalama yaş 25 idi. Hastaların 13'ü kız 10'u erkek idi.

Tüm hastaların preoperativ ön-arka lateral ve eğilme grafileri çekildi. Akciğer fonksiyon testleri yapıldı. Ön-arka grafilerde eğriliğin derecesi, yan graiflerde ise kifoz veya lordozun mevcudiyeti araştırıldı. Eğilme grafilerinde ise rijid veya fleksible olup olmadığına bakıldı.

Rijid kifoskoliozlu 5 hastada preoperatif dönemde halofemoral traksiyon uygulandı. Tüm hastalara supine pozisyonda posterior orta hattan klasik insizyonla girildi. King ve arkadaşları tarafındana belirlenen esaslara göre minimal posterior füzyon yapıldı. (3). Ortalama füzyon süresi 10 vertebra idi. Ameliyat süresi ortalama 4,5 saat idi Bu sürenin ameliyat süresinin artması ile azaldığını gördük. Ameliyat anında hipotansif anestezi uygulandı. Tüm hastalar postoperatif 3. günde yürütüldüler. Postoperatif alçı ve korse uygulanmadı.

Hastaların etyolojiye göre dağılımları tablo 1'de gösterilmiştir.

TABLO 1 : Skolyozun Etiolojisine Göre Hastaların Dağılımı

Etyoloji	Sayı
İdiopatik	18
Konjenital	3
Nöromuskuler	2

Hastaların eğriliklerinin lokalizasyonuna göre dağılımları tablo 2'de gösterilmiştir.

* S.S.K. Ankara Hastanesi 1. Ortopedi ve Travmatoloji Kliniği Şef Muavini.
** S.S.K. Ankara Hastanesi 1. Ortopedi ve Travmatoloji Kliniği Asistanları.

TABLO 2 : Skolyozun Lokalizasyonuna Göre Hastaların Dağılımı

Lokalizasyon	Sayı
Torasik	19
Double Major	2
Torakolumbal	2

SONUÇLAR :

Preoperatif dönemde en düşük Cobb açısı 42 derece en yüksek ise 78 derece idi. Pre operatif ortalama 60 derece olan Cobb açısı postoperatif dönemde ortalama 27 derece idi. Hastaları cobb açısına göre sonuçları tablo 3'de gösterilmiştir.

TABLO 3 : C-D Tekniği İle Cerrahi Tedavi Sonuçlarımız

	Ortalama Cobb açısı
Preoperatif	60 derece
Postoperatif	27 derece
Düzelme :	% 53

Hastalarımız en az 4 ay en çok 10 ay süre ile ortalama 7 ay süre ile izlendiler. Bu süre içinde hiçbir hastamtzda korreksiyon kaybı olmamıştır. Hastalarımızda postoperatif dönemde 1. aydan sonra belirgin olarak vital kapasitelerinde artma gözlenmiştir. Tüm vakalarda kozmetik olarak gözle görülür oranda düzelme elde edilmiştir. Rib hump deformitesi minimale indirilmiştir. Postoperatif dönemde 1. aydan sonra belirgin olarak vital kapasitelerinde artma gözlenmiştir. Tüm vakalarda kozmetik olarak gözle görülür oranda düzelme elde edilmiştir. Rib hump deformitesi minimale indirilmiştir. Postoperatif dönemde enfeksiyon ve nörolojik komplikasyon görülmedi. 4-6 haftada hastalar normal işlerine döndüler.

TARTIŞMA :

C-D tekniğinde iyi korreksiyon ve mükemmel stabilizasyon vardır. Bu durum diğer tekniklere göre bir avantajdır.

Skolyoz cerrahisindeki çeşitli teknikler mukayese edildiğinde Harrington tekniği ile düzelme oranının çeşitli serilerde yüzde 32 ile 40 arasında değiştiği (4, 5, 6, 7), Luque tekniğinde ise düzelmenin ameliyat öncesindeki bendinge eşit olduğu belirtilmiştir. Serimizdeki erken sonuçlarda ise düzelmenin ameliyat öncesi bendingten yüzde 15 daha fazla olduğu ortaya çıkmıştır. 3 aylık takipte korreksiyon kaybı saptanmamıştır. Halbuki yayınlarda diğer teknikler sonrası yüzde 4 ile 14 arası düzelme kaybı belirtilmektedir. (5, 6, 7). C-D dışındaki diğer tekniklerde hastanın ameliyat sonrasında 6-10 ay alçı veya breys ile korunması gerektiği halde, bu teknik eksternal bir desteğe ihtiyaç göstermemekte ve hastaların birbuçuk ay sonra işlerine dönebilmelerini mümkün kılmaktadır. Bu çalışmamızda erken sonuçlar verilmiş olup pseudoartroz konusunda bir fikir beyan edilmesi için çok erkendir.

Sonuç olarak C-D tekniğinin avantajları şu başlıklar altında sıralanabilir :

1. Eğriliğin çok iyi bir şekilde düzeltilebilmesi,
2. Ameliyat sonrasında immobilizasyon gerektirmemesi,
3. Komplikasyon oranının diğer tekniklerden fazla olmaması,
4. Rigid bir fiksasyon sağlanabilmesi,

Ancak en belli başlı iki dezavantajıda belirtilmelidirki, bunlar :

1. Pahalı olması,
2. Teorik ve pratik olarak tekniğin zorluğudur.

C-D tekniği skolyozun düzeltilmesinde etkili ve emniyetli gibi görünmektedir. Rotasyonun düzeltilmesi ve kostal deformitelerin, azaltılması çok barizdir. İlerde tecrübelerimiz arttıkça hakkında daha çok şey söyleyebileceğimize inanıyoruz.

KAYNAKLAR :

1. Allen B. L., R. L. Ferguson : The Galveston Technique of pelvic Fixation with L-Rod instrumentation of the spine. Spine 9, 1964, 4.

2. Cotrel Y., and Dubousset J. : Nowelle Technique d'osteosynthese Rachidienne Segmentaire Par Voie Posterieure. Rev. Chir. Orthop Repar. Appar. Mot. 1984, 70/6 : 489-49.
3. King D. A., Moe S. H., Bradford D. S. and Winter R. B. : The selection of fusion levels in Thorasic İdiopatic Scoliosis. J. Bone and Joint Surg., 65-A : 1302-1313, 1983.
4. Kostuik J., İsrael İ., Hall J. : Scoliosis surgery in adults. Clin. Orthop. 93 : 225, 1973.
5. Nuber G. W., Schafefr M. F. : Surgical management of adult scoliosis Clin. Orthop. 208 : 228, 1986.
6. Swank s., Lonstein J., Moe J., Winter R., Bradford D. : Surgical management of adult scoliosis : A review of 222, cases, J., Bone Joint Surg. 63 A : 268, 1981.
7. VanDam B. E., Bradford D. S., Constein J. E., Moe J. H., Ogilvie J. W., Winter R. B. : Adult idiopathic scoliosis treated by posterior spinal fusion and Harrington Spine 12 : 33 ,1987.

İdiopatik Skolyozun Cerrahi Tedavisinde Cotrel - Dubousset Yöntemi ve Erken Sonuçlarımız

* Dr. Ünsal DOMANIÇ ** Dr. İrfan ESENKAYA *** Dr. Orhan BAŞKIR

Skolyozun, özellikle idiopatik skolyozun cerrahi tedavisinde son yıllarda hızlı gelişmeler gözlenmiş ve bir çok yeni yöntem ortaya konmuştur. Bunların en yenisi ilk kez 1984 başında Fransa'da uygulanmaya başlanan Cotrel-Dubousset (C-D) yöntemidir. Cotrel tarafından «Omurga Cerrahisinde Yeni Üniversal İnstrumantasyon» başlığı ile sunulan bu yöntem batı dünyasında hızla yayılmış ve popüler hale gelmiştir. Yöntem idiopatik skolyozun nedeni olarak gösterilen biplantar asimetri (3, 11) sorununa çözüm getirmekte ve üç boyutlu (Frontal, sagittal ve horizontal düzlemlerde) bir düzelme sağlamaktadır. Ayrıca ameliyat sonrası dönemde alçı, korse gibi eksternal bir desteğe gerek bırakmamaktadır (2, 3, 4, 6, 7, 8, 10 11).

Bu yazıda amacımız Türkiyede ilk kez kliniğimizde uygulanmaya başlanan C-D yöntemiyle elde ettiğimiz erken sonuçları sunmaktır. (N)

GEREÇ Ve YÖNTEM :

18.11.1988 tarihinden Mayıs 1989 tarihine kadar İst. Üniv. İst. Tıp Fak. Ortopedi ve Travmatoloji Anabilim Dalında ameliyat edilen 12 idiopatik skolyoz olgusu gerecimizi oluşturmuştur.

Olguların :	en küçüğü	13 yaşında
	en büyüğü	17 »
	ortalama	15,5
	Kız	8
	Erkek	4

Eğrilik, olguların 10 unda tek torakal, 2 sinde torako-lomber şeklindeydi. Torakal eğriliğin konveksitesi 10 olguda sağ, 2 olguda sol yöndeydi.

En az 40, en çok 80, ortalama 58° olan eğriliklerde en az 35, ençok 80 olmak üzere ortalama % 65,6 lık düzelme elde edildi.

Olguların 10 unda dorsal kifozda düzleşme vardı. Bunlardan da : 6 olguda kifoz 0° veya daha az 2 olguda 0-10° arası, 2 olguda 10-20° arasındaydı. Post op grafilerde 0° veya daha az olan 6 olgunun 4'ünde ortalama 17°, sinde 22°, dorsal kifoz saptandı. Diğer olgularda 20-40° lik normal değerler vardı.

Ameliyat en az 3,5, ençok 6,5 olmak üzere ortalama 4.45 saat sürdü. Ortalama 4 ünite kan kullanıldı.

Post op dönemde 2. olguda korse kullanılmak gereği duyuldu. Bunlardan bir olguda konkav taraf alt nötral, diğerinde alt intermediate omurgadan hook kurtulması belirlendi.

Hiçbir olgumuzda nörolojik araz görülmedi. 8 olgunun ortalama 4 aylık takiplerinde belirlenebilen korreksiyon kaybı olmadı.

TARTIŞMA :

Skolyozun cerrahi tedavisinde Harrington instramentasyonu Francis Davis'in deyişiyle, bu alanda ileriye doğru atılmış heybetli bir adımdır. Zira böylece ilk kez internal korreksiyon ve internal fiksasyon sağlanmıştır (8).

* İ. Ü. İst. Tıp Fak. Ortopedi ve Travmatoloji Anabilim Dalı Doçenti.
** İ. Ü. İst. Tıp Fak. Ortopedi ve Travmatoloji Anabilim Dalı Asistanı.
*** İ. Ü. İst. Tıp Fak. Ortopedi ve Travmatoloji Anabilim Dalı Profesörü

Not : Dr. Ö. Çeliker ve arkadaşları bundan evelki bildiride ilk Cotrel-Dubousset tekniğini Kasım 1988 de uyguladıklarını bildirmişlerdir. (Editör)

Ancak ilerleyen yıllar, Harrington yönteminin bir çok eksikliği ve sakıncaları olduğunu göstermiş ve bunlara karşı önlemler alınmaya başlanmıştır. Yöntemin yalnızca frontal düzlemde düzelme sağlayıp, Sagittal ve horizontal düzlemde etkili olmaması en büyük handikapı olarak belirmiştir (1, 2, 5, 12, 13). Buna ek olarak, Harrington çubuğunun kırılma riskinin fazla oluşu, korreksiyon kaybı oranının fazlalığı, ameliyat sonrası dönemde 6-9 ay gibi uzun bir süre alçı ve ardından korse kullanımı gerektirmesi sisteme yönetilen ciddi eleştirilerin başlıcalarını oluşturmuştur (1,2,5,9,16). Mpe, çubuğun altı ucunu ve alt çengel deliğini kare şekline getirerek, çubuğun sagittal düzlemde dorsal kifoz ve lomber lordozu sağlayıcı şekil verilerek kullanımını olanaklı hale getirmiştir. Stabiliteyi arttırmak amacı ile Cotrel üst çengele pediküler uygulama için bifid şekil vermiş, daha pekçok otör, çengeller üzerinde stabiliteyi arttırıcı değişiklikler yapmıştır.

1970 li yıllarda popülarize olan Luque yöntemi ise başlangıçta sadece paralitik skolyoz olgularında kullanılmış, ancak sonraları idiopatik skolyoz olgularına da uygulanmıştır. Prensip olarak eğriliği transvers planda düzeltmeyi sublaminar geçirilen tellerin tesbiti ile sağlayan Luque yöntemi genelde post op tesbite gerek bırakmamaktadır. Ancak aksiyal traksiyona izin vermeyişinin yanı sıra yüksek nörolojik komplikasyon riski taşıdığı bildirilmektedir. (9, 15, 16). Bu ve benzer nedenlerle Luque yönteminde de bir takım modifikasyonlar yapılmıştır. Örneğin aksiyal distraksiyon efekti eklemek için sublaminar tel geçirme işi Harrington distraksiyon çubuğu ile kombine edilmiş ve Harry-Luque yöntemi olarak adlandırılmıştır. Sublaminar tel geçirmenin nörolojik komplikasyon riskini azaltmak amacı ile Drummond telleri supinoz çıkıntıların tabanından geçirerek uygulamıştır. Bugün kendi adıyla anılan (9) bu yöntem daha önceleri de Perry tarafından uygulanmıştır. Ancak Drummond yukarıda belirtilen amaçla yeniden gündeme getirilip popülarize etmiştir (9).

C-D yöntemi idiopatik skolyozun cerrahi tedavisinde uygulanan posterior instrumantasyonların defektlerini kapatmak ve üç boyutlu bir düzeltme elde etmek amacı ile ortaya konmuştur. Bugüne kadar yapılan gerek deneysel çalışmalar, gerekse klinik uygulamalardan alınan sonuçlar, yöntemin amacına uygun olduğunu kanıtlamaktadır (2, 3, 4, 6, 7, 8, 11). C-D yönteminin avantajlarını kısaca özetlemek gerekirse:

1 — Yöntemle konkav tarafta distraksiyon, konveks tarafta kompresyon yapılmaktadır.

2 — Skolyoz tedavisinde çok büyük değeri olan dorsal kifoz ve lomber lordozun yeniden tesisi en etkili bir şekilde sağlanabilmektedir.

3 — Vertebral rotasyonun düzeltilmesine % 40 varan oranda olanak vermektedir.

4 — Son derece rijit bir fiksasyon sağlandığından hiçbir eksternal tesbite gerek kalmamakta ve hastanın hastanede kalma süresini kısaltmaktadır. Hasta ameliyat sonrası birkaç günde yürümekte ve bir ay içinde okuluna gidecek yada yüzebilecek düzeyde aktivite kazanmaktadır.

Mekanik deneylerde gerek cotrel tarafından Fransa'da National testing labratory de (3) ve gerekse Ashman ve arkadaşları tarafından Dallas Araştırma Lab. da yapılan çalışmalar (3), CD sisteminin aksiyal yüklenmeye Harrington ve Luque sistemine göre 2 kat, torsional dayanıklığın ise C-D sisteminin Harrington sistemine göre 4 kat, Luque sistemine göre ise 5 kat daha fazla olduğu gösterilmiştir (3, 6).

C-D yöntemine yöneltilen bazı eleştirilerin varlığını ifade etmek yerinde olacaktır. Öncelikle Luque sistemine göre daha az olmakla birlikte Harrington sistemine göre daha fazla nörolojik komplikasyon riski vardır (4,8). Ancak uygulayıcıların deneyleri arttıkça bu oranın aynen Luque sisteminde olduğu gibi azalacağından kuşku duyulmamalıdır. Yöntem çok komplikedir, uygulanması zor ve bu nedenle ameliyat süresi uzun olmaktadır. (Ortalama 4 saat). Bunlara ek olarak sistem oldukça pahalıdır ve bu husus üzerinde düşünülmeyi gerektirir.

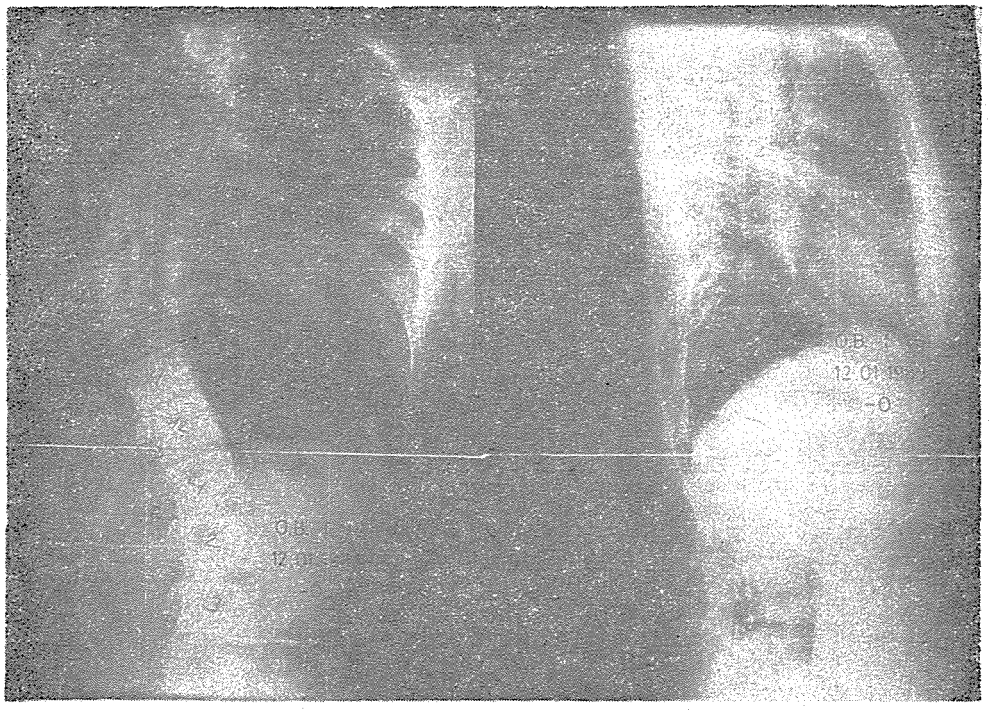

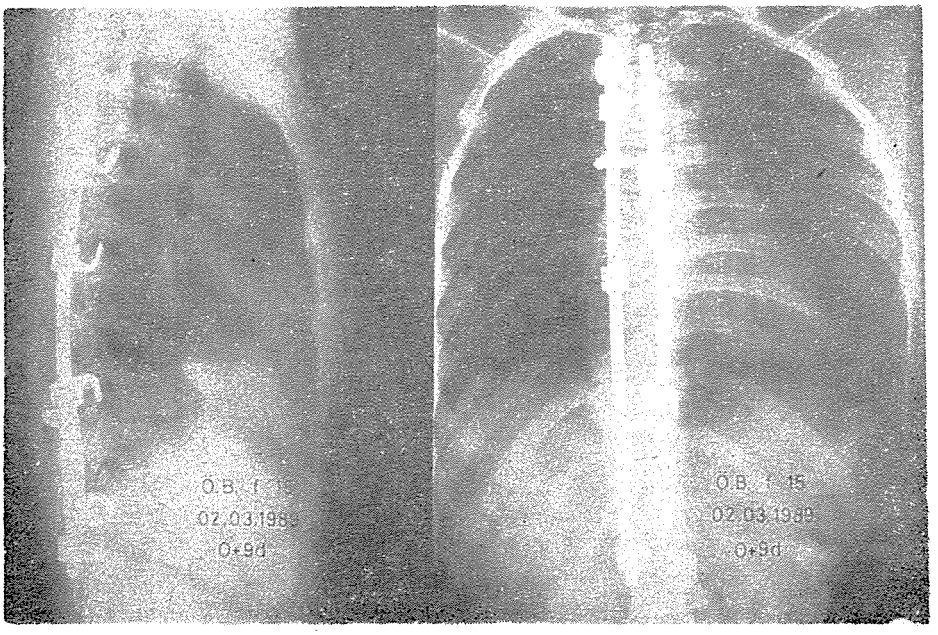

Ameliyat öncesi ve sonrası Radyografiler

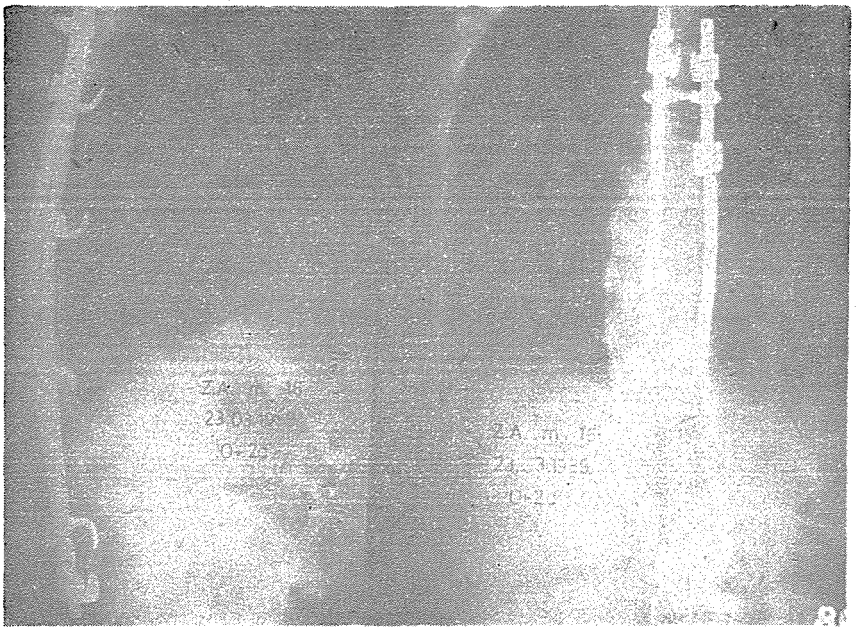

Ameliyat öncesi ve sonrası Radyografiler

KAYNAKLAR :

1. Aaro. S., Ohlen, G: The effect of Harrington Instrumentation on the Sagittal configuration and Mobility of the spine in scoliosis. Spine, 8 : 570, 1983.
2. Akbarnia B. A. : Sellection of methodology in surgical Treatment of adolescant idiopathic scoliosis orthop. Clin. North Am. 19 : 2-319, 1988.
3. Ashman R. B. Birch J. G, Bone L. B., Corin S. D. Herring J. A., Johuston C. C., Ritterbush J. F., Rouch J. W. : Mechanical Testing of spinal instrumentation. Clin. Orthop. 227, Febr : 113, 1988.
4. Brch, J. G., Herring J. A. : Roach Jus, Johnston CE. : Cotrel-Dubousset instramentation in idiopathiccscoliosis (A Priliminary Report) Clin. Orthop., 227 : Febr. 24, 1988.
5. Cochran T., Irstam L., Nachemson A. : Long-term anatomie and fonctional changes in patients which adolesan idiopathic scoliosis treated by Harrington fusion. Spine 8 : 576-84, 1983.
6. Cotrel, Y., : New instramentation for surgery of the spine. Freund Publisking House Ltd., Cheshem House 150, Regent Strcet, London, England, 1986.
7. Cotrel, Y., Dubouuset, J., Guillaumat, M.: New üniversal instrumentation in spinal surgery. Clin. Orthop. : 227, febr : 10 1988.
8. Denis, F. : Cotrel-Dubousset instrumentation with spinous process wring for idiopathic scoliosis. Orthop. Clin North Am. 19 : 2-281, 1988.
10. Gioia, G., M'Rabet, A., Dubousset. J., : Frontal and sagittal reconstruction of idiopathic scoliotic ourves treated by cotrel-Dubousset instramentation. Rev. Chinz Orthop. 74 : 558, 1988.
11. Leatherman, K. D., Dickson, R. A. : The Menagement of, spinal deformities, Sh. 86, WRİGNT, Butterworth, London, 1988.
12. Lorallo JL., Buntar JU., Renshaw TS. : Adolesan idiopathic scoliosis treated by Harrington Rod distraction and fusion J. Bone joint surg. 68 A : 1126, 1986.
13. Renshaw T. S. : The Role of Harrington Instrumentation and posterior spine fusion in the menaqament of adolescent idiopathic scoliosis Orthop. Clin. North Am. 19 : 2-257, 1988.
14. Silverman BJ., Greenbarg P. L. : İdiopathic scoliosis posterior spine fusion with Harrington rod and sublaminar wring. Orthop Clin. North Am., 19 : 2-269, 1988.
15. Thompson, G. H., Wilber RG., Shaffer JW. : Segmental spinal instrumentation in idiopathic scoliosis. A Priliminary Report. Spine 10 : 623, 1985.
16. Wilber R. G., Thomson G. H., Shaffer J. W., Brown R. H., Naschec L : Postoperative neurological deficitis in segmental spinal instramentation J. Bone Joint Surg. 66 A : 1178. 1984.

Torakolomber Vertebra Kırıklarında Harrington Distraksiyon Rodları Uygulaması

* Dr. Zeki KORKUSUZ ** Dr. Serdar ÖZBARLAS ** Dr. Cihangir İSLAM

Torakolomber vertebra kırıklarının tedavisinde uzun seneler cerrahi tedaviden kaçınılmış, konservatif tedavi tercih edilmiştir.

1958 yılında Harrington Rodlarının bu kırıklarda kullanılmasıyla cerrahi tedaviden söz edilmeye başlanmıştır. Günümüzde de yaygın olarak kullanılan rodlar nörolojik defisitli veya anstabil torakolomber vertebra kırıklarında kliniğimizde en sık kullanılan cerrahi yöntemdir.

Bu çalışmada Haziran 1985 ile Haziran 1989 tarihleri arasında kliniğimize müracaat eden 99 adet torakolomber kırıklı vak'adan Harrington rodları ile ameliyat edilen 48 hasta değerlendirilmiştir Bu hastaların 14 ü kadın (% 29.2), 34'ü erkek idi. (% 70.8) Vak'alarımızın en küçüğü 17, en büyüğü 75 yaşında olmak üzere yaş ortalaması 46 idi.

GİRİŞ :

Torakolomber verterbra kırıklarında cerrahi tedavi endikasyonu için Nicoll stabil anstabil kırıklar kavramını ortaya attı. Holdrsworth Nicoll sınıflamasını genişleterek torakolomber vertebraların maruz kaldığı kuvvetlere göre kırıkları tarif etmiştir. Kompüterize tomografinin gelişimi ile bu günkü en geçerli sınıflama olan Denisin 3 kolon klasifikasyonu ortaya atılmıştır. Üç kolona göre kırık tiplerine bakacak olursak : Ön kolonun stresse dayanamamaması ile kompresyon kırığı, kompresyon sonucu hem ön, hem orta kolonun yetmezliği ile Burst kırığı, ön kolon intakt iken orta ve arka kolonların gerilim altında dayanamaması ile Seat-Belt kırığı ve herhangi bir yöndeki, etkideki kuvvetle her üç kolonun yapılarının yetmezliği ile kırıklı çıkık meydana gelir.

MATERYAL ve METOD :

Serimizdeki Harrington distraksiyon rodlarıyla cerrahi olarak tedavi edilen 14 ü kadın 34 ü erkek 48 hastanın etyolojiye göre dağılımı şöyledir : Trafik kazası 26 vak'a, yüksekten düşme 17 vak'a, göçük altında kalma 4 vak'a, iş kazası 1 vak'adır. Kaza ile cerrahi girişim arasında geçen süre : İlk 12 saatte gelen 6 vak'a, ilk 24 saatte gelen 16 vak'a, ilk haftada gelen 18 vak'a, ikinci haftada gelenler 6 vak'a, daha sonra gelenler 2 vak'adır.

Frankel'in nörölöjik değerlendirmek skalasına göre vakalarımızın dağılımı şöyledir : Frankel Grade A 17 vaka, B 9 vaka, C 7 vaka, D 3 vaka, E 12 vaka.

Vakalarımızın kırık tipine göre dağılımı Kompresyon kırığı 15 vaka, Burst kırığı 24 vaka, Seat-Belt 1 vaka, kırıklı çıkık 8 vaka.

Harrington distraksiyon rodüna ilave olarak 6 vakaya sublaminer wiring, 5 vakaya laminektomi uygulandı.

Hastalarımızın hastanede kalma süreleri ortalama 3 haftadır. Bu süre sonunda hastalar korse ile taburcu edilmektedir. Rehabilitasyonu takiben taburcu tarihinden itibaren 3. ayda ilk kontrole çağrılmaktadır.

Vakaların postoperatif dönemde nörölöjik bulgularına bakacak olursak : Komplet defisitli 17 vakadan (Frankel Grade A) pos-

* A. Ü. Tıp Fakültesi Ortopedi ve Travmatoloji Anabilim Dalı Öğretim Üyesi, Prof.
** A. Ü. Tıp Fakültesi Ortopedi ve Travmatoloji Anabilim Dalı Araştırma Görevlisi.

toperatif dönemde hiçbir düzelme görülmedi. Bunlardan 5 tanesinde takipte 1 grade düzelme görüldü. 9 adet Grade B vakasından erken postoperatif dönemde 5'i Grade B de kalırken 2 sinin Grade C, 2 sininde Grade D'ye geçtiği gözlendi. Bu 9 vakanın takipte 6'sı Grade C, 3'ü Grade D olarak bulundu. 7 adet Grade C'li hastanın erken postoperatif gözlem de 5'i Grade C'de kalırken 2'si Grade D olarak bulundu. Grade C vakalarının geç takibinde 4'ü Grade C'de kalırken 2'si Grade D, 1'i Grade olarak bulundu. 3 adet Grade D vakası postoperatif Grade D'de kalırken bunlardan biri takipte Grade E olarak bulundu. Nörölöjik defisiti bulunmayan 12 adet Grade E vakas postoperatif ve takiplerde Grade E olarak gözlendi.

TARTIŞMA

Cerrahi veya konservatif tedaviye karar verirken dikkat edilmesi gereken hususlar : Hastanın nörölöjik kusuru, medulla sapinalisin durumu ve nihayet stabilite kriterleridir. Stabilite konsepti, üzerinde yıllarca tartışılmış bir konudur. Bu konuda günümüzde en geçerli yöntemler White ve Panjabinin değerlendirme listesi ve Denisin üç kolon kuralından yola çıkarak ortaya koyduğu stabil anstabil kırıklar kavramıdır. Kemik yapıdaki patolojinin yanısıra ligament yaralanmalarının da önemi büyüktür. Bu konuda şu anda elimizde yeterli tetkik olanakları olmadığı için stabilite kriterlerinde kesin kantitatif değerler konması bugün için mümkün değildir. Magnetik rezonas tetkiklerinin gelişmesi ile yakın gelecekte bunun gerçekleşebileceği düşünülmektedir.

Serideki vakalarda ameliyat endikasyonu koyarken ilk planda nörölöjik bulguları esas aldık. Ameliyat olan vakaların çoğunda nörolojik bulgu mevcuttu. Bunun yanısra primer laminektomi yapılmış fakat nörolojik iyileşme görülmeyen hastalar anstabilite kriterlerine uyan hastalarda da cerrahi tedavi tercih edildi. Cerrahi olarak çift Harrington rodu yanısıra vakaların tipine göre füzyon sublaminer wiring, ayrıca Frankel Grade A vakalarda prognoz hakkında fikir edinmek için posterior laminektomi kombine edildi. Genellikle kısa rod ksa füzyon ilkesini benimsedik. Yalnız primer uzun seviyeli laminektomi geçirmiş veya rotasyona hakim olamama endişesi bulunan hastalarda uzun rod ve sublaminer wiring yöntemi uygulandı. Kısa rodlar kullanıldığı zaman rod sleeve kullanmaya gerek olmadığı ayrıca gerekli. Vakalarımızda Luque tekniğini, yeterli redüksiyon ve korreksiyon sağlamaması, distraksiyon yapamaması ve fazla segment içermesi yüzünden uygulanmadı. Anterior girişim taraftarlarının bir hayli artması, kliniğimizde de çok miktarda anterior füzyon ve dekompresyon ameliyatları yapılıyor olmasına rağmen vertebra kırıklarında anterior girişim kliniğimizde uygulanmamaktadır.

Cerrahi girişim sonrası komplikasyon olarak 1 vakamızda hook çıkması, 1 vakamızda rod kırılması gördük. Politravmalı 1 vakamız pulmoner emboli sonucu ölümle sonuçlandı. Bu vaka göğüs cerrahisinde yatıyordu ve sadece vertebra kırığına kliniğimizde müdahale edildiğinden seviye alınmadı.

SONUÇ :

Bugünkü şartlarımız göz önünde tutulduğunda omurga kırıklarında nörolojik belirti veren her vakada, ayrıca anstabilite kriterlerine uyan vakalarda cerrahi girişimin gerekli olduğu kanısına vardık. Serimizde çift Harrington, ayrıca gerektiğinde posterior füzyon ve sublaminer wiring kombinasyonları ile kısa rod kısa füzyon prensibi ile iyi redüksiyon ve stabil fiksasyon sağlandığı kanısındayız. Frankel Grade A vakalarında posterior laminektomi ile medulla spinalisin görülmesinin prognostik açıdan yararlı olduğuna inanıyoruz.

Bunun yanısıra Fiksatör Intern, Pedikül çivileri ile plaklama, Locking Hook spinal rod linkage, Rod sleeve gibi sistemler de tarafımızdan incelenmiştir. Bunlardan fiksatör intern sistemi rotasyonal stabilite ve eksternal support gerektirmemesi gibi özelliklerinden ötürü kliniğimizde uygulanmaya başlanmıştır.

KAYNAKLAR :

1. Francis Denis, M. D., Three-Column Spine Consept in Acute Spinal Trauma. Cl. Ortopaedics and Related Research. Number 189, October 1984, 65-76.
2. Holdsworth F. W. : Fractures, dislocations and Fracture-dislocations of the spine. J. Bone Joint Surg. 52 A, (8) : 1534. 1970.
3. Frankel H. L., Hancock, D. O., Hysop, G. eet al, : The value o postural reduction in the initial management of closed injuries of the spine with paraplegia and tetraplegia. Part I. Paraplegia, 7 : 179-192, 1969.
4. Robert W. Bucholz, M. D., and Kevin Gill, M. D. : Clasification of injuries to the toracolumbar spine. Orthopedic Clinics of North America-Vol. 17, No. 1, January 1986.
5. Ronald L. Dewald, M. D., Burst Fractures of the Thoracic and Lumbar Spine. Cl. Orthopaedics and Related Research Numbere 189 : Octobere 1984, 150-161.
6. Jerome M. Cotler, M. D., Joseph V. Vernace, M. D., and John A. Michalski, B. S. The Use of Harrington Rods in Thoracolumbar Fractures. Orthopedic Clinics of North America - Vol. 17, No. 1, January 1986, 87-103.
7. Neil Kahanovitz, M. D., Peter Bullough, M. D., and Rae R. Jacobs, M. D., :The effect of Internal Fixation without Arthrodesis on Human Facet Joint Cartilage. Cl. Orthopaedics and Related Research, Number 189, October 1984 - 204-208.
8. Rae R. Jacobs, M. D., et al. A Locking Hook Spinal Rod System for Stabilizing of Fracture-Dislocations and Correction of Deformities of the Dorsolumber Spine. Cl. Orthopaedics and Related Research, Number 189, October 1984, 168-177.
9. R. Roy Camille, M. D., G. Saillant, M. D., and Ch. Mazel, M. D. Plating of Thoracic, Thoracolumbar and Lumbar Injuries with Pedicle Screw Plates. Orthopedic Clinics of North America. Vol. 17, No. 1, January 1986, 147-159.
10. Marc Asher, M. D., et al. A Moduler Sipinal Rod Linkage System to Provide Rotational Stability. Spine, Vol. 13 Number 3 : 1988, 272-277.
11. Edwards, C., and Alan M. Levine, M. D., Early Ood-Sleeve Stabilization of the Injured Thoracic and Lumbar Spine. Orthopedic Clincs of North America, Vol. 17, No. 1, January 1986, 121-145.

İnstabil Torako Lumbar Kırıklarında Konservatif Tedavi İle Harrington ve Harrı-Luque İnstrumantasyonun Mukayeseli Bir Klinik Çalışması

* Dr. Güngör S. ÇAKIRGİL
** Dr. Sinan ADIYAMAN

15-55 yaş grubundaki torako lumbar bölgenin kırıklarından muzdarip 50 vak'a incelemeye tabi tutulmuştur. 1975 - 1980 yılları arasında 25 hasta konservatif, 1980-1985 yılları arasında da 25 hasta Harrington Instrumantasyonu ile tedavi edilmiştir.

Radyolojik değerlendirmede Harrington distraksiyon çubukları kullanıldığında kırık vertebra hemen hemen normal şekline dönüşür, gibbus ve skoliotik eğrilik kaybolur. Maamafih hasta taakibinde, rodların çıkarılması için yaralanmadan 2 yıl sonra hafif gibbus sekeli müşahade edilmiştir.

Konservatif tedavi edilen vak'alarda ise, korpüste çökmenin ve gibbus açısının devamlı artış gösterdiği izlenmiştir. Her iki gruptaki kırıkların şifa bulduğu kaydedilmiştir. Ciddi veya orta derecede paraporezi gösteren 14 hastadan 13'ünde nörolojik bulguların düzeldiği müşahade edilmiştir. HRSF ameliyatı ile tedavi edilen paraplejik vak'alarda, ameliyattan engeç 2 hafta sonra çelik korse ile oturabilecek duruma gelip, rehabilitasyona başlama imkânı sağlanmıştır. Konservatif tedavi edilenlerde ise, ciddi decubitus ülserleri, üriner enfeksiyonlar genellikle hastaların ölümüne yol açmaktadır.

Nörolojik komplikasyon gösteren vak'alarda hastane süresi bakımından, konservatif tedavi ve immobilizasyon ortalama 80 gün hastanede, 120 gün korsede kalma gerektirirken, ameliyat yapılan vak'alarda 20 gün hastane, 80 gün korsede kalma gerektirmiştir.

Bazı biomekanik çalışmalara ve invitro, invivo hayvan ve klinik deneylere göre Harrington distraksiyon instrumantasyonla kombine segmental tel serklajı özellikle unstabil burst kırıklarında aksiyel zorlamalara karşı en iyi biomekanik avantajlara sahip olan bir fiksasyon metodudur.

Diğer taraftan L rodları ile uygulanan Luque segmental spinal instrumantasyon metodu ise, translational yaralanmalar yani kırıklı çıkık vak'alarında rotasyonal stabilite bakımından en iyi biomekanik avantajlara sahiptir. Ancak bu metodlar ameliyat sürelerinin normal Hr instrumantasyona nazaran 30 dakika kadar daha uzaması, daha teknik tecrübeye sahip ortopedik cerrahlar gerektirmesi ve torakolumbar seviyedeki müdahalelerde muhtemel iatrogenic nörolojik sekellerin ortaya çıkma riskinin bulunması gibi dezavantajlarıda göz önünde tutulmalıdır.

1972 - 1987 yılları arasında vertebralarda kırık veya kırıklı çıkığı bulunan 110 hastada, kazadan sonraki ilk 1 - 90 gün içinde Harrington Instrumantasyonu ve Spinal Füzyon ameliyatı uygulanmıştır. Bu rapor, instrumantasyon ve füzyon metodu, redüksiyon ve stabilizasyonun yeri, nörolojik şifa sağlanabilme imkânları ve hastanede geçen gün sayısı bakımlarından, ameliyatın bir değerlendirmesini yapmaktadır. Ameliyattan sonraki ortalama 21 ay olarak kaydedilmiştir. Redüksiyon ve stabilizasyon, travmadan kısa

* A. Ü. Tıp Fakültesi Ortopedi ve Travmatoloji Anabilim Dalı Başkanı.
** A. Ü. Tıp Fakültesi Ortopedi ve Travmatoloji Anabilim Dalı Araş. Gör.

bir süre sonra, yani ilk 12 saat içinde uygulanmıştır. Nörolojik bozukluklarla komplike vakalarda, konservatif ve cerrahi metodlarla tedavi edilen vakaların mukayesesinde, nörolojik şifa yönünden iki metoddan biri veya diğeri lehinde bir artış kaydedildiği söylenemez. Ancak ilk 8 saat içinde cerrahi müdahele edilen, spinal iskemiye bağlı nörolojik bozuklukların süratle gerilediği ve şifanın sağlandığı, diğer taraftan ameliyat edilen vakaların kısa sürede hastaneyi ve yatağı terkedebildiğini önemle belirtmek yerinde olur.

Not :

Prof. Dr. Güngör S. Çakırgil'in uzun süren hastalığı ve kongre üçüncü günü de vefatı nedenile orjinal yazısı alınamamıştır. Meslektaşımıza Allahtan Rahmet dileriz. R. E.

Torako Lomber Vertebra Kırıklarında Segmenter Spinal İnstrumentasyon

* Dr. Murat HIZ ** Dr. Nafiz BİLSEL ** Dr. Naci ARDALI

Torako lomber vertebra kırıklarının tedavisinde, özellikle nörolojik defisitle beraber olan olgularda uzun yatış süresi nedeni ile çeşitli komplikasyonlar gözlenmektedir. Cerrahi olarak tedavi edilen olgularda postoperatif bakım ve rehabilitasyon, internal rijit fiksasyon sağlanmadıkça güç ve uzundur. Birçok ülkede spinal stabilizasyon için Harrington rodları kullanılmakta ise de, çeşitli yeni spinal fiksasyon metodlarının gelişimi bu metodun yetersizliğini düşündürmektedir. Segmenter spinal instrumentasyon son on yılda hastaların erken mobilizasyonuna ve rehabilitasyonuna izin veren etkin bir rijit fiksasyon yöntemi olarak yaygın kabul görmüştür. Bu durum rehabilitasyon olanaklarının kısıtlı olduğu gelişmekte olan ülkelerde özel bir önem taşımaktadır. Bu çalışmada Segmenter Spinal İnstrumentasyonla tedavi edilen 14 olgunun tedavi özellikleri irdelenmektedir.

MATERYEL ve METOD :

İ. Ü. Cerrahpaşa Tıp Fakültesi Ortopedi ve Travmatoloji Anabilim Dalında Şubat 1988 ve Haziran 1989 tarihleri arasında 14 Torako Lomber vertebra kırığı olgusuna segmenter spinal instrumentasyon uygulanmıştır. Olgularımızın 11'i erkek, 3'ü kadın olup, ortalama yaş 28 yıl 8 ay (17-53 yıl)dır. En uzun takip 17 ay, en kısa 1,5 ay olup ortalama takip süremiz 10,5 aydır. Etken travma 9 olguda yüksekten düşme, 5 olguda ise trafik kazası idi. Travma ile ameliyat arasında geçen süre en kısa 8 saat en uzun 20 gün, ortalama 4 gündür. Olguların % 43'ü (6 olgu) ilk gün içerisinde, % 36'sı (5 olgu) ilk 3 gün içerisinde ve geç başvuran % 21'i (3 olgu) travmadan sonra 1 ila 3 hafta içinde ameliyat edildiler. Olgularımızın lezyon tipi ve seviyesi, nörolojik lezyon, uygulanan ameliyat tipleri ve son nörolojik durumları Tablo 1 de verilmiştir. Olgularımızın ameliyat öncesi ve sonrası Nörolojik değerlendirilmesi Frankel sınıflamasına göre yapılmıştır.

Buna göre 9 olgu ameliyat öncesi A, 1 olgu B, 3 olgu C durumunda idi ve 1 olgumuzda nörolojik defisit yoktu. Tüm olgularımız anstabil torako lomber vertebra kırığı idi. Ameliyat sonrası son kontrollarında nörolojik durumu A olan 9 olgudan 1'inin Eksitus olduğu, 4'ünün A olarak kaldığı, 1'inin B olduğu, 1'inin E ve 2'sinin D olduğu gözlendi. Ameliyat öncesi C olan burst kırığı olan 3 olgunun ameliyat sonrası E olduğu ve E olan bir olgunun E olarak kaldığı görüldü.

Olgularımızın 10'una Luque rectangle ve sublaminer tel sistemi, 1 burst kırıklı olguya çift Harrington rodu ve sublalaminer tel sistemi (Harri-Luque) ve 3 burst kırıklı olguya anterior dekompresyonu ve greftlemeyi takiben 2 hafta sonra Harri-Luque ile posterior fiksasyon ameliyatı uygulandı. Kırık tipi, nörolojik lezyon ve ameliyat tipi arasındaki ilişkiyle son nörolojik durum Tablo - 2'de gösterilmiştir.

Ameliyat öncesi tüm olgulara direk radyolojik tetkik yapıldı. İnkomplet nörolojik bulgulu kompresyon ve burst kırıklı olgulara Bilgisayarlı Tomograifk tetkik yapıldı. kırıklı çıkığı olan ve komplet paraplejili olgulara ameliyat öncesi B. T. çekilmedi. Kullanılacak ameliyat tekniği kırığın tipine ve stabilitesine göre seçildi. Fraktür dislo-

* İ. Ü. Cerrahpaşa Tıp Fakültesi Ortopedi ve Travmatoloji ABD Uzman
** İ. Ü. Cerrahpaşa Tıp Fakültesi Ortopedi ve Travmatoloji ABD. Doçenti

TABLO 1 : 14 Torakolomber Vertebra Kırıklı Olgumuzun Dökümü

Olgu	Yaş	Cins	Yaralanma Türü	Lezyon	Teknik	Preop. Nörolojik durum	Son Nörolojik durum	Ameliyata kadar geçen süre	Takip süresi	İlave Yaralanma
1 (İ.K)	26	E	Düşme	T-9—T-10 Frakt.-Dislok.	Luque T-7—T-8 T-11—T-12	Parapleji (A)	(A)	1. gün	17 ay	—
2 (G.E)	24	K	Düşme	L.1 kompr. fr. T-12—L-1 Dislok.	Luque T-8—T-10 L-2—L-4	Parapleji (B) Kozalji	(D)	1. gün	16 ay	—
3 (E.K)	19	E	Düşme	L.1 kompr. fr.	Luque T-11—T-12 L-2—L-3	Parapleji (A)	(A)	1. gün	16 ay	—
4 (İ.T)	37	E	T.K	L.1 kompr. fr.	Luque T-10—T-11 L-2—L-3	Defisit yok (E)	(E)	2. gün	15 ay	Sağ Diz Lateral koll. Lig. rüptürü
5 (H.Ç)	33	E	Düşme	L.1 kompr. fr.	Luque T-11—T-12 L-2—L-3	Parapleji (A)	(D)	1. gün	16 ay	—
6 (A.Ş)	22	E	Düşme	L.1 kompr. fr.	Luque T.10—T-12 L-2—L-4	Parapleji (A)	(E)	1. gün	14 ay	Sol Kruris fr Sağ Colles fr
7 (Ş.E)	24	E	T.K	T-12—L-1 post. dislok.	Luque T.10—T-12	Parapleji (A)	(B)	2. gün	13 ay	—
8 (C.T)	27	E	T.K	L-1 sup. facet fr. L-1 burst fr.	H. Luque T.10—T-12 L-2—L-3	Parapleji (A)	(B)	3. gün	12 ay	—
9 (M.P)	17	E	Düşme	T-4-5-6 kompr. fr. T-5—T-6 dislok.	Luque T-2—T-3 T-7—T-9	Parapleji (A)	(A)	14. gün	7 ay	Yanık
10 (M.Ş)	53	K	Düşme	T-12—L-1 kompr. fr.	Ant. Dekompr. Harri-Luque T-10—T-11 L-2—L-3	Paraparezi (C)	(E)	7. gün 21. gün	9 ay	—
11 (H.A)	33	E	T.K	L.1 kompr. fr.	Ant. Dekompr. Harri-Luque T-11—T-12 L-2—L-3	Paraparezi (C)	(E)	4. gün 18. gün	6 ay	—
12 (R.A)	28	E	Düşme	L.1 kompr. fr. T-12—L-1 post. dislok.	Luque T-9—T-12 L-1—L-5	Parapleji (A)	(A)	2. gün	5 ay	—
13 (B.U)	28	E	T.K	L.1 lamina fr. post. dislok.	Luque T-10—T-11 L-2—L-3	Parapleji (A)	Ekaitus (post op. 6. gün pulmoner amboli)	20. gün	15 gün	—
14 (Ş.A)	32	K	Düşme	L-1 burst fr. L-2 corpus fr.	Ant. Dekompr. Harri-Luque T.10—T-12 L-1—L-3	Paraparezi (C)	(E)	1. gün 15. gün	1,5 ay	—

TABLO 2 : Kırık Tipi, Nörolojik Defisit ve Ameliyat Tipi Arasındaki İlişki

Kırık Tipi	Ameliyat	Olgu	Nörolojik durum Ameliyat öncesi	Nörolojik durum Ameliyat sonrası
Torakol Lomber Kırık Dislokasyon	Luque	8	7 A, 1 B	4 A, 1 B, D, 1 E
Kompresyon Kırığı	Luque	2	1 A, 1 E	1 A, 1 E
Burst Kırığı	1 Harri-Luque 3 Ant. Dekompresyon Harri-Luque	4	1 A, 3 C	1 B, 3 E

kasyonlu 8 olguda kırığın 3 üst ve 3 alt seviyesine sublaminer teller ve Luque rectangle sistemi uygulandı. Burst kırıklı inkomplet nörolojik bulgulu 3 olguda anterior dekompresyon ve greftleme uygulanarak, 2 hafta sonra çift Harrington rodu ve 3 alt ve 3 üst seviyeye sublaminer tel sistemi uygulandı. Burst kırıklı 1 olguda komplet parapleji olmasına rağmen B. T'sinde kanal stenozu % 20'yi geçmediğinden Harri-Luqu ameliyatı ve hemilaminektomi ile frag manın impaksiyonu yapıldı. Kompresyon kırıklı bir olguya lezyon seviyesinde Laminektomi ve Luque ameliyatı, nörolojik defisiti olmayan bir kompresyon kırığı olgusuna da Luque ameliyatı ve hemilaminektomi uygulandı. İnstrumentasyondan evvel tüm olgulara faset füzyonu yapıldı. Eğer bir laminada kırık varsa sublaminer tel o seviyeden geçirilmedi. Rijit internal fiksasyondan sonra olgulara yatak içinde döndürülmeye izin verildi. ve tüm olgular ameliyat sonrası ikinci hafta oturur hale geldiler. 1 olgumuz ameliyat sonras 6. günde pulmoner emboli nedeni ile kaybedildi. Bu olgu kliniğimize geç başvuran ve 20. gün ameliyat edilen olgumuzdu.

Yüksekten düşen 3 olgumuzdan 2'sinde gelişen dekubitüsler hastalara yatak içerisinde serbestçe çevrilebildiğinden yara bakımı ile 3 haftada iyileşti. 1 olguda ise rotasyonel cilt flebi ile dekübitüs kapatıldı. Hiç bir olguya ameliyat sonrası eksternal support uygulanmadı. Hiç bir olguda yara infeksiyonu görülmedi. 3 paraplejik hastada görülen üriner infeksiyon medikal olarak tedavi edildi.

Kullanılan implantlara bağlı kırılma veya çengel dislokasyonu gibi komplikasyonlara rastlanmadı. Anterior dekompresyon yapılan olgularda hastanede kalım süresi ortalama 45 gün, yalnız posterior redüksiyon ve stabilizasyon yapılan olgularda ise 3 hafta idi. Hastalar Cerrahi tedavilerini takiben çeşitli rehabilitasyon kuruluşlarına sevk edildiler.

TARTIŞMA :

Stabil torakolomber kırıkların tedavisi konservatif olduğu halde nörolojik defisitli veya defisitsiz anstabil torako lomber kırıkların tedavisi cerrahidir. Sullivan '9) torakolomber anstabil kırıkların açı kredüksiyonu ve internal fiksasyonunun avantajlarını şöyle sıralamıştır : 1. Omurganın redüksiyonu ile anatomik postürün sağlanması spinal kanalın dekompresyonuna yardım eder 2. Omurganın stabilitesinin sağlanması nörolojik defisitin ilerlemesini engeller ve nörolojik iyileşmeyi hızlandırır. 3. Geç deformiteyi önler 4. Hastanın erken mobilizasyonunu sağlayarak morbiditeyi azaltır, rehabilitasyonu ve hastanede kalım süresini kısaltır. Böylece masrafları düşürür. Bu amaçları sağlayacak cerrahi girişim ve internal tespit aracının seçiminde : Kırığın tipi, kırığı oluşturan kuvvetler, nörolojik defisitin derecesi ve implantın stress'e dayanıklılığı göz önüne alınır. (1, 2, 4, 5, 7, 9) Luque (7, 8) Allen (2) ve Fiddler (4) segmenter spinal instrumentasyonun omurganın rijit internal fiksasyonunu sağladığını ve sürdürdüğünü, postoperatif dönemde herhangi bir eksternal supporta gerek göstermediğini bildirmişlerdir.

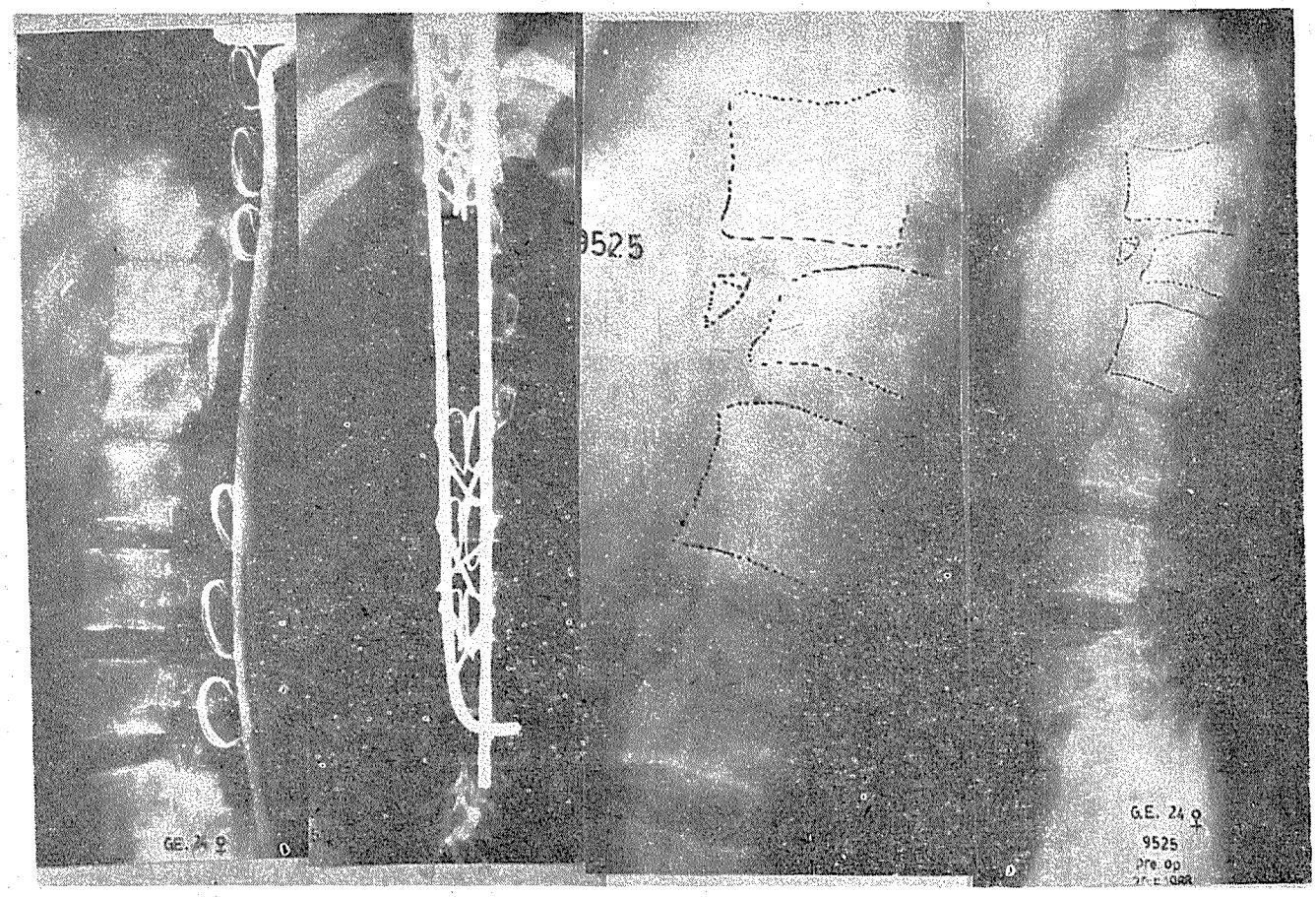

Resim 1 : A, B, C, D : 24 yaşında kadın, yüksekten düşme, paraplejik. T_{12}-L_1 dislokasyon ve L_1 kompresyon kırığı, üç kaudal ve üç kranial vertebraya Luque instrumentasyonu, T_{12} ve L_1 laminaları kırık olduğundan sublaminar tel geçirilmedi,

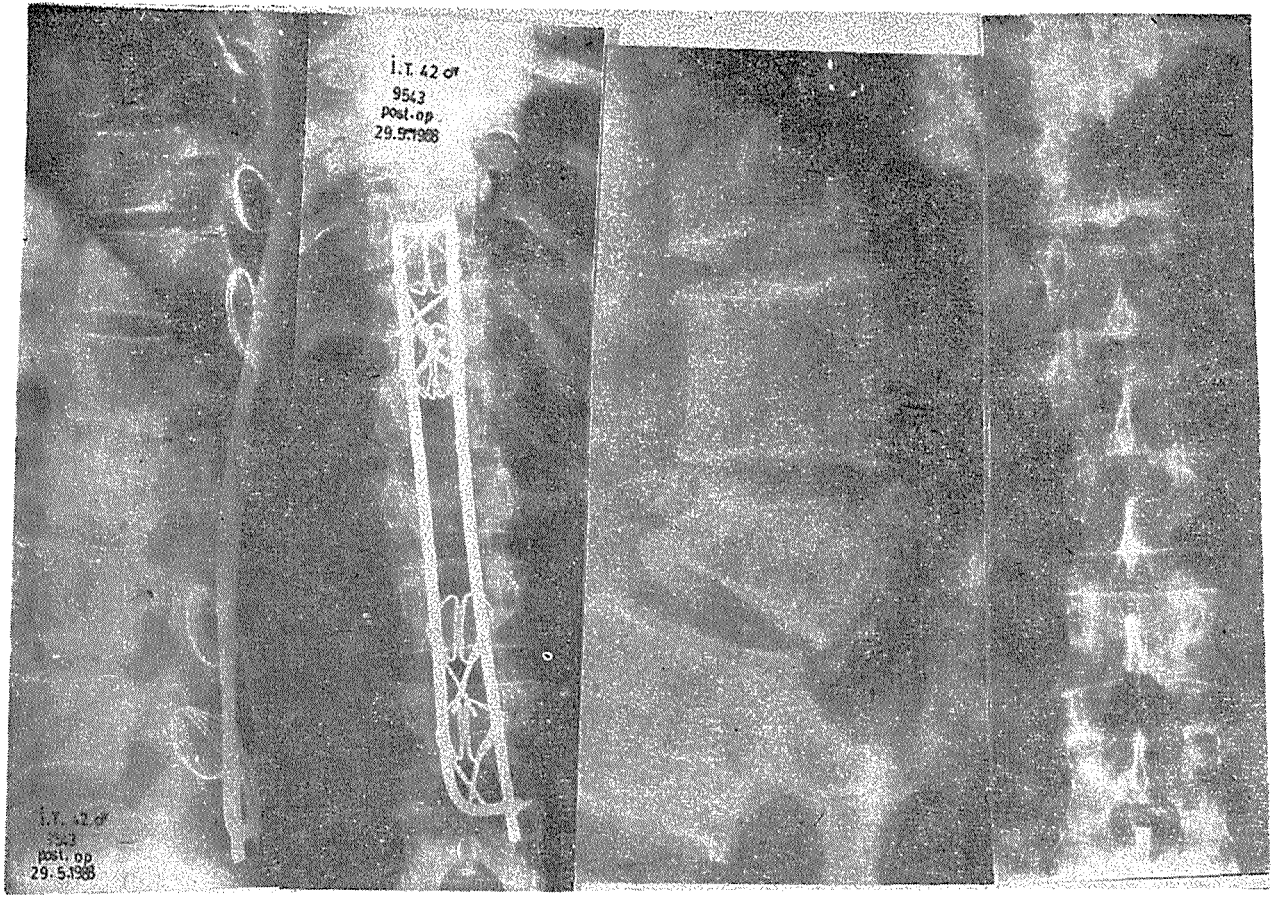

Resim 2 : A, B, C, D : 37 yaşında erkek, trafik kazası. Nörolojik defisit yok. BT incelemesinde L_1 kompresyon kırığı ve laminer kırığa bağlı posterior dura bası görüldü. Baskı yapan fragmanların eksizyonu, Luque instrumentasyonu ve kanal içi parçanın hemilaminektomiden posterolateral impaksiyonu uygulandı.

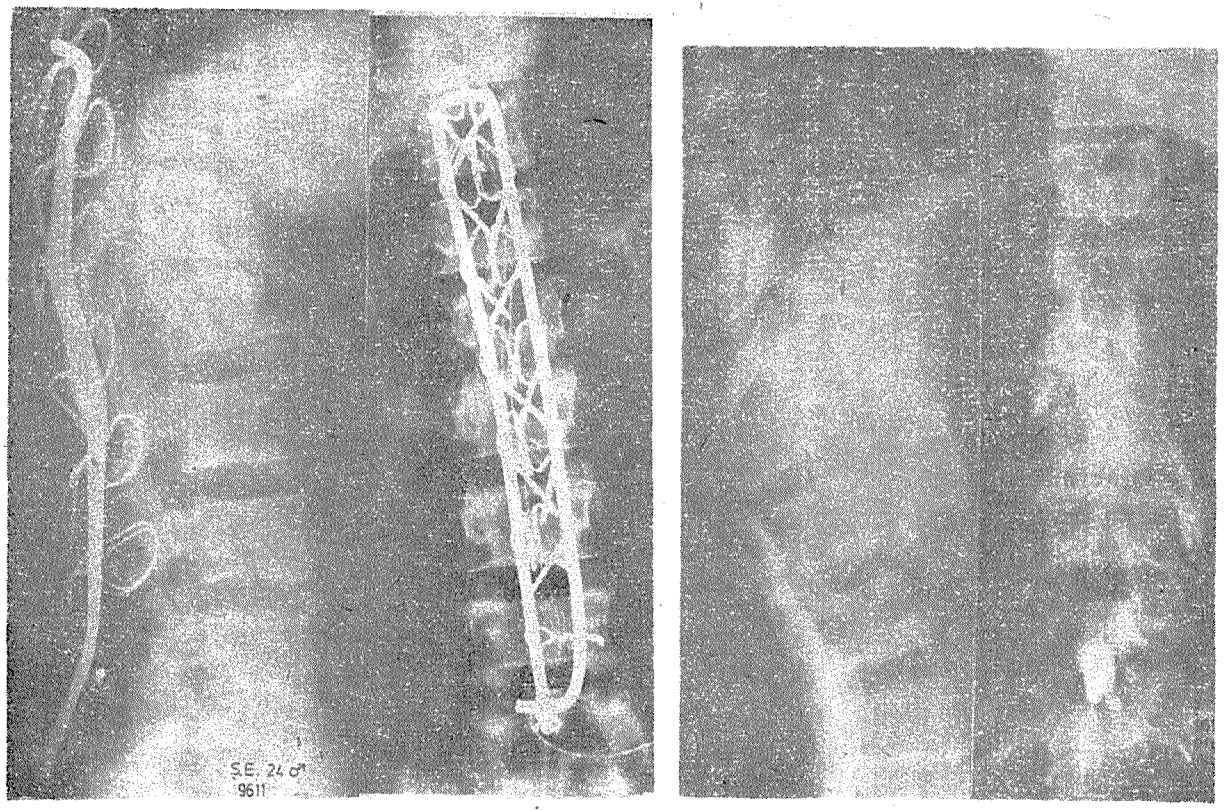

Resim 3 : A, B, C, D, : 24 yaşında erkek, trafik kazası, Paraplejik T_{12} - L_1 posterior dislokasyon ve L_1 faset kırığı mevcut. Tüm laminalar sağlam olduğundan her segmentten tel geçirilerek Luque instrumantasyonu uygulandı.

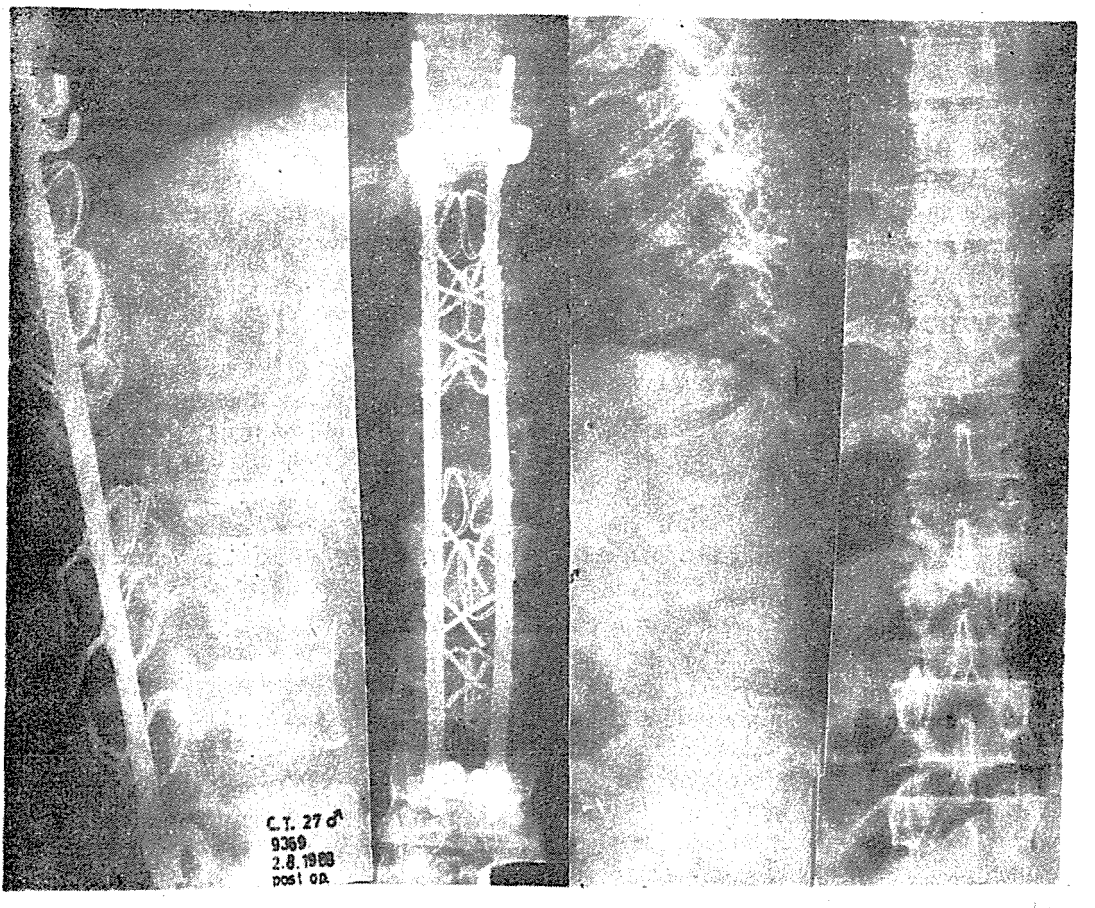

Resim 4 : A, B, C, D : 27 yaşında erkek, paraplejik, trafik kazası. Anterior kord basısı yapan L_1 burst kırığı, Hemilaminektomi ve fragmanın posterolateral impaksiyonu Harri Luque istrumentasyonu uygulandı.

Bu özellikleri ile Luque rectangle ve sublaminer tel sisteminin özellikle nörolojik defisitli torakolomber fraktür dislokasyonlarda uygun bir tedavi biçimi olduğu düşüncesindeyiz. Serimizde fraktür dislokasyonlu ve paraplejik 8 olgumuza bu yöntem uygulanmıştır. İnstrumentasyona ek olarak faset füzyonu yapılan bu olgulardan 1 yıldan uzun takip edilen 7 olguda sistemin elde edilen anatomik redüksiyonu ve fizyolojik postürü sürdürdüğü görüldü.

Bu olgulardan yalnız biminde görülen derin dekübitüs ülseri inisiyal travma esnasında sacral bölgenin leze olması sonucu ortaya çıkmıştır. 2 olguda görülen yüzeye dekübitüs ülserleri ise hastaların yatak içi hareket serbestliğine bağlı olarak kısa sürede yara bakımı ile kapanmıştır. Komplet paraplejili olgularda cildin anestezisi rehabilitasyon açısından sorunlar yaratmaktadır. Luque sisteminin eksternal supporta gereksinmemesi bu nedenle bizce çok önemlidir. Biri paraplejik diğeri nörolojik defisitsiz iki anstabil fleksiyon kompression tipi torakolomber kırıkta Luque sistemi hemi laminektomi ile beraber uygulanmıştır. Bu olgularda kanal içine taşan fragmanlar impakte edildi. Luque instrumentasyonu burst kırıklarında distraksi-

yon uygulanamadığı için yetersiz kalmaktadır. (3, 6, 9. 10) Omurganın visko elastik özelliğinden ötürü yalnızca distraksiyon (çift Harrington stabilizasyonu) yöntemleri uygulandığında, başlangıçta elde edilen redüksiyon kaybolmaktadır. (10) Wenger ve Carolloya göre korreksiyonu elde etmek ve sürdürmek için gerekli distraksiyon kuvveti rodlar bükülmüş olsa dahi lomber lordozun ve torasik kifozun kaybına yol açmaktadır. (10) Edwards ve Levine'in Rod-Sleeve yöntemi bu mahzurları kısmen ortadan kaldırmakla beraber, biz Sullivan'ın önerdiği Çift harrington rod ve sublaminer tel sistemini post operatif eksternal supporta gereksinim göstermemesi ve yalnızca distraksiyon kuvvetlerine değil direkt transvers korrektif kuvvet uygulamasınada izin vererek fizyolojik postürü sağlaması özelliklerinden ötürü, rodlara fizyolojik konturu vererek uygulamayı tercih ediyoruz. (9. 11. 12)

1'ü paraplejik, 3'ü paraparezik 4 olguya Harri-Luque fiksasyonu uygulandı. Paraplejik olgumuzda hemilaminektomi yapılarak kanal içine taşan fragman postero-lateralden impakte edildi. Diğer üç olgumuza ise önce anterior girişimle dekompresyon ve greftleme, 2 hafta sonra Harri-Luque ameliyatı uygulandı. Paraparezik 3 olgumuzda nörolojik semptomlarda darmatik bir gerileme görülerek bu olgular normal nörolojik fonksiyonlarını kazandılar. Harri-Luque ameliyatı yapılan olgularımızda vertebra yüksekliğinin % 92 oranında restore olduğunu gözledik. Ancak bu olguların takip süresi bu restorasyonun devamlılığı konusunda bir fikir verecek kadar uzun değildir. Sullivan elde edilen restorasyonun devamlı olduğunu bildirmektedir. (9)

Nörolojik defisitli 13 olgumuzdan takip edilebilen 12'sinde segmenter spinal instrumentasyon uygulaması ile ortalama 10,5 ay takip sonunda paraplejik 9 olgudan 3'ünün paraparezik 3 olgunun tümünün destekli veya desteksiz yürüyebilir hale gelmesi ve paraplejisi devam eden 6 olgunun ortalama 3 ayda rehabilite edilerek oturabilir hale gelmesi, Torakolomber vertebra kırıklarında bu yöntemin uygun olgularda dikkate alınması gerektiğini düşündürmektedir. Uygulanacak ameliyat biçimi ve instrument seçiminde Bilgisayarlı tomografinin instabilite ve kanal içi basısını değerlendirmekte belirleyici olduğu kanısındayız. Özellikle inkomplet paraplejillerle beraber olan kanal obstrüksiyonlarında dekompresyonun anterior yapılmasının gerekliliğine inanıyoruz.

KAYNAKLAR :

1. Akbarnia, B. A., Fogarty, J. P., Tayob, A. A., Contoured Harrington İnstrumentation in the Treatment of Unstable Spinal Eractures. Clin. Orthop., 159 : 186-194, 1984.
2. Allen, B. L., Ferguson, R. L., Neurologic Injuries with Galveston Technique of L Rod Instrumentation for Scoliosis. Spine, 11 : 14-17, 1986.
3. Fredrickson, B. E., Mann, K. A., Yuan, H. S., Lubicky, J. P., Reduction of the Intracanal Fragment in Experimental Burst Fractures. Spine, 13 : 267-271, 1988.
4. Fiddler, W. M., Posterior Instrumentation of the Spine. An Experimental Comparison of Various Possible Techniques. Spine, 11 : 367 - 372, 1984.
5. Gaines, P. W., Breedlove, R. F., Munson, G., Stabilization of Thoracic and Thoracolumber Fracture- dislocations with Harrington Rods and Sub-laminer Wires. Clin. Orthop., 189 : 195 - 203, 1984.
6. Jacobs, R. R., Casey, M. P., Surgical Management of Thoracolumber Spinal Injuries. General Principles ad Controversial Considerations. Clin. Orthop. 189 : 22-35, 1984.
7. Luque, E. R., Casis, N. Ramirez-Wiella, C., Segmental Spinal Instrumentation in the Treatment of Fractures of the Thoracolumbar Spine. Spine 7 : 305-311, 1984.
8. Luque, E. R., The Anatomic Basis and Development of the Segmental Spinal Instrumantation Spine : 7 : 256-259, 1982.

9. Sullivan, J. A., Sublaminer Wiring of Harrington Rods for Unstable Throcalumbar Spine Fractures. Clin Orthop., 189 : 178-185, 1984.

10. Wenger, D. R., Carolo, J. J., The Mechanics of Thoracolumbar Fractures Stabilized by Segmental Fixation. Clin Orthop., 189 : 89-96, 1984.

11. Hamzaoğlu, A., Akalın, Y., Domaniç, Ü., Arıtamur, A. Esenkaya İ., Torakolomber bölgenin anstabil kırıklarının cerrahi tedavisinde Rod-Sleeve yöntemi, Acta Orthop. Traum Turc 22, 79-84, 1988.

12. Çakırgil, G. S., Toratolomber vertebraların burst kompresyon fraktürleri, Acta Orthop Traum Turc. 22, 119-123, 1988.

İdiopatik Skolyozun Cerrahi Tedavisinde Drummond ve Harri-Luque Yöntemleri

* Dr. Azmi HAMZAOĞLU ** Dr. Remzi TÖZÜN *** Dr. Mehmet Akif KAYGUSUZ
**** Dr. Fahri SEYHAN

İdiopatik skolyozun cerrahi tedavisinde Harrington enstrümantasyonu 25 yıldır tüm dünyada yaygın olarak kullanılmaktadır. Yöntemin torasik lordozu düzeltici etkisinin olmaması gibi bir dezavantajı ve postoperatif alçılı tesbit gerektirmesi gibi zorluğu mevcuttur. Son yıllarda kullanılmaya başlanan Drummond, Harri-Luque ve CD gibi yöntemlerle hem torasik lordozun düzeltilmesi mümkün olmuş, hem de postoperatif alçılı tesbit kullanmaya gerek kalmamıştır. Biz bu yazımızda Drummond vee Harri-Luque yöntemlerini ve bu yöntemleri uyguladığımız olgularımız sonuçlarını sunmayı amaçladık.

MATERYAL - METOD :

İstanbul Tıp Fakültesi Ortopedi ve Travmatoloji Anabilim Dalında Şubat 1989 tarihinden beri 10 olguya Drummond ve 10 olguya Harri-Luque yöntemi ile cerrahi tedavi uyguladık.

Ameliyat Tekniği :

Drummond : Subpreriostal eksplorasyondan sonra alta square holed anatomik olarak uygun çengel, üste ise bifid veya pediküler çengel yerleştirilir. Faset eklem füzyonu yapılır. Faset füzyonunu takiben herbir spinöz çıkıntı kaidesinden özel bizleri aracılığı ile delikler açılır, hem konveks, hem de konkav taraftan herbir deliğin iki yanına iki delikli metal düğmeler yerleştirilir. İkiye katlanmış olan telleri konkav ve konveks taraftan konulduğu zaman karşısındaki pulun 2. deliğinden de geçirilerek herbir seviyede bu işlem tamamlanır. Harrington distraksiyon çubuğu distrakte edilir. Distraksiyon işleminden sonra konveks taraftaki 3/16 lık Luque çubuğuna önce tepe vertebrası hizasındaki, sonra proksimal ve distalden başlanarak tepe vertebrasına doğru gelmek üzere teller gerdirilir. Bu işlemden sonra Harrington distraksiyon çubuğuna gerdirme işlemi yapılır. Taze otojen kemik grefi alınır ve tellerin kaidesinin dışında lamine kısımları dekortike edilerek greftler konulur. Postoperatif 3. günde desteksiz olarak hasta kaldırılır.

Harri-Luque : Subperiostal eksplorasyonu takiben her bir seviyeden ligamentum flavum eksize edilir. Faset füzyonu yapılır ve laminanın alt kenarı telleri daha iyi geçirebilmek için eksize edilir. Her bir seviyeden sublaminar teller geçirilir ve Lamina üzerinden kement atılarak sağa ve sola doğru teller açılır. Üst için bifid, alt için square holed çengel kullanılır. Çubuk normal kifoz ve lordoz açısına göre bükülür. Her bir seviyeden geçirilen teller bükülmüş olan bu çubuğa transvers yönde ve yukarıya doğru çekilir, sonra kontrollü distraksiyon yapılarak teller tekrar gerdirilir. Aşırı distraksiyon yapmamak gereklidir. Postoperatif 3. günde TLSO ile ayağa kaldırılır.

* İ. Ü. İst. Tıp Fak. Ortopedi ve Travmatoloji Anabilim Dalı Uzmanı
** İ. Ü. İst. Tıp Fak. Ortopedi ve Travmatoloji Anabilim Dalı Doçenti
*** İ. Ü. İst. Tıp Fak. Ortopedi ve Travmatoloji Anabilim Dalı Asistanı
**** İ. Ü. İst. Tıp Fak. Ortopedi ve Travmatoloji Anabilim Dalı Profesörü

BULGULAR VE SONUÇLAR :

20 olgumuzun 14'ü kız, 6'sı erkek olup en küçük yaş 13, en büyük yaş 17, ortalama yaş 14.5 idi. Harri-Luque yönteminde; ortalama ameliyat süresi 120 dakika, ortalama kan kaybı 500-600 cc., korreksiyon miktarı ise ortalama % 60 idi. Drummond yönteminde ise; ameliyat süresi ortalama 150 dakika, kan kaybı 700-800 cc., korreksiyon miktarı ise ortalama % 65-70 idi. Postoperatif her iki yöntemde de korreksiyon kaybı, tel kırılması, çengel kurtulması ve infeksiyon tesbit etmedik.

TARTIŞMA :

İdiopatik skolyozun patolojik anatomisi ile ilgili son çalışmalarda torasik lordozun, önemli bir komponenti olduğu ifade edilmektedir (6). Bu nedenle skolyoz cerrahisinde kullanılacak yöntemlerin hem frontal düzlemdeki eğriliği düzeltmesi, hem de sagittal plandaki bozulmuş olan eğrilikleri normal fizyolojik konumuna getirmesi gereklidir. Harrington enstrümentasyonun torasik lordozu düzeltici etkisi yoktur. Yöntem ayrıca lomber lordozun da azalmasına ve ileride doğabilecek ciddi sorunlara neden olmaktadır (2, 3, 4, 6, 7, 8). Harrington yöntemi ile tedaviden sonra 6-9 ay postoperatif alçılı tesbit gerekmektedir. Harrington yönteminin bu iki dezavantajını çözebilmek için son yıllarda Luque, Harri-Luque, Drummond ve CD gibi yöntemler kullanılmaktadır. Luque (5) yöntemi daha çok paralitik skolyozda kullanılmakta, idiopatik skolyozda onun Harringtona modifikasyonu olan Harri-Luque yöntemi kullanılmaktadır '7, 8). CD ile ilgili bildirilen kısa süreli sonuçlarda nörolojik deisit rfiskinin Harringtona göre 3 kat fazla olduğu ifade edilmektedir (1). Bu yöntemle ilgili uzun süreli sonuçlar yoktur.

Harri-Luque yönteminde distraksiyon çubuğuna normal fizyolojik kifoz ve lordoz açılar verilerek sublaminar teller vasıtası ile korreksiyon sağlanmaktadır. Bu yöntemin en büyük dezavantajı sublaminar tellerin geçirilmesi esnasında ve sonradan kalıp kanal içine düşürürek nörolojik defisit riski Harringtona göre 3-4 kat fazla olduğu ifade edilmektedir (7, 8). Biz 10 olguluk serimizde intraoperatif tel geçirme esnasında nörolojik defisite rastlamadık. Postoperatif kırılan tellerin kanal içine migre olmasını önlemek için lamina üzerinde kement atmak gereklidir. Winter (8), 100 olgulluk seriisnde olguların % 35'ünde 10°nin üstünde korreksiyon kaybı gördüklerini ve bu nedenle postoperatif TLSO kullanılması gerektiğini bildirmiştir. Biz bu nedenle olgularımızı 3. günde TLSO ile ayağa kaldırdık, herhangi bir korreksiyon kaybı görmedik.

Drummond yönteminde ise, Harri-Luque yönteminde bildirilen yüksek orandaki nörolojik defisit riskine çözüm bulmak için sublaminar teller yerine her bir vertebranın spinöz çıkıntı kaidesinden geçirilen karşılıklı metal düğmelerle interspinöz segmental enstrümantasyonu (ISSİ) geliştirmişlerdir (2, 3, 4, 6). Ayrıca telleri konveks tarafta Luque teline tesbit ederek stabilizasyonu arttırmışlardır. Yöntem Luque ve Harri-Luque ile karşılaştırıldığında nörolojik defisit gelişme riski çok az olup, ayrıca daha rijid ve stabil fiksasyon sağlamaktadır. Drummond yöntemi ile torasik lordozu düzeltmek Harri-Luque kadar iyi ve kolay olmamaktadır. Gerek Harri-Luque, gerekse Drummond yönteminde hem axial, hem de transvers yönde düzeltici kuvvetler uygulandığından Harrington yöntemine göre korreksiyonun daha iyi olduğu belirtilmektedir (2, 3, 4, 6, 7) Biz de Drummond yöntemi ile % 70'e yakın Harri-Luque ile % 60 korreksiyon elde ettik.

Skolyoz cerrahisinde korreksiyon ve fiksasyon için kullanılacak yöntemin ideal olabilmesi için ucuz olmas, kolay uygulanabilir olması, nörolojik defisit riski olmaması, maksimal düzeltme yapması, rijid ve stabil bir fiksasyon yapması, postoperatif eksternal tesbite gerek olmaması, hem frontal, hem de sagittal düzlemdeki eğrilikleri düzeltebilmesi gibi özelliklere sahip olması gereklidir. Bugünkü yöntemlerin hiç biri bu özelliklerin hepsine birden sahip olmayıp, ancak bazı özellikleri taşımaktadırlar. Biz bu yöntemlerden Drummond ve Harri-Luque yöntemlerinin Harringtona göre iyi yönde daha fazla özelliklere sahip olduğu inancındayız.

KAYNAKLAR:

1. Denis, F. : Cotrel-Dubousset instrumentation in the treatment of idiopathic scoliosis. Clin. Orthop. North. Am. 2 : 291-311, 1988.
2. Drummond, D. S., Guadagni, J., Keene, J. S., et al. : İnter spinous process segmental spinal instrumentation. J. Pediat. Orthop. 4 : 307-404, 1984.
3. Drummond, D. S. : Harrington instrumentation with spinous process wiring for idiopathic scoliosis. Clin. Orthop. North. Am. 2 : 281-289, 1988.
4. Heil Bronner, D., Sussman, M. D. : Early mobilization of adolescant scoliosis patients following wisconsin interspinous segmental instrumentation as an adjunct to Harrington distraction instrumentation. Clin. Orthop. 229 : 52-58, 1988.
5. Luque, E. R. : The anatomic basis and development of segmental spinal instrumentation. Spine 7: 256-259, 1982.
6. Phillips, W., Hensinger, R., N. : Wisconsin and other instrumentation for posterior spinal fusion. Clin Orthop. 229 : 44-51, 1988.
7. Silverman, B., Greenbarg, P. E. : İdiopathic scoliosis posterör spine fusion with Harrington rod and sublaminar wiring. Clin. Orthop. North. Am. 2 : 269-279, 1988.
8. Winter, R. B., Lonstein, İ. E., Wanden Brink, K., et al. : The surgical treatment of thoracic adolescant idiopathic scolliosis with a Harrington rod and sublaminar wires. Orthop. Trans 11. 11, 1981.

Diagnostik Artroskopi

* Dr. Hakan HÜNER
** Dr. İlhan ÇEVER

Klinik muayene, radyografi, artrografi ve tomografi gibi yöntemlerle diz şikayeti olan pek çok olguda tanının konulması tüm olarak mümkün olmamaktadır. Vücut boşluklarını muayene etmek amacıyla 1805 yılında Philip Bozzini ile başlayan çalışmalardan sonra diz ekleminde ilk aletli direkt gözlemi 1918'de Prof. Takagi yapmıştır. Halen kullanılan artroskobun ilk örneği sayılan Takagi ve Watanabe'nin optik sisteminin giderek geliştirilmesi ile de artroskopi bu günkü yaygınlığına kavuşma yoluna girmiştir. (1, 2, 3, 5, 6, 7, 8, 9)

Kliniğimizde 1987 yılından beri özellikle tanının şüpheli olduğu olgularda diagnostik artroskopi yapmaktayız. Artroskop olarak standart 4.5 mm. çaplı şaftlı 30 derecelik optik sistemli artroskopu sıvı ortamda kullanıyoruz.

Diagnostik artroskopinin endikasyonları çok değişik olup kontrendikasyonları yok denecek kadar azdır. (4, 6, 7, 9) (Tablo - 1)

MATERYAL VE METOD :

Bu güne kadar kliniğimizde 35 hastaya diagnostik artroskopi uyguladık. Hastalarımızın 19'u erkek, 16'sı kadındı. Erkek hastaların en genci 17, en yaşlısı 53, kadın hastaların ise en genci 19, en yaşlısı da 65 yaşında olup erkeklerin yaş ortalaması 34.1, kadınlarınki de 42,6 idi.

İkisi spinal, diğerleri genel anestezi altında yapılan girişimlerin tümünde dize lig. patella'nın lateralindeki eklem aralığından girildi. Aletin eklem içerisinde hareket ettirilebilmesi, pnömatik turnike kullanılabilmesi eklem bağlarının kontrol edilebilmesi, gerektiğinde artrotomiye geçilebilmesi ve hastanın istemsiz hareketleri sonucu olası yaralanmalar önlemek amacıyla genel anesteziyi tercih etmekteyiz (2, 3, 5, 6, 7).

Artroskopi sonrasında bulgularmızın dağılımı aşağıdaki Tablo - 2 de gösterilmiştir.

Görüldüğü gibi ilk sırayı klasik muayene yöntemleri ile tanı koymanın her zaman mümkün olmadığı kıkırdak lezyonları almaktadır. Bu tür lezyonların tanımlanmasında artroskopi tartışılmaz üstünlükler taşımaktadır. Diğer bir avantajı da şüpheli klinik bulguların doğrulanmasının yanısıra tanı konulamayan olguların açıklığa kavuşturulmasında yardımcı olmasıdır. Klinik ve artroskopik tanıların karışlaştırılmasında olgularımızın dağılımı Tablo - 3 te gösterilmiştir.

Hastalarımızın hiç birisinde artroskopi sonrası belirgin bir komplikasyon ile karşılaşmadık.

TARTIŞMA :

Artroskopi ameliyathane koşullarında yapılan bir girişim olduğundan sadece rutin yöntemlerin sonuç vermediği olgularda kullanılmalıdır. (3, 4, 6, 7, 8, 9) Kullanımın yaygınlaşması ile akut veya kronik kıkırdak lezyonlarının teşhis edilmesi mümkün olmuş, plica sinovyalis gibi kronik diz şikayetlerine neden olan bir patoloji de ortaya çıkarılmıştır. Ayrıca özellikle gençlerde sıkça konulan kondromalazi patella tanısının kolayca doğrulanmasını sağlamıştır (2, 3, 7). Bunların yanısıra klinik olarak tanımlanmş bir hastalıkta seçilecek tedavi yönteminin ve dize giriş yollarının saptanmasında, ayrıca bazı operatif girişimler sonrasında devam eden diz şikayetlerinin araştırılmasında da artros-

* S. B. Haseki Hastanesi Ortop. ve Travm. Kl. Asistanı.
** S. B. Haseki Hastanesi Ortop. ve Travm. Kl. Şefi, Doçent

kopinin ortopedik cerrahiye yardımı büyüktür (2, 3, 7).

Biz de bilinen klinik yöntemlerle sonuca varamadığımız 35 vakamızda yaptığımız diagnostik artroskopi ile tanıyı açıklığa kavuşturmuş bulunmaktayız. Olgu sayımızın fazla olmadığının, bu yöntemde bilgi ve beceri sahibi olabilmek için çok sayıda artroskopi yapılması gerektiğinin bilincindeyiz. Ancak kesin sonuç için bilgi ve tecrübenin yanısıra artık klasikleşmeye yüz tutan bu yöntemin koşullarının eksiksiz yerine getirilmesi gerektiğine inanmaktayız.

TABLO 1 : Artroskopi Endikasyonları ve Kontrendikasyonları

A — Travmatik diz yaralanmaları
- — Eklem kıkırdak lezyonları
- — Şüpheli meniskus lezyonları
- — Ligaman lezyonları
- — Osteo-kondral kırıklar
- — Kronik diz şikayetleri

B — Romatizmal Hastalıklar

C — Belirsiz diz şikayetleri

D — Eksploratris artrotomi

E — Bilinen teşhislerle artroskopi
- — Retropatellar kondropati
- — Artroskopik operasyonlar için
- — Meslek planlamasında
- — Postop. kontrol için

F — Kontrendikasyonlar
- — Dizin ankilozu
- — Akut enfeksiyonlar

TABLO 2 : Atroskopik Bulguların Dağılımı

Osteokondral defekt	11
İzole meniskus yırtığı	10
Meniskus yırtığı ve sekonder artroz	6
Sinovit	3
Plica sinovyalis	2
Ön çapraz bağ rüptürü ile birlikte iç meniskus lezyonu	1
Regenere meniskus ve serbest eklem faresi	1
Kondromalazi patella	1
	35

TABLO 3 : Klinik ve Atroskopik Bulgularımızın Karşılaştırılması

Doğrulanan klinik tanı	21
Yanlış Klinik Tanı	8
Eksik klinik tanı	6

KAYNAKLAR :

1. Alturfan, A. Meniskus lezyonlarının tanısında artroskopi Acta Orthop. Traum. Turc. 22 : 5, 1988 S. 217-220.
2. Glinz, W. Diagnostische Arthroskopie und Arthroskopische Operationen am Kniegelenk Verlag Hans Huber-Wien 1979.
3. Johnson, Lanny L. Diagnostic and surgical arthroscopy, Clinical Symposia Vol. 34, No. 3, 1982.
4. Mockwitz, Komplikationen bei der arthroskopie Unfallchirurgie 4/1978 S. 246-249.
5. Larson, R. L., Jones, D. C. : Dislocations and Ligamentous İnjuries of the Knee in Adults - Ed. by C. A. Rockwood Jr. and David P. Green pp 1480-1592, J. B. Lippincott Co., Phila., 1984.
6. Robert, W. J. Arthroscopy of the knee in Surgery of the Musculosceletal System, by. C. Mc Collister Evarts, 1983 Churchill Livingstone p. 137-157.
7. Sisk, T. D. General Principles of Arthrocopy in Campbell's Operative Orthopaedics, Ed. by A. H. Crenshaw, The C. V. Mosby Company 7 the Ed. 1987, p. 2527.
8. Taşer, Ö. Meniskus lezyonlarının tanısında artroskopi Acta Orthop. et Traum. Turc. 22 : 5, S. 215-216.
9. Taşer, Ö., Alturfan A., Akalın Y., Başkır O. Diz ekleminin lezyonlarında Acta Orthop. Turc. Traum. 21 : 5, 1987 S. 43-49.

Kronik Diz Problemlerinde Diagnostik Artroskopi

* Dr. Bülent ALPARSLAN
** Dr. Celil KINA

Diz en çok travma ile karşılaşan ve yaralanan eklemlerden birisidir. Diz travmalarına yol açan kuvvetler değişik düzlemlerde etkili olduklarından genellikle diz içinde birden fazla anatomik yapıda yaralanma olur. Bu durumlarda klinik bulguların birbirine benzemesi nedeniyle patolojileri doğru tanımlamak oldukça zordur.

İyi bir anamnez, fizik muayene ve radyolojik tetkiklerle kesin tanı konulamayan olgularda artroskopi gereklidir (3, 5, 6, 10).

GEREÇ VE YÖNTEM :

Atatürk Üniversitesi Tıp Fakültesi Ortopedi ve Travmatoloji Anabilim Dalında Aralık 1987 - Mart 1989 tarihleri arasında kronik diz problemi olan 60 olguya artroskopi uygulanmıştır.

Çalışmamızda çubuk mercek sistemi ile fiber optik elemanların kombine edilerek kullanıldığı 4 mm çapında ve 10, 30 70 derecelik bakış açıları olan artroskoplar kullanılmıştır.

Kronik diz problemleri nedeniyle artroskopi uygulanan olguların tümünde bu işlem genel anestezi altında ve sıvı ortamda yapılmıştır.

Olgularda medial tarafta düşünülen lezyonlar için anterolateral, lateraldeki lezyonlar için anteromedial giriş teknikleri kullanılarak, Watanabe yöntemine göre artroskopik muayene uygulanmıştır. Gereken durumlarda medial veya lateralden ikinci insizyonla girilerek eklem içindeki oluşumlar palpe edilmiştir.

Artroskopi sonrasında diz eklemi süngerden yapılan dizlik ile desteklenerek olgular 1. günde yürütülmüştür.

BULGULAR :

Olgularımızın 43'ü erkek (% 71,7), 17'si (% 28,3) kadındır. En genç olgu 17 en yaşlısı 59 yaşında olup ortalama yaş 31,7 dir. Yaş grupları ile ilgili dağılım incelendiğinde şikayetlerin en çok 21-40 yaş grubunda (% 63,3) toplandığı saptanmıştır.

Olgularda diz şikayetlerinin başlaması ile kliniğimize başvurmaları arasında geçen ortalama süre 15 ay olup daha önce değişik klinik ve yerlerde 20 olguya (% 33,3) konservatif ve 7 olguya (% 11,7) cerrahi tedavi uygulanmıştır (Tablo - 1).

32 olguda (% 53,4) diz problemlerinin günlük aktvite sırasında belirsiz hareketlerden sonra geliştiği ifade edilmiştir. Diğer etyolojik faktörlerin 11 olguda (% 18,3) spor yaralanmaları, 6 olguda (% 10) düşme, 5 olguda (% 8,3) trafik kazası, 5 olguda dize gelen travma ve 1 olguda (% 1,7) yabancı cisim olduğu tesbit edilmiştir.

Artroskopi öncesi yapılan klinik muayene ve radyolojik değerlendirmede 3 olguda (% 5) kesin tanı konulamayıp problemli diz olarak değerlendirilmiştir.

Artroskopik muayenede 60 olgunun 15'inde (% 25) artroskopi öncesi konulan klinik tanıya ilaveten başka diz içi patolojiler saptanmştır. 5 olguda (% 8,3 ise klinik tanıda yanılgı olduğu gözlenmiştir. Klinik muayene ile kesin tanı konulamayan ve problem diz olarak değerlendirilen 3 olguda ((% 5) pato-

* Atatürk Üni. Tıp Fak. Ort. ve Trav. Anabilim Dalı Profesör.
** Atatürk Üni. Tıp Fak. Ort. ve Trav. Anabilim Dalı Araştırma Görevlisi.

loji artroskopi ile açıklık kazanmıştır (Tablo - 2 ve 3).

37 olguda (% 61,7) klinik ve radyolojik değerlendirme sonunda konulan tanının artroskopi ile uyum içinde olduğu tesbit edilmiştir.

Klinik ve radyolojik değerlendirme ile 22 olguda (% 36,7) kondromalazi patella düşünülmüştür.

Artroskopik muayenede 25 olguda (% 41,7) kondromalazi patella tesbit edilmiş olup Zollinger'in sınıflandırmasına göre 11 olguda (% 44) 1. devrede, 8 olguda (% 32) 2. devrede, 4 olguda (% 16) 3. devrede ve 2 olguda (% 8) 4. devrede kıkırdak lezyonu olduğu belirlenmiştir (Grafik - 1).

Artroskopik muayene ile 39 olguda (% 65) meniskus yırtığı saptanmış olup bu yırtıkların % 71,8'i medial, % 28,2'sinin lateral meniskuste olduğu gözlenmiştir. O'Connor sınıflandırmasına göre 10 olguda (% 25,7) longitudinal, 12 olguda (% 30,8) oblik, 9 olguda (% 2,5) horizontal, 1 olguda diskoid, 6 olguda (% 15,4) diğer şekiller olan flap, kompleks veya dejeneratif tipte meniskus yırtığı olduğu belirlenmiştir.

Artroskopi uygulanan 60 olgudan artrotomi gereken ve operasyonu kabul eden 20 olguya (% 33,3) artrotomi yapılmıştır. Artrotomi yapılan 20 olgunun 19'unda (% 95) artroskopik olarak konulan tanıların doğru olğu anlaşılmıştır. 1 olguda (% 5) artroskopide ön boynuzda kist olarak yorumlanan görüntünün hipertrofik Hoffa uzantısı olduğu ve meniskus ön boynuzu üzerinde kist gibi durduğu anlaşılmıştır.

Artroskopi yapılan 60 olgunun hiç birinde ciddi bir komplikasyonla karşılaşılmamıştır. 1 olguda (% 1,7) kanama problemi ve 1 olguda da cilt altına sıvı sızması tesbit edilmiştir. Hiçbir olguda artroskopi sonrasında enfeksiyon görülmemiştir.

TARTIŞMA :

Kronik diz problemlerinde iyi bir anamnez, fizik muayene ve radyolojik tetkiklerle doğru tanı koymak bazen tecrübeli ortopedistler için bile zor olabilir. Diz problemlerinin tanısında direkt radyografi dışında artrografi, komputerize tomografi ve MRI (Magnetic Resonance Imaging) gibi yöntemlerden yararlanılmaktadır. Çift kontrast artrografi ile medial meniskus posterior boy-

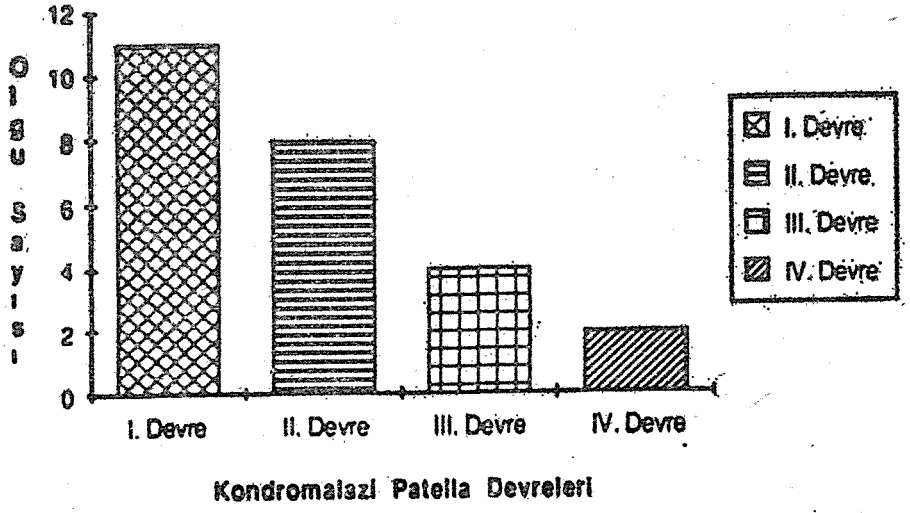

Grafik 1 : Kondromalazi Patella Devrelerine Göre Olgular :

TABLO 1 : Olgularda Daha Önce Uygulanan Tedaviler :

	Uygulanan Tedavi	Kadın	Erkek
Konservatif (% 33)	FTR, İlaç	1	—
	Atel, İlaç	1	2
	Bandaj, İlaç	3	3
	İlaç, İstirahat	4	6
Cerrahi (% 11,2)	Serbest cisim çıkarılması	—	6
	Artrotomi	—	2
	Menisektomi	1	3

TABLO 2 : Konulan Klinik Tanıdan Farklı Olan Artroskopik Tanıların Dağılımı :

Olgu No	Klinik Tanı	Artroskopik Tanı
1	— Medial meniskopati — Sinovitis	Medial femoral kondilde kondropati 3. devre Lat. diskoid meniskus superior yüzey yırtığı
32	— Lateral Meniskus yırtığı	— Ön çapraz bağ yırtığı.
38	— Ön çapraz bağ yırtığı — Medial meniskopati	— Lat. meniskus ön boynuzda radial yırtık — Lat. meniskus ön boynuzda oblik yırtık.
44	— Medial meniskopati	— Sinovyal kondromatozis
60	— Serbest cisim	— Kondromalazi patella I. Devre

TABLO 3 : Problem Olgularda Artroskopik Tanı :

Olgu No	Klinik Tanı	Artroskopik Tanı
21	Problem diz	Kondromalazi patella II. Devre.
25	Problem diz	Kronik sinovitis
46	Problem diz	— Kronik sinovitis — Medial meniskusta dejenerasyon — M. Femoral kondildi kondropati II. Devre

nuz yırtıklarının tanısı oldukça güvenilir doğruluktadr. Ancak çapraz bağ lezyonlarında ve özellikle dizin arkasındaki patolojilerde artrografinin tanısal değeri o kadar yüksek değildir (4, 7).

Saldıran ve Yücel diz içi patolojilerinin tanısında artrografinin doğruluk oranının % 72, Durbin % 67, Şarlak ve arkadaşları ise % 94,1 olarak bildirmişlerdir (2, 9, 12).

Korn ve arkadaşları 100 olguluk bir seride artrografi yaparak sonuçları karşılaştırmışlardır. Artrografide medial meniskus yırtıklarında % 94, lateral meniskus yırtıklarında % 88 ve ön çapraz bağ yırtıklarında % 76 oranında doğru tanı koyabildiklerini bu oranların artroskopide medial meniskus yırtıklarında % 100 ve ön çapraz bağ yırtıklarında % 93 olduğunu bildirmişlerdir (8).

Enginsu diz içi patolojilerinde artrografi, komputerize tomografi ve artroskopinin tanı değerini araştırmıştır. Meniskus yırtıklarında klinik muayene ile % 67,5 artrografi ile % 75 komputerize tomografi ile % 56,6 ve artroskopi ile % 93,3 oranında doğru tanı koyabildiklerini belirtmiştir (4).

Silva ve Silver 44 olguda MRI ve artroskopik muayene bulgularını operasyon bulguları ile karşılaştırarak sonuçta MRI ile % 56, 65 ve artroskopi ile % 92 oranında doğru tanı koyduklarını açıklamışlardır (11).

Altınel ve Turan artroskopi uyguladkları 45 dizde klinik ve radyolojik muayene ile tanıda % 29 oranında yanıldıklarını belirtmişlerdir. Klinik muayenedeki yanılma oranını Taşer % 30 olarak vermektedir (1, 13).

Bizim olgularımızda eksik klinik tanı ve yanılgı oranı toplam % 38,5'tur. Artroskopik yanılgı oranımız ise % 5 tir. Bu sonuçlarla diz içi patolojilerinin tanısında artroskopinin ne kadar güvenilir bir yöntem olduğunu göstermektedir.

KAYNAKLAR :

1. Altınel E, Aydn AT : Dizde Tanısal Artroskopi ve Sonuçları. IX. Milli Türk Ort. ve Trav. Kongre Kitabı 1987, 101-103.
2. Durbin F. : Diz Ekleminin Artroskopisi S. H. D. Sayı : 4, 1984, 157-160.
3. Eıkelaar HR. : Arthroscopy of the Knee. Royal United Printeres Hoitsema B. V. The Netherlands. 1975, 1-98.
4. Enginsu M. : Diz Eklem İçi Patolojilerinin Teşhisinde Artrografi, Komputerize Tomografi ve Artroskopinin Tanı Değeri. Uzmanlık Tezi, Bursa 1986.
5. Gillquıst J, Hagberg G, Oretorp N : Arthroscopy In Acute Injuies of tha Knee. Acta Orthop. Scand. 1977, 48. 190 - 196.
6. Glinz W, et al : Arthroscopy in Acute Travma of the Knee Joint. Endoscopy. 1980.
7. Ireland J, et al : Arthroscopy and Arthography of the Knee. J. B. J. Surg. 1980. 62-B, No. 1, 3-6.
8. Korn MW, et al : Corelations of Arthrography with Arthroscopy. Ort. Clin. of Arthrography with Arthroscopy. Ort. Clin. of North America. 1979, Vol. 10, No. 3, 535-543.
9. Saldıran ve ark. : Ameliyatla tedavi edilen 548 Meniskopati Olgusunda Artroskopi ve Artrografinin Tanıdaki Önemi. VIII. Milli Türk Ort. ve Trav. Kongre Kitabı. 1984, 375-376.
10. SebikA. : Diz Eklemi Artroskopisi. S. H. D. 1980, Cilt. 15, 3. 83-90.
11. Silva I, Silver DM. : Tears of the Meniscus as Revealed by MRI. J. B. J. Surg. 1988.
12. Şarlak Ö. ve ark : Çift Kontrast Artrografinin Diz Meniskus Lezyonları Tanısında Yeri. VIII. Milli Türk Ort. ve Trav. Kongre Kitabı 1984, 391-394.
13. Taşer Ö. Diz Ekleminde Artroskopi. Uzmanlık Tezi. İstanbul 1984.

Dizin Artroskopik Cerrahisi

* Dr. Aziz K. ALTURFAN ** Dr. H. PINAR ** Dr. M. AŞIK

Artroskopik cerrahi Ortopedi ve Travmatoloji'de son 10-15 yılın en önemli gelişmelerinden biridir. Açık ameliyatlara göre belirgin avantajları vardır. En yaygın uygulama alanı diz eklemidir. Kliniğimizde iki yıldan fazla bir süredir endike olan olgularda artroskopik cerrahiyi uygulamaktayız. Bu çalışmamızda, olgularımızın sonuçları ile ilgili kısa istatistiki veriler vererek özellikle hastanede kalma, işe ve spora dönme süreleri ile ilgili deneyimimizi vurgulamayı ve olgularımızdan örnekler sunmayı amaçladık.

HASTALAR VE METOD :

İ. Ü. İstanbul Tıp Fakültesi Ortopedi ve Travmatoloji Anabilim Dalında Aralık 1983 - Nisan 1989 arasında 1093 olguya tanı amacıyla diz artroskopisi yapıldı. Dizde artroskopik cerrahi uygulamaya Mart 1987'de başladık ve Nisan 1989'a kadarki iki yıllık dönemde 96 hastanın 96 dizine uyguladık. Hasların yaş ortalaması 30.9 (15-65) idi. Bu hastalara yapılan işlemler Tablo 1'de görülmektedir.

TABLO 1 : Yapılan Artroskopik Ameliyatların Dökümü

Ameliyat	Olgu Sayısı
Parsiyel menisektomi	59
Sinovyal biopsi	10
Patolojik plika eksizyonu	6
Kıkırdak lezyonu debritmanı	6
İntraartiküler brit eksizyonu	5
Serbest cisim ekstirpasyonu	4
Kıkırdak traşlaması	3
Lateral retinaküler gevşetme	1
Eklem tuvaleti	1
Tibia dış plato kırığı repoz. ve tespiti	1
Toplam	**96**

Bu hastalardan 27'si davet üzerine son kontrola geldi. Sinovyal biopsi yapılan 4 hasta, tedaviye yönelik bir işlem yapılmadığı için değerlendirme dışı bırakıldı. Bu şekilde 23 hastanın sonuçları incelendi. Hastaların yaş ortalaması 34.2 (18-65) olup 10'u kadın, 13'ü erkekdi ve 11'i çeşitli düzeylerde spor yapmaktaydı. Bu 23 hastaya yapılan artroskopik ameliyatlar Tablo 2'de görülmektedir.

TABLO 2 : Değerlendirmeye Alınan Olguların Dökümü

Ameliyat	Olgu Sayısı
Parsiyel menisektomi	18
Plika eksizyonu	1
Serbest cisim ekstirpasyonu	1
Brit eksizyonu	1
Kıkırdak lezyonu debritmanı	2
Toplam	**23**

Artroskopi genel anestezi altında anterolateral girişle 5.0 mm'lik ve 30 derece açılı skop ile yapıldı. Cerrahi artroskopiye karar verilen olgularda skop anterolateralde iken ameliyat enstrümanı anteromedialden sokuldu. Olgularımızın çoğunu oluşturan menisküs patolojilerinde genellikle skopun bulunduğu taraftan ikinci bir alet de sokuldu. Bu şekilde yırtık menisküs fragmanı tutucu forseps ile tutulup çekilirken kesici forseps ile kesildi. Az sayıda olguda ise yırtık kısım sadece karşı veya sadece aynı taraftan, veya heriki giriş değişmeli olarak kullanılarak bir basket forseps ile parçalar halinde çıkarıldı. Heriki teknikte de kalan menisküsün serbest kenarının düzenli olmasına özen gösterildi ve

* İ. Ü. İstanbul Tıp Fakültesi Ortopedi ve Travmatoloji Anabilim Dalı Profesörü.
** İ. Ü. İstanbul Tıp Fakültesi Ortopedi ve Travmatoloji A.B. Dalı Tıpta Uz. Öğrencisi.

gereken olgularda bu işlem basket forseps ile yapıldı.

Kullandığımız ameliyat enstrümanları tutucu ve kesici forsepsler, basket forseps ve bıçak idi. Hiçbir olguda kamera kullanılmadı. 25 olguda fotoğraf çekildi.

Hiçbir olguda aspiratif dren kullanılmadı. Ameliyattan sonra elastik bandaj uygulandı. Biopsi, plika eksizyonu, Serbest cisim ekstripasyonu ve menisektomi yapılan olgulara ameliyatın ertesi günü 90 derece fleksiyon yaptırılarak 2. gün yere çömeldikleri gözlendikten sonra taburcu edildiler. Hastanede kalma süresi ortalama 2.4 gün (0-7 gün) idi.

Hastalar son kontrolda Lysholm Diz Skalası (6) ve Tegner Aktivite Düzeyine (10) göre değerlendirildi. Ayrıca kuadriseps atrofisi, işe ve spora dönme süreleri kaydedildi.

SONUÇLAR :

Çalışmaya dahil edilen 23 hastanın takip süresi en az 4, en çok 24 ay olmak üzere ortalama 15 ay idi. Lysholm skoru ortalama 80.8 (46-100) idi. Bu sisteme göre 17 hasta iyi ve mükemmel (82 puan ve üzeri), 5 hasta orta (60-81), 1 hasta kötü olarak değerlendirildi. Artroskopik menisektomi yapılan 18 hastanın sonuçları ise Tablo 3'de görülmektedir.

TABLO 3

İyi ve mükemmel	13 olgu
Orta	5 olgu
Kötü	—

Bu olguların Lysholm skoru ortalama 89.1 idi. Orta olarak değerlendirilen 5 hastanın 3'ünde ayrıca femurda kıkırdak lezyonu da vardı.

Çeşitli derecelerde aktif olarak spor yapan 11 hasta ele alındığında tümünde sonuç Lysholm skoruna göre iyi ve mükemmel idi (ortalama 97).

Hastaların aktivite düzeyleri Tegner Sistemine göre değerlendirildi. Bu sisteme göre çalışamama 0 olarak değerlendirilip, çeşitli mesleki ve sportif aktivitelere giderek artan numaralar verilir. Ulusal veya uluslararası futbol 10 olarak değerlendirilir. Hastalarımızın yaralanmadan önce ve ameliyattan sonraki aktivite düzeyleri ortalaması Tablo 4'de verilmiştir.

TABLO 4 : Hastaların Yaralanma Öncesi ve Postop. Aktivite Düzeyleri Ortalaması

	Yaralanma öncesi	Postop
Tegner akt. düzeyi	5.0 (1-9)	4.4 (0-9)

Bu anlamlı bir düşüş değildir. Genel olarak ele alındığında yaralanma nedeniyle düşmüş olan eski aktivite düzeylerinin yeniden kazanıldığını söylemek olasıdır. Sporla ilgilenen 11 hastanın aktivite düzeyleri ise yaralanma öncesi ve postop. sırasıyla 7.7 ve 6.5 idi. Bu populasyonda bir derecelik bir düşme vardır ve bu anlamlıdır. Son değerlendirmede 23 hastanın 5'inde 5-20 mm arasında değişen kuadriseps atrofisi vardı.

Hastaların 16'sı aktif olarak çalışan kişilerdi. Bunlardan biri son kontrolda çalışamıyordu. Geri kalan hastalarda işe dönme süresi 3-51 gün arası, ortalama 19 gün idi. Spor yapan 11 hastanın 7'si spora devam etmekteydi ve spora dönüş süreleri 30-150 gün, ortalama 58 gün idi.

Komplikasyonlar : Bir olguda alet kırıldı fakat kırılan parça tam ayrışıp eklem içine düşmeden alet çıkarılabildi. Bir olguda baldıra sıvı ekstravazasyonu oldu fakat kompartman sendromu gelişmedi. Bu komplikasyon, akut olgularda kapsülün yırtık olduğu hallerde beklenen bir tehlikedir. Kronik bir olguda gelişmesi ilginçti. Başka bir olguda ise uyluk ön yüzünde proksimale doğru sıvı ekstravazyonu oldu fakat problem oluşturmadı. Ayrıca, özellikle ilk olgularımızda sinovyal irritasyona bağlı olarak az miktarda effüzyon geliştiğini gördük. Bunu, ilk olgularda deneyimimiz az olduğu için işlemin daha travmatizan olması ve uzun sürmesi ile açıklıyoruz.

TARTIŞMA :

Önceleri sadece tanı amacıyla kullanılan artroskop, 1970'li yılların başından itibaren tedavi amacıyla da yaygın olarak kullanılmaya başlamıştır. Artroskopinin diz cerrahisini olumlu yönde etkilediği bir gerçektir. R. W. Jackson (5) bu etkileri dört ana başlık altında özetlemiştir : 1. Diagnostik etki. 2. Terapötik etki. 3. Ekonomik etki. 4. Bilimsel etki. Artroskopi sayesinde tam, erken ve kesin tanı olanağı elde etmenin yanında plika sendromu gibi yeni patolojiler de ortaya çıkarılmış veya daha iyi anlaşılmıştır.

Önceleri dizde artrotomi ile yapılan ameliyatların çoğu günümüzde kapalı, yani artroskopik olarak yapılabilmektedir. Bu şekilde, dizde en sık yaralanmaya uğrayan menisküslerin total olarak çıkarılması artık çok nadirdir. Artroskop sayesinde yırtık daha iyi tanımlanabilmekte ve sadece lezyon bölgesi çıkarılmaktadır. Bizim de menisektomi olgularımızın tümü parsiyel veya subtotaldir. Lysholm ve Gillquist (6) artroskopik parsiyel menisektomiden sonra kısa süreli takiple ortalama Lysholm skorunu iç menisküs 89, dış menisküs için 84 olarak bulmuşlardır. Ayrıca O'Connor (7), Dandy (1), Oretorp ve Gillquist (8) ve Gliniz (3)'in sonuçları da bizim elde ettiğimiz sonuçlara benzerdir. Lysholm'e göre eklemdeki dejeneratif değişiklikler menisektomi sonuçlarını kötü yönde etkilemektedir (6). Bizim serimizde de yaşı ileri ve dejeneratif değişiklikleri olan hastalarda skor ortalamanın oldukça altındaydı.

Artroskopinin, bizim asıl vurgulamak istediğimiz olumlu etkisi ekonomik etkidir. Artroskopik cerrahiden sonra gelişen kuadriseps atrofisi, açık tekniğe göre belirgin olarak azdır (2). 23 olgumuzdan sadece 5'inde kuadriseps atroisi geliştiğni saptadık. Bu şekilde, morbidite açık tekniğe göre çok daha az olmaktadır. Rehabilitasyon daha kısa ve kolay olmakta, böylece hastanede kalma süresi kısalmakta, işe ve spora dönme daha erken mümkün olmaktadır. Literatürdeki ortalama hastanede kalma süreleri 1 ile 2.5 gün arasında değişmektedir (4, 8, 9, 11). Bizim olgularımızda bu süre 2.4 gündür. Artrotomiden sonra ise süre olgularımızda 8-10 gündü. Ekonomik yönden olumlu etki ayrıca işe erken dönme ile sağlanır. Serimizde bu süre ortalama 19 gün idi. Literatürde artroskopik menisektomi sonrası bildirilen süreler 6 ile 18 gün arasında değişmektedir (3, 8, 9, 11). Açık menisektomi sonrası literatürden elde ettiğimiz rakamlar 31-90 gündür (3, 9, 11). 58 günlük spora dönüş süresi ise literatür ortalamasının üzerindedir. Rehabilitasyon için teknik olanakların arttırılması ile bu sürenin oldukça kısaltılabileceği kanısındayız.

Sonuç olarak, artroskopik cerrahinin konvansiyonel açk tekniklere göre belirgin avantajları vardır ve bu nedenle ülke çapında kullanımı yaygınlaştırılmalıdır.

KAYNAKLAR :

1. Dandy, D. J. : Early results of closed partial meniscectomy. Brit. Med. J. 1, 1099-1101, 1978.
2. Gillquist, J. : Kişisel görüşme, 1988.
3. Glinz, W., Ghafier, M. : Arthroskopische meniskusresektion : Resultate 1-7 jahre nach der Operation. Artroskopi ve Artroskopik cerrahi kursu, Aralık, 1986, İzmir.
4. Grana, W. A., Connor, C., Hollingsworth, S. : Partial Arthroscopic Meniscectomy. Clin. Orthop. Rel. Res. 164 : 78-83, 1982.
5. Jackson, R. W. : Arthroscopy has changed Knee Surgery. Panel Discussion. Congress of the IAA, 6-8 May, Rome, 1989.
6. Lysholm, J., Gillquist, J. : The Evaluation of Knee Ligament Surgery with special emphasis to the use of a Knee Scoring scale. Linköping University Medical Dissertations. No : 106, 1981.
7. O'Connor, R. L. : Arthroscopy. Lippincott. Philadelphia, 1977.
8. Oretorp, N., Gillquist, J. : Transcutaneous meniscectomy under Arthroscopic Control. Int. Orthop. 3, 19-25, 1979.

9. Simpson, D. A., Thomas, N. P., Aicroth, P. M. : Open and Closed Meniscectomy. A. Comparative Analysis. J. Bone Joint Surg. 68 - B : 301-304, 1986.

10. Tegner, Y., Lysholm, J. : Rating Systems in the Evaluation of Knee Ligament Injuries, Linköping University Medical Dissertations. No : 203, 1985.

11. Tregonning, R. J. A. : Closed Partial Meniscectomy. J. Bone Joint Surg. 65-B : 378-382, 1983.

12. Whipple, T. L., Caspari, R. B., Meyers, J. F. : Arthroscopic Meniscectomy. Clin. Orthop. Rel. Res. 183 : 105 - 114, 1984.

Teşhis ve Tedavi Amacıyla Uyguladığımız Diz Artroskopisi (170 Vak'a Nedeniyle)

* Dr. Mahmut Nedim DORAL * Dr. Selçuk BÖLÜKBAŞI ** Dr. Uğur ŞAYLI
*** Dr. İnanç AYAS *** Dr. Orhan ASLANOĞLU

Artroskopi basit bir girişim değildir. Diz ekleminin anatomik stabilite unsurları bilinmeli ve bir bütün olarak düşünülmelidir. İşte bu «bütünde» patolojilerin çözümlenmesi için başvurulan diz eklemi artroskopisi günümüzde teşhisten çok cerrahi tedavi amacıyla kullanılmaktadır. Küçük bir alanda algılama el beceresi ve yorumlayabilme özelliğinin kazanılması, R. W. Jackson ve W. Cascells'a göre en az 200 vak'a ile başlar (1).

Nobles ve arkadaşlarına göre, artroskopik probe ile bimanuel muayenede deneyimli eller dahi % 8-10 yanılabilmektedir. Demek oluyor ki «Skob'un diz eklemine girip çıkması» hiçbir anlam ifade etmez. Artroskopik hedef noktalar ,subjektif şikayetler, klinik veriler, radyolojik, artrografik ve bilgisayarlı tomografi bulguları birleştirilmeli ve gerekli endikasyon ile cerrahi tedavi uygulanmalıdır (2).

MATERYAL - METOD :

Gazi Üniversitesi Tıp Fakültesi Ortopedi Kliniğimizde Nisan 1987-1989 yılları arasında teşhis ve cerrahi amaçla toplam 170 diz eklemine artroskopi uygulanmıştır. Ortalama yaşın 38 olduğu (17-65 yaş) hastalar akut ve kronik olarak iki grupta incelenmiştir : Subjektif şikayetleri, klinik, röntgen ve bilgisayarlı tomografi bulguları değerlendirilen hastalarda :

A : Akut vak'alarda travmadan en erken 72 saat ve en geç 2 hafta ortalama 7 gün içerisinde artroskopi uygulanmıştır. Genel veya epidural anestezi altında bağ muayenesi yapılır ve eklem % 09 NaCl ile yıkanarak teşhis konulur (Tablo 1).

B : Kronik vak'alarda menisküs lezyonları teşhis edildiğinde uygulanan tedaviler şu şekildedir. (Tablo II). (3).

Transartroskopik parsiyel menisektomi, semiartroskopik parsiyel menisektomi ve periferik tamir, artrotomi ile total menisektomi veya periferik yırtık tamiri yapılmıştır. Semiartroskopi, Gondolph B, Zink ve arkadaşlarının kalçada uyguladığı tekniğin diz eklemine modifiye edilerek tatbiki ile gerçekleştirilmiştir (4).

Bağ lezyonlarında, ön çaprazbağ modifiye Zarins ve iç yan bağda modifiye Larson tekniği ile tamir edilmiştir. Kıkırdak lezyonlarında artroskopik II - III kondromalazileryrılan parçaların çıkartılması ve foraj uygulanmıştır. Artrotomi ile flap tarzı seperasyonlarda 2 adet Kirşner teli tesbiti uygulanmıştır.

Eklem farelerinin çıkarılması transartroskopik teknikle yapılmış olup, dejeneratif artritte ise abrazyon artroplasti, debridman, yüksek tibial osteotomi, total ve unikompartmantal diz protezi endikasyonları konmuştur. Ön diz ağrısı, patellar malaligment ve hipermobil patellade transartroskopik lateral kapsüler veya retinaküler gevşetme yapılmıştır. Jumpers's knee ve plika synovialiste semptomlara göre transartroskopik cerrahi uygulanmış semptom vermeyen plika synovialislere ise herhangi bir müdahale uygulanmamıştır. Yabancı cisimler ise skopi altında transartroskopik olarak çıkarılmıştır (5,6,7).

* Gazi Ü. Tp Fakültesi Ortopedi ve Travmatoloji ABD. Yard. Doçent
** Gazi Ü. Tp Fakültesi Ortopedi ve Travmatoloji ABD. Araştırma Görevlisi
*** Gazi Ü. Tp Fakültesi Ortopedi ve Travmatoloji ABD. Profesörü.

TABLO 1 : Akut Vakalarda : Oluş Mekanizması, Klinik ve Radyolojik Muayene Şeması ve Tedavi Planı.

Oluş Mekanizması	A. Sportif Hareketler Esnasında (Abduksiyon Dış Rotasyon, Valgusta) Zorlama İle B. Trafik Kazası
Klinik Muayene Şeması	Şişlik a — Hidrartroz b — Hemartroz ACL, PCL, MCL, LCL, Meniskal Patoloji, Post. Kapsül
Radyoloji	Osteokondral Kırık Stress Grafileri
Tedavi A. Artroskopi B. Artrotomi	Teşhis ve Tedavi Bağ Tamiri, (ACL, PCL, MCL, LCL) Menisküs Tamiri, Posterior Kapsül

TABLO 2 : Akut Olmayan Vakaların Subjektif Şikayet, Klinik Muayene Radyolojik ve C. T. Kriterleri

Subjektif Şikayetler	Ağrı Kilitlenme Şişlik Hareket Kısıtlılığı Boşalma
Klinik Muayene Kriterleri	Eklem Laksitesi R.O.M. Öğütme Testi Quadriceps Atrofisi q Açısı Mc Murray Bağ Muayeneleri
X Ray Kriterleri	Ahlback Jockey Cup Patell Bağa-Alta
C. T. Kriterleri	Merchant'ın «congruence» Açısının ± 8 — ± 6 üzerinde olması

TARTIŞMA :

Çalışmalarımızda, hastaların kısa sürede mobilizasyonları vak'aların çeşitlerine göre değişmektedir.

Parsiyel transartroskopik menisektomilerde mobilizasyon süresi ortalama 4 gün olup aktif hayata dönüş ise ortalama 15 gün bulunmuştur. Bu sonuçlar Northmore-Ball ve Dandy'nin sonuçlarıyla uyumludur.

Semiartroskopik perierik menisküs yırtık tamiri yapılanlarda aynı anda artroskopik kontroldan sonra 3 hafta Jones bandajı, 0-90° derece harekete izin veren 3 haftalık elastik bandaj ve bir çift koltuk değneği ile mobilizasyon uygulanmıştır.

Johanssen ve arkadaşlarının alçı ile takip etmelerine karşın biz yalnızca 3 hafta Jones bandaj uyguladık ve ortalama 8 aylık sürede hastalarda subjektif şikayetlere rastlamadık.

Tüm hastalarda ikinci tetkik artroskopisi uygulanmamış olup, ancak takipleri subjektif şikayetler ve klinik muayeneler ile yapılmıştır.

Lysholm kriterlerinin geçerliliği en az 1 yıllık takiplerle olabileceği kanısında olduğumuzdan dolayı, Tappe ve Hoover'e göre ağrı, kilitlenme, boşalma gibi şikayetler kontroller esnasında gözönünde bulundurulmuştur.

İki ve üçüncü derece kıkırdak lezyonu olan 47 hastaya transartroskopik «traşlama» ve «foraj» yapılmıştır. Ortalama 6 ay takip edilen bu hastalarda HSS skorlarına göre «debridman» yapılanlardakiyle uyumlu olarak 70 üzerinde sonuç elde edilmiştir (8).

Bir vak'anın 8. dereceden ayrılmış kıkırdak fragmanı 3 adet Kirşner ile tesbit edilmiş ve 6 ay sonundaki kontrol artroskopisi sonucunda tellerin çıkartılması planlanmıştır.

Eklem faresi teşhisi konan 17 hastanın kıkırdak parçaları transartroskopik çıkarılmıştır. İlk 24 saat içinde mobilize edilen hastalarda geç komplikasyonlara rastlanmamış olması artroskopik cerrahinin faydasını vurgulamaktadır, Semptomatik plika synovialis infrapatellaris ve supero-lateralis 18 va'kada artroskopik olarak eksize edilmiştir.

Dejeneratif artriti olan 86 diz vak'asında Lanny Johnson'un tarif ettiği teknik uygulanmıştır. Kendisinin 2 yıllık % 86 başarılı sonuçlarına göre bizimde ortalama 8 aylık takiplerimizde % 81 başarılı sonuç elde edilmiştir. Ön diz ağrısı ile başvuran 32 hastadan 19 una hipermobil patella nedeniyle lateral kapsüler gevşetme Metcalf'ın tekniğine uygun olarak transartroskopik girişimle, proksimalden distale veya distalden proksimale doğru, kapsül serbestleştirilerek yapılmıştır. Ortalama 10 aylık sonuçlarda malfriksiyona bağlı % 20 olarak ağrı sürmekte ve bunlara halen fizik tedavi uygulanmaktadır.

Akut vak'alarda artroskopik teşhis ile, zamanında artrotomi ve primer «acl» ve «mcl» tamirleri rutin uygulanmaktadır. Bizde akut vak'alarda ortalama 10 gün içerisinde artroskopi uygulamaktayız.

Tüm vak'alarımızda enfeksiyon, hareket kısıtlılığı gibi önemli komplikasyonlar görülmemiş olup, hastalar kısa sürede aktif hayatlarna dönmüşlerdir. Vak'alarımızdan yalnızca birinde total menisektomi yapmış olmamız artroskopinin diz patolojilerindeki teşhis ve endikasyon önemini arttırmaktadır.

SONUÇ :

Diz eklemi artroskopisi «Diz Cerrahisinin» çok değerli parametresidir. Mutlaka CT ve MRI gibi invaziv olmayan teknikler teşhiste yardımcı unsurlardır. Ancak artroskopi günümüzde cerrahi özelliği ve avantajları nedeniyle vazgeçilmeyecek bir metod olarak gelişmektedir. En az bir yıllık kadavra ve maket çalışmalarıyla bilgilerin yenilenmesi gereklidir. Diz ekleminin anatomik ve stabilite unsurlarına hakim olmadan artroskopiye başlamamakta yarar var kanısındayız.

Yalnızca bir olguda total menisektomi yapmış olmamız uyguladığımız artroskopik disiplinin değerini bir kez daha vurgulamaktadır.

DIAGNOSTIC AND SURGİCAL KNEE ARTHROSCOPY

SUMMARY :

We performed 170 diagnostic and surgical knee joint arthroscopies, at Gazi University, School of Medicine, Department of Orthopaedic Surgery and Traumatology, between 1987 and 1989. All of the pationts but only one, with total menisectomy, had partial menisectomy whenever indicated. We beleive early and late degenerative arthritis risk will bu reduced in partial menisectomy group compared with the total menisectomies.

Key Words : Surgical Arthroscopy, Knee Joint.

K A Y N A K L A R :

1. Cascells, W. : The Early Days of Arthroscopy in United States. Arthroscopy : 3 (2) : 71-73, 1987.
2. Noble, J. et all. : The Use of the Probe in Anthroscopic Examination of the Knee: Orthopedics : Vol. 11, No. 5, 1988.
3. Castelayn, P. P. : Traumatic Hemarthrosis of the Knee. J. Bone Joint Surg. 70B. 404-6, 1988.
4. Gondolph, B-Zink et all. : Semiarthroscopic Synoviectomy of The Hip. Int. Orthop. (SICOT) 12 : 31-35, 1988.
5. Bert, M. J. : The Arthroscopic Treatment of Bicompartmantal Gonarthrosis. A Five-year Follow-Up Study of Aprasion Arthroplasty Plus Arthroscopic Debridement Alone. Arthroscopy 5 (1) 25-32, 1989.
6. Doral, M. N., ve ark. : «Patellar Malaligmentte» Artroskopik Lateral Fasyal Gevşetme. Acta Orthop. Traum. Turc. 22, 252-254, 1988.
7. Insall et all. : A Comparison of Four Models of Total Knee Replacement Prosthesis. J. Bone Joint Surg. 58A : 754-8, 1976.
8. Frija. G., Kalimi, P., Dupont, J. Y., Jounin T. : Expression Radiologique des Plicae Du Genou. Ann. Radiol. 25 (6)-: 375-383, 1982.

İç Menisküs Ön Boynuz Semptomatik Dislokasyonu, Tanı ve Tedavisi

* Dr. Ömer TAŞER ** Dr. Mehmet AŞIK ** Dr. Eçmel YEŞİLLER

İç meniskus ön boynuz semptomatik dislokasyonu bazı yazarlar tarafından fizyolojik bir varyasyon olarak nitelendirilirken (3, 4, 5), bazı yazarlarca da bu olayın tedavi gerektiren bir patoloji olduğu öne sürülmektedir (1, 2). Ancak ideal tedavi şeklinin nasıl olması gerektiği konusu hala açıklığa kavuşmamıştır. Biz bu çalışmamızda, iç meniskus ön boynuz semptomatik dislokasyonu tanısı ile tedavi ettiğimiz 5 hastadan alınan sonuçları sunmayı amaçladık.

MATERYAL - METOD

İstanbul Üniversitesi İstanbul Tıp Fakültesi Ortopedi ve Travmatoloji Anabilim Dalında, Aralık 1983 ile Nisan 1989 tarihleri arasında 1100 dize artroskopi uygulandı. Bu vakalar içinde iç meniskus ön boynuz semptomatik dislokasyonuna 5 vakada rastlandı (Resim 1). Vakalarımızın 3'ü kadın, 2'si erkekti. En küçük yaş 15, en büyük yaş 39 olmak üzere ortalama yaş 26,6 idi. Vakalarımızın biri (Vaka No. 1) aktif sporcu, biri (Vaka No. 2) ev hanımı ,diğerleri ise değişik meslek gruplarında çalışan işçilerdi. Vakalarımızın ikisinde, şikayetlerin bir travma sonrası başladığı hastalar tarafından ifade edilirken, diğer üç vakadan bir travma anamnezi yoktu. Şikayetlerin başlaması ile artroskopi arasında geçen süre en az 1,5 ay, en fazla 12 ay olmak üzere ortalama 6.9 aydı. Artroskopi sırasında medial femoral kondilde 3 hastada (Vaka No. 1, 2, 4) yaklaşık 1x2 cm.lik bir alanda belirgin kıkırdak lezyonu saptandı. Bu üç vakada şikayetlerin ortaya çıkışı ile artroskopi arasında geçen ortalama zaman süresi 9.7 ay idi. Medial femoral kondilde herhangi bir kıkırdak lezyonuna rastlanmayan diğer iki hastada ise (Vaka No. 3, 5) bu süre ortalama 2.8 ay olarak bulundu. Tüm hastalarda ortak şikayet dizin antero medialinde ağrıydı ve bu hastalarda fizik muayenede dizin antero medialinde eklem aralığı hizasında lokalize bir hassasiyet saptandı. Sadece bir vakada (Vaka No. 3) ilave şikayet olarak şişlik ve diz posteriorunda ağrı mevcuttu. Bu vakanın artroskopik bulgusunda iç meniskus ön boynuz dislokasyonu yanında meniskus 1/3 posterior bölümünde 1,5 cm. uzunluğunda, meniskus periferine kadar devam eden balık ağzı tarzında yırtık saptandı.

Vakalarımızdan ikisinde (Vaka No. 1, 4) Konservatif tedavi uygulandı. Bu iki vakadan birisinde 7 aylık takip sonrası (Vaka No. 1) şikayetler kısmen geriledi, ancak tamamen geçmedi. Diğerinde ise 4 aylık takip sonrasında (Vaka No. 4) şikayetlerde hiçbir değişiklik olmadı.

Bir vakamızda (Vaka No. 5) disloke iç meniskus boynuzu tibia platosunda ön boynuzun orijinal yapışma yerinde açılan bir oluğa dikildi ve meniskokapsüler sütürlerle takviye edildi. Diğer iki vakamızda ise (Vaka No. 2, 3) total menisektomi yapıldı. Cerrahi tedavi gören bu üç vakamızda ortalama 11 ay takip sonrasında şikayetlerin tamamen ortadan kalktığı gözlendi.

TARTIŞMA :

İç meniskus ön boynuzu dislokasyonu bazı yazarlarca bir patoloji olarak nitelenirken diğer bazılarına göre olay normal anatomik bir varyasyondan ibarettir. Örneğin Johnson'a göre iç meniskusun ön boynuzu

* İ. Ü. İst. Tıp Fak. Ortopedi ve Travmatoloji Anabilim Dalı Doçenti
** İ. Ü. İst. Tıp Fak. Ortopedi ve Travmatoloji Anabilim Dalı Asistanı

artroskopik olarak en çok varyasyon görülen yerdir. Yazar birçok hipermobil meniskusta diagnostik artroskopi sırasında eklemin sıvı ile şişirilmesinin iç meniskus ön boynuzunun tibial kondil kenarından deplasmanına yol açtığını öne sürmektedir. Aynı yazar iç meniskus ön boynuzunun bazen tibia ön kenarını örtecek kadar uzun olmadığını ve bu nedenle meniskus cisminin adeta düz bir hat çizerek tibia platosundan aşağı doğru döndüğünü ifade etmekte ve bu olayı kısa ön boynuz olarak tanımlamaktadır (4). O'Connor ise iç meniskus ön boynuz subluksasyonunun tibianın maksimal içe ve dışa rotasyonu ile ortaya konabileceğini belirtmektedir (5). Benzer şekilde Jackson genç atletlerde tibiaya yeterli kuvvette dışa rotasyon uygulandığında meniskusun ön boynuzunun tibia kenarından sublukse olabileceğini bildirmektedir (3) Dashefsky, artroskopik olarak 5 vakada iç meniskus ön boynuz dislokasyonu tanısı koyduğunu bildirmekte ve bu 5 hastadan üçünde tanının artrotomi ile doğrulanarak bu hastalara total menisektomi yaptığını bildirmektedir (2). Clancy ve arkadaşları ise aynı tanıyı artroskopik olarak 13 vakada koymuşlar, ancak iç meniskus ön boynuz dislokasyonuna ek olarak tüm vakalarda anteromedial femoral kondilde kıkırdak dejenerasyonu gördüklerini bildirmişlerdir (1). Olayın görülme sıklığı Clancy ve arkadaşları tarafından % 5 olarak bildirilirken Jackson bu oranı % 0.8 olarak vermektedir (1, 3). Biz 1100 vakalık serimizde iç meniskus ön boynuz semptomatik dislokasyonuna 5 vakada rastladık (% 0.45). Kanaatimizce seriler arasındaki bu büyük fark olayın fizyolojik sınırının hala net olarak ortaya konamamasından kaynaklanmaktadır. Clancy ve arkadaşları iç meniskus semptomatik ön boynuz dislokasyonunda hastanın eklem antero-medialinde ağrıdan şikayet ettiğini tek fizik bulgunun antero-medial eklem çizgisi boyunca lokalize hassasiyet olduğunu ve tek objektif bulgunun artroskopi veya artrotomi sırasında medial femoral kondilde lineer kıkrdak dejenerasyonu olduğunu bildirmektedirler (1). Yazarlara göre bu vakalarda ortaya çıkan ağrının sebebi disloke iç meniskus ön boynuzunun medial femoral kondildeki kondromalazik bölgeyle olan ilişkisine bağlıdır. Bu durum parsiyel veya total menisektomi ya da ön boynuz reataşmanı sonrası elde edilen başarılı sonuçları açıklamaktadır. Parsiyel veya total menisektomi ile anormal ön boynuz çıkarılmakta ve bu şekilde ön boynuzun diz ekstansiyonu sırasında medial femoral kondildeki dejenere eklem kıkırdağına çarpması önlenmektedir. Aynı şekilde iç meniskus ön boynuzunun normal yerine reataşmanı meniskusun ekstansiyon sırasında normal periferik retansiyonunu düzelterek dejenere kıkırdak bölgesine ilişkisini azaltmaktadır (1).

Bizim 5 vakamızda da hastaların tek şikayeti eklem antero-medialinde lokalize ağrıydı. Clancy ve arkadaşlarının bulgularına uyar şekilde biz de fizik muayenede sadece antero medial eklem çizgisi boyunca bir hassasiyet tesbit edebildik. İç meniskus arka boynuz yırtığı olan bir vaka hariç (Vaka No. 3), diğer hastalarda, diğer tüm klinik testler negatif kaldı. Artroskopi sırasında ise 5 hastadan 3'ünde femur medial kondilinde yaklaşık 1x2 cm. lik bir alanda belirgin kıkırdak dejenerasyonu saptadık. Diğer iki hastada ise aynı bölgede herhangi bir kıkırdak lezyonuna rastlanmadı. Cerrahi tedavi uyguladığımız 3 hastada ameliyat sonrası erken dönemde ağrıların tamamen geçmesi kanaatimizce Clancy ve arkadaşları tarafından ağrının sebebine ilişkin olarak ileri sürülen hipotezi destekler niteliktedir. Konservatif tedavi uygulanan iki vakamızdan birinde ağrıların kısmen geçmesi, diğerinde ise aynen kalması yine disloke ön boynuz-dejenere kıkırdak bölgesi ilişkisinden doğan ağrı hipotezini doğrulamaktadır.

Yayında iç meniskus ön boynuz semptomatik dislokasyonunun tedavisi konusunda değişik alternatifler ileri sürülmektedir. Bunları klasik menisektomi, disloke ön boynuzun artroskopik veya açık olarak reataşmanı, sadece ön boynuzun çıkarılması ya da hastanın yaşamını mevcut şikayetleri ile sürdürmesi olarak özetlemek mümkündür. Ancak yayında Clancy ve arkadaşlarının çalışması dışında tedavi ağırlıklı yazı olmadığı ve mevcut bu çalışmanın da sadece 13 vakalık

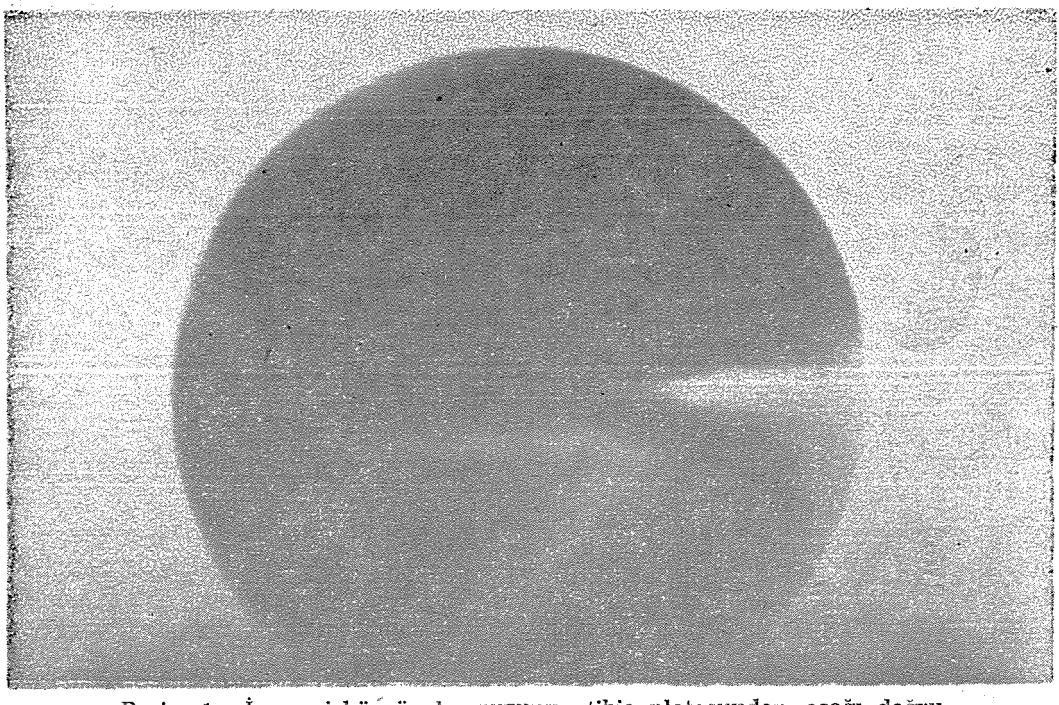

Resim 1 : İç meniskus ön boynuzunun tibia platosundan aşağı doğru devrildiği görülmekte.

bir seriden oluştuğu göz önüne alındığında, ideal tedavi şemasını çizmenin güçlüğü kendiliğinden ortaya çıkmaktadır.

Clancy ve arkadaşları kendi serilerinde 3 hastada total menisektomi, 6 hastada ön boynuz reataşmanı ve 4 hastada da ön boynuz rezeksiyonu yöntemini uygulamışlardır. Yazarlar hiç bir yöntemin diğerine belirgin bir üstünlüğü olmadığını belirtmekle beraber, parsiyal menisektominin diğerlerine tercih edilmesi gerektiği kanaatindedirler (1). Ancak parsiyal menisektomi sonrasında Jackson tarafından ileri sürülen endişelere katılmamak mümkün değildir. Jackson haklı olarak ön boynuz rezeksiyonu sonrası anterior ataşmanı olmayan bir meniskus arttığının uzun süreli sonuçlarının ne olacağını sormaktadır (3). Bizce de iç meniskus ön boynuz semptomatik dislokasyonunda salt ön boynuz rezeksiyonu bir patolojiyi düzeltirken meniskusun fizyolojik mobilitesini bozacağından uzun vadede sonuçların kötüleşmesine yol açacaktır. Biz kendi küçük serimizde iki vakada total menisektomi, bir vakada da ön boynuzun reataşmanı yöntemini uyguladık. Total menisektominin bilinen geç sonuçları bu yöntemi ideal tedavi yöntemi olmaktan uzaklaştırmaktadır. Buna mukabil meniskus ön boynuzunun normal yerine reataşmanı total menisektomiden farklı olarak normal meniskus yapısını korumakta ve ön boynuz rezeksiyonundan farklı olarak da meniskusun fizyolojik hareketlerini devam ettirmektedir. Bu nedenle bu yöntemin uzun süreli sonuçları elimizde olmamasına rağmen en azından teorik olarak diğerlerine üstün olduğu söylenebilir.

İç meniskus ön boynuz dislokasyonunda hiç kuşkusuz en çarpıcı sorulardan biri ne zaman ve hangi şartlarda tedavi cihetine gidilmesi gerektiğidir. Bizim kendi bulgularımız Clancy'nin bulgularıyla birleştirildiğinde iç meniskus ön boynuz semptomatik dislokasyonunun oldukça açık bir kliniği olduğunu söylemek mümkündür. Yine Clancy ve arkadaşlarının bulgularına paralel olarak biz

de iç meniskus ön boynuz semptomatik dislokasyonuna, diagnostik artroskopi sırasında ortaya konan ve medial femoral kondilde lokalize bir kondromalazik odağın eşlik etmesi halinde tedavinin cerrahi olması gerektiği kanaatindeyiz.

Sonuç olarak iç meniskus ön boynuz semptomatik dislokasyonu, nadir görülen, anteromedial eklem aralığında lokalize inatçı bir ağrı bir karakterize olan bir patolojidir ve bu patolojinin tedavisinde uzun süreli sonuçları ortaya konamamış olmakla beraber en azından teorik olarak meniskusun ön boynuzunun mümkün olan vakalarda reataşmanı tercih edilmesi gereken tedavi yöntemidir.

SYMPTOMATIC DISLOCATION OF THE ANTERIOR HORN OF THE MEDIAL MENISCUS, ITS DIAGNOSIS AND TREATMENT

SUMMARY :

Sympomatic dislocation of the anterior horn of the medial meniscus is a subject which is still discussed and rarely mentioned in the literature. While some authors consider it as a phsiological variation some others report that it is absolutely pathological and requires treatment.

However, there seems to be no consensus on the ideal method of treatment in the publication. In 1100 arthroscopies we performed, we found five cases of symptomatic dislocation of ths anterior horn of the medial meniscus % 0.45). In the light of the experience we had in the arthroscopic investigation and the treatment of these patients we concluded that this is a pathological condition which is rarely seen, characterized by persistent pain in the anteromedial joint space and which still has more than one alternative method of treatment.

KAYNAKLAR :

1. Clancy, W. G., Keene, J. S., Goletz, T. H.: Symptomatic dislocation of the anterior horn of the medial meniscus. American Journal of Sports Medicine, 12 (1) : 57-64, 1984.
2. Dashefsky, J. H. : The meniscal shadow sign. Orthop. Rev., 7 : 67-71, 1978.
3. Jackson, D. W. : Discussion to «Symptomatic dislocation of the anterior horn of the medial meniscus», Clancy et all., American Journal of Sports Medicine, 12 (1) : 64, 1984.
4. Johnson, L. L. : Arthroscopic Surgery, Principles and pactice. Vol. I, pp. 493-494, 3. Ed., C. V. Mosby Company, St. Louis-Toronto-Princeton, 1986.
5. O'Connor, R. L. : Arthroscopy. Philadelphia, J. B. Lippincott, 1977.

Menisküs Lezyonlarının Bilgisayarlı Tomografi Artrografi ve Artrotomi İle Değerlendirilmesi

* Dr. Osman GÜVEN
** Dr. Mustafa KARAHAN

Diz ekleminde menisküsün travmatik lezyonlarına klinikte oldukça sık rastlanmaktadır ve bu eklemdeki tüm lezyonların yaklaşık 2/3'ünü oluştururlar.

Menisküs lezyonlarının tanısında temel radyolojik yöntem olan artrografinin uygulanmasına ilk olarak 1905'te başlanmıştır ve güvenilirliği yükesk sonuç vermektedir. Özellikle çift kontrast artrografi tanı yüzdesini arttırmaktadır, ancak invazif bir metoddur. Rutin çift kontrast artrografilerde, özellikle lateral menisküs incelenmesinde popliteus tendonu, medial menisküs incelenmesinde ise popliteal kistler nedeniyle zaman zaman tanı koymakta güçlüklerle karşılaşılmaktadır.

Non-invaziv bir metod olan Bilgisayarlı tomografi (BT) ise son yıllarda yaygınlaşmaya başlayan daha yeni bir metoddur. Diz eklemindeki patolojilerin tanısında kullanılmaktadır. Başlangıçta 1. ve 2. jenerasyon BT cihazlarına özgü olan görüntü kalitesi, 3 ve 4. jenerasyon BT cihazlarında çok yükselmiştir.

Çift kontrast artrografi ve takiben yapılan BT tetkiki, birbirini bütünlemektedir. Bu iki yöntemle meniküsler, bunları çevreleyen anatomik yapılar, menisküs yırtıkları ve diğer patolojiler güvenilir bir şekilde incelenebilmektedir.

Yırtık menisküsün parçalarının birbirleri ile olan ilişkileri, postartrogram BT ile tetkikinde rutin çift kontrast artrografilere nazaran daha belirgin olarak ortaya konulabilmektedir.

Bu çalşmada hem artrografi hem BT tetkiki ve ameliyat endikasyonu olan vakaların ise artrotomi sonrası değerlendirilmesi ile üçlü bir çalışma yapıldı ve bunların sonuçları karşılaştırıldı.

MATERYAL VE METOD :

Kliniğimize başvuran yaşları 14 ile 78 arasında değişen, ortalama yaşı 41,9 olan 51 hasta değerlendirildi. Toplam 7 hastada menisküsler sağlam bulundu. Menisküs yırtığı olan 44 hastadan 29'una BT tetkiki yapıldı. 24 hasta ise artrotomi sonucu değerlendirildi. 26 hasta erkek, 18 hasta ise bayandı. Hastaların kliniğimize başvurma nedenleri diz ağrısı, dizinde klik sesi veya hissi idi. 4 hasta akut diz kilitlenmesi ile başvurdu.

Bütün hastalara çift kontrast artrografi uygulandı. Bu artrografik tetkik kabul edilmiş, standard artrografik tetkiklere uygun olarak yapıldı.

Postartrogram BT tetkiki şu kriterlere göre uygulandı.

1. Hastanın artrografisi normal olmasına rağmen fizik muayenede menisküs bulguları varsa.

2. Artrografide her iki menisküsün posterior boynuzları iyi görülemiyorsa.

Diz eklemine aksiyel BT kesitlerinin elde olunması için hastalar sırtüstü yatırıldı, incelenecek diz gantry içine sokuldu ve diğer diz ise hastanın rahat edeceği bir pozisyonda gantry dışında bırakıldı. İncelenecek ekstremite, diz arkasına hafif bir destek konulduktan sonra bantlarla immobilize edildi, böylece 10 derece kadar bir açı sağlanarak semifleksiyonda tutuldu. Lateral pozisyonda alınan digital radyografide (scanogram) tibial eklem yüzüne paralel düzlem saptanarak gantriye gerekli açı verildi ve femur kondillerinin distalinden başlanarak tibia proximaline kadar diz eklemini içeren 10-14 adet 3 mm kalınlığında ve 1/2 üst üste binen kesitler elde edildi.

* Marmara Ü. T. F. Ort. ve Trav. ABD. Yard. Doçenti.
** Marmara Ü. T. F. Ort. ve Trav. ABD. Ar. Gör.

Bütün olgular Philips Tomoscan 350 cihazı ile değerlendirildi. Bu amaçla 400 mA ve 120 kV kullanıldı. BT'nin ilk yorumu yapıldı ve artrogramlarla karşılaştırıldı.

Hastalardan 24'üne artrotomi ve menisektomi uygulandı. Bunun için Smillie'nin anteromedial ve anterolateral oblik insizyonları kullanıldı. Düzgün ve komplete yakın kova sapı şeklinde yırtıklarda parsiyel, diğerlerine total menisektomi uygulandı.

BULGULAR :

51 hastadan 7'sinde menisküs patolojisi bulunmadı. Diğer 44 hastada 33'ünde sağ, 11'inde ise sol dizde meniskopati saptandı. 29 hastada medial menisküs yırtığı, 15 hastada ise lateral menisküs yırtığı mevcutttu. 3 hastada aynı zamanda popliteal kist ve bir hastada diskoid lateral menisküs saptandı.

Bazı vakalarda yırtık menisküs ve ayrılan parça görülmesine rağmen artrografide sadece menisküs görülmüştür, yırtık parça görülmemiştir.

TABLO 1 : Artrotomi Uygulanan Olguların Tanılarının Tetkiklere Göre Karşılaştırılması.

	Preop (+) tanı	Preop (—) tanı	Toplam Toplam
Artrografi	19 (% 79.1)	15 (% 20.9)	24
BT	18 (% 75)	16 (% 25)	24
Artrografi + BT	22 (% 91.6)	2 (%8.4)	24

Tablo - 1'de artrografi ve BT uygulanan ve artrotomi sonucu lezyonu kanıtlanan 24 vakanın bu tetkikler yönünden ayrı ayrı değerlendirilmesi gösterilmiştir. Tablo - 1'de görüldüğü gibi her iki tetkik metodu birlikte kullanıldığı takdirde doğru tanı koyma oranı % 91.6'ya çıkmaktadır.

TARTIŞMA ve SONUÇ :

Bu çalışmada çeşitli nedenlerle preoperatif değerlendirme sonucu tanı konulan tüm olgulara artrotomi uygulanamadı. Bazı olgular hemen ameliyatı kabul etmediler. Bazıları ise takipten çıktılar. Bu nedenle 24'üne artrotomi uygulanabildi. Bunların hepsinde menisküs lezyonu bulunarak menisektomi uygulandı. 2 vakada artrografi ve BT sonucu lezyon tespit edilememesine rağmen hastanın kliniği dikkate alınarak artrotomi uygulandı. Bu vakalarda menisküs yırtığı olduğu görüldü ve menisektomi uygulandı.

Menisküs yırtıkları BT ile görülebilmektedir. Non-invaziv bir metod olduğundan bir çok hasta tarafından tercih edilmektedir. Ancak pahalı bir tetkik olduğu için her hastada yapılması mümkün olamamaktadır. Biz bu nedenle BT endikasyonunu sınırlamak zorunda kaldık.

Bazı küçük ve horizontal yırtıklar bu tetkikle görülmeyebilir. Bunun tersi olarak menisküsün iç kenarlarının bazı yırtıkları BT ile artrografiye göre daha iyi görülmektedir. Örneğin bir vakamızda artrografide posterior boynuzda vertikal yırtık, BT'de ise anterior boynuzda başka bir lezyon tesbit edildi. Artrotomide ise hem anterior hem de posterior boynuzda ayrı ayrı iki yırtık olduğu görüldü. Bu ve benzeri örnekler bu iki inceleme yönteminin birbirini bütünlediğini göstermektedir. Bu sonuç tablo - 1'de de görülmektedir. Pozitif tanı oranı çift kontrast artrografide % 78., BT'de % 75 olarak bulunmuştur. Bu oran iki yöntem birlikte değerlendirildiğinde ise % 91.6 olmaktadır.

BT ile menisküs incelenmesi bazı merkezlerde kontrast madde enjeksiyonu ile yapılmaktadır. Ancak bu T'nin artrografi ve artroskopiye karşı en önemli üstünlüğü non-invazif bir teknik olmasıdır. Bu nedenle kontrast madde kullanmadan uygulamayı tercih etmekteyiz.

Çift kontrast artrografi halen oldukça hassas bir inceleme yöntemi olarak önemini korumaktadır. Ancak BT'nin bir avantajı, non-invaziv oluşu yanında, menisküsü anatomik şekline uygun ve bir bütün olarak gösterebilmesidir. Bunun yanında en güvenilir tetkikin artrotomiye göre non-invaziv bir tetkik olan artroskopi olduğu gözardı edilmemelidir.

Patella Kondromalazisinde Artroskopik Tanı İle Lateral Release Girişimi

* Dr. Melih BOYACIOĞLU
Dr. Turgay ER

Patella kondromalazisisi ve Femoro - patellar artrozlarda çeşitli cerrahi girişimler uygulanmaktadır.

Bunları şu şekilde sınıflandırabiliriz.

Patellanın Kondromalazisi (I-II'inci derecede) — Lateral release,

Patellanın Kondromalazisi (III'üncü derecede) — Eklem Temizliği, Lateral release, Fasya plastiği.

Patellanın Kondromalazisi (III'üncü derecede + Femora-patellar artroz) — Tüberositas Tibianın ventralizasyonu (Bandi-Emslie teknikleri)

Kondromalazi (Patellanın) üç guruba ayrılır.

Eiklaar'a göre Patella Kondromalazisinin teşhisinde Artroskopinin yeri klinik muayeneye nazaran altı kez daha kuvvetli olduğunu saptamıştır.

Artroskopi ile patelle arka yüzündeki kıkırdakta olan malazik defektler, artrozik deformiteler kesin olarak teşhis edilir.

Slayt II'de Patella arka yüzündeki kıkırdağın iğne ile kontrolu, gösterilmiştir.

Slayt III'de Artroskopun antero-lateral girişimi ile Patellanın medial yüzündeki kıkırdağın lameller şeklinde görünümü görülmektedir.

Slayt IV'te Patella kıkırdağının saçak şeklindeki kondromalazik durumu görülmektedir.

Baltalimanı Kemik Hastalıkları Hastanesinde 1986 - 1989 yılları arasında retropatellar şikayetler nedeniyle başvuran ve cerrahi müdahale önerilen 40 hastaya, aynı seansta Artroskopi ve lateral release girişimi uygulandı.

Hasta gurubu :

27,si Kadın % 67,5

13'ü Erkek % 32,5

Yaş ortalaması : 25,5

En genci : 14 yaşında Bayan,

En yaşlısı : 46 yaşında Erkek idi.

İndikasyonları :

31 vaka % 77,5 Patelle kondromalazisi (I-II'inci derecede)

9 vaka % 22,5 Patella kondromalazisi (III'üncü derece) + Femoro-patellar artroz.

Teknik :

Tedavi prensibinin amacı patella ekseninin normale getirilmesi, femora-patellar basının ortadan kaldırılmasıdır.

Artroskopik tanı konduktan sonra aynı seansta lateral release uygulanır.

Lateral eklem aralığından yapılan 2 cm lik kesi ile lateral retinaculum proksimale doğru patellanın 4 cm üzerine kadar patellanın yanından menisküs bıcağı Smillie ile kesilir. Bu işlem diz eklemi açılmadan yapılır.

Post-operativ kompresyon bandajı uygulanıp, ikinci günden itibaren aktif Quadri-

* Baltalimanı Kemik Hastalıkları Hastanesi uzmanı.

ceps+M. vastus medialis egzersizlerine başlanılır. Hasta ertesi gün ayağa yük vermeden kaldırılır, yedinci günden itibaren yük vermeye başlanılır.

Neticeler :

Ortalama gözlem süresi 1 yıl 8 ay,

Maksimal gözlem süresi 2 yıl 7 ay dır.

Denebilirki bu gözlem süresi oldukça kısadır, erken neticeler olarak göze alınmalıdır.

Neticeleri şu şekilde özetlemek mümkündür.

Ameliyattan önce ve sonra duyulan subjektiv şikayetlerin karşılaştırılması.

Ameliyattan önce bütün vakalarda mevcut klinik yakınmaların, dizin maksimal fleksiyonunda olan ağrının, 32 vakada % 80'ninde kısmen düzeldiği, geri kalan 8 vakada % 20 şikayetlerin devam ettiği görüldü. Şikayetlerin devam ettiği vakalarda patella kondromalazisinin ikinci dereceden daha ileri olduğu ve yine bununla birlikte femora-patellar artroz saptandı.

Bu 8 vakadan daha sonra 5'ine açık müdahale uygulandı.

Komplikasyonlar :

4 vakada Hemartroz % 10.

2 vakada Hafif, yüzeyel cilt infeksiyonu,

Bunların dışında ciddi başka komplikasyona rastlanmadı.

Tartışma :

Bu olgular ışığında edindiğimiz izlenim, patella kondromalazisinde indikasyon iyi konulduğu taktirde (Artroskopik tanı ile), komplikasyonların, iş gücünden kaybın az olması nedeniyle, lateral release işleminin yüksek oranda yüzgüldürücü olduğudur.

KAYNAKLAR :

1. BANDI W. Chondropathia patellae und feforopatellare Arthrose. Helv. chir. Acta, Suppl. II (1972)
2. GILLQUIST J., HAGBERG G : A new modification of the technique of the knee Joint. Acta chir. scand. 142 : 123 (1976)
3. GLINZ W. : Diagnostische Arthroskopie und arthrosyopische Operationen am Kniegelenk. Huber, Bern 1979.
4. WIBERG G : Studies of the femoro-patellar joint. Acta orthop. scand. 12 : 319-325.

Cerrahi Artroskopide Triangulasyon Tekniği İle Menisektomi

* Dr. Ethem GÜR ** Dr. Oğuz GÜRCAN *** Dr. Metin BAYDAR
*** Dr. Nevres AYDOĞAN

Gülhane Askeri Tıp Akademisi Askeri Tıp Fakültesi Ortopedi ve Travmatoloji Ana Bilim Dalında video kamera altında cerrahi artroskopinin uygulanışı Kasım 1988'de başlamış olup, Mayıs 1989'a kadar geçen ilk 6 aylık peryodda toplam 93 hastaya transartroskopik menisektomi uygulanmıştır. Hastalarımızın yaşı 15-54 yaş arasında değişmekte olup ortalama yaş 23 olarak bulunmuştur.

GİRİŞ :

Transtroskopik menisektomi, ilk kez 1976 da Japon Ortopedist IKEUCHI, daha sonra da Amerikalı Ortopedist O'CONNOR tarafından 1977'de gerçekleştirilmiştir.

Triangulasyon, artroskop ile gözlem altında diz eklemi içerisine değişik giriş yerlerinden sokulan bir veya birden fazla enstrümanın, diagnostik ve cerrahi amaçla kullanılmasını içermektedir.

METOD :

87 olguda spinal anestezi, 6 olguda ise anestezi sonrası komplikasyonların az görüldüğü «Diprivan» ile genel anestezi uygulanmıştır.

Olguların 23'ü (% 25), ayaktan tedavi görmüş olup, 70 olgu ise (% 75) yatarak tedavi görmüşlerdir.

Diagnostik amaçlı artroskopide, 30° ve 70° lik geniş çaplı skoplar, cerrahi artroskopi aşamasında ise genellikle 10° lik skop kullanılmıştır. Klasik antereolateral giriş ile başlayan artroskopide ilkin anteromedial giriş kullanılmış, triangulasyon aşamasında santral giriş'in yanısıra diğer aksesuar girişlerde kullanılmıştır.

Tüm olgular turnike altında ve stabilizasyon açısından «leg-holder» uygulanarak opera edilmişlerdir.

Triangulasyon tekniği ile gerçekleştirilecek transartroskopik bir menisektomide kullanılan temel enstrümanlar : «sleeve», künt trokar, direnaj kanülü, 10°-30°-70° lik skoplar «probe», «grasping», düz, sağa ve sola eğri basket forsepsler, düz, sağa ve sola eğri makaslar, Erickson bıçak setindeki değişik nitelikteki menisküs bıçaklarını içermektedir.

En sık karşılaştığımız medial kova şapı yırtıkları, triangülasyon tekniği ile, anteriordan menisküs bıçakları yada makaslarla serbestleştirdikten sonra «grasping» ile yakalayıp posterior boynuzdan yine bıçaklar ve makas yardımı ile eksize ettik. 3. ve 4. dekat'ta daha sık gözlemlediğimiz flap yırtık ile horizontal klivaj yırtıklarını ise basket forsepsler ve menisküs bıcakları ile eksize ettik.

MATERYAL :

Hastalarımızın yaşı 15-54 yaş arasında değişmekte olup, ortalama yaş 23 olarak bulunmuştur. Hastalarımızın 90'ı erkek olup, 3 tanesi kadındır.

Parsiyel yada komplet menisküs lezyonu izlenen hastaların % 10'unda (9 olgu) anterior instabilite saptanmıştır.

Medial menisküs, lateral menisküse oranla 3 kez daha fazla sıklıkla yaralanmıştır. Kova sapı, transvers ve longitudinal vertikal yırtıklar genç hastalarda, horizontal klivaj ve flap yırtıklarda yaşlı hastalarda daha sıklıkla izlenmektedir.

Post-op takipte hastalar 1. hafta sonunda muayene edilmekte takiben aylık peryodlarla

* GATA As. Tıp Fak. Ort. ve Trav. A.B.D. Prof. Dr.
** GATA As. Tıp Fak. Ort. ve Trav. A.B.D. Yrd. Doç. Dr.
*** GATA As. Tıp Fak. Ort. ve Trav. A.B.D. Uzm. Öğr.

rehabiiltasyon programı değerlendirilmektedir.

KOMPLİKASYON :

Hiçbir olgumuzda enfeksiyon, damar ve sinir lezyonu gibi önemli bir komplikasyon gözlenmemiştir.

Pre-operatif dönemde büyük sorun olarak gözlenen ağrı, özellikle post-operatif 1. haftadan itibaren tamamen kaybolmuştur.

Diagnostik olarak anterior instabilite izlenen 9 olgumuzda sonradan anterior cruciate rekonstrüksiyonu uygulanmıştır.

SONUÇLAR :

Yatarak tedavi gören 70 olgunun (% 75) ortalama, hastanede kalma süresi 5.4 gün olmuştur. Ortalama operasyon süresi ise 47 dk. olarak saptanmıştır. Bu süre içerisine diagnostik artroskopi ve dökümentasyon için geçen süre de dahil edilmiştir. Artroskopik prosedürün yetersiz kaldığı ve aynı seansta artrotomiye geçilen olgular bu çalışmanın dışında tutulmuştur.

Olgularımızın menisküs lezyon tiplerine göre dağılımı Tablo - I de gösterilmiştir.

TABLO I : Olgularımızdaki Menisküs Lezyonlarının Tiplerine Göre Dağılımı

Longitudinal yırtık (Kova sapı, periferik ayrılma)	58	% 62
Horziontal yırtık	13	% 14
Oblik yırtık	6	% 6
Radial yırtık	2	% 2
Flap yada degeneratif menisküs yırtığı	14	% 16
TOPLAM	**93**	**% 100**

Olgularımızın % 95'i operasyondan sonraki ilk bir ay içerisinde aktif görevlerine dönmüşlerdir.

Artroskopik menisküs eksizyonlarında genellikle günümüzdeki genel eğilime uygun olarak zorunlu kalınmadıkça total menisküs eksizyonundan sakınılmış, genellikle parsiyel menisektomi tercih edilmiştir. Yalnız, yaygın periferik ayrılma gösteren 5 olguda subtotal eksizyon yapılmak zorunda kalınmıştır.

TARTIŞMA :

Menisküs lezyonlarının tedavisine yeni bir yaklaşım getiren artroskopinin, atravmatik bir teknik oluşu, kısa hastanede kalma süresi ve erken mobilizasyon sağlanması, komplikasyonlarının azlığı, diz bölgesinde skar dokusu bırakmaması gibi üstünlüklerinin yanısıra; lezyonların tanısında sağladığı kesinlik, önemini ve güncelliğini gün geçtikçe artırmaktadır

Transartroskopik tüm menisektomilerde triangülasyon temel tekniği oluşturmaktadır.

Artroskopide triangülasyonun sağlanabilmesi uzun bir çalışma ve deneyim gerektirdiği için artroskopik cerrahi ile uğraşacaklara uzun ve sabırla yapılacak bir «Workshop» çalışması önerilmektedir.

Yeterince deneyim kazanılmadan yapılan artroskopinin hele cerrahi amaçla yapıldığında, diz eklemindeki tüm yapılara zarar vereceği önemle bilinmeli, gereken sabır, dikkat ve özen gösterilmelidir.

KAYNAKLAR :

1. Casscells, S. W : The place of arthroscopy in the diagnosis and treatment of internal derangement of the knee. Clin. Orthop. 151 : 135, 1980.
2. Dandy, D. J. : Early results of closed partial meniscectomy. Br. Med. J. 1 : 1099- - 1978.
3. Gillquist, J. : Operative arthroscopy. Endoscopy 12 : 281, 1980.
4. Guhl, J. F. : Operative arthroscopy. Am. J. Sports Med. 7 (6) : 328, 1979.
5. Hughston, J. C. : A simple menicectomy. Am. J. Sports. Med. 3 : 79, 1975.
6. Ikeuchi, H. : Surgery under arthroscopic control. Rhumatologie (Paris) 33 : 57, 1976.

7. Jackson, R. W., and Dandy, D. J. : Partial meniscectomy. J. Bone Joint Surg. 58 B : 142, 1976.

8. Johnson, R. J., Kettelkamp, D. B., Clark, W., and Leavlerton, P. : Factors affecting late results after meniscectomy. J. Bone Joint surg. 56 A : 719, 1974.

9. McGinty, J. B. : Arthroscopic surgery in sport injuries. Orthop. Clin. North Am. 11 (4) : 787, 1980.

10. McGinty, J. B., Geuss, L. F., and Marvin, R. A. : Partial or total meniscectomy. J. Bone Joint Surg. 59 A : 763, 1977.

11. O'Connor, R. L. : Arthroscopy. Philadelphia, J. B. Lippincott, 1977.

12. Oretorp., N., and Gillquist, J. : Transcutaneous meniscectomy under arthroscopic control. Int. Orthop. 3 (1) : 19, 1979.

13. Smillie, I. S. : Injuries of the knee joint. London, Churchill Livingstone, 1978.

14. Tapper, E. M., and Hoover, N. W. : Late results after meniscectomy. J. Bone Joint Surg. 51 A : 517, 1969.

15. Watanabe, M., Takeda, S., and Ikeuchi, H. : Atlas of Arthroscopy, ed. 2. Tokyo, Igaku Shoin, 1969.

Kliniğimizde Uygulamış Olduğumuz Cerrahi Artroskopi ve Sonuçları

* Dr. Erdoğan ALTINEL
** Dr. Semih GÜR

İntraartiküler yapıların endoskopik araçla direkt görülmesi esasına dayanan artroskopinin tanısal değerinin tam olarak ortaya konulmasından sonra, tedavi amaçlı artroskopik cerrahi uygulamaları başlamıştır. Tekniğin en önemli üstünlüğü artrotomilerde olduğu gibi eklemin açılmamasıdır. Böylelikle morbidite ve komplikasyon oranı çok düşük, rehabilitasyon kısa ve hızlı olmaktadır. Hastaların günlük aktivitelerine erken başlaması ile hastanede kalma sürelerinin çok azalması artroskopik cerrahi girişimlerin bilinen avantajlarıdır (2, 5, 6, 11, 12, 13, 16, 18, 20, 21).

İlk artroskopik cerrahi uygulaması, sinovyal biyopsinin artroskop aracılığı ile mümkün olabileceği tezini ileri süren E. S. Geist tarafından ortaya atılmıştır (2). 1962 yılında Watanabe ilk artroskopik parsiyel menisektomiyi gerçekleştirdi (23). 1968'de Ikeuchi diskoid bir meniskusa artroskopik total menisektomi operasyonu yaptı (9, 23). Bunların ardından artroskopik menisektomi konusundaki çalışmalar ve sonuçları yayınlanmaya başlandı. 1977 yılında O'Connor 40 olguda (19), 1977'de Mc Ginty (15), 1978'de Jakson ve Dandy (10), 1979 yılında Glinz (5) ve Metcalf (17), 1981'de ise Johnson (13) artroskopik menisektomi sonuçlarını yayınladılar.

Akdeniz Üniversitesi Tıp Fakültesi Ortopedi ve Travmatoloji Ana Bilim Dalında 1982 yılından bu yana tanısal amaçla uygulamaya başladığımız artroskopik girişimleri 1984 yılından itibaren de cerrahi olarak kullanmaya başladık .

GEREÇ VE YÖNTEM :

Akdeniz Üniversitesi Tıp Fakültesi Ortopedi ve Travmatoloji Ana Bilim Dalında 1984-1989 yılları arasında, çeşitli diz patolojileri nedeniyle başvuran 288 olguya artroskopi yapılmış ve bu olgulardan 58 tanesine ise tanı ve tedavi amaçlı artroskopik cerrahi girişim uygulanmıştır.

Artroskopik cerrahi yapılan 58 olgunun en küçüğü 12, en büyüğü ise 80 yaşında olup ortalama yaş 30.24 idi. Olguların cinsiyete ve artroskopik girişim yapılan dize göre dağılımları Tablo 1'de özetlenmiştir.

	Erkek	Kadın	Toplam	Yüzde
Sağ Dız	25	8	33	% 56.90
Sol Dız	17	8	25	% 43.10
Toplam	42	16	58	% 100.00
Yüzde	% 72.41	%27.59		% 100.00

TABLO 1 : Artroskopik Cerrahi Uygulanan Olguların Cinsiyete ve Dize Göre Dağılımları

Olguların artroskopik cerrahi öncesi klinik tanıları Tablo 2'de belirtilmiştir.

Klinik Tanı	Olgu Sayısı	Yüzde
Meniskus lezyonu	12	% 20.69
Meniskal+Bağ patolojisi	3	% 5.17
Sinovyal patolojiler	19	% 32.76
Kıkırdak patolojileri	9	% 15.22
Diğer (Patellofemoral sen., internal derangement)	15	% 25.86

TABLO 2 : Artroskopi Öncesi Olguların Klinik Tanıları.

* Akd. Ün. Tıp Fak. Ortopedi ve Travmatoloji Ana Bilim Dalı Profesörü.
** Akd. Ün. Tıp Fak. Ortopedi ve Travmatoloji Ana Bilim Dalı Uzmanı.

Artroskopik cerrahi girişim, biyopsi alınması planlanan olgularda lokal diğerlerinde ise genel, epidural ve regional anestezi ile yapılmıştır. Klinik uygulamamızda daha çok anterolateral giriş yolu ile sıvı ortamda triangülasyon tekniğini kullandık. Artroskopik cerrahi işlemlerimizde ise WOLF Type 4015 artroskopunu, 25° ve 70° bakış açılı optikleri ile artroskopik cerrahi enstrümanlarını kullanarak gerçekleştirdik.

Cerrahi artroskopi girişimlerinde kullanılan anestezi şekilleri Tablo 3'de gösterilmiştir.

Anestezi Şekli	Olgu Sayısı	Yüzde
Lokal	28	% 48.27
Genel	14	% 24.14
Epidural	13	% 22.42
Regional	3	% 5.17
TOPLAM	58	% 100.00

TABLO 3 : Uygulanan Anestezi Şekilleri

Olgularda artroskopik cerrahi yapılırken şu giriş yolları kullanılmıştır: 48 olguda (% 82.76) anterolateral, 3 dizde (% 51.7) anteromedial, 5 olguda (% 8.62) transpatellar, 2 olguda (% 3.45) ise superolateral ve diğer girişim şekilleri uygulanmıştır.

SONUÇLAR :

Cerrahi artroskopi yapılan 58 olgunun transartroskopik girişimlerin çeşitlerine göre dağılımları Tablo 4'de verilmiştir.

Artroskopik parsiyel menisektomi ve lateral retinaküler release yapılan hastaların takibinde Tapper ve Hovver'in (21) kriterleri kullanılmış olup bu kriterler Tablo 5'de özetlenmiştir. Diğer girişimler ise klinik muayene ve fonksiyonel sonuçlar (Ağrı, hareket genişliği, eski işine dönme) açısından değerlendirilmiştir.

Bu kriterlere göre artroskopik menisektomi ve lateral retinaküler release yapılan olguların değerlendirilmesi ve sonuçları Tablo 6'da gösterilmiştir.

Artoskopik Cerrahi Girişimler	Olgu Sayısı	Yüzde
Biyopsi	28	% 48.27
Parsiyel menisektomi a — Parsiyel mediall menisektomi : 11 b — Parsiyel mediall menisektomi : 3	14	% 24.14
Lateral Retinaküler Release	6	% 10.35
Eklem içi serbest cisim çıkarılması	4	% 6.90
Plika Kesisi	3	% 5.17
Osteokondral kırık debritmanı	2	% 3.45
Osteokondritis dissekans fiksasyonu	1	% 1.72
Toplam	58	% 100.00

TABLO 4 : Olgulara Uygulanan Artroskopik Cerrahi İşlemlerin Dağılımları.

Çok İyi	Hiçbir yakınma yok.
İyi	Yalnızca ağrı yüklenmede hafif ağrı, ancak fonksiyonel kaybı olmayan
Orta	Normal yüklenmede az ağrı, az derecede fonksiyonel kayıp. Ağır sporlar hariç aktivite kaybı yok.
Kötü	Günlük yaşam hareketlerinde yakınma ve fonksiyon kaybı.

TABLO 5 : Tapper ve Hovver'in Menisektomi Sonrasında Sonuçları Değerlendirme Kriterleri (21).

Girişim	Fonksiyonel Sonuç	Ortalama Çalışamama Süresi
Artroskopik Parsiyel Menisektomi (n : 14)	Mükemmel (n : 10) İyi (n : 4)	7-10 Gün
Lateral Retinaküler Release (n : 6)	Mükemmel (n : 5) İyi (n : 1)	2- 7 Gün

TABLO 6 : Artroskopik Menisektomi ve Lateral Retinaküler Release Yapılan Olguların Değerlendirme ve Sonuçları.

Diğer artroskopik cerrahi işlemlerinde (biyopsi, plika kesisi, eklem içi serbest cisim çıkarılması, kıkırdak debritmanı) ise sonuçlar mükemmel olup çalışamama süresi 0-1 gün saptanmıştır.

Cerrahi artroskopi uygulanan 58 olguda görülen komplikasyonlar ise : 1 olguda (% 1.72) tromboflebit, 2 olguda (% 3.44) epidural anesteziye bağlı komplikasyon oluşmuş ve bu iki olgu tıbbi tedavi ile tam şifaya kavuşmuştur. 1 olguda (% 1.72) kalıcı effüzyon gelişmiştir.

TARTIŞMA :

Artroskopik menisektomi operasyonlarının en önemli üstünlüğü hastanede kalma, normal aktivitelerine ve spora dönme sürelerinin kısalığıdır (1, 2, 3, 4, 6, 7, 11, 14, 18, 20, 21, 22). Gliniz hastayı hiç yatırmadan artroskopik menisektomi uygulamaktadır (6). Hospitilize edilenlerde ise süre kısadır. Dandy (1) 1. 3 gün, Gilliquist ve ark. (3) 1.7 gün, Grana ve ark. (7) 2 gün, Tregonning (22) 1 gün, Simpson (20) 2.5 gün, Klein ve Sculitz (14) 3.5 gün süre ile hastanede yatırdıklarını bildirmişlerdir. Biz çalışmamızda ise, biyopsi ve diğer küçük cerrahi girişimlerde ayaktan tedavi uyguladık. Artroskopik cerrahi girişim yapılan olgular ise 1-2 gün hastanede yatırıldı.

Yine artroskopik menisektomi sonrasında çalışamama süresi oldukça kısadır. Glinz (6) 6.2 gün, Dandy (1) 10.5 gün, Gilliquist (4) 7 gün, Hamberg (8) 10.3 gün, Klein ve Schulitz (14) 14 gün, Tregonning (22) 12.9 gün, Simpson (20) 15 gün ortalama süre bildirmişlerdir. Çalışmamızda artroskopik menisektomi yapılan olgulardaki ortalama çalışamama süresi 7-10 gün arasındadır. Açık menisketomi uygulananlarda ise bu süre 31-90 gün arasında değişmektedir (6, 16, 20, 22).

Cerrahi artroskopinin komplikasyon oranı artrotomiye nazaran oldukça azdır. Bu çalışmadaki komplikasyon oranı % 1.72 iken, açık menisektomi yapılan bir seride bu oran % 4-15'dir (14).

Artroskopik menisektomiden sonra literatürdeki iyileşme yüzdeleri de yüksektir. Glinz (6) % 93,2, Gilliquist ve Oretop (4) % 87, Nortmore-Ball ve Dandy (18) % 90.5 iyi ve çok iyi sonuçları Tapper-Hovver (21) kriterlerine göre değerlendirerek bildirmişlerdir. Bizim olgularımızdaki iyileşme yüzdesi aynı kriterler esas alınarak % 100 olarak bulunmuştur. Parsiyel menisektomi uyguladığımız olgu sayımızın azlığına karşın bu oran açık menisektomiye nazaran artroskopik menisektominin üstünlüğünü vurguladığı inancındayız.

Klasik artrotomi ile karşılaştırıldığında hastanede ve işten kalma süresinin kısalığının yanında; morbitidesinin düşüklüğü, rehabilitasyonun hızlı olması ve sonuçta iyileşme yüzdelerinin yüksekliği cerrahi artroskopinin önemini ve değerini ortaya koymaktadır.

KAYNAKLAR :

1. Dandy, D. J. : Early results of closed partial meniscectomy. Brith. Med. J., 1 : 1099, 1978.
2. Dandy, D. J. : Arthroscopic surgery of the knee. 1. Ed. Churchill/Livingstone, Edinburg and London, 1981.

3. Gilliquist, J., Hamberg, P., Lysholm, J. : Endoscopic partial and total meniscectomy. Acta Orth. Scand., 53 : 975, 1982.

4. Gilliquist, J., Oretop, N. : Arthroscopic partial menisectomy : Technique and long term results. Clin. Orthop. Rel. Res., 167 : 29-42, 1982.

5. Glinz, W. : Diagnostische und Operative Arthroskopie am Kniegelenk. Huber, Bern/Stuttargt/Wien, 1979.

6. Glinz, W., Ghafier, M. : Arthroskopische deniskusresektion : Resultate 1-7 jahre nach der operation Ed. T. Tilihg. Arthrozkopische meniskuschirurgie. Enke, Stuttgart, 1981.

7. Grana, W. A., Connor, S., Hollingsworth, S. : Partial arthroscopic meniscectomy. Clin. Orthop. Rel. Res., 164 : 78-83, 1982.

8. Hamberg, P., Gilliquist, J., Lysholm, J. : A comparison between arthroscopic meniscectomy and modified open meniscectomy. J. Bone Joint Surg., 66-B : 624, 1984.

9. Ikeuchi, H. : Meniscus surgery using watanabe arthroscope. Orthop. Clin. North Am., 13 : 629, 1976.

10. Jackson, R. W., Dandy, D. J. : Partial meniscectomy. J. Bone Joint Surg., 58-B : 142, 1976.

11. Jackson, R. W. : Arthroscopic surgery. J. Bone Joint Surg., 65-A : 416-420, 1983.

12. Jackson, R. W. : The scope of arthroscopy. Clin. Orthop. Rel. Res, 208 : 1986.

13. Johnson, L. L. : Diagnostic and surgical arthroscopy. Mosby. 1981.

14. Klein, W., Schulitz, K. P. : Arthroscopic meniscectomy. Arch. Orthop. and Traum. Surg., 101 : 231, 1983.

15. Mc Ginty, J. B., Geuss, L. E., Marvin, R. A. : Partial or total meniscectomy J. Bone Joint Surg., 59-A : 763, 1977.

16. Mc Ginty, J. B. : Editorial. J. Bone Joint Surg., 65-A : 287-288, 1983.

17. Metcalf, R. W. : Arthroscopic surgery technique : The bucket-handle meniscal tear. Amer. Acad. Orthop. Surg. Proceedings, 1979.

18. Northmore - Ball, M. D., Dandy, D. J. : Longterm result of arthroscopic meniscectomy. Clin. Orthop., 167 : 34, 1982.

19. O'Connor, R. L. : Arthroscopy. J. B. Lippincott Comp., Philadelphia, 1977.

20. Simpson, D. A., Thomas, N. P., Aicroth, P. M. : Open and closed menisectomy. A coparative analysis. J. Bone Joint Surg., 68 - B : 301-304, 1986.

21. Tapper, E. M., Hoover, N. Wi : Late results after meniscectomy. J. Bone Joint Surg., 65-B : 378-382, 1983.

23. Watanabe, W., Bechtol, R. C., Nottage, W. M. : History of arthroscopic surgery. In : Shahriaree H. : (Ed.) : O'Connor's textbook of arthroscopic surgery.; Lippincott Comp., Philadelphia, 1984, S. 1.

Diz Eklemi Artroskopik Verilerinin Aracılığı İle Arşivlenmesi

* Dr. Ömer TAŞER ** Dr. Aziz K. ALTURFAN *** Dr. Mehmet KOCAOĞLU

İstanbul Tıp Fakültesi Ort. ve Travmatoloji Ana Bilim Dalında tanısal artroskopi uygulamasına 1983 yılında başlanmıştır. Cerrahi artroskopi uygulamasına ise 1987 yılı içinde geçilmiştir. Bugüne kadar kliniğimizde yapılan tanı ve tedavi amaçlı diz eklemi artroskopilerinin sayısı 1200'ü geçmiştir. Hasta sayısının bu denli yoğun olması hem hasta takibinde bazı zorluklara yol açmakta, hem de bu vakaların içinden bilimsel amaçla belirli bir konunun taranması çok uzun zaman ve emek kaybına neden olmaktadır.

Bu problemlere çözüm bulabilmek amacıyla biz kliniğimizde artroskopi uygulanmış hastalarla ilgili verileri standardize bir form aracılığı ile bilgisayara kaydetmeyi hedefledik (1, 2, 3,). Bu iş için «Macintosh SE» (1 MB RAM ve 80 MB Hard disk) bilgisayarını kullanmaktayız. Bizim burada sunduğumuz program yurdumuzda daha yaygın olan IBM ve uyumlu bilgisayarlarında kullanlabilen «Data base III +» dilinde hazırlanmıştır (2). Ancak biz kendi bilgisayarımızda «file maker +» programını kullanmaktayız.

Formumuz Anamnez, Fizik Muayene, Radyolojik Değerlendirme ve Tanısal ve/veya Tedavi amaçlı artroskopi olmak üzere toplam 4 bölümden oluşmaktadır. Birinci bölümde hastanın kimliği ve şikayeti ile ilgili veriler 23 soruda toplanmıştır. Formun ikinci bölümü olan fizik muayene bölümünde elde edilen muayene bulguları 16 soruda özetlenmekte ve konvansiyonel radyolojik görünüm yanında tomografi, kemik sintigrafisi ve CAT sonuçlarınında verildiği 7 soruluk radyolojik değerlendirme bölümü ile artroskopi öncesi muayene kademesi bitirilirmektedir. Bundan sonraki bölümde hastaya uygulanan artroskopiden elde edilen sonuçların dökümüne geçilmektedir. Bu bölüm kendi içinde «anestezi altında muayene, tanısal artroskopi, artroskopik cerrahi ve/veya artrotomi ile dökümentasyon» alt gruplarından oluşmaktadır. Bu son bölümde toplam 57 soru vardır.

İlk bakışta soru adedi çok fazla gözükmekte ve gerek formun doldurulması ve gerekse bilgisayara yüklenmesi işlemi fazla zaman alıcı izlenimini vermektedir. Ancak soruların hemen tamamının çoktan tek seçmeli oluşu hem işlem için gerekli zamanı asgariye indirmekte hem de bilgilerin değişik hekimler tarafından toplanması halinde bile standardizasyondan sapma olmamaktadır. Bu durum tıp terminolojisinin ne yazıkki henüz tam anlamı ile oturmadığı ülkemiz koşullarında son derece önem kazanmaktadır (1).

Bizim bu tebliği burada sunmamızın amacı artroskopik verilerin arvişlenmesi işleminin sadece kendi kliniğimiz çapında değil, daha yoğun ve sağlıklı bir bilgi alışverişi için tüm Türkiye'de örgütlenmesine katkıda bulunmaktadır.

KAYNAKLAR:

1. Gökçay, İ., Aytaç, İ., Aytaç, Ö. L., Taşer Ö. : Hareket sistemi hastalıklarının, travmalarının ve tedavilerinin sınıflandırılması, Acta Orthop. Traum. Turc., 23 (2) : 36-37, 1989.
2. Gillmore, G. H., Reed, M. J. : A comprehensive automated, record-keeping system or the orthopaedic office, Orthop. Clinic of North America, Vol : 17, No : 4, S : 553-565, Oct. 1986.
3. Johnson, L., L., Arthroscopic Surgery, principles and pratice, the C. V. Mosby Company, S : 246-323, 1986.

* İstanbul Tıp Fakültesi Ortopedi ve Travmatoloji A.B. Dalı Doçenti
** İstanbul Tıp Fakültesi Ortopedi ve Travmatoloji A. B. Dalı Profesörü
*** İstanbul Tıp Fakültesi Ortopedi ve Travmatoloji A. B. Dalı Asistanı

HASTA MUAYENE FORMU

FORMI (ANAMNEZ)

1. Hastanın Adı : .....
   Soyadı : : .....
   Baba Adı : : .....
2. Muayene Tarihi : ...../...../.....
3. Meslek : 1 - Sporcu : a) Amatör
   b) Profesyonel
   2 - Serbest Meslek
   3 - Diğer
4. Adres : ...../Sehir/P. Kodu
5. Doğum Tarihi : ...../...../.....
6. Cinsiyet : 1 - Erkek
   2 - Kadın
7. Telefon No : 1 - Ev Tel.
   2 - İş Tel.
8. Şikayetin hangi dizde : 1 - Sağ
   2 - Sol
   3 - Bilateral
9. Şikayetin Başlama Şekli : 1 - Ağrı
   2 - Yanma
   3 - Şişme
   4 - Hareket Kaybı
   5 - Kilitlenme
   6 - Aktivite Kaybı
   7 - Diğer :.....
10. İlk şikayetin ortaya çıkış zaman : ...../...../.....
11. Şikayetin ortaya çıkış sebebi : 1 - Trafik Kazası
    2 - Düşme
    3 - Spor yaralanması
    4 - İş Kazası
    5 - Diğer
12. Ağrının lokalizasyonu : 1 - Ön
    2 - Medial
    3 - Arka
    4 - Lateral
    5 - Patella üzerinde
    6 - Derinde
    7 - Her yerde
13. Ağrının sıklığı : 1 - Aktivite ile
    2 - İstirahatte bile devam ediyor
    3 - Bağıntısız olarak ani başlıyor

14. Ağrının nasıl geçtiği : 1 - Hiç geçmiyor
2 - İstirahatle
3 - Aktive ile
4 - İlaçla : ..... (İlacın adı)
5 - Fizik tedavi ile : a) Sıcak uygulama
b) Soğuk uygulama

15. Krepitasyon : 1 - Var
2 - Yok

16. Eklem kilitlenmesi : 1 - Evet : Kaçkere .../.../..... (Tarihleri)
2 - Hayır

17. Dizde boşalma hissi : 1 - Var
2 - Yok

18. Ağrısız yürüyebildiği mesafe : ..... Dakika

19. Daha önceki tedavileri : 1 - Evet : a) Ne
b) Nerede
c) Ne zaman
2 - Hayır

20. Radyolojik Tetkik : 1 - Yapıldı : a) Normal
b) Patolojik .....
2 - Yapılmadı

21. Artrografik Tetkik : 1 - Yapıldı : a) Ne zaman .../...../....
b) Kim tarafından
c) Sonuç .....
2 - Yapılmadı

22. Daha önceki diz ameliyatları : 1 - Evet : a) Ne
b) Ne zaman
c) Nerede
2 - Hayır

23. Muayene edenin : 1 - Adı
2 - Soyadı

Deneysel Kırık İyileşmesi Üzerine Clonidine'nin Etkisi

* Dr. Ali BAKTIR ** Dr. Eyüp S. KARAKAŞ *** Dr. Turan ÖKTEN
**** Dr. Ahmet CAN

Antihipertansif bir ilaç olarak uzun yıllar kullanılan clonidine'nin merkezi sinir sistemi noradrenerjik reseptörleri için spesifik bir agonist olduğu daha sonraları keşfedilmiştir. Bu özelliğinden dolayı, clonidine verilmesinden sonra serum büyüme hormonu (BH) düzeyinin arttığı deneysel çalışmalarla gösterilmiştir (3, 4, 9). Yine hayvanlarda yapılan deneysel çalışmalarda, clonidine'nin BH salınımını arttırmasını; hipotalamustaki büyüme hormonu serbestleştirici faktörü uyararak yaptığı belirlenmiştir (5, 11).

Son yıllarda, büyüme gecikmesi olan kısa boylu çocuklara clonidine verilerek büyümenin stimule edildiği ve bu çocukların serum büyüme hormonu düzeyinin önemli derecede arttığı gözlenmiştir (3, 6, 10, 14, 15). Biz de clonidine'nin büyüme hormonu salınımını arttırmasını göz önüne alarak, kırık iyileşmesini hızlandırmada ve yeni sentez edilen kemik dokusunun dayanıklılığını arttırmada etkili olup olmadığını sıçanlarda yaptğımız bu deneysel çalışmayla belirlemeye çalıştık.

MATERYAL VE METOD :

Bu çalışma için ağırlıkları 232 ± 14 gr (ortalama ± standart sapma) olan yaşları altı ay ile dokuz ay arasında değişen beyaz sıçanlar kullanıldı. Toplam yetmiş iki adet sıçanın herbirinin sağ tibiasında, açık eter anestezisi kullanılarak Aro ve ark (1, 2) tarafından tarif edilen standart kırık oluşturuldu.

Toplam 72 sıçanın 36'sı deney, 36'sı da kontrol grubu olarak ayrıldı. Deney grubu sıçanlara hergün tek doz olarak kilogram başına 0.01 mg intraperitoneal olarak clonidine (Catapressan, Boehringer) serum) fizyolojik ile sullandırılarak verildi. Kontrol dine (Catapressan, Boehringer) serum fizyolojik intraperitoneal yolla plasebo olarak uygulandı. Gerek deney grubu, gerekse kontrol grubu sıçanlar kendi aralarında dört alt gruba ayrıldılar. Böylece herbirinde dokuz sıçan bulunan dört deney, dört de kontrol alt grubu oluşturuldu.

Herbir alt sıçan grubu ameliyattan 7, 15, 28 ve 56 gün sonra, son clonidine ve plasebo dozunu takiben 12. saatte öldürüldüler. Ölmeden önce herbir sıçana yüzeyel eter anestezisi uygulanarak, intrakarddiyak yoldan 5'er cc kan alınarak büyüme hormonu çalışılması için -20 °C'da muhafaza edildi. Sıçanların çoğu bu kanlanışı esnasında hipovolemik şoktan öldüler.

Kan büyüme hormonu düzeyi, ng/ml olarak radioimmunoassay metodu kullanılarak belirlendi. Kırık iyileşmesinin takip ve kantitatif tayininde ise radyolojik, histolojik ve biyomekanik ölçümler kullanıldı.

Herbir ratın, ölümden sonra sağ alt ekstremitesi yumuşak dokulardan temizlenerek, önceki iki yönlü rontgen grafileri alındı. Daha sonra Molster ve ark (16)nın metodu kullanılarak kal dokusunun en geniş kırık bölgesindeki kesit alanı «mm² olarak» hesaplandı.

Histolojik İnceleme : Herbir alt gruptan beşer adet sıçan histolojik inceleme için, dörder adet sıçanda biyomekanik çekme testi için kullanıldı. Kallus dokusunun ışık mikroskobunda histolojik incelemesi yanında, Rokkanen ve Slatisi (21)'in «lane sampling» metodu kullanılarak kallus dokusunun komponentlerinin kantitatif tayini yapıldı.

* Erciyes Üniv. Tıp Fak. Ortopedi ve Travm. ABD. Yard. Doç.
** Erciyes Üniv. Tıp Fak. Ortopedi ve Travmatoloji ADB. Öğretim Üyesi Profesör,
*** Erciyes Üniv. Tıp Fak. Patoloji Anabilim Dalı Öğretim Üyesi.
**** Erciyes Üniv. Tıp Fak. Ortopedi ve Travmatoloji Anabilim Dalı Araştırma Görevlisi

Biyomekanik İnceleme : Biyomekanik test için ayrılan sıçan tibialarına, Kayseri Hava İkmal ve Bakım Merkezi'nde bulunan «Monsanto 500» isimli digital kumandalı elektronik aletle çekme testi uygulandı. Herbir tibiada, kırık hattına kopma öncesi uygulanan maksimum kuvvet newton (N) olarak, kaydedici tarafından kağıt şerit üzerine yazdırıldı.

Deney ve kontrol grubu sonuçlarının karşılaştırılmalarında ve istatistiki hesaplamalarda «Stundent's t-testi» ve «Mann-Whitney U testi» kullanıldı (17).

BULGULAR :

Serum Büyüme Hormonu (BH) Ölçüm Sonuçları : Yedi günlük deney ve kontrol grubu hayvanlarda ölçülen ortalama serum büyüme hormon düzeyleri karşılaştırıldığında, arada önemli bir fark olmadığı gözlendi (Tablo I). Fakat 15, 28 ve 56 günlük deney ve kontrol gruplarının ortalama BH serum düzeyleri karşılaştırıldığında, aradaki farkların önemli olduğu ($P < 0.01$); dolayısiyle clonidine tedavisi alan sıçanların serum BH konsantrasyonlarının anlamlı bir şekilde arttığı belirlenmiştir.

TABLO I : Kan Büyüme Hormonu Tayin Sonuçları (ng/ml)

	TEDAVİ GRUBU			KONTROL GRUBU				
Alt Gruplar	n	Ort	SD	n	Ort	SD	t	P
7 günlük	8	2.06	0.63	7	1.69	0.51	1.28	> 0.05
15 günlük	8	4.48	0.58	8	2.95	0.39	6.19	< 0.01
28 günlük	8	6.93	3.13	8	3.34	0.42	3.21	< 0.01
56 günlük	8	7.0	1.49	8	4.0	0.63	5.26	< 0.01

n : denek sayısı, Ort : ortalama, SD : standart sapma

Radyolojik Sonuçlar : İlk yedi günlük gruplarda, rontgende görülebilen yeterli kallus dokusu oluşmadığından radyolojik ölçüm yapılamadı. Fakat 15, 28 ve 56 günlük ratlarda ölçülen kallus dokusu kesit alanları karşılaştırıldığında deney grubu ratlarda, anlamlı derecede fazla kesit alanlar tesbit edildi (Tablo II, Resim 1).

TABLO II : Radyolojik Sonuçlar (Kesit Alan Ortalamaları mm^2 Olarak)

	15 Günlük		28 Günlük		56 Günlük	
Sayı	D	K	D	K	D	K
1	6.48	3.53	8.30	4.91	4.41	3.53
2	7.16	5.40	6.48	5.94	4.18	3.92
3	7.65	4.64	7.34	5.40	4.19	3.10
4	7.49	3.93	7.36	5.15	3.96	3.53
5	7.02	4.17	7.65	5.66	4.17	3.24
6	7.07	4.86	7.05	5.64	3.90	3.15
$\bar{X}$	7.15	4.21	7.36	5.45	4.14	3.41
U	30		20		30	
P	< 0.05		< 0.05		< 0.05	

X : Ortalama, D : Deney, K :kontrol

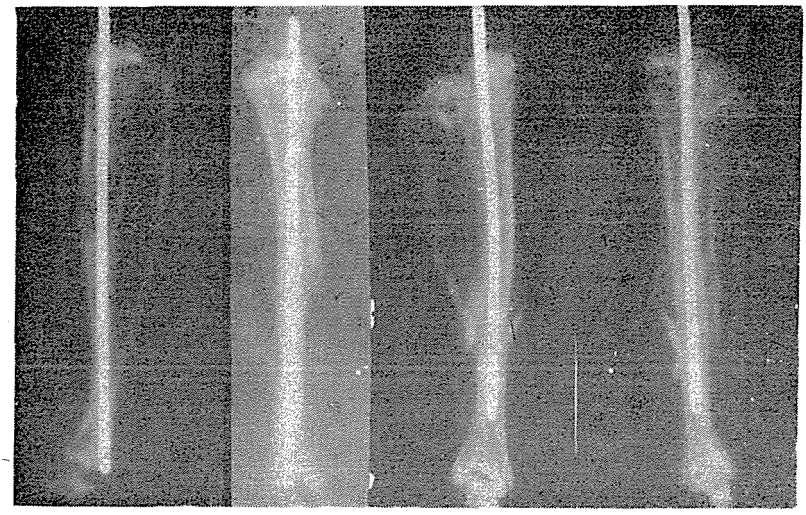

(a) (b)

Resim : 1 Clonidine verilen gruptaki 15 günlük (a) ve 56 günlük (b) ratların iki yönlü radyolojik görünümleri. Ellialtı günlük kırıkta kallusun rezorbe olduğu ve remodeling hadisesinin tamamlandıgı görülmektedir.

Histolojik Sonuçlar : Bir haftalık gruptaki ratların histolojik kesitleri incelendiğinde, clonidine uygulanan ve uygulanmayan grup arasında yeni kemik sentezi bakımından önemli bir fark yoktu.

Onbeş Günlük Bulgular : Yeni kemik teşekkülü deney grubu sıçanlarda daah fazla dikkat çekmekte idi. Kantitatif ölçümde ise, kontrol grubunda yeni kemik teşekkülü oranı % 16.09 iken, deney grubunda bu oran % 23.95 olarak bulunmuştur (Şekil 1). Aradaki fark istatistiki bakımadn önemli idi ($U = 22$, $P < 0.05$).

Yirmisekiz Günlük Bulguları : Deney ve kontrol sıçanlar arasındaki fark iyice belirginleşmiştir. Deney grubu hayvanlarda hakim olan histolojik doku, teşekkül eden yeni kemik dokusu (% 42.62) iken, kontrol grubunda fibröz doku hakimiyeti halen devam etmekte idi. Yeni kemik yapım oranı ise % 28.87 olup, clonidine alan gruba göre anlamlı derecede düşüktü ($U = 23$, $P < 0.05$).

Ellialtı Günlük Bulgular : Bu devrede histolojik alanlarda en fazla yer kaplayan doku hem kontrol hem de deney grubu hayvanlarda yeni sentez edilen kemik dokusu idi. Deney grubu sıçanlardaki yeni kemik dokusu oranı % 55.87 iken, kontrol grubunda % 39.57 idi. Aradaki fark yine anlamlı idi ($U = 22$, $P < 0.05$).

Çekme Testi Sonuçları : Diğer ölçümlerde de olduğu gibi, ilk yedi günde kırık hattında kopma sağlıyan maksimum kuvvetler arasında önemli bir fark yokken; 15, 28 ve 56 günlük deney grubu sıçanlarda kallus dokusunun dayanıklılığının kontrol grubu sıçanlara göre önemli derecede arttığı gözlenmektedir (Tablo III).

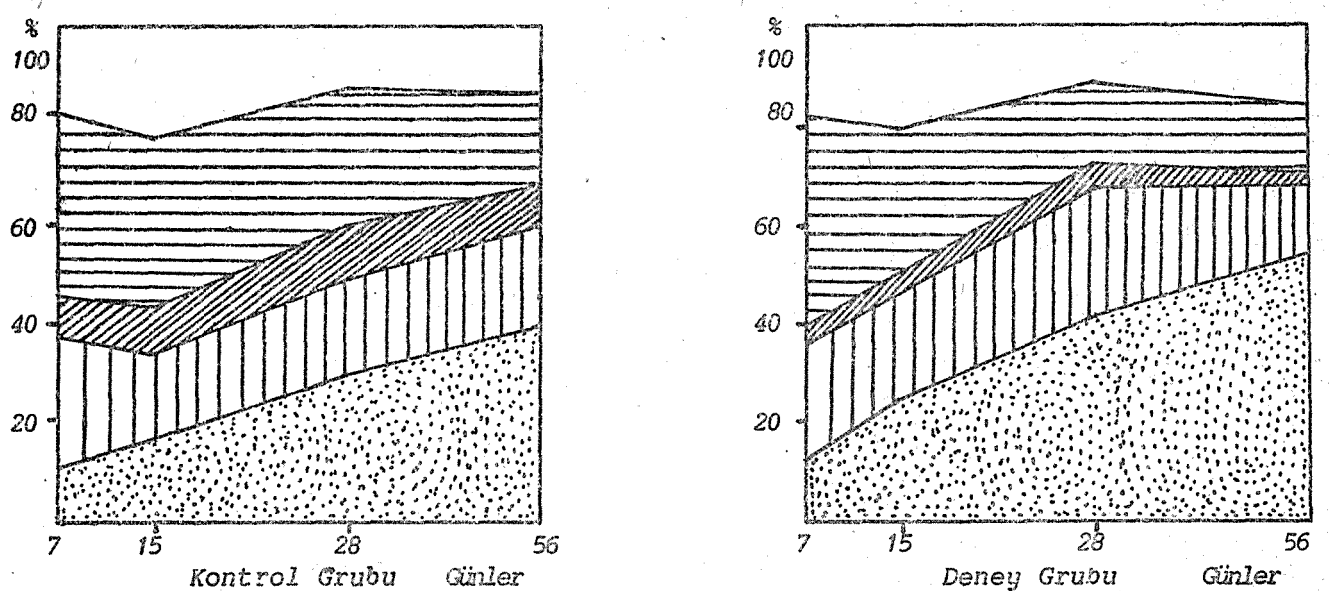

Kemik boşlukları, Fibröz doku, Kalsifiye kıkırdak, Hiyalin kıkırdak, Yeni kemik dokusu

Şekil 1. Kontrol grubu ve clonidine uygulanan gruptaki sıçanların kallus dokularını oluşturan komponentlerin yüzde oranları görülmektedir.

TABLO III : Çekme Testi Sonuçları ,Newton = N)

Sayı	7 GÜNLÜK D	7 GÜNLÜK K	15 GÜNLÜK D	15 GÜNLÜK K	28 GÜNLÜK D	28 GÜNLÜK K	56 GÜNLÜK D	56 GÜNLÜK K
1	40.87	56.68	41.79	28.00	72.54	44.19	99.60	88.53
2	15.44	14.68	58.61	31.40	64.22	33.59	101.70	86.87
3	27.64	18.30	64.90	24.63	68.40	43.72	105.71	90.21
4	29.32	21.14	37.70	32.81	56.64	57.28	104.40	89.90
$\bar{X}$	28.31	27.70	50.75	29.31	65.45	44.70	102.86	88.83
U	10		16		15		16	
P	> 0.05		< 0.05		< 0.05		< 0.05	

$\bar{X}$: ortalama, D : deney, K : kontrol

TARTIŞMA VE SONUÇ :

Ön hipofizi stimule ederek büyüme hormonu salınımını artıran L - Dopa'nın kırık iyileşmesini hızlandırdığı gösterilmişse de (7, 13, 19), yine hipotalamusa etki ederek büyüme hormonu salgılanmasını artıran clonidine'nin (3-5, 9, 11) kırık iyileşmesi ve yeni kemik sentezi üzerine etkilerini araştıran bir çalışmaya rastlamadık. Kaynama gecikmesi olan veya psödoartroz gelişen uzun kemik kırıklarında büyüme hormonu verilerek yeterli kaynama temin edilmiştir (8). Fakat büyüme hormonu; temini güç pahalı oral yoldan kullanılamıyan bir materyaldir. Bu sebeple, BH salınımını endojen stimülasyonla artıran ve oral yoldan verilebilen clonidine gibi bir ilaç, kırık kaynamasında karşılaşılan problemlerin çözümünde yeni başarıaların sağlanmasında yardımcı olabilir.

Vliet ve ark (24) büyüme hormonu vererek hipofizer cüceliği olan çocukların boylarında belirgin bir uzama sağlamışlardır. Yine birçok araştırmacı oral clonidine vererek konstitüsyonel boy kısalığı olan çocukların önemli ölçüde uzunluk kazanmalarını temin etmişlerdir. Bu çocukların hepsinin de kan BH düzeylerinde anlamlı derecede yükselme olduğu da tesbit edilmiştir (3, 6, 10, 14, 15).

Sonuç olarak; kırık iyileşmesinde clonidine kullanılması gerek hastanede kalma süresinin asgariye indirilmesinde, gerekse kırıklardaki kaynama güçlüğü problemlerinin çözümünde etkili bir tedavi metodu olabilir. Bu konuda kesin bir yargıya varabilmek için, daha etraflı klinik ve deneysel çalışmaların gerekli olduğu kanaatindeyiz.

KAYNAKLAR :

1. Aro H. : Effect of nerve injury on fracture healing callus formation studied in the rat. Acta Orthop Scand 56 233-237, 1985.
2. Aro H, Eerola E, Aho AJ, Penttinen R : Healing of experimental fractures in the denervated limbs of the rat. Clin Orthop 155 : 211 - 217, 1981.
3. Castro-Magana M, Angula M, Fuentes B, et al : Effect of prolonged clonidine administration on growth hormone concentrations and rate of linear growth in children with constitutional growth delay. J Pediatr 109 : 784-787, 1986.
4. Chambers JB, Brown GM : Neurotransmitter regulation of growth hormone and ACTH in Rhesus monkey. Effects of biogenic amines. Endocrinology 98 : 420, 1976.
5. Eden S, Eriksson E, Martin SB, et al : Evidence for e growth hormone releasing factor mediating alpha-adrenergic influence on growth hormone secretion in the rat. Neuroendocrinology 33 : 24-27, 1981.
6. Gil-Ad, Topper E, Laron Z : Oral clonidine as a growth hormone stimulation test. The Lancet 2 : 278-279, 1979.

7. Karakaş ES : Yeni kemik yapımı üzerine L-Dopa ve klasitoninin etkisi. Erciyes Üniversitesi Tıp Fakültesi Deragisi 7 : 367-381, 1985.

8. Koskinen EVS, Nieminen RA, Lindholm RV, et al : Human growth hormone in bone regeneration of non-healing fractures. Int Orthop (SICOT) 1 : 317-322, 1978.

9. Lal S, Tollis G, Martin JB, et al : Effect of clonidine in growth hormone, follicle stimulating hormone, prolactin, lutinizing hormone and thyroid stimulating hormone in serum of normal man. J Clin Endocrional Metab 41 : 827, 1975.

10. Lanes R, Hurtado E : Oral clonidine-an effective growth hormone-releasing agent in prepubertal subjects. J Pediatr 100 : 710-714, 1982.

11. Miki N, Onu M, Shizume K : Evidence that opiatergic and - adrenergic mechanisms stimulate rat growth hormone release via growth relasing factor. Endocrinology 114 : 1950- 1952, 1984.

12. Molster A, Gjerdet NR, Raugstod TS : Effect of instability on experimental fracture healing. Acta Orthop Scand 53 : 521 - 526, 1982.

13. Özçakı HY, Memikoğlu Ş : Benzerazid ile L-Dopa kombinasyonu ve haloperidolun kırık üzerine etkileri. VIII. Milli Türk Ortopedi ve Travmatoloji Kongresi Kitabı. Emel Matbaacılık, Ankara 1984, ss. 211-214.

14. Pintor C, Cella SG, Corda R, et al : Clonidine accelerates growth in children with impaired growth hormone secretion. Lancet 1 : 1482-1484, 1985.

15. Pintor C, Cella SG, Loche S, et al : Clonidine treatment or short stature. Lancet 1 : 1226 - 1230, 1987.

16. Rokkanen P, Slatis P : The repair of experimental fractures during long-term anticoagulant treatment. Acta Orthop Scand 35 : 21-38, 1964.

17. Sümbüloğlu K. : Sağlık Bilimlerinde Araştrma Teknikleri ve İstatistik. Çağ Matbaası Ankara 1978.

18. Vliet GV, Styne DM, Kaplan SL, Grumbach MM : Growth hormone treatment for short stature. N Eng J Med 309 : 1016-1022, 1983.

19. Waisman M, Schweppy I : Experimental study on healing of bone fractures using L-Dopa, Clin Orthop 142 : 244/248, 1979.

Büyüme Kıkırdağındaki Lezyonların Prognozunda Metafizer Uyarının Etkisi

* Dr. Haluk AĞUŞ

Çeşitli etioloji knedenler epifiz plağındaki büyüme aktivitesini tamamen veya kısmen durdurabilir. Tamamen harab olmuş bir epifiz plağna tekrar aktivite kazandırma olasılığı yoktur. Ancak belli bir bölgesinde harabiyet neticesi oluşan epifizometafizer kemik köprünün rezeksiyonu ve oluşan kaviteye çeşitli interpozisyon materyellerinin konmasıyla epifiz plağında normal veya normale yakın büyüme elde edilebileceğini belirten araştırmalar mevcuttur (1, 4, 5, 7, 9, 10, 11, 12).

Araştırmamızın amacı denelsel olarak oluşturulan epifiz plağındaki defektlerin prognozunda epifiz plağındaki aktivitenin arttırılmasının sonucu ne yönde etkiliyeceğini araştırmaktr.

YÖNTEM VE GEREÇ :

Araştırmamızda ağırlıkları 500-700 gr arasında değişen 8 adet beyaz tavşan kullanıldı. Deneklerin her iki tibialarının üst epifiz plaklarına 2.7 mm lik drill kullanılarak 3 mm derinliğinde yarısı epifiz plağında, diğer yarısı metafizer bölgede kalan defektler oluşturuldu. Meydana getirilen defektler karın ön duvarından alınan otonom yağ dokusu ile doldurularak üzerleri canlı kas dokusu ile kapatıldı.

Deneklerin sağ tibiaları kontrol gurubu olarak kabul edildi. Sol tibialarına ise epifiz plağını uyarmak amacıyla epifiz plağından 5 mm uzaklıkta 3 mm kalınlığında çevresel olarak periost rezeksiyonu uygulanıp metafiz drille 3 kez delindi.

Uygulama sonunda ve daha sonra birer aylık aralarla denek tibiaları radyolojik olarak değerlendirildi, epifizometafizer açılar ölçüldü. 3. ay sonunda denekler öldürülüp tibiaları eksize edildikten sonra ağırlıkları hassas terazi ile ölçüldü. Goniometre ile uzunlukları saptandı. Eksize edilen tibialar yumuşak dokulardan temizlendikten sonra histolojik olarak değerlendirildi.

BULGULAR :

Yapılan girişim neticesi tüm deneklerin tibialarında epifiz plağının girişim yapılan kısmında büyüme yavaşlaması veya durmasına bağlı olarak epifizometafizeal açıda genu valguma neden olacak şekilde sağ tibialarda 2°-20° (ort-8-6°), sol tibialarda ise 8°-60° (ort-23,3°) sapma sağlandı (tablo 1). Bir denek dışında eksize edilen tüm sol tibialar sağ tibialara oranla daha ağır ve uzun olarak saptandılar (Tablo 1).

Elde edilen preparatların histolojik olarak incelenmesinden tüm sağ tibiaların müdahale edilen epifiz plağı bölgesinde normal hücresel dizilim bozulmuşta olsa lezyon bölgesinin kıkırdak bir yapı tarafından rejenere edilmeye çalışıldığı buna karşılık sol tibiaların hiç biriinde lezyon bölgesinde rejenerasyon bulgusu saptanamadı.

TARTIŞMA :

Epifiz plağının zedelenmesinin yaratacağı olumsuz sonuçlardan epifiz plağının yerini alan epifizometafizer kemik köprü oluşumu sorumlu tutulmaktadır (2, 9, 11). Bu kemik köprünün eksizyonu ve meydana gelen defektin çeşitli interpozisyon materyelleri ile doldurulması neticesi kemik büyümesi üzerindeki olumsuz etkinin kaldırılabileceği ileri sürülmektedir (4, 5, 6, 7, 9, 10, 11, 13).

* SSK Tepecik Hast. Ortopedi ve Travmatoloji Servisi Uzmanı İzmir

TABLO I : Deney Sonunda Elde Edilen Sonuçlar

Denek No.	Epifizometafizer Açı (derece) Sağ	Epifizometafizer Açı (derece) Sol	Tibiaların Ağırlıkları (gr) Sağ	Tibiaların Ağırlıkları (gr) Sol	Tibiaların Uzunlukları (mm) Sağ	Tibiaların Uzunlukları (mm) Sol
1	2°	8°	10.875	11.300	10.65	11.80
2	17°	20°	8.575	8.670	10.15	10.32
3	20°	9°	8.200	8.300	9.40	9.45
4	10°	20°	5.900	6.625	8.90	9.42
5	3°	32°	7.325	7.350	9.97	10.10
6	6°	60°	7.350	7.000	10.05	9.95
7	6°	13°	8.750	9.025	10.00	10.20
8	5°	25°	7.025	7.550	9.10	9.65

Deneyimizde epifiz plağına yapılan tüm travmalar lezyon bölgesinde büyümenin yavaşlamasına neden olmuştur. Ancak epifiz plağındaki aktivitenin arttırıldığı taraflarda açısal deformiteye neden olma diğer tarafa oranla daha fazladır. Ayrıca uyarı yapılan tarafta deformite nedeni olan epifizometafizer kemik köprünün oluşması uyarılmayan tarafa oranla daha sıktır.

Ostermann epifiz plağındaki lezyon bölgesine konan interpozisyon materyellerinin kapiller invazyonu engelleyerek kemik köprü oluşumunu durdurduğunu ileri sürmektedir (12). Uyarı yapılmayan sağ tibialarda bizimde karşılaştığımız durum budur ancak uyarı yapılan sol tibialarda artmış metabolik aktivite ve büyüme hızı nedeni ile kapiller invazyonun engellenemeyip ileri derecede şekil bozukluğunun oluştuğu sonucuna varılmıştır. Deneyimizden elde edilen sonuçların değerlendirilmesinden metafizer uyarıların büyüme plağındaki lezyonların prognozunu kötü yönde etkilediği dolayısı ile epifiz plağına yapılan girişim sırasında mevcut deformiteyi düzeltmek için metafizer osteotomi yapılmaması gerektiği, epiiz plağına yapılan müdahaleler sırasında metafizer uyarıya neden olacak geniş diseksiyonlardan kaçınılması gerektiği sonucuna vardık.

K A Y N A K L A R :

1. Broughton ,N. S, Dickens, D. R. V, Cole, W. G. Menelaus, M. B, Epiphyseolysis for partial growth plate arrest, J. Bone. Joint Surg., 71-B, 13-16, 1989.
2. Cass, J. R., Peterson, H. A., Salter-Harris Type-IV injuries of distal tibial epiphyseal growth plate which emphasis on those involving the medial malleolus, J. Bone Joint Surg., 65-A, 1059-1070, 1984.
3. Houghton, G. R., Rooker, G. D., The role of the periosteum in the growth of long bones, J. Bone. Joint Surg., 61-B, 218-220, 1979.
4. Langensköld, A., An operation for partial closure of an epiphyseal plate in children and its experimental basis, J. Bone. Joint Surg., 57-B, 325-330, 1975.
5. Langensköld, A., Surgical treatment of partial closure of the growth plate, J. Pediatric Orthop., 1, 3-11, 1981.
6. Langensköld, A., Videman, T., Nevalainen, T., The fate of fat transplants in operations for partial closure of the growth plate, J. Bone. Joint Surg., 68-B, 234-238, 1986.
7. Lennox, D. W., Goldner, R. D., Cartilage as an interposition material to prevent

transepiphyseal bone bridge formation, J. Pediatric Orthop., 3, 207-210, 1983.

8. Morein, G., Gossner, S., Kaplan, I., Bone growth alterations resulting from application of CO_2 laser beam to the epiphyseal growth plates, Acta Orthop. Scan., 49, 244-248, 1978.

9. Nettelblad, H., Randolph, M. A., Weiland, A. J. Free Microvascular epiphyseal plate transplantation, J. Bone. Joint Surg., 66-A, 1421-1430, 1984.

10. Ogden, J. A., The evaluation and treatment o partial physeal arrest, J. Bone. Joint Surg., 69-A, 1297-1301, 1987.

11. Olin, A., Creasman, C., Shapiro, F., Free physeal transplantation in the rabbit, J. Bone. Joint Surg., 66-A, 7-20, 1984.

12. Osterman, K., Operative elimination of partial epiphyseal closure. An experimental study, Acta Orthop. Scan., Suppl 147, 1972.

13. Öziç, U., Erken epiifz kapanmalarına bağlı anguler deformiteler, IX. Milli Türk Ortopedi ve Travmatoloji Kongre Kitabı, 520-522, 1987.

14. Seinsheimer, F., Sledge, C. B., Parameters of longitudinal growth rate in rabbit epiphyseal growth plates, J. Bone. Joint Surg., 63-A, 67-630, 1981.

Kaynama Gecikmesi ve Kaynama Yokluğunda Direkt Elektrik Stimulasyonu Uygulaması ve Sonuçlarımız

* Dr. Levent KÖSTEM ** Dr. Ahmet SEBİK * Dr. Fikret ÖZTOP
*** Dr. Yalçın ADEMOĞLU

1986 - 1989 yılları arasında kaynama gecikmesi ve nonunion bulunan 31 olguya direkt elektrik stimulasyonu uygulanmıştır. 31 olgunun 17'si nonunion, 14'ü ise kaynama gecikmesi idi. Kaynama gecikmesi olan 3 olguya semi-invaziv, diğer olgulara invaziv yöntem ile tedavi edilirken, nonunionların hepsine, kaynama gecikmesi bulunan olguların % 76,9'na kortikospongiöz kemik greftlemesi yapıldı. 1 nonunion olgusu dışında tüm olgularda kaynama elde edildi. Bu yüksek başarı oranının kemik greftlemesi ve 2 olguda uyguladığımız kas flapleri ile elektrik stimulasyonunun kombine edilmesine bağlı olğu kanısına vardık.

GİRİŞ :

Kemiğin bioelektrik özelliklerinin incelenmesi ile kırık tedavisinde elektrik akımlarının uygulama alanına girmesi yeni bir dönem açmıştır.

Kemiğin elektriksel özellikleri ile ilgili ilk çalışmalar 1950 yılında Japonya'da Yasuda ve Fukada, U.S.A'da Bassett ve Becker tarafından yapılmıştır. (6) Bu araştırmacılar kemiğe kompresyon uygulandığında elektronegatif, gerilme uygulandığında ise elektropozitif potansiyellerin oluştuğunu saptamıştır. 1960'lı yıllarda birçok araştırmacı tarafından çok küçük elektrik potansiyellerinin negatif elektrodda osteogenesisi uyardığı gösterilmiş ve 1971 yılında Friedenberg ve ark. bu yöntemi ilk kez insan üzerinde, bir medial malleol psödoartroz olgusunda başarıyla uygulamıştır. (9) Daha sonraki yıllarda direkt elektrik stimulasyonu konusunda Brighton ve ark., pulse elektromanyetik alan stimulasyonu konusunda ise Bassett ve ark. öncülüğünde birçok deneysel ve klinik çalışmalar yayımlanmıştır. (1, 2, 4,7)

Brighton'a göre osteogenezisi hızlandıran direkt elektrik akımı uygulamasının bazı biofizik ve klinik kuralları şu şekilde sıralanır:

1 — Uygun akım ve voltaj, paslanmaz çelik elektrodlar kullanılır, osteogenesis katodun çevresinde uyarılırken, anod hücre nekrozu oluşturur.

2 — Verilen elektrik akımı en az 5, en çok 20 mikroamper olmalıdır.

3 — Katod kırık bölgesi içine yerleştirilmelidir.

4 — Pulse direkt akım, devamlı direkt akıma göre daha az etkilidir.

5 — Stimulasyon en az 12 hafta aralıksız olarak yapılmalıdır. Bu süre sonunda kallus dokusu görülüp, elektrodlar çıkarıldıktan sonra tespite devam edilmelidir. (3)

Biz yaptığımız bu klinik çalışmada, kaynama sorunu bulunan hastalara uyguladığımız kemik greftlemesi ile kombine direkt elektrik stimulasyonu sonuçlarını ve deneyimlerimizi sunmaya çalıştık.

GEREÇ VE YÖNTEM :

Kullandığımız cihaz pil ile çalışan bir doğru akım stimulatörü (Model DAS-10), üzeri teflon ile kaplanmış Kirschner teli veya cutdown kanülü ile izole edilmiş serklaj tellerinden yapılan direnç teli (Katod) ve cilt

* Uzman Dr. : Buca SSK Hast. Ortop. ve Trav. Kl., İzmir
** Doçent Dr. : Buca SSK Hast. Ortop. ve Trav. Kl. Şefi, İzmir
*** Asistan Dr. : Buca SSK Hast. Ortop. ve Trav. Kl., İzmir

üzerine yapıştırılan Anod'tan oluşmaktadır. Stimulasyon tek elektrodda 20 mikroamperlik bir akım ile sürekli olarak yapılmıştır.

Kaynama gecikmesi olan 3 hastaya perkütan olarak teflon ile kaplı K. teli diğer hastalara cut-down kanülü ile izole edilmiş

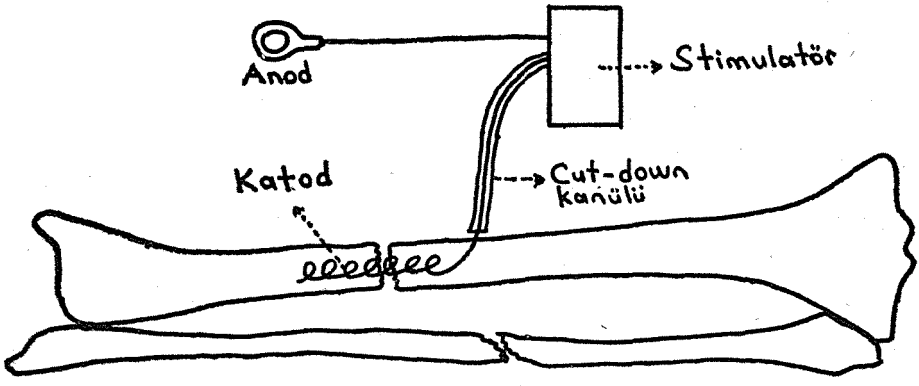

Şekil - 1

1986-1989 yılları arasında Buca - İzmir SSK Hastanesi Ortopedi ve Travmatoloji Kliniği'nde kaynama gecikmesi ve nonunion bulunan 31 olguya invaziv yöntem ile direkt elektrik stimulasyonu uygulanmıştır. 31 olgunun 17'si nonunion, 14'ü ise kaynama gecikmesi idi. 8'i bayan, 23'ü erkek olan hastalarımızın yaş ortalaması 42.2 dir.

17 nonunion olgusunda elektrik stimulasyonu tedavisi başlayıncaya kadar geçen süre en az 9 ay, en çok 11 yıl olup, ortalama nonunion süresi 24.5 aydır. Kaynama gecikmesi bulunan olgularda bu süre ortalama 5.2 aydır. Nonunionların 5'i (% 29.4), kaynama gecikmesi olanların ise 3'ü (% 21.4) enfekte idi. (Tablo - 1)

	Nonunion	Kaynama Gecikmesi
Bayan	5	3
Erkek	12	11
Yaş ortalaması	47.8	39.2
Kapalı kırık sayısı	8 (% 47)	12 (% 85.7)
Açık kırık sayısı	9 (% 53)	2 (% 14.2)
Preop. enfeksiyon	5 (% 29.4)	3 (% 21.4)
Postop. enfeksiyon	—	—
Ortalama hast süresiz	24.5 ay	5.2 ay

TABLO 1: Tedavi Öncesi Olguların Genel Durumu

serklaj teli aracılığıyla stimulasyon uygulandı. Kırık bölgesindeki defekt ve sekestrize kemik nedenleriyle nonunionların hepsine, kaynama gecikmesi olgularının 10'una (% 76.9) kortikospongiöz kemik greftlemesi yapıldı.

Tüm olgularda uygulanan elektrik stimulasyon süresi en kısa 2.5, en uzun 6 ay olup ortalama süre 3.8 aydır. 2 olguda kullandığımız değişik tipteki doğru akım stimulatörleri nedeniyle katodlarda erime ve kopma saptandı. Bu olgular ikinci kez ameliyat edilerek Model DAS-10 stimulatörü kullanıldı.

Kaynama gecikmesi olgularının hepsinde, nonunion olgularının ise 16'sında (% 94.1) kaynama elde edildi. Çok ağır ezilme yaralanması olan kaynama sağlıyamadığımız nonunion olgusu retrospektif olarak incelendiğinde, giriş bölümünde belirtilen Brigthton'un biofizik ve klinik kurallarından beşincisine uymadığımızı saptadık. Bu olguya daha sonra 3 ay süreyle alçılı tespit yaptık ve kaynama elde ettik.

Preop, dönemde kaynama gecikmesi grubunda % 21.4, nonunion grubunda % 29.4'lük enfeksiyon oranının postop. dönemde sıfıra düşmesini, cerrahi girişim sırasında nekrotik kemik ve yumuşak dokuların temizlenmesi şeklinde yorumladık.

Stimulasyon teline bağlı yüzeyel enfeksiyon, katod çkması ,anodun yerleştiirldiği cilt üzerinde irritasyon, stimulatördeki teknik bozukluklar saptadığımız komplikasyonlardı.

TARTIŞMA :

İnvaziv, semi-invaziv ve noninvaziv yöntemlerle 20 yıldır uygulanan elektroosteogenesisin popularitesi her geçen gün artmaktadır. Birçok deneysel araştırmada elektrik ve elektromanyetik stimulasyonun osteogenesisi hızlandırdığı saptanmış olmasına rağmen bu etkinin geçerliliği nonunion çevresindeki yumuşak doku sorunlarının varlığında tartışmalıdır. (14) Nitekim bizim iki kez kemik greftlemesi ve elektrik stimulasyonu uygulamamıza rağmen kaynama sağlayamadığız olguda çok ağır bir crush yaralanma vardı.

Literatür incelendiğinde Brighton'un 467 nonunion olgusunda semi-invaziv yöntemle % 73,4 başarı bildirdiği görülürken (4), Esterhai ve ark. 46 humerus nonunion olgusunda yaptıkları araştırmada elektrik stimulasyonu ile tedavinin «her derde deva» bir yöntem olmadığını bildirmektedir. (9)

Ülkemizde ise, nonunion tedavisinde invaziv yöntem ile Çakırgil ve ark. % 90 (7), Kuzgun on kayanma gecikmesinde % 100, 11 tibia psödoartroz olgusunda % 72 orannda başarı elde etmişlerdir (2), yazar invaziv ve noninvaziv (pulse elektromanyetik alan stimulasyonu) yöntemlerle yaptığı karşılaştırmalı klinik çalışmada doğru endikasyonun koymanın önemini vurgulamştır. (13) Köstem ve Barutçu enfekte, kemik ve yumuşak doku defekti bulunan 9 olguda (tibia) lokal adale flebi, kemik greftlemesi ve elektrik stimulasyonu kombine tedavisinde % 100 başarı bildirmişlerdir. (2, 11)

Biz bu klinik çalışmada invaziv yöntem ile sürekli direkt elektrik stimulasyonunun kemik greftlemesi ile kombine edildiğinde başarı oranını arttırdığını saptadık. Ancak bu yöntemi cerrahi girişim ile birlikte uygulamış olmamız başarıyı tamamen elektrik akımlarına bağlamamıza engel olmaktadır. Buna rağmen kaynama sorunlarının tedavisinde elektrik stimulasyonunun diğer rutin cerrahi girişimlerle birlikte uygulanmasının faydalı olacağı kanısındayız.

KAYNAKLAR :

1. Andersson, G., Herberts, P. : Electrical treatment of nonunited fractures. Acta Orthop. Scand. 1984; 55 : 585-588.
2. Barutçu, A., Köstem, L. : Treatment of infected nonunion of the tibia with electrical stimulation combined with local muscle flaps. Eur. J. Plast. Surg. 1987; 10 : 164-167.
3. Bassett, C. A. L., Pilla, A. A., Pawluk, R. J. : A nonoperative salvage of surgically resistant pseudoartrosis and nonunions by pulsing electromagnetic fields. Clin. Orthop. 1977; 124 : 128.
4. Brighton, C. T. : The semi-invaziv method of treating nonunion with direct current. Orthop. Clin. North Am. 1984; 15 (1) : 33-43
5. Brighton, C.T., Friedenberg, Z.B., Zemsky, L. M., Pollis, R. P. : Direct currents stimulation of nonunion and congenital pseudoartrosis J. B. J. S. 1975; 57-A) : 368-373.
6. Brighton, C. T. : Bioelectric effects on bone and cartillage. Clin. Orthop. 1977; 124 : 2-4.
7. Çakırgil, G. S., Şaplakoğlu, A., Yazar, T. : Kaynama gecikmesi ve psödoartroz gösteren kırıkların doğru akım stimulasyonu ile tedavisi. Acta Ortop. et Trav. Turcica 1984; 18 (1) : 7-31.
8. Day, L. : Electical stimulation in the treatment of ununited fractures. Clin. Orthop. 1981; 161 : 54.
9. Esterhai, J. L., Brighton, C. T., Heppenstall, R. B., Thrower. A : Nonunion of the humerus. Clin. Orthop. -986; 228-233.
10. Friedenberg, Z. B., Harlow, M. C., Brighton, C. T. : Healing of nonunion of the medial malleolus by means of direct current. A case report. J. Trauma. 1971; 11 : 833.

11. Köstem, L., Bora, A., Barutçu, A., Öztop, F., Ademoğlu, Y. : İnfekte kemik ve yuşak doku defekti olan alt ekstremite yaralanmalarında lokal kas flebi, kemik greftlemesi ve elektrik stimulasyonu uygulaması. 10. Milli Türk Ort. ve Trav. Kongre Kitabı. 1987; 328-332.

12. Kuzgun, Ü., Acar, H. : Tibia diafiz psödoartrozlarının tedavisinde direkt elektrik akımı uygulaması. 9. Milli Türk Ort. ve Trav. Kongre Kitabı. 1985; 140-144.

13. Yazar, T. : Kırık kaynama yokluğunda ve gecikmesinde elektrostimulasyon tipleri ve mukayesesi. 9. Milli Türk. Ort. ve Trav. Kongre Kitabı. 1985; 154-158.

14. Weber, B. G., Brunner, C. : The treatment of nonunions without electrical stimulation. Orthop. 1981; 161 : 24.

Kaynama Yokluğu ve Kemik Kisti Olgularında Heterojen Kemik Grefti Uygulaması

** Dr. Erol GÖKTÜRK * Dr. Sinan SEBER *** Dr. Burhan USLU
*** Dr. Levent DURUKAN

Kaynama yokluğu ve kemik kisti olgularında, kemik grefti uygulaması geleneksel tedavi yöntemlerindendir. Kemik greftleri, otojen, homojen ve heterojen kemik greftlerini kapsar.

Çalışmada, heterojen kemik grefti uygulanan kaynama yokluğu ve kemik kistlerinin tedavisinden elde edilen sonuçlar sunuldu. Heterojen kemik greftinin yararlı yönleri vurgulandı.

GEREÇ VE YÖNTEM :

Çalışmanın gerecini 1987-988 yıllarında heterojen kemik grefti (Pyrost) uygulanan 10'u kaynama yokluğu, 5'i kemik kisti olmak üzere 15 olgu oluşturmaktadır.

Olgularda, kaynama yokluğu tanısı klinik ve radyolojik muayene bulgularına göre kondu. Kemik kisti olgularında, klinik ve radyolojik muayenenin yanı sıra sedimentasyon, serum kalsiyum, fosfor ve alkalen fosfotaz düzeyleri saptandı. Komputerize tomografik inceleme yapıldı. Ameliyat sırasında alınan biyopsi örneği incelendi.

Heterojen kemik grefti uygulanan olgular ile otojen kemik grefti uygulanan 10 kaynama yokluğu olgusunda kaynama süresi kıyaslandı. Heterojen kemik grefti uygulanan olgular, enfeksiyon ve yabancı materyal reaksiyonu yönünden incelendi.

BULGULAR :

Çalışmanın gerecini oluşturan 15 olgudan 9'u erkek, 6'sı bayandı. Kaynama yokluğu saptanan olguların en küçüğü 5, en büyüğü 45 yaşında, kemik kisti olgularının ise en küçüğü 12, en büyüğü 33 yaşında idi.

Heterojen kemik grefti uygulanan kaynama yokluğu, olguların 3'ünde tibia, 3'ünde femur, 2'sinde humerus, 2'sinde radius da yerleşim gösteriyordu. Kemik kistlerinden 3'ü soliter, 2'si anevrizmal kemik kisti idi. Kemik kistlerinden 2'si tibia, 1'i femur boynu, 'i ischion kolu, 1'i ise humerusta yerleşim gösteriyordu (Resim 1-2-3).

Otojen kemik grefti uygulanan olgulardan 3'ünde femur, 4'ünde tibia, 1'inde humerusrus, 2'sinde ise radius'da kaynama yokluğu saptandı Kaynama süresi, heterojen kemik grefti uygulananlarda ortalama 3.3 ay, otojen kemik grefti uygulananlarda ise 3.2 ay olarak bulundu. Kaynama yokluğu ve kemik kisti olgularında enfeksiyon görülmedi.

TARTIŞMA :

Heterojen kemik grefti, 2 yıllık süre içinde 15 kaynama yokluğu ve kemik kisti olgusunda uygulandı. Olgularda enfeksiyon ve yabancı materyal reaksiyonunu düşündüren herhangi bir bulguya rastlanmadı. Heterojen ve otojen kemik grefti uygulanan olgularda iyileşme süresi yönünden farklılık saptanmadı.

* Anadolu Üniversitesi Ortopedi ve Travmatoloji Ana Bilim Dalı, Profesör.
** Anadolu Ü. Ortopedi ve Travmatoloji Doçenti.
*** Anadolu Ü. Ortopedi ve Travmatoloji ABD.

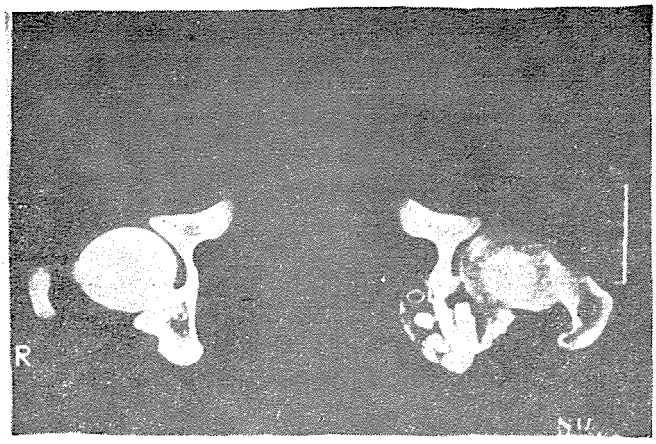

Resim 1 : Sol ischion kolunda anevrizmal kemik kistinin ameliyat sonrası komputerize tomografisi

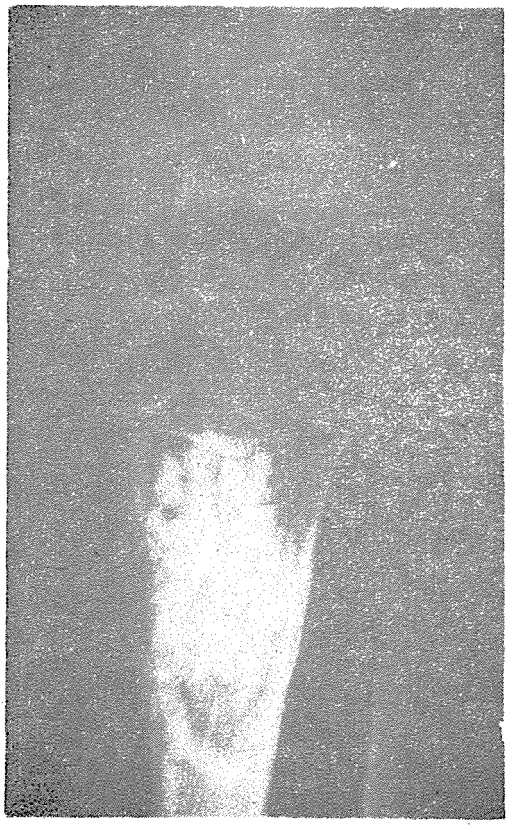

Resim 2 : Heterojen kemik grefti uygulanan sol tibia üst uçte anevrizmal kemik kisti olgusu

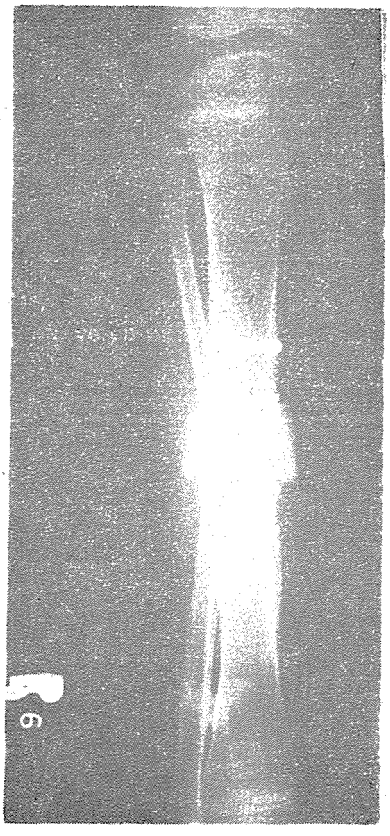

Resim 3 : Sağ tibia kaynama yokluğunda heterojen kemik grefti uygulaması

Otojen kemik grefti genellikle iliak kemikten alınır. Otojen kemik grefti alınan bölgede kırık, hematom, enfeksiyon ve ağrı oluşabilir. Heterojen kemik grefti, greft alınan bölgede görülebilen bu komplikasyonları ortadan kaldırır (1,2,3,).

Heterojen kemik grefti uygulaması, olgularda ameliyat süresinin kısalmasının yanı sıra ischiumda kemik kisti nedeni ile ameliyat edilen olguda teknik kolaylık sağladı. Bu olguda kist bölgesine, hastaya litotomi pozisyonu verilerek ulaşıldı. Otojen kemik grefti almak ve uygulamak için hastayı yeniden pozisyonlandırmaya gerek duyulmadı.

Çocuklarda kaynama yokluğu oldukça az görülür. Bu olgularda yeterince otojen kemik grefti elde etmekte güçlükle karşılaşılabilir. Tibiada kaynama yokluğu saptanan 4 yaşındaki bir olguda heterojen kemik grefti uygulaması bu güçlüğü ortadan kaldırdı.

Taheri ve Gueramy (1), heterojen kemik grefti uyguladıkları 200 servikal füzyon olgusunda ameliyat süresinin yaklaşık % 50 oranında kısaldığını ve ameliyat sonrası komplikasyonların daha az olduğunu bildirdiler. Siqueira ve Kranzler (2), servikal füzyon uyguladıkları olgularında, füzyon süresinin heterojen ve otojen kemik grefti uygulananlarda eşit ya da heterojen kemik grefti uygulananlarda daha kısa olduğunu yayınladılar. Goran ve Murthy (3), servikal vertebralarda kırıklı-çıkık nedeni ile füzyon uygulanan olgularda, heterojen ve otojen kemik grefti arasında farklılık olmadığını, heterojen kemik grefti uygulaması sonucunda otojen kemik grefti alınan bölgede oluşabilecek olası komplikasyonların ortadan kalktığını bildirdiler.

K A Y N A K L A R :

1. Taheri, Z. E., Gueramy, M. : Experience with calf bone in cervical interbody spinal fusion. J. Neurosurgery, 36/1 : 67, 1972.
2. Siqueira, E. B., Kranzler, L. : Cervical interbody fusion using calf bone. Surgical Neurology, 18/1 : 37, 1982.
3. Goran, A., Murthy, K. K. : Fracture dislocation of the servical spine. Value of anterior approach with bovine bone interbody fusion. Spine, 3/2 : 95, 1978.

Psödoartrozlu ve Komlikasyonlu Kırıklarda Doğru Akım Stimülasyonu Uygulaması

* Dr. Kubilay KARALEZLİ ** Dr. Hasan YILDIRIM *** Dr. Mustafa AKYILDIZ

Sağlık Bakanlığı Ankara Hastanesi Ortopedi ve Travmatoloji kliniğinde 1985-89 yılları arasında 42 adet psödoartrozlu ve komplikasyonlu kırığa doğru akım stimülasyonu uygulandı. Bunlardan kontrole gelen ve sonuçları alınan 37 vakanın değerlendirilmesi yapıldı.

Doğru akım stimülasyonu yapılan vakalardaki genel başarı oranımız % 89 dur. Daha önce ve kliniğimizde yapılan çalışmalarda alınan yüksek başarı oranlarının doğru akım stimülasyonunun ilerde pseudoartrozlarda ve komplikasyonlu kırıkların tedavisinde rutin olarak kullanılacağının bir göstergesi olacağı inancındayız.

GİRİŞ :

Travmatolojinin en büyük problemlerinden birisinin psödoartroz olduğu bir gerçektir. Bu yüzden geliştirilen sistemler ve implantlarda amaç kırığın en kısa zamanda kaynamasını sağlamaktır. Bu tür çalışmalar psödoartrozda azalmayı sağlamış fakat tamamen yokedememiştir.

Psödoartroz tedavisinde aksiyel kompresyon, dekortikasyon ve greftleme gibi klasik tedavi prensiplerine son yıllarda yeni bir tedavi şekli daha ilave edilmiştir ki bu da elektroterapidir.

Elektroterapi 3 şekilde uygulanmaktadır.

1 — **İnvaziv metod :** Elektrodlar ve elektrik akımının direkt olarak kemiğe uygulanmasıdır.

2 — **Semi invaziv metod :** Bir elektrodu kemiğe diğer elektrodu ise deri üzerine tesbit ederek uygulanır.

3 — **Non-invaziv metod :** Elektrodlar yoktur. Vücud dışında oluşturulan elektrik ve elektromanyetik alanlar bir alet vasıtasıyla kemiğin kırık noktasının üzerine bir indüksiyon akımı oluşturma prensibine dayanır.

1956 da Bassett (1) 1957 de Yasuda ve Fukuda (10) yaptıkları çalışmalarda kemiğin deformasyon altında elektriksel potansiyel ürettiğini belgelediler. 1964 de Becker ve Yasuda (4, 11) belirli mekanik değişiklikler olmadan zayıf elektrik akımı ile osteogenezisin başlatılabileceğini gösteren çalışmalar yaptılar. Bu tür deneysel çalışmaların büyük ilgi uyandırmasından sonra pseudoartroz tedavisinde doğru akım stimülasyonu ile ilgili klinik çalışmalar başladı (6, 7, 9).

Bizde kliniğimizde bu çalışmalar paralelinde psödoartrozlara ilave olarak psödoartroz oluşmasa ihtimali yüksek olan defektli, deplase, parçalı ve kötü lokalizasyonlu kırıklarda da psödoartroz gelişmeden ilk operasyonda doğru akım stimülasyonu uyguladık. Vakalarımızda DAS unu 3 ay müddetle uyguladık. 3. ayın sonunda kırık şifa bulmamış olsa dahi stimülasyona son verdik.

MATERYAL VE METOD :

Sağlık Bakanlığı Ankara Hastanesi Ortopedi kliniğinde 1985-89 yılları arasında toplam 42 vakaya DAS uyguladık. Bunlardan kontrole gelen ve sonuçlarını aldığımız vaka adedi 37 dir. 37 vakanın 28 i erkek 9 u kadındır. En yaşlı hastamız 66 yaşında, en genç hastamız 14 yaşında olup yaş ortalaması 40,5 tur.

* S. B. Ankara Hastanesi Ortopedi Kliniği Asistanı
** S. B. Ankara Hastanesi Ortopedi Kliniği Şef Muavini
*** S. B. Ankara Hastanesi Ortopedi Kliniği Başasistanı

Vakalarımızın bölgesel dağılımında ilk sırayı femur almaktadır (15 vaka). Bunu takiben tibia (10 vaka), skafoid (7 vaka), humerus (4 vaka), ön kol (1 vaka) gelmektedir.

Kırıklardan 3 tanesi açık kırık olarak kliniğimize başvurmuştur. Geri kalan 34 vakadan 7 sinin daha önce açık kırık olarak başka hastanelerde ilk tedavileri yapılmış, daha sonra gelişen kaynama gecikmesi sebebiyle tedavi için kliniğimize başvurmuştur.

Kliniğimizde DAS uyguladığımız vakalara değişik tip tedavi şekilleri uygulanmıştır. Bu vakalara uygulanan tedavi tipleri ve vaka adetleri aşağıda gösterilmiştir.

İnternal tesbit-greft-DAS	20 Vaka
İnternal tesbit-DAS	2 Vaka
Açık redüksiyon-DAS	1 Vaka
Eksternal tesbit-DAS	7 Vaka
Greft-DAS	2 Vaka
DAS	5 Vaka

DAS ile tedavi ettiğimiz vakalarda alınan sonuçlar aşağıdadır.

Kırığın Yeri	Vaka Adedi	Şifa	Başarısız	Başarı Oranı %
Femur	15	12	3	80
Tibia	10	9	1	90
Skafoid	7	6	1	85
Humerus	4	4	—	100
Radius-Ulna	1	1	—	100

TARTIŞMA VE SONUÇ :

Kliniğimizde yaptığımız bu çalışmada % 89 gibi başarılı bir sonuç elde ettik. Başarılı sonuç aldığımız vakaların bir çoğu daha önce klasik pseudoartroz tedavileri denenmiş ve birden fazla operasyon geçirmiş kırıklardı. Bunun yanısıra defektli, parçalı ve kötü lokalizasyonlu bir çok kırıktada ilk operasyonda DAS uyguladık ve bunda da başarılı sonuçlar aldık.

Femur psödoartrozları nadir görülmekle beraber tedaviye çok direnç göstermişlerdir. Bununla beraber çok sık rastladığımız tibia psödoartrozlarında DAS ilaveli psödoartroz tedavisinden çok iyi sonuçlar aldık. Genelde sadece DAS uygulayarak alçı tesbiti yaptığımız skafoid psödoartrozlarında ve İnternal tesbit-greft-DAS kombinasyonu uyguladığımız humerus psödoartrozlarında da çok başarılı sonuçlar elde ettik.

Bu tedavide semi invaziv metodu seçmemizin amaçları aletin ucuz olması ve hastayı hastaneye bağlamak gibi bir problemin olmamasıdır.

Tüm vakalarda görülen % 89 oranındaki kaynama yeterliliği ileride oluşması muhtemel kaynama gecikmesi ve/veya psödoartrozların önüne geçildiğini göstermekte ve yaptığımız çalışmanın amacına ulaştığını belirtmektedir.

DAS ilaveli psödoartroz tedavisinin ileride daha çok taraftar bulacağna olan inancımız sonsuzdur.

K A Y N A K L A R :

1. BASSETT, C. A. L : Biophisical principles of effecting bone structures The Biochemistry and Physicology of bone. G. H. Bourne pp. 1-76 Acad. Press. New York 1971.
2. BASSETT, C. A. L et al : A non operatif salvage of surgicaly resistant pseudoartrosis and non unions by P. E. M fields.
3. BECKER, R. O. et al : Clinical experiences with low intensty direct current stimulation of bone growth. Cli. Ort. 24, 175, 1977.
4. BECKER, R. O. : The significance of electrically stimulated osteogenesis. Clin. Orthop. 141-266, 1979.
5. BOEKSTYNS, M. E. H et al : SURGİCAL treatment of scaphoid pseudoartrosis. The journal of hand surg. pp. 378-382, 1984.

6. BRIGHTON C. T. : Direct current stimulations of non union and congenital pseudoartrosis. J. B. J. S. 97 A. 368, 1975.

7. BRIGHTON C. T. et al : A multicenter study of the treatment of non union with constant direct current. J.B.J.S. 63 A 2, 1981.

8. FRIEDENBERG Z. B. : Bioelectric potentials is bone. J.B.J.S. 48-A 1966.

9. FRIEDENBERG Z. B. : The response of non-travmatized bone to direct current. J.B.J. S. 56-A 1023, 1974.

10. YASUDA, I. : Electrical callus and callus formation by electred Clin. Orthop. 124-53, 1977.

11. YASUDA I. : Fundamental aspect of fractures treatment. Clin. Orthop. 161-115, 1981.

Otojen Serbest Periost Greftlerinin Kondrojenik Potansiyeli ve Artiküler Kıkırdak Lezyonlarının Biyolojik Onarımında Kullanımı

* Dr. Birol GÜLMAN
** Dr. Filiz KARAGÖZ

Geniş artiküler kıkırdak lezyonlarının, hiyalen kıkırdak doku ile biyolojik onarımı konusunda literatürde başarısız sonuçlar bildirilmektedir (1, 2, 3, 4, 5, 6). Son yıllarda çalışmaların periost greftleri üzerinde yoğunlaştığı görülmektedir. Periostun; embriyolojik olarak perikondriumda gelişmesi, periost ve perikondriumun histolojik benzerliği ve kambiyum tabakası olması, artiküler kıkırdak onarımında serbest periost grefti kullanma düşüncesini oluşturmuştur (1, 2, 7, 8).

1982'de Rubak ve ark. (2), tavşanlarda, artiküler kıkırdak defektine periost grefti transplante ederek, hiyalen kıkırdak oluşumunu histolojik olarak göstermişler, O'Driscoll (8) ve Zarnett (2) periostu kambiyum tabakası ekleme bakacak şekilde yerleştirip devamlı pasif hareket ile geniş artiküler kıkırdak lezyonlarının onarılabileceğini bildirmişlerdir.

Başarılı sonuçları bildirilen yöntemin uygulanabilirliğini deneysel olarak gösterebilmek ve elimizde var olan literatürlerde tam açıklık kazanmış olan; periost greftlerinin transplante edildiği bölgeye fiksasyonu ve yeni oluşan dokuda ossifikasyon olasılığı konularına katkıda bulunmak amacı ile 26'sı deney, 6'sı kontrol 32 tavşanda bu çalışma yapıldı.

MATERYAL VE METOD :

Bu çalışmada ağırlıkları 2500-3100 gr arasında değişen her iki cinsten toplam 32 Yeni Zellanda Albino tavşan kullanıldı.

Deney I : 25 mg/Kg IM Ketalar anastezisini takiben, 18 tavşanın diz eklemi median parapatellar olarak ekspoze edildi. Medial femoral kondil artiküler yüzünde 3x8 mm dörtgen şeklinde subkondral kemiğe inen defekt oluşturuldu. Tibia proksimal yüzden alınan periost grefti, kambiyum tabakası ekleme bakacak şekilde defekte yerleştirildi. Grefte tesbit yapılmadı. Dokular usulüne uygun kapatıldı. Postoperatif immobilizasyon yapılmadı. Tavşanların günlük aktivitelerine izin verildi.

Deney II : 8 tavşanda, Deney I'de açıklanan teknik uygulandı. Farklı olarak, periost greftleri Fibrin Yapıştırıcı Sistem (Tisseel-Immuno AG, Vienna) ile artiküler kıkırdak defektine yapıştırıldı.

Kontrol grubu oluşturan 6 tavşanda ise artiküler kıkırdak defektlerine greft koyulmadı.

Deney I'deki tavşanların 6'sı 1. hafta, 6'sı 3. hafta ve son 6'sı 5. hafta sonunda, Deney II'deki ve kontrol gruptaki tavşanlar 5. hafta sonunda morfolojik ve histolojik olarak incelendi.

BULGULAR :

Deney I : 1. hafta sonunda makroskopik bulgular :

Diz hareketlerinde minimal kısıtlanma vardı. Lezyon kenarları belirgin olup greft irregüler görünümde idi. İki tavşanda greft disloke olmuştu. Histolojik incelemede; greft

* Ondokuz Mayıs Üni. Tıp Faak. Ortopedi ve Trav. A. B. Dalı Doç.
** Ondokuz Mayıs Üni. Tıp Fak. Patoloji A.B. Dalı Yrd. Doç.

zemininde damarlanmada artma ve greftde mezenkimal hücrelerde proliferasyon gözlendi.

3. hafta sonunda makroskopik bulgular: Enfeksiyon geçiren bir olgu dışında hareketler normal bulundu. Bu gruptaki tavşanların ikisinde kıkırdak lezyonu beyaz, yumuşak düzgün doku ile, 4'ünde ise irregüler kıkırdak lezyonu beyaz, yumuşak düzgün doku ile, 4'ünde ise irregüler doku ile örtülü olduğu görüldü. Histolojik olarak; greftin artiküler kıkırdak lezyonunu tam olarak doldurduğu görüldü. Yeni dokuda hücresel aktivitenin arttığı, ekleme bakan yüzünün düzgün ve derinde kondrositlerin kordonlar yaptığı gözlendi.

5. hafta sonunda, 6 tavşanın 4'ünde diz hareketleri normal bulundu. 2 tavşanda hareketlerde kısıtlanma ve dizlerde effüzyon vardı. Olgulardan birinde greft disloke bulundu. Makroskopik olarak artiküler defektler düzgün doku ile örtülü idi. Oluşan yeni doku histolojik olarak hiyalen benzeri kıkırdaktı (Resim I). Disloke olan greftlerde kıkırdak oluşumu saptandı.

Deney II : 5. hafta sonunda fizik ve makroskopik incelemede; 6 tavşanda diz hareketleri normaldi, bir olguda greft mediale disloke ve bir olguda da eklemde şiddetli artritik değişiklikler gözlendi. Artiküler kıkırdak lezyonunun yeni doku ile örtüldüğü görüldü (Resim II). Histolojik incelemelerde; 7 tavşanda, transplantasyon bölgesinde oluşan doku hiyalen kıkırdak yapısındaydı (Resim III). Bir olguda disloke olan greft içinde endonkondral ossifikasyon görüldü.

Kontrol grubu oluşturan bütün deneklerde, eklem hareketlerinde kısıtlanma olup, kıkırdak lezyonları irregüler sert doku ile örtülü bulundu. Yeni oluşan doku histolojik olarak; kemik ve fibröz doku karakterindeydi.

Deney I grubunda 3 tavşanda (% 16.7), Fibrin Yapıştırıcı Sistem kullanılan Deney II grubunda bir tavşanda (% 12,5) transplante edilen greftin kaydığı saptandı.

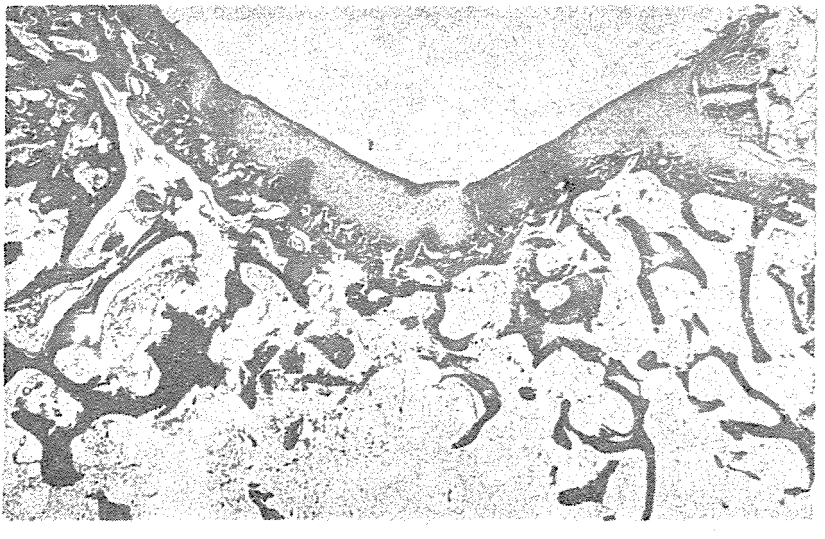

Resim 1 : 5. hafta sonunda transplantasyon bölgesinin histolojik görünümü (H E x 25).

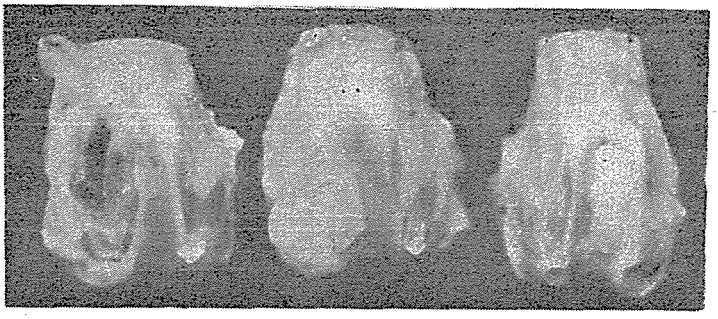

Resim 2 : Kontrol, Deney I, Deney II, 5. hafta sonunda transplantasyon bölgelerinin makroskopik görünümü.



Resim 3 : 5 hafta sonunda Fibrin Yapıştırıcı Sistem kullanılarak periost transplante edilen artiküler defekt de yeni kıkırdak doku oluşumu (HEx40).

TARTIŞMA VE SONUÇ :

Deney I ve II'de, femur kondilinde oluşturulan artiküler kıkırdak defektlerine, otojen serbest periost grefti transplante edilen 14 taşvanın 5. hafta sonunda incelemelerinde; disloke olan 2 olgu hariç 12'sinde (% 85.7) defektleri dolduran yeni dokunun histolojik olarak hiyalen benzeri kıkırdak olduğu görüldü. Bu bulgu, periost greftlerinin kondrojenik potansiyeli olduğu görüşünü desteklemektedir (1, 3, 6, 7, 9).

Serbest periost greftlerinin sinovial mayiden beslendiği, devamlı pasif hareket ve artiküler yüklenmenin hiyalen kıkırdak oluşumunu artırdığı bildirilmektedir (1, 3, 9, 10, 11). Çalışmamızda, birinci hafta sonunda histolojik incelemelerde, subkondral kemikten vasküler invazyon görülmemesi oluşan kıkırdağın üçüncü hafta sonunda çevre dokuya tam olarak yapışmamış olması ve disloke olan iki olguda da hiyalen benzeri kıkırdak oluşması, periost greftlerinin sinovial mayiden beslendiği görüşünü doğrulamaktadır. Deneylerde devamlı pasif hareket uygulanmamasına karşın, kıkırdak oluşması; aktif hareketinde sinovial sıvıyı artıracağı ve yaterli artiküler yüklenmeye neden olacağını göstermektedir.

O'Driscoll (8) çalışmasında, bazı olgularda; yeni oluşan kıkırdak dokuda eklem yüzü ile ilişkisi olmayan ossifikasyon görüldüğünü bildirmiştir. Rubak (3), fazla spongioz kemik eksizyonunu takiben greft koyulmasının greftte ossifikasyona neden olacağı görüşünü ileri sürmüştür. Çalışmada, hiyalen benzeri kıkırdak oluşan 12 olguda yeni dokuda ossifikasyon görülmemesi; deneylerde oluşturulan artiküler kıkırdak lezyonlarının spongioz kemik derinliklerine kadar inmemiş olması ile açıklanabilir.

Greftin subkondral kemiğe yapışmasında ilk aşama, fibrinköprüsü oluşmasıdır. Bunu fibroblastik aktivite izliyecektir. Uygun fibrin köprüsü oluşması yeterli immobilizasyona bağlıdır (6). Bu çalışmada, herhangi fiksasyon materyali kullanılmayan grup ile Fibrin Yapıştırıcı Sistem (Tisseel) kullanılan grup arasında; doku iyileşmesi ve yeni dokunun zeminindeki kemiğe ve komşu artiküler kıkırdağa yapışması konusunda belirgin fark saptanamadı. Fakat, doku yapıştırıcısı kullanılmayan grupta greftin disloke olma olasılığının daha yüksek bulunması (% 16.7), Fibrin Yapıştırıcı Sistem kullanılmasının, erken mobilizasyon yönünden fayda sağlıyacağı düşünüldü.

Çalışma verilerine dayanarak; otojen serbest periost greftlerinin kondrojenik potansiyeli olduğu ve artiküler kıkırdak lezyonlarının biyolojik onarımında ümit verici bir yöntem olduğu kanısına varıldı.

K A Y N A K L A R :

1. O'Driscoll SW, Salter RB. The Repair of Major Osteochondral Defects in Joint Surfaces by Neochondrogenesis With Autogenous Osteoperiosteal Grafts Stimulated by Continuous Passive Motion, Clin. Orthop., 208, 131-140, 1984.
2. Zarnett R., Delaney JP, Driscoll SW, Salter RB. Celluler Origine and Evolution of Neochondrogenesis in Major Full-thickness Defects of a Joint Surface Treated by Free Autogenous Periosteal Grafts and Subjected to Continuous Passive Motion in Rabbits, Clin. Orthop., 222, 267-274, 1987.
3. Rubak JM. Reconstruction of Articular Cartilage Defects With Free Periosteal Grafts, Acta Orthop. Scand., 53, 175-180, 1982.
4. Skoog T, Johansson SH. The Formation of Articular Cartilage From Free Perichondrial Grafts, Plast. Reconstr. Surg., 57, 1-7, 1976
5. Engkvist O, Johansson SH. Perichondrial Arthroplasty, A Clinical Study in Twenty-six Patients, Scand. J. Plast. Reconstr. Surg., 14, 71-87, 1980.
6. Widenfalk B, Engkvist O, Ohlsen L. Perichondrial arthroplasty using fibrin glu- richondrial arthroplasty using fibrin glue and early mobilization. Scand J Plast Reconstr. Surg., 20 : 251, 1986.
7. Rubak JM, Poussa M, Ritsila V. Chondrogenesis in Repair of Articular Cartilage Deefct by Free Periosteall Grafts in Rabbits, Acta Orthop. Ecand., 53, 181-186, 1982.
8. O'Driscoll SW, Keeley FW, Salter RB. The Chondrogenic Potential of Free Autogenous Periosteal Grafts for Biolojical Resurfacing of Major Full-thickness defects in Joint Surfaces Under the Influence of Continuous Passive Motion, J. Bone and Joint Surg., 68-A, 1017-1035, 1986.
9. O'Driscoll SW, Salter RB. The Induction of Neochondrogenesis in Free Intraarticular Periosteal Autografts Under the Influence of Cotinuous Passive Motion, J. Bone and Joint Surg., 66-A, 1248-1257, 1984.
10. Salter RB, Simmons DF, Malcolm BW. The Effect of Continuous Passive Motion on the Healing of Articular Cartilage Defect, J. Bone Joint Surg., 57-A, 570-571, 1975.
11. Mitchell N, Shephard N. The Resurfacing of Adult Rabbit Cartilage by Multiple Perforations Through the Subchondral Bone, 58-A, 230-233, 1976.

Derin Dondurucuda Konserve Edilen Allogeneik ve Ksenogeneik Otogeneik İmplantlarla Karşılaştırılması

* Dr. S. Kemal EROL ** Dr. Hasan HAVITCIOĞLU *** Dr. Ali KÜPELİOĞLU

Biyolojik değişiklikler temelinde gelişebilecek osteoindüktiviteyi ve alıcıdaki histolojik tepkiyi izlemek amacıyla ulnalarında segmental defekt oluşturulan 38 adet Yeni Zelanda tavşanında deneysel olarak çalışıldı, - 190°C da konserve edilen oto-, allo- ve ksenogeneik greftler karşılaştırmalı olarak implante edildi. Ortaya çıkan doku özellikleri ve kaynama proçesi gerek radyolojik gerekse histolojik olarak değerlendirildi. Ksenogeneik greftlerin kaynama proçesindeki olumsuzluğuna karşın allogeneik greftlerde kaynama açısından önemli bir olumsuzluk izlenmedi.

GİRİŞ :

E. LEXER (24) bu yüzyılın başlarında uyguladığı hemiartiküler transplantasyonlarda % 50 başarıya ulaştığını açıklamıştır, ama insan kemiğiyle ilk başarılı allogreft uygulamalarını geçen yüzyıl sonlarında Mc EWEN yapmıştır (Cit 12). MALININ, T. T. et al (31) osteortiküler masif kemik allogreftleri ve kemik bankası çerçevesindeki uygulamalarda edindikleri deneyimleri açıkladılar. Bu gün bir çok cerrahi merkezinde osteokondral greft uygulamaları yanında (2, 3, 12, 13, 14, 15, 18, 20, 26, 27, 28, 30, 31, 32, 34, 36, 42, 43, 44, 45, 46, 47, 48, 49, 50, 51) tendon ve «rotator cuff» allogreftleriyle de çalışmalar bulunmaktadır (1, 25, 38, 40, 41). Mc DERMOT et al (32) osteokondral allogreftleri + 4°C da koruyarak transplante etmişlerdir. GİTELİS, S. et al 15 tümör rezeksiyonlarında allogreftleri ailternatif olarak önerdiler. GROS, A. E. et al (18) dondurulmuş kemik allogreftlerini kalça artroplastilerinde kullandılar. Vücuda yabancı greft materyalinin yol açacağı immünolojik sorunlara eğilmek açısından bir çok çalışmalar yapılmıştır (4, 5, 6, 7, 8, 9, 10, 11, 16, 17, 21, 22, 33, 39, 40) BOS, G. D. et al (4) derin dondurucuda saklanmış kemik allogreftlerinde immünolojik reaksiyonların gerileyebileceği görüşüne varmışlardı. Buna karşın JENSEN, T. T. 21 kullandığı greftin dondurulmuş olmasına karşın immünolojik reaksiyona yol açtığını açıkladı. JANOVEC, M. et al (19) tavşan denemelerinde «AAA» (Autolyzed Antigen-Extracted Allogeneic Bone) uygulamalarında yabancı cisim reaksiyonu görülmediğini saptadılar. Uygulanan allogeneik implantlarda immünsupresyon amacıyla Azothioprine, Adriamycin, Methortrexate, Prednisolon, antilenfosit globulin gibi maddeler kullanılmış ve olumlu sonuçlara ulaşılmıştır (6, 7, 8, 16).

Kuşkusuz gereksinme olduğunda kullanılacak en iyi materyal otogeneik taze greftlerdir Ama bu her zaman yeterince sağlanamamaktadır ve yabancı materyale gereksinme olmaktadır. Allogeneik ve ksenogeneik implant uygulamalarında sorunlar henüz tam olarak çözülemediğinden yoğun çalışmalar bir çok ülkede sürdürülmektedir. Allogeneik ve ksenogenik greftlerin derin dondurucudaki prezervasyonundan sonra greft yatağında gelişebilecek biyolojik değişiklikleri izlemek ve bunları otogenik implantlarla karşılaştırabilmek için bu deneysel çalışma yapılmıştır.

* Dokuz Eylül Ü Tıp Fak. Ortopedi-Travmatoloji ABD Öğ. Üyesi Profesör.
** Dokuz Eylül Ü Tıp Fak. Ortopedi-Travmatoloji ABD. Öğ. Gör.
*** Dokuz Eylül Ü. Tıp Fak. Patoloji Anabilim Dalı Öğretim Üyesi, Doçent.

MATERYAL VE METOD :

Otogenik ve allogeneik greftler tavşandan ksenogenik implant materyali ise yeni doğan ve kısa bir süre sonra ölen insan femurundan alındı. Ege Ü. Tıp Fak. Deneysel Cerrahi Lab. da 36 adet Yeni Zelanda tavşanından denek olarak yararlanıldı. Allo- ve otogreftlerin -40°C daki derin dondurma işlemi ve saklanması özel soğuk depoda yapıldı. Bunların -130°C daki şoklama ve-190°C daki konservasyon işlemi için yapay tohumlamada özel olarak kullanılan sıvı azot gazı kontenyerlerinden yararlanıldı (Veteriner Araştırma Merkezi-İzmir) Oto- ve allogreftler derin dondurma işlemi için soğuk depo ve azot gazı kontenyerlerinde 7 gün süre ile tutulmuştur. Buna karşın ksenogreft materyali -190°C da 50 gün süreyle saklanmıştır. Anestezi için deneklere kulak venasından kg/5mg Ketamin ve kg/5mg Diazem karışımı verilerek uygulamalar optimal aseptik koşullarda (ameliyathane koşulları) yapıldı. Yara yeri cerrahi sütürle kapatılarak sargı uygulandı, profilaktik antibiyotik verilmedi. Denekler 9 gruba ayrılmıştır :

1. Grup : **Kontrol grubu.** Gözleme alınan deneklere bir uygulama yapılmadı.

2. Grup : 4 tavşan Sağ ulnada osteotomi ile 17 mm lik **defekt** oluşturuldu.

3. **Grup** : 4 tavşan. Sağ ulnadan alınan greft sol ulnaya taze otogreft olarak yerleştirildi.

4. Grup : 4 tavşan. Sağ ulnadan alınan greftler sırasıyla denek değiştirilerek, sol ulnalarında ayni büyüklükte açılan defekt yerlerine taze **allogreft** olarak yerleştirildi.

5. Grup : 4 tavşan. Sağ ulnadan alınan greftler -40°C da ve steril koşullarda 7 gün süreyle saklanarak yine sağ ulnadaki eski defekte yerine **otogeneik** olarak yerleştirildi.

6. Grup . 4 tavşan. Sağ ulnadan alınan greftler -40°C da 7 gün süreyle steril koşullarda konserve edilerek ve sırasıyla denek değişitirilerek ulnadaki defekt yerine **allogeneik** olarak yerleştiirldi.

7. Grup : 4 tavşan. Sağ ulnadan alınan greftler steril kaplara konularak numaralandı ve alınmasından sonraki 1. sa. içinde -130°C da şoklanarak -190°C da 50 gün süreyle (azot gazı kontenyerinde) saklandı. Greftlerin alındığı ayni deneklere otogeneik olarak yerleştirildi.

8. Grup : 4 tavşan. Sağ ulnadan alınan greftler 7. gruptakiler gibi işlem gördükten sonra, denekler sırasıyla değiştirilerek, ulnadaki defekt yerlerine **allogeneik olarak** yerleştirildi.

9. Grup . 4 tavşan. Sağ ulna osteotomisi ve eksizyonuyla açılan defekt yerine, önceden -130°C da şoklama ve -190°C da prezervasyon işlemi (50 gün süreyle) sağlanmış yeni doğan insan femurundan alınmış kortikal kemik, ksenogeneik greft olarak yerleştirildi.

BULGULAR :

Taze ve konserve oto, allo-, ve ksenogeneik greftlerin uygulandığı tüm deneklerde, antibiyotik proilaksisi yapılmamasına karşın infeksiyon görülmedi. İmmunsupresyon için herhangi bir uygulama yapılmadı. Cerrahi uygulamadan sonraki 15, 30, 60 ve 90. günlerde greft uygulanan deneklerin ulnalarında ortaya çıkan bulgular BOS, G. D. et al (4, 5) verdikleri skor sistemine göre puanlanarak değerlendirilmiştir. (Tablo) Oto-, allo ve ksenogeneik greft uygulamalarının **radyolojik** değerlendirilmesinde : -190°C da konservasyondan sonra implante edilen otogrefler (Grup 7) kemik kaynaması yönünden -90°C da saklanan allogreftlerle (Grup 8) paralellik göstermişlerdir (Resim). Bu her iki grubun olumlu olan sonuçlarına karşın, -40°C da konserve edilen oto- ve allogeneik greftlerin (Grup 5 ve Grup 6) ayni derecede iyi sonuç vermediği izlendi (Resim). Derin dondurma işlemi dışında başka bir uygulama yapılmamış olan ksenogeneik kortikal greftler kaynama yönünden hiç bir potansiyel göstermediler (Resim). Defekt oluşturulan grupta (Grup 2) yapılan radyolojik incelemede, defekt oluşturulan kemik uçları skleroze olarak, beklenildiği gibi, hiç bir kaynamanın olmadığı gözlemlenmiştir (Resim). Tüm deneklerin radyolojik değerlendirilmesinin dökümü Tablo 3. de sunulmuştur.

Makroskopik Bulgular : 30., 60. ve 90. günlerde uygulama yerleri incelenen deneklerde, taze otogreftlerin proksimal ve distalden, yerleştiirldiği kemik yatakta çoğunlukla kaynama gösterdikleri, greftin rezorbe olmayıp kallus dokusu ile çevrildiği, greft medullasıyla alıcı medüllası strüktüründeki görünümün homojenite kazanabildiği ve son dönemde transformasyonun tamamlandığı izlendi Derin dondurucuda saklandıktan sonra implante edilen allogreftlerin -190°C daki grubunda (8 Grup) kaynama yönünden iyi bir formasyon gösterdikleri görüldü, özellikle bu durum geç dönemlerde ortaya çıkmıştır. Taze allogreftlerde nonunion yada geç dönemde çok az bir kaynama izlendi. Derin dondurucuda konserve edildikten sonra (-190°C da 50 gün) implante edilen ksenogeneik greft materyali hiç bir kaynama göstermemiştir.

Mikroskopik Bulgular : Taze otogreftlerle -190°C da konserve edilen oto ve allogreftlerin kondral ya da geç dönemde ossöz köprü oluşumu ile kaynama gösterdikleri, greftin düzenli strüktürel yapıda olduğu saptandı. Ksenogeneik kortikal greftlerin implantasyon yerinde bir yabancı cisim gibi bağ dokusu ile sarıldığı, hiç bir kaynama olayı ve vaskülarizasyon göstermediği izlendi. Bu arada greftin rezorbe olmadığı da görüldü. Histolojik olarak incelenen -40°C da konserve edilmiş oto ve allogreftlerin de defekt bölgesindeki kemik yatakta yeterli kaynama göstermedikleri, bu greftlerin bir çok denekte osteoklastik etkinlikle yer yer rezorbe oldukları ama canlı vaskülarize bir dokuyla çevrildikleri izlendi. Ayrıca söz edilen bu 5. ve 6. denek gruplarında histolojik olarak intraosser damar lümenlerinde eritrosit yumaklarına ya da kümelenmelerin rastlanmıştır. (Resim)

TARTIŞMA :

Yeterince sağlanamayan taze otogreftler yerine allo- ve ksenogeneik implantların kullanılabilmesi amacıyla transplantasyon materyalinde gerek konservasyon, gerekse oluşturacakları doku reaksiyonlarını azaltmak için bir çok uygulamalar yapılmış, suda kaynatma, derin dondurucuda prezervasyon, derin dondurucuda kurutma (lyofilizasyon) otoklavizasyon, yüksek enerjili radyoaktif ışınlanma, kimyasal solüsyonlarda saklama gibi yöntemler denenmiştir (1, 2, 3, 4, 5, 8, 12, 16, 23, 29, 35, 37), ama sorunlara henüz kesin bir çözüm getirilememiştir.

Bugüne kadar osteoartiküler allogreft uygulama sonuçlarındaki başarı oranı % 68 kadardır. RODRİGO, T. T. et al (49) derin dondurucuda kurutulmuş kemik greftlerinin insanda kullanılmasının immun reaksiyonu çok fazla etkilemediğini açıklamıştır. BOS, G. D. et al (4, 5) allogreftlerin derin dondurma işleminin histokompatibilitede önemli bir rol oynadığını ve alıcı gözeleri için sitotoksik olan serum antikorlarıyla lenfositlerin ortaya çıkmasını engellediğini açıklamıştır. GOLDBERG, V. M. (16) -20°C da 10 gün sakladığı allogreftlerle yaptığı köpek denemelerinde, kötü performans gösteren kemik materyalinin kaynamasında immunsupresyonun bir düzelme getireceğini açıklamıştır. Ama dikkat edilirse soğuktaki prezervasyon -20°C da yapılmıştır Bizim yaptığımız çalışmada ısı derecesinin -40°C a kadar düşürülmesine karşın allogreftlerdeki kemik kaynamasının yeterli olmadığı ortaya çıkmıştır Derin dondurucuda -130°C da şoklandıktan sonra -190°C da konservasyonu yapılan allogreftlerin kemik kaynamasında daha iyi sonuç vermesi allotransplantasyon materyalinin çok düşük derecelerde yapılma zorunluluğunu düşündürmektedir.

Greft yatağının ve implantın revaskülarizasyonunda, osteogenik indüksiyonda yer kuşkusuz bir çok faktörler bulunmaktadır. Allogreftlerdeki çok düşük ısı dereceleriyle sağlanan olumlu etki ksenogeneik greft materyalinde, kortikal kemik açısından başarı getirmemiştir. Tavşan ulnasındaki segmental defekt yerine yerleştirilen -190°C da konserve edilmiş olan ve yeni doğan insan femurundan alınan kortikal kemik, iç bir kaynama ve rezorbsiyon olayı göstermemiştir.

KAYNAKLAR :

1. BERRY, J. L., BERG, W. S., STAHURSKI, T. M. MORAN, J. M., MORGAN, E. W., GREENWALD, A. S. : Evaluation of dacron-covered and plain bovine xenografts as replacements for the anterior cruciate ligament. Clin. Orthop. 236 : 270-278, 1988.
2. BOER, H. H. : The history of bone grafts. Clin. Orthop., 226 : 292-297, 1988.
3. BORJA, F. J., MNAYMNEH, W. : Bone allografts in salvage of difficult hip arthroplasties. Clin. Orthop. 197 : 123-130, 1985.
4. BOS, G. D., GOLDBERGV. M., POWELL, A, HEİPLE, K. G., ZİKA, J. M. : The effect of histocompatibilitymataching on canine frozen bone allografts. J. Bone Joint Surg., 65-A : 89-96, 1983.
5. BOS, G. D., GOLDBERG, V M, ZIKA, J. M., HEİPLE, K. G., POWELL, A. : Immune responses of rats to frozen bone allografts. J. Bone, Joint Surg., 65-A : 239-246, 1983.
6. BURCHARDT, H., ENNEKİNG, W. F. : Transplantation of bone, Surg. Clin. North. Am., 58 : 403-427, 1978.
7. BURCHARDT, H., GLOWCZEWSKİE, F. P., ENNEKİNG, W. F. : Short-term immunsupression with fresh segmental fibular allografts in dogs., J. Bone Joint Surg., 63-A : 411-415, 1981.
8. BURCHARDT, T, H., GLOWCZEWSKİE, P. P., ENNEKİNG, W. F. : The effect of Adriamycin and Methotrexate on the repair of segmental cortical autografts in dogs. J. Bone Joint Surg, 65-A : 103-107, 1983.
9. BURN, C. T. : Syclosporine : Problems and perspectives. Surg. Clinics of North. Am., 435-447, 1986.
10. BURWELL, R. G., FRİEDLANDER, G. A., MANKİN, H. J. : Current perspectives and future directions : The invitational conferance on osteochondral allografts, Clin. Orthop., 197 : 131-156, 1985.
11. CZİTROM, A. A., AXELROD, T., FERNANDES, B. : Antigen presenting cells and bone allotransplantation. Clin. Orthop., 197 : 27-31, 1965
12. DİCK, H. M., MALİNIN, L. MNAYMNEH, W. : Massive allograft implantation following radical resection of highgrade tumors requiring adjuvant chemotherapie treatment. Clin. Orthop., 197 : 86-95, 1985.
13. DOPPELT, S. M., TOMFORD, W. W., LUCAS, A. B., MANKİN, H. J. : Operational and financial aspects of a hospital bone bank, J. Bone Joint Surg. 63-A : 1472-1481, 1981.
14. FİRSCHEİN, H. E.;Collagen and mineral dynamics in bone, Clin. Orthop., 66 : 212-225, 1969.
15. GİTELİS, S., HELİGMAN, D., QUİLL, G., PIASECKI, P. : The use of large allografts for tumor reconstruction and salvage of the failed total hip arthroplasty, Clin. Orthop., 231 : 62-69, 1988.
16. GOLDBERG, V. M. : Improved acceptance of frozen bone allografts in genetically mismatched dogs by immunsupression, J. Bone Joint Surg. 66-A : 937-950, 1984.
17. GOLDBERG, V. M., STEVENSON, S : Natural history of autografts and allogarfts, Clin. Orthop. 225 : 7-16, 1987.
18. GROSS, A. E., MITCH, V. P., Mc DERMOTT, P. : The use of allografts bone in revision of total hip arthroplasty. Clin. Orthop, 197 : 115-122, 1985.
19. JANOVEC, M., DVORAK, K. : Autolyzed antigen - extracted allogeneic bone for bridging segmented diaphyseal bone defects in rabbits : Clin. Orthop., 299 : 249-256, 1988.
20. JEDDELOHN, P. : Legal problems in organ donation, Surg. Clin. of North Am., 58 : 245-259, 1978.
21. JENSEN, T. T. : Rhesus immunization after bone allografting, Acta Orthop. Scand., 58, 584, 1987.

22. KANDEL, R. A., GROSS, A. E., GANEL, A., McDERMOT, A. G. P., LANGER, F., PRİTZKER, K. P. H. : Histopathology of failed osteoarticular shell allografts. Clin. Orthop., 197 : 103-110, 1985.

23. KÖHLER, P., KREİCBERGS, A., STRÖMBERG, L. : Physical properties of autoclaved bone. Acta Orthop Scand., 57 : 141-145, 1986.

24. LEXER, Eric : Joint transplantation. Clin Orthop 197 : 4-10, 1985. (Reproduced from original : LEXER, E. : Über Gelenk Transplantation, Med. Klin., 4, 817, 1908.)

25. LİU, T. K. : Transplantation of preserved composite tendon allografts J. Bone Joint Surg., 57-A : 65-69, 1975.

26. LOCHT, R. C., GROSS, A. E., LANGER, F. : Late osteochondral allograft resurfacing for tibial plateau fractures, J. Bone Joint Surg, 66-A : 328-335, 1984.

27. LORD, F., GEBHARDT, M. C., TOMFORD, W. N., MANKİN, H. J. : Infection in bone allografts, J. Bone Joint Surg, 70-A : 369-376, 1988.

28. MAKLEY, J. T. : The use of allografts to reconstruct intercalary defected long bones, Clin. Orthop. 197 : 58-75, 1985.

29. MALANER, M. M., Mc CHESNEY, M., PIASTO, M., SCHMOOKLER, B. M. : The effect of sryosurgery and polymethylmethacrylate in dogs with experimental bone defects comparable to tumor defects. Clin. Orthop. 226 : 229-310, 1988.

30. MALİNİN, T. T., WAGNER, J. L., PITA, J. C., LO, H. : Hypothermic stroage and cryopreservation of cartilage, Clin. Orthop., 197 : 15-26, 1985.

31. MALININ, T. T., MARTINEZ, O. V., BROWN, M. D. : Banking of massive osteoarticular and intercalary bone allografts, 12 years experience, Clin. Orthop, 197 : 44-57, 1985.

32. Mc DERMOT, A. G. P.; LANGER, F., PRİTZKER, K.P.H., GROSS, A. E. : Fresh small -fragment osteochondral allografts. Clin Orthop., 197, 96-102, 1985.

33. MALEJCZYK, J., MOSKALEWSKİ, S. : Effect of immunsupression on survival and growth of cartilage produced by transplanted allogeneic epiphyseal chondrocytes, Clin. Orthop., 232 : 292-303, 1988.

34. MC DONALD, D. J., FİTZGERALD, R. H., CHAO, E. Y. S. : The enhancement of fixation of porous-coated femoral component by autograft and allograft in the dog, J. Bone Joint Surg., 70-A : 728-736, 1988.

35. MEYERS, M. H. : Resurfacing of the femoral head with fresh osteochondral allografts, Clin. Orthop., 197 : 111-114, 1985.

36. MEYERS, M. H., JONES, R. E., BUCHOLZ, R. W., WENGER, D. R. : Fresh autogenous grafts and osteochondral allografts for treatment of segmental collaps in osteonecrosis of the hip. Clin. Orthop., 174 : 107, 1983.

37. MNAYMNEH, W., MALIN, T. T., MAKLEY, J. T., DİCK, H. M. : Massive osteoarticular allografts in the reconstruction of extremities following resection of tumor not requiring chemotherapie and radiation, Clin Orthop, 197 : 76-78, 1985.

38. MONTGOMERY, R. D., MILTON, L., GLENN, C. T., McLEOD, W. D.; MADSEN, N. : Comparison of over - the - top and tunnel techniques for anterior cruciate ligament replacement, Clin. Orthop., 231, 144 - 153, 1988.

39. MUSCOLO, D. L., KAWAI, S., RAY, R. D. : Cellular and humoral immune responce analysis of bone allografted rats., J. Bone Joint Surg., 58-A : 826,832, 1976.

40. MUSCOLO, D. L., CALETTİ, E., SCHAJOWİTCZ, F., ARAUJO, E. S., MAKİNO : Tissue-typing in human massive allografts of frozen bone., J. Bone and Joint Surg., 69-A : 583-595, 1987.

41. NASCA, R. J. : The use of freeze -dried allograft in management of global rotator cuff tears. Clin. Orthop., 228 : 218-226, 1988.

42. OIKARİNEN, J., KORHONEN, L. K., : The bone inductive capacity of various bone transplanting materials used for treatment of experimental bone defects, Clin Orthop, 40 : 208-215, 1979.

43. PELKER, R. R., FRİEDLANDER, G. E., MARKHAM, T. C. : Biomechanical properties of bone allografts, Clin. Orthop., 174 : 54-57, 1983.

44. RONNİNGEN, H., SOLHEİM, L. F., LANGELAND, N. : Invansion of bone into porous fiber titanium implants in cats. Acta Orthop. Scand. : 55 : 352-358, 1984.

45. RONNİNGEN, H., SOLHEİM, L. F., LANGELAND, N. : Bone formation enhanced by induction, bone growth in titanium implantsin rats Acta Orthop. Scand., 56 : 67-71, 1985.

46. RODRİGO, T. T., THOMPSON, E. B. A., TRAVİS, C. B. A. : Deep freezing versus preservation of avascular osteo shell allografts in rats., Clin., Orthop., 218 : 268-275, 1987.

47. SCHAFFFER, J. W., GREG, A., FİELD, B. A., GOLDBERG, V. M., DAVY, D. W. : Fate of vascularized and nonvascularized autografts. Clin. Orthop, 197 : 32-42, 1985.

48. SONDENNA, K., ANTTİ ALHO RUNE NİELSON : Cryopreservation of osteochondral grafts in rabbits. Acta Orthop Scand. 56 : 218-22, 1985.

49. THOMPSON, R. C., MANİCEL, C. : Neuropatic arthropathy as a possible of failure of a whole Joint allograft., Clin Orthop. 234 : 124-128, 1988.

50. TOMFORD, W. W., DUFF, G. P., MANKİN, H. J. : Experimental freeze -preservation of chondrocytes., Clin. Orthop, 197 : 11-14, 1985.

51. URBANİAK, J. R., BLACK, K. E. Jr. : Cadaveric Ellbow allografts, Clin Orthop., 197, 131-140, 1985.

Kemik Allogreft Transplantasyonları

* Dr. Muzaffer AYKURT ** Dr. Tuğrul BERKEL *** Dr. Ünsal ÜNLÜ

Ortopedide bir asırdır uygulanan ve başka ülkelerde son yıllarda önemle üzerinde durulan, kemik allogrefti ve masif osteokondral allogreftlerin transplantasyonlarının yararlı sonuçları gün geçtikçe ortaya konmaktadır (6, 8, 10, 11, 12, 14). Kendisinden otogreft alınamayacak hastaların varlığı, «Biyolojik Artroplasti»nin oldukça ümit veren sonuçları, ortopedik onkolojideki ekonomik sorunlar, ve hem de metalik veya plastik artroplastilerin uzun takiplerinin olumsuz görünümü, bizi allogreft uygulamaları için bir başlangıç çalışmasına yöneltti (6, 15, 17, 18, 19, 20).

Burada, 1986-1989 yıllarında İstanbul Haydarpaşa Numune Hastanesi Ortopedi ve Travmatoloji Kliniğinde kurduğumuz «Kemik Bankası» ve «Allogreft» uygulamaları sunulacaktır. 1867 yılında Dr. Ollier kemik allogreftleri naklini düşünmüş ve önermiştir. İlk defa 1881 yılında Macewen, bir çocuk humerus defektini, başka bir çocuğun angule tibiasını düzeltirken çıkardığı kemikle doldurarak, bilinen ilk başarılı kemik allogreft uygulamasını yapmıştır (8). 1900 yılından önce, bazı homogreft yayınları olmuşsa da ilk biyolojik artroplasti ve en fazla olgu sonuçları 1908 ve 1925 yıllarında LEXER tarafından yayınlanmıştır. Lexer allogreft eklemlerin % 50 sinin fonksiyon gördüklerini bildirmiştir (15). 1950-1960 yıllarında yapılan deneysel çalışmalar, hiçbir şüpheye yer bırakmayacak şekilde, allojenik greftlerin implante edildiğinde : 1) Büyük oranda revaskülarizasyon gösterdiğini, 2) Fakat bunun otogreftlere göre önemli bir gecikmeyle oluştuğunu, 3) Transplante edilen segmentin, bazan kaynamadığını veya uzun sürede kaynadığını, 4) Nadiren bu allogreftin rezorbe olduğunu, osteolize gittiğini, 5) Organizmanın kartilajlı allogrefti hiç bir şekilde kabul etmeyerek bazan reddettiğini gösterdi (4, 8, 15). Geleneksel otogreft, temiz, iyi tolere edilen, önceden sonuçları bilinen, ve iskelet defektine doldurulan, organizmaya uygun dayanıklı bir dokudur. Otogret yönteminin de zorlukları, yetersizlikleri ve sakıncaları bulunmaktadır. Otogreftin miktarı, büyüklüğü ve şekli sınırlıdır istenilen şekli vermek herzaman mümkün olmaz. Alınan yerde mutlaka az veya çok bir eksiklik, bozulma veya boşluk olur. Bazen greft alınan yerin sorunları esas hastalığı bastırabilir. Ayrıca allogreftteki gibi kartilajlı eklem yüzü transplante edilmez. Kemik allogrefti (Homogreft) endikasyonları şöyle sıralanabilir : 1) Çok küçük, yeterli otogreft alınamayacak çocuklarda, 2) Çok yaşlılarda ve alınacak otogreftin hastayı travmatize edeceği ve fonksiyonu bozacağı durumlarda, 3) Çok kaşektik kişilerde ve ameliyatın kişiye fazla risk getireceği durumlarda, 4) Otojen greft alınacak yeri olmayan hastalarda, 5) Tümör nedeniyle geniş rezeksiyon ve amputasyonun gerekli olduğu olgularda 6) Kartilajlı, masif osteokondral greft gereken durumlarda.

MATERYAL VE METOD :

Haydarpaşa Numune Hastanesi ortopedi ve travmatoloji kliniğinde 1986-1989 yılları arasında, ülkemizde ilk defa olarak 30 adet dondurulmuş allogreft uygulaması yapıldı. Hastaların 14 ü erkek, 16 sı kadındı. En küçük yaş, en büyük yaş ise 58 olup yaş ortalaması 27 idi. Kendisinden kemik alınanla-

* Ortopedi ve Travmatoloji Profesörü, İSTANBUL.
** Kartal Devlet Hast. Ortopedi ve Travmatoloji Klinik Şefi.
*** Haydarpaşa Numune Hastanesi Ort. ve Trav. Klinik Baş Asistanı.

rın hepsi de yaşayan kişilerdi. Kadvradan kemik alınmadı. Tartışma bölümünde bunun nedeni açıklanacaktır. Donörlerin 16 sı kadın 12 si erkek olup, en küçük yaş 11, en büyük yaş ise 80 idi. Alındıktan sonra eksi 35-40 derecede soğutan derin dondurucu kemik bankasında steril cam kavanozlar içinde muhafaza edilen allogreftler en geç bir yıl içinde kullanıldılar. Allogreft donörlerinde, Hepatit, Sifiliz, AIDS, diğer virütik ve granulomatöz hastalıklar, malignite, diyabet ve diğer sistemik hastalıklar araşatırıldı. Ayrıca donör ve alıcıların kan grupları tayin edildi, ve röntgen grafileri çekildi. 30 allogreftin 25 tanesi Kapuk Kollum Femoris, 5 tanesi travmatize ampute femur ve tibiadan alınan 20 cm ye kadar uzunluktaki segmentel greftlerdi.

BULGULAR :

Bu çalışmada kemik allogrefti 40 olguya uygulandı. Ancak takip edilebilen 30 olgu çalışma kapsamına alındı. Takip süresi en az 6 ay en çok ikibuçuk yıl idi. Allogreftte kallus görülmesi 2 ile 6 ay arasında değişmekteydi. Kortikospongioz greftlerin kaynaması 2 ile 8 ay gibi kısa sürede tamamlandı. İnterkalari greftlerde ise yeterli kaynama 6 ay ile birbuçuk yıl arasnda idi. 30 allogreft uygulamasının 13 ü aynı kan gruplu, 17 si ise değişik kan gruplu kişilere nakledildi. Bunlardan yalnız üçünde ameliyat yarasından sızıntı şekline pembe kırmızı renkte reaksiyoner kanama oldu, ve iki üç gün sonra kendiliğinden durdu. Temiz ve enfekte olmayan gruptaki olgulardan yalnız birinde enfeksiyon görüldü. Bu durum entibiyotiklerle yirmi gün sonra giderildi. Enfekte psödoartrozlu veya defektli enfekte ortama konulan allogreftlerden 6 sında osteoindüksiyon görülmüş olup, ikisinde enfeksiyon devam etmekteydi. Kemik transplante edilen bu olguların 10 u psödoartroz 6 sı kemik kisti, 4 ü skoliyoz, 4 ü tibia uzatmasaına bağlı yetersiz kallusu olan poliyomyelitis, 2 si tümördü. Kalan 4 olgunun 2 si poliyomyelitis ve 2 si de beyin felçli otogreft alınmayacak durumda olan olgulardı.

TARTIŞMA :

Son otuz yılda yapılan total kalça ve diz protezlerinin revizyon sayıları ve çıkarılmaları ciddi boyutlara ulaşmıştır. Bu nedenle osteoartiküler allogreft kullanmak zorunlu görülmektedir. Alıcıdaki immünreaksiyona rağmen allogreft materyali toksik değildir, ve oldukça iyi tolere edilir. Uygun büyüklükte kolayca şekil verilebilen bir kemik dokusu olup transplantasyonu da zor değildir. Allogreft konusunda son yıllarda immün cevap ve histolojik durumu incelemek için değerli ve ayrıntılı çalışmalar yapıldı (1, 2, 4, 5, 7, 13, 16). Bu çalışmalar sonucunda, eksi 70 derecede dondurulan greftin doku uyuşmazlığı ve allogreftin reddedilmesi ihtimali az bulundu. Başarı oranının oldukça yüksek olacağı hatta taze allogreft uygulamalarında bile belli oranda başarılı sonuçlar alınacağı ortaya çıktı (11). Dondurulmuş allogreft uygulamalarındaki en geniş seri Massachusetts Genel Hastanesi Ortopedik onkoloji bölümünün 314 olguluk serisidir. 1976 yılından itibaren süren uygulamalarında % 70 in üzerinde iyi sonuç aldıklarını bildirmişlerdir (15). Bu ve benzeri serilerdeki tüm allogreftler kadavralar alınmıştır. Bu çalışmamızda ise, allogreftler donörleri yaşayan, sağlık durumları araştırılan, ve en az bazı gerekli tetkikleri yapacak kadar yaşayan insanlardan seçildi. Nedeni, alınan allogreftleri transplante ederken istenmeyen hastalıkları alıcıya nakletmekten kaçınmak içindir. Kadavradan kemik alınması ise ancak organ bağışı yapmış, kendisinden alınacak böbrek, ve diğer organlar için tetkikleri yapılmış kişilerden olabilir 2238 ve 2594 no lu yasalarda organ transplantasyonu yoluyla hayati tehlikeye kiren kişilerin dava hakkı doğmaktadır Bu nedenle ülkemize ilk defa uygulanan bu çalışmada, canlı donörlerden kemik alındı.

Sonuç olarak, ülkemizde bilimsel anlamda gerçekleştirilen ilk dondurulmuş insan allogreft uygulamalarının, daha sonra yapılacak çalışmalara başlangıç olduğunu, bu çalışmaların daha büyük serilerde ve ülkemizde daha yaygın olarak uygulanmasının yararlı olacağını vurgulamak isteriz.

K A Y N A K L A R :

1. Bonfiglio M., Jeter W. S. : Immunological responses to bone. Clin. Orthop 87 : 19, 27, 1972.
2. Burchard H.,: Biology of Bone Transplantation. Orthop. Clin. North Am. Vol 18 : No 2 187, 196, 1987.
3. Burwell R. G., Friedlaender G. E., Mankin N. J. : Current Prospectives and Futur directions; The 1983 invitational Conference on osteochondral Allogreft Clin. Orthop. 197 : 141, 155, 1985.
4. Curtiss P. H., Herndon C. H. : İmmunologycal Factors in Homogenous bone transplantation : Serological Studies. J. Bone Joint Surg. 38 A : 103, 110, 1956.
5. Ege R. : Kemik Gralferi ve Kemik Bankası Muhtelif Kemik Groflerini akibeti ve bunların Gref yatağı ile münasebeti. Ankara Üniv. Tıp Fak. Mecmuası Cilt 15 No : 3'e ek 1/63 1962.
6. Enneking W. F. : Musculoskletal Tumor Surgery. Churchill Livingston İnc., 242, 1467, 1983.
7. Erol S. K., Havıtçıoğlu H. : Derin dondurucuda saklanan ve otoklavize edilen kemiklerde kaynama özellikleri II Ortopedik Biyomekanik Kongresi Özet kitabı sayfa 58, 1989, Silivri İstanbul.
8. Friedlaender G. E., Mankin H. J. : Guidlines For The Banking of musculoskletal tissues, News Letter, American Assosiation of Tissue Banks, 1979.
9. Friedlaender G. E.; Current Conceps Review : Bone Banking. J. Bone Joint Surg. 64 A 307, 311, 1982.
10. Friedlaender G. E., Mankin H. J. : Transplantation of Osteochondral Allogreft. Ann. Rev. Med. 35 : 311, 324, 1984.
11. Gross A. E., Mckee N. H., Langer F. et al.: Surgcal Techniques and clinicala experience with articular allografts at the Knee, Osteochondral Allografts. Boston, Little Brown and Co. 1983, pp 289, 300.
12. Kennet L. : Bone and Cartilage Transplantation in Orthopaedic surgery. J. Bone Joint Surg. Vol 64 A No : 22, 1982.
13. Langer F., Czitrom A., et Al. : The İmmunogenicity of fresh and Frozen Allogenic bone. J. Bone Joint Surg. 57 A : 216, 220, 1975.
14. Mankin H. J., Doppelt S. H., Tomofrd W. W. : Clinical experience with allogreft implantation. The first 200 cases. Clin Orthop 174 : 69, 86, 1983.
15. Mankin H. J., Mark C., G., Tomford W. W. : The Use o Frozen cadaveric allografts in the management of patient with bone Tumors of the Extremities. Orthop. Clin North Am. Vol : 18 275, 289, 1987.
16. Marwin H. M. : The Role of Limb and Bone, Transplantation after resection. Orthop. Clin. North Am. Vol : 8 No : 4 835, 842, 1977.
17. Ottolenghi C. E. : Massive Osteo and Osteoartcular bone greft : Technique and results Clin Orthop 87 : 156, 164, 1972.
18. Parrish F. F. : Allograft Replacement of All part of the end o a long bone following excision of a tumor : Report of Twenty one cases. J. Bone Joint Surg. 55 A : 1 22,1973.
19. Volkov M. : Allotransplantation of Joint. Surg. 52 B : 49 53, 1970.
20. Yücetürk G. : Kemiğin iyi huylu kistik Lezyonlarında segmenter kortikospongioz izogreft uygulaması. 1985 X. Milli Ortop. ve Travmatoloji Kongre Kitabı s. 384 387.

Deneysel Ksenogenik Greft Uygulamasında Osteogenetik Potansiyel

* Dr. S. Kemal EROL ** Dr. Hasan HAVITCIOĞLU *** Dr. Ali KÜPELİOĞLU

İskeletteki rekonstrüktif operatif koşullarda, gereksinme olan yerlerde kemik dokusunun yeterince kullanılabilmesi ve bunun başarı getirebilmesi açısından ,önce, osteogenezisin mekanizmasının ve yeni oluşacak kemik dokusunun indüksiyon koşullarının açıklığa kavuşturulması gerekmektedir.

Yeni kemik oluşumundaki indüksiyon faktörüyle ilgili görüş ve çalışmaların yeni olmamalarına karşın (1, 20, 22), bu konuda son on yılları içerisinde gittikçe artan sayılarda bir çok ilerlemelerin ortaya çıktığı (2, 3, 4, 5, 6, 7, 8, 9, 10, 21, 24, 27, 28) yadsınamaz.

Orijinali AXHAUSEN, W. tarafından verilen (1) 2 faz teorisinde osteogenezis, gerek yerleştirilen greft gözelerinin vitalitelerini korumalarında, gerekse yeni kemiği oluşturacak olan greft yatağındaki gözelerin diferansiyasyonunda anlam kazanmaktadır.

Fiziksel ve kimyasal değişik uygulamalarla allogeneik ve ksenogeneik kemik implantlarının gerek osteogenetik indüksiyon değerlerinin azalmaması, (11, 12, 14, 15, 23, 25) gerekse yabancı greftlerin yol açtıkları antijen reaksiyonlarının (12, 13, 15, 16, 17, 18, 19, 24) geriletilmesi açısından bir çok çalışmaların yapıldığını literatürden öğrenmekteyiz. ALBERT, E. (1959) dana kemiklerini cialit solüsyonunda konserve ederek ksenogeneik transplantasyon materyali gibi kullandığını ve iyi sonuçlar aldığını açıklamıştır (Cit 22). MAATZ, R. (1956) (16) derin dondurucudaki konservasyonun, allogeneik implantlar açısından, cıva tuzlarını içeren solüsyonlardaki konservasyondan daha üstün olduğunu açıkladı. TULI, S. M. et al (1979) (26) greftlerde kimyasal preparasyonlar yapmış, PELKER, R. R. et al (1983) (18) greftlerde yüksek enerjili radyoaktif ışınlama yapmış, BURCHARDT, H. et al (1981(1983) (5, 6) ve GOLDBERG, U. M. et al (1984) (9) masif iskelet parçalarının transplantasyonlarında, allogeneik implant materyalinde, immunsupresyonun değerini açıklayan çalşmalar yapmışlardır. Bu arada SİLİSKİ, J. M. et al (1984) (24) cyclosporin'le yaptkları immunsupresyonun transplantasyonlardaki olumlu sonuçlarını açıklamışlardır.

HARAKAS, N. K. (1984) (11) implant içindeki predominant gözeler olarak osteoblast ve kondrositlerin, yeni kemik ve kartilaj oluşumuna 24. günde yolaçtıklarını ve kemik indüksiyon insidansının % 80 ini bu süre içinde oluşturduklarını açıkladılar.

Yeni doğan insandan alınan kemik materyalinin ksenogeneik transplantasyon aracı olarak eksperimental çalışmalardaki deneklerde uygulandığına literatürde rastlamadık. Yeni doğanda oluşan bir femur kırığı, bir hafta gibi kısa bir sürede kaynadığından, yüksek düzeydeki endosteal, intermedier ve periostal yeni kemik oluşma potansiyelinin varlığı da bilindiğinden, yeni doan insanın periost, spongiosa, kortikal kemik ve enkondral osteogenezis potansiyelini içeren femur başı kıkırdağı, transplantasyon materyali olarak, büyüme çağındaki tavşanlarda uygulandı ve osteoindüktivite açısından doku ayrımları değerlendirildi.

MATERYAL VE METOD :

Ksenogenik greft olarak doğumundan 5 dak. sonra asfiksi nedeniyle eksitus olan insan yeni doğanından 2 1/2 saat sonra alınarak ve -130°C da şoklandıktan sonra 190°C da 50 gün süreyle konserve edilmiş femur-

* Dokuz Eylül, Ü. Tıp Fak. Ortopedi-Travmatoloji ABD. Profesörü.
** Dokuz Eylül, Ü. Tıp Fak. Ortopedi-Travmatoloji ABD. Öğretim Gör.
*** Dokuz Eylül Ü. Tıp Fak. Patoloji ABD. Doçenti

lardan ve denek olarak 24 adet Yeni Zelanda tavşanından yararlanıldı Anestezi için deneklere kulak venasından kg/5 mg Ketamin ile kg/5 mg Diazem karışımı uygulandı. Büyüme çağında olan 700-950 gram ağırlığındaki 5-6 haftalık tavşanlarda Ege Ü. Tıp F. Deneysel Cerrahi Lab. da aseptik ameliyathane koşulları sağlanarak ulna diafizinde 10-12 mm lik bir defekt elektromotor-ossilasyonlu testereyle oluşturuldu ve defekt yerlerine ksenogeneik greft dokuları yerleştirildikten sonra katmanlar cerrahi sütürle kapatıldı. Postoperatuar bakıma alınan deneklere sargı uygulandı, antibiyotik profilaksisi yapılmadı.

1. Grup : Kontrol grubu. Hiç bir uygulama yapılmayan 4 tavşan.

2. Grup : Sağ ulnalarındaki defekt yerine yeni doğan insan femurundan alınan periost.un implante edildiği 4 tavşan.

3. Grup : Periost + kortikal kemiğin implante edildiği 4 tavşan.

4. Grup : Konserve femur korteksinin implante edildiği 4 tavşan.

5. Grup : Konserve femur spongiozasının implante edildiği 4 tavşan.

6. Grup : Oluşturulan defekt yerlerine -130°C da şoklandıktan sonra 50 gün süreyle -190°C da saklanmış yeni doğan insan femur başının ossifikasyon nüvesinin olduğu merkezden alınan kıkırdak dokusunun implante edildiği 4 tavşan.

(Transplantasyon materyalinin şoklama ve konservasyon işlemleri için İzmir-Veteriner Araştırma Merkezi'ndeki sıvı azot gazı kontenyerlerinden yararlanılmış, materyalin saklanması ise paslanmaz çelikten özel olarak yaptırılan ve hermetik kapanan steril kaplar içinde sağlanmıştır).

BULGULAR :

Konserve ksenogeneik transplantasyon materyalinin uygulandığı tüm deneklerde, postoperatuar 15. ve 30. günlerde, radyolojik inceleme yapılarak elde edilen bulgular BOS, G. D. et al (4) ın verdikleri skor sistemine göre puanlamayla değerlendirilmiştir. Dört haftalık süre sonunda öldürülen deneklerin sağ ön ekstremiteleri eksize edilerek implant uygulanan ulna defekt yerlerinin makroskopik ve histolojik incelemeleri yapılmıştır.

Tüm Deneklerin BOS Skor Sistemine Göre Radyolojik Değerlendirilmesi

Denek No. :	Gün	Greft	Proksimal	Distal	Total
1. Grup : Periost					
1, 2, 3, 4.	15	0	0	0	0
1, 2, 3, 4.	30	0	0	0	0
2. Grup : Periost+korteks					
5, 6, 7, 8.	15	2	0	0	2
5, 6, 7, 8.	30	2	0	0	2
3. Grup : Korteks					
9, 10, 11, 12	15	2	0	0	2
9, 10, 11, 12	30	2	1	0	3
4. Grup : Spongioza					
13 14 15, 16.	15	2	1	0	3
13, 14, 15, 16.	30	2	1	0	3
5. Grup : Kıkırdak					
17, 18, 19, 20	15	2	2	0	4
17, 18, 19, 20	30	2	2	1	5

MAKROSKOPİK VE HİSTOLOJİK DEĞERLENDİRME :

1. **Grup** : Periost uygulanan grupta; defektin olduğu implant alanında greftin yer yer nekroze olduğu, damarların genişlediği, yer yer bir pannus dokusunun yerleştiği ve büyük bir olasılıkla ana kemik periostundan kaynaklanan ve distal uçtan defekt bölgesine yayılan yeni kıkırdak dokusunun bulunduğu izlendi. Sonuç : Defekt bölgesinde kaynama yok.

2. **Grup** : Periost + korteks uygulanan grupta greft yatağını saran bağ dokusu oluşumu ile damarların içinin eritrositlerle dolu olduğu, pannus dokusu ve greftin nekrotik duruma geldiği izlendi. Kaynama yok.

3. **Grup** : Kortikal kemiğin uygulandığı grupta bulgular 2. gruptakine benzerlik gösteriyor; Ana kemik periostunda kalınlaşma var, bir pannus dokusu gref yatağını sarmış durumda. Kaynama izlenmedi.

4. **Grup** : Spongioza uygulanan grupta osteoblastik aktivitede artışla yer yer oluşan yeni kemik yapımı ve proliferasyon izlenmekte, ama bu grup deneklerde de implant yatağında pannus dokusuna rastlandı. Az derecede bir kaynama var.

5. **Grup** : Femur başı merkezinden alınan ve ossifikasyon potansiyelini içeren bölgeden sağlanan kıkırdağın uygulandığı bu grupta osteoblastik aktivitede belirgin artışla ortaya çıkan yeni kemik oluşumu ve defekt bölgesinde kaynama izlendi, ama remodelasyon henüz tamamlanmış değil.

TARTIŞMA :

Allogeneik greftler yeni kemik formasyonunda otogenik olanlardan daha az produksiyona yol açarlar (29). İzole kondrositler derin dondurucudaki prezervasyonda vitalitelerini % 90 orannda korumaktadırlar, buna karşın matriks içinde canlı kalmaları maksimal % 50 kadar olmaktadır. (25) KANDEL et al (1985) (13) taze osteokondral allogreftlerin diz eklemindeki uygulamalarında fibrotik dejeneratif değişikliğe uğrayarak kaynamadıklarını açıkladılar. Allogeneik ve ksenogeneik implantların antijen reaksiyonları greft yatağındaki kaynamada en olumsuz aktörü oluşturmaktadır. MUSCOLO, D. L. et al (1976) (17), POPKİROV, S. et al (1976) (19), BOS, G. D. et al (1983) (4) allogeneik transplantasyonlarda immunolojik reaksiyonların önemini vurgulayan çalışma sonuçlarını açıkladılar ve HLA-tipinin saptanmasının transplantasyondaki önemini dile getirdiler. DE BRUYN, P. P. H. ve KABİSCH, W. T. (1955) taze otogeneik transplantasyon materyalinin derin dondurucuda konserve edilmiş otogeneik greftlerden, osteogenik indüksiyon açısından, daha üstün değerde olduklarını histolojik inceleme sonuçlarıyla açıkladılar (Cit 15). Oda ısısında, açık havada 1 sa. süreyle bıraklan taze transplantasyon materyali alterasyona uğramaktadır, ama serum fizyolojik içinde değerinden yitirmeden 2 sa. kalabilir. Taze allotransplantasyonda 1. postoperatif haftada, ototranplantasyonda olduğu gibi, greftin yatağı hipervaskülarizasyonla çevrilir; sonradan bir immünolojik yanıtla gelişen imflammasyon olayı nekroza yol açar. Bu imflammasyon proçesinin yol açtığı pannus doku karakteri 1., 2., 3., 4., grup deneklerin greft yatandaki histolojik incelemede izlenmiştir. Bu dönemde vaskülarizasyon greft yatağında gerilemektedir. 3. haftadan sonra revaskülarizasyon gelişmektedir. Gerek derin dondurucudaki konservasyonla gerekse başka fizik ve kimyasal uygulamalarla allogeik transplantasyonlardaki antijen reaksiyonlarının oldukça gerilediğini değinilmektedir (8); buna karşın revaskülarizasyon gecikmektedir. Kseno transplantasyonlarda ise greftler, bir yabanc cisim gibi tepkiye yol açmaktadırlar; bir granülasyon dokusuyla kapsül içine alınan ksenogreftlerin vaskülarize olmadıklarına değinilmektedir (8, 20).

Kemik olarak bilinen organdaki farklı dokuların ayrı osteoindüktif potansiyeli içerdikleri bilinmektedir. örneğin kortikal greftlere göre 2.2 kez daha fazla osteoindüksiyon potansiyeli içeren spongiöz greft daha iyi bir kaynamaya yol açtiklar (1) bilinen bir gerçektir. Bizim yaptığımız eksperimental çalışmada başka bir gerçek daha ortaya çıkarılmıştır : Henüz kemikleşme göstermeyen, en-

kondral ossifikasyon potansiyeli içeren kıkırdak dokusu, en üstün olarak osteogenik potansiyeli göstermiş ve kaynama proçesinde periost, kortikal kemik ve spongioza karşısında en iyi indüksiyonu sağlamıştır.

Osteogenezis, kemik kaynaması ve indüksiyonu konularında (14, 21 ,26, 27, 28) bir çok araştırmalar yapılmakta ve yeni gerçekler ortaya çıkarılmaktadır, ama kemik transplantasyonundaki temel sorunlar henüz tam olarak çözümlenmemiştir. Yaptığımız eksperimental çalışmada osteogenezis indüksiyonu açısından enkondral ossifikasyon potansiyeli içeren ksenogeneik kıkırdak materyalinin transplantasyondaki değeri ortaya çıkarılmıştır, ama bunun başka çalışmalarla doğrulanması ve kliniğe yansıtılması da gerekmektedir.

KAYNAKLAR :

1. AXHAUSEN, W. : Die Knochenregeneration : ein zwei-phasi ches Geschehen, Z. Chir.; 11 : 435, 1952.
2. BAB, I., HOWLETT, C. R., ASHTON, B. A., OWEN, M. E. : Ultrastructure of bone and cartilage formed in vivo in diffusion chambers, Clin. Orthop., 187, 243-254, 1984.
3. BONUCCİ, E.; New knowledge on the origin, function and fate of osteoclasts, Clin Orthop., 158, 252-265, 1981.
4. BOS, G. D., GOLDBERG, V. M., POWELL, A. E., HEİPLE, K. G., ZİKA, J. M. : The effect of histocompatibility matching on canine frozen bone allografts, J. Bone Joint Surg.; 65-A, 69-96, 1983.
5. BURCHARDT, H., GLOWCZEWSKİE, F. P., ENNEKİNG, W. F. : Schortterm immunsupression with fresh segmental fibular allografts in dogs. J. Bone Joint Surg. 63-A : 411-415, 1981.
6. BURCHARDT, H., GLOWCZEWSKİE, F. P., ENNEKİNG, W. F. : The effect of Adriamycin and Methotrexate on the repair of segmental cortical autografts in dogs, J. Bone Joint Surg., 65-A : 103-107, 1983.
7. BURWELL, R. G., FİREDLANDER, G. A., MANKIN, H. J. : Current perspectives and future directions : The 1983 invitational conferance on osteochondral alloggrefts, clin. Orthop., 197 : 141-156, 1985.
8. EİTEL, F., SCHWEİBERER, L. : Die Revaskularisierung von Lager und Knochentransplantat, Hefte zur Unfallheilkunde, Heft 185 : 55-64, 1987.
9. GOLDBERG, U. M., BOS, G. D., HEİPLE, K. G., ZİKA, J. M., POWELL, A. E. : Improved acceptance of frozen bone allografts in genetically mismatched dogs by immunsupression. J. Bone Joint Surg., 66-A : 937- 950, 1984.
10. GRAY, J. G., ELVES, M. W. : Donor cell's contribution to osteogenesis in experimental cancellous bone grafts, Clin. Orthop., 163 : 261-271, 1982.
11. HARAKAS, N. K. : Demineralized bonematrix - induced osteogenesis. Clin. Orthop., 188 : 239-247, 1984.
12. JUNGBLUTH, K. H., MEENEN, N. M. : Besonderheiten der autologen und homologen Transplantation von Knochengewebe. Hefte zur Unfallheilkunde, Heft 185 : 73-76, 1987.
13. KANDEL, R. A., GROSS, A. E., GANEL, A., Mc DERMOTT, A. G. P., LANGER, F., PRİTZKER, K. P. H. : Histopathology of failed osteoarticular shell allografts. Clin. Orthop., 197 : 103-110, 1985.
14. KAWAMURA, M., URİST, M. R. : Induction of callus formation by implants of Bone Morphogenetic Protein (BMP) and associated Bone Matrix Noncollagenous Protein (NCP). Clin Orthop., 236 : 241-247, 1988.
15. KORTMANN, H. R. : Die Wertigkeit des Knochentransplantats in Abhaengigkeit von Entnahmeort und Zeitaktor, Hefte zur Unfallheilkunde, Heft 185 : 69-72, Springer Verlag Berlin, 1987.
16. MAATZ, R. : Die Knochentransplantation. Verh. Dtsch. Orthop. Ges. 43. Kong., Beil, Zeitsch. Orthop. 87 : 44, 1956.

17. MUSCOLO, D. L., KAWAI, S. RAY, R. D.: Cellular and humoral immune response analysis of bone-allografted rats. J. Bone Joint Surg., 58-A : 826-832, 1976.

18. PELKER, R. R., FRİEDLAENDER, G. E., MARKHAM, T. C. : Biomechanical properties of bone allografts, Clin. Orthop., 174 : 54-57, 1983.

19. POPKİROV, S., MİNEV, M. : Die klinische Bedeutung der immunserologischen Befunde bei der Transplantation von Alloknochen. Arch. Orthop. Traum. Surg., 85 : 289 - 298, 1976.

20. ROTH, H. : Die Konservierung von Knochengewebe für Transplantationen, Springer Verlag Berlin, 1952.

21. SATO, K., URİST, M. R. : Bone Morphogenetic Protein - induced cartilage devolepment in tissue culture. Clin. Orthop., 183 : 160-187, 1984.

22. SCHMELZLER, R. : Konservierte Transplantat in der Keifer- und Gesichtschirurgie. C. HANSER Verlag-München, 1978.

23. SCHMİTZ, J. P., HOLLİNGER, J. O. : A preliminary study of the osteogenic potential of a biodegradable alloplastic - osteoinductiv alloimplant, Clin Orthop., 237 : 245-255, 1988.

24. SİLİSKİ, J M., SOMPKİN, S., GREEN, C. J. : Vaskularized whole knee joint allograft in rabbits immunosupressd with cylosporin A. Arch. Orthop. Trauma. Surg., 103 : 26-35, 1984.

25. TOMFORD, W. W., DUFF, G. P., MANKİN, H. J. : Experimental freeze preservation of chondrocytes, Clin. Orthop., 197 : 11-14, 1985.

26. TULI, S. M., CHAUDHURİ, R. H. : Effect of preimplantation treatment on the bone forming potential of decalcified allogeneic and autogeneic bone-matrix implants. Arch. Orthop. Trauma. Surg. 94 : 167-173, 1979.

27. URİST, M. R., SATO, K., BROWNELL, A. G., MALININ, T. I., LİETZE, A., HUO, Y. K., PROLO, D. J., OKLUND, S., FİNERMAN, G. A. M. : Human Bone Morphogenetic Protein (hBMP) (41630), Proceedings of the Society for Experimental Biologie and Medicine, 73 : 194-199, 1983.

28. URİST, M. R., LİETZE, A., MIZUTANI, H., TAKAGI, A., TRIFFİT, J. T., AMSTUTZ, J, DE LANGE, R., TERMINE, J., FINERMAN, G. A. M. : A bovine low molecular weight Bone Morphogenetic Protein (BMP) Fraction. Clin. Orthop., 162 : 219-232, 1982.

29. WLODARSKI, K. H. : Normal and heterotopic periosteum. Clin. Orthop. 241 : 265-277, 1989.

Kemik Bankası Kurulması Tıbbi Prensipleri ve Yasal Yönleri

* Dr. Muzaffer AYKURT

Dr. Ollier başka insandan alınan kemiklerin muhafaza edilerek hasta olan diğer insanlara tedavi amacıyla transplante edilmesini ilk defa 1867 yılında önermiştir. Kemiklerin saklanarak bir süre sonra diğer insanlara naklini ise, 1942 yılında Inclan gerçekleştirmiştir. Daha sonra pek çok ortopedist bu konuda çalışma ve araştırma yapmıştır (1, 2, 3, 4, 5, 7, 8, 9). Son yıllarda ise başta tümör cerrahisinde olmak üzere artrozda, travmatolojide, diğer ortopedik rekonstrüktif durumlarda dondurularak saklanan allogretleri Osteokondral, interkallari, kortikospongioz) kullanılmakta ve tam veya parsiyel homogreft eklemlerle «Biyolojik Artroplasti» ler yapılmaktadır (1, 4, 5, 6, 9, 10, 12) 1955 yılında Wilson, Carr, Hyatt (A. B. D. Deniz Kuvvetleri Doku Bankasını kurmuşlardır) kemik bankası prensiplerini belirtmişler, kemikleri dondurarak saklama yöntemlerini araştırmış ve bugünkü temellerini atmış ve öncülük yapmışlardır (5). Son yıllarda yoğun araştırmalar yapılan kartilaj hücrelerinin yüksek oranda canlı muhafazası için ise, biyolojik eklem transplantasyonlarının geleceğine ümitle bakmamızı sağlamaktadır. Bugün kemik allogreftler, eksi 70, eksi 100 C. derecede 2-5 yıl dondurularak sağlıklı bir şekilde saklanmakta, osteolize uğramadan transplante edilebilmektedir. (2, 12)

1950 yılında Herndon, Curtiess, Chase ve arkadaşları immün reaksiyonu ve antijeniteyi azaltmak için, sonuçları başarısız olan taze allogreftlerin dondurulmasını ve bu yolla antijeniteyi önemli oranda giderdiklerini bildirdiler (4, 5, 11). Dondurulan allogreftlerde, protein denatürasyonu olmakta, immün reaksiyon azalmakta veya kaybolmaktadır. Bu gözlem ve buluş sonucunda bazı araştırıcılar çeşitli ülkelerde geniş seriler halinde çalışmalar yaptılar. Houston'dan Parrish, Arjantinden Ottolenghi, Rusyadan Voklov yüksek oranda başarılı sonuçlar verdiler (5, 14). Bu konuda en ilginci ise, kemik bankası ve allogreft tekniğinin tam olarak bilinmediği yıllarda (1908-1925) Lexer'in yaptığı eklem naklidir. Sonuçta eklemlerin % 50 sinin fonksiyon gördüğünü bildirmiştir (9).

Kemikler iki türlü donörden alınır; biri canlı insanlardan, diğeri ise kadavralardan. Canlı insanlardan ancak şu durumlarda kemik alınır : 1) Deplase femur boynu kırıklarında (Parsiyel protez konması halinde), 2) Total kalça protezi konulan kişilerde, 3) Bazı tip osteotomi yapılanlardan, 4) Amputasyon durumlarında (Daha çok travmaya bağlı olanlardan). Kadavralardan kemik alınması ise 15-45 yaş arasındakilerden olmalıdır. Bu işlem ameliyathanede ve steril şartlarda yapılır. Alınan kemik yerinde kemiğin şeklinde ve boyutlarında tahta materyeller yerleştirilir. Bazı ortopedistler alınan kemiklerin yerine alçı ve plastik borular koyarlar. Ameliyathanede kemikten aerobik ve anaerobik kültürler ,postmortem kalp kanı alınır. Ayrıca idrar, plevral sıvı, periotoneal sıvı kültürlerei, Sifiliz, Hepatit, AIDS tetkiki yapılır, kan ve lenf nodülleri saklanır (ABD ve Doku tipi ve Cross için). Kadavralardan şu şartlarda kemik alınmalıdır : Öldükten sonra en fazla 12-15 saat geçmelidir. Çünkü 24 saat sonra osteoliz başlar. Reanimasyonda suni solunum cihazında en fazla üç gün kalmış olmalıdır. 7 güne kadar kalan kadavralardan kemik alanlar da vardır. Uzun süre kortizon kullananlarda kemik direnci azalır, o nedenle bu kişilerden kemik alınmaz. Toksik nedenlerle ölenlerin ve üç gün önce ağır ameliyat geçirenlerin kemikleri alınmaz. Alınan kemikler plastik torbaya konur sonra

* Ortopedi ve Travmatoloji Profesörü, İstanbul.

bezlere sarılır, sonra tekrar plastik torbaya konur. Cam kavanozlara da konabilir ve ağzı çok sıkı kapatılır. Bunların üzerine isim, numara, ölçü donör adı, protokolu, ölüm nedeni yazılır. Kartilaj ve kondrositleri soğuktan korumak için % 10 luk Glycerol içinde 4 saat kartilajlı kısım tutulur, veya eklem içine % 10 Glycerol veya % 8 lik Dimethyl Sulfokside enjekte edilir, normal buz dolabında 18 saat tutularak yavaş yavaş dondurulur. Daha sonra eksi 80 derecede dondurulur. Böylece chondrcytlerin canlılık oranı daha fazla arttırılır.

MATERYAL ve METOD :

1986 - 1989 yılları arasında, İstanbul Haydarpaşa Numune Hastanesi Ortopedi ve Travmatoloji Kliniğinde bilimsel anlamda Türkiye'nin ilk «Kemik Bankası» kuruldu. Kemiklerin dondurularak muhafaza edildiği cihaz, eksi 35-40 santigrat arasında soğuktan bir derin dondurucu idi. 347 litre hacimli, eksi 50 dereceye kadar hızlı şok dondurucu özelliği olan Bosch mark cihaz kullanıldı. 50 ye yakın kaput kollum femoris, 10 civarında femur, tibia segmenti, bir tibia alt ucu, bir adet tam diz eklemi alındı, ve kemik bankasında uygun hacimde cam kavanozlar içinde, ağzı sıkıca kapatılarak hava almadan muhaaza edildi. Herbiri donör ve alıcı için «form» hazırlandılar. Bu formlar eksiksiz dolduruldu. İki kopyeli protokol defteri hazırlandı.

Bu defterlere donörlerin tüm laboratuvar tetkikleri kaydedildi. Sonuçlar formlara da kaydedildi. Ayrıca alıcı formlarına donörlerin isimleri kaydedil. Donörlerin Hepatit, VDRL, AIDS, malinyite, diğer sistemik ve virütik hastalıklar, tüberküloz, metabolik ve bağ dokusu hastalkları yönünden tetkiki yapıldı. Alıcı ve vericilerin kan grupları tesbit edildi. Tetkiklerinde herhangibir olumsuz sonuç ve şüpheli durum olan allogreftler hemen iptal edildi. Allogreft kullanılacağı zamin cam kavanozdan streil şartlarda çıkarıldı. Önce kültür alındı. Ameliyathanede içine antibiyotik karıştırılan ve 45 C. derecede ısıtılan Ringer Laktat solüsyonuna konulur. Kemik bu solüsyonda çözülür, eritilir ve transplantasyona hazır hale getirilir

TARTIŞMA :

Eksi 20 dereceden itibaren allogreftler bozulmadan birkaç ay saklanabilir. Ancak 6 ay bir yıl için kemik depolanmasının eksi 30-40 derecede mümkün olabileceği bilinmektedir. Son yıllarda eksi 70-80 hatta 100 C. derecede depolama ortamı uygun bulunmaktadır. (5, 7, 13). Genel olarak bu konuyla meşgul olanlar, eksi 80 derecede dondurma ve muhafaza etmenin hem otolizi önlediği, hem de biyomekanik olarak kemiğe zarar vermediğini bildirmektedirler (5, 8, 11, 12). Bizim kemik bankası olarak kullandığımız derin dondurucu eksi 35-50 derece C. soğutuyordu. Aldığımız allogreftleri bir yıl içinde kullandık. Süre uzaması halinde ise greft iptal edildi. Bu çalışmada allogreftler kadavradan alınmadı. Canlı donörlerden alındı. Ülkemizde yapılan bu ilk «Kemik Bankası» uygulamasında donörler yaşayan insanlardan seçilerek güvenli bir laboratuvar tetkik imkanı sağlandı. Alıcılara herhangibir hastalık nakletmek ihtimali ortadan kaldırıldı. Bu yaşayan donörlerin klinikte yatırılarak, tüm gerekli tetkikleri eksiksiz ve tam olarak yapılma olanağı bulundu. Ülkemizde organ bağışı yapan kişilerden böbrek ve diğer viser alınması halinde, kadavradan kemik de alınabilir. Rasgele kadavradan kemik alınması ise sakıncalıdır. Çünkü henüz ülkemizde muntazam sağlık kontrolü, başka ülkelerdeki gibi peryodik olarak yapılmamaktadır. Sağlık sigortasında ve aile hekiminde bir sağlık dosyası kayıtları bulunmamaktadır. Bu konudaki son gelişmeler karşısında ülke çapında bir veya birkaç «Kemik Bankası» kurulması gerekli hale gelmiştir. 2238 ve 2594 no.lu organ bağışı ve organ nakli hakkındaki yasanın ışığında «Kemik ve Doku bankalarının standartları ve Yönetmelikleri» bir an önce hazırlanmalı, çağdaş ve bilimsel olarak ortaya çıkarılmalıdır. Türk Ortopedisine sunulan, geleceğin önemli bir ortopedik yöntemini içeren bu başlangıç çalışmanın, daha ileri aşamadaki araştırmalara yol açacağını ümidetmekteyiz.

KAYNAKLAR :

1. Bonfiglio M., Jeter W. S. : Immunological responses to bone. Clin. Orthop, 87 : 19, 27, 1972.
2. Burchard H., : Biology of Bone Transplantation. Orthop. Clin. Northm Am. oVl 18 : No : 2 187, 196, 1987.
3. Burwell R. G., Friedlaender G. E., Mankin N. J. : Current Prospectives and Futur directions; The 1983 invitational Conference on osteochondral Allogreft. Clin. Orthop. 197 : 141, 155, 1985.
4. Curtiss P. H., Herndon C. H. : İmmunologycal Factors in Homogenous bone transplantation : Serological Studies. J. Bone Joint Surg. 38 A : 103, 110, 1956.
5. Frierlaender G. E. Mankin H. J. : Guidlines For The Banking of musculoskletal tissues, News Letter, American Assosiation of Tissue Banks, 1979.
6. Friedlaender G. E. : Current Conceps Review : Bone Banking. J. Bone Joint Surg. 64 A 307, 311, 1982.
7. Heiple G. K. et all : Biology of Cancello us Bone Grafts, Orthop. Clin. North. Am. Vol 18 179, 186, 1987.
8. Langer F., Critrom A., et all : The Immunogenicity of Fresh and Frozen Allogenic bone. J. Bone Joint surg. 57 A : 216, 220, 1975.
9. Mankin H. J., Doppelt S. H., Tomford W. W. : Clinical Experience with Allogreft Imlantation. The First 200 Cases. Clin. Orthop. 174 : 69, 86, 1983.
10. Mankin H. J., Mark C., G., Tomford W. W. : The Use of Frozen cadaveric Allogrefts in the Manegement of Patient with Bone Tumors of the Extremities. Orthop. Clin. North Am. Vol : 18, 275, 289, 987.
12. Tamofrd W, W. et all : Studies in Cryopreservation of articular Cartilage Chondrosytes. J. Bone Joint Surg. 66 A : 253, 259, 1984.
13. Trumble, E. T., Friedlaender G. E. : Allogeneic Bone in the Treatment of Tumors, Trauma and Congenital Anomelias of hand. Orthop. Clin. North Am. Vol : 18 : 2 310, 310, 1987.
14. Urbaniek R. J., Aitken Martha : Clinical Use of Bone Allograft in the Elbow. Orthop Clin. North. Am. Vol 18 : 2 31, 321, 1987.
15. Ege. R., Kemik Grofları ve Kemik Bankası Muhtelif Kemik Greflerinin akibeti ve bunların Graf yasağı ile münasebeti Ankara Ü. Tıp Fak. Mecmuası Cilt 15 No : 3 E ek 1/63 1962.

İnstabil Torakolomber Vertebra Kırıklarında Transpediküler İnternal Fiksatör Kullanımı

* Dr. M. A. TÜMÖZ ** Dr. C. GÖKÇE *** Dr. Y. TÜMER **** Dr. F. DEREBOY

Vertebra travması geçirmiş bir hastada omurganın stabil olup olmadığının değerlendirilmesi doktor için zor ve kritik bir konudur.

Problem kritiktir çünkü istabilitenin atlanması ölüme veya belirgin norolojik defisite neden olur. Eger gereksiz instabilite teşhisi konursa sonuç riskli cerrahi müdahele, uzun süreli yatak istirahatı ve sıkıcı ortozlar kullanılmasıdır. (Lit 1) Doğru karar hastanın maksimum iyileşmesini ve gereksiz risklere girilmesini önler.

Torakolomber vertebranın nörolojik defisiti olmayan stabil kırıklarının tedavisi konservatiftir. (Lit 1, 2, 6) Asıl sorun ise instabil kırıkların tedavisindedir.

Stabilite nörolojik defisite ve vertebral kolondaki yapısal hasara göre tanımlanır. Denis'in 3 kolonlu sistemine göre 3 kolondan en az ikisinin kırık olduğu olgular, kırıklı çıkıklar, distraksiyon fleksiyon travmaları, ciddi kompresyon kırıkları (Vertebra yüksekliğinin % 50 den fazla azaldığı, kıfoz açısının 20 ve üzerinde olduğu) instabildir (lit 3, 4).

İnstabil kırığın cerrahi tedavisinin asıl amacı kırığın redüksiyonu, deformitenin düzeltilmesi, kırığın stabilizasyonu, nöral kanalın dekompresyonu, ve hastanın erken rehabilitasyonudur. (Lit 1, 2, 5, 7) Bu amaçla çeşitli anterior ve posterior girişimler tüm dünyada kullanlmaktadır. (Lit 1, 2, 6, 7,) Kliniğimizde genellikle çift harrington ve posterior fuzyon uygulanmakta idi. Ancak bu sistemin vertebra kırıklarında kullanılmasında avantajlarının yanısıra bazı çözülmemiş problemleride vardır. (Lit 5, 7)

1988 yılında İzmir de yapılan «Vertebra Cerrahisi Kongresinde» vertebraların transpediküler internal fiksasyonu yöntemini tanıma fırsatını bulduk. Torakolomber instabil kırıkların cerrahi tedavisinde amaca yönelik, uygulanabilir yöntem olduğuna inanarak kullanmaya başladık.

MATERYAL VE METOD :

Mayıs 1989 ve haziran 1989 da kliniğimizde instabil vertebra kırığı olan iki hastaya transpediküler internal fiksasyon tekniğine uygun olarak uygulandı. (Lit 5) Her iki hastaya operasyondan önce vertebral kolonun iki yönlü grafileri ve B. T. çekilerek vertebralarda hasar miktarı, fragmanların dunumu tesbit edildi ve operasyon öncesi operasyonun ayrıntılı planlanması yapıldı.

Genel anestezi alttnda ve skopi kontrolünde hastalar ameliyat masasına prone pozisyonda yatırıldı. Orta hattan 5 spinöz çıkıntı üzerinden girildi. İntervertebral eklemlere kadar paraspinal kaslar subperiosteal olarak disseke edildi. Faset eklemler ve transvers çıkıntılar referans noktası olarak alınarak Schanz çivilerinin vertebraya uygulanacakları nokta tesbit edildi. Skopi kontrolünde kırık vertebranın bir üst ve bir altındaki komşu vertebralara sağda ve solda ikişer tane olmak üzere toplam 4 adet Schanz çivisi vertebra korpusuna doğru orta hatta yak-

* A. Numune Hast. 1. Ortopedi ve Travmatoloji Kl. Şef Muavini
** A. Numune Hast. 1. Ortopedi ve Travmatoloji Kl Başasistanı
*** A. Ü. T. F. Ortopedi A. B. D. Eski Öğretim Üyesi, Profesör, Ankara
**** A. Numune Hast. 1. Ortopedi ve Travmatoloji Kl. Asistanı

laşıcak şekilde uygulanmıştır. Gereken redüksiyon sağlanmış ve skopi ile kontrol edilmiştir. Dekortikasyon sonrası greftler yerleştirilerek katlar kapatılmıştır. Grafi ile vertebral kolon ve fiksatörün durumu kontrol edilmiştir.

Trafik kazasına bağlı instabil Lomber 1. vertebra kompresyon kırığı ve total paraplejisi olan ilk hastamızda operasyon sonrası norolojik defisitinde iyileşme gözlenmiştir. Hasta postop. 2. günden itibaren yatak içinde hareketlere başlanmıştır.

Trafik kazasına bağlı instabil Lomber 4. vertebra kırığı olan ikinci hastamızda paraparezi mevcuttu. Operasyon sonrası nörolojik defisitinde belirgin iyileşme gözlenmiştir. Operasyon sonrası 2. günden itibaren yatak içinde hareketlere izin verildi, 10. günde oturtuldu ve 15. günde ayağa kaldırılarak yürütüldü. Hastanın yürütülmesi sırasında hiçbir eksternal destek kullanılmadı. Rehabilitasyon programı sırasında hastanın hafif ağrılar dışında belirgin bir şikayeti olmadı.

Sistemin avantajlarını şu şekilde sıralayabiliriz.

1. Sadece kırığa komşu olan alt ve üst vertebralara fiksasyon yapılmaktadır. Fiksasyon ikiden fazla hareketli segmenti içermemektedir.

2. Farklı tipteki kırıklarda kullanılabilir.

3. Sistem kırığın redüksiyonunu sağlamaktadır.

4. Daha önce laminektomi yapılmış hastalara uygulanabilir.

5. İnternal fiksasyon için kullanılan instrumanlar az sayıda ve komplike değildir.

6. İlave eksternal fiksasyon gerekmez. (Lit 5)

Henüz iki hastaya uyguladığımız transpediküler internal fiksasyon sistemi hakkında genel hükümlere ulaşmak için erken olduğu kanaatindeyiz. Bu konuda tecrübelerimiz kısıtlı olmakla beraber ilk sonuçlar mumnunluk vericidir.

K A Y N A K L A R :

1. Augustus, A. W., Manohar, M. P. Clınıcal instability of the spine Surgery of the Musculoskeletal system Vol: 2 4. 219, 1983.

2. Barnell, L. F. Fractures, dıslocations and fracture dıslocations of the spine, Cambbell's Operative Orthopaedics 3109-vol 4 : 1987.

3. Çetin, I. : Vertebra ve pelvis kırıklarında kompresyon 10. Milli Türk Ortopedi ve Travmatoloji Kongre Kitabı, 51 : 1989.

4. Denis, F. Spınal instabilityi as defined by the 3 colum spine in acute spinal travma. Clin. Ort. 189 : 65, 1984.

5. Dick, W Internal Fıxation of Thoracıc and Lumbal Spıne Fractures. 1989.

6. Müller, M. E. Algöwer, M. Manuel of internal fiksation 256 : 1979.

7. Stauffer, S. Kaufer, H. Klling, T. Fractures and dislocations of the spine Fractures in adults 987 vol 2 : 1984.

Anterior Füzyon Yaptığımız Omurga Tüberkülozlu Hastalarımızın Değerlendirilmesi

* Dr. Ali BİÇİMOĞLU
** Dr. Savaş AĞAOĞLU

Teberküloz halen memleketimizin önemli problemlerinden birisidir. Özellikle vertebra cismini harap ederek paraplejiye kadar varan nörolojik bozukluklar yapar. Tüm tüberküloz vakalarında hemen ilaç tedavisine başlanılmalıdır. Aynı zamanda cerrahi tedavilerde uygulanabilir. Bunlar, abse drenajı, kostotransversektomi, posterior füzyon, anterior dekompresyon ve füzyondur. Anterior füzyon ençok tercih edilen yöntemdir. (1, 2, 3, 4, 5, 6, 7, 8, 9, 12, 15, 17, 18, 23). Biz de Eğirdir Kemik Hastalıkları Hastanesinde yaklaşık 8,5 yılda 168 olguya bu yöntemi uyguladık. Bu makalemizde olgularımızın bir değerlendirilmesini sunuyoruz.

MATERYAL ve METOD :

Ocak 1981 - Haziran 1988 tarihleri arasında hastanemizre 168 olguya omurga tüberkülozu tanısıyla anterior dekompresyon ve füzyon ameliyatı uygulandı. En küçük yaş, 3, en büyük 65 ortalama 38,4 idi. Hastaların yaşlara göre dağılımı Tablo 1 de gösterilmektedir. Hastaların 73'ü (% 43.5) kadın, 95'i (% 56.5) erkekti. Hastalık en sık, alt torakal bölgede yerleşmişti. Daha sonra, sırasıyla lomber ve torakolomber bölgelerde idi. Servikal pott görmedik. 5 olguda da üst torakal (T 6 ve yukarısı) bölgede idi. Ayrıca, 3 olguda 2 ayrı bölgede lezyon vardı. Lezyonların yerlerine göre hastaların dağılımı Tablo 2 de gösterilmiştir.

Fizik muayenelerinde 124 ünde gibozite, 98 inde de nörolojik defisit vardı. 27 olguda parapleji, diğerlerinde ise his ve refleks kaybından değişik derecelerde paraparaziye kadar değişen sinir bozuklukları vardı. 2 olgunun paraplejisi ise artık spastik hale gelmişti.

Hastalarımızdan 110'u daha önce değişik tedaviler görmüşlerdi. Bunlar fizik tedavi, antienflamatuar ilaç tedavileri, laminektomi, kostotransversektomi, sadece psoas absesinin drenajı, posterior füzyon, korse ve ilaç alçı ve ilaç tedavileri idi. 58 olgu ise, şikayetlerinden sonra ilk kez bize başvurmaları şikayetlerinden enaz 2 ay, en fazla 13 yıl sonra idi. Her hastaya iki yönlü omurga grafileri ve akciğer grafisi çekildi. Grafilerde radyolojik abse varlığı değerlendirildi. Ve gibosite açısı ölçüldü. Abse 130 olguda gözlendi. Gibosite açıları ise en az 18 derece, en fazla 72 derece idi. Gibosite açıları Tablo 3 de gösterilmiştir. Radyografik olarak 81 olguda harabiyet birden fazla vertebrada idi. 3 olguda ise, iki ayrı bölgede Pott hastalığı yerleşmişti. Bunların birinde T12 ve T3 de, birinde T10 ve T5-6 da ve diğerinde de L2 ve T4 de idi.

Olguların hepsini anterolateral dekompresyon ve füzyon uygulandı. T6-T12 arası lezyonlara sol taraftan torakotomi ile L1 deki lezyonlara sol paravertebral longitidunal kesi ile ve lomberdeki lezyonlara sol paramedial kesi ile işlem uygulandı. Torakal bölgeye kot grefti, lomber bölgeyede iliak kanattan alınan kemik grefti konuldu.

Ameliyattan 15 gün sonra dikişler alınarak, korse alçı yapıldı. 3 ay sonra rijid çelik korseye geçildi ve bir yıl devam edildikten sonra hastalar serbest bırakıldı. İki ayrı bölgede lezyonu olan 3 hastanın sadece alt

* Ankara Numune Hastanesi 2. Ortopedi ve Travmatoloji Kliniği
** Ankara Dr. Muhittin Ülker Acil Yardım ve Travmatoloji Hastanesi

seviyelerdeki lezyonlar tedavi edildi, üst torakal bölgedekilere dokunulmadı. Postoperatif 3 ay, 6 ay ve 1 yıl sonra kontrollere çağrıldı. Çekilen radyografilerde gibozite açısı ve nörolojik durum değerlendirildi.

TABLO 1 : Olguların Yaşlara Göre Dağılımı.

0 — 9 Yaş	:	21 Olgu
10 — 19 »	:	20 »
20 — 29 »	:	36 »
30 — 39 »	:	43 »
40 — 49 »	:	33 »
50 — 59 »	:	10 »
60 — »	:	5 »

TABLO 2 : Olguların Lezyon Seviyelerine Göre Dağılımı

Alt Torakal	: (T7-T11)	:	94 Olgu
Üst Torakal	: (T6-üstü)	:	5 »
Torakolomber	: (T12-L1)	:	18 »
Lomber	: (L2-L5)	:	48 »
İki ayrı bölgede		:	3 »

TABLO 3 : Olguların Gibbosite Açılarına Göre Dağılımı.

0 — 20°	:	23 Olgu
20° — 40°	:	57 »
40° — 60°	:	59 »
60° — °	:	15 »
60° —	:	15 »

SONUÇLAR :

Hastalar en az 1, en fazla 4,8 ortalama 1,9 yıl takip edildiler. Nörolojik defisiti olan 98 olgudan spastik parapleji gelişen 2 olgu ile diğer 2 paraplejik olguda bir iyileşme gözlenmedi. Diğer olgular ise tamamen veya büyük oranda düzeldi. Gibozitesi olan 124 olguda enaz 2 derece, en fazla 35 derece korreksiyon saptadık. Yalnız 13 yaşından küçük çocuklarda zamanla gibozite açısının arttığını tesbit ettik. Bunlardan 18 in posterior füzyon uyguladık.

Olgulardan 4'ünde dren çekildikten sonra pnömotoraks, 2 sinde hematoraks, 5'inde greft kayması, 6'sında nonspesifik yüzeyel enfeksiyon, 5'inde de yapışıklıkları ayırırken akciğerde yırtılma oldu. Hemotoraks ve pnömotoraks gelişen hastalar yeniden kapalı drenaja tabi tutuldu. Enfeksiyon gelişenlere antibiyotik verildi. 1 olguda kosta osteomyeliti oldu. Akciğerde yırtılma olan olgularda ise akciğer ameliyat esnasında tamir edildi. Bunlarda herhangibir sorun çıkmadı.

TARTIŞMA :

Genellikle tüberküloz sosyoekonomik seseviyesi düşük ve çevre şartları kötü olan toplumlarda çok görülmektedir. Son 2 senede sayısal olarak azalmasına rağmen yalnız bizim hastanemizde 8 senede 168 mal de pott olgusunun ameliyat edilmesi, halen ülkemizde tüberkülozun bir sorun olduğunu göstermektedir. Omurga tüberkülozunun tedavisinde yalnız ilaç tedavisini önerenler vardır. (11, 21). Fakat ameliyat yapılmayan olgularda Rajasekaran ve Shanmugasundaran deformitenin ilerlediğini söylemişlerdir (21). Genellikle lezyon vertebra cisminde olduğundan infeksiyon odağı temizlenmesi, apsenin direne edilmesi ve sekestrlerin çıkarılması gerekmektedir. Ayrıca, medülla üzerine olan bası da kalkacağından nörolojik bozukluklarda süratli bir düzelme olacaktır. Birçok yazar, bu nedenle anterior dekompresyon ve füzyonu önermektedirler. (1, 2, 3, 4, 5, 6, 9, 12, 13, 17, 20, 21). Hodgson ve Stock kemik grefti koydukları olgularda % 93, sadece debritman yaptıklarında ise % 69 oranında füzyon oluştuğunu saptamışlardır. Chu da anterior interbody füzyon yaptığı 74 hastanın 71'inde füzyon oluştuğunu yazmıştır (7).

Pott hastalığının önemli bir klinik bulgusu da gibbositedir. Anterior füzyon esnasında bir miktar korreksiyon elde edilir. Hatta, antrior füzyondan sonra yapılan uzun süreli takiplerde gibbositenin dahada düzeldiğini iddia eden yazarlar vardır. (21) Fa-

kat Kemp ve arkadaşları anterior füzyon uyguladıkları pott'lu hastalarında kifotik deformitede geç progresyon olduğunu tesbit etmişlerdir (16). Lifenso ve arkadaşları ise, kifozdaki ilerlemede cerrahi ve cerrahi olmayan yöntemler arasında bir farklılık olmadığını savunmuşlardır (17). Hodgson ise, kifozlu 31 hastanın 3'ünde progresyon olduğunu bununda anterior ring apofizlerin büyümesinin durması, posterior apofizlerin büyümeye devam etmesi sonucu olduğunu iddia etmiştir. Gibbositedeki ilerlemeyi önlemek için özellikle çocuklara posterior füzyonunda ilave edilmesi gerekir. (6, 13, 19). Biz serimizdeki greft kayması olan 5 olgu ve ayrıca 18 olguda gibbositede bir miktar artış gözledik. Yalnız çocuklarda deformitenin zamanla arttığını saptadık ve bu nedenle 18 olguya posterior füzyon yaptık.

Pott hastalığında nörolojik bozukluklar da oldukça sık görülür (1, 6, 10, 13, 18, 23). Özellikle ülkemizde hastaların hekime başvurmakta ki gecikmeleri nedeni ile parazi ve paraplejiye oldukça sık rastlamaktayız. Nitekim, serimizde de 98 olguda (% 58,3) nörolojik defisit vardı. Nörolojik bozukluklar kompresyona bağlı olabildiği gibi, ödem, vasküler bozukluklar ve toksisiteye de bağlı olabilir (18, 23). Hsu ve Cheng pott paraplejisi olan 20 hastadan ameliyat sonrası 1'inhiç değişiklik olmadığını, 1'inde daha kötü ye gittiğini, diğerlerinde ise tamamen şifa bulduğunu yazmışlardır. (14). Lifenso ve arkadaşları, anterior füzyon yapılanlarda % 94 oranında, yalnız ilaç tedavisi uygulananlarda ise % 79 oranında nörolojik şifa saptamışlardır (17). Hatta, erken yapılan anterior füzyon gelişmesi muhtemel bir nörolojik defisiti önleyecektir.

Sonuç olarak; omurga tüberkülozu hasta sayısının ve komplikasyonlarının çokluğu nedeniyle halen memleketimizde önem arzetmektedir. Bu nedenle tanının erken konup, biran önce tedavisine başlanılması gerekir. Bize göre, hastalığın en seçkin tedavisi anterior dekompresyon ve füzyon ile ilaç tedavisinin kombinasyonudur.

K A Y N A K L A R :

1. Ağaoğlu S. : Malde Pott'un Cerrahi Tedavisi. VIII. Milli Türk Ortopedi ve Travmatoloji Kongre Kitabı s. 69, 1984.
2. Alıcı E. : Omurga Tüberkülozunda Cerrahi Tedavi. VIII. Milli Türk Ortopedi ve Travmatoloji Kongre Kitabı s.: 77, 1984.
3. Arct W. : Operative Treatment of Tuberculosis of the Spine in Old People. J. Bone Joint Surg. 50-A 1968.
4. Bathfield C. A. : Radical Surgery for Tuberculous Spondylitis. J. Bone Joint Surg. 54-B :378, 1972.
5. Bailey HL, Gabriel SM, Hodgson AR, Shin JS. : Tuberculosis of the Spine in Children. J. Bone Joint Surg. 56-A : 1433 1972.
6. Biçimoğlu A., Ağaoğlu S. : Omurga Tüberkülozu Olan Çocukların Cerrahi Tedavisi. X. Milli Türk Ortopedi ve Travmatoloji Kongre Kitabı s. : 239, 1989.
7. Chu CB : Treatment of Spinal Tuberculosis in Korea, Using Focal Debridement and Interbody Fusion. Clin Orthop 50 : 235, 1967.
8. Ege R. : Füzyon Ameliyatı Yaparak Tedavi Ettiğimiz 74 Vertebra Tüberkülozuna Ait Özellikler, Tüberküloz ve Toraks Mec. Vol. 30, No : s : 19-30, 1962.
9. Flynn JC, Hogue M : Anterior Fusion of the Lumbar Spine. J. Bone Joint Surg. 61-A : 1143, 1979.
10. Funk FJ, Wells RE, Kolding SR : Pott's Disease in Children. J. Bone Joint Surg. 50-A : 839, 1968.
11. Griffiths DL. : Conservative Treatment of Tuberculosis of the Spine. J. Bone Joint Surg 56-B : 197 1974.
12. Hodgson AR, Stock FE : Anterior Spine Fusion for the Treatment of Tuberculosis of the Spine. J. Bone Joint Surg. 42-A: 296, 1960.
13. Hodgson AR : Penetration of the Lung by the Paravertebral Abscess in Tuberculosis of the Spine. J. Bone Joint Surg. 50-A : 243, 1968.

14. Hsu LCS, Cheng CL : Pott's Paraplegia of Late Onset : Recovery After Decompression. J. Bone Joint Surg. 68-B 676 1986.

15. Hsu LCS, Yau AC, Hodgson AR : Tuberculosis of the Spine. Surgery of the Musculoskeletal System. (Edited by : CM Evarts) Churchill Livingstone 4 : 153 1983

16. Kemp HB, Jackson JW, Jeremiah JD, Cook J : Anterior Fusion of the Spine for Infective Lesions in Abdults. J. Bone Joint Surg. 55-B 715, 1973.

17. Lifeso RM, Weaver P, Harder EH : Tuberculous Spondylitis in Adults. J. Bone Joint Surg. 67-A 1405, 1985.

18. Moe JH, Winter RB, Bradford DS, lonstein JE : Scoliosis Other Spinall Deformities, WB, Saunders Company 635, 1978. 56.

19. O'Brien JP : Kyphosis Secondery to Infectious Disease Clin. Orthop. 128 : 56, 1977.

20. Önçağ H., Alıcı E. : Bel Kemiği Sorunlarına Ön Yolla Girişim (Anterior Vertebral Fusion) VI. Milli Türk Ortopedi ve Travmatoloji Kongre Kitabı s : 101, 1980.

21. Rajasekaran S, Shanmugasunduran TK: Prediction of Angle of Gibbus Deformity in Tuberculosis of the Spine. J. Bone Joint Surg. 69-A 503, 1987.

22. Tuli SM : Results of Treatment of Spinal Tubercolosis by (Middle Path» Regime. J. Bone Joint Surg. 57-B, 1975.

23. Wood GW : Infections of Spine. Campbell's Operative Orthopaedics (Edited by : AH Crenshaw) The CV Mosby Company 3323, 1987.

Torakolomber Kırıkların Cerrahi Tedavisinde Posteriordan Uygulanan Tespit Materyallerinin Biomekanik Etkinliğinin Araştırılması

*Dr. Ü. DOMANİÇ * Dr. H. DURMAZ * Dr. M. Akif KAYGUSUZ
* Dr. İ. ESENKAYA

Bu çalışmada 7 adet insan kadavra vertebrası kullanıldı. Torakolomber bölümde sadece anterior longitüdinal ligament sağlam bırakılarak diğer tüm dinamik stabilizatörler kesildi. Oluşturulan instabil vertebralara ayrı ayrı Harrington distraksiyon rodları, Harrington Kompresyon rodları, Rod-Sleeve sistemi, plak-vida kompleksi ve Harrington rodlarına eklenmiş sublaminar teller uygulandı. Sağlam ve instabil halde bırakılan iki ayrı vertebralar ise kontrol amacıyla kullanıldı. Sistemler aksiyel kompresyon ve fleksiyon kuvvetleri altında yüklenerek yük-sapma eğrileri grafikler halinde elde edildi. Sonuçta plak-vida kompleksi ve Harri-Luque sistemleri en stabil sistemler olarak bulundu.

GİRİŞ :

Torakolomber kırıkların cerrahi tedavisinde çeşitli stabilizasyon yöntemleri kullanılmaktadır. Cerrahi tedavinin amacı hareketli segmenti redükte ederek anormal hareketi engellemek ve redüksiyonu sağlamaktır. Cerrahi tedavi ile spinal alignment sağlanır, rehabilitasyon yapılabilir, ileride çıkabilecek ağrı, deformite artışı ve nörolojik defisit önlenebilir. Kullanılan materyallerin değişik dizaynda olmasının nedeni kırık oluşturan travmanın tipine göre kırılan segmentte farklı anormal hareketlerin ortaya çıkmasıdır. Bu nedenle hangi tip kırıkta hangi instrümanın kullanılması gerektiği konusunda oldukça fazla çalışma yapılmıştır. Çalışmalarda dana vertebraları, taze dondurulmuş insan vertebrası, insan kadavra vertebrası kullanılmıştır.

MATERYAL VE METOD :

7 adet normal insan kadavra vertebrasından biri sağlam bırakılarak diğerlerinin sadece anterior longitüdinal ligament sağlam bırakılarak diğer stabilizatörleri kesildi. Bu işlem hepsi için T12-L1 segmenti arasına uygulandı. T6-L4 vertebralar üst ve alt seviyeleri oluşturacak şekilde üstten ve alttan alüminyum kalıplarda polyester reçine ile kalıplanarak kullanılıncaya kadar derin dondurucuda muhafaza edildi.

Deneyde 5 ayrı tespit materyeli kullanıldı,

1) Dual Harrington distraksiyon rodları ile birlikte Moe torakal ve lomber hookları segmentin iki üst ve iki alt seviyesine yerleştirildiler.

2) Dual Harrington distraksiyon rodları ile birlikte 0,8 mm diametrli sublaminar teller iki üst ve iki alt seviyeye Moe torakal ve lomber hooklar ile yerleştirildi.

3) Dual Harrington distraksiyon rodları ile Edward'ın torakolomber Sleev'leri lomber ve torakal hookları ile segmentin iki üst ve iki alt seviyesine yerleştirildi.

4) Dual Harrington kompresyon çubukları hooklarıyla birlikte segmentin iki üst ve iki alt seviyesine yerleştirildi.

5) Altışar delikli iki adet Wolter plağı iki yandan iki üst ve iki alt pediküle vidalandı. (Resim 1 a, b)

* İst. nÜiv. İst. Tıp F. Ortop. ve Trav. ABD. Öğretim Elemanları





TOPLAM DİSPLASMAN MİKTARLARI

	Kompressif Kuvveti (n)	Displasman (mm)
Plak-Vida	300	1,9
H-Luque	300	2,1
Rod-Sleeve	300	2,6
Harrington Rod	300	2,8
Kompresyon Rod	300	3.7

olarak bulundu. Tabloda görüldüğü gibi en az displasman plak-vida ve Harri-Luque sistemlerinde olmaktadır.

Spesimenler Resim 2 de görüldüğü şekilde üç nokta düzeneği kurularak fleksiyon kuvveti ile yüklendi. Yine 300 Newtonda yüksapma eğrileri elde edilerek toplam displasman miktarları ölçüldü. Sonuçta :

YÜKLEME VE ÖLÇÜM :

Sistemleri yüklemede Boğaziçi Üniversitesi Mekanik Mühendisliği Fakültesindeki Instron 1186 cihazı kullanıldı. Sistemler önce aksiyal kompressif yük altında 1000 Newton'a kadar yüklenerek makroskopik olarak implant yetmezliği olup olmadığı gözlendi, sistemlerin hiçbirisinde makroskopik olarak bozulma görülmedi. 300 Newton esas alınarak sistemlerde oluşan toplam displasman yük sapma eğrileri halinde kaydedilerek ölçüldü. Sonuçta :



TOPLAM DİSPLASMAN MİKTARLARI

	Fleksiyon Kuvveti (n)	Displasman (mm)
Plak-Vida	300	2.8
H-Luque	300	3.0
Rod-Sleeve	300	4.0
Harrington Rod	300	3.2
Kompresyon Rod	300	3.0

olarak bulundu. Normal ve instabil vertebrarına yük-sapma eğrileri Tablo I ve Tablo II de N-V ve A-V işaretleri ile gösterilmiştir.

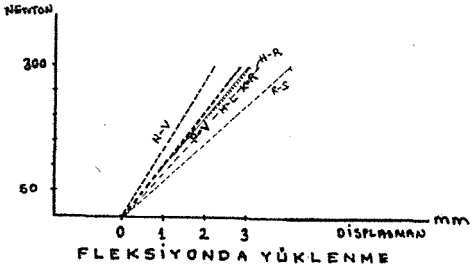

TABLO : 1

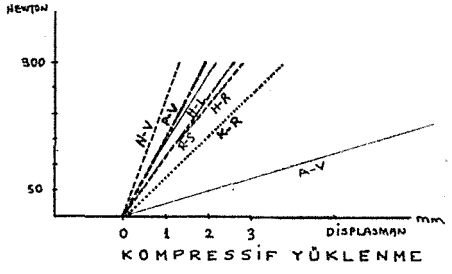

TABLO : 2

TARTIŞMA VE SONUÇ :

Posteriordan uygulanan tespit materyelleri esas ve yardımcı elemanlar olmak üzere iki ayrı elemandan oluştukları görülür. Esas elemanlara örnek olarak plak, rod ve fiksatörü verebiliriz. Yardımcı elemanlara örnek ise hook, sublaminar tel vevida olarak verilebilir. Asıl yükü esas elemanlar taşımakta, yardımcı elemanlar ise yük aktarımında rol almaktadırlar.

Anterior ve posterior kolonun stabilitesi bozulmuş bir segmentte angulasyon oluşturacak bir kuvvete karşı direnç; fleksiyonda % 78, ekstansiyonda % 82 oranında azalmaktadır. Lateral bendinge karşı direnç çok fazla azalmaz, % 2 kadar azalmaktadır. Anterior-posterior ve medial lateral makaslama kuvvetlerine karşı direnç ise sağlam segmente göre ortalama % 72 azalmaktadır. Her üç kolonunda stabilitesi bozulmuş bir segmentte ise dirençler ölçülemeyecek kadar azalmıştır. Deneysel çalışmalarla elde edilen bu sonuçlar instabil vertebra kırıklarının cerrahi yolla stabilizasyonunun gerekliliğini göstermektedir.

Posteriordan uygulanan tespit materyellerinin deneysel olarak etkinliğini araştıran çeşitli çalışmalar yapılmıştır. 1985 yılında Mc Afee ve arkadaşları Harrington distraksiyon rodlarını, Harri-Luque'yi ve SSI sistemini deneysel olarak oluşturulmuş Burst Fraktürlerinde ve fraktür-dislokasyonlarda test etmiş ve sonuçta instabil Burst kırıklarında aksiyel yük altında Harri-Luque'nin, fraktür- dislokasyonlarda ise rotasyonel stabiliteyi sağlamak yönünden SSI nin daha stabil olduğu sonucuna varmıştır. 1988 yılında Ferguson ve arkadaşları daha kapsamlı bir çalışma yaparak anterior ve posterior kolonun stabilitesinin bozulmuş olduğu spesimenler ile her üç kolonuda stabil olmayan spesimenlerde Roy-Camille plakları, Harri-Luque, değişik rodlar ve Vermont internal fiksatörünü test etmiş, hem aksiyel yüklenmede ve hemde bununla kombine diğer yüklenmelerde en stabil sistemlerin plak-vida ve Harri-Luque olduğunu bildirmiştir.

Sonuç olarak bizim çalışmamızda da en stabil sistemler olarak plak-vida ve Harri-Luque bulunmakla birlikte diğer sistemlerden uyguladığımız toplam yük gözönüne alındığında çok açık bir üstünlüğü bulunmamaktadır. Bizce kullanılacak tespit materyeli kırık tipi ve cerrahın tecrübesine göre seçilmelidir.

KAYNAKLAR :

1. Akbarnıa BA, Fogerty LP, Tarjob AA : Contoured Harrington İnstrumentation in the treatment of unstable spinal fractures : The effect of soblaminar wires. Clin. Orthop. 189 : 186, 1984.

2. Ferguson RL et Al. Afmechanistic classifiration of thoracolumbar spine fractures, Clin. Orthop. 189 : 77-78, 1984.

3. Ferguson et Al : Biomechanical comparisons of spinal fracture models and stabilizing effects of posterior instrumentations. Spine. Vol. 13, 5, 1988.

4. Jacobs RR, Nordwall A, Nachemson A : Reduction, stability, and strength provided by internal fixation systems for thoracolumber spinal injuries. Clin. Orthop. 171 : 300, 1982.

5. Mc Efee PC et Al : A biomechanical analysis of spinal instrumentation systems in thoracolumbar fractures : Comparison of traditional Harrington distraction instrumentation with SSI : Spine, 10 : 204-27, 1985

6. Purcell GA, Marolf KL, Dawson EG : Twelfth thoracic-First Lumbar vertebral mechanical stability of fractures and Harrington rod instrumentation. J. Bone and Joint Surg. 63, A, 71, 1981.

Asetabulum Kırıklı Olgularımız ve Tedavileri

* Dr. Uğur GÜNEL ** Dr. Mehmet TANCER * Dr. Sabri DOKUZOĞUZ
** Dr. Asım CILIZ

Asetabulum kırıkları her geçen gün daha sık rastlanan ve çıkık ile birlikte olduğunda acil müdahaleyi gerektiren yaralanmalardır. Başlıca nedeni ülkemizde ileri boyutlara ulaşan trafik kazalarıdır.

Asetabulumun normal anatomisi kubbe şeklinde olduğu için, oluşan kırıkların saptanmasında çeşitli yönlerde grafilerin çekilmesi gerekir. Kırık parçaları arasındaki deplasmanın derecesine göre tedavi şekli belirlenir.

Son 30 senedir asetabulumun deplase kırıklarında cerrahi tedavinin yeri tartışılmaktadır. Tipton ve arkadaşları (6) bütün deplase kırıklarda traksiyonu önerirler, Judet ve arkadaşları (3) kırık fragmanlarının anatomik redüksiyon ve fiksasyonunu şart koşarlar.

Biz bu çalışmada son dört senedir kliniğimize asetabulum kırığı nedeniyle başvuran 52 olguyu değerlendirip, seçilen tedavi yöntemlerini belirledik.

GEREÇ VE YÖNTEMLER :

Bu çalışmada Ocak 1984 ile Kasım 1988 tarihleri arasında Ankara Numune Hastanesi II. Ortopedi ve Travmatoloji kliniğinde yatarak tedavi gören 52 asetabulum kırıklı hasta irdelendi. Kırıklar Rowe ve Lowell (5) sınıflandırılmasına göre gruplandırıldılar. Olguların takip süresi 6 ay ile 58 ay arasında olup ortalama 27 aydır. İzole asetabulum dudak kırıkları da çalışmaya dahil edildiler. Kırık deplasmanının belirlemek için pelvisin anteroposterior, obturator yan ve iliyak yan grafileri çekildi. Her iki yan grafiler bütün hastalarda çekilemedi. Olguların 12 tanesine açık redüksiyon ve internal fiksasyon, 40 tanesine ise femur alt uçtan iskelet traksiyonu ile konservatif tedavi uygulandı.

Konservatif tedavi için femur başının asetabulum ile tam uygun içerisinde olması göz önüne alındı. Retrospektif olarak yapılmış bir çalışmada deplase kırıkların traksiyon ile tedavisinden alınan klinik sonuçlar doyurucu olmamıştır (4).

Ameliyat sonrasında 3 yönden çekilen fragmanlar arasında 1 mm'den daha az deplasman varsa, anatomik bütünlük elde edilmiştir. Eğer bu uzaklık 3 mm ye kadar olursa kabul edilebilir bütünlük söz konusudur. Post operatif iskelet traksiyonunu 3 olguya ortalama 2 hafta süreyle uyguladık.

SONUÇLAR :

Olguların yaşları 6 ile 73 arasında değişmekte idi (ortalama 37) Bunların 16'sı kadın (% 31), 36'sı erkekti (% 69). 24 kırık sağ tarafta, 28 kırık sol tarafda teşhis edildi.

Yaralanma nedeni 11 tanesinde yüksekten düşme, 41 tanesinde ise trafik kazası olup birlikte görüldüğü diğer sistem yaralanmaları Tablo — 1'de gösterilmiştir.

TABLO 1 : Birlikte Olan Yaralanmalar

Hiç	13	(% 11)
Ekstremite	38	(% 30)
Baş	24	(% 19)
Genito üriner	17	(% 14)
Göğüs	21	(% 17)
Sinir yaralanması	9	(% 7)
Omurga	3	(% 2)

* Ankara Numune Hastanesi 2. Ortopedi Kliniği Baş Asistanları
** Ankara Numune Hastanesi 2. Ortopedi Kliniği Asistanları

52 Asetabulum kırığında Rowe ve Lowell sistemine göre sınıflandırma yapıldığında % 42'sinde kaymamış durum saptandı.

Olguların yaşa göre dağılımı yapıldığında 30 - 40 yaş grubunda pik görüldü (Tablo 2).

TABLO 2 : 52 Olgunun Yaşa Göre Dağılımı

Yaş	Sayı	Yüzde %
<20	3	6
20—30	13	25
30—40	23	44
40—50	8	15
>50	5	10

Olgularda tedavi sonrasında gelişen komplikasyonlar Tablo 3'de gösterilmektedir.

TABLO 3 : Açık ve Kapalı Metodlarla Tedavi Edilen 52 Olgudaki Kamplikasyonlar

Komplikasyon	Açık (40)	Kapalı (12)
Yarada enfeksiyon	% 3 (2)	% 0
Sinir yaralanması	% 3 (2)	% 0
Yarada enfeksiyon	% 3 (2)	% 0
Pulmoner Emboli	% 2 (1)	% 0
Fenur Başının Avusküler Nekrozu	% 5 (3)	% 9 (5)

Femur başı avasküler nekrozu posterior dislokasyon ile birlikte olan asetabulum kırıklı hastalarda görüldü.

TARTIŞMA :

Asetabulum kırıklarının tedavisinde izlenilmesi gerekli olan bazı kavramlar vardır. Bunlar;

1 — Pelvis ön-arka ve yan grafileri ile iyice inceleme yapıldıktan sonra kırık hakkında tam bir bilgiye sahip olunabilir.

2 — Asetabulum kırıklarının en çok deplase olduğu bölge, kubbenin yük bindiği kesimlerdir. Biyomekanik araştırmalar sonucu midstance fazında asetabuluma vertikal yönde etki eden vektörün 15° — 20° medialindeki bölgeye yük biner (1, 2).

3 — Traksiyon ile deplase asetabular kırıklarda kabul edilebilir redüksiyonu sağlamak çok güçtür.

4 — Kubbenin yük bindiği kemiklerde kırık olmazsa traksiyon ile tedavi çok iyi sonuç verir.

5 — Kırık eğer başlangıçta femur başının subluksasyonuna neden olduysa, traksiyonun serbest bırakılmasını takiben genelde subluksasyon nükseder.

6 — Redükte edilemeyen asetabulum kırıklarının prognozu daima kötüdür.

7 — Asetabulum kırıklarının anatomik veya minimal deplase redüksiyonları propnozu iyi yönde etkiler.

8 — Klinik sonuç daima radyolojik incelemelere paralellik gösterir.

9 — Deplase asetabulum kırıklarının bu konuda özel eğitim görmüş hekimler tarafından ameliyatla redüksiyon ve internal fiksasyonlarını yapmaları en geçerli tedavi seçeneğidir.

KAYNAKLAR :

1. Crowrinnshield, RD., Johnston, R.C., Andrews, T. G., A. Biomechanical Investigation of the human hip. J. Biomech. 11 : 75, 1978.
2. Day, W. H., Swanson, A. V. : Contact pressures in the loaded human cadaver hip. J. Bone Joint Surg. 57 B : 302, 1975.
3. Judet, R., Judet, J., and Letournel, E. : Fractures of the acetabulum : Classification and surgical approaches for open reduction J. Bone Joint Surg. 46 : A : 1615, 1964.
4. Matta, J., Andeson, L., Epstein, H. : Fractues of the acetabulum : A retospective analysis orthop. Trans. 6 (3) : 1982.
5. Rowe, C. R., and Lowell, T. D. : Prognosis of Fractures of the acetabulum. J. Bone Joint Surg. 43 A : 30, 1961.
6. Tipton, W. W., D' Ambrosia, R. D., and Garrett, P. R. : Non-opeative Management of central fracture -disloacations of the hip. J. Bone Joint Surg. 57 A : 888, 1975.

Pelvis Kırıklarına Eşlik Eden Alt Üriner Sistem Yaralanmaları

* Dr. Sıtkı PERÇİN ** Dr. Yener GÜLTEKİN *** Dr. Ali GÖKALP
**** Dr. Tansel ÜNSALDI

Günümüzde pelvis kırıklarının daha çok trafik kazaları sonucunda oluştuğu bilinen bir gerçektir. Pelvis kırıklarında alt üriner sistem yaralanmalarının insidansı, değişik yayınlarda % 1 - % 21 olarak belirtilmekte ve alt üriner sistem major yaralanmalarının, özellikle ayrılmış iskion-pubis kolu kırıklarında daha fazla görüldüğü bildirilmektedir (1-5).

Bu çalışmada pelvis kırıklarının oluşumunda traktör kazalarının önemli bir etken olduğu görüldü. Bu kazalarla pelvisde daha çok ayrılmış kırıklar oluştuğu ve hemen hepsinin alt üriner sistem yaralanmasına eşlik ettiği tesbit edildi.

GEREÇ VE YÖNTEM :

1 Ocak 1982 - 31 Ekim 1988 tarihleri arasında Cumhuriyet Üniversitesi Tıp Fakültesi Hastanesine pelvis kırığı nedeniyle müracaat eden 84 hasta, yaş, cins, travma nedeni, kırık tipi ve eşlik eden üriner sistem yaralanmaları yönünden retrospektif olarak değerlendirildi, sonuçlar literatürle karşılaştırıldı.

BULGULAR :

Çalışmamız kapsamındaki 84 hastanın 67'si (% 79.8) erkek, 17'si (% 20.2) kadındı ve yaşları 7-65 arasında değişmekte olup ortalama yaş 30.3 idi.

Hastalarımızda kırıkların oluş şekli ve yaşa göre dağılımı Tablo 1'de gösterilmiştir.

Tablo incelendiğinde pelvis kırıklarının oluş nedenleri arasında ilk sırayı trafik kazaları (% 76.2) almaktaydı. Kırık nedeni trafik kazası olarak belirlenen 64 hastanın 41'inde (% 64.1) kazanın traktör devrilmesi şeklinde oluşu dikkat çekiciydi

Tablo II'deki pelvis kırıklarının lokalizasyonu gözönüne alındığında 39'unun (% 46.4) bilateral, 21'nin (% 25) unilateral iskion pubis kolları kırığı şeklinde olduğu görülmekteydi.

Pelvis kırıklı 84 hastanın 47'sinde (% 55.9) alt üriner sistem yaralanması vardı. Alt üriner sistem yaralanması olan 47 hastanın 41'i (% 87.2) erkek, 6'sı (% 12.8) kadındı. Bu yaralanmaların cinsi ve kırık lokalizasyonuna göre dağılımı tablo III'de gösterilmiştir.

Tablo III incelendiğinde serimizdeki alt üriner sistem major yaralanmalarının ,sıklıkla ayrılmış iskion pubis kolları kırıklarına eşlik ettiği görülmekteydi. Bu hastaların 30'unda (% 63.9) mesane, 12'sinde (% 25.5) uretra, 5'inde de (% 10.6) hem uretra hem de mesane etkilenmişti. Sadece 4 hastada (% 8.5) görülen mesane kontüzyonu ise pelvisdeki değişik lokalizasyonlu ayrılmamış kırıklara eşlik ediyordu.

TARTIŞMA :

Diğer ekstemite kırıklarında olduğu gibi pelvis kırıklarında da en sık nedeninin trafik kazaları olduğu çoğu gözlemci tarafından bildiirlmektedir (2, 6, 9). Bu çalışmamızdaki hastalardada trafik kazaları ilk sırayı alırken (% 76.2) çoğunluğunun traktör kazası şeklinde olması (% 64.1) önemli ve literatüre göre oldukça farklı bir konudur Biz, bu önemli farkın yöremizin doğal yapısındana ve daha çok da kırsal kesimdeki halkın, bu aracı kullanmasındaki bilgisizlik ve dikkatsizlikten kaynaklandığı inancındayız Yine yöremiz halkının sosyo-ekonomik koşulları ile direkt bağlantısı olan bir nokta da kırsal kesimde çoğunluğu toprak evlerde oturan

* C. Ü. T. F. Ortopedi ve Travmatoloji Anabilim Dalı Yrd. Doç.
** C. Ü. T. F. Üroloji Anabilim Dalı Yrd. Doç.
*** C. Ü. T. F. Üroloji Anabilim Dalı Profesörü.
**** C. Ü. T. F. Ortopedi ve Travmatoloji Anabilim Dalı Profesörü.

halkın göçüklere fazlaca maruz kalışıdır. Çalışmamızdaki 8 (% 9.5) göçük altında kalma vakasından sadece 1 tanesinin iş kazasına bağlı oluşu, bu düşüncemizi doğrulamaktadır.

Pelvis kırıkları ve üriner sistem komplikasyonları üzerinde daha önce yapılmış olan çalışmalar, hastaların genellikle erkek olduğunu vurgulamaktadır. (4, 6, 8, 10). Bu durum, erkeklerin günlük hayatta daha aktif oluşu ve erkek uretrasının daha uzun oluşu ile ilgili olabilir. Bizim hastalarımızın % 79,8'i erkekti ve yine serimizdeki pelvis kırıkları, en sık (% 42,9) 21-40 yaş grubunda görülmekteydi.

Tablo II ve III incelendiğinde iskion pubis kollarının ayrılmış kırıklarının sık olduğu ve alt üriner sistem yararlanmalarının daha çok bu kırıklara eşlik ettiği görülmektedir. Birçok araştırıcı da yayınlarında aynı ilişkiden söz etmektedir. Öte yandan aynı araştırıcılar tarafından ayrılmamış pelvis kırıklarında alt üriner sistem yaralanmalarının daha az görüldüğü bildirilmekte ve bizim bulgularımızda bu sonuçlara uymaktadır (1, 3, 5, 7, 10, 12).

Pelvis kırıklarında posterior uretra ve mesane yaralanmalarının sık olduğu çoğu araştırıcı tarafından belirtilmektedir. (6, 7, 9, 10, 12). Çalışmamızda 30 vakada mesanenin, 12 vakada uretranın, 5 vakada mesane ve uretranın birlikte yaralandığını tesbit ettik.

Serimizde pelvis kırıklarına eşlik eden alt üriner sistem yaralanmaları oranı (% 55.9), literatürdeki verilere göre oldukça yüksek bulunmuştur. Bu durum, serimizdeki trafik kazaları içinde traktör kazalarının sık oluşu ve traktör kazalarının ise daha çok ayrılmış iskion pubis kolu kırıklarına neden olması ile direkt olarak ilişkilidir.

Sonuç olarak; oluşacak iş gücü kayıplarını önlemek açısından, pelvis kırıklarının oluşuna engel olmak ve pelvis travması ile getirilen hastaları, mutlaka çektirilecek pelvis graifleri ile birlikte değerlendirerek, üriner sistem yaralanması yönünden titizlikle araştırmak zorunludur.

TABLO I : Pelvis Kırıklarının Oluş Şekli ve Yaşa Göre Dağılımı

Yaş	Trafik Kazası	Yüksekten Düşme	Kalma Göçük Altında	Toplam	Yüzde
0-10	5	3	—	8	% 9,5
11-20	13	4	—	17	% 20,2
21-40	27	4	5	36	% 42,9
41 üzeri	19	1	3	23	% 27,4
TOPLAM	64 (% 76,2)	12 (% 14,3	8 (% 9,5)	84	% 100

TABLO II : Pelvis Kırıklarının Lokalizasyonu

Kırık Cinsi	Kırık Sayısı Ayrılmış	Ayrılmamış	Toplam	Yüzde
Bilateral iskion pubis kolları k.	30	9	39	% 46,4
Unilateral iskion pubis kolları k.	16	5	21	% 25,0
Tek iskion kolu k.	5	2	7	% 8,3
Tek pubis kolu k.	4	2	6	% 7,1
Asetabular kırık	—	4	4	% 4,8
Malgaigne kırığı	3	—	3	% 3,6
Multipl kırık	2	1	3	% 3,6
Duverney kırığı	1	—	1	% 1,2
TOPLAM	61	23	84	% 100

TABLO III : Kırık Lokalizasyonu İle Alt Üriner Sistem Yaralanmaları Arasında İlişki

Sayı	Yüzde	Yaralanma Cinsi Alt Üriner Sistem	Kırık Lokalizasyonu
4	% 8,5	Mesane Kontüzyonu	Ayrılmamış Kırıklar
26	% 55,4	Mesane Rüptürü	Ayrılmış iskion pubis kolları kırığı
12	% 25,5	Uretra Rüptürü	Ayrılmış iskion pubis kolları kırığı
5	% 10,6	Mesane ve Uretra Rüptürü	Ayrılmış iskion pubis kolları kırığı

K A Y N A K L A R :

1. Rockwood, C. A., Green, D. P. : «Fractures of the Pelvis» Kane, J. W. (Ed). Fractures in Adults. J. B. Lippincott Company Philadelphia - London-Mexico City - New York-St Louis - Sao Paulo-Sydney. P. 1093-1211, 1984.
2. Corriero, J. N. : «Bladder Injuries With Pelvic Fracture» Kaufman, J. J. (Ed). Current Urologic Therapy. W. B. Saunders Co., Phidalphia, P. 253, 1986.
3. Mc Aninch. J. W. : «Ijuries to the Cenitourinary Tract» Tanagho, E. A., Mc Aninch, J. W. (Eds). General Urology. Appleton and Lange, calıfornia, P. 302, 1988.
4. Warwick, R. T. : «Pelvic Fracture Urotral Injuries» Whitfield, H. N., Hendry W. F. (Eds). Textbook of Cenitourianry surgery. Churchill Livingstone, Edinburgh, Vol. 2. P. 865, 1988.
5. Paters, P. C., Sagalowsky A. I. : «Genitourinary Trauma» Walsh, P. C., Gittes, R. F., Perlmutter, A. D., Stamey. T. A. (Eds). Urology. W. B. Saunders Co., Phidalphia, Vol. 1. P. 1192, 1986.
6. Gorriere, J. N., Sandler, C. M. : Menagement of the Ruptured Bladder. Seven Years of Experience with III cases. J. Trauma 26 : 830, 1986.
7. Pokorny, M., Pontes, J. E., Pierce, J. M.: Urological Injuries Associated with Pelvic Trauma. J. Urol. 121 : 455, 1979.
8. Torode, I., Zieg, D. : Pelvic Fractures in Children. J. Bone and Joint Surg., 68-B. P. 332, 1986.
9. Şimşek, F., Gökalp, A., Bulut, C. : Evaluation of Lower Urinary Tract Injuries and Their Association with Fracturas of the Bony Palvis. Hacettepe Medical Journal 19 : 25 - 29, 1986.
10. Fallon, B., Wendt, J. C., Hawtrey. C. E.: Urolojicial injury and Assessment in Patients with Fractured pelvis. J. Urol., 131 : 712, 1984.
11. Pierce, J. M. : «Lower Urinary Tract Trauma» Glenn, J. F., (Ed). Urologic Surgery. J. B. Lippincott Co. Philladelphia P. 739, 1983.
12. Waterhause, K., Laungani, G., Patil. U. : The Sugical Repair of Membranous Uratral Strictures : Experience with 105 Consecutive cases. J. Urol, 123 : 500, 1980.

Asetabulum Kırıklarının Konservatif Tedavi Sonuçlarının İncelenmesi

* Dr. Emre ACAROĞLU * Dr. Sinan AVCI ** Dr. Adil SURAT

Kalça eklemi vücudun en fazla yük taşıyan eklemlerinden biri olması nedeniyle, kırıkları, özellikle asetabulum kırıkları ortopedik yönden önemli sorunları da beraberinde getirmektedir.

Son yıllarda özellikle Judet ve Letournel'in çalışmaları ile asetabulum ve çevresinin fonkisyonel anatomisi daha iyi anlaşılabilmiştir. (1) Judet ve Letournel'in kırık konfigürasyonlarının tam tanımlanabilmesi için önerdikleri ön-arka, iliak oblik ve obturator oblik grafilerin yanında komputerize tomografinin de kullanıma girmesi ile kırıklar tam olarak değerlendirilebilmişlerdir. Kırıkların anatomik redüksiyonunu sağlamak amacıyla cerrahi uygulamanın gerekliliğini savunan yazarlar bir hayli çoğalmıştır. (2,6)

Özellikle Judet ve Letournel vakalarının hemen hepsine cerrahi uygulayarak bu akımın öncülüğünü yapmışlardır. (2) Pennal ve arkadaşları, asetabulum cerrahi rekonstrüksiyonunun sonuçları olumlu yönde etkilediğini, hem de ileride gerekebilecek artroplastiyi kolaylaştıracağını belirtmişlerdir. Bunun yanında, Rowe ve Lowell, acetabulum kırıklarının büyük bir çoğunluğunun traksiyon ile başarılı olarak tedavi edilebileceğini belirtmişlerdir. (7) Rowe ve Lowell'e göre, eklemin yük taşıyan kesimini etkileyen ve burst tipi kırıkları tedavide kötü prognoza sahiptirler. Ancak bu tip kırıklarda, kırık fragmanları redükte edilemeyecek kadar çok parçalı değil ise açık redüksiyon ve internal ifksasyonun yararlı olacağını savunmaktadırlar.

Çalışmamızda, konservatif olarak tedavi ettiğimiz asetabulum kırıklı hastalarımızın, retrospektif olarak, orta süreli izlemde, fonksiyonel ve radyolojik sonuçlarını ortaya çıkarmayı amaçladık.

MATERYAL METOD :

1968-1988 yılları arasında Hacettepe Üniversitesi Tıp Fakültesi Ortopedi ve Travmatoloji Anabilim Dalı'nda konservatif yöntemle tedavi görmüş, asetabulum kırığı veya kırıklı çıkığı olan, hastalarımızdan yeterli klinik ve radyolojik bilgi sağlayabildiğimiz yaşları 16-85 arasında değişen (ortalama 41.78 ∓ 16.2) 28 hasta retrospektif olarak değerlendirildi. Bu hastalardan 6 tanesi, kırık ile birlikte kalça çıkığı olduğundan, 6 tanesi takiplerinde yeterli klinik ve radyolojik bilgi bulunmadığından, 2 tanesi açık redüksiyon ve internal fiksasyon uygulanmış olduğundan, ve 2 tanesi minimal izlem süresini doldurmadan vefat ettiğinden, çalışmaya dahli edilmemişlerdir.

Çalışmaya alınan iskelet veya cilt traksiyonu ile tedavi görmüş 12 hastanın 13 kalçası klinik olarak Harris Kalça Skoru ile ve radyolojik olarak da Matta ve Anderson Kriterlerine göre değerlendirildiler. (3,8) Hastalarımızın 7'si erkek 5'i kadın ortalama yaş 37.9 ∓ 11.8 (19-62) idi. En kısa izlem süresi 12 ay, en uzun izlem süresi 210 ay olup ortalama izlem 57. ∓ 54.1 ay idi. Kırık nedeni 2 hastada iş kazası, 10 hastada trafik kazası idi. 12 hastamızdaki 13 asetabulum kırığı, Rowe-Lowell ve Judet-Letournel sınıflandırmalarına göre sınıflandırıldı. (1-7) Vakalarımızın dağılımı Tablo 1'de görülmektedir. Özellikle Rowe-Lowell sınıflandırmala-

* Hacettepe Ü. Tıp. F. Ortopedi ve Travmat. ABD. Öğretim Elemanı
** Hacettepe Ü. Tıp F. Ortopedi ve Travmat. ABD. Profesörü.

rına göre kubbe ve burst tipi olan kırıklar, tedavinin yeterliliğini saptamak amacıyla, klinik ve radyolojik olarak ayrıca değerlendirildiler.

BULGULAR :

Hastalarımızın Harris Skoruna göre klinik değerlendirme sonuçları, Tablo 2'de görülmektedir. Tüm vakalarımızın % 62'sinde sonuç çok iyi olup, çok iyi ve iyi sonuçlar incelendiğinde, genel değerlendirmeye benzer şekilde % 63 çok iyi sonuç, % 76 çok iyi ya da iyi sonuç alındığı görülmektedir.

Matta ve Anderson Kriterlerine göre radyolojik değerlendirme sonuçları ise, Tablo 3'te gösterilmiştir. Tüm seride çok iyi sonuç oranı % 23 iken, çok iyi ve iyi sonuçlar toplamı % 69 dur. Kubbe ve burst kırıkları radyolojik olarak değerlendirildiğinde, sonuçların biraz daha kötü olduğu ve çok iyi ve iyi sonuç oranının % 50'ye düştüğü görülmektedir.

Hastalarımızın yalnız bir tanesinde ek bir operasyon gerekmiş ve kırıktan sonra 18' inci ayda total kalça artroplastisi uygulanmıştır. Bu hasta hem klinik, hem de radyolojik olarak kötü sonuç olarak değerlendirilmiştir.

Çalışmaya alınan hastalardan hayatını kaybeden olmamıştır. Ancak tüm asetabulum kırıklı hastalarımızdan 2 tanesi (% 7.1) hastanedeki izlemleri sırasında, biri akciğer embolisi, diğeri transfüzyon sonrası akut fulminan hepatit nedeniyle kaybedilmişdir.

Bunlar dışında çalışmaya dahil edilen hastalarımızda görülen komplikasyonlar; bir adet (% 8) geçici peroneal sinir arazı, ve iki hastamızda (% 17) sorunsuz olarak iyileşen lcübitus ülserleridir.

TABLO : 1

	Kaymamış	Medial duvar		Post. duvar		Kubbe veya Burst	
Rowe-Lowell sınıflandırması	3	1		1		8	
	Kaymamış	Ant. duvar	Ant. Kolon	Post duvar	T-Şeklinde	Transvers	Her iki kolon
Judet-Letournel sınıflandırması	3	1	1	1	1	2	4

TABLO 2 : Asetabulum Kırıklı Hastalarda Klinik Sonuçların Harris Kalça Skoruna Göre Değerlendirilmesi

	Çok İyi	İyi	Orta	Kötü
Tüm hastalar	8 (% 62)	2 (% 15)	1 (% 8)	2 (% 15)
Kubbe veya burst kırıklı hastalar	5 (% 63)	1 (% 13)	1 (% 13)	1 (% 13)

TABLO 3 : Asetabulum Kırıklı Hastalarda Radyolojik Sonuçların Matta-Anderson Kriterlerine Göre Değerlendirilmesi

	Çok İyi	İyi	Orta	Kötü
Kubbe veya burst kırıklı hastalar	1 (% 13)	6 (% 46)	2 (% 15)	2 (% 15)
Tüm Hastalar	3 (% 23)	3 (% 38)	2 (% 25)	2 (% 25)

TARTIŞMA :

Asetabulum kırıklarının daha iyi anlaşılmasıyla birlikte tedavide açık redüksiyon ve internal fiksasyona ağırlık verilmesini savunan yazarlar artmıştır. Bu konuda en geniş seriye sahip olan Judet ve Letournel hastalarının % 90'ından fazlasına cerrahi tedavi uygulamışlardır. (2) Rowe ve Lowell ise açık redüksiyon endikasyonunun daha sınırlı tutulmasını savunmakta, ve acetabulumun yük taşıyan kubbe bölümünün kırıkları ve bazı burst kırıkları dışında konservatif tedavinin başarılı olduğunu belirtmektedirler. (7-9)

Judet ve Letournel'in yukarıda değinilen çalışmalarında % 76 vakada çok iyi sonuç elde edildiği görülmektedir. (2) Matta ve arkadaşlarında, cerrahi tedavi ağırlıklı serilerinde % 81 başarılı sonuç bildirmişlerdir. (4) Rowe ve Lowell'in serilerinde başarılı sonuç oranı ise % 70'tir. Lowell kendi serilerinde % 35 hastada cerrahi endikasyon koyduklarını, ve tedavinin takibinde hastanın prognozunun belirlenmesine bir yıllık izlem süresini yeterli bulduklarını belirtmektedir. (9) Bu yazarların serisinde başarılı sonuç oranı (% 80 olarak belirtilmiştir. (7)

Bizim serimizde de, yalnız riskli kırıklar incelendiğinde bile, ki referans hastanesi olmamız nedeniyle serimizin büyük kısmı bu tip kırıklardan oluşuyordu, konservatif tedavi ile başarılı klinik sonuç oranı % 76 olarak bulunmuştur. Ancak hastaların önemli bir bölümünde radyolojik değişikliklerin başlamış olması, uzun süreli prognoz açısından düşündürücüdür.

Sonuç olarak acetabulum kırıklarında konservatif tedavi sonuçları orta süreli izlemde birçok hastada başarılı olmakla birlikte, acetabulumun özellikle yük taşıyan bölümlerinin tam anatomik restorasyonu ile uzun süreli prognozun daha iyi olacağı kanısına varılmıştır.

KAYNAKLAR :

1. Judet R, Judet J. Letournel E., Fractures of the Acetabulum : Classification and surgical approaches for open reduction. J. B. J. S. (American) 46 (8) 1615-47. 1964.
2. Letournel E., Acetabulum Fractures. Classification and Menagement. Clin. Orthop 151, 81-106, 1980.
3. Matta J. M., Anderson L. M., Epstein H. C., Herdricks P. Fractures of the Acetabulum A Retrospective Analysis. Clin. Orthop. 205., 230-40, 1986.
4. Matta J. M. Mehre D. K. Raffi R., Fractures of the Acetabulum, Early Results of a prospective study. Clin. Orthop. 205, 241-50, 1986.
5. Mayo U. A., Fractures of the Acetabulum. Orthop Clin. North. Am. 18 (1) 43-57. 1987.
6. Pennal G. F., Davidson J. Garside H. Plewes J., Results of Treatment of Acetabular Fractures. Clin. Orthop 151, 115-23, 1980.
7. Row C. R. Lowell J. D., Prognosis of Fractures of the Acetabulum. J. B. J. S. (American) 43 (1) 30-59, 1961.
8. Harris W. H., Traumatic Arthritis of the Hip After Dislocation and Acetabular Fractures : Treatment by Mold Arthroplasty. J. B. J. S. (American) 51 (4) 737-55, 1969.
9. Lowell J. D. Fractures of the Acetabulum in Current Ortopaedic Management, None W. J. ed., Churcill Livingestone, 1981.

Asetabulum Kırıklarında Tedavi Seçimi

* Dr. Mücahit GÖRGEÇ ** Dr. Halil BEKLER ** Dr. Yavuz KABUKÇUOĞLU

Asetabulum üç boyutlu anatomik yapısı, ulaşılması zor bir bölge olması sebebiyle, kırıklarında, son senelere kadar, konservatif tedavi tercih edilen bir metod olmuştur (1, 3, 4, 11, 16). Literatürde Judet'lerle başlayan cerrahi tedavi tercihi ise gittikçe yaygınlaşmaktadır (5, 7, 8, 9, 12).

Konservatif tedavi savunucularından Rowe ve Lowel 1961 de kırıkları 4 katağoride sınıflamışlar- 2. ve 4. tip'deki büyük fragmanlı kırıklar için cerrahiyi, diğer kırıklar için konservatif tedaviyi tavsiye etmişlerdir. Tipton'da aynı sınıflama ve tedavi prensiblerini kullanmış, lateral traksiyonu, trokanterik bölgeye yerleştirdiği çapraz steinman tipi çivilerle gerçekleştirmiştir.

1975 de Carnesal asetabular kubbenin sağlamlığını esas alan daha basit bir sınıflama yaparak kırıkları üç gruba toplamış, ve sadece, kubbeyi bozan büyük fragamanlı kırıklar için cerrahiyi tavsiye etmiştir.

1980 de Letournel yeni bir sınıflama yaparak, deplasman gösteren her kırık için cerrahi tedavi uygulamıştır. Matta aynı sınıflamayı kullanmış, çatı-ark açısını tarif ederek, konservatif tedavi için bu açının 45°nin üzerinde, deplasmanın 3 mm altında olması gerektiğini bildirmiştir. Tillie ve çalışma grubu da bu sınıflamayı kullanmışlar baş-çatı (TT) ve baş-asetabulum (TC) uyumlarını tarif ederek, konservatif tedavi için TT_2 ve TC_2 uyumlarının aranması gerektiğini bildirmişlerdir (2, 3, 4, 12, 13, 14, 16).

MATERYAL - METOD ve SONUÇLAR

SSYB Şişli Etfal Hastahanesi Ortopedi ve Travmatoloji kliniğinde 1984-88 yılları arasında 59 asetabulum kırıklı hasta tedavi edilmiştir. Hastaların 25'i kadın, 24 ü erkektir. 50 hasta trafik kazası, 9 hasta düşme sonucu yaralanmıştı. Ortalama yaz 42.8 (16-84) idi. En az 1 sene takib edilen hastalar değerlendirildi. Kırıklar Letournel'e göre sınıflandırıldı : Ön Kolon kırığı (ÖK) : 4, Arka Kolon kırığı (AK) : 4, Ön duvar kırığı (ÖD) : 1, Arka Duvar kırığı (AD) : 8, Transvers kırık (TR) : 9, T şeklinde kırık (T) : 6, Arka duvar kırığının olduğu Transvers kırık (AD-TR) : 5, Arka duvar kırığının olduğu arka kolon kırığı (ADAK) : 3, Her iki kolon kırığı (HİK) : 13, posterior hemitransvers hattı olan ön kolon kırığı (PHTÖK) : 5 vakadır.

Sadece AD kırıkları (7 vak'a) ve eklem içi fragmanlı kırıklar (2 vak'a) cerrahi olarak tedavi edildi. Bir AD kırıklı hasta tedaviyi reddetti. Konservatif tedavi irdelendiğinden bunlar değerlendirmeye alınmadı. Konservatif tedavi uygulananlarda 1 i vefat, 2 si tedaviyi red, 10 u yetersiz takib sebebiyle değerlendirme dışı bırakıldı. Geriye kalan 36 hastada ortalama takib 2 sene 8 aydır. Bu hastalara uygulanan tedaviler şu şekildedir : Yatak istirahati - 5, Cilt traksiyonu - 9, suprakondiler iskelet traksiyonu (T-SKİT) - 13, tirbişon-alçı - 2, primer alçı - 1.

SKİT ortalama 18 gün devam ettirilerek 1,5 aylık pelvi-pedal alçı uygulanmıştır. T-SKİT ortalama 38 gün devam ettirilerek ya SKİT, ya cilt traksiyonu, yada alçı ile devam ettirilmiştir. Bütün tedavilerde hasta 3 aydan önce bastırılmamıştır. Kullandığımız tirbişon yerli yapımdır. 7 mm çapındadır, yiv aralığı 3 mm dir. 6.2 lik dirille intertrokanterik olarak küçük trokanterin üst seviyesine yerleştirilir. Redüksiyon sağlanıncaya kadar ağırlıklar arttırılır, traksiyon 5 kg ile devam ettirilir.

* SSYB Şişli Etfal Hastahanesi Ortopedi ve Trav. Kl. Başasistanı
** SSYB Şişli Etfal Hastahanesi Ortopedi ve Trav. Kl. Asistanı

Sonuçlar Merle d'Aubigne kriterlerine göre belirlendi : 12 çokiyi, 13 iyi, 10 orta ve 1 kötü sonuç alındı. Kırık tipine göre sonuçlar şu şekildedir : ÖK : çokiyi, 3 iyi, AK : 1 çokiyi, 3 iyi, AD : cerrahi tedavi, ÖD : 1 çokiyi, 1 iyi, T : 4 çokiyi, 2 iyi, ADTR : 1 çokiyi, 2 orta, 1 kötü, ADAK : 2 orta, HİK : 2 iyi, 5 orta, PHTÖK : 1 iyi, 2 orta. Görüldüğü gibi basit kırıkların hepsinde tatminkar sonuç alınırken, bileşik kırıkların 10'unda tatminkar sonuç alınmıştır, 6 sı T tipidir.

Tedavinin şekline göre ise sonuçlar şöyledir : Yatak istirahati ve cilt traksiyonu : 14 çokiyi ve iyi, SKİT : 5 çokiyi ve iyi, 2 orta, T-SKİT : 6 çokiyi ve iyi, 6 orta, kötü, T-alçı : 2 orta, Primer alçı : 1 çokiyi.

Uygulanan tedavilerin uyumlara etkisi ise şöyledir :

Tedavi öncesi TT_0 : 10, TT_1 : 9, TT_2 : 6, TT_3 : 11 iken, tedavi sonrası TT_0 : 0, TT_1 : 5, TT_2 : 17, TT_3 : 14 olmuş ,tedavi öncesi TC_0 : 9, TC_1 : 10, TC_2 : 6, TC_3 : 11 iken TC_0 : 0, TC_1 : 11, TC_2 : 10, TC_3 : 15 olmuştur. Tedavi sonrası uyumlarla sonuçların ilişkisi ise şöyledir : TT_3 : 8 çokiyi, 5 iyi, 1 orta, TT_2 : 4 çokiyi, 8 iyi, 5 orta, TT_1 : 4 orta, 1 kötü, TC_3 : 10 çokiyi, 4 iyi, 1 orta TC_2 : 2 çokiyi, 8 iyi, TC_1 : 1 iyi, 9 orta, 1 kötü.

Çatı-ark ölçümü çokiyi sonuçlarda ortalama 55°, iyi sonuçlarda ortalama 34°, orta sonuçlarda ise ortalama 25° bulunmuştur.

Traksiyon basit kırıklar ve T tipi kırıklarda deplasmanı düzeltici etkiye sahib iken, her iki kolon kırıklarında deplasmanı bazen arttırmaktadır. Orta sonuç aldığımız 5 HİK kırığının 2'sinde deplasman traksiyonla artmıştır. ADTR ve ADAK kırıklarında ise traksiyon deplasmanı düzeltmekte yetersiz kalmaktadır.

TARTIŞMA :

Asetabulum kırıklarında sonuca etkili birçok faktör vardır. Bunlar hastanın yaşı, kırığın tipi, deplasman derecesi, femur başı ile asetabulumun ilişkisi ve uygulanan tedavidir (10).

Literatürde daha yaşlı hastalarda, daha kötü sonuçlar alındığı bildirilmiştir (9, 10, 11). Vaka sayımızın az oluşu, 4. ve 5. dekatta toplanmış olmaları mukayeseli bir sonuç çıkarılmasına izin vermemiştir.

Deplase olmayan kırıklarda sonuç tatminkar olmaktadır (1, 11). Matta'ya göre 3 mm den fazla deplasman gösteren kırıklarda sonuç tatminkar değildir (7, 8, 9). Bizim sonuçlarımız da bu paraleldedir.

T tipi hariç kompleks (bileşik) kırıklarda tatminkar olmayan sonuç yüzdesi, T tipi ve basit kırıklarda tatminkar sonuç yüzdesi yüksektir (2, 5, 6, 13, 14) Bizde aynı sonuçları elde ettik.

Matta tatminkar sonuç için çatı-ark açısının ortalama 45°nin üzerinde olması gerektiğini bildirmiştir. Biz ortalama 30°nin üzerinde tatminkar sonuç aldık. Tillie ve çalışma grubu taminkar sonuç için TT_2 ve TC_2 uyumunun varolması gerektiğini bulmuşlardır. Bizim vakalarımızda da da TT_2 ve TC_2 uyumu olan kalçalarda tatminkar sonuç vardır.

Literatürde Letournel dışındaki yazarların müşterek görüşü, yapılacak konservatif tedavi ile kırık deplasmanı düzelirse cerrahi tedaviye gerek olmadığıdır. Biz basit kırıklar ve T tipi kırıklarda SKİT ve T-SKİT'in deplasmanı düzeltici etkiye sahip olduğunu , diğer kırıklarda yetersiz kaldığını, hatta heriki kolon kırıklarında bazen deplasmanı artırdığını müşaade ettik.

Bu çalışmada ortaya çıkan sonuç; asetabulum kırıklarını değerlendirmede AP, İliak ve Obturatuar grafilerin yeterli olduğu, bu grafiler çekildikten sonra, eklem içi kırık, femur başı kırığı, asetabular impaksiyon şüphelerinde BT tetkikine ihtiyaç duyulduğudur. Tedaviye SKİT veya T-SKİT ile başlanmalı çatı-ark açısının 30°nin üzerinde olduğu vakalarda TT_2 ve TC_2 uyumları elde edildiğinde, devamlı edilmeli, aksi halde cerrahi tedavi planlanmalıdır. Eklem içi kırık, büyük fragmanlı AD kırığı ve femur başı kırığı cerrahi için primer indikasyonlardır.

KAYNAKLAR:

1. Carnesal, P. G. and Al. : Acetabular disruption and central fracture-Dislocation of the Hip. J. Bone Joim Surg 57A : 1054 1975.
2. Duquennoy, A. : Fractures du Cotyle. Resultats fonctionnels comprés des traitements orthopédiques et Chirirgicaux. Etude selon la qualité de la reduction. SOFCOT 1981. Rev. Chir. Orthop. suppl. II : 74 1982.
3. Duquennoy, A. : Fractures du Cotyle. Indication thérapeutiques. selon le type de fracture. SOFCOT 1981 Dev. Chir. Orthop Suppl : II : 79.
4. Durendeau, A. et Geneste, R. : Fractures du Cotyle. Traitement orthopédique. SOFCOT 1981. Rev. Chir. Orthop. Suppl. II : 56, 1982.
5. Judet, R., Judet, J. and Letournel, E. : Fractures of the acetabulum : Classification and surg approaches for open reduction. J. Bone Joint surg 46A : 1616, 1964.
6. Letournel, E. : Acetabular fractures. Classification and Menagement Clin. Orthop. 151 : 81, 1980.
7. Matta, J. M. and Al. : Fractures of the acetabulum. A retrospective analysis. Clin Orthop 205 : 230 1986.
8. Matta, J. M. and Al. : Fractures of the acetabulum. Prospective study Clin Orthop 205 : 241, 1986.
9. Matta, J. M. and Al. : Displaced Asetabular fractures Clin Orthop 230 : 83, 1988.
10. Pennal, G. F. and Al. : Results of treatment of acetabular fractures Clin Orthop 151 : 115, 1980.
11. Rowe, C. R. and Lowell, J. D. : Prognosis of fractures of the acetabulum J. Bone Joint Surg., 43A : 30, 1961.
12. Senegas, J. : Fractures du Cotyle. Traitement chirurgical. SOFCOT 1981. Rev. Chir Orthop Suppl II : 61, 1982.
13. Senegas, J. : Fractures du Cotyle. Indication thérapeutiques. Principes généraux. SOFCOT 1981. Rev Chir Orthop Supll II : 78, 1982.
14. Schnepp, J. : Fractures du Cotyle. Resustats foncitonnels comparés de traitements Orthop. et Chir. Etude selon le type fractures SOFCOT 1981. Rev Chir Orthop Surpl II : 71, 1982.
15. Shirkhoda, A. and Al. : Computed Tomography of acetabular fractures Radiology 134 : 683, 1980.
16. Tillie, B. and Delcour, J. P. : Fractures du Cotyle. Presentation de la sèrie. SOFCOT 1981. Rev Chir Orthop Suppl II : 48 1982.
17. Tipton, W, W. and Al. : Non-operative menagement of central fracture-dislocation of the Hip. J. Bone Joint Surg. 57A : 838, 1975.

Asetabulum Kırıklarının Değerlendirilmesinde Bilgisayarlı Tomografi ve 3 Boyutlu Görüntüler (*)

** Dr. Nevzat DABAK ** Dr. Bayram GÜLASAN ** Dr. Fatih YÖNDEM
** Dr. Mevlüt ÇIRAY

Asetabulum kırığı olan hastalarda, genellikle acil müdahele gerektiren diğer vital organ yaralanmalarının birlikte olması yada pozisyon verme güçlüğü nedeni ile pelvisin radyolojik incelemesi çoğu kez pelvis ön-arka grafisi ile yapılmaktadır (1). Konvansiyonel radyolojik inceleme ile asetabulum kırıklarının tam görüntülenmesinin yetersiz kaldığı birçok araştırmacı tarafından bildirilmiştir (1, 2, 3, 4, 5, 6).

Günümüzde patolojik anatominin daha iyi tanımlanması amacı ile, birçok merkezde Bilgisayarlı Tomografi (BT) kullanılmaktadır Bu tetkik ile elde edilen bilgisayar verileri, grafik görüntü-kompüter programı ile 3-Boyutlu görüntü haline getirilerek patolojiyi 3 boyutlu incelemek mümkün olmaktadır (7, 8, 9).

Bu çalışmada; BT ve 3-Boyutlu görüntülerin asetabulum kırıklarının değerlendirilmesindeki katkılarını incelemek amacı ile, rutin radyolojik inceleme sonucu asetabulum kırığı tanısı alan 20 olgunun tümündeki BT bulguları ve 10'unda oluşturulan 3-B görüntüleri değerlendirildi.

MATERYAL VE METOD :

Ondokuz Mayıs Üniversitesi Tıp Fakültesi Ortopedi ve Travmatoloji kliniğinde 1986-1989 yılları arasında asetabulum kırığı tanısı ile takip edilen 20 olgu çalışma grubumuzu oluşturdu.

Başlangıçta pelvis ön-arka ve sağ, sol 45° oblik grafileri ile değerlendirilen olgular sonra BT tetkikine alındı. BT tetkiki; yüksek resolusyonlu 3. jenerasyon tam vücut BT cihazında (Philips TOMOSCAN-350) yapıldı. 10 olguda elde var olan BT verileri CEMAX-1000 graifk görüntü-kompüter programı ile 3-Boyutlu görüntü haline dönüştürüldü. BT ve 3-B görüntülerin rutin radyolojik inceleme sonuçlarına katkıları araştırıldı

BULGULAR :

Asetabulum kırığı nedeni ile takip edilen 15 erkek, 5 kadın 20 olgunun yaş ortalaması 37.0 (Range : 20-48 yaş) olup, 11 sağ, 9 sol kalça travması idi. 18 olgu trafik kazası, 2 olgu ise yüksekten düşme sonucu kliniğe başvurdu. Bütün olgularda asetabulum kırığına bir veya daha çok organ yaralanması eşlik etmekteydi.

TABLO I : 20 Olguda Asetabulum Kırıklarının Dağılımı.

	Sayı	%
Basit Kırıklar		
Posterior duvar	9	45.0
Posterior kolon	1	5.0
Anterior duvar	1	5.0
Komplike Kırıklar		
Transvers posterior	1	5.0
T Şeklinde	3	15.0
Her iki column	5	25.0
Toplam	20	100.0

Asetabulum kırıklarında posterior duvar kırıkları en sık görülen kırık tipidir (% 45).

* Ondokuz Mayıs Üni. Tıp Fak. Ortopedi ve Trav., Radyoloji A.B.D. Dalı Çalışması, SAMSUN.
** Ondokuz Mayıs Üni. Tıp Fak. Ortopedi ve Trav. A. D. Dalı Arş. Görevlileri.

Bu olgularda posterior duvardaki parçalanma ve eklem içindeki kırık fragmanlarının görüntülenmesinde, BT ve 3-B görüntülerin katkı sağladığı görüldü (Resim I). Komplike kırıkların sınıflamasında BT'nın katkısı olmadı, fakat asetabulum femur başı uyumu ve asetabulum üst duvarı BT ve 3-B görüntülerle daha açık olarak değerlendirildi (Resim II, III). Anterior duvar andisplase kırığı olan bir olgu dışında bütün olgularda, posterior yada santral dislokasyon vardı.

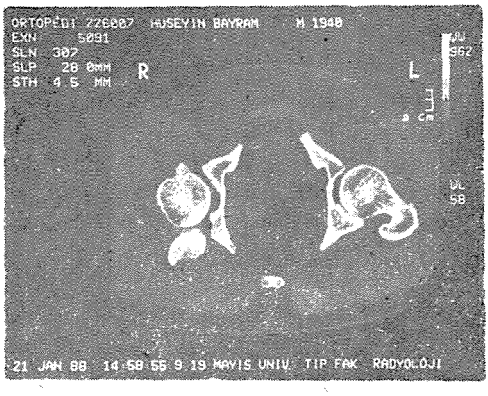

Resim I. : Posterior duvar kırıklı bir olguda BT görünümü.

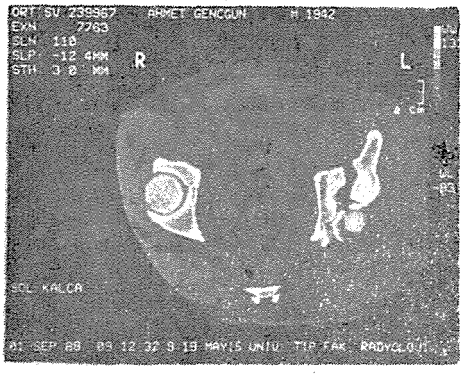

Resim II. : Asetabulum komplike kırığında, BT'de süperior ve posterior duvarın görünümü.

TARTIŞMA VE SONUÇ :

Asetabulum kırıklarının prognozunda, asetabulum ağırlık taşıyan çatıda parçalanma, displasmanın derecesi, femur başı ile asetabulum uyumu ve uyumu engelliyen faktörler önemli rol oynamaktadır ,1, 2, 5, 1). Çalışmamızda BT'nin asetabulumu oluşturan posterior, ve süprerior, anterior ve süperior duvarların incelenmesinde, eklem içindeki serbest fragmanların görüntülenmesinde rutin radyolojik tekniklerden üstün olduğu görüldü Kalça posterior kırıklı çıkığı olarak tanı alan 9 olguda BT verilerine göre açık redüksiyon uygulandı. Redüksiyonu engelleyen kırık fragmanları pelvis ön-arka ve 45° oblik grafilerde tam olarak değerlendirilememişti. Bu bulgular diğer araştırmacıların bulguları rı ile aynı paraleldeydi (1, 4, 5, 11).

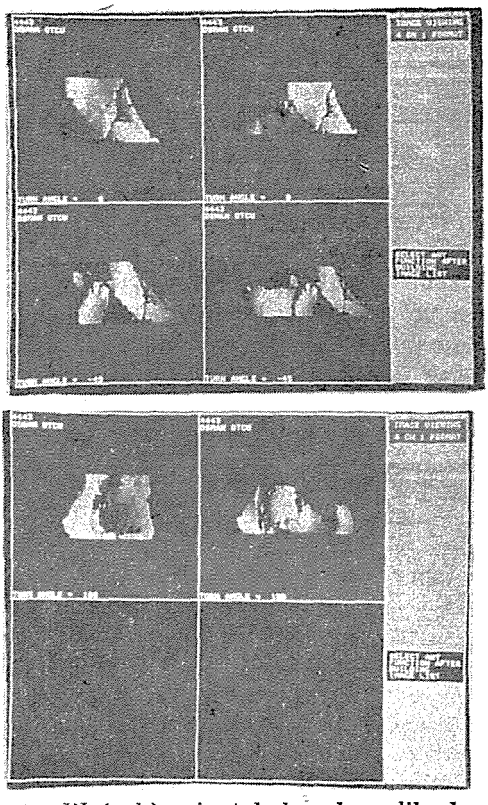

Resim III (a, b) : Asetabulum komplike kırığında 3-Boyutlu görüntüler.

Konu ile ilgili literatür verileri gözden geçirilerek aşağıdaki sonuçlara varıldı :

1. Kalça kırıklı çıkıklarında, redüksiyon öncesi ve sonrası femur başı -asetabulum uyumunun görüntülenmesinde,

2. Asetabulum ağırlık taşıyan tavanının değerlendirilmesinde,

3. Posterior duvar kırığının büyüklüğünün tanımında,

4. Loose body'lerin görüntülenmesinde,

5. Artiküler yüz kompresyon kırıklarının görüntülenmesinde,

6. 3-Boyutlu görüntü oluşturularak, komplike kırıkların tanısında günümüz şartlarında BT ideal bir yöntemdir ve pelvik travmalı her olguda tedavi öncesi ve sonrası uygulanmalıdır (1, 2, 4, 9, 11).

KAYNAKLAR :

1. Dalinka MK, Arger P, Coleman B. CT in pelvic trauma. Orthop. Clin. North Am, 16 : 471, 1985.
2. Pierre RK, Oliver T, Somoygi J, Whitesides T, Flemin LL. Computerized tomography in the ovaluation and classification of fractures of the acetabulum. Clin. Orthop., 188 : 234, 1984.
3. Pearson JR, Hargadon E. Fractures of the pelvis involving the floor of the acetabulum. J. Bone Joint Surg., 4 : 55, 1962.
4. Mayo KA. Fractures of the acetabulum. Orthop. Clin. North Am., 1 : 43, 1987.
5. Hougaard K, Lindequist S, Nielsen LB. Computerized tomography after posterior dislocation of the hip. J. Bone Joint Surg., 69-B : 556, 1987.
6. Epstein HC. Posterior fracture dislocations of the hip. J. Bone Joint Surg., 56 A : 1103, 1974.
7. Herman G. Three-dimensional display of computed tomographic scans. Radiology 153 : 548, 1984.
8. Vannier MW, Toty WG. Musculoskeletal applications of three - dimensional surface reconstructions. Orthop. Clin. North Am., 16 : 543, 1985.
9. Sutherland CJ. Practical application of Computer - generated three - dimensional reconstructions in orthopedic surgery. Orthop. Clin. North Am., 17 : 651, 1986.
10. Judet R, Letournel E. Surgical management of fractures of acetabulum. Tronzo RG. Ed. : Surgery of the hip Joint. Lea-Febiger, Philadelphia, p : 472, 1973.
11. Calkins MS., et al. Computed tomography evaluation of stability in posterior racture dislocations of the hip. Orthop. Clin., 227 : 152, 1988.

Hipertrofik Plika İnfrapatellaris Medialis'in Ayırıcı Tanısı ve Cerrahi Tedavisinde Artroskopi

* Dr. Mehmet S. BİNNET ** Dr. Uğur IŞIKLAR ** Dr. Yalım ATEŞ
** Dr. Bülent ERDEMLİ

Diz ekleminin doğal anatomik yapısı olan sinovial kıvrımlar neden ve nasıl semptomatik hale gelmektedir? Bu sorunun kesin cevabını bulmak güçtür. Plika yapısındaki değişikliklerin hangi oranda semptomatik olduğunu bildiren istatistiki değerlerde yoktur (1).

Plikalar eklem boşluğunun gelişimindeki sinovial septumların erişkin yaşlardaki embriyolojik kalıntılardır (5) Kadavra çalışmalarına göre : Suprapatellar, infrapatellar, mediopatellar, patellolateral ve atipik olmak üzere 5 farklı plika bildirilmiştir (3).

Özellikle gençlerde, dize yönelik direkt travma veya tekrarlayıcı süregen travmalar sonrası gelişen sinovial inflamasyon ve buna bağlı ödem, plikaları kalınlaştırarak yapının anatomik elastikiyetini değiştirebilmektedir. Etyolojik faktörlerin sürekliliği sonrası, plika daha kalınlaşarak eklem hareketlerinde yapının elastikiyetinden kaynaklanan doğal uyumu ortadan kaldırarak semptomatik hale gelebilmektedir (1, 5)

Çalışmamızın temelini mediopatellar ve infrapatellar medial plikanın hipertrofisi, birlikte görülen bulgular ve bunların tedavisi oluşturmaktadır.

Anabilim Dalımızda 134 olguya uygulanan artroskopi sırasında 9 olguda (% 6.7) hipertrofik plika tesbit edilmiştir.

Olgularımızın 7'si (% 77.7) erkek, 2'si (% 22,2) kadındır.

Ortalama yaş 28.1 (22-31 yaş)

Kilitlenme hikayesi olan 1 olgu hariç diğer tüm olgularımızda primer şikayet ağrıdır. Buna göre artroskopi yapılmasına gereksinim duyduran dizlerdeki ön tanı :

4 (% 44.4) olguda iç meniskopati,

2 (% 22,2) olguda Kondromalazi patella,

3 (% 33.3) olguda ise plika patolojisi olarak düşünülmüştür.

Son 3 (% 33.3) olgumuzda önceki deneyimlerimize göre plika sendromunun tanısına yönelik olarak aşağıda sunduğumuz testten yararlandık. Bu testin başlangıcında ekstansiyondaki dize Hoffa yağ yastıkcığının medial bölümüyle patellaanın medial kenarı arasına sol elin baş parmağı ile bastırılırken sağ avuç içiyle patellaya destek verildi. Bu şekilde diz 30 derece fleksiyona getirildiğinde medial troklea üzerinde ağrı ifade edilmesi spesifik kabul edildi. Bu pozisyonda hipertrofik plika, patella ile medial kondil arasına sıkışarak belirti vermektedir. Ve dizin 90 derece fleksiyona götürülmesi ile plika laterale çekilerek basıdan kurtulması ağrıyı ortadan kaldırmaktadır. Bu da ayrıcı tanı açısından faydalı olmaktadır (2).

Tüm olgularımızda kesin tanı artroskopi sırasında direkt görüş altında konuldu. Artroskopi tekniği olarak 30 derecelik skopla, anterolateral girişimde dizin 30 derece fleksiyonunda hipertrofik plika yapıları gözlendi.

Semptomatık olan dizlerin 6'sında (% 66,6) hipertrofik plika mediopatellaris, 3'ünde (% 33.3) plika infrapatellaris medialis tesbit edildi. Olgularımızın hiçbirinde başka bir intraartiküller patoloji izlenmedi.

* A. Ü. Tıp F. Ortop. ve Travm. ABD. Öğretim Görevlisi
** A. Ü. Tıp F. Ortop. ve Travm. ABD. Araştırma Görevlisi.

Semptomatik olduğunu düşündüğümüz plikaların cerrahi tedavisi için 4 (% 44) olguda mini artrotomi, 5 (% 55) olguda ise artroskopiden yararlanıldı. Transartroskopik girişimde tutucu ve kesici enstrümanlar için superolateral ve anteromedial girişimler kullanıldı Çıkartılan plikaların histolojik tetkikinde konjesyon ve kronik synovitis dışında bir bulguya rastlanmadı.

Olgularımızın ortalama 8.3 ay sonraki son kontrollerinde şikayetlerinin tamamen gerilediği izlendi. Herhangi bir nüks olgusunun görülmemesi yapılan eksizyonun yanlız plikanın kesilmesinden ibaret olmayıp hipertrofik yapıların bir bütün olarak çıkarılmasına bağlandı (1, 4).

Sonuç olarak; Olgunun bulgularını izah edecek eklem içi bir patolojinin varlığında medial plika genelde patolojik değildir. Semptomları izah edecek başka bir patolojinin olmadığı olgularda tesbit edilen hipertrofik plikaların eksizyonu; belirtileri ortadan kaldıran bir girişimdir. Bu olgularda artroskopi, tanıdaki tartışılmaz faydalarının yanısıra, tedavide uygulanan minimal cerrahinin sayesinde, erken harekete olanak vererek semptomsuz günlük yaşama dönüşü kolaylaştırmıştır.

KAYNAKLAR:

1. Bellier G. : Place of the plica syndrome in internal derangement of the Knee. The center of implant surgery. The 11th annual International Symposium Abstracts Book 13-4. Haifa Israel 1989.
2. Farid F., Witwity T., Gödel B. : Ein neues klinisches Zeichen in der Diagnostik der hypertrophen Plica alaris infrapatellaris medialis und deren arthroskopische Bestaetigung. Forschritte in der Arthroskopie 86-92. Ferdinand, Enke, Verlag, Stuttgart 1985.
3. Hempfing H. : Systematik der Plicae am oberen Recessus. Forschritte in der Arthroskopie. 81-5. Ferdinand, Enke, Verlag, Stuttgart 1985.
4. Hoffman F. : Ist die operative Behandlung der hypertrophen Plica mediopatellaris sinnvoll? Frochritte in der Arthroskopie 93-5. Ferdinand, Enke, Verlag, Stuttgart 1985.
5. Pınar H. : Plika Sendromu; Bir ön diz ağrısı nedeni. Acta Orthop. Tavm. Turc. 22, 268-71. 1988.

Patello-Femoral Eklem Patolojilerinin Değerlendirilmesinde Kompüterize-Tomografinin Yeri

* Dr. Ahmet EKİN ** Dr. Mehmet TİNER *** Dr. Tunç KABAKLIOĞLU
* Dr. Osman KARAOĞLAN

Aktif, genç hastalarda ki peripatellar ağrının altında sıklıkla patello-femoral eklem malaligment'i yatar. Bu malaligment'e bağlı sonuçta ortaya çıkan lateral subluksasyon lateral patellar artiküler kartilajın aşırı yüklenme altında kalmasına ve sonuçta chondromalasie patella tablosunun ortaya çıkmasına neden olur.

Patello-femoral oluk anormalliklerinin klinik bulguları ve konvansionel yöntemlerle yapılan radyolojik inceleme sonuçları arasında zayıf bir korelasyon mevcuttur. SETTEGAST'ın 1921 yılında patello-femoral eklemin radyolojik incelemesine yönelik yaptığı tanıtımdan sonra bir çok modifikasyon ve yeni yöntemler ileri sürülmüş ancak halen patello-femoral eklemin radyolojik olarak incelenmesine yönelik standartizasyon sağlanamamıştır. (Şekil - 1).

Kullanılan çeşitli yöntemlerde diz fleksionda iken (45 derece ve daha çok) grafiler alınmakta ve bu şekilde patella, patello-femoral oluk içine çekilerek ve patello-femoral oluğun daha derin olduğu bölgede tutularak patello-femoral eklem incelemeye çalışılmaktadır. (3)

Son yıllarda 15-20 derece diz fleksionda iken yapılan incelemelerde patello-femoral eklemin kuadriseps etkisi olmadan, instabil koşullarda ki durumun değerlendirilmesine yönelik yöntemler ileri sürülmüştür. Laurin ve arkadaşları diz 20 derece fleksionda iken çekilecek akisel diz grafilerinin patello-femoral patolojilerin ve özelliklede malaligment durumlarını ortaya koyacağını, ancak hiperfleksionda çekilen grafilerde patellanın patello-femoral troklear oluk içine kayması halinde elde edilen radyogramların potansiel malaligment patolojilerini net olarak göstermeyeceğini bildirmişlerdir. (2, 3, 4, 5)

Daha sonra BRATTSTROM ve CASSCELLS ise aksiel çekilen radyogramlarda diz fleksionuna bağlı ortaya çıkan açısal değişikliklerin yanında imaj distorsionu ve kalça eklemi rotasyonunda patello- femoral eklemde ilgili yanıltıcı sonuçlar ortaya çıkardığını göstermişlerdir

Bu hata ve zorlukları azaltmak amacı ile 1979 yılında patello-femoral eklemin kompüterize tomografi ile incelenmesi fikri DEGADA ve MARTİNS tarafından ileri atıldı. Daha sonra MARTİNEZ ve 1988'de ROTA'nın bu konuda çalışmaları olmuştur. (5,6)

MATERYAL VE METOD :

Çalışmalarımızda 40 hastanın 80 dizi bilgisayarlı tomograif ve HUGSTON yöntemi ile çekilen aksiel grafilerle incelendi.

Çalışmaya dahil edilen hastalarda ortalama yaş 30.2 (min : 17, max : 40) idi. Tüm hastalar aktif ve daha önce diz travması geçirmemiş olan hastalardır.

1 kişi dizinde ağrı yakınması olmayan kişilerdi ve bunlar kontrol grubuna dahil edildiler. 29 hastanın 7 tanesinde bilateral diz ağrısı, 21 tanesinde ise tek dizinde ağrı yakınması mevcut idi.

* D.E.Ü.T.F. Ortopedi ve Travmatoloji A.B.D. Öğretim Görevlisi
** D.E.Ü.T.F. Ortopedi ve Travmatoloji A.B.D. Profesörü.
*** D.E.Ü.T.F. Ortopedi ve Travmatoloji A.B.D. Araştırma Görevlisi

Deney grubuna dahil hastalar hastanemize peripatellar ağrı yakınması ile baş vuran hastalardır. Her hastada dizdeki ligamentöz oluşumlar ve menisküsler klinik, artrografik ve B.T ile incelenmiş, ligamentöz veya menisküs patolojisi olanlar çalışma dışı bırakılmışlardır.

B.T incelemeleri hasta süpine pozisyonda iken ve diz 15 derece fleksionda ve nötral rotasyonda iken yapılmış ve kesitler scanogram üzerinde lokalizasyonları tespit edilip, patella 1/3 proksimali, patella orta hat ve 1/3 distalinden geçecek şekilde alınmıştır. Açısal değerlendirmeler orta hattan geçen kesitler üzerinden yapılmıştır. Diğer kesitlerden de patello-femoral eklemin bütününün özellikleri incelenmiştir.

Elde edilen görüntülerin değerlendirilmesinde şu değerlendirme kriterleri kullanılmıştır. (Şekil - 2)

A) Femoral Troklear açısı **(Brattström)**
(Normali : 141-143 derece)

B) Patellar Tilt açısı **(Laurin)**
(Normali 0 dereceden yüksek)

C) Uygunluk açısı **(Merchant)**
(Normali -6 derece veya -8 derece, 16 dereceden yüksek olması patolojik.)

Elde edilen değerlere göre patello-femoral malaligment'in sınıflaması (SCHUTZER) tarafından yapılan gruplamaya göre yapılıp değerlendirilmiştir.

SCHUTZER'e göre patello-femoral malaligment formları 4 gruba ayrılır. (Şekil - 3)

A) Lateralize-Nontilted,
B) Tilted-Nonlateralize,
C) Lateralize Tilted,
D) Normal,

Lateral tilt Laurin açısı ile, Lateralizasyon ise uygunluk açısı ile tespit edilmiştir.

SONUÇLAR :

Çalışmaya dahil edilen 40 hastanın 80 dizi yukarıda belirtilen kriterlere göre değerlendirlmiştir

1) Femorotroklear açı : (FTA) B.T incelemelerinde kontrol grubuna dahil 22 dizden 4 tanesinde bu açı yüksek olarak bulunmuştur. (Ortalama : 151 derece)

Deney grubuna dahil hastaların ağrı olmayan dizlerinde yapılan ölçümlerde ise 10 dizde FTA'nın yüksek olduğu tespit edildi. (Ortalama : 159 derece, min : 158, max : 170 derece)

Ayrıca deney grubuna dahil 29 hastanın 36 dizinde yapılan değerlendirmede ise 21 tanesinde FTA yüksek bulunmuştur. (Ortalama : 160 derece, min : 148, max : 170 derece)

2) Uygunluk açısı ve patellar tilt açısı ile yapılan değerlendirmelerde ise elde edilen sonuçlara göre hastalar gruplandırılmış ve sonuçta kontrol grubunda B. T incelemesinde : 18 diz D grubu, 2 diz C grubu, 1 dizde A grubu olarak değerlendirilmiştir.

Aksiel patollo-femoral eklem grafilerinin incelenmesinde ise kontrol grubuna dahil olanların tümü D grubu olarak değerlendirilmiştir.

DENEY GRUBUNDA AĞRI OLAN DİZLERDE SONUÇLAR :

B.T		AKSİEL GRAFİ	
11 diz grup —A—	(% 30,5)	2 diz grup —A—	(% 5,0)
5 diz grup —B—	(% 13,8)	3 diz grup —B—	(% 9,0)
11 diz grup —C—	(% 30,5)	8 diz grup —C—	(% 22,0)
9 diz grup —D—	(% 25,0)	23 diz grup —D—	(% 64,0)

DENEY GRUBUNA DAHİL HASTALARIN AĞRI OLMAYAN DİZLERİNDE SONUÇLAR :

B.T		AKSİEL GRAFİ	
12 diz grup —D—	(% 53,0)	19 diz grup —D—	(% 56,0)
4 diz grup —C—	(% 18,0)	2 diz grup —C—	(% 10,0)
4 diz grup —B—	(% 18,0)	1 diz grup —B—	(% 4,0)
2 diz grup —A—	(% 10,0)		

TARTIŞMA :

Konvansionel yöntemlerle elde edilen patello-femoral eklem grafilerinde belirgin tanı hataları ve eksikliklerin ortaya çıktığı bu çalışmada dikkati çekmiştir.

Dizin 20 dereceden sonraki fileksionunda kuadriseps gerilmeye ve patellayı, patello-femoral troklea içinde daha derin yere çekmeye başlar. Bu haldede patello-femoral eklem patolojilerini görüntüleme şansı azalmaktadır.

Diz tamamen ekstansionda iken patella serbest pozisyondadır. Dizin 15-20 dereceden sonraki fleksiyonunda ise malaligment potansiel olarak mevcut ise patella lateral kondilin anterioruna doğru kaymaya başlar. Bu halde bir subluksasyon söz konusudur.

Bu çalışmada aksiel grafilerde normal olarak değerlendirilen kontrol grubuna dahil 22 dizde B.T ile yapılan değerlendirme sonucunda 4 kişide (% 18) malaligment tespit edilmiştir. Şikayeti olmayan kişilerde tespit edilen bu malaligment oldukça anlamlıdır. Yine deney grubuna dahil 29 hastanın ağrı olmayan 22 dizlerinde yapılan çalışmada ise B.T'de % 37 dizde patoloji tespit edilmiştir. Aksiel grafilerde ise bu değer % 14 olarak bulunmuştur.

Ayrıca deney grubuna dahil ve ağrılı dizlerde yapılan değerlendirmede aksiel grafilerde grup D olarak değerlendirilen 23 dizde değişik derecelerde patella tilt ve lateralizasyon belirlenmiştir. Yine tüm bu dizlerde patello femoral eklemde artiritik değişiklikler ve kondromalasi tespit edilmiştir. Hastaların yakınmalarının belirlenmesi ve tedavilerinin yönlendirilmesi açısından elde edilen bu sonuç değerlidir.

Kontrol grubuna dahil hastaların yapılan FTA ölçümlerinde ise 4 hastada troklear olukta düzleşme tespit edilmiştir. Bu sonuç bu hastaların ileride patello-femoral eklem malaligment'ine aday olduklarını ortaya koymaktadır. Erken tanı yönünden ayrıca bir önem taşımaktadır.

Elde edilen sonuçlar 1984'de SCHULTZER'in sonuçları ile uyum içeriisndedir.

SONUÇ :

Patello-femoral eklemin değerlendirilmesinde sadece tek parametre yeterli olmamakta, patello-femoral oluğun (Troklear oluk) durumununda patello-femoral malaligment tanısında önem taşıdığı ortaya çıkmaktadır. Bu değerlendirme FTA ölçümleri ile yapılabilmekte ve sonuçta patello-femoral eklemin durumu hakkında açık bilgi sahibi olunabilmekte.

B.T ile patello-femoral eklemin incelenmesinde kuadriseps kasılmasının ortaya çıkaracağı yanlış görüntüler elimine edilmekte, kalça rotasynu ve imaj distorsinuna bağlı meydana gelecek hatalar yok olmakta, patella ve diğer kemik yapıların süperimpozisyonuna bağlı yanlış görüntüler sorun olmaktadır.

Bu nedenlerle peripatellar ağrı yakınması olan ve dizde başka bir patoloji tespit edilmemiş olan hastaların değerlendirilmesinde hastalarda B.T ile inceleme yapılmalı ve değerlendirmede en az üç parametre ile ölçümler ve indeksler değerlendirmelidir.

K A Y N A K L A R :

1. Fulkerson, J., P., : The etiology of Patellofemoral pain in Young, Active patiens, Clin. Orthop, No : 179, Oct, 1983.
2. Laurin, C., Dussault, R., Labelle, H., Peides, J., P. : The abnormal Lateral patelloefmoral Angle, J. B. J. S, Vol : 60-A No : 1, Jan, 1978.
3. Laurin, C., Dussault, R., Levesque, H., P. The Tangenital X-Ray İnvestigation of the Patella-femoral Joint, Clin. Orthop, No : 144, Oct, 1979.
4. Merchant, A., Richard, L., Jacobsen, R., Charles, R., : Roentgenographii Analysis of Patello-femoral Congruence, J. B. J. S, Vol : 56-A, No : 7, Oct, 1974.
5. Rota, F., Sonaada, L., Laidler. L., at all : CT-scan İn the Diagnosis of Patellar Malaligment, İnternational Ort, (S.I.C.O.T), Springer-Verlag, 1988.
6. Schutzer, S., Rausby, G., R., Fulterson, J., : The Evaluation of Patello-femoral Pain Using Computerized Tomography, Clin. Ortop, March 204, 1986.

Diz Önü Ağrısının (Patellofemoral Ağrı) Değerlendirilmesinde Dinamik Sintigrafik İncelemenin Değeri (Ön Rapor)

* Dr. Ahmet Turan AYDIN ** Dr. Erdoğan ALTINEL *** Dr. Metin ERKILIÇ

Diz önü ağrısı (patellofemoral ağrı) dizin en sık görülen ağrılı durumlarından birisidir (1). Etioloji ve tedavisi konusunda da halen bir görüş birliği bulunmamaktadır. Fairbank ve ark. (2), literatür kaynaklarına dayanarak onaltı ekstrensek ve üç intrensek neden bildirmekteler. Kondromalasi patella teriminin diz önü ağrısı için sinonim olarak kullanılmasıda diğer bir karışıklık nedenidir Tesadüfen bulunan bazı kondromalazik değişikliklerin asemptomatik olmasıda bu terimin diz önü ağrısı için sinonim olarak kullanılmaması gerektiği konusunda güzel bir delildir. Gençlerin diz önü ağrısını, eğer objektif bir veri ortaya konamıyorsa değerlendirmek oldukça güç olmaktadır. Objektif veriler ancak klilikle gençlerin diz önü ağrısının etiolojik nedenini ortaya koymak için objektif bir parametre elde etmek amacıyla çok yakın bir zamanda radyoizotop incelemeden de yararlanılmıştır (3, 4). Teorik olarak bu çalışmalardan esinlerek yapmış olduğumuz bu araştırmada, dinamik sintigrafik incelemeyle semptomatik olgularda santral pateller ve subkondral alanlardaki PFI değişiklikleri değerlendirilirken, yine diğer çalışmalardan farklı olarak artroskopik bulgularla „radyoizotop çalışmanın sonuçları karşılaştırılmış ve bunlar bir ön rapor olarak sunulmuştur.

MATERYEL :

1987-89 yılları arasında Akdeniz Üni. Tıp Fak. Ortopedi ve Trav. A.B.D. polikliniğine başvurana diz önü ağrılı seçilmiş 49 olgudan (28 K, 21 E, Ort. Yaş 29.1) 17'sinde klinik, radyolojik ve artroskopik incelemeye ilave olarak dinamik sintigrafik inceleme de yapılmıştır.

METOD :

Klinik ve Radyolojik Değerlendirme : Klinik olarak ağrılı noktalar, q açısı, pateller ve alt ekstremite malalignament'i, quadriceps kasının durumu (özellikle vastus medialis atrofisi) araştırılmıştır. Radyolojik olarak Patella alata (Insall-Salvati indeksi) ve Congruence açısı (Mercant tekniği) değerlendirilmiştir.

Artroskopik İnceleme : Rutin olarak artroskopik incelemeler lokal veya genel anesteziyle (artroskopik lateral retinakuler gevşetme yapılan olgularda) ve anterolateral giriş yoluyla yapılmıştır. LRR yapılacaksa artroskop mediale taşınarak lateraldeki girişten kesici alet dize konulmuştur.

Dinamik Sintigrafik İnceleme : Her hastada 15 mCi (555 mBq) Kydroxy - Methylen Diphosphonate (HMDP) IV verilerek kemik sintigrafisi yapılmış, iki saat sonra her iki dizin lateral projeksiyonlarında, femurun 1/3 distal bölgesiyle, patellada santral ve subkondral olmak üzere iki alanda, 4x4 pixel alandan ölçüm yapılmış, Pateller tutulum/ ÷ Femoral tutulum orantısıyla PFI (patellofemoral indeks) hesaplanmıştır. Semptomatik olgularda santral pateller ve subkondaral kemik tulumlarında PFI ayrı ayrı olarak değerlendirilmiştir.

* Akd. Üni. Tıp Fak. Ortopedi ve Trav. A.B.D. Doçenti
** Akd. Üni. Tıp Fak. Ortopedi ve Trav. A.B.D. Profesörü
*** Akd. Üni. Tıp Fak. Nükleer Tıp A.B.D. Doçenti

SONUÇLAR :

Tablo 1 ve 2'de 17 olgunun klinik, radyolojik ve artroskopik bulgularıyla, artroskopik ve sintigrafik bulguların karşılaştırılması verilmektedir.

Altı olguda q açısı patolojik bulunmuş (q > 20) raadyolojik olarakta altısında Patella Altaa saptanmıştır. Postmenisektomi sendromu nedeniyle yakınan bir hastada ise patella baja ve magna saptanmıştır. Kalan on olguda ise subjektif bulgular dışında objektif klinik ve radyolojik bir bulgu saptanamayarak, Chondromalazia Patellae klinik ön tanısı konulmuştur.

Objektif klinik ve radyolojik bulgu saptanan yedi semptomatik olgunun hepsinde artroskopik olarak kondramalazi ve dinamik sintigrafik incelemeyle anlamlı PFI değişikliği sapjtanırken, semptomatik diğer on olgunun sadece sekizinde pozitif artroskopik ve sintigraik değişiklik saptanmıştır.

TABLO - 1

No.	Cins	Yaş	Semptom	Klinik	Radyoloji	Artroskopi
1	K	23	Bil. DÖA	q > 20	PA	Gr. 2 CMP (Sağ Diz)
2	K	34	Bil. DÖA	—	N	N
3	E	25	Sol DÖA	—	N	Gr. 2 CMP (LRR)
4	K	25	Sağ DÖA	q > 20	PA art.C	Gr. 2 CMP (LRR)
5	K	22	Bil. DÖA	—	N	Gr. 1-2 CMP (Sağ Diz)
6	K	19	Sağ DÖA	—	N	Gr. 1-2 CMP
7	E	32	Bil. DÖA	—	N	Gr. 2 CMP (Sol diz)
8	E	28	Sol DÖA	Stres Test.	PB ve PM	Gr. 2-3 yaygın CMP
9	K	35	Bil. DÖA	q > 20	PA	Gr. 2 CMP Sol Diz
10	K	23	Bil. DÖA	—	N	Gr. 1-2 CMP Sol Diz
11	K	38	Bil. DÖA	q > 20	PA	Gr. 2 CMP (LER) Sol
12	K	40	Bil. DÖA	—	N	Gr. 2 CMP Yaygın, Sol
13	K	35	Sağ DÖA	—	N	Gr. 1-2 CMP
14	K	21	Bil. DÖA	—	N	N
15	K	31	Sol DÖA	q > 20	PA	Gr. 2-3 CMP
16	K	35	Bil. DÖA	—	N	Gr. 1-2 CMP
17	K	27	Bil. DÖA	q > 20	PA	Gr. 2 CMP, Sağ

DÖA : Dizönü ağrısı, q : q açısı, PA : Patella alt, FB : Patella Baja, PM : Patella magna, N : Normal, CMP : Chondromalacia Patellae, LRR : Lateral Retinakuler release art. C = artmış Congurence, Gr. : Grade.

TABLO 2 : Artroskopi ve Sintigrafik Bulgular Arasındaki İlişki

	(n)	Poz. Artroskopi (n)	Poz. Sintigrafi (n) (PFI > 54.6 ∓ 3.2)
1. Objektif kli. ve Rad. verisi bulunan olgular	7	7	7
2. Subjektif DÖA (CMP)	10	8	8
Toplam	**17**	**15**	**15**

Kantitatif sintigrafik değerlendirmede nonsemptomatik dizlerde (aynı yaş gurubunda ve başka nedenle tüm vücut sintigrafisi yapılmış olgulardan) PFI ortalama 54.6∓3.2 bulunurken, semptomatik dizlerde belirgin bir artış gözlenmiştir (Ortalama 71.6 ∓ 9.5 $p < 0.05$). Ayrıca subkondral alanadan elde edilen PFI değerlerinin santral alana nazaran signifikan bir farklılık gösterdiği gözlenmiştir (Ortalama değer 87.6∓8.1 $p < 0.05$).

TARTIŞMA :

Özellikle gençlerde diz önü ağrısı objektif bir veri ortaya konulamadığı zaman önemli bir klinik sorun oluşturmaktadır. Sıklıkla neden olarak kondromalazi (1, 2), travma, instabilite veya maltracking (5) ve aşırı yüklenme (2) gösterilmiştir. Artroskopi kıkırdaktaki kondromalazik değişikliğin değerlendirilmesinde objektif bir veri getirmiştir. Ayrıca kondromalazinin artroskopik tedavisinin (Shaving ve LRR) geç sonuçları, artroskopik kondromalazi derecelendirmesinin prognostik bir değeri de olduğunu göstermiştir (6). Seksenli yılların başlarında diz önü ağrısı olgularında patelladaki hemodinamik değişiklikleri göstermek amacıyla statik ve dinamik sintigrafik incelemelerden yararlanılmaya başlanmıştır (3, 4). Yapılan çalışmalar semptomatik olgularda signifikan değişiklikler oluştuğunu gösterirken; objektif bir veri olarakta kullanılabileceğini ortaya koymuştur (3). Bizim küçük serimizde elde ettiğimiz verilerde literatür bulgularını desteklemektedir. Ayrıca çalışmamızda literatürden farklı olarak sintigrafik ve artroskopik bulgular arasında belirgin bir korelasyon saptanmış, santral pateller ve sobkondral tutulumun karşılaştırılmasında da anlamlı değişiklik gözlenmiştir. Subjektif semptomları bulunan fakat artroskopik ve sintigrafik bulguları negatif iki olgudaki semptomatoloji, aşırı kullanmaya bağlanmıştır. Bu ön çalışma objektif verili diz önü ağrılı olgularda mutlaka sintigrafik olarak patolojik subkondaral tutulumun görüleceğini, subjektif verili olgularda ise ancak kondromalazik değişikliklerin varlığında benzer pozitif sonucun elde edilebileceğini ortaya koymuştur. Diz önü ağrısının değerlendirilmesinde dinamik sintigrafik inceleme subkondral kemikteki hemodinamik değişikliklerin doğrudan, kondromalazik değişikliğinde indirekt objektif verisi olup, bu yöntemin tedavide objekti fprognostik bir faktör olarak da kullanılabileceği kanısındayız.

K A Y N A K L A R :

1. Fulkerson, G. P. : The etiology of patellofemoral pain in young, active patient. Clin. Orthop., 179 : 129-132, 1983.
2. Fabirbank, J. C. T., et al. : Mechanical factors in the incidence of knee pain in the incidence of knee pain in adolesan and young adult. J. Bone Joint Surg., 66B: 685-693, 1984.
3. Dye, S. F., et al. : Radionuclide imaging of the patellofemoral joint in young adult with anterior knee pain. Orthop. Clin. North Amer., 17 : 249-261, 1986.
4. Dye, S. F., Boll, D. : An analysis of objective measuremenets including radionuclide imaging in young patients with patellofemoral pain. Am. J. Sports Med., 13 : 432-44 ,1985.
5. Larson, R, L., et al. : The patellar compression syndrome : surgical treatment by lateral retinacular release. Clin. Orthop., 134 : 158-167, 1978.
6. Ogilvie-Harris, D. J., Jakson, R. W. : The arthroscopic treatment of chondromalacia patellae. J. Bone Joint Surg., 66B : 660-665, 1984.

İç Meniskusun Ön Çapraz Bağ Rekonstrüksiyonunda Kullanılması

* Dr. Remzi GÜZELBEY
** Dr. Asım GÜZELBEY

Ön çapraz bağ rekonstrüksiyonunda iç meniscus kullanılması oldukça eski bir metoddur. 1956 da Coleman 1974 de Lindström bu konuya değinmişlerdi. 1974 de Collins 1977 de de Tilberg ön çapraz bağ rekonstrüksiyonun da meniskus tan istifade ettiklerini yazdıklarını makalelerde belirtmişlerdi. Bu konuda 1988 de Mitsou ise tavşanlar üzerinde yaptığı araştırmaları ve geç histolojik değişiklikleri JBJS de yayınlamıştır.

MATERYEL ve METOD :

1982 - 1989 yılları arasında 5 hastamızda ön çapraz bağ rekonstrüksiyonu yaparken iç meniskustan istifade ettik. Vakalarımızın oluş nedeninin üçü spor ikisi ise motorsiklet kazasına bağlı idi. Vakalarımızın hepsi erkek olup genci 24, en yaşlısı ise 40 yaşında yaş ortalaması ise 31 idi..

3 vakamız olaydan sonra ki ilk 72 saatte müracaat etmiş, 1 vaka 1 ay sonra, bir vaka, 3 yıl sonra müracaat etmişti. Bu sonuncu vaka daha önce bir ameliyat geçirmiş ancak iç meniskus ve çapraz bağ yırtıklarına dokunulmayıp sadece iç yan bağ tamiri yapılmıştı.

Ameliyat tekniği : Medial parapatillar insizyon kullanılır. Medial meniskusun yırtığının rekonstrüksiyon için uygun olup olmadığına bakılır. Eğer uygun ise meniskus arka boynuzdan kesilerek ön boynuz yerinde bırakılacak şekilde greft hazırlanır. Sabit kalan ön boynuza Dekson ile takviye sütürü konur. Vakalarımızın iki tanesinde meniskusu sağlamlaştırmak için patellar tendondan serbest fasya alıp meniskusun etrafına sarıp dekson ile tesbit ettikten sonra meniscusu rekonstrüksiyonda kullandık. Son yaptığımız üç vakada ise Fasya Latadan kaidesi Gerdi Tuberkulunda sabit olan grefti meniskusa takviye olarak kullandık. Bunun için 15 cm uzunluğunda 2,5 cm genişliğinde Fasya Latadan kesi yapılır. Kesinin tabanı Gerd tuberkülüne kadar uzatılır Gerdi Tuberkülünün hemen üzerinden iç meniskusun ön bazisinin altına gelecek şekilde 4,5 mm genişliğinde kanal açılır. Kanaldan fasya geçirilir. Tabanı gerdi tüberkülünda olan saplı fasya meniskusa sarılıp dekson ile tesbit edilir. Bu hazırlanan rekonstruksiyon materyelini femur dış kondilinden açtığımız kanaldan geçirip diz fleksiyonda iken Tensor Fasya Lataya tesbit ettik.

Rekonstrüksiyon tamamlandıktan sonra bütün ameliyatlarımıza Pes Anserinus transferini de ilave ettik.

TARTIŞMA :

İlk yaptığımız ve serbest fasya kullandığımız 2 vakada ameliyat öncesi mevcut olan öne çekmece testi ameliyattan sonra tam olarak kaybolmadı. Gerçi hastaların ağrı ve fonksiyon kusuru yoktu. Ancak instabilite tam kaybolmadığı için bundan sonra ki yaptığımız 3 vakada saplı fasya lata grefti kullandık. Bu vakalarda öne çekmece testi negatif olarak post operatif tesbit ettik. Vakalarımızın tümünde iç yan bağ ve iç meniskusta yırtıktı. Hiçbir vakada sağlam meniskusu kullanmadık. Vakalarımızın tümü aktif yaşantılarına döndüler. Profesyonel futbolcu olan bir vakamız futbol yaşantısını sürdürmekte diğer bir vakamızda amatör olarak spor yapmaktadır.

* Bahnof Str. 31 4650 Gelsenkirshen Batı Almanya.
** Gaziler Caddesi 86. 27010 Gaziantep

Kullandığımız metodun başarılı olabilmesi için şu faktörlerin bulunması gerektiği inancındayız.

1 — İnstabilite preoperatif çok fazla olmamalı,

2 — İç meniskus orjinal yerine dikilemiyecek olmalı,

3 — İç meniskus yeterince kuvvetli olmalı,

4 — İç meniskus yeterince uzun olmalıdır.

Vakalarımızın tümünde Slocum ameliyatınıda ilave etmiş olmamızın neticenin iyi olmasında rolünün büyük olduğu inancındayız.

KAYNAKLAR :

1. Andrev s : Surgical treatment of anterolaleral instabilty. Amer. J. Sport Med. 1985, 112-119.
2. Bruckner H. P. Gutschmidt : Der Ersalz des hinteren kreuzbandes durch den mitverletzten meniscus. 1980 451-459.
3. Blauth Scuchardt : Operation am knie 1986, 18-100.
4. Clancy : Knee ligamentaus injuryin in sports The past. present. and future Med Sci sports ekser 1983 (9-14)
5. Allen Ligament repair in the knee vith preservation of the meniscus J. B. J. S. 60 A 1978 61-65.
6. Misous, : Cruiate ligament replacement using a meniscus J. B. J. S. 1988 784-86.

Menisküs Lezyonlarında Bilgisayarlı Tomografi

* Birol GÜLMAN
** Dr. Barış DİREN

Menisküs lezyonlarında tanı : Travma dyküsü, klinik yakınmalar ve klinik inceleme bulgularına göre konulmaktadır. Klinik tanı yöntemlerinin, her olguda yeterli olmadığı birçok araştırmacı tarafından bildirilmiştir (1,2).

Gereksiz cerrahi girişimden kaçınmak amacı ile, tanı değeri yüksek artrograif ve tanısal artroskopi ortopedi kliniklerinde kullanılmaktadır (1, 3, 4, 5, 6). Bu tekniklerin tanı değeri yanında invaziv yöntem olmaları komplikasyon olasılığı ve tetkikin zaman alması düşünülerek, noninvaziv bir yöntem olan Bilgisayarlı Tomografi (BT) diz eklemi patolojilerinin görüntülenmesinde kullanım alanı bulmuştur.

İlk defa 1983'de Passariello (7), BT'de normal diz içi oluşumlarını görüntülemiş ve takip eden yıllarda menisküs yırtıklarında BT'nin tanı değeri ile ilgili çalışmalar bildirilmiştir (8, 9, 10).

Bu çalışmada, menisküs lezyonlarında BT bulgularını değerlendirmek ve BT'nin tanı değerini araştırmak amacı ile; klinik inceleme ve BT verilerine göre menisküs lezyonu düşünülerek artroskopi/artrotomi uygulanan 107 olguda BT verileri ile artroskopi/artrotomi bulguları karşılaştırıldı.

MATERYAL VE METOD :

Ortopedi ve travmatoloji kliniğinde yakınmaları, fizik inceleme ve diz Bilgisayarlı Tomografi tetkiki sonucu menisküs yırtığı tanısı konularak artroskopi/artrotomi yapılan 16 - 63 yaşları arasında (yaş ortalaması : 32.8 ± 1.2), 107 olgu çalışma grubunu oluşturdu.

BT tetkikleri, üçüncü jenerasyon yüksek resolusyonlu tam vücut bilgisayarlı tomografi cihazında (Philips TOMOSCAN - 350) yapıldı. Menisküs lezyonu tanısında kullanılan kriterler Resim 1, 2, 3, 4'de sunulmuştur.

BT sonuçları artroskopi/artrotomi sonuçları ile karşılaştırıldı.

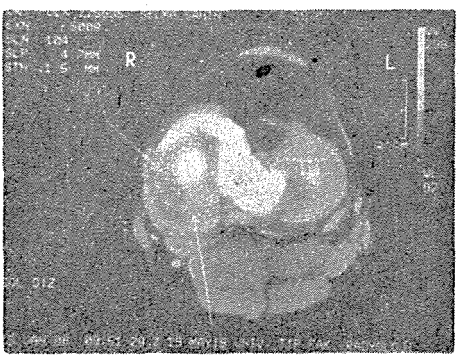

Resim 1 : Medial menisküs posterior korpusunda homojen dansitede longitudinal azalma ve boşluk, BT yorumu: Longitudinal yırtık.

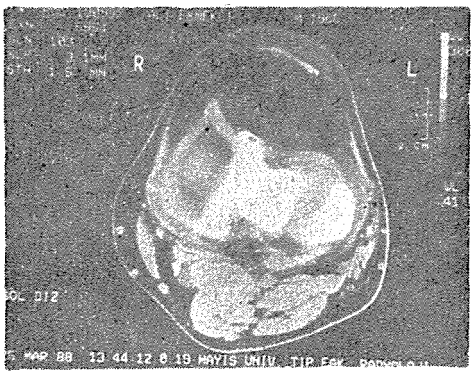

Resim 2 : Medial menisküs anteriorunda ters V işareti, BT yorumu : ekleme disloke longitudinal yırtık.

* Ondokuz Mayıs Üni. Tıp Fak Ortopedi ve Trav. A.B. Dalı Doç.
** Dokuz Eylül Üni. Tıp Fak. Radyoloji A.B. Dalı Doç.

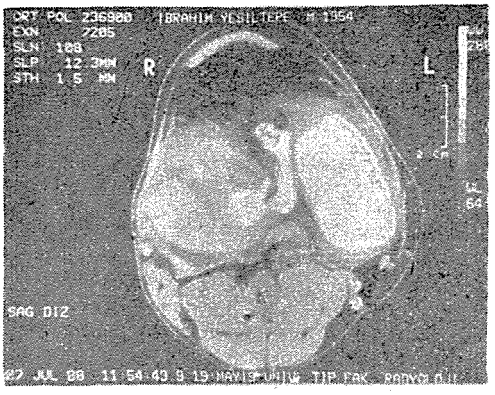

Resim 3 : Lateral menisküs homojen dansitesinde transvers azalma, BT yorumu : Transvers yırtık.

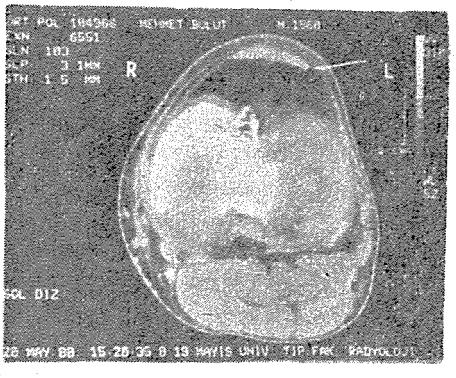

Resim 4 : Lateral menisküs iç kenar düzgünlüğünde bozulma ve dansitede irregüler görünüm, BT yorumu : Kompleks yırtık.

BULGULAR :

Araştırma grubumuzu oluşturan 78 (% 72.9) erkek, 29 (% 27.1) kadın, toplam 107 olgunun yaş ortalaması, 32.8 ± 1.2 olup olguların % 69.1'i 20-40 yaş grubunda idi.

107 olgunun 75 medial, 35 lateral menisküsünde BT verilerine göre yırtık düşünüldü, 96'sında tanı artroskopi/artrotomi de doğrulandı (% 87.3). 14 olguda BT'nin yanıldığı saptandı. Menisküs yırtıkları tanısında Bilgisayarlı Tomografinin geçerlilik değeri % 88.7 olarak bulundu (Tablo I).

BT incelemelerinde; medial menisküs longitudinal yırtık olarak yorumlanan 7, lateral menisküs longitudinal yırtık olarak yorumlanan 2 olgunun artroskopi/artrotomide 6'sı normal, 3'ünde menisküs dejenerasyonu vardı.

Lateral menisküs kompleks yırtık olarak yorumlanan 5 olguda, artroskopi/artrotomi de 2'sinde medial menisküs yırtığı, bağ lezyonu, 3'ünde ise lateral diskoid menisküs bulundu.

TARTIŞMA VE SONUÇ :

Çalışmamızda, BT tanısının hem medial hemde lateral menisküs lezyonlarında, geçerliliği % 88.7 olarak bulundu. Passariello (8), geçerlilik oranını medial menisküs lezyonlarında % 89.2, lateral menisküs lezyonlarında ise % 96.1; Manco (9), bu oranı % 95.1 olarak bildirmişlerdir.

TABLO I : BT Sonuçları ile Artroskopi/Artrotomi Sonuçlarının Karşılaştırılması.

BT	Artroskopi / Artrotomi				Toplam
	Medial		Lateral		
	Pozitif	Negatif	Pozitif	Negatif	
Pozitif	68	7	28	7	110
Negatif	5	27	5	67	104
Toplam	**73**	**34**	**33**	**74**	**214**

Sensitivite :	(68/73)	% 93.1	(28/33)	% 84.8
Spesivite :	(27/34)	% 79.4	(67/74)	% 90.5
Geçerlilik :	(95/107)	% 88.7	(95/107)	% 88.7

Tibia platosunun düzgün olmaması, menisküs korpusunda dejenerasyona bağlı menisküs homojen dansitesinin bozulması sonucu menisküs posterior korpus orta kısım yırtıklarının BT tanısında yanılgı olabileceği bildirilmiştir (8, 9, 10). Bu çalışmada 14 BT yanılgısının 9'u longitudinal yırtık olup artroskopi/artrotomi de 6'sının normal 3'ünün dejenerasyon olması Passariello ve Manco'nun görüşlerini desteklemektedir.

BT'de lateral menisküs kompleks yırtık olarak yorumlanan 3 olguda artroskopi/artrotomi de diskoid menisküs bulundu. Retrospektif incelemede; diskoid menisküsün BT'de; periferi homojen, santral bölümü irregüler dansitede görüldüğü saptandı.

Menisküs lezyonlarının tanısında, artrograifnin % 70-95, tanısal artroskopinin % 100'e yakın tanı değerleri verilmektedir (1, 4, 5, 6). İnvaziv yöntem olmaları, cerrahi şartları gerektirmesi, cerrahinin kontrendike olduğu durumlarda yapılamaması, tetkikin zaman alması ve yatak işgali bu iki tetkikin dezavantajlarıdır.

Sonuç olarak;

1. Non invaziv ve ağrısız yöntem olması intra artiküler kontras madde ve hava kullanılmaması,

2. İntra ve ekstra artiküler değişikliklerin tetkiki engellememesi,

3. Sadece menisküs lezyonarını değil, eklem faresi, osteokondral kırık, sinovial kist-hipertrofi, dejeneratif artrit gibi diz içi patolojilerini ve popliteal bölge kist ve tümörleri gibi ekstra artiküler patolojileri de görüntülemesi (8, 9, 10),

4. Tanı değerinin yüksek olması, Bilgisayarlı Tomografinin menisküs lezyonlarında tanı ve ayırıcı tanı amacı ile rutin tetkik olarak kullanılabileceği kanısına varıldı.

K A Y N A K L A R :

1. Sisk TD. Knee Injuries. In : Crensshaw AH. Eds. : Campbells Operative Orthopaedics, Seventh edition. The C.C. Mosby Co. St. Louis. 2299 - 2308, 1987.
2. Poper BA, Levack B. The arthrogram in diagnosis of meniscal lesions in the forth decade of life. Clin. Ortho. 210 : 213, 1986.
3. Nicholas JA. Injuries to the Menisci of the Knee. Orthop Clin North Am. 4 : 647-664, 1973.
4. Sisk TD. General Principes of Arthroscopy. In : Crenshaw AH. Eds. : Campbell's Orthopaedics, Seventh edition. The C. V. Mosby Co. St. Louis. 2527-2545, 1987.
5. Korn MW, Spitzer RM, Robinson KE. Correlation of Arthrography with Arthroscopy. Orthop Clin North Am. 10 : 535-543, 1979.
6. Huang TL, Rieger RW, Barmada R, Ray RD. Correlation of Arthrography with Diagnostic Modalities. Orthop Clin North Am. 10 : 523-534, 1979.
7. Passariello R. et al. Computed Tomography of the knee joint : Technique of study and normal anatomy. J. Comput. Assist. Tomogr. 7 : 1035-1042, 1983.
8. Passariello R. et al. : Meniscal lesions of the knee joint : CT diagnosis. Radiology 157 : 29-34, 1985.
9. Manco GL. et al. Meniscus tears of the knee Prospective evaluation with CT. Radiology 159 : 147-151, 1986.
10. Manco GL. et al. Bucket-handle tears of the meniscus : Appearance at CT. Radiology 168 : 709, 1988.

Kronik Anterior Total Diz İnstabiliterilerinde Uygulanan Cerrahi Tedavi

* Dr. Halûk KAPLAN * Dr. Mesih KUŞKUCU ** Dr. Ahmet KIRAL
*** Dr. M. Ömer ARPACIOĞLU

Diz ekleminde genellikle fonksiyonel kayıp ile sonlanan instabiliteler tibia platosunun femur kondillerine göre bir veya daha fazla düzlemde anormal rotatuar veya düz hareketi olarak tanımlanır. Diz instabiliteleri gene olarak 1 — Basit düz, 2 — Rotatuar, 3 — Kombine instabiliteler olarak üçe ayrılır (3, 5, 6, 7).

Son zamanlarda diz instabilitelerinin kombine instabilite olduğu görüşü ağırlık kazanmaktadır (4, 5). Bunda da en büyük etkenin dizin travma anında sadece bir komponenti yerine o andaki statik veya dinamik olarak dizi destekleyen oluşumların travma şiddetine, yönüne ve süresine göre değişik derecede yaralanmaları olduğu belirtilmektedir. Dizde bir kompartımanda zorlanma ile patolojik durum oluşurken buna komşu kompartımanlarda değişik derecelerde burkulmadan instabilitelere kadar varan patolojiler ortaya çıkmaktadır.

Kronik anterior instabilite olarak kabul edilen ve en sık rastlanan anteromedial ve anterolateral diz instabilitelerinde ön çapraz bağ yokluğu çok önemli rol oynar (3, 4, 5) Travma esnasında yırtılan yan bağlarda sekonder tamir dokusu oluşabildiği halde ön çapraz bağın tamir imkanı uçlar karşı karşıya gelmediği için ve kanlanma yeterli olmadığı için zordur. Ön çapraz bağ dize etki eden kuvvetlerin öne streste % 80'ini, valgus stresinde ise % 15'ini karşıladığı için önemide fazladır (1). Bu nedenle instabilite operasyonlarında ön çapraz bağ rekonstrüksiyonu önem taşır.

1986 — 1989 yılları arasında GATA Haydarpaşa Eğitim Hastanesi Ortopedi servisinde 16 olguya kronik anterior Total instabilite tanısı kondu ve bunlardan Grade II ve III olan 10 olguya Rowe ve Zarins'in tarif ettiği Fasya Lata ve Semintendinosus tendonlarından Over the Top tekniği ile ön çapraz bağ rekonstrüksiyonu (Şekil - 1) esas kabul edilerek, kapsüloplasti, Posterior köşe tamiri, Vastusplasti, Semimembranosuplasti, Sartoriusplasti ve Grasilisplasti operasyonları kombine edilerek uygulandı. Olgularımız servisimize dizde ağrı, yürürken ve koşarken güvensizlik ve boşalma hissi, zaman zaman dizde kilitlenme ve şişme hissi yakınmaları ile başvurmuşlardır.

Olgularımızın tümü erkektir. Ortalama yaş 21.4 dür. 8 olguda eğitim yaralanması, 1 olguda spor yaralanması, 1 olguda trafik kazası etyolojik faktördür. Olgularımızın tanısında klinik muayene, Direkt grafiler, Stres grafileri ile Artrografi ve Artroskopiden faydalanılmıştır.

Postop dönemde dize 45-60 derece uzun bacak alçısı tatbik edildi ve Quadriceps ve Hamstring adele eksersizlerine başlandı. Postop 14'üncü günde sütürleri alınarak dize 50 derece ekstansiyon kısıtlaması tatbik eden modifiye Lenox Hill breysi tatbik edildi. Banyo için breysin çıkartılmasına izin verildi. Fakat diz ekstansiyonunun son 50 dereceden fazla yapılmasına müsade edilmedi. Postop 1 ay sonra tam fleksiyona izin verildi. Postop 3 ay sonra ekstansiyonun son 20 derecesini, 4 ay sonra son 15 derecesini, 5 ay sonra

* GATA Haydarpaşa Eğitim Hastanesi Ortopedi Servisi Öğretim Üyesi, Doçent.
** GATA Haydarpaşa Eğitim Hastanesi Ortopedi Servisi Uzmanı.
*** GATA Haydarpaşa Eğitim Hastanesi Ortopedi Servisi Uzmanlık Öğrencisi.

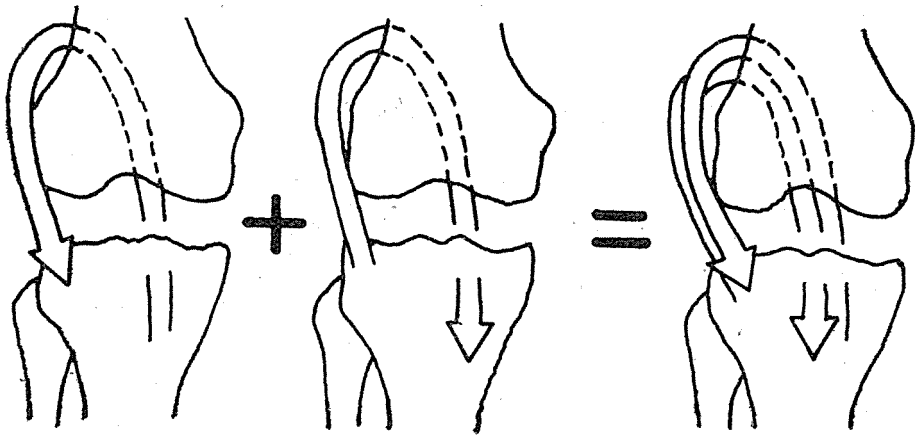

Şekil 1 : «Over the top» tekniği ile ön çapraz bag rekonstrüksiyonu (Rowe ve Zorins)

son 10 derecesini, 6 ay sonra son 5 derecesini yapmasına izin verildi. Bisiklet eksersizine 4'üncü ayda, yüzmeye 5inci ayda izin verildi.

Ortalama takip süresi 18 ay olan olgularımız postop dönemde subjektif belirtiler, klinik ve radyolojik muayene yöntemleri ve yaralanma öncesi günlük ve sportif aktiviteye dönüş oranlarına göre değerlendirildi.

Girişim yapılırken tüm olgularımızda ön çapraz bağ yokluğu, daha fazla içte olmak üzere iç ve dış yan bağ rüptürü, 8 olgumuzda iç menisküs yırtığı, 4 olgumuzda dış menisküs yırtığı, 2 olgumuzda patellar kondromalazi saptandı.

Ameliyattan sonra 3 olgumuzda ağrı 6. ayda, 6 olgumuzda ise 8. ayda düzeldi. 1 olgumuzda sportif aktiviteye bağlı ağrılar devam etmekte idi. Şişlik ilk 12 ay sonunda % 90 oranında düzeldi.

Operasyon sonrası ön çekmece testi % 80 oranında tamamen düzeldi. % 20 oranında Grade I instabiliteye dönüştü. Valgus stres testi % 80 tamamen düzeldi. % 20 oranında Grade I instabiliteye dönüştü. Varus stres testi % 60 oranında tamamen düzeldi. % 40 oranında Grade I instabiliteye dönüştü.

Olgularımız ortalama 14-16 ay sonunda kaza öncesi ağır ve sportif aktivitelerine dönebildiler.

TARTIŞMA :

İnstabilite ameliyatlarında cerrahi girişimden sonra cilt nekrozu, hematom, enfeksiyon ve Safen sinirin Sartorial dalının kesilmesi ve kullanılan staple üzerinde bursit gibi komplikasyonlar bildirilmiştir. (3, 4, 7). Bizim 10 olguluk serimizde sadece 1 olguda ciltaltı hematom gelişti.

Ön çapraz bağ tamiri için çeşitli intraartiküler ve ekstraartiküler teknikler tarif edilmiştir (2, 3, 4, 5, 6, 7). İrtraartiküler ön çapraz bağ rekonstruksiyonu operasyonlarında, Marshall 1-6 yıl takip ettiği ve kendi tekniği ile yaptığı operasyonlarda % 25 oranında düzelme saptamıştır. Herbiri otör kendi tekniğini tatbik ettiği serilerinde Eriksson 134 olguda % 71, O'Donoghue % 89, Nicholas % 86,6, İnsall % 94, Lipscomp % 92 başarılı sonuç aldıklarını bildirmişlerdir. Rowe ve Zarins ameliyat ettiği 100 olguda ön çekmece testinin % 71 oranında, valgus testinin % 89 oranında, varus testinin % 97 oranında düzeldiğini veya Grade I instabilite düzeyine indiğini bildirmişlerdir (6, 8).

Anteromedial instabilite için yapılan rekonstrüksiyon ameliyatlarında Hunter ve arkadaşları Pes Anserinus transferi ve posterior oblik ligaman ile yaptıkları rekonstrüksiyonlarda 149 olguda % 72, Nicholas 52 olguluk serisinde % 82, O'Donoghue 60 olguluk serisinde % 75, Gür ve arkadaşları modifiye Marshall, vastusplasti, sartoriusplasti ve pesplasti yaptıkları 29 olguluk serilerinde % 89.6 oranında başarılı sonuç bildirmişlerdir.

Uyguladığımız kombine tekniğin avantajları şunlardır.

1 — Rowe ve Zarins tekniği ile fasya lata ve semitendinosus tendonlarından yapılan ön çapraz bağ normal ön çapraz bağa oranla ortalama 1,3-1,3 defa daha kuvvetlidir. Bu Kennedy ve Noyes'in yaptıkları deneysel çalışma ile de ispatlanmıştır (8).

2 — İnplante dokular yumuşak doku içinden geçtiği için, aynı zamanda her iki uçtanda damarlarla beslendiğinden dolayı iyileşme daha çabuk olmaktadır.

3 — Ön çapraz bağ rekonstrüksiyonu yapırken aynı anda iç ve dış yan bağlarda da statik tamir yapılmaktadır.

4 — Over the top metodu ile fleksiyon esnasında ön çapraz bağ gevşediği için erken fleksiyon hareketi verilebilmekte ve bu sayede daha az diz eklemi hareket kısıtlılığı oluşmaktadır (8). Ancak bu posterior instabilitesi olan olgularda bir dezavantaj olmakta ve posterior lüksasyona mani olunamamaktadır.

5 — Posterior köşe tamiri ve semimembranosusplasti ve kapsüloplasti ile tibia platosunun öne hareketine statik ve dinamik olarak mani olunmaktadır (5).

6 — Vastusplasti, sartoriusplasti ve grasilisplasti ile dizin anteromedialinde dinamik stabilizasyon sağlanmaktadır (4).

Her ne kadar olgularımızın sayısı azsada total anterior instabilitelerin kombine travmalar sonucu oluşması bunlarında kombine statik ve dinamik ameliyatlarla düzeltilebileceği gerçeğinin cerrahi tedavi esnasında göz önüne alınması ve unutulmaması gerektiğini ortaya koymaktadır.

K A Y N A K L A R :

1. Crenshaw, A. H. : Campbell's Operative Orthopaedics. The C. V. Mosby Company, St. Louis, 2283, 2497, 1987.
2. Ellison, A. E. : The Pathogenesis and Treatment of Anterolateral Rotatory İnstability. Clin. Orthop. and Rel. Res. 147 : 51-55, 1980.
3. Gür E., Kuşkucu M., Kaplan H., Kaleli T., Anterolateral Diz İnstabilitelerinin Ellison Yöntemi ile Tedavisi ve Sonuçları : Acta Orthopeadıca et Traumatologica Turcica 21 : 126-129, 1987.
4. Gür E., Kuşkucu M.; Anteromedial Diz İnstabilitelerinde Kombine Cerrahi Tedavi ve Sonuçları, GATA bülteni 29 : 23-28, 1987.
5. İnsall, J. N. : Surgery of the Knee. Churchill - Livingstone New York, 1984.
6. James, S. L. : Knee Ligament Reconstruction. Surgery of the Musculoskelatal System. Ed. Evarts, C. M. Churchill Livingston New York : 7 : 31-7 : 110, 1983.
7. Larson, R. L., Donald, C. J. : Dıslocations and Ligamentous İnjuries of the Knee Fractures Ed. Rockwood C. A, Green D. P., J. B. Lippincott Company : 1480 - 1591, 1984.
8. Zarins, B., Rowe, C. R. : Combined Anterior Cruciate Ligament Reconstruction using Semitendinosus Tendon and iliotibial Tract Vo : 68 - A no : 2, 160-177, 1986

Ön Çapraz Bağ Tamirinde Kemik Bloklu İliotibial Bantın İntra-Artküler Transferi

5 Yıllık Takip ve Bulgularımızın Analizi

* Dr. Mehmet S. BİNNET
** Dr. Ertan MERGEN
*** Dr. Yalım ATEŞ

Ön çapraz bağ kopmalarının cerrahi tedavisinde gerçekçilikten uzak hedefler kurmamak için hasta popülasyonunun ayrıntılı biçimde tanımlanması gereklidir.

Noyes konu üzerine bildirilen tedavi yöntemlerinin endikasyon ve sonuçlarının açık bir şekilde analizi için en az 5 yıl gerektiğini vurgulamıştır (8). Buna direk görüşü içeren artroskopik bulguların ilavesiyle günümüzde daha gerçekçi sonuçlara ulaşmak mümkündür.

1981 yılında İnsall ve arkadaşları iliotibial bantın proksimal ucu ve nörovasküler beslenmesini koruyarak, başka bir lokalizasyona alma prensibine dayanan yöntemlerini bildirdiler. Yöntemin en önemli avantajlarından biride cerrahi sonrası bakım ve rehabilitasyon programının basite indirgenmiş olmasıydı (4).

Ana Bilim Dalımızda 1982 - 1983 yılları arasında 23 olguda diğer kapsül ve bağ tamir yöntemleri uygulanmaksızın yanlızca Insallun önerdiği endikasyon ve cerrahi teknik doğrultusunda kemik bloklu iliotibial bant transferi uygulanmıştır. Olgularımızdan 18'i 1982 - 84 yılları arasında cerrahi tedavi görmüştür. Bu olgularımızın ortalama 18.5 aylık takip sonuçlarımız 1985 yılında IX. Milli Türk Ortopedi ve Travmatoloji kongresinde sunulmuştu. (5). Olgularımız 1988 yılında davetle çağırdık ve davetimize gelen 15'inin muayenesi tarafımızdan yapıldı.

Buna göre sunacağımız olgular ortalama 5.54 yıl (5-7 yıl) sonraki bulgularımızı yansıtmaktadır ve bu yöntemle tedavi edilen olguların yayınlanan en uzun süreli takip ve sonuçlarıdır (2).

Tedavi yöntemlerindeki başarıyı tedavi öncesi sportif aktivasyon veya işe dönüş ile değerlendirilme günümüzde kişinin fonksiyonel düzeyi hakkında bilgi vermede yetersiz kalmaktadır. (1). Bu yüzden çalışmamızın fonksiyonel ve aktivite değerlendirilmesi Noyes'in sunduğu kriterlere göre yapılmıştır. (2, 7).

11 olgumuz (% 73.3) cerrahi girişimden memnun olduklarını bildirmişlerdir. Memnuniyet ifadesindeki ortak nokta günülk aktivasyonlar sırasında dizde boşalma hissinin (giving-way) olmayışıdır. Sportif aktivasyonlarına devam edenler genç, dinamik ve geliştirilmiş adele gücüne sahip olgularımızdır. Olgularımızın kültürel veya sosyal yapılarına göre, cerrahi girişimi kabulleniş biçimleri tedavi sonrası aktivasyon düzeyini belirleyen kriterlerden biri olmuştur Cerrahi girişimden memnuniyetsizliklerini ifade eden olgular ise patolojiye dejeneratif değişikliklerin eklendiği dizlerdir.

Başarılı bağ tamirinin objektif kriterleri ise negatif Pivot-Shift testidir (3). Bu test % 53.3 olguda pozitif olmasına karşın dizlerin bu denli fonksiyonel problemlerinin olmayışı aktivasyon düzeyinin yüksek olmayı-

* A. Ü. Tıp F. Ortopedi ve Travmatoloji ABD. Öğretim Görevlisi
** A. Ü. Tıp F. Ortopedi ve Travmatoloji ABD. Profesörü
*** A. Ü. Tıp F. Ortopedi ve Travmatoloji ABD. Araştırma Görevlisi

şından kaynaklanmaktadır. Önceki çalışmamıza oranla Pivot-Shift testindeki bulgular değerlerin zaman içerisinde değişebileceğini göstermektedir (5).

Ön çapraz bağ tamirlerinde stabilite testlerindeki az da olsa geriye dönüşler Noyes'in iliotibial bantın kompleks diz hareketlerine tam ayak uyduramadığını bildiren görüşünü belirli ölçüde doğrulamaktadır (6). Ortalama 18.5 aylık takiplerimizi içeren ilk bulgularımızdan yaklaşık 5 yıl sonraki bulgularımız cerrahi tedaviyi olumsuz yönde etkileyen faktörleri daha açık bir şekilde göstermiştir. Başarılı sonuçlara daha geniş olarak ele aldığımız yayınımızdaki faktörlerin dikkate alınmasının yanısıra, deneyimli ve kusursuz bir cerrahi teknikle ulaşılabilir (2).

Olgularımızda yapılan kontrol artroskopilerinde bağın eski gerginliğinde olmasada canlılığını koruduğu izlenilmiştir Bağdan alınan punç biopsilerinin histolojik tetkiklerinde vasküler devamlılığın korunduğu gösterilmiştir.

Sonuç olarak; ön çapraz bağ yırtıklarında kullanılan bu yöntemin daha ziyade amatör olarak sporla uğraşan daha sedanter hayat yaşayan kimselere uygulanmasının daha uygun olacağı sonucuna ulaşılmıştır. Ayrıca bu çalışmamızda Scott'un bağın damarlanmasının sürekli olduğu konusundaki görüşlerini destekler mahiyettedir (8).

KAYNAKLAR :

1. Binnet M. S., Ege R., Ateş Y. : Travmatik diz patolojilerinde Değerlendirme Kriterleri. Acta Orthop. Trav. Turcica 22 : 239-42, 1988.
2. Binnet M. S., Mergen E., Ateş Y., Önem Y. : Ön çapraz bağ tamirinde kemik bloklu iliotibial bant'ın intraartiküler transferi. 5 yıllık takip ve bulgularımızın analizi. Acta Orthop. Travma. Turc.'da yayınlanmak üzere hazırlanmaktadır.
3. Hooper G. J., Walton D. I. : Reconstruction of the Anterior Cruciate Ligament Using the Bone-Block Iliotibial-Tract Transfer. J. Bone and Joint Surg. 69-A : 1150-1154, October 1987.
4. Insall J, Joseph D. M, Aglietti P, Campbell R. D. : Bone-Block Iliotibial-Band Transfer for Anterior Cruciate Insufficiency. J. Bone and Joint Surg. 63-A : 560-9, April 1981.
5. Mergen E, Binnet M. S, Dinçer D. : Ön Çapraz Bağ yetersizliğinin tedavisinde kemik bloklu iliotibial bant transferi. Acta Ort. et Travmatologica Turcica. XIX : 4; 369-70, 1985.
6. Noyes R. F, Butler D L, Grood E. S, Zernicke R. F., Hefzy M. G. : Biomechanical Analysis of Human Ligament Grafts used in Knee-Ligament Repairs and Reconstructions. J Bone and Joint Surg. 66-A : 344-52, 1984.
7. Noyes F. R, McGinniss G. H, Grood E. S, : The variable Functional Disability of the Anterior Cruciate Ligament - Deficient Knee. Orthop. Clin. North America, 16 : 47-67, 1985.
8. Scott W. N, Ferriter P, Marino M. : Intra-articular Transfer of the Iliotibial Tract. Two to Seven-Year Follow-up Results. J. Bone and Joint Curg. 67-A : 532-8, April 1985.

Poliomiyelite Bağlı İnstabil Dizlerde Stabilizasyon Yöntemleri ve Sonuçların Değerlendirilmesi

* Dr. Harzem ÖZGER ** Dr. Hilmi Ç. AYDINOK *** Dr. Önder YAZICIOĞLU
**** Dr. Ayhan ARITAMUR

Poliomyelite bağlı sakatlıklar arasında diz instabiliteleri ve adale dengesizliğine bağlı kontraktürler önemli bir sorun oluşturmaktadır. Bu sakatlıkları gidermek amacıyla uygulanan tedavi yöntemleri Tablo 1'de özetlenmiştir. Bunların içerisinde kuadriseps plastiği ve osteotomiler en sık kullanılan yöntemlerdir. Suprakondiler osteotomiler yumuşak doku gevşetmeleri ile birlikte dizdeki fleksiyon deformitesini gidermek ve diğer stabilizasyon yöntemleri için hazrlamak amacıyla da uygulanmaktadırlar. Biz çalışmamızda gerek deformiteyi düzeltmek gerekse dizdeki instabiliteyi ortadan kaldırmak uygulanmış sagital osteotomiler ve kuadriseps plastiği vakalarımızı gözden geçirerek, elde edilen sonuçları literatürdeki bilgilerle karşılaştırmayı ve edindiğimiz görüşleri bildirmeyi amaçladık.

MATERYAL — METOD :

İst. Üniversitesi Tıp Fakültesi Ortopedi ve Travmatoloji Anabilim Dalında 1970-1987 yılları arasında poliomyelite bağlı diz instabilitesi ve diz fleksiyon kontraktürünü gidermek amacıyla toplam 142 hasta ameliyat edilmiştir. Hastalar kuadriseps plastiği ve düzeltici osteotomiler olmak üzere iki ayrı grupta incelenmeye alınmıştır. Kontrole gelen quadriceps grubuna ait 21, osteotomi grubuna ait 46 hasta klinik ve radyolojik olarak incelenmiş, hastalar ameliyat öncesi durumlarıyla karşılaştırılmış ve kendi görüşleri sorularak değerlendirme yapılmıştır.

Kuadriseps plastisi uygulanan vakalarımızın 13'ü erkek, 8'i kadındı. En küçük yaş 11, en büyük yaş 30, ortalama yaş 16.9 idi. En kısa takip süresi 1 yıl, en uun 15 yıl, ortalama 7.8 yıl idi. Preoperatif durumları incenerek vakalar 3 gruba ayrılarak değerlendirildi (Tablo 2). 1. grup endikasyon olarak, mükemmel olarak değerlendirilen vakalarımızdan oluşuyordu. 2. gruptaki hastalarımız endikasyon olarak nisbeten orta olarak değerendirdiğimiz vakalardı Bir kısmında dizde fleksiyon deformitesi veya valgum deformitesi bulunurken, bir kısmında da ayak bileği stabilitesi tam değildi 3 gruptaki vakalarımız ise endikasyon olarak dezavantajların daha bariz olduğu hastalardan oluşmakta ta idi. Bu kriterlere göre 1. grupta 9, 2. grupta 8, 3. grupta 4 hasta bulunmaktaydı. Vakalarımızın uygulanan cerrahi yöntem çeşitlerine göre dağılımı tablo 3'de görülmektedir. Vakalara quadriceps plastiğinden önce veya sonra uygulanan ilave cerrahi girişimler tablo 4'de verilmiştir.

Vakalar postop kontrollerinde aşağıdaki kriterlere göre değerlendirildiler :

1. Çok iyi : Hasta desteksi yürüyor, diz stabil, quadriceps fonksiyonu iyi.

2. İyi : Hasta hafi faksayarak desteksiz yürüyor, diz stabil ve yer çekimine karşı ekstansiyon yapabiliyor.

3. Orta : Kısa mesafede ve ancak düz yolda desteksiz yürüyebiliyor.

4. Kötü : Fonksiyonlarda düzelme yok, hasta ancak cihaz veya destekle yürüyebiliyor.

Vakalarımızın bu kriterlere göre dağılımı tablo 5'de görülmektedir.

* İ. Ü. İst. Tıp Fakültesi Ortopedi ve Travmatoloji Anabilim Dalı Uzmanı
** İ. Ü. İst. Tıp Fakültesi Ortopedi ve Travmatoloji Anabilim Dalı Asistanı
*** İ. Ü. İst. Tıp Fakültesi Ortopedi ve Travmatoloji Anabilim Dalı Doçenti
**** İ. Ü. İst. Tıp Fakültesi Ortopedi ve Travmatoloji Anabilim Dalı Profesörü

Adale güçleri quadriceps rekonstrüksiyonu için uygun olmayan ve dizdeki fleksiyon kontraktürünün düzeltilmesi gereken hastalar osteotomi grubumuzu oluşturmaktadırlar. Bu grupta 46 hastanın (5'i bilateral) 51 dizi bulunmakta idi. Hastaların 24'ü erkek, 22'si kadın olup, en küçük yaş 5, en büyük 25 ve ortalama yaş 15.9 şeklindeydi. En kısa takip süresi 5 ay, en uzun 6 yıl, ortalama 19.3 ay'dı. Vakalarımızın mevcut fleksiyon derecelerine göre dağılımı Tablo 6'da görülmektedir. Bu gruptaki ilave cerrahi girişimlerin dökümü Tablo 7'de gösterilmiştir. Hastaların dizlerinde kilitlenmeyi sağlamak için fleksiyon kontraktürünü giderilmesi amaçlandı. Vakalarımıza uygulanan kontraktürü düzeltici cerrahi girişimlerin dağılımı Tablo 8'de verilmiştir.

30° üzerinde fleksiyon kontraktürü olan vakalara ilk seansta posterior gevşetme uygulandı. Ardından tedrici alçılı düzeltmelerle kontraktür 30°'nin altına indirildikten sonra suprakondiler osteotomi yapıldı. Vakalarımızda iki aylık alçılı tesbitten sonra rehabilitasyona geçildi ve hastaların durumları değerlendirilecek cihazlı veya cihazsız mobilizasyonları sağlandı.

Kontrol sonuçlarımızda şunları tesbit ettik; Tibia üst uç osteotomisi yapılan 2 vaka cihazsız ve dizlerini rekurvasyona getirerek rahat yürüyebiliyordu. Suprakondiler osteotomi grubundaki 12 hasta cihasız yürüyordu. Bu hastaların klinik ve radyolojik kontrollerinde osteotominin rekurvasyon sağladığı ve hastaların dizlerini desteksiz kilitleyebildikleri saptandı Bunların dışında kalan 4 hasta ise aşil kısalığına bağlı ekinizm nedeniyle dizerini istemsiz olarak rekurvasyona getirerek stabilize edebiliyordu. 18 hastanın ciha yardımıyla yürüdüğü görüldü. Bilateral olan 4 vakamızın 1'i, bir tarafını ciha yardımıyle stabilize ederken diğer tarafın cihazsız kullanabiliyordu. Diğer 3 vaka ise bilateral cihaz ve koltuk değneği ile yürüyebiliyordu. Birisi bilateral olmak üzere 5 hastada deformite nüks etmişti. Uzatma ve suprakondiler osteotomi yapılan 1 vakamızda ise diz 20° fleksiyon ankiloze idi.

A. Pasif Stabilizasyon Yöntemleri

1 — Posterior kapsülotomi ve sagital plandaki osteotomilerle dizde rekurvasyon oluşturulması

2 — Ayağın hafif ekinizmde fikse edilmesi

3 — Diz artrodezi

4 — Cihazlama

B. Aktif Stabilizasyon Yöntemleri

1 — Diz ardı fleksörleriyle Kuadriseps rekonstrüksiyonu

TABLO 1 : İnstabil Dizlerde Uygulanabilecek Tedavi Yöntemleri

Grup	Kalça Fleksörleri	Kalça Ekstansörleri	Triceps	Hamstring	Dizde Deformite
1	İyi-Normal	İyi-Normal	İyi-Normal	Normal	Yok
2	Orta-İyi	Orta-İyi	Orta-İyi	İyi-Normal	Var-Yok
3	Zayıf-Orta	Zayıf-Orta	Zayıf-Orta	Orta-İyi	Var

TABLO 2 : Quadriceps Rekonstrüksiyonu Yapılan Hastaların Sınıflandırma Kriterleri

	NAKLEDİLEN ADELE			
Taraf	Biseps+Semit.	Bisep+Semit.+Semim.	Biseps+Semim.	Toplam
Sağ	13	2	—	15
Sol	4	1	1	6
Bilateral	—	—	—	—
Toplam	**17**	**3**	**1**	**21**

TABLO 3 : Quadriceps Rekonstrüksiyonunda Uygulanan Cerrahi Yönteme Göre Vakaların Dağılımı

	Cerrahi İşlem sayısı
Kontraktür açılması	4
Ayak ameliyatları (Tripl artrodez, tendon transferi vb.)	6
Epifizyodez (Karşı tarafa)	1
Suprakondiler düzeltici osteotomi	4

TABLO 4 : Quadriceps Rekonstrüksiyonunda Uygulanan Cerrahi Girişimlerin Dağılımı

	Çok iyi	İyi	Orta	Kötü	Toplam
Grup 1	4	3	1	1	9
Grup 2	1	3	2	2	8
Grup 3	—	1	1	5	4
Toplam	5	7	4	5	21

TABLO 5 : Quadriceps Rekonstrüksiyonu Uygulanan Vakalarımızın Postop Değerlendirme

Diz fleksiyon kontraktürü dereçesi	Vaka sayısı
5 — 10	11
10 — 20	23
20 — 30	9
30 ve üzeri	8

TABLO 6 : Osteotomi Uygulanan Vakalarımızın Fleksiyon Kontraktürü Derecelerinin Dökümü

İlave cerrahi girişimler	Cerrahi girişim sayısı
Souter - yount	11
Posterior gevşetme	8
Ayakta tendon transferi	3
Aşilloplasti	12
Tripl artrodez	10
Epifizeal uzatma	7
Epifizyodez (Karşı tarafa)	3

TABLO 7 : Osteotomi Grubundaki Vakalarımıza Uygulanan İlave Cerrahi Girişimlerin Dökümü

Cerrahi girişim	Vaka sayısı
Suprakondiler osteotomi	41
Posterior kapsülotomi + Suprakondiler ost.	8
Tibia üst uç osteotomisi	2

TABLO 8 : Fleksiyon Kontraktürünü Düzeltici Cerrahi Girişimlerin Dağılımı

TARTIŞMA — SONUÇ :

Çeşitli deformiteleri ve instabil bir dizi olan poliomyelitli hastalarda tedavinin amacı hastayı mümkün olan en az yardımcı cihaz kullanarak yürütebilmektir Gerekli koşullara uymak kaydıyle quadriceps adalesinin rekonstrüksiyonu ve dizde aktif stabilizasyonun sağlanması iyi sonuçlar vermektedir. Quadriceps rekonstrüksiyonu yapılabilmesi için gerekli koşullar çeşitli yazarlar tarafından bildirilmiş ve artık klasikleşmiştir (1, 3, 7, 8, 9). Özellikle gluteus maksimus ve triceps'in güçlülüğü, herhangi bir fleksiyon kontraktürünün bulunmaması ve nakledilecek adalenin en az 4 kuvvetinde olması kesinlikle aranılan şartlatlardır (1, 7, 9). Bu neednlere Tab-

lo 5'de görüldüğü üzere 3. gruptaki hastalarda sonuçlarımı yeterli başarıya ulaşamamıştır. Quadriceps rekonstrüksiyonunda kullanılacak yöntemler ve nakledilecek adaleler oldukça çeşitlidir (1, 3, 7, 8). Amaca en uygun ve komplikasyonu en az olan kombinasyon Schwartzman ve Crego'nun tarif ettiği biceps ve semitendinosus kombinasyonudur. Bizim vakalarımızın çoğu bu yöntemle ameliyat edilmitir.

Semimembranosus'u ilave edildiği vakalarımızın 2'sinde genu rekurvatum komplikasyonu gelişmiştir. Bu da bize özellikle gluteus maksimus ve triseps'in yeterli güçte olmadığı vakalarda dizin hiperekstansiyonunu engelleyen en güçlü adale olan semimembranosusun yerinde bırakılmasının uygun olacağını göstermiştir. Literatür bilgileri ve kendi kontrollerimizden elde ettiğimiz en önemli sonuç, quadriceps rekonstrüksiyonu yapılan hastalara çok iyi bir rehabilitasyon gerektiği bu nedenle de hasta ile ilişkinin çok iyi bir şekilde kurulması gerekliliğidir. İyi bir sonuç için preoperatif çok iyi bir adale değerlendirmesi yapılmalı, uygun cerrahi yöntem seçilmeli ve hasta mutlaka dikkatli ve yeterli bir rehabilitasyona tabi tutulmalıdır.

Adale güçlerinin aktif stabilizasyon için yeterli olmadığı vakalarda osteotomiler pasif stabilizasyon amacıyla uygulanırlar (2, 4, 5, 6). Osteotomiyle amaçlanan mevcut deformiteyi ortadan kaldırarak dizin kilitlenebilir hale getirilmesidir. Dinamik stabilizatörlerin ve diz stabilizasyonunun oluşturulabildiği birçok yayında bildiirlmiştir (2, 5, 6). Lök, Pavillon ve Helóu gerek suprakondiler gerekse tibia üst uçta yapılacak rekurvasyon anlamındaki osteotomilerle bunun iyi bir şekilde başarıldığını serilerinde göstermişlerdir (2, 4, 5, 6). Kontrollerimiz sırasında cihaz kullanmaksızın yürüyebilen hastaların osteotomilerinin rekurvasyon tarzında yapılmış olduğunu ve diz kilitlenmesinin bu şekilde sağlandığını saptadık. Bu da bizi, mevcut deformiteyi düzeltip hastayı cihaza hazırlamak amacıyla yapılan osteotomilerde rekurvasyon efektinin verilmesi hallinde, hastanın cihazsız yürüyebileceği sonucuna vardırdı. Osteotomi sırasında verilecek rekurvasyon derecesi çeşitli yazarlaraca mevcut adale kuvvetlerine ve yaşa göre 10° ile 20° arasında değişmektedir (2, 5, 6). Bizim vakalarımız da belirtilen derecelerdeki rekurvasyon dereceleri ile uyum göstermektedir. Cihazla yürüyen hastalarımız değerlendirildiğinde, rekurvasyon efektinin olmadığı görüldü. Bunların bir kısmına mevcut kısalık ve ilave deformitelerin giderilerek rekurvasyon anlamında osteotomi yapılması önerildi.

Sonuç olarak çok iyi bir ön değerlendirme, uygun cerrahi girişim ve iyi bir rehabilitasyonla quadriceps rekonstrüksiyonunun aktif, bunun yapılmadığ durumlarda rekurvasyon anlamında suprakondiler veya tiiba üst uç osteotomilerinin pasif olarak diz stabilizasyonunu sağlayabileceği görüşüne varıldı.

KAYNAKLAR :

1. Alturfan, A. : Paralitik diz dengesizliklerinde kas ameliyatlarının fonksiyonel değerleri (uzmanlık tezi), Dilek Matbaası, İstanbul, 1975.
2. Helon, S., Pilliard, D., Taussig, G. : Le flexum du genou dans la poliomyelite. Resultats et indications des osteotomies femorales et tibiales. International Orthopaedics Volume 12, Number 2, 125 - 134, 1988.
3. Lange, M. : Orthopaedische Chirurgische Operations lehre. II. Auflage Bergeman Verlag.
4. Lök, V., Çelebi, G., Sebik, A., Barın, E. : Tibia rekurvasyon osteotomisinin biyomekanik temeli. VIII. Milli Türk Ortopedi ve Travmatoloji Kongre Kitabı, 1984.
5. Lök, V., Çelebi, G., Sebik, A. : Poliomyelitte uyguladığımız tibia rekurvasyon osteotomisinin klinik ve biyomekanik karşılaştırılmalı sonuçları. VIII. Milli Türk Ortopedi ve Travmatoloji Kongre Kitabı, 1984.

6. Pavillon, P., Chabrol, J., Masse, P. : Paralysies du quadriceps. Traitement chirurgical. Resultats et indications therapetiques. Revue de Chirurgie Orthopedique, 29 263 - 289, 1973.

7. Yazıcıoğlu, Ö., Alturfan, A., Türkmen, M., Görgeç, M., Karamehmetoğlu, M. : Paralitik diz dengesizliklerinde kas transferi ameliyatları ve sonuçları.

8. Schuwartzman, J. R., Crego, C H.: Hamstring tendon transplantation for the relief of quadriceps femoris paralysis in residural poliomyelitis. J. B. J. S. 30-A : 541, 1948.

9. Tachdjian, M. O. : Pediatric Orthopedics Saunders Company, Phila., 1972.

Ortopedide Profilaktik Antibiyotik Kullanımı ve Geçici Bakteriyemi

* Dr. Osman GÜVEN
** Dr. Selim YALÇIN

Travmatize edilen dokuların hematojen infeksiyonlar için elverişli bir ortam oluşturduğu uzun zamandan beri bilinmektedir. Cerrahi travmanın infeksiyon oluşmasına uygun bir ortam yarattığı, kapalı kırıklardan sonra osteomyelit geliştiği gösterilmiştir.

Birçok araştırmacı cerrahi girişimlerin, üriner ve intravenöz kateterizasyonların geçici bakteriyemiye neden olduğunu kanıtlamışlardır. Bakteriyeminin şiddeti cerrahi travmanın süresi ve boyutu ile doğru orantılıdır. İmplant kullanılan cerrahi müdahelelerde özellikle protez cerrahisinde bakteriyeminin ciddi enfeksiyonlara neden olduğu bilinmektedir.

Geçici bakteriyemi sonucu infeksiyon oluşmasını engellemek amacı ile profilaktik antibiyotik kullanımı önerilmektedir. Ancak hangi vakalarda hangi antibiyotiğin ne kadar süre ile kullanılması gerektiği konusunda görüş birliğine varılamamıştır.

Bu çalışmada kliniğimizde ameliyat edilen vakalarda geçici bakteriyemi sıklığı, profilaktik antibiyotik kullanımının bakteriyemi sıklığı ve bakteriyeminin infeksiyon oluşturma sıklığı üzerine olan etkileri araştırıldı. Bu amaçla Marmara Üniversitesi Hastanesi Ortopedi ve Travmatoloji Kliniği'nde elektif olarak ameliyat edilen preoperatif dönemde infeksiyonu olmayan 120 hasta randomize olarak 60'ar kişilik iki gruba ayrıldı. Hastaların yaşları 5 ile 90 arasında değişmekte olup yaş ortalaması 39,5 olarak saptandı.

Her iki gruptaki hastalardan ameliyattan 30 dakika önce, ameliyat sırasında cild dikişlerine başlanırken ve postoperatif 24. saatte kan kültürleri alındı. Kültürler klasik mikrobiyolojik yöntemlerle takib edidi ve üreme olan vakalarda antibiyogram yapılarak tedavi bunun sonucuna göre yönlendirildi.

Birinci gruptaki hastalara ameliyatın başlangıcından 30 dakika önce kan kültürünün alınmasını takiben intravenöz olarak profilaktik antibiyotik başlandı. Bu amaçla Cefazolin (50 mg/kg/gün 6 saatte bir) ve Gentamycin (5 mg/kg/gün 8 saatte bir) kombinasyonu verildi. Ancak 10 hastanın yaşlarının ileri olması ve böbrek rezervlerinin kısıtlılığından şüphelenilmesi üzerine bu hastalara nefrotoksik olmayan Cefoperazone (25 mg/kg/gün 12 saatte bir) verildi. Bu gruptaki hastalarda infeksiyon bulgusuna rastlanılmadığı durumlarda tedavi postoperatif 5. gün sonlandırıldı.

İkinci gruptaki hastalara perioperatif ve postoperatif dönemde antibiyotik verilmedi. Ancak postoperatif dönemde infeksiyon gelişen hastalarda uygun antibiyotik tedavisi verildi. Bu grupta kan kültürlerinde üreme olan ancak klinik olarak infeksiyondan şüphelenilmeyen hastalarda antibiyotik tedavisine başlanmadı.

Profilaktik antibiyotik verilen 60 hastanın 2'sinde derin 3'ünde yüzeyel infeksiyon saptanırken antibiyotik verilmeyen 60 hastanın 3'ünde derin 4'ünde yüzeyel infeksiyon gözlendi. (Tablo 1)

Profilaktik antibiyotik verilen 60 hastanın 6'sında bakteriyemi görülürken antibiyotik verilmeyen 60 hastanın 10'unda geçici bakteriyemi saptandı. (Tablo 2)

Kan kültüründe üreme olan 16 hastanın 5'inde infeksiyon saptanırken klinik olarak infeksiyon saptanan 12 hastanın yalnızca 4'ünün kan kültürlerinde üreme saptandı.

* Mar. Ün. Hast. Ort. ve Trav. A.B. Dalı Öğretim Üyesi
** Mar. Ün. Hast. Ort. ve Trav. A.B. Dalı Araştırma Görevlisi

Kan kültürlerinde üreyen mikroorganizmalar vakaların % 96'sında staphylococcus epidermidis olarak tanımlandı.

Ameliyat süresinin uzunluğu, geçici bakteriyemi sıklığı ve infeksiyon sıklığı arasında istatistiki yönden anlamlı ($p > 0,05$) bir ilişki saptanmadı. (Tablo 3)

TABLO I : Profilaktik antibiyotik Alan ve Almayan Hasta Gruplarında İnfeksiyon Sıklığı

Hastalar	İnfeksiyon Sıklığı
Antibiyotik allanlar (60)	% 8,3 (5)
Antibiyotik almayanlar (60)	% 16,6 (10)
Toplam (120)	% 12,5 (15)

TABLO II : Profilaktik Antibiyotik Alan ve Almayan Hasta Gruplarında Geçici Bakteriyemi Sıklığı

Hastalar	Geçici Bakteriyemi Sıklığı
Antibiyotik alanlar (60)	% 10 (6)
Antibiyotik almayanlar (60)	% 16,6 (10)
Toplam (120)	% 13,3 (16)

TABLO III : Ameliyat Süresine Göre İnfeksiyon ve Geçici Bakteriyemi Sıklığı

Ameliyat Süresi	İnfeksiyon Sıklığı	Geçici Bakteriyemi Sıklığı
Kısa ($t < 45$)	% 12	% 14
Orta ($45 dk < t < 90 dk$)	% 11	% 13
Uzun ($t > 90 dk$)	% 16	% 10

Bilindiği gibi cerrahi müdahelelerde ameliyat sahası ve implant çeşitli kaynaklardana kontamine olabilir. Bu çalışmada ameliyat sırasında kullanılan intravenöz ve üriner kateterlerden ve ameliyat sahasından kana geçebilecek mikrooganizmaların geçici bakteriyemiye neden olabileceği gösterildi. Üretilen mikroorganizmaların hemen tümünün stahphylococcus epidermidis olması cild kökenli kontaminasyonun önemini vurgulamaktadır.

Ortopedik cerrahide özellikle protez cerrahisinde en sık rastlanılan infeksiyon etkenlerinden birinin staphylococcus epidermidis olduğu gösterilmiştir Bu çalışmada kandan izole edilen şusların hemen tümünün stahpylococcus epidermidis olması protez infeksiyonlarının geçici ve bakteriyemi sırasında mikroorganizmaların protez civarına yerleşmesi ile açıklanabileceğini göstermektedir. Ancak bu dönemde gelişen bir infeksiyonun geçici bakteriyemiye mi yoksa ameliyat sırasında oluşan bir kontaminasyona mı bağlı olduğunu ayırt etmek son derece güçtür. Bu çalışmada infekte olan vakalarda infeksiyon etkenini izole ederek kan kültüründe üreyen mikroorganizmalarla özdeş olup olmadığını saptama olanağı olmadığı için bu konuda bir görüşe ulaşılamamıştır.

Cerrahi travma ve kateterizasyonlar sırasında oluşan bakteriyeminin 15 ile 30 dakika kadar devam ettiği öne sürülmektedir Nitekim bizim çalışmamızda da bakteriyemi saptanan 17 hastanın yalnızca 3'ünde postoperatif 24. saatteki kan kültürlerinde üreme olması bakteriyeminin süresinin dakikalar veya saatler ile ölçülebileceğini doğrular niteliktedir.

Profilaktik antibiyotiklerin protez cerrahisinde infeksiyon sıklığını % 4'ten % 1'e düşürdüğü gözlenmiştir. Bu çalışmada da proifilaktik antibiyotik verilen hasta grubunda geçici bakteriyemi ve infeksiyon sıklığında istatistiki yönden anlamlı olmasada ($p > 0,05$) sayısal olarak daha olumlu sonuçlar alınmıştır.

Çalışmamızda elde edilen sonuçlar peroperatif geçici bakteriyeminin önemini vurgulamakta, bu hadisenin postoperatif yara infeksiyonuna neden olabileceğini düşündürmektedir Hasta sayısının kısıtlı olması nedeni ile profilaktik antibiyotik kullanımının bakteriyeminin oluşması ve infeksiyona neden olmasını engellemedeki etkinliği üzerine kesin bir görüş öne sürememekteyiz.

Gazlı Gangren

* Dr. Nuri GÜLTEKİN ** Dr. Mustafa BAŞBOZKURT ** Dr. Mehmet ALTINMAKAS

Clostridium grubu, anaerob, sporlu, gram pozitif bakteriler tarafından oluşturulan ağır bir yumuşak doku enfeksiyonudur. Enfeksiyon dokularda nekroz, erime ve gaz oluşması ile karakterizedir.

Gazlı gangren ezilmiş, parçalanmış, içerisinde bol miktarda nekrotik kas dokusu, kan pıhtısı bulunan ve çeşitli bakterilerle kirlenmiş, yabancı cisimlerin bulunduğu yaralarda oluşur. Bu nedenle ateşli silahlar ve trafik kazaları sonucu meydana gelen yaralar gazlı gangren için uygun bir ortamdır.

Etken bakteriler : Clostridium Perfringens, Cl. Septicum, Cl. Novyi.

Metropolitan merkezlerde meydana gelen gazlı gangren olgularının % 60'ı travma sonucu oluşmaktadır. Bu olguların yarısı otomobil kazaları sonucu ortaya çıkmakta, diğer yarısı ise ezikler, endüstriyel kazalar ve ateşli silah yaralanmaları sonucu meydana gelmektedir.

Gazlı gangren olgularının % 40'ı postoperatif olarak meydana gelir. En sık kolon rezeksiyonları sonucu oluşur. Ayrıca apandisite bağlı rüptürler, barsak perforasyonları ve safra yolları ameliyatları sonucu da gazlı gangren gelişebilmektedir.

Gazlı gangren olgularının 2/3'ü ekstremitelerde, 1/3'ü ise karın duvarında gelişir. Mortalite oranı % 40-60 tır.

Clostridialar sağlam deri ve mukozadan giremezler. Cilt ve mukoza yaralarından giren bu ajanların sporları düşük oksidasyon-redüksiyon potansiyeli olan ortamda açılır ve ürerler.

Üreme ve toksin yayılması sonucu çevre dokuda gelişen ödem ve nekroz anaerobik şartları daha uygun hale getirir.

KLİNİK BELİRTİLER :

Kuluçka dönemi 8 saat ile 20 gün arasında değişir.

1. Yara bölgesinde başlayan şiddetli ağrı,
2. Distal bölümde soğuma ve nabız kaybı,
3. Lezyonu çevreleyen doku ödemli olup gergin ve koyu kahve rengini almıştır.
4. Ateş genel olarak 38.5 dereceyi geçmez, hastada taşikardi vardır.
5. İştahsızlık, kusma genel belirtilerdendir. Sonuçta hasta toksik şoka girebilir.

AYIRICI TANI :

1 — Anaerobik selülit, 2 — Anaerobik streptokoksik myozit, 3 — Anoksi gangreni, 4 — Gaz yapıcı kolilerin sebep olduğu flegmon.

TEDAVİ :

Gazlı gangren olgularında tedavi yaklaşımı üç doğrultuda olmaktadır :

1. Hayatı tehdit eden etkenlerin ortadan kaldırılması.
2. Lokal doku yıkımının durdurulması.
3. Ekstremite yapı ve fonksiyonlarının yeniden kazanılması.

Bu esaslar dikkate alınarak yapılan gazlı gangren tedavisi bugün 5 kategoride incelenmektedir.

1. Acil debridman ve irrigasyon :

Tanı konulur konulmaz acil cerrahi müdahale yapılır. Nekrotik dokular titizlikle eksize edilir. Yara hidrojen peroksit, Ringer solüsyonu ve serum fizyolojik ile yıkanır.

* Gülh. Ask. Tıp Akd. ve Ortop. ve Travm. ABD. Doçenti
** Gülh. Ask. Tıp Akd. ve Ortop. ve Travm. ABD. Yrd. Doç.

Aşırı ödem ve kompartman basıncında artma varsa dekompresyon için fasyatomi yapılır. Fasiyotomi özellikle lezyonun üst bölümü, ekstremitenin proksimalinde yapılır.

Amputasyon yaygın kas nekrozu gelişen olgularda düşünülmelidir.

Debridman ve dekomprasyon işleminden sonra yara açık bırakılır. Üzeri ince serum fizyolojikle ıslatılmış gaz tamponlarla kapatılır.

2. Antibiyotik tedavisi :

Yüksek doz Penicillin-G gazlı gangren tedavisinde seçkin bir antibiyotiktir. Günlük doz 4 saat ara ile intravenöz olmak üzere 40-60 milyon ünitedir.

Miks enfeksiyonlar dikkate alınarak sefalosporin, aminoglikozid, klindamisin, kloramfenikol kombine edilebilir.

3. Antitoksin tedavisi :

Polivalan gazlı gangren antitoksininin etki derecesi tartışma konusudur. Eğer antitoksin kullanılacaksa erken devrede, tanı konulur konulmaz uygulanmalıdır. Başlangıç dozu intravenöz olarak 50.000 ünitedir. Bu uygulama ameliyattan önce veya ameliyat yapılırken yapılmalıdır.

Hasta toksik tablodan kurtulmamışsa 12 saat içinde ikinci doz yapılır.

Mac Farlane geç antitoksin uygulamasının etkisiz olduğunu bildirmiştir.

4. Kan transfüzyonu ve destek tedavisi :

Hemoliz sonucu oluşan aneminin tedavisi için kan transfüzyonu yapılır. Hastanın elektrolit sıvı dengesi sağlanır.

5. Hiperbarik oksijen tedavisi :

Boerema ve Brummelkamp 1961 yılında ilk defa gazlı gangren tanısı konulan 26 olgularını hiperbarik oksijenle tedavi ettiklerini bildirdiler. Sonuçları oldukça başarılı idi. Daha sonra çok sayıda araştırıcı bu konuda başarılı sonuçlarını yayınladılar.

Hiperbarik oksijenle tedavi edilen olgularda derhal denilebilecek derecede iyileşme olmakta, sistemik toksik belirtiler süratle kaybolmaktadır. Hiperbarik oksijen :

1. Bakterinin üremesini önler.
2. Toksin yapımını durdurur.
3. Toksinleri nötralize eder.

Hitchcok'un tavsiye ettiği hiperbarik oksijen tedavisinde ilk 24 saatte 3,2 ve yarım saatlik, ikinci 24 saatte iki defa 2 1/2 saatlik, üçüncü 24 saatte ise iki defa yarım saatlik peryotlar şeklindedir. Ağır vakalarda 7-10 gün tedaviye devam edilebilir. Uygulama hiperbarik odalarda, genel anestezi altında ve 3 atmosfer basınçla yapılmaktadır.

Gühane Askeri Tıp Akademisi Ortopedi ve Travmatoloji Anabilim Dalı'nda 1978-1988 yılları arasında 7 gazlı gangren olgusu görüldü. 6 olgu diğer hastanelerden 1 olgu başka bir klinikten naklen geldi. 3 olguda trafik kazasına bağlı alt ekstremite açık, parçalı kırıkları mevcut idi. Bunlardan ikisine dizüstü amputasyon uygulandı. 1 tanesinde iki taraflı çok parçalı açık tibia-fibula kırığı mevcut idi. Hastanemize naklen gelmişti ve ikinci gün öldü.

Ateşli silah yaralanmasına bağlı 2 olgudan birinde kalça-pelvis bölgesi multipl kırığı; diğer olguda ise tibia ve femur kırığı mevcut idi. Birinci olgu öldü; ikinci olguda kalça dezartikülasyonu uygulandı.

1 olgu vasküler nedene bağlı iskemik nekroz zemininde gelişen gazlı gangren olgusuydu. Dizüstü amputasyon uygulandı.

1 olguda humerus kırığına açık redüksiyon ve internal fiksasyon uygulanmasından sonra gazlı gangren görüldü. Omuz dezartikülasyonu uygulandı.

K A Y N A K L A R :

1. BAHR, R., et. al. : Diagnose und Therapie des Gasodems. Med. Klinik 69 (1974), 859-862.
2. BRUMMELKAMP, W. H., BOEREMA, I., and HOOGENDYK, L. : Treatment of clostridial inefctions with hyperbaric oxygen drenching : a report on 26 cases, Lancet 1 : 235, 1963.

3. GRİTZE, G. : The Treatment of Gas Gangrene. Medical Corps International 1 : 51-55, 1986.

4. MAURER, G. : Vorbeugung und Behandlung beim Gasödem. Mschr. Unfallheilk. 77 (1974), 145-153.

5. NEY, R. : Klinik und Therapie des Gasödems, Wehrmed. Mschr. 12 (1968). 508-512.

6. SCHUPİSSER, J. P. : Gasbrand. Langenbeck's Arch. Chir. (1979) 348. 215.

7. SİSK, T. D. : General principles of fracture treatment campbell's operative Orthopaedics. Ed : A. H. Crenshaw. The C. V. Mosby Comp. St. Louis. 1987. 7 th ed., Vol : 3, 1557-1606.

8. TRİPPEL, O., II. RUGGİE, A. N., STALEY, C. J., and Van Elk, J. : Hyperbaric oxygenation in the management of gas gangrene, Surg. Clin. North. Am. 47 : 17, 1967.

9. WOLTER, J., U.SCHOTT, H. : Notwendige therapeutische MaBnabmen beim Gasödem Akt. Traumatologie 8 (1978) 367-374.

Uzun Süreli Topikal Dimethyl Sulfox'de Kullanımını Sistemik Etkileri

* Dr. Erol GÖKTÜRK * Dr. Sinan SEBER * Dr. Haluk ÖZAKÇE
* Dr. Eray BALTACI

Son yıllarda tıbbi literatürün gündeminde yer alan dimethyl sulfoxide (DMSO)'in, romatoid artrit, Dupuytren kontraktürü, kırık sonrası komşu eklem sertliğinin azaltılması ve iskelet kası iskemi/reperfüzyon zedelenmesinde yararlı etkileri olduğu bildirilmektedir. (1, 2, 3).

Çalışmada, tavşanlarda, DMSO'in vücut ağırlığı ve serum kalsiyum, fosfor, albumin düzeylerine etkisi araştırıldı.

GEREÇ ve YÖNTEM :

Çalışmada, ağırlıkları 1400-2100 gram arasında değişen Yeni Zelanda tipi 19 adet tavşan kullanıldı.

Tavşanların sağ uyluk ön yüzüne 1 mg/kg DMSO (Merck, Dimethyl sulfoxide) topikal olarak 20 gün süre ile uygulandı (1). 20 günün sonunda kontrol ve DMSO grubundaki tavşanların ağırlıkları saptandı. Sol femoral venden alınan kan örneklerinde serum kalsiyum, fosfor ve albumin düzeyleri çalışıldı.

Kontrol ve DMSO grubundaki deneklerde kilo kaybı ve serum kalsiyum, fosfor, albumin düzeyleri t testi ile istatistiki olarak incelendi.

BULGULAR :

Çalışmada kullanılan 19 tavşandan 6'sı çalışmanın çeşitli aşamalarında öldüer. Çalışmanın sonuna kadar izlenebilen 13 tavşandan 7'si kontrol, 6'sı ise DMSO grubunu oluşturdu.

Tavşanların vücut ağırlıklarında yaklaşık % 15 oranında kayıp saptandı. Her iki grupta deneklerdeki kilo kaybı arasında farklılık bulunmadı. Kontrol ve DMSO grubunda serum kalsiyum, fosfor ve albumin düzeyleri arasında farklılık saptanmadı ($p > 0.05$ n. s.) Tablo 1, 2, 3).

TABLO 1 : Kontrol ve DMSO grubundaki Serum Kalsiyum Değerleri.

KONTROL (mg%)	DMSO (mg%)
12.0	11.7
10.0	12.0
11.0	10.0
11.8	12.0
12.3	11.9
12.0	11.7
11.6	11.7

TABLO 2 : Kontrol ve DMSO Grubundaki Serum Fosfor Değerleri.

KONTROL (mg%)	DMSO (mg%)
5.3	5.0
4.5	5.3
4.3	4.3
5.0	4.3
4.8	5.3
4.5	4.5
5.0	

* Anadolu Üniversitesi Ortopedi ve Travmatoliji Ana Bilim Dalı.

TABLO 3 : Kontrol ve DMSO Grubundaki Serum Albumin Değerleri.

KONTROL (mg%)	DMSO (mg%)
3.2	3.3
3.2	3.5
3.5	3.3
3.3	2.8
3.0	3.2
3.2	3.3
3.3	

TARTIŞMA :

DMSO, ilk kez 1866 yılında Alexander Saytzeff tarafından bulundu. 1940'larda yaygın şekilde endüstride çözücü olarak kullanılmaya başlandı. Jacob, DMSO'ı yanık, artrit ve donuk tedavisinde kullandığını bildirdi (4). Amerika Birleşik Devletlerinde, 1964 yılında «Foid and Drug Administration» (FDA) tarafından DMSO'in klinik etkilerinin araştırılmasına izin verildi. 1980 yılından itibaren klinikte kullanılmaya başlandı (1).

DMSO, bileşiklerle kompleks yapabilme özelliğine sahiptir. Metal katyonlar, doku komponentleri, proteinler, nükleik asitler, yağlar, çeşitli ilaçlar ve hidrojen bağları ile suya karşı da kompleks yapar (5). DMSO, topikal olarak uygulandığında 5 dakikada deride, 20 dakikada iç organlarda ve 60 dakikada kemikte saptanabilir (1).

DMSO, dipolar aprotik karakateri, doymamış sülfür atomu özelliği ve metil grubundaki hidrojen atomlarını (H°) kullanabilme yeteneği ile güçlü bir serbest radikal yakalayıcısıdır. Bu özelliği nedeni ile çeşitli organların iskemi/reperfüzyon zedelenmesinde başarılı bir şekilde kullanılmakatadır. DMSO'in bunun yanısıra prostoglandin inhibisyonu, trombosit agregasyonu ve fibroblast proliferasyonunu inhibe edici etkisi vardır (1, 2, 3).

Çalışmada, tavşanların sağ uyluklarına 20 gün süre ile 1 mg/kg DMSO topikal olarak uygulandı. Deney süresi sonunda kontrol ve DMSO gruplarındaki tavşanlarda kilo kaybı ve serum kalsiyum, fosfor, albumin düzeyleri arasında farklılık saaptanmadı ($p > 0.05$ n.s.).

SONUÇ :

Çeşitli özelliklerine değinilen DMSO'in sistemik toksik etkisi olmadığı kanısına varıldı.

KAYNAKLAR :

1. More, R, C., Kabo, J. M., Dorey, F. J., et al. : The effects of dimethyl sulfoxide on posttraumatic limb swelling and stiffness. A review and an experimental study in rabbits. Clin. Orthop., 233 : 304, 1988.
2. Korthuis, R. J., Granger, D. N., Towsley, M. I., et al. : The role of oxygen-derived free radicals in ischemia-induced increases in canine skeletal muscle vascular permeability. Circ. Res., 57-4 : 599, 1985.
3. Göktürk, E., Seber, S., Özakçe, H., et al : İskelet kası iskemi/reperfüzyon zedelenmesinde dimethyl sulfoxide'in koruyucu etkisi : Tavşanlarda metabolik ve histopatolojik bir çalışma. Anadolu Tıp Dergisi (Basıma kabul edildi).
4. Dujony, M., Rizario, R., Dossovsky, N., et al. : Antiplatelet effect of dimethyl sulfoxide, barbiturates, and methylprednisolone. Ann. NY Acad. Sci., 411 : 234, 1983.
5. Kharasch, N., Thyagarajan, B. S. : Structural basis for biological activites of dimethyl sulfoxide. Ann. NY Acad. Sci., 411 : 391, 1983.

Travmatik Kirli Cilt Defektlerinin Tedavisi ve Biograft Uygulaması

* Dr. Nuri GÜLTEKİN ** Dr. Mehmet ALTINMAKAS ** Dr. Mustafa BAŞBOZKURT

Vücutta meydana gelen bir cilt defektinin kapatılması; özelliklerine göre çok çeşitli şekillerde yapılmaktadır :

— Cilt grefti uygulamaları,

— Ölülerden elde edilen derin dondurulmuş homolog cilt greftleri,

— RNA ile inkübe edilmiş ölü dana derisi greftleri,

— Liyofilize edilmiş domuz derisi greftleri,

— Lokal cilt kaydırmaları,

— Lambolar ve pediküllü flepler,

— Adale ve cilt transferleri,

— Mikrocerrahi tekniği ile özellikle Latissimus dorsi ve tensor fasya latanın vücudun başka yerlerindeki defektler için kullanılması, uygulanan başlıca yöntemlerdir.

Ancak tıbbın her dalında olduğu gibi Ortopedi ve Travmatolojide de yenilik ve gelişmeler devam etmektedir. Bütün bunlara paralel olarak, vücuttaki yaraların kapatılması için kullanılan yöntemler de günden güne gelişmektedir. Konumuz yaraların kapatılmasındaki enson yenilikler üzerine olacaktır. Son yıllarda, yaraların kesin olarak kapatılmasına kadar, geçici olarak kapatılması amacı ile yarı sentetik ve sentetik materyaller kullanılmaya başlanmıştır. Bunlar istenildiği kadar uzun süre depo edilebilmekte, her an bulunabilmekte, homojen ve heterojen greftler gibi immünolojik sorunlar yaratmamaktadır. Synthograft veya sentetik greft adı verilen bu materyallerle yara tedavisi daha kolay ve çabuk olmaktadır. Hasta; enfeksiyonlardan, uzun süren yara tedavisi ve pansumanlardana kurtulmaktadır. Özellikle kitlesel yaralanmalarda bu greftlerin büyük yararlar sağlayacağı, ameliyat sonrası takip ve bakımın kolaylaşacağı, hastaların kısa sürede mobilize edilebileceği bir gerçektir.

Yoğun klinik çalışmalar sentetik greftlerin amaçlarına ulaşabilmesi için bazı özellikleri olması gerektiğini ortaya koymuştur. Bu özellikler :

1. Porozite (Yaraya temas eedn yüzeyin süngersi yapıda olması),

2. Bakterilere karşı geçirgen olmaması,

3. Allerjik olmaması,

4. Çabuk ve kolayca bulunabilmesi,

5. Sterilize edilebilmesi,

6. Sınırsız depo edilebilme kolaylıklarının bulunmasıdır.

Sentetik greftlerin yaraya iyi uygulanabilmesi için aşağıdaki özelliklere dikkat edilmelidir.

1. Yara yüzeyine iyi uyum sağlamalı ve yapışabilmelidir.

2. Yaraya temas eden yüzeyinin delikli ve poroz yapıda olması gerekir, böylece sekresyonların absorbe olması ve granülasyon dokusunun poroz matrix içine doğru gelişmesi sağlanır.

3. Sekresyonun minimale indirilmesi, sentetik greftin yara tabanına iyi yapışması ve direnaj etkisinin bulunmaması nedeni ile gereklidir.

* G.A.T.A. Ask. Tıp Fak. Ortop. ve Travm. ABD. Doçenti
** G.A.T.A. Ask. Tıp Fak. Ortop. ve Travm. ABD. Yrd. Doç.

4. Yaranın uygun hale getirilmesi

— Mekanik temizleme, debritman, eksizyon yaparak,

— Enfeksiyonu azaltarak,

— Basal tabakada mitoz hızını arttırarak sağlanır.

Sentetik greftler iki tabakadan oluşur. Yaraya temas eden kısmı delikli bir matriks şeklindedir ve poliüretan plastik köpükten yapılmıştır. Dış tabaka ise gazlara karşı geçirgen olup bakterilere karşı geçirgen değildir. Bu tabaka teflon, poliüretan veya hidrokolloid yapısında olabilir.

Sentetik cilt greftleri uygulanırken şu noktalara dikkat edilmelidir :

1. Temiz bir yara oluşturmak için cerrahi debritman yapılması,

2. Greftin yara düzeyine tam uyacak şekilde kapatılması,

3. Hafif kompresif bandaj uygulanması,

4. 24 saat sonra bandaj ve greftin değiştirilmesi,

5. Periostsuz kemik, kılıfsız tendon ve sinirler üzerine greft uygulanmamalıdır.

6. Aşırı kokulu sekresyon olan enfekte yaralara uygulanmamalıdır.

Yumuşak doku kaybı ile birlikte olan açık kırıklarda yıkama, eksizyon, debritman ve eksternal fiksatör uygulanmasındana sonra synthograft uygulanır. Konulan sentetik greft tam yumuşak doku defektinin alanı kadar olmalı ve hafif kompresif sararak yara üzerine tesbit edilmelidir. Sentetik greft hergün steril şartlar altında değiştirilir. Ortalama 4-7 gün sonra yara kalıcı cilt grefti ile kapatılacak duruma gelir.

Ortalama 4-7 gün sonra kalıcı cilt grefti ile kapatılacak duruma gelen yaraların kapatılmasında ençok kullanılan yöntem Otolog cilt greftleridir. Ancak greftlenecek alanın çok geniş olduğu durumlarda alınan greftin kafes örgüsü (Meshgraft) şekline getirilmesi ile alınan greftten çok daha büyük defektler kapatılabilir.

Greftin uygulanacağı bölgeye, yaranın durumuna ve defektin genişliğine göre; grefti 1,5 kat ile 9 kat arasında genişletmek mümkündür. Fakat estetik nedenlerle ve iyileşme süresi bakımından en uygunu 1,5 ile 3 kat genişletilmesidir. Bu şekilde çok geniş cilt defektlerinin kapatılması mümkündür. Özellikle yanıklarda meydana gelen geniş cilt defektlerinde ilave bir cilt kaybı ve yara oluşturulması minimuma indirilmektedir.

Cilt greftleri normal elektrikli dermatomla elde edilir.

Bundan sonra özel bir alet yardımı ile greft belirlenen ölçüde delinerek genişletilir. Bu şekildeki greftler MESHGRAFT denilmektedir.

Nekrotik yaralarda yeterli hemostaz sağlamaya çalışılmasına rağmen, olabilecek yara sekresyonu ve küçük kanamalar gibi grefti başarısız kılan etkenler Mesh greft uygulanmasında ortadan kalkar. Mesh greft gözenekleri direnaj için çok uygundur. Mesh greftlerde kontraksiyon yoktur. Diğer greftler gibi kenarları yaraya sütüre edilir. Greft uygunlandıktan kısa bir süre sonra yara yüzeyine yapışır; beslenmesi difüzyonla başlar, 3-5 gün sonra kapiller bağlantı tamamlanır ve iyileşme sağlanır. Bu sürede ekstremitelerin eksternal fiksatör veya alçı atellerle tesbiti gereklidir.

Yara greftlendikten sonra 5-10 gün açılmaz; fakat günlük koku, ağrı, çevre cilt rengi v.s. kontrol edilerek enfeksiyon olup olmadığı izlenir.

İlk pansuman, greft üzerindeki gazlar serum fizyolojik ile iyice ıslatılarak çıkarılır. Greft Betadine solüzyonu ile boyanır, tekrar kapatılır. 12. veya 14. günden itibaren üzeri açık bırakılır.

Gülhane Askeri Tıp Akademiis Ortopedi ve Travmatoloji Anabilim Dalı'nda 1980 yılından beri geniş cilt defekti bulunan kirli yaralarda kulanılan biografilere klasik pansuman uygulanan olgulara göre daha hızlı ve etkili sonuç alınmaktadır. Ayrıca dekubitis yaralarının tedavisinde de sentetik greftler uygulanmakta ve başarılı olmaktadır.

KAYNAKLAR :

1. Alexander, J. W., McMillan, B.G., Law, E, et all : Treatment of severe burns with widely meshed skin autograft and meshed skin allograft overlay. J. Trauma. 21 : 433, 1981.
2. Betz. A., D. Wilker, F. Eitel, L., Schweiberer (1983) : Der Hauter satz als vorübergehende MaBname beim posttraumatischen Gewebsdefekt, Orthopadie 12 : 193-204.
3. Huchzermeier, P., Klammer, H. L. : Split Skin Grats and Mesh Graft. Application, Preparation and Care, Medical Corps International 6 : 15-20, 1987.
4. Knapp, U. (1987) : Tierexperimentelle Untersuchungen zur Behandlung frischer Defektwunden mit verschiedenen Hautersatz materialien, Akt., Traumatol. 8 : 347-358.
5. Weise, K., S. Weller (1981) : Behandlungsergebnisse einer Ver gleichsstudie von Hautersatzmaterialien aus Polyurethan, Akd., Traumatol. 11 (1981) : 1-6.
6. Weise, K., Weller, S. : Temporary Wound Coverage : Selecting and Using Synthografts. Medical Corps International 6 : 5-10, 1987.

Ortopedi ve Travmatoloji Ameliyatlarında Preoperatif Sefazolin Uygulaması

* Dr. Sıtkı PERÇİN ** Dr. A. Kadir AKBAŞ *** Dr. Leman AKBAŞ

Günümüzde postoperatif enfeksiyonları önlemek amacıyla antimikrobial ajanlar, yaygın olarak kullanılmaktadır. Biz, bu çalışmamızda preoperatif tek doz antibiyotik uygulanmasının postoperatif uzun süreli antibiyotik uygulamasına göre avantajlarını göstermeye çalıştık

Cumhuriyet Üniversitesi Tıp Fakültesi Ortopedi ve Travmatoloji kliniğinde cerrahi tedavi gören 228 hastada profilaktik antibiyotik kullanımı, prospektif olarak değerlendirildi. Hastalara randomize bir şekilde preoperatif olarak sefazolin veya postoperatif olarak amoksilin 1 gentamisin verildi. Aynı zamanda turnike uygulamanın postoperatif yara enfeksiyon insidensi üzerinde etkisinin olup olmadığına bakıldı.

MATERYAL VE METOD :

Kliniğimizde Şubat 1988 - Mart 1989 tarihleri arasında cerrahi tedavi gören tüm hastaların çalışmamız kapsamına alınması planlandı. Ancak aşağıdaki özelliği olan hastalar, çalışma kapsamına alınmadı.

1) Antibiyoterapi gerektirecek derecede aktif enfeksiyonlular,

2) Başlangıçta kirli-kontamine yarası olanlar,

3) Kalıcı protez uygulanacak olan hastalar,

4) Diabetis mellitus, böbrek yetmezliği, malignite, konjestif kalp yetmezliği gibi postoperatif yara enfeksiyonu insidensini etkileyebilecek ciddi sistemik hastalığı olanlar.

Çalışmamız kapsamındaki tüm hastalara eritrosit, sedimantasyon hızı, tam kan sayımı, kanda üre, kreatinin, serum elektrolit, SGOT, SGPT ve şeker seviyeleri, akciğer grafisi, tam idrar tahlili ve 40 yaş üzerindeki hastalarda EKG tetkiki rutin olarak yapıldı. Hastalara, pistoperatif olarak vücut ısısında artma, yara enfeksiyonları, pnömoni, sepsis gibi sistemik enfeksiyonlar, septik artrit ve flebit yönünden dikkatle izlendiler.

Postoperatif enfeksiyonu, sistemik enfeksiyon, major yara enfeksiyonu ve minör yara enfeksiyonu olarak üç grupta değerlendirdik. Major yara enefksiyonunu, eritem ve kültür pozitif pürülan akıntı olarak; minör yara enfeksiyonunu ise yara etrafında ödem ve eritem gösteren veya dikiş yerinde abse, yara dudaklarında minimal açılma ve kültür negatif, akıntı olarak tanımladık.

Çalışmanın başlangıcında her bir hastaya numara verildi. Her bir numara önceden gelişigüzel sefazolin veya amoksilin 1 gentamisin grubuna verilerek düzenleme yapıldı. 1 gramlık sefazolin uygulaması, anestezi için açılan damar yoluyla operasyondan 15-20 dakika önce yapıdı. Amoksilin erişkinlere 8 saatte bir 500 mg., çocuklara ise yine 8 saat arayla ve 50 mg./kg. dozda oral yoldan verildi. Gentamisin, 3-5 mg./kg. dozda 12 saat arayla İ.M. olarak verildi. Her iki antibiyotiğe de postoperatif 5 gün devam edildi.

Her iki gruptaki hastalar, operasyon cinsine göre küçük - büyük - orta ve turnike uygulanıp, uygulanmamasına göre de turni-

* Cumhuriyet Ü. Tıp F. Ortopedi ve Travmatoloji ABD. Yrd. Doç.
** Cumhuriyet Ü. Tıp F. Ortopedi ve Travmatoloji ABD. Arş. Gör.
*** Cumhuriyet Ü. Tıp F. Farmakoloji ABD. Arş. Gör.

keli - turnikesiz diye sınıflandırılarak karşılaştırıldı. Turnikeli hastalara İ. V. sefalozin, turnike uygulanmadan 20 dakika önce verildi.

Çalışmamızdaki her bir hasta grubu için profilaktik tedavi giderleri de, o dönem fiatlarına göre hesaplandı.

Elde ettiğimiz veriler İstatiksel olarak Fischer'in Ki-Kare testine göre değerlendirildi.

BULGULAR :

Çalışmamız için 238 hasta uygun görüldü. Ancak yetersiz takip nedeniyle sefazolin grubundan 2, amoksilin 1 gentamisin grubundan 4, ölüm nedeniyle 3, cerrahi yaranın muhtemel kontaminasyonu olduğu düşünülerek de 1 hasta çalışma kapsamından çıkarıldı. Böylece 10 hastanın eliminasyonu sonucu, istatistiksel analiz için geriye 117'si sefazolin, 111'i amoksilin 1 gentamisin grubunda olmak üzere toplam 228 hasta çalışmaya alındı.

Sefazolin ve amoksilin 1 gentamisin gruplarında cerrahi girişim cinsleri ve enfeksiyon oranları, Tablo I'de gösterildiği gibidir. Tablodan da anlaşılacağı üzere major ve minör yara enfeksiyonları, sefazolin uygulunan grupta daha az görüldü. Fakat bu değerler, istatistiksel olarak analamlı değildi. ($p > 0,05$).

Her iki grupta da sistemik enfeksiyona rastlanmadı.

Seafzolin veya amoksilin 1 gentamisin uygulanan gruplardaki postoperatif enfeksiyon oranı, turnikeli veya turnikesiz hastalara göre ayrıca değerlendirildi. Sonuçlar Tablo 2'de görüldüğü gibidir. Turnikeli ve turnikesiz hastalar arasındaki postoperatif enfeksiyon oranları da istatistiksel olarak anlamsızdı.

Hastaların yaptıkları ilaç ödemelerinin incelenmesi; sefazilin uygulanan grupta antibiyotik profilaksisinin, diğer gruba göre % 68,75 oranında daha ucuz olduğunu gösterdi.

TARTIŞMA :

Ortopedik cerrahi yaraları, kontamine etme olasılıkları yüksek olan stafilokok aereus, stafilokok epidermidis ve streptokoklar gibi mikroorganizmalara karşı yöneltilen profilaktik antibiyotik rejimlerinin postoperatif enfeksiyon insidensini azaltmada etkili oldukları gösterilmiştir (1, 2). Halen ülkemizdeki birçok klinikte hastalara postoperatif ortalama bir hafta süre ile antibiyotik uygulanmasına rağmen Stone ve arkadaşları (3), ameliyattan sonraki günlerde antibiyotik uygulamanın hiçbir avantajı olmadığını göstermişlerdir.

Bizim uygulamamızda olduğu gibi preoperatif olarak tek doz antibiyotik vermenin şu avantajları vardır.

1) İlaca daha erken başlamak, rezistan bakterilerin ortaya çıkmasına yol açabilir, anestezi sırasında verilen antibiyotikle bu problem önlenmiş olur (1, 4).

2) Preoperatif uygulanan antibiyotiklerle yara enfeksiyon insidensi azaltılır.

3) Bu uygulama ile olması muhtemel bir antibiyotik anaflaksisi daha rahat önlenebilir.

Sefalosporinler, diğer antimikobial ajanlara göre daha az toksititesi olan bir ilaç grubudur. Ayrıca birçok klinik deneyimler sonucu sefalosporin grubunun, tek başına uygulanan ajanlara veya antibiyotik kombinasyonlarına göre eşit ya da daha fazla koruma sağladığı anlaşılmıştır (5, 6, 7). Ortopedik ameliyatlarda görülen stafilokok ve streptokokların çoğu için sefazolin düzeylerinin, minumum inhibitör konsantrasyonun üstünde olduğu gösterilmiştir Operasyondan önce İ. V. olarak verilen sefazolinle kemik, sinoviyal sıvı ve serumda elde edilen konsantrasyonlar, bu organizmalar için tedavi edici aralıktadır (8). Sefazolinin serum yarılanma ömrü nisbeten uzun olup, yaklaşık 2 saat kadardır (1, 7, 8, 9, 10, 11). Buna bağlı olarak sefazolinin daha uzun süreyle serumda kalması ve kemik, sinoviyal sıvı ve hematomda etkin konsantrasyonlarda bulunması, özellikle uzun süreli ameliyatların pro-

TABLO 1 : Major ve Minör Yara Enfeksiyon Oranları İle Cerrahinin Tipleri (Sefazolin ve Amoksilin + Gentamisin Uygulanan Gruplarda)

Cerrahi Tipi	Sefazolin'li Grup					Amoksilin + Gentamisin'li Grup				
	Major yara enfeksiyon	Majör yara enf. %	Minör yara enf. %	Minör yara enf. %	Toplam	Major yara enf.	Major yara enf. %	Minör yara enf.	Minör yara enf. %	Toplam
Küçük	0	0	1	5	20	1	4.34	2	8.69	23
Orta	1	2	3	6	50	1	2.70	5	13.51	37
Büyük	2	4.25	4	8.51	47	3	5.88	8	15.68	51
Toplam	**3**	**2.56**	**8**	**6.3**	**117**	**5**	**4.50**	**15**	**13.51**	**111**

TABLO II : Majör ve Minör Yara Enfeksiyon Oranları İle Turnike Kullanımı Arası İlişki (Sefazolin ve Amoksilin + Gantamisin Uygulanan Gruplarda)

Turnike Kullanımı	Sefazolin'li Grup					Amoksilin + Gentamisin'li Grup					
	Hasta sayısı	Major yara enf.	Major yara enf. %	Minör yara enf.	Minör yara enf. %	Hasta sayısı	Major yara enf.	Major yara enf. %	Minör yara enf.	Minör yara enf. %	Toplam
Turnikesiz	60	1	1.66	4	7.01	53	2	3.77	8	15.09	110
Turnikeli	57	2	3.50	4	6.66	58	3	5.17	7	12.06	118

fiaksisinde tercih edilmesine neden olmuştur. (1, 7, 9, 11). Scheurman, sefazoinin kemik konsantrasyonlarını turnikesiz hastalarda turnikelilere göre daha yüksek bulmuştur (8). Bizim turnike uyguladığımız sefazolinli grupta major yara enfeksiyonunun daha yüksek oranda görülmesi de bu düşünceyi doğrulamaktadır (Tablo II).

Bulduğumuz sonuçlar, istatistiksel olarak anlamlı çıkmamakla birlikte; postoperatif enfeksiyonu önlemek açısından preoperatif 1 gram İ. V. sefazolin uygulanmasının postoperatif 5 gün süreli amoksilin 1 gentamisin kombinasyonuna göre daha etkili olduğunu göstermektedir. Ayrıca bu tür uygulamanın antibiyotiklere karşı rezistansı azalttığı, daha ucuz, daha kolay ve hasta için daha az zararlı bir uygulama olduğuna da dikkatleri çekmek isteriz.

K A Y N A K L A R :

1. Mader, J. T., Cıerny G. : The Principle of the use of Preventive Antibiotics. Clinical Orthopaedics and Related Research. 190 : 75-82, 1984.
2. Boyd, R. J., Burke, J. F. : Double-Blind Clinical Trial of Prophylactic 1251-1258, 1973.
3. Stone, H. H., Haney, B. B., Kolb, C. D.: Prophylactic and Preventive Antibiotic Therapy-Tming, duration and economics. Ann-Surg., 189 : 691-699, 1979.
4. Alexander, J. N., Altemeier. : Penicillin Prophylaxis of Experimental Staphylococcal Wound Infections. Surg. Gynec. and Obstet. 120 : 243-254, 1965.
5. Soto-Hall, R., Saenz, C., Leichem, J. Jımenez, K. : Prophylactic use of Antibiotics in Orthopaedic Surgery (A ten-year study). Annual Meeting of the Western Orthopedic Association, 1976.
6. Burnett, J. W., Gastilo, R. B., William, D. N. : Prophylactic Antibiotics in Hıp Fractures. Bone and Joint Surg. 62-A : 457-462, 1980.
7. Richard, O. T., Charles, N. : Principles of Antibiotic Using. Clinical Orthopaedics and Releated Research. 190 : 31-35, 1984.
8. Scheurman, D. J., Hırschman, H. P. : Cefazolin Consentrations in Bone and Synovial Fluid. Bone and Joint Surg. 60-A : 359-362,
9. Thompson, R. L., Wright, A. J. : Cefalosporin Antibiotics, Mayo Clin Proc. 58 : 79-87, 1983.
10. Bergeron, H. D., Brush, J. L., Bactericidal Activitionel Pharmacology of Cefazolin Antimicrob Agents Chemather. 4 : 396 - 401, 1973.
11. Jones, S. : Cephalosporins For Prophylaxis in Operative Repair of Femoral Fractures. Bone and Joint Surg. 67-A : 921-924, 1985.

PMMA'nın Karaciğer Fonksiyonları Üzerine Olan Etkileri

* Dr. Ahmet EKİN ** Dr. Mehmet TİNER *** Dr. Meral FADILOĞLU
**** Dr. Hasan TATARİ

Polimetil metakrilat, makromoleküller den olumuş bir plastik materyaldir. Monomeri, metilmetakrilattır ve bu kimyasal yapı olarak metakrilik asidin metil esteridir.

Polimetil metakrilat, Ortopedik Cerrahiye ilk kez 1946'da Robert ve Jean Judet kardeşler tarafından, kendilerinin Perspex veya Plexiglas femur başı protezlerinin tanıtımıyle beraber girmiştir. Bugün, Ortopedik Cerrahi'de, protez komponentlerinin tesbitinde, PMMA oldukça önemli bir ajandır ve yaygın bir kullanım alanına sahiptir.

PMMA'nın yaygın biçimde Ortopedik Cerrahi'ye girmesiyle beraber bu polimerin peroperatif ve postoperatif yan etkileri ve komplikasyonları, dikkat çekmeye başlamış ve 1970 yılından itibaren bu konuya yönelik invivo ve in vitro çeşitli, kapsamlı çalışmalar yapılmıştır.

PMMA'nın lokal etkilerinden en önemlisi, polimerize olan monomerin gram başına ortalama 130 kalorilik bir ısı saldığı gösterilmiştir (1973 - Meyer ve ark).

PMMA'nın polimerizasyonu sırasında, kullanılan monomerin yaklaşık % 0.7-1.11'inin polimerize olmadan kaldığı ve bunun sistemik dolaşıma katıldığı gösterilmiştir (Ritter 1972; Phillips 1973; Holland ve ark 1973; Pahuja 1974). Sistemik dolaşıma katılan monomer, toksik etkileri yaratmakta ve preoperatif olarak hidrasyonu iyi düzenlenmeyen hastalarda ortaya çıkan vazodilatasyon sonucu tehlikeli olabilecek bir hipotansiyon oluşturmaktadır. Ayrıca, intrafemoral olarak basınçlı biçimde sıkıştırılan PMMA, intrafemoral basıncı yüksetmekte ve bu durumda da sempatik bir uyarı ile hipotansiyon meydana gelmektedir. Bu nedenle de değişik uygulamacılar tarafından basınçsız aplikasyonu sağlayacak cihazlar geliştirilmiştir.

Protezin sementlenmesi sırasında, açığa çıkan total akrilik monomer miktarı, sementin karılması ile implantasyon arasında geçen zamana, kullanılan akrilik hamur miktarına, yüzeyel emilim alanına ve bu alanın kanlanmasına bağlıdır.

Modig ve ark.nın 1975 yılında yaptıkları çalışmada, İ. V. monometil metakrilat infüzyonlarının pıhtı oluşturma etkisinin olmadığı, trombosit agregasyonu ve akciğerlerde fibrin birikimine yol açmadığı, pulmoner ve sirkülatuar fonksiyonlara hiçbir etkisi olmadığı gösterilmiştir. Bu nedenle, hiperkoagülabilite belirtileri, trombosit ve fibrinlerin akciğerlerde birikmesi, yağ embolisi, pulmoner ve sirkülatuar disfonksiyonların nedeninin başka mekanizmalar olduğu ve bunun da protezin impaksiyonu sırasında, çok yüksek intramedüller basınçlara ulaşıldığında, kemik iliği dokusundan açığa çıkan tromboplastik ürünlerin kan akımına karışmasını da kapsadığı ve bunun da pulmoner mikroembolilerle pulmoner ve sirkülatuar disfonksiyonlara yol açtığını göstermişlerdir.

1984 yılında, Ritter, Gioe ve Sieber, PMMA'nın karaciğer üzerine olan toksik etkilerini incelemişler ve yaptıkları çalışmada, PMMA uygulanan hastaların % 13'ünde preoperatif erken dönemde, karaciğer enzimlerinde, yükselmeler olduğunu göstermişlerdir. Bu etkinin, dolaşıma katılan monomerin yarattığı idiosenkratik etkiye bağlı olduğunu ve hepatosellüler disfonksiyon yarattığını ve bu etkinin monomer dozu ile iişkili olmadığını belirtmişlerdir.

* D. E. Ü. Tıp Fak. Ort. ve Trav. ABD. Yard. Doç.
** D. E. Ü. Tıp Fak. Ort. ve Trav. ABD.Profesörü.
*** D.E.Ü. Tıp Fak. Biokimya ABD. Öğr. Üyesi
**** D. E. Ü. Tıp Fak. Ort. ve Trav. ABD. Araştırma Görevlisi

1988 yılında ise, Pople ve Hugh Phillips, yaptıkları klinik çalışmada, postoperatif erken dönemde, kullanılan sement dozuna bağlı olarak, karaciğer fonksiyonlarında, (SGOT, SGGT, Alkalin fosfataz, Allanin transferaz, Aspartat transferaz) belirgin bozulma olduğunu ve bu etkinin kullanılan sement dozu ile ilişkili oduğunu ortaya koymuşlardır. Bu noktadan hareketle, araşatırmacılar, Ritter'den sonra tekrar Cement Hepatiti terimini ortaya atmışlardır.

PMMA'nın monomeri, kimyasal yapı olarak kloroforma benzeyen, lipid eritici özellikte hepatotoksik bir maddedir. İn vitro-hayvan deneylerinde, karaciğere direkt olarak verilmesi halinde, yağlı dejenerasyon meydana getirdiği gösterilmiştir İnsanlarda, cerrahi amaçlarla kullanımda, bu derecede yüksek doz monomer ile karaciğerin karşılaşması söz konusu olmamakla beraber major cerrahi girişimlerde kullanılan hepatotoksik etkili antibiotikler ve anestezik maddelerin, monimerin etkisiyle birleşmesi sonucu önemli bir hepatotoksik potansiyel ortaya çıkmaktadır.

İn vivo hayvan deneylerinde, i. v. olarak monomerin verilmesi sonucu, mikroskobik olarak karaciğerde akut sinüzoidal konjesyon, nadiren kanama odakları ve subkapsüler alanda karaciğer hücre nekrozu izlenmiştir. Yer yer ödem saptanmış, ancak karaciğerde arkitektür olarak bozulma olmadığı belirtilmiştir.

MATERYAL VE METOD :

Bu çalışmada, 40-60 yaşları arasında, 13 kadın, 5 erkek hasta değerlendirildi. 12 hastaya sement uygulandı; 6 hastaya sement uygulanmadı ve kontrol grubu olarak kullanıldı. Hiçbir hastamızın hastanemize başvurudan önce, karaciğer ile ilgili bir sorunu yoktu. (Geçirilmiş hepatit, diabet, siroz, alkolizm, geçirilmiş büyük travma, kollagen hastalık, vb...). Hastalarımızın hiçbiri, daha önce anestezi almamıştı.

Çalışmada değerlendirilen 18 hastanın (1989 yılı ilk 6 ayı içinde), preoperatif, 5. gün ve postiperatif 10. gün karaciğer fonksiyon testleri incelendi (Total bilirübin, direkt bilirübin, total protein, albümin, GGT, SGOT, SGPT, alkalin fosfataz, protein elektroforezi). Preoperatif ve postoperatif değerler karşılaştırıldı. Sonuçlar, istatistiksel olarak karşılaştırıldı.

SONUÇLAR :

Çalışma sonucunda, total ve direkt bilirübin değerlerinde, preop. ve postop. değerler arasında, önemli bir fark tesbit edilmedi. Kontrol grubunda da, aynı şekilde patolojik değer saptanmadı.

Total protein değeri ölçümlerinde, 4 hastada postop. 5. gün saptanan düşüş değeri, ortalama 5.7 (5.6-5.8) idi.

GGT değerlerinin ölçümündeyse, deney grubu değerlendirmesinde, 4 hastada preop. hafif derecede yüksek değerler saptandı. Ortalama değer 61.5 (45-164) idi. Postip. 5. günde, 5 hastada GGT değeri yüksekti ve ortalama değir 77.6 (45-160) idi. Postop. 10. günde, bu hastada yüksek olan GGT değerleri, yüksek olarak devam etti; ortalama değer 73.8 (42-160) idi.

Kontrol grubunda ise, sadece 2 hastada, postop. 10 günde, ortalama 48.5 lik bir değer saptandı.

SGOT değerlendirmesinde, postop. 5. günde, 6 hastada yükselme tesbit edildi. (ortalama 86.5) Postop. 10. gündeyse, bunların 3 ünde değer yüksek olarak devam etti (ortalama 51). Kontrol grubunda ise, 1 hastada hafif derecede yüksek olan preop. değer (55), postop. aynı değerde yüksek olarak devam etti.

SGPT değerlendirmesinde, postop. 5. gün 3 hastada, ortalama 61 olan yüksek değerler, postop. 10. gün tüm hastalarda normal değerlerdeydi. Kontrol grubundaysaa, preop. ve postop. değerlerde değişiklik olmadı.

Alkalin fosfataz değerlendirmesinde, postop. 5. gün, 3 hastada ortalama 151 olan yükselme, postop. 10. gün, yine aynı hastalarda, ortalama 135 değerinde idi ve kontrol grubunda da postop. 10. günde, 2 hastadaa, ortalama, 183 lük bir değer saptandı. Bu hastaların preop. değerleri, normal sınırlarda idi.

Albümin değerinde olan düşme dikkati çekiyordu. Deney grubunda preop. 2 hastada, düşme (ortalama 3.05) mevcuttu. Postop. 5. gün, 6 hastada, (ortalama 2.92), 10. gün ise, 4 hastada (ortalama 2.33) düşme saptandı. Kontrol grubunda ise, tüm değerler normal idi; postop. 5. gün, 2 hastaada düşüş, 10. gün yine aynı hastalarda düşüş izlendi (ortalama 2.93).

Gama globülin değerlerinin incelenmesinde, preop. 4 hastada olan yükselme, (ortalama 1.60), postop. 5. gün 6 hastada yüksek olarak devam etti (ortalama 1.76). 10. gün ise, ortalama 2.33 ile yüksek olarak izlendi.

Kontrol grubunda ise, preop. 1 hastada yüksek (1.68) iken, postop. 5 . ve 10. gün, 2 hastada yüksek devam etti. (ortalama 1.59 ve 2.0).

Albümin-Globülin oranı ise, deney grubunda, preop. 7 hastada düşük (ortalama 1.33), postop. 5. günde, 9 hastada (ortalama 0,92); 10. gün ise 10 hastada (ortalama 0.95) düşük bulundu. Kontrol grubundaysa, preop. 3 hastada olan düşme (ortalama 1.02), postop, 5. ve 10. günlerde, tüm hastallarda düşük olarak bulundu.

TARTIŞMA :

Hastalarımızın karaciğer fonksiyonlarının ayrıntılı biçimde incelenmesiyle, deney ve kontrol grubumuzda preop. ve postop. değerler arasında saptanan farklar şu önemli sonuçları göstermektedir :

— Özelikle karaciğer yıkımının en spesiifk sonuçlarını veren GGT ölçümü sonuçlarında, deney grubunda preop. 2 hastada (% 16) hafif derecede olan yükselme, postop. 5. günde, 4 hastada (% 33), 10. günde 4 hastada (% 33) yüksek kalmıştır. Kontrol grubundaysa, postop. 5. gün 4 hastada (% 66), 10. gün ise 2 hastada (% 33) yükselme saptanmıştır.

— Diğer testlerde alınan sonuçlarda da yükselmeler saptanmış, deney ve kontrol grupları arasında istatistiksel olarak fark izlenmemiştir.

— Bu testlerden özellile karaciğer yıkımı için spesifik olan protein elektroforezi sonuçlarında, deney ve kontrol grupları arasında, preop., postop. 5. ve 10. günde yükselmeler ve düşmeler saptanmıştır. Bu yükselme ve düşmeler, karaciğer yıkımı için spesifiktir. Ancak bu düşüş ve yükselmelerin deney ve kontrol grubunda beraberce olması ve aradaki farkın istatistiksel olarak önemsiz olması, karaciğerde oluşan, ve ileri derecede olmayan yıkım olayı, sement uygulanması sırasında, dolaşıma katılan monomerin etkisine bağlanamamıştır.

Bu patolojik kabul edilebilecek değişimler, postop. 10. gün sonuçlarında belirgin bir düzelme göstermektedir.

Bu nedenle sonuçta meydana gelen değişimleri, travmaya, anestezi uygulamasına ve postop ortaya çıkan elektrolit imbalansı ve beslenme bozukluğuna bağlamak mümkündür. Elde edilen bu sonuçlar, 1984'te Ritter ve ark., 1968'de Pople ve ark.nın sonuçları ile çelişkili bulunmuştur. Hastalarımıza, postop. dönemde, proflaktik amaçla kullanılan düşük doz Heparin ve Rheomacrodex'in burada etkisinin olup olmadığı dikkati çeken bir noktadır. Bu heparinizasyon ile trombolik olayların tedavisinin yapılması, monomerin yaratacağı toksik değişiklikleri ne yönde tedavi etmiştir. Bu konuda, daha ayrıntılı ve moleküler düzeyde çalışmalarımıza devam etmekteyiz.

TESTLERDEKİ NORMAL DEĞERLER

TEST	NORMAL DEĞER
Total bilirübin	1.1 mg/dl (üst sınır)
Direkt bilirübin	01.1 mg/dl (üst sınır)
Total protein	6-8 gr/dl
Serum albümin	3.5-5.5 gr/dl
SGOT	40ü/1t (üst sınır)
SGPT	50ü/1t (üst sınır)
GGT	40ü/1t (üst sınır)
Alkalin fosfataz	40-120 ü/1t
Albümin (elektrof)	3.2-5.0 ü,
Alfa 1 globülin	0.1-0.4 ü.
Alaf 2 globülin	0.6-1.0 ü.
Beta globülin	0.6-1.3 ü.
Gama globülin	0.7-1.5 ü.
Alb. - Glob. oranı	1.5-2.2

KONTROL GRUBU (PATOLOJİK SONUÇLARIN ORTALAMASI)

TEST	Preop. 1. gün	Postop. 5. gün	Postop. 10. gün
Total bilirübin	———	———	———
Direkt bilirübin	———	———	1 hasta 0.32
Total protein	———	———	———
Serum albümin	2 hasta ort : 3.05	———	———
SGOT	1 hasta 55	2 hasta 56	1 hasta 103
SGPT	———	———	1 hasta 117
GGT	———	2 hasta ort : 47.4	2 hasta ort : 48.5
Alkalin fosfataz	1 hasta 181	2 hasta ort : 149.5	2 hasta ort : 183
Albümin (elektrof)	———	2 hasta ort : 2.98 düşme	3 hasta ort : 2.93 düşme
Alfa 1 globülin	1 hasta 0.48	———	1 hasta 0.43
Alfa 2 globülin	3 hasta ort : 1.08	1 hasta 1.55	2 hasta ort : 1.17
Beta globülin	———	———	———
Gama globülin	2 hasta ort : 1.68	1 hasta 1.59	2 hasta ort : 2.0
Alb.-Glob. oranı	1 hasta 1.02	6 hasta ort : 1.02 düşme	6 hasta ort : 0.92 düşme

DENEY GRUBU (PATOLOJİK SONUÇLARIN ORTALAMASI)

TEST	Preop. 1. gün	Postop. 5. gün	Postop. 10. gün
Total bilirübin	———	1 hasta 1,56	———
Direkt bilirübin	———	1 hasta 0,42	———
Total protein	———	4 hasta ort : 5.7	———
Serum albümin	1 hasta 3,1	———	5 hasta ort : 2,83 düşme
SGOT	———	4 hasta ort : 86,5	2 hasta ort : 50.6
SGPT	1 hasta 64	2 hasta 61	———
GGT	2 hasta ort : 47.3	4 hasta ort : 47.6	4 hasta ort : 73.8
Alkalin fosfataz	1 hasta 139	2 hasta ort : 163	1 hasta 148
Albümin (elektrof)	2 hasta ort : 3.05 düşme	5 hasta ort : 2,93 düşme	1 hasta 2.83
Alfa 1 globülin	3 hasta ort : 0.45	———	———
Alfa 2 globülin	3 hasta ort : 1.17 1 hasta 0,54 düşme	———	2 hasta ort : 1,25 2 hasta ort : 0.39 düşme
Beta globülin	———	———	2 hasta ort : 1,60
Gama globülin	4 hasta ort : 1.60	3 hasta ort : 1.76	3 hasta ort : 1.88
Alb.-Glob. oranı	8 hasta ort : 1,006 düşme	6 hasta ort : 0.92 düşme	8 hasta ort : 0.88 düşme

K A Y N A K L A R :

1. Convery F. R., Gunn D. R., Hughes J. D., Martin W. E. The relative safety of the PMMA: a controlled clinical study of randomly selected patients treated with Charnley and Ring Total hip replacements. J. B. J. S. 1975 - 57-A.
2. Feith R Side efects o acrilic cement implanted into bone. Acta. Orthop. Scand. 1975 : Suppl. 161.
3. Holland. C. J., Kim K. C., Malik M. I., Ritter M A., A histologic and hemodynamic study of the toxic effects of Monomeric Methyl Metacrilate. Clin. Orthop. 1973. P0 : 262-70.
4. Homsy C. A., Tullos H. S., Anderson M. S., Some physiological aspects of prosthesis stabilization with acrylic poylmer. Clin. Orthop. 1972 : 83-317-28.
5. Mc Loughlin R E., Di Fazio C. A., Hakala M., Blood clearance and acute pulmonary toxicity of methyl metacrylate in dogs after situmulated artroplasty and intravenous injection. J B. J. S. (Ame.) 1973; 55-A.
6. Phillips H., Cole P V., Lettin A. W. F., Cardiovascular effects of implanted acrylic bone cement. Br. Med J 1971; 3.460-1.
7. Modig J., Busah C. J., Effects of graded infusions of Monomethyl Metacrylate on Coagulation, Blood lipids, Respiration and Circulation, Clin Orthop., 113, Nov-1975.
8. Pople Ion, Phillips Hugh; Bone cement and the liver, J. B J. S. (Br) 70-B, 1988.
9. Ritter M. A., Gioe T. J., Siebe J M.; Systemic effects of PMMA, Acta. Orthop. Scand. 1984; 55 : 411-3

Kronik Osteomyelitlerin Tedavisinde Uygulanan Gentamisin Zinciri Aplikasyonunun Sonuçları

* Dr. Turgay ER,
Dr. Melih BOYACIOĞLU

Kronik osteomyelitler yıllardan beri ortopedistlerin korkulu rüyalarının başında gelmektedir. Tedavileri için çok çeşitli metodlar uygulanmasına karşın sonuçlar hala yüzgüldürücü olmaktan oldukça uzakatır. Bu konuda küretaj, sekestrektomi, fistülektomi, devamlı irrigasyon gibi yöntemler yaygın olarak kullanılmakta olup son yıllarda gentamisin zinciri aplikasyonu ve hiperbarik oksijen tatbikatı gibi uygulamalar da gündeme gelmiştir.

Biz bu çalışmamızda gentamisin zinciri uygulamasını, uygulama yöntemlerini karşılaştırmak suretiyle inceledik

MATERYAL — METOD :

İstanbul Baltalimanı Kemik Hastalıkları Hastahanesinde 1986-1989 yılları arasında kronik osteomyeliti olan 26 hastaya gentamisin zinciri aplikasyonu uygulandı Hastaların yarısında zincir 3 hafta sonra her gün birer boncuk çekilmek suretiyle çıkartılırken diğer yarısında zincir 3 ay süre ile kaldı ve bilahare ikinci bir ameliyatla çıkartıldı.

Kullandığımız zincirde bir boncuğun çapı 7 mm olup bu boncukların her biri 4,5 mg. gentamisin bazına eşdeğer olan 7,5 mg. gentamisin sülfat ile 20 mg. zirkonyum oksit ihtiva eden metil metakriat-metil akrilat kopolimerinden ibaretti.

Gentamisin zinciri aplikasyonu için endikasyonlarımız kronik hematojen osteomyelit, posttravmatik osteomyelit, enfekte osteosentezler ve enekte psödoartrozlar idi. Akut hematojen osteomyelitlerde ve patolojik kırıklarda zinciri kullanmadık.

Hastalarımızın en genci 19, en yaşlısı 54 yaşında olup ortalama yaş 34,2 idi. 20 hastamız erkek, 6 hastamız da kadın idi.

3 hafta zinciri bırakıp daha sonra her gün birer boncuk çekmek sureti ile çıkarmış olduğumuz hastaların en kısa takibi 4 ay, en uzun takibi ise 2 yıl 7 ay olup ortalama takip süresi 1 yıl 6 ay idi Zinciri 3 ay bıraktıktan sonra ikinci bir operasyonla çıkarttığımız hastalarda da en kısa takip 9 ay en uzun takip ise 2 yıl 9 ay olup ortalama takip süresi 1 yıl 11 ay idi.

Birinci tür uygulama yaptığımız hastalarda zincir çıkartılması sırasında herhangi bir sorun çıkmamasına karşın ikinci grupta 4 vakada zincir çıkartılırken koptu ve bir miktar boncuk medulla içinde kaldı. Bu boncukların çıkartılması için herhangi bir girişim uygulanmadı ve halen bunlara ait herhangi bir komplikasyona da rastlanmadı.

Zincir uygulaması yapılmadan evvel yapılan kültürlerde vakaların 24 tanesinde etken staphylococcus aureus idi. Kalan vakaların 1 tanesinde etken E. Coli iken diğerinde ise etken pseudomonas auruginosa idi. Nüks görülen vakaların hepsinde etken staph aureus idi.

Birinci grup hastaların 4 tanesinde (% 31) nüks görmemize karşın ikinci grup hastaların yalnızca 1 tanesinde (% 8) nüks olayı ile karşılaştık.

TARTIŞMA :

Gentamisin zirnciri uygulaması son yıllarda kronik osteomyelit tedavisinde yaygın olarak kullanılmaya başlanmıştır. Şimdiye

* İstanbul Baltalimanı Kemik Hastalıkları Hastanesi Uzmanı

kadar yapılan çalışmalarda gentamisin'in ameliyattan sonra yalnızca bir kaç gün serumda görülmesi ve konsantrasyonunun da mililitrede 0,5 mikrogramı geçmemesi yöntemin güvenilerliğini artırmıştır. Buna karşın gentamisin konsantrasyonu aplikasyonun yapıldığı bölgede ameliyattan sonraki ilk günde mililitrede 50-80 mikrograma ulaşamıştır.

Gentamisin zinciri aplikasyonu ile ilgili en geniş çalışmalar Müller ve Klemm'e ait olanlarıdır. Müller 146 vakalık serisinde ortalama 21 ay takip sonucunda 137 vakada nüks görmemiştir. Klemm de 128 vakalık serisinde 7-24 aylık takip sonucunda 120 sinde nüks olmadığını belirtmektedir. Bu konuda en uzun takip Vecsei'ye ait olanıdır. Bu yazar 80 vakalık serisinde 54 aya kadar takip yapabilmiş ve yalnızca 6 hastasında nüks ile karşılaşamıştır. Hastanemizde yapılan 26 vakalık seride ise takip süresi 4-34 ay olup ortalama takip 21 aydır. Bu vakalarımızın 21 tanesinde nüks olayına rastlanmamıştır (% 80).

SONUÇ :

Gentamisin zinciri aplikasyonu kronik hematojen osteomyelit, posttravamatik osteomyelit, enfekte osteosentezler ve enfekte psödoartrozlarda endikasyon sahası bulmuştur Hastanemizde yapılan vakalarda endikasyon konurken vakanın özellikle kronik olmasına dikkat edilmiş akut vakalarda uygulama yapılmamıştır.

Lokal konsantrasyonun oldukça yüksek olmasaına karşın serum konsantrasyonunun çok düşük olması tedavinin emniyet sınırını genişletmektedir.

Zincirin 3 hafta sonra hergün birer boncuk çekilmek sureti ile çıkaratılması yönteminde, zincirin 3 ay bırakılıp ikinci bir operasyonla çıkartılması yöntemine nazaran nüks oranı yüksek bulunmuştur.

Kalça Ameliyatlarında Hemostatik Parametrelerde Değişmeler

* Dr. Y. TENEKECİOĞLU ** Dr. E. ASLANTAŞ *** Dr. O. ULUTİN
** Dr. F. ERDOĞAN

Travmatik ve Ortopedik nedenli (kollum femoris kırığı, koksartroz, enfeksiyon) kalça ameliyatı yapılan 21 olguda preoperatif erken postoperatif (ilk 24 saat) ve geç postoperatif (5-7 gün) dönemlere ait hemostatik parametreler araştırıldı. Fibrinogen tayini aPTT (Activated paratial thromboplastin time) trombin zamanı, EEZ (Euglobulin erime zamanı), FDP (Fibrin degredation product) değerleri tayin edildi ve ayrıca yapılan fibrin polimerizasyon kurplarında açı ve maksimum amplitüd değerleri saptandı.

Protrombin zamanı hariç bütün testlerde maksimum hiperkoagulobilite değerleri 24 saat sonra elde edildi. Oysa bilindiği üzerine bu parametreler cerrahi girişimlerin 5-7 inci günlerinde pik yapmaktaydılar. Bu bulgular bize kalça ameliyatlarındaki erken tromboembolizm ve DIC oluşması riskinin ve nedenlerinin gerekliliğini göstermektedir.

Postoperatif hiperkoagulobilite ve trombus oluşumu genel cerrahi komplikasyonlarından birini oluşturmaktadır. Genel olarak bu komplikaasyonun ameliyatı izleyen 5-7 günlerde belirgin olarak meydana çıktığı görülmüştür. Bunu önlemek için Kakkar ve arkadaşları genel cerrahide değişik tip heparin kullanarak postoperatif trombus oluşumu üzerindeki etkilerini denemişlerdir, İngiltere'de heparin proflaksisine alınmayan olgularda bu oran % 26 olarak gösterilmiştir (Radiokatif fibrinojen saptama tekniği ile). Unfractionated heparin ile tedavi edilenlerde bu komplikasyon % 6 ya ve küçük moleküllü heparinlerle % 2 ye inmiş bulunmaktadır.

Yine gerek klinik bulgular gerekse literatür bulguları gözden geçirildiği zaman kalça ameliyatlarında trombus ve DIC oluşumu oranının diğer ameliyatlara oranla daha erken dönemde ve daha sık olduğu tesbit edilmiştir.

METOD VE MATERYAL :

Bu bulguların nedenlerini araştırmak amacıyla İ. Ü. Cerrahpaşa Tıp Fakültesi, Ortopedi ve Travmatoloji Anabilim Dalında 20.12.1988 — 20.4.1989 tarihleri arasındaki 4 aylık sürede kalça bölgesindeki travmatik ve ortopedik nedenlerle ameliyat edilen 21 olguda; ameliyat öncesi postoperatif ilk 24 saat ve postoperatif 5-7 ci günlerde hemostatik parametrelerdeki değişimleri inceledik. Ancak değerlendirmeyi teknik bazı sorunlardan dolayı 11 olgumuzda tam istediğimiz şekilde yapabildik. Bu olgularımızın yaş ortalaması 55,27 dir.

Neticeleri elde edebilmek için Protrombin zamanı (PT) Activated Partial Thromboplastin Time (aPPT), fibronojen trombin zamanı Euglobulin erime zamanı (EEZ), Fibrin Degredation product (EDP), fibrin polimerizasyon kurbu testleri İ. Ü. Cer. Tıp Fak., İç Hastalıkları Anabilim Dalı, Hematoloji Laboratuarında yapıldı.

SONUÇ VE TARTIŞMA :

Elde ettiğimiz sonuçlar Tablo - 1'de gösterildi. İlk 24 saatlik örneklerde Tablo 1'de görüldüğü gibi yapılan tetkiklerde protrombin zamanı normal sınırlarda bulundu. Fa-

* İ. Ü. Cer. Tıp Fak. Ort. ve Trav. Anabilim Dalı Profesörü
** İ. Ü. Cer. Tıp Fak. Ort. ve Trav. Anabilim Dalı Araştırma Görevlisi
*** İ. Ü. Cer. Tıp Fak. İç Hast. Anabilim Dalı Profesörü

TABLO : I

	PREOP	24 Şaat POSTOP	5-7 GÜN POSTOP
a PTT	40.83 ± 6.54	36.61 ± 6. 47	37.66 ± 6.09
PZ	13.72 ± 1.32	14.0 ± 1. 06	13.66 ± 0.82
Fibrinogen % Mgr.	351.87 ± 75.61	433.0 ± 146.502	416.12 ± 75.55
Fibrin Polimerizasyon (açı)	61.8 ± 7.2	63.0 ± 6. 07	66. 6 ± 8.22
Fibrin Polimerizasyon (Ma) cm.	8.67 ± 2.39	11.34 ± 5. 42	12. 0 ± 5.95
EZZ mgr./ml.	143.12 ± 36.44	178.75 ± 35. 73	175. 0 ± 81.54
PDP mgr./ml.	12.44 ± 6.22	34.44 ± 20. 68	26.88 ± 23.70
TT (saniye)	12.16 ± 2.04	11. 0 ± 1. 78	11.55 ± 1.87

kat intrinsik koagülasyon mekanizmasını gösteren aPTT zamanında bir kısalma görülüyordu. Fibrinojen ve fibrinolitik sistemle ilgili testlerde ise fibrin seviyesinde belirgin bir artış ilk 24 saat içerisinde meydana gelmiştir. Aynı şekilde EZZ'de belirgin bir kısalma FDP.de anlamlı bir artış ve muhtemelen buna bağlı olarak trombin zamanında hafif bir uzama saptanmıştır.

Diğer taraftan fibrin polimerizasyon kurbunda oluşum açısı ayni tarzda saptanmıştır. Dikkat edildiği takdirde en belirgin hemostatik aktivite artışları ilk 24 saatlik örneklerde görülmektedir. (Bu artış bazılarının ilk 24 saatinde olmamasında rağmen 5-7 günlük ölçümlerinde belirgin olarak görülmüştür). Bütün bunlar kalça ameliyatlarındaki bulguların genel cerrahi bulgularına göre daha erken (ilk 24 saat) ve daha sıklıkla hemostatik parametrelerde bir artış olduğunu göstermektedir. Özellikle Tablo II'de incelendiğinde postoperatif 5-7 günler değerlerin postoperatif ilk 24 saattekinden düşük olmasına karşın genellikle preoperatif değerlerden daha yüksekte olduğu gözlenmektedir. Klinik tecrübelerimize dayanarak memleketimizde postoperatif trombolizmin Orta Avrupa ülkelerine göre klinik olarak daha az görülmesine rağmen tablolarda da görüldüğü gibi parametrelerdeki artış oldukça anlamlıdır. Yaptığımız araştırma bize bu tip ameliyatlardaki trombolizm ve DIC oluşumunun arttığını gösterir niteliktedir.

Sonuç olarak kalça ameliyatlarında hiperkoagulobilite diğer tiplere göre ilk 24 saatte oluşmaktadır. Bu nedenle özellikle kalça ameliyatlarında bu açıdan dikkatli ve tedbirli olmak gerekmektedir.

KAYNAKLAR :

1. Williams, W. I; Beviler, E; Erslev, A. J., Licthman, M., A. : Haematology, thrombosis, chapter 160, Mc Graw-Hill Book Company, New-York, 1983.
2. Evarts, Mc C.: Surgery of the Musculoskeletal System, Thromboembolic Disease, 1. 33, Churchill Livingstone, New-York, 1983.
3. White, B. SC; Fisher, W. D. : Laurin, C. A.: Rate of mortality for elderly patients after fracture of the hip in the 1980 s, J. Bone and Joint Surgery, 69-A, 1335-1339, 1987.
4. Lynch, A. F.; Bourne, R. B; Rorabeck, C. H.; Rankin, R. N; Donald, A.: Deep-vein thrombosis and continuous possive motion after total knee arthroplasty. J. Bone and Joint Surgery, 70-A, 12-15, 1988.

5. Beisan, N. A., Comerata, A. J.; Groth, H. E., Merli, G. J.; Weitz, H. H., Zimmerman R. C., Sasahara, A. A. Dihydnoergotamine/Heparin in the prevention of deep-vein thrombosis after total hip replacement. J. Bone and Joint Surgery, 70-A, 1-10, 1988.

6. Bishop, A. R; Robenson, J. R; Eckman, J. R; Fleming, L. L. : Total hip arthroplasty in patients who have sickle-cell hemoglobinopathy, J Bone and Joint Surgery, 70-A, 853, July 1988.

7. Kim, Young-Hoo, Suh, Jin-Suck : Low incidince of deep-vein thrombosis after cementlers total hip replacement, J. Bone and Joint Surgery, 70-A, 878-882, 1988.

8. Francis, C. W; Ricotta, J. J. Evarts, Mc C.; Marder, V. J. : Long-term clinical observations and venous functional abnormalities after asymptomatic venous thrombosis following total hip or knee arthroplasty. Clinical Orthopaedics and Related Research, Number 232, 1988.

Kalça Ameliyatlarında Derin Ven Trombozu İnsidansı

* Dr. Tanıl ESEMENLİ
** Dr. Mustafa KARAMAN

Ortopedik cerrahi girişimler ve kırıklardan sonra ortaya çıkabilen önemli komplikasyonlardan biri de derin ven trombozudur (DVT) Batı kaynaklı yayınlarda kalça bölgesi kırıkları ve cerrahisinden sonra % 40-% 70 vakada DVT geliştiği bildirilmiştir Ancak uzak doğu ve doğu ülkelerinde yapılan çalışmalar bu komplikasyona batı ülkelerindeki kadar sık rastlanılmadığını göstermiştir.

Bu çalışma kalça çevresi ameliyatlarından sonra ortaya çıkan DVT'unun insidansını tespit etmek amacı ile yapılmıştır.

MATERYAL ve METOD :

01.08.88 - 01.07.89 tarihleri arasında Marmara Üniversitesi Hastanesi Ortopedi ve Travmatoloji kliniğinde birbiri ardısıra çeşitli nedenlerle kalça bölgesine yönelik cerrahi tedavi gören 37 hasta DVT yönünden takibe alındı. Bu hasta grubuna DVT yönünden herhangi bir profilaksi uygulanmadı. 7 hasta radyolojik inceleme yapılamadığı için çalışma dışı bırakıldı. Kalan 30 hastanın yaşları en az 17 en çok 92 olmak üzere ortalama 66.9 idi. Bu hastaların teşhisi ve uygulanan tedavi Tablo I'de görülmektedir.

Çalışmaya dahil edilen hastalar klinik olarak preoperatif dönemden postoperatif 15. güne kadar takip edildi. Klinik değerlendirmede deri ısısında artış, bacak venlerinde belirginleşme, baldırda basınçla ağrı ve pretibial ödemi olan hastalar DVT'u olarak kabul edidli.

5. ila 10. günler arasında her hastaya Paullin ve Rabinov tarafından bildirilen şekilde asendan flebografi uygulandı ve 2 yönlü grafiler elde edilerek venlerdeki dolma defekti, kollateral oluşumu veya segmental dolma defekti DVT'u olarak kabul edildi.

BULGULAR :

Çalışma grubuna dahil edilen 30 hastanın 2'sinde klinik olarak DVT tespit edildi. Radyolojik inceleme sonunda ise 4'ü femoral, 1'i posterior tibial vende olmak üzere 5 hastada DVT görüldü. Bu hastaların yaşları en az 60 en çok 86 olmak üzere ortalama 75 idi. Klinik olarak DVT teşhis edilen 2 hastanın da venograifllerinde trombüs saptandı.

DVT.u olduğu belirlenen hastalaraın dağılımları tablo II'de görüldüğü gibidir.

TARTIŞMA :

Batı kaynaklı yayınlarda alt ekstremite cerrahiisnden sonra DVT'na sıklıkla rastlanıldığı bildirilmektedir. Ancak ülkemizde, ortopedik cerrahlar arasında DVT insidansının yüksek olmadığı görüşü hakimdir. Doğu kaynaklı yayınlar da bu görüşü desteklemektedir.

DVT.nun klinik tanısının güvenilir bir metod olmamaası, sorunun gerçek boyutlarının belirlenmesini zorlaştırmaktadır. Bu çalışmada DVT'nun teşhisi için % 97 oranında güvenilirliği olan venografi kullanılmış ve radyolojik olarak 5, klinik olarak da 2 hastada DVT saptanmıştır.

Daha önceki çalışmalarda da vakaların yarısında klinik belirti olmaksızın DVT gelişebildiği bildirilmiştir. Bu tür vakalarda ilk semptom fatal bir pulmoner emboli (PE) olabilmektedir.

* Marmara Ü.T.F. Ort. ve Trav ABD. Yard. Doç.
** Marmara Ü.T.F. Ort. ve Trav. ABD. Ar. Gör.

Çalışma grubunda % 16.6 oranında DVT tespit edilmiştir. Bu oran batı ülkelerinde yapılan çalışmalarda bildirilenlere göre oldukça düşüktür, ancak doğu kaynaklı yayınlarda bildirilen oranların üzerindedir.

DVT tespit edilen 5 hastanın yaş ortalaması 75 olup çalışmaya kabul edilen hasta ortalama yaşının üzerindedir. Batı kaynaklı yayınlarda 40 yaşın üzerindeki hastaların postoperatif trombüs yönünden risk altında olduğu bildirilmektedir. Bu çalışmada ise 60 yaş altında hastalarada bu komplikasyona rastlanmamıştır.

Çalışmamızda üzerinde durulması gereken bir nokta da malign hastalıklar nedeniyle başvuran 4 hastanın 2.'sinde (% 50) postoperatif VT görülmesidir. Bu husus, malignansinin çeşitli çalışmalarda da belirtildiği gibi önemli bir risk faktörü olduğunu desteklemektedir.

Bu çalışmada kırık dışı nedenlerle tedavi gören hastalarda DVT görülmemesi dikkat çekmekte ve femoral ven distorsiyonunun DVT gelişiminde önemli bir neden olduğunu göstermektedir.

Sonuç olarak vaka sayısı sınırlı olmakla birlikte postoperatif DVT'na batı ülkelerinden bildirildiği kadar sık rastlanılmadığı söylenebilir. Halen devam etmekte olan çalışmamızın ilk verilerine göre profilaktik antiokagulasyonun seçilmiş vakalarla sınırlı tutuması gerektiği sonucuna varılmıştır.

TABLO I . Yapılan Kalça Ameliyatlarının Endikasyonlarına Göre Dağılımı

Yapılan	Tanı		Sayı
Kapalı-Açık Redüksiyon	Travmatik kırık	10	12
Internal fiksasyon	Patolojik kırık	2	
Parsiyel kalça protezi	Femur boyun kırığı	9	9
Total kalça protezi	Kalça dej. artriti	7	8
	Hipernefroma metastazı	1	
Int. hemipelvektomi	Kondrosarkom	1	1
Toplam			**30**

TABLO II : DVT Saptanan Hastaların Dağılımları

		hasta sayısı DVT saptanan	
Yapılan	**Tanı**	**Klinik**	**Radyoloijk**
Kapalı-Açık Red.	Travmatik kırık	1	2 (% 40)
Internal fiksasyon	Patolojik kırık	—	2 (% 40)
Parsiyel kalça protezi	Femur boyun kırığı	1	1 (% 20)
Total kalça protezi	Kalça dej. artriti	—	—
	Hipernefroma metastazı	—	—
Int. hemipelvektomi	Kondrosarkom	—	—
Toplam		**2**	**5**

Derin Ven Trombozlarının Impedance Plethysmography (IPG) İle Tanısı

* Dr. Halit ÖZYALÇIN ** Dr. Merih EROĞLU *** Dr. Erhan SESLİ
**** Dr. Necil KÜTÜKÇÜLER

Pulmoner embolizm hastanede önlenebilir ölüm nedenlerinin en sık görülenidir (8). Derin ven trombozu ise, polumoner embolizmin başlangıcıdır (8, 11) Kalça, pelvis ve vertebra kırıklarında ve ameliyatlarda, hastalar derin ve trombozu riski altındadır (5, 13) Oysa derin ven trombozunun tanısı güç ve sıklıkla sağlıksızdır. Bacağın şişmesi, lokal ısı artması, pozitif Homans bulgusu ve venöz dilatasyon gibi klinik belirti ve bulgularda, yüksek oranda yanlış sonuçlar alınmaktadır (1, 2, 3, 6, 8, 10) Bu gün için, venografi en etkin tanı metodudur (1, 2, 10). Bununla beraber radyasyona maruz kalma, intravenöz kontrast madde injeksiyonu ve hipersensibilite reaksiyonları ve işlemin bizzat kendisinin de flebit yapması, bir çok hasta için rahatsızlık kaynağıdır (12)

Son zamanlarda impedans pletismografi (IPG), derin ven trombozu tanısında kullanılmaya başlanan, güvenilir ve non-invaziv metodlardan biridir (7, 9, 10) IPG nin prensipleri ve klinik uygulamaları WHEELER tarafından açıklanmıştır (10) Kısaca, bu metod alt ekstremitede venöz dönüşün, insprasyon ile engellenmesi, daha sonra intra-abdominal basıncın düşürülmesi ve ekstremitenin venöz dolgunluğunun azaltılması ve bu azalmanın meydana getirdiği direnç değişikliğinin algılanıp kaydedilmesidir.

MATERYAL VE METOD :

Kliniğimizde, pre ve post-operatif erken derin ven trobozunu tanımlamak ve insidensini tayin etmek amacı ile, çeşitli etiyolojiye bağlı 51 hastaya İPG uygulandı ve sonuçları değerlendirildi, Genel durumu yeterli inspirasyon ve ekspirasyon yapmaya uygun olmayan veya kooperasyon sağlanamıyan hastalar çalışma dışı bırakıldı. Tablo 1.de IPG uygulanan hastaların etyolojik dağılımı gösterildi. Tablo. 2 de 51 hastada klinik ve laboratuar veriler gösterilmiştir. Post-operatif IPG üçüncü günde uygulanmaya çalışılmıştır. Yeterli inspirasyon yapamayan hastalarda daha geç uygulanmıştır.

Pletismografi GODMAN'ın IPG-100 cihazı ile orjinal tekniğe sadık olarak uygulanmıştır. Her iki alt ekstremitede test 3 er defa tekrar edilmiş ve ortalama alınmıştır. Tekrarlar arasında en az 15-20 saniye beklenir. Hasta sırt üstü yatırılır. Eller iki yandadır. Rahatlık için başın altına yastık konabilir. Elektrodlar bacak çevresinin en geniş olduğu yer ortada kalacak şekilde 10 sm. aralıkla yerleştirilir (Şekil 1) Elektrodlar çok sıkı olmamalıdır, aksi halde venöz dönüş engellenir ve yanlış (+) sonuç verebilir. Bacaklar yatay ve ekstrenal rotasyonda durmalıdır. Hasta rahat değilse, diz 30-40 derece fleksiyona getirilir ve ekstremite yastıklarla desteklenir. Hasta derin bir nefes alır ve en az 6 saniye tutar, sonra söylendiği anda hızla fakat pasif olarak bırakır, ancak bu hiç bir zaman aktif olarak yapılmamalıdır. Hastanın ekspirasyona başladığı an ve 10 saniye içinde düşme sonu grafide tekrar işaretlenir Aradakai düşme mesafesi öl-

* E. Ü. T. F. Ortopedi ve Travmatoloji A.B.D. Yardımcı Doçenti
** E. Ü. T. F. Ortopedi ve Travmatoloji A.B.D. Başkanı, Profesör
*** E. Ü. T. F. Ortopedi ve Travmatoloji A.B.D. Uzmanlık Öğrencisi
**** E. Ü. T. F. Stajyer Doktor.

çülür, diğer tarafla karşılaştırılır,, bilateral tutuluşta, standardlarla karşılaştırılır.

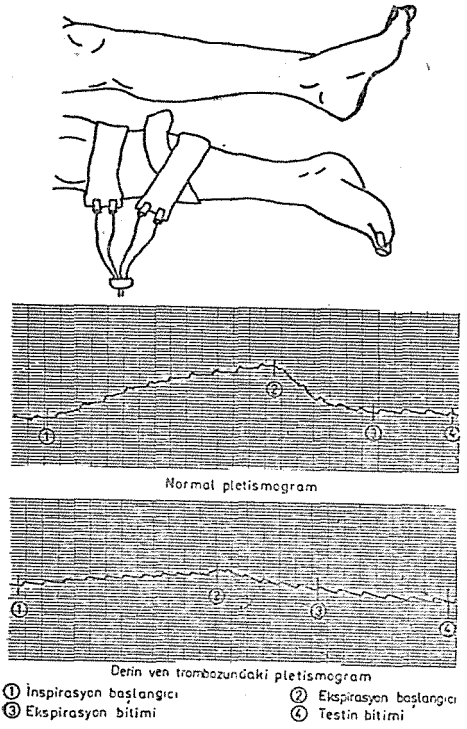

Şekil 1 : I.P.G. Uygulaması - Normal ve Patolojik Traseler

SONUÇLAR :

İki hastada post-operatif dönemde IPG de anormallik bulunmuş ve bu hastaların klinik muayenelerinde de derin ven trombozu görülmüştür. Bir hastaya yapılan I Fibrinojen testi (+) bulunmuştur ve bu hastalara antikoagulan tedavi uygulanmıştır. IPG de (—) trase veren hiç bir olguda daha sonra klinik olarak derin ven trombozu belirtileri görülmemiştir.

TARTIŞMA :

Bu çalışma post-operatif dönemde oluşacak derin ven trombozu tanısında IPG nin yararlı bir metod olduğunu göstermektedir (1, 6, 10). Teknik diğer metodlara göre non-invaziv olması nedeni ile üstünlük sağlamaktadır (10, 11). En önemli problem tekniğin çok dikkatli bir uygulama gerektirmesidir. Ayrıca hastaların IPG testi için uygun olması gereklidir. Çünkü kuvvetli bir inspirasyon ve intraabdominal basıncın en az 6 saniye süre ile maksimumda tutulması gereklidir ki, bu özellikle düşkün ve yaşlı hastalarda problem yaratmaktadır. Bunun alternatif metodu basıncın uyluğa konan bir manşonla uygulanmasıdır (5). IPG ile popliteal bölge, uyluk veya daha proksimaldeki derin ven trombozu tanısı mümkündür (1, 9, 11). Bu trombozlar en fatal olanlardır, bacak trombozlarının tanısı ise mümkün değildir. LİNCOLN ve arkadaşlarına göre pozitif vakaların doğruluğu yüzde 100 dür. Ancak yalancı negatif sonuçların doğruluğu yüzde 78 olup, bu gibi vakalarda derin ven trombozunu bütünü ile red etmemektedir. Bu olay, bacak derin ven trombozunun gözden kaçması veya trombozun çok küçük olması ile testin yalancı negatif sonuç vermesi nedeni olarak açıklanmaktadır (2, 4). Bu testin en önemli özelliği non-invazif ağrısız bir metod olması, cihazın kolay taşınabilmesi ve hastalığın gidişi sırasında tekrar tekrar uygulanabilmesi ve ucuz bir metod olmasıdır (1, 2, 6, 7).

TABLO 1 : IPG Uygulanan Hastalarda Etyoloji

Total Kalça Protezi	13
Vertebra Kırığı ve Parapleji	10
Menisektomi	7
Parsiyel Kalça Protezi	4
Diskektomi	3
Kalça TBC. Drenaj ve Artrodez	3
Gonartroz ameliyatlısı	2
Bilinmeyen	2
Toplam	51

TABLO 2 : 51 Hastada Klinik Ve Laboratuar Veriler

Erkek 26 Kadın 25 Sigara Kullanan % 38

	Minima	Maksima	Ortalama
Ağırlık	45 Kg.	95 Kg.	26 Kg.
Sedimantasyon	2 mm.	115 mm.	26 mm./s
Lökosit	4000	15000	6600
Hematokrit	% 30	% 43	% 39
Kanama Zamanı	1'45"	2'30"	2'10"
Pıhtılaşma za.	3'30"	6'30"	4'15"

K A Y N A K L A R

1. Brown J. G., Ward P. E. Willkinson A. J, Mollan R.A.B. İmpedance plethysmography. The Journal of bone and Joint surgery 69 B No : 2 264-267, 1987.
2. Bynum L. J. Willson J. E. Crotty C. M. Curry T. S. Stimson H. L. Noninvasive diagnosis of deep Venous Thrombosis by phleborheography. Annals of Int. Med. 89 : 162-166, 1978.
3. Charnley J. J. Canos A. J. Sull W. J. The diagnosis of deep venous therombosis. Arch. Surg. 111 : 34-40, 1976.
4. Charnley J. J. Canos A. J. Sull W. J. Grass A. M. Phleborheogrphic technique for diagnostic deep venous thrombosis of the lower extemities. Surg. Cyn. Obstetr. 141. No : 3 331-339, 1975.
5. Hansen E. H. Jessing P. Lindewald H. Ostergaard P. Olesen T. Malver E. I. Hydroxychloroquine Sulphate in Prevention of Deep Venous Thrombosis following Fracture of the Hip, Pelvis, or Thoracolumber spine. J. B. J. S. 58-A . 1089 -1092, 1976.
6. Izzo K. L. Aquino E. Deep Venous Thrombosis in High-Risk hemiplegic patients : Detection by Impedance Plethysmography. Arch. Phys. Med. Rehabil. Vol 67 : 799-802, 1986.
7. Hull R. D. Carter C. J. Jay R. M. Ockelford P.A. Hirsch J. Turpie A.G. Zielnsky A. Gent M. Powers P. J. The Diagnosis of Acute, Recurrent, Deep-vein Thrombosis : A Diagnostic Challenge. Circulation 67. No. 4 : 901-906, 1983.
8. Hull R. D. Raskob G. E. Prophylaxis of Venous Thromboembolic Disease following Hip and Knee Surgery. J. B. J. S. Vol. 68 - A. No. 1 : 146-150, 1986.
9. Hull R. Taylor W. Hirsch J. Sackett D. L. Powers P. Turpie A.G.G. walker I. Impedance Plethysmography : The Relationship Between Venous Filling and Sensitivity and Spesicificity for Proximal Vein Thrombosis. Circulation Vol. 58. No. 5 : 898 - 902, 1978.
10. Hull R. Van Aken W. G. Hirsch J. Gallus A. S. Alexander G. H. Turpie G. G. Walker I. Gent M. Impedance Plethysmography Using the Occlusive cuff Technique in the diagnosis of Venous Thrombosis. Circulation Vol. 53. No. 4 : 696-700, 1976.
11. Merli G. J. Herbison G. J. Dittune J. F. Weitz H. H. Henzes J. H. Park C. H. Jaweed M. M. Deep vein Thrombosis : Prophylaxis in Acute spinal cord injured patients. Arch. Phys. Med. Rehabil. Vol. 69 . 661 - 664, 1988.
12. Sandler D. A. Martin J. F. Duncan J. S. Blake G. M. Diagnosis of Deep vein Thrombosis : Comparison of clinical evaluation, ultrasound, plethysmography, and venoscan with X-ray venogram. The Lancet Sept. 29 : 716-719, 1984.
13. Schlas G. Gaudemark T. Hartmut P. Heinz K. Welzel D. Thromboembolic Prophylaxis in hip fracture. Actt Orthop. Scand. 57 : 340 - 343, 1986.

«0-4 Ay» Yaş Grubu Bebeklerde DKÇ'nin Klinik-Radyolojik ve USG Tanısı

* Dr. Fatih SÜRENKÖK ** Dr. Rebii KURULTAY *** Dr. Mehmet Galip BATU

Yenidoğan döneminden femur başı proksimal epifiz ossifiye olana kadar geçen süreçte DKÇ'nın klinik ve radyolojik olarak oldukça yetersizdir. DKÇ'nin tedavisinin başarılı olması erken tanıya bağlı olduğundan, bu dönemde konulacak kesin tanı hem DKÇ-displazili hastaların yeterli ve erken tedavisine olanak sağlayacak hem de bazı hastaların gereksiz atellenmesine engel olunacaktır.

1983 yılında 3000 kalça üzerindeki çalışması ile Graf yenidoğan kalçasının ultrasonografik anatomisini detaylı olarak göstermiştir. (1) 1983 ve 1984 yıllarında ise Novick, Harcke ve Dahstrom dinamik ultrasonografiye önderlik etmişler ve kalçanın klinik muayene ile USG görüntüsünü birlikte göstermişlerdir. (2)

Graf kalça eklemini USG görüntüsü ile 4 ana 8 subgruba ayırmıştır. Bu klasifikasyon yapılırken üç önemli anatomik yapının USG görüntüsü kriter olarak alınmıştır Bunlar asetabuler köşe, ossöz asetabuler çatı ve kıkırdak tavan yani labrumdur.

Yapılan çalışmada kalçalar Graf tiplemesi ile Ortolani ve Barlow testleri pozitif olan hastalara provokasyon testleri kombine edilerek değerlendirilmiştir.

MATERYAL VE METOD :

Çalışmada Dr. Behçet Uz Çocuk Hastanesine Haziran 1987 - Nisan 1988 tarihleri arasında çeşitli nedenlerle başvuran 0-4 ay yaş grubu içindeki toplam 894 bebeğin 1788 kalçası muayene edilmiş ve standart forma gerekli bilgiler yazılmıştır. Klinik muayenede instabilite ve yüksek risk faktörleri içeren 93 hastaya USG istendi. Ancak 45 hasta tetkikleri yaptıramadığından çalışma dışı bırakılmış ve çalışma 53 hasta üzerinde yapılmıştır.

53 olgunun 33'üne ilk muayenede hem USG hem röntgen çektirilirken 20 hastaya ailenin isteği üzerine direkt grafi çektirilmedi. Patoloji saptanan bebekler her ay, normal olan diğer bebekler ise 6. ayda tekrar kontrol edildiler.

Çalışmanın yapıldığı 849 bebeğin 449'u (% 52,2) erkek, 400'ü (% 47,2) kız idi. Bebeklerin yaş ortalaması ise 1.05 ay idi.

USG çekiminde Siemens SL-2 cihazının 5 ve 75 mHz lik linear probu su yastıksız olarak kullanıldı. Ön hazırlık ve sedasyon yapılmaksızın bebek prone pozisyonda ve kalçalar nötralde iken ya da yan yatar pozisyonda kalça 30 derece fleksiyonda iken koronal planda çekim yapıldı. Uygun ve net görüntüler elde edilince kalçalar multiformet kamera ile kayıt ve video printer ile örneklemesi yapıldı. Klinik olarak Ortolani ve Barlow testleri pozitif olan 12 (% 22.7) hastaya adduksiyon ve frog leg pozisyonunda çekimler yapıldı. Bu görüntülerde alfa ve beta açıları ölçülerek kalçalar Graf Tiplemesine (Tablo 1) göre sınıflandırıldı (Resim 1).

* Dr. Behçet Uz Çocuk Hastanesi Ortopedi ve Travmatoloji Kliniği Uzmanı
** Dr. Behçet Uz Çocuk Hastanesi Ortopedi ve Travmatoloji Kliniği Şefi
*** Dr. Behçet Uz Çocuk Hastanesi Ortopedi ve Travmataoloji Kliniği Asistanı

Tip	Femur Başı-Aset. İlişkisi	Aset. Köşe	Alfa	Beta
1 — Matür Kalça	Normal	Keskin-Net	60	55
a - Klasik Form	Normal	Keskin-Net	60	55
b - Geçici Form	Normal	Keskin-Net	60	55-57
2 — Gecikmiş Ossifikasyon	Normal			
a - 3 ayın altında : Fiyolojik immatür	Normal	Keskin	50-60	55-77
b - 3 ayın üstünde : Gecikmiş Matürasyon	Hafif Displazi	Künt	43-50	55-77
g - Tüm yaş grupları için gecikmiş Mat.	Bozulma Başlamış	Yuvarlak	43-50	55-77
3 — Subluksasyon				
a - Yapısal değişiklik yok	Bozulmuş	Yassı	43	77
b - Yapısal değişiklik var	Bozulmuş	Yassı	43	77
4 — Luksasyon	Kaybolmuş	Deforme-düz	43	77

TABLO 1 : Graf Tiplemesi

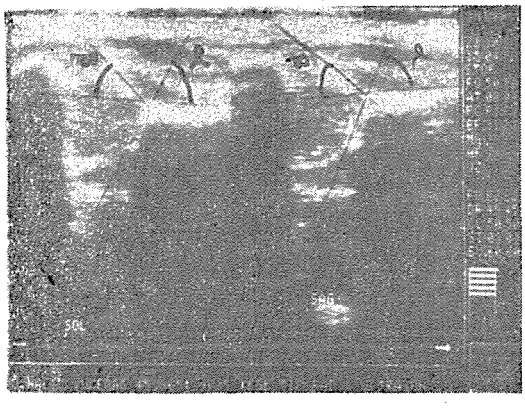

Normal Kalça
Tip 1a'nın USG görünümü

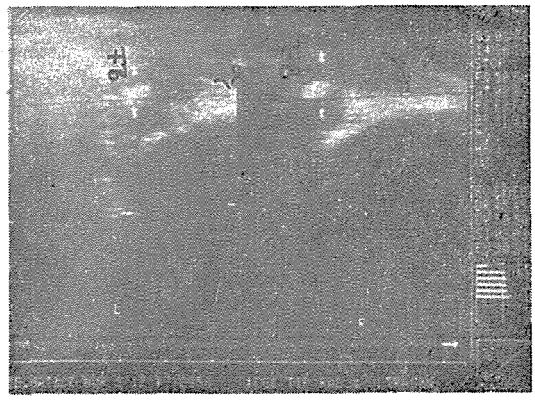

Bil.lükse Kalçanın
(Tip 4) USG görünümü

Resim - 1

SONUÇLAR :

Çalışmanın yapıldığı dönemde ilk grafileri çekilen 33 hastanın 55 kalçasında (% 83.3) epifiz çekirdeği görülmemiş ve radyolojik olarak kesin tanı konulamamıştır. USG yapılan 53 hastanın 106 kalçasının değerlendirilmesinde 31 kalça (% 29.2) Tip 2b, 21 kalça (% 19.8) Tip 1a, 14 kalça (% 13.2) Tip 2a, 10 kalça (% 9.4) Tip 2g olarak değerlendirildi. Tip 3a 9 kalça (% 8.5), Tip 3b 5 kalça (% 4.7), Tip 4 6 kalça (% 5.7) toplam 20 kalça (% 18.9) mevcuttu.

Klinik muaayenede 30 derecenin üzerinde abduksiyon kısıtlılığı olan ya da USG olarak Tip 3'ün altındaki kalçalara geniş ara bezi veya tarif edilerek yapılmış sünger yastık kullanıldı. Hastaların bir sonraki klinik ve USG ile kontrolerine göre tedaviye

ya aynı şekilde devam edildi ya da Frejka (2 hasta) ve abduksiyon cihazına (1 Hasta) geçildi.

Son kontrollerinde çekilen pelvis grafisinde epifiz çekirdeğinin tüm kalçalarda görüldüğü ve hepsinde alt iç kadranda bulunduğu gözlendi. Son USG de ala açılarının hepsinde artma, beta açılarında ise azalma olduğu görüldü.

Tedavi öncesi ve tedavi sonrası Graf tipleri arasında anlamlı ilişki vardır. (p 0.01)

Abduksiyon kısıtlılığı ile Graf tipleri arasında anlamlı bir ilişki bulunamamıştır. (p 0.05)

Ortalama tedavi süresi 5 ay (minimal 2 maksimal 10 ay) ortalama takip süresi 8 ay (minimal 2 ay maksimal 14 ay) dır.

TARTIŞMA :

DKÇ tedavisinde bugün varılan ortak noktaların en önemlisi erken teşhis ve erken tedavi ilkelerdir. Yaşamın ilk gününde konulacak tanı ve uygulanacak tedavi ile % 96 oranında normal kalça eklemi gelişecek, tedavi süresi kısalacak ekonomik ve sosyal sorunlar azalacaktır.

Yenidoğan bebeklerdeki displazik kalçaların luksasyonlu kalçalara göre daha fazla olması (% 10 ve % 0.5 oranlarında) klinik muayenedeki yetersizlik nedeniyle displazik kalçanın tanınması şarttır. 65 yıldır DKÇ tanısında kullanılan röntgenin hala yenidoğan dönemindeki önemi tartışmalı ve invasiv olduğundan bebek, aile ve hekim açısından sorun yaratmaktadır. Kesin tanıda oldukça önemli yeri olan artrografi CAT yine invasiv yöntemler olup, sedasyon gerektirmekte ve rutin olarak kullanılamamaktadır.

Vakaların USG dökümantasyonunda Graf tiplerinin bebek sayısına oranı Graf (3) Szoke (4) ve diğer literatürlerle benzerlik göstermektedir.

Tedavi olarak Tip 1b, Tip 2g kalçalar ara bezi, Tip 2b ve kalçalar sünger yastık frejka, Tip 3 ve Tip 4 kalçalar abduksiyon cihazı ve human pozisyonunda PPA uygulanmıştır. Hiçbir hastaya cerrahi tedavi yapılmamıştır.

Sonuç olarak biz, klinik şüphesi olan ya da yüksek risk grubu içinde bulunan tüm bebeklere güvenilir, kolay, tekrarlanabilir ve invasiv olmayan bir yöntem olan USG uygulanmasını önermekteyiz.

KAYNAKLAR :

1. Graf, R. : Grundprinzipien der sonographischen Hüftgelenksdys bei saulingen. Orthop. Praxis. : 19 : 933-941 12/1983.
2. Dahlström, H. : Sonography in congenital dislocation of the hip, Acta Orthop. Scand. 57 : 402-406, 1986.
3. Graf, R. : Sonographie der sauglingshifte. Ferdinand Enke verlag stutgart. 1986.
4. Szöke, N. : Ultrasound examination in the diagnosis of congenital hip dysplasia of newborns, J. Pediatric Orthop. 8 : 12-16, 1983.

Sonografinin Doğuştan Kalça Çıkığı Tanısında Dnyarlılığı ve Özgüllüğü

* Dr. İrfan GÖKÇAY
** Dr. Şafak ŞAHLAN

Noninvaziv ve X-ışını kullanmayan bir tanı yöntemi olarak kalça sonografisi 1980'de Avusturyalı ortopedist R. GRAF tarafından geliştirildi. Ultrases ile kalça ekleminin ve femur başının kemik ve kıkırdak elemanları görüntülenebilmektedir. Bu yöntemi kliniğimizde DKÇ ve displeri tanısında klasik Radyografi yerine kullanıp kullanmayacağımıza karar vermek amacı ile ekteki çalışma yapıldı.

HASTALAR ve YÖNTEM :

SSK Okmeydanı Hastanesi Ortopedi Servisine 1988 yılı Mayıs - Aralık döneminde gönderilen 114 yenidoğanın kalçalarını değerledirdik Bu dönemde kliniğimize gönderilen ancak aşağıdaki tanı protokolünün uygulanamadığı yenidoğanlar bu çalışmanın dışında tutulmuştur.

Hastanemiz yenidoğan servisinde, yenidoğanlar doğumu takip eden 24 saat için pediatri uzmanı tarafından kalçaları muayene edilmekte, aile ananmezi, perinetal ananmezde risk faktörü olanlar ve kalça muayenelerinde patolojik bulgu veren yenidoğanlar ilk bir hafta içinde ortopedi servisine gönderilmektedir. Bu çalışmaya konu olan 114 yenidoğan yukarıda ifade edilen nedenlerle servisimize gönderilmiş, ortopedi uzmanı tarafından kalça muayeneleri, takiben sonografik muayeneleri yapılmış, takiben radyografileri çekilmiştir. Takip dahil toplam muayene edilen kalça sayısı 252'dir. (Tablo 1) Yenidoğan kalçasının klinik muayenesinde alınan sonuçlar aşağıdaki tanımlar esas alınarak kaydedilmiştir.

Klik veren kalça . Dislokasyon olmaksızın hissedilen kalça kliği.

Subluksasyon : Femur başı asetabulumun içinde geriye ve öne doğru hareket ettirilebiliyor fakat asetabulumdan dışarı çıkartılamıyor, yani Ortolani olarak tanımlanan his alınamıyor.

Disloke edilebilir : Femur başı Ortolatabulum dışında ve fixe. Ortolani- Barlow manevrası ile redikte edilemiyor.

Dislokes edilebilir : Femur başı Ortolani-Barlow manevrası ile redikte veya disloke edilebiliyor.

Dislkasayon + Disloke edilebilirlik Dislokasyon başlığı altında kayıt edilmiştir.

Abduksiyonu kısıtlı kalça : Diz ve kalçalar 90 derece fleksiyonda iken 80 dereceden daha az abduksiyona gelen kalça.

Sonografik muayeneler, yöntemi geliştiren Dr. Rainhard GRAF'ın esaslarına sadık kalınarak 5 MHz Lineer ile Hitachi Tomosonic EUB 25 cihazı ile yapıldı. Görüntüler Termoprinter ile tespit edildi ve değerlendirmeye esas olan açı ölçümleri bunların üzerinden yapıldı.

Sınıflandırmada Graf tiplendirmesini kullandık. Graf tip 1a, 2a normal kalça, 2 subluxe, 3a, 4 disloke kalça olarak değerlendirildi. Radyografiler, pelvik rotasyona engel olmak için yenidoğanlar yüzükoyun yatırılarak pastero-anterior çekim yapıldı.

Tedaviye alınan yenidoğanların tedavi takip değerlendirmeleri çalışmamız dışında

* SSK Okmeydanı Hastanesi Ortopedi ve Travmatoloji Servisi Uzmanı
** SSK Okmeydanı Hastanesi Ortopedi ve Travmatoloji Servisi Şefi

tutuldu. Klinik ve radyolojik muayenenin ve buguları esas doğru alınaarak, sonografi bulgularının duyarlılığı ve özgüllüğü değerlendirildi.

BULGULAR :

252 sonografik kalça muayenesi aynı sayıdaki klinik ve radyolojik muayene ile karşılaştırıldı (Tablo 1). Toplam 170 doğru negatif ve 39 doğru pozitif sonuç elde edildi (Tablo 2). Sonografik muayene radyolojinin tespit ettiği hiçbir dislokasyonu atlamadı. 6 yanlış negatif sonuç elde edildi.

Radyolojinin displazi olarak tespit ettiği 4 kalçayı sonografi atladı. Bilateral subluksasyon olan 2 hastada sonografi yanlızca birer kalçasını yakaladı. Hiçbir normal kalçaya dislokasyon tanısı koymadı. 8 yanlış pozitif sonuçta klinik radyoloji tek taraflı anormallik ifade ederken sonografi çift taraflı anormallik ifade etti.

Klinik ve radyolojik muayenenen 29'unda farklı sonuçlar çıktı. Bu durum «klinik-radyolojik uyuşmazlıklar» olarak değerlendirildi.

Eğer, klinik - radyolojik uyuşmazlıkları değerlendirme dışı tutarsak, sonografinin özgüllüğünü % 95 tespit ettik. Yani, klinik ve radyolojinin sağlam dediği 100 kalçanın 95'ine sonografi de sağlam dedi, fakat 5'inde bir patoloji buldu. Duyarlılığı % 86 tespit ettik. Yani, klinik ve radyolojinin patolojik bulduğu 100 kaçlanın 86'sını sonografide patolojik buldu, ancak 14 kalçayı normal olarak değerlendirildi.

TARTŞMA VE SONUÇ :

Sonografinin hiçbir normal kalçayı disloke olarak değerlendirmemesi ve böylece gereksiz tedaviye yol açmaması, tıbbın «önce zarar verme» ilkesine uygunluğunu göstermektedir. Keza radyografinin tespit ettiği hiçbir dislokasyonu atlamaması radyoloji den daha yetersiz bir yöntem olmadığını göstermiştir.

$$\text{özgüllük} = \frac{\text{doğru negatif}}{\text{doğru negatif} + \text{yanlış pozitif}}$$

$$\text{duyarlılık} = \frac{\text{doğru pozitif}}{\text{doğru pozitif} + \text{yanlış negatif}}$$

Radyolojinin displazi dediği bazı kalçalara sonografi normal demiştir, sonografinin çift taraflı displazi dediği bazı kalçalara radyoloji tek taraflı displazi demiştir. Klasik Radyolojik tanı esas alındığı için bu kalçalara tedavi uygulanmamıştır. Öte yandan tek bir kalçayı tespit eden pavlik bandajı olmadığından yöntemlerden birinin sağlam dediği kalçalara tedavi uygulanmak zorunda kalınmıştır. Bu zorunluluk bize sonografinin, radyolojiden üstün olabileceğini daha doğru ve ayrıntılı bir tanı sahası oluşturabileceğini öğrenmemizi engelemiştir.

Sonografinin normal veya patolojik olarak değerlendirdiği kalçalara radyolojik tanıdan bağımsız olarak tedavisiz bırakıldığında ve takip edildiğinde göreceğimiz sonuçlar bizi sonografinin üstünlük sağladığı bir alanın varlığına götürebilecek mi? Halen yürüttüğümüz çalışmalarda cevap aradığımız soru budur.

TABLO 1 : US Muayenesi Yapılan Hastaların Analizi

US muayene nedeni	İlk muayene sayısı	Kontrol sayısı	Toplam
Klik veren kalça	24	5	58
Subluksasyon	42	5	94
Dislokasyon	19	0	38
Abd. kısıtlılığı	29	2	62
TOPLAM	114	12	252

TABLO 2 : Kalçaların Değerlendirilmesi

Muayene nedeni	doğru (1) negatif	doğru (2) pozitif	yanlış (3) negatif	yanlış (4) pozitif	uyuşmazlıklar (5)	Toplam
Klik veren kalça	47	9	9	2	2	58
Subluksasyon	62	14	2	2	14	94
Dislokasyon	17	13	0	2	6	38
Abd. kısıtlığı	44	7	2	2	7	62
Toplam	120	39	6	—	29	252

(1) Normal klinik, radyolojik, sonografik muayene,
(2) Anormal klinik, radyolojik, sonografik muayene,
(3) Anormal klinik, radyolojik, normal sonografik muayene,
(4) Normal klinik, radyolojik, anormal sonografik muayene,
(5) Klinik ve radyolojik muayenelerin uyuşmazlığı,

KAYNAKLAR :

1. Barlow T. G. : Early diagnosis and treatment of congenital dislocation of the hip. J. B. J. S. 44-B : 292 (1962).
2. Bernbeck R. : Sichere und unsichere Zeichen der Luxation und Dysplasie. In : Fries G., D. Tönnis : Hüftlupation und Hüftdysplasie im Kindesalter. Med. Lit. Verlagges., Uelzen 1981.
3. Bruckl R., D. Tönnis : Zum Wachstum des Hüftgelenks. Eine planimetrische Untersuchung and Röntgenbildern. Arch. Ortho. Traumat. Surg. 93 1979) 149.
4. Clarke, N. M. P at all : Real-time ultrasound in the diagnosis of congenital dislocation and dysplasia of the hip. J. B. J. S. 67-B (1985).
5. Graf R. : Sonographie der Sauglingshüfte. Ferdinand Enke Verlag Stuttgart (1986).
6. Graf R., P. Schuler : Die Sauglingshüfte im ultraschallbild : ein Atlas. Weinheim, Edition Medizin, VCH (1986).
7. McKibbin B. : Anatomical factors in the stability of the hip. Joint in the newborn. J. B. J. S. 52-B/148 (1970).
8. Leck I. : An epidemiological assessment of neonatal screening for dislocation of the hip. J. R. Coll. Physicians Lond. (1986) 20 : 56-62.
9. Ortolani, M. : Frühdiagnose und Frühbehandlung der angeborenen Hüftgelenkverrenkung. Kinderarztl. Praxis 19 (1951) 404.
10. Protokell des 34. Sitzung der Schweizerischen Neonatologie Gruppe. Biel. (1986).

Doğuştan Kalça Çıkığı Tedavisinde Kapalı Redüksiyon ve Pelvi Pedal Alçı Uyguladığımız Olguların Değerlendirilmesi

** Dr. Nasır ÖZDEMİR
* Dr. Haluk BERK

Doğuştan Kalça Çıkığı (DKÇ) karmaşık bir ortopedik sorun olup özgün bir tedavi yaklaşımı gerektirir. Tedavide yanılmalar, yanlışlıklar, ağrılı stabil olmayan sonuçlanırki daha sonra yapılacak girişimler de de yüz güldürücü sonuçlar almak kolay değildir.

Avasküler nekroz (AVN), DKÇ tedavisinin iatrojenik bir komplikasyonudur ve sıklıkla kalça ekleminde belirgin bir deformiteye yol açar. 1948'de Grego ve Schwarzman'ın % 0'lık AVN oranından 1966'da aZnola'nın % 73'lük oranına dek geniş bir yelpaze içinde tedavi şekillerine bağlı olarak değişmek üzere değişik AVN oranları bildirilmiştir. (17) AVN görülme sıklığının tedaviye başlama yaşı, immobilizasyon türü ve süresi, tedavi öncesi traksiyon uygulanıp, uygulanmadığı, adduktor tenotominin yapılıp, yapılmadığına bağlı olarak değiştiği bildirilmiştir. (8-9) DKÇ ne kadar önce tanınır ve tedavisine ne kadar önce başlanırsa alınacak sonuçlarda o derecede yüz güldürücüdür, AVN oranının nispeten yüksek olduğuna dikkat çekmiştir. (10)

Bunun yanında Szöke ise 3 aydan sonra tedavisine başlanacak olguların ancak % 70'inde başarılı sonuçlar beklenir der. Salter asetabulum gelişiminde asetabulum femur başının konsantrik uyumunun önemini vurgulamış ve uyumun yaş ilerledikçe azaldığı sonucuna varmıştır.

Çalışmamızda olgularımızın değerlendirilmesi yapılmış ve AVN oranı ve nedenleri araştırılmıştır

MATERYAL VE METOD :

Hacettepe Üniversitesi Tıp Fakültesi Ortopedi ve Travmatoloji Anabilim Dalında 1979-1987 yılları arasında DKÇ nedeniyle genel anestezi altındaa kapalı redüksiyonu yapılıp pelvi pedal alaçı ile tedavisi yapılan ve ilk grafisi, muayene bulguları elde edilebilen 35 hastanın 54 kalçası incelendi. Hastalarımızın 6'sı erkek (% 17), 29'u kız çocuğu idi (% 83). 19 oguda bilateral, 16 olguda tek taraflı kalça çıkığı mevcuttu. Hastalarda, anne-baba akrabalığı, ailede DKÇ öyküsü, kundak uygulama öyküsü, alçı öncesi traksiyon uygulaması, adduktor tenototomi uygulaması gibi parametreler araştırıldı. Radyolojik değerlendirmede ise Asetabular indeks, Shenton hattı, Smith'in h/b ve c/b oranları dikkate alındı. AVN kriterlerinde ise Kalamchi ve Maac Ewen'in kriterlerine sadık kalınarak değerlendirme yapıldı. Tablo 1 İstatistik çalışmalarında Fisher'in Eksakt Ki-Kare yöntemi kullanıldı.

SONUÇLAR :

İncelemeye alınan 35 olgunun izlem süresi ortalama 40.9 aydı (24-117 ay). 6 olguda (% 17) AVN saptandı. Aile sorgularından % 13 olguda anne-baba akrabalığı % 17 olguda ailede DKÇ varlığı, % 51 olguda da da doğumdan sonra kundak yapıldığı öğrenildi. Kundak yapılmayan olguların % 5.8'de AVN gözlenirken, kundak yapılan olguların % 23'ünde AVN görülmesi ilgi çekici bir gözlem olarak değerlendiirldi (Fisher Exact kikare ile $p < 0.05$)

* H. Ü. T. F. Ortopedi ve Travmatoloji A.B.D. Araştırma görevlisi
** H. Ü. T. F. Ortopedi ve Travmatoloji A.B.D. Öğretim Üyesi, Profesör.

Yaş : Değerlendirmeye aldığımız grupta tedaviye başlama yaşının anlamlı bir fark getirmediği saptandı.

Cilt traksiyonu : Olguların % 69'una alçı öncesi cilt traksiyonu 7-30 gün süreyle, ortalama 14 gün, uygulanmıştır. Cilt traksiyonunun her olguda uygulanmış olması AVN ile ilişkisini sağlıklı olarak karşılaştırılmasını engelledi.

Tenotomi : Hastaaraın % 28'inde adduktor tenotomi uygulanmış ve bu olguların % 20'sinde AVN saptanmış. Tenotomi yapılmamış olguların % 16'sında AVN gözlenirken, tenotomi uygulanan hastalarda da daha fazla oranda AVN gözleniyor olması, genelde Literatür'e ters düşer görülmektedir ($p > 0.05$) Ancak tenotomi de cilt traksiyonu gibi sert yüksek kalçalarda seçici olarak uygulanmıştır. Smith'in $\frac{h}{b}$ oranı 10 ve asetabular indeksleri (11) incelendiğinde, Hastaların % 23.6'sının $\frac{h}{b}$ oranının 0.100 den büyük olduğu, % 59'unun 39°-36° arasında yer aldığı görüldü.

Asetabular indeks ve $\frac{h}{b}$ oranı : 30°-36° asetabular indeksi olan 34 kalçanın % 17 sinde AVN görülürken 36° den fazla asetabular indeksi olan 20 kalçada oran % 31'e çıkmaktadır. Aynı şekilde AVN ile $\frac{h}{b}$ oranı arasında da doğrusal ilişki saptandı $\frac{h}{b}$ oranı 0.100 olan kalçalarda % 33 oranında AVN görülürken $\frac{h}{b}$ oranı 0.200 olan kalçalaraın % 7 sinde AVN görülmektedir.

Tedavi süresi : 6-49 hafta arasında değişen sürelerde, ortalama 14.4 hafta, alçı uygulanmış ve alçı sonrasında Ponsetti (% 50) Von Rosen cihazı (% 12), modifiye abdüksiyon cihazı (% 29) 1.5-9 ay süreyle kullanılmıştır.

AVN görülen olguların Kalamchi ve Mac Ewen'e göre dağılımı ise grup I 2 olgu grup III 4 olgu, grup IV 1 olgu şeklinde olmuştur.

TARTIŞMA :

DKÇ tedavisi sırasında görülen femur başı avasküler nekrozunun iatrojenik bir komplikasyon olduğu her yazar tarafından kabul edilmektedir. AVN nedenleri çeşitli teorilerle açıklanmaya çalışılmıştır. (16,14). İki teori en geçerli olanları gibi görülmektedir; Birincisi ekstrakapsüler besleyici damar tıkanıklıklarını sorumlu tutar. Kurbağa pozisyonunda yapılan Lorenz-I alçı pozisyonu çok eleştiri alması aşırı abdüksiyon ve fleksiyonda kanlanmanın azalmasına bağlı ortaya çıkan yüksek AVN oranları nedeniyledir. İkincisi ise zorlu redüksiyonda, gergin adduktor mekanizma nedeniyle, femur başı üzerinde artmış basıncın olmasıdır. Alçı öncesi traksiyon uygulanmasının ve addüktör tenotomi yapılmasının önemi Salter'in çalışmasında vurgulanmıştır. (9) Salter ve arkadaşları cilt traksiyonu uygulayıp adduktör tenotomi yaptıkları olgularında AVN oranını % 30° da % 15'e düşürmüşlerdir. Kendi serimizde cilt traksiyonu ve adduktör tenotomi ile AVN arasında anlamlı ilişki olmaması sayımızın azlığı ve her iki uygulamanın rutinden çok seçici uygulanmasına bağlanmıştır. Tedaviye başlama yaşının AVN görülmesinde etkili olup olmadığı tartışmalı olmakla birlikte Weiner ve arkadaşları 12 aylıktan küçük tedaviye başlama ile daha büyük yaşta tedaviye başlama arasında fark olduğunu göstermiş. (10) (% 10, % 38.2 sırasıyla) 3 aylıktan öncesi tedaviye başlandığında AVN riskinin arttığı bildirilmekte birlikte 0-6 ay ile 6-12 ay arasında tedaviye başlandığında AVN riski açısından anlamlı fark saptanamamıştır ($p > 0.05$).

Olgularımızın sonuçlarını derlediğimizde asetabular indeks 30°-36° arasında olanlarla 36° ve üstü olan olgular arasında AVN riski açısından ikincisi aleyhine bir artış saptanmıştır. Aynı şekilde $\frac{h}{b}$ oranı + 0.100 ve küçük olan (Tonnis'e göre G II ve III olan kalçalar) diğer bir deyimle Hilgenreiner hattına yakın ve yüksek olan kalçalarda

AVN riski artarken Shenten hattı kırık olmayan ve $\frac{h}{b}$ oranı 0,200 ve küçük olan olgularda AVN riski azalmaktadır.

Literatürün de ışığında sonuçları derleyecek olursak AVN riskini azaltmak açısından premanüplatif traksiyon, tedaviye başlangıç yaşı adduktor tenotomi, alçının pozisyonunun önemi akıldan çıkarılmamalıdır.

TABLO 1 : **Femur Başı Avasküler Nekroz'u Sınıflandırılması**

Grup I	Yalnız Ossifikasyon merkezi ile sınırlı Ossifikasyon merkezinin görünümünde geçikme, kıkırdak modelde yeniklik.
Grup II	Lateral fisis hasarı Radyolojik olarak lateralde ossifikasyon lateral fisis düzensizliği ve köprüleşme, lateralde yeniklik lateral metafizde defekt oluşumu görülür.
Grup III	Merkez fisis hasarı
Grup IV	Baş ve fisisin total hasarı

K A Y N A K L A R :

1. Kalamchi, A.; Mac Ewen, G. D., Avasculer Necrosis Following Treatment of Congenital Dislocation of the Hip. bone and Joint Surg. Vol 62-A No 6 : 876, sept. 1980.
2. Gregosiewicz, A.,; Woslo, I. Risk Factors of Avascular Necrosis in the Treatment of Congenital Dislocation of the Hip. J. Pediatric Orthopaedics Vol 8 : 17-19, 1988.
3. Baki, C.; Tokgözoğlu, N; Akkoyunlu, Ü; Memikoğlu, Ş. Doğuştan Kalça Çıkığı Konservatif Tedavisinin Geç Sonuçları V. Milli Türk Ortopedi Travmatoloji Kongre Kitabı 110 1978.
4. Cooperman, D. R.; Wallensten, R.; Stulberg, S. D.; Post. Reduction Avascular Necrosis in Congenital Dislocation of the Hip. Bone and Joint Surg. 62-A No 2 : 247, March 1980.
5. Westin, G. W.; Ilfeld, F. W.; Provost, J. Total Avasculer Necrosis of the Capital Femoral Epiphysis in Congenital Dislocated Hips. Clin. no 119 : 93 Sept. 1976.
6. Erol, S. K.; Brewn, K. Doğuştan Kalça Çıkığının Erken Fonksiyonel Tedavisinde Femur Başının Aseptik Nekroz Olasılığı, V. Milli Türk Ortopedi ve Travmataoloji Kongre Kitabı S. 73. 1978.
7. Bayındır Ş. Özdemir N.; 1961-1968 yıllarında Hacettepe Üniversitesi Tıp Fakültesi Ortopedi Bölümüne gelen doğuştan Kalça Çıkığı Vakaları, Çocuk Sağlığı ve Hastalıkları Dergisi cilt 12/sayı 3 Temmuz 69.
8. Gage, J. R.; Winter, R. B. Avasculer Necrosis of the Capital Femoral Epiphysis as a Complication of Closed Reduction of Congenital Dislocaton of the Hip. J. Bone and Joint Surg. vol 54-A No 2 : 373, March 1972.
9. Salter, R. B.; Kostuik, J.; Dallas, S. : Avascular Necrosis of the Femoral head as a Complication of the Treatment for Congenital Dislocation of the Hip in Young Children : A Clinical and Experimental Investigation. Canadian J. Surg. Vol. 12 : 44, 1969.
10. Weiner, D. S.; Hoyt, W. A; O'Dell, H. W. Congenital Dislocation of the Hip : The Relationship of Premanıplation Traction and age to Avascular Necrosis of the Femoral Head. J. Bone and Joint Surg. Vo. 59-A No 3 : 306, Apr. 1977.
11. Tönnis, D.; Normal Values of the Hip Joint for the Evaluation of x rays in Children and Adults. Clin. No 119 : 38 Sept. 1976.

12. Buchannan, J. R.; Greer, R. B.; Cother H.; Cother, J. M; Management Strategy for Prevention of Avasculer Necrosis During Treatment of Congenital Dislocation of the Hip. J. Bone and Joint Surg. Vol. 63-A No : 1 : 140, Jan. 1981.

13. Baki, C., Femur üst ucu Dolaşımının Doğuştan Kalça Çıkığı Tedavi Pozisyonlarında Gösterdiği Değişikliklerin İncelenmesi. Doçentlik Tezi. Karadeniz Teknik Üniversitesi Tıp ve Sağlık Bilimleri Fakültesi. Ortopedi ve Travmatoloji Bilim Dalı, 1982.

14. Ogden, JA : Changing Patterns of Proximal Femoral Vascularity. J. Bone and Joint Surg. Vol. 56. A : 941 July 1974.

Doğuştan Kalça Çıkığının Medial Yaklaşımla Tedavisi

* Dr. Ali BAKTIR ** Dr. Eyüp S. KARAKAŞ *** Dr. Mahmut ARGÜN
*** Dr. C. Yıldırım TÜRK

Doğuştan kalça çıkığı (DKÇ) nın tedavisinde medial cerrahi yaklaşım tekniğini ilk olarak 1908 yılında Ludloff tarif etmişse de, Ferguson'un modifikasyonu sonrası geniş bir uygulama alanı bulmuştur (1, 3, 4, 9, 10, 14).

Daha önce uygulanan açık ve kapalı tedavi metodlarında en çok rastlanan komplikasyonlar; avasküler nekroz ve kalça hareketlerinde kısıtlılıktı (10). Massie ve Howarth (8) kapalı redüksiyondan sonra % 45, anterior yaklaşımla yapılan açık redüksiyondan sonra ise % 30 oranında avasküler nekroz geliştiğini bildirmişlerdir. Salter ve ark (11) ise, traksiyon ve addüktör tenotomi uygulamasıyla bu oranın % 15'e indiğini söylemişlerdir. Ferguson (4,5) da 125 vakalık serisinde medial yaklaşım tekniğini kullanarak vakalarını ameliyat ettiğini ve bunların takipleri neticesinde hiçbir hastada avasküler nekroz veya hareket kısıtlılığı gelişmediğini bildirmiştir Ferguson (4)'a göre; bu teknikle kalçaya girildiğinde, iliopsoas tendonu ve eklem kapsülüne kolaylıkla ulaşılmakta, anterior femoral lenf zinciri korunarak enfeksiyon ihtimali de azaltılmaktadır.

Bu çalışmamızda Ferguson'un medial cerrahi yaklaşım tekniğini kullanarak, açık redüksiyon uyguladığımız, 43 hastamızın 71 kalçasının takip sonuçlarını inceleyerek, metodun başarı durumunu ve rastlanabilecek komplikasyonları gözden geçirdik

MATERYAL VE METOD :

Kliniğimizde Ocak 1976'dan, Aralık 1986 tarihine kadar Ferguson yöntemiyle açık redüksiyon uyguladığımız ve yeterli takibini yapabildiğimiz 43 hastanın, 71 kalçasını retrospektif olarak inceledik. Hastalarımızın en kısa takip süresi 2 yıl, en uzun takip süresi 11 yıl ve ortalama takip süresi 6.4 yıl idi. Nöromuskuler veya teratolojik nedene bağlı DKÇ vakaları çalışmamıza dahil edilmedi. Hastalarımızın 32 (% 74)'si kız ve 11 (% 24)'i erkekti. Kalçaların 66'sına bu ameliyat ilk tedavi yöntemi olarak uygulanırken, 5 hastaya daha önce başarısız kapalı redüksiyon denenmişti. Hastalarımızın en küçüğü 2.5 aylık ve en büyüğü 26 aylık ve yaş ortalaması 13 aylık idi. Vakalarımızın 28'inde iki taraflı, 15'inde ise tek taraflı DKÇ mevcuttu.

Bütün hasatalara Ferguson'un tarif ettiği posteromedial longitidunal insizyon kullanılarak açık redüksiyon uygulandı (4). Hastalarımızın 8'ine ameliyat öncesi devrede 7-15 gün cilt traksiyonu uygulandı. Tüm vakalarımızda iliopsoas adale tendonu kesildi. Eğer ligamentum teres uzamış veya hipertrofik ise eksize edildi. Pulvinar ve diğer asetabulum içi yumuşak dokular temizlendi. Hiçbir vakamızda redüksiyonu engelleyen inverte limbus tesbit edilemedi ve limbus eksizyona gerek duyulmadı. Konsanatrik redüksiyon sağlandıktan sonra, kapsül dikilmedi, sadece ciltaltı ve cilt kapatıldı. Kalça eklemi 20° -30° fleksiyonda, 10°-20° iç rotasyonda ve 30°-45° abduksiyonda, her iki ekstremiteyi içine alacak şekilde pelvipedal alçıya alındı. İki taraflı kalça çıkığı vakalarında her iki kalça da tek seansta ameliyat edildi. Hasta ortalama 4 ay alçıda tutuldu. Alçı çıkartıldıktan sonra 3 ay devamlı, 3 ay da sadece geceleri Ponsetti cihazı uygulandı, daha sonra best bırakıldı.

* Erciyes Üniv. Tıp Fak. Ortopedi ve Travmatoloji Anabilim Dalı Yardımcı Doçenti
** Erciyes Üniv. Tıp Fak. Ortopedi ve Travmatoloji Anabilim Dalı Profesörü
*** Erciyes Üniv. Tıp Fak. Ortopedi ve Travmatoloji Anabilim Dalı Araştırma Görevlisi
Not : Bu çalışma Dr' Mahir Gülşen'in de katkılarıyla gerçekleştirilmiştir.

Hastalar kontrole geldiğinde klinik ve radyolojik olarak incelendiler. Ayrıca ameliyat öncesi ve ameliyattan sonraki diğer kalça grafileri, dosya kayıtları ve ameliyat notları incelendi.

Klinik olarak; ağrı, hareket kısıtlılığı, yorgunluk, topallama, kısalık farkı ve adale atrofisi olup olmadığı araştırıldı. Radyolojik olarak da nötral ve kurbağa pozisyonunda pelvis ön-arka grafileri çektirildi. Radyolojik değerlendirmede asetabular indeks açısı, femur başının lateralizasyonu ve femur başında avasküler nekroz olup olmadığı göz önüne alındı. Preoperatif ve alçının çıkartıldığı devredeki asetabular indeks açıları da ölçülerek, son ölçümlerle karşılaştırıldı. Avasküler nekroz durumunun değerlendirilmesinde Salter ve arkadaşlarının (11) kriterleri kullanıldı.

Sonuçların değerlendirilmesi esnasında hastalar iki gruba ayrılarak incelendi. Ameliyat sırasında 12 aylıktan daha küçük olan hastalar 1. grup 12. aydan sonra ameliyat edilen hastalar ise 2. grup olarak değerlendirildi. Bilhassa asetabular indeks, avasküler nekroz ve komplikasyonlar bakımından yaş faktörünün önemli olup olmadığı belirlenmeye çalışıldı.

BULGULAR :

Hastalarımızın son klinik muayenelerinde sadece 3 vakada hareket serbestliği yoktu ve bunlar başarısız gruba dahildi. Çalışmamıza konu olan hastalardan 17'sinin 27 kalçası, 2 aylıktan önce ameliyat edilmişti. Geriye kalan 26 hastanın 44 kalçaası ise 12-26 aylıkken ameliyat edilmişti. Erken yaşta ameliyat edilen hastalarımızın ameliyat öncesi ortalama asetabular indeks açısı 36.4°, cihaz çıkarıldıktan sonra 25.2° ve son kontrol radyografisinde ise 16.1° idi. 12 aylıktan sonra ameliyat edilen grupta ise asetabular indeks açıları ortalama, ameliyat öncesi 40.7° cihaz çıkarıldıktan sonra 28.4° ve son kontrol radyografisinde ise 19.3° idi (Tablo 1).

İki hastamızda ameliyattan sonraki ilk üç ayda alçı içinde redislokasyon gelişti. Bunların ikisine de anterior iliofemoral insizyonla girilerek açık redüksiyon yapıldı. Bu iki hastadan birisi, kontrol muayenesinde klinik ve radyolojik olarak normaldi, diğerinde ise ikinci ameliyattan sonra avasküler nekroz gelişti. Bu iki hastanın da, ilk müracaatında çektirilen radyografiler incelendiğinde, asetabular indeks açılarının 41° ve 47° olduğu, ameliyat yaşlarının ise 14 ve 21 aylık olduğu görüldü.

Tablo : I Hastalarımızın asetabular indeks açı ölçüleri.

Asetabular İndeks Açıları (derece olarak)			
Hastalar	Ameliyat Öncesi	Cihazdan Sonra	Ortalama 6.4 Yıllık Takip Sonunda
1. Grup	36.4	25.2	16.1
(27 kalça)	(28-48)	(13-34)	(13-23)
II.Grup	40.7	28.4	19.3
(44 kalça)	(31-47)	(21-37)	(16-31)

Avasküler nekroz gelişen kalça sayısı 3 (% 4.2) idi. Bunlardan birincisi, ameliyat sırasında 18 aylık olan bilateral DKÇ vakası idi ve sol kalçada avasküler nekroz gelişti. İkinci hasta ameliyat sırasında 16 aylıktı ve tek taraflı (sağ) DKÇ idi. Üçüncü vakamız ise 7 aylık bir hasta idi. Ameliyattan 1.5 ay sonraki kontrol grafisinde redislokasyon tespit edilerek anterior iliofemoral insizyonla açık redüksiyon yapıldı. Bu ikinci ameliyattan sonra sağ kalçada avasküler nekroz gelişti. Bu üç hastada da 0.5-1.5 cm kısalık farkı, femur başında deformasyon ve düzleşme, femur boynunda kısalık vardı. Bunlardan ikinci vakanın ciddi ağrı ve hareket kısıtlılığı ile birlikte başta belirgin lateralizasyon vardı (Resim 1).

İncelenmeye aldığımız 71 kalçanın 8'inde ameliyat sonrası takip devresinde veya son kontrol muayenesi esnasında subluksasyon tespit edildi. Bu hastaların ameliyat öncesi grafileri incelendiğinde hepsinde de asetabular indeks açısının 40°den fazla olduğu görüldü.

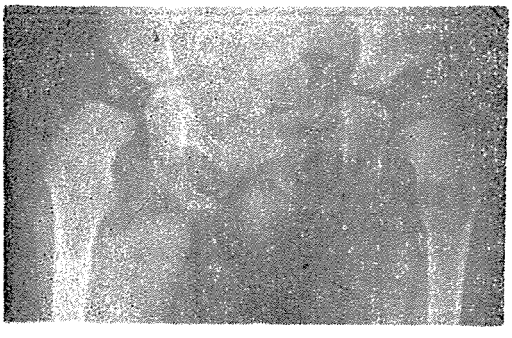

Resim 1 : 8 aylık bilateral doğuştan kalça çıkığı vakamız;

a. Ameliyattan önceki grafisi.
b. Cihaz çıkarıldıktan sonraki grafisi.
c. Hastanın 9 yıllık takip sonrası grafisi.

Bu 8 hastanın 6'sının ilk ameliyat yaşı da 12 aylıktan büyüktü. Bu 8 hastadan 4 üne ikinci bir ameliyat uygulanmış (3'üne Salter innominate osteotomisi, birine de varus derotasyon osteotomisi). Son kontrol muayenesinde subluksasyon tespit edilen geriye kalan 4 hastadan ikisi, daha önce tavsiye edilen ikinci bir ameliyatı kabul etmemiş. Diğer iki vakadan birisine innominate osteotomi, birisine de varus-derotasyon osteotomisi yapıldı. Fakat ikinci ameliyat sonrası takipleri kısa olduğu için, son durumları bu çalışmaya dahil edilmedi.

Sadece medial yaklaşımla yapılan açık redüksiyon sonuçları incelendiğinde; 8 subluksasyon, 2 redislokasyon ve 2 avasküler nekroz olmak üzere, toplam 12 kalçada (% 17) başarısız sonuç elde edildiğini görüyoruz. Fakat son kontrol muayenesindeki başarı durumuna göre sonuçlar değerlendirildiğinde; 3 avasküler nekroz ve 4 subluksasyon olmak üzere toplam 7 kalçada (% 10) başarısız netice olduğu görülmektedir. İkinci defa ameliyat uygulanan ve yeterli takibi yapılan 4 vaka klinik ve radyolojik olarak başarılı gruba dahildi.

TARTIŞMA :

Kalça çıkığının tedavisinde en fazla sorun yaratan komplikasyonlar; avasküler nekroz, redislokasyon ve eklem sertlikleridir (2, 6, 7, 12, 3). Bu komplikasyonların asgariye indirilmesi ve fonksiyonel bir kalça elde edilmesi için görüşbirliğine varılan husus, tedaviye erken başlanmasıdır.

Ferguson (4)'a göre medial girişim 2 yaşının altındaki çocuklarda, kapalı redüksiyona göre daha konservatif ve daha emin bir yöntemdir. Kalamchi ve ark (7) 18 aylıktan küçük DKÇ'li çocuklarda, preoperatif traksiyonu takiben kapalı redüksiyon yöntemini önermişlerse de, hastanede kalma süresinin uzunluğu ve hastanın uzun süre yatağa bağlı kalması bu yöntemin dezavantajlarıdır. Unutulmaması gereken bir husus da, kapalı redüksiyon tedavilerinden sonra % 45'lere varan avasküler nekroz oranaları bildirilmektedir (6, 13). Rose ve ark (10) ise 2 yaşın altındaki tüm DKÇ vakalarında, medial girişimin o kadar da emin bir yol olmadığını, bilhassa 12 aylıktan büyük ve asetabular indeksin 40° den fazla olduğu çocuklarda redislokasyon ihtimalinin önemli ölçüde arttığını bildirmektedir. Bizim iki redislokasyon vakamızın da, bu riskli gruba dahil olması nedeniyle, bu görüşün önemle üzerinde durulması gerektiği kanaatindeyiz.

Medial yaklaşımla DKÇ tedavisinde rastlanan önemli bir komplikasyon da femur başının lateralizasyonu (subluksasyonu)dur. Bunun sebebi olarak da kapsüler gevşeklik ve yeterli süre kalçanın konsantrik redükte pozisyonda tespit edilmemesi öne sürülmektedir (3, 13).

Sonuçlarımızı şöyle özetleyebiliriz :

1. Medial girişimle yapılan açık redüksiyon, abduktor adalelere ve krista iliakaya zarar vermeden konsantrik redüksiyonun kolayca sağlanabileceği iyi bir tedavi yöntemidir.

2. Avasküler nekrozun çok az oranda görülmesi, ameliyat süresinin kısa olması, kan transfüzyonu gerektirmemesi, aynı anda iki kalçanın birlikte ameliyata alınabilmesi, enfeksiyon görülmemesi ve çok az skar bırakarak iyileşmesi önemli avantajlardır.

3. Hasta 2 aylıktan küçük ve asetabular indeks açısı 40° nin altında ise, sonucun başarı şansı çok fazladır. Hasta 12-18 aylık ise ve asetabular indeks açısı 40° den az ise sonucun başarı şansı yine yüksektir. Fakat 18 aylıktan büyük ve asetabular indeks açısı 40°den fazla olan DKÇ vakalarında, başka cerrahi teknikler tercih edilmelidir.

K A Y N A K L A R :

1. Araç Ş, Ağuş H, Erdem El, Öztürk H.: Medial yaklaşımla doğuştan kalça çıkığı tedavisine farklı bakış. Ortopedi Travmatoloji ve Rehabilitasyon Dergisi 2 : 16-22, 1988.
2. Biçimoğlu A, Öztürk İ. : Medial girişimle doğuştan kalça çıkığı tedavisi. Acta Orthopaedica Travmatologica Turcia 21 : 8-11, 987.
3. Diepstraten FM : Open reduction of congenital hip dislocation. Advantages of the Ferguson medial approach. Acta Orthop Scand 56 : 32-35, 1985.
4. Ferguson AB : Primary open reduction of congenital dislocation of the hip using a medial adductor approach. J. Bone Joint Surg 55-A 671-689, 1973.
5. Ferguson A : Treatment of congenital dislocation o the hip in inafncy using the medial approach. In Tachdjian MO (ed) : Congenital dislocation of the hip. Churchill Livingstone, New York 1982, pp 283-293.
6. Gage JR, Winter RB : Avascular necrosis of the capital femoral epiphysis as a complication of closed reduction of congenital dislocation of the hip. J. Bone and Joint Surg 54-A : 373-388, 1972.
7. Kalamchi A, Schmidt TL, Mac Ewen GD : Congenital dislocation of the hip. Open reduction by the medial approach. Clin Orthop 169 : 127-132, 1982.
8. Massie WK, Howarth MB : Congenital dislocation of the hip. Part II. Results of open reduction as seen in early adult period. J. Bone and Joint Surg. 33-A : 171-
9. O'Hara JN, Bernard AA, Dwyer JP : Early results of medial approach open reduction in congenital dislocation of the hip : Use before walking age. J. Pediatr Orthop 8 : 288-294, 1988.
10. Roose PE, Chingren GL, Klaarken HE, Broock G : Open reduction for congenital dislocation of the hip using the Ferguson procedure. J. Bone and Joint Surg 61-A: 915-921, 1979.
11. Salter RB, Kostuik J, Dallas S : Avascular necrosis of the femoral head as a complication of treatment for congenital dislocation of the hip in young children: A clinical and experimental investigation. Canadian J. Surg 12 : 44-61, 1969.
12. Tümer Y. : Doğuştan kalça çıkığının medial girişimle yapılan açık redüksiyonla tedavisi. Numune Hastanesi Sakatlar Yılı Doğuştan Kalça Çıkığı Kurs Notları, Ankara 1981, s. 33-40.
13. Weiner DS, Hoyt Wa, O'Dell HW : Congenital dislocation of the hip. The relationship of premanipulation, traction and age to avascular necrosis of the femoral head. J. Bone and Joint Surg 59-A : 306-311, 1977.
14. Weinstein SL, Ponsetti IV : Congenital dislocation of the hip. Open reduction through a medial approach. J Bone and Joint Surg 61-A : 119-124, 1979.

Salter Ameliyatının Geç Sonuçları

* Dr. Akın KAPUBAĞLI
** Dr. Merih EROĞLU

Otuz yıllık bir geçmişi olan Salter'in innominate osteotomisi güncelliğini koruyan önemli bir tekniktir. Kliniğimizde 1964 den beri uygulanmış ve erken başarılı sonuçlar alınmıştır. Bu araştırmada 1973 - 1986 yılları arasındaki dönemde geç sonuçlarımızı sunduk.

MATERYAL VE METOD :

Ege Üniversitesi Tıp Fakültesi Ortopedi ve Travmatoloji Ana Bilim Dalında 1973-1986 arasında 119 DKÇ i hastanın 164 kalçasında Salter ameliyatı uygulanmıştır. 13 yıl içerisinde Salter ameliyatı uygulanan 119 hastanın 92 (% 77.3)'si kız, 27 (% 22.7)'si erkektir. Bu 164 kalçanın 35'i sağ, 39'u sol, 45'i bilateraldir. Hastalarda minimum yaş 1.5, maksimum yaş 8, ortalama yaş 2.8'dir. Cins, yaş ve taraflara göre dağılım (Tablo 1) de gösterilmiştir.

Geç değerlendirilmesi yapılabilen 43 hastanın genel hasta sayısına oranı % 36'dır. Opere 164 kalçadan değerlendirilebilen 56 kalçanın toplam sayıya oranı % 39'dur. Takip edilen hastaların yaş ve cinslere göre dağılımı (Tablo 2) de gösterilmiştir.

Hastaların büyük çoğunluğunun ilk 1-2 yıl içinde kontrollara düzenli geldikleri, daha sonra kontrollarını yaptırmadıkları gözlenmiştir. Takip süresi en kısa 1 yıl, en uzun 13 yıl, ortalama 6.8 yıldır. Kalçaların nötral, abduksiyon ve Lichtenstein pozisyonunda radyografileri ve anteversiyon tayinleri yapılmış, pre-operatif grafilerle karşılaştırılmıştır. Sonuçlar Gibson ve Benson tarafından kullanılan Sever'in modiifye sınıflamasına göre değerlendirilmiş (5), preoperatif ve postoperatif anteversiyon açıları tayin edilmiş olan 26 kalça ayrıca değerlendirilmiştir.

SONUÇLAR :

Değerlendirmeye aldığımız 56 kalçada çok iyi ve iyi sonuç oranı 46 (% 82.1) dir. Orta ve başarısız kalça sayısı 10 olup oranı % 17.9 dur (Tablo 3) . 43 olgunun 56 kalçasında erken ve geç dönemde biri veya birkaçı beraber 27 komplikasyon tesbit edilmiştir. (Tablo 4) de erken ve geç komplikasyonlar ve yüzdeleri toplu olarak verilmiştir. Önemli komplikasyon olarak gördüğümüz aseptik nekroz 9 (% 16.1) hastada, redislokasyon 5 (% 8.9) hastada görülmüştür.

TARTIŞMA :

Salter ameliyatı bütün dünyada ilgi duyulan ve sonuçları ile yüz güldüren bir tekniktir. Uygun yaşta, doğru indikasyon ile ameliyat öncesi gerekli işlemlerin izlenmesi ve orjinal tekniğe sadık kalınması halinde başarı oranı yükselmekte aksi halde düşmektedir. Vakalarımızdaki %82.1'lik çok iyi ve iyi sonuç oranı genel literatür verilerine uygunluk göstermektedir (1, 3, 9, 10).

Sonuçların değerlendirilmesi açısından yaş önemli bir faktördür. Ameliyat için genelde kabul edilen yaş sınırı 1.5-6 dır. (1, 3, 4, 8, 9, 10). Bu yaş sınırı içinde, 1.5-3 yaş arasında başarı oranı asetabulumun gelişme potansiyeline bağlı olarak daha yüksek olmaktadır. Salter 1974 yılında 15 yıllık deneyimlerini içeren bildirisinde 1.5-3 yaş grubunda başarı oranını % 93.6, 4-10 yaş grubunda çok iyi ve iyi oranını % 56.7 olarak belirtmiştir (9). Bu oranalar pek çok yazar tarafından aynı şekilde verilmiş olup (3, 4, 9, 10), değerlendirebildiğimiz hastalarımızda 1.5-3 yaş arasındaki 47 kalçanın 40 ında çok iyi ve iyi sonuç alınmıştır (% 85) 4-6 yaş grubunda 9

* E. Ü. T. F. Ortopedi ve Trav. A.B. Dalı Uzmanı,
** E. Ü. T. F. Ortopedi ve Trav. A.B. Dalı Profesörü.

kalçanın 6 (% 66.6) sında başarılı sonuç bulunmuştur. Kontrol edilen 56 kalçanın 26 sında pre-op. anteversiyon açıları ölçülebilmiş idi. Bunların 22 si 1-3 yaş grubunda, 4ü 4-6 yaş grubunda idi. İlk gruptaki 22 kalçanın pre-op. anteversiyon açılarının ortalama değeri 44.3 derecedir. Aynı kalçaların ortalama kontrol anteversiyon açıları 27.2 derecedir. Bu olguların ortalama izlem süreleri 5.8 yıldır. Yani yaklaşık 6 yılda anteversiyon açılarında 17.1 derecelik azalma veya başka bir deyişle düzelme meydana gelmiştir. Bunların yalnız 3 ünde derotasyon, varizasyon osteotomisi yapılmış olup, geriye kalan 19 kalçada anteversiyonu düzeltici herhangi bir işlem yapılmamıştır.

TABLO 1 : Salter Ameliyatı Yapılan Hastaların Cins, Yaş ve Taraflara Göre Dağılımı.

Yaş Grupları	HASTA SAYISI		KALÇA SAYISI		SAĞ		SOL		BİLATERAL	
	Kız	Erkek	Kız	Erkek	Kız	Erkek	Kız	Erkek	Kız	Erkek
1.5 — 3	68	22	95	30	18	7	23	7	27	8
4 — 6	22	5	31	6	6	2	7	—	9	1
7 — 10	2	—	2	—	—	—	2	—	—	—
Toplam	92	27	128	36	24	11	32	7	36	9
	119		164		85		39		45	

TABLO 2 : Takip Edilen Hastaların Yaş ve Cinslere Göre Dağılımı

Yaş Grupları	Kız	Erkek	Toplam
1.5 — 3	32	4	36
4 — 6	7	—	7
7 — 8	—	—	—
Toplam	39	4	43
Yüzde	% 91	% 9	% 100

TABLO 3 : Değerlendirmeye Alınan Hastaların Yaş Grupları ve Başarı Oranları

Yaş Grupları	Çok İyi I		İyi II		III		Orta IV		V		Kötü VI	
	Sayı	Oran %	Sayı	Oran %	Sayı	Oran %	Sayı	Oran %	Sayı	Oran %	Sayı	Oran %
1.5 — 3	20	35.7	13	23.2	7	12.5	6	10.7	1	1.8	—	—
4 — 6	2	3.6	1	1.8	3	5.3	—	—	2	3.6	1	1.8
Toplam	22		14		10		6		3		1	

TABLO 4 : Hastalarımızda Post. Op. Dönemde Görülen Komplikasyonlar ve Oranları.

Komplikasyonlar	Olgu Sayısı	Oran %
Krischner Çivisi Uygulamasındaki Hatalar	4	7.1
Aseptik Nekroz	9	16.1
Redislokasyon	5	8.9
Hematom - Sathi İnfeksiyon	3	5.3
Distal Osteotomi Parçasının Rotasyonu	1	1.8
Post - Operatif Dönemde İnatçı Kalça Sertliği	2	3.6
Greft Kayması	1	1.8
Femur Cisim Kırığı	1	1.8
Derin İnfeksiyon	1	1.8
Toplam	**27**	

Sonuç olarak Salter ameliyatından sonra biomekaniğin düzelmesine bağlı olarak anteversiyon açılarında belirgin bir düzelme olduğunu, yazarın kendi görüşüne paralel olarak söyleyebiliriz (7, 9). Değerlendirmeye aaldığımız 43 hastada 56 kalçanın operasyondan 1-2 yıl sonraki radyografileri ile birlikte son kontrol grafileri incelenmiş, sonuçta 9 (% 16.1) kalçada değişik derecelerde aseptik nekroz bulgularına rastlanmıştır. Bu değişiklikler genelde 1-2 yıl içinde görülmüş, daha sonra kendiliğinden kaybolmuştur. Salter, Dekher, İngman gibi yazarlar Perthes hastalığında Salter osteotomisinin tedavi etkisi üzerinde durmuşlardır. İliopsoas tenotomisi, adduktor tenotomi ve başın santralizasyonunun hastalığının gidişini olumlu yönde etkilediğini belirtmişlerdir (2, 9).

Bu bildirimizde, kliniğimizde DKÇ tedavisinde uygulanan Salter osteotomisinin geç sonuçları ile, yaş endikasyonu, ameliyat öncesi kuralları ve ameliyat tekniğinin tam ve eksiksiz uygulanaması koşulu ile güncelliğini koruduğu ve başarılı olduğu kanımızı sunduk.

K A Y N A K L A R :

1. Chapchal, G. : Indications for the various types of pelvic osteotomy Clin. Orthop. and Related Research. 98 : 111, 1974.
2. Dekher, M. : Salter'ş pelvic osteotomy in the treatment of Perthes' Disease. J. Bone Joint Surg. 63-B : 282, 1981.
3. Eroğlu (Gölcüklü), M. : Doğuştan kalça çıkığı sağıtımında Salter'in Innominate osteotomisi. Ege Ü. Tıp Fak. Dergisi, C : 8, No : 4 625-630, 1965.
4. Gallijen, R., Bertin, D. : The Salter procedure in C D H' J. Bone Joint Surg. 63-B : 458, 1981.
5. Gibson, P. H. and Benson, M.K.D. : Congenital dislocation of the hip. J. Bone Joint Surg. 64-B : 169-177, 1982.
6. Kalaamchi, A., MacEven, D. : Avascular necrosis following treatment of congenital dislocation of the hip. J. Bone Joint Surg. 62-A : 876, 1980.
7. Raab, T. B. : Biomechanical aspects of Salter osteotomy. Clin. Orthop. Related Research, 32 : 82, 1978.
8. Salter, R. B. : Role of innominate osteotomy in the treatment of congenital dislocation and subluxation of the hip. J. Bone Joint Surg. 43-B : 518, 1961.
9. Salter, R. B., Dubos, J. : The first fifteen years personal experience with innominate osteotomy in the treatment of congenital dislocation and subluxation of the hip. Clin. Orthop. Related Research, 98 : 72, 1974.
10. Tiner, M., Eroğlu, M., Taneli, N. and Çallı, I. : Osteochondritis of the upper femoral epiphysis after treatment of congenital dislocation of the hip. Proceedings of 12 th Congress of S I C O T. Tel Aviv. 1972, p : 438-442.

Salter İnnominate Osteotomisi İle Tedavi Edilen Doğuştan Kalça Çıkığı Olgularının Değerlendirilmesi

* Dr. Tansel ÜNSALDI ** Dr. Yusuf İNANOĞLU *** Dr. Okay BULUT

C. Ü. Tıp Fakültesi Ortopedi ve Travmatoloji kliniğinde, Şubat 1981 - Mayıs 1986 tarihleri arasında Salterin açık redüksiyon, innominate osteotomisi tekniği uygulanarak tedavi edilen 33 hastanaın 45 kalçaası D. W. Mc Kay'ın kriterlerine göre değerlendirilmiştir. Değerlendirme sonucunda, % 73.4 çok iyi % 20 iyi, % 2.2 orta ve % 4.4 oranında kötü sonuç alındığı anlaşılmıştır. Tedavi edilen hastaların 8'de (% 17.7) avasküler nek, roz, 2'de enfeksiyon (% 4.4), 1'de reluksasyon (% 2.2), 1'de greft kayması (% 2.2), 2 hastanın kalça hareketlerinde sertlik (% 4.4) ve 1 hastada da bacak kısalığı (% 2.2), komplikasyonu ile karşılaştığı anlaşılmıştır.

GİRİŞ :

Kalça eklemi displazisine bağlı olarak gelişen kalça çıkığında anstabil (çıkarılabilen kalça eklemi) kalça veya femur başının asetabulum dışında olduğu (disloke) kalça tipleri vardır. Bu hastalarda asetabulum tavanının ön ve yan duvarları tam olarak gelişmemiştir.

GEREÇ VE YÖNTEM :

Cumhuriyet Üniversitesi Tıp Fakültesi Ortopedi ve Travmatoloji Anabilim Dalında Şubat 1981 — Mayıs 1986 tarihleri arasında baş vuran 81 DKÇ'li hastadan 33'ne salter innominate osteotomi tekniği ile açık redüksiyon uygulanmıştır.

BULGULAR :

D. K. Ç. bulunan 33 olgunun 45 kalçasına Salter'in innominate osteotomi tekniği uygulanmıştır. Olguların 27'si kız (% 82), 6'sı erkekti (% 18). Kız-erkek oranı 9/2 olarak hesaplandı. 12 olguda (% 36.3) iki taraflı, 21 olguda ise (% 64) tek taraflı çıkık vardı. Tek taraflı olanların 9'u sol, 12'si sağ kalçaya aitti.

Postoperatif asetabular açı ölçümünde en küçük 29°, en büyük 49° olarak bulundu. Postoperatif asetabular açı ölçümünde ise en küçük 8°, en büyük 28° olarak saptandı.

Ortalama olarak preoperatif asetabular indeks 35.84 iken postoperatif asetabular indeks 18.88'e düşmüştür. Asetabular indeksin yüzde olarak azalması ise % 44.7 olduğu görüldü.

Karşılaşılan komplikasyonlar toplu olarak Tablo 1 de gösterilmiştir.

TABLO I : Salter Tekniğinde Ortaya Çıkan Komplikasyonlar.

1 - Avasküler nekroz	8	Kalça	% 17.7
2 - Reluksasyon	1	»	% 2.2
3 - İnfeksiyon	2	»	% 4.4
4 - Greft kayması	1	»	% 2.2
5 - Hareket kısıtlılığı	2	»	% 4.4
6 - Ekstremite kısalığı	1	»	% 2.2 saptandı

Olgularımızın D. W. Mc Kay kriterlerine göre değerlendirilmesi sonucu elde edilen bulgular şöyle idi.

2 kalçada kötü	% 4.4
1 kalçada orta	% 2.2
9 kalçada iyi	% 20.0
33 kalçada çok iyi	% 73.4,

netice alınmıştır.

* C. Ü. T. F. Ortopedi ve Trav. Anabilim Dalı Profesörü
** Karabük S.S.K. Hastahanesi Uzmanı
*** C. Ü. T. F. Ortopedi ve Trav. Anabilim Dalı Araştırma Görevlisi

Olgularımız hareket kısıtlılığı olup olmadığı yönünden de muayene edildiler. Neticede, 41 kalçada iyi (% 91.2), 2 kalçada orta (% 4.4) ve son 2 kalçada da kötü (% 4.4) sonuç alndığı anlaşılmıştır.

TARTIŞMA :

Bu anomalinin tam ve problemsiz tedavisi erken tanınması ile mümkündür. Erken tanı ve tedavi ile çok iyi neticeler alınır (4, 5, 6, 7). 0-18 aylık dönemde çıkık olan kalçalar manüplasyonla redükte edilebilirlerse konservatif yöntemlerle tedavi edilirler (1, 2, 4, 7). Manüpasayonla redükte edilemezlerse, redüksiyon için yumuşak doku ameliyatı (Ferguson yöntemi) uygulanır (5, 8). Çocuk 18 aylıktan sonra teşhis edilirse konservatif tedavi yöntemleri ile tedavi edilemez. Bu grup'ta asetabulum gelişme potansiyeli azaldığından çatı ameliyatları ön plana geçer. Özellikle posterior asetabular yetersizlik bulunmayan, sadece ön ve yan duvarının yetersiz olduğu hastalarda Salter'in iliak osteotomi (Innominate Kemik Osteotomisi tekniği ile çok iyi neticeler alınmaktadır (6, 9).

Avasküler nekroz için çeşitli yayınlarda farklı sonuçlar verilmiş olup bunlardan Severin % 9 (10) Ponseti % 46 (11) Ferguson % 0 (9) Pemberton % 9.3 (12) olarak bildirmiştir. Salter avasküler nekroz görülme oranını % 6 olarak bildirilmiştir (13). Bizim çalışmamızda avasküler nekroz görülme oranı % 17.7 olarak hesaplanmıştır.

Avasküler nekrozun yüksek oranda gözlenmesi nedeni ile Winter ve Gage'nin birinci derecede sorumlu tuttuğu traksiyon süresini inceledik (13), avasküler nekroz gelişen 5 olgumuzda traksiyon süresi 7-21 gün ortalama 11.1 gün olarak bulundu. Oysa tüm olgumuzda ortalama traksiyon süresi 8 gün idi. Sonuçta traksiyon süresinin uzun tutulmasının avasküler nekrozu hazırlayan bir etmen olduğu kanaatine varılmıştır.

Avasküler nekrozun gelişiminde otörlerin birleştiği bir diğer konu tedavi yaşının yüksek olmasıdır (14, 15).

Avasküler nekroz gelişen olgularımızın tümünde tedaviye başlama üç yaşın üzerinde olup ortalama 3.85 olarak bulundu.

Salter ameliyatı sonucu görülen önemli komplikasyonlardan reluksasyon için Gülhane Askeri Tıp Akademesinde 1967 - 75 yılları arasında % 11.68 oranında görülmesine karşın (16) bizim çalışmamızda sadece bir olguda (% 2.2) reluksasyon görüldü. Bu olgumuzda çıkık, Ponseti cihazını kullanmaması ve erken ağırlık vermesi sonucu gelişmiştir.

D. W. Mc. Kay kriterlerine göre Cerrahpaşa Tıp Fakültesi Ortopedi ve Travmatoloji kliniğinde % 62 çok iyi, % 13 orta, % 25 kötü olarak bildirilmiştir. (3)

Washington Üniversitesi ve merkezi hastahanesi çocuk kliniğinde ise % 68 çok iyi, % 8 iyi, % 8 orta ve % 16'sında da kötü sonuç bildirilmiştir (6).

Bizim çalışmamızda ise, % 73.4 çok iyi, % 20.0 iyi, % 2.2 orta, % 4.4 kötü sonuç alınmıştır.

Kalçada fleksiyon kontraktürü 2 olgumuzda gözlenmiş olup diğer yayınlarda olduğu gibi tensor fasya latanın ve komşu dokuların fibrozisi sonucu geliştiği tahmin edilmektedir.

Olgularımız hareket kısıtlılığı yönünden incelendiğinde, % 91.2 çok iyi, % 4.4 orta, % 4.4 kötü olarak saptanmıştır.

Enfeksiyon görülme oranı Gülhane Tıp Akademisi yayınında % 2.4 olarak bildirilmesine rağmen bizim çalışmamızda % 4.4. olarak bulunmuştur (16).

Washington Üniversitesi Merkez Hastanesi Çocuk Kliniğinde asetabular indeksteki azalma ortalama 16° olarak bildirilmiştir (6). Bizim çalışmamızda asetabular indeksteki ortalama azalma 1696 olarak bulunmuştur.

KAYNAKLAR :

1. Tachdjian M. O. Pediatric Orthopedics W. B. Sunders, London 1972.
2. Ünsaldı T. : Ortopedi ve Travmatoloji Ders Kitabı. Yüksek Öğretim Kurulu Matbaası, 13-20, 1987.
3. Mackay D. A. : Comparsion of Innominate and the Pericapsular Osteotomi in Treatment of Congenital Dislocation of the Hip. Clin. Orthop. 98 : 124-132, 1974.

4. Ege R., Turek S. : Ortopedi, İlkeleri ve Uygulamaları. Yayıncıoğlu Matbaası, 1980.

5. Ferguson A. B. : Primary Open Reduction of CDH Using a Median Abductor Approach J. B. J. S. 55 A, 671, 1973.

6. Ey William P. Parret : The Efectiveness of The Salter İnnomitare Osteotomy in The Treatment of Congenital Dislocation of the Hip. J. B. J. S. Vol. 68 A, 1986.

7. Şarlak Ö. : Doğuştan Kalça Çıkığında Konservatif Tedavi DKÇ Kurs Notları, 1981.

8. Tümer Y. : DKÇ'nin Medial Girişimli Açık Redüksiyonla Tedavisi, DKÇ. Kurs Notları Ank. Numune Hast. 1981.

9. Salter R. B. : Kostuik J. Dallas S. : Avascular Necrozis of The Femoral Head as Complication of Treatment for CDH in young Children, The Canadian Journal of Surgrey, Vol : 12, 44, 1969.

10. Severin E. : CDH, Development of The Joint After Closed Reduction. J. B. J. 32 A, 372, 1950.

11. Ponseti I. : Causes of Failure in the Treatment CDH. J. B. J. S. Roll : 26, 775, 1944.

12. Pemberton A. P. : Pericapsüler Osteotomy of The Ilium for Treatment of CDH. J. B. J. S. Vol : 47, No : 1, 965.

13. Gage J. R. Carry M. J. : The Effects of Trochanteric Epiphysaodesis on Crowt of Proximal and of The Femur Following Necrosis of The Capital Femoral Epiphysis. J. B. J. S. 62 A, No : 5, 1980.

14. Odgen J. A. : Development Anatomy. In Ferguson A. D. Jr. ed. Ortopedic Surgery in Infancy and Childhood 4 Th ed. Williams and Wilkins. Baltımore 1975.

15. Uzel M., Kır N., Bilsel N. : DKÇ Tedavisinde Sater Ameliyatının Neticeleri V. Milli Türk Ortopedi Kongre Kitabı, 1978.

16. Sipahioğlu F., Gür E. : DKÇ Tedavisinde Salter Ameliyatından Alınan Sonuçlar. 5. Milli Türk Ortopedi Kongre Kitabı, 1978.

Total Kalça Protezi Uygulanan Vakaların Gözden Geçirilmesi

* Dr. Şahin TUĞRUL
** Dr. Behet SEPİCİ

Kalça eklemi insan vücudunun en fazla yük taşıyan eklemidir. Ankiloze olmuş, hareket açıklığını kaybetmiş kalçaların mobilizasyonlarını sağlamak için 20. asrın başından itibaren çeşitli cerrahi yöntemler uygulanmaktadır. Kullanılan cerrahi yöntemler içinde ise en geniş yeri total kalça protezi uygulamaları tutmaktadır.

1930 lu yıllarda parsiyel olarak kullanılmakta oan femur başı protezi, daha sonraki yılarda madeni baş ve madeni asetabulumu içeren total bir protez haline gelmiştir. Son yıllarda ise Charnley ve Müller in madeni asetabuum yerine plastik asetabulum kullanılması halinde daha az aşınmanın ortaya çıkacağını belirtmeleri üzerine bu tip protezler kullanılmaya başlanmıştır. Yurdumuzda ise total kalça protezi 1960 lı yıllardan itibaren uygulanmaktadır.

MATERYAL VE METOD :

Bu çalışmada 1984 - 1989 yılları arasında Sağlık Bakanlığı Ankara Hastanesi Ortopedi ve Travmatoloji Kliniğinde yapılan 41 total kalça protezi vakası gözden geçirildi. Bu vakalardan 17 tanesi üzerinde 4 ile 56 ay arasında değişen izleme çalışmaları yapıldı ve haziran 1989 da değerlendirmeler tamamlandı.

Vakaların 15 i (% 36,6) erkek, 26 sı (% 63,4) kadındı. Ortalama yaş 53 olup, 20 ile 76 arasında değişmekte idi.

Hastalarımız etyolojik olarak şu şekilde sınıflanmakta idi; 24 Osteoartrit (% 58,6), 13 Konjenital lüksasyon veya sublüksasyon (% 3,7), 3 Kollum femoris kırığı (% 7,3 ve 1 Romotoid artrit (% 2,4).

Bütün vakalarımızda Charnley ve Müller tipi total kalça protezi kullanıdı. Hastaların bir kısmına antero-lateral, bir kısmınada postero-lateral insizyonla girildi. Postoperatif devrede hastalara geniş spektrumlu antibiotik kullanıldı. Ameliyat sonu takılan Hemowack dren 48-72 saat sonra çıkartıldı ve bacak arasına üçgen yastık koyuldu. 12. gün dikişler alınarak koltuk değneği ile yürümeye izin verildi.

İzleme çalışmalarımızda klinik ve radyolojik değerlendirmeler, Mayo kliniğinin kalça revizyon artroplastilerinde kullandığı puanlama kriterlerine göre yapıldı. Değerlendirme kriterleri ve değerleri aşağıdaki Tablo I ve Tablo II de gösterilmektedir. Bu tablolarda 80-100 arasındaki puanlar çok iyi 70-79 arasındaki puanlar iyi ve 70 puanın altındakiler ise kötü olarak değerlendirildi.

Mayo kliniğinin klinik ve radyolojik bulgu değerlendirme tablosuna göre kontrola gelen 17 hastadan 8 vaka (% 47,1) çok iyi, 6 vaka (% 35,3) iyi ve 3 vaka (% 17,6) ise kötü sonuç grubunda yer aldılar.

2 vakada yüzeyel enfeksiyon, 1 vakada postoperatif lüksasyon olmak üzere 3 vakada (% 7,4) komplikasyon ortaya çıktı.

TARTIŞMA :

Ortalama total protez yaşı Salvati (6) tarafından 60,4 Perrin (5) tarafından 54 olarak bildirilmiştir. Bizim vakalarımızda ise ortalama yaş 53 olup literatüre göre biraz daha düşüktür. Yapılan çeşitli araştırmalarda total kalça protezine gerek görülen kadınların erkeklerden fazla olduğu ortaya konmuştur (6, 7). Bu çalışmamızda total kalça protezi konulan kadın hastalar 1/3 oranında fazla bulunmuştur.

* Sağlık Bakanlığı Ankara Hastanesi Ortopedi Kliniği Başasistanı
** Sağlık Bakanlığı Ankara Hastanesi Ortopedi Kliniği Şef Muavini

TABLO I : Klinik Değerlendirme

AĞRI		HAREKET VE ADELE GÜCÜ	
Hiç yok	40 puan	Arabaya binme-inme	
Az ve arasıra	35 »	Kolaylıkla	5 puan
Orta şiddette	20 »	Zorlukla	3 »
Çok ağrılı	0 »	İmkansız	0 »
FONKSİYON		Ayakkabı bağlama ve giyme	
Yürüme mesafesi		Kolaylıkla	5 »
10 sokaktan fazla	15 »	Zorlukla	3 »
6 sokak	12 »	İmkansız	3 »
3 sokak	7 »	Topallama	
Yalnız evde	2 »	Yok	5 »
Yürüyememe	0 »	Çok	0 »
Destek kullanma		Merdiven inme-çıkma	
Desteksiz	5 »	Normal	5 »
Ara sıra bastonla	4 »	Tutunarak	4 »
Devamlı bastonla	3 »	Dura dura	5 »
Çift koltuk değneği	2 »	İmkansız	0 »
Yürüyememe	0 »		

TABLO II : Radyolojik Değerlendirme

ASETABULUM		FEMUR	
Bone cement-kemik arasında boşluk yok.	10 puan	Bone cement-kemik arasında boşluk yok.	10 puan
1 mm veya daha az boşluk	8 »	1 mm veya daha az boşluk	8 »
1 mm den daha az ilerleyici boşluk	7 »	1 mm den daha az ilerleyici boşluk	7 »
1 mm den büyük ilerleyici boşluk	4 »	Boşluk 2 mm ise	4 »
Komponentte yer değişimi	0 »	Boşluk 2 mm den fazla	0 »

Bizim serimizde etyolojik olarak 24 vaka (% 58,6) Osteoartrit, 3 vaka (% 31,7) Konjenital lüksasyon veya sublüksasyon, 3 vaka Kollum femoris kırığı (% 7,3) ve 1 vakada (% 2,4) Romotoid artrit tanısı almıştır. Genel olarak, yurt dışında yapılan çalışmalarda konjenital lüksasyon veya sublüksasyon vakalarının oranı yurt içinde yapılanlardan daha düşük olarak bildirilmektedir. (2, 3, 5, 6) Bu durum ise yurdumuzdaki, tedavi edilmemiş kalça çıkığı sekellerinin çok olması ile açıklamak mümkündür (8).

Vakalarımızdaki postoperatif komplikasyon oranı (% 7,4) ile 3 vaka olarak bulunmuştur. Bu oran litaratürle uyum göstermektedir (1, 2, 3, 6). Çeşitli çalışmalarda (2, 3, 6) sıklıkla sözü edilen ve geç komplikasyonlardan biri olan komponentlerdeki gevşeme, bizim serimizde 56 aylık izleme boyunca ortaya çıkmamıştır.

SONUÇ :

Total kalça protez ameliyatı geçiren 41 vaka gözden geçirildi, 7 si radyolojik ve klinik olarak takip edildi. 4 ile 56 ay arasında yapılan izleme çalışmalarında ikinci defa ameliyatı gerektiren «derin enfeksiyon, komponentlerde gevşeme, hareket zorluğu» gibi komplikasyonlar gözlenmedi. «Çok iyi» ve «iyi» olarak değerlendirilen 14 vakanın yürüme, çömelme, merdiven çıkma gibi hareketlerde hiçbir zorlukları olmadı. Mayo kliniğinin kriterlerine göre «kötü» grubunda yer almalarına rağmen 3 vakada da herhangi bir revizyon gerekmedi, vakalar günlük yaşamlarını sürdürmede önemli zorluklarla karşılaşmadılar.

Özet olarak, total kalça protezi uygulamalarının ankiloze olmuş, hareket açıklığını kaybetmiş, ağrı kalçalara uygulanabilecek geçerli bir yöntem olduğu sonucuna varılmıştır.

K A Y N A K L A R :

1. Beckenbaugh, R. D., Ilstrup, D. M., Total Hip arthroplasty, The Journal of Bone and Joint Surgery, 60-A : 306-313, April 1978.
2. Bracy, D., Wroblewski, B. M., Bilateral Charnley Arthroplasty as a single procedure. The Journal of Bone and Joint Surgery, 63-B : 354 - 356, 1981.
3. Campbells, W. C., Arthroplasty of the hip. In Crenshaw A. H., editor : Campbell's operative orthopaedica (7 th Ed.) St. Louis C. V. Mosby Company, 1987.
4. Kavanagh, B. F., Fitzgerald, R. H., Clinical and Roentgenographic assessement of total hip arthroplasty Clinical Orthopadics and Related Research, 193, 133-140, March 1985.
5. Perrin, T., Dorr, L. D., Perry, J., Gronley, Functional evaluation of total hip arthroplasty whit five to ten year follow up evulation. Clinical Orthopaedics and related research, 195, 252-260, may, 1985.
6. Salvati, E. A., Wilson, P. D., Ten year follow up study of our first one hundred conseative Charnley Total Hip replacements The Juornal of Bone and Joint Surgery, 63-A : 753-766, June 1981.
7. Şahlan, Ş. Koksartrozlu hastalarda total endoprotez uygulamalarında erken sonuçlar. IX cu Milli Türk Ortopedi ve Travmatoloji Kongre kitabı. 345-348, 1987.
8. Tuğrul, Ş. Antalya ve yöresinde doğmalık anomaliler üzerinde bir aratırma. Uzmanlık tezi, A. Ü. Antalya Tıp Fakültesi Ortopedi ve travmatoloji Ana Bilim Dalı 1984.

Freeman Total Kalça Protezi

— Erken Bildiri —

* Dr. O. Şahap ATİK ** Dr. Mahmut DORAL ** Dr. Selçuk BÖLÜKBAŞI
*** Dr. İnanç AYAS

Total kalça protezlerinin geç komplikasyonlarından biri de gevşeme sorunudur. Özellikle çimento ile kemik arasında oluşan zarın (1) (fibröz doku), kalınlığı ile gevşeme arasında muhtemelen bir ilişki vardır. Bu komplikasyonu önlemek ya da hiç olmazsa geciktirmek için yapılan araştırmalar iki grupta incelenebilir :

1 — Çimento kullanmadan implante edilebilecek, ya da kullanılacak çimento miktarını en aza indirecek protez modelleri gelitirmek için yapılan çalışmalar (porous coated, (2) straighte stem (2).

2 — Çimentonun kalitesini ve kullanma tekniğini geliştirmek için yapılan çalışmalar düşük vizkoziteli; çimento (4), basınçlı çimento uygulama tekniği (5).

Freeman'ın (6) femur boynu rezeksiyonu yapılmaksızın implante edilebilen total kalça protezi bu gelişmeler arasında sayılabilir.

HASTALAR VE YÖNTEM :

1939'da koksartrozu olan oniki hastaya Freeman total kalça protezi, implante edildi. Ortalama yaş 50 (38-67) idi. Hastaların sekizi kadındı. İki hastada tanı romatoid artrit idi. Beş hastada DKÇ zemininde gelişmiş koksartroz vardı. Diğerleri ise primer koksartroz idi.

Posterolateral yaklaşımla, gluteus medius tendonunun 1/3'ü kesilerek ve femur başı disloke edilerek, femur boynu korunarak femoral komponent implante edildi.

Asetabuler kapın implantasyonu sırasında daima çimento kullanıldı. Ancak femoral komponent olarak çentikli (ridged) tip kullanıdı ve romatoid artritli hasta dışındaki hastalarda çimentosuz olarak implante edildi.

Ameliyat sonra üçüncü günde, hastaların tam ağırlık ile ayağa kalkmalarına izin verildi. İlk 6 hafta bir çift koltuk değneği, ikinci 6 hafta bir baston ile yürümeleri istendi.

BULGULAR :

Ameliyattan sonra istiratte ağrısı olan hasta yoktu. Ağrısız yürüme uzaklığı artmıştı. Hospital for Special Surgery değerendirme skorları uygulandığında (50 puan üzerinden); ameliyat öncesi 14 puan (kötü) olan ortalama değerlerin ameliyat sonrası 29 puana (iyi) yükseldiği görüldü.

Hiç bir hastada enfeksiyon oluşmadı. Bir hasta ameliyattan onbeş gün sonra düştü; asetabuer kap çimento ile birlikte yerinden oynamıştı. Revizyonda, çimentosuz konmuş olan femoral komponentde hiç gevşeme olmadığı görüldü.

TARTIŞMA :

Çimentolu total kalça protezlerinin uzun süreli takiplerinde ortaya çıkan bazı durumar vardır :

1 — Aksine raporlar da olmakla beraber, genellike femoral komponentde sorun asetabuer komponente orana daha çoktur (7).

* Gazi Üni. Tıp Fak. Ortopedi ve Travmatoloji ABD. Doçenti
** Gazi Üni. Tıp Fak. Ortopedi ve Travmatoloji ABD. Yard. Doçenti
*** Gazi Üni. Tıp Fak. Ortopedi ve Travmatolo ABD. Profesörü

2 — Straight stem protezerde; curved stem protezlere oranla gevşeme ve kırılma sorunu çok daha az görülmektedir (8).

Oysa çimentosuz total kalça protezlerinin asetabuler komponentinin daha çok revizyona alındığı rapor edilmiştir (9). Çimentosuz diz protezlerinde ise tibial komponent daha çok revizyon nedeni olmaktadır (10). Asetabulum ve tibianın proksimal kısmının kansellöz kemikten zengin olmaları bu komplikasyonun muhtemel nedenidir kanısındayız. Literatürde daha çok taraftar bulan çözüm önerileri şunlardır : (11)

1 — Asetabulumda dört-beş delik açılması,

2 — Basınçlı çimento uygulaması,

3 — Metal bocked asetabuler kap ya da kalın polietilen kap.

Femoral komponentin straight stem olmasında çoğunluk fikir birliği halindedir. Diğer istenen özellikler şöyle sıralanabilir (12) :

1 — Femoral komponentin proksimalde geniş ve çentikli, distal kısmının düz olması.

2 — Çimento kullanılacaksa medullar kanala tıkaç konması ve basınçlı uygulanması.

3 — Kemik kalitesi iyi ise (poroz yoksa) ve hasta çok yaşlı değilse çimento kullanılmamalıdır.

En ideal fiksasyon olduğu ileri sürülen biyolojik fiksasyonu sağlamak için, femoral komponentin proksimalini hidroksiapatit ile kaplamak önerilmektedir (13).

Freeman protezi bu özellikleri taşıdığı gibi, femur boynunun korunmasını sağladığı için başka avantajlar da vardır :

1 — Diğer protezlere oranda dönme ve eğilme kuvvetlerine karşı daha dirençlidir (14). Dolayısıyla gevşeme sorununun daha geç ortaya çıkması beklenir.

2 — Daha az kemik rezeksiyonu yapıldığı için revizyona daha fazla kumaş kalmaktadır.

Radyoizotop madde kullanılarak yapılan çalımalarda femur boynunun canlılığını koruduğu gösterilmiştir (15).

Total kalça protezlerinin hiç birisinde komplikasyonsuz olduğu iddia edilemez. Ancak Freeman total kalça protezinin bu komplikasyonların oranını en aza indirmek için yapılan yoğun araşatırmaların olumlu bir ürünü olduğu kanısındayız.

KAYNAKLAR :

1. Atik, O. Ş., Küllü, S. : Total Kalça Artroplastisi Sonrası Oluşan Gevşemenin Histopatolojik Değerlendirilmesi. Gazi Tıp Fak. Derg. 1 : 71, 1987.
2. Habermann, E. T. : Principles and Techniques of PCA Cementless Total Hip Arthroplasty. In Advances in Hip and Knee Arthroplasty. Norway, March 22-25, 1987.
3. Stinchfield, F. E. : Total Hip Replacement. In Surgrey of the Musculoskeletal System. Churchill Livingstone, NewYork, p : 6 : 157, 1983.
4. Harris, W. H., Davies, J. P. : Modern Use of Modern Cement for Total Hip Replacement. In Orthop. Clin. North Am. 3 : 581, 1988.
5. Fowler, J. L., Gie, G. A., Lee, A. J. C., Ling R. S. M. : Experience with the Exeter Total Hip Replacement Since 1970. In Orthop. Clin North Am. 3 : 477, 1988.
6. Freeman, M. A. R. : Why Resect the Neck. J. Bone Joint Surg. 68-B : 346, 1986.
7. Salvati, E. : The Magnitude of the Problem in the USA. In Proceedings of the Symposium of Revision Arthroplasty, Franklin-Scientific Puplications, London, p. 38, 1983.
8. M. E. Müller Total Hip Reconstruction. In Surgery of the Muscuoskeletal System. Churchill, Livingstone, NewYork, p. 6 : 223, 1983.
9. Letournel, E. : Revision of Uncemented Prostheses. In Proceedings of the Sym-

posium of Revision Arthroplasty, Franklin Scientific Publications, London, p. 113, 1983.

10. Stenström, A. : Kişisel görüşme.

11. Ranawat, C. S., Rawins, B. A., Harju, V. T. : Effect of Modern Cement Tachnique on Acetabular Fixation Total Hip Arthroplasty. In Clin. Orthop. North Am. 3 : 599, 1988.

12. Engh, C. A., Glasman, A. H., Bobyn, J. D. : Surgical Principles in Cementless Total Hip Arthroplasty. Techniques Orthopaed 3 : 35, 1986.

13. Thomas, K. A., Cook, S. D., Haddad, R. J., Kay, J. F., Jarcho, M. : Biologic Response to Hydroxyapatite-coated Titanium Hips. Arthroplasty, 1 : 43, 1989.

14. Nunn, D., Freeman, M. A. R., Tanner, K. E., Bonfield, W. : Torsional Stability of the Femoral Component of Hip Arthroplasty. J. Bone Joint Surg. 71-B : 452, 1989.

15. Freemana, M. A. R., Rasmussen G. L., Camargo, J. N., Bertin, K. C. : Cementless Fixation of Prosthetic Components in Total Hip Arthroplasty. Almqvist-Wiksell Int., Stockholm, p. 281, 986.

Charnley Total Kalça Protezlerinin Geç Sonuçları

* Dr. Macit ÜZEL ** Dr. Murat HIZ *** Dr. D. DİKMEN
*** Dr. B. VARDAR

Charnley'in kalça hastalıklarında total kalça artroplastisini takdiminden sonra, son yirmibeş yılda çeşitli kalça hastalıklarında bu yöntem yaygın olarak kullanılmaya başlanmıştır. Çeşitli protez tipleri ve uygulama yöntemeri tarif edilmiş olmakla beraber, eldeki en uzun takipi seriler Charnley total artroplastisine aittir. Bu çalışmada aynı cerrah tarafından, orijinal tekniğine sadık kalınaraak, aynı tip cement ve protez kullanılarak uygulanan yetmiş üç kalçanın ağrı, mobilite, fonksiyon ve radyolojik gevşeme bulguları irdelenmiştir.

MATERYAL ve METOD :

Mayıs 1972 Ağustos 1987 tarihleri arasında, üçimizden biri tarafından İ. Ü. Cerrahpaşa Tıp Fakültesi Anabilim dalında ve özel hastanelerde 64 olgunun 73 kalçasına Charnley tipi az sürtünmeli (low friciom) total artroplasti ameliyatı uygulanmıştır. Olgalarımızın kırkyedisi kadın, onyedisi erkektir. Ortalama yaş kırksekiz yıl altı ay (48 yıl 6 ay) olup, yaş dağılımı (26-70 yıl) arasındadır. Olgularımızın tanıları Tablo 1 de verilmiştir.

Tüm olguların Merle D'aubigne ve Postel kriterlerine göre ameliyat öncesi ve sonrası ağrı, mobilite ve finksiyonları kaydedildi. Tüm olgular normal ameliyathane koşularında aynı cerrah tarafından orijinal tekniğe sadık kalınarak ameliyat edildiler. Olguların ameliyata ilişkin özellikleri ve erken komplikasyonlar Tablo 2'de verilmiştir. Olgularımızı en kısa 21 ay, en uzun 14 yıl 10 ay ortalama olarak 8 yıl 6 takip edildiler. Olguların 1, 2, 5,10 yıl ve elde edilen en uzak grafileri Charnley'in radyolojik kriterlerine göre ölçülerek klinik ve radyolojik özellikler arasındaki ilişki ve gevşeme bulguları araştırıldı. olgularıdan ortalama takip süresi 6 yıl 7 ay (5 yıl - 8 yıl 9 ay) olan 17 olgunun 20 kalçası ile ortalama takip süresi 11 yıl 8 ay (10 yıl - 14 yıl 8 ay) olan 10 olgunun 12 kalçasından oluşan iki gurup üzerinden geç sonuçlar irdelendi.

BULGULAR :

5 yıldan uzun takipli olgular : Olgularımızın 17 sinin 20 kalçasının takip süresi 5 yılı aşmakta olup, bu guruba 10 yılı aşkın olgular dahil edilmedi. Ortalama takip süresi 6 yıl 7 ay olup, 13 olgumuz kadın 4 olgumuz erkekdi. Ortalama yaş 49 yıl 10 ay (28-70) dı. 5 olgu primer koksartroz, 4 olgu DKÇ zemininde biri bilateral sekonder koksartroz, 2 olgu ankilozan spondilit olup bilateral ameliyat edildiler, 3 olgu santral luksasyon zemininde koksartroz, 2 olgu Moore protezi komplikasyonu artroz, 1 olgu Romatoid artritdi. Olguların ameliyat öncesi ve en uzun takip sonunda elde ettikleri mobilite ve fonksiyon, ağrı giderilmesi, Merle D'aubignee ve Postel'e göre Tablo 3 te gösterildi. Radyolojik incelemede, cup çevresindeki sement ve kemik arasındaki uyum 8 olguda Grade 1, 8 olguda Grade 2, 3 olguda Grade 3 ve 1 olguda Grade 4 (cup migrasyonu) olarak saptandı. Bu olguya revizyon ameliyatı önerildi ise de hasta kabul etmedi. Bu sonuçlara göre 4 yıldan uzun takipli olgularda % 40 tam sement ve kemik uyumu, % 55 klinik bulgu vermeyen minimal radyolojik demarkasyon ve % 5 revizyon gerektiren cup gevşemesi saptandı. Cup aşınması ince-

* İ. Ü. C. T. F. Ortopedi ve Travmatoloji ABD., Profesörü
** İ. Ü. C. T. F. Ortopedi ve Travmatoloji ABD., Uzmanı
*** İ. Ü. C. T. F. Ortopedi ve Travmatoloji ABD., Araştırma Görevlisi

lendiğinde : 20 kalçada ölçüm sonucu 0 ila 4 mm weight bearing sahasında, yıllık ortalama 0,09 mm aşınma gözlendi. Cup aşınmasının miktarı ile olguların yaş, cins, aktiviteleri arasında anlamlı bir ilişki kurulamadı. Femoral komponentin radyolojik incelenmesinde 10 kalçada gevşeme bulgularının olmadığı, 5 olguda 2 si 1, 7. bölgelerde ,1 i 1, 6, 7 bölgelerde, 2 si 1, 2. bölgelerde 1 mm yi aşmayan sement ve kemik birleşeğinde demarkasyon hattı saptandı.

TABLO 1 : Tanı Dağılımı

Primer idiopatik koksartroz	27
Posttravmatik sekonder koksartroz.	13
DKÇ zemininde sekonder koksartroz	13
Ankilozan spondilit	4
Koksitis tüberküloza sekeli	3
Perthes	1

TABLO 2 : Charnley Total Artroplastisi 64 olgu

Ameliyat sonrası Erken komplikasyonlar	
Yüzeyel infeksiyon	2
Derin infeksiyon	1
Üriner infeksiyon	3
Thromboflebit	2
Eksitus :	
DIC	1
Pulmoner emboli	1

Bu bulguların klinik bulgularla desteklenmediği gözlendi. 1 kalçada 6 yıl 6 ay sonunda femoral stem 1/3 üst ve orta kısımların birleşim yerinde kırık saptanarak bu olguya revizyon önerildi ancak revizyon esnasında geç derin infeksiyon bulgularına rastlanması üzerine Girdlestone ameliyatı uygulandı. 4 kalçada 1, 6, 7. bölgelerde 2 mm den fazla olmayan demarkasyon hattı gözlendi. Klinik bulgular bu bulguları desteklememekte idi. 2 kalçada ise biri cement kırığı ile ve yaygın demarkasyonla, diğeri mediall femoral korteksin ileri derecede kavitasyonu ve rezorpsiyonu ile karakterize gevşeme saptandı. Biri aseptik diğeri septik gevşeme kabul edilen bu iki olguya revizyon önerildi ancak hastalar ameliyatı kabul etmediler. 4 kalçada protezin distal ucuna komşu kortekste kalınlaşma görüldü. Trokanterik osteotomi sahası incelendiğinde 10 olguda tellerin kırık olduğu ancak trokanter psödoartrozuna rastlanmadığı saptandı 2 si ankilozan spondilit, ikisi santral luksasyon, biri Moore protez komplikasyonu nedeni ile ameliyat edilmiş 5 olguda ektopik kalsifikasyon gözleendi. Hiç bir hastaya ektopik kasifikasyon nedeni ile hareket kısıtlığı ileri derecede olmadığından cerrahi eksizyon yapımadı. 2 kalçada 2 mm. 1 kaçada 3 mm, 1 kalçada 5 mm kalkar femoral rezorpsiyonu gözlendi. 3 ve 5 mm rezorpsiyon gözlenen hastalar beraberinde femoral gevşeme gösteren olgularımızdı.

10 yıldan uzun takipli olgular : Olgularımızdan 10 u en az 10, en uzun 14 yıl 8 ay ortalama 11 yıl 8 ay takip edildiler. olguların onu da kadın olup ortalama yaş 44 yıl 4 ay (26-67) idi. 7 olgu primer koksartroz, 1 olgu Romatoid artrit, 1 olgu DKÇ zemininde sekonder koksartroz, 1 olgu Tbc artrit sekeli idi. İki olguya bilateral artroplasti uygulandı. Olgularımızın ameliyat öncesi ameliyattan 1 yıl sonra ve en uzun takip klinik özellikleri ağrı, mobilite ve fonksiyon kriterlerine göre tabo 4 te verilmiştir. Cup ve femoral komponent radyolojik olarak incelendiğinde : Asetabular komponentte sement ve kemik arasındaki uyum 5 olguda Grade 1 (tam demarkasyonsuz adaptasyon) 1 olguda Grade 2, 2 olguda Grade 3 ve 4 olguda Grade 4 (cup migrasyonu) olarak saptandı. Grade 4 olan 4 olgudan biri romatoid artrit olgusu olup geç derin infeksiyona bağlı olarak post op 10. yıl Gidlestone ameliyatı uygulandı. Bu olguda femoral komponentte de gevşeme mevcuttu. Aseptik gevşemesi olan 3 olgudan femoral komponentin de gevşek olduğu 1 olguya Girdlestone ameliyatı, 1 olguya cup revizyonu uygulandı. Cup revizyonu önerilen bir olgu ameliyatı kabul etmedi. Bu sonuçlara göre 10 yıldan uzun takipli olgularımızda % 41,6 tam kemik ve sement uyumu, % 25 klinik bulgu vermeyen minimal radyolojik demarkasyon, % 33,4 revizyon gerektiren cup gevşemesi gözlendi.

Cup aşınması incelendiğinde, 3 olguda 1 mm, 4 olguda 2 mm, 1 olguda 3 mm, 1 olguda 4mm, 2 olguda 6 mm, 1 olguda 9 mm aşınma saptandı. Cup aşınmasının miktarı ile olguların ağırlıkları, yaş ve aktiviteleri arasında anlamlı bir ilişki kurulamadı. Ortalama cup aşınması bu gurupta yıllık 0,3 mm olarak bulundu.

Femoral komponentin radyolojik incelenmesinde 10 femoral komponentte radyolojik gevşeme bugularının olmadığı görüldü. 2 kalçada biri septik diğeri aseptik cup gevşemesi ile beraber femoral gevşemeye rastlandı. Bu iki olguya Girdlestone ameliyatı uygulandı. Kalkar femoral inceendiğinde : 1 olguda kalkar femoralde rezorpsiyon olmadığı, 9 olguda 2 mm, 1 olguda 3, 1 olguda 5 mm rezorpsiyon olduğu görüldü 3 ve 5 mm kalkar rezorpsiyonu gösteren olgularda medial cement yakalığının 10 mm den ince olduğu görüldü.

Femoral komponentin etrafındaki cement ile kemik arasındaki uyum incelendiğinde: 2 olguda 1, 2, 6, 7. ve 6, 7. bölgelerde sementle kemik arasında 1 mm demarkasyon hattı görüldü. Bunlarla klinik bulgular arasında paralellik yoktu. Charnley'in değerlendirme kriterlerine göre bu bulgular gevşemenin objektif bulgusu olarak nitelenmedi, 2 olguda 6, 7. bölgelerde 2 mm den fazla demarkasyon hattı görüldü. Bu olgularda gevşemenin klinik belirtileri de mevcuttu ve bu olgular biri aseptik diğeri septik gevşeme olarak değerlendirilerek hastalara Girdlestone ameliyatı uygulandı.

7 olgumuzda protezlerin distal uç kısmına komşu kortekste kalınlaşma görüldü. Kalınlaşma füziform şekilde ve uniform karakterde idi. 1 olguda protezin distal ucu çevresinde kist oluşumu ve 1 olguda cement kırığına rastlandı. Kırık protezin distal 1/3 ü hizasında idi. Bu gurupta hiçbir olguda protez kırılması görülmedi.

Trokanterik osteotomi sahası incelendiğinde : 9 olguda osteotomiyi fikse eden tellerin kırıldığı ancak 1 olguda trokanter psödoartrozu olduğu gözledni.

Ektopik kalsifikasyon incelendiğinde : 2 kalçada sınırlı, 1 kalçada ise Trokanter majör ile asetabulum arasında ancak mobiliteyi kısıtlamayan ektopik kalsifikasyona rastlandı.

Gerek asetabuler gerek femoral komponentte minimal radyolojik demarkasyon gösteren olgularımızda klinik bulgular bu bulguları destekememekte idi. Aşikar gevşeme bulguları olan olgularda ise klinik bulgularla radyolojik bulgular arasında korelasyon mevcuttu.

TARTIŞMA :

73 Charnley total artroplastisinden oluşan serimizde erken infeksiyon oranı % 4,1 olarak bulundu. Yüzeyel enfeksiyonlar dikkate alınmazsa erken derin infeksiyon oranımız % 1,37 dir. Bu oran normal ameliyathane şartlarında uygulanmış olgulardan oluşan serilere uymakla beraber, ultrasteril ameliyathanelerde uygulanmış serilerden yaklaşık 3 kez fazladır. (2) Geç derin infeksiyon serimizde % 4.1 olup, Charnleye göre bu oran % 0,066 dır. 3 olgumuza infeksiyon nedeni ile (erken, 2 geç derin) Girdlestone ameliyatı yapılmıştır. Derin geç infeksiyona bağlı gevşeme bulguları gösteren bir olgumuz ise kendisine önerilen ameliyatı kabul etmedi. Erken ve geç infeksiyona bağlı gevşemeler birlikte ele alındığında septik gevşeme oranımız % 5,47 dir.

İnfeksiyon oranının yüksekliği ameliyathane koşullarının ultrasteril hale getirilmesini düşündürtmektedir. Total kalça artroplastisi ile elde edilen ağrı tedavisi, kalça mobilitesi ve yürüme fonksiyonu zamana bağlı olarak azalmaktadır. Takip süresi 5 ile 10 yıl arasında olan olgularda iyi ve çok iyi sonuç oranı ameliyat sonrası 1. yıl değerleri ile karşılaştırıldığında ağrının % 95 ten % 80 e, Mobilitenin % 80 den % 70 e, fonksiyonun iyi ve çok iyi sonuç oranlarının % 85 ten % 75 e gerilediği ve bu eğilimin takip süresi 10 ile 14 yıla çıkması ile ağrıda % 66,6, mobilitede % 66,6, fonksiyonda % 70 olarak devam etmesi, indikasyon koyarken yaşın göz önüne alınması gerekliliğini bir kez da-

ha vurgulamaktadır. Klinik bulgulardaki bu değişime paralel olarak Radyolojik bulguları incelediğimizde, 5 ila 10 yıl takip edilen olgularda cupta revizyon gerektiren % 5 gevşeme oranı ve klinik bulgu vermeyen % 55 minimal radyolojik demarkasyon oranının 10 ile 14 yıl takip edilen olgularda % 33,4 Grade 4 gevşemeye, ilk gurupta yıllık ortalama 0,09 mm olan weight bearing sahasındaki cup aşınmasının yıllık 0,3 mm ye ulaşması, takipler uzadıkça asetabuler komponent sorunlarının hızla artacağı görüşünü desteklemektedir. (3, 8). Fomoral komponentin radyolojik incelenmesinde 5 ile 10 yıl takip edilen olgularda % 5 protez stem kırığı ve % 20 2 mm den fazla % 25 1 mm demarkasyon hattı görülmekle beraber, klinik semptomların yalnızca stem kırıklı ve 2 mm den fazla demarkasyon tespit edilen olgulara eşlik etmesinin görülmesi, 1 mm den az cement kemik demarkasyonlarının gevşemenin kesin bulgusunun olmadığı görüşünü desteklemektedir. (1, 2, 6). Bu guruptan gerektiren 2 olgudan birinin septik diğerinin aseptik gevşeme oluşu dikkat çekti.

10 yıl ile 15 yıl takip edilen olgularda femoral komponentte demarkasyon hattının ancak % 2 olarak görülmesine karşılık % 75 olguda kalkar femoral rezorpsiyonunun olması ve % 58,3 olguda femoral korteks kalınlaşmasının görülmesi protezin femoral kısmında cementle beraber çöktüğünü düşündürmektedir. Kalkar rezorpsiyonunun fazla olduğu olgularda kalkara komşu cement mantosunun 10 mm den az olması, protez uygulanmasında medial mantonun yeterince yapılması gerektiği savını doğrulamaktadır. (5, 7).

Her iki gurupta da trokanterik osteotomiyi fikse eden tellerin % 50 ve % 75 gibi yüksek oranda kopmuş olmasına rağmen ancak 1 olguda Trokanter psödoartrozunun tel kırılmasının trokanter kaynaması için yeterli süre tesbitinden sonra olduğunu düşündürmektedir. Her iki gurupta 7 olguda rastlanan ektopik kalsifikasyonun % 70 oranında ankilozan spondilit ve posttraumatik koksartrozların ameliyatlarından sonra görülmesi klasik bulgulara uygunluk göstermiştir. (4, 5). Sonu olarak yaklaşık 5 ile 14 yıllık takiplerimizin ışığında Charnley total artroplastisinin geç sonuçlarının enfeksiyon bulgularımızın ultrasteril ameliyathane koşullarında gerçekleştirilen olgulardan oluşan serilere uygunluk göstermemesi dışında klasik bilgilerimize paralel sonuç verdiği görüldü. Uygun olgularda, tekniğine sadık kalınarak uygulanan bu ameliyat kalçanın çeşitli hastalıklarında ağrı tedavisi, kalça mobilitesinin ve yürüme fonksiyonunun restorasyonunda hastanın ve hemde cerrahın yüzünü güldürücü niteliktedir kanısındayız.

K A Y N A K L A R :

1. Brady, P. L., McCutchen, J. W. : A ten year follow up study of 170 Charnley total hip arthroplasties. Clin Orthop R Research, 211-51, 1986.
2. Charnley, J. : Low friction arthroplasty of the hip : Theory and practice. Springer, New York, 1979, pp. 61-117.
3. Eftekhar, N. S., Tzitzikalakis, P. E. : Failures and reoperations following low friction arthroplasty. Clin Orthop R Research, No : 211, 65, October 1986.
4. Halley, D. K., Wroblewski, B. M. : Long term results of low friction arthroplasty in patients 30 years age or younger. Clin Orthop R Research, No : 211, 43, October 1986.
5. Older, J. : Low friction arthroplasaty of the hip. Clin Orthop R Research, No : 211, 52, October 1986.
6. Peterson, M., Fulford, P. : Loosening of the femoral component after total hip replacement. J. Bone Joint Surg 68-B, 392, 1986.
7. Salvati, E. A., Wilson, P. : A ten year follow up study of our first one hundred corsecutive Charnley total hip arthroplasties. J. Bone Joint Surg. 63-A, No : 5, 753, 1981.
8. Wroblewski, B. M. : 15-21 year results of the Charnley low friction arthroplasty. Clin Orthop R Research, 211 : 30, 1986.

Düz Saplı Total Kalça Endoprotezi Uygulamasında Erken Sonuçlar

* Dr. Nejat GÜNEY ** Dr. Mahmut ÖZGÜR ** Dr. Burak VARDAR

1960 lı yıllara yaklaşırken uygulanmaya başlanan total kalça endoprotezleri o yıllarda kalça ekleminin her türlü sorununu çözecek fevkalâde keşif olarak görülmekte idi. Ancak yıllar geçtikçe bu protezlere ait çeşitli komplikasyonların ortaya çıkması araştırıcıları ve cerrahları bu protezlerle ilgili yeni türler ve cerrahi teknikler aramaya mecbur etti.

Başlangıçta eğri saplı olarak üretilen femoral protezler 1964 senesinden itibaren yerlerini yavaş yavaş düz saplı protezlere bırakmaya başladılar.

Düz saplı protezlerin eğri saplı olanlara tercih edilmeye başlanmasındaki en büyük neden hiç şüphesiz düz saplıların mekanik özelliklerinin ötekilere oranla daha iyi olmasıdır. Bu protezlerin 6 değişik ölçüde hazırlanması cerraha medüller kanala en uygun olan ölçüde protezi kullanma şansı sağlamaktadır. Bunun sonucu olarakta gevşeme, uygulama esnasındaki pozisyon hataları ve buna bağlı olarak gelişebilecek komplikasyonlar minimal düzeye indirilmiş olur.

Sapının şekil ve ölçüsü sayesinde, uygulama esnasında, femoral protez en uygun pozisyonda yerine kendi kendine yerleşir. İdeal olarak seçilip uygulanan protez proksimal femurda stabiliteyi arttırır. Protez üzerine gelen stres yükler azalır ve buna bağlı olarak gevşeme olayı en aza iner. Bu özellikle geniş medüller kanallı ve az aktif hastalar için önemlidir. Protez sıkı sıkıya, kemik kortekse oturtulduğundan kemik çimentosunun stabilite üzerindeki rolü minimale indirilmiştir.

Düz saplı protezler normal, lateralize ve doğuştan kalça çıkığı tipi olmak üzere 3 ayrı şekilde üretilmişlerdir. Preoperatif radyografiler üzerine yerleştirilen şablonlar yardımı ile normal kalça yapısına en uygun protez tipi saptanarak operasyon esnasında kullanılır. Böylece, özellikle tek taraflı bir kalça patolojisi düzeltiliyorsa, her iki kalça arasındaki simetri tama yakın veya tam olarak sağlanmış olur. Abduktorların zayıflığı veya genu valgum gibi komplikasyonların önüne geçilmiş olunur.

Zamanla herhangi bir gevşeme söz konusu olduğunda protez aşağı kayarak tekrar kendi kendine kilitlenir Kalker femoral üzerine oturan çıkıntılı boyun yapısı bulunmadığından boyunun yanlış kesilmesi, kalkerin rezorpsiyonu gibi hallerde herhangi bir komplikasyonla karşılaşılmaz.

Eğri saplı femoral protezler kolaylıkla varus pozisyonunda konulabilirler, bu durumda mekanik olarak aşırı yüklenmeye neden olur. Eğri saplı femoral protezin üçgen şeklindeki ince keskin medial kenarı bu bölgedeki stresin artışına ve çimentonun burada fragmantasyonuna neden olur. Ayrıca düz saplı proteze oranla daha küçük olan eğri saplı femoral protez uygulanması sap/kanal oranı oldukça küçük olduğundan daha fazla çimento kullanmak gerekmektedir ki bu da gevşemeye yol açan bir diğer etkendir.

Femoral protezdeki değişikliklerin yanı sıra düz saplı protezle birlikte kullanılan asetabuler protezde de değişiklik vardır. Bu uygulamada alçak profilli asetabuler protez kullanılırki bunu yerleştirirken asetabulu-

* İ. Ü. C. T. F. Ortoped ive Travmatoloji A.B.D. Doçenti
** İ. Ü. C. T. F. Ortoped ive Travmatoloji A.B.D. Pz. Öğr.

mu fazla oymaya dolayısıyla subkondral kemiği ortadan kaldırmaya gerek yoktur.

MÜLLER'in düz saplı protezleri kliniğimizde 1986 yılından beri kullanılmaktadır. Retrospektif çalışmamızda bu olguların erken klinik ve radyolojik değerlendirmesini yapmayı amaçladık.

MATERYEL VE METOD :

Bu çalışmada primer uygulamaların yanısıra revizyonal alternatif olarak uygulanan düz saplı protez olaylarınıda inceledik. Nisan 1986 ve Nisan 1989 tarihleri arasında kliniğimizde 72 hastanın 81 kalçasına düz saplı protez uygulandı. Ameliyat olduklarında hastaların ortalama yaşı 51 idi. Minimum ameliyat yaşı 23, maksimum ise 77 idi. Hastaların ameliyat öncesi tanıları tablo 1 de gösterilmiştir.

TABLO 1 : Ameliyat Öncesi Tanıları

Osteoartrit	69
Romatoid Artrit	1
Ankilozan Spondilit	3
Perthes	1
Hemiartroplasti revizyonu	4
Total artroplasti revizyonu	3

Ameliyatta kullanılacak olan femoral ve asetabuler protezlerin seçilebilmesi amacıyla hastaların radyografileri ameliyat öncesinde özel şablonlar kullanılarak değerlendirildi. Ameliyatlar bizzat bir öğretim üyesi tarafından veya onun gözetiminde yapıldı. Hastalara rutin olarak postoperatif 5 gün parenteral antibiyotik uygulandı. Ameliyatlar normal ameliyathanelerde yapıldı. Hastaların çoğunda lateral transgluteal giriş kullanıldı. Asetabulum mümkün olduğu kadar subkondral kemik korunarak, uygun ölçüde oyucuları elle kullanmak suretiyle hazırlandı. 9 mm. lik drill ve küret kullanılarak ileum, iskium ve pubis kemiklerine çimento delikleri açıldı. Çimento bu deliklere parmakla sokuldu ve sonra bol miktarda çimento asetabuluma konup cup yerleştirildi, uygun pozisyonda çimento sertleşene kadar tutuldu.

Femoral kanal ameliyat öncesi ölçümlerle saptanan en geniş raspa ile hazırlandı, antibiyotikli serum fizyolojik ile bolca yıkandı. Spongioz kemikten hazırlanan medüller kanal tıkacı bazı olgularda uygulandı. Uygun kıvamdaki çimento özel tabancası kullanılmadan kanala sokuldu ve takiben femoral komponent aplike edildi. Asetabuler ve femoral komponentlerin uygulanması esnasında sıkıştırıcı kullanılmadı.

Hastalar postoperatif 3. günde çift koltuk değneği veya yürüteç kullanarak mobilize edildi. 4 hafta süresince bu şekilde kısmi ağırlık verilerek yürütüldü. Sonra 2 hafta süreyle tek koltuk değneği kullandırılıp, daha sonra da değişen sürelerde baston kullandılar. Hastanede kaldıkları sürede adele kuvvetleri ve eklem hareketlerini koruyucu fizyoterapi gördüler. Ameliyat sonrası özel bir antiembolik ajan kullanılmadı. Hastalar taburcu olduktan sonra 4. haftada, son 12. haftada, daha sonrada 6. ayda kontrole gelip yıllık kontrollerle devam ettiler.

Tüm hastaların dosyaları ve radyografileri retrospektif olarak incelendi, ameliyatların ve varsa erken komplikasyonların ayrıntıları dökümante edildi. Kalçanın postoperatif AP ve lateral radyografileri incelendi. Grafileri değerlendirirken asetabuler komponent için inklinasyon, pelvise konulan çimentonun durumu ve asetabuler komponentin örtülmesine bakıldı. Femoral komponent içinse, protezin pozisyonuna, protez ucunun distalinde meduller kanalda çimentonun varlığına, trokanter majör tepesiyle protez başının arasındaki seviye farkına bakıldı.

Takip çalışmalarında ise asetabuler komponent için migrasyonuna, radyolusent alanlara ve protezde kırılmaya bakılırken, femoral komponent için ise gömülme, kalkar femoral de rezorpsiyon, çimento ve protezde kırılmağ radyolusent alanlar ve ektopik kemik oluşumuna bakıldı.

SONUÇLAR :

Tam anlamda klinik ve radyolojik veri toplamak ancak 59 hastanın 71 kalçasında mümkün oldu. Çalışmaya alınan hastalarda

ortalama takip süresi 16 ay idi. Klinik değerlendirmede SWANSON ve EVARTS'ın modifiye değerlendirme sistemi esas alındı. Olguların değerlendirilme sonrası ortaya çıkan tablo şöyleydi :

TABLO 2 :

Olgu sayısı	%	Değerlendirme
41	69	Çok iyi
12	20	İyi
6	11	Orta
—	—	Kötü

Erken postoperatif radyografilerin değerlendirilmesine göre ortalama asetabuler inklinasyon açısı 42 derece idi (33 dereceden 50 dereceye kadar değişen açılarda). Ayrıca asetabuler ve femoral komponent etrafındaki radyolusent alanların varlığına, kalkar femoral rezorpsiyonuna, femoral komponentte gömülmeye bakıldı. Erken komplikasyon olarak 2 olguda yüzeyel, 0 olguda derin, 0 olguda muhtemel enfeksiyon, 3 olguda dislokasyon, I olguda da kalkar femoral de fissür oluştu.

TARTIŞMA :

Eğri saplı MÜLLER protezlerinin uygulanması kolaydır ve trokanterik osteotomi gerektirmez. Ancak dizayn olarak bazı dezavantajlarının olduğu, bunlarında erken gevşemeye yol açtıkları gösterilmiştir. Özel şablonlar aracılığı ile yapılacak dikkatli bir ameliyat öncesi değerlendirme ile medüller kanala uygun en iyi protez seçilebilir ve çok iyi bir stabilite sağlanabilir. Bu ameliyat öncesi planlama şansı cerraha doğruya en yakın ölçüdeki protezi seçip uygulama olanağı verir. Çalışmalar göstermiştirki femoral protezi seçip uygulama olanağı verir. Çalışmalar göstermiştirki femoral protez sonraadn gömülse bile 5 mm. ye kadar olan çökmeler semptom vermemektedir Alçak profil asetabuler komponent kullanılmasından dolayı dislokasyonlarda artış olmamaktadır. Bilakis örtünmesi daha artmakta ve subkondral kemik daha çok korunmaktadır.

SONUÇ :

Düz saplı MÜLLER tipi total endoprotez uygulaması, gerek ameliyat esnasındaki uygulama kolaylığı gerekse geç dönemde ortaya çıkan komplikasyonların azlığı nedeniyle tercih edilecek protez tipi olmalıdır.

Çimentosuz Primer Total Kalça Artroplastisinde Teknik Sorunlar, Çözüm Yolları ve Erken İzlem Sonuçları

* Dr. Mümtaz ALPASLAN ** Dr. Erdal CİLA ** Dr. Bülent ATİLLA

Total kalça artroplastisinde yıllardır uygulanan çimentolu implantlardan sonra görülen aseptik gevşeme sorunları nedeniyle, Ortopedik Cerrahi'nin gündemine çimentosuz implantların kullanılması gelmiştir. Özellikle genç ve aktif hastalarda, bu implantların kullanımı giderek yaygınlaşmaktadır. Çimentosuz protezlerin çok çeşitli tasarımları olmakla birlikte, başlıca yivli ve porlu sistemler olarak kullanıma sunulmaktadırlar. Şimdiye kadar yapılan çalışmalarda, değişik tasarımlardaki bu implantların hiçbirinde gevşeme sorunu olmadığı bildirilmekteyse de (4); izlem sürelerinin kısalığı göz önüne alınırsa, sonuçlar çimentolu protezlerin uygulanmaya başladığı ilk yıllardaki görüşleri anımsatmaktadır.

Bu bildiride; kliniğimizde 1988 — 1989 yıllarında, üç çimentosuz implant modeli kullanılarak uygulanan 26 primer TKA olgusunda karşılaşılan teknik sorunlar, bunların çözüm yolları ve erken izlem sonuçları tartışılacaktır.

MATERYAL, METOD :

Şubat 1988 ile Haziran 1989 tarihleri arasında 24 hastanın 26 kalçasına çimentosuz primer TKA uygulandı. 8'i (% 33.3) erkek, 16'sı (% 66.7) kadın olan bu hastaların ortalama yaşları 46.4 idi (24-68). Hastalar ortalama olarak 6 ay (2-16 ay) izlendi.

İmplant modeli olarak; 20 kalçaya Aesculap Plasmapore, 5 kalçaya Mittelmeier, 1 kalçaya da PCA tipi olmak üzere üç model çimentosuz implant kullanıldı.

Çalışmamıza konu edilen hastaların kalçalarındaki primer patolojik durumlar tabloda gösterilmektedir. (Tablo 1).

Çimentosuz TKA indikasyonu konurken, hastanın yaşı, cinsi, osteoporoz olup olmaması ve femur proksimalinin kortikal kemik yapısının durumundan oluşan dört parametre üzerinde durulmuş ve bunlara göre hasta seçimi yapılmıştır.

15'i asetabular hipoplazi ve doğuştan kalça çıkığı, 3'ü primer dejeneratif artrit, 1'i Perthes Hastalığı sekeli olmak üzere, 19 kalçaya asetabulum rekonstruksiyonu uygulanması gerekti, bu iki şekilde yapıldı :

1) Kortikospongiöz kemikle greftleme (8 kalça)

2) Femur başı ile asetabulum tavanı rekonstruksiyonu (11 kalça).

Hastalarımızda görülen komplikasyonlar tabloda gösterilmektedir. (Tablo 2)

11 kalçada heterotopik ossifikasyon geliştiği gözlendi, bunların 9'u 1 derece, 2'si 3. derece olarak değerlendiirldi.

İzlem sırasında dört hastada ağrı yakınması olduğu görüldü. Bunların ikisinde hafif uyluk ve kasık ağrısı vardı. Bir hasta ara sıra gelen, orta şiddette gluteal ağrılardan yakınıyordu. Şiddetli kalça ve uyluk ağrısı olan bir hastada primer patoloji yüksek disloke kalçaydı ve artroplasti sırasında asetabulum normal yerine indirilmişti. Bu hastada ağrı yakınması bir süre sürdü ve sonra spontan olarak geçti.

* Hacettepe Üniv. Tıp Fak. Ortopedi ve Travmatoloji Anabilim Dalı Profesörü
** Hacettepe Üniv. Tıp Fak. Ortopedi ve Travmatoloji Anabilim Dalı Araş. Görevlisi

TABLO 1 : TKA Uygulanmasına Neden Olan Primer Kalça Patolojileri.

	Hastalığın adı	Hasta sayısı	Kalça sayısı	%
1)	Asetabular hipoplazi	11	13	50
2)	Primer dejeneratif artrit	5	5	19,2
3)	Doğuştan kalça çıkığı	3	3	11,5
4)	Posttravmatik dejeneratif atrti (Asetabulum kırığı)	1	1	3,8
5)	İdiyopatik femur başı avaskuler nekrozu	1	1	3,8
6)	Perthes Hastalığı sekeli	1	1	3,8
7)	Romatoid artrit	1	1	3,8
8)	Spondiloepifizyal displazi	1	1	3,8
	Toplam	24	26	100

TABLO 2 : Çimentosuz Primer TKA Uyguladığımız Olgularda Görülen Komplikasyonlar

	Komplikasyon	Hasta sayısı	%
A)	Genel komplikasyonlar		
	Pulmoner tromboemboli	1	3,8
B)	Lokal komplikasyonları		
	Heterotropik ossifikasyon	11	42,3
	Ağrı	4	15,4
	Trokanter majör kırığı	1	3,8
	Kalkar femorale kırığı	1	3,8
	İnfeksiyon	1	3,8
	Postoperatif erken dislokasyon	1	3,8
	Rekonstruksiyonda kullanılan greftin yetersiz konsolidasyonu	1	3,8
	Kap çevresinde radyolusent alan	1	3,8
C)	Teknik komplikasyonlar		
	Femoral komponentin küçük olması	4	15,4
	Ekstremitelerde uzunluk farkı	4	15,4
	Asetabular açının dik olması	2	7,7

Bir hastada artroplastiden 3.5 ay sonra şiddetli kalça ağrısı başladı ve bundan 15 gün sonra da insizyon yerinden drenaj oldu.

Bir kalçada asetabulum rekonstruksiyonunda kullanılan greftin yeterince konsolide olmadığı, bir kalçada da yivli asetabular kapın superior kenarında 2 mm'lik bir radyolusent alan olduğu görüldü.

Hastaların erken postoperatif değerlendirilmelerinde, 2 kalçada asetabular komponentin olması gerekenden dik olduğu görüldü. 4 kalçada femoral komponent medüller kanala göre küçüktü. 4 hastada ise karşı taraf ekstremiteye göre uzunluk vardı; bunların üçü 1 cm, biri de 2 cm uzundu. Bu sayılanlar teknik hatalar olarak değerlendirildi.

TARTIŞMA :

Çimentosuz protezlerin çimentolulara göre ameliyat süresinin kısalığı, endosteal yüzeylere daha az travma olması, vücuda daha az yabancı materal kullanılması, uzun dönemde yüzeyler arasında stabilitenin daha iyi olması, biyolojik uyumun daha iyi olması ve revizyon gerektiğinde işlemin daha kolay olması gibi avantajları vardır (5). Fakat, uygulamada bazı sorunlarla karşılaşılmaktadır, bunlar asetabulumla ve proksimal femurla ilgili olmak üzere incelenebilir :

A) Asetabulumla ilgili sorunlar :

Ülkemizde önemli bir sağlık sorunu olan DKÇ nedeniyle, TKA için başvuran hastaların önemli bölümünü bu hastalar oluşturmaktadır. Kliniğimizde daha önce çimentolu TKA uygulanan 176 hastadan oluşan bir seride DKÇ oranı % 35, (2) 24 hastadan oluşan bu seride ise % 58.3 olarak bulunmuştur. Charnley'in 6000 olguluk serisinde bu oranın % 1.5 olduğu düşünülürse (1), sorunun ülkemizdeki farklılığı ortaya çıkmaktadır.

Displazik kalçalara TKA uygulamasında, özellikle asetabular tarafta sorunlarla karşılaşılmaktadır. Çimentolu protezlerin uygulanmasında en başta gelen başarısızlık nedenleri arasında DKÇ sayılmış ve bu nedenle Charnley ve Feagin bu hastalar TKA uygulanmaması gerektiğini bildirmişlerdir (1). 1977'de Harris'in geliştirdiği asetabulum rekonstruksiyonu yöntemleri bu konuda dönüm noktası olmuştur (3). Çimentosuz uygulamaların başarısının ilk koşulu olan primer stabilitenin sağlanabilmesi için de asetabulumun rekonstrukte edilmesi gerekmektedir.

Serimizde, rekonstruksiyon uygulanan 19 kalçadan yalnız birinde yeterli konsolidasyon olmadığı görülmüştür, ancak konsolidasyonun kesin olarak olmadığını söylemek için henüz erkendir.

B) Femur proksimali ile ilgili sorunlar :

Buradaki sorunlar genellikle şu nedenlerden ileri gelmektedir;

i) Preoperatif grafiler üzerinde planlama yapılırken magnifikasyonun dikkate alınmaması,

ii) Proksimal femurun anatomik yapısının developmental, edinsel ya da iatrojenik nedenlerle değişmesi,

iii) İntramedüller kanalın yeterince oyulmaması.

Anatomik değişiklikler önemli sorunlara yol açabilir. Özellikle DKÇ'nda görülen anteversiyon yüksekliği ve uzunluk farklılıkları başarılı bir implantasyonu güçleştirebilir.

Serimizde yedi kalçada proksimal femurla ilgili sorunlarla karşılaşıldı. Bunlardan ikisinde sorun anatomik yapı değişiklikleriydi. Postoperatif uzunluk farkı olan dört kalça, femoral komponentin medüller kanala göre küçük kaldığı dört kalça teknik hata olarak değerlendirildi.

Yüksek disloke kalçası ve aşırı anteversiyonu olan bir hastada artroplasti sırasında sorunlar nedeniyle erken dönemde derotasyon ve kısaltma uygulanarak revizyon ameliyatı gerekmiştir. Bu nedenle, bu tür hastalarda derotasyon ve kısaltma osteotomisinin primer ameliyat sırasında yapılması düşüncesi gündeme gelmiştir.

Teknik hataların daha iyi bir preoperatif planlama ve cerrahi teknikle giderilebileceği düşünülmektedir.

Serimizde görülen en sık komplikasyon, 11 kalçada gelişen heterotopik ossifikasyondur. Bu olay bir çok yazara göre uygulanan lateral yaklaşımlara bağlanmaktadır. Ancak, kliniğimizde daha önce Watson-Jones yaklaşımıyla uygulanan 228 artroplastide heterotopik ossifikasyon oranı % 3'ken, (2) aynı yaklaşımı uyguladığımız bu seride oran % 43 bulunmuştur. Dolayısıyla oranın yüksekliğini yaklaşım şekline bağlamak mümkün değildir. Bu olay tarafımızdan, çimentosuz implantların uygulanması sırasında özel bir araç yardımıyla küçük parçalar haline getirilen kemik greftlerinin çevre yumuşak dokular arasında kalıp, osteojenik aktivite göstermesine bağlanmaktadır.

KAYNAKLAR :

1. Charnley, J., Feagin, A. J. : Low friction arthroplasty in congenital subluxation of the hip. Clin. Orthop. 91-98, 1973.
2. Göğüş, T., Muşdal, Y., Güleç, A. : Hacettepe Hastanelerinde total kalça protezi ameliyatı uygulanan 176 hastanın 228 kalçası üzerine bir klinik araştırma. VII. Milli Türk Ortopedi ve Travmatoloji Kongere Kitabı. Ege, R. (Düzenleyen). Sayfa 216-222. Ankara : Emel Matbaacılık Sanayii, 1983.
3. Harris, W. H., Crothers, O., Oh, I. : Total hip replacement and femoral - head bone - grafting for severe acetabular deficiency in adults. J. Bone Joint Surg. 59-A : 752, 1977.
4. Tooke, S. M., Nugent, P. J., Chotivichit, A., Goodman, W., Kabo, J. M. : Comparison of in vivo cementless acetabular fixation. Clin Orthop. 235-253, 1988.
5. Walker, P. S., Robertson, D. D. : Design and fabrication of cementless hip stems. Clin. Orthop. 235 : 25, 1988.

Çimentosuz Total Kalça Protezleri

* Dr. Derya DİNÇER ** Dr. Temel TACAL *** Dr. Bülent ERDEMLİ

Total Kalça Artroplastilerinin gayesi, ağrılı ve iyice tahrip olmuş kalça eklemini oluşturan anatomik yapıların yapay implantlarla değiştirilerek, ağrısız, hareketli ve uzun süre dayanabilecek kalça eklemi elde etmektir. Çimentolu eklem artroplastilerinin uzun süre içerisinde komplikasyonlarının artması özellikle genç hastalarda daha büyük sorunları ortaya çıkarmıştır. Bu sorunların ortadan kaldırılabilmesi için çimentosuz implantların direkt kemik ile kaynayabilmelerini sağlıyan sistemler üzerinde çalışmalar başlamıştır, ve bugün kemik oluşumu ile gerçek biyolojik fiksasyon sağlıyan çeşitli protezler yaratılmış olup, halen bu konuda çalışmalar devam etmektedir. İlk defa çimentosuz endoprotez 28 Eylül 1940 yılında Austin Moore ve Harold Bohlman tarafından kullanılmıştır.

Çimentosuz protez uygulanacak hastaların seçimi ve ameliyat öncesi planlanması çok önemlidir. L. Spotorno ve S. Romaynoci'ye göre çimentosuz stam endikasyonları şunlardır : Hastaların seçiminde 4 parametre önemlidir.

1. Cinsiyet,
2. Yaş,
3. Singh's İndeksi,
4. Morpholojikal - Kortikal İndeks,

Her bir parametrede kendi içerisinde bölümlere ayrılır ve bir puanlama sistemi vardır.

CİNSİYET :

Kemik yapısındaki kayıp 40 yaş civarında başlar. Menapozla birlikte salgılanan hormon miktarındaki değişiklikler ile kadınlar da daha erken yaşlarda bu ortaya çıkar.

YAŞ :

50 yaş civarındaki hastalarda çimentosuz stem endikasyonu varken 70 yaşın üzerindeki hastalarda genellikle çimentolu stem endikasyonu bulunur.

SİNGH'S İNDEKSİ :

Singh tarafından tarif edilen, osteoporozun derecesini gösteren bir indekstir. Bu indeks femur başı, trokanterik ve kollumdaki spongiosa yapının değişiklikleri esas alınarak yapılmıştır. Bu indekste 7 safha vardır.

Safha 7 normal femuru ifade eder.

Sayfa 6 ve 5 hafif osteoporozu gösterirken,

Safha 4 ve 3 ileri derecede ki osteoporozu simgeler.

Bu dönemlerde çimentosuz stem yalnızca gen hastalarda özelliklede erkeklerde kullanılabilir.

Safha 2 ve 1 de ise çimentosuz stem kullanımı kontrendikedir.

MORFOLOJİK-KORTİKAL İNDEKS :

Bu indeks 2 parametrenin kombinasyonundan esasını alır. Bunlar:

1. Femurun morfolojisi,
2. Korteksin kalınlığı,

Femur şekline göre trampet şekilli femura sahip olan hastalar çimentosuz implantasyonu açısından idealdirler. Silindirik femura sahip olan hastalar çimentosuz pro-

* A. Ü. T. F. Ortopedi ve Travmatoloji ABD. Doçenti
** A. Ü. T. F. Ortopedi ve Travmatoloji ABD. Araş. Görevlisi
*** A. Ü. T. F. Ortopedi ve Travmatoloji ABD. Araş. Görevlisi

tez implantasyonu için daha az uygundur. Displastik tip ise çimentosuz stem için uygun değildir. Morfolojik - Kortikal indeks standart röntgen filimlerinde ölçülen iki uzunluk arasındaki ilişkiden meydana gelmiştir.

MCI=CD/AB

CD : Kalkar istmusun çapını ifade eder. Küçük trokanterin projeksiyon noktası ile korteksin arasındaki mesafedir.

AB : CD çizgisinin 7 cm distalinde her iki iç korteks arasındaki mesafe yani medüller kanalın çapıdır. MCI yalnızca standart çekilen röntgen filmleri üzerinde ölçülmelidir.

Puanların Değerlendirilmesi :

Cinsiyet	Puan	Yaş	Puan
Erkek	0	50,nin altı	0
Kadın	1	51-60	1
		61-70	2
		70'in üstü	4

Singh İndeksi	Puan	MCI	Puan
7	0	3'den büyük	0
6-5	1	3-2, 7	1
4-3	2	2, 6-2, 3	2
2-1	4	2, 3	4

0-4 Puan Çimentosuz
5 Puan Tartışılabilir
6'yada büyük Çimentolu

Çimentosuz Aesatbuler Kap Endikasyonları : Anatomik durumları iyi korunmuş primer veya sekonder koksartrozlu hastalarla displastik vakalarda fizyolojik merkezin restorasyonu ile daha derin oyulmak kaydıyla uygulanır. Hafif displazili, hafif osteoporozlu, hafif posttravmatik sklerozlu ve sekonder operasyon geçirmiş hastalar relatif endikasyonu oluşturur. İleri derecede displazi, tedavi edilmemiş osteoporozlu, poliartritli ve fazlaca defektleri olan hastalarda kontrendikedir. Ayrıca çimentosuz protez endikasyonu olan vakalarda preoperatif planlama iyi yapılmalıdır. Bu planlamada;

1. Gerçel-doğru stem büyüklüğü saptanmalı,

2. Medüller kanala yerleştirilecek stemin ve asetabular kab'ın büyüklüğü tesbit edilmeli.

3. Eşit ekstremite uzunluğu sağlanmalıdır.

Bu planlama için uygun standart grafiler çekilmelidir.

Çimentosuz total kalça protezlerini uygulamaya başladığımız son 1 yıl içerisinde kliniğimizde uyguladığımız çimentosuz total kalça protezi vakası 12 dir. Hastaların 5'i erkek (% 41,6), 7 i tanesi kadındır (% 58,3). En küçük yaş 32, en büyük yaş 71 olup ortalama yaş 51,5 dir. Hastaların 1 tanesinde travmatik kalça çıkığı zemininde gelişmiş koksartroz, 1 tanesinde romatoid artrite bağlı, 2 hastada sekonder koksartroz, 8 hastada ise primer osteoartrit mevcut idi. Hastaların hepsinde yürüme ağrısı belirgin idi. 8 hastada topallama belirgin, 4 hastada hafif topallama vardı. 6 hasta devamlı baston kullanırken 2 hasta sadece yürürken baston kullanıyor. 4 hasta ise hiç destek kullanmıyordu. 2 hastamızda P. C. A., 5 hastamızda Aeusculup Cementless protez, 1 hastaya Biogroove CLS protez, 4 hastaya Spotorna expansion cup tipi protez kullanıldı. Takip süresi en uzun 2 ay olup en kısa ise1 3 aydır. Hastaların hepsinde gerek asetabuler ve gerekse femoral konponentlerde femur başından alınan ve ufak parçalanmış greftler kullanıldı. 1 hastamızda asetabulum hazırlanma sırasında, 2 cm çapında defekt gelişti. Femur başından alınan greft ile dolduruldu. Diğer hastalarda Petterson-Brown ile Drennen Loweel'e sınıflandırılmasına göre bir komplikasyon gelişmedi.

Her geçen gün yeni bir protez designı yapılan çimentosuz kalça protezlerinin gelişmesi son yıllarda hızla devam etmektedir. Çimentosuz total kalça protezleri ile çok uzun süreli tecrübelerimiz olmamakla beraber hastalarımızı ameliyat sonrası 48 saat supine pozisyonunda ve abduksiyon yastığı koyarak yatırdık. Pasif ve aktif ekzersizlere post. op. hemen başladık. Post. op. 5. gün

hastayı koltuk değneyi ile ayağa kaldırdık. Fakat o bacağa yük vermedik. 2. hafta taburcu edilen hastalara vücut ağırlığının 1/3'ü derecesinde ağırlık vermesini sağladık. 3,5 ay sonra ameliyatlı tarafa tek baston verdik.

Tecrübelerimiz az olmakla beraber prognozu etkileyen en önemli kriter geniş bir bölüm ayırdığımız endikasyonlardır. Sonuç olarak diyebilirizki çimentosuz total kalça protezi uygulanacak vakaların seçimi çok dikkatli yapılmalıdır.

İpsilateral Multiple Alt Ekstremite Kırıkları

* Dr. Ali BİÇİMOJLU ** Dr. Yalçın TABAK ** Dr. Yaşar GÜNTEPE

Günümüzde teknolojinin ilerlemesi sonucu artan kazalarda hastaların çoğu hastanelerimize multiple travmalı olarak gelmektedirler. Bu tip hastaların tüm sistemlerinin çok iyi muayene edilmesi ve en seri şekilde tedavisi gerekir. Öncelikle hava yolunun açılması, şokla mücadele, kanamanın durdurulması, kraniospinal, torakoabdominal ve vasküler yaralanmaların acil tedavisinden sonra ekstremitelere müdahale edilir. Ekstremitelerdeki deformitelere, anormal hareket, krepitasyon, ödem gibi kırık belirtilerine dikkat edilmelidir (1, 2, 4).

Travma ile gelen bir hastada açık kırık varsa önce irrige edilip steril olarak üzeri kapatılır. Daha sonra radyografiye veya ameliyathaneye gönderilirken, hastanın rahat etmesi ve yumuşak doku harabiyetinin taşınma esnasında artmaaması için bir atele konulmalıdır (1). Ayrıca Pelvis ve femur kırıklarının, birlikte olduğu olgularda kırık bölgesine olan kanamada oldukça fazladır. Bu hastalara transfüzyon yapmakta gecikilmemelidir. Hawser ve Perry böyle hem pelvis hem femur kırığı olan hastalara ortalama 7,4 ünite kan verdiklerini bildirmişlerdir (6). Ege'de yalnız femur cisim kırığında 1-1,5 lt kanama olduğunu yazmıştır (4).

MATERYAL VE METOD :

Biz bu yazımızda 1984 — 1988 yılları arasında Ankara Numune Hastanesi 2. Ortopedi ve Travmatoloji kliniğine başvuran ipsilaterol multiple alt ekstremite kırığı olan 70 olguyu inceledik. Olgularımızın diğer ekstremiteleri sağlamdı. Hepsi yüksek enerjili travmalarla yaralanmışlardı.

BUNLAR :

1 — Pelvis kırığı + Tibia kırığı	6	Olgu
2 — Pelvis kırığı + Femur Kırığı	11	»
3 — Pelvis kırığı + Ayak kemiklerinin kırığı	3	»
4 — Femur kırığı + Tibia kırığı	33	»
5 — Femur kırığı + Ayakkemiklerinin kırığı	2	»
6 — Tibia kırığı + Ayak kemiklerinin kırığı	12	»
7 — Femur kırığı + Patella kırığı	2	»
8 — Femur Segmenter kırık + Patella kırığı + Bimolleder kırık	1	»
Toplam	**70**	»

Hastalarımızın 57'si (% 81,4) erkek, 13'ü (% 18,6) kadındı. En küçük yaş 3, en büyük yaş 78, ortalama yaş 35,4 idi.

33 olguda sol (% 47.1) ve 37 sinde (% 52,9) sağ alt ekstremitede kırıklar vardı. 14 olgunun (% 20) 15 kırığı açık kırıktı. Bu hastalarımızdaki toplam 144 kemiğin kırığı vardı ve 15 olgudaki kırıkların tamamına değişik konservatif yöntemler uygulandı.

Konservatif Tedavi Uygulananlar

1. Pelvis kırığı + Tibia kırığı	3	Olgu
2. Pelvis kırığı + Ayak kemik kırığı	3	»
3. Femur kırığı + Tibia kırığı	2	»
4. Tibia + Ayak kemik kırığı	6	»
5. Pelvis kırığı + Femur kırığı	1	»
Toplam	**15**	**Olgu**

Geri kalan 55 olguya değişik cerrahi tedavi yöntemleri uygulandı.

* Ankara Numune Hastanesi 2. Ortopedi Kliniği Şef Muavini
** Ankara Numune Hastanesi 2. Ortopedi Kliniği Asistanları

Cerrahi Tedavi Uygulananlar :

1 — Pelvis - Tibia kırığı olan olguların 2 sinde tibiada 2. dereceden açık kırık vardı. Debritment yapılıp eksternal fiksatörle tesbit edildi. Birinin ise tibia plato kırığına internal fiksasyon uygulandı.

2 — Pelvis - Femur kırığı olan olguların 6'sında femur plağı, 4'ünde kırıklar, trokanterik bölgede olduğundan jewett veya kondiler plak ile osteosentez yapıldı.

3 — Femur Kırığı - Tibia kırığı olan ve cerrahi uygulanan 31 hastanın 21'ini tibiasına 5'inin de femuruna konservatif tedavi uygulandı. Bu hastaların diğer kırıkları cerrahi tedavi edildi. Bunlardan 10 hastanın tibiasına açık kırık nedeniyle yapılan debritment ile birlikte 7'sine eksternal fiksasyon 1 ine minimal osteosentez uygulandı. Tibiasına debritment yapılan olgulardan birinde aynı zamanda femur suprakondiler bölgede de parçalı kırığı vardı. Daha sonra vasküler komplikasyon nedeniyle diz üstü amputasyon uygulandı.

26 femur kırığının 18'ine plak vida, 6'sına kalça plağı (jewet veya compresive hip plate) ve 2'sine de kondiler plak ile osteosentez yapıldı.

4 — Femur kırığı - ayak kemiklerinde kırık olan 2 hastanın 1'inde kalkaneus, diğerinde 1, 2, 3 metatars kırığı vardı. Femurlara plak vida ile osteosentez yapıldı.

5 — Tibia kırığı - ayak kemiklerinde kırık olan hastaların ayakları konservatif yöntemlerle tedavi edildi. Tibialardan 5'ine debritment 1'ine plato kırığı nedeniyle internal fiksasyon yapıldı.

6 — Femur kırığı - Patella kırığı olan 2 olgunun patellalarına serklaj ve femurlarına plak ve vida ile osteosentez uygulandı.

7 — Femur segmenter kırık - Patella kırığı - bimelloslar kırık olan olguya femur trakantenik bölge jewett, suprakondiler bölge kondiler, plak ve patella ve malleal kırıkları ise gergi bandı sistemi ile tedavi edilirler.

Hastalarımız en az 3 en fazla 170 ve ortalama 31,2 gün yatırıldıktan sonra taburcu edildiler.

TARTIŞMA :

Multiple travmalar oldukça ağır tablolar yaratmaktadırlar. Multiple travmalı hastanın çok iyi değerlendirilmesi gerekir. İlk planda solunum yolu açılmalı ve şok ile mücadele edilmelidir. (Kraniospinal : Torakoabdominal, Ürolojik, vasküler harabiyetler araştırılmalıdır (2, 3, 4). Daha sonra ekstremiteler kontrol edilmeli kırık ve çıkık belirtilerinin olup olmadığı incelenmelidir. Açık kırık acil cerrahi gerektiren bir durum olduğundan önem arzeder (2, 3, 4, 12).

Multiple kırıklarda komplikasyonlar tek kırıklara oranla daha fazla görülmektedir (1, 9, 10, 12). Yağ embolisi ve adult reapiratuvar distres sendromu özellikle uzun kemikleri içeren multiple kırıklarda daha çok görülmektedir. Son zamanlardaki çalışmalar kırıkların erken stabilizasyonu ile bu sendromların azaldığını göstermiştir (5, 7, 8, 11). Riska ve Myllynen Multiple travma ve kırıklı 629 hastam 384'e konservatif tedavi uygunışlar ve % 22 yağ embolisi görmüşler. Buna rağmen cerrahi stabilizasyon yapılan 245 olguda ise bu oranı sadece % 4,5 bulmuşlardır. daha sonraki çalışmalar daha uzun kemiklerin erken cerrahi stabilizasyonu ile bu komplikasyon % 1,4'e düşmüştür (11). Goris ve arkadaşları ağır mutiple injurili olgularda erken ameliyat edilenlerde % 26 kadar respiratuvar distress sendromu görmelerine rağmen konservatif tedavi ettikleri 11 hastanın 9'unda distress sendromu gelişmiş ve bunların 6'sı ölmüştür. (5). Johnson ve arkadaşları da ağır multiple travmalı olgulardan erken cerrahi uyguladıklarında % 15, geç cerrahi uygulandıklarında ise % 75 oranında bu sendromu gördüler (7).

Meek ve arkadaşları uzun kemik kırığı ile birlikte olan multiple injürili 71 hastanın 22 sine ilk 24 saatte rijit fiksasyon 49 hastayı da traksiyon ve alçı metotları ile tedavi et-

mişler yaş ve injürinin ağırlığı bakımından fark olmayan bu iki gruptan cerrahi ile tedavi edilenlerden sadece 1 hasta ölmesine rağmen konservatif tedavi uygulananlarda 14 ölüm olduğunu yayınlamışlardır (8).

Bizim Multiple kırıklı olgularımız diğer organ travmaları nedeniyle ilgili kliniklerde tedavi gördükten sonra kliniğimize gelmektedirler. Bu nedenle bu tip hastalarımıza cerrahi girişimimiz gecikmektedir. Diğer organ yaralanması olmayan ve özellikle femur kırığı ile birlikte olan multiple yaralanmalarda femura en kısa zamanda rijit fiksasyonu tercih ediyoruz.

Multiple injürili olguların tedavilerinin en önemli bölümlerinden birisi de rehabilitasyondur. Hastalara mümkün olan en kısa zamanda mobilitelerini sağlayacak tedavilerin uygulanması gerekir (2, 12). Bizim bu gruptaki hastalarımız, tek alt ekstremiteleri sağlam olduğundan rehabilitasyon açısından şanslı idiler. Traksiyonla tedavi edilen 21 olgunun haricinde diğerleri ameliyat, ve alçıyı takip eden günlerde oturtulup, koltuk değnekleri ile ayağa kaldırıldılar.

Sonuç olarak multiple travmalı olgular ciddi olgulardır. Tedavileri bir ekip çalışmasını gerektirir. Anestezist, genel cerrah ve travmalı organlarla ilgili olan uzmanlarla koordinasyon kurulmalıdır. Birinci planda genel durumu düzeltildikten sonra süratle kırıklar tedavi edilmelidir. Tedavi planı komplikasyonları azaltıcı ve mobilizasyonu hızlandırıcı şekilde olmalıdır.

KAYNAKLAR:

1. Bone L, Bucholz R.; The manegemnt of Fracturs in the patient with Multiple Trauma. J. Bone and Joint Surg. 68-A 945 - 949, 1986.
2. Campbell's Operative Orthopaedics : Seventh Edition The C. V. Mosby Company, St. Louis, 1987.
3. Charles H. E. : Complications in Orthopaedic Surgery. J. B. Lippincott Company 1986.
4. Ege R. : Hareket Sistemi Travmatolojisi A. Ü. Tıp Fak. Yayınları 1978.
5. Goris R. J. : Gimbrere J. S., Van Niekerk J. L. M., Schoots F. J. Booy L. H. D. Early Osteosynthesis and Prophylactic Mechanical Ventilation in the Multitrauma Patient. J. Travma 22-895-903, 1982.
6. Houser C. W., Perry J. R. : Massive Hemorrhage from pelvic fractures. Minnesota Med. 49 : 285 - 290, 1966.
7. Johnson K. D., Cadambi A., Seibert G. B. : ncidence of Adult Respiratory Distress Syndnome in Patients fith Multiple Musculosketetal Injuries. J. Tauma 25 : 375 - 377 1985.
8. Meek K. N., Vivoda E., Crichton A., Pirani S. : Comparsion of Mortality of Fracture Treatment. J. Bone and Joint Surg. 63 - B 456, 1981.
9. Matamed H. A. : Fundamental Aspects of Post Multiple Injury Fat Embolizm. Clin. Orthop. 82 : 169-181, 1972.
10. Moulton A., Upadhyap S. S., Fletcher M., Bancroft G.; Does an Associated Injury affect the Outcome of a Fracture of the Femoral shaft. J. Bone and Joint Surg. 66-B 285 9841.
11. Riska E., B., Myllynen P. : Fat Embolism in Patients with Multiple Injuries. J. Trauma 22 : 891-984, 1982.
12. Rockwood C. A., Green D. P. : Fractures in Adults. J. B. Lippincott Company 1984.

İpsilateral Femur ve Tibia Kırıkları

* Dr. Murat KESTELLİOĞLU ** Dr. Ahmet ÖZKAMANLI *** Dr. Cüneyt TURAN

Bu çalışmada Dicle Üniversitesi Tıp Fakültesi Ortopedi ve Travmatoloji Kliniğinde Ağustos 1984 - Nisan 1988 tarihleri arasında yatırılan 24 eş zamanlı femur ve tibia kırığından son kontrolleri ve tedavisi yapılabilen 16 hastaya uygulanan dinamik cerrahi tedavi literatürle karşılaştırıldı.

24 hastadan 4 tanesi acil servise müracaattan sonraki ilk 6 saat içinde ölmüştür. Ölüm sebepleri araştırılamamıştır. Ortalama takip süresi 12-1 aydır.

Femur kırıkları 1 proksimal, 2 distal, 9 orta kısım kırığı şeklinde idi.

Hastalarımızın hepsi erkekti. Bu yöresel bir özellik olarak kabul edildi. Yaş ortalaması 27,3 idi. Kırıklar 11 hastada sağ, 5 hastada sol tarafta idi. Etyolojide 11 motorlu araç kazası, 1 motosiklet kazası, 4 aracın yayaya çarpması yani tüm vakalarda trafik kazası sorumluydu. Ortalama hastanede kalma süresi 30 gündür.

Femur kırıklarında 5 transvers, 9 parçalı kırık, tibia kırıklarında 2 transvers, 5 oblik, 2 segmanter, 7 parçalı kırık vardı. 10 alt ekstremitede açık kırık vardı. 6 ekstremitede her iki kırıkta kapalıydı. Açık kırıklarda Gustilonun önerdiği skala kullanıldı.

Girişte hastanın acil değerlendirilmesi yapıldıktan sonra, bütün hastalar vital fonksiyonlarının stabilizasyonu için devamlı takip ve tedaviye alındı. Özellikle kırıklar hemen atellendi. Hemogram, idrar ve radyolojik incelemeler yapıldı. Yağ embolisi için spesifik ölçümler koşullarımız nedeni ile yapılmadı. Açık kırıklar steril olarak kapatıldı. Özellikle Grade I açık kırıklara acil servis müdahale odasında, steril koşullar sağlanarak usulüne uygun primer kapama yapıldı. Hastanın genel durumu uygun olduğunda (6 saatı geçmeden) Grade II ve Grade III açık kırıklar ameliyat salonuna alınarak debritman yapıldı. Cerrahi yara mümkün olduğu kadar tansiyon oluşturulmadan, gerekiyorsa fasyotomi yapılarak primer kapatıldı. Kapatılamayan yaralara daha sonra sekonder işlemlerle kapatılmak üzere açık bırakıldı. Bütün hastalara proflaktik olarak en az 5 gün, en çok 10 gün olmak üzere antibiyotik kullanıldı. Kapalı kırıklar için günde 2 gram sefalosporin, açık kırıklar için 20-60 milyon ünite/günde penisilin kristalize ve ornidazol kullanımı tercih edildi. Rutin tetanus veya gazlı gangren proflaksisi uygulamadık.

Femur kırıkları : Kliniğimizde femur kırıklarının, 1 olgu hariç tümüne internal fiksasyon uygulanmıştır. Uygun transvers ve kısa oblik kırıklarda tercih edilen, açık redüksiyon ve Küntscher çivisi ile internal osteosentez olmuştur. Diğer olgularda plak ve vida ile osteosentez yapılmıştır. Grade III açık kırıklı 1 hastamızda 20 günlük iskelet traksiyonunu takiben Hoffmann eksternal fiksatörü takılmıştır.

Femur kırıkları kazadan ortalama 9.3 gün sonra internal olarak tespit edilmiştir.

Tibia kırıkları : Tibia kırıklarının tedavisinde cerrahi redüksiyon ve internal fiksasyon endikasyonu geniş tutulmuştur. Vida plak-vida ile rigid internal osteosentez tercih edilmiştir. Çeşitli nedenlerle tibiaya intramedüller çivileme yöntemi hiç uygulanmamıştır. Grade I açık kırıklı, Grade II açık

* Dicle Üniversitesi Tıp Fak. Ortopedi ve Travmatoloji Anabilim Dalı Yard. Doç.
** İskenderun Deniz Hastanesi Ortopedi ve Travmataoloji Uzmanı
*** Dicle Üniversitesi Tıp Fak. Ortopedi ve Travmatoloji Anabilim Dalı Araş. Görevlisi

kırıklı 2 hastaya plak-vida ile osteosentez, Grade III açık kırıklı 1 hastaya bir adet vida ile osteosentez yapılmıştır. Grade III tibia kırığına eksternal fiksatör takılmıştır. Bu işlemler kazadan sonraki ortalama 7.6 günde yapılmıştır. 9 olgu (5 açık, 3 kapalı kırık) uzun bacak sirküler alçı ve PTB ile tedavi edilmiştir.

Sonuçların analizi yapılırken hastaları tedavi tipine göre iki gruba ayırdık. Grup I de yalnızca femoral kırığa internal fiksasyon yapıllan hastalar vardı. Grup I deki tibia kırıkları şiddetli yumuşak doku travmaları ile birlikte olup kırık kalıpının cerrahi tespite alarak tanımaması önemli bir noktadır.

Çalışma düzeninde grup I ve II olarak ayrılan hastaların dökümantasyonu yapıldı. Özellikle komplikasyonlar ve hastaların fiziksel aktiviteleri ve içlerindeki durumları tablo ile gösterildi.

Buradaki kriterler için literatürden yararlanıldı. İki ayrı grupta sağlanan başarı oranları «Student's t testi» ile kontrol edildi. Karşılaştırmada ikinci grubun başarı oranının birinci gruba göre daha yüksek olduğu hakkındaki tek yönlü hipotez dikkate alındı. İkişer gruptaki başarı oranının birinci gruptaki başarı oranına göre daha yüksek olduğu ve bununda istatistiksel olarak anlamlı (Sipuificant) olduğu kanıtlandı. ($P < 0.05$)

Tablo - 1
Grup - I

Olgu	Kaza Tarih.	Cins Yaş (Yıl)	İlave injuriler	FEMUR KIRIKLARI Tip	Yerleşme	Kalıp	Kaza ile tespit arasındaki süre (gün)
4	3/87	E. 23	—	Kap.	Dist.	Transvers	5 (Plak-vida)
5	11/86	E. 23	—	Açık Grade I	Med.	Oblik	13 (» »)
8	9/86	E. 30	İpsilat. ekst. k. Sağ femur k. Sağ med. malleol k.	Kap.	Prox.	Transvers	4 (» »)
9	7/86	E. 11	İpsilat. ekst. k.	Kap.	Dist.	Transvers	6 (Küntscer)
11	10/85	E. 24	Cranial İpsilat. ekst. k.	Kap.	Med.	Parçalı	8 (Plak-vida)
15	5/85	E. 30	—	Kap.	Med.	Parçalı	13 (» »)
18	10/85	E. 20	—	Açık Grade II	Med.	Parçalı	20 (» »)
19	8/84	E. 41	Crainal Sağ femur k.	Kap.	Med.	Parçalı	12 (» »)

Tablo - 1

Grup - I

TİBİA KIRIKLARI

Tip	Yerleşme	Kalıp	Yapılan tespit ve süresi (Hafta)	Hastanede kalma sür. (gün)	Tam desteksiz yük verme Zamanı	Kompli.	Takip süresi (en uzun)	Diz eklem harek.	Sonuç
Kap.	Med.	Segmenter	Ubsa-16	13	20 Hf.	—	10 ay	60°	Kötü
Kap.	Prox.	Segmanter	Ubsa-15	22	30 Hf.	Lokal enf.	11 ay	70° 2 cm. kısa.	Kötü
Kap.	Med.	Parçalı	Ubsa-16 PTB	20	19 Hf.	Ekst. Derin ven trombozu	9 ay	90°	İyi
Açık Grade II	Med.	Oblik	Ubsa-10 PTB	15	14 Hf.	—	6 ay	Tam	Başarılı
Açık Grade III	Med.	Transvers	Ubsa-18 PTB	20	30 Hf.	Kaynama gecikmesi	20 ay	90°	Kabul edilebilir
Açık Grade III	Prox.	Parçalı	Ubsa-16 PTB	29	24 Hf.	Lokal enf.	7 ay	70° 1,5 cm. kısa.	Kötü
Açık Grade II	Prox.	Parçalı	Ubsa-14 PTB	46	?	Lokal enf.	10 ay	90° 2 cm. kısa.	Kabul edilebilir
Açık Grade II	Prox.	Parçalı	Ubsa-10 PTB	46	?	—	3 ay	?	Yetersiz bilgi

Tablo - 2

Grup - II

TİBİA KIRIKLARI

Tip	Yerleşme	kalıp	Fiksasyon tipi	Hastanede kalış sür. (gün)	Tam destek. yük verme zamanı	Komp.	Takip süresi (en uzun)	Diz hareket-leri	Sonuç
Kap.	Dist.	Oblik	Plak-vida	30	26 Hf.	—	8 ay	Tam	Başarılı
Açık Grade II	Med.	Parçalı	» »	32	30 Hf.	—	18 ay	Tam	Başarılı
Açık Grade III	Med.	Oblik	Vida-Ubsa.	20	16 Hf.	—	10 ay	Tam	Başarılı
Kap.	Med.	Oblik	Plak-vida	16	24 Hf.	—	12 ay	100°	İyi
Açık Grade I	Dist.	Oblik	» »	27	30 Hf.	—	14 ay	110°	İyi
Kap.	Prox.	Parçalı	L-Plak-vida	30	?	cilt nekrozu osteomy.	10 ay	30°	Kötü
Kap.	Med.	Transvers	Plak-vida	46	18 Hf.	—	14 ay	Tam	Başarılı
Açık Grade III	Med.	Parçalı	Eksternal fiksatör	64	?	Ameliyat geçirmiş	26 ay	70° 2 cm. kısalık	Kötü

Tablo - 2

Grup - II

				FEMUR KIRIKLARI			
Olgu	Kaza Tarih.	Cins yaş (yıl)	İlave injuriler	Tip	Yerleşme	Kalıp	Kaza ile tesbit arasındaki süre (gün)
1	10/87	E. 20	Sol femur İpsilat. ekst. k.	Kap.	Med.	Parçalı	7 (Plak-vida)
2	8/84	E. 26	İpsilat. ekst. k.	Kap.	Med.	Transvers	5 (Küntscher)
6	10/86	E. 8	İpsilat. ekst. k.	Kap.	Med.	Transvers	7 (»)
7	9/86	E. 30	İpsilat. ekst. k.	Kap.	Med.	Oblik	4 (»)
12	9/87	E. 41	İpsilat. ekst. k.	Kap.	Med.	Parçalı	7 (Plak-vida)
16	4/85	E. 45	Sol kolles k. İpsilat. ekst. k.	Kap.	Prox.	Parçalı	9 (» »)
17	10/85	E. 18	—	Kap.	Dist.	Parçalı	7 (» »)
20	2/85	E. 28	Crainal	Açık Grade II	Med.	Parçalı	21 Eksternal fiksatör)

TABLO 3 : Son Bulguların Değerlendirme Kriterleri

KRİTER	BAŞARILI	İYİ	KABUL EDİLEBİLİR	KÖTÜ
Uyluk veya bacakta subjektif semptom.	0	Aralıklı ortaya çıkan semptom	Fonksiyonu engelliyen daha şiddetli sempt.	Dikkate değer fonksiyonel yetersizlik, istirahatte ağrı
Diz veya ayak bileğinde subjektif semptomlar	0	Yukardakinin aynısı	Yukardakinin aynısı	Yukardakinin aynısı
Yürüme yeteneği	Bozulmayan	Yukardakinin aynısı	Yürüme mesafesinin kısalması	Baston, koltuk değneği veya diğer destek kullanımı
Çalışma ve spor	Kazadan öncekiyle aynı	Biraz spor yapma kaza öncesi işinde çalışma	Stresli işlerde değişiklik	Belirgin beceriksizlik
Angulasyon, rotasyonel deformite veya her ikisi	0	10°	10°-20°	20°
Kısalık	0	1 cm	1-3 cm	3 cm
Eklem mobilitesinin Kısıtlılığı Kalça, diz veya ayak bileği)	0	10° ayak bileği 20° kalça, diz veya her ikisinde	10°-20° ayak bileği 20°-40° kalça, diz veya her ikisi	20° ayak bileği 40° Kalça, diz veya ayak bileği

K A Y N A K L A R :

1. BLAKE, ROBERT, and Mc. BRYDE, ANGUS, J. R. : The floating knee : İpsilateral fractures of the tibia and femur. Southern Med. J., 68 : 13-16, 1975.
2. DELEE, J. C. : İspsilateral fractures of the femur and tibia treated in quadrilateral cast-brace. Clin. Orthop., 142, 115-122, 1979.
3. FRASER, R. D., HUNTER, G. A., and Waddel, J. P. : İpsilateral fracture of the femur and tibia, J. Bone and Joint Surg., 60-B (4) : 515, 1978.
4. HARDY, P. E., et al. . İpsilateral fractures of the femoral and tibial diaphyses treadet by cast-brace applications. J. Bone and Joint Surg. 68-B (4) : 677, 1986.
5. HAYES, J. T. : Multiple fractures in the same extremity : Some problems in their management. Surg. Clin. North America, 41 : 1379-1388, 1961.
6. HÖJER, H., GİLLQUİST, J., and LİLJEDAHL, S. O. : Fractures of the femoral and tibial shafts in the same limb. İn Jury, 8 : 206-212, 1977.
7. KARLSTRÖM, GÖRAN, and OLERUD, SVEN : İpsilateral fractures of the femur and tibia. J. Bone and Joint Surg. 59-A : 240-243, March 1977.
8. KRİSTENSEN, A. E. : Femoral and tibial fractures of the same leg. A review of 40 cases. Res. and Staff. Phys., 23 : IS-15s, March 1977.

Yüksekten Düşmeler Sonucu Oluşan Kırıklar

* Dr. E. KAYIRAN ** Dr. F. DEREBOY ** Dr. A. İ. ŞENÖZ

Diger künt travmalardan farklı klinik özellikler gösteren yüksekten düşme sonucu olan yaralanmalara, travmatoloji ile yoğun olarak uğraşılan merkezlerde sıklıkla rastlanmaktadır (2, 4). Amerika Birleşik Devletlerinde yüksekten düşmeler travmalara bağlı ölüm nedenlerinde ikinci sırayı oluşturmaktadır (2).

MAULL'a göre, yüksekten düşme sonucu oluşan yaralanmaların şiddeti (W) : Düşen insanın kinetik enerjisi (KE), düşen insanı durduran kuvvetlerin etkime süresi (T), bu kuvvetlerin vücudu etkilediği alan (A), ve vücudun bu kuvvetlere karşı gösterdiği direnç (K) ile ilgilidir (2) MAULL bu faktörler arasındaki ilişkiyi aşağidaki şekilde göstermiştir

$$W = \frac{KE}{T.A} XK$$

Düşen insan vücudunun yavaşlatıcı kuvvetlere karşı olan direnci de yaralanmaların şiddetini etkilemektedir. Bu durum yaşayan dokuların elastisite, ve vizkosite özellikleri ile ilgilidir.

Kemik dokusunun elastisite özelliği diğer dokulara göre daha az olduğundan travmalardan iskelet sistemi sıklıkla etkilenmektedir (2).

Yüksekten Düşme Sonucu İskelet Sisteminde Oluşan Yaralanmalar :

CİCCONE ve RİCHMAN (1948), vertikal düşmeler sonucu oluşan kırıklarda başlıca iki mekanizmanın etkili olduğunu vurgulamışlardır (1). Bunlar :

1. Eksternal rotasyon kuvvetleri ile oluşan kırıklar :

— Ayak bileği kırık ve çıkıkları,

— Tibia ve fibula spiral kırıkları

2. Vertikal kuvvetlerin etkisi ile olan kırıklar :

— Kalkaneus kırıkları,

— Vertebra kırıkları,

— Pelvis kırıkları,

— Uzun kemiklerin parçalı kırıkları,

HASTALAR ve METOD :

Ankara Numune Hastanesi 1. Ortopedi ve Travmatoloji kliniğine 1982 - 1989 (Mayıs) yılları arasında 4 m. ve daha yüksekten düşme sonucu yaralanma nedeni ile yatırılan 91 hastada retrospektif olarak iskelet sisteminde görülen kırıklar ve bunların düşülen yükseklik ile ilgileri araştırıldı.

Yüksekten düşme nedeni ile kliniğimize yatırılan 91 olgunun yaşları 12 ile 78 arasında olup ortalama yaşları 33.8 idi. Olgularımızın 26'sı kadın, 65'i erkekti.

TABLO 1 : Yüksekten Düşme Nedenleri

Düşme neden	Hasta Sayısı	%
Kaza	65	71.5
İntihar	18	19.7
Diğer Nedenler	8	8.8

TABLO 2 : Hastalarımızın Düştükleri Yüksekliğe Göre Dağılımı

Yükseklik (m)	Hasta Sayısı	%
4-6	61	67.1
7-10	18	19.7
10 m üzeri	12	13.2

* Ank. Numune Hast. 1. Ort. ve Trav. Kliniği Uzm.
** Ank. Numune Hast. 1. Ort. ve Trav. Kliniği Asist.

BULGULAR :

Yüksekten düşme sonucu yaralanan 91 olgumuzun iskelet sisteminde görülen 149 kırık Tablo 3 de gösterilmiştir.

TABLO 3 : Yüksekten Düşen Hastalarımızda Görülen Kırıklar

Kırık	Hasta Sayısı	%
Vertebra	38	41.7
Pelvis	29	31.8
Femur	28	30.7
Tibia-Fibula	20	21.9
Kalkaneus	17	18.6
Metatars	2	2.1
Patella	4	4.3
Üst Ekstremite	11	12.1
Toplam	149	

TABLO 4 : Vertebra Kırığı Olan Hastalarımızın Düştükleri Yüksekliğe Göre Dağılımları

Yükseklik (m)	Hasta Sayısı	%
4 - 6	19/61	31.0
7 - 10	11/18	61.1
10 m üzerinde	8/12	68.6
Toplam	38/91	41.7

TABLO 5 : Vertebra Kırıklarının Segmentlere Göre Dağılımı

Vertebra	Hasta Sayısı	%
T_8, T_9	2/38	5.2
L_{12}, L_1	23/38	60.5
L_3, L_4, L_5	13/38	34.2

Olgularımızın 38'inde (% 39.5) multipl kırıklar vardı. Bunların düştükleri yüksekliğe göre dağılımı Tablo 7 de gösterilmiştir.

TABLO 6 : Multipi Kırıklı Hastaların Düştükleri Yüksekliğe Göre Dağılımları :

Yükseklik (m)	Hasta Sayısı	%
4 - 6	16/16	26.2
7 - 10	10/18	55
10 m üzeri	10/12	83.3
Toplam	36/91	39.5

Vertebra kırığı olan 38 olgunun 25'inde (% 65.5) bu kırıklara eşlik eden iskelet sisteminin diğer bölgelerinde de kırıklar saptandı. Bunlardan 7'si pelvis, 9'u kalkaneus, 9'u femur ve tibia kırıkları ile birlikte idi. Kalkaneus kırığı olan 17 hastanın 16 sında (% 94) birlikte bir yada birden çok kemikte kırıklar vardı. Bunlardan 8'ü vertebra, 3'ü pelvis, 3'ü femur, 2'si tibia kırığı ile birlikte idi. Ayrıca 3 hastada bunlarla birlikte üst ekstremitelerinde kırıklar vardı.

SONUÇ :

Yüksekten düşme sonucu oluşan yaralanmaların tedavisi yönlendirilirken gözönünde bulundurulması gereken noktalar şunlardır :

1. Bu hastalarda iskelet sistemi yaralanmalar bulunmaktadır.
2. Bu hastalarda vertebra, femur, tibia, kalkaneus kırıkları sıklıkla görülmektedir.
3. Hastaların büyük çoğunluğunda multipl kırıklar bulunmaktadır.

K A Y N A K L A R :

1. Ciccone, R., Richman, R: The mechanism of injury and the distribution of three thousand fractures and joint Surg. 30-A, 77-96, 1948.
2. Maull, K., Whitley R., Cardea, J., Vertical Deceleration Injuries. Surg. Gynecol. Obstet. 153, 233-236, 1981.
3. Rasch, Philip J., Burce, Roger, K; Kinesiology and Applied Anatomy, Lea and Febiger Press 1971
4. Scalea, T; Goldstein, A., Plillips T., Scalfoni, J; An Anaylysis of 161 falls from a height, the jumper syndrome J. Trauma Aug, 1986, 27 (8), 706-12.

Cerrahi Tedavi Uyguladığımız Çocuk Humerus Snprakondiler Kırıkları ve Sonuçlarımız

* Dr. M. Emin TURUNÇ ** Dr. Ünalan ERALTUĞ ** Dr. Sinan GÜLER

Humerus suprakondiler kırıkları; distal humerusun ekstraartiküler bir kırığı olup, medial ve lateral kolonlar ile birlikte fossa olecraniyi ayıran ince kemik kısmını içine alır (12, 15). Bu kırıklar komplikasyonları ile birlikte değerlendirilmelidir (1, 5, 8, 12, 15, 20). Tedavide gecikme, hatalı rehabilitasyon, anatomik redüksiyonda yetersizlik sakatlık sebebidir. Genellikle ilk 10 yaş içinde görülen bu kırıklar çocuklarda önkol kırıklarından sonra ikinci büyük sırayı alırlar (12, 15). Erkekler kızlara göre ve sol dirsek sağa göre iki kat daha fazla yaralanır (12, 12, 13, 15). Tedaviye yönelik olarak fleksiyon ve ekstansiyon tipi olmak üzere iki ana gruba ayrılırlar Gartland; ekstansiyon tipi kırıkları deplase olmayan tip (Tip I), posterior korteksin sağlam olduğu deplase tip (Tip II), kortikal kontaktın olmadığı posteromadiale yada posterolaterale deplase tip (Tip III) olmak üzere üçe ayırır (15). Ekstansiyon tipinde olanlar yaklaşık % 95 oranındadırlar (10, 21). Cild yada iskelet traksiyonu, maniplasyon ile redüksiyon ve sonrasında redüksiyonun alçı yada perkütan çivi ile stabilizasyonu gibi kapalı yöntemlerle başarı sağlanmayan durumlarda veya kırıkla birlikte olan nörovasküler yaralanmalar nedeniyle yada ana tedavi metodu olarak açık redüksiyon ve internal fiksasyon uygulanabilir (1, 6, 7, 11, 12, 15, 16, 17, 23).

MATERYAL ve METOD :

1.1.1982 ve 1.11.1987 tarihleri arasında kliniğimize yatarak tedavi gören 460 hastadan 110 hasta kapalı redüksiyon ve alçılı tesbit ile, 236 hasta iskelet traksiyonu ile, 114 hastada açık redüksiyon ve internal tesbit ile tedavi edilmişlerdir. Açık redüksiyon ve internal tesbit ile tedavi edilen 114 hasta materyalimize konu olmuştur.

Tedavi gurubunun en küçüğü 18 aylık, en büyüğü 14 yaşında olup, ortalama yaş 7.8 dir. 114 hastanın 33'ü kız (% 29), 81'i (% 71) erkektir. 52 hastada sağ (% 45.7), 61 hastada sol (% 53.4) ve 1 hastada bilateral (% 0.8) suprakondiler humerus kırığı saptadık. 113 hastada ekstansiyon (% 99), 1 hastada ise fleksiyon tipi kırık saptadık. Ekstansiyon tipi kırıklar Gartland sınıflamasına göre Tip III kırıklar olup, 7 hastada yalnız ekstansiyon (% 6.20), 63 hastada posteromedial displasman (% 55.75), 43 hastada posterolateral displasman (% 38.05) saptadık 64 hasta travmadan hemen sonra, 30 hasta başka hastanelerden sevkle ve 20 hasta sınıkçı müdahalesi sonrası kliniğimize başvurdular. 11 hastada nörovasküler lezyon, 3 hastada açık kırık ve 12 hastada sınıkçı müdahalesi sonrası gelişen ve dinamik kas fonksiyonlarının ağrılı olması ile kendini gösteren iskemik nekroz başlangıcı saptadık.

Olgularda kırık mekanizması ve bulgular değerlendirilip kırık tiplerine göre tedavi belirlendi. Tip I ve Tip II kırıklarda genellikle konservatif yöntemler uyguluyoruz. Tip III kırıklarda ise, dirsek ileri derecede şiş, radial nabız alınamıyor ve dinamik kas fonksiyonları ağrılıysa genel anestezi altında kapalı redüksiyon deniyor, redüksiyon başarılır ve radial nabız alınırsa dirseği posterior alçı ateline alıyoruz. Redüksiyon başarılamaz ve radial nabız geri dönmezse

* Manisa Devlet Hastanesi Ortopedi Kliniği Uzman
** İzmir Dr. Behçet Uz Çocuk Hastanesi Ort. ve Trav. Kliniği Doktorları

tedavisi cerrahidir. İlk başvuruda proksimal fragmanın ciltte bir gamzeleşme ve «button hole» deformitesi oluşturduğu görülürse kapalı redüksiyon denemeden en kısa zamandan cerrahi redüksiyon uyguluyoruz. Açık kırıklarda nörovasküler kusur yoksa yara debridmanı ve primer yara takibi yapılıp klinik takip; nörovasküler yaralanma varsa debridmanını takiben açık redüksiyon ve internal fiksasyon uyguluyoruz. İleri derecede ödemden başka patolojik bulgu olmayan Tip III kırıklı hastalara uzun kol ateli ve elevasyonu takiben ödemin azaldığı 3. ve 6. günler arası genel anestezi altında kapalı redüksiyon deniyor, başaramazsak açık redüksiyon ve internal fiksasyon uyguluyoruz.

Sahayı daha iyi görüp, fragmanlara daha kolay hakim olduğumuzdan 96 hastamızda posterior insizyonu tercih ettik. Fiksasyon materyali olarak Kirschner tellerini kullandık. Ameliyat sonrası dirseği posterior alçı ateline, ödem azalmışsa 3. gün uzunkol sirküler alçıya alıyoruz. 20. gün çekilen grafide yeterli iyileşme varsa aktif ve bilinçli hareketleri öğretip rehabilitasyona alıyoruz. Kirschner tellerini grafilerdeki iyileşme durumuna göre 3 yada 4. hafta sonunda çıkartıyoruz. Kesinlikle manüplasyon uygulamıyor, aileleri zorlama ve pasif hareket yapmamaları konusunda uyarıyoruz.

SONUÇLAR :

Açık redüksiyon ve internal fiksasyon uyguladığımız 114 hastadan, son kontrollerine gelen en az 2 ay, en çok 71, ortalama 14 ay takip süreli 40 hastamızda Mitchell ve Adams kriterlerine göre (11); % 42.5 çok iyi (Taşıma açısında 5° den az değişiklik ve dirsek hareketleri tam), % 42,5 iyi (Taşıma açısında 5°-15° arası değişiklik ve dirsek hareketlerinde 10°-20° arası değişiklik) ve % 15 kötü (Taşıma açısında 15° üzerinde değişiklik ve dirsek hareketlerinde 20° üzerinde kısıtlılık) sonuç aldık. Kötü sonuç alınan 6 hastanın kontrollere gelmeyen hastalar olduğu saptandı. 40 hastanın ortalama taşıma açısının 20° olduğu, bu sonucun çok iyi olduğunu saptadık. Taşıma açısındaki 15° den fazla sapmalar gözönüne alındığında 2 olguda cubitus varus (% 5) ve 4 olguda cubitus valgus (% 10) saptadık.

8 hastada 5° fleksiyon kaybı, 1 hastada 5°, 9 hastada 10°, birer hastada 15°, 30°, 40°, ve 60° ekstansiyon kaybı olduğunu bulduk. Ortalama ekstansiyon kaybı 6°, fleksiyon kaybı ise 1° idi. Önerilere uyan ve kontrollere gelen 24 hastamızda dirsek hareket genişliği tamdı. 12 haastamızdaki ortalama 11° ekstansiyon kaybı ise fonksiyona engel değildi.

Kontrollerde cerrahi girişime bağlı nörovasküler lezyon ve myositis ossifikans saptanmadı. Kemik enfeksiyonu görülmedi.

TARTIŞMA :

Kapalı yöntemlerlede iyi fonksiyonel sonuçlar elde edilebildiğinden, humerus suprakondiler kırıklarının açık redüksiyonunu önermekte bazı otörlerin geçmişte isteksizlikleri mevcuttu (15, 17, 19, 22) Watson Jones ve F. M. Smith'in cerrahi girişim için kesin endikasyonları açık kırık ve ciddi vasküler lezyon olmasıydı (19, 22). Uzun bir süreden sonra ana tedavi metodu olarak cerrahi yöntemleri savunan yayınlar ortaya çıkmıştır. Bu yayınlarda kapal yöntemlerle yetersiz redüksiyon elde edilirse erken cerrahi gerektiği savunuluyordu.

Açık redüksiyon ile tedavi edilen 281 kırıklı birleşik bir seride enfeksiyon insidansı % 1.7, uygulamadan kaynaklanan nörovasküler komplikasyon insidansı % 0 idi. 4 hastada myositis ossifikans (% 1.4) rapor edilmiş olup bunlar tek bir serideydi (3, 9, 10, 13, 14, 18, 23).

Cerrahi girişimin ana komplikasyonları, hareket genişliğinin kaybı ve kubitus varus deformitesidir. Mayo Clinic serileri hakkında verdiği raporda Covantry ortalama 6.5° fleksiyon ve 5° ekstansiyon kaybı bildirmiştir. (15). Çeşitli serilerde yeterli redüksiyon sağlanamayan hastalarda oluşan kubitus varus deformitesi % 33 olarak bildirilmiştir. (2, 4, 9, 23). Yeterli redüksiyonun sağlandığı çeşitli serilerde ise insidans çok düşüktür (10, 4).

Rockwood; kapalı yöntemlerle redüksiyonun gerektiğini ve gamzeleşmenin olduğu kırıklarda kapalı redüksiyonun hiç denenmemesini savunmuştur. Campbell kliniktede aynı görüş benimsenmektedir.

Otörlerin açık redüksiyonda önemle belirttikleri bir nokta da girişimin 4. ve 5. günlerde yapılmasının gerektiğidir. Eğer bu süre uzayacak olursa hareket kısıtlılığının artabileceği bildirilmiştir.

Rockwood (15) Weiland (23) ve Campbell kliniği (1) açık redüksiyonun avantajlarını stabil tesbit ,hızlı sonuç, yeterli anatomik redüksiyon ve traksiyona göre hastanede kalma süresinin kısa olması, maliyetin azalması şeklinde belirtmişlrdir.

Abbot ve Aitken primer kallusun 10-14 günde oluştuğundan erken aktif harekete başlanabileceğini bildirmişlerdir (15). Rockwood üç hafta tesbit sonrası, alçı ve fiksasyon materyelinin çıkarılmasını takiben, hastanın kendi isteği ile erken aktif harekete başlamasını önermektedir (15).

Açık redüksiyon ve internal fiksasyon uygulama ve erken aktif harekete başlama yönünden klinik olarak literatürle uyum içinde olduğumuzu belirledik.

Özetle; bu tip kırıklar doğabilecek komplikasyonları nedeniyle travma anından itibaren, dirsek hareket genişliği tam kazanılıncaya kadar dikkatle takip edilmelidirler. İyi sonuç için hastanın durumu, kırığın tipi, displasmanı redüksiyonunun kalitesi ve tesbit sonu rehabilitasyon ile kırık anındaki damar, sinir yapıları iyi değerlendirilmelidir. Kapalı redüksiyona rağmen başarı sağlanamayan yada eksternal tesbit araçları ile korunamayan kırıklarla, nörovasküler yaralanmalarla birlikte olan kırıklarda ana tedavi yöntemi olarak açık redüksiyon ve internal fiksasyon seçilmelidir. Başarılı bir sonuç için yaklaşık 3 haftalık tesbit sonrası, kendi isteği ile aktif harekete başlama gerektiği saptanmıştır. Ana tedavi yöntemi olarak seçilen açık redüksiyon ve internal fiksasyonun avantajlarını hızlı sonuç, yeterli anatomik redüksiyon, stabil tesbit ve hastanede kalma süresinin iskelet traksiyonuna göre daha kısa olması şeklinde özetleyebiliriz.

KAYNAKLAR :

1. ANDERSON, L. : Fractures. Campbell's Operative Orthopaedics. Edited by : CRENSHAW A. H. Vol : 1, Mosby Co. 1971.
2. ALONSO - LLAMES, M. : Bilaterotricipital Approach to the Elbow. Acta Orthop. Scand., 43 : 479-480, 1972.
3. CARCASSONNE, M.,; BERGOİN, M.,; and HORNUNG, H. : Result of Operative Treatment of Severe Suprancondylar Fractures of the Elbow in Children. J. Ped. Surg. 7 : 676-679, 1972.
4. D' AMBROSİA, R. D. : Suprancondylar Fractures of the Humerus Prevention of Cubitus varus. J. B. J. S., 54 - A : 60-66,
5. DODGE, H. S. : Displaced Supracondylar Fractures of the Humerus in Children : Treatment by Dunlop's Tracation. J. B. J. S., 54-A : 1408-418, 1972.
6. EGE, R. : Hareket Sistemi Travmatolojisi. Ankara Üniv. Tıp Fak. Yayınları. Sayfa : 340 - 349, 1978.

6a. Ege, R.; Adıyaman, S., Ege, A. : Suprakondiler Humerus Ekstansiyon Tipindeki Kırık Olgularında Tedavi Etkileri, X. Milli Türk Ortopedi ve Travmatoloji Kongre Kitabı, s: 267-269, Emel Matb., Ank, 1989.

7. EVART, C. Mc COLLİSTER : Surgery of the Musculoskletal System. Churchil Livingston Vol. - 1, Chap. - 4, 1983
8. FOWLES, J. V.; and KASSAP, M. T. : Displaced Suprancondylar Fractures of the Elbow in Children. J. B. J. S., 54-B : 490-500, 1974.
9. GODLEY, D. A.; LEONG, J. C. Y.; YAU, A. : Open reduction and Internal Fixation of Suprancondylar Fractures of the Humerus in Children in Hong Kong, Long Term Result. Abbott proc., 9 : 30-34, 1978.
10. GRUBER, M A.; HUDSON, O. C. : Suprancondylar Fractures of the Humerus in Childhood. J. B. J. S., 46- A : 1245, 1964.

11. MİTCHELL, W. J.; ADAMS, J. P. : Effectiv Management for Supracondylar Fractures of the Humerus in Children. Clin. Orthop., 23 : 197-202, 1962.

12. OGDEN, J. A. : Skletal Injury in the Child. P : 241-256, 1984.

13. PRİETTO, C. : A Comparative Study of Dunlop's Traction versus Percutaneus Pinning J. B. J. S., 61-A/3 : 425-427, 1979.

14. RAMSEY, R. H.; and Griz, J. : Immediate Open Reduction and Internal Fixation of Severly Displaced Supracondylar Fractures of the Humerus in Children. Clin. Orthop., 90 : 130 - 132, 1973.

15. ROCKWOOD, C. A.; GREEN, D. P. : Fractures in Children. P : 363-562, 1984.

16. ROGES, L. F.; MALANE, S. Jr. with et al. : Plastic Bowing, Torus and Greenstick Supracondylar Fractures of the Humerus : Radiographic Clues to Obscure Fractures of the Elbow in Children. Radiologia, 128 : 145-150, 1978.

17. SHARRAD, W. J. W. : Pediatric Orthopaedics and Fractures. Ist. Ed. Oxford, 1971.

18. SHIFRIN, P. G.; GLHRİNG, H. W.; and IGLESIAS, L. J. : Open Reduction and Internal Fixation of Displaced Supracondylar Fractures of the Humerus in Children. Orthop. Clin. North Ame., 7 : 573-581, 1976.

19. SMİTH, L. : Surgery of the Elbow. 2nd ed. Phil. W. B. Saunders, 1972.

20. TACHDJIAN-M. O. : Pediatric Orthopaedics. Vol.-2, P : 1566 - 1604 W. B. Saunders Company. Philadelphia 1972.

21. TUREK, S. : Ortopedi-İlkeleri ve Uygulamaları. (Tercüme : EGE, R.) Yargıçoğlu Matb., Ank., 1980.

22. WATSON JONES, R. : Fractures and Joint Injury. 4th ed. Edinburgh. E. S. Liv. 1957.

23. WEİLAND, A. J.; MEYER, S.; et al : Surgical Treatment of Displaced Supracondylar Fractures of the Humerus in Children. J. B. J. S., 60-A : 657-661, 1987.

Azgelişmiş Bir Yöremizde Halkın Ortopediste Olan İlgisi ve Güveni

* Dr. Atilla ZENCİROĞLU

İnsanlar, insanlık tarihinin başından beri travmaya maruz kalmaktadırlar. Başka bir ifadeyle, travma insan vücudunun en eski hastalıklarından birisidir. Bu nedenle de insanlar binlerce yıldır travmatik sorunlarını çözmeye çalışmakta, tedavi yolları aramaktadır. Bu arada da bir hayli geleneksel tedavi yolları kullanagelmektedirler.

Travmatolojinin pozitif bir bilim olarak dünyadaki tarihi en fazla iki yüzyıl ülkemizdeki tarihi ise kırk-elli yıldır Anadoluda bu bilim dalının ve hizmetin yaygın olarak kullanılması ise çok olsa on yıldır.

Böylelikle eskiyle-yeni, gelenekselle, bilimsel çatışması kaçınılmaz olarak travmatolojide de yaşanmaktadır.

Bu çalışma, bu çatışmanın rakamsal dökümünü ortaya koyabilmek amacıyla planlanmıştır.

Bu konuda ükemizde daha önce yapılmış bir çalışmaya rastlayamamış olmamız da konunun ayrıca ilginç bir yönünü oluşturmaktadır.

MATERYAL ve METOD :

Bu çalızma 1.1.1989 - 30.4.1989 tarihleri arasında Ağrı Devlet Hastahanesince ilk kez başvuran ve «Kapalı Ekstremite Kırığı» tanısı alan 76 hasta üzerinde yapılmıştır. Falanks kırıkları çalışmaya dahil edilmemiştir.

Bu hastaların öncelikle başvuru nedenleri saptandı. Bilahare travmadan ne kadar süre sonra başvurdukları, hekim tedavisi dışında başka bir tedavi görüp görmedikleri araştırıldı. Bu evreden sonra bütün hastalara tedavi anlatıldı ve önerildi. Tedaviyi kabul edenler ve etmeyenler tesbit edildi. Edenler takibe alındı. Kontrole gelenler ve tedaviyi sonlandıranlar saptandı. Bütün bu gruplar birbirlerine oranlandı ve tablolarda gösterildi.

TABLO I: Hastaların Ortopediste Başvuru Nedenleri

Tedavi olmak	42 (% 55,3)
Tetkik yaptırma, filim çektirmek, fikir almak vs.	13 (% 17,1)
Adli rapor Talebi	13 (17,1)
İstirahat raporu talebi	44 (% 5,3)
Diğer (kaza sonrası acilen hastaneye taşınan, vb)	4 (% 5,3)
Toplam	**76 (%100)**

TARTIŞMA :

Tablo 1'in bize gösterdiği şudur : Acilen getirilenleri de sayarsak hastaların sadece % 60,6 sı tıbbi yardım talebiyle gelmektedir. Kalan % 39.4 hasta paramedikal nedenlerle başvurmaktadır. Kırık geçirip de hiç hekime başvurmayanların sayısını saptamak mümkün değildir. Bunları da dahil edersek kırıklı hastaların doktorlara hiç de fazla ilgi göstermediği ortaya çıkmaktadır.

Tablo II incelendiğinde hastaların yaklaşık yarısının ilk yirmidört saatte başvurduğu, yaklaşık dörtte birinin de bir haftadan daha geç geldiği görülmektedir. Bu oranlar tedavi talebiyle gelenler için de yaklaşık aynıdır.

Hastanın geç gelmesi için ulaşım zorluğu bir neden olarak düşünülebilir. Ancak Araştırmanın yapıldığı dönemde yörede hiçbir yol ulaşıma kapanmamıştır. Parasal nedenlere gelince : Kırıkla hastaneye gelen

* Ağrı Devlet Hastanesi Ortopedi ve Travmatoloji Uzmanı.

hastaların tedavisi için normal hastane ücretleri dışında para talep edilmemektedir. Bu nedenle ekonomik nedenler de çok önemli olmasa gerektir. Bir diğer olası sebep hastaların ortopediste gelmeleri için gerekli güven ve motivasyonun eksikliğidir. Bu nedenle ya işi biraz ağırdan almakta ya da önce sınıkçılarda çare aramaktadır.

TABLO II : Hastaların Travmadan İtibaren Doktora Başvuru Zamanları

	İlk 24 Saat	1-3 Gün	3-7 Gün	7 Günden Fazla	Toplam
Tedavi talebiyle gelen	21 % 50	9 % 21	2 % 5	10 % 24	42
Tetkik Yaptırmak Fikir almak için gelen	5	2	3	3	13
Adli rapor talebi	5	2	1	5	13
İstirahat raporu Talebi	1	2	1	—	4
Diğer	4	—	—	—	4
Toplam	30 % 47,3	15 % 19,7	7 % 9,2	10 % 23,7	76

TABLO III : Ortopediste Başvurmadan Önce Hekim Tedavisi Dışında Başka Bir Tedavi Gören Ve Görmeyen Hastaların Dökümü.

	Görmemiş	Görmüş	Toplam
Tedavi için gelen	27 (% 64,3)	15 (% 35,7)	42
Fikir ve tetkik	4	9	13
Adli rapor	7	6	13
İstirahat Raporu	—	4	4
Diğer	4	—	4
Toplam	42 (% 55,3)	34 (% 44,7)	76 (% 100)

TABLO IV : Hastaların Önerdiğimiz Tedaviyi Kabul Etme ve Reddetme Oranları

	Kabul	Red	Toplam
Tedavai için gelen	37 (% 88,1)	5 (% 11,9)	42 (% 100)
Fikir ve tetkik	—	13 (% 100)	13 (% 100)
Adli Rapor	9 (% 69,2)	4 (% 30,8)	13 (% 100)
İstirahat raporu	2 (% 50)	2 (% 50)	4 (% 100)
Diğer	1 (% 25)	3 (% 75)	4 (% 100)
Toplam	49 (% 64,5)	27 (% 35,5)	76 (% 100)

TABLO V : Tedaviye Alınana Hastaların Kontrole Gelme ve Gelmeme Oranları

	Kontrole Gelen	Kontrole Gelmeyen	Toplam
Tedavi için gelen	23 (% 62,2)	14 (% 37,8)	37 (% 100)
Fikir ve tetkik	—	—	—
Adli rapor	7 (% 77,8)	2 (% 22,2)	9 (% 100)
İstirahat raporu	1 (% 50)	1 (% 50)	2 (% 100)
Diğer	1 (% 100)	—	1 (% 100)
Toplam	32 (% 65,3)	17 (% 34,7)	49 (% 100)

Tablo III bize başvuran kırıklı hastaların daha önceden sınıkçı tedavisi görüp görmediklerini göstermektedir. Bu tablonun oluşturulmasında sınıkçı müdahalesinin objektif bulgularının yanısıra hastanın beyanı da esas alınmıştır.

Bu tablo bize hastaların yaklaşık % 34' ünün sınıkçıdan geldiğini gösteriyor. Bu oran tedavi istemiyle gelenlerde bile yaklaşık 1/3 idi. Yani hastaların önemli bir kısmı önce sınıkçılarda çare aramaktadır.

Tablo IV hastaların tedaviyi kabul etme oranını göstermektedir. Hastaların % 35.5 tedaviyi kabul etmemiştir. Bu daha acı bir gerçeği göstermektedir. Hastaların yaklaşık 1/3'ü bizde sınıkçılara gitmektedir. Bu arada bir ilginç nokta da adli rapor talebiyle adli mercilerden yollanan hastaların tedaviyi kabul etme oranlarının yüksekliğidir (% 65).

Tablo V tedaviyi kabul eden hastaların kontrollere gelme yani tedaviye uyma oranlarını göstermektedir. Buna göre hastaların % 65'i tedaviyi sonlandırmaktadır. Bunlar kırık nedeniyle başvuran tüm hastaların % 42'sini oluşturuyor. Bu grupta da en yüksek oran adli rapor taleplerinde olmaktadır. (% 77.8)

Tedaviyi sonlandırmayan hastaların ne olduğunu söylemek mümkün değildir. Bunların bir kısmı artık iyileşmiş olduklarını düşünerek tesbitlerini kendileri çıkarmış olabilir. Veya başka bir kentte, başka bir ortopedist tedaviyi sürdürmüş olabilir. Bir kısmının da sınıkçılara gitmiş olabileceğini kabul etmek zorundayız. Kanımızca, neden ne olursa olsun, tedaviye devam etmemek başlıbaşına bir hekime ilgisizlik ve güvensizlik göstergesidir.

Bu çalışmanın yapıldığı dönemde sınıkçı komplikasyonu olarak iki akut Volkman kontraktürü, iki femur malunionu, üç de önkol malunionu olmak üzere toplam yedi kırık koplikasyonu saptanmıştır.

Bu bulgular ışığında, çalışmanın yapıldığı Ağrı yöresinde, halkın ortopediste olan ilgisinin ve güveninin yetersiz olduğu kanaatine varılmıştır. Diğer yörelerde yapılmış benzer çalışmalar bulamadığımız için karşılaştırma yapma olanağımız olmadı. Ancak gene de halkımızın ortopediste itimadının çok fazla olmadığını söyleyebiliriz. Bunun nedenlerinin incelenmesi ayrı bir sosyolojik araştırmanın konusudur. Ancak, olası nedenler arasında şunlar sıralanabilir :

1 — Parasal nedenler; Bu hastaların hiçbirinden alçı malzemesi dışında ücret talep edilmemiştir. Bu maliyet genellikle sınıkçılara ödenen paranın da altında olmaktadır. Bu nedenle parasal nedenlerle çok etkin olmasa gerektir.

2 — Ulaşım : Araştırmanın yapıldığı dönemde kapalı yol bulunmadığı için bu da etkin bir faktör olmaktan uzak görünmektedir.

3 — Cehalet : Kanımızca en önemli faktör budur. Halkın geleneksel değerlerinden

kurtulup yeni ve çağdaş değerlere inanması ve bunları kullanması kolay olmamaktadır. Bunu sağlamanın yolu da yaygın bir eğitim kampanyasıdır. Hem okul hem kitle iletişim araçlarıyla yapılacak yaygın bilgilendirmenin yanısıra, özellikle basında sınıkçılığı cesaretlendirici, güçlendirici haberlere şiddetle karşı çıkılmalıdır.

4 — Hukuksal girişimler : Sınıkçıların pratikte hiçbir hukuki sorumlulukları yoktur. Hatta bu alanda hekimlerden daha rahat olduklarını söyleyebiliriz. Halbuki bilgisizlik ve cehalet nedeniyle insanları sakat bırakmanın cezasının ağır olması gerekir. Bu alandaki hukuki düzenlemelere acilen gerek vardır.

Unutulmamalıdırki bu alanda kazanılacak her başarı sadece halkın sağlık düzeyini arttırmakla kalmayacak, aynı zamanda ortopedistin saygınlığını ve geliri de arttıracaktır.

SONUÇ :

Ağrı bölgesinde halkın ortopediste olan ilgisini ve güvenini araştırmak üzere yapılan bu araştırmada kapalı ekstremite kırıklı hastaların :

1 — % 60'ının tedavi talebiyle, kalan % 40'ının başka nedenlerle ortopediste başvurduğu,

2 — Vakaların yaklaşık yarısının ilk 24 saatte başvurduğu; yaklaşık dörtte birinin de bir haftadan daha geç geldiği,

3 — % 45 vakanın sınıkçıdan geldiği,

4 — Yaklaşık % 35 vakanın bizden sınıkçıya gittiği,

5 — Kırık tedavisine aldığımız hastaların % 65'inin tedavisini sonuna kadar götürebildiğimiz saptanmıştır.

Bu nedenlerle, Ağrı yöresinde halkın ortopediste olan ilgi ve güveninin yeterli olmadığı kanaatine varılmıştır.

Bu güvenin arttırılması için, halkın hem okullar hem de kitle haberleşme araçları ile yaygın olarak eğitilmesi; buna ilaveten insan sağlığına müdahale eden bilgisiz kişilerin cezai sorumluluklarını artırıcı hukuksal düzenlemelere gerek olduğu düşünülmektedir.

Gergi Bandajı (Zuggurtung, Tension Band) Osteosentezi

* Doç. Dr. Ünal KUZGUN ** Dr. Gönenç KAPICIOĞLU ** Dr. Bülent DİLAVEROĞLU

Zuggurtung veya tension band (gergi bandı) terimi ilk defa F. Pauwels tarafından psödaratrozlar, patella kırıkları ve intertrokanterik osteotomilerde bir sistem olarak tanımlanmıştır (12). Bu sistemle ekzantrik olarak yüklenmiş bir kemiğin konveks kenarındaki tensil kuvvetler kompressif kuvvetlere dönüştürülür. Bu amaçala tel, düz plaklar, T plaklar ve açılı plaklar kullanılabilir.

Pauwels'in diyagramı tansiyon prensibini izah etmektedir. Eğer kolon merkezi olarak yüklenirse burada sadece kompressif kuvvetler etkendir. Eğer yüklenme ekzantrik ise kompressif kuvvetlere ek olarak bir bükülme momenti oluşur. Bu durum ek kompressif streslere ve eşit ve zıt stieslere yol açar. Ekzantrik yüklenmenin sonucu olan bu ek bükücü stresler diyagramda bir zincir ile temsil edilen tansiyon bandı tarafından nötralize edilebilirler. Bükücü streslerin bu şekilde nötralizasyonu sanki kolonun merkez aksından eşit uzaklıkta fakat zıt tarafta 2. bir ağırlık tarafından oluşturulan ek bir kompresyon gibi rol oynar. Yüklenmenin artmasına rağmen bükücü stresler bütünü ile nötralize edildiği için total stres 5 kez azalır.

Biz bu çalışmamızda 1.2 mm kalınlığında telden yapılan tansiyon bandlarını ya tek başına veya 2 adet Kirschner teli ile kombinasyonunu kullanarak tedavi ettiğimiz patella, olekranon, iç malleol ve çok az sayıda akromioklaviküler eklem çıkığı ve dış malleol, fibula başı ve trokanter major kırıklarında aldığımız sonuçları sunmayı amaçladık.

MATERYEL ve METOD :

Sağlık Bakanlığı Şişli Etfal Hastahanesi Ortopedi ve Travmatoloji Kliniğinde 1984-1989 yılları arasında 92 olguya Zuggurtung (gergi bandı) osteosentezi uygulanmıştır.

Uygulama 30 iç malleol, 28 patella, 27 olekranon, 2 trokanter major, 1 dış malleol, 1 fibula başı kırığını ve 3 olguda da akromioklavukuler çıkığı fikse etmek amacıyla kullanılmıştır. Hastalarda en küçük yaş 13 en büyük yaş 80 idi. Yöntem patella kırıklarında ya sadece serklaj (zuggurtung) veya Kirschner telleri ile birlikte (modifiye zuggurtung) uygulanmış, diğer kemiklerde ise daima Kirschner telleri ile birlikte (modifiye zuggurtung) yuygulanmıştır.

Patellada gergi bandı uygulamasında basit serklajdan farklı olarak kuadriseps tendonu ile patella tendonun hemen patellaya yapışma yerlerinden transvers olarak geçirilen tel patellayı yüzeyel olarak anteriordan sıyırarak geçer. Bu tel sıkıldığında kırık hafifçe aşırı düzelir. 2. bir tel ise patella anteriorundan yüzeyel olarak geçirilir ve sıkılır. Bu arada varsa kapsüler ve retinaküler yırtıklar tamir edilir. Ameliyat sırasında patella posteriorunda oluşan aralık postoperatif devrede kuadriseps egzersizleri ile kapanır .Orijinal olarak yöntemde ameliyatın ertesi günü diz hareketlerinin başlaması önerilir. Modifiye zuggurtung yönteminde ise patella dizilimini sağlamak için longitüdinal yerleşimli 2 adet K teli 8 figürlü tansiyon bandı ile birlikte kullanılır.

Biz postop dönemde 10 gün süre ile R. Jones alçı uygulamaktayız. Postop 1. günde

* Sağlık Bakanlığı Şişli Etfal Hast. Ortopedi ve Travmatoloji Kl. Şefi
** Sağlık Bakanlığı Şişli Etfal Hast. Ortopedi ve Travmatoloji Asistanı

izometrik kuadriseps egzersizlerine başlamaktayız. Alçı çıktıktan sonra hastalara aktif diz egzersizlerini önermekteyiz. Parçalı patella kırıklarında ise kombine K teli kullanımı ile modifiye gergi bandı yöntemini uygulamakta ve alçı tespitini ise 4 haftaya kadar uzatmaktayız.

Olekranon kırıklarında ise kırığın tespiti için çoğu kez 2 adet K telini tercih etmekteyiz. Bu amaçla Rush çivisi, spongios ve kortikal vidalar da kullanılmaktadır. Tek başına telle serklaj etkisiz kalmaktadır. Olekranon kırıklarında modifiye gergi bandı yöntemi uyguladığımız olgularda yara iyileşmesini takiben rehabilitasyona başlamaktayız.

Medial malleol kırıklarında da modifiye zuggurtung yöntemini tercih etmekteyiz. Bimalleolar kırıklarda dış malleol ve sindezmozun tespiti için ANK cihazını tercih etmekteyiz.

Akromioklavikuler eklemin 3. derece luksasyonları için çok çeşitli cerrahi tedavi yöntemleri önerilmiştir. Bunların arasında eklemi geçen Steinmann çivileri ile fiksasyon, klavikülokorakoidal serklaj, korakoklavikuler vidalama gibi teknikler sayılabilir. Kliniğimizde bu tip vakalarda son zamanlarda çıkığın redüksiyonunu takiben modifiye zuggurtung yöntemini uygulamaktayız ve 3 vakanın da erken sonuçları iyidir. Bu olgularda dikişler alındıktan sonra hemen aktif egzersizlere başlamaktayız.

Modifiye gergi bandı yöntemini trokanter major, dış malleol ve fibula başında çok az sayıda vakada uygulama olanağı bulduk.

92 olguda aldığımız sonuçlara göre hiç bir olguda kaynama gecikmesi veya psödartroz görmedik. 2 olguda (patella) yüzeyel enfeksiyon gelimiş ve tedavi sonu iyileşmiştir. 2. olguda serklaj telinde kırılma, 1. olguda Kirschner telinin migrasyonu görülmüştür. Tel kırılmasının materyelin çıkarılması için gereken zamandan çok geç müracaat eden olgularda olduğu, migrasyonun ise K tellerinin uçlarının bükülmediği bir olguda meydana geldiği saptanmıştır.

Fonksiyonel olarak 1 diz ve 2 de ayak bileği olgusunda eklem sertliği görülmüştür. Bu olgulardan birinde enfeksiyon diğer ikisinde ise geç müracaat etmeleri etkendi.

TARTIŞMA :

Modern kırık tedavisinde amaç kırığı stabilize etmek ve erken dönemde fonksiyonlara izin vermektir.

İlkin mühendislikte kullanılan gerilim bandı sistemi bilahare Pauwels tarafından kırık tedavisinde kullanılmaya başlanmıştır.

Gergi bandı yöntemi aksiyal yüklenme sonucu konveks tarafta gerilim kuvvetlerinin ortaya çıktığı kırıklarda bu kuvvetleri kompressif kuvvetlere dönüştürmek amacıyla çeşitli osteosentez araçları ile kullanılabilir. Biz bu bildirimizde yöntemin patella, olekranon, iç mallelol kırıkları ve daha nadir bazı kırıklarla akromioklaviküler eklem çıkıklarında kullanılışını inceledik. İncelediğimiz kırıklar genellikle intraartiküler kırıklar olup stabilizasyon ve erken mobilizasyon prognoz açısından önemlidir. Zuggurtung yönteminde ideal fiksasyonun minimal ostesentez araçları ile elde edilmesi önemli bir avantajdır. Keza uygulamada kırık bölgesi ve çevresi diğer osteosentez yöntemlerine oranla çok daha az travmatize edilmekte bu da kırık kaynamasını olumlu yönde etkilemektedir.

Uygulamada başarılı sonuçlar alınabilmesi için tekniği tam olarak uygulaması, gerekli enstrümanların elde bulunması (ince dril, sivri uçlu pens ve yarık ağızlı pens gibi) postop. erken mobilizasyon ve konsolidasyon sağlandıktan sonra gecikmeden materyellerin çıkarılması gibi hususlara dikkat edilmelidir.

KAYNAKLAR :

1. ANDERSON, L. D. : Fractures of olecranon, Campbell's Operative Orthopaedics. Fifth Edition. P. 656, C. V. Mosby C., St. Louis, 1971.
2. BRYAN, R. S. : Fractures about the Elbow in Adults, A. A. O. S. İnstructional Course Lectures, 30 : 200-203, 1981.

3. CAMPBELL's Operative Orthopaedics : Fractures of lower extremity. Vol. 3, p. 1667, The C. V. Mosby Company seventh edition, 1987.

4. Colton, C. L. : Fractures of the olecranon in adults, classification and management. İnjury, 5 : 121-129, 1973.

5. COUGHLİN, M. J. : Experience with the Mc Atee Olecranon Deviece in Olecranon fractures. J. Bone and Joint Surg., 61-A/3 : 1979.

6. DELİYANNİS, S. N.: Comminuted Fractures of the Olecranon Treated by Weber - Vasey Technique İnjuriy, 5 : 19-24, 1973, 1974.

7. Gartland, J. J : Fundementals of Orthopaedics. Sec. Ed. p. 247, W. B. Saunders Co. Philadelphia, 1974.

8. KEON-COHEN - B. T. : Fractures of the Elbow. Joint Surgery, 48-A : 1623-1639, 1966.

9. KİVİKİOTO, O., and SANTAVİTRA, S : Fractures of the olecranon. Acta. Orth. Scand. 49 : 28-31, 1978.

10. NATHEWSON - M. H., and MCCREATH, S. W. : Tension Band Wiring in the treatment of olecranon fractures.

11. MC KEEVER, F. M., BUCK, R. M. : Fractures of the Olecranon Process of the Ulna J. A. M. A., 135 : 1 - 5, 1947.

12. MÜLLER, M.E.-ALLGÖWER,-M., SCHNEİDER, R., WİLLENEGGER, H. : Manual of İnternal Fixation, New York, Springer - Verlag, 1970.

14. ROCKWOOD - C. A., GREEN - D. P. : Fractures of the Olecranon Vol. 1. P : 535 - 544, J. B. Lippincott Co., Philadelphia, 1975.

13. ROCKWOOD - C. A., GREEN - D. P. : Fractures of the Patella. Vol. 2. P. 1448, J. B. Lippincott Co. Philadelphia, 1984.

15. SCHAUWECKEO, F : The Practice of Osteosynthesis, Stutgart, 1974. Georg Thieme Verlag.

16. Taylor, T. K. F., SCHAM S. M. : A posteromedial Approach to the proximal end of the ulna for the internal fixation of olecranon fractures. J. Trauma, 9 : 594 - 602, 1969.

17. THOMAS H. BERQUİST - M. D. : Fractures of the ankle. İmaging of Orthopaedic, trafuma and Surgery. P. 434 - 435 W. B. Saunders com., 1986.

18. WATSON - JONES, R. : Fractures and Joint İnjuries. Vol II. Fifth Edition. P. 666-670 Churchill-Livingstone, Edinburgh, 1976.

19. WEBER - J. MİCHAEL : Efficacy of various forms of fixation of transvers fractures of the patella. J. Bone and Joint Surgery. 62 - A : 215 - 220, March 1980.

Femur Boynu Kırıklarının Cerrahi Tedavisi

* Dr. Mahmut Ü. KARLI ** Dr. Gazi ZORER *** Dr. İsmail KARAASLAN
*** Dr. Nikola AZAR

SSK İstanbul Hastanesi Ortopedi ve Travmatoloji servisine 1985 - 1989 yılları arasında 214 kollum femoris kırıklı hastaya çeşitli tekniklerle cerrahi girişimler uygulanmıştır. Takip edilebilen 81 hasta Amerikan Ortopedik Cerrahi akademisi kırık ve travmatik cerrahi komitesince kullanılan kriterlere göre değerlendirilmiştir.

GİRİŞ :

Yaşlıların kırığı olarak kabul edilen femur boynu kırıkları birçok yayında 60 yaş üzerinin kırığı olarak gösterilmesine rağmen bazı yayınlarda genç adolesan dönemde bir pik yaptığı belirtilmiştir. Gençlerdeki sebepler genellikle sportif kazalar, motorlu araç kazaları ve yüksekten düşme gibi direkt travmalar, yaşlılarda ise senil osteoporoz ve varusa eğilim nedeniyle indirekt travmalardır.

Bu kırıkların tedavisi halen başarı şansı en riskli olan kırıklardandır. Garden Tip 3 ve Tip 4 ile Pauwels Tip 2 kırıkların tedavisinde genç ve aktif hastalarda halen birçok çelişkiler vardır. Bu tip hastalardaki tedavi metodları :

1 — Reduksiyon ve internal fiksasyon,

2 — Parsiel endoprotez,

3 — Total kalça replasmanıdır.

Her grup tedavinin kendine göre problemleri mevcuttur.

Reduksiyon ve internal fiksasyondan sonra non-unıon ve avasküler nekroz insidansı oldukça yüksektir ve bu oran çeşitli yayınlarda % 20 - % 33 arasıdır.

Parsiel protezde ise asetubular erozyon ve ağrı sebebiyle uygulamalar genellikle doyurucu olmaktan uzaktır. Bu problemler özellikle 70 yaş altı hastalarda fazladır ve 3 yılık takipten sonra % 26 dır. Genç hastalarda ise protez sapının gevşeme sıklığıda % 6-12 dir. 1982 de KOFOD'un yayınında parsiel protez uygulanması sonrasında hastaların % 55 inin bu tür komplikasyonlar nedeniyle TEP operasyonu geçirdiğini belirtmiştir.

Son zamanlarda da deplase kırıkların tedavisinde primer total kalça replasmanı yapılması tavsiye edilmektedir. Bazı cesaret verici sonuçlar yayınlanmış olsada total kalça replasmanının sonuçları halen tartışmalıdır.

MATERYAL VE METOD :

1985 - 1989 yılları arasında SSK İstanbul Hastanesi Ortopedi ve Travmatoloji servisinde toplam 214 kollum femoris kırığı tedavi edilmiştir. Operasyon esnasında en genç hasta sekiz, en yaşlı hasta 95 yaşında idi. Yaş dağılımına göre hasta sayısının 2. dekad ile 6, 7 ve 8. dekatta yoğun olduğu bulunmuştur. Bu hastalara uygulanan operasyonlar şunlardır :

105 Moore protezi, 25 Knowless pin ile osteosentez, 18 Meyer op., 18 Richards plak-vida osteosentez, 17 Thompson protez, 9 Ender çivisi ile osteosentez, 9 Gridlestone, 4 Serbest gref + Osteosentez, 2 Spongioz vida ile osteosentez, 2 sementsiz TEP, 1 Protek TEP, 1 Kamalı plak ve osteosentez (Collum femoris kırığı + intertrokanterik kırık), 1 Stein-

* SSK İstanbul Hastanesi Ortopedi ve Travmatoloji servisi şefi
** SSK İstanbul Hastanesi Ortopedi ve Travmatoloji servisi uzmanı
*** SSK İstanbul Hastanesi Ortopedi ve Travmatoloji servisi asistanı

mann ile osteosentez, 1 Kirschner ile osteosentez.

Hastaların 115'i kadın, 99'u erkektir, 114'ü sağ, 100'ü sol taraftır. Hastaların 8'i tekrar değerlendirilebilmiştir. En uzun takip süresi 73 ay, en kısa 1 ay olup ortalama 32,4 aydır.

Klinik sonuçlar Amerikan Ortopedik Cerrahi Akademisinin kırık ve travmatik cerrahi komitesince kullanılan kriterlere göre değerlendirilmiştir. (Tablo 1) Bu kriterlere göre değerlendirmede :

Çok iyi : 4 olgu,

İyi : 19 olgu,

Orta : 8 olgu,

Kötü : 3 olgu

Kontrola gelen 5 olgu, biri hastanemiz dışında olmak üzere 7 reoperasyon geçirmiştir. Bunlar :

1 Olgu Moore protezden gevşeme nedeniyle Thompson protez, acetabular protruzyon nedeniyle TEP,

1 Olgu Thompson protezden infeksyon nedeniyle Girdlestone,

1 Olgu Moore protezden femoral çökme nedeniyle TEP,

1 Olgu Richards'tan avasküler nekroz nedeniyle Moore protez, gevşeme + asetabular erozyon nedeniyle TEP,

1 Olgu Moore protezden infeksyon nedeniyle Girdlestone'dur.

Ayrıca son kontrolunu yapamadığımız 11 olguya servisimizde daha önce reoperasayon uygulanmıştır. Bunlar :

6 Olgu Richards'tan avasküler nekroz nedeniyle Moore,

1 Olgu Thompson protezden asetabular protruzyon nedeniyle TEP,

1 Olgu Knowless pin ile osteosentezden avasküler nekroz nedeniyle TEP,

2 Olgu Moore protezden 1. si gevşeme, 2. si femoral çökme nedeniyle TEP,

Kontrolu yapılan olgularda ameliyat gruplarına göre ayrı ayrı değerlendirmede :

Moore protez : 105 ameliyat, 38 takip edilebilen olgu,

Çok iyi : 13 olgu,

İyi : 8 olgu
Gluteus medius yetmezliği 4 olgu

Orta : 7 olgu

Kötü : 4olgu

Thompson protezi : 17 ameliyat, 12 takip edilebilen olgu,

Çok iyi : 5 olgu

İyi : 3 olgu

Orta : 2 olgu

Kötü : 2 olgu

Richards plak-vida : 18 Ameliyat, 3 takip edilebilen olgu. Ancak son kontrola gelmeyen 6 olguya daha önce avasküler nekroz nedeniyle reoperasyon yapıldı.

Çok iyi : 2 olgu

İyi : —

Orta : —

Kötü : 7 olgu

Reoperasyon yapılan olgular Richards yönünden kötü olarak değerlendirilmitir.

Meyer Op. : 18 ameliyat, 17 takip edilelen olgu. 1 olgu kırık yönünden komplikasyonsuz seyrederken 5. ayda MI'den kaybedilmiştir. 2 olgu 12 haftalık erken post-op devrede olduğundan değerlendirmeye sokulmamıştır.

Çok iyi : 7 olgu

İyi : 4 olgu

Orta : 3 olgu

Kötü : 1 olgu

Ekstitus : 1 olgu

Değerlendirme dışı : 2 olgu

Olgu sayısı yetersiz olan diğer gruplar ayrıca değerlendirilmemiştir.

Bu sonuçlar ışığında Mart-1988 den sonra kollum femoris kırıklarında servisimizde

MEYER ameliyatına doğru bir yönelme olmuştur.

Meyer ameliyatı için endikasyonlar :

1 — Kırıktan önce yürüyebilenler,

2 — Bir seneden fazla yaşayabileceği ümit edilenler,

3 — Postoperatif programı uygulayabilecekler (ihtiyarlığı, kronik beyin sendromu, akıl hastalığı olmayanlar)

4 — Ciddi parkinson hastalığı, kanser veya serebrovasküler hastalığı olmayanlar,

Cerrahi İşlem :

— Hasta GAA'da traksyon masasına prone pozisyonda yatırılır.

— Kesi trokanter major'un 5-8 cm üst ve 5-8 cm posteriorundan başlar.

— Kuadratus femoris adalesi bulunarak insersiyosundan grefin boyutları teşpit edilir ve genişliği 1.5 cm ve derinliği 1 cm lik gref hazırlanır.

— Kapsülün posteriorunda ters T şeklinde insizyonla kapsül açılır. natomik reduksiyon yapılarak skopi ile kontrol edilir.

— 4 adet knowless pin ile internal fiksasyon yapılır.

— Femur boynunun posteriorunda gref yatağı hazırlanacak adele pediküllü gref yerleştirilerek vidalanır.

— Boynun posteriorundaki defekti tamir için kemik cipsleri kullanılır.

— Kapsül dikilmeden bırakılır, katlar anatomik olarak kapatılır.

Meyer operasyonu yapılan hastalarımızda genel olarak 10-15° lik bir iç rotasyon kaybı görülmüştür. En az kalça fleksiyonu 70° olarak gerçekleşmiştir. Bazı olgularda 1-1.5 cm kısalık ve tutulan tarafa doğru bir topallama görülmüştür. Postoperatif yapılan Technetium 99 m-sülfür colloid sintigrafisi ile femur başının vasküleritesinin değerlendirmesi yapılmıştır ve bir olgu hariç normal sınırlarda bulunmuştur.

TABLO I : Amerikan Ortopedik Cerrahi Akademisinin Kırık ve Travmatik Cerrahi Komitesince Kullanılan Değrlendirme Kriterlerleri :

ÇOK İYİ	a)	Stabil ve ağrısız kalça,
	b)	Kalçada tam ekstansyon ve 90 üzeri fleksiyon, diğer hareketlerin normalin % 75 veya daha fazlası olması,
	d)	Desteksiz veya tek bastonla aksamadan yürüyebilmesi,
İYİ	a)	Stabil ve dinlenme esnasında ağrı olmayan bir kalça, yürürken hafif ağrı,
	b)	60° kadar kalça fleksiyonu olması, diğer hareketlerin normalin % 50 si kadar olması,
ORTA	a)	Bazen analjezik kullanmayı gerektirecek kadar ağrı olması istirahat esnasında az ağrı olması,
	b)	45° veya daha çok kalça fleksyonu olması, diğer areketlerin ise normalin % 25 i kadar olması,
	d)	Kaza öncesine göre daha az aktif olması,
KÖTÜ	a)	İstirahatte ve yürümede analjezik almayı gerektirecek ağrı olması,
	b)	Kalça fleksyonunun 45° altında, diğer hareketlerin ise normalin % 25 inden az olması,
	c)	Çift koltuk değneği veya yürütece rağmen yürüme mesafesinin kısıtlı olması,

TABLO II : Takip Edilebilen Olguların Karşılaştırılması :

	Çok İyi	İyi	Orta	Kötü	Toplam
Moore Protez	13 (% 34)	10 (% 24)	9 (% 24)	6 (% 16)	38
Thompson Protez	5 (% 42)	3 (% 24)	2 (% 17)	2 (% 17)	12
Meyer Operasyonu	7 (% 47)	4 (% 27)	3 (% 20)	1 (% 6)	15
Rıchards Plak-Vida	2 (% 22)	—	—	7 (% 78)	9

TARTIŞMA :

Serimizdeki takip edilebilen olgular karşılaştırıldığında parsiyel protez ile internal fiksasyon yapılan olgular arasında, sonuçlar açısından anlamlı bir fark görülmektedir. Tablo 2. Sementsiz parsiyel protezlerde bilindiği gibi en önemli komplikasyonlara femoral çökme ve gevşeme, sementli parsiel protezlerde ise asetabular erozyon, asetabular protruzyon ve gevşemedir. 1989 Biomekanik kongresinde tebliğ edilen Caniklioğlu ve ark. nın bildirisinde de hatırlanacağı gibi sementsiz parsiel protezlerdeki sintigrafik çalışmada protez sapı ucunda, grafik olarak en ideal olanlarda dahi bir hiperaktivasyon oluşmakta ve protezin hareketliliğine bağlı gevşemenin pekte nadir olmadığı anlaşılmaktadır.

Adele pediküllü kemik grefi ile yapılan osteosentezde (Meyer Op.) osseöz unıon Meyer tarafından % 90 belirlenmiştir ve 6 ayda (ortalama 4 ayda) görülmüştür. Bizim serimizde Meyer operasyonu uygulananlarda osseöz unıon oranı % 79 ve ortalama 5 ayda olmuştur. Halen 3 olgumuzda osseöz unıon gelişmemiştir. Meyer tarafından geç segmental kollaps 18 ayda % 8,24 ayda % 11 bulunmuştur. Serimizdeki olgular geç segmental kollaps yönünden değerlendirilecek sürede değildir.

SONUÇ :

Parsiel ve total protezlerin bilinen komplikasyonları sonucunda, kollum femoris kırıklarının displase olanlarında, açık reduksiyon ve internal fiksasyon ile beraber adele pedikül grefinin kullanılması diğer metodlar ile tedavi edilenler ile kıyaslandığında, özellikle genç adultlarda belirgin olarak bir üstünlük göstermektedir. Daha sonraki operatif işlemler için adele pediküllü gref transplantasyonu tekniğinin bir probem oluşturmadığı düşünülürse, daha önceki endikasyonlara dahil olan olgulardakai kollum femoris kırıklarında adele pediküllü gref tekniğinin (Meyer Op.) tercih edilmesi gerektiği kanaatindeyiz.

KAYNAKLAR :

1. Crenshaw, A. H., Campbell's Operatıve Orthopaedics- the C. V. Mosby Co., St. Louis, 1987.
2. Arnoldi C. C., Linderholm H. - Fracture of the femoral neck-Clin. Orthop. 84-116, 1972.
3. Banks H. H., - Fractors influencing the result of fractures of the femoral neck Journal of bone and joint surgery 44-A 931 - 1962.
4. Meyers M. H., Haarvey J. P. Jr., Moore T. M., The muscle pedicle bone graft in the treatment of displaced fractures of the femoral neck : İndicatıons, operative tecnique and result. Orthop. Clin. North Am. 5. 799 - 1974
5. Meyers M. H., Telfer N., Moore T. M., Determınatıon of vascularity of the femoral head with Technetium-99m-sülfür colloid : Diagnostic and prognostic significance. Journal of bone and joint surgery 59-A 658, 1977,

Çocuk Femur Boyun Kırıklarının Erken Tedavi Sonuçları

* Dr. Haluk YETKİN ** Dr. Mustafa UZUN *** Dr. Murat SÖZER
*** Dr. Hakan UÇAR

Tüm çocuk kırıklarının % 3 ünü oluşturulan femur boyun kırıkları nadir görülen kırıklardır (3, 10). Canale, 61; Pröringer ise 52, olguya ait geç sonuçları yayınlamışlardır (2, 9). Ülkemizde Eroğlu 24, Baytok 18, Ege 9 olgu bildirmişlerdir (1, 3, 4).

Bu tip kırıklar daha çok şiddetli travmalar sonucu ortaya çıkarlar.

Komplikasyonlar tip II ve tip III kırıklarda daha fazla olmak üzere sık görülmektedirler (1, 2, 3, 4, 8, 11).

Bu kırıklar yetişkinlerde komplikasyonlardan kaçınmak amacıyla daima açık redüksiyon ve internal fiksasyon yöntemleri ile tedavi edilir. Buna karşın, çocuklar uzun süreli immobilizasyonu tolere edebildikleri için daha konservatif yöntemlerin uygulanması mümkün olabilir (8).

MATERYAL VE METOD :

Ankara Numune Hastanesi II. Ortopedi Kliniğinde 1981 ile 1989 yılları arasında 29 femur boyun kırıklı çocuk hastalarımızdan kontrole gelen 15 olgu değerlendirildi.

Olgularımızın 14 ü kız, 15 i erkekti. En küçük yaş 7, en büyük yaş 16 olmak üzere, yaş ortalaması 12.61 di. 29 kırığın 20 si sol, 9 u sağ taraftaydı.

Olgularımızın sınıflaması Colonna'nın genelleştirdiği Delbet'in 4 tipine göre yapıldı (2, 3).

Tip I : Transepifizeal,

Tip II : Transservikal,

Tip III : Servikotrokanterik,

Tip IV : İntertrokanterik.

Tedavi sonrası klinik ve radyolojik bulguların değerlendirilmesi Rattliff'e göre yapıldı (10).

Tip I : Yoktu.

Tip II : Bu guruba giren 8 olgunun tümü ilk filminde deplasman göstermekteydi. Kırık masasında kapalı redüksiyondan sonra genellikle iki, veya üçer adet spongioz vida ile internal tespit yapıldı. Post-op. pelvipedal alı uygulandı. Kontrole gelen 10 hastanın 8 i iyi, 1 i orta, 1 i kötü olarak değerlendirildi. Kötü olarak değerlendirilen olguda, vidaların başarısız olmasından sonra ortaya çıkan malunion, osteotomi ve Smith-Petersen ile tespit edildi. ve greftlendi.

Tip III : Olgularımızın tümünde deplasman vardı. 9 hastamıza da kırık masasında kapalı redüksiyon yapılmasından sonra, 8 olguya spongioz vida ile açık redüksiyon ve tespit, 1 olguya pelvipedal alçı uygulandı. Bu olguya 3 ay sonra tibial greft yapıldı. Kontrole gelen 5 olgu iyi olarak değerlendirildi.

Tip IV : İki olguda deplase olup, olguya Smith-Petersen, 1 olguya ise 3 adet spongioz vida uygulanmış ancak bu olgular kontrollere gelmemişlerdir.

* Ankara Numune Hast. 2. Ortop. ve Trav. Klinik Şefi.
** Ankara Numune Hast. 2. Ortop. ve Trav. Klinik Uzmanı.
*** Ankara Numune Hast. 2. Ortop. ve Trav. Klinik Asistanı.

TABLO - I

	İYİ	ORTA	KÖTÜ
Ağrı	Yoktur veya rahatsız etmez	Bazen vardır	Sakatlık nedenidir
Hareket	Tam veya terminal hareket sınırlı	% 50 den fazla	% 50 den az
Aktivite	Normaldir veya oyundan kaçınma şeklindedir.	Normaldir veya oyundan kaçınma şeklindedir	Sınırlıdır
Radyoloji	Normal veya femur boynunda bir miktar deformite	Orta derecede avasküler nekroz ve femur boynunda ileri derecede deformite	Şiddetli avasküler nekroz dejeneratif artrit artrodez

TARTIŞMA :

Çocuklarda nadir görülen bu kırık genellikle olgularımızda trafik kazası veya yüksekten düşme gibi major travmalarla oluşmuştu. Olgularımızın 8 i (% 27) trafik kazası nedeniyle başavurmuştu. En küçük hastamız 16 yaşında olup, yaş ortalaması 12.61 olarak bulundu. Bu ortalama Baytok'un 10, Canale'nin 9.7 yaş ortalamasından yüksekti (1, 2).

Çocuk femur kırıklarının çoğunluğunu Tip II kırıklar oluşturmaktadır (2, 3, 4, 10). Olgularımızda da bu tip kırık 18 olguda görüldü (% 62).

3 ay ila 8 yıl 6 ay takip edebildiğimiz 15 olgumuzun ortalama takip süresi 49 aydı.

Olgularımızın 13 ü iyi, 1 i orta, 1 i de kötü olarak değerlendirildi. İyi olarak değerlendirilen 13 hastanın 8 i Tip II, 5 i Tip III dü. Literatürde Tip III ün Tip II ye göre daha iyi sonuçlar verdiği bildirilmiştir (2, 6, 10). Ayrılmamış kırıklarda tedavi ne olursa olsun sonucun iyi olduğu bildirilmiştir (2, 6, 10). Buna karşın, deplase Tip II ve Tip III kırıklarda travmatik olmayan kapalı redüksiyon ve erken internal fiksasyon önerilmektedir (2, 6, 11).

Bu kırıkların en önemli komplikasayonlarından olan aseptik nekroz oranı % 17 ile % 80 arasında bildirilmektedir (2, 5, 6, 10, 11). Buna rağmen olgularımızda hiç aseptik nekroza rastlanmamıştır. Aseptik nekroz için Tip II ve Tip III kırıklar, 10 yaşın üzerindekiler, orta ve belirgin deplasman önemli kriterler olarak belirlenmiştir (2).

Diğer önemli bir komplikasyon olan coxa vara bir olguda görüldü.

Takip edebildiğimiz olguların sayısının azlığı, takip süresinin kısalığı doğal olarak komplikasyonları değerlendirebilmemizi önlemiştir. Genelde kötü sonuç veren olguların kontrollere gelmediği varsayılırsa kötü sonuçların daha fazla olabileceği kabul edilebilir.

Sonuç olarak deplase femur boyun kırıklarında uygulanan travmatik olmayan ve dikkatli bir kapalı redüksiyondan sonra spongioz kompresyon vidaları ile yapılan internal ve pelvipedal alçı ile yapılan eksternal tespitin en uygun yöntem olduğu kanısına varıldı.

KAYNAKLAR:

1. Baytok, G., Aydın, N., Tan, İ. : Çocuk Femur Boyun Kırıklarının Tedavisi ve Erken Sonuçları. VII. Milli Türk Ortopedi ve Travmatoloji Kongre Kitabı. 271-274.
2. Canale, S. T., Bourland, W. L. : Fracture of the neck and intertrochanteric region of the femur in children. J. Bone and Joint Surg. Vol. 59-A : 431, 1977.
3. Ege, R. : Çocuk Kırık-Çıkıkları ve Kazaları. 1984 Emel Matbaacılık. Ankara.
4. Eroğlu, O. . Çocuklarda collum femoris kırıkları ve tedavisi. V. Milli Türk Ortopedi ve Travmatoloji Kongre Kitabı. 256, 1978.
5. Ingram, A. J., Bachynski, B. : Fractures of the hip in children. Treatment and Results. J. Bone and Joint Surg. 35-A : 867-886, 1953.
6. Lam S. F. : Treatment of fractures of the femur in children. Orthopedic Clinics of North Am. Vol. No. 3, 1976.
7. Marsh, H. O. : İntertrochanteric and femoral neck fractures in Children. J. Bone and Joint Surg. 49-A : 1024, 1967.
8. Mc Donald, G. A. : Pelvic Disruptions in Children. Clin. Orthop., 151 : 130-134., 1980.
9. Pförringer, W., Rosemeyer, B. : Fractures of the hip in children and adolescents. Acta Orthop. Scand. 51 : 91, 1980.
10. Rattliff, A. H. C. : Fractures of the Femur in Children. J. Bone and Joint Surg. 44-B : 528-542, 1962.
11. Tacdjian, M. O. : Pediatric Orthopedics. Vol. 2, p. 1667-1681, 1972.

Çocuklarda Kalça Kırıkları

* Dr. Gürbüz BAYTOK ** Dr. Cihan KOCA *** Dr. İsmet TAN
**** Dr. Hüseyin BAYRAM

Çocukluk çağında kalça kırıkları erişkinlere göre daha az görülmekte ve literatürde geniş olgu sayısı içeren yayınlara sık rastlanmamaktadır (2, 3, 5, 13, 5). literatürdeki yayınlar incelendiğinde tek bir klinikte tedavi edilenlerin sayılarının oldukça az olduğu görülür. Ratliff (13) 130 olguluk serisinde 25 olguyu kendiisnin tedavi ettiğini bildirip diğerlerini değişik kliniklerden toplayarak yayınlamıştır. Lam (8) 110, Canale ve Bourland (4) 61, Marsh (10) 36, Seyhan (14) 37, Mc Doughall (11) 24, Weiner ve O' Dell (16) 23, Baytok ve ark. (1) 18, Eroğlu (6) 17 olguluk seriler yayınlamışlardır.

Biz kliniğimizde bölgemizin özelliğinden dolayı çocuk kalça kırıklarına daha fazla rastlamaktayız. Bölgemizde yazın damda yatma alışkanlığının olması ve bu korunaksız damlardan çocukların düşmeleri sonucu kalça kırıklarına daha sık rastlanmaktadır (1). Bu yazıda kliniğimizde tedavi edilen olgular değerlendirilmiş, tedavi sonrası 1 yıl üzerinde izleyen olguların sonuçları verilmiştir.

MATERYAL ve METOD :

Ağustos 1978-Aralık 1988 tarihleri arasında Çukurova Üniversitesi Tıp Fakültesi Ortopedi ve Travmatoloji Ana Bilim Dalında 16 yaş altında kalça kırığı saptanan 68 olgu incelendi. Olgularımızın 28 (% 41.2) i erkek, 40 (% 58.8) ı kız olup en küçük yaş 3, ortalama yaş 10 idi.

Olgularımızın 38 (% 55.9) i yüksekten düşme, 19 (27.9) u trafik kazası, 7 (% 10.3) si sert zemine düşme, 3 (% 4.4) ü göçük altında kalma sonucu yaralanmıştı. (Bir (% 1.5) olgumuzda etiyolojik etken saptanamadı.

Olgularımızdaki kırık tipleri Delbet (13, 15) sınıflandırmasına göre değerlendirildi. Tablo 1'de kırık tipleri görülmektedir. 52 (% 76.5) kırık deplase, 16 (23.5) kırık nondeplase idi.

Olgularımızın 38 (% 55.9) inde sadece kalça kırığı vardı. 30 (% 44.1) olguda ise kalça kırığına çeşitli ek patolojiler eşlik ediyordu. Ek patolojilerden ilginç olanı aynı taraf femurda ikinci kırık olması idi. Femur kırıklarının 3'ü femur cisim kırığı, biri femur distal epifiz seperasyonu, biri ise femur suprakondiler kırık şeklinde idi.

Olgularımızın 10 (% 14.7) unun ebeveyni önerilen tedaviyi kabul etmedi. Kalan 58 olgudan 44 (% 64.7) ü cerrahi, 10 (14.7) u konservatif yöntemlerle tedavi edildiler.

Ayrışma göstermeyen veya kapalı redüksiyonu sağlanan Tip IV kırıklardı, ayrılma göstermeyen ve stabil olarak değerlendirilen Tip III kırıklarda pelvipedal alçı uygulanıp 6 hafta immobilizasyon yapılarak konservatif tedavi uygulandı. Bu şekilde tedavi edilen olgu sayısı 12 (% 20.7) idi. Ek yaralanmalarının ağırlığı nedeniyle cerrahi tedavi yapılamayan ve alçı ile immobilizasyona alınamayan olgularda ise suprakondiler femur iskelet traksiyonu yapılarak 6 haftalık iskelet traksiyonu uygulandı 2 (% 3.4) olgu bu şekilde tedavi edildi.

* Ç. Ü. Tıp Fak. Ort. ve Trav. A.B.D. Profesörü
** Ç. Ü. Tıp Fak. Ort. ve Trav. A.B.D. Ar. Gör.
*** Ç. Ü. Tıp Fak. Ort. ve Trav. A.B.D. Yrd. Doç.
**** Ç. Ü. Tıp Fak. Ort. ve Trav. A.B.D. Doçenti

TABLO 1 : Kalça Kırıklarının Kırık Tiplerine Göre Dağılımı

Kırık Cinsi	Deplase	Nondeplase	Toplam
Tip I (Transepifizyal)	3 (% 4.4)	0 (% 0)	3 (% 4.4)
Tip II (Transservikal)	25 (% 36.8)	4 (% 5.9)	29 (% 42.7)
Tip III (Servikotrokan.)	16 (% 23.5)	7 (% 10.3)	23 (% 33.8)
Tip IV (Pertrokanterik)	8 (% 11.8)	5 (% 7.3)	13 (% 19.1)
Toplam	52 (% 76.5)	16 (% 23.5)	68 (% 100)

Ayrışmış veya stabil olmayan nondeplase kırıklarda cerrahi tedavi yapıldı. Genel anestezi altında Rontgen TV kontrolü ile kapalı redüksiyon sağlanıp 3 veya 4 adet Knowles kalça çivileri ile internal tespit yapıldı. Tip I kırıklar haricinde kalan kırıklarda epifiz kapanmasını önlemek amacıyla Knowles pinler epifiz hattını geçmeyecek şekilde yerleştirildi. 13 yaş üzerindeki kemik yapısı iri çocuklarda internal tespit aracı olarak kayıcı tip kalça çivisi olan Pugh hip nail kullanıldı. Cerrahi tedavi yapılan 44 olgudan 26 (% 59.1) inde multipl çivilerle, 15 (% 34.1) inde kayıcı kalça plağı ile, 3 (% 6.8) inde plak+vida ile internal tespit yapıldı. Cerrahi tedavi uygulanan olgularda ilave eksternal tespit yapılmadı.

BULGULAR :

Tedavi edilen 58 olgudan çağrımıza uyarak kontrollere gelen en az 12, en fazla 144 ortalama 38 ay izlenebilen 25 (% 43.1) inin değerlendirilmesi yapıldı. 24 olgunun ilk tedavi sonrasında kırıkları kaynadı. Konservatif tedavi edilen bir olguda 4. ayda kaynama görülmemesi üzerine internal tesbit greftleme ameliyatı uygulandı ve kaynama sağlandı. 17 (% 68) olguda komplikasyon yoktu.

Kalan 8 olguda görülen komplikasyonlar şunlardır : 7 (% 28) olguda aseptik nekroz gelişti. Aseptik nekroz gelişen olguların kırıklarının hepsi başlangıçta deplase idi. Ratliff (12, 13) kriterlerine göre olgularımızın 2 (% 8) sinde Tip I, 4 (% 16) ünde Tip II, 1 (% 4) inde Tip III aseptik nekroz vardı. 3 (% 12) olguda koksa vara, 4 (% 16) olguda erken epifiz kapanması vardı. 5 (% 20) olguda birden fazla komplikasyon gelişmişti.

Ratliff (13) kriterlerine göre 25 olgunun klinik değerlendirilmesi yapıldığında, 18 (% 72) olgudan iyi, 6 (% 24) olgudan orta, 1 (% 4) olgudan kötü sonuç alındı.

TARTIŞMA :

Çocuk kalça kırıkları erişkinlerden farklı olarak genellikle büyük travmalar sonucu ortaya çıktıklarından daha az görülmektedir. (2, 3, 5, 13, 15). Ratliff (13) olgularının % 80 inin, Canale ve Bourland (4) % 90 ının, Weiner ve O'Dell (16) % 69 inin, Eroğlu (6) % 90 ının büyük travmalarla yaralandığını bildirmilerdir. Bizim olgularımızın da % 88.2 si büyük travmalar sonucu yaralanmıştı. Yaralanmaların yarıdan çoğu olan % 55.9 una yüksekten düşme neden olmuştu. Bunun nedeni bölgemizde yaz aylarında damda yatma alışkanlığının olması ve çocukların bu korumasız damlardan düşmelerinden kaynaklanıyordu.

Çocuk kalça kırıkları büyük travma sonucu oluştuğundan dolayı ilave yaralanmalar sık görümektedir . Ek yaralanma oranını Ratliff (13) % 35, Eroğlu (6) % 23 olarak bildirmektedir. Olgularımızın % 44 ünde ilave yaralanmalarla karşılaşıldı. Bu 30 olgunun 5 (% 7.4) inde aynı taraf femurda ikinci bir kırık vardı. Literatürde bu tür olgulara sık rastlanmamaktadır. Mc. Doughall (11), femur kırığı ile birlikte kalça kırığı olan iki olgu yayınlamıştır. Seyhan (14) kendi bir olgusuyla beraber literatürde toplam 6 olgu bulunduğunu bildirmiştir. Kalça kırığı ya-

nında aynı taraf femur kırığı görülen olgularımızın hepsi araba çarpması sonucu yaralanmıştı. Arabanın vurması, daha sonra sert zemine düşmenin bu tip yaralanmayı oluşturduğu kanısındayız.

Çocuk kalça kırıklarının tedavisinde çeşitli yöntemler kullanılmaktadır. Lam (7), Weiner ve O'Dell (16) ayrışma göstermeyen kırıklar ile tüm Tip IV kırıklarda alçı ile konservatif tedavi, ayrılmış kırıklarda kapalı redüksiyon ve alçı ile tedavi, kapalı redüksiyonu sağlanamayan kırıklarda ise cerrahi tedaviyi önermektedir. Ratliff (13), Seyhan (14) ise ayrılma göstermeyen olgularda ve redüksiyonu sağlanan Tip IV kırıklarda alçı ile konservatif tedaviyi, ayrılma gösteren olgularda ise kapalı redüksiyon ve küçük çaplı çivilerle internal tespit önermektedir. Canale (3), ayrılma göstermeyen Tip III ve Tip IV kırıklar dışında kalan kalça kırıklarında komplikasyonların önlenmesi bakımından internal tespit yapılmasını önermektedir.

Biz kliniğimizde ayrılma göstermeyen veya redüksiyonu sağlanabilen Tip IV kırıklar ile kırık çizgisine göre stabil olan ayrılması olmayan Tip III kırıklar dışında kalan durumlarda cerrahi tedavi uyguladık. Cerrahi tedavide kapalı redüksiyon ve küçük çocuklarada 3 adet Knowles pinleri ile internal tespit yaptık. Uygun olmayan tedavi sonrası gelişen komplikasyonlarının ciddiliği nedeniyle ayrışma göstermeyen Tip IV kırıklar dışında kalan durumlarda cerrahi tedavi seçeneğinin öncellikle düşünülmesi gerektiği kanısındayız.

Çocuk kalça kırıklarının en önemli komplikasyonları nonunion, avasküler nekroz, koksa vara, erken epifiz kapanmasıdır. Canale ve Bourland (4) olgularının % 41 inde aseptik nekroz, % 54 ünde erken epifiz kapanması, % 13 ünde koksa vara; Ratliff (13) olgularının % 45 inde avasküler nekroz, % 33 ünde kaynama gecikmesi, % 14 ünde koksa vara, % 19 unda erken epifiz kapanması; Seyhan (14) olgularının % 30 unda aseptik nekroz, % 13 ünde koksa vara, Marsch (10) olgularının % 17 sinde avasküler nekroz; Leung ve Lam (9) olgularının % 12 sinde koksa magna, % 10 unda koksa vara, % 20 sinde avasküler nekroz; Weiner ve O'Dell (16) ise olgularının % 13 ünde avasküler nekroz geliştiğini bildirmişlerdir.

Bizim izleyebildiğimiz 25 olgunun % 28 inde avasküler nekroz, % 12 sinde koksa vara, % 16 sında ise erken epifiz kapanması görüldü. Literatürde görüldüğü gibi aseptik nekroz oranları % 13 ile % 45 arasında değişiyordu. Bizim olgularımızdaki aseptik nekroz oranı genelde literatürle uygunluk gösteriyordu. Epifiz plağını geçmeyecek şekilde ve uygun açıda internal tespit yapıldığında koksa vara ve erken epifiz kapanması komplikasyonlarının azalabileceği kanısındayız.

SONUÇ :

Çocuk kalça kırıkları erişkinlerden farklı olarak şiddetli travmalar sonucu oluşmaktadır. Çok sık görülen bir kırık şekli olmamasına rağmen bölgemizde yazın damda yatma alışkanlığının olması ve korunaksız damlardan çocukların düşmesi bölgemizde bu kırığın insidansını arttırmaktadır. Ayrılma göstermeyen ve redükte edilebilen Tip IV kırıklar haricindeki çocuk kalça kırıklarının mümkün olan en kısa sürede uygun redüksiyonunun sağlanıp en az üç kalça vidası ile internal tespit yapıldığında daha iyi sonuçlar alınabileceği kanısındayız.

KAYNAKLAR :

1. Baytok G., Aydın N., Tan İ. : Çocuk femur boyun kırıklarının Tedavisi ve Erken Sonuçları. Ortopedi ve Travmatoloji Kongre Kitabı Ankara Emel Matb. s : 271-4, 1983.
2. Blount WP. : Fractures in Children. Baltimore Williams-Wilkins Co. pp : 147-52.
3. Canale ST : Fractures and dislocations in children. in Campbell's Operative Orthopaedics, Ed by Crenshaw AH 7th ed vol 3 st Louis Mosby Co. pp: 1898-910, 1987.

4. Canale ST, Bourland W : Fracature of the Neck and Intertrochanteric Region of the Femur in Children. J. Bone Joint Surg. 59-A : 431-43, 1977.

5. Canale ST, King RE : Fractures of the Hip, in Fractures. Ed by Rockwood CA, Wilkins KE, King RE, Vol 3 Philadelphia Lippincott Co pp : 782-893, 1984.

6. Eroğlu O. : Çocuklarda Collum Femoris Kırıkları ve Tedavisi Ortopedi ve Travmatoloji Kongre Kitabı Ankara Yargıçoğlu Matb. s : 256-63, 1978.

7. Lam SF : Fractures of the Neck of the Femur in Children. J. Bone Joint Surg 53-A : 1165-79, 1971.

8. Lam SF : Treatment of Fractures of the Femur in Children. Orthop Clin North Am. 7 : 625-32, 1976.

9. Leung PC, Lam SF : Long-term follow-up of Children with Femoral Neck Fractures. J. Bone Joint Surg 68-B : 537-40 1986.

10. Marsh HO : Intertrochanteric and Femoral Neck Fractures in Children. J Bone Joint Surg 49-A : 1024, 1967.

11. Mc Dougall A : Fracture of the Neck of Femur in Child. J. Bone Joint Surg. 43-B: 16-28, 1965.

12. Ratiff AHC : Fractures of the Neck of the Femur in Chidren. J. Bone Joint Surg. 44-B : 528, 1962.

13. Ratliff AHC : Fractures of the Neck of the Neck of the Femur in Children : Orthop Clin North Am 5 : 903-24, 1974.

14. Seyhan F. : Çocuklarda kollum Femoris Kırıkları ve Knowles vidaları ile Tedavisi Acta Orthopaedica et Traumatologica Turcica sayı : 3, 1975

15. Tachdjian MO : Pediatric Orthopedics Vol 2 London Saunders Co. pp : 1667-81, 1972.

16. Weiner DS, O'Dell HW : Fractures of the Hip in Children. J. Trauma 9 : 63-76 1969.

Femur Üst Uç Kırıklarında Osteoporoz İnsidensi

* Dr. Bülent ALPASLAN ** Dr. Ahmet MUŞLU ** Dr. M. Cevdet AVKAN

Günümüzde, ortalama yaşam süresi giderek uzamakta ve toplumdaki yaşlı insan sayısıda bu gerçeğe paralel olarak artmaktadır. Yaşlı insanlarda diğer hastalıkların yanında osteoporoz oranında da artış olduğu bilinmektedir.

İlk kez 1924 yılında Sir Astley COOPER tarafından yaşlı ve osteoporozlu insanlarda femur üst uç kırıklarına daha sık rastlanıldığı bildirilmiştir (2, 10).

Osteoporoz, total kemik doku miktarının veya kalsifiye kemik kütlesinin azalması ve kırıklara eğilimin artması ile kendini gösteren bir durumdur (3, 9).

Yaşlanmaya eşlik eden ve «fizyolojik kemik kaybını» ifade etmek için kullanılan osteopeninin, klinik ve radyoljik belirtiler veren ve mineral kaybını anlatan osteoporozdan ayırt edilmesi gerekir. Bazı olgularda aşırı osteopeniye eşdeğer anlamda osteoporozun kullanıldığı görülmektedir.

Ortaya çıkış zamanına göre postmenapozal ve senil osteoporoz olarak adlandırılan ve etyolojisi bilinmeyen primer osteoporozun, değişik etkenlere bağlı olarak gelişen sekonder osteoporozdan da ayırımının yapılması gerekmektedir (4, 5, 6).

GEREÇ ve YÖNTEM :

1981-88 yılları arasında Atatürk Üniversitesi Tıp Fakültesi Ortopedi ve Travmatoloji Anabilim Dalında femur üst uç kırığı nedeniyle tedavi edilen 120 olgudan 70 i çalışma grubumuzu oluşturmaktadır. Sekonder osteoporozu veya patolojik kırığı olan olgular ile 45 yaşın altındaki olgular bu çalışmanın dışında bırakılmıştır.

Olgularda, primer osteoporoz Singh indeksi ve Barnet-Nordin'in radyolojik ölçüm yöntemine göre değerlendirilmiştir. Singh indeksinde, femur boynu trabeküler modelindeki radyolojik değişiklikler esas alınaarak osteoporoz 6 dereceye ayrılmıştır. Bu derecelerden; 6., 5., 4. normal yapı, 3., 2., 1. ise hafif, orta ve şiddetli osteoporoz olarak kabul edilmiştir.

Bernet-Nordin'in yönteminde ise; femurun medial ve lateral korteks kalınlıklarının toplamının, total kemik cismine oranının yüzdesi belirlenerek, % 50 nin üzerindeki değerler normal, % 46-50 arası hafif, % 35-45 arası orta ve % 34 ün altındaki değerler şiddetle osteoporoz olarak kabul edilmiştir.

BULGULAR :

Olgularımızın 45 i (% 64.3) erkek, 25 i (% 35.7) kadın olup, % 48.6 olguda sağ, % 51.4 olguda sol tarafta kırık tesbit edilmiştir.

Olgularımızın en genci 48, en yaşlısı 103 yaşında olup, yaş ortalaması 74 tür. Singh indeksine göre osteoporoz saptanan olgularımızdaki yaş ortalaması ise 68.6 yaştır. Olgulardaki yaş dağılımı incelendiğinde, büyük çoğunluğunun (% 81.5) 50-80 yaş grubunda olduğu saptanmıştır (Tablo - 1).

Olgularda femur üst uç kırığına yol açan etyolojik faktörler düşme, basit çarpma ve trafik kazası olarak tespit edilmiştir. 51 olguda (% 72.9) evde veya yolda yürürken düşmeye bağlı olarak ve 8 olguda (% 11.4) çarpma sonucu basit travmalarla kırık oluştuğu saptanmıştır (Tablo - 2).

31 olguda (% 44.3) kollum femoris, 34 olguda (% 48.6) trokanterik ve 5 olguda (%

* Atatürk Üni. Tıp Fak. Ortopedi ve Travmatoloji Anabilim Dalı Profesörü
** Atatürk Üni. Tıp Fak. Ortopedi ve Travmatoloji Anabilim Dalı Uzmanı.

7.1) subtrokanterik femur kırığı tesbit edilmiştir.

Singh indeksine göre; 44 olguda (% 62.9) osteoporoz tesbit edilmiş olup, bunların % 32.9 u hafif, % 28.6 sı orta ve % 1.4 ü şiddetli derecede osteoporozdur.

Barnet-Nordin'in femoral ölçüm değerlerine göre ise; 30 olguda (% 42.9) osteoporoz saptanmış olup, bunların % 2.4 ü hafif, % 18.6 sı orta ve % 2.9 u şiddetli derecede osteoporozdur (Tablo - 3, 4).

TABLO 1 Olgularda Yaş Dağılımı

Yaş	K	E	Toplam	%
45-50	—	6	6	8.6
51-60	9	15	24	34.3
61-70	8	10	18	25.7
71-80	6	9	15	21.4
81-90	2	4	6	8.6
90+	—	1	1	1.4

TABLO 2 . Kırık Oluşmasına Yol Açan Etyolojik Nedenler :

	DÜŞME			Basit Çarpma	Trafik Kazası
	Yüsekten	Evde	Yürürken		
	6	19	32	8	5
%	8.6	27.2	45.5	11.4	7.1
Toplam	57 (% 81.5)				

TABLO 3 : Singh İndeksine Göre Olgularda Osteoporoz Dereçesi :

		Derece	K	E	Toplam	%
NORMAL		6	1	—	1	1.4
		5	1	9	10	14.3
		4	2	13	15	21.4
OSTEOPOROZ	Hafif	3	8	15	23	32.9
	Orta	2	13	7	20	28.6
	Şiddetli	1	—	1	1	1.4

TABLO 4 : Barnet-Nordin Femoral Ölçüm Yöntemine Göre olgularda Osteoporoz Dereçesi :

		%	K	E	Toplam	%
NORMAL		61—70+	1	5	8	11.4
		51—60	11	21	32	45.7
OSTEOPOROZ	Hafif	41—50	3	12	15	21.4
	Orta	35—45	7	6	13	18.6
	Şiddetli	34—	1	1	2	2.9

TARTIŞMA :

Son yıllarda femur üst uç kırıklarında bir artış görülmektedir. Genellikle osteoporoza bağlı olarak gelişen bu kırıkların endojenik nedenlerle kadınlarda daha sık görüldüğü vurgulanmaktadır. E. BARNET ve B.E.C. NORDIN ostoporozun kadınlarda 2.5 defa daha fazla duğunu, J. S. JENSEN, STEWART ve BAUER ise 2 defa daha fazla olduğunu bildirmişlerdir. L. SOLOMON ise G. Afrika'da Bantu'lar üzerinde yaptığı bir araştırmada kadın-erkek oranının eşit olduğunu belirtmiştir (1, 2, 7, 10).

Bizim çalışmamızda ise, literatürlerde bildirilen sonuçların aksine osteoporozun erkeklerde daha fazla olduğu görülmüştür.

J. M. AITKEN femur üst uç kırıklı olgularında yaş ortalamasını 81.2 olarak bildirmiştir. J. S. JENSEN olgularında bu ortalamayı 64 yaş, E. S. KARAKAŞ ise 62 yaş olarak göstermiştir (1, 7, 8).

Bizim olgularımızda yaş ortalaması 74 tür. Ancak osteoporoz saptanan 44 olgunun yaş ortalaması 68.6 yaş olarak tesbit edilmiştir. Kırıklı ve osteoporozlu olgulardaki yaş ortalamalarımız, literatürde gösterilen ortalama yaş sınırları ile uygunluk göstermektedir.

Femur üst uç kırıklarının lokalizasyonuna göre osteoporoz incelendiğinde; J. M. AITKEN, E. BARNET ve B.E.C. NORDIN trokanterik kırıklarda osteoporozun daha sık görüldüğünü bildirmişlerdir. E. BARNET kadınlarda osteoporoz oranını kollum femoris kırıklarında % 77, trokanterik kırıklarda ise % 92 olarak göstermiştir (1, 2).

Bizim çalışmamızda da, kadınlarda kollum femoris kırıklarında osteoporoz % 69.2 oranında iken, trokanterik kırıklarda bu oran % 100 olarak bulunmuştur.

Olgularımızda osteoporozu belirlemek kullandığımız yöntemlerden Singh indeksinde, Barnet-Nordin'in femoral ölçüm yöntemine göre % 20 oranında (14 olgu) daha fazla osteoproz saptanmıştır. Her iki yöntem arasında osteoporoz yönünden farklı değerlendirme gösteren bu 14 olguda kemiksel radyometri ölçümü dışında dansitometre veya bilgisayarlı tomografi gibi yöntemlerle kantitatif ölçümler yapılamadığından bu yöntemlerden hangisinin osteoporoz değerlendirmesinde daha sağlıklı olduğunu söylememiz mümkün değildir.

K A Y N A K L A R :

1. AITKEN, J. M. : Relevance of osteoporosis in women with fracture of the femoral neck. British Med. J., 1984, Vol. 288, 597-601.
2. BARNET, E., NORDIN, B. E. C. et all : The incidence of osteoporosis in patient with femoral neck fracture. J. Bone Joint Surg. 1982, Vol. 44-B, No : 3, 520-527.
3. CONSENSUS CONFERENCE : Osteoporosis. JAMA, 1984, Vol. 252, No : 6, 799-802.
4. DEQUEKER, J., GAUTAMA, K., ROH, Y. S. : Femoral trabecülar patterns in asyptomatic spinal osteoporosis and femoral neck fracture. Clin. Radiol., 1974, Vol. 25, 243-246.
5. GUEGUEN, Y., BARD, M. : Osteoporozu Anlamak. Acta Ossa I, II.
6. GÜNEY, Ş. ve ark. : Osteoporoz teşhisinde kemik korteks kalınlığının önemi. Atatürk Üni. Tıp Faak. Bülteni. Erzurum 1986, Cilt 18, Sayı 3, 303-311.
7. JENSEN, J. S. : Incidence of Hip Fractures. Acta Orthop. Scand. 51, 551-513, 1980.
8. KARAKAŞ, E. S. ve ark. : Femur üst uç kırıklarında internal tesbit araşlarının karşılaştırılması. VIII. Milli Türk Ortopedi ve Travmatoloji Kongre Kitabı. Emel Matbaası, Ankara 1984.
9. SCHNİTZLER, C. M. et all. : Radiografic Features of the spine in fluoride therapy for osteoporosis. J. Bone Joint Surg. 1987, Vol. 69-B, No : 2, 190-194.
10. SOLOMON, L. : Osteoporosis and fracture of the femoral neck in the South African Bantu. J. Bone Joint Surg. 1968, Vol. 50-B, No : 1, 2-13.

İntertrokanterik Bölge Kırıklarının Thorthon ve Jewett Çivisi İle Tedavileri

* Dr. Yaman EGE

İstanbul Kasımpaşa Deniz Hastanesi Ortopedi ve Travmatoloji Kliniğinde 1982-1983 seneleri arasında Famur Trokanterik Bölgesi kırığı olan 95 hastadan 65 hastaya Thorthon çivisi, 30 hastayada Jewett çivisi ile yapılmış osteosentezlerden alınan sonuçlar sunulmuştur.

Çivileme sırasında özellikle stabil kırıklarda Led Better manüplisyonu yapılmış, diğer olgularda ise açık anatomik redüksiyon sağlanmasına çalışılmıştır. Parçalı kırıklarda kırık şekline bakılmaksızın valgus ve medial deplasman yapılarak çivilerle osteosentez sağlanmıştır. Hastaların çoğu 2-3 günde oturtulmuş ve ortalama 10 gün içerisinde koltuk değneği veya yürüme cihazı ile yük vermeksizin yürütülmüştür. Kaynama oranı % 94 olarak saptanmıştır.

GİRİŞ :

Trokanterik bölgeyi içeren kırıkların tedavisindeki amaç hastaları mümkün olduğu kadar kısa zamanda kırık öncesi aktivitelerine döndürebilmektir. Hastaların ağrısını ortadan kaldırarak onları erken harekete geçirmektir. Hastaların ağrısını ortadan kaldırarak onları erken harekete geçirmek, yaşlılarda çok sık görülen cilt ülserleri pnömoni, üriner ve trombo-emboli gibi ciddi komplikasyonların önlenmesine yöneliktir (1). Konservatif yöntemlerle tedavide zamanın uzaması ve komplikasyonların artmasından ötürü trokanterik kırıkların redüksiyon ve internal tesbitle tedavi edilmeleri standart bir yöntem olmuştur (1, 2, 7, 8).

Trokanterik bölgeyi içeren kırıkları bir çok ortopedist değişik biçimde sınıflandırmış ve buna göre redüksiyondan sonra internal tesbit yapmışlardır.

Bütün sınıflandırılmalara rağmen pratik olarak bu bölgenin kırıkları stabil ve anstabil olarak iki grup altında değerlendirmelerinde fikir birliği vardır (1, 2).

Stabil kırıklar anatomik redüksiyondan sonra herhangi bir tesbit materyali ile tesbit edilebilirler (1, 5, 7). Anstabil kırıklarda ise anatomik repozisyonun yeterli olmadığı zaman, stabiliteyi sağlıyabilmek için çoğu zaman ya valgizasyon, yada distal parçanın mediale deplasmanı gerektiği yaygın olarak kabul edilen görüştür (9, 10).

GEREÇ VE YÖNTEM :

İstanbul Kasımpaşa Deniz Hastanesi Ortopedi ve Travmatoloji Kliniğinde 1982-1988 Yılları arasında 65 tane Thorthon çivisi ve 30 tane Jewett çivisi ile yapılmış, en az 6 ay en çok 30 ay takip edilmiş 95 trokanterik bölge kırığından alınan sonuçlar araştırılmıştır. En genç 22 yaşında asker olan 3 hasta, en yaşlı hastamızda 92 yaşında olup yaş ortalaması 72,3 tür. Hastaların 50 si (% 52,6) kadın, 45 i (% 47,4) erkekti. 95 vakalık bu serideki kırıkların 61 ri stabil, 34'ü instabildi.

Kırık oluşması ile ameliyat olma arasındaki süre en az bir gün en fazla 10 gündü. Hastanede kalma süresi en az 15 gün en fazlada 45 gündü.

Kırığın stabilitesinin değerlendirilmesi ameliyat öncesi radyografilerle yapıldı.

Kırıklardan stabil olanlarına önce Led Bedder maniplasyonu ile kapalı redüksiyon yapıldı. Ameliyat öncesi iki planda alınan radyografilerde kırığın redükte olduğu görüldükten sonra ameliyat rutin lateral insizyonla yapıldı. Repoze edilemeyen ve anstabil

* İstanbul Kasımpaşa Deniz Hastanesi Ortopedi ve Travmatoloji Kliniği Şefi, Doçent.

kırıklarda ise açık redüksiyon, valgizasyon veya medial deplasman yapıldı.

Vakaların çoğunda çivilerin femur başı ve boynunun postero-inferiorundan geçirilmesine ve femur başı dış korteksinden 1 cm. mesafede kalmasına özen gösterildi.

Ameliyat sonrasında senilite ve yaşlılığın engel olduğu durumlar hariç bütün olgularımızı 2-3 gün içinde oturtulmaya, ortalama on gün içindede bir çift koltuk değneği veya yürüme cihazı yardımıyla yürütülmeye çalışıldı.

95 vakalık bu seride saptanan komplikasyonlar şöyleydi:

Stabil kırıklar : 61 tane olgusu olan bu grupta, 38 olguya Thorthon çivisi, 23 olguya da Jewett çivisi kullanıldı.

Enfeksiyon : Thorthon çivisi kullanılan 2 (% 5,2) olguda Jewett çivisi kullanılan 1 (% 4,3) olgu da, genel kırık sayısında 3 (% 4,9) olguda enfeksiyon saptandı.

Çivinin asetabuluma penatrasyonu : Thorthon çivisi kullanılan 2 (% 5,2) olguda, genel kırık sayısında 2 (% 3,2) olguda saptandı.

Psödoartroz : Thorthon çivisi kullanılan 1 (% 2,6) olguda, genel kırık sayısında 1 (% 1,6) olguda saptandı.

Ölüm : Thorthon çivisi kullanılan 3 (% 7,8) olguda, genel kırık sayısında ise 3 (% 4,9) olguda saptandı.

İnstabil kırıklar : 34 tane olgusu olan bu grupta, 27 olguya Thorthon çivisi, 7 olguyada Jewett çivisi kullanıldı.

Enfeksiyon : Thorthon çivisi kullanılan 1 (% 3,7) olguda, genel kırık sayısında 1 (% 2,9) olguda saptandı.

Çivinin asetabuluma penatrasyonu : Thorthon çivisi kullanılan 1 (% 3,7) olguda, Jewett çivisi kullanılan 1 (% 14,2) olguda, genel kırık sayısında 2 (% 5,8) olguda saptandı.

Psödoartroz : Thorthon çivisi kullanılan 1 (% 2,9) olguda, genel kırık sayısında 1 (% 2,9) olguda saptandı.

Ölüm : Thorthon çivisi kullanılan 4 (% 14,8) olguda, genel kırık sayısında 4 (% 11,7) olguda saptandı.

Stabil kırıklarda toplam komplikasyon 9 (% 14,6) olguda, instabil kırıklarda ise 9 (% 26,2) olguda görülmüştür. Tablo 1.

Serimizdeki 7 ölüm ve 2 psödoartroz olguların dışında gelişen komplikasyonlara rağmen 86 (% 90,5) olguda kaynama olduğu tesbit edilmiştir.

TABLO - 1

	Enfeksiyon	Çivi Kırılması	Çivi Penatrasyonu	Psödoartroz	Ölüm	Toplam
Stabil Kırıklar 61 Olgu	3 (% 4,9)	—	2 (% 3,2)	1 (% 1,6)	3 (% 4,9)	9 (% 14,6)
Thorthon Çivisi 38 Olgu (% 62,3)	2 (% 5,2)	—	2 (% 5,2)	1 (% 2,6)	3 (% 7,8)	8 (% 20,8)
Jewett Çivisi 23 Olgu (% 37,7)	1 (% 4,3)	—	—	—	—	1 (% 4,3)
İnstabil Kırıklar 34 Olgu	1 (% 2,9)	1 (% 2,9)	2 (% 5,1)	1 (% 2,9)	4 (% 11,7)	9 (% 26,1)
Thorthon Çivisi 27 Olgu	1 (% 3,7)	1 (% 3,7)	2 (% 3,7)	1 (% 3,7)	4 (% 14,8)	8 (% 29,6)
Jewett Çivisi 7 Olgu (% 20,5)	—	—	1 (% 14,2)	—	—	1 (% 3,7)

TARTIŞMA :

Trokanterik bölge kırıklarının konservatif yöntemlerle tedavisinde kaynama yönünden sakınca olmamasına rağmen, hastaların yaşlı olmasına bağlı olarak ölüm oranı yüksektir.

Horowits konservatif olarak tedavi edilen trokanterik bölge kırıklarında ölüm oranının % 34,6, cerrahi yöntemlerle tedavi edilenlerde ise bu oranın % 17,5 olduğunu bildirmiştir (1). Boyd'a (2) göre ölüm oranı % 16,7, Wilson'a (10) göre ise % 11,1 şeklindedir. Bizim seride ise bu oran % 16,6 dır. Ölüm sebebi olarak emboli, akut tübüler yetmezlik, gastrointestinal kanama ve diabet koması belirlenmiştir. Jensen'in (7) 1646 vakalık serisinde yaş ortalaması 77, Wilson'un (10) serisinde ise 78,2 olarak saptanmıştır. Bizim serimizdeki yaş ortalaması ise 72,3 tür. Bizdeki ölüm oranının Boyd'un (2) ve Horowits'in (1) serisindeki orana uymaktadır.

Trokanterik bölge kırıkları çok değişik şekilde sınıflandırılmış ve bu çeşitliliğin amacı redüksiyon sonrasında yeterli bir stabilizasyonun sağlanması ile ilgili olduğu anlaşılmıştır (2, 6, 7, 10). Bu stabilizasyonu sağlama amacıyla çok sayıda osteosentez aracı tarif edilmiş ve bunlardan çoğu başarı ile kullanılmıştır. Jensen (7) stabil kırıkların tezbitinde fazla bir güçlük olmadığını Jewett çivisi, Thorthon çivisi, Ender çivisi ve Teloskopik çivilerle yaptığı karşılatırmalı araştırmalar sonucunda ortaya koymuştur. Jensen (7) kaynamanın Thorthon çivisiyle çivilemede % 96, Jewett ile % 95, Teloskopik çivilemede % 90, Enderle çivilemede % 85 olduğunu bildirmiştir.

Thorthon ve Jewett çivisi ile tedavi ettiğimiz 6 stabil kırıkta 38 hastada Thorthon çivisi, 23 hastada ise Jewett çivisi kullanıldı. Jewet çivisi kullanılan 23 stabil kırıkta 1 olguda enfeksiyon görüldü. Buna bağlı komplikasyon % 4,3 tü. 38 olguda kullanılan Thorthon çivisinde komplikasyon oranı ise % 20,8 di Sonuçta stabil kırıklarda komplikasyon oranı % 14,6 olarak saptandı.

Anstabil kırıkların tedavisindeki sorunlar devam etmekte ve bu sorunlara bağlı olarakta çeşitli osteosentez materyelleri daha iyi bir stabilite sağlıyabilmek için tarif edilmektedir. Bu amaçla Holt çivisi tarif edilmiş ve kemiksel stabiliteyi gereksinim duyulmaksızın sadece çivi ile kalça eklemine gelecek yüklerin taşınması hedeflenmiştir. Gerek A0 grubunun kompresyonla stabil bir osteosentez yapmaya çalışan plakları, gerekse teloskopik kollobe olan çiviler hep aynı amaca yöneliktir ve hiçbirisinde kemiksel destek, yani stabilite olmaksızın tek başına kırık stabilizasyonunda yeterli olmamışlardır (2, 4, 6, 10).

Tedavisi güç olan anstabil trokanterik bölge kırıklarının yeterli tesbitinde valgizasyon ve mediall deplasman ile stabilitenin sağlanacağı şekinde fikir birliği vardır (3, 9, 10). Stabiilitenin bozulması üç nedenle olur: 1 — Trokanterin parçalanması, 2 — üst fragmanın çivinin tutunmasını sağlıyamıyacak kadar parçalanması, 3 — Medial korteksin medial desteği kaybedecek şekilde kırılması.

Toronzo proksimall fragmanın distal fragman içine sokulması ve valgus verilmesiyle kemiksel desteğin sağlanabileceğini bildirmiştir.

Kliniğimizde bazı vakalarda trokanterik osteotmi yaparak valgizasyon ve distal parçanın mediale kaydırılmasıyla kemiksel stabilite elde etmeye çalıştık.

Netice olarak stabil trokanterik kırıkların tedavilerinin büyük bir problem olmadığı ve cerrahın alıştığı herhangi bir teknikle tedavi edilebileceği inancına varılmıştır. Anstabil kırıklarda ise kırığa göre değerlendirilmenin yapılması ve kemiksel stabilitenin sağlanarak osteosenteze gidilmesi gerektiği ve amaçla herhangi bir çivinin kullanabileceği kanaatına varılmıştır.

KAYNAKLAR :

1. Aderson LD. : Fractures in Cambell's operative orthopedeics Vol : 1 7th ed. St. Louis C. V. Mosby Co. 1984.

2. Boyd, HB. and Griffin L. L. : Classification equal treatment of tıochanteric fractur. Arch. Surg. 58 : 853, 1949.

3. Dimon J. C. : Unstable intertrochanteric fractures of the hip. J. B. J. S. 49 A-3, 440-450, 1967.

4. Ege R. : Hareket sistemi travmatolojisi, Yargıçoğlu Matbaacılık Ltd. Şt. Ank. 1982.

5. Ewans E. M., Swansea, Wales S. : Trochanteric fractures Rewiew of 110 cases treated by nail-plate fixation. J. B. J. S. 33-B 192-204, 1951.

6. Jacobs, R., et al. : International fixation of intertrochanteric hip fractures of clinical and biomechanaiacal study. Clin Orthop 62-70. 1980.

7. Jensen J. S. : Classification of trochanteric fractures. Acta Orthop Scand. Vol: 51 : 803-810, 1980.

8. Kaaufer H. et al. : Stable fixation of intertrochanteric fractures J. B. J. S. 56-A 65-74, 1974.

9. Sarmiento A. : İntertrochanteric fractures of the femur. J. B. J. S. 45-A, 706-722, 1963.

10. Wilson H. J. et al. : A Long term end result study of over 1.000 interochanteric hip fractures treated with the Jweet nail, procceeding. J. B. J. S. 59 B : 504-510, 1977.

İntertrokanterik Kırıklarin Richards Kompresyon Çivi ve Plağı İle Osteosentezi

* Dr. Ahmet KORKMAZ ** Dr. İlhan CEVER *** Op. Dr. Ali KOÇ

Sağlık Bakanlığı İstanbul Haseki Hastanesi Ortopedi ve travmatoloji kliniğinde 1986-1988 yıllarında trokanterik kırıklı Richarads çivi ve plağı ile osteosentez yapılmış 38 olgunun özellikleri ve postoperatif komplikasyonları incelendi. İyi ekip ve alet, ameliyat tekniği ve monitorlu röntgen cihazı ile problemli bu tip kırıkta sonuçların mükemmel ve iyi olduğu saptandı.

Femur intertrokanterik kırıkları genelde yaşlılarda küçük travmalarla oluşmaktadır (1, 3, 5, 8). Konservatif tedavinin uzun sürmesi ve mortalitenin yüksek olmasından dolayı cerrahi tedavi herkesçe kabul edilen tedavi yöntemidir (1, 2, 3, 4, 6, 8, 11). İlk kez 1878 yılında «Langenbeck» tarafından uygulanan açık redüksion ve internal tespit yönteminden sonra değişik teknikler geliştirilmiştir. Özellikle C. kollu monitorlu röntgen cihazının kullanılmaya başlamasıyla, AO'nun açılı plağı, Smith-Petersen çivili plâğı (Jewett vb.), Ender kodilosefalik çivileme yöntemi yaygınlaşmıştır (3, 10). 1960'lı yıllardan sonrada Dinamik hip screw (D. H. S.) adınıda alan Richards çivi ve plağı uygulama alanına girmiştir. (2, 3, 5, 10).

MATERYAL VE METOD :

Kliniğimizde 1986 yılının başından 1988 yılı sonuna kadar 38 hastaya DHS ile osteosentez uyguladık. Kontrollere gelen 24 hastanın ortalama takip süresi 10 ay olup, 13'ü poliklinik kontrollerine gelmedi. 1'i postoperatif 8. günde vefat etti.

İntertrokanterik kırıklı 38 hastanın, 3'ü araç çarpması, 3'ü yüksekten düşme 1'i ise intihara teşebbüs sonucu olmuştu. 31'i ise minor travmalarla oluşmuştu. 24'ü erkek, 14'ü kadın olan hastaların en genci 18, en yaşlısı 94 yaşındaydı. Yaş ortallaması 61 idi. Klinikte yatış süreleri ortalama 21 gün olarak saptanmıştır.

Hastalarımızda intertrokanterik kırığa ek olarak 2'sinde colles, 1'inde humerus boyun, 1'inde suprakondiler humerus, 1'inde kot, 1'inde de ipsilateral kalkaneus ve pubis kolu olmak üzere 6 vakada değişik kırık saptandı. 24'üne ciltten, 14'üne iskeletten olmak üzere tüm hastalara ameliyat öncesi traksion uygulandı.

Kırıkları «Jensen»in (7) sınıflandırmasına göre ayırdık (Tablo 1). Buna göre iki parçanın stabil olduğu 1. tipte 16, Parçalı tek planda deplase nonstabil II. tipte 15, parçalı iki planda deplase nonstabil III. tipte 7 hasta bulunmaktaydı. Retrospektif Retrospektif «Singh» (9) sınıflandırmasına göre yapılan incelemede, olgularımızın 26'sı osteoporotik idi. Olgularımız kırığın tipine göre yaş ortalamasını incelediğimizde, Tip I: 62, Tip II : 58, Tip III : 65 yaş idi.

Olgularımızın hepsinde proflaktik antibiotik kullandık. Traksion masasında röntgen kontrolü altında repozisyonu takiben pozisyon verilerek, lateral kesi ile bilinen tekniği ile Richards çivisi ve 3, 4 veya 5 delikli 135° açılı plak uygulandı. Parçalı kırıklı 7 olgumuzda ilave olarak tel serklaj (Trokanter majoru tesbit için» veya vida kullandık. Vakaların tümüne 24 saat sonra çıkarılmak üzere postoperatif dren kondu. Bir hasta postop. 8. günde akciğer

* Haseki Hastanesi Ortopedi ve Travmatoloji Klinik Asistanı
** Haseki Hastanesi Ortopedi ve Travmatoloji Klinik Şefi Doç.
*** Haseki Hastanesi Ortopedi ve Travmatoloji Klinik Başasistan

ödemi sonucu vefat etti. 1 yüzeyel, 1 derin enfeksion oluşan 2 hasta tedavi ile iyileşti. Diğer bir derin enfeksion gelişen olgumuzda tespit malzemesi 6 ay sonra çıkarıldı. Bu hastada kırık konsolide oldu ve enfeksion geçti. Derin enfeksionlu hastanın biriinde Diabetes Metlitus vardı.

TABLO I : Olguların Yaş Ortalaması

Kırık Tipi	Olgu Sayısı	Yaş Ortalaması
Tip I	16	62
Tip II	15	58
Tip III	7	65
Toplam	48	61

Postoperatif 1. günde AP ve Lateral olmak üzere çekilen grafilerle 28 hastada tekniğin çok iyi ve iyi uygulandığı, 10'unda ise tekniğin yeterince uygulanamadığı saptandı. Bu 10 hastanın 4'ünde çivinin femur başını biraz penetre ettiği, 3'ünde kırığın varus pozisyonunda, 1'inde kırığın distrakte, 2'sinde ise parçalı kırığın yeterince repoze edilemediği görüldü (Tablo II).

TABLO II : Postoperatif Sonuçlar

Kırık Tipi	Çok İyi	İyi	Kötü
Tip I	13	1	2
Tip II	8	2	5
Tip III	2	2	3
Toplam	23	5	10

Kontrollere gelen 24 hastanın 18'i çivinin konumu iyi olan grupta idi. Bunlardan 15'inde konsolidasyon oluştuğu ve hastaların desteksiz ve ağrısız yürüdüğü, 3'ünün ise erken yük vermeye bağlı kırığın hafif varus pozisyonunda ortalama 2 cm kısalıkla kaynadığı ve bunlarında desteksiz ve ağrısız yürüdüğü saptandı. Diğer 6 hastanın birinde derin enfeksion (Diaabetes Mellituslu) nedeniyle çivi 6 ay sonra çıkarıldı, bu hasatada konsolidasyon oluştu ve baston ile yürüyebilmektedir. Çok paraçalı olupta femur başında aseptik nekroza bağlı penetrasyon oluşan bir hasta ağrıya rağmen koltuk değneği ile yürüyebilmekte olup bu hastaya T. E. P. ameliyatı düşünülmektedir. Diğer 4 olguda çivinin kısa seçilmesi sonucu kırığın 90° varusta kaynadığı ancak hastaların baston yardımıyla aksayaraka yürüdüklerini saptadık (Tablo III). Hiçbir olgumuzda metal yetmezliği komplikasyonuna rastlamadık.

TABLO III : Postoperatif Kontrole Gelen Hastaların Ortalama 10 Ay Sonuçları.

Kırık Tipi	Çok İyi	İyi	Kötü
Tip I	6	3	1
Tip II	4	3	2
Tip III	—	2	3
Toplam	10	8	6

TARTIŞMA :

Olgularımızın yaş ortalaması 61 olup batılı kaynaklara göre daha düşük yaş grubundadır (1, 2, 5). % 63'ünü erkek hastaların oluşturmasıyla da ayrıcalık göstermektedir (1, 2, 5, 11).

Richards çivisi spongioz kemiğin en güçlü olduğu boyun inferomedialine uygulandığında sonuçlarda iyi olmaktadır. (2, 3, 8, 11). Çivinin konumunu iyi saptamak ancak iyi gösteren bir skopi cihazının yardımıyla mümkün olabilmektedir. Kötü sonuç aldığımız 10 olgunun 7'sinde ameliyat esnasında skopinin bozulduğunu ve ameliyata grafi çekerek devam ettiğimizi burada belirtmek isteriz. Tekniğin eksiksiz uygulanması ve enstrumanların tam olması sonucu etkileyen diğer önemli faktörleri oluşturmaktadır. Özellikle kanalın kılavuzlanması çok önemlidir. Dikkat edilmediğinde kolaylıkla yalama olmaktadır ve böyleçe kompresyon etkisi ortadan kalkmaktadır.

Takip edebildiğimiz 24 olgunun 18'inde sonuçlar çok iyi ve iyi, 6'sında ise kötü idi. Kötü olan 6 olgudan 1'i diabetik derin en-

fesion gelişip tespit malzemesi çıkarılan hasta Diğer parçalı Tip III'e giren femur başında **aseptik nekroz gelişen** bir hasta idi. Diğer 4'ü ise Tip II ve Tip III kırıklı hastalar olup tek baston ve hafif ağrı ve aksama ile günlük hayatlarını idame ettirebilmektedirler.

Tablo II ve III'ün karşılaştırılmasından görüleceği gibi kontrollere gelmeyen 13 hastanın 10'u postoperatif radyolojik sonuçları iyi olan gruba girmektedir. Muhtemelen bu hastalar şikayetleri olmadığından polikliniğimize müracaat etmemişlerdir.

Erken devrede (8. gün) bir olgumuz ölmüştür. Bu % 2,63 olmaktadır ki yabancı yayınlarla erken mortalite yönünden uygunluk göstermektedir. (1, 3, 11).

KAYNAKLAR :

1. Alms, M. : Proksimal femoral fractures. Clin. Orthop. 218 p. 50 1987 May.
2. Ecker, M. L. : The treatment of trochanteric hip fractures using a compression screw. J. Bone Joint Surg. 57 A, p. 23 1975.
3. Esser, M. P. : Trochanteric fractures of the femur. J. Bone Joint Surg. 68 B. p. 557, 1986.
4. Friedenberg, Z. B. : Fixation in intertrochanteric fractures of the hip. Surgery Gynecology and Obstetrices. V 135. p. 225 1972 August,
5. Hedlund, R. : Age and sex epesific insidense of femoral neck and trochanteric fractures. Clin. Orthop. 222 p. 132. 1987 september.
6. Heyse-Moore, G. H. : Treatment of intertrochanteric fractures of the femur., J. Bone Joint Surg. 65B p. 262, 1983.
7. Jensen, J. S. : Claassification of trchanteric fractures. Acta Orth. Scan. 51 p. 803, 1980.
8. Laaros, G. S. : İntertrochanteric fractures. Evarts : Surgery of the musculoskeletall system. Vol 2, 5 : 123, 1983.
8. Singh, M. : Changes in trabeculer pattren of the upper end of the femur as an index of osteoporosis. J. Bone Joint Surg. 52A N 3 p. 457, 1970.
10. Toronzo, R. G. : Hip nails for all occasions. Orthop. Clin. North. Am. 5 : 479. 1974.
11. Wolfgang, G. L. : Treatment of intertrochanteric fracture of the femur using sliding screw plate fixation. Clin. Orthop. 163 p. 148 1982 March.

Pertrokanterik Kırıkların Ender Çivileri İle Tedavisi

* Dr. Hakkı ÖNÇAG ** Dr. Hakkı SUR *** Dr. Halit ÖZYALÇIN
**** Dr. Erdoğan KUTLUAY

1983 - 1987 yılları arasında, özellikle yaşlıların trokanterik kırıklarında uygulanmış Ender yönteminin geç sonuçları değerlendirilmiştir.

72 hastanın, 42 si kadın, 30 u erkek olup; yaş ortalaması 68.8 dir. En geç 32, en yaşlı hastamız 90 yaşında bir kadın hasta idi. 33 vakaya 3 adet ender çivisi kullanıldı. Diğerlerine 4 adet kullanıldı.

Kontrolu yapılan hastalarda, erken, yada geç enfeksiyon görülmedi.

Hastalar ameliyat sonrası 1. gün yataklarından Walker (yürüteç) yardımı ile ayağa kaldırılıp, adım atmaları sağlanmıştır.

Bu çalışmaya alınan hastaların post-op izleme süreleri ortalaması 25.3 aydır.

Diabetus mellitus, arterio sklerotik kalp hastalığı olan, 83-87 yaşlar arası 5 vakanın ilk 3 ay içinde exitus olduğu, ameliyat sonrası takiplerden anlaşılmıştır. Hastaların % 36 sında 1 Cm. kısalık bulunmuştur.

Vakaların % 10.7 sinde çivilerin distale nedeniyle konsalidasyon sonrası geç reoperasyonlara uygulanmıştır. Bir vakada, radyoskopi kullanılamadağından proksimal uçta kırık hattı dışına çıkış, bir hafta sonraki kontrol grafisinde saptanmıştır. Hiçbir hastada kaynama ile ilgili bir sorun veya kaput femoriste aseptik nekroz tesbit edilmemiştir.

GİRİŞ :

Sıklıkla yaşlı hastalarda rastlanan ciddi ve önemli bir kırık tipidir. Tedavide amaç hastayı olabildiğince en erken dönemde yataktan kurtarmaktır. Bu nedenle son kırk yılda değişik cerrahi yöntemler uygulanmıştır (1, 3, 5, 19, 25).

1968 yılında kondilosefalik osteosentez fikrini geliştiren J. Ender'in atılımını görüyoruz. 1970 yılından itibaren tüm dünyada giderek artan sayıda kullanıldığı, yayınlardan anlaşılmaktadır.

Yük altında kalan femur proksimal bölgesinde bükülme momentinin en yüksek olduğu yer femur diafizinin subtrokanterik bölgesinin birleşim yerinin lateralidir (7, 8, 9, 11). Bu nedenle metal plak, vidalar ile tedavi sonu kırılmalar ve bükülmeler oluşur. Ender çivilerinin yapı ve uygulama tekniği bükülme momentine karşı daha dayanıklıdır. Bu özelliği dışında ameliyat süresinin kısalığı, kan kaybının azlığı, ameliyat travmasının fazla olmayışı, meduller stabil osteosentez sağlaması, enfeksiyon riskinin az oluşu, ameliyat öncesi büyük bir hazırlık gerektirmemesi ve erken mobilizasyon yada hareket izin sağlamasıdır.

Tekniğin istenmeyen sonuçları arasında bazan impaksiyona bağlı kısalık, rotasyon, proksimal yada distal uçta çivilerin migrasyonu ve osteoporotik kemiklerde ameliyat yerinde fissür kırıkların görülme dezavantajları vardır.

Bu bilgiler göz önünde tutularak, 1983 yılından itibaren uygulanmaya başlanan trokanterik kırıkların tedavisinde Ender yönteminin ortalama 5 aylık takip sonuçları irdelenmiştir.

* E. Ü. T. F. Ortopedi ve Trav. A.B.D. Profesörü
** E. Ü. T. F. Ortopedi ve Trav. A.B.D. Doçenti
*** E. Ü. T. F. Ortopedi ve Trav. A.B.D. Yardımcı Doçenti
**** Ortopedi ve Travmatoloji Uzmanı

GEREÇ VE YÖNTEM :

1983 - 1987 tarihleri arasında Ana Bilim Dalımızda 72 trokanterik kırığı Ender yöntemi ile tedavi uygulanmıştır. Vakaların 42 si kadın 30 u erkektir. Tüm vakalara tibia proksimalinden ameliyat öncesi iskelet traksiyonu tatbik edilmiştir. Ameliyatlar bir vaka hariç radyoskopi ile ekstansiyon masasında yapılmıştır.

SONUÇLAR :

1983 - 1987 tarihleri arasında trokanterik kırıklı 72 vakaya uygulanan Ender çivileri ile osteosentezin geç sonuçları değerlendirilmiştir. Vakaların yaş ortalaması 68.8 dir. Hastanede kalış ortalaması 17.3 gündür. İlk üç ay içinde mortalite sayısı 5 (% 15) olup, tümünün iç hastalıkları sorunları bulunmaktaydı. Yaş ortalamaları ise 84.6 idi. Radyoskopi kullanılmayan bir vakada ender çivisinin kırık hattından dışarı çıktığı saptanmıştır. Ameliyat sonrası bütün vakalar ilk hafta içinde ayağa kaldırılarak yürütülmüşlerdir.

TARTIŞMA :

Biyomekanik olarak femurun yük taşıma eksenine daha yakın olması ender implantının eğilme momentine dayanıklılığı tekniğin ve implantın önemli bir üstünlüğüdür (1, 2, 4, 6, 7, 8, 9, 11, 13, 19). Kırık hattına girmeden, kırık bölgesine en az hasar yaparak stabil osteosentez sağlamak tekniğin diğer bir üstünlüğüdür (10, 12, 14, 15, 16, 17, 18, 19, 20). Diğer kapalı osteosentez yöntemleri gibi çok düşük enfeksiyon riski vardır (12, 21, 22, 27, 28, 29). Özellikle yaşlı hastalarda büyük ameliyatların ölümle sonuçlanan komplikasyonları nedeniyle ender yöntemi güncelliğini korumaktadır (19, 20, 23, 24, 26, 29). Kan kaybının çok az oluşu, ameliyat süresinin kısalığı konunun önemini daha da arttırmaktadır (7, 19, 29). Diğer üstünlüklerden biri de mortalitenin azlığıdır. Özellikle osteoporotik vakalarda ilk uygulama dönemlerinde iatrojenik subrokondiler bölgede fissür oluşmaktadır. S. Anderson, % 0,46, E. Egkher, G. Hall, Z. Elabdien % 1,5 olarak rastladıklarını bildirmişlerdir (7, 13, 29). Post-operativ dönemde en sık görülen komplikasyon kırık bölgesinin impaksiyonu sonucu çivilerin distale migrasyonudur. Levy ve arkadaşları, % 17-66 oranlarında rastladıklarını bildirmişlerdir (2).

Erken tanı konduğunde reopere edilme endikasyonundan bahsedilmektedir (5, 19, 20, 29).

Ender tekniğinde J. Ender hariç diz, ekleminde hafif sertlik ve ağrı problemleri olduğunu bildiren yazarlar mevcuttur. Bu bilgiler ışığı altında Kliniğimizdeki vakaların değerlendirilmesi yapılmıştır. Vakaların % 36 sında 1. Cm. kısalık, osteosentezi takiben konsolidasyon sonrası oluşan valgus açıları ortalamaları normal taraftan 5,9° daha fazla görülmüştür. % 10.7 vakada özellikle osteoporotik oluşları sonucu çivilerin distale kaydığı saptanmıştır. Bir vakada skopi kullanılmadığından geç dönemde çivinin kırık hattının dışına çıktığı kontrol grafisinde tesbit edildi. Osteoporotik bir vakada suprokondiler femur kırığı gelişti. Erken yada geç dönemde enfeksiyon tesbit edilmedi. Osteoporotik bir vakada suprokondiler femur kırığı gelişti. Erken yada geç dönemde enfeksiyon tesbit edilmedi. Aseptik nekroz ve kaynamama görülmedi. Ana Bilim Dalımızda yaşlı hastaların trokanterik kırıkların tedavisinde kullanılan Ender Yöntemi iki yılı aşkın takip sonuçlarının ortalamaları başarılı olmuştur. Biomekanik üstünlüğü, minimal travmatizan etkisi, enfeksiyon riskinin düşüklüğü, instabil kırık tiplerinde bile erken dönemde tam yüklenmeye izin verilebilmesi, tekniğin güvenilir ve seçkin bir yöntem olduğu görüşlerine katılmaktayız (2, 3, 5, 8, 9, 11, 27, 28).

Sonuç olarak tekniği iyi uygulama koşuluyla yaşlı trokanterik kırıklı hastalarda güvenilir ve seçkin bir tedavi metodudur.

K A Y N A K L A R :

1. Arıtamur, A., Akalın, A., Kuzgun, Ü. : Femurda Trokanterik bölge kırıklarının tedavisinde Ender elastik çivilerinin Türkiye'de ilk uygulaması. V. Milli Türk Ortopedi ve Travmatoloji Kongre Kitabı, s. 185, 1978.

2. Arıtamur, A. ve Ark. : Trokanterler bölgesi kırıklarının cerrahi tedavisinde Ender Fleksibl Çivilerinin Biyomekanik etkinlikleri. VIII. Milli Türk Ortopedi ve Travmatoloji Kongre Kitabı, 1984.

3. Aslanoğlu, O. : Ender Çivisi ve yakın neticeleri. V. Milli Türk Ortopedi ve Travmatoloji Kongre Kitabı. s. 228, 1978.

4. CHAPMAN, M. W. and Arch. . The use of Ender's Pins in Extra capsuler fractures of the Hip. J. Bone Joint Surg. 63 A : 14-28, 1981.

5. CRENSHAW, A. H. : Campbell's Operative. Orthapedics Seventh edition. Vol. III. The CV Mosby Co. St. Luis, 1987.

6. COLLADO, F., Vilela, J. : Condro cephalic nail fixation for trochanteric fractures of the femur. J. Bone Joint Surg. 55-B : 774 - 779, 1972.

7. EGKHER, E., et al. : Perthrocanteric of the Femur. A comperative study of internal fixation with Angle nail Plates and flexible condylar nail : Act. Ort. Scand., Vol 52, No : 6, P. : 657, 1981.

8. ENDER, J. and SIMONWERDNER, Z. : Die fixierung der trochanteren Brüche mit runden elastischen condylen nageln. Acta. Chir, Austriaca., 1 : 40, 1970.

9. ENDER, H. G. : Treatment of pertrochanteric anad subtrochanterik fractures of the femur with Ender pins, in the Hip : Procceding of the sixth open scientific meeting of the Hip society, P. 187-206, St. Luis CV Mosby, 1978.

10. ERİKSSON, E., HOVELİUS, L. : Ender nailling in fractures of the Diaphysis of the femur. J. Bone Joint Surg. 61-A 1175-1181, 1979.

11. FİELDİNG, J. N., etal : Biomechanical charecteristics and surgical management of subtrochanteric fractures. Orth. Clin. North. Am. : 5 : 629-650, 1974.

12. GANZ, R., THOMAS, R. J. and et all : Trochanteric fractures of the Femur. Treatment and results. Clin. Orth. 138, 30-40, 1979.

13. HALL, G., DAPAİNSCOW : Comparison of nail plate and Ender's nailing for intertrochanteric fractures. J. Bone Joint Surg. 63-B : 24-28, 1981.

14. HERRORO, F. C., J. V. : Chondrocephalic nail fixation for intertrochanteric fractures of the Femur. Orth. Clin. North Am. 5 : 669-678, 1974.

15. JENSEN, J. S. : Clasification of trochanteric fractures. Acta Orth. Scan. 51 : 803 - 810, 1980.

16. KAUFER, H. : Mechanics of the treatment of Hip injuries. Clin. orth. 146 : 53-61, 1980.

17. KUDERA, H., BÖHLER, N., COLLOW, D. J. : Treatment of intertrochanteric and subtrochanteric fractures of the Hip by Ender method J. Bone Joint Surg. 58-A : 604-611, 1976.

18. KYLE, R. F., GUSTİLO, R. B., PREMER, R. F. : Analysis of six hundred twenty two intertrochanteric Hip fractures. J. Bone Joint Surg. 61-A : 216-221, 1979.

19. LAROS, G. S. : The role of osteoporosis in intertrochanteric Fractures. Orth. Clin. North Am. 11 : 527 - 537, 1980.

20. LASKİN, R. S., GRUBER, M. A., ZİMMERMAN, A. J. : İntertrochanteric fractures of the Hip in elderli, A Retrospective Analysis of 236 cases. Clin. Orth. 141 : 188-195, 1979.

21. LEVY, R. N., SİEGEL, M., etall : Complication of Ender pin fixation in Basicervicall, intertrochanteric and subtrocanteric fractures of the Hip. J. Bone Joint Surg. 65-A : 66-69, 1983.

22. MULLER, M. E., NAZARİAN, S. : Classification of Documentation. A. O. des Fractures du femur. Rev. de Chirur. orth. 67 . 297-309,

23. PANKOVİCH, A., GOLDFLİES, M. and PEARSON, R. L. : Closed Ender nailing of femoral-shaft fractures. J. Bone Joint Surg. 61-A : 222-232, 1979.

24. RAUGSTAD, J. S., et all : Treatment of pertrochanteric and subtrochanteric fractures of the femur, by the Ender Method. Clin. Orthop. 138 : 231-237, 1979.

25. ROCKWOOD, C. A. and GREEN, D. D. : Fractures in Adults, second ed. Vol. II. J. B. Lippincott co. Philadelphia, 1984.

26. TORONZO, R. G. : Special Considerations in management. Orthop. Clin. North Am. 5 :571, 1974.

27. WYNN, JONES, C., et all : A comperison of the treatment of trochanteric fractures of the femur by internal fixation with a nail plate and Ender Technic İnjury, 9 : 35-42, 1977.

28. ZAİN ELABDİEN, B. S., et all : Ender nailing of pertrochanteric of fractures results at follow-up evaluation after one year. Clin. Orth. 191 : 53-60, 1984.

29. ZAİN ELABDİEN, B. S., et all : Ender Nailing of pertrocantheric fractures. Complications releated to technical failures and bone quality. Act. Orh. Scand. 56 : 138-144, 1985.

Femur Trokanter Bölgesi Kırıklarında 135 Derecelik C.H.S. Uygulaması ve Sonuçları

* Dr. Okan YALAMAN
** Dr. Mustafa CANİKLİOĞLU

Femur trokanterik bölge kırıklarında tedavi prensip olarak cerrahidir. Smith-Petersen'in 1931 yılında üç kanatlı çivisinin kullanımı bu kırıkların cerrahi tedavisinde modern çağın başlangıcı sayılır. Daha sonra yapısal kuvveti büyük ve dayanıklı Jewett ve Holt gibi çivi-Plak sistemleri geliştirilmiştir (1, 7). Teleskopik çiviler ise Pugh, Massie tarafından kullanılmıştır (12). Ender 1969'da multibl elastik kondilosefalik çivileme yöntemini tarif etti (8, 10). Richards firması 1970'lerde hem kayıcı, hem kompresyon yapıcı, çivi-plak birleşim yerleri bükülme stresine daha dayanıklı hale getirilmiş C.H.S.'i uygulamaya sokmuştur (1, 13).

Bu çalışmada amaç, femur trokanter bölgesi kırıklarında 135 derecelik C.H.S. çivi-plak kombinasyonu uygulamasının yerini ve üstünlüklerini belirlemektir.

GEREÇ VE YÖNTEM :

Çalışmamız gerecini 1985 - 1987 yılları arasında S. B. Taksim Hastanesi Ortopedi ve Travmatoloji Kliniğinde femur trokanter bölgesi kırığı tanısı ile 135 derecelik C.H.S. uygulanmış 35 olgu oluşturmaktadır. Çalışma kapsamındaki hastaların 21'i (% 60) erkek, 14'ü (% 40) kadın idi. En genç olgu 21, en yaşlı olgu 89 yaşında olup, yaş ortalaması 65,3 bulundu. Kırık hastaların 19'unda (% 54) sağ, 16'sında (% 46) sol tarafındaydı. Olgularımızı Tronzo'ya göre sınıflandık (Tablo 1). Preoperatif kemik kalitesini radyografik olarak Singh indeksini ölçü alarak 6, 5, 4'ü normal, 3'ü orta, 2 ve 1'i kötü olarak değerlendirdik. Olgularımızın tümüne en geç 2 hafta içinde müdahale edilmiştir. Yöntem 135 derecelik C.H.S. plak-vida sisteminin klasik uygulaması şeklinde olmuş, kemik kalitesi kötü olgularda ise vida kanalı oyma işleminde varyasyon yapılmıştır.

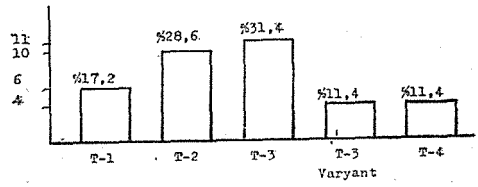

TABLO 1 : Kırık Sınıflaması (Tronzo'ya Göre)

BULGULAR :

Olgularımız kapalı veya açık olarak çeşitli pozisyonlarda redükte edilmişlerdir (Tablo 2). İntraoperatif hiç bir komplikasyonla ve reoperasyon gerektirecek bir durumla karşılaşılmamıştır. Ortalama yatma süreleri 20 gün olmuştur. Olgulardan 3'ü ce-

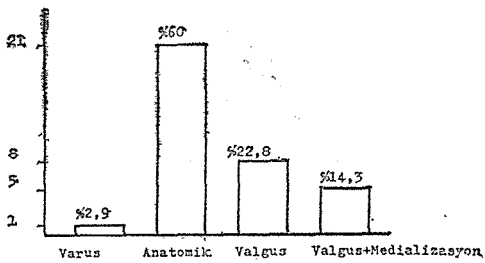

TABLO 2 : Cerrahi Repozisyon

* Anadolu nÜiversitesi Tıp Fakültesi Ortopedi A.B.D. Yrd. Doç.
** S.S.K. İstanbul Hastanesi Ortopedi Travmatoloji Kliniği Şef Muavini

şitli derecelerde varus'da kaynamıştır. Tüm olgular ortalama 11,6 haftada kaynamışlardır. Hastalar en az 6 ay, en çok 32 ay ve ortalama 14.6 ay takip edilmiştir. Olgular Merle DAubigne'ye göre değerlendrilmiştir. (Tablo 3).

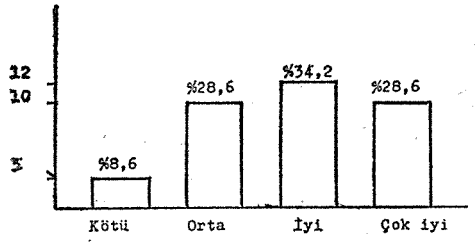

TABLO 3 : Sonuç

TARTIŞMA :

Kırıkların cerrahi olarak tedavisi başladığından beri, bu bölge kırıklarının cerrahi tedavi yaklaşımları da zaman içinde teknik ve materyaller yönünden aşamalar göstermiştir. Bütün bu gelişmelere rağmen halen, redüksiyon ve implantasyon sorunları ideal olarak çözüme kavuşmuş diyemeyiz (1, 2, 5, 10, 11). Kemik kalitesi genelde kırık tipini belirlemektedir. Nitekim, bizim serimizde kötü ve orta kalitedeki kemiklerde daha büyük oranda 3 ve 4. tip kırıklar oluşmuştur. Bu bölge kırıklarının cerrahi tedavisinde ilk ve en önemli etap redüksiyon sorunudur. Cerrah redüksiyon tipini, preoperatuar tetkiklerinde veya intraoperatif olarak uygun tipte saptamalıdır. Redüksiyonda kemikten kemiğe sağlam destek sağlama metal implantın kuvvetliliğine her zaan tercih edilmelidir. Stabil bir trokanterik bölge kırığında redüksiyon sorun olmadığı için osteosentezin sağlığı sadece implant sistemine bağlı kalmaktadır. Anstabil kırıklarda ise zorluk hem uygun redüksiyon sağlanmasında hem de uygun implant sisteminin seçimindedir. Önceleri kollum seviyesindeki kırıkların intrenal fiksasyonu için popülarize edilen C.H.S. birçok avantajları yönünden günümüzde trokanter bölgesi kırıklarında giderek daha sık kullanılmaktadır. Çünkü bu sistem anstabil kırıkların redüksiyonunda gerekebilecek medializasyon veya valgizasyon efektlerine izin vermektedir (3, 4, 6, 9, 13).

SONUÇ :

— C.H.S. İmplant sistemi trokanter bölgesi kırıklarında ideal bir uygulamadır. Kemik kalitesinin çok kötü olmasının olumsuz etkileri teknik varyasyonlarla en aza indirgenebilir.

— Açının 135 derece olarak seçilmesi geç dönemdeki sekonder değişiklikleri azaltmakta ve buna bağlı klinik şikayetler oluşmamaktadır.

— Yine açının 135 derece olması tek başına vida-namlu sıkışması sebebi olmadığı gibi, bir çok sıkışma nedeni yanında en masum olanıdır.

— C.H.S. implant sisteminin 135 derece seçimi, 150 dereceye nazaran teknik uygulama kolaylığı getirmektedir. Açının 150 derece seçiminde, kanal açılırken yapılabilecek bir hatayı düzeltmek çok güç olabilmektedir.

K A Y N A K L A R :

1. Aksoy, M. : İntertrokanterik kırıklar ve cerrahi tedavisi. Uzmanlık tezi, İst. Tıp. Fak. Ort. ve Trav. Kli. 1978.

2. Boyd, Griffin : Classification and treatment of trochanteric fractures. Arch. Sur. 58 : 853-866. 1949.

3. Brodell, J. D. . Diesengagement and intrapelvic protrusion of the screw from a sliding screw-plate device. J. B. J. S. 65-A, June - 1983.

4. Cameron, H. U. : Retention of the compression screw in sliding screw-plate devices. Clin. Orth. 146 : 219, Jan - Feb., 1980.

5. Dimon, J. H. : The unstable intertrocanteric fracture. Clin. Orth. 92 : 100, 1973.

6. Doppelt, S. H. : The sliding compression screw, Orthop. Clin. North Am. 11 : 507, 1980.

7. Ege, R. : Hareket sistemi travmatolojisi. Yargıçoğlu Matb, Ank. 1982.

8. Ender, H. G. : Treatment of pertrocanteric and suptrocanteric fractures of the femur with Ender pins. The C. V. Mosby Co. 1978.

9. Erkmen, Z. E. : Richards çivisi ve biyomekanik özellikleri. İ. T. Ü. Kimya Metallurji Fak. 1983.

10. Kuzgun, Ü. : Femur trokanterik bölge kırıklarının tedavisinde Ender çivilerinin uygulaması. 5. Milli Türk Ort. ve Trav-Kong. Kitabı, Yargıçoğlu Matbaası, Ankara, 1978.

11. Laros, G. S., Moore, J. F. : Complications of fixations in intertrocanteric fractures. Clin. Orth. 101 : 110, 1974.

12. Massie, W. K. : Extracapsuler fractures of the hip treated by impaction using a sliding nail-plate fixations. Clin. Orth. 22 : 180, 16962.

13. Mudal, Y. ve ark. : Femur üst uç kırıklarında kalça kompresyon çivisinin uygulaması. 7. Milli Türk Ort. ve Trav. Kong. Kitabı, 206, 1983.

Yaşlıların İntertrokanterik Kırıklarının Tedavisinde Thompson Protezi Uygulaması

* Dr. İrfan ÖZTÜRK ** Dr. Bülent AKSOY ** Dr. Mehmet TEZER

Günümüzde yaşlı hastaların intertrokanterik bölge kırıklarının tedavisi için birçok değişik teknikle tedavi uygulanmaktadır. Tekniklerin çok çeşitli olmasına rağmen, oluşan komplikasyonların önüne geçilememektedir. Bu nedenle yeni, ideal bir teknik arayışı hala devam etmektedir.

Son yıllarda yaşlı, osteoporozlu ve genel durumu düşkün olan hastaların intertrokanterik kırıklarında parsiyel endoprotez uygulamasına dair yayınlara rastlamaktayız. 1970 de Stern ve Goldstein yaşlı hastaların anstabil intertrokanterik kırıklarında Leinbach protezini uyguladıklarını bildirmişlerdir. (8) Daha sonra Tronzo aynı endikasyonla Matchett-Brown implantını kullanmış, bunları diğer otörler izlemiştir. (3, 5).

Yaşlıların intertrokanterik kırıklarında parsiyel protezlerin kullanılmasıyla önemli avantajlar sağlandığını, bu metodu tercih eden tüm ortopedik cerrahlar tarafından ileri sürülmüştür. Bu avantajlar:

1) Hastayı erken ayağa kaldırıp basmasına imkan vermektir.

2) Hasta kırık öncesi eski fonksiyonel durumuna daha erken kavuşturulmaktadır.

3) Kaynamama ve avasküler nekroz riski ortadan kalkmaktadır.

4) İnternal fiksasyon metodlarında görülen varusa kaçış, çivi penetrasyonu ve çivi kırılması gibi komplikasyonların gelişmesi sonucu gereken ikinci bir operasyon riski azalmaktadır.

5) Hastahanede kalış süresi kısadır.

6) Tromboflebit, pulmoner emboli, dekübitüs ve pnömoni gibi komplikasyonlar relatif olarak düşük olmaktadır.

7) Hastahanede kalış süresinin kısalığı ve rehabilitasyon süresinin kısa olması nedeniyle ekonomiktir. (3, 5, 8)

MATERYAL ve METOD .

1987 - 1989 yılları arasında, Sağlık Bakanlığı Şişli Etfal Hastahanesi, Ortopedi ve Travmatoloji Kliniğinde 23 hastanın 24 intertrokanterik femur kırığı sementli Thompson protezi ile tedavi edilmiştir.

Bu hastalardan kontrole gelen 15 hastanın 16 kalçası değerlendirilmiştir.

23 hastanın 17'si kadın 5'i erkekti. Hastalarımızın yaşı en küçük 58, en büyük 100 yaş olmak üzere, ortalama 77.6 yıldır 13 sağ taraf, 11 sol taraf kalça kırığı tedavi edilmiştir. Hastalarımızın 21'i düşme, 2'i trafik kazası ifadesi ile kliniğimize müracaat etmişlerdi.

Hastaların intertrokanterik kalça kırıkları Evans sınıflamasına göre değerlendirilmiştir. Buna göre 24 kalça kırığının 14'ü Tip 1b 6'sı Tip 1c, 4'ü Tip IId grubuna girmektedir.

Yaş ortalaması 77.6 yıl olan hastalarımızın kemik kalitesi Singh'in osteoporoz kriterlerine göre değerlendirilmiştir (7). 17 hastada 4., 5., 6. osteoporoz 6 hastada 1., 2., 3. derece osteoporoz tespit edilmiştir.

Yaş ortalaması yüksek olan hastalarımızda hemen hepsinde ameliyat öncesi medikal problemler mevcuttu. 2 akıl hastası, 1 ileri derece demanslı, 1 Parkinsonlu, 1 cauda equina sendromlu hasta tedavi edilmiştir.

Hastalarımızı, genel durumlarının müsade ettiği en kısa süre içerisinde tedavi et-

* Sağlık Bakanlığı, Şişli Etfal Hastahanesi Ortopedi ve Trav. Kliniği Başasistanı
** Sağlık Bakanlığı, Şişli Etfal Hastahanesi Ortopedi ve Travmatoloji Kliniği Asistanı

meye çalıştık. 12 hastaya genel anestezi vererek, 9 hastayı spinal anestezi, 2 hastayı da lokal anestezi ve sedasyon ile ameliyat ettik. Trochanter majorü kırık olan olgularda, kalın katgüt veya tel dikişlerle kırık parça distal parçaya tutturuldu.

Resim : 1

Ameliyat sonrası 2. günde aspiratif direni alınan hastalarımız yatağında otturtulmaya çalışıldı. Tıbbi problem gelişen 5 hasta hariç tüm hastalarımız yürüteç ile yürütüldü. Ortalama 10.5 günde (en kısa 7 gün-en uzun 19 gün) hastalarımızı taburcu ettik. Bir hastamız postoperatif 10. günde, dikişleri allındıktan sonra öldü. 80 yaşında, akaıl hastası olan hastamızda ağır kalp yetmezliği ve ileri derece diabet vardı.

Hastalarımızın takip süresi en kısa 2 ay, en uzun 23 ay olmak üzere ortalama 8.4 ay olmuştur. Son kontrollere gelen 16 hastamızın 8'i desteksiz hafif aksayarak, 6'sı tek bastonla, 2'si de çift koltuk değneği ile yürüyerek müracaat ettiler.

Bu hastalarımızın 8'inde çeşitli derecelerde ağrı şikayeti mevcuttu.

4 hastamızda 1.5 cm. -4 cm. arası kısalık tespit edildi.

4 cm. kısalığı ve ağrı şikayeti olan hastamızın dışında diğerleri durumlarından memnun olduklarını ifade ettiler.

TARTIŞMA :

Ortopedi ve Travmatoloji literatürüne bir göz atacak olursak, yaşlı ve osteoporotik kemikli hastaların intertrokanterik kırıkları için birçok tedavi tekniğinin olduğunu görürüz.

Smith-Petersen, Jewett, Massie, Holt, Ender, Sarmiento, Dimon-Hughston, internal fiksasyon ve metilmetakrilat kombinasyonu uygulamaları bunlardan birkaçıdır. Tüm bu tekniklerle tedavi edilen anstabil intertrokanterik kırıklardaki komplikasyon oranı % 18-50 arası değişmektedir (1, 4, 8). Bu tekniklerin hemen hepsinde hasta erken ayağa kaldırılamamakta veya erken yük vermesine müsaade edilmemektedir.

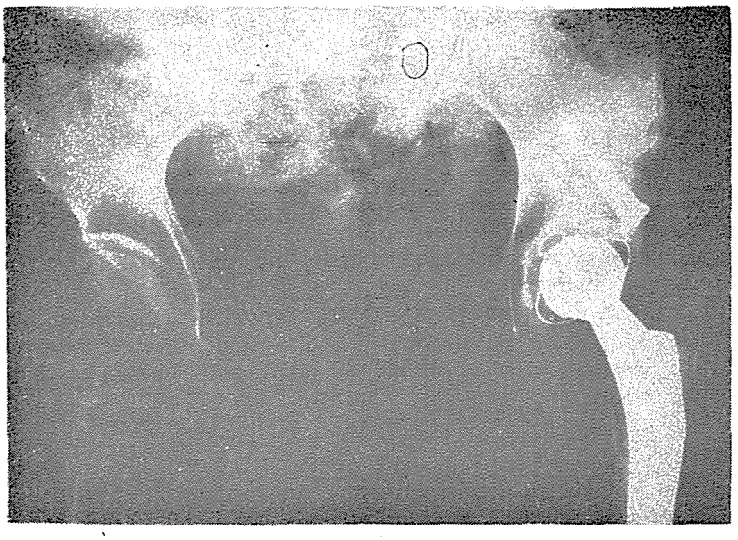

Resim : 2

Osteoporoz da tedaviyi olumsuz olarak etkilemekte olup, uygulanan implantta migrasyon, penetrasyon, repozisyon bozulması gibi komplikasyonlar ortaya çıkmaktadır (3, 6, 7). Bu komplikasyonlarda reoperasyonu gerektirmekte, hastaya yeni bir ameliyat travması ilave olmaktadır.

Ameliyat sonrası devrede en önemli sorunlardan birisi de erken rehabilitasyondur. Bu nedenledir ki, yaşlı ve osteoporotik kemikli hastaların anstabil intertrokanterik kırıklarında, erken rehabilitasyona müsade eden parsiyel protez uygulamasını tavsiye eden ortopedik cerrahlar olmuştur. Bunların içinde seçilmiş vakalarda parsiyel protez uygulamasını tavsiye edenlerin yanında (1,2), primer olarak anstabil intertrokanterik kırıklarda kullanılmalarını tavsiye edenler de olmuştur (3, 5, 8).

Stern ve Goldstein 1971'de Leinbach protezi ile ilk olarak bu uygulamayı başlatmışlardır.

Stern 1984 yılındaki makalesinde, anstabil intertrokanterik kırıklı 105 hastada Leinbach protezi uygulamış olduğunu ve % 94 hastanın ameliyat öncesi eski fonksiyonel durumuna döndüğünü bildirmiştir. Komplikasyon oranı % 7,6 olan serisinde hiçbir hastanın hastahanede yattığı süre içerisinde ölmediğini, 8.1 aylık ortalama takip süresi içinde 15 hastanın öldüğünü ifade etmektedir.

Rosenfeld 37 hastanın 38 kalçasının parsiyel protezle tedavi ettiğini ve kontrole gelen hastalaramın 1'inde iyi sonuç, 11 orta, 2 kötü sonuç elde ettiğini bildirmiştir.

Green 20 anstabil intertrokanterik kırıkta (yaş ortalaması 82,2 yıl olan) bipolar endoprotez uygulamıştır. 17 primer kırıkta, 3 implant yetersizliği sonucu bipolar protez uyguladığı hastaların ortallama 5,5 günde ayağa kaldırıp yürüttüğünü bildirmiştir. Green, bipolar endoprotezi tercih etmesinin nedenlerini ise, total endoproteze dönme şansının olması ve asetabuler aşınma riskinin daha az olması olarak bildirmiştir.

Bizde yurtiçi şartlarımızı gözönüne alarak kolay bulunabilen ve diğer endoprotezlere oranla ucuz temin edilebilen Thompson protezini kullanmayı uygun bulduk. Uygulamayı da Thompson'un tarif ettiği tekniğe benzer olarak uygulamaya çalıştık (9).

Sonuç olarak yaşlı ve osteoporotik kemikli hastaların intertrokanterik kırıklarında, erken basmaya ve rehabilitasyona müsaade eden parsiyel protez uygulaaması, internal fiksasyon tekniklerine alternatif olarak tercih edilebilir bir metodtur.

K A Y N A K L A R :

1. Bartsch V. H. : Gefahren bei der Ender-Nagelung Orthopadische Praxis, 9 : 678-681, 1978.
2. Bonnemann V. D. : Ergebnisse der operativen Versorgung per und Subtrochantarer Femurfracturen mit Ender-Nageln. Zbl. Chirurgie 104 : 914-922, 1979.
3. Green S., Moore T., Proano F. : Bipolar Prosthetic Replacement for the Management of Unstable Intertrochanteric Hip Fractures in the Elderly. Clin. Orthop. 224 : 16--177, 1987.
4. Harrington K. D. : The Use of Methylmethacrylate as an Adjunct in the Internal Fixation of Unstable Communited Intertrochanteric Fractures in Osteoporotic Patients. J. B. J. S. 57 : A, No : 6 p : 744-750, 1975.
5. Rosenfeld R. T. Prosthetic of the Femur, Schwartz D. R. Alter A. H. J. B. J. S., Vol : 55.A 420, 1973.
6. Sernbo I, Johnell O. : Changes in Bone Mass and Fracture Type in Patients with Hip Fractures. Clinics orthop. 238 : 139-147, 1989.
7. Sing M, Nograth A. R. Maini P. S. Changes in Trabecular Pattern of the upper End of the Femur as on İndeks of Osteoporosis. J. B. J. S. 52/A No : 3 457-467, 1970.
8. Stern M. B. Augerman A. : Comminuted intertrochanteric fractures terated with a Leinbach prosthesis. Clin. Orthop. 218, 75-80, 1987.
9. Thompson F. R. Two and a Half years Experiences with a Vitallium intra medullary Hip Prosthesis J. B. J. S. 3A-A, No : 3, p : 489-500 1954.

İntertrokanterik Femur Kırıklarının Cerrahi Tedavi Sonuçları

* Dr. Recep MEMİK ** Dr. Necmettin REİS ** Dr. Mahmut MUTLU

Travmatolojide yaşlı ve osteoporotik hastaların kliniğe yansıyan en önemli problemlerinden biri intertrokanterik femur kırıklarıdır. Bu kırıklarda mortaliteyi azaltmak, sistemik komplikasyonlardan korunmak ve hastayı erkenden mobilize edebilmek için cerrahi tedavinin gerekliliği konusunda görüş birliği vardır (2, 3, 8, 9, 10, 14). Cerrahi tedavinin başarısında kırığın stabilitesi ve kemiğin osteoporozu önemlidir. Tedavide optimal sonuç alabilmek ve komplikasyonları enaza indirebilmek için çeşitli internal fikzasyon araçları ve farklı redüksiyon teknikleri geliştirilmiştir. Bunların seçimi ve uygulanmasında farklı görüşler ortaya çıkmıştır (1, 2, 3, 6, 8, 9, 10, 11, 14). Cerrahi tedavisini yaptığımız intertrokanterik femur kırıklı hastaların fonksiyonel, radyolojik sonuçlarını ve komplikasyonlarımızı gözden geçirerek literatürü inceledik.

MATERYAL ve METOD :

S. Ü. Tıp Fakültesi Ortopedi ve Travmatoloji Kliniğinde 1983-88 yılları arasında, intertrokanterik femur kırıklı 80 hastaya cerrahi tedavi uyguladık. Takibini yapabildiğimiz 48 hastaya anatomik redüksiyon ve beş ayrı internal fiksasyon aracı ile tesbit yapıldı.

Kırık stabilitesi Evans, E. M'nin kriterlerine göre % 18 hastada stabil, % 82 hastada anstabil kırık olarak değerlendirildi (5). 12 hastamızda Richar dkompresyonlu kalça çivisi, 12'sinde Ender çivisi, 13'ünde McLaughlin çivili plâğı, 9'unda Jewett çivili plâğı, 2'sinde AO açılı plâğını kullandık. Rutin profilaktik antibiyotik verildi. Ameliyat sonrası hastalara uygun rehabilitasyon programı uygulandı. Kyle, R. F.nin kriterlerine göre fonksiyonel sonuçlar değerlendirildi (8). Kontrol radyografileri ile kırığın kaynaması kırık redüksiyonun durumu ve internal fiksasyon araçlarına ait komplikasyonlar araştırıldı.

BULGULAR :

Ortalama yaı 61 yaş olan hastaların 30'u (% 63) erkek, 18'i bayan (% 37) idi. Enaz 3 ay, en çok 5 ay ortalama 18 aylık takipleri yapıldı. Stabil kırığı olan 9 hastamızın fonksiyonel değerlendirilmesinde, 5'inde çok iyi, 4'ünde orta sonuçlar alınmıştır. Anstabil kırıklı 39 hastamızda ise, 4'ünde kötü (% 10,2), 16'sında orta (% 41), 16'sında iyi (% 41), 3'ünde ise çok iyi (% 7,8) sonuçlar alınmıştır.

48 hastanın kontrol radyografilerinde ise; 9 hastada (% 18), kırığın varusta kaynadığı gözlendi. Ayrıca bir hastada avasküler nekroz gelişti. Bir Ender çivisi ile bir Mc Laughlin çivili plâğında asetebuluma penetrasyon, 2 Jewett çivili plağında eğilme, bir McLaughlin çivili plağında kırılma olduğu görüldü.

TARTIŞMA :

İntertrokanterik femur kırıklarında; yetersiz tedavi halinde kaynama gecikmesi, kusurlu kaynama, internal fiksasyon araçlarına ait komplikasyonlar, ikinci bir ameliyat riski, mortalite ve morbiditede artma, hastanın rehabilitasyonunda gecikme olabilmektedir. Bu kırıkların optimal bir tedavisi için çeşitli faktörler önem arzetmektedir. Kırığın stabilitesinin ayrıca yaşlılıkta ve menapoz sonrası sık görülen kemiğin osteopozunun cerrahi tedavinin başarısında önemli olduğu iyi bilinmektedir (1, 2, 3, 7, 8, 10, 11, 14). Fakat cerrahi tedavide kullanılan internal fiksasyon araçlarının avantajları, deza-

* S. Ü. Tıp Fakültesi Ortopedi ve Travmatoloji A.B.D. Yrd. Doç.
** S. Ü. Tıp Fakültesi Ortopedi ve Travmatoloji A.B.D. Araştırma Görevlisi

vantajları ve tedavi sonuçları hakkında tartışmalar mevcuttur.

1970 yıllardan sonra kullanılan Ender çivilerinde; ameliyat süresinin kısa ve daha az travmatik olması, az kan kaybı, düşük enfeksiyon riski gibi avantajları yanında çeşitli komplikasyonlarla karşılaştık. 9 hastamızın 3'ü ikinci bir ameliyata alınmış, bunların ikisinde fonksiyonel sonuçlar kötü olmuştur.

Sabit açık Jewett çivili plağı, McLaughlin çivili plağı ve AO açılı plakları ile yapılan internal fiksasyonlarda çeşitli oranlarda komplikasyonlar bildirilmiştir (1, 5, 10, 11). Bu çivilerle internal fiksasyon yapılan 24 hastanın 4'ünde internal fiksasyon araçları, 5'inde ise kırık kaynaması ile ilgili komplikasyonlar görüldü. Bu gruptaki hastaların ikisinde kötü sonuçlar alınmıştır. Diğerlerinde ise sonuçlar bazı radyolojik komplikasyonlara rağmen tatminkar olmuştur.

Kırık impaksiyonunu sağlamak ve tek parçalı çivili plaklarda görülen komplikasyonları azaltmak için geliştirilen Richards kompresyonlu kalça çivileri ile internal fikzasyon yapılan 12 hastamızdan kötü sonuç alınmamıştır. İki hastada ise kırık varusta kaynadığı görüldü.

Jensen, Dört ayrı internal fiksasyon aracı ile tedavi ettiği serisinde, Jewett çivili plaklarında % 48 oranında teknik başarısızlık olduğunu, Richards kompresyonlu çivisi ile bu oranın üçte bire düştüğünü rapor etmitir (7). Moore, G. H., serisinde Richards kompresyon çivisi ile tedavi edilen stabil olmayan kırıklarda Jewett çivili plağına göre daha az klinik ve radyolojik başarısızlık olduğunu ve daha kısa sürede hastalarını mobilize ettiklerini bildirmişlerdir (10). Rao, P. J. ve ark., stabil olmayan kırıkta kullandığı Jewett çivili plağında % 38, Richards kalça çivisinde ise % 4 oranında komplikasyon oranı vermişlerdir (2). Jacobs, R. R. ve ark., serilerinde Jewett çivili plağında % 25 oranında teknik başarısızlık görüldüğünü, önemli problemin eklem penetrasyonu ve malunion olduğunu, aynı oranın Richards kompresyonlu çivisinde % 6'ya düştüğünü bildirmişlerdir (6). Jensen ve Anderson, ve ark., Ender çivilerinin çivili ve vidalı plaklara göre teknik avantajlarının olmadığını yüksek oranda komplikasyonlarla karşılaşatığını bildirmişlerdir (1, 5). Pankovich, A. M. ve ark. ile Elabdien, Z. ve ark., ender çivilerinin avantajlarını tedavide üstünlük sağladığını bildirmişlerdir (11, 4). Chapman, M. W. ve ark., Ender çivilerinin yaşlı ve stabil tip kırıklı hastalarda kullanılmasını tavsiye etmişlerdir (2).

Optimal bir tedavi için yanlız internal fikzasyon araçlarının seçimi ve uygulanması değil, diğer bazı faktörlerde önemli olmaktadır. Ameliyat sonrası yeterli bir rehabilitasyon programının başarısı hastanın sosyal, mental ve fizik aktivitesine, kliniklerin imkanlarına bağlı olmaktadır.

Hastalarımızı toplu olarak gözden geçirdiğimizde; stabil tip interkrokanterik femur kırıklı hasta kötü sonuç alınmamış ve hepsi kırık öncesi günlük aktivitelerine dönebilmişlerdir, daha az komplikasyon görülmüştür. Anstabil kırıklı hastaların 4'ünde kötü sonuç alınmış ve yatağa bağlı kalmışlardır. Diğer hastaların bir kısmında ağrı, hareket kısıtlanması, topallama olmasına rağmen yürüyebilmişlerdir. Genelde hastaların % 92'si günlük aktivitelerini cerrahi tedavi sonucunda kazanabilmişlerdir.

Sonuç olarak başarılı bir intertrokanterik femur kırığın tedavisinde, hastanın kırık öncesi ve sonrası beraberinde olan sistemik hastalıklar, kırığın tipi, kemiğin osteoporozu, stabil redüksiyonun temini, uygun internal fiksasyon aracının seçimi ve uygulanması, kırık sonrası rehabilitasyon önemli olmaktadır.

KAYNAKLAR:

1. Anderson, S., Herlin, K., Wallöe, A. : Complications after Trohanteric Fracture. Acta Orthop. Scand., 55, 187-91, 1984.
2. Chapmann, M. W. Browmann, W. E., Csongradi. J. J., et all. : The Use Ender Pins in Extracapsular Fractures of Hip. J. Bone and Joint Surg., 63-A : 14-28, 1983.

3. DeLee, J. C.; Fractures and Dislocations of the Hip. Rockwood, C. A., Green, D. P., Fractures. 2nd. ed. Vol. 2. Philedelphia. J. B. Lippincott Company. 1256-75, 1984.

4. Elabdien, B. S., Olerud, S., Karlström, G. : Ender Nailing of Pertrochanteric Fractures. Clin. Orthop. 191 : 53-63, 1984.

5. Evans, E. M. : Treatment of Trochanteric Fractures of the Femur. J. Bone and Joint Surg. 31-B : 190-203, 1949.

6. Jacobs, R. R., McClain, O., Armstrong, H. J. : İnternal Fixation of İntertrochanteric Hip Fracture, Clin. Orthop. 175 : 65-71, 1983.

7. Jensen, S. J., Sonae-Holm, S., Tondevold, E. : Unstable Trochanteric Fractures :A Comparative Analysis of İnternal Fixation. Acta Orthop. Scand. 51 : 949-62, 1980.

8. Kyle, R. F., Gustilo, R. B., Premer, R. F.: Analysis of Six Hundred and Twenty-two İntertrochanteric Hip Fractures of the Femur. J. Bone and Joint Surg. 61-A : 216-21, 1979.

9. Loros, G. S.; İntertrochanteric Fractures. Evarts, C. M. : Surgery of the Musculoskeleteal System. 1st. ed. Vol. 2. New york. Churchill Livingstone. 5 : 123-47, 1984.

10. Moore, G. H., McEachern, A. G., Evans, D. C. : Treatment of Intertrochanteric Fractures of the Femur J. Bone and Joint Surg. 65o-B : 262-67, 1983.

11. Pankovich, A. M., Tarabishy, İ. E. : Ender Nailing of intertrochanteric and Joint Surg. 62-A : 635-67, 1980.

12. Rao, J. P., Banzno, M. T., Weiss, A. B., et all. : Treatment of Unstable Intertrchanteric Fractures with Anotomic Reduction and Compression Hip Screw Fixation. Clin. Orthop., 175 : 65-71, 1983.

13. Singh, M., Nagrath, A. R., Maini, P. S. : Changes in Trabecular Pattern of the Upper End of the Femur as an İndex of Osteporosis. J. Bone and Joint Surg. 52-A : 457-67, 1970.

14. Sisk, T. D.; Edmonson, A. S., Crenshaw, A. R. : Campbells Operative Orthpaaedics. 7th. ed. Vol. 1, St Louis. The Mosby Company. 617-30, 1980.

Doğuştan Kalça Çıkığı Tedavisinde Salter İnnominate Osteotomi Sonuçları

* Dr. Abdullah EREN
** Dr. Yaser MUŞDAL

1985-1989 yılları arasında Rize SSK hastanesi Ortopoedi Kliniğinde 60 çocuğun 80 kalçasına Salter innominate osteotomisi uygulandı. Sonuçlar klinik ve radyolojik olarak değerlendirildi ve dislokasyon görülmedi. Bir avaskuler nekroz ve bir yetersiz kirshner'e bağlı subluksasyon tespit edildi.

DKÇ cerrahi tedavisinde innominate osteotominin baraşılı sonuçları 1961'de R. Salter tarafından duyurulmasından sonra bunu bütün dünyada benzer neticeler takip etti (1, 2, 3, 4, 5, 6). Ülkemizde her yaş grubundan DKÇ'li hastaya rastlamak mümkündür. Ekonomik ve kültürel gelişmenin yetersizliği yanında hekimler arasındaki koordinasyonun eksikliği de buna yol açmaktadır. Rize yöresinde yaşların 1,5 ila 6,5 arasında olan 60 hastanın 80 kalçasına Salter innominate osteotomisi uygulanmıştır.

MATERYAL ve METOD :

Olgularımız Salter innominate osteotomisi yaş grubunda ki hastalar olup tek elden yapılmış ve takip edilmiştir. Cerrahi teknik olarak tüm olgularda iliopsoas kesilmiş derotasyon uygulanmamış, Limbus eksizyonu yapılmamıştır. Bir olgu da billahare kısaltma osteotomisi, bir olguda da aynı seansta kısaltma osteotomisi uygulanmıştır.

TABLO 1 : Klinik Değerlendirme Kriterleri

Çok iyi	Stabil ağrısız kalça topallama yok, Trendelenburg (—), hareket tam
İyi	Stabil ağrısız hafif topallama hafif hareket azlığı
Orta	Stabil ağrısız kalça Trendelenburg (+) hareket kısıtlı
Kötü	Unstabil ağrılı kalça Trendelenburg (+)

TABLO 2 : Radyolojik Değerlendirme Kriterleri Severin Sınıflanmasına Göre

Grup I (Çok iyi)	Normal kalça CE 25°
Grup II (iyi)	Başta, asetabulumda veya boyunda orta derecede deformite CE 25°
Grup III (orta)	Displastik kalça, çıkık yok CE 20°
Grup IV (kötü)	Subluksasyon veya yalancı asetabulumda artikülasyon

* SSK Riza Hastanesi Ortopedi Mütehassısı
** Hacettepe Üniversitesi Ortopedi ve Travmatoloji Anabilim Dalı Profesörü

Bu bulguların ışığında vakalarımız değerlendirilmiş 5 yaşın üstünde 2 hastada % 3,3 kötü sonuç % 96,6 iyi ve çok iyi sonuç elde edilmiştir.

Vakalar en erken 7 ay en geç 4 yıl takip edilmiş. Ortalama takip süresi 2,2 yıl olarak bulunmuştur.

Olguların Ameliyat Yaşı, Cinsi ve Tek Çift Oluşuna Göre Dağılımı

Yaş	Kız	Erkek	Billaretal	Sağ	Sol	Top	%
1,5	14	1	4	8	3	15	25
2	1	3	5	5	4	14	23,3
3	10	1	7	2	2	11	18,3
4	5	4	4	2	3	9	15
5 üstü	11	—	4	3	4	11	18,3
	51	9	24	20	16	60	100

TARTIŞMA ve SONUÇ :

Salter'in 1961'de tanımladığı innominate osteotomi baş asetabulum uyumunu sağlayarak derotasyon osteotomisine gereksinimi azaltmaktadır. (7) Salter ve Dublos ilk onbeş yıllık deneyimlerinin değerlendirilmesinde 1.5 ve 4 yaş arasında % 94 çok iyi ve iyi radyolojik sonuçlar almışlar. 4 yaş ve yukarısında % 57 çok iyi sonuç almışlardır. Roth ve arkadaşları % 96 çok iyi sonuç ve iyi sonuç, erken yaş grubunda % 46 dört yaş ve üzerinde bildirmişlerdir.

Bölükbaşı S., Muşdal Y. yaptıkları araştırmalarda benzer neticeler bildirmişlerdir. (1)

Bizim çalışmamızda Salter ve arkadaşlarının çalışmasına benzer şekilde çok iyi ve iyi sonuçlar % 96'nın üzerindedir. Ancak bunlar erken değerlendirme sonuçları olup 20-30 yıl sonra bu değerlendirmelerde ki başarı oranının düşeceği açıktır. Bu çalışma ile beraber Salter innominate osteotomisini 1,5 ila 6 yaş grubunda en etkin yöntem olduğu sonucuna varılmıştır.

K A Y N A K L A R :

1. Bölükbaşı S., Muşdal, Y., Türkiye Klinikleri Tıp Bilimleri Araştırma Dergisi C. 5, s. 6, 1987.
2. Gibson P. H. Benson M. K. D. Congenital Dislocation of the Hip Review at Maturity of 147 Hips Treated by Excision of the Limbus and Derotation Osteotomy J. B. J. S. 64B (2) 169-175, 1972.
3. Gülman, B., Ortopedi Travmatoloji ve Rehabilitasyon Dergisi Ocak 1988, sayfa 208-212.
4. Salter R. B. İnnominate Osteotomy in the Treatment of Congenital Dislocation and Subluxation of the Hip. J. B. J. S. 43B (3) 518-539. 1961.
5. Salter R. B., Jean Dubos, The First Fifteen Years' Personal Experience with İnnominate Osteotomy in the Treatment of Congenital Dislocation and Subluxation of the Hip. Clinical Ortopedics and Related Surgery Number 98 Jan. Feb 1974.
6. Severin E. Contribution to Knowledge of Congenital Dislocation of Hip Joint Late Results of Closed Reduction and Arthrographic Studies of Recent Cases. Acta Chir. Scand. Suppl. 63, 84 1, 1941.
7. Roth A, DA Gibson and JE Hall. The Expercence of five Orthopedic Surgerns, with Innominate Osteotomy in the Treatment of Congenital Dislocation and Subluxation of the Hip. Clin. Orthop 98 178, 1974.

Kalça Displazi ve Sublukasyonu Tedavisi

(Fleksible Forrester Brown ateli ile ilk sonuçlar)

* Dr. Veli LÖK
** Dr. Hilmi Ç. AYDINOK

Günümüzde doğuştan kalça çıkığı tedavisinde çeşitli ateller kullanılmaktadır. Bu ateller fleksible ve rijit olarak ikiye ayrılabilir. Atellerin temel görevi kalça eklemini uygun redüksiyon durumunda yeterli gelişme elde edilinceye kadar tutmaktır. Doğuştan kalça çıkığı tedavisinde 0-6 aylık dönemde Pavlik bandajının etkinliği ve yararları konusunra görüş birliği vardır (1, 8, 13, 15, 16, 19, 21, 22, 24). Bu nedenle doğumdan sonra ilk birkaç aylık dönemde tanı konulan olguların tedavisi sorun oluşturmamakta displazik kalçalarda kalın ara bezi veya Frejka yastığı ile, sublukse kalçalarda ise Pavlik bandajı ile 6-8 haftalık uygulama sürelerinde yeterli gelişme elde edebilmektedir. (5, 15, 16, 31). Çocuğun, 6-8 aylık dönemden sonra motor gelişimi ile birlikte aktivitesinin artması, oturabilmesi gibi nedenler fleksibl atellerin kullanımında güçlüğe ve yetersizliğe neden olmaktadır (1, 15, 16, 18, 19, 21, 27). Kullanılabilecek olan rijit atellerin ise aşırı abduksiyona ve rijit tesbite sebebiyet vermeleri, femur başını besleyen arterlerde kalıcı iskemiye neden olarak avasküler nekroz riskini artırmakta, dolayısıyle kullanımları önemli sakıncalar oluşturmaktadır (25, 29).

Forrester Brown atelinin değiştirilmesi ile geliştirdiğimiz Fleksible Forrester Brown ateli (FF Bateli), fleksible atellerin yumuşaklığı ile rijit atellerin stabilitesini birleştirmekte ve displazi ve subluksasyonlu hastalarda, her yaşta güvenli bir kullanım alanı bulmaktadır. Bu çalışmamızda displazi ve subluksasyonlu hastalar için uygun bulduğumuz FFB ateli ile tedavi metodu, bu tedavi metodunun nedenleri, FFB atelinin fonksiyonu ve sonuçları literatür bilgisi ışığında tartışılmıştır.

MATERYAL :

FFB ateli 1983 yılından itibaren kalça displazi ve subluksasyonlu hastaların tedavisinde kullanılmaya başlandı. Bu çalışmamızda 52 hastanın 90 kalçasındaki ilk sonuçlar verilmiştir. Hastalarımızın 43'ü (% 82.7) kız, 9'u (% 17.3) erkekti. 38 olgumuzda bilateral, 12 olgumuzda sol, 2 olgumuzda ise sağ kalça tutulmuştu. Olgularımızın 65'i (% 72.2) displazi, 22'si (% 24.5) displazi ve subluksasyon, 3'ü (% 3.3) displazi ve luksasyon göstermekteydi. Olgularımız uygulama yaşına göre iki ayrı grupta değerlendirildi. Birinci grupta 18 ay altında tedavisine başlanan 44 (% 84.6) hastanın 74 (% 82.2) kalçası, 2. grupta ise 18 ay üzerinde tedavisine başlanan 8 (% 17.8) kalçası bulunmakta idi. Tablo 1'de, hasta yaşı ve klinik-radyolojik tanıya göre grup 1 ve 2'deki hastaların dağılımı görülmektedir.

Birinci grupta en erken uygulama yaşı 2 ay, en geç 16.5 ay ve ortalama 7.7. ay, 2. grupta en erken uygulama yaşı 18 ay, en geç 25 ay ve ortalama 20.6 ay idi. Tanıda klinik muayeneyle birlikte radyolojik kriterlerde kullanılmıştır. Lukse olguların tümünde Ortolani testi pozitif bulunurken, sublukse olguların 3'ünde (% 13.6) Ortolani testi pozitif bulunmuştur. Tedavinin izlenmesinde klinik muayenede instabilitenin ortadan kalkması ve Tablo 2'de gösterilen Dür'e göre asetabular açı değişimi temel alınmıştır (32).

* Profesör Serbest hekim, Mahmut Esat Bozkurt cad. 42/2, Alsancak/İzmir
** İ. Ü. Tıp Fak. Ortopedi ve Travmatoloji Anabilim Dalı Asistanı, Çapa-İstanbul

TABLO 1 : Hasta Yaşı ve Klinik - Radyolojik Tanıya Göre Grup 1 ve 2'deki Hastaların Dağılımı

	Grup 1 (Ay olarak)			Grup 2	
Tanı	2-6	7-10	11-17	18-25	Toplam
Displazi					
Sol	14	10	6	6	36
Sağ	9	6	7	7	29
Toplam	23	16	13	13	65
Subluksasyon					
Sol	5	4	1	1	11
Sağ	7	2	1	1	11
Toplam	12	6	2	2	22
Luksasyon (Redükte olabilen)					
Sol	—	—	2	1	3
Sağ	—	—	—	—	—
Toplam	—	—	2	1	3
TOPLAM	35	22	17	16	90

TABLO 2 : Dür'e Göre Erkek ve Kızlarda Yaş İle Değişen Asetabular İndeks Dereceleri

Yaş	Erkek	Kız
1. Ay	27	29.5
2. Ay	24.4	27.5
3. Ay	23.7	26.7
4. Ay	22.4	25.7
5. Ay	21.3	24.8
6. Ay	20.7	24.2
7. Ay	20	23
8. Ay	19.2	21.4
9. Ay	18.7	20.8
4.Yaş	14.4-16.3	14.8-17.2
10. Ay	18.5	20.5
11. Ay	18.4	20.2
12. Ay	18.4	20
2. Yaş	18	19-20
3. Yaş	16-18	17.2-19.3
4. Yaş	14.4-16.3	14.8-17.2
5. Yaş	14	15

METOD :

Çalışmamızdaki hastaların tümünün tedavisi yatırılmadan yapıldı. Kalçalar başlangıçta 70° abduksiyon ve 70° fleksiyonda tesbit edildi. Zamanla fleksiyon 90° ye getirildi. Ateldeki pozisyonda radyolojik kontrol yapılarak santral redüksiyonun sağlanıp sağlanamadığı kontrol edildi. Çalışmamızdaki hastaların tümünde santral redüksiyon elde edildi. Atelin ilk gün bir saatten başlanarak, hergün bir saat artırılarak 24 günde tam gün kullanımına geçildi. Ailelerin, atel adaptasyon süresindeki ilk 24 günde, günlük azami uygulama süresine uymak koşuluyla, ateli kendilerine göre diledikleri zamanlarda kullanmalarına izin verildi. Uygulamanın bu şekilde yapılmasındaki amaç, çeşitli derecelerdeki abduksiyon kısıtlılığına karşı adduktor kaslardaki kontraktürün tedricen yenilmesi ve nihai abduksiyon derecesine bir anda 24 saat olarak erişilmesiyle ortaya çıkabilecek femur başı dolaşım bozukluklarından hastanın korunmasına yönelikti.

FFB ateli, Forrester Brown atelinin kalça bölgesindeki kısmının yaylı sistemle fleksibl hale getirildiği bir abduksiyon atelidir. Bu atelin avantajları arasında; Fleksiyon-abduksiyon derecesini kolayca sınırlaması, santral redüksiyonu sürdürmesi, redükte pozisyonda kalça hareketlerine izin vermesi, uygulanmasının kolay olması ve perineal bakımın rahatlığı sayılabilir. Hastalar FFB atelinin kullanım süresi boyunca 2-3 aylık dönemler halinde klinik ve radyolojik kontrollere çağırıldı. Klinik muayenede kalça instabilitesini değerlendirmek için geleneksel kriterler kullanıldı. Bu kriterler arasında pli asimetrisi, abduksiyon kısıtlılığı, Ortolani ve Barlow testleri vardı. Radyolojik değerlendirmede nötral A-P grafide asetabular indeks kontrolü yapılarak Dür'ün kriterlerine göre normalleme görülen olgularda eğer klinik olarakta instabilite yoksa atel kullanımına son verildi.

SONUÇLAR :

52 hastanın 47'sinde (% 90.4) uygun asetabular açı elde edilirken, 5'inde (% 9.6) uygun asetabular açıya ulaşılamamıştır. Grup-

lara göre değerlendirildiği zaman 1. gruptaki hastaların 42'sinde (% 95.5), 2. gruptaki hastaların ise 5'inde (% 62.5) uygun asetabular açı elde edilmiştir. FFB atelinin 1. grupta en kısa uygulama süresi 3 ay, en uzun 14.5 ay ve ortalama 7.9 ay, 2. grupta en kısa uygulama süresi 4.5 ay, en uzun 18 ay ve ortalama 9.6 ay idi. Başarısız olunan olgular hariç tutulduğu zaman 1. grupta ortalama uygulama süresi 7.8 ay, 2. grupta ise 6.8 ay idi. Hastalar asetabular açıları normalleştikten sonra 1. grupta en az 3 ay, en çok 40 ay ortalama 11.6 ay, 2. grupta ise en az 3 ay, en çok 26 ay, ortalama 12.6 ay izlenmiştir. Tablo-3'te ortalama FFB ateli kullanım süresi, ortalama izleme süresi ve başarısız olunan olguların dökümü görülmektedir. Olgularımızın avasküler nekroz yönünden değerlendirilmesinde Salter, Kostuik ve Dallas (1969) ile Kalamchi ve MacEwen (1980) sınıflamaları kullanıldı (Tablo 4) (20, 29). Bu kriterlere göre hiçbir olgumuzda femur başı avasküler nekrozu ile karşılaşılmadı. Atelle tedavi son verildiğinde kalçaların hiçbirinde instabilite ortaya çıkmadı. 52 olgunun 47'sinde ortalama 11.7 aylık izleme döneminde radyolojik olarak her iki femur başı, yeterli asetabulum ilişkisiyle asetabulum merkezi doğrultusunda görüldü ve Dür'e göre asetabular indeksleri normalleşti. Hiçbir olgumuzda atel uygulamlsına bağlı cilt irritasyon sorunu ile karşılaşılmadı. Olgularımızda tedavi asetabular displazi düzelene kadar devam edildi. Tedavinin uzadığı olgularda atel küçülmüşse değiştirildi. Yürüme yaşına gelmiş çocukların atelle yürüyebilmeleri FFB atelinin diğer atellere üstünlüğü olarak değerlendirildi ve çocuğun atele uyumunun çok iyi olduğunu gösterdi.

TABLO 3 : FFB Ateli Ortalama Kullanım Süresi, Ortalama İzleme Süresi ve Başarısız Olguların Dökümü

	GRUP 1 (Ay olarak)			GRUP 2	
	2 - 6	7 - 10	11 - 17	18 - 25	Toplam
Hasta Sayısı	35	22	17	17	90
Kalça Sayısı	21	14	9	8	52
Ortalama FFB Ateli Kullanım Süresi	7.8	6.9	9.4	9.6	8.2
Ortalama İzleme Süresi	11.5	13.2	9.4	12.6	11.7
Başarısız Olgular	—	1	1	3	5

TABLO 4 : Avasküler nekroz'un radyolojik Olarak Değerlendirme Kriterleri

Avasküler Nekroz Değerlendirme Kriterleri
Salter, Kostuik ve Dallas 1969
1 — Ossifiye nukleusun 1 yıl'da görülmemesi
2 — Ossifiye nukleusun 1 yıl'da büyümemesi
3 — Femur boynunda genişleme
4 — Ossifiye nukleus yoğunluğunda artma veya fragmantasyon görülmesi
5 — Femur baş ve/veya boynunun uzun süreli deformitesi
Kalamchı ve MacEwen 1980
1 — Grup 1 : Ossifiye nukleusa bağlı değişiklikler (Gecikmiş görünüm vb.)
2 — Grup 2 : Lateral fizde 1 (+) hasar
3 — Grup 3 : Merkez fizde 1 (+) hasar
4 — Grup 4 : Tüm fizde 1 (+) hasar

Çeşitli Atellerle Avasküler Nekroz İnsidansları

Yazarlar	Tedavi Şekli	Avasküler Nekroz (%)
Von Rosen (1970)	Von Rosen ateli	1.5
Fredensborg ve Nilsson (1976)	Von Rosen ateli	0.18
Westin, Ilfelt ve Provost (1976)	90° Abd. ateli	15.0
Tönnis (1976)	Pavlik bandajı	19.7
Iwasaki (1983)	Pavlik bandajı (Poliklinikte)	7.2
	Pavlik bandajı (Hastanede)	28.0
Elsworth ve Walker (1986)	Denis Browne atelinin	
Pool, Foster ve Paterson (1986)	Adelaide modifikasyonu	2.5
Bradley, Wetherill ve Benson (1987)	Von Rosen, Pavlik	3.8

TARTIŞMA :

Tanının konulduğu yaşa bağlı olarak displazi ve subluksasyonun tedavisi farklılık göstermektedir. Genelde kabul edilen ilk 6-8 aylık dönemde Pavlik bandajla tedavinin yeterli ve güvenli olduğudur (1, 8, 13, 15, 16, 19, 21, 22, 24, 27). Pavlık bandajı dışında Frejke yastığı (5, 15, 16, 17, 31), sünger atel (23, 37, 38), Von Rosen ateli (1, 2, 13, 15, 16), Ilfelt ateli ve Denis Browne ateli (26) tavsiye edilen diğer ateller olarak dikkati çekmektedir. 6-8 aylıktan daha büyük çocuklarda fleksible ateller çocuğun gelişen aktivitesi nedeniyle yetersiz kalmakta ve tedavide kullanılamamaktadır (1, 8, 15, 16, 18, 19, 21, 27). Daha ileri yaşlarda kullanılabilecek seçenek olarak elimizde rijit ateller kalmaktadır. Hangi tip atel kullanılırsa kullanılsın, aşırı pozisyon verilmesinden kaçınılması hemen tüm yazarların ortak görüşüdür. En ciddi iatrojenik komplikasyon olan femur başı avasküler nekrozu sadece tedavi izleyerek görülür ve en önemli nedeninde aşırı abduksiyon olduğu kabul edilmektedir (12, 29). Ogden, 45° üzerindeki abduksiyon derecesinde femur başını besleyen arterlerin çeşitli yerlerde sıkışabileceğini göstermiştir (25). Salter, abduksiyona zorlamakla femur başı üzerine aşırı mekanik basınç yapılacağını ve bazın kartilajının beslenmeden yoksun kalarak bozulacağını ileri sürmüştür (28). FFB atelinin abduksiyon miktarının 70° olması femur başı avasküler nekrozu gelişmesine neden olabilecek bir derece olarak karşımıza çıkmaktadır. Atelin fleksible olması ile bu sakınca ortadan kalmaktadır. Hasta fleksiyon derecesini azalttığı zaman abduksiyon miktarıda azalmaktadır. Yayınlarda çeşitli atellerle hiç avasküler nekrozla karşılaşılmayan seriler yanında (8, 19, 21, 23, 37), değişik oranlarda avasküler nekrozla karşılaşılan serilerde mevcuttur (2 ,6, 9, 11, 18, 26, 33, 34, 35).

Asetabular ve femoral gelişimin izlenmesinde kullanılabilecek radyolojik ölçümler vardır. Bunlar arasında asetabular indeks (Tönnis 1976), Wiberg'in C-E açısı (Wiberg 1939, Fredensborg 1976), femur başı-göz yaşı damlası mesafesi (Eyring ve ark. 1965), c/b ve h/b oranları (Smith ve ark. 1968) bulunmaktadır. Displazik asetabulumu değerlendirmede asetabular indeks ve wiberg'in C-E açısı daha değerlidir. Harris, Wiberg'in C-E açısının 5 yaş üzerindeki olgularda değerlendirilmesi gerektiğini ,bu yaş altında yapılacak ölçümlerin hatalı sonuçlar verebileceğini bildirmiştir (14). Olgularımızın tümü 3 yaş altında olduğundan biz çalışmamızda Wiberg'in C-E açısını kullanmadık. Asetabular indeks ölçümünde pelvik fleksiyon, ekstansiyon ve rotasyona göre çok değişken sonuçlar alınabileceği belirtilmektedir (5). Bu nedenle nötral A-P grafilerde asetabular indeksin değerlendirilmesi çok önemlidir.

Asetabulum gelişme potansiyelinin 17 ay-8 yıl, ortalama 5 yıl olduğu kabul edilmektedir (3). FFB ateli 1 yaş üzerindeki olgularda rahatlıkla kullanılabilmekte ve asetabu-

lar gelişme potansiyelinden azami oranda faydalanmak mümkün olabilmektedir. Bu durum ilerde gerekebilecek bir tavan ameliyatı olasılığını ortadan kaldırabilmektedir. Nitekim çalışma grubumuzu oluşturan 52 hastanın 17'si 1 yaş ve üzerinde olup 13 (% 76.5) hastamızdan başarılı sonuç alınmış, 4 (% 23.5) hastamızda ise yeterli asetabular açıya ulaşılamamıştır.

KAYNAKLAR:

1. Beaty, J.H.: Congenital anomalies of hip and pelvis. Campbell's operative orthopaedics. Seventh edition, chapter 62, p. 2713-2758.
2. Bradley, J., Wetherill, M., Benson, M. K. D. : Splintage for congenital dislocation of the hip. Is it safe and reliable. J. Bone Joint Surg (Br) 1987: 69-8, 257-263.
3. Brougham, D. I., Broughton, N. S., Cole, W. G., Menelaus, M. B. : The predictability of acetabular development after closed reduction for congenital dislocation of the hip. J. Bone Joint Surg. (Br) 1988 : 70-B, 733-736.
4. Buchanan, J. R., Greer, R. B., Cotler, J. M. : Management strategy for prevention of avascular necrosis during treatment of congenital dislocation of the hip. J. Bone Joint Surg. (A) 1981 : 63-A, 140-146.
5. Coleman, S. S. : Management of congenital dysplasia and dislocation of the hip from birth to eighteen months of age. Congenital dislocation of the hip. Tachdjian, M. O. : p. 181-03, 1982.
6. Elsworth, C., Walker, G. : The safety of the Denis Browne abduction harness in congenital dislocation of the hip. J. Bone Joint Surg. (Br) 1986 : 68-B : 275-7.
7. Eyring, E., J., Bijorson, D., R. Peterson, C., A. : Early diagnostic and prognostic signs in egg-Calve-Perthers disease Am. J. Roentgenol 1965 : 93 :382-7.
8. Filipe, G., Carlioz, H. : Use of the Pavlik harness in treating congenital dislocation of the hip. J. Pediart Orthop 2 : 357-362, 1982.
9. Fredensborg, N. : The results of early treatment of typical congenital dislocation of the hip in malmö. J. Bone Joint Surg (Br) 1976 : 58-8, 272-8.
10. Fredensborg, N., Nilsson, B., E. : Overdiagnosis of congenital dislocation of the hip. Clin. Orthop 114 : 89-92- 1976.
11. Fredensborg, N. : The CE angle of normal hips. Acta Orthorp Scand. 1976 47 : 403-5.
12. Gage, J., R., Winter, R., B. : Avascular necrosis of the capital femoral epiphysis as a complication of closed reduction of congenital dislocation of the hip. A critical review of twenty years' experience at Gillette children's hospital. J. Bone Joint Surg. (Am) 1972 : 54-A 373-388.
13. Griffin, P., P. : Pitfalls of early treatment of congenital dislocation of the hip and causes of failure congenital dislocation of the hip. Tachdjian, M., O. : p. 205-213, 1982.
14. Harris, N., H. : Acetabular growth potential in congenital dislocation of the hip and some factors upon which it may depend. Clin orthorp 1976 : 119 : 99-106.
15. Hensinger, R., N. : Treatment in early infacy : Birth to two months. Congenital dislocation of the hip. Tachdjian, M., O. : p. 159-171, 1982.
16. Hensinger, R., N. : Congenital dislacotion of the hip. Treatment in infancy to walking age. Orthop Clin North Am. 4 : 597-616, 1987.
17. Ilfeld, F., W., Makin, M. : Damage to the capital femoral epiphysis due to Frejka pillov treatment. J. Bone Joint Surg (Am) 1977 : 59-A : 654-657.
18. Iwasakki, K. : Treatment of congenital dislocation of the hip by the Pavlik harness. Mechanims of reduction and usage. J. Bone Joint Surg. (Am) 1983 : 65-A : 760-767.
19. Johnson, A., H., Aadalen, R., J., Eilers, V., E., Winter, R., B. : Treantment of Congenital dislocation and dysplasia with the pavlik harness. Clin orthorp 155 : 25-29, 1981.

Salter Ameliyatının Triradiat Kartilaj Üzerine Etkisi

(DENEYSEL BİR ARAŞTIRMA)

* Dr. Osman KÖRÜKLÜ
** Dr. Fahrettin GÖZE

Çocukluk çağlarında oluşan ve asetabulumu ilgilendiren travmaların veya septik olayların triradiat kartilajın (TRK) erken füzyonuna dolayısıyla asetabulumun displazisine neden olarak kalça da subluksasyona veya dislokasyona yol açabileceği çeşitli yayınlarda belirtilmiştir (1, 2, 3, 4, 5). Birçok araştırıcıda çeşitli deneysel çalışmalarla bu konuyu incelemişlerdir (6. 7, 8. 9). Literatürün taranmasında Salter ameliyatının TRK üzerine etkisinin araştırılmasına ilişkin bir yayına rastlanılmamıştır, Bu konuda tek klinik örnek Makin (10) tarafından verilmiştir.

Biz bu deneysel çalışmamızda pediatrik ortopedide kalça çıkığı cerrahisinde yaygın olarak uygulanan Salter ameliyatının, TRK üzerine etkisini, tavşanlarda radyolojik ve histolojik olarak inceledik ve sonuçlarını tartıştık.

MATERYAL ve METOD :

Cumhuriyet Üniversitesi Tıbbi Araştırma Merkezinde (CÜTAM) gerçekleştirilen bu çalışma, 16 adet iskelet gelişimini tamamlamamış 8 haftalık beyaz Yeni Zelanda tavşanı üzerinde yürütüldü. Normalde bu tavşanların büyüme plaklarının kapanması ve iskelet gelişimlerinin tamamlanması, 6 ay cıvarındadır. Tavşanların sol kalçalarına, kontrol kabul edilerek, osteotomi yapılmaksızın yalnızca yumuşak doku ameliyatını, sağ kalçalarına ise Salter'in innominate osteotomisi uygulandı. Anestezi 25 mg/kg ketamin vc eter anestezisi ile sağlandı.

Dörder tavşan ikinci, dördüncü, sekizinci ve onikinci haftanın sonunda sakrifiye edildi. Kalça grafileri alındı. Tedavi olan ve olmayan kalçaların asetabulumları total olarak çıkarıldı. % 5'lik nitrik asitte dekalsifiye edilen asetabulumlar parafin bloklar haline getirildi. Hemisferik kartilaja paralel çeşitli seviyelerden alınan 5'er mikronluk kesitler hematoksilen eozin (H+E) ile boyanarak, ışık mikroskobunda incelendiler.

BULGULAR :

Radyolojik bulgular : Tüm denek kalçalarda TRK ve femur başı epifiz plağı 4'üncü haftadan başlamak üzere 8'inci haftada tamamiyle kapandı. Buna karşı kontrol kalçalarda TRK ve femur başı epifiz plağının kapanması 8'inci haftada başlayıp 12'inci haftada tamamlandı. Oniki haftada sakrifiye edilen bir denekte asetabulumda displazik değişiklikler ve minimal subluksasyon, femur üst ucunda minimal düzensizlik (Şekil 1), yine sekiz haftada sakrifiye edilen diğer bir denekte femur üst uç eklem yüzünde minimal düzensizlik saptandı. Hiçbir denekte luksasyon görülmedi.

Histolojik bulgular : Tüm denek kalçalarda başlangıçta kontrollere göre hızlı büyümeyi gösteren laküner hücrelerin artışı görüldü (Şekil II). Denek kalçaların TRK'larının histolojik görünümü adeta bir sonraki dönemde sakrifiye edilen tavşanların kontrol kalçalarının histolojik görünümüne uymaktaydı. Sekiz haftada tüm denek kalçalarda bu kapanma 12 haftada görüldü.

* C.Ü.T. F. Ortopedi ve Travmatoloji A.B.D. Yrd. Doç.
** C.Ü.T.F. Patoloji A.B.D. Doç.

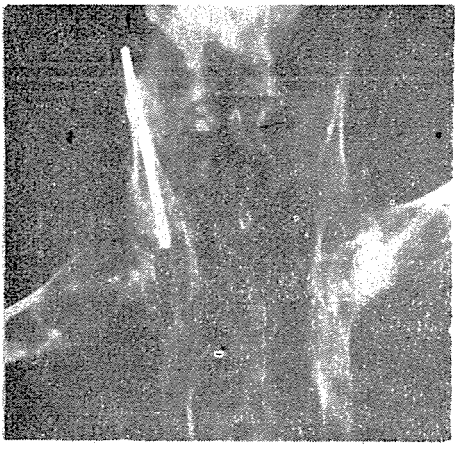

Şekil I : Oniki haftalık bir denekte radyolojik olarak asetabüler displazi, minimal subluksasyon ve femur başında minimal düzensizlik görülmekte.

TARTIŞMA :

İlium, iskium ve pubisin büyüme plaklarının birleşerek meydana getirdiği TRK, intersitisiyel büyüme ile asetabulumun yüksekliğinin ve genişliğinin artmasını, aynı zamanda pelvik kemiklerin uzunlamasına büyümesini sağlayan hyalin kartilaj yapısında bir büyüme plağıdır (11). Bilindiği gibi bir büyüme plağında oluşabilecek bir hasar, bir büyüme kusuruna yolaçabilecektir.

Bucholz ve arkadaşları (1), Scuderi ve Bronson (2), Heeg ve arkadaşları (3), travmatik; Dias ve arkadaşları (4), Wientroub ve arkadaşları (5), septik olaylarda saptadıkları TRK hasarı ve sonuçlarını yayınlamışlardır.

Bucholz ve arkadaşları (1), iki çeşit TRK travması tarif etmişlerdir. Bunlardan ezilme (impaksiyon) yaralanmaları Salter-Harris Tip 5 yaralanmaları olup fizisin germinal zorundaki beslenmeyi bozup kartılajda erken kapanmaya yolaçarlar.

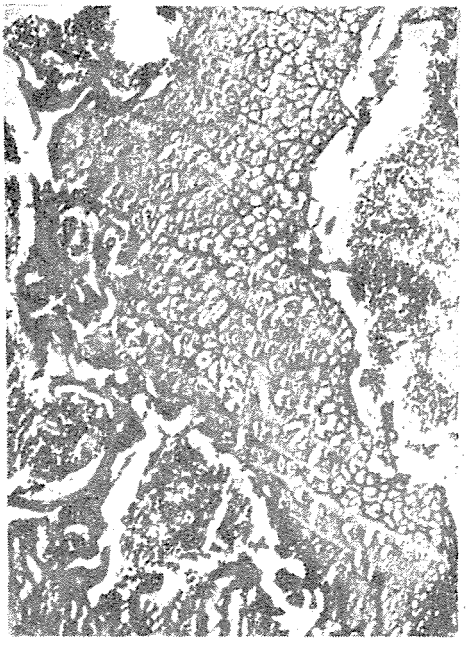

Şekil II A ve II B : Şekil I A'da triradiat kartilaja ait normal histolojik bulgular II B'de ise hızlı büyümeyi gösteren laküner hücrelerin artışı görülmekte

TRK, kalça ekleminin morfolojisini aydınlatmayı amaçlayan birçok deneysel araştırmayada konu olmuştur. Hallel ve Salvati (6), genç tavşanlarda TRK füzyonu ile asetabüler displazi ve dislokasyon oluşturmuşlardır. Gepstein ve arkadaşları (7), ilioiskial kolun, Baeza ve arkadaşlar ı(9) ise iliopubik kolun asetabüler gelişim üzerindeki önemini vurgulamışlardır. Soini ve Ritsila (8), asetabulumun hemen üzerinden uyguladıkları osteotomi sonucu gelişen displaziyi, TRK hasarına bağlamışlardır.

Bazı otörler (8, 12) doğuştan kalça çıkığının tedavisinde uygulanan Chiari ve Pemberton gibi pelvik osteotomilerde TRK hasarına bağlı olarak gelişebilecek asetabüler displazilere dikkata çekmişlerdir.

TRK ile ilgili çeşitli deneysel çalışmalar yapılmış olmakla birlikte şaşırtıcı olarak Salter ameliyatının TRK üzerine etkisini araştırmaya yönelik bir çalışmaya rastlanılmamıştır. Bu konuda tek klinik örneği veren Makin (10), olayı vasküler hasara veya artmış intraartiküler basınca bağlamaıaştır.

Bu yazıdan esinlenerek gerçekleştirdiğimiz deneysel çalışmada tüm denek kalçalarda tüm denek kalçallarda radyolojik ve histolojik olarak epifizeal kapanmayı daha kısa sürelerde gördük. Bu bulgular Salter ameliyatınında TRK'nın belli bir ölçüde etkilendiğini göstermektedir. Ancak bu, kartılajın herhangibir kolunda büyüme sonlanmasına yolaçmamış tam aksine denek kalçalarda maturasyon kontrollere göre hızlanmıştır.

Sun Shik Shim ve arkadaşları (13), Salter ameliyatı uyguladıkları köpeklerin femur başı ve asetabulumlarında kanla beslenmenin arttığını mikroanjiografik ve sintigrafik olarak göstermişlerdir. Bizim deneysel çalışmamızda elde ettiğimiz bulgular, ameliyatının epifizeal kartilajda kanlanmayı arttırdığı ve gelişmeyi hızlandırdığı yönünde olup Sun Shik Shim ve ark. çalışmaları ile uyumludur.

Sonuç olarak Salter ameliyatının TRK'da gelişmeyi hızlandırıcı bir etki yaptığı saptandı. Ancak bu ameliyat sırasında TRK'travmatize edilmesinin erken füzyona ve asetabüler displaziye yolaçarak ameliyatın başarısını engelleyebileceği kanısına varıldı.

K A Y N A K L A R :

1. Bucholz, R. W., Ezaki, M., Ogden, J. A.: Injury to the acetabular triratiate physeal cartilage. J. Bone Joint Surg. 64A (4): 600-609, 1982.
2. Scuderi, G., Bronson, M. J. : Triratiate cartilage injury. Clin Orthop. 217 : 189, 1987.
3. Heeg, M., Visser, J. D., Oostvogel, J. M.: Injuries of the acetabular triratiate cartilage and sacroiliac Joint. J. Bone Joint Surg., 70 B (1) : 34-37, 1988.
4. Dias, L., Tachdjian, M. O., Schroeder, K. E. : Premature closure of the triratiate cartilage. J. Bone Joint Surg., 62 B (1) : 46-48, 1980.
5. Wientroub, S., Lloyd-Roberts, G. C., Fraser, M. : The prognostic significance of the triratiate cartilage in suppurative arthritis of the hip in infancy and early childhood. J. Bone Joint Surg., 63 B (2) : 190-193, 1981.
6. Hallel, Ti, Salvati, E. A. : Premature closure of the triratiate cartilage. Clin Orthop., 124 . 278-281, 1977.
7. Gepstein, R., Weiss, R. E., Hallel, T. : Acetabular dysplasia and hip dislocation after selective premature fusion of the the triratiate cartilage. J. Bone Joint Surg., 66 B (3) : 334-336, 1984.
8. Soini, J., Ritsila, V. : Experimentally produced growth disturbance of the acetabulum in young rabbits. Acta Orthop Scand., 55 : 14-17, 1984.
9. Baeza, E. D., Garay, E. G., Garay, E. G., Hierro, A. S., Davidson, W. M., Flores, C. M. : Experimental acetabular dysplasia associated with a lesion of iliopubic limb of the triratiate cartilage. Clin Orthop., 234 : 75-81, 1988.
10. Makin, M. : Closure of the epiphysis of the femoral head and of the triratiate

cartilage of the acetabulum following surgery for congenital hip dislocation. Isr J Med. Sci., 16 : 307-310, 1980.

11. Ponseti, I. V. : Growth and development of the acetabulum in the normal child. J. Bone Joint Surg., 60, 60 A (5) : 575-585, 1978.

12. Siffert, R. S. : Patterns of deformity of the developing hip. Clin Orthop., 160 : 14-29, 1981.

13. Shim, S. S., Day, B., Leung, G. : Circulatory and vascular changes in the hip following innominate osteotomy. Clin Orthop., 160 : 258-267, 1981.

Büyük Çocuklarda Doğuştan Kalça Çıkığının Cerrahi Tedavisi

** Dr. Abdurrahman KUTLU * Dr. Erhan YILDIRIM * Dr. Necmettin REİS

Doğuştan kalça çıkığının (DKÇ) ideal tedavisi erken dönemde olmaktadır. Geç kalmış vakalarda, kemik ve yumuşak dokularda önemli adaptif değişiklikler meydana geldiği için tedavide ciddi güçlüklerle karşılaşılmakta ve normal bir eklem elde etme şansı azalmaktadır. Azalan bu şansı iyi yöne çevirebilmek amaciyle çok çeşitli fikirler ileri sürülmüş ve cerrahi uygulamalar tarif edilmiştir. (1, 2, 3, 4, 5, 6, 7, 8)

Bu yazıda kliniğimizde, geç kalmış DKÇ li çocuklarda uyguladığımız tedavileri ve erken sonuçlarınıt takdim ediyoruz.

MATERYAL ve METOD :

Selçuk Üniversitesi Tıp Fakültesi Ortopedi kliniğinde 1983 - 1987 yılları arasında 5-11 yaşları arasında (ort. 6.5) 18 çocuğun 21 kalçasına DKÇ sebebi ile cerrahi tedavi uygulandı. 15'i kız, 3'ü erkek olan hastaların 11'inde tek, 7 sinde iki taraflı çıkık mevcuttu. Tek taraflı çıkıkların 6 sı sol, 5'i sağ tarafta idi. İki taraflı çıkıkların 4'ünde tek taraflı tedavi uygulandı. Kalçalaram hepsi tam çıkık şekilde ve bunlara daha önce her hangi bir tedavi uygulanmamıştı. İki taraflı çıkığı olan vakalardan birinin bir tarafı daha önce başka bir merkezde tedavi edilmişti.

Hastalarda uygulanan ameliyat şekilleri Tablo : 1 de gösterilmiştir.

III. grupta üç kalça dışında kalçalara ortalama 16.5 gün iskelet traksiyonu uygulandı. Varus ortalama 12 derece (2-30) derece arası) verildi, kısaltma ortalama 1.5 cm (1-3 cm arası) yapıldı. Ameliyat sonu Pelvi Pedal alçı yapıldı. Altı hafta sonra tesbite son verildi ve Ponseti cihazı verilerek rehabilitasyona başlandı. En az 12, en fazla 60.2 ay (ort. 30.3 ay) takip edilen hastalar radyolojik olarak Severin, klinik olarak modifiye Mc Kay kriterlerine göre değerlendirildi.

TABLO 1 : Uygulanan Ameliyat Şekilleri:

	Cerrahi işlem	Kalça sayısı	Yaş ort.
Grup I :	Açık redüksiyon Salter Osteotomisi	2	5.5 (5-6)
Grup II :	Açık redüksiyon Salter Osteotomisi Varus, Derotasyon	2	5.5 (5-6)
Grup III :	Açık redüksiyon Salter Osteotomisi Varus, Derotasyon, kısaltma	13	6 (5-8)
Grup IV :	Açık redüksiyon, Triple Osteotomi, Varus, Derotasyon, kısaltma	4	9 (6-11)

* Selçuk Üniversitesi Tıp Fakültesi Ortopedi A.B.D.
** Selçuk Üniversitesi Tıp Fakültesi Ortopedi A.B.D. Doçenti

BULGULAR :

Asetabular indeks açıları ameliyat öncesi ortalama 38,5 derece (29-50 derece), kontrol değerlendirmelerinde ortalama 22,5 derece (16-30 derece) ölçülmüştür.

CE açıları ortalama 37,6 derece (21-60 derece) ölçülmüştür.

Radyolojik olarak, 19 kalça (% 90) Çok iyi ve iyi, 2 kalça (% 0) kötü olarak değerlendirildi.

Klinik olarak, 17 kalça (% 83) Çok iyi ve iyi, 1 kalça (% 4) orta, 3 kalça (% 13) kötü olarak değerlendirildi.

İki kalçada redislokasyon meydana geldi. Eunlardan biri ailenin erken dönemde alçıyı çıkartıp çocuğu yürütmesi ile ilgili idi. Diğer disloke olan kalçada femur başı avasküler nekrozu gelişti.

Vakalarımızda greft kayması, enfeksiyon, siyatik sinir yaralanması, femur kırığı gibi komplikasyonlar görülmedi.

TARTIŞMA :

Tedavide geç kalmış DKÇ vakalarında yumuşak dokulara yönelik iyi bir açık redüksiyon işlemi yanında kemik yapıların hem asetabulum, hemde femoral seviyeden düzeltilmesi konusunda fikir birliği mevcuttur. (2, 3, 4, 53 Çakırgil (3), Klisic (4) kalçadaki patolojileri tek seansta düzelten teknikler tarif etmişlerdir.

Salter Osteotomisi, asetabulumun hacmini değiştirmemesi ve normal eklem yüzü kıkırdak yapısının muhafaza edilmesi sebebi ile altı yaşına kadar olan disloke vakalarda en sık uygulanan osteotomilerden biri olmuştur. Daha büyük yaşlarda Simfiziz pubisin asetabulumun yeterli dönmesine izin vermiyeceği düşüncesi ile ikili üçlü osteotomiler tarif edilmiştir. (1, 7, 9)

Geç kalmış DKÇ vakalarında sadece asetabulum seviyesinden kemik yapının düzeltilmesi yeterli olmayacaktır. Pelvi femoral ve Pelvi kurural kas gruplarında ortaya çıkan gerginlik femur başının asetabulum içerisinde muhafaza edilmesini engelleyecek veya femur başının sıkışmasına sebeb olacaktır. (2, 4, 8) Ayrıca femur üst ucunda artan anteversiyon ve inklinasyon yine femur başının konsantrik redüksiyonunu engelleyecektir. (6) Bu sebeble asetabulum rekonstriksiyonu yanında femur üst uca yönelik düzeltici ve femur başının sıkışmasını engelleyecek osteotomilere ihtiyac vardır.

Her kalçadaki patolojinin farklı olması sebebi ile bütün hastalarda tek tip cerrahi işlemi uygulamak mümkün olmamaktadır. Biz vakalarımızın hepsinde açık redüksiyon işlemi ile redüksiyona mani olan yumuşak doku engellerini ortadan kaldırdık. Asetabulum rekonstriksiyonu için genellikle Salter osteotomisi, dört kalçada da Triple osteotomi uyguladık. Triple osteotomi iki seansta uygulanarak asetabulumda ortaya çıkabilecek kötü pozisyona engel olunmuştur. Vakaların çoğunda bu açık redüksiyon ve asetabuluma yönelik osteotomilerin yanında femoral osteotomiler kombine uygulanmıştır ve bu şekilde redislokasyon, femur başı avasküler nekrozu, eklem sertliği gibi komplikasyonlar en aza indirilmiştir.

Vakalarımızda asetabular indeks açılarında ortalama 16 derecelik düzelme elde edilmiştir. Bazı yazarlar bu düzelmeyi 6-16 derece arasında elde etmişlerdir (10, 11).

Cerrahi işlem anında femur başlarının hepsinde az veya çok şekil bozukluğu tesbit edilmiş, dört femur başında kıkırdak harabiyeti göze çarpmıştı. Bu durum, radyolojik olarak tek düzlemde iyi görünen femur başlarının zamanla kalça ekleminde bazı şikayetlere sebeb olacağını göstermektedir. Bu bakımdan erken dönemdeki başarı oranlarının geç takiplerde azalacağını tahmin ediyoruz. Yinede ortaya çıkacak problemlerin kalçanın çıkık durumundaki problemlerden daha hafif olacağını, ileri yaşlarda bazı önemli cerrahi işlemlere fırsat vereceğini düşünerek, özellikle tek taraflı çıkıklarda büyük çocuklarda radikal tedavi işlemlerinden kaçınılmaması gerektiğini düşünüyoruz.

K A Y N A K L A R :

1. Bayındır, Ş. : Konjenital kalça çıkığı tedavisinde periasetabular triple osteotomi 1. Akdeniz ve Ortadoğu Ortopedi ve Travmatoloji Kongresi, 7-13 Mayıs, 1970, Ankara
2. Beaty, L. H. : Congenital anomalies of hip and pelvis. In Crenshaw, A. H. (Ed) Campbell's Operative Orthopaedics, Seventh Ed, St. Louis, Washington, Toronto, The C. V. Mosby Comp. 2713-2749, 1987.
3. Çakırgil, G. S. : Büyük çocuklarda konjenital kalça çıkığının bir safhada cerrahi tedavi metodu. VI. Milli Türk Ortopedi Kongre Kitabı, 182-185, 1980.
4. Klisic, P., Jankovic, L. : Combine procedure of open reduction and shortening of the femur in treatment of congenital dislocation of the hips in older children, Clin, Orthop. 119 : 60-69, 1976.
5. Tümer, Y. : Ünsaç, B. : Doğuştan kalça çıkığının iliak ve proksimal femoral osteotomilerde tek seansta tedavisi. VIII. Milli Türk Ortopedi Kongre Kitabı, 252-255, 1984.
6. Roberts, G. C. L. : The role of femoral osteotomy in the treatment of congenital dislocation of the hip, In Tachdjian, M. O. (Ed) Congenital Dislocation of the Hip, 1 st Ed. Churchill Livingstone, 427-436, 1982.
7. Steel, H. T. : Triple osteotomy of innominate bone. J. Bone and Joint Surg, 55-A 343-350, 1973.
8. Tachdjian, M. O. : Treatment after walking age. In Tachdjian, M. O. (Ed) Congenital Dislocation of the Hip, 1 st Ed. Churchill Livingstone, 339-363, 1982.
9. Sutherland, D. H. : Double innominate osteotomy in congenital hip dislocation or dysplasia. In Tachdjian-M.O. (Ed) Congenitaal Dislocation of the Hip, Ist Ed. Churchill Livingstone, 595-608, 1982.
10. Barret, W. P. : Staheli, L. T. Chew, D. E. : The Effectivenes of the Salter innominate osteotomy in the treatment of congenital dislocation of the hip. J. Bone and Joint Surg, 68-A, 79-86, 1986.
11. Utterback, T. D. : Mac Ewen, G. D. : Comparison of pelvic osteotomy es for the surgical Correction of the Congenital Hip, Clin. Orhop., 98 : 104-110, 1974.

Yaş Ortalaması 7,5 Olan DKÇ'lı Vakaların Cerrahi Tedavi Sonuçlar

* Dr. İ. Metin TÜRKMEN ** Dr. Hakan EREN ** Dr. Feza KÖYLÜOĞLU

Bu çalışmamızda, Haydarpaşa Numune Hastanesinde 1984-1987 yılları arasında cerrahi tedavi uygulanmış olan DKÇ'lı vakalardan geç kontrolları yapılmış 14 vakanın takdimi yapılmıştır.

Ortalama yaşın 7,5 olduğu bu grupta, 10'u kız, 4'ü erkek olmak üzere toplam 15 kalçanın ortalama 27,5 aylık takip sonuçları incelenmiş ve Severin sınıflandırmasına göre yapılan değerlendirmemiz sunulmuştur.

GİRİŞ :

İhmal edilmiş doğuştan kalça çıkıklı hasta sayısı, erken tanının artmasıyla günden güne azalmaktadır. Buna rağmen ülkemizde Ortopedi ve Travmatoloji kliniklerine başvuran üç yaşından büyük DKÇ'lı hasta sayısı azımsanmayacak düzeydedir. Literatürdeki en büyük vaka serileri Yugoslav Klisic, İsrail'den Herold ve Türk Ortopedistleri tarafından yayınlanmıştır. (5, 6, 9, 10, 15)

Onsekiz ayı geçen doğuştan kalça çıkıklarında kalçanın açık redüksiyon ile konsantrik olarak redükte edilmesi ve bu redüksiyonun postoperatif bir süre muhafaza edilmesi artık yerleşmiş olan ve henüz alternatifi bulunmayan tedavi yöntemidir. (4, 14, 16)

Üç yaşından sonra, çıkık kalçada periartiküler yumuşak dokuların adaptif kısalmaları tedavide ayrı bir önem ve zorluk arzeder Yaş büyükdükçe tedaviden elde edilen sonuçlar daha kötü olmaktadır. Üç yaşından büyük çocuklarda, çıkık kalçada ve çevresinde bulunan tüm patolojilerin iyi belirlenip, tek bir seansda düzeltilmesi fikri günümüzde kabul görmüştür ve yaygın olarak kullanılmaktadır. (10, 13)

Tek seansda tüm patolojileri düzelten ameliyata radikal redüksiyon denirse, tarif edilmiş iki ana radikal redüksiyon tekniği vardır : Klisic tekniği ve Çakırgil tekniği (5, 10)

Kliniğimizde uygulanmış Çakırgil ameliyatlarının kontrolları yapılabilen bir bölümü toplu olarak gözden geçirilmiş ve sunulmuştur.

GEREÇ ve YÖNTEM :

Haydarpaşa Numune Hastanesi Ortopedi ve Travmatoloji Kliniğinde 1984-1987 yılları arasında ameliyat edilmiş ve Çakırgil tekniğiyle radikal redüksiyon uygulanmış hastalarımızdan, son kontrolları yapılabilmiş 14 vakanın 15 kalçası incelendi. Hastalarımızın 10'u kız, 4'ü erkekti.

İnceleme grubundaki hastalarımızın en küçüğü 4 yaş 3 ay, en büyüğü ise 11 yaşında olmak üzere, ortalama 7,5 yaşındaydılar. 14 hastanın altısında bilateral DKÇ mevcuttu ve altısı da kız idi. Bilateral DKÇ'lı hastaların yalnızca birinin her iki kalçası çalışmamız içinde olup, diğerlerinin sadece bir kalçası konumuz kapsamındadır. İncelediğimiz kalçaların 14'ü sağ, 1'i sol kalçadır. Preoperatif olarak kalçaların 12'si (% 80) disloke, 3'ü (% 20) sublukse idi. Sublukse olan kalçalardan ikisi bilateral DKÇ olan vakamızındır. Serimizdeki kalçaların hiçbiri daha önce tedavi görmemişti.

Hastalarımıza ortalama üç hafta süreyle preoperatif iskelet traksiyonu uygulandı.

* Haydarpaşa Numune Hast. Ortop. ve Trav. Kl. Şefi, Doçent
** Haydarpaşa Numune Hast. Ortop. ve Trav. Klinik Asistanı

Sonra her vakaya adduktor tenotomiyle birlikte Çakırgil tekniğiyle radikal redüksiyon ameliyatı yapıldı. Altı hafta alçılı tesbitten sonra altı hafta süreyle abduksiyon cihazı kullanıldı. Sonra yürümeye izin verildi. Hastalarımızın son kontrolları derlendiğinde takip süremizin en az 12 ay, en çok 47 ay olmak üzere ortalama 27,5 ay olduğunu gördük.

Kalçaların klinik değerlendirmesinde, Sherlock'un 1985'de yayınladığı ve Severin'in klinik gruplarının bilinçli birleştirilmesinden oluşan sınıflamayı kullandık. Radyolojik değerlendirmede ise Severin sınıflamasından yararlandık. (12)

Olgularımızda, radyolojik olarak 3 kalça grade I (% 20), 3 kalça grade II (% 20), 5 kalça grade III (% 33,3), kalça grade IV (% 6,6), 2 kalça grade V (% 13,3), 1 kalça grade VI (% 6,6) idi. Grade I normal, grade II ve III ise radyolojik olarak kabul edilebilir sonuçlardır ve kalçaların 11'i (% 73,3) bu ilk üç gruba girmektedir. Toplam 4 kalçada subluksasyon ve redislokasyon (% 26,7) meydana gelmiştir. Redisloke olan bir vakamıza yeniden açık redüksiyon yapılmış, fakat nihai sonuç subluksasyon olmuştur. (Tablo II)

Klinik olarak 6 kalça mükemmel (% 40), 2 kalça iyi (% 13,3), 3 kalça orta (% 20), 4 kalça kötü (% 26,7) idi. Bir kalçada radyolojik sonuç grade II olmasına rağmen fonksiyonel sonuç kötüydü. Hastalar için günlük yaşantıda önemli olan fonksiyonel sonuç olduğundan nihai değerlendirmemizde klinik sonuçları esas aldık. (Tablo I)

8 kalçada (% 53,3) avasküler nekroz saptadık.

Mükemmel ve iyi olarak değerlendirdiğimiz kalçalardan fleksiyonu 90 derece olan biri hariç hepsinin fleksiyonları tam veya tama yakındı. Hepsinde iç rotasyonlar tam olmasına rağmen çoğunda dış rotasyon hafif kısıtlıydı.

Orta olarak değerlendirilen üç kalçada fleksiyonlar sırasıyla 120, 90 ve 60 derece idi. Hepsinde iç ve dış rotasyonlar ve abduksiyon kısıtlıydı.

Kötü olarak değerlendirilen vakaların üçünde kalça fleksiyonları 20, 30 ve 35 derece; iç ve dış rotasayon ve abduksiyon ileri derecede kısıtlı veya hiç yoktu. Redisloke olan dördüncüde mevcut 90 derece fleksiyon ve rotasyonlar çıkığın verdiği serbestliğe bağlıydı.

TARTIŞMA :

İhmal edilmiş DKÇ olgularında tedavi üst yaş sınırını bu konuda tecrübeli yazarlar tek taraflı olgular için 14-15 yaş, iki taraflı olgular için 8-10 yaş olarak belirtmişlerdir. (5, 10) Bilateral çıkıklı olgularda, periartiküler yumuşak doku kısalıkları aşırı olduğundan, komplikasyon çok olduğu gibi, fonksiyonel sonuç da ameliyat öncesini aratmaktadır. Mükemmel sonuç aldığımız 6 vakanın hepsi tek taraflı DKÇ'dır.

Bilateral kalça çıkıklı 6 hastanın yaş ortalaması 7,33 olup, 1 iyi (% 16,7) 2 orta (% 33,3), 3 kötü (% 50) sonuç vardır. Tek taraflı DKÇ olan 8 hastanın yaş ortalaması 7,55 olup, 6 mükmmel (% 75), 1 iyi (% 12,5) ve 1 orta (% 12,5) sonuç alınmıştır. (Tablo III) Görüldüğü gibi sonuçlarası etkileyen faktör yaştan ziyade, çıkığın tek veya çift taraflı oluşudur. Bulgularımız, bilateral çıkıklı hastaların 7 yaş üzerinde ameliyat edilmemesi gerektiğini savunan yazarları desteklemiştir. (7, 13)

Schoenecker ve Strecker üç yaşından büyük hastalarda preoperatif iskelet traksiyonu uygulamasının % 54 avasküler nekroza yol açtığını ve kullanılmamasını tavsiye etmişlerdir. (11) Berkel % 17,3, Herold % 28,1 avasküler nekroz bildirmişlerdir. (2, 9) Bizim % 53,3'lük oranımız Schoenecker'ın rakamına uymaktadır ve femur kısaltması yapılmış olmasına rağmen varlığı preoperatif iskelet traksiyonu sonucu oluştuğunu düşündürmüştür. Avasküler nekrozlu 8 kalçadan 5'i (% 62,5) bilateral DKÇ'lı hastalarımızın, 3'ü (% 37,5) unilateral DKÇ'lı hastalarımızın kalçalarıdır.

Literatürde vaka takipleri çoğunlukla 60 aya kadar bildirilmiş olup saptayabildiğimiz en uzun süreyi ortalama 11,5 yıl ile Eyre-Brook vermiştir. (2, 8, 13, 15) Bizim takip süremiz literatüre uygunluk göstermekle birlikte sağlıklı değerlendirmeler için yetersiz olduğu, hastaların erişkin yaşa kadar takip edilmesi gerektiği görüşündeyiz.

Olgularımızın klinik sonuçlarını değerlendirdikten sonra, başarımızı belirlerken o kalçalarda ilerisi için beklentimizi de dikkate aldık. Klinik grade III (orta) gruba giren vakalarımızda klinik sonuç ameliyat öncesinden iyi olmadığı gibi, ileride iyi olacağına dair bir işaret de yoktur. Bu nedenle orta sonuç alınan vakaları yetersiz kabul ettik. Başarı oranımız mükemmel ve iyi sonuçların toplamı olan % 53,3'tür. Browne % 61, Herold % 81, Temuçin % 75,9, Şahin % 72,6 tatminkar sonuç bildirmişlerdir. (3, 9, 13, 15)

Orta sonuç aldığımız vakalarda elde ettiğimiz yarar, kanımızca, asetabulumun karşısında veya ona yakın bir kalça elde ederek, ileride yapılabilecek artroplastiye zemin hazırlanmasıdır. Arıtamur ve arkadaşları, günümüzde hızla gelişen artroz tedavi yöntemleri nedeniyle, çıkık kalça yerine bozuk da olsa yerinde olan bir kalçayı kabul etmek ve cesaretle tedavi yapmak gerektiği görüşündedir (1)

Çalışmamız büyük bir vaka serisinde çok daha geniş kapsamlı olarak devam etmektedir ve ileride sonuçlarımız yayınlanacaktır.

SONUÇ :

1. Tek taraflı DKÇ olgularında 14-15 yaşlarına kadar radikal redüksiyon girişimleri cesaretle uygulanmalıdır.

2. İki taraflı DKÇ olgularında ameliyat endikasyonu çok dikkatli konulmalı, hastanın kaybedebilecekleri iyice hesaplanmalı ve ebeveynlerin anlatılmalıdır.

3. Üç yaşını geçen DKÇ vakalarında preoperatif iskelet traksiyonu uygulanmamalıdır.

4. Hastalar erişkin döneme kadar izlenmelidir.

TABLO - I

	Semptomlar	Severin grupları	Olgularımız
Grup I (Mükemmel)	Ağrı yok, topallama yok, sınırsız tahammül	A + B	6 (% 40)
Grup II (İyi)	Ağrı, yok hafif topallama, tahammül hafif azalmış	C + D	2 (% 13,3)
Grup III (Orta)	Zaman zaman ağrı farkedilir topallama, orta derecede tahammül azalması belirgin topallama,.	E	3 (% 20)
Grup IV (Kötü)	Devamlı ağrı, belirgin topallama, ağır tahammül azalması	F + G	4 (% 26,7)
		Toplam :	15 (% 100)

TABLO - II

Grade	Bulgu	Olgularımız
I	Normal kalça C/E açısı : erişkin > 25° çocuk > 15° (6-14 yaş)	3 (% 20)
II	Konsantrik redüksiyonla birlikte baş ve boyunda hafif deformite C/E açısı grade I ile aynı	3 (% 20)
III	Subluksasyon olmaksızın displastik kalça C/E açısı : erişkin < 20° çocuk < 15°	5 (% 33,3)
IV	Subluksasyon	1 (% 6,7)
V	Normal asetabulumun üst kısmında ikincil asetabulumla eklemleşen baş	2 (% 13,3)
VI	Redislokasyon	1 (% 6,7)
	Toplam :	15 (% 100)

TABLO - III

	Tek taraflı DKÇ	İki taraflı DKÇ
Mükemmel	6 (% 75	—
İyi	1 (% 12,5)	1 (% 16,7)
Orta	1 (% 12,5)	1 (% 33,3)
Kötü	—	3 (% 50)
Toplam	8 (% 100)	6 (% 100)

KAYNAKLAR:

1. Arıtamur, A., Türkmen, İ. M., Domaniç, Ü., Hamzaoğlu, A., Çetinoğlu M. S. : Yaş ortalaması 7 olan, ihmal edilmiş DKÇ'lı bir grup hastamızda cerrahi tedavi ve geç sonuçların araştırılması. Acta Orthopaedice at Traumatologica Turcica. Sayı 3, Vol. 18, 145-159, 1983.
2. Berkel, T., Çulhaoğlu, M., Ünal, M. : 6 yaştan büyük çocuklarda doğuştan kalça çıkığının radikal redüksiyon metodu ile tedavisi. VII. Milli Türk Ortopedi ve Travmatoloji Kongre Kitabı, 125-127, 1983.
3. Browne, R. S. : The management of late diagnosed congenital dislocation and subluxation of the hip. JBJB, 61-B : 7, 1979.
4. Crenshaw, A. H. : Campbell's Operative Orthopaedics. The C.V. Mosby Company, St. Louis, 1987.
5. Çakırgil, G. S. : Konjenital kalça çıkığı tedavisinde radikal redüksiyon ameliyatı ve 2790 vakanın nihai sonuçları. Konjenital kalça dislokasyonu sempozyum notları, 27-36, Alanya, 1985.
6. Çakırgil, G. S. : Adolesan yaşlardaki çocuklarda konjenital kalça çıkığı probleminin tek seanslı cerrahi metodu radikal redüksiyon ile tedavisi. V. Milli Türk Ortopedi ve Travmatoloji Kongre Kitabı, 417-421, 1978.
7. Eyre-Brook, A. L. : Congenital dislocation of the hip between five and fifteen years. JBJS, 55-B 438, 1973.
8. Eyre-Brook, A. L. : Treatment of congenital dislocation or subluxation of the hip in children over the age of three years. JBJS, 47-B : 682, 1966.

9. Herold, Z. H., Daniel, D. : Reduction of neglected congenital dislocation of the hip in children over the age of six years. JBJS, 61-B : 1, 1979.

10. Klisic, P. : Open reduction with femoral shortening and pelvic osteotomy, in: Tachdjian, M. O., Congenital dislocation of the hip, pp : 417 - 427, Churchil Livingstone, New York, 1982.

11. Schoeneceker, P. L., Strecker, W. B. : Congenital dislocation of the hip in children : comparison of the effects of femoral shortening and of skeletal traction in treatment. JBJS, 66-A : 21, 1984.

12. Sherlock, D. A., Gibson, P. H., Benson, M. K. D. : Congenital subluxation of the hip. JBJS, 67-B : 390, 1985.

13. Şahin, İ. : İleri yaşlardaki (6 yaş ve daha yukarı) DKÇ'lı çocuklarda uyguladığımız cerrahi tedavi yöntemleri ve sonuçları. Uzmanlık tezi, İstanbul, 1988.

14. Tachdjian, M. O. : Congenital dislocation of the hip. Churchil Livingstone, New York, 1982.

15. Temuçin, B. O., Domaniç, Ü., Kökino, M., Çakmak, M. : DKÇ veya subluksasyonlara bağlı asetabupler displazinin tedavisinde Chiari medial deplasman osteotomisinin yeri ve önemi. Acta Orthopaedica Turcica, 14 : 1, 1980.

16. Turek, S. L. : Ortopedi ilkeleri ve uygulamaları, çev. Rıdvan Ege, cilt 1, Ankara, 1980.

Perthes Hastalığında Çevresel Faktörler

* Dr. Turgut Nedim KARAİSMAİLOĞLU ** Dr. Celal BAKİ *** Dr. Çetin ÖNDER

Gelişmekte olan femur üst ucunun dolaşım bozukluklarına ait hastalıklar, günümüzde ortopedi uzmanlarını uğraştıran konuların başında gelmektedir. Bu hastalıklardan biri olan ve ülkemizde sık rastlanılan Perthes hastalığı, çocukluk çağında görülen, femur üst ucunun aseptik nekrozu ile karakterize bir hastalıktır (1, 7, 20).

Perthes hastalığının 1910 yılında ilk tarifinden bu yana, bir çok araştırıcı hastalığın etyoloji ve patolojisini bulabilmek için çaba sarfetmiştir. Yapılan çalışmalarda, femur üst ucunda oluşan hadisenin epifiz nekrozu olduğu anlaşılmıştır. Bu nekrozu meydana getiren olaylar hakkında bir çok görüşler ileri sürülmüş ve etyolojik faktör bulunmaya çalışılmıştır (2, 3, 5, 8, 9, 10, 15, 20, 23).

İncelememizde genetik, çevresel ve diğer muhtemel predispozan faktörlerin, Perthes hastalığının etyolojisindeki rolleri araştırıldı. Bulunan sonuçlar literatürde ileri sürülen görüşlerle karşılaştırıldı.

BULGULAR :

Hastalığın en küçük başlangıç yaşı 1.5, en büyük başlangıç yaşı 14, ortalama başlangıç yaşı 6.69 yıl olarak tespit edildi. Hastaların 45 (% 83) i erkek, 9 (% 17) u kız idi. Vakaların 43 (% 80) ünün tek, 11 (% 20) inin her iki kalçasında Perthes hastalığı vardı. Çift taraflı vakaların 2 (% 4) si kız, 9 (17) u erkek idi. Tek taraflı vakaların hastalık 23 (% 54) ünün sağ, 20 (% 46) sinin sol kalçalarında idi (X^2: 0.74,SD : 1,$P > 0.05$)

TARTIŞMA :

Perthes hastalığının etyolojisinde, önceleri herediter geçiş gösteren dominant gen sorumlu tutulmuş, fakat yıllarla beraber görüşlerde değişmiştir. Son teoriler hastalığın etyolojisinde daha çok çevreye ait faktörlerin sorumlu olduğu yönündedir (17). Bunun yanında hastalığın etyolojisinden sorumlu daha pekçok sayıda predispozan faktör ortaya atılmış etyolojideki etkinlik dereceleri araştırılmaya çalışılmıştır (8, 10, 14, 23).

Doğu Karadeniz bölgesinde arazide çalışan çoğunlukla kadınlardır. Buna paralel olarak hastaların annelerinde, hamilelik döneminde geçirilmiş bir travma hikayesi sayılabilecek tarlada çalışma, sırtta yük taşıma hikayesine % 65 oranında rastladık. Sonuç olarak hamilelikte geçirilmiş bu travmanın bölgemizdeki Perthes hastalığı insidansını artırıcı bir etkisinin olabileceğini düşündük.

Birçok araştırmacı düşük sosyoekonomik şartlı çocuklarda hastalığın daha sık görüldüğünü, coğrafi dağılımın,aile mesleğinin ve çevre şartlarının hastalık insidansı üzerinde etkili olduklarını ileri sürmüşlerdir (18, 3). Çalışmamızdaki hastaların doğumlarının önemli bir kısmının diplomasız köy ebeleri tarafından yaptırılmış olduğu görüldü. Ayrıca hastalarda % 29.5 oranında kardeş ölüm hikayesi tespit edildi. Bu oran ülkemizdeki bebek ölüm hızı ile mukayese edilirse, Perthesli ailelerdeki bebek ölüm hızının ne kadar yüksek olduğu ortaya çıkar. Bebek ölüm hızı yüksek olan toplumlar ise sosyoekono-

* K. Ü. Tıp Fakültesi Ortopedi ve Travmatoloji Uzmanı.
** K. Ü. Tıp Fakültesi Ortopedi ve Travmatoloji Doçenti.
*** K. Ü. Tıp Fakültesi Ortopedi ve Travmatoloji Yrd. Doçenti

mik ve sosyokültürel yönden geri kalmış toplumlardır (6).

Hasta annelerinin % 98 inin, hasta babalarının % 63 ünün hiç okula gitmemiş veya ilk okulu bitirmiş olduğu tespit edilmiştir ($P < 0.05$). Hasta ailelerinin büyük bir kısmının gelir düzeylerinin orta veya düşük olduğu görüldü ($P < 0.05$). Ayrıca vakaların yaşadıkları bölgelerin genellikle fakir ve geri kalmış bölgeler oldukları dikkati çekmiştir. Yukarıda sayılan nedenlerle sosyoekonomik ve sosyokültürel düzeyleri düşük olan toplumlarda, Perthes hastalığının daha sık görüldüğü düşünüldü. Bu sonuç son yıllarda ortaya atılan «hastalığın etyolojisinde en önemli rolu çevre şartları oynar» görüşünü desteklemektedir (17). Perthes hastalığı ile bölgenin coğrafi şartları arasında anlamlı bir ilişki bulunamadı ($P > 0.05$ Tablo I, Tablo II).

TABLO I : Vakaların Yaşadıkları Bölgelerin Sahile Uzaklıklarına Göre Dağılımı

Sahile uzaklık (Km)	0-3	3-6	6-9	9 12	12-15	15-18	18-21	21 üzeri	Toplam
Vaka sayısı	14 (% 26)	3 (% 5)	3 (% 5)	8 (% 15)	9 (% 17)	6 (% 12)	6 (% 13)	4 (% 7)	54 (% 100)

r :-.31 S.D. : 6 t :-0.82 $P > 0.05$ (önemsiz)

TABLO II : Vakaların Yaşadıkları Bölgelerin Denizden Yüksekliklerine Göre Dağılımları

Yükseklik (m)	0-100	100-200	200-300	300-400	400 500	500-üzeri	Toplam
Vaka sayısı	14 (% 26)	7 (% 13)	10 (% 18)	10 (% 18)	7 (% 13)	6 (% 12)	54 (% 100)

2 : 0.72 S.D.: 4 t : -2.05 $P > 0.05$ (önemsiz)

Anne sütü emme süresi ile hastalık arasında anlamlı bir ilişki tespit edilmedi ($P > 0.05$). Bizden önce yapılan birçok çalışmada Perthes hastalığından önce geçirilmiş enfeksiyon, sinovit, travma hikayesine hastalarda yüksek oranda rastlanıldığı bildirilmiştir. Biz Fisher'e benzer şekilde Perthes hastalarında geçirilmiş travma, enfeksiyon, sinovit yönünden normal populasyondan farklı bir özellik tespit etmedik (8, 10, 11).

Kalıtımında Perthes hastalığında predispozan faktör olarak rol oynayabileceği ve ve bunların birinci derece yakınlarında hastalığın normal populasyondan daha sık görüldüğü bildirilmiştir. Fisher bazı genetik özelliklerin Perthes hastalığını oluşturan nedenlerin etkisini artırabileceğini, fakat bunun ne şekilde olduğunun bilinmediğini söylemiştir (10, 13, 14, 16, 17, 19, 22).

Araşatırmamızda önceki çalışmaların bazılarına benzer şekilde Perthesli ailelerdeki doğuştan kalça çıkığı ve Perthes hastalığı insidansını normal populasyondan yüksek bulduk (Tablo III) Hastaların yalnız kardeşlerinde Perthes hastalığı vardı. Eğer bu hastalıkta genetik faktörlerin rolu fazla olsaydı hastalık kardeşlerden çok indeks vakanın anne, baba ve çocuklarında görülmeli idi. Çünkü kardeşler ayni intrauterin ve ekstrauterin şartları paylaşırlar ve ortak çevre şartlarında yetişirler (10, 21). Bu nedenle son görüşlere uygun olarak, Perthes hastalığının etyolojisinde genetikten çok çevre şartlarının rol oynadığı sonucuna varıldı (17).

TABLO III : Vakaların Birinci Dereçe Yakınlarında Görülen Hastalıkların Dağılımı.

Hastalık adı	Vaka sayısı
Gelişme geriliği	2 (% 4)
Polikistik böbrek	1 (% 2)
Konjenital kalp hastalığı	1 (% 2)
Pnomokonyoz	1 (% 2)
Akciğer tbc.	1 (% 2)
Akciğer Ca.	2 (% 4)
Enürezis	2 (% 4)
Perthes hastalığı	4 (% 8)
DKÇ	2 (% 4)
Guatr	13 (% 23)
Toplam	29

K A Y N A K L A R :

1. Alparslan M. : Femur üst uç dolaşım bozukluğu patogenezi üzerine deneysel bir çalışma ve insan biopsi örnekleri ile karşılaştırma. Doçentlik tezi. Hacettepe Üniversitesi tıp fak. ort. ve trav. bilim dalı. Ankara, 4-17, 1981.
2. Barker D. J. P., Dixon E., Taylor J. E.: Perthes disease of the hip in three regions of England. J. Bone Joint Surg. 60-B: 478-480, 1978.
3. Burwell R. G. et al : Perthes disease an anthropometric study revealing impaired and disportionate growth. J Bone Joint Surg. 60-B 461-467, 1978.
4. Cameron J. M., Izatt M. M. : Legg-Calve-Perthes disease. Scot. Medi. Jour. 5 : 148-154, 1960.
5. Catterall A. : Legg-Calve-Perthes disease. Churcill Livingstone. Edinburgh London Melbourne and Newyork 1982, 4-7, 34-64.
6. Demirağ B. Çocuk sağlığı ve hastalıkları. Türkiye klinikleri yayınları. Ankara 1984, 2.
7. Ege R. ve arkadaşları : Ortopedi ilkeleri ve uygulamaları (Türek S. L.den çeviri). Yargıçoğlu matbaası 1980, 1146-1149.
8. Eroğlu M. : Legg-Calve-Perthes sendromu. III. Türkiye ortopedi ve travmatoloji kongre kitabı, 1973, 10-21.
9. Ferguson A. B. : Comparative pathology of Legg-Perthes disease and avascular necrosis with delination of the importance of the lateral viable segment. J. Bone Joint Surg. 57-A: 1023-1025, 1975.
10. Fisher R. L. : An epidemiological study of Legg-Perthes disease. J. Bone Joint surg. 57-A: 769-778, 1972.
11. Gledhill R. B., McIntyre J. M. : Transient Synovitis and Legg-Calve-Perthes disease. A comparative study. Canadian Medical Assoc. J. 100 : 311-320, 1969.
12. Gower W. E., Johnson R. C. : Legg-Perthes disease, long term follow up of thirty six patients. J. Bone Joint Surg. 53-A : 759-768, 1971.
13. Gray I. M., Lowry B., Renwick D. H. G.: Incidence and genetics of Legg-Perthes disease in British Colombia Evidence of polygenic determination. J. Medical Genetics 9 : 197-202, 1972.
14. Harper P. S., Brotherton B. J., Cochlin D.: Genetic risk in Perthes disease. Clinical Genetics 10 : 178-182, 1976.
15. Molloy M. K., MacMahon B. : Birth weight and Legg-Perthes disease. J. Bone Joint Surg. 49-A : 498-509, 1967.
16. Monty C. P. : Familial Perthes disease resembling multiple epiphysial dysplasia. J. Bone Joint Surg. 44-B : 565-568, 1962.
17. O'Sullivan M., O'Rourke S. K., MacAuley P. : Legg-Calve-Perthes disease in a family, genetic or environmental. Clin Orth. and Rel. Res. 199 : 179-181, 1985.
18. Purry N. A. : The incidence of Perthes disease in three population groups in the eastren cape region of South Africa. J. Bone Joint Surg. 64-A : 286-289, 1982.

19. Stilmann B. C. : Heredofamilial disturbance. J. Bone Joint Surg. 43-B : 7174, 1966.

20. Tachdjian M. O. : Pediatric orthopedics. Saunders Comp. 1972, 384-406.

21. Tayşi K., Say B. : Tıbbi genetik, Hacettepe üniversitesi yayınları 1975, 316-322.

22. Wansbrough R. M. et all : Coxa plana its genetic aspects and results of treatment with the long taylor walking caliper. J. Bone Joint Surg. 41-A : 135-146, 1959.

23. Wynne-Davies R., Gormley J. : The aetiology of Perthes disease. J. Bone Joint Surg. 60-B : 6-14, 1978.

Legg-Cal ve Perthes Hastalığında Abduksiyan-Ambulasyon Cihazı İle Tedavi Sonuçlarımız

* Dr. Ömer ŞARLAK ** Dr. Mustafa BAŞBOZKURT *** Dr. Sabri ATEŞALP
*** Dr. M. DOĞANCIOĞLU

Erken yaşlarda gelişen koksartrozun önemli sebeplerinden birisi de Legg-Calvé-Perthes hastalığıdır. İlk tanımlanmasının üzerinden yaklaşık 80 yıl geçmiş olmasına rağmen hastalığın etyopatogenezi gibi tedavisi de tartışmalıdır.

Başlangıçta tedavide uygulanan yöntemler kalça eklemi üzerindeki yükün kaldırılması esasına dayanmıştır. Ancak son yıllarda femur başı asetabular yuva derinliğine yerleştirilerek yük verilmesi düşüncesi ağırlık kazanmaya başlamıştır (1, 2, 6, 7).

Bu çalışmada abduksiyon - ambulasyon breysi ile tedavi ettiğimiz olgular ve sonuçları incelendi.

GEREÇ VE YÖNTEM :

1978-1988 yılları arasında GATA Ortopedi ve Travmatoloji A.B.D. ve Erzurum Mareşal Çakmak Askeri Hastanesi Ortopedi ve Travmatoloji Kliniğinde 44 olgunun Perthes hastalığına yakalanan 48 kalça eklemi abduksiyon-ambulasyon cihazı ile tedavi edilmiştir. Her iki kalça eklemi hastalığa yakalanan olgu sayısı 4'tür.

Olgulardan 41 hasta erkek, 3 hasta da kız çocuğudur. Belirti başlangıcında ortalama yaş 6 yıl 4 aydır. En küçük hasta 3, en büyük hasta ise 2 yaşındadır. Olguların ortalama takip süresi 5 yıl 10 aydır. En kısa takip süresi 2 yıl, en uzun takip süresi ise 9 yıl 7 aydır.

Tedavide Atlanta abduksiyon- ambulasyon cihazından faydalanılarak GATA Suni Aza Atölyesinde geliştirdiğimiz abduksiyon-ambulasyon breysi kullanıldı. Cihaz her iki kalça eklemini 70-80° abduksiyonda tutan, diz üstü metalik ayarlanabilir çubuk, her iki uyluğu kavrayan kösele ve metal destek ile bele bağlanan kemerden oluşmaktadır. Yürüme sırasında kalça eklemi fleksiyon ve ekstansiyonu sağlayan bu eklem seviyesinde ve metalik ara çubuğun uyluk desteği ile birleşme yerinde eklemleri vardır (Şekil-1) (8).

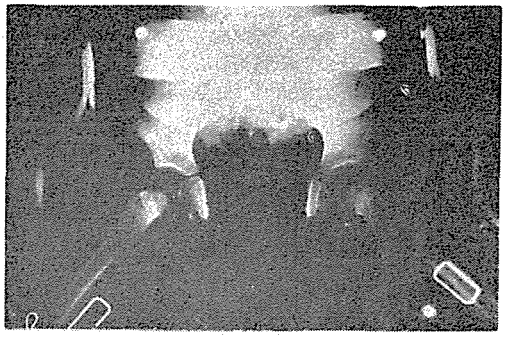

Şekil 1 : Abduksiyon-ambulasyon cihazının hastaya uygulanışı radyolojik görünümü

Breys uygulandıktan sonra femur başı ile asetabulum arasındaki uyum radyografik olarak kontrol edildi (Şekil - 1).

Breys uygulanmasına klinik ve radyolojik iyileşme bulguları görülünce son verildi. Ortalama breys uygulama süresi 14 ay olarak saptandı.

* G.A.T.A. As. Tıp Fak. Ort. ve Trav. A.B.D. Prof.
** G.A.T.A. As. Tıp Fak. Ort. ve Trav. A.B.D. Yrd. Doç.
*** G.A.T.A. As. Tıp Fak. Ort. ve Trav. A.B.D. Uzm. Öğr.

Şekil 2

BULGULAR :

Sonuçların değerlendirmesi klnik ve radyolojik olarak yapıldı. Klinik değerlendirme kalça eklemi hareketlerine göre saptandı. Radyolojik değerlendirmede femur başında yuvarlaklığının belirlenmesi Mose yöntemi ile yapıldı. Femur başındaki yassılaşma ve genişleme miktarı epifizeal ölçümlerle saptandı. Yine femur başının asetabular yuva içindeki uyum derecesi Wiberg'in CE açısı ile ölçüldü (4, 9).

Sonuçların genel değerlendirmesi Tablo 1 de gösterildi.

TABLO 1 : Pertes Hastalığında Abduksiyon-Ambulasyon Cihazı ile Tedavi Edilen Olguların Sonuçları

Sonuçlar	Sayı	%
İyi	29	60.4
Orta	11	22.9
Kötü	8	16.7
Toplam	48	100

Belirti başlangıcına göre değerlendirmede 6 yaş ve küçüklerde, 22 hastada iyi (% 45.7), 6 hastada orta (% 12.5) ve 2 hastada da kötü (% 4.2) sonuç elde edildi. 6 yaştan büyüklerde ise 7 hastada iyi (% 14.6), 5 hastada orta (% 10,4), 6 hastada da kötü (% 12.5) sonuç tesbit edildi.

Hastalığın başlangıcı ile tedavi başlangıcı arasında geçen süre 6 ay ve daha az olanlarda 23 olguda iyi (% 47.9), 8 olguda orta (% 16.6), 3 olguda kötü (% 6.3), 6 aydan fazla süre olanlarda ise 6 olguda iyi (% 12.5), 3 olguda orta (% 6.3), 5 olguda da kötü (% 10.4) sonuç elde edildi.

Catterall sınıflandırmasına göre grup I hastalarda, 9 olgudan tümünde iyi sonuç alındı (% 18.7). Grup II olgulardan 6 hastada iyi (% 12.5), 3 hastada orta (% 6.3), 1 hastada kötü sonuç (% 2.1) gözlendi. Grup III olgularda 12 iyi (% 25), 4 orta (% 8.3), 2 kötü (% 4.2), Grup IV olgularda ise 2 iyi (% 4.2), 4 orta (% 8.3), 5 kötü (% 10.4) sonuç tesbit edildi.

Risk bulgusu görülen olgularda 5 iyi (% 10.4), 4 orta (% 8.3), 5 kötü (% 10.4), risk bulgusu olmayan 24 olguda iyi (% 50), 7 olguda orta (% 14.6), 3 olguda kötü (% 6.3) sonuç saptandı.

TARTIŞMA ve SONUÇ :

Bu çalışmada abduksiyon-ambulasyon cihazı ile femur başı-asetabular uyum sağlandıktan sonra yük verilerek tedavi edilen 44 olgunun hastalığı yakalanan 48 kalça ekleminin sonuçları incelenmiştir. Amacımız; yöntemin femur başında oluşacak olan deformiteyi önlemedeki başarısı ile sonuca etkisi olduğu düşünülen faktörleri ortaya koymaktır.

Salter, domuz yavruları üzerinde yaptığı araştırmada, avasküler nekroz ve fragmantasyon döneminde femur başının yumuşadığını saptadı. Bunu biyolojik şekillenebilirlik olarak adlandırdı. Bu çalışmada, femur başının asetabular yuva derinliğine yerleştirilerek yük vermenin deformiteyi önlediği gösterildi (10).

Somerville, yalnız başına bası kuvvetlerinin oluşturmadığını öne sürdü. Ona göre subluksasyon olduğu zaman, asetabulum dış kenarı yumuşamış femur başının taşan bölümüne bası yaparak deformite oluşumuna yol açmaktaydı (11).

Stulberg ve arkadaşları, uzun süreli takipleri sonunda, uyum sağlanarak tedavi edilen hastalarda osteoartritin büyük ölçüde önlendiğini saptadılar (12).

Kelly ve Canale, 80 olgularını uyum sağlamayan askılı kayış ve koltuk değneği ile yük vermeksizin tedavi ettiler. Tedavi sonuçları (% 91) kabul edilebilir (% 80 iyi, % 11 orta), % 9 kötü idi (7).

Yük vermeden, fakat uyum sağlanarak tedavi serilerinden Brotherton ve McKibbin'in olgularında sonuçlar % 98 kabul edilebilir, % 2 kötü idi. Bu gruptaki hastalar uzun süreli yatak istirahati ile uyum pozisyonunda tedavi edildiler (2).

Harrison ve arkadaşları Birmingham splinti ile uyum sağlayarak, fakat yük vermeksizin tedavi ettikleri 213 olguluk serilerinde % 84 kabul edilebilir, % 16 kötü sonuç elde ettiler (5)

Radyolojik değerlendirmeye göre bizim olgularımızda % 83.3 kabul edilebilir (% 60.4 iyi, % 22.9) orta), % 16.7 kötü sonuç elde edildi.

Sonuçlar karşılaştırıldığında yük vermeksizin yapılan tedavi yöntemleri ile uyum sağladıktan sonra, yük verilerek uygulanan tedavi yöntemleri arasında önemli bir farklılık yoktu. Yük kaldırıcı tedavi yöntemleri, hastanın günlük hareketlerini büyük ölçüde kısıtlamaktaydı. Bu yöntemler uzun süreli bir tedavi uygulamasında pratik değildi.

Tedaviye erken başlanması sonuçları olumlu yönde etkiledi. Hastalığın ilk 6 ayında tedaviye başlanılan olgularda sonuçlar, gecikmiş olgulara göre daha iyi olarak saptandı. Elde ettiğimiz sonuçlar, Heikkinen ve Puranen ile Axer ve arkadaşlarının serileriyle benzerlik göstermekteydi (1, 6).

6 yaş ve daha küçük hastalarda sonuçlar 6 yaşın üzerindeki hastalara göre daha iyi olarak tesbit edildi. Femur başındaki nekrozun derecesi Catterall sınıflandırmasına göre saptandı. Bu sınıflandırmaya göre grup I olguların tümünde sonuçlar iyi idi. Kötü sonuçlar daha çok grup III ve IV olgularında gözlendi (3).

Risk bulgusu görülen olgularda sonuçlar bu bulguların olmadığı olgulara göre daha kötü idi.

Sonuç olarak :

1 — Perthes hastalığının tedavisinde yük azaltıcı yöntemlerin büyük bir üstünlüğü yoktu.

2 — Hastalığın sinovitis döneminde veya kalça eklemi hareket kısıtlılığı gelişmelerinde yatak istirahati ve traksiyon yararlı idi.

3 — Femur başının astabular yuva derinliğine yerleştirilerek yük vermenin deformiteyi önemli ölçüde engellediği görüldü.

4 — Konservatif tedavinin : Grup 1 olgularda, 6 yaşın altındaki hastalarda, risk bulgusu görülmeyen olgularla ve tedavide gecikilmiş olgularda yapılmasının daha uygun olacağı kanaatine varıldı.

5 — Yaş, tedaviye başlama zamanı, femur başındaki nekrozun derecesi ve risk bulgularının varlığı sonuç üzerinde etkiliydi.

K A Y N A K L A R :

1. Axer, A., Gershuni, D. H., Hendel, D., and Mirovski, Y. : İndications femoral osteotomy in Legg-Calvé-Perthes 'disease, Clin. Orthop. 150 : 78-87, 1980.
2. Brotherton, B. J., and McKibbin, B. : Perthes 'disease treated by prolonged recumbency and femoral head containtment : A long term apraisal, J. Bone Joint Surg. 59-B : 8-14, 1987.
3. Catterall, A. : The natural history of Perthes 'disease, J. Bone Joint Surg. 53-B : 37-53 1971.

4. Dickens, D. R. V., and Menelaus, M. B.: The assesment of prognosis in Perthes 'disease, J. Bone Joint Surg. 60-B : 189-194, 1978.

5. Harrison, M. H. M., Turner, M. H., and smith, D. N. : Perthes disease : Treatment with the Birmingham splint, J. Bone Joint Surg. 64-B : 3-11, 1982.

6. Heikkinen, E., and Puranen, J. : Evaluation of femoral osteotomy in treatment of Legg-Calvé-Perthes disease, Clin. Orthop. 150 : 60-68, 1980.

7. Kelly, F. B., Canale, S. T., and Jones, R. R. : Legg-Calvé-Perthes disease, Long term evaluation of non-containtment treatment, J. Bone Joint Surg. 62-A : 400-407, 1980.

8. King, E. W., Fisher, R. L., Gage, J. R. and Gossling, H. R. : Ambullation-abduction treatment in Legg-Calvé-Perthes disease Clin. Orthpo. 150 : 43-48, 1980.

9. Mose, K. : Metods of measuring of measuring in Legg-Calvé-Perthes disease with special regard to the prognosis, Clin. Orthop. 150 : 103-109, 1980.

10. Salter, R. B. : Experimental and clinical aspects of perthes 'disease. J. Bone Joint Surg 48-B : 393-394, 1966.

11. Somerville, E. W. : Perthes disease of hip, J. Bone Joint Surg. 53-B : 639-649, 1971.

12. Stulberg, S. D., Cooperman, D. R., and Wallensten, R. : The natural history of legg-Calvé-Perthes disease. J. Bone Joint Surg. 63-A : 1095-1108, 1981.

Chiari Osteotomisi Uyguladığımız Olgular ve Sonuçlarımız

* Dr. Nuri GÜLTEKİN ** Dr. Mehmet ALTINMAKAS *** Dr. Sabri ATEŞALP
**** Dr. Veçihi KIRDEMİR

Asetabular displazi, kalça subluksasyonu ve femur başı ile asetabulum arasındaki uyumsuzluklarda ağrı ve koksartroz gelişmesi kaçınılmazdır. Bu patolojileri taşıyan erişkinlerde cerrahi tedavinin amacı; kalçanın normal biyomekaniğini temin etmeye çalışmak, ağrıyı hafifletmek, koksartroz gelişmesini geciktirmek, ileride yapılacak bir total kalça protezi uygulaması için elverişli kemik yapıyı oluşturmak ve deformitenin daha fazla ilerlemesini önlemektir (6-8-2). Bunları sağlamak için bugüne kadar çeşitli cerrahi yöntemler yayınlanamıştır (3,4,5,9,11).

Chiari'nin uyguladığı orijinal pelvik osteotomi bugüne kadar birçok otör tarafından uygulanmış ve çeşitli modifikasyonları geliştirilmiştir (2, 6, 7, 8).

Literatüre baktığımızda tedavi edilmemiş Doğuştan Kalça Çıkıklı erişkinlerde en çok uygulanan yöntemlerden biri de Chiari osteotomisidir.

Endikasyonları (1, 6, 8, 13) :

1 — Erişkin ve genç erişkinlerde intertrokanterik osteotomi ile santralize edilemiyen asetabuler displaziler.

2 — Asetabuler displaziye bağlı subluksasyon.

3 — Ağrılı, artrozik değişiklikler olmayan, hareketleri normal, sublukse, asetabuler displaziler.

4 — Hiç tedavi görmemiş 4-6 yaşında veya daha yaşlılarda doğuştan subluksasyonlar.

5 — Nöromusküler dengesizlik nedeniyle önceki femoral ve pelvik girişimlerin yetersiz kaldığı ağrısız, anstabil kalçalar,

6 — Osteoartritli asetabuler displaziler,

7 — 4 yaş üzerindeki tedavi görmemiş hastalarda açık veya kapalı reduksiyondan hemen sonra,

8 — Semptomların ilerleyici ve konservatif tedaviye dirençli olması,

9 — D.K.Ç. tedavisinde avasküler nekroz gelişen olgularda,

10 — Perthes'te Koksa Magna nedeniyle,

GEREÇ VE YÖNTEM :

1980 — 1988 yılları arasında GATA Ort. ve Trav. Ana Bilim Dalı'nda 23 olgunun 29 kalçasına Chiari osteotomisi uygulandı. 6 olgu iki taraflı idi. Olguların 11'i kadın, 12,si erkekti. Bütün olgularda kliniğimize başvurma nedeni uzun süreden beri devam eden ve yürüyünce veya fazla ayakta durunca ortaya çıkan ağrı idi. Ameliyat öncesi tanı asetabuler displazi idi. En genç olgu 12, en yaşlısı 36 olmak üzere yaş ortalaması 22,5 tir. Ortalama izleme süresi 11 aydır. Tek taraflı 4, iki taraflı bir olguda derotasyon varizasyon osteotomisi uygulandı. Hiçbiri önceden tedavi görmemişti.

Cerrahi Teknik : Hasta normal ameliyat masasına sırtüstü yatırılır. Ameliyat edilecek kalçanın altına ince bir yastık konur.

* G.A.T.A. As. Tıp. Fak. Ort. ve Trav. A.B.D. Doç. Dr.
** G.A.T.A. As. Tıp. Fak. Ort. ve Trav. A.B.D. Yrd. Doç. Dr.
*** G.A.T.A. As. Tıp. Fak. Ort. ve Trav. A.B.D. Uz. Öğr.
**** G.A.T.A. As. Tıp. Fak. Ort. ve Trav. A.B.D. Uz. Öğr.

Modifiye Smith-Petersen insizyonu ile girilir (Şekil - 1).

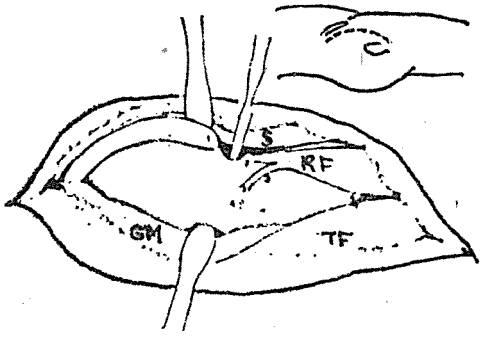

Şekil 1 :Chiari osteotomisi için anterolateral insizyon ve ekspojur (Fernandez'den).

İliak kemik boyunca medial ve laterale dokular ayrılır. Siyatik çentiği, kapsül ve iliumun medial kenarı ortaya çıkarılır. Bacağa traksiyon uygulanarak kapsül hafif distale sıyrılır. Osteotomi hattını belirlemek için, mediale ve yukarıya doğru 6.10° açıda bir kirschner teli geçirilerek radyolojik kontrol yapılır (Şekil - 2 ve 3). Osteotomi gigli testeresi ile yapılır. Osteotomiden sonra proksimal kısım laterale, distal parça mediale çekilerek çatı oluşturulur. Osteotomi 2 Kirschner teli veya vida ile tesbit edilir.

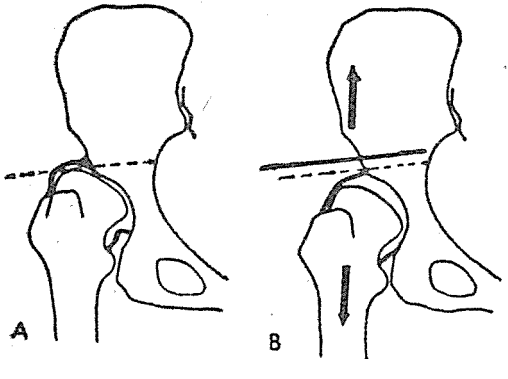

Şekil 2: Osteotomi hattının doğru belirlenmesi için kapsülün distale sıyrılarak klavuz telle osteotomi yönünün belirlenmesi. Kesik çizgi osteotomi hattını gösteriyor.

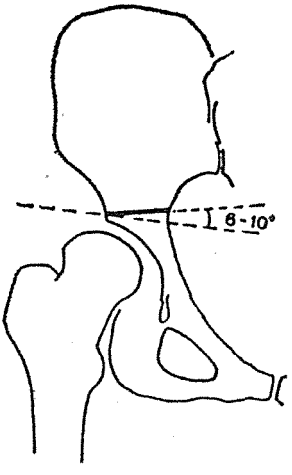

Şekil 3 : Osteotomi açısı ve yönü (Fernandez'den).

Hemowas diren yerleştirilerek kapatılır. 2 ay süre ile mini Hipspica alçı uygulanır. Sonunda alçı çıkarılarak koltuk değneği ile kısmi ağırlık verilmeye başlanır. 12 hafta sonunda alçı çıkarılarak koltuk değneği ile kısmi ağırlık verilmeye başlanır. 12 hafta sonunda koltuk değneği atılır.

SONUÇ :

Olguların ikisi hariç hepsinde ağrıda belirgin azalma ve kaybolma gözlendi. Osteotomi ile kalça hareketlerinde herhangi bir azalma görülmedi. Bütün olgularda 3 ayda tam kaynama ve mobilizasyon sağlandı. Yalnız femoral osteotmi yapılan olgularda bu süre bir iki ay uzadı.

Olguların değerlendirmesi ön arka pozisyondaki kalça grafilerine göre yapıldı (8, 10).

Radyolojik ölçümler ve alınan sonuçlar Tablo - 1'de gösterilmiştir.

Komplikasyon olarak olguda yüzeyel cilt enfeksiyonu; 3 olguda osteotomi seviyesi ve osteotomi açısı ile ilgili teknik hatalar gözlenmiştir.

TABLO 1 : Olgularımızın Radyolojik Değerlendirilmesi

ÖLÇÜMLER	Pre. Op. Ortalama	Post. Op. Ortalama
Asetabulum üzerindeki osteotomi seviyesi	—	6 mm.
Osteotomi açısı	—	16°
Medial displasman	—	% 38
Asetabuler kaplanma	% 56	% 84
CE açısı	— 3°	24°
Asetabuler açı	57°	42°
Asetabuler derinlik	% 16,7	% 26,8
Eklem aralığı-Incongruity	4 mm.	4 mm.
Lateral subluksasyon*	12 mm.	12 mm.
Shenton çizgisinde kırılma	15 mm.	15 mm.
Femur başı yuvarlaklığı	8 mm.	7 mm.
Femur başı büyüklük farakı (%)*	% 4	% 4

* Yalnız tek taraflı olgularda ölçülür.

TARTIŞMA :

Chiari medial displasman osteotomisi ile olguların % 52 ile % 95'inde ağrıda belirgin azalma olduğu bildirilmiştir (12).

İleri derecedeki anteversiyon, femur başının anormal varus veya valgusu önceden veya aynı seansta düzeltilmelidir. Asetabulumun yetersiz olduğu durumlarda femur başına etkili bir destek yalnız Chiari osteotomisi ile sağlanabilir. Osteotomi daha ileride yapılacak total kalça protezini kolaylaştıracaktır (14).

Yürüyüş sıklıkla düzelmektedir.

Birçok olguda vaginal doğum engellenmemiştir. İki taraflı olgularda % 50 ile % 100 arasında seksiyo uygulanmıştır.

Hastaların çoğunda ağrıyı ortadan kaldırmaktadır. Ağrının tam kaybolması iki yıl kadar sürebilir. Semptomsuz dönem pek çok olguda 18 yıl kadar sürmektedir (8).

Osteotomi seviyesi ve osteotomi açısı sonuca etkili iki önemli teknik özelliktir.

Osteotomi kalça hareketlerini etkilememektedir.

Chiari osteotomisi; asetabuler displazili gençlerde ve erişkinlerde artrozik değişiklikler olsa bile artrodeze ve total kalça protezine iyi bir alternatiftir.

KAYNAKLAR :

1. Beaty, J. H. : Congenital anomalies of hip and pelvis. Campbell's operative Orthopaedics (Ed : A. H. Crenshaw) Vol. 4 The C. V. Mosby Co. St. Louis, Washington D. C., Toronto. 1987.
2. Betz, R. R., Kumar, S. J., Palmer, C. T., MacEwen, G. D. : Chiari Pelvic Osteotomu in Children and young Adults. J. Bone and Joint Surg. 70-A : 182-191. 1988.
3. Chiari K. Ergebnisse mit der Beckenosteotomic als Pfannendachplastik. Z. Orthop. 1955 : 87 : 14-26.
4. Colonna, P. C. : Capsular arthroplasty for congenital dislocation of the hip : Indications and technique. J. Bone Joint Surg. 47A : 437, 1965.

5. Eyre-Brook, A. L., Jones, D. A., and Harris, F. C. : Pemberton's acetabuloplasty for congenital dislocation or subluxation of the hip. J. Bone Joint Surg. 60B : 18, 1978.

6. Fernandez, D. L, Isler, B., Müller, M. E. Chiari's osteotomy. Clin. Orthop. 185 : 53-58. 1984.

7. Fortune, W. P. : Hip osteotomies, Surgery of the musculoskeletal system. Ed. : C. M. Evarts. Vol. 3. Churchill Livingstone. NewYork 1983. p. : 6 : 31-6 : 55.

8. Hogh, J. Macnicol, M. F. : The Chiari pelvic osteotomy. J. Bone and Joint Surg. 69-B : 365-373. 1987.

9. Kasser, J. R. Bowen, J. R., and MacEwen, G. D. Varus derotation osteotomy in the treatment of persistent dysplasia in congenital dislocation of the hip J. Bone Joint Surg. 67A : 195, 1985.

10. Klaue, K., Wallin, A., anz, R. : CT evaluation of Coverage and Congreency of the Hip Prior to osteotomy. Clin. Orthop. 232 : 5-25, 1988.

11. Klisic, P., and Jankovic, L. : Combined procedure of open reduction and shortening of the femur in treatment of congenital dislocation of the hips in older children Clin. Orthop. 119 : 60, 1976.

12. MacEwen, G. D. : Treatment of Congenital Dislocation of the Hip in Older Children. Clin. Orthop. 225 : 86-92, 1987.

13. Moll FK. Jr. Capsular change following Chiari innominate osteotomy J. Pediatr Orthop. 1982; 2 (5) : 573-6.

14. Şarlak, Ö., E., Altınmakas, M. Başbozkurt, M. : Doğuştan Kalça Çıkığı ve Displazisi Olgularında Total Kalça Protezi Uygulanması. G.A.T.A. Bülteni. Vol. 31. No. 1, S : 1-10, 1989.

Legg-Calve Perthes Hastalığında Varizasyon Derotazyon Osteotomisi

* Dr. Rebii KURULTAY ** Dr. Sedat GER *** Dr. Tufan CANSEVEN

MATERYAL ve METOD :

1982-1987 yıllar arasında S.S.Y.B. İzmir Dr. Behçet Uz Çocuk Hastanesi ortopedi ve travmatoloji kliniğinde Perthes hastalığı teşhis edilen 165 hastanın 173 kalçası konservatif ve cerrahi yöntemlerle tedavi edildi. Bu 173 kalçanın 23 tanesine varizasyon derotasyon osteotomisi uygulandı.

Varizasyon derotasyon osteotomisi yapılan 22 hastamızın 23 kalçası çalışmamızın malzemesini oluşturmaktadır. Bunlardan sadece bir vakamızda bilateral tutulma vardı.

Vakalarımızın 20 tanesi erkek (% 90.01), 2 taneside beyan (% 9.09) hasta idi. Ameliyat edilen hastalarımızın en küçüğü 5 yaşında, en büyüğü ise 11 yaşında idi Ortalama yaş erkeklerde 7.6, kızlarda ise 7.2 idi. Hastaların yaş ortalaması ise 7.5 idi.

Hastalarımız tedaviden ortalama 2 yıl sonra klinik ve radyolojik kontrolleri yapılmak üzere mektup ile çağrıldılar. 22 vakanın 17 tanesi son kontrole geldi. 5 vaka ise son kontrol öncesi klinik ve radyolojik bulgularına göre değerlendirildi. Vakalarımızın ortalama takip süresi 36 aydır.

Varizasyon derotasyon osteotomisi uygulanan 22 hastanın 18 tanesine intertrokanterik, 5 tanesine subtrokanterik osteotomi uygulandı. İntertrokanterik osteotomi uygulanan 18 hastanın 16'sı (% 68.5) erkek, 2'si (% 9) beyan idi. Subtrokanterik osteotomi yapılan 5 hasta (% 22.5) ise erkekti.

Hastalarımızın preoperatif hazırlık döneminde kalça ve dizlerinin ağrı durumu ve yürüyüşleri izlendi, alt ekstremite uzunluk ölçümleri yapıldı ve atrofi miktarı belirlendi. Radyolojik olarak pelvisin nötralde A-P, abdüksiyon ve iç rotasyonda A-P ve Löewenstein pozisyonunda grafileri çekildi.

Ayrıca anteversiyon ölçümleri yapıldı. Çekilen grafilerden vakalarımızın risk faktörleri sayısı ve Catterall sınıflandırılması da yapıldı.

Ameliyat öncesi hastalara ortalama 2 hafta süre ile yumuşak doku traksiyonu uygulandı. Ameliyat sonrası dönemde hastalar 6 hafta PPA'da tutuldular. Alçıdan çıkarıldıktan sonra 2 ay kadar Dennis-Browne abdüksiyon ateli kullandılar.

Vakalarımızın postoperatif radyolojik klinik değerlendirilmesi Heikkinen ve arkadaşlarının kullandığı kriterlere göre yapıldı. (8).

SONUÇLAR :

22 hastamızın 23 kalçasında yapılan postoperatif değerlendirme sonucu 11 vaka (% 47.8) başarılı, 8 vaka (% 34.8) kabul edilebilir ve 4 vaka (% 17.4) başarısız olarak değerlendirildi.

Perthes hastalığına yakalanma yaşı dikkate alındığında; 7 yaşından küçük 6 hastanın 7 kalçasından 5'nin (% 71.5) başarılı, birinin (% 14.75) kabul edilebilir ve birininde (% 14.75) başarısız olduğu bulundu. 7 ile 9 yaş arasındaki 12 hastanın ise; 6'nın (% 50) başarılı, 5'nin (% 41.6 kabul edilebilir ve birinin (% 8.3) ise başarısız olduğu görüldü. 10 yaş ve üzerinde olan 4 astada ise hiç başarılı vaka yoktu. Bu hastalardan ikisinde (% 50) başarısız sonuçlar alınmıştır.

* Dr. Behçet Uz Çocuk Hastanesi Ortopedi ve Travmatoloji Kliniği Şefi
** Dr. Behçet Uz Çocuk Hastanesi Ortopedi ve Travmatoloji Kliniği
*** Menemen Devlet Hastanesi Ortopedi ve Travmatoloji Uzmanı.

Perthes hastalığının patolojik safhaları gözönüne alınarak yapılan değerlendirmede; nekroz safhasında ki 66 vakadan 3'de başarılı, 3'de kabul edilebilir sonuç alınmıştır. Fragmantasyon safhasında bulunan 12 vakadan 7'de başarılı, 3'de kabul edilebilir ve 2'de de başarısız sonuçlar alınmıştır.

Ameliyat öncesi çekilen grafilerde ki Catterall grubu gözönüne alındığında Grub II'de bulunan 5 vakadan; 2'de başarılı, 2'de kabul edilebilir ve birinde ise başarısız sonuç alınmıştır. Grub I ve IV'de bulunan vakalara cerrahi endikasyon konulmadığından çalışmaya dahil edilmemişlerdir.

Ameliyat öncesi tespit edilen radyolojik femur başı risk faktör sayısına göre yapılan değerlendirmeler sonucunda; 2 risk faktörü taşıyan 2 vakada % 100 başarılı sonuç alınmıştır. 3 risk faktörü taşıyan 18 vakadan 7 de başarılı, 8'de kabul edilebilir, 3'de ise başarısız sonuç; alınmıştır. 4 risk faktörü taşıyan 3 vakadan; 2'de başarılı birinde ise başarısız sonuç alınmıştır.

TARTIŞMA :

Çocukluk çağı ortopedik hastalıkların en önemlilerinden biri olan Perthes hastalığı etyolojisinin henüz karanlıkta olmasının yanında tedavi yöntemleri yönünden de tartışmalara çok açık durumdadır. Ancak son zamanlarda gerek tedavi süresinin kısaltılmasına olan katkısı gereksede daha yüksek başarı oranlarının elde edildiği görülerek cerrahi tedaviye olan eğilimde artma gözlenmektedir. Konservatif tedavinin hastayı uzun süreler hareketsiz kılmasına veya en azından günlük olağan aktivitelerine engel olmasına karşın düşük başarı oranları sağladığı literatürde gösterilmiştir. (13, 6, 12).

Perthes hastalığının cerrahi tedavisinde temelde iki yöntem söz konusudur : Pelvik osteotomi ve intertrokanterik veya subtrokanterik olmak üzere proksimal femoral osteotomi.

Salter kendi adıyla anılan pelvik osteotomiyi uyguladığı hastalarda % 94 başarılı sonuç aldığını bildirmiştir (14). Fakat Klisic ise kalçada subluksasyon geliştiği durumlarda yapılacak pelvik osteotominin femur başına etki eden biomekanik güçleri olumsuz yönde değiştireceğini söyliyerek bunu önermemektedir (9) Ayrıca pelvik osteotominin femur başı üzerine etkiyen basıncı arttırdığını gösteren yayınlarda (4, 11) pelvik osteotomi hakkında soru işaretleri yaratmıştır.

Patolojik sürecin geçtiği yer olan femur başı epifizine daha yakın bir yerden müdahale şansı tanıması açısından femoral osteotomi daha fazla taraftar toplamaıştır. Suramo ve arkadaşları (15) ile Heikkinen grubu (7) varizasyon derotasyon osteotomisi sonrası femur üst ucunda ki venöz konjesyonun giderildiğini araştırmalarında göstermişlerdir.

Bunun yanında femoral osteotominin teknik olarak pelvik osteotomiden daha kolay olması tercih edilme sebeblerinden birisidir.

Vakalarımızın sonuçlarının literatürde bulunan benzer çalışmalar ile karşılaştırılmasının yapıldığında yaklaşık aynı başarı oranlarına ulaştığımızı bulduk (1, 10, 16).

Bu çalışmanın ve konu ile ilgili diğer çalışmaların ışığında varizasyon derotasyon osteotomisinin; 9 yaşına kadar olan, nekroz sahfasında ve Catterall II ve III grubunda ki Perthesli çocukların tedavisinde seçkin bir yöntem olduğunu söyliyebiliriz.

K A Y N A K L A R :

1. Axer, A., Gershunu, D. H., Hendell, D.: The indications for femoral osteotomy in Perthes disease, J. B. J. S., 58B, 78, 1976.
2. Catterall, A. and Lloyd Roberts : LCPD, London medical division of Longman Group Ltd. 9 : 11-17, 1978.
3. Catterall, A. The natural history of Perthes disease, J. B. J. S. 53B : 37, 1971.
4. Cotler, J. M. : The surgical approach to LCPD, Proceedings of the first international symposium on LSPD, 162, 1977.

5. Edmonson, S. Campbell's operative orth., p. 1222, The C. V. Mosby Co. St Louis, 1987.

6. Edward, W. King, R. L. Fisher, J. R. Gage and H. R. Grosling, Ambulation abduction treatment in Perthes disease, Clin. Ort., 150, p. 88, 1980.

7. Heikinen, E., Puranen, J. and Suramo, I. : The effect of intertrocanteric osteotomy on the venous drainage of the femoral neck in Perthes disease, J. B. J. S. 65B : 418, 1974.

8. Heikkinen, E., Puranen, J. : Evaulaticn of femoral osteotomy in the treatment of LCPD., Clin. Ort. 150 : 60, 1980.

9. Klisic, P. Treatment of Perthes disease in older children, J. B. J. S., 65B : 405, 1974.

10. Laurent, L. E. and Poussa, M. : Intertrochanteric varus osteotomy in the treatment of Perthes disease. Clin. ort. 150: 73, 1980.

11. Lloyd-roberts, G. C., Catterall, A. and Salamon, P. B. : A controlled study of the indications for the results of femoral osteotomy in Perthes disease, J. B. J. S., 58B : 31, 1976.

12. L. F. Jani and W. Dick : Results of three different therapeutic groups in Perthes disease, Clin. Ort., 150, p. 43, 1980.

13. Meyer, J. : Legg Calve Perthes disease, Acta Ort. Scand., Copenhagen 1977, p. 22.

14. Salter, B. R. LCPD; The scientific basis for the methods of treatment and their indications. Clin. Ort., 150 : 8-11, 1980.

15. Suramo, I., Puranen, J., Heikkinen E. and Vuorinen, P. : Disturbed patterns of venous drainage of the femoral neck in Perthes disease, J. B. J. S. 56B : 448, 1974

16. Tudisco, C., Uppolito, E.: The long term prognosis of unilateral Perthes disease J. B. J. S. 69B : 243, 1987.

Dev Soliter Ekzostoz

* Dr. Hüseyin BAYRAM ** Dr. Özcan YILMAZ ** Dr. Mehmet YOSUNKAYA
** Dr. Emre TOĞRUL

Ekzostoz, genel olarak büyüme çağında ortaya çıkıp büyüme plağı kapandıktan sonra büyümesi duran, en fazla olarak 10 cm çapa ulaşabilen benign bir kemik tümörüdür (2, 6). Bu tebliğde orta yaş grubunda farkedilerek alışılmamış boyutlara ulaşan dev ekzostozlu bir olgu sunulacaktır.

Olgu : C. T. 46 y. Erkek hasta.

Sağ kalçasında gittikçe büyüyen, şişlik yakınması ile kliniğimize başvuran hastanın öyküsünden ilk kez 22 sene evvel sağ kalçasının arka bölümünde küçük sert bir şişlik farkettiği, bu şişliğin gittikçe büyüyerek 10 sene öncesinde dışardan belirgin hale geldiği, son 5 senedir ise büyümesi daha hızlı arttığı, başkaları tarafından da fakedilir bir boyuta ulaştığı öğrenildi. Ağrı ve hareket kısıtlaması yakınması yoktu.

Fizik muayenesinde sağ ilium arkasında iliuma fikse üzerindeki cilde yapışıklık göstermeyen 15x20 cm lik ağrısız sert kitle palpe ediliyordu. Kalça hareketleri normaldi. Diğer sistemlerin muayenesinde özellik yoktu. Pelvis grafisinde sağ ilium arkasına lokalize yaklaşık 20x15 cm boyutlarında düzensiz görünümlü kalsifiye odaklar gösteren dansite artımı görülüyordu. Yan grafide kitlenin posteriore yumuşak doku içerisine doğru ilerlediği izleniyordu. (Resim 1-2)

Kan biyokimyası normaldi.

Kemik sintigrafisinde sadece sağ ilium üzerinde fazla reaktif madde tutulumu saptandı.

Genel anestezi altında yüzüstü pozisyonda ameliyata alınan hastanın kitle üzerinden yapılan insizyonla ur kitlesi ortaya çıkarıldı.

Resim : 1

* Çukurova Üniv. Tıp Fak. Ortopedi ve Trav. ABD. Doçenti
** Çukurova Üniv. Tıp Fak. Ortopedi ve Trav. A.B.D. Araş. Görevlisi

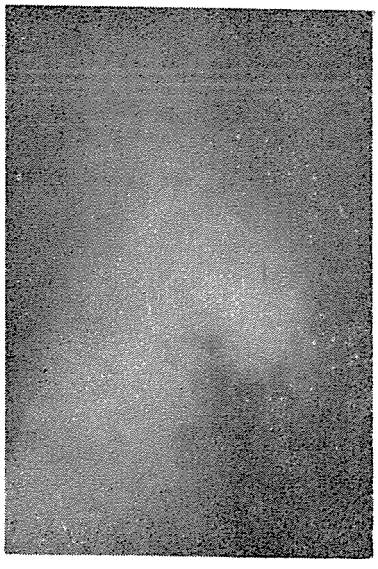

Resim : 2

19x15 cm boyutlarındaki lobulasyon gösteren kitle, geniş bir tabanla iliuma tutunmuştu ve üzeri düzgün bir kıkırdak tabaka ile kaplanmıştı. Kitle parçalara ayrılarak çıkarıldı. Ameliyat sahasına hemovak yerleştirilip tabakalar kapatılarak baskılı sargı uygulandı. Postoperatif devre komplikasyonsuz seyreden hasta şifa ile taburcu edildi. (Resim 3)

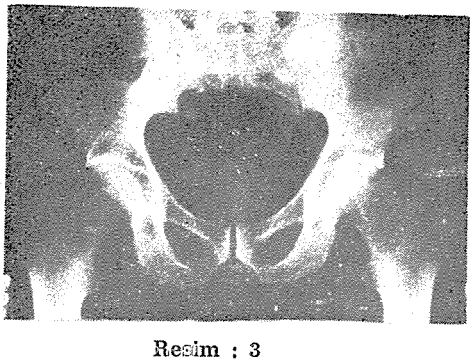

Resim : 3

Kitlenin boyutları 19x15x11 cm, ağırlığı 1540 gr. idi. Kitlenin histopatolojik incelemesi osteokondrom olarak rapor edildi. (Resim 4)

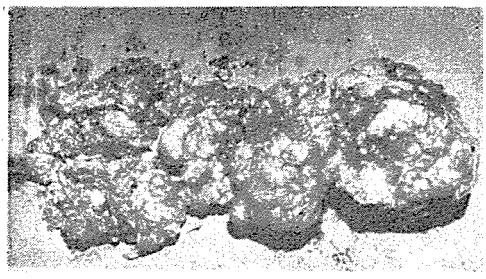

Resim : 4

TARIŞMA :

Ekzostoz, büyüme çağında ortaya çıkan, epifiz plağı kapanana kadar büyümeye devam eden, sıklıkla uzun kemiklerin metafizlerine yerleşen benign bir kemik tümörüdür (2, 6). En fazla olarak 10 cm çapa kadar büyüdüğü belirtilmektedir (3, 4). Rosai (5), Spjut ve arkadaşları (6), olgularındaki tümörlerin en büyüğünün 8,5 cm çaplı olduğunu bildirmişlerdir. Bayram (1), 10x12x 13 cm ve 9x10x17 cm boyutlarında iki ekzostozları olan büyüme çağını henüz tamamlamış iki olgu yayınlamış ve bu tümörlerin ağırlıklarının 560 gr ve 650 gr olduğunu bildirmiştir. Bizim tebliğ ettiğimiz olguda tümör büyüme çağı bittikten sonra belirginleşip büyümüş ve 19x15x11 cm boyutlara ulaşmıştı. Ağırlığı ise 1540 gr idi. Büyüme tamamlandıktan sonra ekzostoz büyüme malignensi lehine bir bulgu olmasına rağmen bizim olgumuzdan çıkan tümörün histopatoloçik değerlendirmesinde malignensiye rastlanılmamıştır.

Literatür taramasında olgumuzdaki boyutlara ve ağırlığa ulaşmış soliter ekzostoz olgusuna rastlanılmamıştır.

KAYNAKLAR :

1. Bayram H. : Dev ekzostozlu iki olgu. Ç. Ü. Tıp Fak. Der. 10 :42-45, 1985.
2. Dahlin DC : Bone Tumors, 3rd ed. Charles C. Thomas Publisher, Springfield illinois, 1978, p : 17.

3. Jaffe, HL. : Tumors and Tumorous Conclition of the Bones and Joints. Lea-Febier philadelphia - 1968, p : 143.
erphiladelphia-1968, p : 143.

4. Linchtenstein, L : Bone Tumors. 5th ed. The C. V. Mosby Company, Saint Louis, 1977, p : 17.

5. Rosai, J : Ackerman's Surgical Pathology. 6the ed. The C. V. Mosby Comp. St. Louis-Toronto-London, 1981, p : 1338.

6. Spjut, HJ, et all : Tumors of Bone and Cartilage. 2nd series, Fasc. 5. Armed Forces İnstitute of Pathology, Washington, 1981, p : 59.

Radius Alt Ucuna Yerleşmiş Giant-Cell Tümörün Cerrahi Tedavisi ve Sonucu

* Dr. Müjdat ENGİNSU

Genç erişkinlerin uzun kemiklerinin epifizometafizer bölgesinde yerleşen tümör büyük sıklıkla Giant-cell tümördür. Bu tümörler total kemik tümörlerinin yaklaşık % 5'i kadardır. Bayanlarda 3/2 oranında fazla görülür. En büyük özelliği 20 yaş üzerinde görülmesidir, 3. dekatta pik tarzında yükselme gösterir, fakat iskelet gelişmesini tamamlamamış (fizleri açık olan) kişilerde de sıkça görüldüğü bildirilmiştir (1, 3). En sık yerleştiği bölge femurun distali, tibianın proksimali (% 50) ve radiusun distalindeki epifizometafizer (% 8) bölgedir. Bu yerleşim Radyolojik teşhisi kolaylaştıran spesifik karakteristik bulgudur (1, 3, 10, 13, 14, 16).

Giant-cell tümörün tedavisinde, küretaj ve greftleme ameliyatlarının iyi sonuç vermediği, nüks oranının % 50-60 olduğu bildirilmiştir (1, 2, 3, 4, 5, 6, 10, 16). Yapılan bazı çalışmalarda, ionize olmuş 55002 radlık radyasyonla 5-6 haftalık tedavi ile lezyonların kontrol altına alındığı iddia edilmiştir (14). Marcove ve arkadaşları ise lokal ölüm sağlamak amacıyla lezyonlar içerisine likit nitrojen enjekte etmeyi önermişlerdir (15).

Birçok yazara göre (1, 2, 3, 4, 7, 8, 9), giant-cell tümörün en iyi tedavisi reaktif dokunun sınırından kemiğin ekstraperiostal total rezeksiyonudur.

Radius alt ucuna yerleşmiş olan giant-cell tümörlerin tedavi amacıyla total rezeksiyonu, el bileği ve elin fonksiyonlarında sorunlara yol açar. Anatomik olarak radius alt ucu el bileğinin esas yapısıdır, bu nedenle rezeksiyondan sonra ortaya çıkan kemik doku defektinin doldurulması ve el bileği ekleminin rekonstrüksiyonu gerekir. Bu rekonstrüksiyon amacıyla protezler (1, 11, 13), rezeksiyon-artrodez (2, 4, 13), rezeksiyon-allogreft (1, 5, 13, 16) rezeksiyon-otogreft (1, 2, 6, 7, 8, 9, 12) yöntemleri kullanılmıştır.

GEREÇ ve YÖNTEM :

Teknik-El bilek ve ön kola dorsal longitudinal insizyonla girildi. Brachioradial ve ekstansor tendonlar arasından radius cismine ulaşıldı. Biopsi yapılmaksızın; daha önceden planlanan seviyeden osteotomi yapıldı ve rezeksiyon uygulandı. Oluşan kemik doku defektinin boyu ölçüldü ve bundan yaklaşık 1 cm daha uzun olmak üzere fibula cisminden greft alındı. Alınan greft, radiusun distal ve proksimal fragmanları arasına uygun pozisyonda yerleştirildikten sonra 1 adet kirschner teli ile tesbit edildi. Alana hemovak dren (negatif basınçlı dren) konulduktan sonra yara kapatıldı ve posterior alçı atel yapıldı. Greftin alındığı alt ekstremiteye diz altı posterior alçı atel yapıldı.

Post-op 15. günde dikişler alındı. Greftte yer değiştirme olup olmadığını kontrol etmek için grafi çekildi ve dirsek üstü alçı tespiti yapıldı. Alt ekstremitede fibulada minimal forme kallus dokusu görüldü ve burada dirsek altı alçı atele devam edildi. Post-op 45. günde yapılan kontrolde greftin proksimalinde kallusun oluştuğu, alt uçta ise minimal bir kal dokusu olduğu görüldü. Hastaya dirsek altı alçı tespiti yapıldı. Post-op. 4. ayda greftin proksimal ve distalinde kaynamanın tam olduğu saptandı. Kullanılan kirschner teli çıkartıldı. El bileği fonksiyonlarının kazanılması için egzersizler önerildi.

* İnegöl Devlet Hastanesi Ortop. Travm. Uzmanı

15 gün sonra yapılan kontrolde el bileği dorsal-palmar fleksiyonu-30°-20°; radial deviasyonu-25°, ulnar devisyonu-15° idi. Eğzersizlere devam etmesi önerildi. 6 ay sonra yapılan kontrolde el bileği dorsal ve palmar fleksiyonu-45°-45°, radial deviasyonu, 45°, ulnar deviasyonu-40° olarak bulundu. Sonuç çok iyi olarak değerlendirildi.

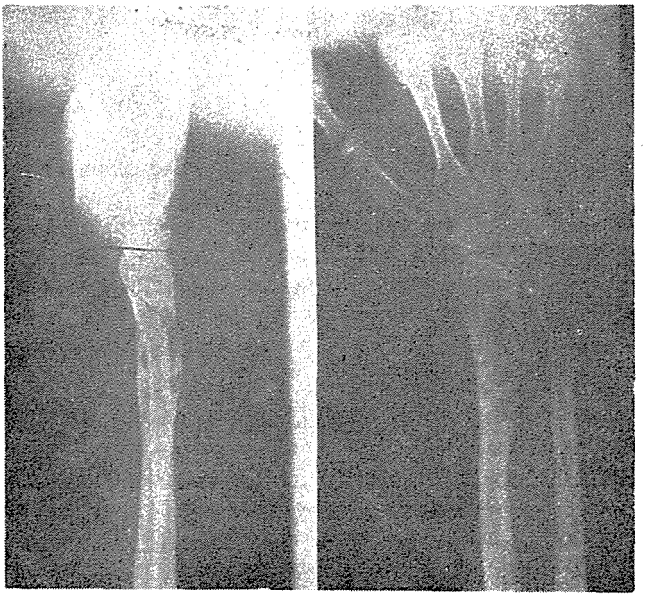

Şekil : 1

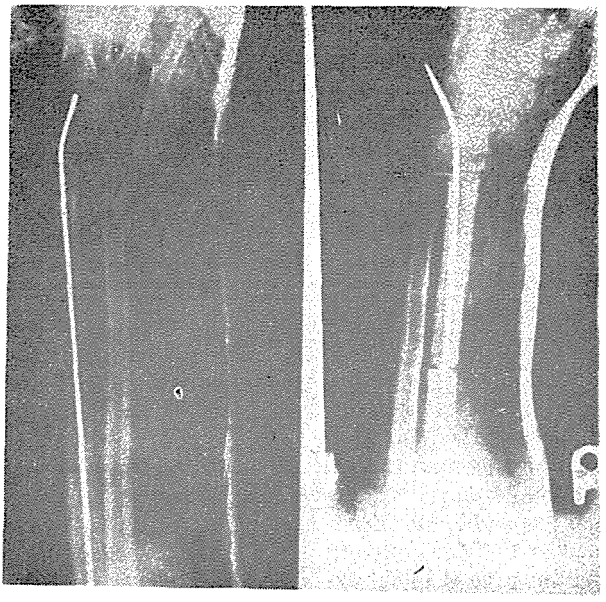

Şekil : 2

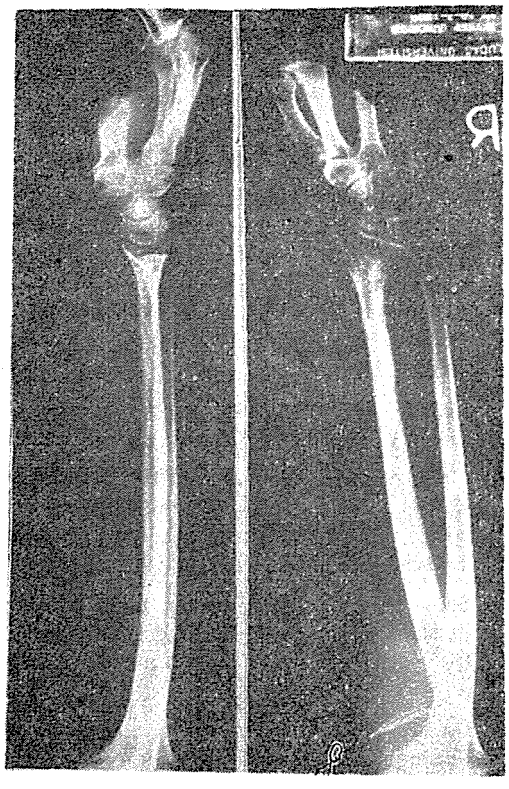

Şekil : 3

TARTIŞMA :

Radius altı ucunda yerleşmiş olan Giant-cell tümörün küretaj ile iyileşme oranını Companacci (1) % 42, Goldenberg (3) % 46, Dahlin (10, 13) % 55 olarak yayınlamışlardır. Anblok rezeksiyonda ise bu oranları Campanacci (1) % 87, Goldenberg (13) ise % 100 olarak bildirmiştir. Aynı yazarlar küretajdan sonra % 50-60 nüks görüldüğünü ve küretaj ile greftleme sırasında yumuşak dokuya yayılmanın da % 15 den fazla olduğunu belirtmişlerdir.

Marcove ve arkadaşlarının (15) önerdiği likit nitrojen kullanımından sonra da rekürrensler görülmüş, Persson ve Wouters (17) defektin methylmetharcylate ile doldurulmasıyla rekürrensin engellenebileceğini ileri sürmüşlerdir.

Gold (11) 2-3 kez kürete edildikten sonra tekrar nüks eden olgularda protez uygulamış, fakat sonuçta hareketleri kısıtlı ve ağrılı bir el bileği ile karşılaşmıştır. Benzer şekilde Campanacci (1) endoprotez uyguladığı bir olguda 2 yıl sonra ağrılı ve rijit bir el bileği ortaya çıktığını bildirmiştir.

Radius alt uç tümörlerinde rezeksiyon ve artrodez tekniği uzun yıllar kullanılan bir yöntem olmuştur. Merle D' Aubigne (4) iki tibial greft ile artrodezi, campanacci ve Akbarnia (2) tibia metafizodiafizer bölgeden alınan greft ile artrodezi, Seradge (12) ise aynı taraf ulnar grefti ile artrodezi, başarı ile uyguladıklarını bildirmişlerdir. Bizim hastamızın yaşının küçük olması nedeniyle artrodez yapmayı düşünmedik.

Rezeksiyon-allogreft yöntemi Campanacci (1) Mack (5) ve Smith (16) tarafından kullanılmış ve başarılı sonuçlar elde edilmiştir. Yalnız bu yöntem için iyi bir kemik bankasının olması gerekir.

Son yıllarda birçok araştırmacının denediği ionize olmuş radiasyon uygulamasından sonra yüksek oranda (% 20) geç sarkomatöz değişimle karşılaşıldığı belirtilmiştir (14).

Fibuler otogreft ile Mack ve arkadaşları (5) 3 olguda, Enneking (6) 1 olguda, Mercuri (7) ise 7 olguda iyi sonuçlar aldıklarını bildirmişlerdir. Ülkemizde F. Seyhan ve arkadaşları (8) 1960-1976 yılları arasında tedavi ettikleri 7 olgudan 6 tanesinde tatmin edici sonuçlar aldıklarını, 1 tanesinde ise rekürrens sonucu malignite geliştiğini ve amputasyon uygulamak zorunda kaldıklarını bildirmişlerdir. Aydın ve Polatkan (9) 1982-1985 arasında karşılaştıkları 2 olgudan çok iyi sonuçlar almışlardır.

Bizim olgumuzda, radius distal eklem yüzü korunduğu için radio-ulnar ligamentlere cerrahi girişim uygulanmamıştır. Ancak tümörün eklem yüzeyini de içerdiği olgularda greft fibula başını da içermesi ve dislokasyona engel olmak için radioulnar ligamentler mutlaka tamir edilmeli veya yeniden oluşturulmalıdır.

Giant cell tümörü klinik ve radyolojik olarak kolaylıkla tanınabilir. Biopsi sırasın-

da kapsülün açılması ile tümör dokusu yumuşak dokulara yayılabilir, bu da nükse ve malign prognoza neden olabilir. Ancak radyolojik olarak farklı tümörlerden de şüphe ediliyorsa biopsi yapılıp kesin tanı konmalıdır.

K A Y N A K L A R :

1. Campanacci, M.; Laus, M., Borians; S. : Resection of the distal end of the radius. Italia J. Orthopaedics and Traumatology Vol V. No : 2, 145-152, 1978.
2. Campbell, C. J.; Akbarnia, B. A. : Giant-cell tümörs radius treated by massive resection and tibial bone graft. J. Jone Joint Surg. 53-A : 982-989, 1975.
3. Goldenberg, R.; Campbell, C. J.; Bonfiglio, M. : Giant Cell Tumor of Bone an Analysis of two hundred and eighteen cases. J. Bone and Joint Surg. 52-A : 619-664, 1970.

3a. Ege R. : Giant-Cell Tumors of the Bone (Charectreristics of 31 Cases), Acta Medica Turcica, II-2, pp : 165-188, 1965.

4. Merle D'Augbigne, R. : Resection Large de L'extremite inferieure du Radius Nouveau traite de technique Chirurgicale VII. par. 52-524, Paris 1974.
5. Mack, G. R.; Lichman, D. m., Mc Donald, R. I. : Fibular allografts for distal defects of the Radius. J. Hand Surg. vol. 4 No : 6, 576-583, 1979.
6. Enneking, W. F.; Eady, J. L.; Burchardt, H. : Autogenous cortical bone grafts in the reconstructions of segmental skeletal defects J. Bone and Joint Surg. 62-A : 1039-1058, 1980.
7. Mercuri, M. : Fibular autograft for distal radius resection Modern trend in Orthopaedic Surgery pp : 105-107, Auto Gaggi Editore, Bologna, 1983.
8. Seyhan, F.; Başkır, O.; Çakmak, M.; Domaniç, Ü. : Radius alt uçta yerleşen Dev Hücreli tümörlerin Total Rezeksiyon ve fibula transplantasyonu ile tedavisi. VI. Milli Türk Ortopedi ve Travmatoloji Kongre Kitabı, 70-76, 1980.
9. Aydın, A. T.; Polatkan, O. : Radius distal ucunda Lokalize Benign veya Low Grade Malign Tümörlerde Anblok Rezeksiyon ve Fibular otogreft ile Rekonstrüksiyonu IX. Mlli Türk Ortopedi ve Travmatoloji Kongre Kitabı, 405-407, 1985.
10. Dahlin, D. C. : Giant Cell Tumor. A study of 195, cases Cancer, 25: 1061-1070,
11. Gold, A. M. : Use of prosthesis for the distal portion of the radius following resection of a recurrent giant-cell tumor. J. Bone and Joint Surg., 39-A: 1374, 1957.
12. Seradge, H. : Distal ulnar translocation in the treatment of Giant cell tumors of the radius. J. Bone and Joint Surg. 64-A : 67-72, 1982.
13. Dahlin, D. C. : Bone Tumors, Charles C Thomas, Springfield, II, 1978.
14. Harwood, A. R.; Fornasier, V. L.; Rıder, W. D. : Supervoltage Irradiation in the management of giant-cell tumor of bone. Raadiology, 125 : 223-1977.
15. Marcove, R. O.; Weis, D.; Vaghaiwalla, M. R. : Cryosurgery in the treatment of giant-cell tumor of bone. Cancer, 41 : 957, 1978.
16. Smith, R. J., Mankin, H. J. : Allograft replacement of the distal radius for giant-cell tumor J. Hand Surg., 2 : 299, 1977.
17. Persson, B. M., Wouters, H. W. : Curatage and acrylic cementation in surgery of giant cell tumors of bone. Clin Orthop. 120 : 125, 1976.

Omurganın Bening Tümörlerinin Cerrahi Tedavisi

* Dr. E. ALICI ** Dr. N. EREL ** Dr. S. PEDÜKCOŞKUN

Bu çalışmada, son on yıl içinde omurgasındaki bening tümörü cerrahi tedaviye ihtiyaç gösteren 28 hasta incelenmiştir. Bunlardan 2'si osteokondrom'lu, 8'i osteoid osteoma'lı, 4'ü osteoblastom'lu, 6'sı anevrizmal kemik kist'li, 3'ü dev hücreli tümör'lü, 1'i hemangiom'lu, 4'ü eozinofilik granüloma'lı idi. Anevrizmal kemik kist'li hastalardan 2'sinde, eozinofilik granüloma'lı hastalardan 1'inde nüks olduğundan, ikinci defa ameliyat edildiler. Anevrizmal kemik kist'li hastaların tümüne, eozinofilik granüloma'lı hastalardan 3'üne postoperatif radyoterapi uygulandı. Osteokondrom'lu, osteoid osteoma'lı, osteoblastoma'lı ve hemangiom'lu hastalarda tedavi, yalnız tümörün rezeksiyonu şeklinde yapıldı. Anevrizmal kemik kist'li, dev hücreli tümör'lü ve eozinofilik granüloma'lı hastalarda tümör stabiliteyi bozduğundan omurganın stabilizasyonu gerekti.

GİRİŞ :

Omurganın bening tümörleri çok sık rastlanan patalojiler değildirler. Çoğu kez ağrı başlangıç ve tek klinik bulgu olarak görülür. (2) Ağrı osteoid osteoma ve osteoblastromada olduğu gibi lezyonun özelliğine bağlı olarak gelişebildiği gibi patolojik kırıklar ve lezyonun çevreye direkt baskısı sonucu da meydana gelebilir. (1, 2, 4, 6, 7, 12, 13, 14)

Omurgada osteoid osteoma genellikle pediküllere ve faset eklemlerine yerleşir. Sklerozla osteomaların % 10-18'i omurgada yerleşir. Klinik ağrılı skolyoz şeklinde görülür. Tanıda direkt radyolojik inceleme, bilgisayarlı tomografi ve kemik sintigrafisinin önemi büyüktür. (7) Tedavisi tümör'ün cerrahi rezeksiyonuyla yapılır. (2, 3, 6, 7)

Osteoblastoma bening kemik tümörlerinin % 3, bütün kemik tümörlerinin % 1'ini teşkil eder. % 34-41'i omurgaya yerleşir. Omurgadaki lokalizasyonu posterior elementlerdir. Klinikte kendini ağrıyla ve ağrılı skolyozla gösterir. Rontgende iki santimetreden daha büyük osteolitik lezyonlar şeklinde görülür. (1, 7, 15) Tanıda, direkt radyolojik inceleme, bilgisayarlı tomografi ve kemik sintigrafisi önemlidir. Tedavisi cerrahi rezeksiyondan ibarettir. (1, 2, 3, 7, 15)

Omurgada anevrizmal kemik kisti oldukça ender görülür. Kemiğin kistik, hemorajik bir pseudo tümörü olarak düşünülmektedir. Birçok tümör üzerinde sekonder olarak gelişebilir. Omurgadaki lokalizasyonu % 12 dir. Omurganın her yerine yerleşebilir. Genellikle gençlerde ve çocuklarda görülür. Ekspansif bir lezyondur. Agresive, aktif ve inaktif formları mevcuttur. Literatürde kendi kendine iyileşen olgular bildirildiği gibi, yalnız cerrahi rezeksiyon veya cerrahi rezeksiyonla birlikte radyoterapininde yapıldığı hastalar mevcuttur. (2, 3, 4, 6, 13)

Dev hücreli tümör daha çok erişkinlerde ve gençlerde görülen tekrarlama şansı yüksek bir tümördür Omurgada görülme oranı % 3,2 dir. Değişik klinik, histolojik ve radyolojik özellikler gösterebilir. Osteolitik lezyonlar halinde olan bu tümörün rekürens gösteren çok agresiv tipleri mevcuttur. Tümörün tedavisinde küretaj, en blok rezeksiyon ve radyoterapi yapılmaktadır. (2, 3, 5, 9, 11, 12)

Omurgada eozinofilik granuloma, vertebra plana olarak bilinir. Nedeni bilinmemektedir Sıklıkla omurga kollapsına neden olur.

* Dokuz Eylül Üniv. Tıp Fak. Ortopedi ve Trav. A.B.D. Öğretim Üyesi, Profesör
** Dokuz Eylül Üniv. Tıp Fak. Ortopedi ve Trav. Anabilim Dalı Araştırma Görevlisi.

Erkeklerde ve özellikle 10 yaşın altında daha fazladır. Kendiliğinden iyileşen olgular olduğu gibi, cerrahi rezeksiyona rağmen nüks eden ve radyoterapiye ihtiyaç gösteren hastalar da mevcuttur. (2, 6, 8)

GEREÇ ve YÖNTEM :

Bu çalışmada, son 10 yılda Ege ve Dokuz Eylül Üniversiteleri Tıp Fakülteleri Ortopedi ve Travmatoloji kliniklerinde omurgasındaki bening tümörü cerrahi yöntemlerle tedavi edilmiş 28 hasta incelenmiştir.

Osteokondromlu olan 2 hastadan biri 3 yaşında bir kız çocuğuydu ve lezyon servikal 2. omurun laminasının sağ yarısında lokalizeydi. 1 cm çapındaki lezyon cerrahi olarak rezeke edildi. 30 aydır kontrolde tutuluyor. İkinci hasta 40 yaşında servikal 4. omurun prosesus spinozusunun sağ tarafında lokalize 3 cm çapında ekzostozlu bir kadındı Tümör cerrahi olarak rezeke edildi Hasta 8 yıldır kontrol ediliyor.

Hastalarda sekizinde osteoid osteoma mevcuttu ve bunlar ağrılı skolyozla kliniğe başvurmuşlardır. Tanı, sintigrafi, bilgisayarlı tomografi ve direkt grafi ile kondu. Lezyonların 2 si pedikülde 4 ü süperior fasette, 2 si inferior fasette lokalizeydi. 7 si lomber bölgede biri dorsal 11. omurdaydı (Tablo 1). Tedavi cerrahi rezeksiyonla yapıldı. Hastalar 6 ayla 6 yıl arasında kontrol edildi.

Dört hasta osteoblostomalıydı ve bunların üçü sakrumda, biri lomber 5. omurda lokalizeydi. Hastalar 12-20 yaşları arasındaydı. Hastalar ağrıyla başvurmuşlardı ve kesin tanı kemik sintigrafisiyle konulmuştu. Tedavi cerrahi küretajla yapıldı. Kemik grefti ile destekleme gereği ortaya çıkmadı. Hastalar 3-10 yıl arasında kontrol edildi. (Tablo 1)

TABLO - 1

Tümör	Yaş	Cins	Lokalizasyon	Tedavi
Osteokondrom	40	K	Servikal - 4	Cerrahi Rezeksiyon
Osteokondrom	3	K	Servikal - 3	Cerrahi Rezeksiyon
Osteoid Osteoma	13	K	Lomber - 2 S.F.E	Cerrahi Rezeksiyon
Osteoid Osteoma	14	E	Lomber - 2 S.F.E	Cerrahi Rezeksiyon
Osteoid Osteoma	16	E	Lomber 1 Pedikül	Cerrahi Rezeksiyon
Osteoid Osteoma	6	K	Servikal - 3 S.F.E	Cerrahi Rezeksiyon
Osteoid Osteoma	11	K	Lomber - 3 İ.F.E	Cerrahi Rezeksiyon
Osteoid Osteoma	12	E	Lomber - 4 Pedikül	Cerrahi Rezeksiyon
Osteoid Osteoma	17	E	Lomber - 1 İ.F.E	Cerrahi Rezeksiyon
Osteoid Osteoma	20	E	Dorsal - 11 S.F.E	Cerrahi Rezeksiyon
Osteoblastoma	18	E	Sakrum	Cerrahi Rezeksiyon
Osteoblastoma	17	E	Sakrum	Cerrahi Rezeksiyon
Osteoblastoma	12	E	Sakrum	Cerrahi Rezeksiyon
Osteoblastoma	20	K	Lomber - 5 Laminada	Cerrahi Rezeksiyon

Anevrizmal kemik kistli altı hasta 12-40 yaşları arasındaydı. 1'i servikal, 4'ü dorsal ve 1'i lomber bölgedeydi. 3'ü anterior ve posterior elementlerde beraber, 3'ü yalnız posterior elementlerde lokalizeydi. Hastalar tümörün cerrahi rezeksiyonunu takiben radyoterapiye gönderildi. Buna rağmen 3 hastada 4 ayla 3 yıl içinde nüks görüldü. Bunlara daha geniş radikal bir rezeksiyon yapıldı. Hastalar 1 ile 9 yıl arasında takip edildi (Tablo 2)

TABLO - 2

Tümör	Yaş	Cins	Lokalizasyon	Tedavi
Anevrizmal Kemik Kisti	18	E	Servikal - 4	C.R.+Radyo → Nüks
Anevrizmal Kemik Kisti	32	K	Dorsal - 10	C.R.+Radyo Nüks
Anevrizmal Kemik Kisti	12	K	Dorsal - 1	Ant. ve Post C.R+Radyo
Anevrizmal Kemik Kisti	20	K	Dorsal - 4	Post C.R.+Radyo
Anevrizmal Kemik Kisti	38	E	Lomber - 4	Post C.R.+Radyo
Anevrizmal Kemik Kisti	40	E	Lomber - 4	Post C.R.+Radyo
Dev Hücreli Tümör	20	E	Dorsal - 4	Posterior C.R
Dev Hücreli Tümör	35	K	Dorsal - 4	Posterior C.R
Dev Hücreli Tümör	46	E	Lomber - 4	Posterior C.R
Hemanjiom	34	K	Dorsal - 10	C.R (Ant Pat Kırık)
Eozinofilik granüloma	6	K	Servikal - 3	Ant - Post C.R+Radyo
Eozinofilik granüloma	5	K	Dorsal - 6	Ant C.R.+Radyoterapi
Eozinofilik granüloma	4	K	Dorsal - 8 ve Lomber 3	Ant C.R.+Radyoterapi

Hastalarımızdan 3'ünde dev hücreli tümör mevcuttu. 20 ile 46 yaşları arasındaki hastaların 2'sinde lezyon dorsal bölgede idi.

Patolojik kırık ve medüller bası ön tanısıyla başvuran hemanjomlu bir hastada lezyon dorsal onuncu omurdaydı. Cerrahi olarak tümörün rezeksiyonundan sonra metil metakrilatla anterior stabilizasyon sağlandı. Hasta 7 yıldır takip ediliyor. (Tablo 2)

Eozinofilik granüloması olan ve yaşları 4-8 arasında değişen 4 hastanın tümü nörolojik bulgularla başvurdu. Lezyonlardan 1'i servikal bölgede, 2'si dorsal bölgede, 1'i de hem dorsal hem lomber bölgedeydi. Hastalar cerrahi rezeksiyon ve radyoterapiyle tedavi edildiler. Nöroloçik bulgular 3 hastada düzeldi. 1 hastada mevcut parapleji, spastik paraparezi haline dönüştü. Hastalar 3 yıllla 6 yıldan beri takip ediliyorlar.

TARTIŞMA :

Omurgasında selim tümör bulunan hastaların tedavisinde cerrahi rezeksiyon en uygun tedavi yöntemidir. Bunlardan ostekondromlar, osteoid osteomolar ve osteoblastomolarda tümörün rezeksiyonu kesin çözüm için yeterlidir. (1, 2, 3, 6, 7, 15) Özellikle osteoid osteoma ve osteoblastomaların tanısında ağrılı skolyoz, direkt radyografi, bilgisayarlı tomografi ve kemik sintigrafisi anlamlıdır. Biz hastalarımızda tanıyı benzer şekilde koyduk ve cerrahi rezeksiyonla tam sonuç aldık.

Omurgadaki anevrizmal kemik kistlerinin bazılarının kendiliğinden iyilemesine karşın bazıları cerrahi tedaviye rağmen nüks edebilir. Lezyonun agresif tipleri olarak değerlendirilen bu olgular radikal cerrahi rezeksiyon ve radyoterapiye ihtiyaç gösterirler. (2, 4, 6, 13) Bizim hastalarımızın 6'sında da histolojik incelemeler tümörün agresif yapıda olduğunu bildirdi. Bu nedenle cerrahi tedaviye ilave olarak hastalarımızı radyoterapiye gönderdik. Buna karşın 3 hastamızda nüks görüldü. Hastalar tekrar daha geniş anterior ve posterior cerrahi rezeksiyona ve stabilizasyona tabi tutuldular . Halen günlük yaşantılarını kontrol altında sürdürüyorlar.

Omurgasında dev hücreli tümör bulunan hastalarda tedavi geniş cerrahi rezeksiyondur. (2, 3, 5, 9, 11, 12) Biz de hastalarımızda geniş cerrahi rezeksiyon yaptık ve nörolojik bulgusu olan bir hastaya stabilizasyon gerekti. Bu hastalarda nüks görülmedi.

Omurga hemanjiomları genellikle rastlantı sonucu tespit edilir ve konservatif olarak tedavi edilir. Bizim cerrahi rezeksiyon ve metil metakrilatla stabilizasyon yaptığımız hasta patolojik kırıklıydı ve medülla bası mevcuttu. Tedavi sonucunda tam bir iyileşme elde edildi.

Eozinofilik granüloma omurgada vertebra plana şeklinde ve daha çok çocuklarda görülür. Çoğu kez hastayı sadece kontrolde tutmak yeterlidir. Hatta bazılarında yükseklik düzelmesi olduğu bile gözlenebilir. Lokal kortizondan etkilenebilir. (8) Bizim 4 olgumuzda hastalar omurun tamamen kaybolması ve tümörün medullaya bası yapması sonucu, nörolojik bulgularla başvurdular. Hastalarda cerrahi rezeksiyon ve stabilizasyon yapıldı paraplejik olan bir hastada, spastik paraparezi kaldı. Diğer 3 hasta tamamen iyileşti. Eozinofilik granülomalı bu dört hasta da cerrahi rezeksiyona, radayoterapi ilave edildi.

KAYNAKLAR:

1. AKBARNIA, B, A., RODHOLAMINI, S. A.: Scoliosis Caused by Bening Osteoblastoma of the thoracic or lumbar spine, J. B. J. S., 63-A: 1146, 1981.
2. ALICI, E. : Omurganın Tümoral Lezyonlarında Cerrahi Tedavi, VIII. Milli Türk Ortop.-Trav. Kongre Kitabı' s. 116, 1984.
3. ALICI, E. : Spinal Tumours, European Spinal Deformities Society First Congress. Rome, April, 16-19, 1986 Congress Book, p. 120, 1986.
4. CAMPANACCI, M., CAPANNAR, R., PICCI, P. : Unicameral and Aneurysmal Bone Cysts, Clein. Orthop., 204:25, 1986.
5. ECKARDT, D. J., SIM, F. H., McLEAD, R. A., DAHLIN, D. C. : Giant-Cell Tumor of Bone, J. B. J. S., 68-A : 235, 1986.
6. ENNEKING, W. F. : Musculoskeletal Tumor Surgery, Volume 2, Churchill Livingstone, 1983.
7. HEALEY, J. H., GHELMAN, B. : Osteoid Osteoma and Osteoblastoma, Clin. Orthop., 204 : 76, 1986.
8. MAKLEY, J. T., CARTER, J. R. : Eozinophilic Granuloma of Bone, Clin. Orthop., 204 : 37, 1986.
9. McDONALD, D. J., SIM, F. H., McLEAD, R. A., DAHLIN, D. C. : Giant-Cell Tumor of Bone, J. B. J. S., 68-A : 235, 1986.
10. MINDELL, E. R. : Current Concepts Review Chordoma, J. B. J. S., 63-A : 501, 4981.
11. MIRRA, J. M., RAND, F., RAND R., CALCATERRA, T., DAWSON, E : Giant-Cell Tumor of the Second Cervical Vertebra Treated By Cryosurgery and Irradiation, Clin. Orthop., 154 : 228, 1981.
12. SAVINI, R., GHERLINZONI, F., MORANDI. M., NEFF, J. R., PICCI, P. : Surgical Treatment of Giant-Cell Tumor of the Spine, J. B. J. S., 65-A : 1283, 1983.
13. STILLWELL, W. T., FIELDING, J. W. : Aneurysmal Bone Cyst of the Cervicodorsal Spine, Clin. Orthop., 187 : 144, 1984.
14. SUNDARESAN, N. : Chordomas, Clin. Orthop., 204 : 135, 1986.
15. WEATHERLEY, C. R., JAFFRAY, D., O' BRIEN, J. P. : Radical Excision of an Osteoblastoma of the Cervical Spine. J. B. J. S., 68-B : 325, 1986.

Osteoid Osteoma

* Dr. Yener SAĞLIK ** Dr. Ahmet EGE ** Dr. Safa KAPICIOĞLU
** Dr. Z. Uğur IŞIKLAR

Osteoid osteoma ilk defa 1935'de Jaffe tarafından tarif edilmiş, azami 1-2 cm çapında, ortada nidus denilen oval veya yuvarlak küçük bir kitle ve bunun çevresindeki sklerotik reaktif bir kemik dokusu ile karakterize, benign, osteoblastik bir tümördür (1, 2, 3, 4, 5, 6, 7, 8). Osteoid osteoma sık görülen bir lezyon olup benign kemik tümörlerinin % 11'ini teşkil eder (2, 6). 5-30 yaşları arasında, özellikle 10-20 yaşlarda ve erkeklerde sık görülür (1, 2, 3, 6, 8). Özellikle femur ve tibia olmak üzere hemen her kemikte yerleşir. Kemikte medullar, kortikal veya subperiostal lokalizasyonda bulunur. Olguların büyük kısmında gece ağrısı olması ve bu ağrının salisillik asit alımıyla geçmesi ile karakterize olup kesin tedavisi lezyonun enblok rezeksiyonudur (1, 2, 3, 4, 5, 6, 7, 8).

MATERYAL ve METOD :

Mart 1983 - Mart 1989 yılları arasında kliniğimizde tanı ve tedavileri yapılmış 209 kemik ve yumuşak doku tümörü olgusundan 10'unda (% 4,7) ostoeoid osteoma saptanmıştır. (Tablo 1)

Olguların en küçüğü 13, en büyüğü ise 18 yaşında olup ortalama yaş 15 idi. 5 olgu kız, 5 olgu ise erkek idi. Olgulardan 1'i fibula alt uç, 1'i femur trokanterik bölge, 1'i femur alt uç, 1'i el başparmak proksimal falanksı, 1'i el 4. parmak orta falanksı, 1'i L3 vertebra sol transvers çıkıntısı, 1'i tibia üst uç, 2'si tibia cismi, 1'i ise L2 vertebra sol transvers çıkıntısında idi. Olguların 3'ünde lezyon meduller, 7 sinde ise kortikal idi. Subperiostal lokalizasyonlu hiç olgumuz yoktu. Olguların 6'sında tipik gece ağrısı olmasına karşılık, 4 olguda bu klinik bulgu yoktu. Yine 6 olguda ağrı salisillik asitle geçerken 4 olgunun anamnezinde bu yönde bir bulguya rastlanılmadı. Olgularda ağrının başlangıcı ile cerrahi müdahale arasında geçen süre en kısa 5, en uzun 24, ortalama 11,5 ay idi. El falanks larında lokalize olan 2 olguda ayrıca lokal şişlik de vardı. El başparmak proksimal falanksındaki olgu hariç tüm olgularda tanı ameliyat öncesi klinik ve radyolojik bulgular ile tesbit edilmiştir. Bu olguda daha önceden başka bir yerde spino ventoza tanısı konmuştu. Osteoid osteoma tanısı bu olgu ile birlikte 3 olguda bilgisayarlı tomografi ile desteklenmiş, 5 olguda ise kemik sintigrafisi uygulanmıştır. Tüm olgularda tanı ameliyat sonu histopatolojik inceleme ile doğrulanmıştır. Yine olguların tümünde ameliyata son verilmeden lezyon bölgesinin radyolojik kontrolü yapılmıştır. Ameliyat sonu herhangi bir komplikasyon görülmeyen olgularımızın hiçbirisinde nüks olmamıştır. Ameliyat sonrası alt ekstremitedeki lezyonlar 4-6 hafta uzun bacak atelinde, eldeki lezyonlar 3 hafta el atelinde, vertebral lezyonlar ise 2 hafta yatak istirahatinde bırakılmışlardır.

TARTIŞMA :

Osteoid osteoma WHO'nün tarifine göre (6) «Genellikle 1 cm'den küçük çaplı ve hudutları belirli, çevresinde reaktif sklerotik kemik sahası bulunan, histolojik olarak oldukça vasküler bir doku içinde immatür kemik ve osteoid doku trabeküleri ile karakterize, benign bir osteoblastik lezyondur.»

* A. Ü. T. F. Ortopedi ve Travmatoloji A.B.D. Öğretim Üyesi, Doçenti
** A. Ü. T. F. Ortopedi ve Travmatoloji A.B.D. Araştırma Görevlisi.

Olgu No	Yaş	Cins	Lokalizasyon	Gece ağrısı	Ağrı süresi (ay)	Aspirine cevap	Tedavi	Takip süresi (ay)	Komplikasyon
1	16	K	Sağ fibula alt uç (K)	+	6	+	Enblok rezek.	7	—
2	14	K	Sol femur Trokanter (M)	?	12	+	»	5	—
3	18	E	Sağ femur alt uç (K)	+	18	+	»	8	—
4	13	K	Sol el 1. par mak 1. falanks (K)	+	12	+	»	23	—
5	16	K	Sağ el 4. par mak 2 falanks (M)	?	18	+	»	17	—
6	13	E	L3 vert' sol transvers proc (K)	+	6	?	»	9	—
7	15	K	Sol tibia cisim (M)	+	8	?	»	6	—
8	13	E	Sağ tibia 1/3 üst uç (K)	+	5	?	»	8	—
9	14	E	Sol tibia cisim (K)	+	6	+	»	6	—
10	16	E	L2 vert. sol transvers proc.	?	24	?	»	2	—

TABLO 1: Olgularmızın Genel Dökümü.
(K) = Kortikal (M) = Medullar

Lezyon ilk defa Jaffe tarafından (1) 1935 de 5 olgu ile bildirilmiş olmasına rağmen daha önceden de klinikopatolojik bir antite olarak bildirilmiş fakat değişik isimler verilmiştir. 1927 de Heine, işaret parmağı proksimal falanksında bir olgu bildirmiş ve osteomiyelit sekestiri demiş, 1930'da Hitzrot sklerozan osteomiyelit, Bergstrand ise osteoblastik bir hastalık olarak tarif etmişlerdir. (4)

Osteoid osteomanın çapı genellikle 1 cm den küçüktür (1, 4, 7). Dahlin (2) en fazla 1,5 cm olduğunu, Schajowicz ise (6) kendi serilerinde 2 cm'ye kadar olan lezyonları osteoid osteoma, 2 cm'den büyük olan lezyonları ise osteoblastoma olarak değerlendirdiklerini bildirmişlerdir. Lezyon 5-25 yaşları arasında görülmesine rağmen en sık 10-20 yaşlar arasında rastlanır. 5 yaşından önce ve 30 yaşından sonra görülmesi nadirdir. Buna rağmen literatürde en küçük 8 aylık, en büyük 70 yaşında olan olgular bildirilmiştir. (1, 2, 3, 4, 6, 7, 8). Szabo ve Smith ise muhtemelen konjenital orijinli olduğuna inandıkları bir olguyu 1985'de yayınlamışlardır. (9) Lezyon erkeklerde kadınlara göre 2 misli daha fazla görülür (1).

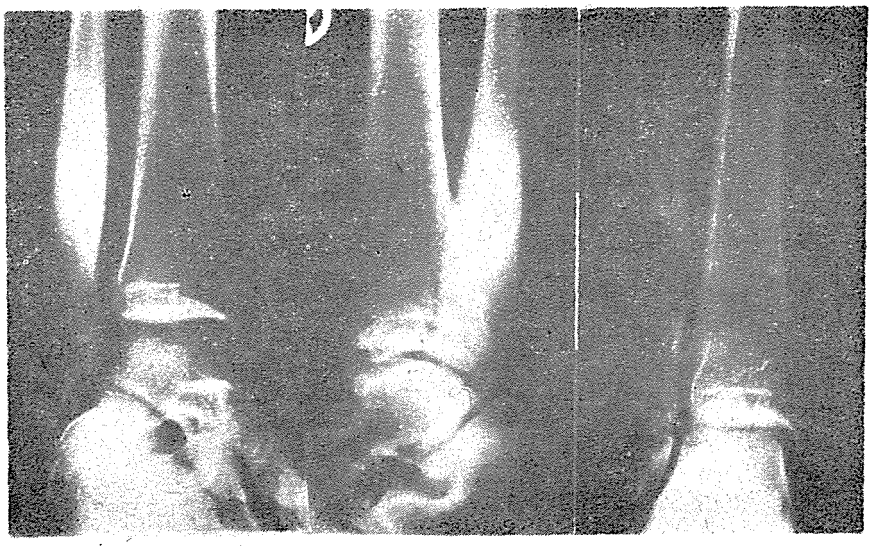

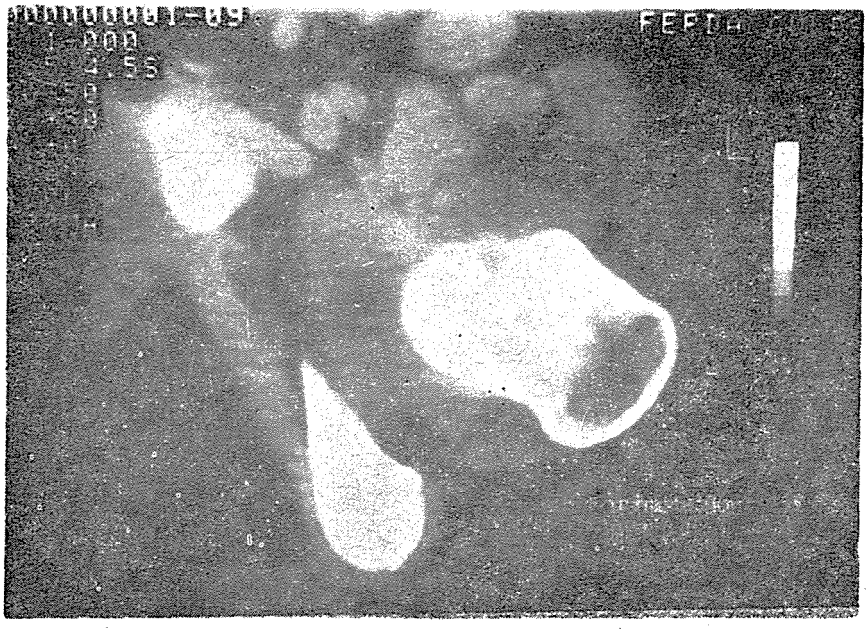

Huvos (4), ortalama görülme yaşının 14 olduğunu ve erkeklerde 4 misli fazla görüldüğünü, Schajowicz (6), 214 olgunun 148'inin kadın olduğunu, olguların % 72'sinin 10-30 yaşları arasında bulunduğunu, Dahlin (2) 158 olgusunun % 80'inin 5-24 yaşlar arasında olduğunu, Healey (8), 17 olgusundan 11'inin erkek 6'sının kadın ve ortalama yaşın 19,1 olduğunu, Yücetürk ve arkadaşları (10) ise 13 olgudan 11'inin erkek 2'sinin kadın olduğunu ve ortalama yaşın 12 olduğunu bildirmişlerdir.

Osteoid osteoma lokalizasyon olarak alt ekstremitede, özellikle femur ve tibiada yer-

leşir. Olguların yaklaşık yarısı bu lokalizasyondadır (1, 2, 3, 4, 5). Ayak kemikleri (3, 4, 6, 7) ve vertebralar diğer sık görülen lokalizasyonlardır. Vertebralarda % 10-18 oranında görülür (8) ve özellikle pedikül, faset, spinöz çıkıntı (2, 3, 4, 8, 11) ve transvers çıkıntılarda (12) yerleşir. Vertebral osteoid osteomalar ağrılı skolyozların en belirgin sebebi olarak kabul edilirler (1, 2, 4, 5, 6, 7, 8, 12).

Vücudun hemen heryerinde görülen osteoid osteomanın sternum kosta klavikula ve mandibula lokalizasyonu nadirdir, kafa kemiklerinde ise sadece Schajowicz'in (6) bildirdiği 2 olgu vardır.

Femoral lezyonların 2/3'si intertrokanterik veya intrakapsüler bölgelerdir. (8). Schajowicz 214 olgusundan 57'sinin femurda, bunlarında 30'unun boyun ve trokanterik bölgede olduğunu bildirmiştir.

Lezyon genellikle monofokaldir, fakat literatürde multifokal lezyonlar bildirilmiştir (4, 8). Schajowicz 2 olguda birbirine komşu iki küçük nidus bulunduğunu bildirmiştir (6).

Gerek primer gerekse nüks olgularda klinik şikayetlerin başında ağrı gelir. Ağrı değişik şiddette olmakla birlikte özellikle geceleri hastayı uyandıran ve sabah yatışan, lezyon bölgesine iyi lokalize olmuş, bazen de derin ve yayılan tarzdadır. Bazı hastalar ağrının egsersizle arttığını ifade ederler. Bu durum özellikle sinovitis ile birlikte olan intrkapsüler lezyonlarda görülür. Ağrının en önemli özelliği salisilatlara karşı dramatik bir cevap vermesidir ve bu diagnostik bir belirti olarak kabul edilir. Buna rağmen hiç ağrısız olgularda bildirilmiştir. (1, 2, 3, 4, 6, 8, 12).

Healay, hastaların ancak % 73'ünde ağrıların salisilatlara cevap verdiğini, dolayısıyla bu özelliğin diagnostik olamayacağını, ayrıca ağrının günlük 650-3250 mg arasındaki salisilat dozu ile geçtiğini yazmıştır (8). Güventürk ve ark. (10) ise 13 olguluk serilerinde 9 olgunun (% 69) ağrının salisilatlara cevap verdiğini bildirmişlerdir.

Hassasiyet % 62 oguda vardır ve özellikle yüzeyel lezyonlarda sık görülür (8). Yine bu bölgelerdeki lezyonlarda ağrılı lokal şişlik ve ısı artışı olabilir fakat kızarıklık görülmez (1, 2, 3, 6, 7, 8).

Alt ekstremitede ekleme yakın veya intrakapsüler lezyonlarda ağrılı topallama, komşu eklemde sinovitis ve adele atrofisi gibi bulgular, çocuklarda nörolojik bir hastalık olarak (4, 5, 7,), yetişkinlerde ise dejeneratif osteoartrit olarak değerlendirilebilir (2, 4, 6). Eğer lezyon vertebrada lokalize ise

çocukta skolyoz oluşur. Ağrılı skolyozlarda osteoid osteoma düşünülmesi eskiden beri söylenegelmiştir (5, 6, 7, 13). Böyle durumlarda, lezyon eğriliğin apeksindeki vertebrada ve konkav taraftadır (6, 7, 13, 14). Kostalardaki lezyonlar da aynı şekilde skolyoza neden olurlar (15). Klasik bir skolyozda ayakta çekilen grafilerdeki eğrilik, yatarken çekilen grafilerdeki eğrilikten daha fazladır. Osteoid osteomalı hastalarda bu durum tersinedir (11). Skolyozlu bir hastada osteoid osteoma tanısı konulduğu zaman fazla beklenilmeden lezyonun eksizyonu yapılmalıdır, çünkü skolyozun sebebi ağrının yarattığı şiddetli paravertebral spazmdır. Başlangıçta bu spazma bağlı olarak nonstrüktürel olan skolyoz zamanla strüktürel hale gelebilir ve çocuğun büyüme peryodu içinde ilerler (13). Özellikle servikal vertebralardaki lezyonlarda tortikolis sık görülen bir klinik bulgudur (11, 12, 13).

Osteoid osteomada ağrı şikayetinin varlığı hasta ilk müracaatını yapmadan önce 6 ay ila 2 yıl arasındadır (1, 2, 3, 8). Yücetürk 13 olguluk serisinde bu süreyi ortalama 8 ay olarak bildirmiştir (10).

Radyolojik olarak nidusun kemikteki lokalizasyonuna göre 3 tip osteoid osteoma tanımlanmıştır (6, 7) :

1) Kortikal tip En sık rastlanan tiptir.

2) Medullar tip : Daha seyrek görülür.

3) Subperiostal tip : Çok seyrek görülür. Periosttan başlar ve çevre yumuşak dokuya yayılır.

Gerek kortikal gerekse medullar tipte nidusun etrafında kendisinin 3-4 misli büyüklükte osteoblastik bir reaksiyon (reaktif zon) oluşur. Bu durum radyolojik olarak lusent bir görüntü veren nidusun etrafında sklerotik bir halka şeklinde belirgindir. özellikle kortikal tipte olmak üzere olguların 1/3 sinde bu sklerotik saha nidusun radyolojik görüntüsünü engeller (5). Eğer klinik bulgularda yetersizse konvansiyonel tomografi ve bilgisayarlı tomografi lezyonun tesbitinde fayda sağlar. Son yıllarda şüpheli olgularda intraoperatif sintigrafi için bazı teknikler geliştirilmiştir (4, 5, 6, 8, 16, 17. Ayrıca ağrıdan dolayı osteoid osteoma düşünülen bir hastada sintigrafide belirgin tutulum var fakat direk grafi ve bilgisayarlı tomografi ile nidus tesbit edilemiyorsa sellektif anjiografi mutlaka yapılmalıdır. Burada reaktif bölgede belirgin nörovasküler cevap yoksa da lezyonun kendisi yoğun, kapiller ve vasküler bir görünüm verir (4, 5, 6, 8).

Başlangıçta osteoid osteomalar benign, stage 2 aktif lezyonlardır. Birkaç senede matüre olup stage latent hale gelirler. Bu arada hasta da asemptomatik hale gelir. Bu spontan iyileşme süresi 2-4 yıl sürer (5).

Osteoid osteomanın radyolojik görüntüsü stres kırığı, Brodie apsesi, Garre'nin sklerozan osteomiyeliti, avasaküler nekroz ve sklerozan osteosarkom ile karışabilir (4). Subperiostal lezyonlardaki yeni periost teşekkülü de Ewing sarkomu ile karışabilir (2).

Histolojik olarak osteoid osteomalar en çok benign ostoblastoma, osteosarkom ve enostosis ile karıştırılır. Osteoblastomada kemik trabekülasyonu daha sık, daha sellüler ve hipervaskülerdir. Radyolojik lezyon da 2 cm'den büyük çaplıdır. Osteosarkom daha sellüler, anaplastik ve belirgin malign osteoidlere sahiptir. Enostosis ise sıkı bir şekilde paketlenmiş osteoid adacıkları ve normal stromaya sahiptir (8).

Osteoid osteomalarda kesin tedavi nidusun marjinal enblok rezeksiyonudur. Çevre sklerotik dokunun çıkartılması şart değildir. Fakat bu durumda da nükslerin ortaya çıktığı öne sürülmektedir. Nüks oranı % 28'e kadar çıkabilir. Ameliyat sırasında röntgen kontrolü şarttır (4, 6, 7). Konservatif tedaviyle iyi sonuçlar alındığı bildirilmiştir, fakat bu olguların histopatolojik teşhisleri yoktur (1, 2, 3). Literatürde osteoid osteomaların malign transformasyonuna ait bir bilgi bulunmamaktadır (5). Ameliyat sırasında eğer geniş bir kortikal eksizyon yapıldı ise koruyucu olarak internal fiksasyon yapılmalıdır (8).

K A Y N A K L A R :

1. Jaffe, H. L. : Tumors and Tumorous Conditions of the Bones and Joints. Philadelphia, Lea-Febiger, 1968.
2. Dahlin, D. C. : Bone Tumors, Charles C. Thomas, Third Edi. 75-85, 1981.
3. Lichtenstein, L. : Bone Tumors, Fourth Edi. C. V. Mosby Co., 89-102, 1972.
4. Huvos, G. A. : Bone Tumors, Diagnosis, Treatment and Prognosis, 18-32, W. B. Saunders Co. 1979.
5. Enneking W. S. : Musculoskeletal Tumor Surgery. Vol : 2, 1031-1042, Churchill-Livingstone, 1983.
6. Schajowicz, F : Tumors and Tumorlike Lesions of Bone and Joints. First Edi. Springer-Verlag, 34-47, 1981.
7. Campbell, C. J. : Osteoblastoma and Osteoid Osteoma, Surgery of the Musculoskeletal System. Evarts. McCollinster, C. (Ed)., 11 : 81-88, Churchill Livingstone, New York, 1983.
8. Healay, J. H., Ghelman, B. : Osteoid osteoid osteoma and Osteoblastoma. Clin. Orthop. and Rel. Research. 204 : 76-85, 1986.
9. Szabo, R. B., Smith, B. : Possible congenital osteoid osteoma of a phalanx. J. B. J. S. 67-A : 815-816, 1985.
10. Yücetürk, G., Üstün, E. E., Öztop, F. : Osteoid osteoma. VII. Milli Türk Ortopedi ve Travmatoloji Kongre Kitab, sayfa : 157-159, Emel Matb., Ankara, 1983.
11. Yücel, T., Ege, R., Mergen, E. : Vertebraların primer tümörleri. VIII. Milli Türk Ortopedi ve Travmatoloji Kongre Kitabı, 110-113, Emel Matb. Ankara, 1984.
12. Kirwan, E. O. G., Hutton, P. A. N., Pozo, J. L., Ransford, A. O. : Osteoid osteoma and benign osteoblastoma of the spine. J. B. J. S. 66-B . 21-26, 1984.
13. Biçimoğlu, A., Yücel, T. : Omurgada görülen osteoid osteoma ve osteoblastomalar. IX. Milli Türk Ortopedi ve Travmatoloji Kongre Kitabı, sayfa : 282-284. Emel Matb., Ankara, 1987.
14. Akbarnia, B. A., Rooholamini, S. A. : Scoliosis caused by benign osteoblastoma of the thoracic or lumbar spine. J. B. J. S. 63-A : 1146-1155, 1985.
15. Kehl, D. D., Alonso, J. E., Lowell, W. W.: Scoliosis secondary to an osteoid osteoma of the rib. J. B. J. S. 65-A : 701, 1983.
16. Ghelman, B., Thompson, F. M., Arnold, W. D. : Intraoperative radioactive localisation of an osteoid osteoma. J.B.J.S. 63-A : 826-27, 1981.
17. Israeli, A., Zwas, S. T., Horoszowski, H, Farine, I. : Use of radionuclide method in preoperative and intraoperative diagnosis of osteoid osteoma of the spine. Clin. Orthop. and Rel. Research, 175 : 194-196, 1983.

Yumuşak Doku Tümörlerinde Tru-Cut İğne Biopsisi

* Dr. Güven YÜCETÜRK
** Dr. Fikri ÖZTOP

Klinik ve radyolojik bulgularla birlikte histolojik bir inceleme, iskelet sisteminin benign veya malign tümörlerinde kesin tanının ve yapılacak tedavi planının vazgeçilmez bir gereğidir. Doku örneğinin alınmasında başvurulan klasik yöntem insizyonel biopsidir. Bu konu ile uğraşanların iyi bildiği gibi insizyonel biopsi basit bir girişim olmayıp, üzernde birçok risk faktörü taşır. Sonraki radikal ameliyatı veya radioterapi gibi diğer tedavi yöntemlerini etkilememesi için insizyon yerinin iyi seçilmesi, kanama ve tümör kontaminasyonunun en aza indirilmesinin sağlanması gereklidir. Ancak çoğu zaman insizyonel biopsi ile beklenenin ötesinde ve natürel kompartmanları aşan bir tümör kontaminasyonu gelişir. İnsizyon yerinin kapanması gecikir ve yüzeyel infeksiyon oranı oldukça fazladır. Ayrıca böyle bir girişimin tekniğe uygun yapılabilmesi için genel anestezi, turnike gibi postoperatif devrede hastanede kalmayı gerekli kılan uygulamalar zorunludur.

Özellikle iskelet sisteminin yumuşak doku tömürleri ile yumuşak doku ekstansiyonu bulunan kemik tümörlerinde, Tru-cut iğne biopsisi çoğu zaman insizyonel biopsiye alternatif olabilecek bir yöntem gibi görünmektedir.

TEKNİK :

Tru-cut biopsi iğnesi, böbrek, karaciğer gibi organlardan cerrahi girişim yapmadan biopsi almak için geliştirilmiş bir apereydir. İnce iğne aspirasyon biopsilerinde olduğu gibi hücre döküntüleri değil doğrudan doku parçaları alır. Alınan doku parçası yaklaşık 2 cm uzunluğunda ve 1-.5 mm. çapında bir silindir şeklindedir. Aynı doğrultuda ardarda birkaç kez doku alındığında, tüm yumuşak doku tümörünü en dıştan merkeze taramak mümkün olur.

Uygulama : Klinik ve radyolojik verilere dayanılarak iğne giriş yeri seçilir. Bölge boyanır ve steril örtülerle çevresi örtülür. Local anestezi yapılır. Cilt sivri bir bistüri ucu ile delinir. Tru-cut iğne. ucu kapalı durumda iken bu delikten sokulur ve istenilen sahaya ulaşılır. parça alınması hedeflenen bölgenin merkezinden 1 Cm. kadar geride durulmalıdır. Kemikle ilişkili olan lezyonlar için skopi kullanılmalıdır. Daha sonra iğnenin arka bölümü itilerek kesici uç açığa çıkarılır. İğneye rotasyon yaptırılarak biopsi alınacak dokunun kesici uç ile tam teması sağlanır. İğnenin kesici ucu taşıyan iç bölümü sabit tutulurken çevresindeki kanül aşağıya itilir ve dokunun kanül ile uç arasında kesilmesi sağlanır. İğne dışa çekilir. Kesici uç üzerindeki doku parçası bir lâm üzerine alınır. Lâmlar nemli ortamda ve kapalı petri kutusu içinde tesbitsiz olarak patolojiye gönderilir. Örnekler diseksiyon mikroskobu ile incelenerek patolojik ve normal dokular ayrılır. Patolojik görünümlü olan dokular dört lâma printi edilir. Sonra tüm doku % 10 luk Formalin ile tesbit edilir ve parafine gömülerek kesite hazırlanır.

Tru-cut iğne biopsisi endikasyonları :

A — Tanı amaçlı :

1 — Palpe edilebilir yumuşak doku tümörleri.

* Ege Üniv. Tıp Fak. Ortopedi ve Trav. Anabilim Dalı Profesörü
** Ege Üniv. Tıp Fak. Patoloji Anabilim Dalı Profesörü.

2 — Yumuşak doku ekstansiyonu bulunan, aşırı kalsifikasyon ve ossifikasyonu bulunmayan primer kıkırdak ve kemik tümörleri.

3 — Kemik korteksini tümüyle destrükte etmiş sekonder kemik tümörleri. (Tercihan skopi altında)

B — Değerlendirme ve izleme amaçlı :

1 — Radioterapi ve kemoterapi sonrası etkilenme ve tümör viabilitesinin tayini

2 — Cerrahi tedavi sonrası rekkurens şüphesi olan yumuşak doku tümörleri.

Tru-cut iğne biopsisi avantajları :

1 — Poliklinikte temiz bir ortamda uygulanabilir. Ameliyathane şartlarına gerek yoktur.

2 — Genel veya regional anestezi gerektirmez. Lokal anestezi yeterlidir.

3 — Uygulama sonrası hospitalizasyon gerektirmez.

4 — Tek noktadan tümör kitlesinin değişik bölgelerine ve istenilen derinliğe ulaşmak mümkündür. Birkaç noktadan biopsi alınabilir. Böylece staging için gerekli bilgiler daha rahat elde edilebilir. Tümör kitlesine bir noktadan ulaşan insizyonel biopside bu imkan sınırlıdır.

5 — Minimal kanama ve tümör kontaminasyonuna neden olur.

6 — Hücre değil, doku örneği alır.

7 — Yumuşak doku ekstansiyonlu kemik lezyonlarında skopi altında tam istenilen yere ulaşabilmeyi sağlar.

8 — Yara iyileşmesi sorunu yoktur. Aynı gün radio-kemoterapiye başlanabilir.

9 — İnsizyonel biopsiye oranla yaklaşık 4 defa daha ucuza malolur.

Tru-cut iğne biopsisi ile aşırı yumuşak doku kitlelerinden ve yumuşak doku komponenti az kemik ve kıkırdak doku tümörlerinden parça alınması zordur. Pulsasyon veren kitlelere ve göğüs, kafa ve karın boşlukları ile bağlantısı olduğu düşünülen kitlelere uygulanmasında son derece dikkatli olunması gerekir. Parçaya patoloğun oriyantasyonunun sağlanabilmesi için kendisine detaylı bilgi iletilmelidir.

MATERYAL ve METOD :

Ege Üniversitesi Tıp Fakültesi Ortopedi ve Travmatoloji Ana Bilim Dalında Ocak ile Haziran 1989 tarihleri arasında, iskelet sisteminde tümör bulunan 28 hastaya Tru-cut iğne biopsisi uygulanmıştır. Sonuçlar sonraki radikal ameliyatdan alınan histo-patolojik inceleme sonuçları ile karşılaştırılmıştır. Kesin tanı veren ve tümör cinsini detaylı olarak ortaya koyabilen Tru-cut sonuçları ((+++), kesin tümör tanısı verebilen ancak tümör cinsini ayırmanın güç olduğu sonuçlar (++), tümör tanısı koydurtan ancak radikal girişim için insizyonel bir biopsiye ihtiyaç duyduğumuz sonuçlar (+) ve tanı konulamayan Tru-cut sonuçlarını ise (—) olarak değerlendirilmiştir.

SONUÇLAR :

28 olgunun 18 i kemiği destrükte eden ve yumuşak doku ekstansiyonu bulunan tümörlerdir. Bunların 9 tanesinde (% 50) sonuç (+++), 6 tanesinde (% 33,3) sonuç (++), ve 3 tanesinde (% 16,6) sonuç (—) olarak bulunmuştur. Yumuşak doku tümörlü 10 olguda ise, 7 olguda (% 70) sonuç (+++) 2 olguda (% 20) sonuç (++) ve 1 olguda (% 10) sonuç (+) olarak alınmıştır.

Olgularımızda radikal girişimin sonuçları ile karşılaştırma yapıldığında; 4 osteosarkoma, 2 MFH, 2 synovial sarkom, 2 aggresif fibroma, birer Ewing, myeloma, liposarkoma, fibrosarkoma, lipoma, dev hücreli tümör ve 2 tedavi görmüş Ewing, 1 radioterapi görmüş synovial sarkomda Tru-cut (+++) ve (++) sonuç vermiştir. Metastatik karsinomlu 7 olgunun ikisinde ve 1 malign mezanşimal tümörlü olguda ise sonuç (—) olmuştur.

28 olgunun tümünde, sonraki radikal girişim için bizi yönlendirebilecek ölçüde ba-

şarılı sonuç aldığımız (+++ ve ++ toplamı) olgu sayısı 24 olup, Tru-cut iğne biopsisinin başarı oranını % 85,7 olarak kabul etmemiz gerekir.

Yukarıda avantajlarını belirttiğimiz bu yöntemin uygun olgularda kullanılmasının faydalı olacağına inanıyoruz. Düşük nisbetteki sonuçsuz olgular için açık biopsi her zaman uygulanabilmektedir ve hastanın kaybedeceği birşey yoktur. Osteosarkoma gibi hastayı ağır ablatif girişimlere götürecek tümörlerde, klinik-radyolojik bulgular ile iğne biopsi sonuçlarının tam uyumlu olması halinde bile, ameliyat öncesi açık biopsi ve frozen desteği aranmalıdır. Ancak Tru-cut biopsi, hekimin hasta ve aileyi önceden hazırlaması ve tedavi planının yapılması yönünde çok faydalıdır.

Osteosarkoma Olgularında Yeni Tedavi Protokolleri

* Dr. Güven YÜCETÜRK ** Dr. Senay ÖZTOP *** Dr. Banu BİLKAY
**** Dr. Ayfer HAYDAROĞULLARI

Uygun adjuvant kemoterapi uygulamaları ile 5 yıl yaşama şansları % 80 nin üzerine çıkan osteosarkoma olguları için yabancı literatürde tartışma konusunun hayat kurtarmaktan öteye giderek ekstremite kurtama üzerine yoğunlatığını görüyoruz (1, 2, 3, 4). Eylül 1989 da Fransada toplanacak olan 5. ISOLS yani «International Symposium On Limb Salvage» bir önceki toplantısında olduğu gibi, programında bu konuya büyük bir ağırlık vermektedir. İleri ülkelerdeki bu gelişimi izlerken, bizlerin 15 yıl öncesinin tedavi protokolleri ile yetinmesi üzüntü vericidir. Onların yaptığı nedir? Biz neden yapamıyoruz? Buna cevap vermek için cerrahi ağırlıklı olmak üzere yeni uygulamalara gözatmamız gerekir. Osteosarkom için preoperatif veya diğer deyişi ile neoadjuvant kemoterapi uygulaması ile ekstremite kurtarmaya yönelik birçok yeni tedavi protokolü bulmak mümkündür. Hangisinin daha başarılı olduğunu söylemek zordur. Ancak araştırmacıların birleştiği nokta; yeni yöntemlerle ve ekstremiteyi feda etmeden aldıkları sonuçların, radikal amputasyon ve adjuvant kemoterapi ile alınan sonuçlara eşdeğer oluşudur (4, 6). Bu nedenle Amerika Birleşik Devletlerinden University of Florida'nın 1988 de uygulamaya koyduğu yeni bir protokolü örnek olarak vermek istiyoruz. (7).

OSTEOSARKOMA PROTOKOLÜ (University of Florida, aGinesville USA)

1 — Radyolojik Değerlendirme : Tüm olgularda konvensiyonel X-Ray, CAT, Sintigrafi, MRI, Anjiografi incelemesi yaplmalıdır. Bunların hiçbiri atlanmamalıdır. Zira umulmayan veriler elde edilebilir.

2 — Biopsi : Tru-cut iğne, Crag veya İnsizyonel biopsi şeklinde olabilir. İnsizyonel biopside hemen frozer ile kontrol yapılır. Diğerlerinde beklemenin mahzuru yoktur.

3 — Staging : Ennekingin dünyaca kabul edilmiş «Musculoskeletal Tumor Staging»i kullanılır. Bu aynı zamanda tedavi planını çizer.

4 — Neoadjuvant Kemoterapi : Sırası ile

Vepesid (VP-16) / Cycloposphamide (CT X) 3 hafta ara ile 2 defa,

Cisplatinum (CDDP) / Adriamycin (AD R) İntraarteriel, 2 hafta ara ile 2 defa uygulanır.

5 — Üç hafta süre ile beklenir.

6 — Bu sürenin sonunda neoadjuvant kemoterapinin etki derecesi değerlendirilmelidir. Klinik olarak ağrı ve hassasiyetin azalması, venöz dolgunluğun yatışması, kitlenin küçülmesi, önceden yüksek olan Alkalen Fosfataz değerinin düşmesi ilacın etkili olduğunu gösterir. Yine radyografilerde kitlenin küçülmesi, intralezyonel kalsifikasyon veya ossifikasyonun belirmesi CAT ile tümör çevresindeki reaktif dokuda artma, yumuşak doku ekstansiyonunda küçülme, bazen kalsifik bir kapsülün ortaya çıkması, çevre kas kitleleri arasında yağ dokusu planlarının belirmesi, anjiografide tümör neovaskulatürünün çap ve sayısında azalma, sintigrafide ortada soğuk alanların gelişmesi pozitif cevap-

* Ege Üniv. Tıp Fak. Ort. ve Trav. A.B. Dalı Profesörü
** Ege Üniv. Tıp Fak. Çocuk Hast. A.B.D. Profesörü
*** Ege Üniv. Tıp Fak. İç Hastalıkları Onkoloji A.B.D. Profesörü
**** Ege Üniv. Tıp Fakültesi Radyoterapi A.B.L. Doçenti

lardır. Tru-cut iğne biopsisi ile tümör kitlesinin değişik bölümlerinden alınan doku örneklerinde tümör viabilitesi ve nekroz yüzdesi araştırılarak daha kesin veriler elde edilmelidir. Bu değerlendirmeler sonucu neoadjuvant kemoterapinin etkili olduğuna inanılıyorsa sonraki aşamalara geçirilir. İlaç etkisiz ise radikal ablatif girişimler düşünülmeli ve adjuvant kemoterapi protokolü değiştirilmelidir.

7 — Cerrahi girişim : Nörovasküler oluşumları by-pass yapılamayacak şekilde tutan, intrameduller ekstansiyonu 18 Cm. den fazla olan tümörlü olgular ile, epifiz kapanması için uzun zamana ihtiyacı olan olgularda (aşırı kısalık gelişeceği için) geniş amputasyon yapılmalıdır. Radikal amputasyon gerekli değildir. Diğer olgular ise lokal geniş veya lokal radikal rezeksiyonlar için uygundur. Akciğer metastazı programı değiştirmez.

8 — Lokal rezeksiyon sonrası rekonstriksiyon için, özel yapım protez, intercalary allogreft ve protez veya osteoartikuler allogreft kullanılabilir.

8 — Postoperatif devrede adjuvant kemoterapi için VP-16/CTX İ.V. ve CDDP/ADR İ.V. dönüşümlü olarak 9 aya kadar kullanılır. İlaçların yeterince etkili olmadığı durumlarda protokole Methotraxate ilave edilir. Onkoloji biriminin konusu olduğu için burada doz ve süreler verilmemiştir.

Benzer uygulama ile iyi seçilmiş ve en az lokal geniş rezeksiyon yapılabilen osteosarkomlu olgularda lokal rekkurrens yüzdesi, aynı kemoterapi protokolu uygulanan fakat amputasyon yapılan olgularınki ile eşdeğerdir. 5 yıl yaşama şansı her iki grupta da % 85 civarındadır. Bilinmesi gerekli nokta neoadjuvant kemoterapinin yaşama süresini doğrudan etkilemediğidir. Ancak lokal rekkurrensin ortaya çıkışı yaşam süresi üzerinde negatif etkilidir. O halde lokal rekkurrensin önlenmesi ister klasik radikal ablatif yöntemlerle ister neoadjuvant kemoterapi ve ekstremite koruyucu cerrahi yöntemlerle olsun, prensip lokal rekkurrensten korunmaktadır. Neoadjuvant kemoterapi ekstremite kurtarıcı lokal girişimlere veya radikal amputasyon yerine geniş amputasyon yapılmasına imkan vermektedir. (2, 4,5)

Bizim uygulamalarımıza gelince; Kesin bir protokolümüz olduğu söylenemez. Hastanın sosyal ve ekonomik durumuna göre değişiklikler yapma zorunluluğumuz vardır.

OSTEOSARKOMA PROTOKOLÜ (Kendi uygulamamız)

1 — Radyolojik inceleme : Halen MRI mevcut değildir. Anjiografide problemlerimiz mevcuttur.

2 — Biopsi : İnsizyonel ve son zamanlarda Tru-cut iğne uygulanabilmektedir.

3 — Staging : Yanlızca akademik amaçlarla yapılmaktadır.

4 — Radikal amputasyon. (Parosteal osteosarkoma dışında)

5 — Adjuvant kemoterapi. Maddi olanaklara göre ayarlanan değişik protokoller kullanılmaktadır.

6 — Akciğer metastazları durumunda radyoterapi, nadiren lobektomi.

MATERYAL ve METOD :

Ege Üniversitesi Tıp Fakültesi Ortopedi Ana Bilim Dalına, 1979-1987 yılları arasında başvuran 29 adet II B ve 8 adet II A tipinde klasik osteosarkoma olgusunun tümüne, kompartmanla bağlantısına bakılmaksızın radikal amputasyon teklif edilmiş ve 23 olgu bu girişii kabul etmiştir. Amputasyon sonrası tüm olgular kemoterapi için ilgili birimlere gönderilmiş, 9 olguda değişik nedenlerle 1-2 seans sonunda tedaviye devam etmemiş, diğer olgulara maddi durumlarına uygun olarak Hacettepe OS 1, veya T 7 gibi değişik protokoller uygulanmıştır.

SONUÇ :

Sonuçlarımız kısa ve üzücüdür. Klasik osteosarkomalı hastalarımızın tümü amputasyon sonrası 2 yıl içinde uzak metastazları ile ölmüşlerdir. Amputasyon bölgesinde hiç

rekkurrensimiz yoktur. Bu sonuçlar literatür ile karşılaştırıldığında, yanlız erken cerrahi girişimle tedavi edilen olgu sonuçlarına benzerlik göstermektedir. (5 yıl yaşam süresi % 20). Buna karşılık radikal amputasyon ve T 10 protokolü ile alınan 5 yıllık yaşam yüzdesi % 85 dir. Bunun açık anlamı bizim kemoterapi uygulamalarımızın etkisiz olduğudur. Kötü sonuçlarımızın 2 basit nedeni vardır. 1 — Geç başvuru, 2 — Yetersiz adjuvant kemoterapi. İki yıl önce yaptığımız bir fiyat belirlemesinde, T 9 protokolünün o günki maliyeti 9 Renalult-9 otomobile eşit değerde bulunmuştur (8). Yukarıda sözünü ettiğimiz Florida Üniversitesinin protokolüne ait tüm tedavi masrafları 80-100 Bin Amerikan Dolarını geçmektedir. Çözüm olarak;

1 — Malign tümör şüpheli olguların vakit geçirmeden, özellikle biopsi dahil hiçbir cerrahi girişim yapılmadan, kurulacak bazı tümör merkezlerine gönderilmelidir.

2 — Bu merkezler arasında iyi bir koordinasyonla, ucuz ve ülkemiz şartlarına uygun tedavi protokolleri belirlenmelidir.

3 — Lokal radikal rezeksiyon sonrası rekonstriksiyon için pahalı custom made protezlerin ithali yerine birbiriyle bağlantılı kemik bankaları devreye sokulmalıdır.

4 — Ucuz ilaç ithali için Devletin ve milletler arası kanser örgütlerinin yardımı sağlanmalıdır.

K A Y N A K L A R :

1. DUNHAM W. K, et al. : Treatment Adjuvant to Surgery For Primary Tumors, Limb Salvage in Musculoskletal Oncology, Ed. W F Enneking, Churchill Livingstone, p. 294, New York, 1987.
2. ECKARD J J, et al. : The UCLA Experience in The Menagement of Stage IIB Osteosarcoma, Limb Salvage in Musculoskletal Oncology, Ed. W F Enneking, Churchill Livingstone, p. 314, New York, 1987.
3. JAFFE N, et al. : Limb Salvage Using CDDP II as Preoperative Treatment, Lim Salvage in Musculoskletal Oncology, Ed. W F Enneking, Churchill Livingstone, p. p. 333, New York, 1987.
4. PICCI P, CAMPANNACCI M. : Preoperative Chemotherapy in Osteosarcoma, Limb Salvage in Musculoskletal Oncology, Ed. W F Enneking, Churchill Livingstone, p. 294, 1987.
5. TATESKI A, et al : Preoperative Aggresive Chemotherapy Including Isolation- Perfusion as an Adjuvant to Limb Salvage Operation for Osteosarcoma, Limb Salvage in Musculoskletal Oncology, Ed. W F Enneking, Churchill Livingstone, N. Y. p. 286, 1987.
6. TRAPEZENIKOV N N, et al. : Limb Saving Surgery Combined With Chemotherapy and Radiotherapy in the Treatment of Osteosarcoma, Limb Salvage in Musculoskletal Oncology, Ed. W F Enneking, Churchill Livingstone N.Y. p. 341, 1987.
7. UF Trial of VP-16, CTX, ADR and Intraarterial CDDP as Neoadjuvant Chemotherapy for Newly Diagnosed Extremity Osteogenic Sarcoma. Orthopaedic Department, College of Medicine, University of Florida Gainesville, Florida, U. S. A.
8. YÜCETÜRK G, et al. : Osteosarkoma ve Ewing Sarkomu Olgularında yapabildiklerimiz. 6. Ulusal Kanser Kongre Kitabı, 1985.

Paget Hastalığında Gelişen Kemik Sarkomları

* Dr. Recep MEMİK ** Dr. Mahmut MUTLU ** Dr. Orhan BÜYÜKBEBECİ

Kemiğin Paget hastalığında çeşitli komplikasyonlar görülebilir. Uzun kemikler, vertebra ve kafatasına ait deformiteler, eklem problemleri, kırıklar ve sarkamatöz değişiklikler bunlardandır (4, 6). Kemiğin Paget hastalığında sarkamatöz değişiklik insidansı günümüzde % 1 altında olduğu kabul görmektedir (2, 6). Bu sarkamatöz değişiklik Paget hastalığının olduğu kemik kısımlarında oluşmaktadır (7). Genellikle tek bir tümör odağı görülürken bazı hastalarada aynı anda veya bilahere gelişen birden fazla tümör odağı gelişebilmektedir (1, 6).

Kemiğin paget hastalığında sarkamatöz değişimlerin sıklığı 60-70 yaşlar arasında ve erkeklerde daha çok olmaktadır (3, 4, 6, 7, 8). Klinik bulgular, tutulan kemik bölgesinde devamlı ağrı, yumuşak dokuda hassas şişlik, bazen patolojik kırık şeklinde görülmektedir. Malign değişikliğin en sık olduğu kemikler, pelvis, femur, humerus ve kafatası kemikleridir (2, 3, 4, 5, 6, 7, 8). Histopatolojik olarak daha ziyade osteosarkom, daha az olarak fibrosarkom ve kondrosarkom şeklindedir. Bu tümörler radyolojik olarak en fazla osteolitik daha az olarak miks ve osteoblastik karakterde görülebilir.

Sarkamatöz değişikliğe işaret eden bulgular, kortikal harabiyet ve beraberinde osteolitik lezyonlar, yumuşak doku şişkinliği ve iyileşmeyen kırık olurken, periost reaksiyonu nadiren görülür (1, 4, 6, 7). Daha çok poliostotik tipteki Paget hastalığında gelişen osteosarkomların prognozları primer osteosarkomlara göre daha kötü seyretmektedir (2, 3, 4, 6, 7). Hastalığın teşhisinde radyografinin yanında Tc99 ve Gallium sintigrafisi, biopsi, alkalen fosfataz tayini faydalıdır (5).

VAKA TAKDİMİ :

1983-1988 yılları arasında kemiğin Paget hastalığı zemininde gelişen farklı özellikleri olan iki osteosarkom vakası gözden geçirildi.

Vaka I : 67 yaşında bayan hasta, sağ uyluk distal kısmında şişlik ve şiddeti aniden artan ağrı şikayeti ile kliniğimize başvurdu. 3 gün önce düştüğü ve yürüyemediği öğrenildi. Fizik muayesinde, genel durumunun iyi, geçirilmiş miyokart infarktüsü olduğu tesbit edildi, ayrıca sağ uyluk distalinde hassas şişlik ve ağrı vardı. Alkalen fosfataz seviyesi normal, sedimentasyon hızının artmış olduğu görüldü. Çekilen tüm iskelet grafilerinde, sağ femur suprakondiler bölgesinde geniş düzensiz osteolitik lezyon ve lezyon içinde kalsifiye odaklar, kortikal harabiyete ilaveten patolojik kırık vardı. Akciğer radyografisinde metastatik infiltrasyon geliştiği, diğer kemik yapılarda bir patolojik değişiklik olmadığı tesbit edildi.

Bir hafta sonra kırık bölgesine internal tesbit uygulandı. Histopatoloik tetkikte Paget hastalığı ile beraber osteosarkomatöz değişim olduğu rapor edildi. Ameliyat sonrası hastanın genel durumu kötüleşti ve 3 hafta sonra öldü.

Vaka II : 67 yaşında erkek hasta sağ kolunda ve omuzunda şişlik ve analjeziklerle geçmeyen ağrı şikayeti ile geldi. Fizik muayenesinde; omuz, kol ve dirsek bölgesinde ağrılı yumuşak doku kitlesi olduğu tesbit edildi. Radyografisinde ,sağ humerusta kortikal kalınlaşma, trabekülasyonda kabalaşma ve litik lezyonlar vardı. Hasta biopsi alınmasını kabul etmedi. 3 ay sonra şikayetlerinin artması üzerine gelen hastaya bi-

* S. Ü. Tıp Fakültesi Ortopedi ve Travmatoloji Anabilim Dalı, Yard. Doç.
** S. Ü. Tıp Fakültesi Ortopedi ve Travmatoloji Anabilim Dalı, Araş. Görev.

opsi yapıldı. Sağ humerustan alınan biopsinin incelenmesinde; kemiğin Paget hastalığı olduğu rapor edildi. Salmon Calcitonin tedavisine başlanıldı. Tc99 sintigrafisinde, poliostotik tipte tutulumunun olduğu görüldü. 3 ay sonraki çekilen radyografisinde, sağ humerusta kortikal harabiyet, patolojik kırık ve osteolitik lezyonların arttığı görüldü. Tedavi neticesi alkalen fosfataz seviyesinin düşmesine rağmen hastanın şikayetlerinde artma yörüldü. Bir ay sonra tekrar biopsi yapıldı. Osteosarkomatöz değişim rapor edilince Forequarter amputasyonu uygulandı. Ameliyattan 18 ay sonra sol humerusta benzer klinik ve radyolojik belirtiler ortaya çıkınca sol tarafa da Forequarter amputasyonu yapıldı. Bir müddet sonra akciğerlerde metastatik infiltrasyon ve alt ekstremitelerde nörolojik bozukluk ortaya çıktı. Hasta 32 ay sonra öldü.

TARTIŞMA :

Kemiğin Paget hastalığının en ciddi komplikasyonu olan sarkamatöz değişimin insidansı % 0,95 ile % 14 arasında olduğu çeşitli yayınlarda bildirilmiştir. Bununla beraber bu oranlar Paget hastalığı teşhisi yapılan gruplar arasındaki tesbitlerdir. Asemptomatik olarak seyreden kemiğn Paget hastalığının sıklığı düşünülürse, sarkamatöz değişim oranının % 1 altında olabileceği daha doğru bir tesbit olur (2, 4, 5, 7, 8).

20 yaştan sonraki sekonder osteosarkomların % 14'nün, kemiğin Paget hastalığı ile beraber olduğu, 40 yaşın üstünde bu oranın % 28'e kadar çıktığı bildirilmiştir (2, 4, 1). Primer osteosarkomların sıklığı ilk 20 yaş içinde iken, Paget hastalığı zemininde gelişen osteosarkomlar büyük oranda 40 yaş sonrasında görlümektedir (2, 3, 7, 9).

Bu osteosarkomların lokalizasyon sıklığı humerus ve vertebra yönünden farklılık göstermektedir. Paget hastalığında ve primer osteosarkomlarda humerusun tutulumu çok az, vertebralar daha sık görülürken, sarkomatöz değişiklik, humerus, femur ve pelviste en sık vertebradan nadir olarak görülür (2, 3, 4, 5, 6, 7, 8). Bizim her iki vakamızda gerek yaş, gerek lokalizasyon bakımından diğer yayınlardaki hastalarla uyumludur.

İkinci vakamızda görüldüğü gibi birden fazla kemikte sarkomatöz değişiklik, palifazla kemikte sarkomatöz değişiklik, paliostotik tip Paget hastalığında % 11-26 oranında görüldüğü bildirilmiştir (1, 2, 4, 7, 8). Sarkamatöz değişim aynı anda veya sonradan gelişebilirken, bunun tümörün multisentrik orijinli veya kemikten kemiğe metastaz olabileceği hususunda tartışmalar vardır (1, 2, 3, 5, 6, 7). İkinci vakamızda, sağ Forequarter amputasyonu yapılmasından 18 ay sonra karşı humerusta osteosarkom gelişimi kemik metastazı olabileceğini düşündürmektedir.

Sarkamatöz değişikliğin başlangıcını tesbit etmek çoğu zaman zordur. İlk vakamızda olduğu gibi daha önce asemptomatik seyreden vakalar, diğer yayınlarda yaklaşık % 50 oranında görülebilmektedir (5, 8).

Mümkün olan vakalarda radikal cerrahi tedavi en iy yoldur. Metastaz gelişimi yahut osteosarkomun lokalizosyonu itibariyle bu mümkün olmazsa diğer metodlarda uygulanmaktadır. Tedaviye rağmen Paget hastalığı zeminde gelişen osteosarkomun prognozu primer osteosarkoma göre daha kötü seyretmektedir. Birçok seride 5 yıllık yaşama şansı % 4 altındadır (2, 3, 4, 5, 6, 8).

Tümörün hızlı büyüyen anaplastik karakteri yanında, santral lokalizasyonu, hastaların yaşlı olması, erken teşhisin zorluğu kötü prognozda etkili olmaktadır. Bizim ilk vakamız ilk bir ay, ikinci vakamız 3 yıl içinde ölmüştür.

Memleketimizde çok sık görülmeyen kemiğin Paget hastalığında gelişen sarkomatöz değişim az görülmesine karşın, prognozu çok kötü olmaktadır. 40 yaşın üstünde görülen osteosarkomların, Paget hastalığı ile beraber olabileceği akla getirilmelidir.

K A Y N A K L A R :

1. Choquette, D., Haraoui, B., Altman, R. D.: Simultaneous Multifocal Sarcomatous Degeneration in Paget's Disease of Bone. Clin. Orthop., 179 : 308-311, 1983.

2. Gereditzer, H. G., McLeod, R. A., Unni, K. K. : Bone Sarcomas in Paget's Disease. Radiology. 146 : 327-33, 1983.

3. Haibach, H., Farrel, C., Dittrich, F. J. : Neoplasm Arising in Paget's Disease of Bone : A Study of 82 Cases. Am. J. Clin. Path., 83 : 594-600, 1985.

4. Huvos, A. G., Butler, A., Bretsky, S. : Osteogenic Sarcoma Associated with Paget's Disease of Bone. Cancer., 52 : 1489-95, 1983.

5. Julius, S., Botet, J. Y., Yen, S. D. J. : Bone Sarcomas in Paget's Disease : Study of 85 Patient. Radiology., 152 : 583-90, 1984.

6. Resnick, D., Niwayama, G. : Paget's Disease. Diagnosis Bone and Joint Disorder., 2nd. ed. Philadelphia, W. B. Saunders Company. p. 2127-71, 1988.

7. Schojowicz, F., Santini, E., Berenstein, M.: Sarcoma Complicating Paget's Disease of Bone. J. Bone and Joint Surg., 65-B : 299-307, 1983.

8. Seret, P., Basle, M. F., Rebel, A. : Sarcomatous Degeneration in Paget's Bone Disease. J. Cancer Res. Clin. Oncol., 113 : 392-99, 1987.

9. Wick, M. R., McLeod, R. A., Siegel, G. P.: Sarcomas of Bone Complicating Osteitis Deformans Am. J. Surg. Paath., 5 : 47-59, 1981.

Primer Habis Kemik Tümörlerinde Lokal Rezeksiyon Uygulaması

* Dr. Macit ÜZEL ** Dr. Muharrem BABACAN *** Dr. Tunçay CENTEL
**** Dr. Günay GİRİŞKEN ***** Dr. Ajlan KASABALIGİL

Selim kemik tümörlerinde uygulanan lokal rezeksiyon yöntemi, kemoterapi ve radioterapideki yeni gelişmelere paralel olarak, artık günümüzde habis kemik tümörlerine de rahatlıkla uygulanabilmektedir. Kemik tümörleri patolojisinde edinilen yeni bilgiler. tümörlerin cerrahi patoloji açısından daha iyi tanınması, prognozları hakkında daha geniş istatistiklerin bulunması ve çıkartılacak kısmın fonksiyonunu üstlenebilecek protez, allogreft vs. gibi imkanların geliştirilmesi, lokal rezeksiyonları habis kemik tümörlerinde de geniş bir şekilde güncel hale getiren başlıca etkenlerdir. Tümörsüz bölgelerin radikal cerrahi girişimlerle feda edilmesinin yerine, ekstremiteyi ve/veya fonksiyonunu koruyabilme düşüncesi her geçen gün yüzgüldürücü sonuçlarla desteklenmektedir.

GEREÇ ve YÖNTEM :

1971-89 yılları arasında İ. Ü. Cerrahpaşa Tıp Fakültesi Ortopedi ve Travmatoloji A. B. D.'nda 29 primer habis kemik tümörü olgusuna lokal rezeksiyon uygulanmıştır. Olguların en genci 9, en yaşlısı 74 olup, ortalama yaş 28.4 dür. Cinsiyet dağılımı eşittir (15 : 14). Olguların patolojilerine göre dağılımı Tablo 1'de gösterilmiştir. Habaset kriterleri bulunmasına karşın ona yakın dev hücreli kemik tümörü olgusu bu çalışmaya alınmamıştır. Tümörlerin lokalizasyonlarına göre dağılımı Tablo 2'de görülmektedir. İki olgu (kondrosarkom ile osteosarkom) patolojik kırık ile başvurmuştur. 8 olgu ameliyattan önce kemoterapi+radioterapi (4 wing, 3 osteosarkom, 1 kondrosarkom), 2 olgu ise sadece kemoterapi (kondrosarkom ve osteosarkom) görmüştür. Lokal rezeksiyon sonucu oluşan kemik defektine yapılanlar Tablo 3'de görülmektedir. Ameliyattan sonra görülen erken ve geç komplikasyonlar ise Tablo 4'de yeralmaktadır. 1 olgu postop 7. günde akciğer embolisinden 1 olgu (kondrosarkom) takip sırasında yaygın akciğer metastazlarından, 1 olgu da (kondrosarkom) lokal nüks sonrası radikal cerrahi girişimi kabul etmeyerek kaybedilmiştir. Lokal nüks gösteren 2 olgu da radikal cerrahi girişimi kabul etmemişler; diğer komplikasyonlara ise gerekli cerrahi girişim yapılmıştır 6 olgu ile ameliyattan sonraki bir yıl içerisinde ilişki yitirilmiştir. 12 olgunun takip süresi 2 yılın altında, 11 olgunun ise 2 yılın üzerinde olup, ortalama takip süresi 4 yıl 4 aydır.

Kondrosarkom	16
Osteosarkom	7
Ewing sarkomu	5
Adamantinoma	1
Toplam	**29**

TABLO 1 : Olguların Patolojilerine Göre Dağılımı

* İ. Ü. Cerrahpaşa Tıp F. Ortopedi ve Tr. A.B.D. Profesörü.
** İ. Ü. Cerrahpaşa Tıp F. Ortopedi ve Tr. A.B.D. Doçenti.
*** İ. Ü. Cerrahpaşa Tıp F. Ortopedi ve Tr. A.B.D. Uzmanı.
**** İ. Ü. Cerrahpaşa Tıp F. Patolojik Bilimler A.B.D. Profesörü.
***** İ. Ü. Cerrahpaşa Tıp F. Ortopedi ve Tr. A.B.D. Arş. Görv.

	Kondro-sarkom	Osteo-sarkom	Ewing sarkom	Adaman-tinoma	Toplam
Humerus	5	3	1	—	9
Femur	3	2	2	—	7
Tibia	3	—	—	1	4
Radius	2	—	1	—	3
Skapula	1	1	—	—	2
Ulna	—	—	1	—	1
Klavikula	—	1	—	—	1
Sakrum	1	—	—	—	1
İleum	1	—	—	—	1

TABLO 2 : Tümörlerin Lokalizasyonlarına Göre Dağılımı

	Kondro-sarkom	Osteo-sarkom	Ewing sarkom	Adaman-tinoma	Toplam
Sadece lokal rezeksiyon (LR)	8	5	3	1	17
LR+fibuler greft	3	—	—	—	3
LR+kortikal greft	2	—	—	—	2
Endoprotez	—	1	1	—	2
Juvara rezeksiyon artrodezi	3	1	—	—	4
Otoklavizasyon	—	—	1	—	1

TABLO 3 : Lokal Rezeksiyon Sonrası Oluşan Kemik Defektine Yapılan Müdahallerin Dağılımı

Erken komplikasyon	İnfeksiyon	1 (osteosarkom)
	Ölüm (*)	1 (kondrosarkom)
Geç komplikasyon	Metastaz	3 (kondros., osteos. ve Ewing sarkom)
	Lokal Nüks	2 (Kondros., adamantinoma)
	Greft kırılması	1 (kondrosarkom)
	Greft pseudoartrozu	1 (kondrosarkom)

TABLO 4 : Erken ve Geç Komplikasyonarın Dökümü

(*) Ayrıca lokal nüks görülen ve yaygın akciğer metastazları görülen 1 olmak üzere 2 kondrosarkom olgusu da vefat etmiştir.

TARTIŞMA :

Primer habis kemik tümörleri arasında, göreceli olarak daha yavaş seyretmeleri ve metastazlarının daha geç görülmesi nedeniyle, iyi differansiye olmuş, düşük grade'li kondrosarkomlar lokal rezeksiyon açısından daha elverişli tümörlerdir. Nitekim olgularımızın % 55'ini bu grup oluşturmaktadır. Bilgisayarlı aksial tomografi ve sintigrafi imkanlarının gelişmesiyle, uzak metastaz görülmeyen, kompartman dışına taşmamış osteosarkomlarda, yeterli bir sınır bırakmak kaydıyla lokal rezeksiyon yüzgüldürücü olabilir. Femur üst uçda osteosarkom nedeniyle lokal rezeksiyon+total kalça protezi uygulanan ve 3 yıllık takibi olan olgu buna güzel bir örnektir. Bu olgularda bilgisayarlı tomografi ile skip metastazlarının araştırılması önemlidir. Osteosarkomlarda ameliyat tan önce yüksek doz kemoterapi ve radioterapi uygulanması, lokal rezeksiyon sonrası görülebilecek lokal nüksleri önleme açısından şarttır. Tüm medullayı tutmamış Ewing sarkomlarında da, yüksek riske rağmen, lokal rezeksiyon denebilir, ancak kemoterapi ve radioterapi ile kombine edilmesi ve cerrahi sınırın daha da genişletilmesi gereklidir.

Oluşan kemik defektlerini tamir açısından cerrahın önünde çeşitli seçenekler bulunmaktadır. Ancak ülkemizde custom-made protezlerin sağlanmasındaki maddi sorunlar, kemik bankasının olmaması gibi etkenler fonksiyonel bir ekstremiteye kavuşma önündeki başlıca engellerdir. Bu yüzden olgularımızın yarısında yalnız lokal rezeksiyon ile yetinilmiştir. Juvara tipi rezeksiyon artrodezi uyguladığımız olgulara, imkanlar elverseydi allogreft kullanılabilirmiydi, ayrı bir tartışma konusudur. Femurda Ewing sarkomlu bir olguda ise rezeke edilen kısım, 121°de 15 dk otoklavize edildikten sonra tekrar yerine konmuştur. 1 yıllık takibi olan bu hastamızda, otoklavizasyondan sonra alınan biopsilerde canlı tümör hücresine rastlanılmamıştır.

KAYNAKLAR :

1. Enneking, W. F. : Musculoskeletal tumor surgery, 1. Ed., Churchill Livingstone, New York, 1983.
2. Enneking, W. F. : Limb salvage in musculoskeletal oncology, Bristol-Myers/Zimmer Orthopaedic Symposium, 1. baskı, Churchill Livingstone, 1987.
3. Üzel, M., Bilsel, N., Bozan, A. ve Hz, M.: Kemik tümörlerinde lokal rezeksiyon, VII. Milli Türk Ortopedi ve Travmatoloji Kongre Kitabı, s. 146-148, Emel Matb. Ank., 1983.

Kemik Tümörlerinde Metilmetakrilat Uygulaması

* Dr. Rıdvan EGE ** Dr. Yener SAĞLIK *** Dr. Bahattin GÜZEL
*** Dr. Ahmet EGE

1986-1989 yılları arasında kliniğimizde teşhis ve tedavileri yapılmış 209 benign ve malign kemik ve yumuşak doku tümöründen 11'inde fiksasyon ve stabiliteyi sağlamak, ağrıyı gidermek, mobilizasyonu çabuklaştırmak ve defekti doldurmak amacıyla lezyonun marjinal eksizyonundan sonra defekt metilmetakrilat (MM) ile doldurulmuştur. Olguların 3'ü benign, 8'i malign olup ortalama takip süresi 9 aydır. 1 olgu ameliyat sonrası 8 ayda ölmüş, 1 olguda 6. ayda lokal nüks oluşmuş, 1 olguda ise lokal nüks ve enfeksiyondan sonra amputasyon yapılmıştır.

GİRİŞ :

Kemik tümörlerinde küretajdan sonra, stabiliteyi sağlamak amacıyla defektin metilmetakrilat ile doldurulması ilk defa 1959'da Fransa'da Vidal ve arkadaşları tarafından uygulanmıştır. (10, 11). Bu teknik daha sonra birçok otör tarafından kullanılmış ise de, özellikle Persson ve Wouters (10) tarafından popülarize edilmiş ve literatürde onların adı ile anılmaya başlanmıştır.

Metilmetakrilat kompresyon kuvvetlerine karşı çok dayanıklıdır, buna karşılık rotasyonel kuvvetlere karşı kemiğe göre daha dayanıksızdır. (3, 8, 10, 11). Metilmetakrilat özellikle geniş kemik metastazı olgularında, patolojik kırıklı olsun veya olmasın, defekti doldurma ve sıkı bir fiksasyon sağlama, ağrıyı ortadan kaldırma, hasta bakımını kolaylaştırma, hastayı en kısa zamanda mobilize etme dolayısıyla tesbit süresini azalttma ve ekstremiteyi fonksiyonel hale getirme gibi birçok faydalara sahiptir. (4, 6, 7, 10 11, 12). Ayrıca metilmetakrilat uygulamasından sonra lokal radyoterapi uygulamasının ters bir etkisi de tesbit edilmemiştir (6, 7). Metilmetakrilatın termal etkisinin lokal nüksleri azalttığı da bildirmiştir (3, 8, 10, 11).

MATERYAL ve METOD :

Ankara Üniversitesi Tıp Fakültesi Ortopedi ve Travmatoloji Anabilim Dalı'nda Mart 1986 - Mart 1989 tarihleri arasında 209 benign ve malign kemik ve yumuşak doku tümörü olgusunun teşhis ve tedavileri yapılmıştır. Bu olgularda değişik cerrahi teknikler uygulanmış olup, 11 olguda (% 5) lezyonun marjinal eksizyonundan sonra ortaya çıkan kemik defekti metilmetakrilat ile doldurulmuştur (Tablo 1). Takip süresi 1 aydan az olan 3 olgu seriye dahil edilmemiştir.

Olgularımızın 4'ü kadın, 7'si erkek olup en küçüğü 8, en büyüğü 63 (ortalama 40.9) yaşında idi. Olguların 1 tanesi sol femur suprakondiler bölgede tiroid adeno ca. metastazına bağlı patolojik kırıklı, bir sağ femur suprakondiler bölgede prostat ca. metastazına bağlı patolojik kırıklı, biri sağ tibiada akciğer yassı hücreli ca. metastazı, biri sağ femur cisminde meme ca. metastazına bağlı patolojik kırıklı, bir hiperparatroidizme bağlı (Brown Tümör) sol femur boyun, sağ, trokanterik bölge ve sol tibiada patolojik kırıklı, biri sağ femur subtrokanterik bölgede anevrizmal kemik kistine bağlı patolojik kırıklı, biri sağ femurda Ewing ca., biri sağ femur alt uçta multipl herediter egzostoz zemininde gelişmiş sekonder kondrosarkomlu, biri ise sol tibia üst uçta osteosarkom idi.

* A. Ü. T. F. Ortopedi ve Travmatoloji Anabilim Dalı Profesörü.
** A. Ü. T. F. Ortopedi ve Travmatoloji Anabilim Dalı Doçenti.
*** A. Ü. T. F. Ortopedi ve Travmatoloji Anabilim Dalı Araştırma Görevlisi.

TABLO 1 : Olguların Dökümü

Olgu No.	Cins	Yaş	Teşhis	Lokalizasyon	Patolojik kırık	Ameliyat	Takip S. (Ay)	Ek Tedavi	Komplikasyon
1	E	38	Tiroid Adeno ca Metastazı	Sol femur Suprakondiller	+	Küretaj-M.M. 2 Rush çivisi	7	—	—
2	E	55	Prostat Ca Metastazı	Sağ femur Subtrokanaterik	+	Küretaj-M.M. 2 Enrer çivisi	5	—	—
3	E	8	Ewing Ca.	Sağ femur	—	Küretaj-M.M. Küntscher	16	Kemoterapi + Radyoterapi	—
4	K	30	Non Ossifi-fiye Fib.	Sağ humerus	+	Küretaj-M.M. 1 Rush çivisi	17	—	—
5	E	63	Yassı Hücreli Akc. Ca.	Sağ tibia üst uç	—	Küretaj-M.M.	8	Kemoterapi	Exitus
6	E	32	Sekonder Kon-drosarkom	Sağ femur alt	—	Küretaj-M.M.	7	Kemoterapi Radyoterapi	—
7	E	16	Osteosarkom	Sol tibia üst uç	—	Küretaj-Gref M.M.	6	Kemoterapi + Radyoterapi	Lokal nüks
8	E	39	Anevrizmal K. kisti	Sağ femur	+	Küretaj-M.M. Küntscher	1	—	—
9	K	44	Meme Ca. Metastazı	Sağ femur	+	Küretaj-M.M. Küntscher	6	Kemoterapi	—
10	K	53	Paratiroid adenomu	Sol kollum fem. Sağ trokanterik bölge Sol tibia	+	Küretaj-M.M. End. Küretaj-M.M. Jew. Küretaj-M.M. Ender	17 5 2	Adenom Eksizyonu	—
11	K	22	Anevrizmal kemik kisti	Sol femur alt uç	+	Küretaj-Gref. Küretaj-M.M. Rush çivisi Amputasyon	12		Lokal nüks

3 olguda eksizyondan sonra stabiliteyi sağlamak amacıyla metilmetakrilat ile birlikte internal fiksasyon aracı olarak Kuntscher çivisi, 3 olguda Rusch çivisi, 1 olguda Ender çivileri, 1 olguda endoprotez ile Jewett ve ender çivileri kullanılmış, 2 olguda sadece metilmetakrilat, 1 olguda ise metilmetakrilat ve otojen kemik grefti kullanılmıştır.

Olgularımızda en kısa takip süresi 1 ay, en uzun ise 17 ay olup ortalama takip süresi 9 aydır. Olguların 5'inde cerrahi tedaviye ek olarak kemoterapi ve radyoterapi, 1'inde ise kalsiyum ve D vitamini tedavisi uygulanmıştır. Hiperparatiroidizm olan bu son olguya ayrıca paratiroid adenomu eksizyonu da uygulanmıştır.

Akciğer yassı hücreli ca. bulunan olgumuz ameliyat sonrası 8. ayda vefat etmiş, sol femur alt uçta geniş anevrizmal kemik kisti ve patolojik kırığı olan olguda ise önce küretaj ve greftleme, ilk nükste küretaj-metiltilmetakrilat-Rush çivisi, enfeksiyon ile birlikte olan ikinci nükşte ise diz üstü amputasyon uygulanmıştır. Sol tibia üst uçta grade II osteosarkom olan bir olgumuzda ise ilk ameliyattan 6 ay sonra lezyonun distalinde nüks olmuştur. Diğer olgularımızda herhangi bir komplikasyon görülmemiştir. Olguların hepsi de ameliyat sonrası 2-3. haftada koltuk değnekleri ile kısmi ağırlık verdirilerek yürütülmüştür.

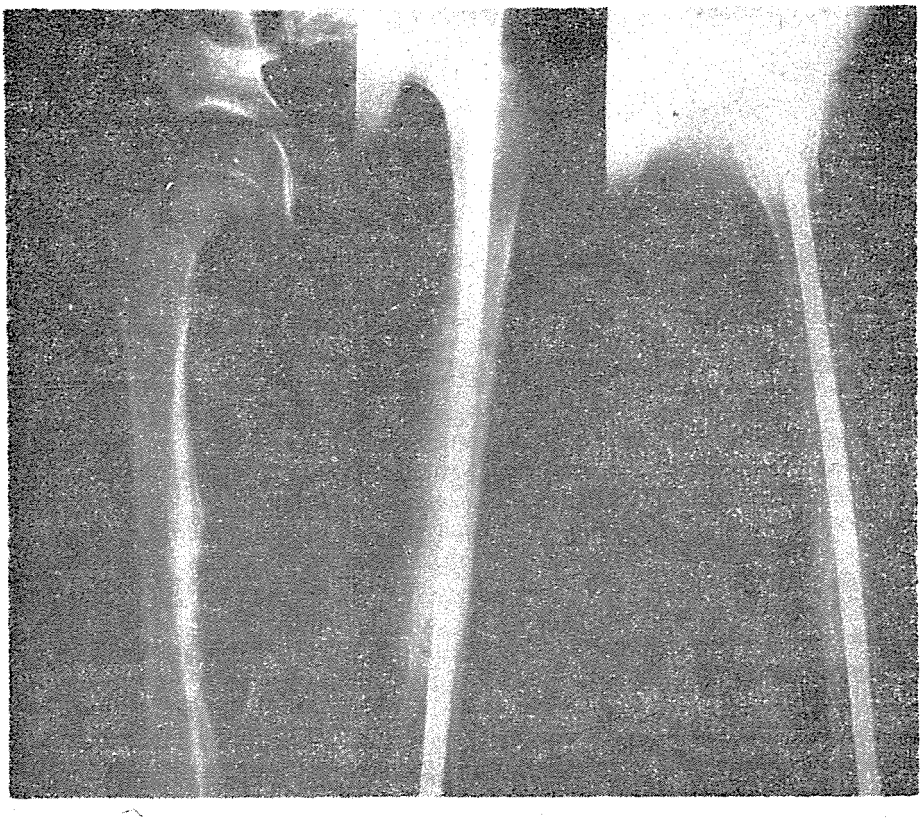

Resim 1 : Olgu 3
Solda : Sağ femurda Ewing Ca. Ewing Ca. Preoperatif radyografi
Orta ve Sağda : 8 yaşında erkek çocuk, ameliyattan 14 ay sonraki grafiler.

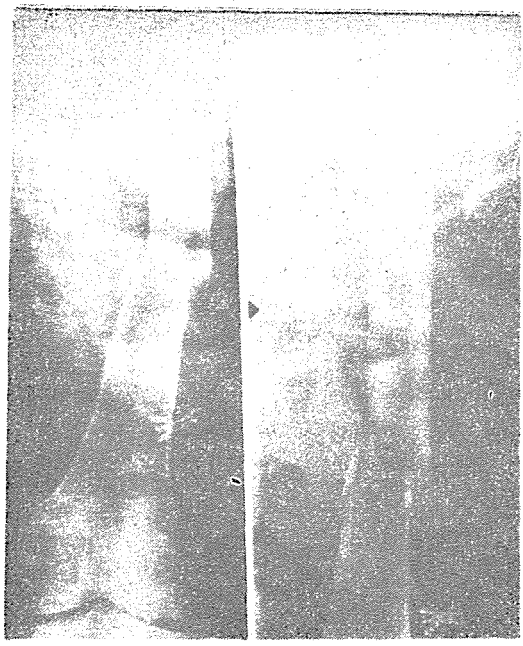

Resim 2 : Olgu 9
A. A. 44 yaş, Kadın meme Ca. metastazı sağ femur patolojik kırığı.



Resim 3 : Olgu 9
Resim 2 deki olgunun 6 ay sonraki radyografisi.

TARTIŞMA :

Kemik tümörlerinde, özellikle metastatik lezyonlarda küretajdan sonra stabiliteyi sağlamak mümkün olmaz. Sağlansa bile kısa bir süre sonra fiksasyon materyalinin migrasyonu sık görülür. Bu durumlarda internal fiksasyona yardımcı olarak, boşluğun metilmetakrilat ile doldurulması ilk defa 1969'da Fransa'da Vidal ve arkadaşları tarafından (10, 11) uygulanmıştır. 70'li yıllarda oldukça yaygınlaşan bu yöntem tümör cerrahisinde diğer tekniklerin gelişmesi ile kısmen popüleritesini kaybetmiş ise de başlangıçta belirttiğimiz gibi özellikle metastatik lezyonlar ve giant-cell tümör gibi litik lezyonlarda hala yaygın olarak kullanılan bir yöntemdir.

Kemik kalitesinin iyi olmadığı metastatik lezyonlarda ve giant-cell gibi geniş litik sahaları tutan diğer tümörlerde boşluğun metilmetakrilat ile doldurulması stabiliteyi sağladığı gibi hastanın ağrısının ortadan kalkması, hasta bakımının kolaylaşması hastayı kısa sürede mobilize etme ve ekstremitenin fonksiyonel hale gelmesi gibi bir çok avantajlara sahiptir (4, 6, 7, 10, 11, 12).

Harrington ve Johnston (6) 30 olguluk serilerinde hastaları ameliyattan sonra ortalama 7 günde mobilize ettiklerini, sadece 1 olguda non-union ve fiksasyon kaybı olduğunu bildirmişlerdir. Yine Harrington, Sim ve Johnston (7) 323 olguluk ikinci serilerinde 4 fiksasyon yetersizliği olduğunu, ağrının ise % 85 olduğu kaybolduğunu, olguların % 94'ünün 5-9 gün içinde mobilize edildiğini, ameliyat sonrası yaşam süresinin ortalama 15,4 ay olduğunu bildirmişlerdir.

Sim ve arkadaşları (12) 45 olguluk serilerinde fiksasyon yetersizliği olmadığını, ameliyat sonrası yaşama süresinin ortalama

4.5 ay olduğunu, olguların 38'inde ağrının kaybolduğunu yazmışlardır. Persson ve Wauters (10), 18 giant-cell tümör olgusundan 6'sında küretaj ve metilmetakrilat uyguladıklarını, olguların hiçbirisinde nüks olmadığını ve ağırlık verilmeye 1-2 haftada başlanıldığını; yine Persson (11), 50 giant-cell tümörden küretaj ve metilmetakrilat uygulanan 16 olgudan 2'sinde lokal nüks olduğunu, bunlarada yeni girişim ile iyi sonuç elde edildiğini, 2 olguda eklemde hafifi osteoartrit geliştiğini, olguların hepsinin de 1-2 haftada desteksiz yürüyebildiğini bildirmiştir.

Carlson ve Adams (3) biri vertebra lokalizasyonlu 4 olguda ağrı şikayetlerinin kaybolduğunu ve alt ekstremitediki 2 olguyu 3. gün yürüttüklerini bildirmişlerdir.

Atik ve Ege ortalama 14.1 ay takip ettikleri 7'si tümör, 5'i osteoporoz, 2'si osteomalazi ve 1'i osteopetrozise bağlı femur patolojik kırıklı 15 olgularını ameliyat sonrası 1. gün yürüttüklerini ve hiçbir komplikasyon ile karşılaşmadıklarını bildirmişlerdir (1).

Metastaza bağlı patolojik kırıklarda sadece internal fiksasyon uygulamasından sonra yapılan radyoterapinin sekonder irradyasyona ve komşu dokularda aşırı iyonizasyona sebep olduğu ileri sürülmesine rağmen Haarrington, her iki serisinde de metilmetakrilat ile birlikte internal fiksasyon yapılmış ve ameliyat sonrası 2-3 hafta sonra radyoterapi uygulanmış olgularında bu şekilde ters bir etki görülmediğini bildirmiştir (6, 7).

Metilmetakrilatın lokal nüksleri azalttığı, bu özelliğinin ise polimerizasyon sırasında ortaya çıkan yüksek ısının yarattığını termal nekroza bağlı olduğu bildirilmiştir (4, 10, 11). Fakat köpekler üzerinde cryosurgery ve metilmetakrilat ile yapılan çok yeni bir araştırmada (9) metilmetakrilatın kemik nekrozu yapmadığı öne sürülmüştür.

Metilmetakrilat uygulanan olgularda rastlanabilecek başlıca komplikasyonların hipotansiyon, kalp aritmisi, enfeksiyon, geç yara iyileşmesi ve hematom olduğu bildirilmiştir (2, 5, 6, 7, 12).

SONUÇ :

Gerek benign gerekse malign ve özellik metastatik kemik tümörlerinde lezyonun marjinal eksizyonundan sonra büyük kemik defektlerinde internal fiksasyon ile birlikte metilmetakrilat uygulanması; stabilite, ağrıyı giderme, kısa sürede mobilizasyon, ekstremitenin fonksiyonel hale gelmesi ve lokal nükslerin önlenmesi gibi birçok kolaylıklar getiren bir yöntem olarak uygulanabilir.

KAYNAKLAR :

1. Atik, O. Ş., Ege, R. : Femur patolojik kırıklarında uyguladığımız tedavi yöntemleri. IX. Milli Türk Ortopedi ve Travmatoloji Kongre Kitabı, 343-344, Emel Matb., Ank., 1987.
2. Brookes, M., Gallannauph, S. C. : Circulatory depression in bone after acrylic implantation. Clin. Ortop. and Rel. Research, 107 : 274-276, 1975.
3. Carlson, D. H., Adams, R. : The use of methylmetacrylate in repair of neoplastic lesions in bone. Radioloyy, 112 : 43-46, 1974.
4. Eckardt, J. J., Grogan, T. J. : Giant celle tumor of bone. Clin. Orthop. and Rel. Research, 204 : 45-58, 1986.
5. Enis, J. E., McCollough, N., Cooper, J. S. : Effects of methylmetaacrylate in osteosynthesis. Clin. Orthop. and Rel. Research, 105 : 283-294, 1974.
6. Harrington, K. D., Johnston, J. O., Turner, R. H., Green, D. L. : The use of methylmetacrylate as an adjunct in the internal fixation of malignant neoplastic fractures. J. B' J' S., 54a : 1165-1676, 1972.
7. Harrington, K. D., Sim, F. H., Enis, J. E., Johnston, J. O., Dick H. M., Gristina, A. G. : Methylmetacrylate as an adjunct in internal fixation of pathological fractures. J. B. J. S., 58A : 1047-1055, 1976.
8. Kiviluoto, O., Salenius, P., Santavirta, S. : Acrylic cementation in treatmnet of benign bone tumors. Acta Orthop. Scand 52 : 443, 1981.

9. Malawer, M. M., Marks, M. R., Mc Chesney, D., Piasio, M., Gunther, S. F., Schmookler, B. M. : The effect of cryosurgery anr polymethylmetacrylate crylate in dogs with experimental bone defects comparable to tumor defects. Clin. Orthop. 226 : 299-310, 1988.

10. Persson, B. M., Wouters, H. W. : Curettage and acrylic cementation in surgery of giant cell tumors of bone. Celin. Orthop. and Rel. Research, 120:125-133, 1976.

11. Persson, B. M., Ronny, L., Bjorn, G. : Favourable results of acrylic cementation for giant cell tumors. Acta Orthop. Scand., 55 : 209-214, 1984.

12. Sim, F. H., Daugherty, T. W., Ivisns, J. C. : The adjunctive use of methylmetacrylate in fixation of pathological fractures. J. B. J. S., 56-A : 40-48, 1974.

Kliniğimizde Son Beş Yılda Uygulamış Olduğumuz Eksremite Koruyucu Cerrahi Girişimler ve Sonuçları

* Dr. Ahmet Turan AYDIN

Ekstremite koruyucu cerrahi girişimler bir yüz yıldan daha fazla süredir benign agresif ve low grade malignitelerde uygulanmaktadır. Ancak son on yılda tanı, cerrahi teknikteki ve adjuvan tedavideki gelişmeler sonucu High grade malignitelerde de uygulanmaya başlanmıştır (1, 2, 3,) özellikle osteosarkom tedavisinde uygun cerrahi girişim ve adjuvan kemoterapiyle ampütasyonla kıyaslanabilecek sonuçlar elde edilmiştir (4). Bu çalışmamızda olgu sayısının azlığı ve patolojilerin çeşitliliği nedeniyle survi ve yaşam analiz değerlendirilmesi yapılamamış olmasına rağmen, değişik anatomik lokalizasyonlarda uygulamış olduğumuz ekstremite koruyucu girişimleri ve sonuçlarını sunarken, bu tip cerrahi girişimlerin önemi ve günümüz tümör cerrahisinde ki yerini vurgulamaya çalıştık.

MATERYAL ve METOD :

Akdeniz üni. Tıp Fakültesi Ortopedi ve Travmatoloji Anabilim Dalında 1983-1988 yılları arasında 7 primer kemik, 2 yumuşak doku sarkomu, 1 benign agresif kemik tümörü ve metastatik karsinom olgusunda değişik anatomik lokalizasyonda ekstremite koruyu cu cerrahi girişim uygulanmıştır. Patolojiler 1 olguda high grade osteosarkom, 2 olgu meme ve hipernefroma metastazı, 1 olguda benign agresif Giant-Cell tümör ve 8 olgu da ise low grade kemik ve yumuşak doku sarkomudur.

Olgular erken ve geç morbidite (Ekstremite koruyucu girişimden sonra gelişen komplikasyonlar ve ilave ameliyat sayısı, adjuvan tedavi iproblemleri ile) ve fonksiyonel açıdan değerlendirilmiştir. Survi ve yaşam analiz çalışması yapılmamıştır.

Tablo I de olgulara ait bilgi ve sonuçlar toplu olarak sunulmuştur.

SONUÇLAR :

Ekstremite koruyucu cerrahi girişim 2 olguda kalçada, 4 olguda omuz ve çevresinde, 4 olguda dizde, 1 olguda pelvis ve 1 olguda da skapuler bölgede yapılmıştır (Tablo 1). 2 yumuşak doku sarkomunda geniş eksizyonu takiben radyoterapi uygulanmış, kalçadaki ameliyatlar end-block rezeksiyon ve protez (custom made), dizdeki uygulamalar ise iki olguda geniş eksizyon ve iki olguda end-block rezeksiyon ve artrodez şeklinde uygulanmıştır. İkisi humerus proksimal metafizi ve birisi skapuler lokalizasyonlu patolojide ise 1 Tikhoff-Linberg ameliyatı, 2 olguda ise end-block rezeksiyon ve isoelastik tümör rezeksiyon protezi ile rekontruksiyon yapılmıştır. Pelvis lokalizasyonlu kondrosarkom olgusunda ise pelvik rezeksiyon ve artrodez yapıldı. Olgulardan biri (osteosarkom) dışında hepsi yaşamaktadır. Yaşayan 11 olgunun 9 u hastalıksız, iki olgu ise epikronoz metastazlarla yaşamını sürdürmektedir. Parosteal osteosarkomlu bir olguda (Olgu 11), low grade tümör 14 ay içinde artan maligniteyle iki lokal nüks göstermiş ve diz üstü ampütasyon yapmak durumunda kalınmıştır. Diğer olgulardaki ilave ameliyatlar ise epikronöz metastaz alanlarına yönelik olmuştur. Osteosarkomlu olgu (Olgu 9) ekstekstremite koruyucu cerrahi girişimden yaklaşık 7 ay sonra yaygın hastalıkla kaybedilmiştir. Bu olguda primer odak sol femur

* Akd. Üniv. Tıp Fak. Ort. ve Trav. Anabilim Dalı Doçenti

TABLO 1A

Olgu No.	Cins	Yaş	Ameliyat Tarihi	Pat. tanı	Cer. Safha	EKG Şekli	Adjuvan ted.	Lokal nüks, Metastaz	Komp.	Fonk. Sonuç	Takip Süresi
1	E	32	12.1983	Giant-Cell	Benign Ag.	End-block Rez. Artrodez	—	—	—	İyi	Hastalıksız sağ 5 yıl 8 ay
2	E	32	11.1984	MFH Deltoid	IA	Geniş Eksizyon	Radyoterapi	—	—	İyi	Hastalıksız sağ 4 yıl 9 ay
3	E	56	2.1984	Hiperneforma Sol Femur	Metastatik Ca	End-block Rez. Rez. Protezi (Custom made)	Radyoterapi	Epikrom metastazlar	Radiodermit	İyi	Hastalıksız sağ 5 yıl 6 ay
4	E	19	5.1985	Santral Kondrosarkom Sağ innominate	IA	Pelvik Rezeksiyon Artrodez	—	—	—	İyi	Hastalıksız sağ 4 yıl 3 ay
5	E	37	12.1985	Clear Cell Sar. Sol Skapula	IB	Tikhoff-Linberg Op.	Radyoterapi	Epikrom metastazlar	—	İyi	Hastalıksız sağ 3 yıl 8 ay
6	E	35	3.1987	Soliter Myelom Sol Humerus	IA	End-block Rez. isoelastik Rez. Pro.	—	—	Aksiller paralizi	İyi	Hastalıksız sağ 2 yıl 5 ay
7	K	17	5.1987	Rabdomyosarkom Sol skapuler	IA	Geniş eksizyon + Post. op Radyotera	Radyoterapi	—	—	İyi	Hastalıksız sağ 2 yıl 3 ay
8	K	60	2.1988	MemeCa Met. Sol Femur	Metastatik Ca	End.block rezeksi Artrodez	Kemoterapi	—	—	İyi	Hastalıksız sağ 18 ay
9	E	16	7.1988 9.1988	Osteosarkom Sol Femur Sağ Humerus	IIB	Kalça Dezartiküla End-block Rez. isoelastik Rez. Pro.	Kemoterapi	Osseoz ve akc. Metastazları	—	İyi	Eks 13 ay
10	E	62	6.1988	Sinovyal Sarkom Sol Patella	IA	Lokal Radikal Eks.	—	—	—	İyi	Hastalıksız sağ 14 ay
11	K	27	2.1988	Parosteal Osteosarkom Sağ Fibula	IB	Lokal Radikal Eks.	—	Lokal nüks	Peroneal paralizi	Orta	Hastalıksız sağ 18 ay
12	E	35	1.1988	Periferik Kondrosarkom Sağ Femur	IA	End-block Rez. Rezeksiyon Protezi (Custom Made)	—	—	—	İyi	Hastalıksız sağ 19 ay

distal metafizi olup kalça dezartikülasyonuyla buranın kontrolü sağlanırken akciğer ve takiben sağ humerustaki metastaz ortaya çıkmış ve humerus lokalizasyonu için girişim konservatif amaçlı olarak yapılmıştır. Tablo 1 de fonksiyonel sonuçlarda verilmiştir.

TARTIŞMA :

Eskiden beri Low grade maligniteler için kullanılan ekstremite koruyucu cerrahi girişimler, son on yılda cerrahi teknik, protez teknolojisindeki gelişmeler, allogreft uygulamaları, adjuvan tedavideki gelişmeler nedeniyle primer high grade kemik ve yumuşak doku sarkomlarında da uygulanmaya başlanmıştır. Ampütasyona alternatif olan bu tip girişimlerin avantajını belirlemek için bu şu soruların cevapları araştırılmalıdır.

1. Yaşam süresi üzerine etkisi nedir,

2. Ampütasyona kıyasla erken ve geç morbiditesi nedir,

3. Fonksiyonel sonuç gerçekten ampütasyonla kıyaslanacak oranda iyi olmaktamıdır,

4. Herhangi psikososyal bir avantajı varmıdır.

Simon ve ark. (4), bu sorunların cevaplarını ortaya koymak amacıyla yaptıkları ve 1986 da yayınlanan çalışmalarında 26 merkezde tedavi edilmiş 248 olgudan 227'si lokal nüks, metastaz ve survi açısından değerlendirilmiş ampütasyon ve ekstremite koruyucu cerrahi girişimde lokal nüks oranı % 10 olarak bulunmuş ve istatistiki olarak survi ve hastalıksız periyod açısından bir farklılık saptanamamıştır. Ancak bu tip girişimlerin daha çok komplikasayona neden olduğu görülmüştür. Ekstremite koruyucu girişimlerin üst ekstremitede forequarter ampütasyona üstünlüğü bilinmektedir (5). Ancak alt ekstremitede uygulanan ameliyatların çeşitliliği ve olgudan olguya değişmesi ve yürüme analizi yapmada ki güçlükler nedeniyle ampütasyona üstünlüğünü objektif olarak değerlendirmek güç olmaktadır (5). Olgularımızdan sadece birisi high grade patolojili olup buda stage III de tedavi edildiği için kısa zamanda yaygın hastalıkla kaybedilmiştir. Diğer olgularda ise hastaların objektif ve subjektif değerlendirilmesiyle başarılı sonuç elde edilirken kesin olarak primer alan kontrolü sağlanmış, bir olgu dışında ilave ameliyatlar epikronöz metastazlar nedeniyle yapılmıştır. Tartışmanın başında belirtmeye çalışmış olduğumuz soruları cevaplamak açısından yetersiz kalacak bu çalışmayla sadece ekstremite koruyucu cerrahi girişimlerin günümüz tümör cerrahisindeki önemi tekrar vurgulamak amaçlanmıştır.

KAYNAKLAR :

1. Enneking, W. F., et al. : Current Conceps Review. The Surgical Staging of Musculoskeletal Sarcoma. J. Bone Joint Surg., 62A : 1027-1030, 1980.

2. Marcove, R. C., et al. : Osteogenic sarcoma under the Age of Twenty-one. A Review of One Hundred and Forty-five Operative Cases, J. Bone Joint Surg., 52A : 411-423, 1970.

3. Kotz, R., Salzer, M. : Rotation -Plasty for Childhood Osteosarcoma of the Distal part of the Femur. J. Bone Joint Surg., 64A : 959-969, 1982.

4. Simon, M. A., et al. : Limb-salvage Treatment versus Amputation for Osteosarcoma of the Distal End of the Femur. J. Bone Join Surg., 68A : 1331-1337, 1986.

5. Simon, M. A. : Current Concepts Review. Limb Salvage for Osteosarcoma. J. Bone Joint Surg., 70A: 307-310. 1988.

Tümöral Amputasyonlardan Sonra Acil Protez (Immediate Fitting Prosthesis) Uygulaması

* Dr. Haluk YETKİN ** Fzt. Ayşe KARADUMAN *** Dr. İ. Cengiz TUNCAY
**** Dr. Hakan UÇAR

Amputasyon sonucu ekstremite kaybında yürüme fonksiyonu bozulur. Amputasyondan sonra kişinin yeniden yürüyebilmesi amputasyon seviyesine göre seçilen uygun bir protez ve protezle yapılan rehabilitasyon çalışmaları ile sağlanır. Ancak fonksiyonel düzeyde protez kullanabilmek için yaranın iyileşmesi, ödemin çözülmesi ve güdük şekillenmesinin tamamlanması gerekir ki, bu da 3 ile 6 ay gibi bir süreyi kapsamaktadır. (4).

Malign tümörler nedeniyle ampute edilen hastalarda diğer amputasyonlara göre önemli farklılıklar, genel durumun amputasyondan sonra kısa sürede düzelmemesi, postoperatif dönemde kemoterapinin yan etkilerinin gözlenmesi ve hastanın psikolojik çöküntüsüdür. Hastanın yürüme fonksiyonunu aralıksız sürdürebilmesinin sağlanması, inaktivitenin olumsuz etkilerini ortadan kaldırdığı gibi hastayı psikolojik yönden de desteklemektedir. Bazı araşatırmacılar özellikle kemoterapi döneminde bu yararları nedeniyle geçici protez uygulamışlardır. (3, 4, 6).

Ankara Numune Hastanesi 2. Ortopedi ve Travmatoloji Kliniğinde 1988 - 1989 yılları arasında müracaat eden biri tibia proksimalinde Ewing Sarkom, diğeri tibia proksimalinde Kondrosarakom bulunan 2 bayan hasta ya diz üstü amputasyonundan sonra Hacettepe Üniversitesi Fizik Tedavi ve Rehabilitasyon Yüksek Okulu ile ortak yapılan çalışmada amputasyondan sonra acil protez (İmmediate Fitting of Prosthesis) yöntemi ile geçici protez uygulanmıştır.

YÖNTEM :

İlk hastamız 19 yaşında olup sol dizinde ağrı ve şişlik şikayeti ile kliniğimize müracaat etti. Biopsi sonucu Kondrosarkom tanısı konan hastaya diz üstü amputasyonu yapıldı. Diğer hastamız da 19 yaşında olup 6 yaşında sağ dizinde başlayan ağrı ve şişlik şikayetleri ile müracat ettiği hastanelerde değişik zaman aralıklarında 2 kez ameliyat edilmiş ve radyoterapi uygulanmış. Hastamız kliniğimize müracaat ettiğinde sağ crurisin 1/3 proksimal medialinde yaklaşık 15x15x10 cm.lik üzeri cilt ile kaplı olmayan kötü kokulu, çevresi ekimotik, üzeri yer yer nekrotik, frajil, karnıbahar görünümünde yer yer hemorajik ve palpasyonla sert olmayan kitle mevcuttu. Patoloji raporu ile Ewing Sarkom tanısı konulan hastamıza femur 1/3 ortadan diz üstü amputasyonu yapıldı.

Hastalarımıza ameliyattan hemen sonra genel anestezi altında geçici protez uygulandı. Yara kapatıldıktana sonra güdük çorabı giydirildi. Daha sonra distalden proksimale doğru azalan bir basınçla alçı sargı yapıldı. Vücut ağırlığının güdük ucuna binmesini önlemek için daha önceden hazırlanan kalıpla alçı sargı üzerinden iskial destek yapılarak ağırlığın iskiumda taşıtılması sağlandı. Daha sonra protezin ayak bağlantısı yapıldı. Alçı soketin süspansiyonu silasiyen band ile sağlandı. Post. operatif 1. gün hastalarımız ayağa kaldırıldı. 2. gün ise kısmi

* Ankara Numune Hastanesi 2. Ortopedi Klinik Şefi, Doçenti.
** Hacettepe Üniv. Fizik Tedavi ve Reh. Yüksek Okulu Araş. Görev.
*** Ankara Numune Hastanesi 2. Ortopedi Klinik Asistanı
**** Ankara Numune Hastanesi 2. Ortopedi Klinik Asistanı

ağırlık verdirilerek yürütüldü. Preoperatif dönemde eklem hareketi, kas kuvveti açısından da değerlendirilen hastalarımıza genel mobilizasyon egzersizleri ve ameliyattan sonra kalacak güdük kaslarına kuvvetlendirme egzersizleri uygulanadı.

Kısmi ağırlık vererek yürümeye önce 15 kg ile başlanıp 25-30 kg'a kadar her gün bir miktar arttırılarak çıkıldı. Hastalar yürüteç aracılığı ile yürütülüp ampute bacak üzerine verilen ağırlık bir tartı aleti ile kontrol edildi. Post-operatif 1. haftadan sonra çift koltuk değneği kullanıldı.

Post-operatif 48 saat sonra ilk alçı soket değişimi diren almak için yapıldı. Daha sonra birer hafta ara ile 3 kez alçı soket değişimi yapıldı. 3. alçı değişiminden sonra kalıcı protez için soket ölçüsü alındı. Kalıcı protezleri ile de bir süre normal yürüme eğitimine alınan hastalarımız yürüyerek taburcu edildi.

BULGULAR ve TARTIŞMA :

Maligneite nedeniyle alt ekstremite amputasyonu yapılan hastalarda güdük şekillenmesinin diğer nedenlerden dolayı yapılan amputasyonlara göre daha zor olacağı öne sürülmektedir (2,3,4). Bunun nedeni ise kemoterapinin değişken güdük ödemine neden olmasıdır (1). Kemoterapi ile inaktivite artmakta ve buda genel durumu daha da bozmaktadır. Bu yüzden erken protez uygulamasının bu hastalardaki önemi büyüktür (6).

Güdük şekillenmesini hızlandırarak kısa sürede hastayı normal günlük yaşantısına döndürmek için pek çok araştırıcı tarafından farklı yöntemlerle geçici protez uygulaması yapılmıştır. Güdükteki değişken ödeme uyum göstermesi için Kwamura ve ark. hacmi istenildiği gibi ayarlanabilen polyester soketli geçici protezleri denemişlerdir (4). Uygulaması alçı sokete göre daha kolay ve daha hafif gibi görünen bu yöntem de güdük ile soket arasında tam temas sağlanamamaktadır. Alçı soket uygulamasında ise tam temas daha kolay sağlanabilmektedir. Hayaashi ve ark. bu sorunu çözmek için suction ve silasiyen band kullanmıştır (3). Biz uygulamalarımızda böyle bir sorunla karşılaşmadık.

Kwamura ve ark. en uzun geçici protez uygulama süresi olarak ortalama 35 gün önermişlerdir. Çalşmamızda ortalama 20 gün süre ile geçici protez kullanıldı. Ve 40 ila 45 gün içinde yürüyerek taburcu oldular. Her ikiside 19 yaşında olan hastalarımızda bu uygulamanın psikososyal desteği önemlidir.

Malignensi nedeniyle ampute edilen hastalarda tedavinin amacı hem ekstremiteyi korumak, hem hastalığı kontrol etmek olmalıdır. Hastanın genel durumunun korunmasında, en kısa sürede normal yaşantısına dönmesinin sağlanmasında, inaktiviteden korunma da erken protezin önemi anlaşılmıştır. Uygulamanın başarısı iyi bir ekip çalışmasına ve hastanın işbirliğine bağlıdır.

K A Y N A K L A R :

1. Burgess E. M. «Amputations of the Lower Extremity» Nickel, v. 1. (ed.) Orthopedic Rehabilitation, Churchill Livingstone, New York, 1982.
2. Colle W. C. et all, 1982, «Prosthetic Programme After Above Knee Amputation in Children With Sarcomata», J. Bone Joint Surg, 64-B : 586-589, 1982.
3. Irons, G., et all. : A light weight Above Knee Prosthesis with an Adjustable Socket. Orthop. Prosthet : 31 (1) : 3-15, 1977.
4. Kwamura, Y., et all, Temporary Above Knee Prosthesis and Trainig Programme During Chemoterapy. Prost. Orth. İnt. 9 : 87-91, 1985.
5. Rush, H. A. : Rehabilitasyon of Patient with Cancer Related Disability. Rehabilitation Medicine, The C. V. Mosby Company, Saint Louis, 1977.
6. Wats, H. G.: Special Considerations in Amputations for Malignancies in American Academy of Orthopaedic Surgery, Atlas of Prosthetics, St. Louis, C. V. Mosby, 1981.

Subtrokanterik Femur Kırıklarının Tedavisi

* Dr. Uğur GÜNEL * Dr. M. Emin ULUDAĞ ** Dr.Asım CILIZ
** Cem Cüneyt KÖSE

Femur diafizinin 1/3 proksimalinde oluşan kırıklara subtrokanterik kırıklar denilir. Trokanter minor'in hemen distal kısmından başlayıp 5 cm aşağıda sonlanan bölgeyi içerir. Proksimal femur kırıkları arasında en az rastlanan kırık olup BOYD ve GRİFFİN'in (1) 300 olguluk serilerinde % 26,7 FİELDİNG ve MAGLİATO'nun (3) 556 olguluk serilerinde % 7 oranında subtrokanterik kırık olgusu bildirmektedirler.

Subtrokanterik bölgeye Gravitasyonel ve Kas kuvvetleri etki eder. Proksimal femurun ekzantirik yüklenmesi sonucu lateral kortekste germe, medial kortekste ise kompresyon kuvvetleri etkili olur. Kompresyon kuvveti germe kuvvetinden daha fazla olduğu için, medial korteksin anatomik bütünlüğü çok önem arz eder. Kırık hattının redüksiyonunu engelleyen çeşitli kas gurupları vardır. Gluteus Minimus ve Medius kasları proksimal fragmanı abduksiyona, İliopsoas kası ise rotasyon ve fleksiyona zorlarken, kısa eksternal rotator kaslar ise proksimal fragmanı eksternal rotasayona getirirler. Hasta supine pozisyonunda yataraken alt ekstremitenin ağırlığı nedeniyle distal fragaman posteriora doğru yer değiştirir.

Biz bu çalışmamızda, son dört yılda kliniğimizde subtrokanterik femur kırığı nedeniyle başvuran 59 olguyu değerlendirip seçilen tedavi yöntemlerini belirledik. Literaturdeki diğer çalışmalarla karşılaştırıldı.

GEREÇ VE YÖNTEMLER :

Çalışmamız Ankara Numune Hastanesi II. Ortopedi ve Travmatoloji Kliniğinde Ocak 1984 ile Aralık 1988 tarihleri arasında yatarak, konservatif ve cerrahi olarak tedavi edilen 62 Femur Subtrokanterik kırığını içermektedir. Bu olgulardan ikisi tedavi sırasında vefat etti, bir olgu tedaviyi kabul etmedi. Geriye kalan 58 olgunun 59 femur subtrokanterik kırığı değerlendirmeye alındı.

Subtrokanterik kırıkların basit sınıflandırılması, biomekanik düzenleme ve tedavi açısından çok önemlidir. Çeşitli sınıflandırmalardan AO Gurubunun düzenlediği (5) sınıflandırmadır.

Bu sınıflandırma transvers veya kısa oblik olan iki fragmanlı kırıklar TİP I, uzun oblik veya spiral kırık hattı ile birlikte medialde ve lateralde kelebek tarzında diğer bir fragmanın iştirak etmesiyle üç fragmanlı kırıklar TİP II, tamamen parçalı, dört veya daha fazla fragmanlı kırıklar ise TİP III olarak adlandırılırlar. Olguların takip süresi 6 ay ile 52 ay arasında olup ortalama 23 aydır.

Olguların 12 sine femur distalinden iskelet traksiyonu, 47 sine cerrahi tedavi metodları uygulandı. İskelet traksiyonu uyguladığımız olgulardan 8 tanesi 5 yaş ile 12 yaş arasındaki çocuklardı.

Diğer 4 olgudan 3 tanesinde açık kırık olup, 1 olgu ise kardiovaskuler problemleri yönünden genel anestezi alamadığı için iskelet traksionu ile tedavi edildiler. Çocuklarda iskelet traksionunun 90-90 derece ile uyguladık. Cerrahi tedavi metodlarından 14 olguya Jewett çivisi ile, iki olguya Richards çivisi ile, 4 olguya 130 derece açılı kondüler plak ile 23 olguya 95 derece açılı kondüler plak ile, 4 olguya düz plak ile osteosentez

* Ankara Numune Hastanesi II. Ortopedi Klinik Başasistanı
** Ankara Numune Hastanesi II. Ortopedi Klinik Asistanı

uygulandı. Ameliyatı takiben ortalama 3 ay sonra olgulara yük verdirmeye başladık.

SONUÇLAR :

Olguların yaşları 5 ile 88 arasında değişmekte idi. (ortalama 36.6). Bunların 16 sı kadın (% 26.25), 45 i erkekti (% 73.75). Tedavi edilen 59 olguda kırık 33 ünde sağda, 26 sında solda idi. Kırık nedeni 31 olguda trafik kazası, 14 olguda yüksekten düşme, 12 olguda alçaktan düşme, 1 olguda ise kurşunla yaralanma idi. Olgularada tedavi sonrasında gelişen komplikasyonlar aşağıdadır.

Kaynama Yokluğu	: 2	(% 3—5)
Kaynama Gecikmesi	: 1	(% 1—7)
Varus Deformitesi	: 4	(% 6—8)
Kısalık	: 0	(% 0)
Malrotasyon	: 1	(% 1—7)
Enfeksiyon	: 3	(% 5)

Kaynama yokluğu olan 2 olguya tesbit 95 derecelik Kondil Plağı ile yapılmıştır. Tip III kırığında fazla parçalı olması ve olguların izinsiz şekilde erken yük vermeye başlamaları bu komplikasyona neden olmaktadır. Varus Deformitesi ise 95 derecelik Kondil Plağı ile tesbit edilen 2 olguda, Jewett ile tesbiti yapılan 1 olguda, Richard çivisi ile tesbiti yapıldı 1 olguda görüldü. Kaynama gecikmesi ile malrotasyon konservatif tedavi altındaki 2 olguda saptandı.

TARTIŞMA :

Proksimal femur kırıkları arasında en genç yaşa gurubunun bulunduğu gurub subtrokanterik femur kırıklarıdır. Bu nedenle kırık bölgesinde kemiğin yapısı da daha sağlamdır. Yapılan bir çalışmada yaşlı yaygın osteoporoz ile karakterize kadınlarda subtrokanterik kırık nedeniyle Morbitide oranı % 35.5, genç erkeklerde ise morbidite oranı % 20 olarak saptanmıştır (4). Bizim çalışmamızda da Subtrokanterik kırıklı olguların yaş ortalaması 36.6 bulundu.

Konservatif tedavi çocuk kırıkları ile Tip III açık kırıklarda ve genel durumu ameliyatı kaldıramayacak olanlarda uygulanır. (2). Ayrıca çok ileri derecede parçalı kırık olan genç hastalarda da 90-90 derecelik iskele traksiyonu tavsiye edilmektedir. Çalışmamızda cerrahi tedavi sırasında kullandığımız beş tip internal fiksatörden başka intramedüller yerleşimli Zickel ve Ender çivileri de birçok merkezlerde kullanılmaktadır.

Velasco ve Cumfort (6) radyoloçik incelemede medialde 2 mm.den daha fazla boşluk varsa kansellöz kemik greftinin uygulanmasını öngörürler. Biz çalışmamızda Tip III sınıflamasındaki kırıkların hepsine kemik grefti uyguladık.

Bu kırık çeşidinde bu kadar çok internal fiksasyon aracının bulunması da endikasyonun konulmasında geniş kapsamlı düşünmeyi gerektirdiğini ortaya koymaktadır.

K A Y N A K L A R :

1. Boyd, H. B., Griffin, L. L., : Classification and treatment of trochanteric Fractures. Arch. Surg., 58 : 853, 1949.
2. Connolly, J. F., King, P. : Closed reduction and early cast-brace ambulation in treatment of Femoral fractures. J. Bone and Joint Surg. 55-A 1559, 1973.
3. Fielding, J. W., Magliato, H. J. : Subtrochanteric Fractures Surg. Gynecol. Obstet. 122 : 555, 1966.
4. Keenar, M. A. : Subtrochanteric Fractures of the femur. Orthop. Trans., 4; 359, 1980.
5. Mueller, M. E., Allgöwer, M., Schneider, R., et all. : Manuall of İnternal Fixation Springer-Verlag Berlin 1979.
6. Velascu, R. U., Comfort, T. H. : Analysis of treatment problems in subtrochanteric fractures of the femur. J. Travma, 18 : 513, 1978.

Çocuk Femur Diafiz Kırıklarının Konservatif Tedavisi ve Sonuçları

* Dr. M. Emin ULUDAĞ ** Dr. M. Arif TANCER ** Dr. İ. Cengiz TUNCAY

Çocuk Femur diafiz kırıkları genellikle 5-8 yaşları arasında görülür. Günümüzde, hızlı yaşam koşulları travmatik olguları artırmıştır. Travma, yetişkinlerden çok gelişme çağındaki yani travmaya karşı savunma fonksiyonlarından yoksun olan çocukları daha fazla etkilemektedir.

Çocuklarda femur diafiz kırıkları genel kırıkların % 8'ini oluşturur. Kırıkların yaklaşık % 5'i iki taraflıdır. Lokalizasyon yönünden en çok 1/3 orta diafizde görülür, fragmanların deplasmanı, yer çekimi kuvveti ve kasların çekmesine bağlıdır (3, 4, 7, 8, 10, 14, 15, 16).

Çocuklarda kırık iyileşmesi ve remodeling oldukca iyidir.

Çocuk femur diafiz kırıkları, özellikleri ve tedavileri bakımından yetişkin kırıklarından çok farklıdır. Tedavide uygulanacak yöntemin seçilmesinde şu etkenler rol oynar :

1 — Hastanın yaşı, 2 — Doktorun alışık olduğu tedavi yöntemi, 3 — Deri ve yumuşak dokuların durumu, 4 — Kırığın parçalı olması, deplasman derecesi ile kırığın seviyesi, 5 — Hastanın tedavi edileceği kliniğin olanakları.

Çocuk femur diafiz kırıklarının tedavisinde konservatif yöntemlerin uygulanması prensip olarak yerleşmiştir. Konservatif yöntemlerin başarısız kaldığı hastalarda ve çocukluk çağının (12-14 y.) üst sınırında bulunanlarda cerrahi tedavi yöntemi uygulanabilir.

Konservatif tedavi yöntemleri 2 grup altında toplanır :

1 — Doğrudan kapalı repozisyon ve alçılı tesbit,

2 — Belli bir süre traksiyon yapıldıktan sonra primer kallus oluşunca alçılı tesbit.

Konservatif tedaviye bağlı komplikasyonlar :

1 — Damar, sinir ve yumuşak doku lezyonları,

2 — Angülar ve rotasyonel deformiteler,

3 — Ekstremiteler arasında uzunluk farkı ve topallama,

4 — Kötü kaynama, kaynama gecikmesi, yeniden kırık oluşu,

Kullanılan Yöntemler :

1 — Bryant traksiyonou - Pelvi pedal alçı (0-2 yaş)

2 — Doğrudan kapalı repozisyon - Pelvi pedal alçı tesbiti,

3 — İskelet traksiyonu - Pelvi pedal alçı tesbiti.

MATERYAL ve METOD :

Sağlık Bakanlığı Ankara Numune Hastanesi 2. Ortopedi ve Travmatooloji kliniğinde 1984 yılı başından 1988 yılı sonuna kadar 312 çocuk femur diafiz kırıklı hasta konservatif ve cerrahi yöntemlerle tedavi edilmiştir. Bunlardan 100 hasta kontrol muayenelerine gelmiş ve takip edilmiştir. 312 çocuğun 320 femur diafiz kırığından 309 konservatif tedavi, 11'i cerrahi tedavi uygulanmıştır.

Bryant traksiyonu 1-2 hafta, iskelet traksiyonu 3-4 hafta uygulandıktan sonra primer

* Ankara Numune Hastanesi 2. Ort. ve Trav. Kl. Başasistanı
** Ankara Numune Hastanesi 2. Ort. ve Trav. Kl. asistanları

kallus oluşunca pelvi pedal alçı tesbitine alınmıştır. Alçılı tesbit solid kaynama elde edilinceye kadar hastanın yaşı, kırığın durumu ve uygulanan traksiyon süresi göz önüne alınarak ortalama 4-8 hafta tutulmuştur. Çocukların aileleri kırığın prognozu konusunda uyarıldı. Kontrole gelen hastaların klinik ve radyolojik muayeneleri yapıldı.

Klinik olarak, hastanın yakınması, ailenin gözlemleri, aksama, angulasyon, uzunluk farkı araştırıldı. Radyolojik olarak, kalça ve diz eklemleri tam olarak görülecek şekilde her iki femur A-P ve lateral grafileri çekildi. Uzunluk ölçümleri klinik muayene ile, angular deformiteler radyografiler üzerinde değerlendirildi.

Sonuçların değerlendirilmesinde aşağıdaki kriterlere bağlı kalındı :

1. Çok iyi : Klinik olarak deformasyonu bulunmayan, yürüyüşte aksama tesbit edilmeyen, klinik ölçümlerde 5 mm'ye kadar kısalığı olan ve radyolojik olarak her yönde 5 dereceye kadar angulasyonu olan olgular.

2. Tatminkar : Klinik olarak 15 mm'ye kadar kısalığı bulunan, yürüyüşte aksama tesbit edilmeyen ve radyolojik olarak her yönde 15 dereceye kadar angulasyonu olan olgular.

3. Başarısızlık : Klinik olarak 15 mm'den fazla kısalığı olan, yürürken aksayan radyolojik olarak her yönde 15 dereceden fazla angulasyonu olan ve rotasyon deformitesi bulunan olgular.

BULGULAR :

Olguların 97 si (% 31.08) kız, 215'i (% 68.92) erkek, 120 si (% 38.46) sağ, 184'ü (% 58.97) sol, 8'i (% 2.57) bilateral olup 303'sı (% 95.62) kapalı 14'ü (% 4.38) açık kırıktır.

Etyolojik olarak, 145 (% 46.47) trafik kazası, 117 (% 37.50) düşme, 22 (% 7.50) yüksekten düşme, 9 (% 2.88) patolojik, (% 6.08) diğerleridir.

Lokalizasyon ve kırık hattına göre dağılımı :

1/3 üst diafiz 44 vaka (% 13.75), 1/3 orta diafiz 245 vaka (% 76.56), 1/3 alt diafiz 19 vaka (% 5.93), subtrokanterik 12 vaka (% 3.75) dir.

Kırığın tipi bakımından, transvers 197 vaka (% 61.56), oblik 83 vaka (% 25.93), spiral 34 vaka (% 10.63), parçalı 6 vaka (% 1.88) dir.

Kontrole gelen ve takipleri yapılabilen 130 olgunun 67'si erkek, 33'ü kızdır. Hastaların en küçüğü 4, en büyüğü 14 yaş olup, ortalama yaş 9'dur. 62 olgu trafik kazası, 20 olgu düşme, 8 olgu yüksekten düşme, 4 olgu patolojik kırık, 6 olguda diğer nedenlerle femur diafiz kırıkları oluşmuştu. 38 olguda sağ, 59 olguda sol ve 3 olguda bilateral femur diafiz kırığı mevcuttu. 95 olgu kapalı kırık 5 olgu ise açık kırıktı. 16 olgu 1/3 üst diafiz, 72 olgu 1/3 orta diafiz 7 olgu 1/3 alt diafiz ve 5 olguda subtrokanterik kırıktı. Kırık hattına göre ise, 51 olgu transvers, 30 olgu oblik, 20 olgu spiral 2 olgu ise parçalı kırıktı.

Tedavi yöntemi olarak 70 olguda 90/90 iskelet traksiyonu, 5 olguda kapalı repozisyon pelvi pedal alçı, 4 olguda düz iskelet traksiyonu, 7 olguda genel anestezi altında kalloklazi supra kondiler iskelet traksiyonu pelvi pedal alçı, 6 olguda Bryant traksiyonu pelvi pedal alçı, 4 hastaya plak vida ile osteosentez pelvi pedal alçı, 4 hastaya doğrudan pelvi pedal alçı uygulanamıştır.

100 olgudan 9'unda kapalı repozisyon alçı uygulanmış, klinik ölçümlerde eşit uzunluk bulunmuştur. 4 hastaya açık redüksiyon-plak vida ile osteosentez yapılmış ve 2'sinde klinik ölçümle 0.5 cm. fazla uzama bulunmuştur. 5-20 mm. kadar üst üste binmesi bulunan 87 olgudan 66'sında eşit uzunluk, 10'unda 5 mm kadar fazla uzama, 7 olguda 15-10 mm. kadar kısalık ve 4 olguda ise 10 mm. üstünde kısalık tesbit edildi.

5 olguda başlangıçta açıklığı öne bakan ortalama 11 derecelik deformite varken, ortalama 32 ay sonra açılanma 4 dereceye inmişti. Ortalama açısal düzelme % 63.6 bulundu. Açıklığı arkaya bakan açısal defor-

mite 17 olguda 8.5 derece iken ortalama 28 ayın sonunda 5.5 derece ve ortalama düzelme % 36.4 bulundu. Açıklığı dışa bakan açısal deformite 8 olguda 8.5 derece iken 20 ay sonra 5.5 derece, ortalama düzelme % 34.8 idi.

Açıklığı içe baken 9 olguda başlangıçta ortalama 7.5 derecelik angulasyon 24 ay sonra 4.5 derece idi. Açısal düzelme % 40.0 idi. Olgularımızda rotasyon deformitesi tesbit edilemedi.

Sonuçların değerlendirilmesinde: %74.00 çok iyi, % 22.00 tatminkar, % 4.00 başarısızlık tesbit edilmiştir. Çok iyi ve tatminkar olgular iyi olarak değerlendirilirse, 100 olgudan 96'sı iyi, 4'ü (% 4.00) başarısız olarak değerlendirilmiştir.

TARTIŞMA :

Femur diafiz kırıklarında iyileşme hızlı olup, kaynamama diye bir sorun pratikte görülmemektedir. Kaynamaya en büyük yardımcı çocuklardaki gelişme potansiyelidir. Anatomik redüksiyon yetişkinlerdeki kadar önemli değildir. Belli ölçüler içindeki kısalık ve angulasyonlar zamanla spontan olarak düzelir (1, 2, 4, 5, 6, 7, 8, 10, 11, 14, 15, 16).

Cerrahi tedavinin hatalı olmasına bağlı olarak ortaya çıkabilecek deformasyonlarla, kaynama gecikmesi ve kaynama yokluğu gibi komplikasyonların yanında femur alt ucu ve tibia üst ucu epifizinin zedelenmesi riski vardır. Bunlardan başka postop, sepsis, yüzeyel ve derin enfeksiyonlarla osteomyelit gelişmesi ve refraktür oluşması gibi tehlikelerde mevcuttur (2, 8).

Takibi yapılabilen 100 olgudan 96'sı (% 96.00) iyi, 4'ü (% 4.00) başarısız olarak değerlendirilmiştir. Çocuk femur diafiz kırıklarında uygulanacak olan temel tedavi yöntemi konservatif olmalıdır. Konservatif tedavilerin başarısız kaldığı hastalarda ve çocukluk çağının (12-14 y.) üst sınırında bulunanlarda cerrahi tedavi yöntemi uygulanabilir.

KAYNAKLAR :

1. Anderson R. L. Conservatif treatment of fractures of the femur. J. Bone and Joint surg. 49-A, 1371, 1967.
2. Berkel T. : Çocuklarda femur cisim kırıklarında cerrahi tedaviden sonraki geç neticeler. V. Milli Türk Ortopedi ve Travmatoloji Kongre Kitabı s. 241, Yargıçoğlu Matb., Ank. 1978.
3. Çeliker Ö. Çetin İ., Şahlan Ş. : Femoral Shaft Fractures in Children : Tecknique of immediate Treatment With Supracondylar Kırschner Wires and One-and-a-Half Spica cast. J. of Pediatric Orthopadics : Vol. 8, No. 5, p. 580-584, 1988.
4. Dameron T. B. Thompson H. A. : Femoral shaft fractures in children (Treatment by closed reduction and double spica cast immobilisation). J. Bone and Joint Surg. 41-A, 1201, 1959.
5. Edvardsen P., Syversen S. M. : Overgrowth of the femur after fractures of the shaft in childhood. J. Bone and Joint Surg. 58. B, 339, 1976.
6. Ege R. : Çocuk kırkları ve kazaları. Emel matbaacılık, s, 532, 1981.
7. Ege R., Mergen E., Ağaoğlu S. : Bryant traksiyonu ile tedavi ettiğimiz çocuk femur cisim kırıkları. VI Milli Türk Ortopedi ve Travmatoloji Kongre Kitabı s. 17, Emel Matbaacılık Sanayi, Ank., 1980.
8. Humberger F. W., Eyring E. J. : Proksimal tibial 90/90 Traction in treetment of Femoral Shaft Fractures in Young Children by İmmediate Spica İmmobilisation. J. Bone and Joint Surg. 51-A, 499-504, 1969.
9. Irani R. N., Nicholson J. T. Chung S. M.: Long term results in the treatment by immediate spica immobilisation. J. Bone and Joint Surg. 58-A : 945-951, 1976.
10. Kuzgun Ü., Yazıcıoğlu Ö., Kokino M., Türmen M. : Çocuklarda femur diafiz kırıklarının konservatif tedavisi. V. Milli Türk Ortopedi ve Travmatoloji Kongre Kitabı, s. 232, Yargıçoğlu Matb., Ank. 1978.

11. Özberk S., Çeliker Ö., Hürmeydan A. : Çocuk femur kırıklarında anında tek taraflı pelvi pedal alçı ile tedavisi. VII. Milli Türk Ortopedi ve Travmatoloji Kongre kitabı. Emel Matbaacılık s. 321, Ankara, 1984.

12. Rang M. Children's Fractures. J. B. Lippincott Co. Philadelphia, Toronto s. 169-179, 1974.

13. Rockwood C. A. - Green D. P. Fractures in Children 845-889, 1984.

14. Sipahioğlu F., Güngör Ş. : Çocuk femur cisim kırıklarında 90/90 traksiyon tedavisinde aldığımız sonuçların değerlendirilmesi. IX Milli Türk Ortopedi ve Travmatoloji Kongre Kitabı s. 509, Emel Matbaacılık, Ank., 1985.

15. Ş. Bayraktar, Erdat O., Kuşhan S., Şahin İ. : Çocuk femur diafiz kırıklarının konservatif tedavisi ve erken sonuçları. IX. Milli Türk Ortopedi ve Travmatoloji Kongre Kitabı. s. 511, Emel Matbaacılık Ank., 1985.

16. Yılmaz A., Bayram H., Gülşen M., Baytok G. : Çocuk femur cisim kırıklarının 90/90 iskelet traksiyonu ile tedavisi ve sonuçları. IX. Milli Türk Ortopedi ve Travmatoloji Kongre Kitabı s. 504, Emel Matbaacılık Sanayi, Ank., 1985.

Femur Cisim Kırıklarının Kapalı Yöntem İle Antirotasyonel İntramedüller Çivilerle Tedavisi

* Dr. Ömer ŞARLAK ** Dr. Mustafa BAŞBOZKURT *** Dr. Erdoğan ER
**** Dr. Vecihi KIRDEMİR

Günümüzde femur cisim kırıklarının tedavisinde rotasyonu engelleyici intramedüller çivileme tekniği oldukça yaygınlaşmıştır (9, 15, 18, 20).

Klasik intramedüller çivileme tekniğinde, kırık uçlarına vücut ağırlığının direkt etkisiyle ancak dinamik stabilizasyon sağlanır. Bu tür yöntem kullanıldığında kırık uçları arasında korteks devamlılığının sağlanması gerekir. Ekstremiteye ağırlık verildiğinde de bu yöntemin en önemli komplikasyonu olan kısalık problemi ortaya çıkar (16).

Kısalma, rotasyonu engelleme ve iyi stabilizasyon sağlamak amacıyla çeşitli araştırmalar yapılmıştır. Sonuçta femur cisim kırıklarının tedavisinde intramedüller olarak uygulanan küntscher çivilerinin proksimal ve distal bölümlerine transfiksiyon vidaları ilave edilerek antirotasyonel intramedüller çivileme tekniği geliştirilmiştir (2, 6, 10).

Böylece alt ekstremite üzerine erken ağırlık verebilme ve erken rehabilitasyon olanağı sağlanmıştır. Yöntem bu özelliklerivle kırık iyileşmesini de olumlu ve uyarıcı yönde etkilemiştir (3, 15, 16).

Ancak bu yöntem bu özelliklerinin yanında; statik stabilizasyonun olgularda kırık kaynamasını geciktirip geciktirmediği, çivinin mekanik yetersizliğini önleyip önleyemediği, statik stabilizasyondan dinamik stabilizasyona geçiş süresinin ne zaman olacağı ve infeksiyonu ne derece engelleyeceği gibi soruları da ortaya çıkarmıştır. Çalışmamızda bu soruların cevabı araştırıldı (3, 4, 7, 17, 21).

GEREÇ ve YÖNTEM :

GATA Ortopedi ve Travmatoloji Anabilim dalına 1985-1989 yılları arasında başvuran 128 femur cisim kırığı olgusundan 15'i antirotasyonel intramedüller çivileme yöntemi ile tedavi edildi.

Olguların ortalama yaşı 25.6 dır. En genç hasta 21, en yaşlı hasta ise 48 yaşında olup tüm hastalarımız erkektir.

Etyolojik neden 13 olguda trafik kazası 2 olguda ise yüksekten düşmedir.

Antirotasyonel Küntscher çivisi ile fiksasyon uygulanan olgulardan 10'nuna dinamik stabilizasyon, 5 olguya ise statik stabilizasyon yapılan 6 olguya proksimal, 4 olguya ise distal transfiksiyon vidaları uygulanmıştır. Statik stabilizasyon yapılan 5 olguda ise proksimal ve distal transfiksiyon vidaları birlikte uygulanmıştır.

Ameliyat öncesi tüm hastalara femur suprakondiler bölümünden iskelet traksiyonu yapılmıştır. Hastalar müracaat tarihinden itibaren ortalama 6 gün içinde ameliyat edildiler.

Ameliyatlar Maquet ekstansiyon masasında 10 olgu supin, 5 olgu ise lateral dekubitis pozisyonunda yapıldı. Ekstremitenin

* GATA Ort. ve Trab. A.B.D. Profesörü
** GATA Ort. ve Trav. A.B.D. Öğ. Üyesi
*** Sarıkamız Ask. Hst. Ort. Uzmanı
**** GATA Ort. ve Trav. A.B.D. Uzm. Öğrencisi

tesbiti için femur suprakondiler bölümünden geçen iskelet traksiyonundan faydalanıldı. Ekstansiyon masasında skopi kontrolleriyle kırık redüksiyonu sağlandıktan sonra lateral insizyonla girilerek trokanter majöre ulaşıldı.

Trokanter majörün hemen üst bölümünden skopi altında awl (bız) yardımı ile medüller kanal açıldı. Yine skopi kontrolünde ucu topuz şeklinde olan klavuz tel, trokanter majörden sokulup proksimal ve distal fragmanların medüller kanalına yelreştirildi. Fleksibl reamerler ile her iki fragmanın medüller kanalı genişletildi. Bu işlemlerden sonra preoperatif dönemdeki radiografilerle eni ve boyu tesbit edilen çivi, femurun eğimine uygun olarak çakıldı.

Rotasyonu engellemek için tüm olgularımızda Klemm ve Schellman tarafından geliştirilmiş proksimald 150° lik 1 adet, distalde ise 90°lik 2 adet transfiksiyon vidaları olan çiviler kullanıldı. Bu vidalar çiviye, özel klavuz sistemi ile tesbit edildi. Ameliyattan sonra 1 nci gün yatak içi adale egzersizlerine başlandı. 7-10 ncu gün diz egzersizlerine geçildi. 90° diz fleksiyonu elde dikten sonra koltuk değneği yardımı ile hastalar ayağa kaldırıldı. 6-8 afta sonra ise dinamik stabilizasyon yapılan olgulara radyolojik olarak düzenli kallus oluşumu gözlendikten sonra yük verildi. Statik çivileme yapılan olgularda dinamizasyon yapılmadan yük verilmedi. Statik stabilizasyon yapılan olgularda dinamik stabilizasyona geçmek için ortalama 10 hafta sonra proksimal veya distal transfiksiyon vidaları çıkarıldı.

BULGULAR :

Olgular klinik ve radyolojik olarak değerlendirildi. Klinik değerlendirmede Grosse-Kempf yöntemi esas alındı. (Tablo - 1). Radyolojik olarak kırık çevresinin % 50 sinden fazlasını kaplayan, kortikal yapıya benzer kallus dokusunun görülmesi sağlamlık kriteri olarak değerlendirildi. Olguların ortalama takip süresi 12 ay olarak tesbit edildi.

Bu yönteme göre sonuçlar 9 olguda çok iyi (% 60), 4 olguda iyi (% 26,8), 1 olguda orta (% 6,7) 1 olguda ise kötü (% 6,7) olarak tesbit edildi.

Ameliyat süresi ortalama 130 dk., radyolojik iyileşme süresi ise ortalama 10 hafta olarak saptandı. Olgularımızın hiçbirinde infeksiyon kaynama gecikmesi ve kaynama yokluğu görülmedi. 1 olguda 10° lik varus açılanması gözlendi. 1 olguda ise 0.7 cm.lik kısalık saptandı. 1 olguda da diz fleksiyonu 90° ye kadar yapılabiliyordu.

TARTIŞMA ve SONUÇ :

Femur cisim kırıklarının tedavisinde, enfeksiyon riskinin azlığı, kaynama yokluğu veya gecikmesinin çok az görülmesi, kısalma ve rotasyonun engellenmesi, hastanın erken rehabilitasyonu ve ayağa kaldırılmasına

TABLO 1 : Grosse-Kempe

	Çok İyi	İyi	Orta	Kötü
Varus-valgus açılanması	5° den az	5° - 10°	10°	10° den fazla
Genu rekurvatum	»	»	»	»
İnternal rotasyon	»	»	»	»
Eksternal rotasyon	»	»	»	»
Femoral kısalma	cm.	2 cm.	3 cm.	3 cm.den fazla
Diz fleksiyonu	120° den fazla	120°	120°-90°	90° den az
Diz ekst. kısıtlılığı	5° den az	10° den az	15° den az	15° den fazla
Ağrı-şişlik	Yok+Yok	Arasıra+çokaz	Anlamlı+anlamlı	Şiddetli+şiddetln

olanak sağlanması özellikleri antirotasyonel intramedüller çivilerle fiksasyonu oldukça popüler hale getirmiştir.

Ruide ve Lusher plak ile osteosentez yaptıları serilerinde % 14 oranında kaynama yokluğu ve gecikmesi olduğunu bildirdiler (14).

Serklaj telleri ve açık intramedüller çivileme yöntemi ile tedavi serilerinde; Rokkanen ve arkadaşları % 4,5, Johnson ve arkadaşları ise % 22 oranında kaynama yokluğu veya gecikmesi rapor ettiler (5 12).

White ve arkadaşları ise antirotasyonel çivileme tekniği ile tedavi ettikleri olgularında % 5 oranında kaynamama veya geç kaynama olduğunu bildirdiler (19).

Bizim serimizde ise kaynamama veya kaynama gecikmesi görülmedi.

Bazı yazarlar ameliyatdan 10-12 hafta sonra statik kilitlenmenin dinamik kilitlenmeye dönüştürülmesini böylece kırık ucundaki aksial yüklenmenin artmasına bağlı olarak kırık kaynamasının hızlanacağını belirtmişlerdir. Karşı görüşte olan yazarlar ise aksiel yüklenmenin kırık kaynamasına fazla etkisi olmadığını aksine dinamizasyon yapılmasının kısalmaya neden olduğunu bildirmişlerdir (1, 6, 8, 17, 22).

Bizim serimizdeki 15 olgudan statik kilitleme yaptığımız 5 hastada ortalama 10 hafta sonra, kırık çizgisine uzak olan transfiksiyon vidaları çıkarılarak dinamik kilitlenmeye geçildi. Fakat bunlara hemen tam ağırlık verilmedi. Radyolojik olarak yeterli kaynama görüldükten sonra tam ağırlıkla basmalarına izin verildi.

Bizim kısalık oluşan 1 olgumuz ilk vakamızdı ve bu vakada dinamizasyon erken yapılmıştı. Serimizdeki bu % 6.7 lik orandaki kısalık literatürdeki oranlarla benzerlik göstermekteydi (16, 19).

Maegrl ve arkadaşları plak vida ile tedavi ettikleri femur cisim kırıklarına ait serilerinde % 12 oranında 5°lik varus açılanması Rotwell ve arkadaşları ise kapalı yöntemle küntscher uygulayarak tedavi ettikleri femur kırıklarında % 6 oranında varus ya da valgus açılanması bildirildiler (11, 13).

Bizim serimizde ise varus-valgus açılanma oranı % 6,7 idi. Sonuç olarak uyguladığımız kapalı yöntem ile antirotasyonel intramedüller fiksasyon tekniğinin üstünlükleri şunlardır :

1 — Konservatif yöntemle tedavi edilen femur kırıklarına göre çok az bir süre hastaların yatağa bağlı kalması ve hastaın erken mobilizasyonu.

2 — Açık yöntemle tedavi edilen femur cisim kırıklarına göre kan kaybı ve enfeksiyon riskinin az olması.

3 — Açık yöntemle tedavi edilen femur kırıklarında kırık hematomunun kaybolması ve periostun travmatize edilmesi sonucu büyük oranda görülen kaynama gecikmesi ve kaynama yokluğu riskinin azalması,

4 — Statik kilitlenme sonucu parçalı femur cisim kırıklarında kısalmanın önlenmesi,

5 — Statik yada dinamik kilitlenme sonucu rotasyonun önlenmesi,

6 — Uygulanan insizyonun küçüklüğü ve yeri bakımından kozmetik avantaj sağlanmasıdır.

K A Y N A K L A R :

1. BROWNER, B. D. : The Grosse-Kempf locking Nail. Contemp. Orthop., 8 : 17-23, Marc 1984.
2. CHANDLER, R. W. : Limitations of Conventional Nailing-Orthopedics, 8 : 1354-1355, 1985.
3. GOODSHIP, A. E., and KEN WRİGHT, J. : The Influence of Induced Micromovement upon the Healing of Experimental tibial fractures. J. Bone and Joint Surg., 67-B (4) : 650-655, 1985.
4. HARDY, A. E. : The treatment of femoral fractures by cast-brace application and early ambulation. A prospective review of one hundred and six patients. J. Bone and Joint Surg., 65-A : 56-65, Jan 1983.

5. JOHNSON, K. D.; JOHNSTON, D. W. C.; and PARKER, BRAD : Comminuted femoral - Shaft fractures : Treatment by roller traction Cerclage Wires and an an intramedullary nail, or an interlocking intramedullary nail. J. Bone and Joint Surg., 64-A : 1222-1235, Oct. 1984.

6. KELLAM, J. F. : Early Results of the Sunnybrook experience with locked intramedullary nailing. Orthopedics, 8 : 1387-1388, 1985.

7. KEMPE, I., GROSSE, A; and BECK, G. : Closed locked intramedullary nailing. Its application to comminuted fractures of the femur J. Bone and Joint Surg., 67-A : 709-720, June 1985.

8. KEMPE, I; GROSSE, A; and LAFFORQUE, D. : L'apport du verrouillage dans l'enclouage centro-médullaire des os longs. Rev. chir. Orthop., 64 : 635-651, 1978.

9. KLEMM, K. W., and BORNER, M. : İnterlocking nailing of complex fractures of the femur and tibia. Clin. Orthop., 212 : 89-100, 1986.

10. LEVİN, P. E.; SCHOEN, R. W, Jr.; and BROWNER, B. D. : Radiation Exposure to the surgeon during closed luterlocking intramedullary nailing. J. Bone and Joint. Surg., 69-A : 761-766, June 1987.

11. MAGERL, P.; WYSS, A.; BRUNNER, C.; BINDER, W. : Plate osteosynthesis of femoral shaft fractures in adults. Clin. Orthop 138 : 62-68, 1979.

12. ROKKANEN, P.; SLATİS, P.; VANKKA, S. : Closed or open nailing of femoral shaft fractures. A-Companison with conservatively treated cases, J. Bone and Joint Surgery 51-B : 313-317, 1969.

13. ROTHWELL, A.G.; FITZPATRİCK, G.B.; Closed kuntscher nailing of femoral shaft with DC Plates, clin. Orthop. 138 : 74-76, 1979.

14. RUEDİ, J. P.; LUSHER, J. N. : Results after internal fixation of comminuted fractures of the femoral shaft with DC Plates, clin. Orthop. 138 : 74-76, 1979.

15. SARMİENTO, A., Shaeffer, J. F.; BECKERMAN, LATTA, L. L.; and ENİS, J. E. : Fracture healing in rat femora as asfected by functional Weight-Bearing. J. Bone and Joint Surg. 59-A : 369-375 April 1977.

16. TARR, R. R., and WISS, D. A. : The mechanics and biology of intramedullary fracture fixation. Clin. Orthop., 212 : 10-17, 1986.

17. THORESON, B. O.; ALHO; ANTTI; EKELAND, ARNE; STROMSOE, KNUT; FOLLERAS, GUNNAR; and HAUKEBO, ARNE : İnterlocking intramedullary nailing in femoral shaft fractures. A Report of forty-eight cases. J. Bone and Joint Surg., 67-A : 1313-1320, Dec. 1985.

18. WEEB, L.X.; WINQUIST, R.A., and HANSEN, S. T. : Intramedullary nailing and reaming for delayed union of the femoral shaft. A report of 105 consecutive cases. Clin. Orthop., 212 : 133-141, 1986.

19. WHİTE, G. M.; EBRAHEİM, N. A.; HEALY, W. L.; BURGESS, A. R.; and BROOKER, A. F. : The treatment of femoral fractures with the Brooker-Wilss distal locking nail, J. Bone and Joint Surg. 9 (3) : 428-431, 1985.

20. WİNOUIST, R. A; HANSES, S. T.; Jr.; and CLAWSON, D. K. : Closed intramedullary nailing of femoral fractures. A. Report of five hundred and twenty cases. J. Bone and Joint surg., 66-A : 529-539, April 1984.

21. WISS, D. A.; FLEMİNG, C. H; MATTA, J. M.; and CLARK, DOUGLAS : Comminuted and rotationaly unstable Fractures of the femur treated with an interlocking nail. Clin. Orthop., 212 : 35-47, 1986.

22. WOLF, J. W., J. R; WHİTE, A. A, III; PANJABI, M. M.; and SOUTHWICK, W. O. : Comparison of cyclic loading versus constant compression in the treatment of long-bone fractures in rabbits. J. Bone and Joint Surg., 63-A : 805-810, June 1981.

İnterlocking - İntramedüller Çivilemede Küntscher - Ender Kombinasyonu Yeni Bir Metod

* Dr. Ş. ERCAN ** Dr. F. ALTINTAŞ *** Dr. A. SAKAOĞULLARI
*** Dr. N. K. ÖZKAN

Ortopedik cerrahide, intramedüller çivilemenin başlaması yeni bir ufuk açmıştır. Kapalı intramedüller çivileme sistemi, çok daha kullanışlı hale getirmiş, interlocking sisteminin geliştirilmesi ise endikasyonu, çok daha instabil kırıklarının emniyetle tedavisini mümkün kılacak şekilde genişletmiştir. İnterlocking sistemin bugün en yaygın kullanılan iki sistemi vardır. GROSSE-KEMPF ve BROOKER WILLS.

GROSSE-KEMPE : Hem aksial kuvvet, hem rotasyonel kuvvet temin etmekte en uygunu görülmektedir. Ancak distal interlockların yerleştirilmesi hem güç hem zaman alıcı, üstelik çoğunlukla komplikasyonlu oluşu, ayrıca radyasyona maruz kalınması, bilhassa memleketimiz açısından çeşitli yardımcı araçları gerektirmesi ve pahalı temin edilmesi gibi dezavantajları vardır. Brooker-Wills sistemi ise distal interlock güçlüğünü ortadan kaldırmıştır. Ancak, mevcut interlocking ise aksial ve rotasyonel kuvveti azdır ve çok pahalı özel çivi temini gereklidir.

Sistemimizde distal interlock, Küntscher çivisinin distalinde açılan delikten Ender çivisinin geçirilmesi ile sağlanmıştır. Böylece rotasyonel ve seçilmiş vakalarda aksial kuvvette oldukça büyük değerler elde edilmiştir.

MATERYAL ve METOD :

Memleketimizde özellikle femur 1/3 alt kırıklarının tedavisi büyük güçlükler göstermektedir. Bu bölgede distal fragmanın medullasının geniş oluşu klasik çivilemenin, açık veya kapalı olsun kullanılmasını engellemektedir. Materyalimizin başlıcalarını bu kırıklar ve ayrıca WİNGUİST femur parçalı kırıkları için verdiği tasnife göre Tip II, Tip III kırıklarda, 8 vaka oluşturulmuştur.

METOD :

Endikasyon konan bütün vakalar, eğer ilk 24 saat içinde tedavi yapılmıyorsa iskelet traksiyonu yapılmaktadır. Bu ameliyat esnasında, redüksiyon temini çok önemlidir. Ameliyat esnasında ilk 4 vakada lateral dekübitis pozisyonu kullanıldı, sonra Supin pozisyonu kullanıldı. Ameliyat öncesi kapalı redüksiyon, İmage intensifier ile sağlanır.

Trokanter üstünde 7-8 cm lik bir insizyonla girilir. Awl ile açılan delikten medullaya ulaşılır. Daha sonra medulla, önceden sağlam tarafa konulan bir çivi vasıtasıyla alınan grafilerden elde edilen çivinin enine göre, reamerize edilir. sonra ucu oblik rehber tel gönderilerek ve image ile takip edilerek, distal fragmanın medullasına girilir. Bu telin rehberliğinde, özel Küntscher yerleştirilir, sonra Küntscherin içinden arka eğrilliği düzeltilen uygun bir Ender gönderilir. Postoperatif devrede, herhangibir eksternal tespite gerek yoktur. Tolere edildiği kadar ağırlık yüklenmeye müsade edilir.

NETİCELER :

Hernekadar vaka sayısı az ise de sonuç cesaret vericidir. Bir vakada (1) kırık distal, uzun sipiral (2), bir vakada suprakondilere

* Göztepe S.S.K. Hastanesi Ortop. ve Trav. Kliniği Uzmanı
** Göztepe S.S.K. Hastanesi Ortop. ve Trav. Kliniği Doçenti
*** Göztepe S.S.K. Hastanesi Ortop. ve Trav. Kliniği Asistanı

yakın distal (3), bir vakada oblik idi, (4, 5, 6, 7, 8) diğerleri transvers veya kısa oblik idi. Postoperatif devrede, hastaların ambulasyonu ve memnuniyetleri tatminkardır. Kaynama gecikmesi olmamıştır. Genel olarak geniş eksternal kallusla kaynama olmaktadır. Bir vakada Ender, distal fragmanın korteksini delmiştir. Bu vakada kaynama kısa sürede ve komplikasyonsuz olmuştur. Hastanın yakınmasına yol açan Ender çivisinin ucu, 5 ay sonra distalden açılarak kolayca çivi çıkarılmıştır.

TARTIŞMA :

Kapalı intramedüller çivilemenin, açık intramedüller çivilemeye üstünlüğü çok açıktır. Bu nedenle teknik imkanları yerinde olan batı ülkelerinde, kapalı çivileme, eğer intramedüller çivileme endikasyonu varsa seçkin tedavidir. İnterlocking teknik ise, kapalı çivileme için gerekli imkanlara ek olarak, biraz daha imkan veya biraz daha özel çiviler gerektirmektedir. Bu da; bu tekniklerin, ülkemizdeki endikasyonunu çok sınırlandırmaktadır.

Diğer taraftan distal 1/3 femur diafiz kırıklarının tedavisi ise, büyük güçlükler göstermekte, çoğunlukla çok komplikasyon ve az başarı sebebi olmaktadır. Sistemimizde distal interlock, bir planda ve iki sutünda tutunma sebebi ile proksimaldeki uygun reamerizasyonu ve aynı kalınlıkta Küntscher kullanılarak elde edilen stabiliteye intikal ettirilerek, çok büyük bir rotasyonel ve aksial kuvvet elde edilmektdir. Tam rigidite olmadığından metal dayanıksızlığı, eğilme ve kırılma beklenmemektedir ve bu ilk neticelerde olmamıştır. Vakalar bu sebeble oldukça kuvvetli eksternal callus ile kaynamıştır. Erken ağırlık yüklenme sebebi ile dizin hareketlerinde, kısıtlılık olmamıştır. Kuadriceps atrofisi asgari olmuş ve önlenebilir görülmektedir. Kapalı intra medüller çivilemenin bütün avantajları metodumuzda gözükmektedir.

Her nekadar şimdilik distal 1/3 alt tip I, II, ve III de endikasyon kullanılmışsada yarı kapalı teknikte (Tip IV de ve uzun spirallerde fragmanlar arası serklaj yapılarak) bu endikasyonlar genişletilebilir.

SONUÇ :

Sunduğumuz bu yeni interlocking sistem, femur 1/3 alt uç kırıklarının tedavisinde çok başarılı, az komplikasyonlu bir teknik olarak görülmektedir. Sistemin avantajlarını : Şöyle sıralayabiliriz :

1 — Kapalı intramedüller çivilemenin bütün avantajlarını kapsamaktadır. Kırık bölgesinde ek cerrahi travma olmamaktadır.

2 — Distal fragmanda herhangibir reamerizasyonuna gerek yoktur. Bu da, bu bölgedeki kırık hematomunun tahrip edilmemesi ve korunması gibi büyük avantaj temin etmektedir.

3 — Distal interlock, Küntscher'in distalindeki özel delikten kolayca geçtiğinden, bu geçiş otomatikman olduğundan ve başka bir alete gereksinim olmadığından çok kolay olmaktadır.

4 — Küntscher'in distalindeki bu delik, hiçbir zaman aksial yüklenmeye maruz kalmadığından, eğilme ve kırılma gibi metal dayanıksızlığına sebeb olmamaktadır.

5 — Gerek Küntscher, gerekse Ender çivilerinin çok ucuz olarak yurt içinden temini mümkündür. Modifikasyonu kolaydır.

6 — Postoperatif devrede hiçbir eksternal tesbite luzum olmaması ve tölere edildiği kadar ağırlık verilmesi hasta memnuniyetine sebeb olmaktadır.

KAYNAKLAR :

1. Altıntaş F, Ercan Ş.; The use of Ender nails in tibial fravtüres. Hacettepe medical Journal Vol. 20 No I Jan 1987.
2. Burkhalter, W. E., Protzman, R.: The tibial Shaft fractures, J. Trauma, 15 : 785-794, 1975.
3. Crenshaw, A. H., Campbell's operative orthopaedics The C. V. Mosby Campany seventh ed. Vol 3 P. 1641-53, the C. V. Mosby Co., New York, 1987.

4. Delee, J. C. Heckman, J. D, Lewis, A. g : Partial fibullectomy for unuited fractures of the tibia. J. Bone Joint Surg., 63-a : 1390-1395, 1981.

5. Ellis, H. : Disabilities after tibiall shaft fractures J. Bone Joint surg., 40 B (2) : 190-197, 1958.

6. Ercan, Ş. Altıntaş F., Erdoğan A. : Tibia kırıklarının Ender çivisi ile tedavi ve sonuçları. 9. Milli Türk Ortopedi ve travmatoloji kongre kitabı p. 483-84, Emel Matb., Ank. 1987.

7. Gustillo, RB : Management of open fractures and their complications Philadelphia, W. B. Saunders 1982, P. 19.

8. Hamza, K. N., Dunkerley, G. E., Murray, C. M. M. : Fractures of the tibia. J. Bone Joint Surg., 53-B (4) : 696-700, 1971.

9. Harvey, F. J., Hodjkinson, A. H.T., Harvey, P. M. : İntramerüllary nailing in treatment of open fractures of the tibia and fibula. J. Bone Joint Surg. 57-A : 909-915, 1975.

10. Keller, C. S. : The Principles of the treatment of tibial shaft fractures., orthopedics, 6 : 993-1003, 1983.

11. Mayer, L., Werbie, T., Schwab, J. P., Jhonson, R. P. : The use of Ender nails in fractures of the tibial shaft. J. Bone Joint Surg., 67-A (3) : 446-455, 1985.

12. Merle, D. R., Maurer, P., Zucman, J., Masse, Y. : Blind intramedüllary nailing for tibial fractures. Clin. Orthop., 105 : 267-275, 1974.

13. Pankovich, A. M., Tarabishy, I. E., Yelda, s. : Flexible intramedüllary nailing of tibial shaft procedures. Clin. Orthop., 160 : 185-195, 1981.

Tibia Segmenter Kırıklarında Ender Çivisi İle Tedavi

* Dr. F. ALTINTAŞ ** Dr. Ş. ERCAN ** Dr. A. MİLCAN ** Dr. N. K. ÖZKAN

Tibia kırıklarında Ender çivisi ile tedavi 1980 yılında başlamıştır. Günümüzde segmenter tibia kırıklarında en uygun yöntem, ENDER çivisi ile tedavidir. S.S.K. Göztepe Hastanesi 2. nci Ortopedi ve Travmatoloji Kliniğinde 1983-1988 yılları arasında 18 segmenter tibia kırığı, Ender çivisiyle tedavi edilmiştir. Segmenter Tibia kırıklarının Ender çivisi ile başarılı bir şekilde tedavi edildiği sonucuna varılmıştır.

GİRİŞ :

Tibia kırıklarının intrameduller çivi ile tedavisinde ilk olarak Boehler'i görmekteyiz. 1948 yılında iki yıllık takiple, tibia kırıklarını Küntscher çivisi ile tedavi etmiş ve sonuçlarını iyi olmayarak yayınlamıştır. Daha sonra kuzey Amerika'da, başarısızlığı, çivi şekli ve postoperatif takibe bağlayan Ottolottes, 18 ay çalışarak, çivi metal ve şeklini değiştirerek sonunda tibia şekline uygun Triflange çiviyi geliştirmiştir.

Tibia kırıklarının intra meduller çivilerle tedavisinde başarı, rotasyonel zorlanmalarının önlenebilmesiyle mümkün olur. Literatürde intramedüller çivilerin, Lottes, Küntscher, A, O, İnterlocking ve Ender çivileri olduğunu görüyoruz. 1980 öncesi klasik kitaplarda ilk dördü varken, 1980 sonrası klasik kitaplarda bir besinci çivi vardır. Tibia kırıklarının Ender çivisi ile tedavisi, makale olarak yayımlandıktan çok kısa bir süre sonra, klasik kitaplarda yerini almıştır. (3) Ender çivilerini tibia kırıklarında ilk kez Pankovich (13) uygulamıştır. Ender çivilerinin diğer çivilerden farkı, fleksible oluşudur. Üç nokta prensibi ile etkilidir. Kırık hattında minimal hareketle, eksternal kallus teşekkülü ile iyileşmeyi sağlar.

MATERYAL ve METOD :

S. S. K. Göztepe Hastanesi 2. Ortopedi ve Travmatoloji Kliniğine 1983-1988 yılları arasında başvuran 18 hastanın, 18 segmenter tibia kırığına, Ender çivisi ile internal tespit yapılmıştır. Olguların 16 sı erkek, 2 si kadındır. 5 olgu Tip I açık kırık idi. Olguların tümüne, Ender çivisi ile kapalı intramedüller çivileme yapılmıştır.

Ameliyat sonra, 4. ncü ayda ağrısız, tam diz ve ayak bileği fonksiyonu ve radyolojik callus gösteren olguların sonucu; kaynamış olarak, 4-9 ay arası; kaynama gecikmesi, 9 ay sonrası ise; kaynamama olarak değerlendirildi.

BULGULAR :

Olguların 16 sı (% 88.8'i) erkek, 2 si (% 11.1'i) kadın idi. En küçük yaş 28, en büyük yaş 48 idi. Olguların 10 u (% 55.5'i) trafik kazası, 4'ü (% 22.2'si) iş kazası, 4'ü (% 22.2 si) diğer nedenler idi.

Olguların 12 si (% 66.6'sı) dördüncü ayda ağrısız, desteksiz yürüyor idi. Radyolojik olarak yeterli kal dokusu gösteriyordu. 6 hastanın (% 33.) segmenter kırıklarından bir tarafı 4. ayda, diğer tarafı ise, 9 ay içinde kaynama gösterdi. Olguların tümü 1 sene sonraki kontrollerinde desteksiz, tam yük vererek moblize edildiler.

KOMPLİKASYONLAR :

Olguların 7 sinde (% 38.8) çeşitli yönleri 10° nin altında açılaşma ile kallus oluştu. Tip I açık tibia kırıklarının bir tanesinde osteomyelit gelişti. 6. ayda fistül ağzı kapandı.

* Göztepe SSK. Hastanesi Ortopedi ve Trav. Klin., Doçent
** Göztepe SSK. Hastanesi Ortopedi ve Trav. Kliniği

TARTIŞMA :

Tibia kırıklarında iyileşme; kırık fragmanları arasında, radyolojik kal köprüsünün kurulmasıyla (4, 10, 13), kırık hattında ağrı ve deformasyon olmamasıyla (2, 5) desteksiz tam yük vererek yürüme ile (8, 9), ya da bu faktörlerin kombinasyonu ile tanımlanır (2, 10, 13). Bu bulgulardan, radyolojik kriterler objektif, diğerleri hastadan hastaya değişiklik gösteren subjektif kriterlerdir. Kaynama, kaynama gecikmesi ve kaynamama kriterleri de çeşitli yazarlar arasında farklılık göstermektedir. Olgularımızın % 66.6 sı 4. ayda kaynama gösterdi, % 33.3 olgumuz ise, segmenter kırıklarında bir taraflı kaynama gecikmesi ile kaynadı. Hiçbir olgumuz kaynamama göstermedi. Segmenter tibia kırıklarında orta fragmana hakim olunamadığından, açılaşma ile kaynama, kaynama gecikmesi yada kaynamama oranları yüksektir.

Birçok yazar 10°. altında angülasyon ile kaynamayı kötü kaynama olarak kabul etmez (11, 12). Bizim olgularımızda, % 38.8 oranında 10° nin altında angülasyon ile kaynama gelişti.

Açık kırıklarda internal tespit, günümüzde açık kırık tedavi prensiplerini uygulayarak gittikçe artmaktadır. Gustilo (7) sınıflamasına göre tip I ve bazı Tip II açık kırıklarında internal tespit yapılmakta ve sonuçta iyi olarak bildirilmektedir. (1, 6, 13).

Bizde, tip I açk kırık olan 5 olgumuza internal tespit yaptık. 1 tanesinde osteomyelit gelişti, 6. ayda iyileşme gösterdi.

SONUÇ :

Çalışmamız sonucunda, segmenter tibia kırıklarının tedavisinde Ender çivileriyle fleksible bir tespit yapıldığı, eksternal kallus ile iyileşme olduğu, reamerizasyona gerek olmadan, kırık hematomu boşaltılmadan kolay bir uygulama yapıldığı, eksternal tespite gerek göstermediği ve erken yük vererek mobilizasyon sağladığı sonucuna varıldı.

Son Beş Yılda Kliniğimizde Yatarak Tedavi Gören 402 Açık Tibia Kırığının İncelenmesi

* Dr. M. Ali TÜMÖZ ** Dr. Cem GÖKÇE *** Dr. Gündüz TEZEREN
*** Dr. Hüseyin YORGANCIGİL

Tibia anatomik pozisyonu nedeniyle, her an yaralanma ile karşı karşıyadır. Yayalarda, spor, iş-endüstriel ve trafik kazalarında, tibianın yaralanma olasılığı diğer kemiklere göre daha fazladır. Yüksek enerjili travmalarla oluşan, özellikle Tip III kırıklar komplikasyon yönünden en yüksek olanlarıdır (1, 5).

Açık tibia kırıklarının son 25 yıldır çeşitli otörler tarafından değişik şekilde sınıflandırılması yapılmışsa da bugün için en iyisi ve en yaygın kullanılan Gustilo ve Anderson'un 1976 yılında yaptığı sınıflandırmadır (1). Açık tibia kırıklarında kırığın hangi tipe girdiği ve bu tip için hangi tedavi yönteminin uygulanacağının saptanması prognozu önemli ölçüde etkilemektedir (3, 1).

MATERYAL ve METOD :

1.1.1984 ile 31.12.1988 tarihleri arasında Ankara Numune Hastanesi 1. Ortopedi ve travmatoloji kliniğine yatarak tedavi gören 402 açık tibia kırığını detaylı olarak inceledik.

Olgularımızın 242'si erkek (% 60,2), 160'ı ise (% 39,8) kadın idi. Olgularımızda en küçük yaş 3, en büyük yaş 82 olup ortalama yaş 33 dür.

402 olgumuzu;

I — Tibia üst uç (Plato)

II — Tibia cisim

III — Tibia alt uç (Malleol) olmak üzere üç başlık altında topladık. Bu başlıklar altında topladığımız olguları oluş nedeni, yaş, cinsiyet ve yapılan tedaviye göre tekrar değerlendirdik. Buna göre;

I — AÇIK TİBİA PLATO KIRIĞI : 4 Olgu

Olgu Sayısı	Oluş Nedeni	Ort. Yaş	Cinsiyet	Yapılan Tedavi
2	Trafik K.	42	2 Erkek	Konservatif
2	1 Trf. 1 Düşme	29	1 Erk. 1 Kadın	Cerrahi (Minimal ost.)

II — AÇIK TİBİA CİSİM KIRIĞI; 381 Olgu

Olgu Sayısı	Oluş Nedeni	Ort. Yaş	Cinsiyet	Yapılan Tedavi
229	130 Trf. 99 Düş.	43	145 Erk. 84 Kadın	Konservatif
92	82 Trf. 10 Düş.	37	51 Erk. 41 Kadın	Eksternal Fiksatör
21	18 Trf. 10 Düş.	39	13 Erk. 8 Kadın	Plak vida
15	10 Trf. 5 Düş.	41	13 Erk. 2 Kadın	Minimal osteosentez
18	18 Trafik K.	42	11 Erk. 7 Kadın	Amputasyon
6	5 Trf. 1 Düş.	40	4 Erk. 2 Kadın	Ender çivileri

* Ankara Numune Hastanesi 1. Ortopedi ve Travmatoloji Kliniği Şef. Mua.
** Ankara Numune Hastanesi 1. Ortopedi ve Travmatoloji Kliniği Başasistanı
*** Ankara Numune Hastanesi 1. Ortopedi ve Travmatoloji Kliniği Asistanı

III — AÇIK TİBİA ALT UÇ KIRIĞI : 17 Olgu
AÇIK TİBİA İZOLE İÇ MALLEOL KIRIĞI : 5 Olgu

Olgu Sayısı	Oluş Nedeni	Ort. Yaş	Cinsiyet	Yapılan Tedavi
3	3 Trafik K.	34	2 Erk. 1 Kadın	Konservatif
2	2 Düşme	37	1 Erk. 1 Kadın	Vida ile ost.

AÇIK BİMALLEOLAR KIRIĞI : 12 Olgu

Olgu Sayısı	Oluş Nedeni	Ort. Yaş	Cinsiyet	Yapılan Tedavi
7	5 Trf. 2 Düş	38	2 Erk. 5 Kadın	Konservatif
5	2 Trf. 3 Düş.	43	5 Kadın	İç malleola vida dış malleola konservatif

402 olguluk serimizde görlüdüğü gibi açık tibia kırıklarının büyük bir bölümünü tibia cisim kırıkları oluşturmaktadır. Daha öncede belirttiğimiz gibi tibianın anatomik pozisyonu, yaralanmalara daha çok maruz kalması sonucu açık tibia kırıkları sıklıkla görülmektedir.

Her açık kırıkta görlüdüğü gibi tibia açık kırıklarında da tedaviye önce temel prensipler dahilinde genel açık kırıklar tedavisi olarak başlanmalıdır (3).

Açık tibia kırıklarının tedavisinde bugün için kabul edilen ve kliniğimizde de uygulanan tedavi şeması şu şekildedir (2).

1 — Yaranın Temizlenmesi :

a — Mekanik yara temizlenmesi : Genel açık kırık tedavisinde olduğu gibi yaranın bol serum fizyolojikle temizlenmesi.

b — Cerrahi yara temizliği (Debridman) : Açık kırıklarda muhakkak yapılması gereken bir işlemdir. Nekrotik dokular ekonomik olarak sağlam bölgeye kadar eksize edilir.

2 — Debridmanın Tekrarı :

İlk debridmanda hastanın genel durumunun bozuk olması, uygun şartlar olmaması, dokuların tam olarak tanımaması gibi nedenlerle 48-72 saat sonra ikinci bir debridmanın yapılması gerekebilir.

3 — Kırığın Stabilizasyonun Sağlanması :

Açık kırıkların tedavisinde genel prensip konservatif isede, açık tibia kırıklarında özellikle Tip III kırıkların, yüksek enerji neticesinde oluştuğu ve diğer kırıklarla birlikte bulunması göz önüne alınmalıdır. Bu durumda kişinin biran önce mobilize edilmesi amacıyla açık tibia kırıklarında, bugün için çeşitli cerrahi yöntemler kullanılmaya başlanılmıştır (4, 8).

Bunların arasında eksternal fiksatör, açık kırıkların özellikle tibia kırıklarının tedavisinde kullanılan son yılların çok revaçta bir yöntemi olmuştur (4).

Ayrıca Tip I ve Tip II kırıklarda AO grubu primer internal fiksasyon yöntemini savunmuştur (7). Bununla birlikte yine tibia açık kırıklarında Ender çivileri ile osteosentez yöntemini kullananlar olmuş ve serilerinde bildirmişlerdir (6). Minimal osteosentezle birlikte eksternal fiksatörde kullanılmış ve başarılı neticelerin alındığı bildirilmiştir (10).

Biz kliniğimizde tibia açık kırıklarının tedavisinde primer internal fiksasyon yönteminden yana değiliz. Ancak açık kırık Tip I grubunda ise yara kapanmasını takiben enfeksiyon kontrol altına alındıktan sonra plak vida yöntemini kullandık.

Ramon B. Gustilo ve arkadaşları 1984 yılında tibia açık kırıklarının sınıflandırılmasında Tip III kırıklarını da subgruplara ayırdılar. Tip IIIA, Tip IIIB ve Tip IIIC şeklinde ayırdıklarını ve tüm Tip III kırıkların yüksek enerjili kırıklar olduğunu bildirmişlerdir. 1400 olguluk serilerinde yaptıkları çalışmalarda Tip III açık kırıklarda dört faktörün komplikasyonlara neden olduğunu tespit etmişlerdir (5).

Bunlar;

1 — Geniş yumuşak doku hasarı ve kemiğin kapatılmasındaki problemler,

2 — Ciddi yara kontaminasyonu,

3 — Vasküler bozukluk,

4 — Kırığın instabilitesidir. (11)

Bildirilen bu faktörlerin getirdiği komplikasyonlar ise; Enfeksiyon, Kaynama azlığı veya yokluğu, ve Amputasyondur.

Açık tibia kırıklarının tedavisinde antibiyotik kullanımıda oldukça önemlidir. Açık kırıklı hastalar enfekte olarak kabul edilmelidir. Antibiyotik tedavisine hemen başlanmalı ve 3 gün devam edilmelidir. Derin enfeksiyon gelişirse daha uzun tedavi yapılmalıdır. Genellikle gram negatif bakterilere etki eden geniş spektrumlu sefalosporinler, aminoglikozidlerle kombine kullanmanın uygun olacağı pek çok otör tarafından bildirilmiştir (9).

SONUÇ :

Açık tibia kırıklarının tedavisinde;

1 — Erken tanı,

2 — Yarayı açık bırakmak,

3 — Antibiyotik tedavisine hemen ve radikal balşamak,

4 — Kırığı tespit etmek,

5 — Uygun yara kapatılması şeklinde sıralanabilen genel prensiplere uymanın başarıyı arttıracağı gerçektir.

Biz de kliniğimizde beş yıllık geniş serimizde yukarıda belirttiğimiz genel prensiplere bağlı kalarak aktif bir açık kırık tedavisi uyguladık.

Olgularımızda Tip III kırıklarda 48-72 saat sonra yapılan ikinci debridmanın yararına, izlediğimiz olgularımızda aldığımız iyi sonuçların yüksek oranda olmasıyla inandık.

Yüksek enejili Tip III kırıklarda uyguladığımız eksternal fiksasyon, uygun radikal antibiyotik kullanmanın başarımızı arttırdına inandık.

K A Y N A K L A R :

1. ANDERSON, J. T : History of the treatment of open fractures in : Gustilo, R. B : Management open fractures and their complications. W B Saunders Co. Philadelphia, 1982, pp 1-11.
2. BENSON, D. R and RIGGINS, R. S. : Treatment of open fractures : A prospective study. J. Trauma 23-25, 1983.
3. EGE, R. : Açık kırıklar ve yara tedavisi. Hareket Sistemi Travmatolojisi. AÜTF Yayınları, Yargıçoğlu Matb. Sayfa 98-118, Ankara 1978.
4. ETTER, C., et al : Treatment by external fixation of open fractures asociated with severe soft tissue damage of the leg. 178: 80-88, 1983.
5. GUSTILO, R. B., MENDOZA, R. M., WILLIAMS, D. N. : Problems in the management of Type -III (Severe) open fractures : A new classification of Type III open fractures J. Trauma Vol 24, No 8, 1984.
6. JEFFREY, T. B., et al : Flexible intramedullary nails for ipsilateral and tibial fractures. J. Trauma Vol 27, No. 12, 1987.
7. NICOLL, E. A : Fractures of the tibial shaft. A survey of 705 cases. J. Bone and Joint Surg. 46B : 373-387, 1974.
8. NICOLL, E. A: Closed and open management of tibial fractures. Clin. Orthop. 105 : 144-153, 1974.
9. PATKAZIS, M. J., et al : Use of antibiotics in open tibial fractures. Clin. Orthop. 178 : 31-35, 1983.
10. SPIEGE, P. G., SCHILDEN, J. L : Minimal internal and external fixation in the treatment of open tibial fractures. Clin Orthop. 178 : 96-102, 1983.
11. WADDEL, S. P., REARDEN, G.P : Complication of tibial shaft fractures. Clin. Orthop. 178 :173-178, 1983.

Erişkinlerde Tibia Kırıklarının Eksternal Fiksatörlerle Tedavisi

* Dr. Can GÖÇÜK ** Dr. İsmet TAN ** Dr. Mahir GÜLŞEN
* Dr. Hüseyin TOKER

Tibia vücudun yüzeyel kemiklerinden birisi olması nedeniyle daha fazla travmaya uğramakta ve daha çok açık kırıklar oluşturmaktadır (3, 15, 16). Traksiyon veya alçılı tesbit gibi konservatif tedavinin, internal tesbit gibi cerrahi tedavinin uygulanamadığı komplike ve açık tibia kırıklarında eksternal fiksasyonla tedavi son zamanlarda seçkin bir yöntem olmuştur (3, 15, 16).

Biz de kliniğimizde 1979 dan itibaren tibia kırıklarında gerektiğinde eksternal fiksatör uygulamaya başladık. Bu çalışmada eksternal fiksatörle tedavi ettiğimiz tibia kırıklı olguların sonuçları değerlendirilmiştir.

GEREÇ ve YÖNTEM :

Bu çalışmamızda Ocak 1983, Ağustos 1988 tarihleri arasında Çukurova Üniversitesi Tıp Fakültesi Ortopedi ve Travmatoloji Kliniğinde tedavide eksternal fiksatör kullanılan 60 tibia kırığı olgusu çeşitli yönleriyle incelendi.

Olgularımızda en küçük yaş 15, en büyük yaş 68 olup, ortalama 33 idi. 52 (% 91.2) si erkek, 5 (% 8.8) i kadın olan olgularımızın, 60 tibia kırığının 3 (% 5) ü kapalı, 57 (% 95) si açıktı.

Açık kırıklar Gustilo-Anderson sınıflandırmasına göre değerlendirildi (10). Buna göre 7 (% 12.3) si tip I, 16 (% 28.1) sı tip II, 10 (% 17.5) u tip III A, 21 (36.8)i tip III B, (5.3) ü tip III C idi.

Etiolojik etken olarak 50 (% 87.8) trafik kazası, 5 (% 8,8) göçük altında kalma, (1 (% 1.7) olguda ise yüksekten düşme saptandı.

Olgular kliniğimize başvurduktan hemen sonra tedaviye başlandı. Yara durumu ve diğer sistem yaralanmalarına göre genel veya lokal anestezi ile bölgenin mekanik temizliği, debridmanı yapıldı. Eksternal fiksatörün hemen sağlandığı olgularda, ilk müdahale sırasında eksternal fiksasyon uygulandı. Hemen fleksatör uygulanamayanlar bu temin edilinceye değin alçı ateli tespitinde tutuldular. Tetanoz proflaksisi yapılıp, antibiotik tedavisine başlandı.

Kullandığımız fiksatör uniplanar-bilateral tipti. Kırığın hem proksimal, hem distalinden en az iki, bunların da bir tanesinin ortası yivli olmak üzere çiviler geçildi.

Daha sonra ekstremite yükseltilip, günlük yara bakımı gerekenlerde tekrar debridmanlar yapıldı. Ağrılı dönem geçtikten sonra, uygun olgularda hemen diğer sistem yaralanmaları olanlarda en kısa zamanda mobilize edildiler.

BULGULAR :

Fiksatör ortalama 10. günde uygulandı. En az 26, en fazla 540 gün ekstremitede tutuldu. (540 gün fiksatörle kalan hastanın ilk müdahalesi tarafmızdan yapılmış, daha sonra başka bir kurumda tedavisi devam ettirilmiş ve 540. gün bize başvurduğunda kırığı kaynamış durumdaydı).

60 olgu en az 9, en fazla 72, ortalama 21 ay izlendiler.

Toplam 60 olgunun 29 (% 48.3) unda kemiğe yönelik ek bir tedavi gerekmeden tibia kırıkları kaynadı. Bir grupta kaynama süresi ortalama 145 gündü. 14 (% 23.3) olguda

* Ç. Ü. Tıp Fak. Ort ve Trav. A.B.D. Ar Gör.
** Ç. Ü. Tıp Fak. Ort. ve Trav. A.B.D. Yrd. Doç.

yumuşak doku iyileşmesi tamamlandıktan sonra eksternal fiksatöre son verilip alçı uygulanarak tedaviye devam edildi. Bu olgularda fiksatör kalış süresi ortalama 94.2 gün olup, ortalama kaynama süresi 183 gündü Kalan 17 (% 28.3) olguya ise tedavinin çeşitli evrelerinde kemiğe yönelik cerrahi tedavi gerekti. Bunlardan ikisinde defektli tibia kırığı, 8 inde nonunion, 7 sinde delayed union vardı.

19 (% 31.6) olguya cilt ve kas dokusu kayıpları nedeniyle değişik plastik cerrahi ameliyatları uygulandı.

Olgularda 26 (% 43.3) delayed union 8 (% 13.3) nonunion, 8 (% 13.3) çivi yolu enfeksiyonu, 5 (% 8,3) malunion, 20 (% 33.3) ayakbileği kısıtlığı, 4 (% 6,7) diz kısıtlılığı, 1 (% 1.7) uygun redüksiyon sağlanamaması, 2 (% 6,7) dizde kısıtlılık, 1 (% 1.7) uygun redüksiyon sağlanamaması, 2 (% 3.3) kırık bölgesi enfeksiyonu saptandı.

TARTIŞMA :

Eksternal fiksatörleri, açık kırıklarda, özellikle tip III kırıklarda tercih edilmektedir (1,7). Trafik kazalarının günümüzde anatomik özellikleri nedeniyle açık tibia kırıkları sık görülmekte ve tedavileri çeşitli güçlükler göstermektedir. Bu nedenle özellikle yumuşak doku bakımına izin veren eksternal fiksatörler tip III kırıklarda tercih edilen bir tedavi aracıdır. Eksternal fiksasyon ile tedavi edilen serilerden, Edwards (7) olguların tümünün, Kimmel (13) % 50 sinin, Gershuni (8) % 66.6 sının, Caudle ve Stern (2) ise % 41 inin tip III açık kırıklar olduğunu bildirmiştir. Bizim serimizde tip III açık kırıkların oranı ise % 59.6 idi. Bu durum literatürle uygunluk göstermektedir.

Bizim 60 olguluk serimizde ortalama fiksatör bırakılış süresi 134 gündü. Literatürde fiksatör değişik kullanım amaçları görülmektedir. Velasko (17) Kalström (12) Clancey (2) gibileri sadece yara iyileşinceye değin fiksatörle tedaviyi daha sonra. cerrahi yada alçılı tedavilerle kaynama sağlanmasını, Green (9) Karaharju (11) Chan (4) ise kaynama tamamlanıncaya kadar fiksatörün kalmasını önerirler. Bizde ise belli bir protokol uygulanmamıştır. Kemiğe yönelik ek tedavi yapmadığımız 43 olguda ortalama kaynama zamanı 5.5 aydı. Bu süreyi Edwards (7) 9 ay, Gershuni (8) 9.5 ay, Bahrens (1) 6 ay, Lawyer (14) 5.8 ay olarak bildirmişlerdir. Sonuçların çok değişik olması; ilk yaralanma şiddeti, kırık tipi, fiksatör tipi gibi kaynamayı etkileyen etkenlerin farklı olmasından kaynaklandığı kanısındayız.

Eksternal fiksatörlerin en önemli komplikasyonu çivi yolu enfeksiyonlarıdır (3, 15, 16). Edwards (7) % 8. Edge ve Denham (6) % 7.6, Bahrens (1) % 9 Kalström ve Olerud (12) % 3.5, Lawyer (14) % 13 olarak bildirmiştir. Bizim olgularmızda % 13.3 olarak saptadık. Bu literatürle uyum göstermektedir. Tekniğin dikkatli uygulanmasıyla bu komplikasyonun azaltılabileceği kanısındayız.

SONUÇ :

Eksternal fiksatörler özellikle yumuşak doku yaralanmasının fazla olduğu tip III tibia kırıklarında yara bakımına olanak vermesi, eklem hareketlerini engellememesi, erken mobilizasyon gibi avantajları nedeniyle tercih edilmesi gereken tedavi araçlarıdır.

Biomekanik ve teknik özellikler dikkate alınarak, kullanılması kolay ve her yönde uygulanabilen eksternal fiksatörlerle tedavi yapıldığında komplikasyonların en aza indirilebileceği sonucuna varıldı.

K A Y N A K L A R :

1. Bahrens F, Searls K : External fixation of the tibia, basic concepts and prospective evaluation J. Bone Joint Surg. 68B : 246, 1986.
2. Caudle RJ, Stern PJ. : Severe open fractures of the tibia. 69A : 801, 1987.
3. Chapman MV : Fractures of the tibial and fibular shafts. In surgery of the muscualoskeletal system ed by Evarts C. Vol 3, pp 8 : 3-52, Churchill Livingstone New York 1283.

4. Chan KM, Leung YK, Cheng JCY, Leung PC : The management of type III open tibial fractures. Injury 16 : 157, 1984.

5. Clancey GJ, Hansen TS Jr : Open fractures of the tibia. J. Bone Joint Surg. 60 A : 118, 1978.

6. 5dge JA, Denham RA : External fixation for complicated tibial fractures. J. Bone Joint Surg. 63B : 92, 1981.

7. 5dwards CC, Simmons SC, Browner BD, Weignel MC : Severe open tibial fractures. Clin Orthop. 230 : 98, 1988.

8. Gershuni DH, Halma G : The AO External skeletal fixator in the treatment of severe tibia fractures. J. Trauma 23 : 986, 1983.

9. Green AS, Ripley MJ. : Chronic osteomyelitis in pin tracks. J. Bone Joint Surg. 66A : 1092, 1984.

10. Gustilo RB, Anderson JT : Preventation of infection in the treatment of one thousand and twenty-five open fractures of long bones. J. Bone Joint Surg. 58-A 453a 1976.

11. Karaharju O, Santavirta S. : Treatment of complicated fractures of the lower leg lay osteotaxis. J. Trauma. 19 : 719, 1979.

12. Kalström G, Olerud S : Percutaneous pin fixation of open tibial fractures. J Bone Joint Surg. 57A : 915, 1975.

13. Kimmel RB : Results of treatment using the Hoffman External fixator for fractures of the tibial diaphysis. J. Trauma 22 : 960, 1982.

14. Lawyer BR, Lubbers ML : Use of the Hoffman Apparatus in the treatment of unstable tibial fractures. J. Bone Joint Surg. 62A : 1264, 1980.

15. Leach RE : Fractures of the tibia and fibula, In fractures ed by Rockwood CA, Green DP 2nd ed vol 2 pp 1593 Philadelphia Lippincott Comp 1984

16. Sisk D : Fractures. In Campbell's operative orthopaedics ed by Edmonson AS, Crenshaw AH 7th ed vol 3, pp 1580, 575 London CV. Mosby Comp. 1980.

17. Velasko A, Fleming LL, Nahai F : Soft tissue reconstruction of the leg associated with the use of Hoffman External fixatör. J. Trauma 23 : 986, 1983.

Kalça Endoprotezlerinde (Tıkaç) Fenomeninin Gevşemedeki Rolü

* Dr. Mustafa YÜCEL

1977-1987 yılları arasında Brakel St. Vincenz Hastahanesinde 465 ve 1987-1989 yılları arasında Holzminden Evangelische Hastahanesinde 61 total kalça endoprotezi takılmıştır. Bu süre içinde her iki hastahanede tarafımızdan 112 değiştirme ameliyatı uygulanmıştır. Bu ameliyatların bir kısmında ana nedenin «tıkaç» fenomeni olduğunu görerek çalışmamızı hazırladık.

Çeşitli otörler (BUCHHORN, LOUDON ve Charnley, LING) çalışmalarında çökme fenomeni yalnızca tanımlanmış fakat üzerinde ve bilhassa sonuçları üzerinde araştırma yapılmamıştır. Biz gevşeyen protezlerin incelenmesinde % 12 olguda «tıkaç» fenomenin ana gevşeme nedeni olduğunu bulduk.

Çökme ve tıkaç fenomenleri arasındaki ilişki :

Biz protezlerimizdeki şaftın femur içindeki distale doğru kayışını klinik olarak bulgu vermedikçe «fizyolojik» olarak kabul ediyoruz. Bu «fizyoloçik» sınır LOUDON ve CHARNLEY tarafından yılda 1,6 mm/yıl olarak saptanmıştır.

Femur kemik yatağı tetkik edildiğinde proksimalde osteopeninin geliştiği görülür. Kuvvetlerin protez gövdesinden kortikalise aktarıldığı protez ucu hizasında ise hiperostoz gelişir. Eğer protez gövdesinin distalinde çimento varsa bu kitle gelişen hiperostoz ile sıkıştırılır. Çökme fenomeninin ortalama yılda 1,6 mm hızla devam ettiği düşünülürse birkaç yıl sonra femur medullası içine sıkışmış çimento kitlesi protezin yolunu tıkar. Böylece «tıkaç fenomeni» ortaya çıkar. Bu dönemden sonra çekilen filimlerde proksimal femur kortikalisinin çok çabuk atrofiye olduğu sigara kâğıdı kadar inceldiği gözlenir. Hastalar o zamana kadar tahammül edilir ölçüde buldukları ağrılarının arttığını ifade ederler.

Tıkaç fenomeni, bir kısır döngüdür. Protez tıkanan çimento kütlesine yüklendikçe proksimal femur atrofiye olur. Buna mukabil taşıyıcı yüklerin tıkaç hizasında kortikalise aktarılması sonucu Hiperostoz gittikçe kuvvetlenir ve tıkacı daha iyi sarar. Kaçınılmaz sonuçlardan birisi proksimal hemurun kalkar medial hizasında ezilmesi ve destruksiyonudur. Bir başka olanak da 1/3 distal kırığıdır.

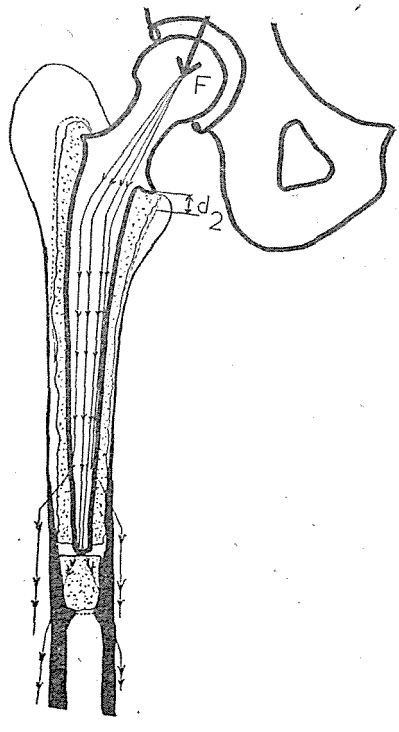

«Tıkaç fenomeni», mutlaka femur medullası içinde tıkanan bir çimento parçası ile gelişmeyebilir. Bazan şaftın ucu kortikalis

---

* Doçent, Holzminden, Federal Almanya

içinde kendine bir yuva açar. Adeta kortikalisdeki bu girintiye takılan uç çökme olayını devam ettiremez. Böylece yukarda verdiğimiz olaylar zinciri tekrarlanır.

Şimdi size dört olguda çökme fenomenine ve tıkaç fenomenine ait örnekler vermek isterim.

TARTIŞMA :

Çökme fenomenini önlemek elimizde değildir. Çökme fenomenin hangi olgularda ortaya çıkacağını önceden kestirmek de olanaksızdır.

Tıkaç fenomeni, çoğunlukla protez cisminin distalindeki fazla çimento miktarından kaynaklanmaktadır. Öyleyse protez ucundan itibaren çimento kalmamasına dikkat etmek gerekir. Polyetilenden yapılmış medullaya yerleştirilen tıpalar bu görevi yerine getirir. Medullaya polyetilen yerleştirmek yerine spongioz kemikten hazırlanmış küçük parçaları yerleştirmeyi denedik. Çok kısa sürede spongioz kemik skleroze olmakta ve çökme fenomenini önleyen tıkaç rolünü üstlenmektedir. Değiştirme ameliyatını yaparken bu noktayı geçmek ve protezi açmak oldukça güçtür. Bu yüzden spongioz tıpa yerine polyetilen kullanılmasında fayda vardır.

SONUÇ :

Tıkaç fenomeni, protezin medulla içinde distale doğru göçmesi sonucu ortaya çıkar. Bütün gevşemelerin % 16 sını teşkil eder. Primer ameliyatta polyetilen kullanılması ve protez ucunun distaline çimento kaçmamasına dikkat etmek bu fenomenin gelişmesini önler :

KAYNAKLAR :

1. BUCHHORN, U., P. GRISS, P. G. NIEDERER; H. -G. WILLERT : Klinische Relevans von Lockerungszeichen bei Hüftendoprothesen. Z. Orthop. 117 (1979), 685.
2. LOUDON, J. R., J. CHARNLEY : Subsidence of the femoral Prosthesis in Total Hip Replacement in Relation to the Design of the stem. J. Bone Jt. Surg. 62-B (1980) 450.
3. OH, I., C.E. CARLSON, W.W. TOMFORD, W. H. HARRIS : Improved Fixation of the femoral Component after Total Hip Replacement using a Methacrylate Intramedullary plug. J. Bone Jt. Surg. 60-A (1978) 608.
4. LING, R.S.M. : Loosening experience at Exetes. Proceedings of the AOA International Hipp Symposium. Boston, Massachusetts May 1981.
5. GRUEN, T. A., G. N. Mc NIECE, H. C. AMSTUTZ : Modes of failure of cemented stem type femoral components. Clin. Orthop. 141 (1979) 17.
6. WEBER, F. A., J. A. CHARNLEY : A radiological study of fracture of acrylic cement in relation to the stem of a femoral head prosthesis. J. Bone Jt. Surg, 57-B (1979) 297.

Revizyon ve Rezeksiyon Total Kalça Artroplastilerinde Fonksiyonel Sonuçlar, Revizyon Cerrahisinde Karşılaşılan Güçlükler

* Dr. Mümtaz ALPASLAN ** Dr. Bülent ATİLLÂ ** Dr. Erdal CİLA,
*** Dr. Burhan ŞÜNGÜ

Yaklaşık 25 yıldır uygulanan Total Kalça Artroplastilerinde, (TKA) mekanik gevşeme başta olmak üzere, enfeksiyon ve travma primer TKA'nın yetersizliğini ve ikinci bir cerrahi girişimi gündeme getirmektedir. Revizyon artroplasti uygulanan bu hastalarda, cerrahi tekniğin zorluğu yanında elde edilen sonuçların da primer TKA kadar başarılı olmadığı bilinen bir durumdur. (7, 11).

Bunların yanında, eskiden beri enfekte kalça problemlerinde uygulanan Girdlestone ameliyatı da gevşemiş veya enfekte kalça problemlerinde uygulanan Girdlestone ameliyatı da gevşemiş veya enfekte TKA'de soruna bir çözüm olabilir. (12).

Bu nedenle, her iki teknik hastaların yaşam kalitelerini artırma ve fonksiyonel sonuçları yönünden çalışmamıza konu edildiler.

MATERYAL ve METOD :

Hacettepe Üniversitesi Hastanelerinde 1971-1989 arasında TKA revizyonu uygulanan 52 ve rezeksiyon yapılan 16 hasta incelendi.

İzlem süresi 1-16 yıl arasında değişmekte ve revizyonların büyük bölümünü ise son üç yılda yapılanlar oluşturmaktadır.

TABLO 1 : Hastalarımızın Yaş Gruplarına Göre Dağılımı :

Yaş Grubu	Revizyon	Rezeksiyon
30 yaş ve altı	2	2
31-40	3	5
41-50	8	3
51-60	22	2
60 yaş ve üstü	14	3
Toplam	**49**	**15**

Primer kalça problemleri incelendiğinde, hastanemizde en fazla TKA uygulama nedeni olan DKÇ revizyonlarda da ilk sıradadır, bunu dejeneratif artrit izler. (13).

39 Hastada primer TKA'nın mekanik gevşemesi revizyon nedeni olurken, 9 hasta ile septik TKA rezeksiyon ameliyatı seçilmesinin en önemli nedeni olmuştur.

Hastalarımızın karşılıklı değerlendirmesini yaparken daha önce de kliniğimizde TKA yapılmış hastalara uygulanan Merle d'Aubigne -Postelyöntemini kullandık. Bu puanlama sistemi radyolojik kriterleri içermemesi bakımından rezeksiyonlu kalçalara da daha uygun görüldü. (Hastanın ağrı, eklem hareket genişliği ve yürüme kapasitesi derecelendirilerek toplam puan üzerinden eşit derecede pay almaktadır.)

BULGULAR :

Daha önce de kliniğimizde revizyon vakaları Merle d'Aubigne-Postel yöntemine göre değerlendirilmiş ve takip süresi uzadıkça fonksiyonel kapasitenin azaldığı görülmüştü. (13)

Bu kez Mayıs-Temmuz 1989'da kontrol çağrımıza cevap veren 34 revizyon TKA'lı ve 10 rezeksiyon artroplastili hasta yeniden değerlendirildi :

Başarılı sonuç olarak değerlendirebileceğimiz, çokiyi ve iyi gruba giren hastaların yüzdeleri revizyon TKA için % 61,7 iken rezeksiyonlu hastalarda % 40 düzeyinde kaldı. Bu, rezeksiyonun hastaların ağrısını gidermekte başarılı olmasına karşı, destekli mobilizasyona ihtiyaç göstermesi ve eklem hareket genişliğinde kısıtlılık yaratması nedeniyleydi.

* Hacettepe Üniv. Tıp Fak. Ortopedi ve Travm. A.B.D., Profesörü.
** Hacettepe Üniv. Tıp Fak. Ortopedi ve Travm. AB.D. Araş. Görevlisi
*** Ortopedi ve Travmatoloji Uzmanı, Askeri Hastane-İzmir.

Revizyon cerrahisi sırasında, 5 intraoperatif basit femur kırığı, parçalı kırık, 1 arrest, 1 femoral stemin dışarıda olması, 1 dislokasyon ile karşılaşıldı.

Post-operatif dönemde ise, 9 derin ven trombozu, 5 akciğer embolisi, 1 akciğer embolisi görüldü.

TARTIŞMA :

Revizyon cerrahisinin önemli bir sorunu, femur kortikal yapısının yetersiz olduğu, özellikle kalkarın rezorbe olduğu mekanik gevşemelerdir. (2, 5, 7, 8). Kemik bankası ya da hastanın iliumundan elde edilen hilal şeklindeki greftlerden faydalanılmakla birlikte, sklerotik bir tüp şeklinde olan kortikal kemiğe uygulanan çimento gerekli mikro kilitlenmeyi ve ilk stabiliteyi sağlayamaz. Bu nedenle femur kemik stokunun yetersiz olduğu veya çimento temizlenmesi sırasında parçalı kırık olan 4 hastada eski tip femoral protezleri çimentosuz olarak destek sağlamak üzere kanala yerleştirilmiş ve kırık iyileşmesi/kortikal kalınlaşmayı takiben çimentonun revizyonları düşünülmüştü. Ülkemizde temin edilebilir olmaları nedeniyle, bu gibi durumlarda çimentosuz protezler tercih edildi. (6).

Revizyon için radyolojik kriterler değerlendirilmeyip, hastanın şiddetli ağrı ve inaktivitesinin beklendiği durumlarda sıklıkla asetabular çatı yetmezliği ile karşılaşılır (1). Bu, asetabular rekonstrüksiyonu gerektirir ki, teknik olarak çok zor olan bu yöntem mükemmel olarak uygulanmadığı taktirde protez ömrünü olumsuz etkiler, (1, 3, 9, 11). Asetabulumun, roof ring veya cage denilen asetabular yapıyı destekliyen ilâveler ile rekonstükte edildiği 5 hastanın iki yıllık izleminde gevşeme görülmezken asetabular komponentin radyolojik olarak hatalı olabildiği dikkatimizi çekti.

Özellikle yaşları genç olan bazı hastalarda masif kemik kaybı ile karşılaşıldığında, çimentolu revizyon yalnızca geçici ve kısa dönemli bir çözüm sağlar. Erken gevşeme görülür. Bu nedenle çimentosuz protezler önerilmiştir. (3, 6, 7, 8). Uyguladığımız 7 çimentosuz revizyon protezinde erken dönemde başarılı sonuç alınmasına rağmen, 2 hastada yeterli asetabular stabilite sağlanamaması nedeniyle kap çimentolandı. Yine bu hastalarda, protezin ilk stabilitesini sağlamak üzere bol miktarda kullanılan toz greft, yumuşak dokuya yayılarak ektopik kemik gelişimine ve hareket kaybına yol açtı.

Primer TKA zeminende enfeksiyon sorununda revizyonun riski tüm yazarlar tarafından kabul edilmektedir. (10, 12). Hastanemizde enfeksiyon zemininde protez uygulanmasından kaçınılmakta, bu hastalara antibiyotik tedavisi yanında geniş debridman ve rezeksiyon artroplasti yapılmaktadır.

SONUÇ :

Sonuç olarak TKA revizyonları, cerrahi komplikasyon ve uzun süre dayanıklılık yönünden yüksek riskler taşırlar. Çimento ile yapılan revizyonlar ise yeterli mikrostabilite sağlanamadığından erken dönemde gevşemeye aday olurlar. Kısa izlemleri ümit verici olan çimentosuz protezler bu sorunlara çözüm için önemli adımdırlar.

Cerrahi tekniği daha kolay, hasta için riski daha az olan rezeksiyon ameliyatları ise, uzun süre traksiyonla immobilizasyona ihtiyaç gösterir ve fonksiyonel sonuçları revizyon artroplastilere göre başarısızdır. Ancak enfekte TKA durumlarında çözüm olarak görülürler.

K A Y N A K L A R :

1. Alpaslan, A. M. : Total kalça protezlerinde asetabular komponent yetersizliğinin mekanizması, belirtiler ve ensidansı. A. Şakir Şakar Günleri, İstanbul, 1989.
2. Alpaslan, A. M. : Total kalça protezlerinde gevşeme nedenleri. Ort. Trav. ve Rehabilitasyon Dergisi, cilt 2, say. 3, 143-147, 1988.
3. Callaghan, J. J., Pellici, P. M., Salvati, A. S., Wilson, P. D., Ranawatt, C S. : Results of revision for mechanical failure after cemented total hip replacement, 1979 to 1982. J. Bone Joint Surg. Vol 167/A, No 7, 1074, 1085, Sept. 1985.

4. Callaghan, J. J., Pellici, P. M., Garvin, K. L., Wilson, P. D. : Fractures of the femoral component : Analysis of failure and long-term follow up revision. Orthop. Clin. N. A. Vol. 19, No. 3, 637-649, july 1988.

5. Engh, C. A. Glassmann, A. H., Griffin, W. L., Mayer, C. E : Result of revision for failed THA. Clin. Orthop. (235), 91-111, oct. 1988.

6. Hungerfold, D. C., Jones, L. C. : The rationale for cementless revision of cemented arthroplasty : Clin. Orthop. (235), 12-25. oct. 1988.

7. Kavanagh. B. F., Ilstrup, D. M. : Revision total hip arthroplasty. J. Bone Joint Surg. Vol. 67/A. No 1, 517-526, april 1985.

8. Mallory, T. H : Preparation of the proksimal femur in cementless total hip revision. Clin. Orthop. (235), 47-61, oct. 1988.

9. Mc Gann, W. A, Welch, R. B. Picetti, C. D.: Acetabular preparation in cementless revision total hip arthroplasty. Clin. Orthop. (235), 47-61, oct. 1988.

10. Murray, M. P. Gore. D. R., Sepic, S. B; Function after revision total hip arhroplasty. Acta Ortnop. Scand. 55, 19-62, 1984.

11. Pellici, P. M., Willson, P. J, Sledge, C. M. : Long-term results of revision total hip repacement. J. Bone Joint Surg. Vol 67/A, No 4, 513-516, april 1985.

12. Petty, W., Goldsmith, S. : Resection arthroplasty follwing infected THA. J. Bone Joint Surg. Vol 162/A, No 6, 889-896, sept. 1980.

13. Süngü, S. B. : Hacettepe Hastanelerinde uygulanan total kalça protezi ameliyatlarında gevşeme ve revizyon problemleri. Ankara, 1987.

Normal ve Artroplasti Uygulanan Kalçanın Karşılaştırmalı Biomekanik İncelemesi

* Dr. Mustafa YÜCEL

Normal ve sağlıklı kalça eklemi için geçerli olan teorik ve deneysel biyomekanik sonuçlar artroplasti uygulamasından sonra büyük ölçüde geçerliliğini yitirmektedirler. Özellikle değiştirme ameliyatlarında yeni biyomekanik koşulların gözönüne alınması ve ikinci implantasyonun yeni biyomekanik özellikler gözetilerek uygulanması gerekir.

Asetabulumun Sorunları :

Asetabulum, alışılmış total protez tipinde yüksek moleküllü polietilen ile yenilenir. Polietilenin aşınması ve aşınma sonucunda ortaya çıkan aşınma cisimcikleri günümüzün iki önemli problemidir.

En önemli aşınma türleri şunlardır :

a — Adhesif (tutucu) aşınma,

b — Abrasif (yırtıcı) aşınma,

c — Kimyasal aşınma,

d — Yorgunluğa bağlı aşınma,

Aşınmayı etkileyen faktörler şöyle sıralanabilir :

a — Arasıvı,

b — Kayma hızı

c — Sürtünme katsayısı

d — Maddenin sertliği

e — Yük,

DOWLING 17 hastada postmortem olarak elde ettikleri 21 asetabulumu incelemişlerdir.

a — Asetabulumun iç ve kraniyalinde «yüksek aşınma» bölgesi bulunmuştur.

b — Yüksek aşınma bölgesi, asetabulumu yerleştirme açısına vücut ağırlığının ortak kuvvet bileşkesine (R) bağlı olarak değişmektedir.

c — Yüksek aşınma bölgesi çukurlaşmış ve cilâlanmış olarak bulunmuştur.

d — İlk yıllarda aşınma daha fazla olmaktadır.

DOWLING bu çalışmalarında şimdiye kadar hesap edilen 0,16 mm/yıl veya 0,2 mm/yıl aşınma yerine 0,57 mm/yıl aşınma bulmuşlardır. Aradaki farkın şu nedenlerden kaynaklandığını ileri sürüyorlar :

a — Eklem sıvısı 37 derecedir.

b — Creep faktörü

c — Üçlü aşındırma sistemi

d — Yorgunluk aşınması.

Johnston'un matematiksel olarak yaptıkları hesaplamalarda protez takılan kalça ekleminin en uygun biyomekanik koşulları araştırılmıştır. Proteze binen yük, asetabulum mediale, inferiore ve anteriore yerleştirildiği takdirde azalıyor. Asetabulum, 2 cm laterale, 2 cm superiore ve 1 cm posteriore yerleştirildiğinde abduktor kaslara normalin 3 misli fazla yük binmektedir.

Bilindiği gibi asetabulumun yerleştirilmesi luksasyonlarda da önemli bir faktördür. LEWİNNEK 300 olguda 9 yeni % 3 çıkık görmüşlerdir. Antetorsiyon 10-15 ve asetabulum eğim açısı 40-10 derece optimal sınırlardır.

---

* Doçent, Holzminden, Federal Almanya

Asetabulumun kemikle yaptığı bağlantı da önemlidir. VOLZ ve WİLSON'un veya Jaeger ve ark.nın çalışmaları asetabulumun spongiosaya kadar temizlenmesini, üç yerine beş yuva açılarak protezin yerleştirilmesini yaptıkları dayanıklılık testinin sonucu olarak bildiriliyorlar.

Protez Gövdesinin Sorunları :

Kalça ekleminde normalde bulunan bükülme momenti femoral parça üzerinde varus momenti uygular. Bükülme momentinin büyüklüğü;

a — Protez boynunun uzunluğu,

b — Protezin CCD açısının küçüklüğü,

c — Hastanın ağırlığı,

ile doğru orantılıdır. JONSTON'un sonuçlarına göre femur boynu 35 mm den uzun ve protezin CCD açısı 140 dereceden küçük olmamalıdır.

EROL, uzun gövdeli protezlerin kısa gövdeli protezlere kıyasla daha dayanıklı ve gevşeme olasılıklarının daha az olduğunu ispat etti.

Yalın femur ve protez implante edilmiş femur üzerinde kuvvet dağılımı ölçüldüğünde şu sonuçlara varılır :

a — Yalın femurda en çok proksimal bölge yüklenmektedir.

b — Protez takıldıktan sonra maksimal yük protezin distal ucunda fakat proksimalinde değildir.

c — Protezin ince veya kalın olması kuvvet dağılımını etkilemez.

d — Protezin yakası kalkar femorise değmiyorsa yüklenme hemen hemen sıfıra kadar inmektedir.

e — Sonuç olarak denilebilir ki : Yaka calcar femoral teması iyi olan protezler şaftında meydana gelen yorgunluk kırıkları kısmen önlenmiş olur.

Yalın femurun doğuştan varus deformitesi, protez implantasyonu için uygun değildir. Protez şaftındaki varus momentini arttırır ve çabuk gevşemeye neden olur.

Kemik Çimentosunun Sorunları :

Orta Avrupa'da kullanılan kemik çimentoları 6,5 - 11,5 dakika arasında sertleşmektedirler. (UNGETHÜM) Polimerizasyon ısısı 52 derece ile 61 derece arasında değişmektedir. İki ayrı otörün çalışmaları göstermiştir ki polimerizasyon ısısı kritik sınırın altında kalmaktadır. Isı dağılımı asetabulumda 37-46 derece femurda 28-40 derece arasında değişmektedir. (ECKLING et al, UNGETHÜM, BİEHL ve LABİTZKE) Unutulmamalıdır ki kemik çimentosu olarak piyasaya sürülen baz ekzotik mamüllerde polimerizasyon ısısı 90 derecenin üzerine de çıkabilmektedir!

Kemik çimentosunun polimerizasyon anında daralması gözden kaçan fakat protez cerrahisinde önemi olan bir bulgudur. β faktörü çeşitli otörlerce % 5 olarak saptanmıştır 20 mikrona varan daralma miktarı ölçülmüştür. Daralma, protezin etrafını saran çimentonun geri çekilmesine, kemik sınırında ise dişlenme ve tutunmanın zayıflamasına neden olur.

Daralma faktörü, asetabulumda daha enteresan ve ağır sonuçlara götüren bir şekilde etki eder. Bir yandan kemik çimento sınırı zayıflarken, diğer yandan polietilen kütlesi daralan çimentonun basıncı ile deforme olur. SEMTLITSCH et al çimento kütlesinin bir tarafta çok, diğer tarafta az olmasının polietilen kütleyi asimetrik bir şekilde sıkıştırdığını ve aşınmada kolaylık sağlandığını saptamıştır.

Çimento kütlesinin içindeki hava kabarcıkları, kan veya diğer karşan maddeler çimentonun kırıcılığını arttırmaktadır. Bu yüzden DRAENERT et al çimentonun karılması anında vakum uygulanmasını önermektedirler. Bu yöntem son yıllarda kabul edilen ve gittikçe yaygın bir şekilde uygulanan bir yöntem olmuştur.

K A Y N A K L A R :

1. AFİFİ, K. F., H. A. JACOB : Verschleissmessung bei Hüft-Total - endoprothesen mit Polyaethylenpfanne (RCH-1000) und hartverchromten Protasul-10 Kopf. Z. Orthop. 119 (1981) 157.

2. BIEHL, G., J. HARMS, U. HANSER : Experimentelle Untersuchungen über die Waermeentwicklung im Knochen bei der Polymerisation von Knochenzement. Arch. orthop. Unfall-Chir. 78 (1974) 62.

3. BLACK, J. : The future of Polyethylene. J. Bone Jt. Surg. 60-B (1978) 303.

4. BLACK, J., A. L. SEWHOY, A. J. C. LEE, R. S. M. LING, S. S. VANGALA : A study of the radiological apperances of the calcar femorale after total hip replacement using a collarless femoral component. J. Bone Jt. Surg. 61-B (1979) 514.

5. BOCCO, F., LANGAN, J. CHARNLEY : Changes in the calcar femoris in relation to cement technology in total hip replacement. Clin. Orthop. 128 (1977) 287.

6. BUCHHORN, U., P. GRISS, P. G. NIERER, H. -G. WILLERT : Klinische Relevanz von Lockerungszeichen bei Hüftendoprothesen. Z. Orthop. 117 (1979) 685. doprothesen. Z. Orthop. 117 (1979) 685.

7. CHARNLEY, J. : Bak HUGGLER, A.H. ve A. SCHREIBER (19)

8. CHARNLEY, J. : Bak HUGGLER, A.H. ve A. SCHREIBER (19)

9. CHARNLEY, J. : Bak HUGGLER, A.H. ve A. SCHREIBER (19)

10. CHARNLEY, J. : Bak SEMTLISCH, M. et al (38)

11. COLLIS, D. K. : Femoral Stem Failure in Total Hip Replacemen J. Bone Jt. Surg. 59-A (1977) 1033.

12. CROWNINSHIELD, R. D., R. A. Brand, R. C. JONSTON, J. C. MILROY : An Analysis of Femoral Componen Stem Design in Total Hip Arthroplasty. J. Bone Jt. Surg. 62-A (1980) 68.

13. DEBRUNNER, A. M. : Bak SEMTLISCH, M. (38).

14. DIEHL, K. : Bak KOKINO, M. J. (23)

15. DOWLING, JJ. M., J. R. ATKINSON, D. DOWSON, J. CHARNLEY : The characteristics of acetabular cups worn in the Human Body. J. Bone Jt. Surg. 60-B (1978) 375.

16. EROL, S. K. : Kalça total endoprotezlerinin gevşemesinde femoral parça uzunluğunun önemi. Doçentlik tezi (1975)

17. GORE, D. R., M. P. MURRAY, G. M. GARDNER, S.B. SEPİC : Roentgenographi Measurements after Müller Total Hip Replacement. J. Bone Jt. Surg. 59-A (1977), 948.

18. GROBBELAAR, C. J., T. A. DU PLESSIS, F. MARAIS : The Radiation improvement of Polyethylene Prostheses. J. Bone Jt. Surg. 60-B (1978) 370.

19. HUGGLER, A. H., A. SCHREİBER : Alloarthroplastik des Hüftgelenkes. Georg Thieme Verlag, Stuttgart 1978.

20. HUPFHAUER, W. : Bak SEMTLISCH, M. et al (38)

21. JAEGER, M., W. KÜSSWETTER, J. RÜTT, M. UNGETHÜM, R. BURKHARDT: Experimentelle Torsioslockerung technisch verschieden implantierter Hüftendoprothesenpfannen. Z. Orthop. 112 (1974) 3.

22. JOHNSTON, R. C., R. A. BRAND, R. D. CROWNINSHIELD : Recontruction of the Hip. J. Bone Jt. Surg. 61-A (1979) 639.

23. KOKINO, M. J. : Endoprotezlerde sap uzunluğunun proksimal femurun biyomekanik yüklemi üzerine etkisi. Doçentlik tezi, İstanbul 1978.

24. LABİTZKER, R. M. PAULUS : Intraoperative Temperaturmessungen in der Hüftchirurgie waehrend der Polymerisation des Knochenzementes PALACOS. Arch. Orthop. Unfall-chir. 79 (1974) 341.

25. LEWINNEK, G. E., LEWIS, R. TARR, C. L. COMPERE, J. R. ZIMMERMANN : Dislocations after Total Hip-Replacement Arthroplasties. J. Bone Jt. Surg. 60 A (1978) 217.

26. LOUDON, J. R. J. CHARNLEY : Subsidence of the femoral Prosthes in Total Hip Replacement in Relation to the Design of the Stem. J. Bone Jt. Surg. 62-B (1980) 450.

27. MARKOLF, K. L., AMSTUTZ, L. D. HIRSCHOWITZ : The Effect of calcar Contact on Femoral Componen Micromovement J. Bone Jt. Surg. 62-A (1980) 1315.

28. MILES, A. W., D. M. DALL : A Design analysis of the femoral stem of total hip prosthesis. J. Bone Jt. Surg. 60-B (1978) 29.

29. MITTELMEIER, H., U. HANSER und J. HARMS : Lösung des biochemischen und mechanischen Zementproblems mit Apatit-Carbonfaser-Zement. In : Osteosynthese, Endoprothetik und Biomechanik der Gelenke, hrsg. von M. Jaeger, M. H. Hackenbroch, H. J. Refior. sayfa 62. Georg Thieme Verlag, Stuttgart 1980.

30. OH, I., W. H. HARRIS : Proximal Strain Distribution in the Loaded Femur. J. Bone Jt. Surg. 60-A (1978) 75.

31. OH, I., C. E. CARLSON, W. W. TOMFORD, W. H. HARRIS : Improved Fixaton of the Femoral Component after Total Hip Replacement using a Metharcylate intramedullary Plug. J. Bone Jt. Surg. 60-A (1978) 608.

32. OHNSORGE, J. : Bak SEMTLISCH, M. et al (38)

33. PARKER, H. G., H. J. WIESMANN, F. C. EWALD, W. H. THOMASS, C. B. SLEDGE : Comparasion of Immediate and Late Results of Total Hip Replacement-with and without Trochanteric osteotomy. In: Proceedings of the American Orthopaedic Assosiation. J. Bone Jt. Surg. 56-A (1974) 1537.

34. PLITZ, W., M. UNGETHUM: Verformung von Polyaethylen-Hüftpfannen unter dem Einfluss des aushaertenden Knochenzetik und Biomechanik der Gelenke, hrsg. ments. In : Osteosynthese, Endoprothevon M. Jaerger, M. H. Hackenbroch, H. J. Refior sayfa 75, Georg Thieme Verlag Stuttgart 1980.

35. RECKLING, F. W., W. L. DILLON : The Bone-Cement Interface Temperature during Total Joint Replacement. J. Bone Jt. Surg. 59-A (1977) 80.

36. RING, P. A., J. URIARTE : Uncemented total hip replacement : five-year review: J. Bone Jt. Surg. 60-B (1978) 136.

37. SALVATI, A., T. M. WRIGHT, A. H. BURSTEIN, B. JACOBS : Fracture of polyethylene Acetabular Cups. J. Bone Jt. Surg. 61-A (1979) 12.

38. SEMTLISCH, M., R. KELLER, H. G. WILLERT : Polymerisationsschwindu von P MMA-Knochenzementen. Z. Orthop. 117 (1979) 684.

39. SHEN, C., J. H. DUMBLETON : The friction and wear behavior of irradiated very high molecular weight polyethylene. Wear, 30 (1974) 349.

40. UNGETHUM, M. : Tecnologische und biomechanische Aspekte der Hüft-und Knieallоarthroplastik in: Aktuelle Probleme in Chirurgie und Orthopaedie, hrsg. C. Burri, Ch. Herfarth, M. Jaege Hans Huber Verlag Bern 1978.

41. VOLZ, R. G., R. J. WILSON : Factors Affecting the Mechanical Stability of the Cemented Acetabular Component in Total hip Replacement. J. Bone Jt. Surg. 59-A (1977) 501.

42. WEBER, F. A., J. CHARNLEY : A radiological Study of fractures of arcylic in relaton to the stem of a femoral head prosthesis. J. Bone Jt. Surg. 57-B (1975) 297.

43. WIESMANN, H. J., S. R. SIMON, F. C., EWALD, W. H. THOMAS, S. B. SLEDGE: Total Hip Replacement with and without osteotomy of the Greater Trochanter. J. Bone Jt. Surg. 60-A (1978) 203.

44. WILLERT, H. G., J. LUDWIG, M. SEMTLISCH : Reaction of Bone to Metharcylate after Hip Artroplasty. A Long Term Gross, Light Microscopic and Scanning Electron Microscope Study. J. Bone Jt. Surg. 56-A (1974) 1368.

45. WILLERT, H. G., G. BUCHHORN, L. ZICHNER, K. MÜLLER, M. SEMTLISCH: Oberflaechenstrukturen von Knochenzement Z. Ortop. 117 (1979) 674.

46. WILTSE, L. L., R. H. HALL, J. C. STENEHJEM : Experimental studies regarding the possible use of self-Curing acrylic in orthopaedic surgery. J. Bone Jt. Surg. 39-A (1957) 961.

47. WROBLEWSKI, B. M. : Wear of High Density Polyethylene on Bone and Cartilage. J. Bone Jt. Surg. 61-B (1979) 498.

Kalça Protezi Uygulamasında Yakalık Mevcudiyetinin Femur Üst Uç Stabilitesi İle Olan İlişkisinin İncelenmesi

— Deneysel Çalışma —

* Dr. Bener ŞEN * Dr. Fehmi DALDAL ** Dr. Mişel KOKİNO
*** Dr. Sabri ALTINTAŞ

Genel anlamda kalça total protezlerinde implantasyondan sonra gelişen geç, ancak ciddi komplikasyonlar arasında gevşeme ve kırılma ön planda yer almaktadır (5, 15, 28). Bu tür komplikasyonları minimale indirmek, hatta yok etmek düşüncesi, bu sektörde femoral komponent tasarımı üzerine çeşitli biyomekanik çalışmalar yapılmasına neden olmuştur (5, 15).

Tüm çalışmalara rağmen femoral komponent şekli üzerinde kesin bir fikir birliğine varılmış değildir. En uygun femoral komponent geometrisine ulaşılabilmesi için, bu sektörde üretilmiş olan çeşitli örneklerin, diğer yapı özellikleri yanında biomekanik davranışlarının da araştırılması gereği duyulmaktadır.

MATERYAL ve METOD :

Deneylerde yaşları 40-60 arasında değişen, insan kadavralarından alınan 14 adet femur kullanılmıştır.

Charnley-Müller tipi kalça protezlerinden beş ayrı ikiz gruplar yapılmış bu çiftlerden birer tanesinin yakaları sildirilmiş, diğer ikiz eşleri olduğu şekilde kullanılmıştır. İkiz grupların yakaları dışında diğer tüm özeellikleri biribirlerinin aynıdır.

Dört femur protezsiz olarak denenmiş ve kontrol grubu olarak alınmıştır. Kalan 10 adet (5 çift) femur bir tarafa yakalıklı, diğer tarafa yakalıksız protezler kemik çimentosu ile tekniğine uygun olarak implante edilmişlerdir. Tüm kemiklerin geometrik analizleri yapılarak gruplar arasında uyum olup olmadığı kontrol edilmiştir (Tablo I).

Femurların alt ve üst uçlarına polyester malzeme ile ahşap takozlar içerisinde spesifik kalıplar hazırlanmıştır.

Bu şekilde hazırlanan örnek INSTRON-1186 cihazına yerleştirilerek kompresyon anlamında bası deneylerine tabi tutulmuştur. Bası hızı 2 mm/dk, yazdırıcı hızı 10 mm/dk. dır.

BULGULAR :

Normal femur bası deneylerinde (2 çift, 4 femur) : Anatomopatolojik ve radyolojik değerlendirmeler sonucunda iki femurda 740 ve 800 kgf değerlerinde, Pauwels III tip, basoservikal kırık oluşmuştur. Kırık hatları uygulanan kuvvet vektörü ile aynı istikametde meydana gelmiştir.

PROTEZLİ GRUPLAR :

Yakalıklı Protez Grubu : Akut yüklenme esnasında 300-800 kgf. değerlerinde instabilite gelişmiştir. Hiçbir modelde intramedüller migrasyon olmamış, varus anlamında protezin deplasmanı, proksimal medial bölgede parçalı kırık tarzında olmuştur. Tüm kemiklerde sement-kemik aralığında detaşman olmuş bir kemikte ilaveten protez/sement detaşmanı da meydana gelmiştir. (Resim 1)

* İst. Tıp Fak. Ortopedi ve Trav. A.B.D.
** İst. Tıp Fak. Ortopedi ve Trav. A.B.D. Profesörü.
*** Boğaziçi Üniversitesi, Makine Müh. Böl.

TABLO I : Protezli Femurların Geometrik Özellikleri

Femur No :	1	2	3	4	5	6	7	8	9	10
Anteversiyon açısı	10	15	16	15	8	16	16	8	10	9
Kollum/Cisim açısı	129	140	143	135	140	129	143	135	138	136
Kondiler İnklinasyon	8	7	9	12	12	7	9	12	10	9
Diafizer açı	6	7	7	9	7	7	6	9	8	7

(Tüm değerlerin birimi derecedir.)

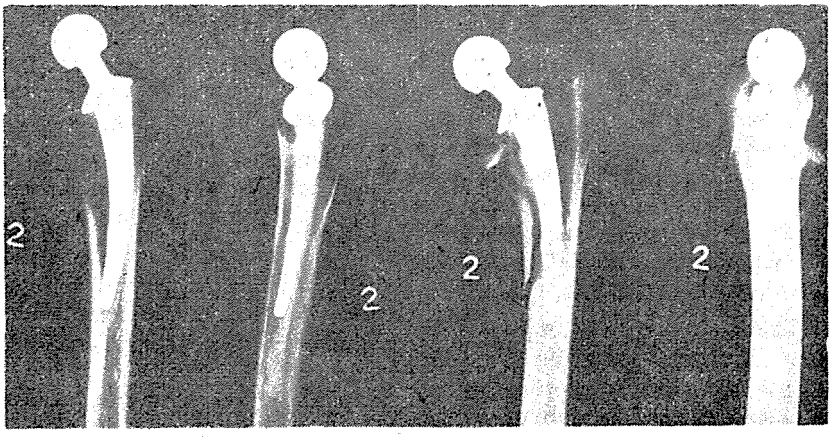

Resim : 1

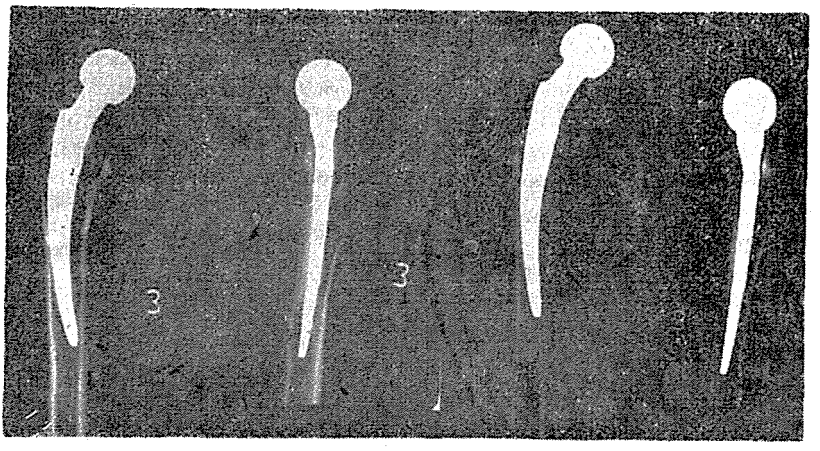

Resim : 2

Yük deplasman grafiklerinde belili bir bir uyum yoktur. Başlangıç yüklenmesinden sonra gelişen instabilitenin arkasından yeniden yüklenme anlamlı şekilde olmamıştır. (Şekil 1)

Yakalıksız Protez Grubu : 300-450 kgf'ler arasında ilk instabilite oluşmuştur. Tüm modellerde ortak karakter distale intramedüller migrasyon mevcudiyetidir. Migrasyonun derecesi 5 mm'den 2 cm arasında ol-

muştur. 3 kemikte subtrokanterik fissür gelişmiştir. Ayrıca 3 kemikte de 4-5 mm varusa deplasman olmuştur. İnstabilite kemik/sement ve sement/protez ara mesafelerinde genelde eşit anlamda olmuştur. (Resim 2) Grafiklerde 100-300 kgf'ler arasında ÇAKILMA anlamında (Yüklenme-yüklenme kaybi-yeniden yüklenme) eğriler eldelenmiştir.

Her iki grup arasında deney süresi (başlangıç ile tam yüklenme kaybı çakılma olayı nedeniyle yakalıksız grupta daha uzun olmaktadır. Her iki grupta maksimum yüklenme değerlerinin en düşük olanları kısa saplı protez uygulamalarında, en yüksek maksimum kgf değerleri uzun saplı protez uygulamalarında görülmüştür (Tablo II ve III).

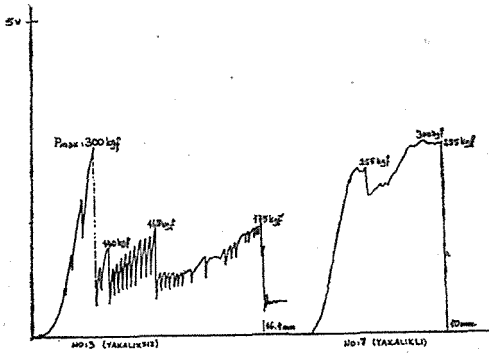

Şekil : 1

TABLO II : İnstabilite Özellikleri

Femur Çiftleri	Yakalıklı Femurlar	No	Yakalıksız Femurlar	No
1. Çift (10 mm sap)	300 Kgf	7	330 Kgf	6
2. Çift (14 mm sap)	500 »	5	320 »	8
3. Çift (14 mm sap)	500 »	2	450 »	1
4. Çift (14 mm sap)	500 »	4	300 »	3
5. Çift (14 mm sap)	800 »	9	450 »	10

TABLO III : İnstabilite Analizleri

No	Yakalıklı	No	Yakalıksız
7	Distale 4 mm migre, 0.5 cm varusa deplase, kırık yok.	6	Distale 0.5 cm migre, 0.5 cm varus deplase, medialde subtrokanterik fissür.
5	Medialde 4 mm varusa proksimalde parçalı kırık, 0.5 cm distal migrasyon.	8	Distal migrasyon 5 mm, subtrokanterik fissür.
2	Varusa 0.5 cm deplasman ve medial proksimalde parçalı kırık.	1	Distale 5 mm migre, varusa 4 mm deplase, sement kırılması.
4	Varusa 2 mm deplasman ve proksimalde medialde parçalı kırık.	3	2 cm distale migre, varusa 3 mm deplase, subtrokanterik fissür.
9	Varusa 4 mm deplase, medialde parçalı kırık.	10	Varusa 3 mm deplase, distale 1 cm. migrasyon.

TARTIŞMA :

Kalça ekleminin karakteristik yükleniminin temas periodu ortasında olabileceği Pauwels tarafından bildirilmiştir (15, 22).

Kalça ekleminin maruz kaldığı yük vücut ağırlığının 3 katından 8 katına kadar olabileceği bildirilmiştir (2, 3, 15, 18, 19, 20, 22).

Çalışmada elde edilen max yüklenme değerleri literatür ile uyum göstermektedir.

Sıvı sementin basınç altında yerleştirilmesinin stabiliteyi artıracağı ve gevşemeyi mümkün mertebe geciktireceği bildirilmektedir (8). Ayrıca fiber ile takviye edilmiş kemik sementi ile mekanik özellikleri düzeltilmiş sementlerin kullanılması ile kırılma komplikasyonları insidensi düşürülebilir (27).

Yakalıklı protezlerde varus anlamında deplasman sonucu proksimalde parçalı kırıklar oluşmuş, yakalıksız modellerde ise distale migrasyon ön planda görülmüştür.

Yakalıklı protez implantasyonundan sonra kalkarda meydana gelen rezorbsiyon yüklenme azalmasına ve sirkülasyon bozulmasına bağlanmaktadır. Bu rezorbsiyon genellikle bir iki mm olmakta ve gevşeme ile olan ilgisi tartışılmaktadır (5, 15).

Yakalıksız protez uygulamalarında kalkardaki rezorbsiyonun hafif olması ve bir derecede durmasını gevşeme ile ilgisiz olduğuna delil olarak gösterilmektedir. Gerçekte remodelasyon olan rezorbsiyonun durması yeni yapı biriminde kuvvetler ve bunları karşılayan dokular arasında bir dengenin oluştuğunu gösterir (5).

Yakalıklı protezi savunanlar gevşemeyi kalkar rezorbsiyonu ile ilgili görmektedir. Kalkar medialde destek oluşturarak varusa deplasman engellemektedir. Ayrıca yakalık ile kalkara daha fazla yük bindiği, böylece rezorbsiyonun durduğu düşünülmektedir (5).

Öte yandan kalkarın maruz kaldığı aşırı yüklenme ile sementde mikro-kırıklar oluşabilmekte bu da femoral komponentde varus anlamında gevşemenin başlangıcı olabilmektedir (5).

Akut yüklenme modeli ihtiva eden deneyimizde yakalıksız grupta varusa deplasman ikinci planda, intramedüller migrasyon birinci planda olmakta, instabilite değerleri diğer gruba göre benzer veya daha düşük olmuştur. Yakalıklı grupta ise önemli özellik varus anlamında deplasman ve proksimal medialde parçalı kırıklardır.

SONUÇ :

Sementli protez uygulamaları mukayese edildiğinde, yakalıksız protezlerin daha avantajlı olabileceği, ancak intramedüller migrasyonu önlemede kemik/sement/protez elemanlarının adaptasyonu ve birbirlerine olan ilişkilerinin iyi derecede sağlanabilmesi ile, sementleme tekniğinin çok iyi yapılması gerektiği sonucuna varılmıştır.

K A Y N A K L A R :

1. BOBELLİ, R. : Osteoarthritis of the hip, Springer, New-York, 1975.
2. BRAUNE, W., FISCHER, O. : Über die Lage des schwerpunktes des menschlichen Körpers. Md. XV Abh. Wiss-Math. Phys. Klasse d. Kgl. Ges. d. wiss. Leipzig. S. Hirzel 1889.
3. BRAUNE, W., FISCHER, O. : Der Gang des Menschen. Abh. Koen. Sachs. Gessel. Wiss.-Math. Pys., 21. 151 1889.
4. CROWNINSHIELD, R. D., et all. : An analysis of femoral component stem design in total hip arthroplasty. J. Bone and. Joint Surg., 62-A, 68-78, 1980.
5. CROWNINSHIELD, R. D., et all. : An analysis of collar function and the use of collar function and the use of Titanium in femoral prostheses. Clin. Orthop. 270-277, 158, 1981.
6. DIEHL, K. : Zur biomechanik der intramedullaren prothesen verankerung am coxalen femurende, Habilitationsschrift Homburg 1976.

7. DIEHL, K.: Knochenbeanspruchrung und knochenumbau bei der Alloarthroplastik des coxalen Femurendes mit Zementverankerung Arc. Orthop. Unfall-Chir., 83 : 9, 1975.

8. Exeter hip sistem konferansı Howmedica, İst. Tıp Fak. Çocuk Hast. Kl. konferans salonu. Nisan. 1989.

9. FROST, H. M. : A desterminant of bone architecture. Clin. Orthop. 175. 286-292, 1983.

10. GLUCK, Th. : (1853 - 1912) : ZIPPEL, J., MEYER+RALFS, M. : Themistokl Gluck Wegbereiter der endoprothetik, Z. Orthop. 113 : 134, (1975) den.

11. GÖKSAN, A. : Kişisel görüşme. Şubat 1989, İst. Tıp Fak.

12. GROVES-HEY, E. W. : Arthroplasty, Brit. J. Surg., 11 : 234, 1923.

13. JAGER, H., UNGETHÜM, M. : Mechanic und prothesentypen. Münch. med. Wschr. 118 : 22, 1976.

14. KIMURA, T. : Dstribution of mechanical robustness in the human femoral shaft. J. Biomechanics, 1, 41-46, 1984.

15. KOKİNO, M.: Endoprotezlerde sap uzunluğunun proksimal femurun biomekanik yüklemi üzerine etkisi. Doçentlik tezi, İst. 1978.

16. LEONHAUSER, I. : Naachuntersuchungsergebnisse der partiellen Hüft-Alloarthro plastik, İnaug. Diss. Med. Fak., Üniversitat des Saarlandes, 1975.

17. MARTENS, M., et all. : The machanichal characteristics of cancalleus bone at the upper femoral region. J. Biomechanics 12, 971-983, 1983.

18. MORRISON, J. B.: Bioengineering analysis of force actions transmitted by the knee joint Biomed. Engin., 3 : 164, 1968.

19. PAUL, J. P. : Magnitude of forces transmitted at the hip and knee joint, Proc of symp. Lubrication and wear in joints, (Ed. Wright. Sector), London, 1969.

20. PAUL, J. P. : Load actions on the human femur in walking. Experimental Mechanics, 11 : 121, 1970.

21. PAUL, J. P. : Design aspects of endoprotheses for the Lower Lmb. «Perspectives in biomedical engineering» den (Editör : Kenedi R. M.), London, 1973.

22. PAUWELS, F. : Gessammalte Abhandlungen zur funktionellen Anatomie des Bewegungsapparates, Springer, Berlin, 1965.

23. ROHLMANN, A., et all. : Finite element-analysis and experimental investigation in a femur with hip endoprostheses. J. Biomech. 9, 727-742, 1983.

24. RUFF, C. B., HAYES, W. C. : Age changes in geometry and mineral content of the lower limb bones. Annals of Biomed. Engng. 12, 573-584, 1984.

25. SCHOLTEN, R. : Über die Berechung der mechanischen Beanspruchung ir Knochenstrukturen mittels für den Flugzeugbau antwickelter Rechenverfahren, MOT 6 : 130, 1975.

26. SLOOF, T. J. J. H. : De invloed van hed acrylcement bij de fixatie van de heu pendoprothese, Promotiensschrift Nijmegen, 1970.

27. SAHA, S., PAL, S.: Improvement of mechanichal properties acrylic bone cement by fiber reinforcement. J. Biomechanics, 7, 467-478, 1984.

28. ŞEN, B., ve ark. : Normal ve protez uygulanmış insan femur kemiklerinde kuvvet yüklenmesi esnasındaki stabilitenin sap uzunluğu ile olan ilişkilerinin incelenmesi. Deneysel Çalışma. II Ortopedik Biomekanik kongresi ve Türk Ortopedi Travmatolojisinin Uluslararası dostları cemiyetinin III. Kongresi 12/16.5.1989, Silivri, İst.

29. WILLERT, H. G.: Die reaktion des Knochernen Implantatlagers auf Methacrylatknochenzement. «COTTA, H., SCHULİTZ, K. P. : Der totale Hüftersatz, Thieme, Stutgart»dan, 1973.

Total Kalça Artroplastisinde Revizyon Cerrahisi Uygulaması ve Sonuçlarımız

* Dr. Harzem ÖZGER ** Dr. Önder YAZICIOĞLU
*** Dr. Mehmet KOCAOĞLU *** Dr. Bener ŞEN

Son 20 yılda büyük sayılarda uygulanan total kalça protezlerinin sorunları zamanla artarak ortaya çıkmaktadır. Bu durum bir taraftan revizyon cerrahisini güncel hale getirmekte, diğer taraftanda primer girişimlerin endikasyon, kullanılan materyel ve uygulanan teknik açısından retrospektif bir kritiğini gerektirmektedir. Bu çalışmada kliniğimizde revizyon ameliyatı uygulanmış vakalar gözden geçirilerek primer ve revizyon girişimi sırasında dikkat edilmesi gereken noktaların vurgulanması ve konuyla ilgili görüşlerimizin aktarılması amaçlanmıştır.

MATERYAL ve METOD :

İst. Üniv. İst. Tıp Fak. Ort. ve Trav. ABD. da 1970-1987 yılları arasında revizyon ameliyatı geçiren ve kontrolu sağlanabilen 56 hasta materyelimizi oluşturmaktadır. Bu vakaların en gençi 41, en yaşlısı 65 yaşında olup ortalama yaş 55.7 dir. 17 erkek hastaya karşın 37 kadın hasta ameliyat edilmiştir. Revizyon girişimlerinin türü tablo 1 de görülmektedir.

TABLO - 1

Her iki komponentin değiştirilmesi (Bazılarında Eichler halkası kullanılarak)	22 vaka
Asetabular komponentin değiştirilmesi	14 vaka
Femoral komponentin değiştirilmesi	11 vaka
Uzun saplı femoral komponent	1 vaka
Girdlestone ameliyatı	8 vaka
Toplam	56 vaka

Vakalar kontrola çağrılıp klinik ve Radyolojik tetkikleri ve kayıtları incelenmiş, bu şekilde primer hastalık, primer ameliyat, revizyon girişimi ve son durumları arasındaki ilişkiler araştırılmıştır. Revizyon uygulanmış vakaların primer girişim nedenleri tablo - 2 de görülmektedir.

TABLO - 2

Teşhis	Vaka Sayısı	%
Primer koksartroz	29	51.7
Sekonder koksartroz	16	28.7
Romatoid artrit	10	17.8
Femur başı avasküler nekrozu	1	1.7
Toplam	56	100

Primer girişim-revizyon girişimi arasındaki süreye göre vakaların dağılımı ise tablo 3'de görülmektedir.

* İstanbul Tıp Fakültesi Ortopedi ve Travmatoloji AB. Dalı Uzmanı
** İstanbul Tıp Fakültesi Ortopedi ve Travmatoloji AB. al lÖğretim Üyesi, Doçenti
*** İstanbul Tıp Fakültesi Ortopedi ve Travmatoloji AB. Dalı Asistanı

SONUÇLARIN DEĞERLENDİRİLMESİ :

Materyelimizi oluşturan vakaların tümü Charnley-Müller sementli protezi kullanılmış hastalardır. Bunların 53'üne primer girişim kliniğimizde, 3'üne ise başka merkezlerde uygulanmıştır. Primer girişimlerin klinik ve radyolojik kontrolünde gevşemeye etki edebilecek faktörler olarak şunlar tespit edilebilmişdir :

TABLO - 3

Hatalı sementleme	8 vaka
Femoral komponent açısal yerleştirme kusuru	5 vaka
Enfeksiyon	2 vaka
Asetabuller komponentin hatalı yerleştirilmesi (Açı hatası, neokotilde, çok sığ, iyi medialize değil)	13 vaka
Toplam	**28 vaka**

TARTIŞMA :

Total kalça protezlerinin uzun takip sonuçları incelendiğinde, revizyon oranlarının % 4 ile % 22.8 arasında değişmekte olduğu görülmektedir. (3, 5, 10, 11, 13, 14, 15, 17, 19, 22, 23, 25, 26).

Kliniğimizde çalışmayı kapsayan süre içerisinde uygulanmış tüm total kalça protezi girişimi sayısı 623'dür. Buna göre bizim revizyon oranımız % 8.98'dir. Sonuçdan memnun olmayan bazı vakaların başka kliniklere gittiği, ayrıca hasta takip ve kontrolünün maalesef yetersiz olduğu göz önüne alınırsa bu oran daha da yükselecektir. Küçümsenmeyecek bu oranlar karşısında öncelikle revizyona yol açan nedenleri açığa kavuşturmak ve bunların mümkün olanlarını önceden engellemek kanımızca çok önemli bir noktadır. % 0 ile % 7 arasında bildirilen enfeksiyon oranları, ameliyathane koşulları, cerrahi girişimlerdeki düzenlemeler ve proflaktik antibiyotik kullanımı ile anlamlı şekilde ilişkidedir (9, 12).

Erol ve Bucholz gibi otörler antibiyotikli sement kullanımı ile enfeksiyon probleminin büyük oranda engellenebileceğini bildirmektedirler (2, 9). Biz rutin olarak antibiyotikli sement kullanmadık. Enfeksiyon oranımız 2 vaka (% 7) ile kabul edilebilir orandadır.

Revizyon gerektiren femur cisim kırıkları cerrahi girişimle postop. rehabilitasyon sırasında dikkatli davranılarak engellenebilecek nedenlerdir. Femoral komponenetin kırılması ise hatalı implantasyon (varus, yetersiz sementleme), karşı kalçada patoloji mevcudiyeti ve ağır, çok hareketli hastalarda karşılaşılmakta ve yine teknik ve postop. dönemdeki önlemlerle giderilebilmektedir 4, 22). Bizim cisim kırığı nedeniyle uzun saplı protez kullanarak revizyon yaptığımız vaka 2 taraflı protezi olan Romatoid artritisli ve kemikleri çok osteoporotik olan bir olgu idi. Protez revizyonuna yol açan ana nedenler gevşemelerdir. Aseptik gevşemelerin nedenleri, tespit ve derecelendirme kriterleri ve tedavi yöntemleri üzerine çok geniş çalışmalar yapılmaktadır (1, 3, 5, 6, 7, 8, 10, 14, 15, 17, 18, 19, 22, 23, 25, 26, 27). Genel olarak bu nedenler 3 ana grupta değerlendirilir :

1 — Hastaya bağlı nedenler,

2 — Proteze bağlı nedenler,

3 — Cerrahi tekniğe bağlı nedenler.

Scurmann 12 yıllık takip sonucunda 50 revizyon uygulanmış, 435 total protez vakasında risk faktörlerini araştırarak değerlendirmiştir (25). Çalışmada kilo, cins, yaş, cerrah, preop. durum, protez tipi ve teşhis faktörleri araştırılmış, kilo ve yaşın gevşemedeki önemi vurgulanmıştır. Erkeklerde yaş küçüldükçe ve kilo arttıkça gevşemenin her 2 komponentte de sıklaştığı kesin olarak görülmektedir (15, 18, 25). Proteze bağlı nedenler içinde femoral komponentin yakalı

ve yakasız oluşu ve baş çapı önem kazanmaktadır. Baş çapının büyümesiyle stabilite artmakta ancak sürtünme ve aşınmanın da artmasıyla gevşeme oranı yükselmektedir. Soket çapının yarısından küçük bir baş ise stabiliteyi bozmaktadır. Kısa ve femoral kaviteyi iyi doldurmayan protezlerin varusa devrilme gevşeme, çimentoda gerilim oluşturma açısından uygun olmadığı bir çok çalışmada bildirilmiştir.

Yakanın kalkarda osteoporoz oluşturarak varusa devrilmeye yol açtığı, yakasız protezlerin sementle birlikte hareket ederek daha iyi sonuç verdiği söylenmektedir (1, 6, 7, 8, 15, 18, 19). Biz bu ndenlerle son senelerde Chanley-Müller protezini tamamen terkederek düz uzun ve kalın gövdeli, yakasız protezlere geçtik. Revizyonların son uygulamalarıda bu tip protezlerle yapılmıştır. Cerrahi tekniğe bağlı nedenler her halde en çok tartışılan faktörlerdir. Çimentoyu ana sorun olarak görüp, tamamen terkedip çimentosuz protezlere geçmeyi önerenlerin yanında (5, 13, 15, 16, 20, 21, 24), büyük bir bölümle sorunun çimentoda değil uygulama tekniğinde olduğunu belirtmektedirler (7, 10, 14, 17, 22, 23, 26, 27). Poss, Harris, Nanawat, Fowler gibi araştırıcılar sıvı sement ve tıkaç kullanımı, spongios kemiğin iyi temizlenmesi, basınçlı uygulama ile sementin protezin etrafına ve en az 2 cm. distaline iletilmesi gibi faktörlerin sağlanması ile serilerinde gevşemeye oranının belirgin şekilde düşürüldüğünü bildirmektedirler (10, 14, 22, 23,). serimiz incelendiğinde 8 vakada hatalı semetenleme görülmektedir.

Serimizde modern sementleme tekniğini uygulamamış olduğumuzdan bildirilen faktörlerin vakalarımızda etkili olduğunu kabul etmek gerekmektedir. Tekniğin uygulanması sırasında protez komponentlerinin hatalı yerleştirilmesi, yük dağılımı, protez-Sement-kemik ilişkileri ve aşınmayı etkilemektedir. Wroblewski, Ferry ve Soumolet bu konunun önemini vurgulamışlardır (6, 27). Girişimin ne zaman yapılacağı kanımızca revizyon cerrahisinin en can alıcı noktalarından biridir. Mc Coy, Pacheco, Buchhorn, Wroblewski uzun süreli klinik ve radyojik takip sonuçlarında gevşeme belirtilerini risk faktörlerini ve radyolojik derecelendirme kriterlerini detaylı olarak bildirmişlerdir (3, 17, 19, 27) Özellikle vurgulanan protezin sementle birlikte femur içinde aksiyel yönde çökmesiyle protezin sementden ayrılarak ve genellikle varusa devrilme şeklinde yaptığı hareketin ayırtedilmesidir.

Birinci durumda kuvvetlerin kemik yatağa nakli bir sorun yaratmış ve klinik bulgu vermezken, ikincisi kalçada ve çevre kemikde rezorbsiyon ve giderek artan bir irritasyona neden olur. Sementle birlikte çekilen bir protezde geçici bir gevşeme ve yeniden stabilizasyonun ortaya çıkması nedeni ile beklemek uygundur. Halbuki ikinci konumda progressif resorbsiyon endostal kavitelere yol açarak revizyonu büyük oranda güçleştirecektir (3, 19). Ortak görüş bu bilgiler ışığında radyolojiyi klinikle birleştirerek uygun zamanı seçmektir. Hemen tüm çalışmalar, revizyonun en sık primer ameliyattan sonra 5-10 yıllar arasında yoğunlaştığını göstermektedir (3, 5, 7, 10, 17, 22, 24, 25). Poss serisinde femoral komponent gevşemesinin ilk 10 sene içinde daha sık olduğunu ve sonradan azaldığını, asetabuler gevşemenin ise uzun süre içinde giderek arttığını göstermişdir (22).

Femoral komponent gevşemesi yayınların çoğunda asetabuler gevşemenin iki katına yakın sıklıkta bildirilmektedir (17, 22). Bizim revizyon serimiz incelendiğinde revizyon yoğunluğunun literatüre uyum gösterdiği, ancak 3. postop. yıldan başladığı görülmektedir. Biz bunun tecrübe yetersizliği nedeniyle hatalı uygulanan protezlerin erken gevşemesine bağlıyoruz. Femoral komponent-Asetabuler komponent arasındaki oran ise bizde hemen hemen eşit olup genel bilgilere uymamaktadır. Revizyon girişimlerinin primer kalça protezi uygulamalarında çok daha güç ve sorunlu olduğunu tüm araştırmacılar fikir birliğindedir. Aşırı destrüksiyon ve kemik kaybı olmayan vakalar daha uygun protezler ve teknikle tedavi edilirken, gerilemiş büyük kaviteler oluşturmuş asetabuler ve femoral bölümde destek sağlayamayacak oranda kemik kaybı olan vaka-

lar önemli sorun teşkil ederler. Kaybedilmiş doku ve desteğin revizyon girişiminde dikkate alınması şarttır. Bu amaçla, Müller ve Harris asetabuler halka ve ağları değiştirmişlerdir.

Fuchs ve Salvati asetabuler revizyonlarda bu halka ve ağları otolog ve homolog kemik greftleri ile ve sementle uygulamış, ve 3 senelik sonuçlarını % 90 başarılı olarak vermişlerdir (11). Samuelson ve Freeman kemik stoğunun iyi olduğu yaşlı hastalarda yeni bir sementli uygulama, ağır kemik kayıplı yaşlı hastalarda eksizyon artroplastisi, kemik defektli genç hastalarda ise homogreft kullanarak sementsiz revizyonu önermişlerdir. Otörler revizyonda destek halkalar da kullanmışlardır (24). Hungerford, Lord ve Parhofer'e göre başarısız bir sementsiz girişimden sonra kemik yıkımı ve kaybına uğramış, uyum gücünü yitirmiş kemik yatağına yeniden sementli girişim başarısızlığa mahkumdur. Hungerford değişik sementli revizyon girişimlerini başarısızlık oranını % 17 ile % 60 arasında bildirmiştir. Lord'un 284 sementsiz revizyon girişiminin 13 yıllık sonucunda başarı oranı % 70'dir. Parhofer femoral ve acetabuler kemik dokusunun tamamen kaybolduğu vakalarda göstermiştir (15, 16, 20, 21).

Bizim revizyonlarımız içinde 8 vaka ile Girdlestone tekniği oldukça fazla uygulanmıştır. 2 vaka enfeksiyon nedeniyle Girdlestone'a bırakılırken diğer vakalar asetabuler halkalarını henüz yaygın kullanıldığı dönemlerdeki ağır destrüksiyonlu vakalardır. Biz revizyonlarımızda kısmen otolog greft kullanarak ve Eichler halkası yardımı ile destek sağlayarak girişimlerimizi uyguladık. Yeterli allogreft olmadığı için sementsiz uygulama yapılmamıştır. Ancak şu andaki görüşümüz revizyon cerrahisinin sementsiz teknikle yapılmasıdır. Çalışmamızın sonucunda şunları söyleyebiliriz :

Revizyon cerrahisi primer cerrahiye göre çok daha güç ve sorunludur. Bu nedenle revizyonu mümkün oldukça azaltacak önemlere primer girişim sırasında özen gösterilmelidir. Total protezli hastalar daimi takibe alınmalı, revizyon gerektiği zamanda yapılıp girişimi daha da güçleştirip başarı şansını azaltacak ağır destrüksiyonların gelişmesi beklenmemelidir. Revizyon cerrahisi bu konuda tecrübesi olan bir ekip tarafından ve kurallarına uygun olarak yapılmalıdır.

K A Y N A K L A R :

1. Baumister, G., Orth. M. Ch : Mechanical failure in the femoral component in total hip replacement. Orthop. Cli. of North Ameri. Vol : 19 No : 3, July 1988.
2. Bucholz, H. W., Engelbrecht, H. : Über die Depotwirkung einiger Antibiotica bei Vermischung mit dem Kunstharz Pallacos. Chirurg. 41 : 411. 1970.
3. Buchhorn, U., Griss, P., Niederer, P. G. Willert, H. : Klinische Relevanz von Lockerungszeichen bei Hüftendoprothesen. Zeitschrift für Orthopaedie. 117, 685-690, 1979.
4. Callaghan, J. J., Pellici, P. M., Salvati, E. A. Goroin, K. L. Wilson, P. D. : Fracture of the femoral component. The Orthop. Clin. of North Amerika, 1983,
5. Collis, K. D. : Long-Term results of an individual Surgeon. The Orthop. Clinic of North America. Vol : 19, No : 3, July 1988.
6. Çetinoğlu, M. S. : Total Kalça protezi uygulamasında komponentlerin gevşemesi sorunu ve revizyon cerrahisi. Uzm. Tezi. İstanbul, 1988.
7. Eftekhar, W., Nercessian, O. : Incidence and mechanism of failure of cemented acetabuler component in total hip artroplasty. Orthop. Cli. of North Ameri Vol : 19, No : 3, 1988.
8. Erol, K. : Endoprotez gevşemelerinde biyolojik-mekanik sorunlar VIII. Milli Türk Ortopedi Kongresi. 20-25 Mart. 1983.
9. Erol, K. : Total kalça protezinde enfeksiyon sorunu ve enfekte protezlerde revizyon cerrahisi. Akif Ş. Şakar Günü, 28-29 Haziran 989.

10. Fowler, J. L., Gie, G. A., Lee, A. J. C. Ling, R. S. M. : Experience with the Exeter total hip replacement since 1970. The Orthop. Clin. of North Ameri. Vol : 19, No : 3, July 1988.

11. Fuchs, M. D., Salvati, E. A., Wilson, P. D., Sculco, T. P., Pellici, P. M. : Results of acetabuler revisions with Newer cement techniques. The Orthop. Clini. of North Ameri.

12. Garvin, K. L., Salvati, E. A., Brause, B. D. : Role of gentamycin-Impregnated cement in total joint artroplasty. The Orthop. Cli. of. North Ameri.

13. Gustilo, R. B., Pasternah, H. S. : Revision of total hip artroplasty with Titanium ingrowth prosthesis and bone grafting for failed cemented loosening. Cli. Orthop. No : 235, 111-119, 1988.

14. Harris, W. H., Davies. J. P. : Moderhn use of modern cement for total hip replacement. The Orthop. Clini. of North Ameri.

15. Hungerford, D. S. Lynne, C. J. : The rationale of cementless revision of cemented artroplasty failures. Clin. Orthop. No: 235, Oct. 1988.

16. Lord, G., Marotte, J. H., Guillamon, J. L., Blanchard, J. P. : Cementless revisions of failed aseptic cemented and cementless total hip artroplasties. Clin. Orthop. No : 235, Oct. 1988.

17. Mc Coy, H., Salvati, E. A., Ronaurat, C. Wilson, P. D. : A fifteen year follow-up study of one hundred Charnley low friction artroplasties. The Orthop. Clini. of North Ameri. Vol : 19 No : 3, July 1988.

18. Morrey, B. F., Ilstrup, D. : Size of the femoral head and acetabuler revision in total hip replacement artroplasty. J. Bone and J. Surg. Vol : 71-A, No : 71-A, No : 1, Jan. 1989.

19. Pacheco, V., Shelley, P., Wroblewski, B. M. : Mechanical loosening of the stem in Charnley artroplasties. J. B. J. S. Vol : 70-B, No : 4, Aug. 1988.

20. Parhofer. R., Monch, W. : Experience with revisions artroplasties for failed cemented total hip replacements using uncemented Lord and PM prosthesis in the cementless fixation of the hip endoprosthesis. New York, Springer Verlag, P. 275, 1984.

21. Parhofer, R. : Kişisel görüşme, 1989.

22. Poss, R., Brick, G. W., Wright, J. R., Roberts, D. W. Sledge, C. B. : The effects of modern cementing techniques on the longevity of total hip artroplasty. The Clini. Orthop. of North Ameri.

23. Ranowat, C., Rawlius, B., Horju, V. T. : Effects of modern cement technique on acetabuler fixation of total hip artroplasty. The Orthop. Clini. of North Ameri. Vol : 19, No : 3.

24. Samuelson, K. M., Freeman, M. A. R., Levack, B., Rassmussen, G. L., Revell, P. A. : Homograft bone in revision acetabuler artroplasty. J. B. J. S. Vol : 70-B, No: 3, May 1988.

25. Schurmann, D. J., Bloch, D. A., Segal, M. R., Tanner, C. M. : Conventionel cemented total hip artroplasty. Clini. Orthop. No : 240, March 1989.

26. Welch, R. B., Mc Gann, A. W., Picetti, G. D. : Charnley low friction artroplasty. The Clini. Orthop. of North America. Vol : 19, No : 3.

27. Wroblewski, B. M. : Wear and loosening of the socket in the low friction Charnley Artroplasty. The Clini. Orthop. of North Ameri.

Doğuştan Kalça Çıkıklı Olgularda Total Kalça Protezi (Müller Straight Stem CDH Tipi Protez) Uygulaması

* Dr. Nejat GÜNEY ** Dr. Mahmut ÖZGÜR ** Dr. Burak VARDAR

İ. Ü. Cerrahpaşa Tıp Fakültesi Ortopedi ve Travmatoloji Anabilimdalında 1986-1989 yılları arasında uygulanan 5 erişkin Doğuştan Kalça Çıkığı (DKÇ) olgusunda uygulanan 7 adet total kalça protezinin erken sonuçları takdim edilmektedir.

Kliniğimize başvuran tüm hastaların ön plandaki ortak şikayeti günlük yaşam aktivitesini kısıtlar derecedeki ağrı idi. Uygulanan ameliyat tekniği olgularda ameliyat sırasında karşılaşılan probleme göre farklı idi, ancak asetabuler protez (cup) tüm vakalarda gerçek asetabuluma yerleştirildi. 2 vakada rezeke edilen femur başından elde edilen otogreft gerçek asetabulum tavanını takviye etmek amacıyla kullanıldı. Kemik greftlerinin radyolojik incelemesi sonucu, kaynama yokluğu ve sekonder yer değiştirme olmadığı görüldü. Hastalardan günlük aktiviteleri ileri derecede kısıtlı olan 3 kişi normal hayatlarına döndü, 1 hastada minimal hareket kısıtlaması mevcuttu, 1 hasta ameliyattan fayda görmedi.

DKÇ'li hastalar nadiren herhangi bir tedavi görmeden orta ve ileri yaşlara gelmektedir. Bu hastalarda hiperlordoz veya ekstremite uzunluğundaki farka bağlı olarak bel ağrısı gelişene kadar topallama tolere edilebimlektedir. Pseudoacetabulum'daki artrotik değişimlere bağlı olarak gelişen kalça ağrısı tam çıkıklarda geç, sublukse olgularda ise çok daha erken ortaya çıkmaktadır. DKÇ'li erişkin bazı hastalarda, muhtelif ameliyatlar dahil daha önce yapılan tedavilere rağmen kalça fonksiyonları kabul edilemez boyutlardadır. Bütün bu hastaların 2 ortak yönü vardır, ağrı ve fonksiyon bozukluğu. Her iki problemde Total Kalça Artroplastisi (TKA) ile çözülebilir, ancak bu ameliyat ağrının ön planda olduğu olgular için düşünülmeli ve sadece yürümede basit düzeltmeler yapmak amaçlanmamalıdır. Prensip olarak DKÇ'li veya sublukse kalçalı genç hastalarda TKA'dan mümkün olduğunca kaçınılmalıdır. Ancak femoral veya pelvik osteotomi yapılan ve bunu takiben ağrı ve hareket kısıtlılığı gelişen bazı olgularda TKA uygun tek tedavidir. Tek taraflı olgularda artrodez düşünüebilir, ancak iki taraflı ogularda faydası yoktur.

Bu çalışmamızda DKÇ'li erişkin hastalarda uygulanan 7 TKA incelendi. Dikkatimiz özellikle cerrahi kompikasyonlar, kemik greftinin radyolojik incelenmesi ve mobilitedeki gelişmeler üzerinde yoğunlaştırıldı.

MATERYEL ve METOD :

1986-1989 yılları arasında DKÇ'li erişkin 5 hastanın 7 kalçasına kliniğimizde TKA uygulandı. Hastaların hepsi kadın, en genci 23, en yaşlısı 56 yaşında idi (ortalama 36,8 yaş). Ortallama takip süresi 10 ay, en az 3 ay, en çok 29 aydır. Ameliyat öncesi değerlendirmede her olguda abduksiyon kısıtlılığı vardı. 2 hastanın 2 kalçasında rezeke edilmiş femur başı asetabuler tavanı güçlendirmek amacıyla daha önce tanımlandığı gibi greft olarak kullanıldı. Greft iliak kemiğe 2 adet spongioz vida kullanılarak fikse edildi. 1 hastada acetabuler Reinforment ring kullanıldı. Kullanılan tüm protezler aynı tipti (Müller Straight stem CDH tipi). Protezin rahatça yerleştirildi, ancak abduktor kas gerginliği nedeniyle repozisyonda güçlük

* İ. Ü. C. T. F. Ortopedi ve Travmatoloji A.B.D. Doçenti
** İ. Ü. C. T. F. Ortopedi ve Travmatoloji A.B.D. Uz. Öğr.

çekilen 1 olguda abduktor kas gurubu ileum' dan serbestleştirildi.

SONUÇLAR :

Hiçbir olguda enfeksiyon, sepsis, cup gevşemesi görülmedi. 1 olguda femur üst uçta çatlama, 1 olguda redislokasyon (cup'un vertikal pozisyonu nedeniyle) görüldü. 1 olguda açık repozisyon ve cup revizyonu yapıldı. Hiç bir olguda postoperatif alçı uygulanmadı.

Uygulanan otogen kemik greftlerinin radyolojik incelemesinde non-union veya yer değiştirme görülmedi. Tek taraflı olgularda bacakta ortalama uzunluk farkı ameliyat öncesi 5 cm., ameliyat sonrası 1,5 cm. idi.

TARTIŞMA :

Bu tip olgularda asetabuler protezin asıl asetabuluma konulmasının bazı gerekçeleri vardır :

1) Asıl asetabulum vücud orta hattına en yakın konumda bulunduğundan burada protez üzerine binecek yük minimal olacaktır.

2) Kalça yüksekte yalancı asetabulum içerisinde iken M. Gluteus medius gevşektir, oysa cup aşağıya gerçek asetabulum yerine yerleştirilirse bu kasın gerginliği artacak, bu durumda topallamayı azaltacaktır.

3) İliak kemiğin proksimalinde, yalancı asetabuulm'un oluştuğu bölgede kemik incelmektedir ve bölge cup'ı yerleştirmeye nadiren uygundur.

Erişkinlerin yüksek DKÇ olgularında M. Gluteus medius kısa ve gevşektir. Ameliyat esnasında distale doğru yer değiştiren M. Gluteus medius gerilecek ve hatta bazı olgularda os ileum'dan serbestleştirilmesi gerekecektir. Ancak diğer biomekanik faktörler yine de cup'u gerçek asetabupluma yerleştirmeyi gerektirecek kadar önemlidir.

TKA tekniklerindeki son gelişmeler DK Ç'li ihmal edilmiş, ağrılı erişkinlerin tedavisinde yeni bir boyut getirmiştir. Tekniğine iyice alışıldıktan sonra komplikasyonlar gayet azdır ve bu tip hastalara tavsiye edilir. TKA genç hastalarda ancak ciddi ağrı ve hareket kısıtlılığı olduğunda düşünülmesi gereken bir girişim olduğu kanaatimizi altını çizerek belirtmek isteriz.

Tibia Kırıklarının Fonksiyonel Dizaltı Yürüme Alçısı (P.T.B.) İle Tedavisi*

** Dr. Yener SAĞLIK

1983-85 yılları arasında, fonksiyonel dizaltı yürüme alçısı (PTB) ile tedavi edilmiş, 70 vakada 71 tibia kırığına ait bulgular ve sonuçlar bildirilmiştir.

Bütün kırıkların % 20'sini oluşturan tibia kırıkları, kaynama gecikmesi veya kaynamama durumundan dolayı Ortopedistler için halâ bir problemdir. Genel bir kaide olarak, tibia ve diğer uzun kemiklerin gerek konservatif ve gerekse cerrahi tedavilerinden sonra uygulanan eksternal tesbitte, kırık kemiği ve buna komşu iki eklemi tesbit etmek gerekmektedir. Ancak bu kez, kaynama oluncaya kadar uzun süre tesbite bağlı olarak ortaya eklem sertlikleri, adale atrofileri ve Sudeck atrofisi gibi komplikasyonlar çıkmaktadır. Bu komplikasyonlar hekim için tedavi gerektiren ikinci bir problem olmakta ve kırık iyileşme süresine yakın bir zaman almakta, hem de hasta için zaman, işgücü ve maddi kayıplara yol açmaktadır.

Tibia kırıklarında bütün bu komplikasyonları büyük ölçüde ortadan kaldıran PTB (Patellar Tendon Weight-Bearing Cast) alçısı, ilk defa 1963 de A. Sarmiento tarafından geliştirilmiştir. (5) Sarmiento'nun, daha önce diz altı amputelerde uyguladığı Patellar Tendon-Bearing Prothesis'den esinlenerek geliştirdiği bu özel alçı, bugün tibia kırıklarının konservatif tedavisinde geniş bir şekilde uygulanan ve hastanın bir an önce aktif hayata dönmesini sağlayan seçkin bir metoddur. (1, 2, 3, 4, 5, 6, 7, 8, 9).

METOD :

PTB alçısı uygulamak için genellikle anestezi gerekli değildir. Hasta ilk görüldüğünde bacakta ödem, hematom veya aşırı bir yumuşak doku harabiyeti yoksa alçı primer olarak uygulanabilir. (1, 2, 3, 5) Bu durumların olduğu vakalarda manüplasyondan sonra 1-3 haftalık bir dizüstü uzun bacak alçısı ve bilahere PTB alçısı uygulanır. (1, 2, 4, 6, 7, 8) İlk 8 saat içerisinde gelen açık kırıklarda debridman yapıldıktan sonra, çok parçalı kırıklarda ise ortalama 3 haftalık bir iskelet traksiyonunu takiben uygulanabilir. (1, 5, 6, 7, 8).

Hasta, kırıklı bacağı 90° fleksiyona gelecek şekilde bir masaya oturtulur. Ayak parmaklarından dizüstüne kadar Stokinet geçirilir veya ince bir pamuk sarılır. Alçı üç bölümde uygulanır. Önce ayak parmaklarından ayak bileği üzerine kadar alçı sarılır. Bu kısım donduktan sonra, buradan distale doğru traksiyon yapılarak kırık redükte edilir ve bu pozisyonda tibial tüberkülün altına kadar olan kısma alçı uygulanır. Daha sonra diz 45° fleksiyona getirilerek alçı dizüstüne kadar çıkılır. Gerek malleoller çevresinde, gerekse kırık bölgesinde ve gerek bu son safhada, alçı donmadan önce iyice modele edilir. Üst kısımda, önde her iki elin başparmakları ile patellar tendonun iki yanından, diğer parmaklar ile de popliteal bölgede, Gastroknemius başları üzerine yeterli basınç yapılır. Bu arada alçının bu kısmına triangüler bir şekil vermek gerekir. Zira tibianın üst kısmı ters bir piramit şeklindedir ve alçının bu durumu, özellikle 1/3 üst

---

* Bu bildiri X. Milli Türk Ortopedi ve Travmatoloji Kongresinde tebliğ edildiği halde kongre kitabı baskısı dışında kalmıştır. Özür dileriz.

** S.S.Y.B. Eskişehir Devlet Hastanesi Ortopedi ve Travmatoloji Mütehassısı

uç kırıklarında rotasyonel deformiteleri önleyici bir etki yapar. (1, 5) Bilahere alçı önde patella, yanlarda kondiller ve arkada popliteal kıvrımın bir parmak altından geçecek şekilde kesilir ve ayak tabanına lastik topuk ilave edilir. Alçıdan sonra mutlaka kontrol grafisi çekilmelidir. 24 saat bastırılmayan hastalar, daha sonra önce bir çift koltuk değneği ile destekli, yeterli alışmadan sonrada desteksiz yürütülürler.

MATERYAL :

1983-1985 yılları arasında S.S.Y.B. Eskişehir Devlet Hastanesi Ortopedi servisinde 70 vakada 71 tibia kırığı PSB alçısı ile tedavi edilmiştir. Vakaların 59'u (% 83) erkek, 12'si (% 17) kadın idi. En küçük 6, en büyük 66, ortalama 29,7 yaşında olan hastaların yaşlara göre dağılımı Tablo I'de gösterilmiştir.

TABLO I : Vakaların Yaşlara Göre Dağılımı

Yaş Grubu	Vaka Sayısı
1—10 yaş	7
11—20 »	18
21—30 »	18
31—40 »	12
41—50 »	6
51—60 »	4
61—70 »	5
Toplam	70

Tibia kırığı 40 vakada (% 57) sağda, 30 vakada (% 42,8) solda ve 1 vakada (% 0,2) ise. Kırıkların oluş sebebleri Tablo II'de gösterilmiştir.

TABLO - II

Kırıkların oluş sebebi	Vaka sayısı	%
Ateşli silah yaralanması	3	4
Trafik kazası	47	67
Düşme veya çarpma	21	29
Toplam	71	100

PTB alçısı 51 vakada (% 73,20) ilk hafta içinde (bunlarında % 34'ü ilk geldiği anda), 6 vakada (% 8,45) ikinci haftada, 9 vakada (% 12,66) 3. haftada, 4 vakada (% 5,67) 4. haftada ve 1 vakada (% 0,02) 5. haftada uygulanmıştır.

41 vakada (% 57,7) fibulada tibia ile birlikte kırılmıştı. 30 vakada (% 42,3) ise fibula sağlamdı.

Tibia kırıklarının bulundukları seviyeye göre dağılımı Tablo III'de gösterilmiştir.

TABLO - III

Kırık sevirisi	Vaka sayısı	%
1/3 üst kısım	5	7
1/3 orta kısım	36	51
1/3 alt kısım	30	42
Toplam	71	100

Kırık şekline göre vakaların dağılımı ise Tablo IV'de gösterilmiştir.

TABLO - IV

Kırık şekli	Vaka sayısı	%
Transvers	37	52,2
Oblik	17	23,8
Spiral	7	9,8
Parçalı	10	14,2
Toplam	71	100,00

2 vakada tibia kırığı ile birlikte aynı tarafta femur cisim kırığı vardı. Bu vakalarda femur cisim kırığı açık redüksiyon ve kompresyon plağı ile internal fiksasyon yapıldıktan 3 hafta sonra hastalara «CAST BRACE» uygulanmıştır. 1 vakada sol tibia kırığı ile birlikte sağ kalçada intertrokanterik kırık, 1 vakada ise yine sol tiiba kırığı ile birlikte sağ femur cisim kırığı vardı. İntertrokanterik kırık Jewett çivisi ile, femur kırığı ise kompresyon plağı ile cerrahi olarak tedavi edildiler. Her iki vakada da PTB başlangıçta uygulandı ve hastalar ameliyattan 3 hafta

sonra bir çift koltuk değneği ile PTB'li taraflarına bastırılarak yürütüldüler. 1 vakada ise sol açık ve gazlı gangren gelişmiş bilateral tibia kırığı vardı. Sol kalçaya dezartikülasyon ve sağ tarafa PTB yapılan hasta yukarıdaki gibi yürütülmüştür.

Vakalarımızda en az kısalık 2 mm., en çok 14 mm., ortalama ise 2,6 mm. olmuştur. 14 mm. kısalık olan vakada aynı tarafta kalkaneus kırığıda vardı. Kısalık, özellikle parçalı ve 1/3 alt uç oblik kırığı olan vakalarda görülmüştür. 12 vakada varus deformitesi görülmüş olup, bu en az 3°, ençok 8°, ortalama 5° olmuştur. Varus deformitesi özellikle 1/3 alt uç ve tibia kırığı ve fibulanın sağlam olduğu vakalarda görülmüştür. Valgus deformitesi 1 vakada ve 6°, rekurvatum deformitesi ise yine 1 vakada ve 10° olmuştur.

Serimizde en kısa tesbit süresi 8 hafta, en uzun 22 hafta, ortalama 17,7 hafta olmuştur. Tesbit süresi 8 hafta olan vakaların hepside çocuktu. 22 hafta tesbit ise sağ intertrokanterik kırığı olan hastada yapılmıştır. En kısa takip süresi 2 ay, en uzun 18 ay olup, ortalama takip süresi 7,5 ay olmuştur. Vakaların hiç birinde kaynama yokluğu tesbit edilmemiş olup sadece 3 vakada Sudeck atrofisi görülmüştür.

SONUÇ :

PTB alçısı, tibia açık veya kapalı kırıklarında iyileşmesinde oldukça yüksek bir başarı sağlayan, ekonomik, uygulaması kolay, anesteziye gerek duyulmayan, erken mobilizasyon ile hastanın günlük aktivitesine ve hatta işine dönmesini sağlayan, ayrıca cerrahi metodlarla karşılaşılabilecek bazı kırık komplikasyonlarını ortadan kaldıran seçkin bir konservatif tedavi yöntemidir.

K A Y N A K L A R :

1. Altınel, B. Güngör, T. : Tibia Kırıklarının PTB Alçısı ile Tedavisi, 5. Milli Türk Ortopedi ve Travmatoloji Kongre Kitabı, 212-217, 1978.
2. Atilla, S., Tümer, Y., Yıldız, M. : Tibia Kırıklarının Dizaltı Yürüme Alçısı ile Tedavisi, 5. Türk Ortopedi ve Travmatoloji Kongre Kitabı, 209-211, 1978.
3. Çöl, A., Üzok, N., Ü., Tomruk, A. : Tibia Kırıklarının PTB Alçısı ile Tedavisi, 8. Milli Türk Ortopedi ve Travmatoloji Kongre Kitabı, 290-293, 1984.
4. Leack, B. R. : Fractures of the Tibia, Fractures, Vol. 2, Ed. Rockwood and Green. J.B. Lippincott Comp., 1298-1303, 1975.
5. Sarmiento, A. : A Functional Below-the-Knee Brace for Tibial Fractures. J. B. J. S. Vol. 49-A. No : 855-875, 1967.
6. Sarmiento, A. : A Functional Below-the-Knee Brace for Tibial Fractures. J. B. J. S. Vol. : 52-A, No : 2, 295-311, 1970.
7. Sarmiento, A. : Functional Bracing of Tibial and Femoral Shaft Fractures. Clin. Orthop., 82 : 2-13, 1972.
8. Sarmiento, A. : Functional Bracing of Tibial Fractures. Clin. Orthop., 105 : 202-219, 1974.
9. Sisk, D., T. : Fractures, Campbell's Operative Orthopaedics, Vol. 1, Ed. Edmonson-Crenshaw, 565-567, C. V. Mosby Comp. 1980.

Malleoler Kırıklarda Cerrahi Tedavi ve Prognoz Kriterleri

* Dr. Hakkı ÖNÇAĞ
** Dr. Semih AYDOĞDU

Alt taraf eklemleri arasında intraartiküler kırıklar, en sık ayak bileği ekleminde görülmektedir. Bu tip kırıkların tedavisinde 1980'lı yıllara değin hemen hemen yalnızca konservatif tedavi yöntemleri uygulanmaktaydı. Son 30 yıl içinde ise «Anatomik redüksiyon+rijid internal fiksasyon ve erken mobilizasyon» yöntemi giderek yaygınlaşmıştır. Kliniğimizde de, 1980'li yıllarda, ayak bileği kırıklarında, cerrahi tedavi yöntemi yaygın olarak uygulanmaktadır. Bu çalışmada kullandığımız yöntem ile aldığımız sonuçlar ve prognoz kriterleri değerlendirilmektedir.

MATERYAL ve METOD :

1982 - 1988 yılları arasında kliniğimize başvuran ikisi bilateral olmak üzere 102 olgunun, 104 ayak bileği kırığı için cerrahi gişim uygulanmıştır. Çalışmamıza klinik ve radyolojik sonuçları değerlendirilebilen 30 olgudaki 32 ayak bileği kırığı dahil edilmiştir. Olguların 19'u erkek (% 70), 11'i kadındı (% 30). Olguların kırık nedeniyle başvurduklarında yaş ortalaması 33'dür (Minimum 16; maksimum 58). 18 olguda (% 60) sol; 10 olguda (% 33.3) sağ ve 2 olguda (% 6.7) her iki ayak bileğinde kırık mevcuttu. Olguların 3'ü açık kırık olgusudur. Kırıkların 15'i bimalleoler, 10'u trimalleoler ve 6'sı unimalleoler tip kırıklardı. Unimalleoler kırıklardan 4'ünde medial malleol, ikisinde ise lateral malleol kırığı vardı.

Weber klasifikasyonuna göre olguların 2'si (% 6.3) Tip A, 7'si (% 21.7) Tip B ve 22'si (% 68.7) Tip C kırıklardandı. Bir olgu ise bu klasifikasyona ait kırık tiplerinden herhangi birisine girmemekteydi. Olguların 4'ünde tibia distal plafondunda kırık, 1 olguda ise Tip III. tibia distal epifizyolizi vardı. İkisi öne, biri arkaya olmak üzere 3 olguda tibiotalar çıkık; 2 olguda ise subluksasyon saptanmıştı. Olgulara «Anatomik redüksiyon ve rijid internal fiksasyon» ilkelerine uygun cerrahi girişim uygulanmış; postoperatif 4-6 hafta süre ile alçılı immobilizasyonu takiben önce parsiyel ve daha sonra tam yükleme verilmiştir.

Olgular 6 ay, ite 6.5 yıl arasında değişen postoperatif sürede tekrar değerlendirilmiştir. Ortalama takip süresi 26 aydır.

Değerlendirme hem klinik, hem de radyolojik olarak yapılmıştır. Klinik değerlendirmede subjektif ve objektif kriterlere göre yapılmış; subjektif değerlendirmede hastanın ağrı yakınması ve fonksiyonel kapasitesi (Çalışma ve sportif aktivite); objektif değerlendirme ise hareket genişliği esas olarak alınmıştır. Radyolojik değerlendirme için her iki ayak bileğinin yüklenmede alınan grafilerinde eklem aralığındaki daralma değerlendirilmiştir.

SONUÇLAR :

Olguların subjektif değerlendirmesinde Cedell kriterleri'ne (2) göre 27 olguda (% 84) iyi sonuç, 2 olguda (% 7) orta sonuç ve 3 olguda (% 9) kötü sonuç alınmıştır. Objektif değerlendirmede ise, yine Cedell kriterlerine göre 22 olguda (% 69) iyi sonuç, 7 olguda (% 22) orta sonuç ve 3 olguda (% (% 9) kötü sonuç alınmıştır. Olguların radyolojik değerlendirmesinde ise, 31 olgu değerlendirilmiş; 18 olguda eklem aralığında hiç daralma olmadığı, 6 olguda (% 20) minimal, 5 olguda (% 16) orta derecede, ve 1

* E. Ü. Tıp Fak. Ortopedi ve Trav. A.B.D. Profesörü
** E. Ü. Tıp Fak. Ortopedi ve Trav. A.B.D. Uzmanlık Öğrencisi

olguda (% 3) tam daralma saptanmıştır. 1 olguda ise non-union gelişmiştir. Prognoz kriterleri olarak yaş, cins, kırık tipi, açık kırık, plafond kırığı ve tibiotalar çıkık varlığı değerlendirilmiştir.

Objektif değerlendirmede kötü sonuç alınan 3 olgudan 2'si açık kırık olgusu idi. Bu olgu daha sonra geç dönemde reopere edilmiştir. Diğerinde ise ağır cilt sorunları nedeniyle, internal fiksasyon ancak geç dönemde reopere edilmiştir. Diğerinde ise ağır cilt sorunları nedeniyle, internal fiksasyon ancak geç dönemde uygulanabilmiştir.

Açık kırık olan 3. olgu ise komplikasyonsuz iyileşmiş ve iyi sonuç alınmıştır. Bu olgu tibiotalar subluksasyonun da bulunduğu ağır bir trimalleoler kırık olgusu idi.

Objektif olarak kötü sonuç alınan diğer bir olgu ise tibia distal plafondunda parçalı intraartikuler kırıkla birlikte olan bir trimalleoler kırık olgusu olup, bu olguda şiddetli derecede posttravmatik artrit gelişti, Plafond kırığı olan diğer 3 olguda subjektif değerlendirmede ise 2 iyi, bir orta sonuç alınmıştır.

Tibiotalar çıkık ve subluksasyon olan 5 olgudan 2'sinde iyi, 1'inde orta ve 2'sinde kötü subjektif ve objektif sonuç elde edilmiş, 3 olguda hafif, 1 olguda şiddetli posttravmatik artrit, 1'inde ise psödoartroz saptanmıştır.

Olguların yaş ve cins dağılımı ile klinik ve radyolojik sonuçlar arasında bir korelasyon saptanamazken; trimalleoler kırıklarda, unimalleoler ve bimalleoler kırıklara oranla daha kötü klinik ve radyolojik sonuçlar elde edilmiştir.

TARTIŞMA :

Tüm intraartikuler kırıklarda olduğu gibi ayak bileği eklemini içeren kırıklarda da başarılı bir sonuç elde edilebilmesi için; tam bir anatomik redüksiyonun zorunluluğu bir çok yazar tarafından bildirilmiştir (1, 3, 4, 6, 7, 8, 9, 11, 12, 14, 15). Tip A kırıklar dışındaki kırıklar instabil kırıklar olduklarından, konservatif yöntemlerle tam bir anatomik redüksiyon sağlanması ve korunması güç ve hatta olanaksızdır (6). Pek çok yazar bu yüzden deplase ve anstabil ayak bileği kırıklarında, hiç bir manipulasyon girişiminde bulunmaksızın primer cerrahi girişimi önermektedir (2, 6, 7, 9, 10, 15, 16).

Biz de «Anatomik redüksiyon ve rijid internal fiksasyon» yöntemi ile olgularımızın % 84'ünde subjektif ve % 69'unda objektif kriterlere göre iyi sonuçlar elde ettik.

Sonuçların değerlendirilmesi için çeşitli yazarlar tarafından değerlendirme sistemleri geeliştirilmiştir (2, 7, 9, 11, 13). Biz olgularımızı değerlendirmede pek çok yazar gibi, Cedell (2) tarafından geliştirilen subjektif ve objektif kriterleri kullandık. Subjektif ve objektif sonuçlar arasındaki subjektif sonuçlar lehine olan farklılık, objektif kriterlerdeki hafif kötüleşmenin, olguların subjektif durumlarında önemli bir değişikliğe yol açması ile açıklanabilir.

Sonucu etkileyen faktörlerin değerlendirilmesinde uygun ve doğru tekniğin uygulanması koşuluyla yaş ve cinsin klinik sonuç üzerinde etkili olmadığını saptadık. Aynı bulgu başka yazarlarca da belirtilmiştir (7, 12, 13). Biz 3 açık kırık olgusundan 2'sinde kötü sonuçlar elde ettik. Peltrone'de (8) açık kırıklarda belirgin olarak daha kötü sonuçlar bildirirken, diğer bazı yazarlar açık kırık varlığının sonucu etkilemeyeceği görüşündedirler (5, 7, 14). Ancak açık kırıkların daha ağır yaralanmalar olmaları nedeniyle, bunlarda daha kötü sonuçların beklenmesi doğal olmalıdır. Yine trimalleoler kırıklı ve plafond kırığı olan olgularda aldığımız daha kötü sonuçlar, yaralanma şiddeti arttıkça sonuçların daha kötüleştiğini göstermektedir.

K A Y N A K L A R :

1. Brodie, I. A. O. D., Denham, R. A.: The Treatment of Unstable Ankle Fractures. J. Bone and Joint Surg., 56-B : 256-262, 1974.
2. Cedell, C. A. : Supination-Outward Rotation İnjuries of the Ankle; Acta Orthop. Scand. Suppl. 110, 1967.

3. Cedell, C. A. : Ankle Lesions. Acta Orthop. Scand. 46 : 425-445, 1975.

4. De Souza, L. J., Gustilo, R. B., Meyer, T. J. : Results of Operative Treatment of Displaced External Rotation-Abduction Fractures of the Ankle. J. Bone and Joint Surg. 67-A : 1066-1073, 1985.

5. Franklin, V. L., Johnson, K. D., Hansen, S. T. : Immediate Internal Fixation of Open Ankle Fractures. V. Bone and Joint Surg. 66-A : 1349-1356, 1984.

6. Hughes, J. L.; Weber, H., Willenegger, D., Kuner, E. H. : Evaluation of Ankle Fractures. Clin. Orthop. 138 : 111-119, 1979.

7. Joy, G., Patzakis, M. J., J. P. : Precise Evaluation of the Reduction of Severe Ankle Fractures, J. Bone and Joint Surg. 56.A : 979-993, 1974.

8. Leeds, H. C., Ehrlich, M. G. : Instability of the Distal Tibiofibular Syndesmosis after Bimalleoler and Trimalleoler Ankle Fractures. J. Bone and Joint Surg, 66-A : 490-503, 1984.

9. Lindsjö, U. : Operative Treatment of Ankle Fractures Acta Orthop. Scand. Suppl. 189, 1981.

10. Lindsjö, U. : Operative Treatment of Ankle Fracture-Dislocations. Clin. Orthop. 199 : 28-38, 1985.

11. Mc Lennan, J. G., Ungersma, J. A. : A New Approach to the Treatment of Ankle Fractures. Clin Orthop. 213 : 125-136, 1986.

12. Pettrone, F. A., Gail, M., Pee, D., Fitzpatrick, T., Van Herpe, L. B. : Quantitative Criteria for Prediction of the Results after Displaced Fracture of the Ankle. J. Bone and Joint Surg. 65-A : 667-677, 1983.

13. Phillips, W. A., Schwarts, H. S., Keller, C. S., Woodward, H. R., Rudd, S. W., Spiegel, P. G., Laros, S. : A prospective randomized Study of the management of severe ankle fractures J. Bone and Joint Surg. 67-A : 67-78, 1985.

14. Roberts, R. S. : Surgical Treatment of Displaced Fractures Clin. Orthop. 172 : 164-170, 1983.

15. Segald., Wiss, D. A., Whitelaw, G. P. : Functional Bracing and Rehabilitation of Ankle Fractures. Clin. Orthop. 199 : 39-45, 1985

Ayak Bileği Kırık-Çıkıklı Subtotal Amputasyonlarında Cerrahi Yaklaşım

* Dr. Ahmet KARAOĞUZ
** Dr. Oğuz POLATKAN

Ayak bileği yaralanmaları yalnızca kemik yapısında değil, ligamentöz ve yumuşak doku kısımlarınında zedelenmelere neden Talus cisminin dislokasyonu acil bir girişimi gerektirir. Talusun displasmanı hemen redükte edilmezse deri nekrozu gelişebilir veya ayağın tümü gangrene gidebilir. Eniyi sonuç anatomik restorasyonla elde edilir. Kullanılan yöntemin başarısı kapalı veya açık redüksiyon, yada tespitle ilgilidir. Genelde açık redüksiyon ve internal fikrasyon denenir.

Bu bildiride açık redüksiyon ve internal tespiti yapılan 5'i açık, diğeri kapalı ayak bilek kırık-çıkıklı 6 olguda izlenen ortalama 9 aylık sonuçlar bildirilmiştir. Hepsi erkek 18-37 yaş arasındaki olgularımızın 4'ü sağ, 2'si sol ayak bileğinden yaralanmışlardı. Açık yara olan 5'inde etyoloji; kamyon devrilmesi, balıkçı motoru halatına dolanma, taşocağında taş kesmesi, sırtındaki yükle kamyondan düşme, gübre makinası paletine çarpma iken, kapalı ayak bileğindekinde kanalizasyon mazgalına takılmaydı. Genelde patoloji talusun posteriora luksasyonu ve heriki malleolun displase kırıklarıyla birlikteydi 14 olgu.

Bir olguda ayak bileği çevresi kemikleri parçalanmış, yalnızca tutan peroneal tendonlar ve E.D.L.'un 2 ve 5 ncisi dışında ayak bileği disloke şeklinde amputeydi. Kapalı olguda medial malleolus tibia proksimaline doğru ilerliyen nondisplaze kırıklı iken fibula 12 cm. proksimalden kırılmıştı ve talusposteriora sublukse durumdaydı. Görüldüklerinde olguların dolaşımları yetersizdi. Dolaşımı olmayan ayak bileği parçalanmış bir olguda tibia-talar kompresyon artrodezi ve yumuşak doku onarımıyla birlikte, tibiali posterior ve anterior damar, sinir oluşumlarının mikrocerrahi anastomozlarıyla ekstremitenin yaşaması sağlandı.

Diğer olgularda redüksiyondan sonra arkadaki nöro-vasküler yapılara yapılan baskının ortadan kalkması ve mikrodiseksiyonla damar, sinirlerin serbestleştirilmesiyle periferik dolanımları geri döndürüldü. Olguların 3'ünde açık redüksiyondan sonra displaze bimalleoler kırık fragmanlar her iki malleolden oblik olarak ilerletilen birer A-O malleoler vidasıyla tespit edildiler Bunlara ek iki olguda fibulanın daha proksimalden kırıkları için tubuler plak ve vida kullanıldı. Olgulardan eksternal fiksatör kullanılanın dışındakilere dizaltı yarım alçı atel uygulandı. Ayak bileği anteriorunda gelişen cild nekrozlu iki olgu uyluk antero-lateralinden alınan ince deri greftleriyle örtülerek tedavi edildiler.

Olguların 3'ünde postoperatif 3 ncü ay sonunda ayak bilek kemiklerinde yeterli kaynama görüldüğünden malleoler vidalar çıkartıldı. Bu olgularda ve fibulada tubuler plak tespitli bir olguda ayak bileği hareketleri ağrısız ve normale yakındı. Charnley tipi artrodez yapılan olguda 2,5 ay sonra eksternal fiksatör çıkartıldı ve 9 ayın sonunda koruyucu duyu ayak parmaklarına kadar ulaştı ve hasta 20 dakika ağrısız yürüyebiliyordu. Başlangıçta talus dislokasyonunun yanında, talusun boynu ve anterior kısmında

* Fransız Pastör Hastanesi Ortopedi ve Travmatoloji Doçenti
** Fransız Pastör Hastanesi Ortopedi ve Travmatoloji Uzmanı

kıkırdak artikuler yüzün tamamen kayıp olduğu bilinen bir olguda sonradan talus üst kısmında kollaps görüldü. Bir yıl sonunda ayak bileği 85°-90° lerde spontan ankiloze durumundaydı. Olgu desteksiz ve aksıyarak yürüyor, aşırı yürüyüşler kısmen ağrı uyandırıyordu.

Sonuç olarak; daha önceki birçok kapalı bimalleoler kırıklı olgularımızda uyguladığımız fibuladan tibiaya doğru konulan 45° lik çapraz malleoler vidanın ayak bilek kırıklı çıkıklarında da rahatlıkla kullanılabileceğini, bunun ayak bileği stabilitesinde etkin bir rol oynadığını, ayak bileği üzerine tam yük verilmesiyle vidaların kırılmasını önlemek içinde 3 ncü ayın sonunda vidaların lokal anestezi altında çok basit ufak bir girişimle kolaylıkla çıkartılabileceğini, yine ayak bilek kırıklı çıkıklarında erken redüksiyon ve internal tespit ve yumuşak doku tamiri yanında dolaşımı olmayan ayağın gerektiğinde N. V. oluşumlarınında mikrocerrahi teknikle onarımının yapılarak ekstremitenin kurtarılabileceğini belirtiyoruz.

Ayak Bileği Lateral İnstabilitesi ve Cerrahi Tedavisi

* Dr. U. Erdem IŞIKAN
* Dr. Uğurtan BAYSAN

Ayak bileğinin birincil lateral desteği anterior ve posterior talofibuler ligament ile kalkaneofibuler ligament, ikincil desteği ise sinüs tarside bulunan lateral talokalkaneal ligamenttir (1).

Anterior talofibuler ligament (ATFL) 2-2.5 mm. kalınlığında, fibula alt köşesi ile talus arasında uzanan kuvvetli bir bağdır. Posterior talofibuler ligament (PTFL), kuvvetli liflerden oluşan, fibula digital fossasından talusun posterior yüzündeki tüberküle uzanan bir bağdır. Oldukça kuvvetli olan ve fibulanın alt ucundan, kalkaneusun lateral yüzündeki colliculus'a uzanan kalkaneofibuler ligament (KFL) kolateral ligamentin tek Ekstrakapsüler komponentini oluşturur (2).

Genellikle iki tür instabiliteden bahsedilir. ATFL'in kopuk olduğu zaman oluşan birinci tipte, ankle-mortis'de koronal planda talusun anteriora deplasmanı vardır. İlaveten talusun vertikal ekseninde mediale doğru deviasyon gelişir. Lateral kapsüldeki ilave yırtılmalar talar tilt'in 7 dereceye kadar artmasına müsaade eder. ATFL ve KFL'nin beraber yırtığı sonucu olan ikinci tip, talusun uzun ekseninde önemli instabilite yapan durumdur. ATFL ve KFL'nin beraberce yırtığında, talar tilt 12 dereceden 20 dereceye çıkabilir. Her üçü ligamentin yırtığı ise ayak bileğinde tam instabiliteye yol açar (3).

Ayak bileğindeki instabilitenin düzeltilmesi için bir çok ameliyatlar tarif edilmiştir. Bu ameliyatların bir çoğu, peroneal tendonları kullanarak lateral malleol ile beşinci metatars, talus veya kalkaneus arasında yapılan tenodez ameliyatlarıdır. Bunlardan en geniş olarak kullanılanı da 1940 yılında Watson-Jones tarafından tarif edilen metodtur (4).

* SSK Ulus Hastanesi Ort. ve Trav. Uzm.

Bu çalışma, ayak bileği lateral instabilitesi tesbit ettiğimiz ve bu nedenle ameliyat yaptığımız vakaların tartışılması amacıyla yapılmıştır.

MATERYAL ve METOD :

Bu çalışma, 1981-1989 yılları arasında SSK Ulus ve Ankara hastanesinde tedavi edilmiş 17 vakanın beraberce incelenmesi sonucu yapılmıştır.

Vakaların yaş ortalaması 23.7 (17.35) dir. Çalışma grubumuzun % 31.2 sini kadınlar (5 vaka), % 68.8 ini erkekler oluşturmaktadır. 16 vakanın % 44.4 ü sol, % 55.6 sı sağ ayak bileğinden ameliyat edildi.

İnstabilite tanısı anamnezle konulan hastaların % 85 inde ayak bileği anterolateralinde ağrı ve hassasiyet tesbit edildi, geri kalan % 15 de sadece devamlı burkulma şikayeti vardı.

İki yönlü ayak bileği grafisinde hiçbir hastada patoloji tespit edilemedi.

Vakaların 2'si ev kadını, 4'ü sporcu, geri kalanı işçi idi.

Ameliyat Tekniği : Fibula 1/3 orta ve distal birleşme bölgesinden başlayan, lateral malleole kadar devam eden ve öne doğru eğim yaparak lateral malleolun 5 cm. altına kadar inen bir insizyonla girildi. M. Peroneus brevis tendonu bulanarak kas-kiriş bölgesine kadar disseke edildi. Tendonun yarısı alındı (ameliyatın orijinalinde tüm kiriş alınır ve kas kısmı peroneus longusa dikilir) ve proksimali kas-kiriş birleşme noktasından kesildi. Proksimali kesik yarım peroneal tendon, fibula distal ucuna 2-2.5 cm yukardan oblik posteroanterior açılan delikten gene posteroanterior pozisyonda geçirildi.

Daha sonra bacak uzun eksenine paralel olacak şekilde, talus lateraline bir yuva açılarak tendon inferiordan superiora doğru geçirildi. Tendonun ucu kendi üstüne veya fibula periostuna dikildi. (5).

Hastalar önce kısa bacak ateline alındı. 15 gün sonra dikişlerin alınmasından sonra kısa bacak yürüme alçısı uygulandı. 6 hafta sonra alçı çıkartılarak ekzersizlere başlandı.

Bulgular Tablo'da gösterilmiştir.

TARTIŞMA :

Çalışma grubunu oluşturan hastaların yaş ortalaması 23.7 dir. Hastaların genç olması aktivite fazlalığı ile doğru orantılı olup literatürle uyumludur. Ayrıca erkeklerde ve ağır iş gören kimselerde, yani işçilerde daha çok görülmesi de bunun bir delilidir.

Tanıda tamamen anamnez ve fizik muayene yöntemleri kullanıldı. Ayak bileğinin sık burkulması, ayak bileği lateral ve anterolateralindeki hassasiyet instabilite için yeterli bulgulardır. Radyolojik olarak iki yönlü ayak bileği grafisinde lateral malleol alt ucunda kopma kırığı görülebileceği gibi, önarka grafide talus üst medial köşesinde kırık görülebileceği belirtilmişse de (6), biz vakalarımızda radyolojik patoloji tesbit edemedik. Ayrıca peroperatuvar olarak da bu iki kemikte patoloji bulunmadı.

Ayak bileği lateral instabilitesinde en çok kullanılan radyolojik yöntem talar tilt (TT) açısıdır. TT açısı, arka ayağa supinasyon gücü uygulandığı zaman elde edilen, talus ve tibianın birbirine bakan eklem yüzlerinin laterale doğru olan açıklığıdır.

TT açısı çeşitli araştırmacılar tarafından ölçülmüş, normal ayak bileğinde supinasyon zorlamasına karşın talar tilt'in olmadığı veya 5°den az olduğu belirtilmiştir. Ancak % 4-5 arasında 25° ye kadar varan TT de tesbit edilmiştir (7).

Ayak bileği lateral instabilitesinin röntgenolojik olarak teşhisi oldukça zordur. Genel anestezi veya peroneal sinir blok anestezisi uygulanmadıkça, TT peroneal spasm ile önlenebilir. İlaveten ölçüm hataları oldukça fazladır. Rubin ve Witten anamnezde önceki bir ayak bileği injurisi olmayan normal populasyonda TT'in 22°ye, ve bu şahıslarda her iki ayak bileği arasındaki farkın 19°ye kadar çıkabileceğini belirtmişlerdir (1, 7).

Hem, anestezi ile stress filmi çekilmesi gibi, hastanemizdeki teknik imkanların yetersizliği, hem de kişiler arası ve aynı kişilerin farklı ayak bilekleri arasındaki TT açısının farklılık göstermesi nedeniyle, biz hastalarımıza preoperatif stress filmleri çekmedik. Zaten lateral instabilitenin klinik olarak teşhis edileceği de, herkes tarafından kabul edilen bir gerçektir.

Klinik tanımlamadan sonra, ameliyatı kabul eden hastalarımıza Watson-Jones yöntemini uyguladık. Ancak orjinal ameliyatdan farklı olarak peroneus brevis tendonunun yarısı kullanıldı. Bu, iki amaç için yapıldı. Birincisi tendonun tüm olarak kesilerek peroneus brevis kasını fonksiyonel duruma getirmemekti. İkincisi ise, bu tendonun hepsini gecirmek için talus anterolateralindeki yuvanın oldukça büyük olması gerekmekte idi. Bu da, postoperatif dönemde ayak bileği anterolateralindeki ağrı nedenidir.

Ameliyatın orjinalinde 8 hafta immobilizasyon önerilmişse de, biz 6 hafta immobilizasyonu yeterli gördük. Nitekim immobilizasyon yetersizliğine bağlı bir komplikasyon olmadığı gibi, hastanın rehabilitasyonu daha kolay olmaktadır.

Ayak bileği lateral instabilitesi için çok çeşitli ameliyatlar tarif edilmiştir. Bunların çoğu peroneal tendonları kullanarak yapılan tenodez ameliyatları olup, en çok kullanılanı Watson-Jones yöntemidir. Ancak daha sonra Chrisman-Snook tarafından ortaya atılan teknik, anatomik yapıya daha iyi uyumlu gibi görünmektedir (8). Tablodan da anlaşılacağı gibi çalışma grubumuzda her üç ligamentin kopuk olduğu vaka yoktur. Ve biz ameliyat sırasında peroneal tendon kılıfını açmadığımızdan, ilave bir anatomik yapı düzeltilmesine gerek duymadık. Ayak bileği lateral ligamentlerin hepsinin kopuk olduğu düşünülen veya ameliyat sırasında tesbit edilen vakalarda Chrisman-Snook ameliyatının daha fonksiyonel olduğunu düşünmekteyiz.

TABLO 1 : Ayak Bileği Lateral İnsitabititesi Nedeniyle Tedavi Edeilen Vakaların Bulguları :

Vaka No.	Yaş	Cins	Taraf	Takip Süresi (Sene)	Yırtık Bağ	Önceki Travmalarda Tedavi ve Süresi	Komplikasyon	Postoperatif Hareket Kısıtlığı	Ağrı	İnsitabilite
1	21	K	Sağ	0,5	ATFL	—	—	—	—	—
2	20	E	Sol	0,25	ATFL	—	—	?	—	—
3	28	E	Sağ	1	ATFL+CFL	1 hafta istirahat	—	—	—	—
4	18	E	Sağ	3	ATFL	3 hafta alçı ateli	—	—	—	—
5	23	E	Sağ	0,5	ATFL	—	—	% 20	+	—
6	35	E	Sol	6	ATFL	2 gün istirahat	+	—	—	—
7	27	K	Sol	2	ATFL+CFL	10 gün istirahat	—	% 15	—	—
8	19	E	Sağ	1,5	ATFL+CFL	1 hafta istirahat	—	—	—	—
9	17	K	Sol	7	CFL	1 hafta alçı ateli	+	% 10	—	—
10	31	E	Sol	2,5	ATFL+CFL	3 hafta alçı ateli	—	—	—	—
11	19	K	Sol	4	ATFL+CFL	—	—	—	—	—
12	26	E	Sağ	2,5	ATFL	—	+	—	—	—
13	24	E	Sağ	0,5	ATFL	—	—	—	—	—
14	23	E	Sol	1	ATFL	5 gün istirahat	—	% 20	+	—
15	21	K	Sağ	1	ATFL	—	—	—	—	—
16	27	E	Sağ	4	ATFL+CFL	—	—	—	—	—

Peroperatuvar olarak 9 vakada (% 56.4) ATFLnin, 1 vakada (% 6.1) KFL'nin ve 6 vakada (% 37.5) her iki ligamentin kopuk olduğunu tesbit ettik.

Üç hastamızda komplikasyon görüldü. Bunların biri, peroperatuvar olarak tendon geçirme esnasında talus dış korteksinin flap şeklinde kopmasıdır. Bu vakada korteks kalın iğne ile dikildi. Diğer iki vakada yüzeyel enfeksiyon gelişti. Bu postoperatif yüzeyel enfeksiyon gelişti. Bu postoperatif yüzeyel enfeksiyon antibiotik tedavisi ile kontrol altına alındı.

Hasta takibi 3 ay - 7 sene arasında olup, ortalama takip süresi 2.3 senedir. Bu süre zarfında iki vakamızda ayak bileği anterolaterallinde ağrı şikayeti vardı. Bunlardan biri ameliyat sırasında talus korteksinde kırık olan vaka idi.

Takip süresi 3 ay olan bir vakayı çıkardığımız zaman vakaların % 73.4'ünde ayak bileğinde hareket sınırlılığı yoktu. Geri kalan 4 vakada ise % 10-20 arasında değişen inversiyon kısıtlılığı mevcuttu. İnversiyon kısıtlılığı muhtemelen ameliyat sırasında peroneal tendonun aşırı gerdirilmesi ile olmaktadır ki, bunun için ameliyat yapılırken ayak bileği muayene edilmeli ve 15° inversiyona müsaade edecek gerginlikte sütür konmalıdır.

Vakalarımızın hiçbirinde postoperatuvar instabilite görülmedi.

Vakaların % 50'si önceki injurilerde tedavi görmemiş idi. İki vaka (% 12.5) bir haftanın altında, 6 vaka (% 37.5) ise bir haftanın üstünde tedavi gördüğünü belirtti. Bunlardan da yanlız iki kişi 3 hafta alçı ateline alınmış idi. Dolayısıyla vakaların ancak % 12.5 kadarında ameliyattan sonra instabilite sorunu gelişmiştir. Çok sık görülen ayak bileği yumuşak doku injurilerinin hasta ve hekim tarafından kanıksanarak dikkate alınmaması instabilitede önemli bir faktördür. Nitekim Ruth ayak bileği ciddi injurilerinde acil cerrahi müdahaleyi önermekte ve 8 haftalık konservatif tedaviye oranla daha iyi sonuçlar aldığını belirtmektedir (6).

SONUÇ :

1) Ayak bileği lateral instabilitesi anamnez ve klinik muayene ile tesbit edilir.

2) Çeşitli ameliyat teknikleri arasında Watson-Jones yöntemi peroperatuvar kolaylıklar ve postoperatif fonksiyon devamı açısından tercih edilecek bir yöntemdir.

3) Ayak bileği yumuşak doku injurilerinin konservatif tedavileri daha ciddi ve uzun süreli yapılmalıdır.

K A Y N A K L A R :

1. Chirsman, O. D., and Snook, G. A. : Reconstruction of lateral ligament tears of the ankle. J. Bone Joint Surg. 51-A: 904, 1969.
2. Odar, İ. V. : Anatomi ders kitabı. Yeni Desen Matbaası, 1975, sayfa : 143-146.
3. Anderson, K. J., and Lecocq, J. F. : Operative treatment of injury to the fibuler collateral ligament of the ankle. J. Bone Joint Surg., 36-A : 825, 1954.
4. Broström, L. : Sprained ankles : Part VI. Surgical treatment of chronic ligament ruptures. Acta Chir Scand., 132 : 551, 1966.
5. Canale, S. T. : Traumatic affections of joints. p : 880 in Edmonson, A. S., Crenshaw, A. H. (ed). Campell's Operative Orthopaedics, 1980. 6 th. ed. Mosby Co.
6. Ruth, C. J. : The surgical treatment of injuries of the fibuler collateral ligaments of the ankle. J. Bone Joint Surg., 43-A : 229, 1961.
7. Rubin, G., and Witten, M. : The talar-tilt angle and fibuler collateral ligaments, A method for the determination of talar tilt. J. Bone Joint Surg., 42-A : 311, 1960.
8. Snook, G. A., and Chirsman, O. D. : Long-term results of the Chrisman-Snook operation for reconstruction of the lateral ligaments of the ankle. J. Bone Joint Surg., 67-A : 1985.

Humerus Cisim Kırıklarının Konservatif Tedavisinde U-Ateli İle Aldığımız Sonuçlar

* Dr. Özer ÜLKÜ ** Dr. Hasan Can KÖSEOĞLU *** Dr. Ratip BÖBER
*** Dr. Ceyhun BALCI

Özel endikasyonar dışında humerus cisim kırıkları konservatif yöntemlerle tedavi edilebilmektedir. (5) Konservatif yöntemlerin en eski ve popüler olanlarından birisi de 1933'de Caldwell tarafından uygulanmaya başlanan hanging cast'dir. (6) Bu yöntemle tedavi edilen serilerde çeşitli otörler % 95'e varan başarılı sonuçlar bildirmişlerdir.

Hanging cast ile alınan bu çok iyi sonuçlara karşın 1977'de Sarmiento ve ark. humerus çisim kırıklarının daha fonksiyonel ve dinamik bir yöntemle tedavisine ilişkin yayınlarını yapmışlardır. (7)

Biz de bu çalışmada temelde Sarmiento'nun fonksiyonel breysine benzerlik gösteren U-Ateli ile aldığımız sonuçları gözden geçirdik, ve bu vesile ile U-Ateli ile hanging cast'i karşılaştırarak avantaj ve dezavantajlarını ortaya koymaya çalıştık.

U-Ateli Uygulama Tekniği : (3) (2)

1. Asistan aşağıya doğru hafif, sabit traksiyon uygular.

2. 10 cm enli hazır alçıdan, akromiondan başlayarak, dirsek çevresini dolaşıp aksillaya ulaşacak uzunlukta atel hazırlanır. (Çocuklarda alçı eni 5 cm olabilir).

3. Atelin pozisyonunu korumak amacı ile elastik bandaj sarılır.

4. Aksillaya pamuk yastıkçık konur.

5. Kol üçgen askıya alınır.

Hanging Cast (askılı alçı) uygulamasındaki zorluklar : (4, 5, 6)

1. Multipl travmalı ve yatağa bağımlı hastalara uygulanamaması.

2. Hanging cast fonksiyonel pozisyonunu koruyabilmesi için hastanın en azından yarı dik pozisyonda uyuması gerekliliği.

3. En azından haftada bir radyografik kontrol gerekmesi.

4. Hastanın kültür düzeyinin iyi gerektirmesi.

5. Dirsek ve el bileği eklemlerinin tamamen immobilize edilmesi.

6. Distraksiyon riski bulunması.

U-Ateli ve Fonksiyonel Breyslemenin avantajları : (4, 5, 6)

1. Yatağa bağımlı hastalarda da kolayca uygulanabilir ve hastanın yarı dik pozisyonda uyumasını gerektirmez.

2. Sık radyolojik kontrol gerekmez.

3. Kültür düzeyi fazla yüksek olmayan kişilerde de başarı ile uygulanabilir.

4. Kırık çevresi eklemler tamamen immobilize edilmediği için eklem komplikasyonları ortaya çıkmadığı gibi daha dinamik ve fonksiyonel bir tedavi ortamı yaratır.

Bununla birlikte, bazı tip kırıklar ileri derecede overriding gösterirler ve Sarmiento'nun kendi olgularında da uyguladığı gibi inisiyal hanging cast uygulaması ile bu durum giderildikten sonra tedaviye U-Ateli ile devam edilebilir. (6).

* A.S.S. İzmir Devlet Hst. 1. Ortopedi Kln. Şefi
** A.S.S. İzmir Devlet Hst. 1. Ortopedi Kln. Başasistanı
*** A.S.S. İzmir Devlet Hst. 1. Ortopedi Kln. Asistanları

OLGULARIMIZ:

Ağustos-1987 - Mart-1989 arasında İzmir Devlet Hastanesi 1. Ortopedi ve Travmatoloji Kliniğine humerus cisim kırığı nedeni ile başvuran 32 hastadan U-Ateli ile konservatif olarak tedavi edilen 21'i çalışmaya alındı.

Bu 21 hastanın 4'ü (% 20) Kadın, 17'si (% 80) Erkek olup yaşları ortalama 33 olmak üzere 10-70 arasında değişmektedir.

Etiyoloji 7 olguda (% 33) araç kazası, 13 olguda (% 62) düşme ve 1 olguda (% 5) crush yaralanma olarak saptandı. Ayrıca olguların 5'i (% 20) Açık, 16'sı (% 80) Kapalı kırık şeklinde idi.

2 olguda (% 10) inisiyal tedavi olarak hanging cisim kullanıldı.

Olgulardaki tespit süresi en kısa 6 hafta en uzun 24 hafta olmak üzere ortalama 9.5 hafta olarak saptandı. 1 olguda (olgu-19) 6 aylık izlem sonucu kaynama olmaması (açık ve crush yaralanmalı) nedeni ile operatif tedaviye geçildi. Bu olgu non-union olarak değerlendirildi. Diğer bir olguda ise 20. hafta sonundaki kontrolde (65 yaşında, kadın, diabetik kallus oluşumunun yetersizliği de göz önüne alınarak U-Ateli tespitine devam edildi.

Bu iki olgu dışındaki diğer olgularda U-Ateli uygulamasına son verildikten sonraki izlem süresi en az 1 hafta en çok 80 hafta olmak üzere 30.5 haftaydı.

Olguların çoğunda iyileşme anguler deformite olmaksızın sonuçlandı. Anguler deformite olan olgularda ise bu deformite 5-10 derece arasındaydı. 3 hastada 15-30 derece arasında değişen abduksiyon, 4 hastada 5-10 derece arasında değişen ekstensiyon kısıtlılığı ve 3 hastada da 10-20 derece arasında değişen fleksiyon kısıtlılığı saptandı.

1 olguda ise kırığı oluşturan travma sırasında ortaya çıkan brakial pleksus lezyonu izlemin 6. ayında olumlu gelişme göstermekteydi.

Ayrıca hastalardan birinde ipsilateral tibia-fibula, 1'inde ipsilateral patella-femur, 1'inde pubis dalı kırığı, 2'sinde ipsilateral radius kırığı ve 1'inde de kafa travması vardı.

TARTIŞMA:

1983'de Caldwell tarafından tanıtılan hanging cast uygulaması ile bir çok otör % 95'e varan başarılı sonuçlar bildirmiştir. (2, 4, 5, 6). Ancak bu değerlendirme daha çok kırığın kaynaması yönünden yapılmış ve diğer komplikasyonlar göz ardı edilmiştir.

Sarmiento ve ark. 1977'deki yayınlarında (6) humerus cisim kırıklarının tedavisinde çevre eklemlerin immobilizasyonunun gerekmediğini vurgulamışlardır.

Bizim hastalarımıza uyguladığımız U-Ateli Sarmiento'nun yayınında sözünü ettiği fonksiyonel breyse benzerlik göstermektedir. Bizim U-Atelini seçme nedenimiz ise daha ucuz, pratik ve her koşulda uygulanabilir olmasıdır.

Biz non-operatif olarak tedavi edilebileceğini düşündüğümüz tüm olgulara U-Ateli uyguladık. Ancak distraksiyonun gerekli olduğu baz olgularda Sarmiento'nun da yaptığı gibi inisiyal yöntem olarak hanging cisimi kullandık.

Bizim olgularımızı böyle bir yöntemle tedavi ederek kırık iyileşmesi için daha dinamik ve fonksiyonel bir ortam sağlamış olmamızın yanı sıra komplikasyonların da en aza indirilebileceği inancındayız. (1, 3, 6).

Olgularımızda ortaya çıkan küçük anguler deformiteler Sarmiento'nun kriterlerine göre kabul edilebilir sınırlar içindedir.

Ayrıca U-Ateli uygulaması sonrası bazı hastalarımızda gördüğümüz ödem de fazla sorun oluşturmamış, gerek hafif gevşetmeler ve üçgen sargının tercih edilmesi ve gerekse hastanın kısa sürede günlük aktivitesine dönmesi ile kısa sürede gerilemiştir.

KAYNAKLAR:

1. Crenshaw, A. H. : Campbell's Operative Orthopaedics. Vol. 3, 7. ed., Mosby Company, St. Louis, 1987. pp. 1794-1798.
2. De Palma's : The management of fractures and dislocations. Vol. 1, 3. ed., Saunders Company, Philadelphia, 1981.

3. Epps, C. H. : Complications in Orthopaedic Surgery. Vol. 1, 1. ed., Lippincott Company, Philadelphia, 1986, pp. 277-303.

4. Evarts, C. Mc Collister : Surgery of the Musculoskeletal System. Vol. 2, 1. ed., Churchill Livingstone, New York, 1983. 3: 185-211.

5. Rockwood, A. Charles, Green, P. David Fractures in Adults. Vol. 1, 2. ed. Lippincott Company, Philadelphia, 1984. pp. 653-669.

6. Sarmiento, A., Kinman, P. B., Galvin, E. B. et al. : Functional Bracing of Fractures of the shaft of the humerus. J. Bone and Joint Surg, 59-A : 596, 1977.

Radial Paralizide Tendon Transferleri

* Dr. İsmail ÇALLI
** Cansın KIZILAY

Radial sinir, özellikle humerus kırıkları sonu, sık olarak yaralanan bir sinirdir (9, 11).

Felcinde hasta bilek ve parmaklarını kaldıramadığından cisimleri tutmada büyük güçlük çeker. Fakat en önemlisi aktif elbileği ekstansiyonunun yapılamaması sonu el bileği stabilitesinin kaybı ve kuvvetli kavramanın yapılamamasıdır.

Bu yazımızda 1980-1989 yılları arasında Ege Üniversitesi Tıp Fakültesi Ortopedi ce Travmatoloji Ana Bilim Dalında, Radial sinir felci nedeniyle tendon transferi uygulağımız 18 olgu sunulmuştur (Tablo 1).

Hastalarımız 10-40 yaşlarındadır. 11 erkek ve 7 kadın hastamız vardır. Paraliziye neden olan olay 5 humerus kapalı kırığı veya ameliyatı, 7 açık humerus kırığı, 2 dirsek kırığı, 1 önkol açık kırığı ve 6 bıçak veya camla kesidir (Tablo 1).

Kaza ile tendon transferlerini yapmamız arasında geçen süre, 3 ay - 15 yıl arasındadır. Genelde 1-2 yıl sonra tendon transferleri yapılmıştır (Tablo 1).

Uyguladığımız tendon transferleri kombinasyonları Tablo - 1 ve Tablo 2 de gösterilmiştir. Genelde, standart set, (PT) pronotor taresin ekstansör karpi radialis brevise (EC RB), fleksor karpi ulnarisin (FCU) 2. 3. 4. 5. parmak ekstansörlerine (EDC 2, 3, 4 ,5) ve palmaris longusun (PL) yönü değiştirilen ekstansör pollisis longus (EPL) tendonuna uç uca transferi uygulanmıştır.

TARTIŞMA :

Radial sinir felcinde gerekli olan el bileği ekstansiyonu, parmakların MP eklem ekstansiyonu ve baş parmağın ekstansiyon ve abduksiyonudur. Duyu kaybı büyük bir sakatlığa neden olmaz. Bunun için N. Ulnaris ve N. Medianustan sinir alan birçok ekstrensek, kası kullanmak mümkündür (1, 3, 3, 4, 8, 10, 12, 14, 15).

Radial paralizili bir hastada konservatif tedavi olarak bütün eklem kontraktürleri önlenmeli ve 1. 2. parmak arası aralığı açık kalmalıdır (2, 7, 8). Bunun için el bileğini ekstansiyonda tutan ateller yeterli değildir. El Bileğini ekstansiyon, MP eklemleri ekstansiyon ve baş parmağı ekstansiyon ve abduksiyonda tutan; bütün parmak hareketlerine izin veren dinamik atellerin kullanılması gereklidir (6, 8, 12).

Bizim bir olgumuzda meydana gelen kontraktür nedeniyle, transfer esnasında 1-2 parmak aralığının açılarak greflenmesi gerekmiştir (Olgu 10).

Kapalı humerus kırıklarına bağlı ağır radial felçlerde veya iyi bir sinir dikişi yapılan olgularda uzun bekleme süresi içinde atel kullanımını ortadan kaldırmak için, hiç beklemeden PT kasının ECRB kasına transferi önerilir. (İnternal atel). Bu şekilde el bileği aktif ekstansiyonu sağlanarak hastanın kuvvetli kavrama yapması ve elini kullanmas sağlanır. PT, ECRB in içine transfer edildiğinden (end to side) ECRB daha sonra innerve olduğunda kasın gücü artar. PT sin çekim yönü değişmediğinden, pronasyonda bir kayıp meydana gelmez (4, 6, 8, 11, 12).

Fonksiyonel el atellerinin yapılması ve kullanılmasında büyük güçlükler alan ülkemiz şartlarında «İnternal atel» ameliyatı dahada önem kazanır.

* Ege Üni. Tıp Fak. Ortopedi ve Travmatoloji A.B.D. Profesörü
** Ege Üni. Tıp Fak. Ortopedi ve Travmatoloji A.B.D. Uzmanlık Öğrencisi

Biz iki olgumuzda erken PT transferi uyguladık. Biri humerus kırığına bağlı osteosentez yapılırken gelişmiş radial felçti. Paraliziden 4 ay sonra yapılan transferle hasta aktif olarak çalışmaya başladı. 1 yıl sonra reinnervasyon olduğunda, hasta elini aktif olarak kullanmaktaydı (Olgu 6). Diğer olgumuzda 4 ay önceki bir dirsek altı bıçaklanma sonu paralizi oluşmuştu. Sinir kontrolü esnasında, tamirin yeterli olmadığı görülerek PT transferi yapıldı. 6 ay sonra, reinnervasyon görülmeyince, transferler tamamlandı. Bu hastamızda da sonuç çok iyi idi. (Olgu 16).

Kapalı humerus kırıkları ve radial sinir dikişi yapılan olgularda 8-12 ay beklendikten sonra, reinnervasyon yoksa, tendon transferleri yapılmaktadır. Sinir defekti kötü veya tamir yapılamıyorsa hemen yapılmasında sakınca yoktur (4, 6, 7, 8, 9, 11, 12).

Biz açık kırıklara bağlı, sinir tamiri yapılamayan 3 olgumuzda 3. - 4. ayda, diğer olgularımızda kazadan 1 - 4 yıl sonra tendon transferleri yaptık.

El bileği ekstansiyonu için; bugün hemen bütün yazarlarca PT transferi önerilmektedir. Omer (12) her iki el bileği ekstansörü yerine yanlızca ECRB transfer yapılmasının radial deviasyona mani olduğunu ileri sürer. Said (14) ise PT si ECRB+ECRL+ECU se birlikte transfer etmektedir (1,5,10,12,14)

Bizim olgularımızda, ECRL sağlam olan dirsek yaralanması hariç (olgu 2), hepsinde PT, ECRB se ve bir olguda ECRB+ECRL sa (olgu 10) transferi yapılmıştır (Tablo 1, Tablo 2).

İlk olgularımızda periost iyi hazırlanmadığından, kısa tendonun tesbitinde güçlük görülmüştür.

MP eklem ekstansiyonunu sağlamak için çeşitli transferler önerilmiştir. En sık kullanılan FCU in EDC 2, 3, 4, 5'e transferidir (1, 3, 8, 10) Omer (12) transfer EPL da dahil eder. Brand, el bileği fleksiyonu için FCU sin önemini vurgulayarak FCR si transfer etmektedir (1, 4). Boyes, el bileği fleksörlerinin önemini ve amplitütlerinin azlığını ileri sürerek 3. ve 4. parmak superfisial fleksör tendonlarını interosseus membrandan geçirerek parmak ve baş parmak ekstensörlerine transferini önermektedir (8).

Bizim 13 olgumuzda FCU, EDC 2, 3, 4. 5 transfer edilmiş, 4 olgumuzda transfere EPL da dahil edilmiştir (Tablo 1, 2). Dikişteki teknik hatalar nedeniyle 2 olgumuzda yanlızca EPL ve 2 parmağın ekstansiyon yapabildiği görüldü.

Baş parmak esktansiyonu ve stabilitesi için PL un kesilerek, yönü değiştirilen, EPL sa transferi önerilir (1, 8, 10, 12, 14, 15). Omer (12) FCU sın parmak ekstensörlerine transferine EPL da dahil etmekte PL su EPB se, Brooks (25) PL su APL sa transfer etmektedir.

Boyes, FDS 4 ü, EPL ve EIP sa transferini önermiştir (8).

Bizim 8 olgumuzda, PL, EPL sa transfer edilmiştir. Bu transferden sonra baş parmak ekstansiyonunun çok iyi yapılabildiği görülmektedir. Yanlız iki olgumuzda tendon cilt altında aşırı gerilme göstermiştir. Aynı problemle karşılaşan Tajima (15) bunun için APL un yapışma yerinde bir tunel yapılarak tendonun buradan geçirilmesini önermektedir.

4 olgumuzda ise FCU transferine EPL de dahil edilmiştir.

Radial paralizide bir çok tendon transferi kombinasyonları kullanmak mümkündür. Bunlardan en çok kullanılan birini seçerek devamlı yapmak, teknik hatalardan arınmak, daha sonra başka kombinasyonları denemek yerinde olur kanısındayız. (Tablo 3).

TABLO - 1

Olgu No.	Cins	Op. Yaşı	Paralizi Nedeni	Geçen Süre	Özel Durum	Yapılan Transfer		Takip Süresi	Sonuç
1	K	14	Humerus Kırığı	12 Ay	Osteomyelit	PT →ECRB FCU →EDC		8 Yıl	PT Orta ECU Zayıf, Radial deviasyon
2	K	19	Dirsek Kırığı	15 Yıl	Bilek Ext. N Parsiel bası	PL →EPL FCU →EDC		4 Yıl	Bilek Ext. N. Başparmak İyi, Ext. İyi
3	E	32	Dirsekte Kesi	12 Ay	—	FCU →EDC PL →EPL PT →ECRB		—	—
4	E	23	Önkol Çift Kı.	6 Ay	—	PT →ECRB PL →EPL	FCU →EDC	—	—
5	E	19	Humerus Kırığı	18 Ay	—	PT →ECRB PL →EPL	FCU →EDC	—	—
6	E	26	Plak Çıkması	6 Ay	—	PT →ECRB		1 Yıl	Çok İyi, reinnervasyon
7	K	10	Kesi	2 Yıl	Sinir Dikişi	PT →ECRB FCU →EDC	PL →EPL	3 Yıl	PL Gergin Parmak Ext. Orta
8	E	40	Açık Humerus K.	4 Ay	Osteomyelit PL Yok	PT →ECRB FCU →EDC	BR →EPL	2 Yıl	EDC Zayıf, Akıntı Var EIP Çok Zayıf, BR Çalışmıyor
9	E	38	Tüfek Yaralan.	4 Ay	Sinir Dikişi	FCU →EDC+EPL PT →ECRB		—	—
10	E	30	Açık Humerus K.	4 Yıl	I. Webb Dar PL Yok	FCU →EDC PT →ECRL+B	BR →EPL	—	I. Webb Açılması

11	E	13	Önkolda Kesi	2 Yıl	Sinir Dikişi EPL İyi	PT →ECRB FCU →EDC		1 Yıl	Elbileği Ext. Çok İyi Parmak Ext. İyi
12	K	16	Tüfek Yaralan.	2 Yıl	Sural Greft	PT →ECRB FDS3→EPL	FCU →EDC	2 Yıl	Başparmak Ext. İyi Bilek Orta
13	E	19	Humerus Açk K.	4 Ay	—	PT →ECRB FCU →EDC	PL →EPL	—	—
14	E	23	Humerus Kırığı	2 Yıl	—	PT →ECRL FCU →EDC+EPL		18 Ay	EPL Çok İyi; EDC İyi V. Zayıf
15	E	23	Kesi	1 Yıl	Sinir Dikişi	PT →ECRB FCU →EPL	FCU →EDC	1 Yıl	EPL Çok İyi, EDC Orta
16	E	37	Kesi	4 Ay	N. İnterosseus Kesi	PT →ECRB PL →EPL	FCU →EDC	1 Yıl	EPL Çok gergin (Yaylanma)
17	K	17	Dirsek Kırığı	10 Yıl	Sıkı sarma	PT →ECRB FCU →EDC	PL →EPL		
18	K	15	Humerus Kırığı	10 Yıl	PL Yok	FDS3→EPL FCU →EDC	PT →ECBR		

TABLO - 2

Yapılan Transferler	Olgu No.
PT →ECRB FCU →EDC 2, 3, 4, 5 PL →EPL	3, 4, 5, 7 13, 16, 17
PT →ECRB FCU →EDC 2, 3, 4, 5 BR →EPL	8, 10
PT →ECRB FCU →EDC 2, 3, 4, 5	1
PL →EPL FCU →EDC 2, 3, 4, 5 + EPL	2
PT →ECRB FCU →EDC 2, 3, 4, 5	9, 11, 14, 15
PT →ECRB FDS3→EPL FCU →EDC 2, 3, 4, 5	12, 18
PT →ECRB	6, 16

TABLO 3 : Radial Paralizide Kullanılan Transfer Kombinasyonları

JONES —	PT	ECRB+ECRL	BROOKS —	PL	APL
	ECU	EDC 3, 4, 5		PT	ECRB
	FCR	ED 2, EPL, EIP, EPB, APL		FCU	EDC+EPL
STANDART SET —	PT	ECRB	SAID —	PT	ECRB+ECRL+ECU
	PCU	EDC 2, 3, 4, 5		FCU	EDC 2, 3, 4, 5 +EIP+EDM
	PL	EPL		PL	EPL
	(PL yoksa BR EPL)			(PL yoksa FCR EPL)	
BOYES —	PT	ECRB+ECRL	OMER —	PT	ECRB
	FCR	EPB+APL		FCU	EDC 2, 3, 4, 5 + EPL
	PDS 3	EDC 2, 3, 4, 5		PL	EPB
	FDS 4	EPL+EIP			
BRAND —	PT	ECRB	TAJIMA	PT	ECRB+ECRL
	FCR	EDC 2, 3, 4, 5		FDS 3	EDC 2, 3, 4, 5
	PL	EPL		PL	EPL
					(Loop)
			ADAMS —	PT	ECRB
				FCR	EPL+EDC 2, 3, 4, 5
				PL	Abd. PL.

Colles Kırığı Tedavisi Sonuçlarının Değerlendirilmesi

* Dr. Sefa MÜEZZİNOĞLU
** Dr. Mümtaz ALPASLAN

Konservatif olarak tedavi edilen Colles kırıklı 97 hasta retrospektif olarak incelendi. Sonuçlar klinik ve radyolojik parametrelere göre değerlendirildi. Çok iyi sonuçlar % 53.6, iyi % 36.1 1, zayıf % 9.3 kötü % 1 olarak bulundu.

Abraham COLLES'in 1814 de ayrıntıları ile tarif ettiği distal radyus kırığı pratikte en sık görülen kırıklardandır. Osteoporozu olan yaşlı kadınlarda daha sık olmak üzere her yaş yetişkinde izlenebilir. Redüksiyon ve kaynama problemi genellikle yoktur ancak tespit yönteminde tartışmalar sürmekdir. Alçı veya atelle yapılan konvansiyonel tedavi metodları yaygın olarak kullanılmakla beraber eksternal fiksatör, KW ile perkütan tespit, açık redüksiyon-plakla tespit ve fonksiyonel atel gibi metodların gündeme gelmesiyle son zamanlarda çok tartışılan ve yazılan bir konu olmuştur.

Tedavi sonuçları değişik yazarlar tarafından çeşitli verilmekle beraber yaşlılarda uzun süre kısıtlılığa neden olduğu, eklem kırıklarının, malunionun ve sudeck gibi komplikasyonların sonuçları kötüleştirdiği kabul edilmektedir. Erken hareketin sonucu iyileştirdiği ve uzun süreli sonuçların erken sonuçlara göre daha iyi olduğu görülmüştür.

MATERYAL ve METOD :

Hastanemizde Eylül 1987 ile Mart 1989 tarihleri arasında tedavi edilen Colles kırıklarının 97 tanesi prospektif olarak incelendi. Acil olarak başvuran hastaya gerekli görüldüğü taktirde sedasyon, Lokal anestezi, aksiller anestezi, genel anestezi yöntemlerinden biri uygulandı. Deplase kırıklar redükte edilerek tespitte dorsal atel, Kısa kol alçısı, uygulandı. İnkomplet kırıklarda voler atel yapıldı. Kontrollarda redüksiyon ve tespitin yeterliliği ile erken ve geç komplikasyonlar izlendi. Radyolojik ve klinik kaynama sonucu tesjit sonlandırıldı. Rutin Fizik Tedavi uygulanmayıp hastanın durumuna göre karar verildi. Hastalar sonuç kontroluna çağrılarak subjektif ve objektif kriterlere göre değerlendirildi. Her hastanın iki elinin karşılaştırmalı sıkma kuvveti ölçüldü. Her aşamada değerleri ölçüldü. Sınıflama Frykmana göre yapıldı.

Hastaların ilk başvurusundan itibaren her aşamada daha önce hazırlanan formlar doldurularak bilgisayara işlendi. Sonuçlar Sarmiento'nun modifiye ettiği Gartland ve Werle'nin demerit puanlama sistemine göre değerlendirildi (Tablo I).

SONUÇLAR :

Yapılan çalışmada her aşamadaki verileri toplanabilen 97 hasta değerlendirmeye alındı. Hastaların çoğunluğu % 69. ile kadın hastalardı. Kırık en sık 50-60 yaşları arasında izleniyordu (Tablo 2). Tüm kırıkların % 70 şi 40 yaş üzerinde idi. Kırık tarafı ve kırık tipleri arasında belirgin bir farklılık bulunamadı.

Hastaların % 76.3 üne redüksiyon uygulandığı tespit edildi. Tespit yöntemi olarak en sık % 77.3 ile dorsal atel uygulandı. Kaynama sonrası hastaların % 36 sına Fizik Tedavi verilip kalanlar doktor önerileri ile serbest bırakıldılar.

* Hacettepe Üniversitesi Tıp Fakültesi Ortopedi ve Travmatoloji Ana Bilim Dalı
** Hacettepe Üniversitesi Tıp Fakültesi Ortopedi ve Trav. Ana Bilim Dalı Profesör.

K A Y N A K L A R :

1. Adams, J., Wood, V. E. : Tendon transfers for irreparable nerve damage in the Hand. Orthop. Clin. North Am., 12 : 403-432, 1981.
2. Adams, J. C. : Standard Orthopaedic operations 2. Ed. Edinburg, Churchill Livingstone, 1980, 227-230.
3. Barton, N. J. : Radial Nerve Lesions. The Hand, 5 : 3, 200-207, 1973.
4. Brand, P. N. : Tendon transfers in the forearm. Flynn, J. E. : Hand Surgery. 2. Ed. Baltimore, Williams ve Wilkins, 1975.
5. Brooks, D. : Tendon Transfers for forearm paralysis.
6. Buckhalter, W. E. : Early tendon transfer in upper extremity peripheral nerve injury. Clin Orthop., 104 : 68-79, 1974.
7. Ege, R. : Travmatoloji 4. Basım, Kadıoğlu Mat., Ankara, 1989, s. 711.
8. Green, D. P. : Operative Hand Surgrey. Vol. 2, NewYork, Churchill Livingstone, 1982, p. 1011-1027.
9. Holstein, A., Lewis, G. : Fractures of the humerus with Radial nerve paralysis. J. Bone and Joint Surg., 45-A : 1382-1388, 1963.
10. Kilgore, E., Graham, W. P. : The Hand Philadelphia, Lea-Febiger, 1977, p. 227-228.
11. Omer, G. E. : Injuries to nerves of the Upper extremity. J. Bone and Joint Surg., 56-A : 1615-1624, 1974.
12. Omer, G. E. : Management of peripheral nerve problems. Philadelphia, W. B. Saunders, 1980, 817-834.
13. Omer, G. E. : Tendon Transfers in Radial nerve paralysis. Hunter-Schneider-Machin : Tendon Surgery in the hand. St. Louis, Mosby Co., 1987, 125-431.
14. Said, G. Z. : A modified tendon transference for radial nerve paralysis. J. Bone Joint Joint Surg., 56B : 320-322, 1974.
15. Tajima, T. : Tendon transfers in radial nerve palsy. Hunter-Schneider-Machin : Tendon Surgery in the Hand. St. Louis, Mosby Co., 1987, 432-438.

TABLO 1 : Demerit Puanlama Sistemi

Demerit Puanlama sistemi		Puan
Subjektif değerlendirme		
Mükemmel		0
İyi		2
Zayıf		4
Kötü		6
Objektif değerlendirme		
Dorsifleksiyon kaybı		5
Ulnar Deviasyon kaybı		3
Supinasyon kaybı		2
Palmar fleksiyon kaybı		1
Radyal deviasyon kaybı		1
Sirkümdüksiyon kaybı		1
Pronasyon kaybı		1
Tutma kuvvetinde azalma		1
Belirgin ulnar stiloid		1
Rezidüel dorsal tilt		1
Radyal deviasyon		1-2
Artirit		1
Hafif		1
Orta		2
Ağır		3
Hafif-Ağrı		3
Orta-Ağrı		4
Ağır-Ağrı		5
Median sinir basısı		1-2-3
Parmak hareket kısıtlılığı		1-2
Sonuç		
Mükemmel	0-2	
İyi	3-8	
Zayıf	9-20	
Kötü	21 ve üzeri	

TABLO II : Yaşa Göre Vakaların Dağılımı

Yaş	Sayı	Yüzde
19 ve altı	3	% 3.1
20-29	10	%10.3
30-39	7	% 7.2
40-49	21	%21.6
50-59	33	%34.0
60-69	13	%13.4
70-79	8	% 8.2
80- ve üzeri	2	% 2

Demerit puanlama sistemi ile değerlendilen hastaların % 53.6 sı mükemmel, % 36.1 i iyi, % 9.3 ü zayıf, % 1 i kötü bulundu. Subjektif olarak sonucu mükemmel nitelendiren 52 hastanın 44 ü sonuç değerlendirmesinde mükemmel bulundu. Yaş ile sonuçlar arasında belirgin bir ilişki bulunmamakla beraber genç yaşlarda sonuçların biraz daha iyi olduğu görüldü. Kırık tipi ile sonuç arasında bir ilişki bulunmadı ancak geç kontrola alınan hastaların sonuçlarının erken kontrol edilen hastalara göre daha iyi olduğu izlendi.

39 hastada (% 40.2) ulnar stiloid belirginliği ve hafif radyal deviasyon bulundu. Hastaların 21 i değişik derecelerde ağrı tanımladılar. Bunların 16 sının (% 76) ulnar stiloidi belirgin olan grubtan olduğu görüldü. Yine ulnar stiloid belirgin olan 39 hastanın 24 ünde (% 61.5) çeşitli derecelerde artirit izlendi.

İki hastada geç median sinir kompresyonu, bir hastada inkomplet ulnar hipoestezi izlendi. Tutma kuvveti hastaların 12 (% 12.4) sinde diğer ele göre % 60 veya daha fazla azalmıştı. Geç kontrola gelen hastaların tutma kuvveti ve hareket genişliği yenilere göre daha iyi idi. % 25.8 oranında izlenen parmak sertliği eski hastalarda daha az bulundu. Hareket kısıtlılığı ile tespit şekli arasında belirgin bir ilişki bulunamadı. 6 hastada Sudeck izlenerek tedaviye alındı.

TARTIŞMA :

Birçok yeni metoda karşılık konservatif yöntemler Colles kırıklarında en sık kullanılan tedavi şekilleridir. Uygulama ve izleme kolaylığı, ucuzluğu, cerrahi risklerinin olmayışı gibi avantajları vardır. Colles kırığı üzerine birçok yazıya karşılık verilen sonuçların farklı oluşu dikkati çeker. Yinede redüksiyonun, yaş, erken hareket, üzerinde zamangeçmesi gibi unsurlarını sonuçta etkili olduğu kabul edilmektedir.

Zayıf ve kötü sonuçları yetersiz sonuçlar diye birleştirirsek, Gartland ve Werle % 31.7 Judet % 13.8, Altissimi % 13, Frykman % 25 yetersiz sonuç bildirmişlerdir. Aynı kriter-

lere göre değerlendirilen bu çalışmada % 10,3 yetersiz sonuç bulunmuştur. Mükemmel sonuç hastaların yarısından fazlasında (% 53,6) elde edilmiştir. Hastaların sözel memnuniyeti ile sonuç arasında paralel ilişki vardır. Ulnar stiloid belirginliği radyal deviasyon ve radyoulnar indeks gibi redüksiyon kriterleri ile yakından ilişkilidir. Kırık distal fragmanının radyal deviasyonda ve impaksiyonda kaynaması bu deformiteyi oluşturur. Bu şekilde kaynama radyokarpal ve distal radyoulnar eklemlerin düzensizliğine, triangüler fibrokartilaj kompleksinin deformitesine, sonuçtada artirit ve ağrıya neden olacaktır. Çalışmada en sık izlenen deformite olan ulnar stiloid belirginliği ile ağrı ve artirit arasında ilişki tespit edilmiştir.

Sonuç olarak hareket kısıtlılığı ve tutma kuvveti gibi sonucu etkileyen bazı unsurlar zamanla daha iyiye gitmekle beraber ağrı ve artirit gibi sonucu belirgin olarak etkileyen komplikasyonlardan korunabilmek için kırığın anatomik redüksiyonda kaynaması için çaba gösterilmelidir. Bu nedenle konservatif yöntemlerle redüksiyonun korunamayacağı düşünülüyorsa daha radikal bir yöntemin kullanılmasının iyi olacağı düşüncesindeyiz. Literatüre göre iyi olan sonuçlarımızın içindeki ağrılı ve artiritli vakaların bu şekilde azaltılabileceğini düşünüyoruz.

KAYNAKLAR :

1. Altissimi, M., Antenucci, R., Fiacca, C., Mancini, G. B. : Long-term results of conservative treatment of fractures of the distal radius. Clin Orthop. 206 : 202, 1984.
2. Villar, R. N., Marsh, D., Ruston, N., Greatorex, R. A. : Three years after Colles' fractures. J. Bone Joint Surg. 69-B : 635, 1987.
3. Dias, J. J., Wray, C. C., Jones, J. M., Gregg, P. J. : The value of early moblization in the treatment of Colles' fractures. J. Bone Joint Surg. 69-B : 463, 1987.
4. Frykman-Gosta : Fracture of the distal radius including sequelae. Acta Orthop Scandinaia, Supplementum. 108, 1967.
5. Gartland, J. J., Werley, C. W. : Evaluation of healed Colles' fractures. J. Bone Joint Surg. 33-A : 895, 1951.
6. Howard, P. W., Stewart, H. D., Hind, R. E., Burke, F. D.: External fixation or plaster for severely displaced comminuted Colles, fractures. J. Bone Joint Surg. 71-B: 68, 1989.
7. Knirk, J. L., Jupiter, J. B. : İntra-articular fractures of the distal end of the radius in young adults. J. Bone Joint Surg. 68-A : 647, 1986.
8. Palmer, A. K., Werner, F. W. : Biomecanics of distal radioulnar Joint. Clin. Orthop. 187 :26, 1984.
9. Sarmiento, A., Pratt, G. W., Berry, N.C., Sinclair, W. F. : Colles' fractures. Functional bracing in supination. J. Bone Joint Surg. 57-A : 311, 1975.

Replantasyonlar

* Dr. Arslan BORA ** Dr. Sait ADA *** Dr. Firdevs TETİK

Kopmuş ekstremitenin replantasyon denemeleri yüzyılımızın başından beri üzerinde uğraş verilen bir konudur. 1903'de Hoepfner köpeklerin arka ayaklarının replantasyonunu magnezyum tüpleri kullanarak yapmayı denedi ve bunun yapılabileceğini ve mümkün olduğunu kanıtladı.

1962'de Malt dünyada yapılan ilk replantasyonu gerçekleştirdi. Bu replantasyon kol amputasyonu idi.

1963'de Chen, önkol replantasyonu yayınladı. Çapları 1 mm. altında damar ve sinirlerin büyütme koşullarında ve özel çok ince uçlu ameliyat ve anastomuzu işlemine Mikrocerrahi denmektedir.

Mikroskop ile yapılan ameliyatlar ilk kez 1921 yılında kulak cerrahisinde kullanıldı. Bundan 4 yıl sonra ise, Jzcapson ve Suarez 1960'da mikroskobu vasküler cerrahiye tanıttılar. Mikrovasküler replantasyonlar mikroskop ve mikro aletlerin gelişimi ile gerçekleştirildi.

1963'de Kleinert ve Kastan ilk parmak revaskülarizasyonunu, 1965'de Kamatsu ve Tamai, ilk kez dünyada total amputasyonlu başparmağın Mikrovasküler teknik ile replantasyonunu gerçekleştiren kişiler oldular.

1970'lerde ise Çin Halk Cumhuriyeti, Japonya, Avusturalya ve A. B. D.'den birçok önemli öncü yayınlar ortaya çıktı.

Acil koşullarda ve 6-15 saat sürebilen bir ameliyat olduğu için 24 saat çalışan replantasyon merkezleri ve ekip çalışmasını gerektirir. 194-1976 yılları arasında 24 saat Açil mikrocerrahi servisleri Avrupa'da Avusturya, Almanya, Fransa ve İsviçre'de, A.B.D.'de, Japonya'da kurulmaya başlandı.

Türkiye'de ise, ilk replantasyon 1978'de Gülgönen tarafından yapıldı. Gülgönen ve Arkadaşları 1981'de ekip olarak 24 Saat Acil Mikrocerrahi ve El cerrahisi Merkezini İstanbul'da kurdular.

Biz İzmir'de ilk revaskülarizasyonu 1986'da, ilk replantasyonu ise, 1987'de gerçekleştirdik ve Ekibimiz 24 saat acil karşılayacak duruma 1988 yılı başlarında ulaştı.

AMPUTASYON YARALANMASI GEÇİRENİN REPLANTASYON MERKEZİNE İLETİMİ

İlk yapılacak şey;

1 — Yaşamsal belirtiler,

2 — Amputasyon güdüğü,

3 — Replante parça,

Amputasyon güdüğü elle kompresyon ve güdüğe basınçlı bandaj Ampute parçaya hiçbir ön tedavi yapılmamalı, hiçbir solüsyon ile yıkanmamalı, steril nemli bez ile parça sarılır, bir naylon torbaya konur, o da 2-buz karışımı torbanın içine konur. İki torba aynı ip ile bağlanır. Hiçbir zaman su ile temas etmemelidir. Soğutma doku yıkımını önler, bize 8-20 saatlik bir zaman kazandırır, yani soğutma ile doku anoksi toleransı 20 saate kadar uzayabilir.

GEREÇ ve YÖNTEM :

Biz Temmuz 1986-Nisan 1989 yılları arasında ameliyatlarını gerçekleştirdiğimiz 36 olguluk Replantasyon serimizi sunmak istiyoruz. Olgularımızın 5'i kadın, 31'i erkek idi. En küçüğü 5 yaşında, En büyüğü 43 yaşında idi.

* Ortopedi ve Travmatoloji, Uzmanı, 1452 Sokak, No : 19/6 Alsancak - İZMİR.
** Ortopedi ve Travmatolajoi Uzmanı, S.S.K. Hastanesi Buca - İZMİR.
*** Uzman Fizyoterapist, 1452 Sokak, No : 19/6 Alsancak - İZMİR.

Yaralanma miktarında Meyer'in ve Gülgönen'in sınıflamasına uyuldu. Revaskülarizasyon, Subtotal Amputasyon, Total Amputasyon terimlerine göre sınıflandı. Buna göre 11 olgunun 13 uzvu Revaskülarizasyon, 12 olgunun 18 uzvu Subtoal amputasyon, 13 olgunun 17 uzvu Total Amputasyon olarak nitelendi.

Total amputasyonlu 10 olgumuzun yalnızca Transplantasyon ile bize iletildiği saptandı. En sık su içinde ve sıcak su içinde yanlış gönderimler oldu. Bu da klinik sonuçlarımızı etkiledi. İletim zamanı ortalama 4,5 saat olarak saptandı.

Dört çeşit yaralanma tipi saptandı. Bunlar keskin bir cisim ile 18 olgu, lokal ezilme 11 olgu, ezilme 4 olgu, avulsiyon 3 olguda tesbit edidli.

Yaralanma tipi ile sonuçlar arasında çok sıkı bir bağlantı olduğu saptandı.

Yaralanma düzeyi önkol 1/3 distalden 4 olgu, Elbileği düzeyinden 4 olgu, Parmak düzeyinden 28 olgunun 38 uzvu idi. Parmak amputasyonlarının 20'si proksimal, 7 si orta ve 10'u distal falanksta idi. Bir olgu ise, 2 düzeyli idi.

Ameliyata 2 olgu dışında genel anestezi verildi. Tek parmaktaki distal falanks amputasyonu Digital anestezi ile yapıldı. Pnömatik turnike altında ve mikroskop altında lokal debridman, Antibiyotikli serum ile basınçlı yıkama, 9/0 naylon sütür, damar ve sinirlerin kısaltımasından sonra osteosentez yapıldı. İki olguya semitübüler plak ile osteosentez, 4 olguya Artrodez, 27 olguya K-teli ile çapraz veya longitudinal olarak K-teli, 3 olguya ise oblik K-teli ve serklaj yapıldı. Turnike açıldı. 15 dakika beklenip, anoksi süresine göre vakit var ise, ilk önce ven, sonra sinir, sonra arter anastomuzu yapıldı ve turnike açıldı. Zaman dar ise, ilk önce arter yapılıp, klemp açıldı, daha sonra ven ve sinir anastomozları uygulandı.

İntraoperatif venden, Antibioterapi uygulandı. Postoperatif olarak Antibiotik tedavisi 3 güne kadar ve Reomakrodex 250 cc.x sabah-akşam uygulandı. Vasküler yetmezliği olan olgulara 5000 ü.x sabah-akşam Heparin verildi. Postoperatif ilk bir hafta her gün pansumanları yapıldı. Daha sonra seyrek aralıklar ile pansuman yapıldı. Sigara içmemeleri ve o ortamda bulunmamaları sağlandı. Ele tam elevasyon uygulandı.

Komplikasyonlar;

Hiçbir olguda enfeksiyon görülmedi, Bir olguda lenf ödem, 3 olguda pseudoartroz, 11 olgunun 13 parmağında tromboz gözlendi. Replante olan parçanın trombozu, nekrozu ve kaybı hijbir gros amputasyonda gözlenmedi.

Sekonder Girişimler ise;

Rekonstrüktif ameliyatlar nekroz görülür görülmez diğer tendon, sinir ve kemik rekonstrüksiyonlar en az 3 ay sonra yapıldı.

Erken Sekonder Girişimler;

5 olguya MC Gregor flabi, 1 olguya dorsal metakarpal arter flabi, 4 olguya Atasoy flebi ile rekonstrüksiyon ameliyatları uygulandı.

Geç Sekonder Girişimler;

2 olguya sinir onarımı, 2 olguya Psödoartroz için kemik greftlemesi, 1 olguya Ekstansor tendon tamiri, 1 olguya cilt greftlemesi, 1 olguya Artrodez ameliyatları uygulandı. Toplam 12 olguda 14 Sekonder ameliyat yapıldı. Hiçbir olguya 3. bir ameliyat yapılmadı.

Bütün olgulara ortalama 2. Ayda Fizyoterapiye başlandı ve 3-6 Ay Fizyoterapi devam ettirildi.

SONUÇ :

36 olgunun 46 uzvunun Mikrocerrahi tekniği ile Replantasyonlarında 13 uzuv kaybı oldu. Kayıpların hiçbiri Gros Amputasyonlar değildi. 46 uzuvdan 33'ü başarı ile Replante edildi. Başarı oranı % 73'tür. Avulsiyon amputasyonları dışında başarı oranı % 80'dir

Başarıyı Etkileyen Nedenler;

1 — Yaralanma tipi,

2 — Parçanın ulaşım şekli,

3 — **Ekibin deneyimi**

olarak belirlendi.

Çok Sayıda Parmak Amputasyonlarında Replantasyon

Dr. Oğuz POLATKAN Dr. Ayan GÜLGÖNEN Dr. Türker Özkan
Dr. Ahmet KARAOĞUZ

Aşağıdaki şartların mevcut olduğu kişilerde replantasyon endikasyonu vardır. Bu şartlar :

1 — Ampute parçanın esas yapıları çok iyi şekilde korunmuş olmalıdır.

2 — Kopmuş olan parçanın iskemi zamanı normal ısı'da altı saati geçmemelidir.

3 — Hasta bu yaralama ile birlikte ciddi diğer bir yaralanması ve sistemik hastalığı olmayacak şekilde sıhhatli olmalıdır.

Hastanın yaşı, cinsiyeti ve replantasyon yönünden arzuları replantasyon kararı verilmeden önce gözönüne alınmalıdır.

Kol, önkol ve elin herhangi bir seviyede ki giyotin amputasyonları herhangi bir seviyedeki replantasyon için iyi endikasyondur. Bir proteze göre çok daha faydalı bir sonuç elde edilir.

Bütün bunlara rağmen digital replantasyonunda indikasyona dair fikir birliği mevcut değildir.

Başparmak, çok sayıda parmak amputasyonlarında ve elin parmarındaki amputasyonlarında replantasyon için mutlak endikasyon gösterir.

Her ne kadar başparmağın dışında tek parmak özellikle hudut parmaklarını replantasyonu endike değilsede hastanın kuvvetli arzu göstermesi halinde replante edilmelidir. Yani rölatif bir endikasyon göstermektedir.

Özellikle Japon toplumunda 5. parmakların replantasyonu kozmatik, dini, ve sosyal nedenlerle ayrı bir önem kazanmaktadır. Yakuza (5)

Replantasyon endikasyon ve konturendikasyonlarına dikkatli bir uyum hem hastayı hemde cerrahi fazlasıyla memnun edecek sonuçlar doğuracaktır. Diğer parmaklarda hiç bir yaralanma yok iken indeks parmağın izole replantasyonu endika olmayıp, Ray amputasyonu daha iyi bir alternatiftir. Başparmak dışında diğer izole parmak amputasyonları estetik ve mesleki bir özellik göstermiyorsa replante edilmemelidir. Başparmak, çok sayıda parmak replantasyonları, elbileği ve transmetakarpal amputasyonlar mutlaka replante edilmelidir. Replantasyon sırasında digital sinirler fleksör ve ekstansör tendonlar tamir edilmesi lazım olup, sensitif ve mobil olmayan bir replantasyonun amputasyona göre büyük bir avantajı yoktur. (1)

Birçok yazar bütün ampute olan başparmakların ve çok sayıdaki parmak amputasyonlarının replantasyonu mutlak olarak gereklidir demesine rağmen tek parmağın distaltal amputasyonlarının gerekli olmadığını söylenmektedir.

Bazı carrahlarda eğer parmak orta falanks ortasının distalinde ampute olmuşsa replante edilmemeli. Buna karşılık proksimalinde ise replante edilmelidir demekte. Ancak birkaç yazar distaldeki replantasyonun faydasından bahsetmektedir. (4)

Proksimal falanksın distalinde replantasyonlardan uygun sonuçlar alınmaktadır. Bu hastalar daha proksimalindeki eklemlerden kırık hattının uzun süre tespitine rağmen erken harekete başlıyabilmekte ve bu seviyedeki replantasyonlar memnuniyet verici replantasyonlardır.

Bize göre tek, Hudut parmakların replantasyonu (Indeks ve 5. parmaklar) en az memnuniyet verici replantasyonlardır. Uzun süreli immobilizasyon diğer parmakların fonksiyonunu bozup, hastanın erken görevine dönmesini engellemektedir. Özel durumlar bunun dışında tutulmakta (Kozmetik ve mesleki özellikler) (3)

Çok sayıda parmağın amputasyonlarında en iyi prognozu gösteren kısımlar korunup, replante edilmelidir. Bu parçalar replante edilirken bunların anatomik özellikleri gözönünde bulundurmaksızın en iyi fonksiyon ve kozmetik görüntüyü verecek şekilde selektif olarak replante edilmesine dikkat edilmelidir.

Selektif replantasyon yaparken şunlar amaçlanmalı :

1 — Parmaklar uygun düzende replante edilmeli ki ince yakalama ve küçük parçaları tutmak yanında Chuck-pınc de uygun şekilde yapılabilsin.

2 — Hareketli başparmak ile bir veya iki tane uygun replante edilmiş, parmaklar arasına uc-uca oppozisyonu sağlamak, bu amaçlada replante edilen parmakları uygun uzunlukta replante etmek.

3 — Başparmak ve replante edilen parmaklar arasındaki mesafe büyük şeyleri tutacak şekilde uygun genişlikte olmalı.

4 — Görüntü kozmetik olarak kabul edilebilir olmalı.

PIP eklem proksimalinde çok sayıda parmak ampute olduğu olgularda eğer parmaklar replantasyona uygun değilse en az ezik parmak en ulnar pozisyonda replante edilerek geniş yakalama ve ince yakalama sağlanmaya çalşılır. Transpoze edilen parmağın boyunun yeni konuma uyması için kısaltılmasıda uygundur.

Beşinci metakarpa rotasyon osteotomisi, opponensplasti ile birlikte tavsiye edilmekte.

Çok sayıda parmak amputasyonlarında replantasyon yapılırken uygun parmakların uygun olan yerler replantasyonu daha ziyade nondominat elde uygulanırken dominant elde motor koordınasyn hiç bir zaman yeterli olmaz bu nedenle Nondominant elin dominant olarak eğitilmesi daha uygundur. Bütün bu olguların dışında eğer çok sayıda parmak amputasyonu süperfisialis tendonunun yapışma yerinin distalinde ise bu olgularda en az ezilmiş olan parmağı orta ve indeks parmak güdükleri üzerine replante etmeyip, tercih ediyoruz. Bu şekilde ince yakalama restore edilir.

Sonuç olarak şunu söyleyebilirizki birden fazla parmağın ampute olduğu el yaralanmalarında en iyi prognozu gösteren ve en az travmatike olmuş ampute parçalar anatomik orijinleri gözönüne alınmaksızın en faydalı fonksiyon ve kozmetik görüntü verecek şekilde replante edilmektedir.

Temiz kesiler, en az ezilmiş ve kısa iskemi zamanı gösteren olgular 3., 4. ve metakarplar üzerine sırasıyla replante edilmelidir.

Uzun süreli iskemide kalmış, aşırı derecede ezilmiş, kontamine olmuş ve birden fazla seviyede kesiler gösteren olgular genellikle kötü prognosu olan olgular olup, replante edilmemekdir.

K A Y N A K L A R :

1. Andrew J. Welland, M. D., Alfredo Villarreal-Rıos, M. D., Harold E. Kleınert, M. D., Joseph Kutz, M. D., Erdoğan Atasoy, M. D. and Graham Lıster, M. D., : Replantation of Digits and Hands Clin. Orthop. 133 : 157-204, 1978 J. Hand Surgery: 2 : 1-12, 1977.
2. Ellıot H. Rose, M. D., and Harry J. Buncke, M. D., : Selective finger transposition and primary metacarpal ray resection in multidigit amputations of the hand. J. Hand Surgery : 8 : 179-82, 1983.
3. Harold E. Kleınert, M. D., Curtıs A. Juhala, M. D., TSE-MIM TSAI- M.D, and Allen Van Beek, M. D., : Digital raplantation-Selection, Technique and Results. Orthopedic Clinics of North America. : 8 : 309-18, 1977.
4. James W. May, JR., M. D., Bryant A. Joth, M. D., and Melinda Gardner, M. D.,: Digital replantation distal to the proximal inter phalangeal Joint. J. Hand Surgery : 7 : 161-66, 1982.
5. Susumu Tamaı, M. D., : Twenty years' experience of limb replantation-Review of 293 upper extremity replants. J. and Surgery : 7 : 549-56, 1982.