TÜRKİYE CUMHURİYETİ 50. YILI

# III. TÜRKİYE ORTOPEDİ VE TRAVMATOLOJİ KONGRESİ

24 - 27 MAYIS 1973

İZMİR - BÜYÜK EFES OTELİ

# III. TÜRKİYE ORTOPEDİ VE TRAVMATOLOJİ KONGRESİ

İZMİR - BÜYÜK EFES OTELİ

24 - 27 MAYIS 1973

1 9 7 4
B İ R L İ K M A T B A A S I
Bornova — İZMİR

## TÜRKİYE ORTOPEDİ VE TRAVMATOLOJİ BİRLİĞİ DERNEĞİ YÖNETİM KURULU

| | | |
|---|---|---|
| Başkan | : | Dr. Rıdvan EGE |
| 2. Başkan | : | Dr. Merih EROĞLU |
| 2. Başkan | : | Dr. Ayhan ARITAMUR |
| Genel Sekreter | : | Dr. Orhan ASLANOĞLU |
| Genel Sekreter Y. | : | Dr. Şükrü BAYINDIR |
| Muhasip | : | Dr. Ali AKÇİÇEK |
| Yayın Sekreteri | : | Dr. Kut SARPYENER |

## III. TÜRKİYE ORTOPEDİ VE TRAVMATOLOJİ KONGRESİ YÖNETİM KURULU

| | | |
|---|---|---|
| Başkan | : | Dr. Merih EROĞLU |
| Başkan Yardımcıları | : | Dr. Orhan ASLANOĞLU |
| | | Dr. Fethiye AYRAL |
| | | Dr. Orhan EROĞLU |
| Genel Sekreter | : | Dr. Veli LÖK |
| G. Sekreter Yardımcısı | : | Dr. Orhan SÜREN |
| Bilimsel Komite | : | Dr. Merih EROĞLU |
| | | Dr. Talât GÖĞÜŞ |
| | | Dr. Alp GÖKSAN |
| | | Dr. Mustafa HÜNER |
| | | Dr. Zeki KORKUSUZ |
| Arşiv | : | Dr. Necdet TUNCAY |
| | | Dr. Cumhur SÜMER |
| Sayman | : | Dr. Hakkı ÖNÇAĞ |
| Veznedar | : | Dr. Güven YÜCETÜRK |
| Sosyal Komite | : | Bn. Günsel EROĞLU |
| | | Dr. Türkân SÜREN |
| | | Dr. Nevbahar TANELİ |
| | | Yük. Hem. Güler UZUN |

# KONGRE PROGRAMI

24 MAYIS 1973 PERŞEMBE

**Saat :**

8:30 KAYIT

9:30 AÇILIŞ — Kongre Onursal Başkanı Sağlık ve Sosyal Yardım Bakanı Sayın Dr. Vefa Tanır adına, İzmir Valisi Sayın Namık Kemal Şentürk'ün konuşması.

— Türkiye Ortopedi ve Travmatoloji Derneği Birliği Genel Başkanı Sayın Dr. Rıdvan Ege'nin «50. yılda tıpta kazandıklarımız konulu» konuşması.

— Kongre Başkanı Sayın Dr. Merih Eroğlu'nun konuşmaları.

A R A

10:15 - 12:45 BAŞKAN : Dr. TANBERK, Reşat - Dr. SİPAHİOĞLU, Faham

SEKRETER : Dr. DEMİREL, Zeynel - Dr. ÖZİÇ, Uğur

LEGG - CALVÉ - PERTHES HASTALIĞI PANELİ (LCPS)

Moderatör : Dr. EROĞLU, Merih

Panel Üyeleri :

Dr. KORKUSUZ, Zeki - L.C.P.S. da Radyolojik bulguların tedavi öncesi ve sonrası değerlendirilmesi.

Dr. GÖKSAN, Alp - L.C.P.S. da patogenez ve patogenezde saptanan olaylara tedavi yönünden etki.

Dr. EROĞLU, Orhan - L.C.P.S. da konservatif tedavi.

Dr. HÜNER, Mustafa - L.C.P.S. da varizasyon ve derotasyon osteotomileri.

Dr. SARPYENER, Kut - L.C.P.S. da pelvik osteotominin yeri.

II. OTURUM

BAŞKAN : Dr. TOKGÖZOĞLU, Nejat - Dr. ALPTEKİN, Cevdet

SEKRETER : Dr. SUNKAR, Mesut - Dr. YÜCETÜRK, Güven

## SERBEST TEBLİĞLER

14:00 - 14:10 Harediter Perthes-Calvé-Legg Hastalığı
Dr. AYKURT, Muzaffer (Atatürk Ü.)
Dr. TAYLAN, Okan (S.S.K. Antalya)

14:15 - 14:25 Son 6 yılda İzmir Çocuk Hastanesi Ortopedi Kliniğinde Tedavi edilmiş, Perthes-Calvé-Legg Vakalarının analizi.
Dr. EROĞLU, Orhan (İzmir)
Dr. ÖZEMRE, Mustafa
Dr. SÖZEN, İrfan

14:30 - 14:40 Kliniğimizin Legg-Calvé-Perthes Sendromlu Hastalarının gözden Geçirilmesi.
Dr. EROĞLU, Merih (Ege Ü.)
Dr. ÖNÇAĞ, Hakkı

14:45 - 14:55 Legg-Calvé-Perthes de seyir ve tedavi.
Dr. KORKUSUZ, Zeki (Ankara Ü.)
Dr. MERGEN, Ertan
Dr. MUMCU, Ethem F.

15:00 - 15:10 Diz Ekleminde Osteochondrosıs Dıssecans.
Dr. GÖKSAN, Alp (İstanbul Ü. Çapa)
Dr. KOKİNO, Mişel, J.
Dr. DEMİREL, Zeynel, A.

15:15 - 15:25 Diz Dışı Eklemlerdeki Osteochondrosıs Dissecans.
Dr. GÖKSAN, Alp (İstanbul Ü. Çapa)
Dr. KOKİNO, Mişel, J.
Dr. DEMİREL, Zeynel, A.

15.30 - 15.40 Bir Osteokondritis Dissekant Vakasının Takdimi.
Dr. SİPAHİOĞLU, Faham (Gülhane)
Dr. ÜNAL, Mahmut

15:45 - 15:55 Kalça Mafsalında ender rastlanan bir synovial chondromatosis vakası.
Dr. ÖZBERK, Sabahattin (Ankara S.S.K.)

A R A

III. OTURUM

BAŞKAN : Dr. BAYINDIR, Şükrü - Dr. ASLANOĞLU, Orhan

SEKRETER : Dr. KANBAK, Mehmet - Dr. NARİN, Mehmet

16:15 - 16:25 Hey Groves Ameliyatı ve Kliniğimizde Aldığımız Sonuçlar.
Dr. SİPAHİOĞLU, Faham (Gülhane)
Dr. SUNKAR, Mesut

16:30 - 16:40 Dysplasia Epiphysialis Osteochondromata.
Dr. ERCAN, Şanver (Atatürk Ü.)
Dr. TOMRUK, Ataman

16:45 - 16:55 Nüks etmiş Pes Equino Varuslarda M. Tibialis Anterior ve M. Tibialis Posterior Transferensinin Mukayeseli Tetkiki.
Dr. ORBAY, Çelik (Zeynep Kâmil H.)
Dr. SARPYENER, Kut
Dr. HÜNER, Mustafa

17:00 - 17:10 812 Vaka ve 1058 Achilloplastıe Ameliyatının İstatistikî Neticeleri.
Dr. SÖNMEZLER, Ali (İstanbul Ü. Çapa)
Dr. DEMİREL, Zeynel, A.
Dr. GÖKSAN, Alp

17:15 - 17:25 Calcaneusta varus Deformitesinin Dwyer Osteotomisi ile Düzeltilmesi.
Dr. SEYHAN, Fahri (İstanbul Ü. Çapa)

17:30 - 17:40 Peroneal Muskuler Atrofi, (Charco-Marie-Tooth Hastalığı)
Dr. TANYERİ, Kâmil (Atatürk Ü.)
Dr. ERCAN, Şanver

17:45 - 17:55 Spondylosis Etyopatolojisi ve Cerrahi Tedavi Prensipleri.
Dr. ÇAKIRGİL, Güngör Sami (Ankara Ü.)

## 25 MAYIS 1973 CUMA

I. OTURUM
8:30 - 11:00 BAŞKAN : Dr. ARITAMUR, Ayhan - Dr. EROĞLU, Orhan
SEKRETER : Dr. ÜLKÜ, Özer - Dr. GÜRÜN, Osman

### KALÇA DİSPLAZİSİNİN TEDAVİSİ PANELİ

Moderatör : Dr. BAYINDIR, Şükrü

Panel Üyeleri :

Dr. SARPYENER, Kut - Biryaşına kadar Doğuştan Kalça Çıkıklarının Konservatif ve Cerrahi Tedavisi.

Dr. ÇAKIRGİL, Güngör Sami - Açık Redüksiyonla Tedavi edilmiş 600 vaka üzerindeki görüşler.

Dr. ASLANOĞLU, Orhan - Colonna Ameliyatı ve Sonuçları.
Dr. TOKGÖZOĞLU, Nejat - Erişkinlerde Uygulanan Çeşitli Tedavi Metodları.
Dr. KOKİNO, Mişel J. - Erişkinlerde Destek Osteotomisi.
Dr. BAYINDIR, Şükrü - 100 Vakada Uygulanan İlyak Osteotomi.

II. OTURUM

BAŞKAN : Dr. GÖKSAN, Alp - Dr. TİNER, Mehmet

SEKRETER : Dr. TOMRUK, Ataman - Dr. KAMÇIOĞLU, Tunç

SERBEST TEBLİĞLER

11:15 - 11:25 1485 yeni doğanda kalça muayenesi sonuçları.
Dr. LÖK, Veli (Ege Ü.)
Dr. SEBİK, Ahmet

11:30 - 11:40 Geç Gelen Konjenital Kalça Çıkığı Vakalarında Cerrahi Tedavi Prensipleri. İndikasyonlar, bilhassa asetabuloplasti ameliyatları ile tedavi edilen 524 vakanın ilk analizi.
Dr. ÇAKIRGİL, Göngör Sami (Ankara Ü.)

11:45 - 11:55 Chiari'nin Pelvis Osteotomisinde Yapılabilen Teknik Kusurlar ve Nedenleri.
Dr. EROL, S. Kemal (Orthopaedische Landes klinik SÖCHTELN)

12:00 - 12:10 Doğuştan Kalça Çıkıklı 68 Kalça Eklemine Yapılan Salter Ameliyatı Sonuçları.
Dr. SİPAHİOĞLU, Faham (Gülhane)
Dr. US, Rıfkı

12:15 - 12:25 Doğuştan Kalça Çıkıklı 100 Vakada Uyguladığımız İlyak Osteotomi-Ortalama 6 yıl takip edilen 54 vakanın sonuçları.

12:30 - 12:40 Doğuştan Kalça Çıkığının Erişkin Yaşta Oluşturduğu Problemler.
Dr. ARITAMUR, Ayhan (İstanbul Ü.)
Dr. KOKİNO, Mişel, J.

III. OTURUM

BAŞKAN : Dr. EGE, Rıdvan - Dr. LÖK, Veli

SEKRETER : Dr. Us, Rıfkı - BARIN, Erol

14:00 - 14.10 37 Total Kalça Protezinin Erken Sonuçları.
Dr. BAYINDIR, Şükrü (İstanbul Ü.)
Dr. TOKGÖZOĞLU, Nejat
Dr. BAYTOK, Gürbüz
Dr. BAĞDATLI, Ahmet

14.15 - 14:25 Total Kalça Ring Protezinde 6 vakada alınan sonuçlar.
Dr. SİPAHİOĞLU, Faham (Gülhane)
Dr. ATABEY, Kenan

14:30 - 14:40 Kalça eklemi alloartroplastisinde sınır endikasyonlar.
Dr. EROL, S. Kemal

14:45 - 14:55 Grice-Green Ameliyatından alınan sonuçlar.
Dr. SİPAHİOĞLU, Faham (Gülhane)
Dr. KARAOĞUZ, Ahmet

15:00 - 15:10 Alt taraf uzatmalarında Mıtchell-Anderson Tekniğinin Değişik Tarzda Uygulanması.
Dr. ARITAMUR, Ayhan (İstanbul Ü. Çapa)
Dr. AKALIN, Yılmaz

15:15 - 15:25 Son 8 yılda Kürsümüze baş vuran Poliomiyelit Vakalarının Analizi.
Dr. YÜCETÜRK, Güven (Ege Ü.)
Dr. EROĞLU, Merih
Dr. BARIN, Erol

15:30 - 15:40 Poliomiyelit Sekelli hastalarda sakatlık derecesinin Tayini.
Dr. TİNER, Mehmet (Ege Ü.)
Dr. EROĞLU, Merih
Dr. YÜCETÜRK, Güven
Dr. BARIN, Erol

15:45 - 15:55 Kas-İskelet Sistemini İlgilendiren Sakatlık Prevalansı Araştırması.
Dr. FİŞEK, Nusret H. (Hacettepe Ü.)
Dr. BAYINDIR, Şükrü
Dr. TOKGÖZOĞLU, Nejat
Dr. KANBAK, Mehmet

IV. OTURUM

BAŞKAN : Dr. ÇAKIRGİL, Güngör, Sami - Dr. TUNCAY, Necdet
SEKRETER : Dr. SÖNMEZLER, Ali - Dr. SÜMER, Cumhur

16:15 - 16:25 Ortopedik Cerrahide Kullanılan İnternal tespit ve İnternal Protez Maddeleri.
Dr. ALPTEKİN, Cevdet (İzmir D.H.)

16:30 - 16:40 Kolun yumuşak dokularında ve kemik dokusunda görülen muhtemel bir Aktinomikoz vakası.
Dr. OR, Nur
Dr. ÖZBERK, Sabahattin

16:45 - 16:55 Çift iş kazaları
Dr. ÇÖL, Aziz (S.S.K. İstanbul)

26 MAYIS 1973 CUMARTESİ

I. OTURUM

BAŞKAN : Dr. KORKUSUZ, Zeki - Dr. AKÇİÇEK, Ali
SEKRETER : Dr. BAYTOK, Gürbüz - Dr. KESTELLİOĞLU, Murat

SERBEST TEBLİĞLER

8:30 - 8:40 Os Naviculare manus kırıklarında operatif tedavi.
Dr. GÖKSAN, Alp (İstanbul Ü. Çapa)
Dr. DEMİREL, Zeynel, A.
Dr. KOKİNO, Mişel, J.

8:45 - 8:55 Colles Kırıkları (240) vakada yapılan araştırma ve sonuçları.
Dr. ARITAMUR, Ayhan (İstanbul Ü. Çapa)
Dr. AKALIN, Yılmaz
Dr. SAYAR, Zahar

9:00 - 9.10 İleri derecede Pronasyon Deformitesi Gösteren Konjenital Bir Radio-Ulnar Sinostoz Vak'ası Münasebetiyle.
Dr. BAYRAKTAR, Kemal (İst. Cerrahpaşa)
Dr. TEZCAN, Refik
Dr. NİŞAN, Nişan

9:15 - 9:25 Travmatik kalça çıkığında tedavi.
Dr. YAZICI, Nüzhet (İstanbul - Numune)

9:30 - 9:40 Servikal Vertebraların Eski Travmatik Lezyonlarında Tedavi.
Dr. AYRAL, Fethiye (İstanbul Ü. Çapa)
Dr. SEYHAN, Fahri

9:45 - 9:55 Hipovolemik şokun fizyopatoloji ve tedavisinde son gelişmeler.
Dr. TOPUZLU, Cemalettin (E.Ü. II. Cerrahi)

A R A

II. OTURUM

BAŞKAN : Dr. SEYHAN, Fahri - Dr. ÖZŞAHİN, Fathi
SEKRETER : Dr. GEDİKOĞLU, Öner - Dr. TÜRKOZ, Ali
AÇIK KIRIKLARDA TEDAVİ PANELİ

10:15 - 12:45

Moderatör Dr. EGE, Rıdvan

Panel Üyeleri :

Dr. KAYABALI, İsmail - Açık kırıklarda Antibiotik ve yara fizyolojisi.

Dr. SİPAHİOĞLU, Faham - Açık kırıklarda konservatif tedavi ilkeleri.

Dr. GÜLGÖNEN, Ayan - Açık kırıkarda Primer fiksasyonun yeri.

Dr. AKÇİÇEK, Ali - Geç gelmiş açık kırıklar.

Dr. UZEL, Macit - Açık kırıklarda ameliyat endikasyonları.

A R A

III. OTURUM

BAŞKAN : Dr. AYRAL, Fethiye - Dr. SOYSOP, Nihat
SEKRETER : Dr. SATIR, Serdar - Dr. KURALP, Gayyur

SERBEST TEBLİĞLER

14:00 - 14:10 Hacettepe Hastanesinde tedavi edilen 9 humerus üst uç kırıklı hastanın incelenmesi.
Dr. TOKGÖZOĞLU, Nejat (Hacettepe Ü.)
Dr. GEDİKOĞLU, Öner
Dr. BAYTOK, Gürbüz

14:15 - 14:25 Çocuklarda kollum femoris kırığı.
Dr. SEYHAN, Fahri (İstanbul Ü. Çapa)

14:30 - 14:40 Subtrokanterik Kırıklarda cerrahi tedavi.
Dr. AYRAL, Fethiye (İstanbul Ü. Çapa)
Dr. SÖZEN, Yunus V.

14:45 - 14:55 İntertrochanteric ve Subtrochanteric Collum Femoris kırıklarının lateral pozisyonda çivilenmesi.
Dr. SARPYENER, Kut (Zeynel Kâmil İst.)
Dr. HÜNER, Mustafa
Dr. ORBAY, Çelik
Dr. HİSRİ, M.

15:00 - 15:10 Arkaya travmatik kalça çıkığı
Dr. EGE, Rıdvan (Ankara Ü.)
Dr. ÇULHAOĞLU, Mehmet

15:15 - 15:25 Tibia kırıklarında gecikmiş kaynama ve Psödartrzoda Phemister tekniğinin sonuçları.
Dr. SÜREN, Orhan (Ege Ü.)
Dr. EROĞLU, Merih

15:30 - 15:40 Patolojik kırıklarda osteosentez.
Dr. ASLANOĞLU, Orhan (Ank. Numune)

15:45 - 15:55 İş kazaları hakkında kısa bilgiler. (Kömür ocaklarında çoğunlukla rastladığımız iş kazaları çeşitleri).
Dr. KEMİK, Aydın (Zonguldak, E.K.İ.M.)

A R A

IV. OTURUM

BAŞKAN : Dr. SARPYENER, Kut - Dr. İŞSEVER, Nedim
SEKRETER : Dr. TANAÇAN, Hayri - Dr. ALTUNAY, Adil

SERBEST TEBLİĞLER

16:15 - 16:25 Ayak kemikleri ve Kruris Fraktürlerinin P.T.B. sistemiyle yürütülerek tedavisi.
Dr. KÖMÜRCÜOĞLU, Şeref (Ankara)
Dr. ARDIÇOĞLU, Kemalettin

16:30 - 16:40 İskelet sistemi tüberkülozu sorunu.
Dr. AKÇİÇEK, Ali (Eğridir H.)

16:45 - 16:55 Çocuklarda travmatik kalça çıkığı.
Dr. AYKURT, Muzaffer (Atatürk Ü.)
Dr. ERDEM, Ertuğrul L.
Dr. TAYLAN, Okan

17:00 - 17:10 Paralitik Genu Recurvatumda Cerrahi Tedavi ve Geç Neticeleri.
Dr. SARPYENER, Kut (Zeynep Kâmil, İst.)
Dr. HÜNER, Mustafa
Dr. ORBAY, Çelik

17:00 - 17:10 Ortopedi'de Kemik Tümörleri ve Problemleri.
Dr. TANAÇAN, Hayri (İstanbul Ü. Çapa)

17:15 - 17:25 Kemiğin Dev Hücreli Tümörlerinin Banka Kemiği ile Plombajının Ortopedide ki yeri.
Dr. AKÇİÇEK, Ali (Eğridir)

17:30 - 17:40 Kemik Lezyonlarında $Sr^{85}$ ile Ekening Neticeleri.
Dr. ASLANOĞLU, Orhan (Ank., Nümu. H.)
Dr. ÜLKÜ, Özer

24 MAYIS 1973 PERŞEMBE

18:00 - 18:10 Travmatik Şokun Fizyopatolojisi ve Tedavisi.
Dr. STOLZ, Christian
(Bayer ilaç fifmasının davetlisi olarak verilen konferans)

18:20 Genel Sekreter Dr. Veli Lök'ün kapanış konuşması.

## SOSYAL FAALİYETLER

10:30 Şehir dışı gezisi ve öğle yemeği ve plâj
(Bayanlar için)
1 Kişi 30.—TL.

20:30 Akşam Yemeği (Türkiye Ortopedi ve Travmatoloji Derneği Birliği Yönetim Kurulu Tarafından).
(DAVETİYELİ)

## 25 MAYIS 1973 CUMA

16:00 Çay (Bayanlar için)
1 Kişi 10.—TL.

19:00 Sayın Belediye Başkanı Osman Kibar'ın Kokteyli.
(DAVETİYELİ)

## 26 MAYIS 1973 CUMARTESİ

16:00 Çay (Bayanlar için)
1 Kiş i10.—TL.

## 27 MAYIS 1973 PAZAR

Her iki kongreye katılacaklar için müşterek şehir dışı gezi, yemek, plâj.
1 Kişi 60—TL.

Bu geziye katılmak isteyenlerin en geç 24 Mayıs 1973 saat 13:00 e kadar kayıt bürosuna başvurmaları gereklidir.

# CUMHURİYETİN ELLİNCİ YILINDA TÜRK TIBBİ

Prof. Dr. Rıdvan EGE
Dernek Başkanı

**Sayın Vali, Rektör ve Sayın Kongre Başkanı**
**Kıymetli Üyeler ve dinleyenler**

III. Türk Ortopedi ve Tavmatoloji Kongresinin bu seçkin topluluğunda bana konuşma olanağı veren Yöneticilere teşekkürlerimi sunarım. Konuşmama başlarken bu güzel kongrenin kusursuz olmasında emeği geçenler ve özellikle en ince teferruatına kadar kendisine has titizlik ve incelikle çaba sarfeden arkadaşımız Prof. Dr. Merih Eroğlu'na yürekten teşekkürlerimi sunarım.

Bu konuşmanın ilk kısmında sizleri Cumhuriyetin 50. yılında Türk Tıbbının kazandıklarını, ikinci kısmında Ortopedinin geçirdigi aşamaları özetlemeye çalışacağım.

Birbirini, izliyen savaşlar ve nihayet I. Dünya savaşı bizim Sağlık hizmetlerinde yetersizliğimizi, yaralıların nakil ve tedavilerinden tutunuz da, birden patlak veren salgın hastalıklarda karşılaştığımız perişan durum büyük Atatürk'ü barekete geçirmiştir.

1920 de 3 numaralı kanunla memleketimizde ilk defa Sağlık ve Sosyal Yardım Bakanlığının kurulduğunu ve 10 sene sonra da günün şartlarına göre en modern Hıfzısıhha kanunu çıkarıldığını görüyoruz.

O günkü şartlarla Cumhuriyetin 50. yılında bugün elde ettiklerimizi birkaç rakamla özetlemeye çalışacağım.

1923 te Sağlık Bakanlığı bütçesi Üç Milyon TL. idi., Bugün 2,5 Milyar liradır.

1923 te 554 doktor vardı, bugün 19.300 doktor vardır.

50 sene evvel 40 hastanede 3000 hasta yatağımız varken, bugün Yurdumuzda 800 hastane, 91.00 hasta yatağı vardır., Görülüyor ki 50 senede doktor adedi 30 misli, hastane adedi 20, hasta yatağı 30 misli artmıştır. Hıfzısıhha Enstitüsünün salgın Hastalıklar savaş ve tedavisindeki hizmetleri büyük olmuştur.

İnsan sağlığı ile yakından ilgili olarak bugün 3.500 Diş Hekimi, 3.500 Eczacı, Yardımcı Sağlık Personeli olarak ta 8000 Hemşire, 12.000 Ebe, 10.000 Sağlık Memuru hizmet görmektedir.

50 sene evvel 100.000 de 50.000 olan sıtma, bugün 900 e düşmüştür. 50 sene evvel 100.000 kişiden 300 kadarı Tüberkülozdan ölürken, bugün ancak bu sayı 20 ye düşmüştür. 50 sene evvel 100.000 kişinin 800 ü frengili iken, bugün bu 49 a düşmüştür.

1952 den beri ele alınan Ana ve Çocuk Sağlığı Hizmetleri sayesinde Çocuk bakımı ve tedavisine yön verilmiş, doğum koşulları düzeltilmiş, doğum kontrolu ön plana alınmaya başlamıştır. Böylece Çocuk ölümleri çok azalmıştır. 1961 Anayasasından sonra Refah Hizmetlerine daha çok yer verilmiş. Çocuk Yuvaları, Kreşler, Huzur ve Dinlenme Evleri, Rehabilitasyon Merkezleri, açılmaya başlanmıştır. 1961 de çıkarılan kanunla bugün 25 ilde uygulanan Sosyalizasyon sayesinde köye kadar koruyucu ve tedavi edici hizmet ulaştırılmaya çalışılmaktadır. Bu bölgelerde 2340 Sağlık Evi, 872 Sağlık Ocağında 331 Uzman, 336 Pratisyon Hekim çalışmaktadır. Bunlar kadronun 30 % kadardır. Koşulların daha düzeltilmesile ve Fakültelerden başlatılan yeni Eğitim sistemi ile bu daha verimli hale gelecektir. Bugün memleketimizde her türlü modern kalp, Damar, Beyin, Akciğer, Kemik, Eklem, karın ve diğer organların ameliyatları ve diğer tedaviler mükemmel şekilde yapılıp izlenmektedir. Tıp Fakültesi ve diğer Eğitim Hastaneleri buna öncülük etmektedir. Bazı özel Alet ve ekip istiyen Ameliyatların her yerde yapılması mümkün olmadığından Göğüs Cerrahisi, Beyin ve Sinir Cerrahisi, Ortopedi ve Kemik Cerrahisi için büyük merkezler kurmak gerekir. Son senelerde artan kanser ve kazalar için kaza hastaneleri kurulması yoluna gidilmektedir.

Laboratuvar, Röntgen ve diğer modern taşhis ve tedavi araçlarının memleketimizde gelişip yaygınlaşması, yerli Sanayinin çoğunluğu teşkil ettiği ilaç sanayii sayesinde en modern teşhis ve tedavi imkânlarını sağlamıştır. Yalnız bunlar büyük 10-15 şehrimizden, daha küçük şehirlere maalesef yavaş olarak yayılmaktadır.

Son 20 senedir gittikçe ve hızla gelişen Sosyal Sigortalar Kurumunun Sağlık ve Sigorta hizmetleri büyük bir Vatandaş gurubumuza çok yararlı olmaktadır.

Eğitim yönünden sağlık hizmetlerinde büyük gelişme olmuştur. 50 sene evvel bir Tıp Fakültesi varken, bugün 7 si henüz yeni olduğundan mezun veremeyen 13 Tıp Fakültemiz vardır. Bunların birçoğu Hekim ve araçlar yönünden ileri Ülkeler seviyesindedir. Bu Fakültelerimizden son senelerde 20 % kadarı bayan olmak üzere yılda 1000 doktor mezun olmakta, Tıp dallarında 300 kadar Hekim uzman yetişmektedir. Bunlara ek olarak Sosyal Hizmetler Akademisi, Sağlık İdaresi Okulu, Diyet, Hemşire ve Ebe, Terapist gibi yardımcı Sağlık Hizmetleri okulları Eğitim ve hizmet yarışındadırlar.

Sağlık Bakanlığı, Sosyal Sigortalar ve diğer Sağlık kurumlarının hizmetleri belki kusurlu veya yetersiz bulunabilir. Fakat 50 sene içinde geçirdiğimiz

aşamalar, olanaklarda gözönünde bulundurulursa Türkiyemizde yaygın ve yeterli olma yönünden en başarılı hizmetlerden birinin sağlık hizmetlerinde olduğu iftiharla söylenebilir.

Memleketimiz'de son çeyrek asırda dünyadaki gelişen çalkantı ve reaksiyon akımı etki ve özentisinden kurtulamadı. Fakat gene de tıp yoluna katılan genç kuşaklarla, hekimler toplumda denge unsuru olmaya devam ettiler.

Şimdi konuşmanın bu bölümünde Ortopedi ve Tavmatoloji yönünden geçirdiğimiz aşama ve elde ettiklerimizi özetlemek isterim.

Yurdumuzda Ortopedi konusunu Tıp Fakültesinde ilk anlatan bu asrın başında Cerrahi Profesörü Dr. Cemil Topuzlu'dur. 1907 de Dr. Rıza Nur'un tercüme ettiği Ortopedi kitabında daha o zaman Ortopedinin Çocuk Şirürjisinden ayrılma yolunda olduğu belirtilir.

1919 da Askeri Tıbbiye Cerrahi müzakerecisi Akif Şakir Bey o sıra İstanbul Üniversitesinde görevlendirilen, Çocuk cerrahisi ve Ortopedi Uzmanı Fransız hocası Dr. Mouchet'ye tercüman olarak görevlendirilir. Böylece İlk müstakil Ortopedi Eğitiminin memleketimizde 1919 da başladığı anlaşılır. 1923 te bundan tam 50 sene evvel Akif Şakir bey Doçent olur ve birkaç sene sonra Mouchet'ın Anatomiye geçmesi üzerine Akif Şakir hoca Poliklinik hastalarile çalışmasına devam eder, fakat çabalarına rağmen klinik saihbi olamaz. Sudeck'in yanında bir süre çalışıp 1929 da yurda döndükten sonra, 1930 da tahta bir baraka Ortopediye tahsis edilerek rahmetli Akif Şakir hoca kendi parası ile burayı klinik olarak açmışsa da hocaya göre hastaların filimlerini Sinema makinesı ile gösterdiği için barakasını kapatırlar. 1932 de yani 41 sene evvel 30 yatakla bu baraka tekrar açılır.

1933 te Darülfünün Üniversite şekline dönüşürken organizator Malche'nin ortopedi dersinin kaldırılma teklifi karşısında devrin Milli Eğitim Bakan Vekili Dr. Refik Saydam'la Akif Şakir hocanın görüşmesi üzerine Ortopedi Kliniği Şişli Çocuk hastanesinde 10 yatakla açılmasına izin verilir, Üniversite reformunda Profesör olarak görev alan Akif Şakir Şakar'ın yanına Dr. Münir Ahmet Sarpyener Doçent olarak katılıyor. 1935 te 20 yataklı hale gelen Şişli Pavyonu, 1942 de yani 30 sene evvel Hasekiye 40 yataklı olarak intikal etti. Bu Klinik, Ortopediden çok Çocuk Cerrahisi ile uğraştığı için Cerrahi Profesörü Dr. Nissen alabildiğine Ortopedi ve Travmatoloji ile uğraşmakta, Cerrahiden Prof. Dr. Kemal Atay ve Prof. Dr. Burhanettin Toker Kırık-Çıkık kitabı, Doç. Dr. Feyyaz Berkay Kemik Tümörleri, Doç. Dr. Derviş Manizade Açık Kırık kitaplarını 1936-1946 senelerinde yayınladılar.

1941 de Akif Şakir Şakar Çocuk Cerrahisi ve Ortopedi Kliniği dersleri kitabını yayınladı. Rahmetli hoca Genel Cerrahlığı ve Almanyada yanında çalıştığı Brauer'in tesirile Göğüs Cerrahlığı hevesinden ömrü boyunca vazgeçemedi. Ortopedinin ayrılmaz bir parçası olan Travmatolojiye Sempatisinin az-

lığından çok, çocuk cerrahisile uğraşacak kıymetli elemanların müstakil çalışmak istemeyişlerinin de rolu olsa gerek. Bu arada 1946 te, Dr. Cevat Alpsoy doçent olarak Ortopedi Kliniğine katıldılar. 1939 dan beri Dr. Fethiye Ayral bu klinikte başasistandı.

Nihayet 1952 de Çapa'da, Sun'i Aza atölyesi, Fizik Tedavi ünitesi kendi bünyesi içinde olan 100 yatak'lı modern hastane yapılmaya başlandı. Bunun 1955 te tamamlanması Akif Şakir Hocanın en büyük mutluluğudur. Bu yeni binaya geçişle ilkin Dr. Merih Eroğlu sonradan Dr. Esat Kılıçhan, Dr. Husamettin Altav bu klinikte Doçent olmuşlardır.

1945 te Ankara Tıp Fakültesinin açılması ile Prof. Dr. İzzet Birant Ortopedide görevlendirilmiş, 1947 de Dr. Avni Duraman Doçent olarak katılmıştır. 1953 te İzmir Çocuk Hastanesi, Çocuk Cerrahi ve Ortopedi Servisini Dr. Orhan Eroğlu'nun çalışmalarile açmıştır. 1948 de Sosyal Sigortalarda Travmatolojiye dönük Rehabilitasyonla Kombine Ortopedi hizmetleri başlamış ve bunun öncüğünü Doçent Dr. Fethiye Ayral ve daha sonra da Dr. Sungur Gültekin yapmıştır.

1950 lere doğru memleketimizde Tüberküloz mücadelesi hızlandığından Kemik ve Eklem tüberkülozu için Baltalimanı, Eğridir, Urla ve Trabzonda 50-200 yataklı kemik hastaneleri açılmış, buralarda Kemik cerrahisine hevesli Operatörler görevlendirilmiştir.

Buralarda hizmet gören Baha Oskay, Ruhi Soyer, Orhan Aslanoğlu ve diğer meslektaşları anmak isterim. Sonradan bu hastanelerin yatak ve hekim kadroları artırılmıştır.

1955 te Ege Tıp Fakültesi açıldıktan sonra Prof. Dr. İzzet Birant ve Doç. Dr. Merih Eroğlu Ortopedi ve Çocuk Cerrahisinde görevlendirilmiştir.

1959 da Amerikada Ortopedi ve Travmatoloji ihtisasını tamamlayıp dönünce Gülhane Askeri Tıp Akademisinde ilk müstakil Ortopedi ve Travmatoloji kliniği kurma ve Yönetme şerefi bana verildi. Geleneklerile yaşıyan Gülhanede Travmatolojile uğraşması mesleki görevleri olan asker Cerrah Hocalarına Ortopedi ve Travmatolojinin lüzumunu ve bu iki dalın ayrılmazlığını, Çocuk Cerrahisinin bu dalla hiç ilişiği olmadığını anlatmak kolay olmadıysa da daima saygı duyduğum sağduyuları sayesinde zor da olmadı.

Görülüyorki 1950-1960 seneleri arası memleketimizde Ortopedi de büyük hamlelerin olduğu, birçok kliniklerin açıldığı ve özellikle Çocuk Şirurjisinin Ortopediden ayrılarak Ortopedi ve Travmatolojinin ilk olarak Gülhanede kurulduğu bir dönemdir. Bundan sonradır ki 200 yataklı Askeri hastanelere kadar Ortopodi ve Travmatoloji uzmanı Gönderilmiye başlandı.

1960 ta Travmatoloji Öğretim görevlisi olarak Ankara Tıp Fakültesinde görev aldım. 1961 den sonra Fakültedeki Ortopedi ve Çocuk Şirurjisi Kliniği,

Ortopedi ve Travmatoloji Kürsüsü haline dönüşümünde orada da Doçent olarak görev aldım. Üniversiteler arasında ilk Ortopedi ve Travmatoloji Kürsü isminin verilmesi şerefi Ankara Tıp Fakültesi ve Prof. Dr. Avni Duraman'a aittir.

1963 te Hacettepe Tıp Fakültesi ve Ortopedi Kliniği kurulmuş, ilkin Uzman olan Dr. Şükrü Bayındır sonradan Doçent olarak buranın kuruculuğunu yapmıştır.

Daha sonra bütün bu Fakültelerde birçok uzman, Doçent ve Profesör yetişmiş, hastaneleri gelişmiş Erzurum, Diyarbakır ve Adana Tıp Fakülteleri açılmıştır. İstanbul Tıp Fakültesinin ikiye ayrılmasile Cerrahpaşa Tıp Fakültesi Ortopedi Kliniğini uzun süredir Travmatolojiyle uğraşan Cerrahi Profesürü Dr. Derviş Manizade açmıştır.

Son senelerde Ege ve İstanbul Üniversitesi de Çocuk Şirurjisini bünyesinden ayırarak ve Dünyadaki görüşe uyarak Ortopedi ve Travmatoloji adını almıştır.

Bu Travmatoloji isminin üzerinde bu kadar duruşumuzun nedenini genç kuşaklar bilmiyebilir. Daha son senelere kadar Kırık-Çıkık derslerini Genel Cerrahlar anlatır, Devlet Hastanelerinde kırık ve çıkık vakaları Ortopedi'ye değil genel cerrahlara gönderilirdi. Daha geçen ay değiştirmeyi başardığımız ihtisas tüzüğüne kadar travmatoloji ortopediden ayrı ihtisas sayılırdı. Gerek kişisel ve gerekse Dernek olarak çalışmalarımız sayesinde ihtisas Dalımızın Ortopedi ve Travmatoloji olarak isim değiştirmesi ve bunun eski Uzmanlara da tesmili benim için iftihar edilecek bir aşamadır.

İşte bundan 40 sene evvel Türkiyede senede 1200 Ortopedi Polikliniği yapılırken bu gün en az on bin civarında ortopedi ameliyatı yapılmakta. 100.000 üzerinde hastaya bakılmaktadır. Memleketimizde Ortopedi ihtisası 9 Ağustos 1947 de tanındığından bundan 50 sene evvel hiç Ortopedi ve Çocuk Sirurjisi Uzmanı yokken bugün eski tüzüklere göre ihtisas alanlar dahil 177 Ortopedi Uzmanı vardır ve 70 Asistan Ortopedi İhtisası için çalışmaktadır.

Ben Yurda döndüğümde daha 14 yıl evvel yurt dışına tedavi için gidenlerin yarıdan fazlası Ortopedik hasta olduğundan Ankara'da Ortopedi hastaları için Döviz müsade komisyonu kurulurken. bugün Pakistan, Kıbrıs ve Arap Ülkelerinden bizlere birçok hastanın Ortopedik tedavi için gelişleri öğünülecek aşamadır. Bugün İnternasyonal Ortopedi Kongresinde büyük ve küçük Sarpyener'ler, Alpsoy, Duraman, Ayral, Eroğlu'lar, Kılıçkan, Altav, Ege, Bayındır, Tokgöz, Aslanoğlu, Çakırgil, Arıtamur, Korkusuz, Sezgin, Seyhan, Manizade, Lök, Çallılar ve diğer isimleri birçok defa görmemiz mümkündür. Memleketimizde yapılan Ameliyatlar şartlarımıza bakılırsa ileri batı ülkeleri seviyesinden aşağı sayılmaz. Halen memleketimizde Ortopedi mecmuası yayınlanmakta, Travmatoloji, Kırık-Çıkık, Ortopedi telif kitapları okuyabilmekteyiz.

Modern kırık-çıkık tedavisi, poliomyelit, dejeneratif kalça rekonstrüksiyonu, diger Ortopedik müdahaleler en ileri ülkelerdeki malzeme ve teknik bilgiyle yapılmaktadır. Rehabilitasyon hizmetleinin de Ortopedik faaliyetlere ayak uyduracak seviyede olmasını gönül çok ister. Sun'i uzuv yapımında üst ekstremitedeki çaçbalarımız maalesef yetersizdir.

Makinalaşan çağımızda artan iş yeri ve ev kazaları yanında Trafik kazalarının Özellikle Yurdumuzda korkunç şekilde artışı, hersene binlerce kişinin yaralanması, artan nüfus artışile Orantılı olarak yeni doğanların bedensel kusurları ve gene yaşlı adedinin artmasile geriatrik Ortopedik problemlerin artışı Ortopedi Travmatolojiye olan ihtiyacı arttırmıştır. Bu artan iş hacmine Sağlık Bakanlığının Tıp Fakülteleri ve Sosyal Sigortalar kadar önem verdiği ve bu servisleri güçlendirdiği söylenemez. Yalnız Bakanlık geçen sene bütçeye tahsisat koyarak Bolu civarında bir Travmatoloji merkezi kurmayı planına almıştır. Ortopedi ve Travmatolojinin ayrılmaz ve tamamlayıcı kısmı olan Rehabilitasyon Merkezlerinin mevcut olmayışı Ayrıca şubemizin verimini azaltmaktadır.

Bütün bunlara rağmen Türk Hekimi Cumhuriyetin kuruluşundan beri geçen 50 sene Ortopedi ve Travmatoloji alanında kendisinden beklenen görev ve fedakarlığı hiçbir topluma nasip olmıyacak şekilde severek ve yürekten vererek yapmıştır ve yapmaktadır.

Zaten Türk Hekimleri kadar toplumunun bir çeşit dert ve ızdırabı ile uğraşan, her sınıf tabakası ile hemlah olan, insanlarının tasa ve mutluluğunu gören, hisseden ve paylaşan bir topluluk yoktur. Bu nedenle Türk toplumunda Cumhuriyeti 50 yılında hekimin kutsal yeri saygıyla devam etmektedir ve edecektir. Tıp Kervanının ve özellikle Ortopedistlerinin her yaştaki yolcularının her türlü eleştiriye olumlu gözle bakan gerçekci, memleketci, insanları seven ve sevdiren kişilikleri ile memleketimize daima faydalı olmaya devam etmelerini dilerim. Cumhuriyetin 50 yılındaki III. Türkiye Ortopedi ve Travmatoloji Kongresine başarılar dilerim.

**Sayın Vali, Sayın Rektör, Sayın Konuklarımız, Sayın Meslekdaşlarım,**

**Prof. Dr. Merih EROĞLU**

Cumhuriyetin 50. Yılında, III. Türkiye Ortopedi ve Travmatoloji Kongresinin güzel ilimiz İzmir'de yapılmasından büyük kıvanç duyar, kongre yönetim kurulu adına sizlere hoşgeldiniz der, sizleri saygı ve sevgi ile selamlarım.

Türkiye Ortopedi ve Travmatoloji uzmanlarının artması yanında, kongrelere katılan meslekdaşlarımızın gittikçe artması, ilmî çalışmalara değer vermenin ve en yeni çalışmaları izleme arzusunun en güzel bir örneğidir.

Bu kongrede, Legg-Calvé-Perthes Hastalığı veya daha geniş anlamda Sendromu, Doğuşta Kalça Çıkığının Tedavisi ve Açık Kırıklarda Tedavi konularında üç panel yer almaktadır. 18 panel konuşmasından başka, çeşitli konularda 50 serbest tebliğ olacaktır. Çeşitli kuruluşlara ait medikal ve cerrahi tedavi ilaçları ve araçları sergileri izlenecektir. Ayrıca orijinal filmler gösterilecektir.

Kongreye katılan ve katkıda bulunan ve kongreyi değerlendiren meslekdaşlarımıza, kongrenin hazırlanmasında büyük yardımlarını esirgemeyen Sayın Prof. Dr. Rıdvan Ege'ye ve Sayın Yönetim Kurulu Üyelerine ve tıbbî firmalara teşekkürlerimizi ve kongre için en iyi dileklerimizi sunarım.

**Sayın Başkan, Sayın Konuklarımız, Sayın meslekdaşlarım,**

Prof. Dr. Merih EROĞLU

Legg-Calvé-Perthes Sendromu (LCPS) Çocuk Ortopedisinin çeşitli yönlerden hala tam aydınlatılmamış ve çözülememiş sorunlarından biridir.

1972 Ekiminden Tel Avivdeki 12. SICOT kongresinin simpozyum konularından birini teşkil etmesi ve her yıl ortopedi ile ilgili dergi ve periodiklerde bu sendromun etyoloji, patoloji, patogenez, radyolojik özellikler, tedavi metodları ve bunları değerlendirmede kullanılmakta olan radyolojik ölçüm metodlarının kritiklerinin ve tedavi metodlarının etkililiği üzerindeki yayınlar konunun önemini göstermektedir.

Belgelere göre bu konu üzerinde yayınların sayısı 2000 i geçmektedir.

Bu sendrom bir çocukluk çağı hastalığı olarak başlar, fakat çoğu kez, tedaviye rağmen, normal anatomik bir kalça ekleminin elde edilememesi sonucu, adolesan hatta erken yetişkin çağda veya orta yaşta kalça ekleminin degeneratif artritinin nedenlerinden birini teşkil eder. Bu halde, yetişkinin sekonder coxarthrose'u, klinik ve radyolojik semptom ve bulguları çok iyi tanınan ve kişiyi fizik güçten mahrum bırakan ve başlıca ağrı nedeni ve sonuçları yüzünden psişik olarak da yıkan bir rol oynar. Bu gün kalça eklemi endoprotezlerinin uygulanması gerekçelerinden biride budur. HACKENBROCK bu sendromu «pre-Coxarthrose» gibi kabul etmiştir.

Bu gün bu sendromun üzerinde çalışmalar iki yöndedir.

1 — Etyoloji ve patogenezi aydınlatmak

2 — Şifa ile sonuçlanacak ve hastalık süresini en kısa zamana indirecek ve tedavi süresini kısaltacak olan tedavi metodu veya metodlarını bulmak.

Ben konuya hastalığın etyolojik faktörleri üzerinde tartışmaların kısa bir özetini ve **sendromun genel tablosunu** çizerek gireceğim.

İstanbul Tıp Fakültesi Ortopedi Kürsüsünden Sayın Doç. Dr. Alp Göksan LCPS'da patogenez ve Patogenezde saptanan olaylara tedavi yönünden etki,

Ankara Tıp Fakültesi Ortopedi Kürsüsünden Sayın Doç. Dr. Zeki Korkusuz LCPS'unda radyolojik bulguların tedavi öncesi ve tedavi sonrası değerlendirilmesi,

İzmir Çocuk Hastanesi Ortopedi Servisi Şefi Sayın Opr. Dr. Orhan Eroğlu LCPS'unda konservatif tedavi,

İstanbul Zeynep Kamil Hastanesi Ortopedi Servisinden Sayın Op. Dr. Mustafa Hüner LCPS' tedavisinde varizasyon ve derotasyon osteotomileri,

İstanbul Zeynep Kamil Hastanesi Ortopedi Servisi Şefi Sayın Doç. Dr. Kut Sarpyener LCPS'unda pelvik osteotominin yeri hakkında konuşacaklardır.

Konuşmacıların tartışmasından sonra dinleyiciler tarafından sorulacak suallere cevap vermeye çalışacağız ve dinleyicilerimizin kendi çalışma ve tecrübelerinin sonuçlarını ve katkılarını dinlemekten mutlu olacağız.

# LEGG-CALVÉ-PERTHES SENDROMU

Dr. Merih EROĞLU(*)

İlk defa 1919 da Amerikalı Legg[28], Fransız Calvé ve Alman Perthes ve Waldenström tarafından birbirinden habersiz olarak tarif edilen bu sendromun Legg tarafından «kalça ekleminin bilinmeyen yakalanması», Calvé tarafından «Pseudocoxalgie» adı verilen hastalığın, «Arthritis deformans juvenilis» ve «Malum coxae Juvenilis», «Osteochondrose juvenile» «Osteochondrose de la hanche», «L' osteochondrose primitive de la hanche» ve COXA PLANA gibi sinonimleri vardır[10].

Hastalığın bir çok yönlerden iyi aydınlanmamış olması yüzünden sayısız araştırıcılar tarafından inceleme konusu olmuştur ve bir kaynağa göre sendrom hakkında 2000'den fazla bir literatür vardır.

Hastalığın etyolojisi hakkında sayısız görüşler olmuş, fakat şimdiye kadar hiç biri, tek etyolojik faktör olarak üniversal bir kabul görmemiştir.

**SIKLIK:** MOLLOY ve MAC MAHON[33], genel populasyonun 3700/1 inde kızlarda ve 740/1 erkek çocuklarda ve sekse bakmaksızın 1200 çocuktan 1 inde hastalığı buldular. GİRDANY ve OSMAN[14] Legg-Calvé-Perthes Sendromunun (LCPS) sıklığını erkek çocuklarında 1/740, kız çocuklarında 1/3700 olarak buldular. Bu oran yazarlar tarafından genel olarak 4 erkek, 1 kız olarak bulundu, (OEST[34], RETTİG[38], FİSHER[12], CATTERAL[5], CAMERON ve IZATT[4] 4.3/1 oranını verdiler. TRACY[43] ve PASQUİE'[35], erkeklerin vakaların % 85 ini kapsadıklarını bildirdi. EDGREN[10] % 80.8 erkek ve % 19.2 kız oranını verdi. FİNDER ve EDWARDS eşit seks sıklığını buldular. GLEDHİLL[15] kalçanın geçici sinovitisi ile ilgisini incelerken, LCPS da bu oranı 4/1, fakat geçici sinovitte 2.6/1 olarak verdi. TAUSSİG ve HERİPRET[42] vakaların % 17 sinin kız olduğunu bildirdiler. VALDERRAMA[44], CARAVİAS, FERGUSON FOX ve GRİFFİN[16,17], diğerleri gibi erkeklerde daha yüksek sıklıkta görüldüğünü bildirdiler. WANSBROUGH ve arkadaşları[45], genel nüfustaki 20.000 de 1 oranına göre 130 LCPS lu çocuğun pedigrilerinden 124 ünde doğan kardeşlerin analizinden 1/25 oranını bulmuşlardır .

(*) Ege Üniversitesi Tıp Fakültesi Ortopedi ve Travmatoloji Kürsü Başkanı

**YAŞ :** En sıklıkla görülen yaş grubu, değişik istatistiklere göre az fark göstermektedir. EDGREN([10]), 265 vakalık serisinde 6-7 yaşı, sonra 4-5 yaş arasını, daha sonra ise 8-9 yaş arasını buldu. OEST'e([34]) göre erkeklerde 7 yaş, kızlarda 5 yaş olmak üzere (minimum 3, maksimum 14 yaş), ençok 6-8 yaşları arasında bulunur. GİRDANY([14]), en çok 4-8 yaş arasında, WEİNER([46]), 4-7 yaş CAMERON([4]) 4-6 yaş, TAUSSİG ve HERİPRET([42]) 5-7 yaş, KATZ([21]) en sık 5-6 yaş ve daha sonra 7-9 yaş arasında buldular. KATZ([22]) ortalama yaşı 4.8 buldu.

Literatürde bildirilen en genç vaka 19 aylık bir erkek çocuğu olup, hikâyeye göre semptomlar 5 ay önce başlamıştı([4]). Pusquié([35]) bunu 3-11 yaş arasında bildirdi. Üstünde ve altında istisnai vakalardır. 5-6 yaşı ise, Trueta gibi en fazla görülen yaş buldular. İkinci tepeyi ise 10 yaşında buldular ki normal büyüme periodlarına, bariz gecikme ile tekabül eder.

**SEMPTOMLARIN ORTALAMA BAŞLAMA YAŞI :** Kızlarda 5.4, erkeklerde 5.6 yaş olarak saptanmıştır, bu da önemli bir fark olmadığını gösterir. Bununla beraber GİRDANY([14]) ve WEİNER([46]), tanının kızlarda semptomların başlangıcından 6 ay, erkeklerde 5 ay sonra yapıldığını bildirmişlerdir. PETRİE ve BİTENC([36,37])'e göre semptomların başlangıç yaşı ortalama 7 dir (4-11 yaş olmak üzere).

**DOĞUM SIRASI :** CAMERON([4]) ailenin birinci ve ikinci en küçük çocuklarında olduğu kanısını ispat edememiştir.

**IRK :** (LCPS) una zencilerde son derece nadir rastlanmıştır. FİSHER([12]), 249 hastalık serisinde, 2 vakanın atipik olduğu, fakat sickle cell durumunun da negatif olduğunu bildirdi. BRODER([2]) NewYork da Harlemde vakaların % 6 sının, RYDER([39]) % 1 inin, DE CAMARGO([9]) % 1 inin, GOFF([17]) % 2 sinin zenci olduğunu bildirdiler.

**SAÇ RENGİ :** Saçı açık renkli çocuklarda daha fazla sıklıkla görüldüğü bildirilmiş ise de, CAMERON ve İZATT([4]) önemli bir fark tesbit etmemişlerdir.

**TARAF :** Genel olarak vakaların % 90 ı unilateral olarak bildirilmiştir. Buna göre % 10 u bilateraldir([14]), fakat GLEDHİLL([15]) % 10.2, MOSE % 8, EDGREN([10]) 276 vakadan 50 sinin bilateral olduğunu bildirmiştir ki % 18.1 oranını verir. Literatürde genel olarak bilateral vakaların % 15 in altında olduğu belirtilmektedir. (TRACY([43]) ye göre, vakaların % 15 i bilateraldir. Arasıra tek vakalar literatürde görülür([11]), Pasquié([35]) % 11.3 bilâteral vaka bildirir.

Unilateral vakalarda, sağ ve sol sıklığı, TRACY([43]), OEST([34]) ve FISHER([12]) e göre eşittir. GLEDHİLL([15]) e göre sağ 33/sol 55 olmak üzere vakaların 2/3 ü soldadır.

EDGREN'in([10]) vakalarının % 38 i sağ, % 44 ü sol ve % 18 i bilateraldir. TAUSSİG ve HERİPRET'e göre vakaların % 43.5 i sağ, % 46 sı sol ve % 9.4 ü bilateraldir. Bilateral olanlarda, hastalanmanın bazen bir kaç yıl ara ile olduğu

ve bilateral vakalarda, kondrodistrofi, enkondral disostoz veya benzer sistemik hastalıkların düşünülmesi gereğine dikkati çeker. GOFF([17]) un vakalarının % 13 ü bilateraldir .

WEİNER ve O'DELL([46]), 185 vaka kayıtlarından erkek/kız oranın 4/1 buldular. Erkeklerde sağ ve sol eşit oranda yakalanmıştı 66/66, bilateral vaka sayısı 15 di. Kızlarda ise sağ 19/ sol 16 vakada yakalanmıştı, bilateral yakalanma sayısı ise 3 idi. Bilateral vakaların sayısı totalin % 10 u bulunmuştur.

CAMERON ve IZATT([4]), 185 vakalık serilerinde erkeklerde 65 sağ, 73 sol, 12 bilateral ve total 150, kızlarda 15 sağ, 15 sol, 5 bilateral, total 35 olmak üzere erkek/kız oranını 4.3/1 verdiler.

KATZ([21]) bilaterallerde seks hakimiyeti ve yaş grubunu aynı buldu. 283 vakalık seride, 233 erkek (% 82), 50 kız (% 18), sağ 116 (% 41), sol 121 (% 43), bilateral 46 (% 16) yakalanma saptadı.

**BOY VE VÜCUT AĞIRLIĞI :** MALLOY ve MAC MAHON([30]), 74 ve 168 vakalık iki ayrı seride, çocukların kayıtlarını incelemişler ve doğumda vücut ağırlıklarını anlamlı olarak alçak olduğunu bulmuşlar ve vücut ağırlığı düşük olanlarda hastalık oranının 5 misli fazla olduğunu saptamışlardır. FISHER([22]) ise doğumda vücut ağırlığını 188 vakalık seride aynı bulmuştur.

LCPS'lu çocukların, aynı kronolojik yaştaki çocuklardan daha kısa boylu oldukları bilinmektedir. GOFF([16],[17]), bu sendrom hakkındaki kitabında, 152 çocuğun büyüme kartlarında, hastalığın başlangıcında ve gidişi süresinde iskelet olgunlaşmasının (maturation) geciktiğine ve büyüme hızının azaldığına işaret eder. Boyu ortalamadan kısa ve ağırlığı orta veya daha fazla buldu, bu özellikle kızlarda belirgindi.

CAMERON ve IZATT([4]), LCPS'lu vakalar ile kontrol gruplarının boy ve vücut ağırlıklarını araştırdılar. Erkeklerde, ortadan 2,5 sm. kızlarda ortadan 7.5 sm. daha kısa boy buldular, fakat bunun çok az anlamlı olduğunu kabul ettiler. Vücut ağırlığında keza pek az fark buldular.

CAMERON ve IZATT([4]), GOFF([17]), WEİNER ve O'DELL([46]); RYDER, LeBOUVİER ve KANE([39]), aktif LCPS'lu hastalarda, linear statürde belirgin bir gerilik olduğunu ortaya çıkardılar. Parental boy ışığında bu bulgular daha önemli oldu. Bu çocuklar genellikle kronolojik yaşlarına göre, orta veya ortanın üstünde vücut ağırlığı gösterdiler.

GİRDANY ve OSMAN([14]), 12 yıl süre ile 230 LCPS'lu çocuğu izlediler, 152 si kız olan 184 çocuğun el ve bilek röntgen flimlerinden iskelet matürasyonunu tayin ettiler. 161 çocuk hastalığın erken safhasında idi. İskelet matürasyonu hiç bir yaşta ortanın üstünde değildi, erkek çocukların çoğu belirgin gerilik gösterdiler; kızlarda ise gerilik önemli değildi. Boy her iki seks için normal dağılım gösterdi.; Yazarlar, kronik kalça ağrılı bütün çocuklarda iskelet matürasyonunun

radyografik olarak değerlendirilmesi gereğini ileri sürerler. İskelet matürasyonunda belirgin gerilik, uzun süre izlenmesi ve LCPS' undan kuşkulanılması için bir gerekçe olarak gösterilmektedir.

CAFFEY([3]), keza 30 hastadan 29 unda iskelet matürasyonunun geriliğine dikkat çekti.

CAMERON ve IZATT([4]), LCPS'lu çocuklarda, büyümenin geriliği ve vücut ağırlığının normal veya normalin üstünde olduğunu bildirdiler.

WEİNER ve O'DELL([46]), erkek çocukların boyunun, bu sendromda 41 percentile'in altına düştüğünü, % 37 sinin boyunun 16 percentile altına düştüğünü, kızların ise, % 64 ünün 4 percentile ve % 36 sının 16 percentile altına düştüğünü bildirdiler. 68 hastanın boyları ölçülerek herediter kısa boy elimine edilmeye çalışıldı ve linear bir data elde edildi. Anne baba spesifik boy standartları ve mid-parental statür kullandılar.

Sonuç olarak, aktif LCPS'lu çocuklarda belirgin linear statür geriliği olduğu meydana çıkmaktadır.

**KEMİK YAŞI :** FISHER([12]) 140 hastadan % 89 unda kemik yaşında gerilik, % 6 sında normal durum ve % 5 inde ise ileri durum buldu. TAUSSİG ve HERİPRET([42]) vakalarının % 73 ünde kemik yaşında gerilik buldular. PASQUİE([35]) bunu % 75 buldu. Boy ve iskelet gelişmesini etkileyen bir takım hormonal nedenlerin de hastalığın nedeni olabileceğini ileri sürdüler.

Bazı hastalıkların LCPS'u ile ilişkisi araştırılmıştır .

**KIZAMIK :** CAMERON'un([4]) vakalarının çoğunda hastalıktan önce kızamık hikâyesi ve kızamık ne kadar ağır geçmişse, hastalığın tipinin o kadar ağır olduğunun görüldüğü ileri sürülmüşse de, bu kuşku ile karşılanmış ve anlamlı istatistiki bir sayı elde edilememiştir.

**SARILIK :** Bir çok annenin doğumdan sonra çocukta sarılık hikâyesi nedeni ile 142 ailede 832 kişiden 700 ü incelenmiş, ancak LCPS' lu çocuklarda Rh (-) in % 23.3 fazla görülmesine rağmen, istatistiki anlamlı ilgi bulunmamıştır.

**SIGARA :** MAC MAHON, ALBELT ve SALBER([30]) çocukların doğum ağırlığı ile annelerin gebelik süresince sigara içme itiyadı arasında bir bağlantı olduğu kanısına varmışlardır. MOLLAY ve MAC HAMON 74 seride sigara içen annelerin daha yüksek nisbette olduğunu tesbit ettiler.

KATZ(([23]) proteine bağlı iod tayini ile tiroid aktivitesinin değerlenmirmeğe çalıştı, fakat önemli bir korrelasyon bulamadı.

**KALÇA EKLEMİNİN GEÇİCİ SİNOVİTİ :** LCPS'lu çocuklarda, hikâyenin başlangıcı veya semptomların başlangıcı kalçanın geçici sinovitini telkin ettiğinden, bir çokları tarafından etyolojik faktör olarak bildirilmiştir. Fakat, her iki hastalığın ilgisinin, değişik yazarlar tarafından farklı olarak bildirilmesi kesin bir kanı verememiştir.

FERGUSON([11]) Daha önceden kalçada her hangi bir şikâyet olmaksızın, kalçada femur başı epifizinin aseptik nekrozunun başlayabileceğini söylemiştir.

GLEDHİLD ve MC INTYRE([15]) başlangıçta geçici sinovit tanımlanan 117 kalçadan 6 sında LCPS'u olduğunu, fakat yalnızca 2 sinin her yönden sinovit olduğunu ve diğerlerinin yanlış tanımlandığını ve buna göre de oranın % 1.5 olduğunu bildirdiler. SPOCK'ın verdiği orana bu sayının uyduğunu anladılar. Buna rağmen geniş bir inceleme ve araştırma yapan bu araştırıcılar iki hastalığı kıyaşlamış, mevsime göre kalçanın geçici sinovitinin Ağustos ayında hafif artma ile diğer aylarda eşit sayıda olduğunu, fakat mevsimlerle dalgalanma gösterdiğini, üst solunum yolu infeksiyonları ve travma ile % 20 şer oranında ilgili bulunduğunu, geçici sivonitte semptomların 3 gün - 1 - 2 ay sürdüğünü, LCPS' unda ise 1 gün - 1.5 ay-çoğu 1-2 ay görüldüğünü ve prodromal olayların bulunmadığını, geçici sinovitte ağrının % 65 LCPS'unda % 74, geçici sinovitte topallamının % 32, LCPS'unda ise % 16 oranında olduğunu gösterebildiler.

Her iki hastalık arasında laboratuvar bulguları farkına gelince, kalçanın geçici sinoviti olan hastalarda sedimantasyon hızı 1 saatte 3-49 mm. (ortalama 19 mm).

Temperatur, hastalığın 41 inde normal, 63 ünda subfebril, veya 9 unda 100° F' ın üstünde bulunmuştur.

Lökositler, 114 hastanın 82 sinde normal sayıda, 31 inde hafifçe artmış bulunmuştur.

Aspirasyonla, kalça ekleminden alınan saman sarısı renginde mayiden kültürde bir şey ürememiş, daha sonra LCPS' u olduğu anlaşılan vakalarda da böylece bir şey üremediği anlaşılmıştır.

Kalçanın geçici sinoviti ve LCPS' u başlangıçta ayırd edilemezler. Literatürde geçici kalça eklemini sinovitinin LCPS' undan önce görüldüğü sık olarak tartışılmıştır. (FERGUSON([11]), JACOBS, NEUHAUSER ve WİTTENBORG, SPOCK([15])). KATZ([22]) a göre geçici sinovitten sonra 6 ay geçmedikçe LCP hastalığı tamamen reddedilemez. Minimal LCP sendromunun klâsik LCP ve geçici sinovit arasında bir köprü olduğunu ileri sürerler.

SPOCK([15]), 47 geçici sinovit vakasının % 6 sının LCPS' u ve 342 vakalık başka bir seride ise % 1.5 oranında olduğunu ileri sürdü. FOX ve GRİFFİN([17]), 23 vakalık seriden 2 sinde LCPS'unu bulduklarını bildirdiler. JACOBS'a göre, kalçanın geçici sinovitinin klinik özellikleri ve yaş sıklığı, LCPS'unundakilerle paraleldir. ADAMS - FAİRBANK, McMURRAY, VALDERRAMA([44]) ya göre, geçici sinovit minimal komplikasyonla veya komplikasyonsuz çabucak geçer. Buna karşılık, DANİELSSON ve HERNBORG, RATCLİFF'in belirttikleri gibi, LCPS' u değişik ağırlıkta bir çok problemlerle ilerler(15). GLEDHİLL ve McINTYRE([15]), geçici sinovit tanısı konan 111 kalçası yakalanmış 108 hastalık bir

grupta ve ayrıca 108 kalçası yakalanmış 98 LCPS gösteren hasta grubunu inçelemişlerdir. Geçici sinovitli hastaların 3 ü 2 defa, 2 si 3 defa, aynı tarafta kalçanın yakalandığı izlenmiştir. Bir hasta her iki kalçanın ikişer defa olmak üzere çanın kalandığı izlenmiştir. Bir hasta, bir iki kalçasının ikişer defa olmak üzere yakalanması yüzünden 4 defa yatırılmıştır. Yaş sıklığı geçici sinovitte 3-8 yaş arasında en sık, 1-3 yaş arasında az, fakat önemli sıklıkta 9-12 yaş arasında daha az ve ortalama 6 yaş olarak saptanmıştır.

LCPS' unda ise ortalama yaş 4-6 yaş arasında en sık, 3-7 yaş arasında daha az, fakat önemli seviyede saptanmıştır.

Geçici sinovitte sağ ve solun yakalanma sıklığı eşit bulunmuştur, bilateral vakalar ise % 2.7 dir, fakat farklı zamanda yakalanma göstermektedir. LCPS'-unda yakalanma derecesi farklı ve şikâyet tek taraflı da olsa, yakalanmanın aynı zamanda başlamış olduğu ileri sürülmüştür. Keza her iki hastalığın radyografik bulgularında farklar bulunur.

Bu araştırmaları ve incelemelerin sonunda, iki hastalık arasındaki ilginin etyolojik neden yönünden kesin başlantısı olduğu kanısına varılamamıştır.

**Solunum Yolu İnfeksiyonları :** SPOCK, vakaların % 70 inde bulduğunu ileri sürdü. Vakaların bir kısmında bulunması olağandır.

**TRAVMA :** Travma bir çok yazarlar tarafından, hastalığın nedeni olarak bildirilmiştir. LEGG([28])( BRODER([2]) diğer fatörler yanında, vakaların % 20 sinde, RYDER([39]), KATZ([25]) vakalarının % 25 inde, SPOCK(17) % 30 unda, FISHER % 16 sında, PASQUIE % 7-8 inde travma hikayesi elde ettiler. KEMPS([27]) travma ve aberan kan dolaşımı üzerinde durdu.

**FEMUR BOYNU ANTEVERSİYONU :** 1962 de PASQUIE([35]), aşırı femur antetorsiyonunun Perthes hastalığına neden olduğu patogenez hipotezini ortaya attı. CRAIG([7]) aynı kanıyı savundu. DUNLAP ve arkadaşları([9]) vakaların % 60 ında ortalama 27.6° anteversiyon, normal çocuklarda 18.8° anterversiyon buldular. Aradaki fark az ise de kesin surette vardır. Boyun ve diafizin öne dönmesinden, anormal dolaşım. bozukluklarının epifizde aseptik nekroza neden olabileceğini ileri sürdüler. Katz([24]), 49 hastada DUNLAP ve arkadaşlarının metodlarını uygulayarak anteversiyon incelemesi yaptılar ve aradaki farkı 10°-11° buldular. Hastalık süresi arttıkça anteversiyon derecesinde hafif ilerleyici artma gördüler ve vakaların % 20 sinde 10° veya daha fazla artmanın hastalığın sonucu olduğu kanısına vardılar. AXER ve arkadaşları([1]), 63 hastada anteversiyon incelemesi sonucu, çocukluk ve adolesanda anteversiyonun azalma eğiliminin gecikmesi veya geçici olarak durmasının, LCPS'usun etyolojisi değil, aksine iskemik hasar sonucu proksimal epifizeo-metafizeal bölgede enkondral ossifikasyon proçesinin bozulmasından ileri geldiğini öne sürdüler. MacEWEN([29]), 717 normal çocuk ve 133 coxa planalı çocuk kalçasında yaptığı incelemelerde aynı sonuca vardı.

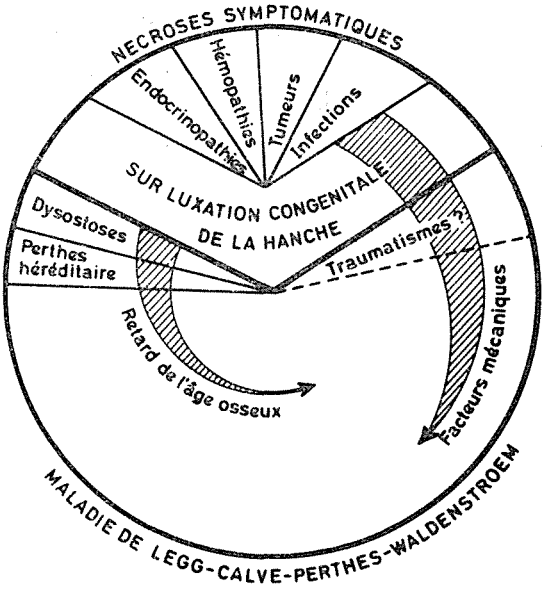


**HEREDİTE :** Sendromun herediter predispozisyonunun bazı vakalarda işe karışabileceği bildirilmiştir. HOWORTH([20]), ara sıra, ailenin birden fazla üyesinin yakalandığına rastlamıştır. FİSHER([12]), ailevi hikayeyi % 7 olarak bildirmiştir. MOLLOY([32,33]) un genel populasyondaki 1/1200 oranından daha yüksektir. STEPHENS ve KERBY([41]), total 86 aile üyesi olan 5 kuşakta, 28 coxa planalı bir pedigri bildirmişlerdir. Bu yazarlar, hastalığın incelenmesinde, bu kadar belirgin herediter bulgu olup da, diğer vakalarda olmamasında bir çok neden ileri sürmüşlerdir. İncelemelere göre hastalık birden fazla genetik şekilde oluşabilir. Örneğin, resessiv ve dominant polidaktili şekillerinde, resessiv şekilde, abnormalite kendini nadiren gösterir. Bir çok kere sonradan kazanılmış bir hastalık gibi ortaya çıkabilir. WANSBROUGH ve arkadaşları([45]), 129 vakalık coxa plana serisinde, 12 vakanın ailevi sıklığına değinerek, bunu genel populasyona oranla, 1/20.000 sıklığı ile kıyaslanırsa, çok anlamlı olduğunu kabul ettiler. Serilerinde bir monozigot ikiz vardı, vakalarının pedigrisini inceleyerek, abnormalitenin azalmış penetrans ve değişebilen ekspressiyon ile «seks etkili otosomol dominant» olduğu sonucuna vardılar. STEPHENS ve KERBY([41]), erkek ve kız oranını yaklaşık olarak eşit buldular. TRACY([43]), 5 yaşında monozigoti ikiz kızlardan birinde sol, diğerinde sağ ve 4 yaşında bir erkek kardeşte solda LCPS olan bir aile bildirdi. TRACY([43]), coxa plananın herediter bir mekanizma ile açıklanabileceğini, aile hikayesinin olmamasının bir genotip patternden daha fazlasının kendini coxa plana fenotipi şeklinde ifade edebileceğine işaret olduğunu ileri sürmüştür. Epifizin iskemisi bir çok kere, her hangi genetik bir predispozisyon olmaksızın,

bir patolojik olayın ifadesi gibi ortaya çıkabilir. CAMERON ve IZATT([4]), 185 vakalık bir seride, 136 ailede hastalıklı çocukların sağlam kardeşlerinin seks oranını da hesapladılar ve yakalanan çocukların erkeklerde % 38.8, kızlarda % 9.3 ve total % 25.6 olduğunu buldular. Bu hastalığın bu ailelerde seksle etkili olduğunu düşündüler. Bulguların herediter, seksle etkili, otosomal, dominant genle, fakat azalmış penetrans ve değişik ekspressiyonlu olduğu kanısındadırlar. SODERBERG, enzigotik ikizlerde coxa plananın simultan oluşumunu bildirdi. LİNDEMANN, bir enzigot, bir dizigot ikiz bildirdi. CAVANAUGH, SHELTON ve SUTHERLAND([6]), bir ailenin bir çok üyesinde hastalığı buldular ve hipotiroididen ileri geldiğini düşündüler. HAGEN([19]), 2 erkek kardeşte bilateral coxa plana bildirdi. McCOMAS([31]), bir ailede, baba ve kız kardeşin bilateral yakalandığını, bir erkek kardeşle, bir oğlunun unilateral yakalandığı 4 aile bildirdi. RESNİCK, idantik ikizlerde ve annelerde coxa plana ve dysplasia epiphysealis punctata kombinasyonu bildirdi. GİANNESTRAS([13]), idantik iki erkek ikizle daha küçük kız kardeşte yakalanma bildirdi. 9 yaşında ikizlerin birinde sağ, diğerinde sol ve 5 yaşındaki küçük kız kardeşte ise sağ kalçanın yakalandığını bildirdi. FİSHER([12]), 249 LCPS lu çocuğun genetik araştırmasında, 188 vakayı araştırma için uygun bularak 14 hastada aile hikayesi buldu (% 7). Bir ailede ise bütün üyeleri hastalıklı buldu. LCPS lu hastaların 4 ünde doğuşta kalça çıkığı, 3 ünde meningosel, 16 sında skolyoz ve 14 ünde pes ekino varus buldu. Atipik LCPS lu hastalarda ikinci bir hastalık durumu görmedi. 3 ikiz çiftten 2 sinde, ikizlerin yanlız birinde unilateral yakalanma vardı, kalan ikizlerden biri ölü doğmuştu ve hayatta olanda Klinefelter sendromu vardı. TAUSSİG ve HERİPRET([42])'in 275 vakalık dizisinde % 2.2 ailenin bir diğer üyesi yaklanmıştı, 5 kere kız veya erkek kardeş, 1 kere baba kız idiler. Bu yazarlara göre, femur boynu angulasyonunun artması, travma veya ailevi faktörlerin hiç biri hastalığın etyolojisini ortaya çıkarıcı veya favorize edici faktörler değildirler. PASQUİE([35]), % 6-8 sıklık gösteren ailevi vakaların çoğunun bilateral olduğunu, dominant, % 60 penetraslı konsanguin evllik sonucu olduğunu ve diğerlerinin % 30 olduğunu bildirdiler. İzole olup da, diğer distrofik işaretleri gösteren (Scheuermunn hastalığı gibi) ler, genu valgum, osteokondritis dissekans veya osteokondritin diğer lokalizasyonları bildirilmiştir. MOSE([17]) vakaların % 3.1 inde, EGREN([10]) % 5.8 inde, GOSSLİNG ve McArtur([17]) takip ettikleri 290 vakanın 5 inde osteokondritis dissekansı rezidüel bir segmentasyon- sekel olarak izlediler.

**OSTEOKONDRİTİN DİĞER LOKALİYASYONLARI İLE BERABERLİK :** TAUSSİG ve HERİPRET([42]), 78 hastada yapılan bütün iskelet radyografilerine göre vakaların dörtte üçünde başka lokalizasyon bulmadılar. Dörtte biri teşkil eden 22 vakanın 12 sinde ayakta skafoidit, çok kere bilateral, 2 sinde metatarslar, 3 ünde iskiopübik kolun osteokondriti, 1 olekranon osteokondriti buldular. PASQUİE([35]), 122 vakanın kayıtlarında 38 başka lokalizsayonu ayakta skafoidit, iskio-pübik kol ve kalkaneusta buldu. KATZ([26]), LCPS ile beraber sey-

reden, femur boynu osteokartilajinöz ekzostozunun küçülmesi ve LCPS unun şifasını bildirerek, etyolojiyi tartışma ve büyüme kıkırdağı plağı ve perikondral halka birleşimindeki remodelaj proçesi bozukluğunu zikretmiştir .

Sendromun distrofik bir sendromla beraber olabileceği belirtilmiştir. PASQUIE([35]) 'nin 7 kardeşten 3 ünün yakalandığı, bilateral Perthes hastalıklı ve doğuştan skolyoz, dizde subluksasyon ve tapéto-retinienne gösteren hastaları gibi.

Legg-Calvé--Perthes sendromu tarif edildiğinden beri, yukarda sayılanlardan başka çeşitli etyolojilere bağlanmıştır. Hafif infeksiyöz artrit, toksemi, endokrin disfonksiyon (hipotiroidi (KATZ)([25])), sinovit sonucu avasküler nekroz, yavaş emboli, epifize dolaşımı kesen yaralanma ve konstitüsyonel faktör (PHEMİSTER([16])), epifizin yorgunluk kırığı, Lig. teresten başın beslenememesi (TRUETA ve arkadaşları), lokal vasküler bozukluk, ağır büyüme, genetik olarak şartlanmış bir kimsede etki yapan çeşitli provokatif ajanların eklenmesi (GOFF([16],[17])), zorlu pozisyon altında femur başı kıkırdağının devamlı kompressionu (SALTER(16)), coxa planaya yakalanmış yaş grubunda femur başı epifizinin kanlanmasının yanlızca birkaç lateral epifiz damarından olması, 3-4 yaşından 8-9 yaşına kadar olan periodda, lig. teres arteri ve metafizer arterlerin epifizin beslenmesine katkıda bulunmaması (TRUETA(16)), gibi düşünceler ileri sürülmüştür. MAU'nun şeması(42), Legg-Calvé-Perthes sendromunda çeşitli etyolojileri toplu olarak göstermektedir.

Bu sendromun etyoloji ve patogenezini aydınlatmak için, bir çok deneysel araştırmalar da yapılmıştır, çeşitli faktörler etken olarak bildirilmiştir.

**KLİNİK SEMPTOM VE BULGULAR :** aile çocuğun hasta bacağını koruduğunu farkeder, bu durum zaman zaman kaybolur, bu yüzden gözden kaçar ve küçümsenir. Neden olarak, oyundan veya herhangi bir yorgunluktan, hafif yüklenme artması gösterilir. Ancak bir zaman sonra uyluk veya dizde ağrı, intermittan topallama, hekime baş vurma nedeni olur. Akut dönemde kalça ekleminde hareket sınırlılığı, muayenede özellikle kalça fleksiyon durumunda iken abduksiyon sınırlılığı bulunur. Bu, eklem içindeki mayi ve kıkırdak şişmesi ile kapsülün irritasyonu sonucudur. Geçici sinovit ve kalça eklemi tüberkülozundan özellikle ayırd edilmelidir. Klinik belirtilerin süresi ve radyolojik değişikliklerin genişliği arasında çok kere göze çarpan uygunsuzluk vardır. Hastalık çok kere ağır coxa magna ile sonuçlanır. Bu da eklem kıkırdağının harabiyeti ile, hayatın 3. veya 4. on yıllarında sakat bırakıcı osteoartrite, koksartroza götürür. Hastalığın tedavi sonuçları önceden değerlendirilemez ise de, bir çok ortopedik cerrahlar, başarılı bir tedavi için erken tanının önemli bir gerekçe olduğunda kanı birliğindedirler.

MOUCHET «Perthes hastalığında klinik hiç bir şeydir, radyoloji her şeydir» demiştir.

**Literatür**


1 — AXER, A., HELPERİN, N. and ITZCHAK, Y. : Anteversion of the femur in Legg-Calvé-Perthes Syndrome, Israel Jonurnal of Medical Sciences. Vol. 8, No.: 10, 1733-1737, 1972.

2 — BRODER, H.M. : The late results in Legg-Perthes Disease and Factors influencing them : A study of 102 cases. Bull. Hosp. Joint Dise. 14 : 194, 1953.

3 — CAFFEY, J. : The early roentgenographic changes in essential coxa plana. Their Significans in Patogenesis. Amer. J. Roentgen. 103 : 620, 1968.

4 — CAMERON, J.M. and IZATT. M.M. : Legg-Calvé-Perthes Disease. Scottish Med. J. 5 : 148-154, 1960.

5 — CATTERAL, A.: The natural History of Perthes Disease. Journ. Bone and Joint Surg. 53-B : 37-53, Feb. 1971.

6 — CAVANOUGH, L.A., SHELTON, E.K., SUTHERLAND, R. : Metebolic studies in osteochondritis of the capital femoral epiphysis. J. Bone and Joint Surg. 18 : 957-968, Oct, 1936.

7 — CRAİG, W.A. : KRAMER, W.G. and WATANABE, R. : Etiology and treatmant of Legg-Calvé-Perthes Syndrome. 45-A : 1325-1326, J. Bone and Joint Surg. Sept, 1963.

8 — CRAİG, W.A., KRAMER, W.G. and WATANABE, R. : The role of anteversion and trauma in Legg-Calvé-Perthes Syndrome. In Proceedings of the American Academy of Orthopaedic Surgeons. 46-A : 1370-1971, 1964.

9 — DUNLAP, K., SHADS, A.R.Jr., HOLLESTER, L.C.J. and STREİT, H.A. : A new method for determinaton of torsion of the femur J. Bone and Joint Surg. 35-A : 289-311, 1953.

10 — EDGREN, W. : Coxa plana. A clinical and radiological Investigation with particular reference to the importance of the Metaphyseal changes for the final shape of the proximal part of the femur. Acta Orthop. Scandinavica. Supplementum. 84, 1965.

11 — FERGUSON, A.B. and HOWORTH, M.B. : Coxa plana and related conditions at the hip. J. Bone and Joint Surg. 16 : 781-803, Oct. 1934.

12 — FİSHER, R.L. : An epidemiological study of Legg-Calvé-Perthes Disease. J. Bone and Joind Surg. 54-A : 769-778, 1972.

13 — GİANNESTRAS, N. : Legg-Perthes Disease in twins. J. Bone and Joint Surg. 36-A : No.: 1, 149-152, 1954.

14 — GIRDARY, B.R. and OSMAN, M.Z. : Longitudinal growth and skeletal maturation in Perthes Disease. Radiol. Clin. North America. 6 : 254-251, 1968.

15 — GLEDHILL, R.B. and Mc INTYRE, J.M. : Transient synovitis and Legg-Calvé-Perthes Disease. A. comparative study. Canadian Med. Assos. J. 100 : 311-320, 1969.

16 — GOFF, C.W. : Legg-Calvé-Perthes Syndrome and related osteochondroses of Youth. Springfield, Illinois, Charles C. Thomas. 1954.

17 — GOFF, C.W. : The osteochondroses, with emphasis on the Legg-Calvé-Perthes Syndrome. Amer. Academy. Orthop. Surgeons. Lec. 13 : 24, 1956.

18 — GOSSLING, H.R. and McARTHUR, R.A. : Osteochondritis dissecans of the hip as a sequela to Legg-Calvé-Perthes Disease. Excerpta Medica Foundation. I.C.L. 192, 1969.

19 — HAGEN, W.H. : Coxa plana : Report of two bilateral cases in brothers. J. Bone and Joint. 21 : 1028-1030, Oct. 1939.

20 — HOWORTH, M.B. : A text book of Orthopaedics, Philadelphia, W.B. Saunders Co. 1952.

21 — KATZ, J.F. : Conservative Treatment of Legg-Calvé-Perthes Disease. J. Bone and Joint Surg. 49-A : 1043-1051, 1967.

22 — KATZ, J.F. : Minimal Legg-Calvé-Perthes Disease, J Mount Sinai Hosp. 35 : 408-416, 1968.

23 — KATZ, J.F. : Metaphyseal cysts in Coxa Plana. A hypothetical explanation for their evolution. SICOT. 1972.

24 — KATZ, J.F. : Femoral Torsion in Legg-Calvé-Perthes Disease. J Bone and Joint Surg. 50-A : 473-475, 1968.

25 — KATZ, J.F. : Protein-Bound iodine in Legg-Calvé-Perthes Disease. J. Bone and Joint Surg. 37-A : 842, 1955.

26 — KATZ, J.F. : Osteochondroma of the neck of the femur in Legg-Calvé-Perthes Disease. Report of two cases. Clin. Orthop No.: 68, 1970.

27 — KEMPS, H.S.B. and BOLDERO, J.L. : Avuscular necrosis of the femoral head in dogs. J. Bone and Joint Surg. 50-B : 681, 1968.

28 — LEGG, A.W. : An obscure affection of the hip joint. Boston Med. Surg. J. 162 : 202-204, 1910.

29 — MAC EWEN, G.D. : Anteversion in coxa plana-SICOT 1972.

30 — Mac MAHON, B., ALBERT, M. and SALBER, E.J. : Infant weight and Parental smoking habits. Am. J. Epidemiology. 82 : 247-261, 1965.

31 — Mc COMAS, E. : Perthes's Disease and its occurence as a family condition. Med. J. of Australia. 2 : 584-585, 1946.

32 — MOLLOY, M.K. and Mac MAHON, B. : Birth Weight and Legg-Perthes Disease. J. Bone and Joint Surg. 49-A : No.: 3, 498-509, 1967.

33 — MOLLOY, M.K. and Mac MAHON, B. : İncidence of Legg-Perthes Disease (osteochondritis deformans) New England J. Med. 275 : 988-990, 1966.

34 — OEST, O. : Morbus Perthes. Ayrı baskı.

35 — PASQUİÉ, M. : L'ostéochondrite primitive de la hanche. Rev. Chir. Orthop. Tome 56 : No.: 7, Oct-Nov. Symposium 588-593, 1970.

36 — PETRİE, J. GORDON and BİTENC, IGOR : The Abduction weight-bearing treatment in Legg-Perthes Disease J. Bone and Joint Surg. 49-A : 1483, 1967.

37 — PETRİE, J.G. and BİTENC, I. : The Abduction weight-bearing treatment in Legg-Perthes Diease J. Bone and Joint Surg. 53-B : 54-62, 1971.

38 — RETTİG, H. : Coxa plana, Symposium. 12 th. SİCOT Congress. İsrael, 1972.

39 — RYDER, C.T., LE BOUVİER, J.D. and KANE, R. : Coxa Plana. Pediatrics 19 : 979, 1957.

40 — SELLER, P. : Bilateral Perthes Disease of the hip in seven year old. Nurse Times. 63 : 1353-1355, Oct. 1969.

41 — STEPHENS, F.E. and KERBY, J.P. : Hereditary Legg-Calvé-Perthes Disease. J. Heredity. 37 : 153-160, May, 1964.

42 — TAUSSİG, G. et HÉRİPRET, G. : Maladie de Legg-Perthes-Calvé. A propos de 275 cas. İmportance des facteurs mécaniques, intérêt du taitement chirurgical. Revue. Chir. Orthop. Juin. Tome 55, No.: 4, 305-330, 1969.

43 — TRACY, H.W. : Coxa plana in siblings. North Caroline Med. J. 24 : 76, 1963.

44 — VALDERRAMA, FERNANDEZ, de J.B. : The «observation Hip» syndrome and its late sequelae. J. Bone and Joint Surg. 45-B : 462-470, August, 1963.

45 — WANSBROUGH, R.M., CURRİE, A.W., WALKER, N.F. and RUCKERBAUER, G. : Coxa Plana : Its genetic aspects and results of treatment with the long Taylor Walking Caliper. J. Bone and Joint Surg. 41-A ; 136-146, 1959.

46 — WEİNER, D.S. and O'DELL, H.W. : Legg-Calvé-Perthes Disease. Observations on Skeletal maturation. Clin. Orthop. No.: 68, 44-49, 1970.

# P.C.L. HASTALIĞINDA RADYOLOJİK DEĞİŞİKLİKLER

Dr. Zeki KORKUSUZ(*)

Hastalık hemen hemen hemfikir olarak üç devrede incelenir : 1) İnitial devre, 2) Fragmentasyon devri, 3) Reparasyon devri.

İnitial devreye ait radyolojik belirtiler slaytta gösterilmiştir (Slayt 1). Bu belirtiler çeşitli müelliflerin belirlediği ve savunduğu belirtilerdir. Hepsi üzerinde fikir birliği yoktur ve tartışmaları müteaddit defalar yapılmıştır. Kanımıza göre bunlardan : Epifiz hattının dalgalı hal alması ve genişlemesi, lateral ve medial distansın artması, çekirdekte sklerozun başlaması belirtileri en önemlileridir.

Fragmentasyon ve reparasyon safhalarındaki radyolojik belirtileri birbirinden kesinlikle ayıramayız. Bunlar daha ziyade belirtilerin birbirine geçişi şeklinde tekâmül eder. Bu tekâmülü slaytlarla sırasına göre şöyle özetleyebiliriz (Slayt 2,3). Neticede hepimizin sık rastladığı basık, yumurta gibi bir caput femoris, künt-kalın collum femoris ve genişlemiş mafsal aralıklı, laterale doğru büyümüş caput'u örten acetabulum tavanı manzarası çıkar.

Radyolojik hadisenin derecesini ölçmek üzere çeşitli ölçümler tavsiye edilmiştir. 1936 da Eyre-Brook epifiz indeksini vermiştir. Burada epifiz çekirdeğinin yükseklik ve genişlik oranına bakılır. 1942 de Sjövall sağlam ve hasta kalça indekslerini mukayese etmiştir. Ölçümlerin tekâmül etirilmiş şekli ise 1952 de Herndorn-Heymann tarafından yazılmıştır. Bu müellifler epifiz quotienti, acetabulum ve radius quotientlerini tarif etmişlerdir (Slayt 4,5). Bu indeksler ölçülerek hastalığın ilerlemesinin caput şeklini, mafsal sathını, caput yarıçapını nasıl etkilediği anlaşılır. Kendi poliklinik vakalarındaki ölçümlerimiz ayrı tebliğ olarak anlatılacaktır. Daha komplike bir ölçüm metodu ise Jonsäter tarafından verilmiştir. Müellif arthrografiden sonra ölçümler yapmaktadır.

Son olarak radyolojik tefriki teşhiste hangi hastalıklar düşünülmeli, bunları sıralayacağım (Slayt 6).

---

(*) A.Ü. Tıp Fak. Ortopedi ve Travmatoloji Kürsüsü Doçenti

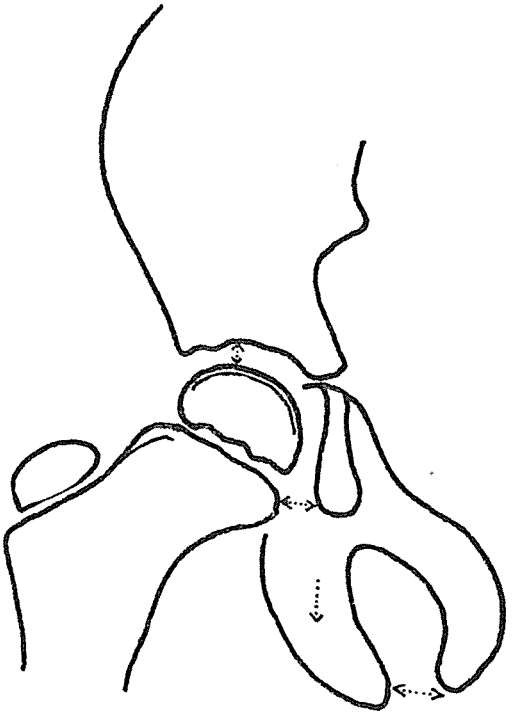

1. Lateralizasyon (Waldenström)
2. Collum lateralinde rarefaktion (Drehman)
3. Collum lateralinde yuvarlaklaşma (Gage)
4. Kapsülün görülmesi (Ferguson- Howarth)
5. Çekirdekte çizgi halinde kıkırdak görülmesi (Freud)
6. Lateral epifiz hattının rarefaksiyonu ve kapanması (Freud)
7. Paraepifizer poroz bandı (Waldenström)
8. Medial metafizde porotik bölge (Gill)
9. Acetabulum tavanında düzensizlik (Fromme)
10. Epifiz çekirdeğinin çökmesi daralması (Bergmann)
11. Boynun genişlemesi (Févre- Lagrange)
12. Gözyaşı damlası belirtisi (Halkier)
13. Epifiz plağının dalgalı hal alması ve kalınlaşması (Howarth)
14. İschio-pubik ossifikasyonun gecikmesi (Delitala)
15. Ramus ossis pubis'in dikleşmesi (Kaufmann)
16. Epifiz çekirdeğinde skleroz başlangıcı (Otte)
17. Metaf.izde kistler (Müller)
18. Mafsal aralığının artması (Ravelli)

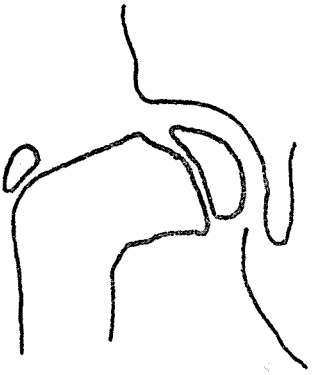

1. Epifiz çekirdeğinde basıklaşma
2. Lateralde paraepifizer defekt
3. Epifiz çekirdeğinde poroz

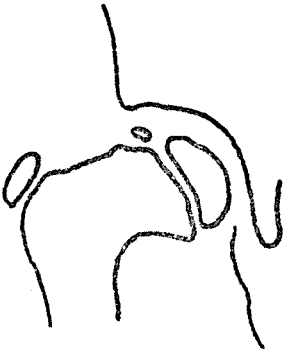

1. Fragmentasyon ekseri lateralde başlar
2. Fragment sklerotiktir
3. Mafsal aralığı tümü ile genişler

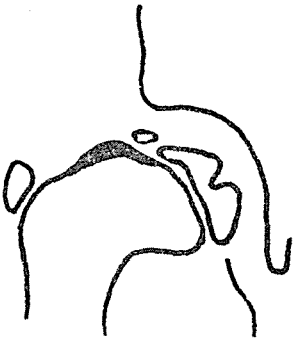

1. Medial de fragment görülmeye başlar
2. Lateral fragment büyür
3. Metafiz lateralinde cortikalis kalınlaşır ve defekt yuvarlaklaşır.

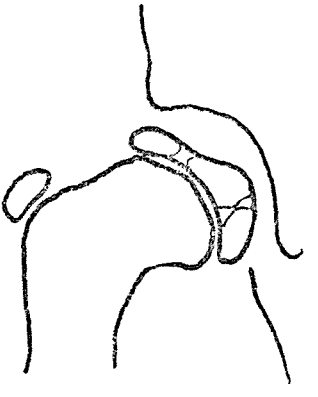

1. Fragmentler arasında porotik bölgeler vardır
2. Collum iyice künt ve kalın hal alır

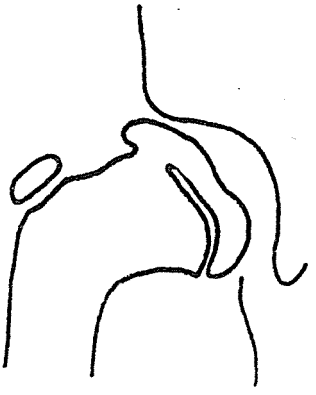

1. Fragmentler birbiri ile tamamen birleşir
2. Çekirdek laterale kayar
3. Lateralde epifiz-metafiz füzyonu başlar

Epi.fiz tamamen basık ve laterale kaymıştır
2. Acetabulum tavanı bunu örtmek için genişlemiştir
3. Orta fragmentte de füzyon başlamıştır
4. Skleroz kaybolmuştur, acetabulum ve collumda kistler

Perthesli Kalça

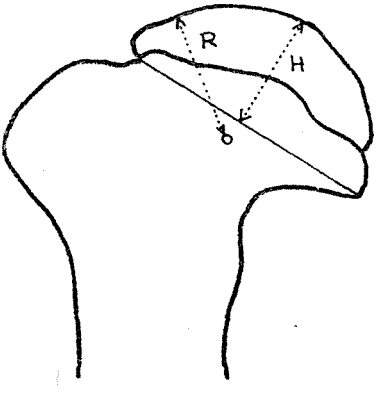


Normal Kalça

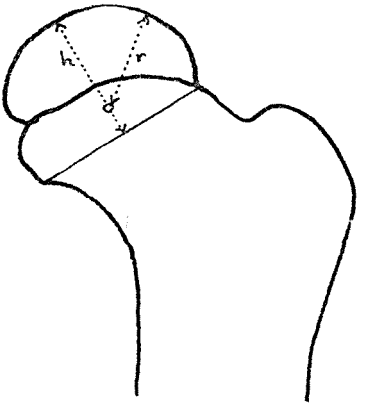


Epifiz indeksi $\frac{A}{B}$

Epifiz indeksi $\frac{a}{b}$

Epifiz quotienti

$$\frac{A.b}{B.a}$$

(Normalde :
Meyer'e göre 90-100
Mose'ye göre 65- 85

Perthesli Kalça

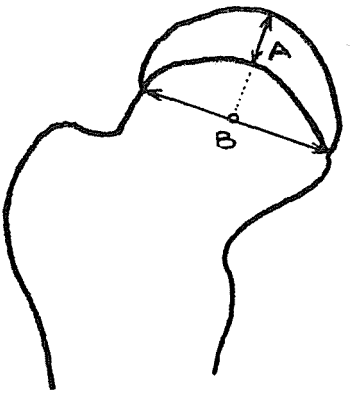


Normal Kalça

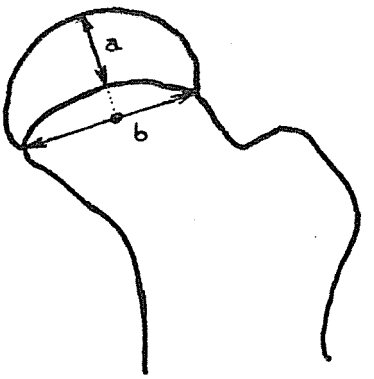


Mafsal satıh indeksi $\frac{H}{2.R}$

Mafsal satıh indeksi $\frac{h}{2.r}$

Mafsal satıh quotienti $\frac{H.r}{R.h}$ (Normalde 85-100)

Parıçap quotienti $\frac{R}{r}$ (Normalde 100-115)

P.C.L. Radyolojik ayırıcı tanısında düşünülecek hastalıklar :

1. Metabolik bozukluklar
2. Kan hastalıkları
3. Caisson hastalığı
4. Hormonal hastalıklar
5. Enchondral dysostozlar
6. Radyoaktif şualanmalar
7. Steroid arthropatileri
8. Nöropatik arthropatiler
9. İltihabi hastalıklar
10. Epifiz tümörlei
11. Erişkinin idiopatik caput nekrozu

# LEGG-CALVÉ-PERTHES HASTALIĞINDA PATOGENEZ VE PATOGEZDE SAPTANAN OLAYLARA TEDAVİ YÖNÜNDEN ETKİ

Dr. M. Alp GÖKSAN(*)

PERTHES hastalığındaki patolojik değişiklikleri tanıyabilmek için, femur üst bölümü biolojisine dair bildiklerimize bir göz atmak uygun olur. Fizyolojik yönden, özellikle gelişim esnasında, femur üst ucunu, diafizin belli bir eğrilik gösteren bir parçası, bir devamı olarak görmek hatalıdır. Femur üst bölümünü yapan epifiz, **synchondrosis epiphysea** (RUBIN'e göre fizis veya fiz) ve metafiz ile diafiz, bir çok yönlerden, birbirine nazaran farklı bölgelerdi [2,6,7,10,14,15,17,18].

Gelişme yaşlarında femur üst epifizinin kan dolaşımı ve özelliklerine dair bilgilerimizi, TRUETA ve arkadaşlarının çalışmalarına borçluyuz [20,21,22,23].

4 aylık bir çocukta, **Ligamentum capitis femoris'**den gelen primer damarlar gerilemeye başlar. 4 yaşına kadar epifiz, lateral epifiz damarları **(Rr. nutritii capitis proximales)** ve metafizer damar komunikasyonlarından kanlanır. Fizis'in gelişmesi ile metafizer damar komunikasyon sistemi geriler ve bu damarlardan, medial tarafta, bir tek damar kalır. Böylece PERTHES hastalığının en sık görüldüğü kabul edilen 4-7 yaşlarında, femur üst epifizinin kanla beslenmesi, esas itibariyle, lateral epifiz damarları yolunda olur. **Trueta'**dan aldığım Resim 1, femur üst epifizini ve kanlanmasını göstermektedir. 8 yaşlarından sonra, **Ligamentum capitis femoris** yoluyla epifize yeni damar oluşumları erişir. Puberte esnasında, meta-epifizer damarlar birbirleri ile tekrar ilişki kazanır.

Gelişme plağı (fizis), esasında avasküler bir bölgedir ve varlığı süresince, anatomik olarak damarlara karşı bir bariyer etkisi yapar.

TILLING, süt çocukları ve çocuklarda yaptığı selektiv injeksiyonlar ve radyografilerle, bu yaşlarda gelişme plağının tek istikamete yol veren bir geçit gibi olduğunu bulmuştur [19] : Epifizer damarlara yapılan injeksiyonlar metafiz damarlarını da doldurmuş, buna karşılık diafiz ve metafiz damarları injeksiyonla-

(*) İst. Ün. İst. Tıp Fakültesi Ortopedi ve Travmatoloji Kliniği Doçenti, Çapa-İstanbul

rından sonra epifizer damarların dolması pek nadiren görülmüştür. Metafiz-epifiz damar ilişkisini sağlayan yol, kapillerden itibaren tedricen genişleyen özel spiral kanallardır. TRUETA ve MORGAN, çocuklarda ve çeşitli hayvanlarda, TILLING'in aksine, gelişme plağını kateden damarlar tesbit edememiştir ([15,23]). Bu farklı sonuçlar, araştırıcıların kullandığı metodların farklı olması ile izah edilebilir ([6,15,17]). Böyle damarların azdığı da, burada bir rol oynasa gerektir.

Bazı yazarlarca, epifiz, fiz ve metafiz biolojisi ve patolojisi iyice incelenmiştir([1,2,3,4,5,8,10,11,12,13,14,15,16,17,18,19,20,21,22,23]).

TRUETA ve MORGAN'ın araştırmasına göre, fizis'in fonksiyonu, gelişme plağının üst bölümlerine varan epifizer damarlara bağlıdır([23]). TRUETA ve AMATO'nun gösterdiği gibi, bu epifizer damar yolundaki bir kesilme, sadece epifiz gelişmesinde değil, fizde ve vital değişiklikler yapar: Gelişme kıkırdağı hücreleri metakromik olur, polaritesi değişir ve vital boyanma özelliğini kaybeder ([21]). RUBIN, klinik delillere dayanarak, epifizer displazilerde, fizis'in fonksiyonlarında da, displazinin şiddeti ile doğru oranlı gelişme gecikmeleri gördüğünü bildirmiştir ([17]). Buna karşılık diafiz veya metafiz damarlarındaki bir obstrüksiyon, fiz gelişmesini durdurmaz. Bu gerçeği BRASHEAR de, deneysel olarak, metafiz damar embolilerinde göstermiştir ([3]). Matafiz damarlarında tıkanma, metafizde enkondral ossifikasyonu durdurur, fakat gelişmesine bir etki görmeyen fiz plağı, fonksiyonuna devam eder, genişler. Bu değişiklikler, hiç olmazsa bir süre için reversibldir ve metafizer damarların yeniden açılması ile normale dönebilir.

Bu bilgilerimizi, femur üst epifizinin avasküler nekrozuna uygularsak, aşağıdaki gerçeklere varırız: Gelişmesi, eklem sıvısından beslenerek olan eklem kıkırdağına, epifizer damarların tıkanması bir etkide bulunamaz; eklem kıkırdağı proliferasyonu devam eder. Epifizin enkondral kemikleşmesi ise, epifizer kan dolaşımının varlığı ile olur. Epifiz damarlarının tıkanması halinde, epifizde enkondral ossifikasyon duracaktır .

PONSETİ, deneysel olarak, **lathirus odoratus** ile gelişme kıkırdağında bir gevşeme olacağını ve bunun sonucu, fizis'i geçip epifize varan damar yolunun kesileceğini göstermiş ve PERTHES hastalığında buna benzer bir olay bulunacağı hipotezini ileri sürmüştür (Resim 2,3) ([16]). BERNBECK de, hastalığın başlangıcında degenerativ bir kıkırdak ödemi varlığını ve bu ödem sonucu, kıkırdaktan geçen damarların kompresyonunu kabul eder ([2,15]). Fakat HIPP, arteriografik araştırmalrı ile, PERTHES hastalığında damar tıkanmalarının daha perifenden başlayıp retrograt olarak ilerlediklerini göstermiştir ([8,14]). Bu gerçek karşısında PONSETI ve BERNBECK'in görüşleri kabule şayan değildir. KEMP ve BOLDERO, radyolojik olarak, femur başı medial bölümü ile KÖHLER'in göz yaşı figürü arasındaki kemiksel mesafe artmasına, bütün eklemde radyolojik-kemiksel eklem aralığı artmasından daha evvel rastlandığına dikkati çekmiş-

tir([13]). Tanınan ve bilinen bu olay da, damar obstrüksiyonunun genel ve bir seferde değil, lokal ve tedricen seyrettiğini gösterir.

Buraya kadar anlatılagelenleri, tedavi yönünden yargılamak ve tartışmaya sunmak isterim. Nedenini bilmediğimiz bu damar obstrüksiyonunu önlemek için amaca uygun bir tedavi metodu yoktur. Damar açıcı, dolaşımı stimüle edici bazı ilaçlar, anabolizanlar, vitaminler sağlık verilmiştir [10,12,14,18]). Bütün bu tedbirlere ümit bağlama yeteneğini bize kazandıracak gerçek verileri kapsayan bilimsel bir bildiriye raslamadım. En cömert ve rahat bir görüşle bile, böyle bir tedavi ancak placebo değerindedir. Modern tıp bilimi uyarınca bir prevantasyon da söz konusu olamaz. İnancımı açık ve seçik ortaya koymak için, özet olarak, bir prevantasyon ve radikal bir tedavi olamıyacağını söylemekle yetineceğim.

Hastalığın daha ileri devresinde, epifizde kemik nekrozunun başladığı, radyolojik olarak epifiz strüktüründe bir kondansasyon bulunduğu görülür. BERNBECK, bu kondansasyonu, ölen kemik dokusunda kireç tuzları **phanerosis**'i ile açıklar ([3,6,15]). JONSÄTER, ameliyat sırasında aldığı biopsilerle, bu devrede avasküler bir kemik nekrozu varlığını göstermiştir ([11]). Ossifikasyonu duran ve eskiden oluşmuş kemik dokusu nekroza uğrayan epifizde, basınç nedeniyle, nekrotik kemiğin kollapsı, piknozu görülür. Bu basınç kalça ekleminin yüklenmesi veya adale tonisitesi ile değil, proliferasyonu devam eden eklem kıkırdağı yoluyla da olmaktadır. Nitekim JONSÄTER'in biopsileri, nekrotik epifizin piknoz esnasında yumuşak, dirençsiz olduğunu göstermiştir. Aynı yazar, artrografi ile, bu devrede femur başının şeklini ve hacmini koruduğunu ortaya koymuştur. Azalan kemik dokusunun yerini, bu duruma göre, proliferasyonu durmayan eklem kıkırdağı almıştır. Nekrozu izleyecek olay, revaskülarizasyon, reparasyon ve regenerasyondur. Radyolojik olarak fragmantasyon görülen bu devrede JONSÄTER ve EXNER, biopsilerle, revaskülarizasyonun varlığını saptamışlardır([5,11]). Revaskülarizasyondan sonra nekroze kemik bölgeleri parçalanır, rezorbe edilir. Rezorpsiyon bölgelerinin yerini önce bir granülasyon dokusu, sonra da, çeşitli oluşma devrelerinden geçerek, normal kemik dokusu alır. Epifize radyolojik olarak lekeli, parçalı veya kaplan postu görünümü kazandıran, reparasyon - regenerasyonun bu çeşitli devrelerinin yan yana bulunmasıdır. EXNER, revaskülarizasyonun rekanalizasyon şeklinde değil, yeniden oluşan damar tomurcuklarının gelişmesiyle meydana geleceğini göstermiştir ([5]).

Fizis'in gelişme fonksiyonu, epifiz damarlarına bağlıdır. Gelişen kıkırdağın kemikleşmesi ise, metafiz bölgesindeki diğer damarlar aracılığı ile olur. Buna göre, PERTHES hastalığında epifiz damarlarının kapanması, gelişme kıkırdağının proliferasyonunu durdurur. Revaskülarizasyon, epifizin her bölgesinde aynı zamanda, homogen ve birden bire değil, parsiyel ve yer yer oluşmaktadır. Resim 4 de şematize ettiğimiz bu olaya göre, fizis'in proliferasyonu da yer yer ve homogen olmayan bir şekilde başlayacak, revaskülarizasyonun henüz erişemediği bölgelerde ise bu fonksiyon görülmeyecektir. Bu olay, biopsiler ile ortaya

konmuştur ([5],[11],[15]). Gelişme fonksiyonunun lokal olarak canlanması, fizis'in, proliferasyon olmayan bölgelerinden yer yer ayrılarak gelişmesine yol açar. Böylece epifiz plağında oluşacak eşiklenme ve aralıklardan epifize varan metafiz damarları, gerçi epifizdeki reparasyonu yer yer canlandırır, fakat epifiz ile metafiz arasında parsiyel bir epifizyodez, bir füzyon olması tehlikesini de yaratır. Parsiyel füzyon, fizis'in homogen proliferasyonuna son vererek femur başı ve boynunda kalıcı deformiteler ve sakatlık yapabilen en önemli nedenlerden biridir. Fizis'in böylece kırılması, radyolojik olarak gelişme kıkırdağının düzensizleşmesi, ondülasyonu ve eşiklenmesi ile tanınır.

Foraj ile parsiyel füzyon arasındaki ilişkileri, evvelki bir çalışmamızda incelemiştik([6]).

Parsiyel füzyonun en sık görüldüğü yer, fizis'in lateral kısmıdır. Böyle bir füzyondan sonra, epifiz laterale doğru yayılır, kollum üzerine doğru gelişir, lateral epifiz köşesi ile büyük trokanter arasındaki mesafe kısalır, kolluma nazaran epifizin bir valgus pozisyonu göstermesi yanında, diafize nazaran epifiz ve boyun kompleksi bir varus görünümündedir. PERTHES hastalığının böyle seyreden şekli, **coxa plana**'ya varır. Fiziz plağının kırılması ile parsiyel füzyon sonu görünümünü resim 5 aksettirmektedir.

Fizis'in gerek lateral ve gerekse de medial füzyonunda, femur üst ucunun varacağı sonuç görünüm, bir varus pozisyonudur. Halbuki lateral fizis füzyonunda, ilk bakışta, bir valgus deformitesi gelişmesi beklenirdi : Füzyona uğramayan ve uzamaya devam eden medial fizis'in etkisi, valgus pozisyonu yapar. Gerçi epifiz böylece kolluma nazaran valgus durumundadır ama, normal gelişmesine devam eden ve kollumun yanında yükselen büyük trokanter, EDGREN'in açıkladığı gibi, femur üst bölümüne varus deformitesi görünümü kazandırmaktadır ([4]).

Anlatılagelen bu patogenetik değişiklikleri daha geniş ve yakından tanıyabilmek için, önceden yaptığımız bir çalışmaya işaret etmek isteriz ([6]).

PERTHES hastalığının **coxa plana**'ya varmadan veyrinde, femur üst epifizi reparsasyon ve regenerasyonunu tamamlar, eski stabilitesini kazanır ve femur başı ile boynunun nihaî şekli yönünden bir **restitutio ad integrum** görülebilir. Reparsyonun çeşitli safahalarında, mekanik stabilitesini kaybeden epifize taşınacak basınç, kalıcı deformite oluşmasında çok önemli bir rol oynar. Tedavide ana amaçlardan biri, bu basınç kuvvetlerine mani olmaktır. Ayrıca, reparasyon devri süresini kısaltmak görüşü tedavide önemli bir değer taşır. Bütün bu konsepsiyonlarla, PERTHES hastalığında konservatif ve operativ bazı tedavi metodları uygulanmaktadır

Bu metodlardan en değerlisinin, konservativ tedavi olduğu kanısındayız. Perthes hastalığının ileri devre ve sekellerindeki tedavilerden, panele katılan diğer meslekdaşlarım bahsedecektir.

**Literatür**


1 — Adams, J.C. : Outline of orthopaedics. 7. baskı. Livingstone, Edinburg -London, 1971.

2 — Bernbeck, R. : Kinderorthopädie. Thieme, Stuttgart, 1954.

3 — Brashear, R. : Epiphyseal avascular necrosis and its relation to longitudinal bone growt. J. Bone Jt. Surg. 45 A : 1423, 1963.

4 — Edgreng W. : Coxa plana. Acta Orthop. Scan., Sup. 84, 1965.

5 — Exner, G. : Das histologische Gefässbild bei der jivenilen Hüftkopfnekrose. Verh. D.O.G., 54. kongre, Enke, Stuttgrat, 1968.

6 — Göksan, M.A, Çilingiroğlu, K. : Perthes hastalığının cerrahi tedavisi hakkında. Türk Tıp Cemiyeti Mecmuası, 35 : 309, 1969.

7 — Göksan, M.A., Akalın, Y. : Perthes hastalığında foraj ve parsiyel füzyon problemi. Ege Ortopedi ve Travmatoloji ve Rehabilitasyon derneği I. Kongresi : Serebral felç simpozyumu (20-22 Nisan 1969). II. Kongresi : Serebral felç simpozyumu (25-27 Haziran 1970) Karınca, İzmir, 1970.

8 — Hipp, E. : Die Fefässe des Hüftkopfes. Z. Orthop., Sup 96, 1962.

9 — Hördegen, K.M., Witt, A.N. : Erfahrungen mit der intertrochanteren Varisierungsosteotomie bei der Legg-Calvé-Perthesschen Erkrankung. Arch. orthop. Unfall-Chir., 70 : 320, 1971.

19 — Idelberger, K. : Lehrbuch der Orthopädie. Springer, Berlin-Heidelberg -New York, 1970.

11 — Jonsäter, S. : Coxa plana. Acta Orthop. Scan., Sup, 12, 1953.

12 — Kaiser, G. : Aseptische Knochennekrosen der unteren Gliedmasse. Lehrbuch der Orthopädie (Matzen, P.F.), 2. baskı, cilt II. Volk und Gesundheit, Berlin, 1967.

13 — Kemp, H.S., Boldero, J.L. : Radiological changes in Perthes' disease. Brit. J. Radiol., 39 : 744, 1966.

14 — Lage, M. : Lehrbuch der Orthopädie und Traumatologie, 2. cilt, 1. bölüm. Enke, Stuttgart, 1965.

15 — Otte, P. : Das Wesen der Perthesschen Erkrankung unter besonderer Berücksichtigung der Pathogenese und des röntgenologischen Bildes. Verh. D.O.G., 54. kongre, Enke, Stuttgrt, 1968.

16 — Ponseti, I.V., Cotton, R.L. : Legg-Calvé-Perthes disease. Pathogenesis and evolution. J. Bone Jt. Surg., 43 A : 261, 1961.

17 — Rubin, P. : Dynmic clasification of bone dysplasias. Year Book Medical Publishers, Chicago, 1964.

18 — Tachdjian, M.O. : Pediatric orthopaedics. Cilt 1. Saunders, Philadelphia -London-Toronto, 1972.

19 — Tilling, G. : The vasculr anatomy of long bones. A. radiological and histological study. Acta Radiol., Sup. 161, 1958.

20 — Trueta, J. : The normal vascular anatomie of the human femoral head during growt. J. Bone Jt. Surg., 39 B : 358, 1957.

21 — Trueta, J. : The vascular role in calcification and osteogenesis. Radio-isotopes and bone. Davis, Philadelphia, 1962.

22 — Trueta, J., Amato, V.P. : The vascular contribution to osteogenesis : III. Changes in the growt cartilage caused by experimentally induced ischemia. J. Bone Jt. Surg., 42 B : 571, 1960.

23 — Trueta, J., Morgn, J.D. : The vascular contribution to osteogenesis : I. Studies by injection method. J. Bone Jt. Surg., 42 B : 97, 1960.

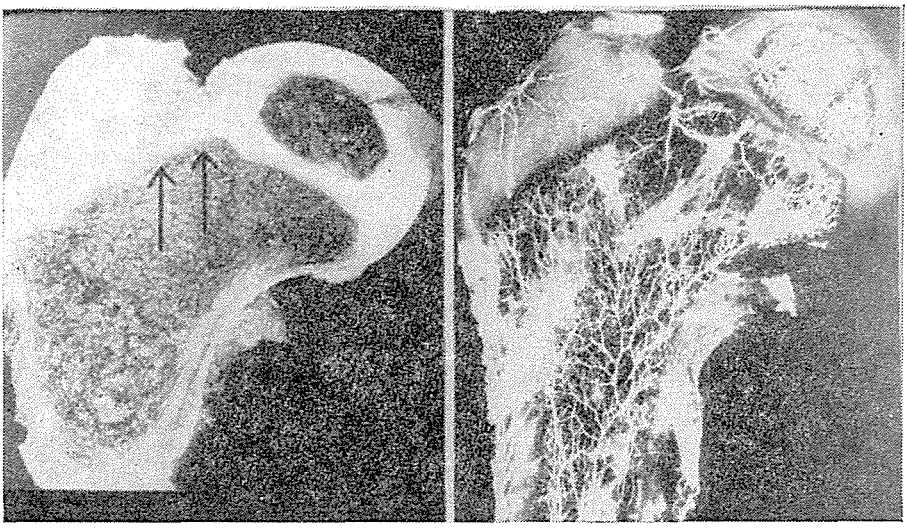

Resim 1 TRUETA'dan

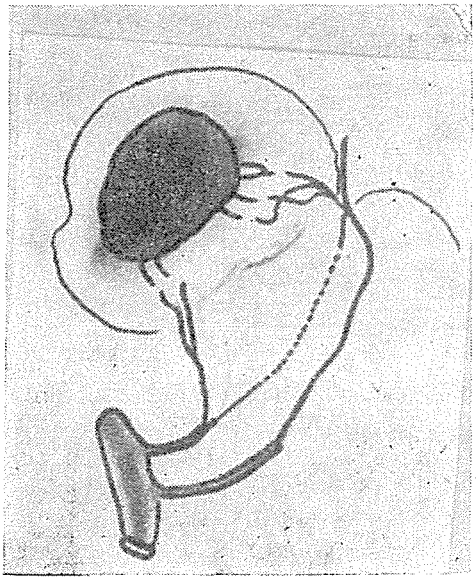

Resim 2 PONSETI'den

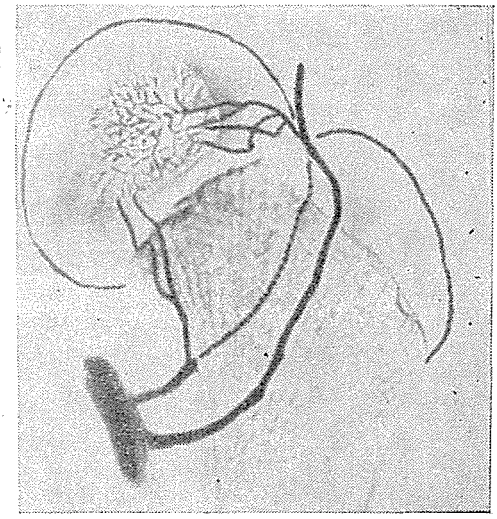

Resim 3 PONSETI'den

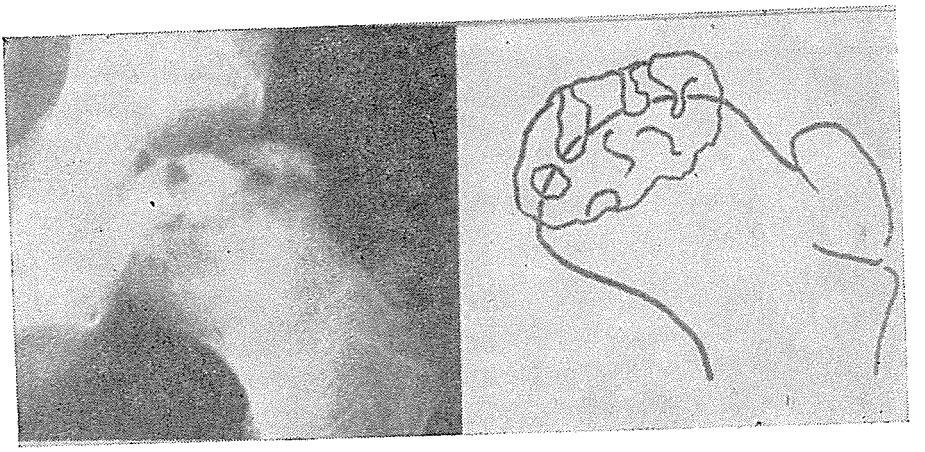

Resim 4 OTTE'den

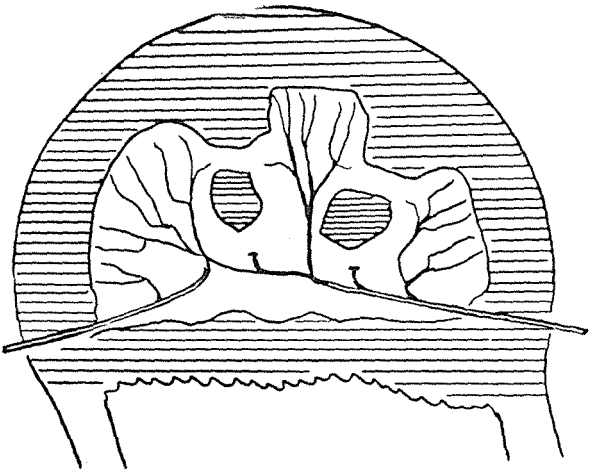

Resim 5 OTTE'den

# L.C.P.S. DA KONSERVATİF TEDAVİ

Dr. Orhan EROĞLU(*)

Legg-Perthes-Calvé Hastalığının muhafazakâr tedavi usullerini iki grupta toplayabiliriz.

**I. Gurub :**

Hasta kalçayı yükten kurtarmak için

1 — Yatakta istirahat ederek dinlenme

2 — Yatakta traksiyon tatbik ederek istirahat

3 — Alçılı tesbit

4 — Kalçanın fleksiyonuna mani olan abduksüyon atelinde istirahat.

**II. Gurub :**

Ambulatoir tedaviyi temin eden muhtelif usuller

1 — Bilateral uzun bacak silindir yürüme alçısı.

2 — Hasta taraf dizini fleksiyonda tutan muhtelif atel ve bandajlar Sam Browne kuşağı yahut Smyder sapane ve koltuk değnekleri ile yürüme.

3 — Os İschiadıcaya istinat eden ve kalçayı yükten kurtaran cihazlar kullanmak Thomas, yürüme cihazı gibi.

Perthes hastalığının tedavisinde :

1 — Femur başının normal şeklini ve acetabulumu ile münasebetini korumak, kalçanın normal hareketlerini muhafaza etmek.

2 — İleriki yıllarda hastaya normal fonksiyonunu yapan ağrısız bir kalça temin etmek.

(*) İzmir Çocuk Hastanesi Ortopedi Servisi Şefi

3 — Hastanın uzun süre yatakta yatmasını ve onun tevlit edeceği komplikasyonları önleyen günlük yaşayışında asgari zorlukla normal aktivitesini temin eden bir tedavi yolu bulmak, gaye olmalıdır.

Görülüyorki tedavide en önemli lifaktör normal bir kalça elde etmektir, bunun için Avascular femur başını vücut ağırlığının streslerinden korumak ve başın acetabulum içinde normal dinamiğini muhafaza etmek için kalçayı hafif abdüksiyon ve içe rotasyonda tutmak gerekir. Nihaî neticeyi tayin eden faktörlerin başlıcası :

1 — Hastanın Yaşı :

En iyi Prognoz küçük çocuklardadır. Zira bunlarda kemik başının büyük kısmı kıkırdaktır, iyileşme potansiyeli fazladır. Yaşlı çocuklarda ise deformitenin düzelmesini güçtür.

İkinci Faktör :

Hastalığın Tipidir.

Hastalık a - Partiel veya

b - Total tiptedir.

Partiel tipte Prognoz iyidir. İlk 4-6 ayda hastayı iyi takibetmek ve hastalığın Partiel tipten ilerlemediğinden emin olmak gerekir.

Partiel tipte nekrotik saha hemen hemen daima baş epifizinin ön yarımındadırki ayaktaki pozisyonda ağırlık streslerinin az olduğu sahadır.

Üçüncü Faktör :

Hasta tedaviye alındığı zaman kalçanın durumu ve hastalığın evolusyonundaki yeridir.

Dördüncü Faktör :

Tedavinin tipi ve yeterli olup olmadığıdır. Konservatif tedavide başarı için, mümkün olduğu kadar erken teşhis koymak ve çocuğu, kalça bütün hareketlerini kazanıncaya kadar Bilateral Russel traksiyonuna almak gerekir.

Bundan sonra kalçayı abductionda ve doğru pozisyonda tutan trilateral kalça socketi imal edilir.

Bu cihaz Prof. Mihran O. Tachdjian ve Jouett tarafından düşünülmüştür. Kalçayı abdüksiyon ve hafif intermalrotasyonda tutarak baş ve acetabulumun normal uygunluğunu temin eder.

Bu cihaz vücut ağırlığının vascular femur başı üzerindeki yüklenmesinin tevlit ettiği streslerden başı korur. Alçılı tesbitin tevlit ettiği dezavantajlardan hastayı kurtarmıştır.

Hasta hareket edebilir, günlük aktivitesine devam eder. Adele Spazmlarını iyileştirir ve kalçanın tam hareketlerini kazanmasını sağlar. Hasta atelle yürürken

kalça hareketlerinde azalma ve ağrı olursa hasta tekrar traksiyona alınır ve ancak kalça hareketlerini kazandığı zaman atelle yürümesine müsaade edilir.

Kalçanın lateral subluxationu varsa geceleri evde bilateral traksiyona alınır, böylece çocuk geceleri aşırı abduksiyonda uyur.

Eğer çocuk traksiyonda durmak ve traksiyon tatbik edilemez ise kalçalar 40'-45' abduction ve 20'-30' internal rotasyonda bivalv alçılı tesbite alınır. Femur başının Acetabulum çukurunda konsentrik pozisyonda tutulması zaruridir.

Bu trilateral soket atelin hastaya tatbik edilişini ve hususiyetlerini görüyoruz.

İschiona ve içten pubis koluna iyice intibak ettirilen Socket'in Stabulitesini ve Pelvic kontrolu temin için mediolateral bir destek çubuğu vardır. Socket'in lateral duvarı trochanterin altında açıktır, trochanterin üstünde crys-ta iliaca altındaki bölgeye iyice uydurulmuştur. Bu lateral Stabiliteyi temin eder.

Bu atel femur başını acetabulum içinde ve anatomik mevkiinde ve kalçayı abductionda tutarak m. gluteus mediusu gergin muhafaza eder. Socket'in iç dudağının iyice yukarı uydurulması sebebi ile kalça addüksiyona gelince tazyik yaparak hastayı rahatsız eder ve kalçasını addüksiyona getiremez.

Atelin yere temas eden kısmı kaymayı önleyecek şekilde vücut ağırlık hattına uydurulmuştur. Bilek ve dizin kalçanın yükten kurtulmasını sağlar. Eğer İschiadic bölge cildinde tazyike bağlı rahatsızlık olursa cilt tannik asit solusyonları ile, çayla ıslatılmış tamponlarla veya alkolle cilt katılaştırılır.

Bu atelle yürüme başlangıçta hastalara zor gelmektedir. Fakat alıştıktan sonra yürüme kolay olmaktadır.

Yürürken ayağı internal rotasyonda tutmak güç olursa ayakkabının burnu atelin medial koluna elastiki bir bantla tesbit edilebilir.

Yürüme topuğu yere iyice intibak eder ve ischial tuberositeden geçen vertikal hat ile ekstremitenin izdüşümü ortasında veya hafifçe lateralinde yer alır.

Zamanla gluteal ve uyluk adelelerinde inaktivasyon atrofisine bağlı olarak atelin Socket kısmında bolluk görülebilir bu pamuk veya yumuşak kumaşlarla telafi edilir. Eğer gene bolluk devam ederse yeniden yapılmalıdır. Ebeveyn çocuklarının bu atel üzerinde normal aktivitesini devam etmesine yardımcı olmalıdır.

Her iki kalçası hasta olanlarda da bu atel çift taraflı olarak kullanılabilir ve aynı metodla başarılı olarak tedavi görürler. Hastalar başlangıçta yürüme güçlüğünü bastonla destek bularak giderirler zamanla bastonlar terk edilir

Hastalar 2-3 ay ara ile klinik ve radyolojik muayeneye tabi tutulur.

1 — Kalçanın hareket hudutları

2 — Cihazın genel durumu uygunluğu, cildin görünüşü kontrol edilir.

3 — Femur başının acetabulum içindeki durumu yatarken ve ayakta yapılan grafilerle kontrol edilir.

Avascular nekrozun görünüşü A.P. ve lateral alınan filimlerde tetkik edilir. Bu suretle hastalığın iyileşmesine kadar atel tatbikine devam edilmelidir ki ortalama iki senedir.

Coxa Plana'nın Partiel tipinin tedavisi :

Çocuk 4 yaş üstünde ise cihaz 6-9 ay kullanılır. Bu sürede Avascular nekrozda genişleme ve total nekroza giden bir gelişme olmazsa 9 ay sonra cihaz çıkarılabilir. partiel tip tamamen iyileşebilir.

4 yaş altındaki çocuklarda Perthes hastalığının Prognozu çok iyidir. Hastalar basit yatak istirahati ile iyileşirler. Eğer kalça hareketlerinde tahdit varsa çocuk bu hareketler serbest oluncaya kadar Russel traksiyonuna alınır ve sonra serbest bırakılırlar.

# LEGG-CALVE-PERTHES HASTALIĞI TEDAVİSİNDE DEROTASYON VARİZASYON OSTEOTOMİSİ

Dr. Mustafa HÜNER(*)

Legg-Calve-Perthes hastalığının tedavisinde çeşitli ameliyat metodları kullanılmıştır. İlk defa 1922 yılında Früd, kapsül eksizyonu yapmış, daha sonra Caan, femur bazı rezeksiyonu, Bozsan, Fergusun, Howorth, Pitzen trochanter major veya femur boynundan foraj metodunu, Hauberg, Pitzen, Bette, Salvo Legarre metal çivi, Springer, Zanoli, Seghini, Hackenbroch ve Stupnicki kemik grefini, De Camargo femur boynundan çıkarılan uzun grefin ters olarak tekrar boyuna yerleştirilmesini, Gaeceau ve Lidge aşırı protrude olan başın kıkırdak kısmının traşını, Oest, Rettig reiz veya inkomplet osteotomiyi tavsiye etmişlerdir. Bu ameliyat metodlarını takiben Bertrand, Slavik, Müller, Craig ve Hackenbroch varizasyon derotasyon orteotomisini ve nihayet Salter pelvik osteotomiyi Leeg-Calve-Perthes hastalığında operatif metod olarak önermişlerdir.

Legg-Calve-Perthes hastalığında coxa valga ve antetorsiyon problemi halen münaşakalıdır. Brandes 1920 yılında Pethes'in ancak sublükse bir kalçada meydana gelebileceğini iddia etmiştir. Shands coxa plana hakkında 1957 yılında yazdığı makalede bu hastalıkta anteversiyonun yüksek bir yüzde nisbetinde arttığını bildirmiştir. William A. Craig 1963 yılındaki makalesinde Perthes'de 30° den aşağı anteversiyon olmadığını, averaj anteversiyonun 45°, pek çok vak'ada 60° ye kadar arttığını bildirdi. Bu iddealara karşılık Katz, 49 vak'alik serisinde anteversiyonun fazla olmadığını, ancak 20% vak'ada 10° nin üzerinde anteversiyon olduğunu bildirdi. Mc. Ewen 30 u bilateral 133 Perthesli kalçada yaptığı incelemede ortalama 23°, 7 anteversiyon buldu. 4-6 yaş arasında normal gruplarda ise ortalama 24° anteversiyon buldu ve bu inceleme sonucunda anteversiyonun sekonder olduğunu bildirdi.

Legg-Calve-Perthes hastalığında femur başı kanlanmasının bozulması neticesi epifizin kemik nuleosu trabeküler yapısını kaybeder. Femur başı normal sertliğini kaybedip plastik hale geldiğinden femur başına olan tazyik nedeni ile plastik hale gelen bu kitleyi ön-dış-progsimal yöne itecektir. Acetabulumun örttüğü kısımdan örtmediği kısma bir kitle kayması olacaktır. Bu durum femur başında bir deformasyona sebep olmaktan başka bir sublüksasyon ortaya çıkaracaktır. Böylece femur başına olan basınç daha küçük bir alana inhisar edeceği için burada başın fazla yük altında kalması nedeni ile kompresyon fraktürü ve ezilme meydana gelir.

Coxa valgada femur başına olan basınçın valgus derecesine göre birkaç kat arttığı Pauwels'ten beri bilmekteyiz. Yine bilinen bir gerçek Legg-Calve-Perthes hastalığının konservatif tedavisinde amaç, musap olan kalça mafsalını

(*) Zeynep Kamil Hastanesi Ortopedi Servisi Şef Muavini

yükten kurtarmaktır. Varizasyon osteotomisi yaparak, bu arada varsa antetorsiyonu da düzelterek manivela kolunu uzatmak sureti ile kalçada femur başına olan basıncı bir kaç misli azaltmış oluruz. Aynı zamanda valga durumunda normal durumdan distal yöne kaymış olan trochanter, varizasyon neticesi progsimale yani normal yerine getirilmiş olmakla pelvi trochanterik adelelerin aşırı gerginliği ortadan kalkacağından femur başına olan basınç azalacaktır. Ayrıca osteotominin biolojik etkisi reaktif vaskülarizasyon, şifaya olumlu tesir yapar. Büyüme plaklarının rejenerasyonu hızlanmış olur.

Ameliyat, kalça mafsalını mümkün olduğu kadar erken yükten kurtarılması bakımından erken yapılmalıdır. Buna rağmen inisiyal devrede yapılmaması hususunda hemen hemen bütün otorler müttefiktirler. Axer 1965 yılındaki tebliğinde ameliyattan sonra nekrotik kemik rezorbsiyonunun bir çok hallerde hızlandığını ve fragmantasyon safhasının bir vak'ada hiç görülmediğinin müşahede edildiğini bildirmiştir. Deformite teşekkül etmiş vak'alarda femur başının yuvarlaklaşıp normal şekil alması erken ameliyat edilmiş vak'alara nazaran gecikmekte ise de başın normale yakın form kazanması mümkün olmaktadır. Bunun için geçen zaman vak'aya ve müdahale zamanına göre değişmektedir. Bu konuda neşredilen raporlar ki, sayıları azdır, konservatif tedaviye nazaran operatif tedavinin, zamanını aşikar kısalttığını göstermektedir. Axer 12 vak'alık serisinde başlangıç rejenerasyon belirtilerinin 3 ay gibi kısa bir zamanda görüldüğünü, en geç 10 ay, ortalama 6 ay olduğunu, nihai konsalidasyon müddetinin ise I yıl 3,5 ay olduğunu bildirdi. Bu neticeler Herndon - Heyman'ın neticelerine uymaktadır.

Ameliyattan sonra kafi konsalidasyon olduktan sonra hiç bir cihaza, koltuk değneğine ve bastona lüzum kalmadan yürümesine müsaade edilmektedir ki bu müddet ortalama 4 ay kadardır.

Perthes hastalığında intertrochanterik osteotomi üzerindeki tecrübelerimiz gerek sayı gerekse zaman bakımından sonuç verebilecek nitelikte değildir. Ekim 1969-Aralık 1972 arasında Perthesli hastalardan 11 tanesine intertrochanterik osteotomi uygulanmıştır. Bunlardan 2 tanesi kız, 9 u erkektir. 1 tanesi sağ, 10 tanesi sol kalçadır. 2 vak'aya sadece derotasyon, 9 tanesine derotasyon ve varizasyon osteotomisi birlikte yapılmıştır. Klinik olarak ameliyattan sonra ağrıdan şikayet eden olmadı. 3 vak'da normal tarafa nazaran 10-°-15° lik abduksiyon, 1 vak'ada 10° luk rotasyon intern noksanlığı vardı. Weiberg açısı 4 vak'ada ameliyattan 3 - 7 ay sonraki kontrollerde 4°-15° küçüldü, diğer vak'alarda 1°-13° büyüdü. Wieberg açısının küçülmesi coxa magnadan dolayıdır. E.Q 3 vak'ada 10% un altında, 8 vak'ada 10% un üzerinde bir artma gösterdi. E.Q en az 3%, en çok 29%, ortalama 14% artış gösterdi.

11 vak'lık bir seri ile kesin bir neticeye varılamıyacağı aşikardır. Erken neticelerin klinik ve anatomik değerlendirilmesi, intertrochanterik osteotominin Perthes hastalğı tedavisinde önemi olduğu kanısını vermektedir.

# PERTHES HASTALIĞININ TEDAVİSİNDE PELVİC OSTEOTOMİNİN YERİ

Dr. Kut SARPYENER(*)

Kanımızca, Perthes hastalığının cerrahi tedavisinin esasını varus osteotomileri teşkil etmektedir. Kliniğimizde geniş tatbikatı yapılan bu metod ve elde edilen neticeler panelin ayrı bir bölümünde incelenecektir .

Tamamen ayrı bir bölümde incelenecek olan bu tedavi metodundan başka çok az tecrübemiz ve takip süremiz olmasına rağmen bir başlangıç çalışması olarak, Pelvic osteotomilerin Perthes hastalığının tedavisindeki öneminden bahis etmek istiyorum.

**Tarihçe**

Yaptığımız literatür araştırmasında T. Canale ve arkadaşlarının([2]) 1964 yılından beri yaptıkları pelvic osteotomilerin onbeşi bulduğu ve metodun geç neticelerinin 1972 Ocakta yayınlandığını tesbit ettik. Bu araştırma eldeki en uzun süreli çalışmadır. Yine 1972 onikinci SİCOT kongresinde Salter Perthes hastalığının tedavisinde pelvic osteotominin en iyi metod olduğunu ileri sürmüş ve erken neticelerini yayınlamıştır.

Salter Pelvic osteotomiyi başlıca tedavi metodu olarak tavsiye ederken bu konudaki tecrübi araştırmasının metodunu destekler mahiyette olduğunu bildirmektedir. Şimdi bu araştırmadan kısaca bahis edelim.

Saltere göre Perthes Hastalığının husule geliş mekanizmasını genç domuzların femur başında tecrübi olarak meydana getirilen a vasculer nekroz açıklığa kavuşturmaktadır.

1) İlk radiolojik belirti kemikleşme çekirdeğindeki nekroz dolayısı ile ossifikasyon gerilemesidir.

2) Başlangıç safhasında nekrotik femur başı tamamen yumuşak değildir.

3) Revasculerize olan femur başı ise biolojik olarak plastiktir ve lokal kuvvetlerin tesiri altında istenilen veya arzu edilmiyen şekillerde gelişebilir.

---

(*) Zeynep Kamil Hastanesi Ortopedi Servisi Şefi, İstanbul

4) Femur başı nekrozunun patogenesinde iki faktör rol oynar

a) Eklem hareketlerinin azalması

b) Kalça subluxationu

5) Kalça eklemi abductionda iken, acetabulum plastik femur başını en iyi şekilde örterek plastik başı ezilmekten korur ve deformite husulünü önliyerek iyi bir revascularizasyon sağlar.

Salter, yukarıda bildirdiği tecrübi araştırması neticesi olarak plastik femur başının iyi örtülmesinin esas olduğunu ve bu hususta en elverişli metodun pelvic osteotomi olduğunu ileri sürmektedir.

Onbeş vak'alık bir seri takdim eden T. Canele ve arakadaşları([1]) ise pelvic osteotomilerin selektif vakalarda yeri olduğunu ve alınan neticelerin evvelden beri bilinen genel prensiplere bağlı olduğunu belirtmektedirler. Bu prensipler şöylece sıralanabilir.

a) Geç yaşlarda başlıyan hastalıkta kötü neticeler alınır

b) Geç safhada başlıyan tedaviden iyi netice alınmaz

c) Femero -acetabular uygunsuzluk ve gayri kafi acetabular örtme olan hastalarda kötü netice alınır

d) Femur başı total nekroza uğrıyan hastalarda kötü netice alınır.

Tamamen benimde iştirikte olduğum gibi T. Canale ve arkadaşları yukarıda bahis edilen ana prensipler dolayısı ile Pelvic osteotomilerin bazı selektif vakalarda faydalı olduğunu ileri sürmektedirler. Bu prensipler şöylece sıralanabilir.

a) Viberg açısı 25 derece veya daha az olmalıdır

b) Hastalar yedi yaşından büyük olmalı

c) Femur başında total harabiyet olmalı

d) Subluxatıon olmalı

e) Hastalık ikinci veya üçüncü safhada olmalı.

**Materiol ve Metod**

Perthes hastalığının tedavisinde yapılan pelvic osteotominin şekli, ameliyat öncesi hazırlığı, ameliyattan sonra tesbit süresi bastırılıp bastırılmama ve cihaz kullandırılıp kullandırmama da müelliften müelife değişmektedir.

Salter([2]) 6-7 yaşını geçmiş çocuklarda aceto-femoral münasebetin bozulduğu durumlarda, femur başında deformite husule gelmişse müdahale tavsiye etmekte, klasik tekniğini kullanmakta ve ameliyattan 6 hafta sonra sportif faaliyetler dahil bütün hareketlere müsaade etmektedir. Umumiyetle alınan neticelerin konservatif tedaviye nazaran çok daha iyi olduğunu ileri sürmektedir.

T. Canele([1]) ve arkadaşları ise ameliyattan önce ortalama altı hafta traction yapmayı ve bunu takiben iliopsoas reliezi dolayısı ile içten bir şak ve bunu takiben quadroanguler bir gref kullanarak osteotomiyi tavsiye etmektedirler (Şekil 1) quadranguler gref, trianguler grefe nazaran, distal fregmanı öne ve yana açarak, acetabulumun femur başını iyice örtmesini sağlamaktadır. Üç kirschner teli pelvis tesbit edilmekte ve extrimite 45 derece abductionda 12 hafta tesbit edilmektedir. Sonrada yükten kurtarma cihazı kullanmadan bastırmaya müsaade etmektedirler.

Biz sadece iki vakaya pelvic osteotomi yaptık. Ortalama takip süresi 4 ay dır. Ameliyattan önce tractionu tercih etmedik. Ameliyatı takiben on iki haftalık bir tesbit uygun bulduk. Ameliyattan sonra yükten kurtarma cihazı kullanmadık. Pelvic osteotomiyi quadroangular grefle yaptık.

**Netice**

Neticelerimizin çok yeni olması sebebi ile T. Canele ve arkadaşlarının neticelerinden bahis etmeyi faydalı bulduk.

Bu yazarlar on iki vakalık bir kontrol serisi ile kendi vakalarını mukayese ettiler. Vakaların takip süresi ortalama üç yıl idi. Ameliyatan önce Viberg açısı 14 derece iken 33 derece oldu Vakaların incelenmesi için Mose metodu kullanıldığı zaman cerrahi müdahale ile % 73 tatminkar netice alınmışken bu oran kontrol gurubunda % 50 idi.

(e.q) bakımından ameliyatla % 80 tatminkar netice elde edildi. Konservatif olarak tedavi edilenlerde bu miktar % 58 idi. Vakaların sadece 3 tanesinde 20 dereceden fazla hareket azalması (abduction ve rotasyon internde) tesbit edildi. Yine vakaların üç tanesinde Kirschner telinde gevşeme ve enfeksiyon görüldü.

**Summary**

The author mentions the importance of pelvic osteotomy as a preliminary report in the treatmant of Perthes disease.

**Literatür**

Canale, T.S. : The role of pelvic osteotomy in the treatment of Perthes disease J. Bone and Joint surg, Jan 1973.

Salter, . : Pelvic osteotomy in the treament of Perthes disease. Round Table SICOT 12, Cong, Tel-aviv.

# HEREDİTER PERTHES-CALVE-LEGG HASTALIĞI

Dr. Muzaffer AKKURT(*)
Dr. Okan TAYLAN(**)

Perthes-Calvé-Legg Hastalığının herediter olması nadir görülen durumlardan biridir. Perthes bu hastalığın harediter de olabileceğini 1913 de iki erkek kardeşte birden hastalığı tesbit ederek, yaptığı neşriyatla gösterdi ([9]).

Kehl ([7]) 1925 de ve Brill ([2]) 1927 de, 24 şahısta ve altı jenerasyonda, kalçalarında perthes hastalığı bulunan vakaları yayınladılar. Stephens ve Kerby ([11]) 1946 da dominant kalıtım gösteren beş jenerasyonlu bir aile yakaladılar. 1948 yılında ise Jequier ve Fredenhagen([6]), 1955 de Hamsa ve Capbell([5]) herediter vakalar yayınladılar. 1954 de de, Goff ve arkadaşları([12]) literatürü tarayıp 25 neşriyat buldular. Bu neşriyatın 26 (Pedigree) aile ağacı çalışmasını yaptılar. Yine aynı yazarlar Perthes'deki hereditenin ekseriya recessiv olduğunu, bazan da dominant olabileceğini göstererek sekse bağlı olarak taşındığını bildirdiler. Goff ve arkadaşlarına göre % 20 oranında da bu hastalıkta heredite rol oynamaktadır. Yine 1954 de, Giannestras([4]), 1957 de Söderberg([10]) tarafından ikizlerde, bu hastalık tarif edildi. Bu vakalarla birlikte 27 herediter Perthes-Calve-Legg hastalığı tarif edilmiştir. İndex Medicusları tarayarak başka neşriyat olup olmadığını araştırdık, fakat bulamadık. Takdim ettiğimiz vakalar bu sebeple 29 uncu neşriyat olmaktadır.

**Vak'alarımız :**

Vak'alarımızdan birinci jenerasyondaki kadın (Babanın annesi) hariç hepsi tarafımızdan muayene edildiler.

I. ci Jenerasyon vak'ası : G.Y. 65 yaşında vefat etmiş. Oğlunun ifadesine göre, «Annesi 8-9 yaşlarında iken sol kalçasında ağrı hissettiğini ve topallamaya başladığını söylermiş. Bu topallık ve ağrı artarak, annesinin ölümüne kadar devam etmiş. Oğlunun ifadesine göre», Annesinin kalça sakatlığı yapacak herhangibir kaza geçirmediğini ve sakatlığın kendiliğinden olduğunu, annesinin bunu zaman zaman söylediğini ifade etti. Ayrıca annesinin sagat kalçasında dışta bir yara olmadığını bir akıntısı bulunmadığını iyi hatırlıyor. Annesi hiç doktora gitmemiştir. Bu hastanın büyük ihtimalle Perthes'li olabileceğini düşündük. Zaten ikinci jenerasyondaki hasta olan baraya kendisindeki hastalığın iki oğluna geçtiği söylenince annesinin de topal olduğunu bize ifade etti ve adeta «Suçlunun kendisi olmadığını» çocuklarına da ıspat etmiş oluyordu. Büyük oğul (3. cü jenerasyonun birinci vak'ası) babaannesinin sakat olduğunu hatırlıyordu.

(*) Atatürk Üniversitesi Tıp Fakültesi Ortopedi Kliniği Öğ. Görevlisi
(**) S.S.K. Hastanesi Ortopedi Uzmanı, Antalya

Birinci jenersyondaki babaannenin ailesinden herhangibir kimsenin sakat olmadığını ailenin yaşlıları ifade ettiler.

2. ci Jenerasyondaki Vak'a : İ. Y. (Protokol no. : 12215/61).

46 yaşında erkek. Hikayesinden 12-13 yaşlarında iken uzun bir yol yürüme (Köyden kasabaya 8-10 Km. kadar.) sonusunda sağ kalçasında ağrı hissetmiş ve topallamağa başlamış. O zamandan beri bu aksaması devam ediyormuş. Hali hazırda uzun müddet ayakta kadığında ve çok yol yürüdüğünde sağ kalçasında ağrı oluyormuş. Hiç tedavi görmemiş. Ailenin en büyük çocuğu, kendisinden küçük ikisi kız, ikisi erkek olmak üzere dört kardeşi var, hepsi sağ ve sıhatteler. Kardeşlerinin çocuklarında da bir sakatlık yokmuş. Kendisinin üç erkek çocuğu var, ikisi Perthes'li. Üçüncü çocuk takibedilmekte, halen sağlam.

3. cü Jenerasyon : Birinci Vak'a : H. Y. (Protokol no. : 11116/ ) 26 yarınşa erkek.

Dokuz yaşında iken sol kalçasında bir ağrı meydana gelmiş. Babası tarafından derhal bir ortopedist'e görütülmüş. Kendisine hastalığının Perthes olduğu söylenmiş ve cihaz verilmiş. Cihazı kullanmağa başlamış. Dokuz ay kadar kullanmış ve doktorun tavsiyesine uyarak cihazı bırakmış. Askerliğini kalçasındaki arıza dolayısıyla sekiz ay yapmış. Uzun yol yürüyüp uzun müddet ayakta kaldığında sol kalçasında ağrı ve hafif aksaması oluyormuş.

İkinci Vak'a : O. Y. (Protokol no. : 14753/ ).

14 yaşında erkek. Bir sene önce sağ dizinde ağrı olmuş. Doktora götürmüşler. Bu ağrı sonradan sağ kalçasında toplanmış. Arkadaşlarıyla futbol oynarken, iki ay önce sağ kalçasındaki ağrı şiddetlenmiş ve topallamağa başlamış. İki ay bu şekilde bekledikten sonra, ağrı geçmeyince polikliniğimize müracaat etmiş.

Bu vak'alarımızın «Aile ağacında» görüldüğü gibi OTOSOMAL DOMİNANT olarak geçen ailevi bir Perthes'le karşı karşıyayız. Birinci jenerasyondaki kadın, tarafımızdan muayene edilememiş olmakla beraber ikinci jenerasyondaki oğlu tarafından verilen bilgilere göre Perthes kabul edilmiştir. Zira bir kaza geçirmediği, spesifik veya nonspesifik bir enfeksiyöz kalça hastalığı olmadığı verilen bilgilerden anlaşılmıştır. Diğer vak'alar rontgen ve klinik olarak takibedilmiştir.

Diğer epifiz harabiyetiyle karakterli herediter hastalıklar olabileceği düşünülerek ayırıcı tanı yapıldı. Displazia Epifizialis Multipleks olup olmadığı, diğer epifiz grafileriyle kontrol edildi. Bu epifizler normaldi, hastaların boyları da kısa değildi. El ve ayak parmakları kısa ve künt değildi. Morquio-Brailsfort hastalığı ise vertebralarda, vertepra plana olmaması, grafilerde gövde ve ekstremite oranlarıyla ayırt edildi. Riteling hastalığı, yani herediter karakterli mültipl diafizeal skleross olmadığı grafilerde görüldü. Cretinizmde ise, cücelik ve infantilizm vardır. Vak'alarımızda böyle bir durum görülmedi.

**Özet :**

Pek çok vak'ada Perthes-Calve-Legg Hastalığı herhangi bir ailevi özellik göstermez. Nadiren heredo-familyaldir. Herediter Perthes hakkındaki bir çok yayın gözden geçirildi.

Üç jenerasyonda, dört herediter Perthes-Calve-Legg vak'ası takdim edildi. Aile ağacında (Pedigree) otosomal dominant karakteri gösterildi. Bu hastalarda lezyon tek taraflı idi. Diğer benzer herediter metafiz ve epifiz hastalıklarıyla da ayırıcı tanı tartışıldı.

**Literatür**

1 — Barrie, H., Carter, C., Sutsliff, J. : Multiple Epiphysial displasia. British Med. J. II; 133. 1958.

2 — Brill, N. : Beitrag zur Ätiologie der Perthes'schen Erkrankunk des hüftgelenkes und der Höhlerchen Metatarsaler Krankung. Archiv für Ortopadische und unfall-Chirurgie, 24 : 64. 1927.

3 — Elsbach, L. : Bilateral hereditary Microepiphysial Displasia of the hip. Journal of Boneeand Joint surgery 41-B 514, 1959.

4 — Giannestras, N. : Legg-Perthes Disease in Twins. Journal of bone and joint survery 36-A 149, 1954.

5 — Hamsa, W.R., and Campbell L.S. : Osteochodritis Deformans Coxae Juvenilis. American Journal of Disease Of children, 86 : 54, 1953.

6 — Jequier, M. and Fredenhagen, H. : L'hérédité de la dystrophie épiphysaire des hanches. (Osteochodrite deformante juvenile). (Maladie de Legg-Calve-Perthes). Radiologica Clinica 17 : 92, 1948.

7 — Kehl : Kritisches Sammelreferat Über die «Perhessche Krankheit» (Osteochondritis deformans juvenilis coxae). Deutsche Medizinische Wochenschrift 51 : 169, 1925.

8 — Month, C.P. : Familial Perthes' Disease Resembling Multiple Epiphysial Displasia. Journal of Bone and Joint Surgery 44-B 565, 1962.

9 — Perthes, G.C. : Ueber Osteochondritis deformans juvenilis. Archiv für Klinische Chirurgie 101 : 779, 1913.

10 — Söderberg, L. : Simultaneous Occurence of Coxa Plana in Enzigotic Twins. Acta Ortopaedica Scandinavica, 27 : 135, 1957.

11 — Stephens, F.E. and Kerby, J.P. : Hereditary Legg-Calve-Perthes' Disease. Journal of Heredity, 37 : 135, 1964.

12 — Stilmann, B.C. : Heredofamilial Disturbance. Journal of Bone and Joint Surgery 43-B : 71, 1966.

# SON 6 YILDA İZMİR ÇOCUK HASTAHANESİ ORTOPEDİ KLİNİĞİNDE TEDAVİ EDİLMİŞ PERTHES-CALVÉ-LEEG VAKALARININ ANALİZİ

Dr. Orhan EROĞLU(*)
Dr. Mustafa ÖZEMRE(**)
Dr. İrfan SÖZEN(***)

Kliniğimizde son 6 sene içerisinde Leeg-Calvé-Perthes hastalarına tatbik ettiğimiz konservatif ve ameliyatla tedavi neticelerini burada gözden geçireceğiz.

| | |
|---|---|
| **Total vaka adedi** ..... | 26 |
| Kız ..... | 4 |
| Erkek ..... | 22 |
| **Perthesli Kalça** ..... | 30'dur |
| Sağ Kalça ..... | 13 |
| Sol Kalça ..... | 9 |
| Bilateral ..... | 4 |
| **Ortalama Takip Süresi** ..... | 2 yıl |
| En az « « ..... | 1 yıl |
| En çok « « ..... | 6 yıl'dır. |

Erkekler kızlardan fazladır. 15 vak'ada hastalık öncesi travma tarif edilmiş 11 vak'ada travma tarif edilmemiştir.

| | |
|---|---|
| Konservatif Tedavi Edilen Vak'a Adedi ..... | 8 |
| « « « Kalça « ..... | 9 |

Kliniğimizde konservatif tedavi şekli yatakta Russell traksiyonu tatbik etmek bunu mümkün olduğu kadar uzatmak (en az 3 ay), sonra 40'-60' Abductionda 20'-30' İnternal rotasyonda alçıya almak ve bunda üçer aylık fasılalarda en az 6-9 at tutmak ve ailenin malî yeteneği varsa İschion destekle Thomas tipi yü-

(*) İzmir Çocuk Hastanesi Ortopedi kliniği Direktörü
(**) « « « « « Başasistanı
(***) « « « « « asistanı

rüme cihazı yaptırarak çocuğu Ambulatoir tedaviye almak ve bunu hastalık şifa buluncaya kadar kullanmak şeklinde özetlenebilir. Bu suretle takip ettiğimiz vak'aların neticesine bakarsak:

| İyi | Orta | Kötü |
|---|---|---|
| 6 | 2 | 1 |
| % 66,7 | % 22,2 | % 11,1 |

burada müracaat edenler arasında en küçük yaş 7 en büyük yaş 14'dür.

Bu ise bize müracaatın çok geç olduğunu gösterir. Hastalığın tedevisindeki başarı oranının ise buna bağlı olduğunu biliyoruz.

Kliniğimizde Perthesli vak'alara tatbik ettiğimiz cerrahi metod Reise Osteotomisi ile birlikte epifizin 4-5 yerinden bir drille forajıdır. Varisation ve Derotasyon ameliyatı bir vak'aya yapılmış diğer müdahalelerden daha başarılı bir netice alınmadığından (sebeb olarak vak'alar ileri yaşlarda ve Hastalığın ilerlemiş safhalarında gelmişlerdir.) terkedilmiştir.

Cerrahi Yolla Tedavi Edilen Vak'a Adedi ..... 19
« « « « « « ..... 21 dir.

**Alınan Neticeler :**

| İyi | Orta | Kötü |
|---|---|---|
| 10 | 6 | 5 |
| % 47,6 | % 28,6 | % 23,8 |

olarak belirmiştir. Cerrahi metodda vak'alar ameliyattan sonra 3-6 ay alçılı tesbitte tutulmakta ve sonra Ambulatoir tedaviye alınmaktadır.

**Total Kalça İyileşme Oranı :**

| İyi | Orta | Kötü |
|---|---|---|
| 16 | 8 | 6 |
| % 53,6 | % 26,7 | % 20 |

Netice olarak görülüyor ki Leeg-Calvé-Perthes hastalığnnın tedavisinde en önemli faktör hastanın yaşı ve erken teşhistir. Onun için kalçasından geçiçi de olsa şkâyetçi olan çocuklarda bu şikâyetlerin Perthes hastalığının başlangıç araz-

ları olup olmdaığı sıkı bir şekilde araştırılmalı ve femur başında Avasküler nekroz belirtileri görülmeden çocuk tedaviye alınmalıdır. Böyle erken teşhis ve tedaviye alınan çocuklarda şifa nisbeti çok yüksek olmaktadır.

Bu günkü Panalden sonra birde hastalarımıza Ambulatoir tedavide yürüme cihazı olarak Tachdjian ve Jiuett'nin tarif ve tatbik ettiği yürüme cihazının tatbikini daha uygun gördüğümüzü ilâve etmek isterim.

**Özet**

Kliniğimize son 6 senede (1967-1972) müracaat ile tedavi ve takibi yapılabilen 26 Perthes-Leeg-Calvé hastalarından aldığımız neticelerin analizi yapılmıştır.

Buna göre Perthes-Leeg-Calvé hastalığında erken teşhisin tedavideki önemi bir kere daha teyid edilmiş ve erken teşhis ve uygun muhafazakâr tedaviden iyi neticeler alındığı kanaatına varılmıştır.

**Literatür**

1 — Handbook of Orthopaedic Surgery (Shands-Raney-Brashear) 1963

2 — Orthopedic Surgery in İnfancy and Childhood. 1963. Ferguson. Sayfa 129

3 — Eroğlu Merih Ortopedi Ders Nitları. Sayfa 38

4 — Pediatric Orthipedics 1. Tachdjian Sayfa 384-406

5 — A.H. Crenshaw. Campbell's Operative Orthopedics. Sayfa 880.

# KLİNİĞİMİZİN (L.C.P.S) VAKALARININ GÖZDEN GEÇİRİLMESİ

Dr. Merih EROĞLU(*)
Dr. Hakkı ÖNÇAĞ(**)

Dünyada 1910 yılına kadar, diğer kalça eklemi hastalıkları ile karıştırılmış olan (L.C.P.S), halen etyolojisi yönünden açıklığa kavuşmamış ortopedik problemler arasındadır. Çok gelişmiş ülkelerde dahi, tedavisi yönünden, büyük zorluklarla karşılaşılmaktadır.

Konservatif veya cerrahi tedavi, halen tartışmalı da olsa sekelleri önlemede, iyileşme süresini azaltmada yararlı olmaktadır. Tedavi metodu ne olursa olsun, sendromun iyileşme süresinin nisbi uzunluğu, dünyadaki tüm ülkelerde, psiko-sosyal, ekonomik ve klinik güçlükler yaratmaktadır.

Aynı problemler, hatta daha fazla derecede olmak üzere memleketimizde de bulunduğundan, vakalarımızı çeşitli yönlerden değerlendirmeye gayret ettik.

**Materyel**

1961-1971 yılları arasında, kliniğimize başvuran 53 vaka gözden geçirilmiştir. 1972-1973 yıllarında, tedavi edilen vakalarımız. bu tebliğ de yer almamıştır.

Hastalığın tahmini başlama yaşı 53 hastada, en az 3 yıl 10 ay, en çok 10 yıl ve ortalama 6 yıl 11 ay olarak tesbit edildi. 53 vakanın 49 u unilateral, 22 si sağ, 27 si yol ve 4 ü bilateral di. 41 erkek, 12 kız olmak üzere erkek/kız oranı 3.4/1 (kız % 34) bulundu. Kliniğe baş vurduklarında yaş, en küçük 4 yıl 10 ay, en büyük 14 yıl 8 ay idi. Ortalama 9 yıl 9 ay idi. Bilateral vakalarda erkek/kız oranı eşit idi. Sendromun daha ilerlemiş olduğu taraf sol idi. İki taraf semptomlarının meydana çıkması arasında geçen süre 9 ay idi. Ailevi yakalanma bulunmadı.

Etyolojik faktörler arasındaki hikâyede : Travma 8, Kızamık 2, Üst Solunum İnfeksiyon 4 bulundu. 39 vakada hiç bir ön faktör bulunmadı.

Coğrafi Dağılım : 29 vaka İzmir içinden, Denizli ve Muğla'dan 5 er, diğerleri 2 ve 1 olmak üzere 4-5 uzak ildendir, (Tablo 1).

---

(*) Ege Üniv. Tıp Fak. Ortopedi ve Travmatoloji Kürsü Başkanı
(**) Aynı Kürsüde Mütehassıs Asistan

KLİNİK YAKINMALAR

| | | |
|---|---|---|
| Ağrı | 29 | % 48 |
| Topallama | 51 | % 98 |
| Trendelenburg | 51 | % 98 |
| Kısalık | 51 | % 98 |
| Hareket sınırlılığı | 51 | % 98 |

olarak görüldü.

53 vakadan, 8 vakaya traksiyon÷alçılı tadaviyi takiben 3 ünde woo cihazı, 5 ine de Thomas cihazı verildi. Konservatif tedaviye en çok 3 yıl 10 ay, en az 2 ay, ortalama 36 ay devam edildi. 11 vaka tedaviye devam edildi. 14 hasta veya ailesi her türlü tedaviyi redettiler. 8 vaka sonuçları; 3 iyi, 2 orta, 3 fena idi.

20 vakaya, cerrahi müdahale yapıldı. Yaş ortalaması 7 yıl 10 ay idi (en erken 4 yıl 10 ay, en geç 12 yıl 1 ay).

Uygulanan Cerrahi metodlar aşağıdadır :

| | Vaka Sayısı | Sağ | Sol | Ameliyat |
|---|---|---|---|---|
| | 16 | 7 | 9 | Derotasyon÷Varizasyon Osteotomisi |
| | 3 | 2 | 1 | Reiz Osteotomisi |
| | 1 | | 1 | Varivasyon Ostetomisi |
| Toplam | 20 | 9 | 11 | |

1 vakaya adduktor tenotomi den sonra derotasyon ve varizasyon osteotomisi yapıldı.

**Cerrahi tedavi uygulanmış vakalarımızda alınan erken sonuçlar**

Ameliyat yapılmış 20 vakamızın, ameliyatta yaş, cins, ameliyat sırasında femur başı epifizindeki hastalık safhası, başlangıç ve ameliyattan iyileşmeye kadar geçen süre, son grafilerde radyolojik ölçümleri ve sonuçları (Tablo 2) de, topluca görülmektedir.

Femur üst epifizinin cerrahideki radyolojik durumu (Tablo 3) de görülmektedir. Bu tablonun da incelenmesinden anlaşılacağı gibi, regenerasyon safhasında cerrahi metodlar uygulanamamış, nekroz ve fragmantasyon safhasında uygulanmıştır (Tablo 4). Cerrahi tedavi uygulanmış vakalar klinik ve radyolojik olarak (EQ, Mose, CE açısı ölçülerek) değerlendirilmiştir. Radyolojik değerlendirmeye göre sonuçlar, 11 iyi (% 55), 6 orta (% 30) ve 3 fena (% 15), olarak sınıflandırılmıştır.

Cerrahi tedavi uygulanmış vakalar, 6 hafta süre ile alçıda tutulmuş, sonra hareket tedavisi, 5 vakaya Thomasın İstiondan destekli yükten kurtaran cihazı, 1

vakaya 1 yıl yatak istirahatı uygulanmıştır Uost-Op, yüklenmeye en erken 3 ay sonra izin verilmiştir..

Ameliyat sonrası her hangi bir komplikasyon görülmemiz, hiç bir vakada reoperasyon yapılmamıştır.

Klinik değerlendirme :

Ekstremite kısalıkları 0,5 sm. ile 1,5 sm. arasında görüldü. Ortalama 1 sm. bulundu.

20 vakada ameliyat sonrası değerlendirmede, ağrının hiç birinde olmadığı, 3 vaka dışında topallamanın devam ettiği, 3 vaka dışında hareket sınırlılığının devam ettiği, sınırlılık derecesinin içe rotasyonun 10°-20° arasında abduksiyonun 20°-30° arasında olduğu bulundu.

**Tartışma**

Legg-Calvé-Perthes Sendromunda cerrahi tedavinin gayesi, hastalığın süresini kısaltmak, immobilizasyon süresini kısaltmak, anatomik sonucu iyileştirmektir. Bu amaçlara varabilmek için çeşitli cerrahi metodlar uygulanmış, bunların zamanla değerlendirilmeleri, bu metodların terkedilmesi ile sonuçlanmıştır.

Femur başı ve asetabulum arasında mekanik uygunluğu sağlamak ve başı asetabulum içine santralize etmek için, femoral ve pelvik tipte osteotomiler son yıllarda seçkin cerrahi metodlar olarak uygulanmaktadırlar.

Femoral tipte osteotomiler, antaversiyonu düzeltici derotasyon osteotomisi, başı asetabulum içine santralize edici varizasyon osteotomileri, veya her iki fatörü düzeltici kombine derotasyon ve varizasyon osteotomileridir. Bazı cerrahlar osteotomiyi subtrokanterik, diğerleri ise intertrokanterik olarak uygularlar. Bu suretle osteotominin femur başı asetabulum arasındaki uygunluğu sağlamaktan başka, biolojik etki yapma üstünlüğü üzerinde dururlar .

RETTİG([13],[14]) ve OEST ([11]) 1964 den sonra tercih ettikleri, intertrokanterik, tam olmayan osteotomileri, en hafif, koruyucu cerrahi girişim olarak uygulamışlardır. RETTİG, 26 hastada uyguladığı Reiz osteotominin sonuçlarını, 7 yaşından küçüklerde (erken form) 2/3 oranında çok iyi, 7 yaşından büyük çocuklarda (geç from) 1/3 oranında iyi sonuç elde etmiştir. 7 yaşın altında cerrahi tedavi süresini 26 ay, 7 yaşın üstünde 36 ay, aradaki farkı 10 ay olarak bildirmiştir. Yazarlar, konservatif ve cerrahi tedavinin hastalık sonucu üzerindeki etkileini farklı bulmamışlar, fakat cerrahinin hastalık süresini azalttığını, bunun 7 yaşın altında olduğunu, keza prognozun iyi olduğunu ileri sürmüşlerdir.

BOHR([5]), 57 vakada intertrokanterik tam olmayan osteotomiyi Rettig gibi yaptığını ve ve plakla veya Kiel kemik grefi ile tesbit ettiğini ve sonuçlarının cesaret verici olduğunu ve rekonstrüksiyon zamanının ortalama 3 aya indiğini, fakat kesin sonuçları değerlendirmek için çok erken olduğunu bildirmiştir.

AXER ve SCFİLLER([2]), artrografik incelemelerle, subtrokanterik derotasyon ve varizasyon osteotomilerinin sonuçlarını, hastalığın erken safhasında epifizin, asetabulumun şekillendirici etkisi ve eşit basıncına maruz kalması ile deformiteyi önleme yararları nedeni ile konservatif tedaviye tercih edilmesinin doğru olduğu kanısına varmışlardır. AXER ve arkadaşları([1]) başka bir araştırmalarında, osteotominin, aile ve çocuğun psikolojik ve çocuğun fiziksel sınırlanmasını kaldırdığı gibi, kalça eklemi bölgesinde kırıklardan sonra görülene benzer hiperemi meydana getirmesi yararına değinmişlerdir. Bu biolojik etki, sınırlanmamış pelvi-femoral kasların normal pompalayıcı çalışması ile beraber, epifizin revaskülarizasyonunu hızlandırır ve bu yolda hastalık proçesinin süresini kısaltır ve hastalığın doğal sekeli olan kısalığı kompanse etmek için, ekstremitenin uzunluğuna büyümesini de stimüle edebilir. Bundan başka normal hareket genişliği, femoral baş ve asetabulumun karşılıklı şekillenmesine de izin verecektir. AXER ve SCHİLLER([3]), bu sendromlu 18 çocuğun 15 inde iyi sonuçları, hastalık başlangıcının tahmini yaşının 7 den küçük olmasına ve fena sonuçlu çocuktan ancak 4 ünün 7 yaşından küçük olmasına bağlamışlardır. Yalnız başına varus osteotomisinin yeterli olabileceğini belirtmişlerdir. Yanlız derotasyon yapılmış 9 hastanın 6 sında iyi, 3 ünde orta sonuç almışlardır. AXER ve arkadaşları([3]), 34 vakalık bir seride subtrokanterik osteotomiden % 53 iyi sonuç aldıklarını ve bunların nekroz ve fragmantasyon safhasında ameliyat edilen vakalar olduklarını bildirmişlerdir. Regenerasyon safhasındaki vakaların 3/4 ü orta, 1/4 ü fene sonuç vermişti. Hastalığın 3-7 yaş arasında başladığı çocuklarda sonuçların iyi ve 7-10 yaş arasında başlayanlarda fena olduğunu, iyi sonuçlu başlama yaşının 5, orta sonuçlu başlama yaşının 7, fena sonuçlu başlama yaşının ise 7 den büyük olduğunu belirtmişlerdir. AXER ve BZETELNY([1]), 20 vakalık serilerini (Herndon ve Heyman'ın komprehensiv kuotientine göre, 14 çok iyi, 4 orta ve 2 fena sonuçlu olarak, fakat klinik olarak ise iyi derecede bildirmişlerdir. CRAİG ve arkadaşları([6]), 7 subtrokanterik ve 8 intertrokanterik osteotomi sonuçlarını iyi olarak vermişler ve antaversiyonun düzeltilmesi ile hastalık süresinin azalıp, hastalığın çabuk şifaya gittiğini ve 4 ayda başın tekrar kemikleştiğini bildirmişlerdir. HARALSSON([8]), 26 hastada 27 subtrokanterik derotasyon osteotomisini plakla tesbit ederek, 8 hafta immobilizasyondan sonra, tam hareket verdiğini, ortalama yaşın 5.4 olduğunu, başlangıç safhasında 14, fragmantasyon safhasında 13 vakanın bulunduğunu ve epifiz kuotienti, Mose'nin konsantrik ölçüleri ve CE açısına göre 9 unda iyi, 3 ünde orta sonuç aldıklarını, 10 unda ise osteokondritin yerleşmiş olduğunu bildirdi. LAURENT'e([10]) göre başın subluksasyonu ameliyat için kesin indikasyondur. Esasen, konservatif tedavinin % 50 iyi sonuç vermesi, cerrahiye yöneltmiştir. 20 vakasında varus-derotasyon osteotomisinden aldığı iyi sonuçlara göre, tamir edilmez değişiklikler olmadan önce osteotomi yapılırsa, iyi sonuç alınacağını ileri sürer. Çok erken yapılan bir osteotominin nüksü önleyemeyeceği, büyük epifiz değişiklikleri olsa da, subluksasyonun osteotomi ile düzeltilmesi ve eklem yüzleri arasında uygunluk sağlanması gereği üzerinde durur.

TAUSSİG ve HERİPRET([16]), cerrahi uyguladıkları 53 vakada femoral osteotominin 13 ünün (2 si eksen değiştirmeden basit, 5 i varizasyon, 5 i varizasyon-derotasyon, 1 i yanlız derotasyon) erken safhada, biraz gecikmiş vakalarda 24 femoral osteotomiyi (15 i varizasyon, 7 si varizasyon-derotasyon, 1 i yalnız derotasyon, 1 i valgizasyon) uygulamışlardır. Her yaş grubunda, klinik başlangıçtan sonra 12 ay geçmeden kondansasyon ve fragmantasyon safhasında ameliyat yapmışlardır. Anatomik sonucu 14 ünde çok iyi ve iyi buldular. Yarı geç vakalarda klinik başlangıçtan 1-3 yıl sonra yapılan osteotomilerin sonuçlarını 9 çok iyi ve iyi, 9 orta, 9 fena olarak değerlendirdiler. RİGAULT ve POULİQUEN([15]), kalçanın tam frakmantasyon veya rekonstrüksiyon safhasının başlangıcında ameliyat yapılması gereğini ileri sürerler. Femur başını asetabulum içinde resantralize edici osteotominin immobilizasyon süresini azalttığını belirttiler. 80 osteotomide, fragmantasyon başlangıcında % 33 iyi, % 33 orta, tam fragmantasyonda % 66 iyi, % 25 orta, reparasyon safhasında % 60 iyi, % 30 orta ve ortalama olarak vakaların % 60 ında iyi, % 25 inde orta ve % 15 inde fena sonuç aldıklarını bildirdiler.

BERTRAND, RİGAULT ve TAUSSİG([4]), 206 intertrokanterik osteotomiyi değerlendirmişlerdir. Eksantre femur başı gösterenlerde, sonuçları 38 iyi, % 52 orta, % 10 fena olarak, santre baş gösterenlerde sonuçları % 73 iyi, % 27 orta olarak bildirmişlerdir. 4-5 yaşlarında hastalığın gidişinin daima iyi, daha büyük çocuklarda daha uzun ve daha ağır olduğunu izlemişlerdir.

AXER ve SCHİLLER([3]), varus osteotomisine rağmen ekstremitede kısalmayı 18 hastada ortalama 1.4 sm. bulmuşlar ve hastalığın bir sekeli olarak cerrahiye bağlı olmaksızın olabileceğini belirtmişlerdir. Başlangıç postoperatif bacak uzunluğu, çok muhtemelen osteotomiyi takiben hiperemi ile meydana gelen enkondral ossifikasyonun stimülasyonu ve post-osteotomi boyun açısının ilerleyici artmasında ileri geldiğini ileri sürmüşlerdir.

Çeşitli yazarların femoral osteotomilerden elde ettikleri başarı yüzdeleri değişik ise de, fena sonuçların oranı % 27 yi aşmamıştır.

Subtrokanterik veya intertrokanterik osteotomi sonuçları

| | sayı | | % total | % iyi | % orta | % fena |
|---|---|---|---|---|---|---|
| MOSE | 209 | | 73 | 55 | 18 | 27 |
| KATZ([9]) | 283 | | 80 | | | 20 |
| PETRİE, BİTENC([12]) | 60 | | 91.2 | 60.3 | 30.9 | 8.8 |
| AXER ve ark.([1]) | 20 | | 90 | 70 | 20 | 10 |
| AXER ve ark.([3]) | 34 | | 91 | 53 | 38 | 9 |
| RİGAULT, POULİQUEN | 80 | | 90 | 60 | 30 | 10 |
| BERTRAND, RİGAULT, | 206 | eksantre | 90 | 38 | 52 | 10 |
| TAUSSİG | | santrel | 100 | 73 | 27 | 0 |
| EROĞLU ve ÖNÇAĞ | 20 | | 85 | 55 | 30 | 15 |

Legg-Calvé, Perthes sendromunun başlangıç safhasında, tedavi edilmiş vakalarla, diğer safhalarda tedaviye alınanlarıda, tedavi sonuçları farklılık göstermektedir. PETRİE ve BİTENC'in 60 vakasından 38 i hastalığa yakalandıkları ilk yıl içinde tedavi görmüşlerdi ve bu grupta kötü sonuç yüzdesi % 25 bulunmuştur. AXER ve arkadaşları, RETTİG, MOSE, EDGREN ve bir çokları 7 yaşından küçüklerde daha iyi sonuç aldıklarında birleşmişlerdir.

Bizim az sayıdaki vakalarımızın sonuçları da bu görüşe uymaktadır. İyi sonuçlar 8 yaş 6 aya kadar alınmıştır. Bu yaşa kadar 3 orta derecede sonuç vardır. AXER ve arkadaşları, cerrahi tedavi uygulanmış vakalardan elde edilen sonuçlara göre, derotasyon ve varizasyon osteotomilerinin beraber yapılmasını öğütlemektedirler. Yanlızca 2 vakasına varizasyon osteotomisi yapılmış ve sonuçları fena olarak değerlendirilmiştir. Bizim 1 vakamızda varizasyon osteotomisi yapılmış ve sonuç fena olarak değerlendirilmiştir.

Genellikle, özellikle erken yaşta, bu hastalıkta epifizin parsiyel yakalanmasında, sonuçların daha iyi olduğu görüşü vardır. Hatta bazı araştırıcılar, erken yaşta ve erken safhada, her hangi bir tedavi olmaksızın, başın sferik bir şekilde iyileştiğini de bildirmektedirler. Bizim vakalarımız arasında, erken tanımlama yapılabilen ve iyi tabiatta ilerleyen vaka yoktu. 53 hastadan 25 ne tam olmayan konservatif tedavi ve hiç tedavi yapılamaması, muhtemelen önceki yıllarda, konservatif tedaviye eğilimin daha çok olması, metod ve süresinin ve vakaları izleme güçlüğünün aileyi korkutması ve çekimser bırakmasıdır. Bu nedenle memleketimiz için, daha ekonomik ve sosyal koşullara uygun olan ve erken tanı ile erken yapılacak cerrahi tedavi yönünü tutmanın doğru olacağı kanısındayız.

TABLO 1

Vakaların Coğrafik Dağılımları :

| İLİ | VAKA SAYISI |
|---|---|
| Ankara | 1 |
| Aydın | 2 |
| Balıkesir | 2 |
| Çankırı | 1 |
| Denizli | 5 |
| Erzincan | 2 |
| İzmir | 29 |
| Konya | 2 |
| Manisa | 5 |
| Muğla | 2 |
| Trabzon | 1 |
| Uşak | 1 |
| | 53 |

## TABLO 2

| Vak'a No. | Ameliyatta yaş | Cins | Ameliyatta safha | Başlangıç ile ilk iyileşme arasındaki invertal yıl - ay | Epifizin nukleusun yakalanma derecesı | Ameliyaş ve son kontrol arasındaki süre yıl - ay | E. Q Op. öncesi | Mose Op. sonrası | C. E | Sınıflandırma |
|---|---|---|---|---|---|---|---|---|---|---|
| 1 | 4 yıl + 10 ay | K | Nekroz | 3+2 | total | 2+2 | % 55 | % 78 | Sferik | 25/25 iyi |
| 2 | 5 « + 7 « | E | FRAGMANTASYON | 3+4 | « | 2+7 | % 60 | % 75 | « | 25/30 iyi |
| 3 | 5 « + 10 « | E | « « | 3+8 | « | 2+5 | % 53 | % 80 | « | 25/20 iyi |
| 4 | 5 « + 10 « | E | Nekroz | 3+2 | « | 2+4 | % 65 | % 84 | « | 20/25 iyi |
| 5 | 6 « + 1 « | E | « | 3+7 | « | 6+3 | % 58 | % 80 | « | 25/25 iyi |
| 6 | 6 « + 11 « | E | FRAGMANTASYON | 3+2 | « | 6+2 | % 62 | % 80 | « | 25/30 iyi |
| 7 | 7 « + 4 « | E | « « | 3+1 | « | 2+1 | % 48 | % 65 | « | 15/25 orta |
| 8 | 7 « + 7 « | E | « « | 3+8 | « | 2+4 | % 64 | % 85 | « | 30/25 iyi |
| 9 | 7 « + 8 « | E | « « | 3+4 | « | 2+7 | % 58 | % 80 | « | 25/15 iyi |
| 10 | 8 « + 2 « | E | Nekroz | 3+10 | « | 5+6 | % 33 | % 62 | « | 35/30 orta |
| 11 | 8 « + 8 « | E | « | 3+9 | « | 2+1 | % 62 | % 85 | « | 25/20 iyi |
| 12 | 8 « + 6 « | E | FRAGMANTASYON | 3+7 | « | 4+4 | % 64 | % 80 | « | 25/20 iyi |
| 13 | 8 « + 11 « | E | Nekroz | 3+5 | « | 2+5 | % 36 | % 58 | « | 25/30 orta |
| 14 | 9 « + 6 « | E | « | 3+8 | « | 4+6 | % 45 | % 64 | « | 20/25 orta |
| 15 | 10 « + 1 « | E | FRAGMANTASYON | 3+7 | « | 5+2 | % 28 | % 50 | İrregüler | 35/50 Fena |
| 16 | 5 « + 3 « | E | « « | 3+9 | « | 2+2 | % 55 | % 70 | Sferik | 25/20 iyi |
| 17 | 8 « + 5 « | E | « « | 4+4 | « | 2+2 | % 44 | % 62 | « | 20/25 orat |
| 18 | 10 « + 11 « | E | « « | 3+6 | « | 2+4 | % 33 | % 58 | « | 25/30 orta |
| 19 | 11 « + 9 « | E | « « | 3+9 | « | 2+1 | % 25 | % 40 | İrregüler | 30/35 Fena |
| 20 | 12 « + 1 « | E | Nekroz | 3+7 | « | 2+2 | % 39 | % 50 | « « | 35/35 Fena |

* Reiz osteotomi (geç yaş)

** Varus osteotomisi Derotasyon - Varizasyon osteotomisi

**Özet**

Legg-Calvé-Perthes sendromlu hastalarda uygulanan 20 femoral osteotominin sonuçları değerlendirilerek, literatürdeki sonuçlarla karşılaştırılmıştır. 2 varus, 1 Reiz osteotomisi dışındaki vakalara derotasyon ve varizasyon osteotomisi uygulanmış ve Mose, Epifizeal kuotient ve CE açısı ölçümlerine göre total % 85 iyi (% 55 iyi, % 30 orta, % 15 fena) sonuç alındığı bildirilmiş ve bu sendromda erken tanı ve 7 yaş altında cerrahinin iyi sonuç verdiği belirtilmiştir.

**Summary**

20 femiral osteotomies were performed on 20 patients with L.C.P.S. The results were estimated and compared with those in the Literature. Derotation and varisation osteotomies were performed except 3 cases on which 2 varisation and one incomplete osteotomy were done. According to Mose, Epiphyseal quotient and CE angle measurment, the results were reported as 85 % satisfactory (good in 55 %, fair in 30 %, poor 15 % 7. Early diagnosis and surgical treatment below 7 years of age are in favour of good results.

TABLO 3

AMELİYATTA HASTALIĞIN SAFHASINA GÖRE SINUÇLAR (MOSE)

| SONUÇLAR | NEKROZ | FRAGMANTASYON | REJENERASYON |
|---|---|---|---|
| İYİ | 4 | 7 | — |
| ORTA | 3 | 3 | — |
| FENA | 1 | 2 | — |
| TOPLAM | 8 | 12 | — |

TABLO 4

VAK'ALARIN MOSE METODU İLE HİHAİ SONUÇLARI

| SONUÇ | VAK'A SAYISI | YÜZDE % |
|---|---|---|
| İYİ | 11 | % 55 |
| ORTA | 6 | % 30 |
| FENA | 3 | % 15 |

**Literatür**

1 — AXER, A. and RZETELNY, V. : Subtrochanteric Osteotomy for Legg-Calvé-Perthes Syndrome. J. Israel Med. Assos. V. LXXXI, No. 12, 579-585, 1971.

2 — AXER, A. and SCHILLER, M.G. : The proximale epiphyseal growth plate in Legg-Calvé-Perthes Syndrome, Analysis of Roentgenological Pa-

rameters in 29 patients treated by subtrocyanteric osteotomy. Israel Med. Sciences. Vol. 8, No. 12, 1980-1986, 1972.

3 — AXER, A., SCHILLER, M.G., SEGAL, D., RZETELNY, V. and GERSHUNI, G.D.H. : Subtrochanteric Osteotomy in the treatment of Legg-Calvé-Perthes Syndrome. Acta Orthop. Scand. 44, 31-54, 1973.

4 — BERTRAND, P., RIGAULT, P. et TAUSSIG, G. : Traitement chirurgicale l'ostéochondrite primitive de la hanche. Symposium. Rev. Chir. Orthop. Tome. 56 No:. 7, 629-635, 1970.

5 — BOHR, H. : Pratial Intertrochanteric osteotomy in coxa plana. 12. SICOT Congress. Israel 1972. Kişisel yarışma ile elde edilen tebliğ özeti.

6 — CRAIG, W.A., KRAMER, W.G. and WATANABE, R. : The role da antatorsion and trauma in Legg-Calvé-Perthes Syndrome. In proceedings of the American Academy of Orthopaedic Surgeons. J. Bone and Joint Surg. 46-A : 1370-1371, 1964.

7 — CRAIG, W.A., KRAMER, W.G. and WATANABE, R. : Etiology and treatment of Legg-Calvé-Perthes Syndrome. In proceedings of the American Academy of Orthpaedic Surgeons. J. Bone and Joint Surg. 45-A : 1325-1326, 1963.

8 — HARALSSON, S. : Derotation-varisation Osteotmy in the Treatment of Perthes Disease. Acta Orthop. Scand. 44 : 105-106, 1973.

9 — KATZ, J.F. : Legg-CalvéPerthes Disease-Result of Treatment. Clin. Orthop. 10 : 61-78, 1957.

10 — LAURENT, L.E. : Varus roration osteotomy in the treatment of Perthes Disease. A preliminary roport. Acta Orthop. Scand. 44 : 31-54, 1973.

11 — OEST, O. : Morbus Perthes. Ayrı Baskı .

12 — Petrie, J.G. ve BITENC, I : The abduction weight bearing treatment in Legg-Perthes Disease. J. Bone and Joint Surf. 53-B : 54-62, 1971.

13 — RETTIG, H. : Morbus Perthes. Ayrı Baskı. 9.5.1970.

14 — RETTIG, H. : Coxa Plana (Untersuhung der Behandlungsergebrinne von 112 Fallen) 12. SICOT Congress. Israel 1972, Ekim. Coxa Plana Simpozyumu.

15 — RIGAULT, P. et POULIQUNEN, J.C. : Notre expérience de l'ostéotomie fémorale dans le traitement de l'ostéochondrite primitive de la hanche. Symposium. Rev. Chir. Orthop. Tome, 56, No. 7, 635-651, 1970.

16 — TAUSSIG, G., HÉRIPRET, G. : Maladie de Legg, Perthes-Calvé Rev. Chir. Orthop. 53 : 305-330, 1969.

# PERTHES'te SEYİR ve TEDAVİ

Dr. Zeki KORKUSUZ(*)
Dr. Ertan MERGEN(**)
Dr. Ethem Faruk MUMCU(***)

1969-1970-1971 seneleri arasında polikliniğimize müracaat eden 77 Perthes Calve Legg hastasından tebliğimizde bahsedeceğiz.

77 hastanın dosyalarının tetkikinde : 30 tanesinin röntgen filimleri bulundu. Hastaların adreslerine gönderilen anket kağıtlarından 16 tanesine cevap geldi. 9 hasta anket üzerine kliniğimize müracaat ettiler. 22 anket mektubu adres değişikliğinden iade edildi.

Elimizde filimleri bulunan hastalarda :

1 — Epifiz İndeksi
2 — Epifiz Quotitienti
3 — Yüzey Quotitienti
4 — Radius İndeksi

tesbit edildi.

Kontrola gelen 9 hastada'da aynı ölçümler yapldı.

Bu ölçümlerin neticeleri şöyle idi :

| | Maksimum | Minimum | Ortalama | Normalde |
|---|---|---|---|---|
| 1 - Epifiz İndeksi | 0,600 | 0,111 | 0,355 | |
| 2 - Epifiz Quotitienti | 0,972 | 0,288 | 0,630 | 90—100 Meyer<br>60—100 Mose |
| 3 - Yüzey Qoutitienti | 1.070 | 0,599 | 0,834 | 85—100 |
| 4 - Radius İndeksi | 1,304 | 0,818 | 1,061 | 100—115 Mose |

Ölçümlerin neticesini şöyle özetleyebiliriz : Memleketimizde Perthesli hastalar geç olarak hastahaneye müracaat etmektedirler. Müracaatta mafsal yüzeyi, epifiz yüksekliği ve caput femoris'in kürevi şekli düzelmiyecek kadar değişikliğe uğramış durumdadır.

(*) A.Ü. Tıp Fak. Ortopedi ve Travmatoloji Kürsüsü Doçenti
(**) « « « « « « « Uzmanasistanı
(***) « « « « « « « Asistanı

Kontrola gelen hastaların röntgen kontrollarında yapılan ölçümlerde İndeks Quotitientlerde anlamlı değişiklik görülmedi.

Buradan şu neticeyi çıkarabiliriz: 1- Kısa süreli tedavi indeks ve quotitientleri değiştirmiyor. 2- Erken yakalanan vakalarda tedavi neticesi, durum kötüye gitmiyor. 3- Ufak yaşlı hastalarda tedavi neticeleri daha iyi oluyor. 4- Son olarak da materyalimiz az olduğundan neticelerimizin istatistiki anlamlılığı olmayacağını söyleyeceğiz.

Tedavi olarak hastalarımızın 50 tanesine Thomas Ateli tavsiye edilmiştir. Bu hastalardan yalnız 9 tanesi cihazı yaptırmış ve bu 9 hastadan da yalnız 2 tanesi cihazı 2.5 seneden uzun süre kullanmıştır. Rakamların bize gösterdiği Thomas Cihazı gerek iktisadi gerek ictimai yönden memleketimizin gerçeklerine uymamaktadır. İyice soruşturup, hastanın cihazı yaptırıp kullanacağına kani olunca hastaya tavsiye edilmelidir. Uzun süre cihazı kullanan hastalarda ağrı şikayetleri azalmakta, topallama azalmakta veya kaybolmaktadır. Cihaz konusunda söyleyecek son sözümüz de; cihazın yalnız ufak yaştaki hastalar tarafından kullanıldığına dikkatinizi çekmektir.

10 hastamıza alçı tesbiti tavsiye edildi. Bunlardan 8 tanesi alçı yaptırdı. Alçı yapılan hastalardan 1 tanesi alçıyı 25 gün sonra kendisi söktürdü. Alınan neticeleri şöyle özetleyebiliriz. Kısa süreli alçının hiçbir faydası olmamaktadır. Uzun süreli alçı ve Thomas Cihazı kombinasyonu ile ağrılar ve topallama azalmakta ve kaybolmaktadır. Burada dikkatimizi çeken bir husus ta: Biyopsi ve alçı yapılan 1 hastamızda şikayetlerin tamamen kaybolduğudur.

Yalnız istirahat tavsiye edilen 4 hastadan 1 tanesinde subjektif şikayetler geçmiştir.

Fizik tedavi ve koltuk değneği tavsiye edilen 4 hastanın 2 sinde topallama ve ağrı azalmıştır.

Osteotomi yalnız erişkin yaşa gelmiş 3 hastada yapılmıştır.

Netice olarak şunu söyleyebiliriz: Perthes'li hasta sahibine durumun vehameti anlatılmalı ve kalçayı yükten kurtaracak tedavi iç ve iktisadi durumuna göre çizilmelidir.

19 Hastada tek ölçüm neticeleri

| | | | | | | | | | |
|---|---|---|---|---|---|---|---|---|---|
| Epifiz İndeksi | Maksimum | | 0,600 | Minimum | | 0,111 | Ortalama | | 0,355 |
| Epifiz Quotitienti | » | » | 0,972 | » | » | 0,288 | » | » | 0,630 |
| Yüzey Quotitienti | » | » | 1.070 | » | » | 0,599 | » | » | 0,834 |
| Radius İndeksi | » | » | 1,304 | » | » | 0,818 | » | » | 1,061 |

**Netice :**

9 hastadan 2,5 sene Thomas Cihazı kullanan 1 tanesinde EQ iyiye gitmiş fakat yinede normalin altında. Kısa süreli alçı ve Thomasta iyiye ve kötüye giden neticeler var.

9 hastada EİI. inde tedaviye rağmen değişiklik yok gibi.

9 hastada YQ. inde tedaviye rağmen değişiklik yok gibi.

9 hastada Rİ. inde tedaviye rağmen değişiklik yok gibi.

Netice : 1) Kısa süreli tedavi indeksleri değiştirmiyor.
2) Erken yakalanınca durumu kötüye götürmüyor.
3) Küçük yaşlarda netice daha iyi oluyor.
4) Materyel az olduğundan kati netice söylenemez.

Ameliyat yalnız 3 vakada yapılmış, hepside erişkin hastalar ve korreksiyon osteotomisi yapılmış.

Thomas tavsiye edilen 50 hastadan 9 zu cihazı kullanmış. Bunlardan 4 dü uzun süreli, 5 şi kısa süreli. Uzun süre kullananlarda subjektif şikayetlerde azalma olmuş.

# DİZ EKLEMİNDE OSTEOCHONDROSIS DISSECANS

Dr. M.Alp GÖKSAN(*)
Dr. Mişel J. KOKİNO(**)
Dr. Zeynel A. DEMİREL(**)

Sinonimler : **Osteochondritis dissecans,** KÖNIG hastalığı (1888), mafsal faresi (Gelenkmaus), idyopatik dissekan osteokondroz, idyopatik parsiyel epifiz nekrozu.

Bir infeksiyon gösteren (-itis) takısının, bilhassa anglo-amerikan literatüründe alışılageldiği şekilde, bu hastalıkta da kullanılması yanlıştır. Patolojik olay, epifizlerde, eklem kıkırdağının hemen altında, bilmediğimiz sebeplerden, kemik dokusundaki dolaşım ve beslenme bozuklukları nedeniyle, bir kemik bölgesinin epifizden ayrışmaya başlaması, zamanla, bu kemik bölgesinin, üzerindeki sağlam eklem kıkırdağı ile birlikte eklem boşluğunda serbest hale geçebilmesidir([1,2,3,4,6,7,8,1,12,13,14,15,17,24,25,26,27,35,36]).

1890 senlerinde bile «Gelenkmaus» tanımının kullanılması ilgi çekicidir([3,11,16]). Katıldığımız bir görüşe nazaran, Caisson hastalığı ve travma sonu eklemde serbest hale geçen kemik-kıkırdak cisimlerinde, sebep belli olduğuna göre, bir «Caisson hastalığı **osteochondrosis dissecans**»ı, bir «posttravmatik **osteochondrosis dissecans**»dan bahsedilmesi uygundur. Sadece «**osteochondrosis dissecans**», bize idyopatik dissekant bir **osteochondrosis** varlığını anlatır.

**Osteochondrosis dissecans** (=o.d.), en sık diz ekleminde görülmektedir. Diz eklemini dirsek, kalça ve ayakbileği takip eder. Diğer eklemlerde daha da enderdir

Sebep belli olmamakla beraber, etiolojik bazı faktörler üzerinde durulmuştur([3,6,9,10,12,13,14,16,17,18,20,22,23,24,25,26,29,30,31,32,35,36,39]).

Bu faktörlerin belli başlıları mekanik etkenler (travmalar), **dysostosis**'lerle ve aseptik diğer **osteo-chondrosis**'lerle ilişkileri, hormonal disregülasyon ve irsiyet olarak özetlenebilir.

WAGNER, o.d. da iki ayrı form tanımlar([14,34]) :

1. Tipik dissekan şekil
2. Malasi şekli

---

(*) İ.Ü.İ.T.F. Ortopedi ve Traumatoloji kliniği doçenti.
(**) « « « « uzman asistanı
(***) « « « « asistanı

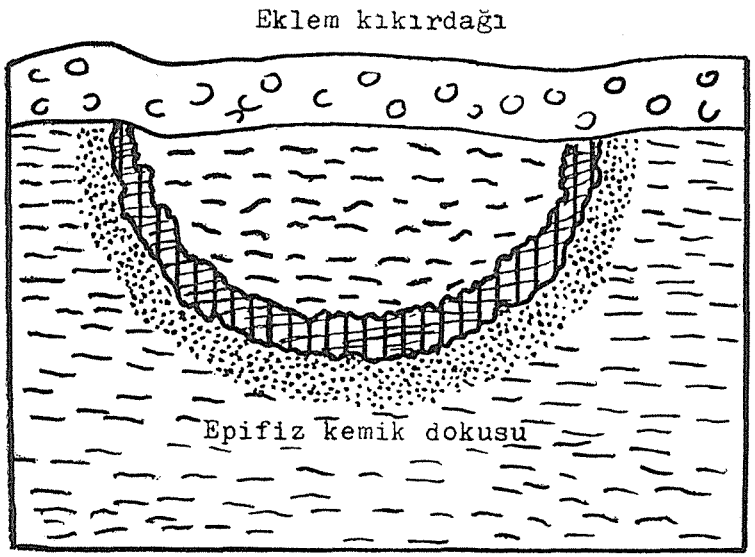


Şekil 1 a

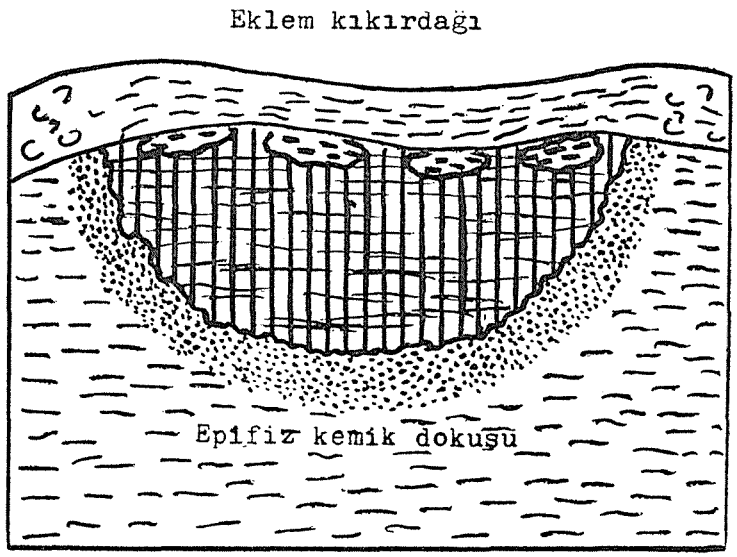


Şekil 1 b

Hastalığın karanlık olan etiolojisi yanında, bu iki ayrı şeklin nedenleri de bilinmemektedir. Malasi gösteren şeklin her yaşta meydana gelebilmesi yanında, tipik olan dissekan şekil, 20 yaşlarına kadar görülmektedir (WAGNER, KAISER). Her iki şeklin de müşterek olduğu taraf, başlangıçta eklem kıkırdağının sağlam olması ve ancak sonraları patolojik değişmeler göstermesidir.

O.d. ın diğer bir özelliği, belli bazı lokalizasyonları sevmesi, genellikle yük taşıyan konveks eklem yüzeylerine yerleşmesidir.

Patolojik anatomik olarak, başlangıçta, üzeri sağlam eklem kıkırdağı ile kaplı, yuvarlak-oval şekilde bir kemik nekrozu alanı bulunur. Bu nekrotik odak, sağlam epifizden, psödartroz bölgesindeki fibröz dokuya benzeyen, bir yumuşama sahası ile ayrılır. Ender olarak, o.d. odağı zamanla küçülüp yerini normal kemik dokusuna terkederek kaybolur; spontan olarak şifa bulur ([12,13,14,21,25,26,33 36,38,39]).

Daha sıklıkla görülen nekroz olayının devamıdır. Bu halde, o.d. alanı uzun zaman üzerindeki eklem kıkırdağını sağlam olarak koruyabilirse de, genellikle, fizyolojik veya fizyolojik olmayan travmaların çok önemli etkileri sonucu, yatağından ayrılıp, üzerindeki eklem kıkırdağı kabuğuyla, eklem boşluğuna düşer. Yerinden ayrılan o.d.'da bazan yatak ile cisim arasında bir sap, bir bağlantı bulunur. Bu sap uzunca bir süre kalır veya mekanik etkenlerle kopabilir. Böylece o.d., eklem boşluğunda serbest hale geçer([1,2,4,5,6,7,8,9,11,12,13,14,15,16,17,18 202324,25,26,27,35.36]).

Saplı veya sapsız, yuvasından ayrılmış bir o.d. odağı, eklemde «ölü» bir yerde kalırsa, pek klinik belirti vermez. Sıklıkla görülen ise, serbest cismin, yük taşıyan, bir biri ile temas halinde olup sürtüşen eklem elemanları arasına girerek buralarda ağır lezyonlar ve buna paralel olarak ağrılı kilitlenme ve tahriş belirtileri yapmasıdır. Eklemin yük taşıyan bölgesindeki yatak da, preartrotik bir deformasyondur. Bu safhadan evvelki zamanlarda, uzunca bir süre için o.d. sessiz kalır veya hafif, belirsiz şikâyetlerle seyreder. Klinik belirtilerin zorunlu kılacağı radyolojik muayene, teşhisi kesinlikle belirler. Diz ekleminin o.d. yönünden radyolojik incelenmesi, mafsal aralığının daha iyi görüleceği pozisyonlar araştırılarak, uygun fleksiyonda yapılmalıdır. Radyolojik olarak, patogeneze uyacak şekilde, çeşitli devreler ayrılabilir.

1. Yuvalanmış, kapalı sekestir'li devre : O.d. odağı, yuvarlak-oval şekilde, sağlam epifizden saydam bir bölge ile sınırlanmış, ayrılmıştır. Saydam ayrılma hattı kavisli, düzenlidir ve kemiksel kondil ile aynı seviyede biter veya buna nazaran hafifçe kabarıklık gösterir.

O.d. odağı, sağlam epifizle aynı koyulukta veya daha yoğun görülür. Malasi gösteren o.d. şeklinde ise odak benekli, homojen olmayan bir görünümdedir. Şekli yuvarlak-oval, boyutları çeşitli olmakla blraber genellikle bir mercimek ile fasulya cesametindedir.

| Sıra No.: | Adı Soyadı | Prototal No.: | Yaşı | Cinsiyeti | Tarafı | Şikâyet Süresi | Ek bozukluklar |
|---|---|---|---|---|---|---|---|
| 1 | D.V. | 25.571 | 14 | K | L | 2 sene | — |
| 2 | C.A. | 12.842 | 16 | E | R | 2 sene | — |
| 3 | H.Ö. | 23.260 | 18 | K | L | 4 ay | İç meniskopati |
| 4 | H.Y. | 27.303 | 18 | E | L | 1 sene | — |
| 5 | A.D. | 23.539 | 18 | E | R | 3 sene | — |
| 6 | F.S. | 28.966 | 19 | E | R | 5 sene | — |
| 7 | Ş.U. | 27.887 | 19 | E | L | 3 ay | — |
| 8 | Ö.A.A. | 27.564 | 19 | E | L | 3 sene | — |
| 9 | H.Ş. | AMH 1.605 | 20 | E | L | 3 sene | — |
| 10 | H.F. | 32.119 | 21 | E | L | 3 sene | Dış meniskopati |
| 11 | İ.B. | 32.216 | 21 | E | L | 2 ay | İç meniskopati |
| 12 | Z.E. | AMH 3.968 | 21 | E | R | 2 sene | İç meniskopati + Sinovitis |
| 13 | H.E. | AMH 10.210 | 21 | E | R | 4 sene | Bil. habitüel patella luksasyonu |
| 14 | M.Ö. | AMH 1.153 | 21 | E | L | 4 sene | İç meniskopati |
| 15 | Ö.K. | AMH 2.201 | 22 | E | L | 3 sene | — |
| 16 | F.A. | AMH 3.713 | 22 | E | L | 3 sene | — |
| 17 | C.Ç. | AMH 6.858 | 22 | E | R | 3 sene | — |
| 18 | U.B. | 31.710 | 22 | E | R | 1 sene | — |
| 19 | H.U. | 24.426 | 23 | E | L | 2 sene | — |
| 20 | T.U. | AMH 4.861 | 24 | E | R | 2 sene | — |
| 21 | V.B. | 25.402 | 24 | E | L<br>L | 3 sene<br>4 sene | — |
| 22 | E.G. | 17.972 | 24 | E | R | 6 sene | — |
| 23 | Z.A. | 13.932 | 26 | E | R | 1 sene | — |
| 24 | Z.K. | 12.841 | 27 | E | R | 4 sene | — |
| 25 | O.A. | 24.770 | 27 | E | R | 1 sene | Sinovitis |
| 26 | E.Y. | 32.195 | 28 | E | L | 7 sene | — |
| 27 | F.A. | 26.712 | 31 | E | R | 10 sene | Dış meniskopati |
| 28 | K.A. | AMH 3.904 | 32 | E | L | 12 sene | Sinovitis + Artroz |
| 29 | E.K. | 23.910 | 33 | E | L | 4 ay | Artroz |
| 30 | İ.D. | 25.022 | 33 | E | L | 16 sene | Artroz + Kondromatoz ? |
| 31 | M.Ç. | 24.146 | 34 | E | L | 2 sen | Artroz |
| 32 | M.B. | 10.974 | 38 | E | L | 4 sene | Dış meniskopati + Artroz |
| 33 | F.G. | 31.087 | 40 | E | L | 10 sen | Artroz |
| 34 | G.S. | 26.177 | 41 | E | L | 5 ay | — |
| 35 | M.Y. | 27.331 | 43 | E | R | 22 sene | İç meniskopati + Artroz |
| 36 | N.G. | 27.949 | 56 | K | L | 8 sene | Artroz |
| 37 | S.A. | 26.392 | 67 | E | L | 2 sene | İç meniskopati + Artroz |

TABLO I

YAŞ VE CİNSİYETE GÖRE DAĞILIM

| | ...15 | 16-20 | 21-25 | 26-30 | 31-35 | 36-40 | 41-45 | 46... | Toplm |
|---|---|---|---|---|---|---|---|---|---|
| KADIN | 1 | 1 | — | — | — | — | — | 1 | 3 |
| ERKEK | — | 7 | 13 | 3 | 6 | 2 | 2 | 1 | 34 |
| TOPLAM | 1 | 8 | 13 | 3 | 6 | 2 | 2 | 2 | 37 |

TABLO II

ŞİKAYET SÜRESİ VE CİNSİYETE GÖRE DAĞILIM

| | .....1 | 1 - 3 | 3..... | Toplam |
|---|---|---|---|---|
| KADIN | 1 | 1 | 1 | 3 |
| ERKEK | 8 | 14 | 12 | 34 |
| TOPLAM | 9 | 15 | 13 | 37 |

TABLO III

TARAF VE CİNSİYETE GÖRE DAĞILIM

| | KADIN | ERKEK | TOPLAM |
|---|---|---|---|
| SAĞ | — | 13 | 13 |
| SOL | 3 | 20 | 23 |
| BİLATERAL | — | 1 | 1 |
| TOPLAM | 3 | 34 | 37 |

TABLO IV

LEZYONUN BAŞLAMA LOKALİZASYONU İLE FARENİN EKLEM İÇİNDEKİ YERİNİN KARŞILAŞTIRILMASI

| FARE | YUVA İÇTE | DIŞTA | PATELLA ARDINDA | TANIN-MIYOR | TOPLAM |
|---|---|---|---|---|---|
| İÇTE | 23 | — | — | 5 | 28 |
| DIŞTA | 1 | 3 | — | 1 | 5 |
| MÜLTİPL | 2 | — | 1 | — | 3 |
| ÜST RESESSUS | — | — | — | 1 | 1 |
| TOPLAM | 26 | 3 | 1 | 7 | 37 |

TABLO V

| TİPİK ŞEKİL | MALASİ ŞEKLİ |
|---|---|
| 23 | 14 |

TABLO VI

MAFSAL FARESİNİN EVOLÜSYONUNA GÖRE SINIFLANMASI

| YATAĞINDA | SERBEST | KOMBİNE |
|---|---|---|
| 9 | 23 | 5 |

TABLO VII

EK LEZYONLAR

| ARTROS | MENİSKOPATİ | SİNOVİT | HABİTUEL PATELLA ÇIKIĞI |
|---|---|---|---|
| 10 | 9 | 3 | 1 |

TABLO VIII

2. «Mafsal faresi» devresinde : Yatağa yakın veya yataktan uzakta o.d. tanınır. Yatağa yakın yerde ise, saplı olması ihtimali düşünülür. Eklemde «ölü» bir alanda «fare» görüleceği gibi, süperpozisyon veya uzun sürede kendiliğinden repozisyon nedeniyle görülmeyebilir de. «Farenin yatağı» için durum aynıdır : Bazan yatak kesinlikle tanınır, bazan da, röntgen düzlemine düşmemesi veya yataktaki onarım nedenleriyle görülmez.

Tedavi konusunda, o.d. ın devresine göre çeşitli görüşler vardır ([5],[6],[12],[13],[14],[19],[25],[26],[28],[34],[36]).

Tedavi konusuna tekrar dönmek üzere, klasik bilgilerin bu kısa incelenmesinden sonra, tedavi ettiğimiz diz o.d. vakalarındaki bulgularımızı, alınan sonuçları sunmak istiyoruz.

**Materyal ve Metod**

1967-1972 yılları arasında İstanbul Ün. İst. Tıp Fak. Ortopedi ve Travmatoloji Kliniği (28 vaka) ve 1964-1966 (9 vaka) yılları arası Ankara Askeri Mevkî Has. de 37 vakanın 38 dizinde (1 vaka bilateral) ameliyatla tedavi edilen o.d. vakaları, materyelimizi teşkil etmektedir. Bu vakalardaki çeşitli bulgular incelenmiş ve sonuçlara varılmıştır.

**Bulgular**

Tablo I de, 37 vaka toplu olarak sunulmuştur. Bu vakaların yaş ve cinsiyete göre dağılımı, Tablo II de bulunmaktadır : 3 Kadın, 34 Erkek. Vakalar en çok 21-25 yaşları arasında (13 vaka) bulunmaktadır. 16-20 yaşlarda 8 vaka olup diğer yaşlarda dağılma vardır. Materyelimizde en ufak yaş 14, en ileri yaş ise 67 dir.

Vakaların şikâyet süresi ve cinsiyete göre dağılım Tablo III de bulunmaktadır. Şikâyetleri 1-3 sene olan 15 vaka, şikâyetleri 3 seneden fazla olan ve ilk sene içinde müracaat eden 9 vaka bulunmuştur.

Taraf ve cinsiyete göre dağılım Tablo IV de bulunmaktadır : Sağ 13, sol 23, bilateral 1.

Tablo V de, lezyonların başlama lokalizasyonu ile farenin eklem içindeki yeri incelenmiştir. 37 vakanın 7 sinde, lezyonun başlama yeri, radyolojik ve klinik olarak tanınamamıştır. Geri kalan 30 lokalizasyonun 26 sı iç femur kondili, 3 ü dış femur kondili, biri de patella ardıdır.

Farelerin eklem içinde raslandıkları lokalizasyonlar ise, 28 vakada iç eklem bölümü, 5 vakada dış eklem bölümü, 3 vakada multipl lokalizasyonlar, 1 vakada ise üst resessustur.

37 vakanın 23 ü tipik, geri kalan 14 ü ise malasi şekli veya birden fazla eklem faresi oluşmasıdır (Tablo VI).

37 vakadan; 9 fare yatağında bulunmuş, 23 tanesi serbest ve 5 vakada ise yatağından serbest hale geçmemiş farelerin yanında serbest fareler bulunmuştur (Tablo VII). 28 serbest farenin 25 inde eklem kilitlenmesi tesbit edilmiştir. Diğer 3 tanesi ise, ağrılı hareket kısıtlanması göstermiştir. Vakaların 36 sında (37 diz) fare çıkarılmış birinde ise çıkarılmasından vazgeçilmiş ve osteofit yönünden eklem tuvaleti ile yetinilmiştir. O.d. odağının yerinde tesbiti hiç yapılmamıştır. Ameliyatla görülen bütün fare yataklarına cerrahi tuvalet gerekli bulunmuştur.

Tablo VIII de, ameliyat esnasında veya klinik-radyolojik olarak görülen diğer lezyonlar sınıflanmıştır. 37 vakanın 10 u artroz, 9 u meniskopati, 3 ü sinovit ve birinde de habitüel patella lüksasyonu görülmüştür. Artrozlu 10 vakanın birinde eklem tuvaleti yapılmıştır. 9 meniskopati görülen vakanın hepsinde menisektomi gerekli bulunmuş ve yapılmıştır. 3 sinovitisten ancak birinde sinovektomi gerekli görülmüştür. Habitüel patella çıkığı olan 1 vakada serbest cisimlerin çıkarılması ve patello femoral yüzünün cerrahi tuvaleti yanında, CAMPBELL-KROGIUS ameliyatı yapılmıştır.

Vakalar arasında özellik gösterenlerini şöylece sıralayabiliriz :

Vaka 1 : D.V., 14 yaşında, kadın.

2 sene evvel muhtemel bir travmadan sonra dizde kilitlenme, efüzyon, ağrı. Radyolojik kontrol ufak bir o.d. tanıtıyor. 2 sene sonraki röntgende ise fındık cesametinde serbest cisim görülmüştür. Gelişmenin süratli olduğu yaşlarda acaba o.d. da gelişmektemidir?

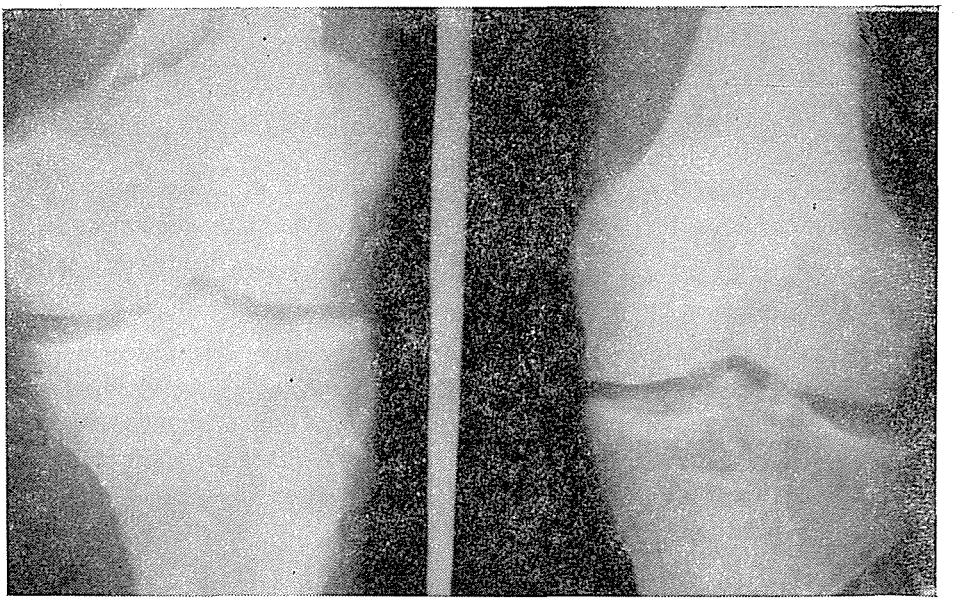

Resim 1

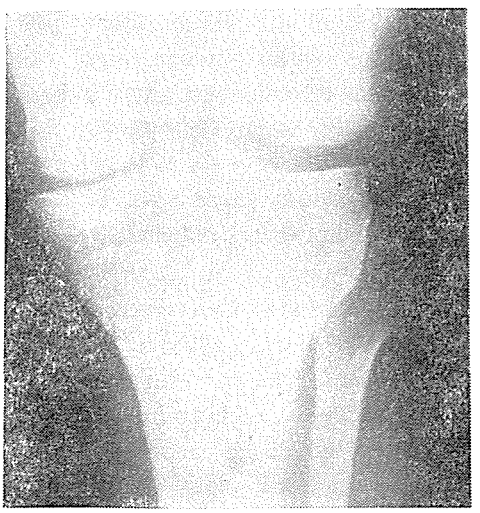

Resim 2

Resim 3

Resim 1.2.3 Vaka 26, E.Y. Sol dizde multıpl o.d. da çeşitli pozisyonlarda yapılan radyografilerin görünümü.

Vaka 3 : H.Ö., 18 yaşında, kadın.

Başka bir klinikte 2 ay önce sağ dizinden eklem faresi çıkarılmış, kliniğimizde ise sol dize aynı müdahele yapılmıştır : Bilateral o.d..

Vaka 20 : T.U., 24 yaşında, erkek.

Sağ dizde erişilebilen 3 farenin çıkarılmasından 6 ay sonra, tekrar aynı dizde kilitlenme yapan bir diğer farenin ameliyatla çıkarılması gerekmiştir.

Vaka 22 : E.Y., 24 yaşında, erkek. Sol dizden fare çıkarılmasından 2 sene sonra, sağ dize de aynı müdahale yapılmıştır : Bilateral o.d..

Vaka 30 : İ.D., 34 yaşında, erkek. 16 senedir dizinde ağrı, kilitlenme, şişme şikayetleri olan hastada, yatağında bir o.d. dışında, eklem kondromatozunu hatırlatan burgular görülmüştür : Acaba uzun süren o.d. tahrişi mi kondromatoza yol açmış, yoksa iki ayrı proçes aynı eklemde birlikte mi gelişmiştir? Bir eklemde birden fazla o.d. odağı oluşabilir mi? Bu odak görünümü farenin yatağı mıdır, yoksa sekonder eklem lezyonları mıdır?

**Disküsyon ve sonuç**

1. ve 30. vakaların özellikleri nedeni ile beliren sorular kesinlikle cevaplanamaz.

34 erkek ve 3 kadın oranı, klasik bilgilerle uyuşmaktadır

Klasik bilgiler arasında, kullanılan tarafın daha çok o.d. a uğrayacağı belirtilmiştir. Bizim materyalimizde ise, 13 sağ ve 23 sol diz bulunmaktadır. Bu farkı açıklamak için, 1 vakamızın bilateral ameliyat olması yanında, diğer vakalarımızın bazılarında iki taraflı lokalizasyon olması düşünülebilir. Ayrıca, kullanılan tarafın daha çok travmaya uğrayacağı görüşüne karşı, öbür tarafın dayanak bacağı olarak, eşit yüklenme şartlarına maruz kalacağı da akla gelmektedir. Hastalarımız arasında, solaklık yönünden bir ayırım yapamadık. Bundan başka, materyalimizin sadece ameliyat edilen vakalardan ibaret olduğu göz önüne alınmalıdır.

Dizde kilitlenme, ağrı, tahriş yapan o.d. vakalarında, konservativ tedavi tavsiyelerine rasladık. Bu tutum çok yanlış olup görüşümüze aykırıdır. Sekonder artroz ve sekellere yol açacak olayların önlenmesi için tek akla yakın tutum kilitlenme yapan sebebin, dissekant osteokondrozun, uzaklaştırılması, ameliyatla çıkarılmasıdır. Spontan şifa bekeme indikasyonu, ancak yatağından ayrılmamış o.d. devresinde ve belki «ölü» bölgelerde, klinik olarak sessiz seyreden vakalarda düşünülmelidir.

38 dizden 10 u artroz göstermiş ve bunlardan ancak birinde, artroz yönünden cerahi eklem tuvaleti yapılmıştır. 38 dizden 9 unda ise, çıkarılması gereken meniskopati bulunmuştur. Sekonder bu lezyonların sıklığını, ilk klinik be-

lirtiden sonra hastanın doktora geç müracaatına bağlıyoruz: 15 vaka 1-3 sene, 13 vaka 3 seneden daha geç ve ancak 9 vaka sene içinde.

Vakaların hiç birinde, o.d. odağının forajı, kemik veya metal araçları ile yerlerine tesbiti yapılmamıştır. Bu tutumun nedeni, böyle bir tedavinin yersiz bulunması değildir: Vakaların özelliği (o.d. odağının küçüklüğü, üzerindeki eklem kıkırdağının lezyona katılmış bulunması v.b.), odakların çıkarılmasını gerektirmiştir. 1 vakada, yatağından ayrılmamış odak yerinde bırakılmış ve spontan şifa beklenmiştir. Kıkırdak transplantasyonları da kullanılmamıştır.

O.d. yatağının preatrotik bir deformite olarak kabulü gereklidir. Bu kanı ile, odağın çıkarıldığı her vakada, yatak cerrahi tuvaletle düzenli hale getirilmiştir.

Vakaların hepsinde yara şifası **per primam**'dır. Sekonder lezyonların gerektirdiği özel hallerin dışında, ortalama 2-3 haftalık besbitten sonra, aktif hareketlere başlanmış ve o.d. klinik belirtileri yönünden şifa sağlanmıştır. Bir vakada, evvelce «ölü» bir bölgede bulunup çıkaralamıyan bir farenin başlangıçta sessiz kalıp, hastada şifa düşündürdüğü halde sonradan yerinden ayrılıp ağrılı kilitlenme yapması, 6 ay sonra, aynı dizde reartrotomi ve farenin çıkarılmasını gerektirmiştir (Vaka 20). Bundan çıkarılması gereken sonuç, «ölü» bölgelerde bulunan farelerin de, yerlerini değiştirip eklemde irreversibl lezyonlara yol açacak tahrişler yapabileceği gerçeğidir.

O.d. nin kesinlikle iç femur kondilinden başlaması düşünülemez. Nitekim vakalarımızda tanınan 30 lokalizasyondan 26 sının iç kondil olması yanında 3 dış kondil ve 1 patellanın femoral yüzü lokalizasyonu bulunmuştur.

Birden fazla farenin bulunması bize iki ihtimali düşündürmüştür:

1. Malasi şekli sonucu, o.d. yatağında birden fazla farenin oluşması,

2. Farenin sonradan parçalanması.

Birinci ihtimal, kabul edilegelen bir gerçektir. Üzerinde durmak istediğimiz ikinci ihtimali destekleyen gözlemlerimiz şunlardır:

1. Morfolojik olarak, o.d. parçalarının taze görünümlü, keskin sınırlı lezyonlar gösterebilmesi,

2. Sekonder lezyon yerinde, yukarıki morfolojiyi gösteren birden fazla farenin varlığı.

Kanımıza göre, birden fazla fare görülmesi halinde, yalnızca malasi şeklini düşünmeyip, tipik dissekant bir odağın, mekanik etkilerle sekonder parçalanmasını da kabul etmek gerekir. Eklemde ağrılı kilitlenme, mekanik tahriş ile sağlam dokularda sekonder olarak parçalanabilir. Bu olay o.d. ın ne kadar zorlayıcı kuvvetlere maruz kaldığı ve bu nedenle sağlam eklem elemanlarında ne derece zorlayıcı ve yakıcı olabileceğinin belirtisidir.

Diğer aseptik nekrozlar yanında, o.d. da iki taraflı olabilmektedir. Vakalarımızda buna biz de rasladık. O.d. da iki taraflı olma oranı yönünden kesin bir inceleme yapamadık. Ancak, o.d. teşhis edilen vakalarda diğer tarafta da klinik ve radyolojik inceleme yapılmasının gerekli olacağı kanısındayız.

Genel sonuç olarak, dizde kilitlenme ve takılma gibi belirtiler veren bir o.d. ın ağır sekonder lezyonlar yapacağını, ameliyatla çıkarılmasının tek olumlu yol olacağını, konservativ tedavi denemesinin ancak değerli bir zamanın boş yere kaybedilmesine varacağını ve ameliyatın tehlikesiz ve başarılı olduğunu belirtmek isteriz.

Konuşmamızda 18 vakanın 43 röntgen resmi gösterilmiştir. Metinde ise, vak'a 26 nın röntgen resimleri ile yetinilecektir.

**Özet**

Diz ekleminde **osteochordrosis dissecans.**

Osteochordrosis dissecanş (= o.d.) hakkında esas bilgiler verildikten sonra, 37 vakalık bir seride yapılan 38 ameliyatla saptanmış bulgular aksettirilmiş ve bunlardan çıkarılan sonuçlar belirtilerek tartışılmıştır. 37 vakanın 34 ü erkek, 3 ü kadındır. Yaş 14 ile 67 arasında değişmekte, en sık raslanan yaş olarak 16-25 arası (21 vaka) belirmektedir. Şikayet süresi yönünden yapılan araştırma, 15 vakanın 1-3 sene içinde, 13 vakanın 3 seneden daha geç ve 9 vakanın ilk sene içinde; müracaat ettiğini göstermiştir. 13 sağ, 23 sol ve 1 bilateral diz lokalizasyonu bulunmuştur. 37 vakanın 30 unda o.d. yatağının radyolojik olarak tanınması yanında, 7 vakada yatak tesbit edilememiştir. 30 tanınan fare yatağı lokalizasyonunun 26 sı iç femur kondili, 3 ü dış femur kondili ve biri patella'nın femoral eklem yüzüdür. O.d. odaklarının eklemde görüldükleri lokalizasyonlar ise, 28 vakada iç bölüm, 5 vakada dış bölüm, 3 vakada multipl-yaygın, 1 vakada üst resessustur. 37 vakanın 23 ü tipik dissekant şekil, 14 ü ise malasi şekli göstermiştir. 37 vakada 9 o.d. yatağında, 23 serbest (fare) ve 5 bir kısmı yatağında, bir kısmı serbest hale geçmiş multipl odaklar bulunmuştur. 28 serbest o.d. (fare) odağı vakasının 25 inde eklem kilitlenmesi tesbit edilmiştir. Diğer 3 tanesinde ise ağrılı hareket kısıtlanması bulunmuştur. O.d. dışında, morfolojik ve radyolojik olarak tesbit edilen yan lezyonlar, 10 vakada artroz, 9 vakada meniskopati, 3 vakada sinovit ve 1 vakada habitüel patella çıkığıdır. Birden fazla o.d. serbest bulunması halinde, malasi şeklinden başka, dissekant tipik şeklin, travmatik etkenlerle sekonder olarak parçalanabileceği tartışmaya sunulmuş ve morfolojik bulgulara da dayanılarak bu ihtimalin varlığı kabul edilmiştir. Ayrıca, serbest o.d. odağının zamanla büyüyebileceği, bir eklemde birden fazla o.d. odağı oluşması disküsyona sunulmuştur. Vakaların geç müracaatı ve bunlarda tesbit ettiğimiz, sizce anlamsız konservativ tedavi teklifleri, ülkemizde o.d. ın yeterince tanınmadığı kanısını uyandırmıştır.

**Summary**

OSTEOCHONDROSIS DISSECANS OF THE KNEE JOINT

After giving general knowledge on the osteochondrosis dissecans (o.d.), a series of 37 operated cases presented and findings of 38 operations were discussed. 34 of the 37 cases are male and 3 female. Ages are between 14 and 67. Most common ages (21 cases) are 16-25. Duration of complaines were less than 1 year in 9 case, 1-3 years in 15 cases, 3 years and more in 13 cases. In 13 cases, lesion was located in the right knee, 23 left and 1 bilateral. The site of o.d. -focus was demonstrated radiologically in 30 cases, bui not seen in the other 7 cases. In these 30 cases, the location was; medial condyle of the femur 26 cases, lateral condyle 3 cases, patella 1 case. 23 of the 37 cases showed typical dissecans form, other 14 cases were chondromalacia type. Loose body was present in 28 cases and caused locking of the joint in 25 of them. In 5 of these cases there were multipl o.d. sites at the various locations of the joint, showing various phases of the evolution.

**Literatür**

1 — ALTAV, H. : Osteochondrosis dissecans (KÖNIG Hastalığı), I.Ü.T.F. Mecmuası, 19 (345), 1956.

2 — AXHAUSEN, G. : Über den Abrenzungsvorgang am epiphysären Knochen (Osteochondritis dissecans KÖNIG), Virchows Arch. path. Anat., 252 (458), 1924.

3 — BARTH, A. : Zur pathologischen Anatomie der Gelenkmäuse, Zentralbl. Chir., 22 (977), 1895.

4 — BERNSTEIN, M.A. : Osteochondritis dissecans, J. Bone Jt. Surg., 7 (319), 1925.

5 — BONNIN J.G. : Osteochondritis dissecns and torn lateral meniscus, Brit, J. Surg., 33 (380), 1946.

6 — DEPALMA, A.F. : Diseases of the knee, Lippincott, Philadelphia, 1954.

7 — FAIRBANK, H.A.T. : Osteochondritis dissecans, Brit. J. Surg., 21 (67), 1933.

8 — FREIBERG, A.H. : Osteochondritis dissecans, J. Bone Jt. Surg., 5 (13), 1923.

9 — FREIBERG, A.H., WOOLEY, P.G. : Osteochondritis dissecans : Concerning its nature and relation to formation of joint mice, Am. J.. Orthop. Surg., 8 (477), 1910.

10 — GARDINER, T.B. : Osteochondritis dissecans in three members of one family, J. Bone Jt. Surg., 37-B (139), 1955.

11 — HAMMESFAHR, . : Gelenkmaüse in beiden Kniegelenken, Dtsch. med. Wschr., 23, Ver.-Beil. 192, 1897.

12. — HIPP, E. : Osteochondrosis dissecans, Lehrbuch der Orthopädie und Traumatologie (LANGE, M.), Cilt II; erworbene Erkrankungen, Kısım I; allgemeiner Teil (60), Enke, Stuttgart, 1965.

13 — JAFFE, H.L. : Metabolic, degenerative, and inflammatory diseases of bones and joints, Lea Febiger, Philadelphia, 1972.

14 — KAISER, G. : Die Osteochondrosis dissecans, Lehrbuch der Orthopädie (MATZEN, P.F.), Cilt I (385), VEB Verlag Volk und Gesundheit, Berlin, 1967.

15 — KAPPIS, M. : Osteochondritis dissecans und traumatische Gelenkmäuse, Dtsch. Z. Chir., 157 (187), 1920.

16 — KÖNIG, F. : Ueber freie Körper in den Gelenken, Deutsche Ztschr. Chir., 27 (90), 1888.

17 — LACROIX, P. : L'ostéochondrite disséquante, Rev. belge Sci. méd., 13 (78), 1941.

18 — LASSERRE, C., LASSERRE, J. : Trais cas d'ostéochondrite disséquante du genou, Rev. Rhumat., 24 (154), 1957.

19 — LÖHR, W. : Dauererfolge bei der Behandlung der Osteochondritis dissecans, Arch. klin. Chir., 157 (752), 1929.

20 — LÖHR, W. : Epiphysenstörungen im Ellenbogengelenk, zugleich ein Versuch der generischen Erklärung der Osteochondritis dissecans, Arch. Klin. Chir., 162 (489), 1930.

21 — MÜLLER, U. : Spontanheilung der Osteochondrosis dissecans, Ztschr. Orthop,. 81 (377), 1951.

22 — PICKERING, P.M. : Familial osteochondritis dissecans, J. Bone Jt. Surg., 37-B (142), 1955.

23 — RIBBING, S. : Zur Ätiologie der Osteochondritis dissecans, Acta radiol. (Stockh.), suppl., XXV (732), 194.

24 — ROBERTS, N.W. : Annotation : Osteochondritis dissecans, J. Bone Jt. Surg., 39-B (219), 1957.

25 — SMILLIE, I.S. : Osteochondritis dissecans (Loose bodies in joints), Livingstone, Edindurg-London, 1960.

26 — SMILLIE, I.S. : Injuries of the knee joint. 4. Baskı, Livingstone, Edinburg, 1970.

27 — SMITH, A. De F. : Osteochondritis of the knee joint, J. Bone Jt. Surg., 42-A (289), 1960.

28 — von STAA, H. : Zur Frage der Operation bei der Osteochondritis dissecans, Arch. Klin. Chir., 161 (281), 1930.

29 — STOUGAARD, J. : The hereditary factor in osteochondritis dissecans, J. Bone Jt. Surg., 43-B (256), 1961.

30 — STOUGAARD, J. : Familial occurrence of osteochondritis dissecans, J. Bone Jt. Surg., 46-B (542), 1964.

31 — TOBIN, J. : Familial osteochondritis dissecans, J. Bone Jt. Surg., 39-A (1091), 1957.

32 — TROELL, A. : Zur Kenntnis der Entstehung von freien Kürpern im Kniegelenke etc. Arch. Klin. Chir., 105 (399), 1914.

33 — Van DEMARK, R.E. : Osteochondritis dissecans with spontaneous healing, J. Bone Jt. Surg., 34-A (143), 1952.

34 — WAGNER, H. : Operative Behandlung der Osteochondrosis dissecans, Z. Orthop., 98 (333), 1964.

35 — WAGONER, C., COHN, B.N.E. : Osteochondritis dissecans. A resume of the theories of etiology and the consideration of heredity as an etiological factor, Arch. Surg., 23 (1), 1931.

36 — WELFLING, J. : Manifestations articulaires des ostéonécroses aseptiques idiopathiques, (Ostéochondrite disséqunte) E.M.C., Appareil Locomoteur, Cilt IV (14.290 A[50]), Paris, 1958.

37 — WHITE, J. : Osteochondritis dissecans in association with dwarfism, J. Bone Jt. Surg., 39-B (261), 1957.

38 — WIBERG, G. : Spontanheilung von Osteochondritis dissecans im Kniegelenk, Acta Chir. scandinav., 85 (421), 1941.

39 — WIBERG, G.: Spontaneous healing of osteochondritis dissecans in the knee joint, Acta Orthop. scandinav., 14 (270), 1943.

# DİZ DIŞI EKLEMLERDEKİ OSTEOCHONDROSIS DISSECANS(+)

Dr. M. Alp GÖKSAN(*)
Dr. Mişel J. KOKİNO(**)
Dr. Zeynel A. DEMİREL(**)

**Osteochondrosis dissecans**'ın, ortalama % 90 dizde görüldüğü, geri kalan % un diğer eklemlere dağıldığı kabul edilir ([4,5,7,18,20]).

Diz dışı **osteochondrosis dissecans** (= o.d.) ile ilgili bildiriler, bu lokalizasyonun özelliklerini belirtir. ([1,2,3,6,8,9,10,11,12,13,14,15,16,17,19])

Bu arada, o.d.'ın etiolojik faktörlerine işaret eden çalışmalar dikkati çekicidir([2,11,13,14,18,19,20]).

Önceki bir bildirimizde, genel bilgilerle dizdeki o.d.ı incelemiştik. Burada da diz dışı eklemlerdeki o.d.ı inceleyeceğiz.

## Materyal ve Metod

1960-1972 yılları arasında İstanbul Üniversitesi, İstanbul Tıp Fakültesi Ortopedi ve Travmatoloji Kliniğinde ameliyat edilen 5 vaka ile 1964-1966 yılları arasında Ankara Askeri Mevkî Hastahanesinde (A.M.H.) ameliyat edilen 1 vaka, materyelimizi teşkil etmektedir. Bu vakalardaki klinik ve radyolojik bulgular incelenerek bazı sonuçlara gidilmiştir.

## Bulgular

Vakalarımız toplu olarak Tablo I de gösterilmiştir. Görüldüğü gibi, hepsi erkek olup yaşları 19-38 arasıdır. Lokalizasyona göre 3 talo-tibial eklem, 2 kalça ve 1 dirsek bulunmaktadır.

3 ayak bileği lokalizasyonunun hepsi, kısmen serbest, kısmen yatak içinde pediküllü olup multipl o.d.dır. 3 vakanın 2 si futbolcu, biri muharip sınıftan subaydır.

Kalça lokalizasyonlarında, yatağından ayrılmamış, tipik ve tek parçalı o.d. odağı bulunmuştur. Dirsek lokalizasyonu ise yatağından ayrılmış, serbest halde 2

(*) I.Ü.İ.T.F. Ortopedi ve Traumatoloji Kliniği doçenti
(**) « « « « uzman asistanı
(***) « « « « asistanı

OSTEOCHONDROSIS DISSECANS (DİZ DIŞI)

| Sıra No.: | Adı Soyadı | Prot. No.: | Yaş | Cins | Taraf | Şikayet Süresi | Lokalizasyon ve anamnez | NOT |
|---|---|---|---|---|---|---|---|---|
| 1. | A.O.D. | 29.573 | 19 | E | R | 4 sene | Kalça Travma | Caput femoris üst bölümünde, yatağı içinde o.d., Çıkarıldı, yatak çevresi düzeltildi |
| 2. | M.E.E. | 31.326 | 22 | E | R | 2 sene | Ayak bileği Travma (Futbolcu) | Talus iç-üst eklem yüzünde, mültipl kısmen serbest o.d., Çıkarıldı, eklem tuvaleti |
| 3. | H.Ç. | 28.230 | 22 | E | R | 5 ay | Kalça Travma | Caput femaris üst bölümünde, yatak içinde o.d.. Çıkarılmadı |
| 4. | S.K. | 30.653 | 23 | E | R | 2 sene | Ayak bileği Travma (Futbolcu) | Talus iç-üst eklem yüzünde serbest ve pedikülli 6 fare. Çıkarıldı, eklem tuvaleti |
| 5. | M.K. | 19.960 | 33 | E | R | 14 sene | Dirsek Travma | Eklemin ön ve arka bölümünde, 2 adet serbest, fındık cesametinde o.d.. Çıkarıldı. Eklem tuvaleti ve capitulum humerideki yatağın düzeltilmesi |
| 6. | O.D. | 10.690 (A.M.H.) | 38 | E | L | 6 sene | Ayak bileği Travma | Talus iç-üst eklem yüzünde serbest ve pedikülli 8 fare. Çıkarıldı, eklem tuvaleti |

Tablo I

fare ve **capitulum humeri**'deki yatağında geniş ve derin lezyon bütün eklemde de yaygın ve ağır artroz gelirtileri göstermiştir.

Bir kalça lokalizasyonu hariç, bütün vakalarda serbest veya serbest olmayan o.d. odakları çıkarılmış, yatak cerrahi olarak düzeltilmiştir.

Yara şifası **per primum** olup ameliyattan sonra o.d. odaklarının çıkarıldığı vakalarda, ağrı ve fonksiyonlar yönünden genellikle şifaya yakın selah sağlanmıştır.

**Bulguların değerlendirilmesi, disküsyon ve sonuçlar**

Önceki bildirimizde gördüğümüz 37 vakada diz lokalizasyonu yanında 6 diz eklemi dışı eklemlerde o.d., çok yaklaşık olarak 1/6 oranını verir. Materyelimizin sadece ameliyat edilen vakalardan oluştuğu düşünülürse, bu oranın klasik bilgilerle başdaştığı görülür.

Diz dışı o.d. vakalarımızda en sık rasladığımız lokalizasyon, ayak bileğidir : 6 vakada 3 ayak bileğinde o.d.. Genellikle kabul edilen lokalizasyon sıklık sırası, dirsek-kalça-ayak bileği, bizim materyelimizde ters dönmüştür : 3 ayak bileği, 2 kalça, 1 dirsek. Bu bulguyu, bir raslantı olarak kabul ediyoruz.

6 vakamızın genel bir özelliği, hepsinin erkek olması, anamnezde kesin olarak travmanın bulunması, o.d. lokalizasyonunun tek taraflı olmasıdır. 6 vakada 5 sağ ve 1 sol taraf lokalizasyonu bulunmuştur. Yaş 19 ile 38 arasında değişmekte, 4 vaka 25 yaşın altında, 2 vaka ise 30 yaşın üstünde bulunmaktadır. 22 yaşında 1 vakanın 5 aylık bir şikâyet süresi göstermesi yanında diğer 5 vaka, 2-14 senelik şikâyetlerle müracaat etmiştir. Bu 5 vakanın incelenmesinde, kendilerine **allo loco** ameliyat teklifi yapıldığı, fakat kabul etmedikleri tesbit edilmiştir. Bunu, hastaların ameliyat korkusu yanında, kendilerine durumun yetecek kadar açıklanmadığı ve ameliyat tekliflerinden başka, konservatif bazı anlamsız davranışların sağlık verilmesi, hastalığın iyi tanınamaması ile izah ediyoruz. Geç müracat eden 5 vakamızın hepsinde bu hususları tesbit ettik.

İki kalça lokalizasyonu dışındaki 4 vakanın hepsinde, zaman zaman kilitlenme yapan ağrılı hareket sınırlanmaları görüldü. 6 vakanın müşterek yönü, ağrılı hareket sınırlanmasının varlığıdır. Eklem kilitlenmesi tesbit edilen 3 ayak bileği ve 1 dirsek lokalizasyonunda, birden fazla fare görüldü. Özellikle 3 ayak bileği lokalizasyonunda, çok sayıda, radyolojik olarak görülenlerden daha fazla fare bulunmasıdır. Fareler, litik şekile uyarak, yataklarında çok sayıda mı oluşmuştur, yoksa travmatik etkilerle, sekonder olarak mı parçalanmıştır? Bu soruyu her iki şekilde de cevaplandırmak uygundur. Travmatik etkilerin, yatağında oluşan o.d. odağını parçalayacağı, keza imkân dahilidir. Bizim tesbit ettiğimiz bir gerçek, eklemde serbest hale geçerek sekonder eklem kıkırdağı lezyonlarına yol açan farelerin, sekonder olarak parçalanma belirtileri göstermesidir. Ayak bileği ve dirsek

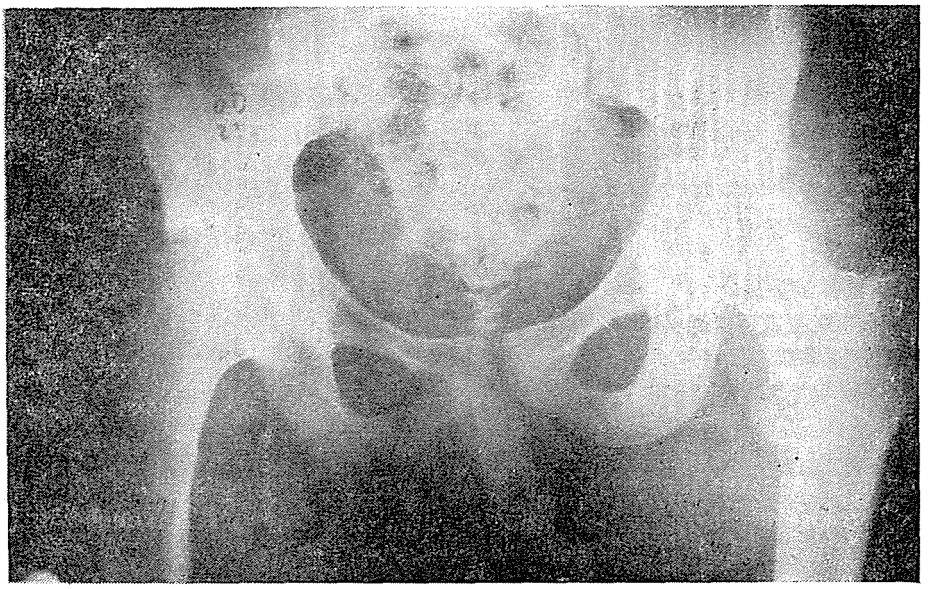

Resim 1 a

Resim 1 b

Resim 1 a ve b : 1, A.O.D., Sağ kalça ekleminde osteochondrosis dissecans

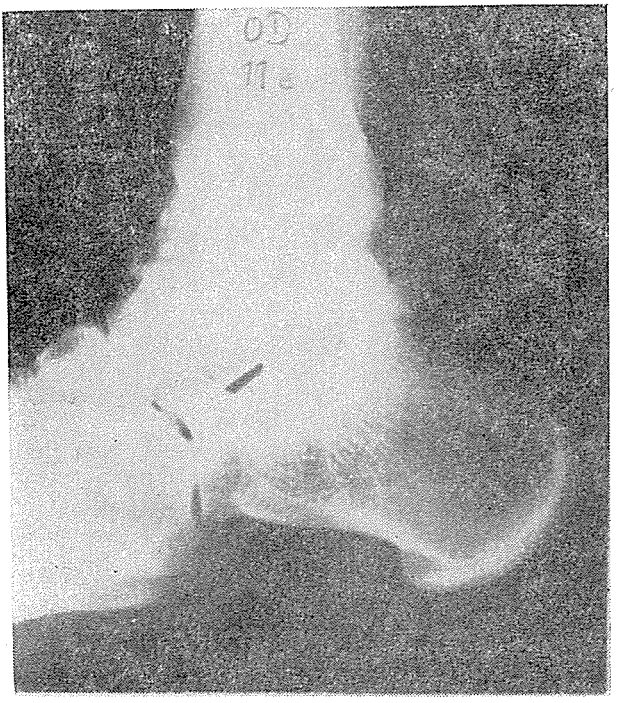


Resim 2

Vaka 4, S.K., sağ talo-navikular eklemde osteochondrosis dissecans

Resim 3

Vaka 6, O.D., sol talo-navikular eklemde osteochondrosıs dissecans

lokalizasyonlarının hepsinde, sekonder eklem kıkırdağı lezyonları bulunmuştur. Vakalarımızın geç müracaatları ve o.d.ın normal evolüsyonundaki şikhyetsiz veya az şikâyetli uzunca bir sürenin varlığı göz önüne alınırsa, bu lezyonların oluşması için uygun zemin ve zaman açıkça kabul edilir.

O.d. oluşmasında, travmaların etiolojik rolleri bellidir. Travma olarak, fizyolojik yüklenme sırasında ortaya çıkan zorlayıcı kuvvetlerin etkileri yanında, ekleme taşınan diğer zorlanmaları da kabul etmek uygundur.

Dizde bilateral o.d. oluşması yanında, diz dışı eklemlerde sadece tek taraflı lokalizasyon bulunması dikkat çekicidir. Bu özelliği, diz dışı eklemlerdeki o.d. oluşmasında travmalara etiolojik olarak daha çok rol düşmesi ile açıklamak isteriz.

Vakalarımızı, röntgen resimleri ile sunarak, bildirimize son verirken eklemde kilitlenme, ağrılı hareket kısıtlanması yapan ve böylece sekonder, irreversibl eklem lezyonlarına yol açan serbest o.d.ın tek akla yakın tedavisi olarak, ameliyatla bunların çıkarılması gerçek ve zorununu tekrarlarız.

Bildirimizin basılı şeklinde, ancak 3 vakanın röntgen resimlerini vermekle yetineceğiz.

**Özet**

DİZ DIŞI EKLEMLERDEKİ OSTEOSHONDROSİS DISSECANS

6 vakalık bir seride, diz dışı eklemlerde görülen **osteochondrosis dissecans** (= o.d.) incelenmiştir. Bu 6 vakada 3 ayak bileği, 2 kalça, 1 dirsek lokalizasyonu görülmüştür. Materyel, sadece ameliyat edilen vakalardan oluşmuştur. 6 vakanın hepsi erkektir, 5 sağ taraf ve 1 sol taraf lokalizasyonu bulunmuştur. Yaş, 19 ile 38 arasında değişmektedir ve 4 vaka 25 yaşın altındadır. Vakaların hepsinde, anamnezde kesin bir travma tesbit edilmiştir. 1 vakanın şikâyet süresinin 5 ay olmalı yanında, diğer 5 vakada 2 sene veya daha fazla bir sürede, o.d.a bağlı şikâyetler bulunmuştur. Bu bulgu, o.d.ın ülkemizde yetecek kadar tanınmadığını göstermektedir. Geç müracaat eden 3 ayak bileği ve 1 dirsek lokalizasyonunda sekonder eklem kıkırdağı lezyonları tesbit edilmiştir. 6 vakadan 5 tanesinde o.d. odakları çıkarılmış ve fonksiyonlar yönünden şifaya yakın selah sağlanabilmiştir.

Diz eklemi o.d.ı ile karşılaştırılan vakalarda, çok yaklaşık olarak, diz eklemi lehine, 1/6 oranı bulunmuştur.

**Summary**

OSTEOCHONDROSIS DISSECANS : LOCALISED AT THE OTHER JOINTS THEN KNEE

6 Cases of osteochondrosis dissecans localised at the other joints then knee were presented. There were 3 ankle, 2 hip and 1 elbow cases and all of them

were operated. All of then were male, 5 cases were located at right and 1 left side. Ages were between 19 and 38, 4 of them below 25. All of the cases had the deficity history of trauma. Are case had complaints for 5 months others up to 2 years. This showns us that osteochondrosis dissecans is not properly known in our country. There was secondary changes at the joint cartilages of neclected 3 ankle and 1 elbow case. Site of the o.d. was curetted in the 5 of the 6 cases. Pain of the patient was relieved and function of the joint was rextored.

Insidence of o.d. at the other joints is approximately 1/6 of the knee joint.

**Literatür**


1 — CHAPCHAL, G. : Orthopädische Chirurgie und Traumatologie der Hüfte, Enke, Stuttgart, 1965.

2 — FREEHAFER, A.A. : Osteochondritis dissecans following Legg-Calvé-Perthes disease, J. Bone Jt. Surg., 42-A (777), 1960.

3 — GUILLEMINET, M., BARBIER, J.M. : Osteochondritis dissecans of the hip, J. Bone Jt. Surg., 39-B (268), 1957.

4 — HIPP, E. : Osteochondrosis dissecans, Lehrbuch der Orthopädie und Traumatologie (LANGE, M.), Cilt II; erworbene Erkrankungen, Kısım I; allgemeiner Teil (60), Enke, Stuttgart, 1965.

5 — JAFFE, H.L. : Metabolic, degenerative, and inflammatory diseases of bones and joints, Lea Febiger, Philadelphia, 1972.

6 — JENKINS, S.A. : Osteochondritis of the hip, J. Bone Jt. Surg., 40-B (827), 1958.

7 — KAISER, G. : Die Osteochondrosis dissecans, Lehrbuch der Orthopädie (MATZEN, P.F.), Cilt I (385), VEB Verlag Volk und Gesundheit, Berlin, 1967.

8 — KING, D., RICHARDS, V. : Osteochondritis dissecans of the hip, J. Bone Jt. Surg., 22 (327), 1940.

9 — MEYER-WILDISEN, R. : Osteochondritis dissecans und freie Körper des Ellbogengelenks, Schweiz, med. Wschr., 62 (579), 1932.

10 — MILTNER, L.J., HU., C.H. : Osteochondritis of the head of the femur, Arch. Surg., 27 (645), 1933.

11 — MORRIS, M.L., Mc GIBBON, K.C. : Osteochondritis dissecans following Legg-Calvé-Perthes disease, J. Bone Jt. Surg., 44-B (562), 1962.

12 — NIELSEN, N.A. : Osteochondritis dissecans capituli humeri, Acta Orthop. scandinav., 4 (307), 1933.

13 — RAHM, H. : Zur Frage der Disposition bei der Osteochondritis dissecans capituli humeri, Zbl. Chir., 61-L (2263).

14 — RATLIFF, A.H.C. : Osteochondritis dissecans followong Legg-Calvé-Perthes disease, J. Bone Jt. Surg., 49-B (108), 1967.

15 — RAY, R.B., COUGHLIN, E.J. Jnr. : Osteochondritis dissecans of the talus, J. Bone Jt. Surg., 29 (697), 1947.

16 — ROBERTS, N., HUGHES, R. : Osteochondritis dissecans of the elbow joint, J. Bone Jt. Surg., 32-B (348), 1950.

17 — SCHIRMER, A. : Osteochondritis dissecans des Ellenbogengelenkes, Schweiz. med. Wschr., 6 (489), 1925.

18 — SMILLIE, I.S. : Osteochondritis dissecans (Loose bodies in joints), Livingstone, Edinburg-London, 1960.

19 — ŞAKAR, A.Ş. : Ski esnasındaki trauma ile zuhura gelen talus osteochondritis dissecans'ı münasebetile, Klinik radioloji, 2 (96), 1941.

20 — WELFLING, J. : Manifestations articulaires des ostéonécroses aseptiques idiopathiques, (Ostéochondrite disséquante), E.M.C., Appareil Locomoteur, Cilt IV (14.290 A[50]), Paris, 1958.

# BİR OSTEOKONDRİTİS DİSSEKANT VAKASININ TAKDİMİ

Dr. Faham SİPAHİOĞLU(*)
Dr. Mahmut ÜNAL(**)

Osteokondritis dissekant hastalığı dediğimiz entite 1738 yılında ilk defa tanınmıştır. Ancak hastalığın adı 1905 te Konig tarafından verilmiştir.

Hastalık, bir kısım eklem kıkırdağının, altındaki kemik parçası ile birlikte bir veya daha fazla fragmanlar halinde demarkasyon göstererek ayrılması halidir ve etyolojisi karanlıktır([1]). Esas itibariyle, epifiz kemiğinin yalnız periferal segmentini alâkadar eden bir tip epifiz nekrozudur([2]). Hastalık % 85 diz ekleminde gelişir. Dirsek ekleminde, kalça ekleminde, metatarso-falangeal eklemde, ayak bilek ekleminde([1]), patellada([3]) görüldüğü bildirilmiştir. Etyolojisi karanlık olmakla beraber, travma([1]) ve vasküler nekroz([2]) suçlu bulunmaktadır. Büyüme bozukluğu nedenlerine bağlı olarak familial tipte bir istidat düşünenler olmuştur. Son yıllarda, böbrek transplantasyonu yapılan şahıslarda kemik nekrozu ve osteokondritis dissekant halinin geliştiği bildirilmiştir([4]). Öyle gözükmektedir ki, bu vak'aların ışığı altında, etyolojiyi aydınlatmak ileride mümkün olacaktır.

Klinik olarak vak'alara ençok, 15-25 yaşlar arasında rastlanır([2]). Çocuklarda femur iç kondilinde yerleşen lezyonlarda, bacağın dışa rotasyon halinde yürünmesi, teşhise yardımcı bir kriter olarak bildirilmiştir([5]). Hastalık ilerleyicidir ve bazı vak'alarda dejeneratif artritisin gelişmesine yol açan bir tutum gösterir([6]).

1970 yılında sol dizine Vallidus total diz protezi uygulama zorunda kaldığımız ileri arthrose'u bulunan hastamızın da hikâyesi 1940 yılında osteokondritis dissekant ile başlamıştır. Seri halinde filmleri elde bulunan hastamızı takdim etmeyi uygun bulduk.

**Klinik Vak'a :**

S.B. 50 yaşında erkek hasta (Kl. Prot. No.: 238) :

1940 senesinde sol dizinde kilitlenme ve şişme olmuş. Cebeci Askeri hastanesine müracaatla yatırılmış. Osteokondritis dissekant teşhis edilerek ameliyatla sol dizinden 3 adet mafsal faresi çıkarılmış (Şekil-1).

---

(*) Gülhane As. Tıp Akd. Ortopedi ve Travmatoloji Kl. Direktörü Prof. Tbp. Kd. Alb.
(**) Gülhane As. Tıp Akd. Ortopedi ve Travmatoloji Kl. Asistanı Tbp. Yzb.



Şekil 1

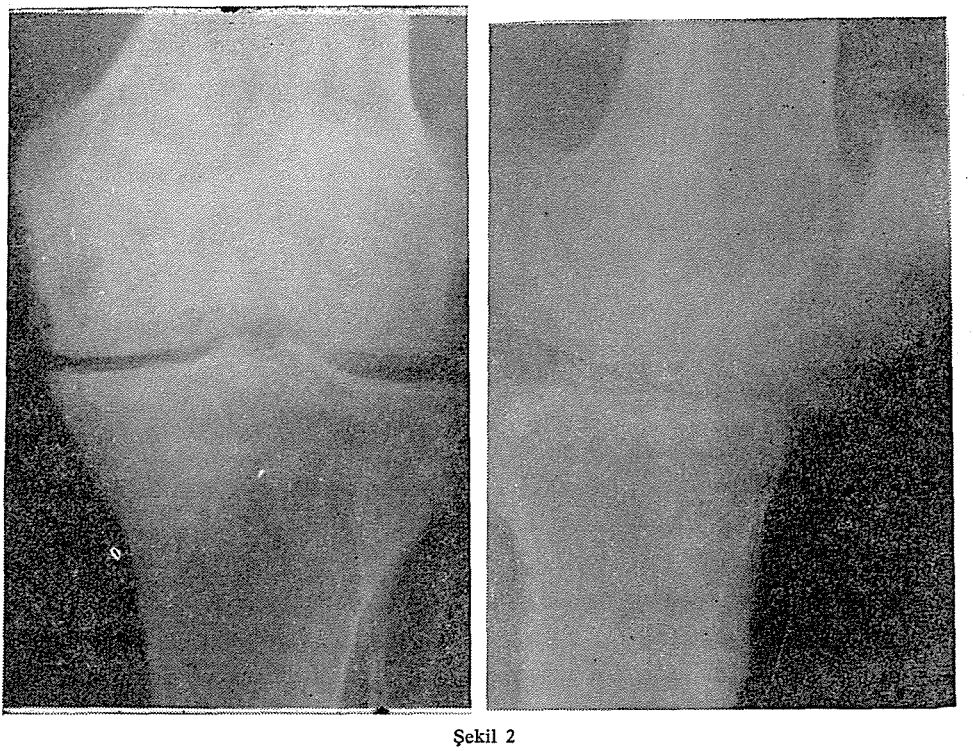

Şekil 2

Şikâyetleri geçmiş. 1942 yılında attan düşmüş. Sol dizi tekrar şişmiş ve Fizik Tedavisi olmuş. 1952 de Kore'de iken sol dizinde şiddetli burkulma ve şişlik olmuş. Tokyo Amerikan hastanesine yatırılmış. Hemartroz teşhisi ile sol dizden aspirasyon yapılmış. Bir müddet Fizik Tedavi görmüş (Şekil-2).

Biraz salâh bulunca Türkiye'ye gönderilmiş. Cebeci Askeri hastanesine yatırılarak fizik tedavi yapılmış. 1960 da Ege Tıp Fakültesinde ayaktan fizik tedavi yapılmış. 1964 yılı sonlarına kadar şikâyeti olmayan hastanın bu tarihte sol dizinde tekrar ağrıları başlamış (Şekil-3).

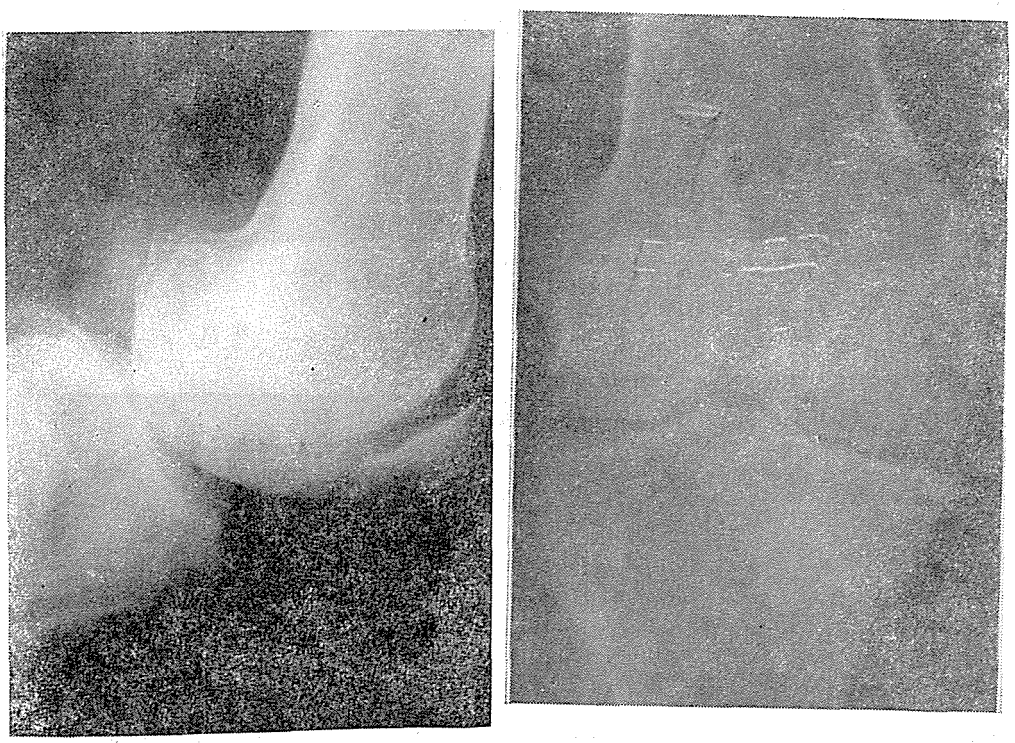

Şekil 3

Fazla yol yürüyemez olmuş. Dizinde şişlik ve hareket azlığı şikâyetleriyle 1965 yılında synovitis teşhisiyle kliniğimize yatırılarak synoviektomi + iç + dış menisektomi ameliyatı (16.3.1965 gün 83 ameliyat no. ile) yapılmış (Şekil-4).

Toplam olarak 10 ay istirahat verilmiş. Bu arada fizik tedavi yapılmış. 1970 yılında şikâyetleri üzerine kliniğimize yatırılan hastanın yapılan muayenesinde: sol uylukta 3 cm., diz üstünde 1,5 cm., bacak ortasında 2 cm. adele atrofisi, dizde 15° lik fleksiyon deformitesi, toplam olarak 45° lik hareket kabiliyeti krepitasyon tesbit edildi. Radyolojik muayenelerinde: ileri derecede artroz bulundu. 20.4.1970 gün 192 ameliyat no ile sol dize total protez kondu. Taraf uzun bacak alçısına alındı, 12 nci gün dikişleri alındı, 3 hafta sonra alçı çıkarılarak

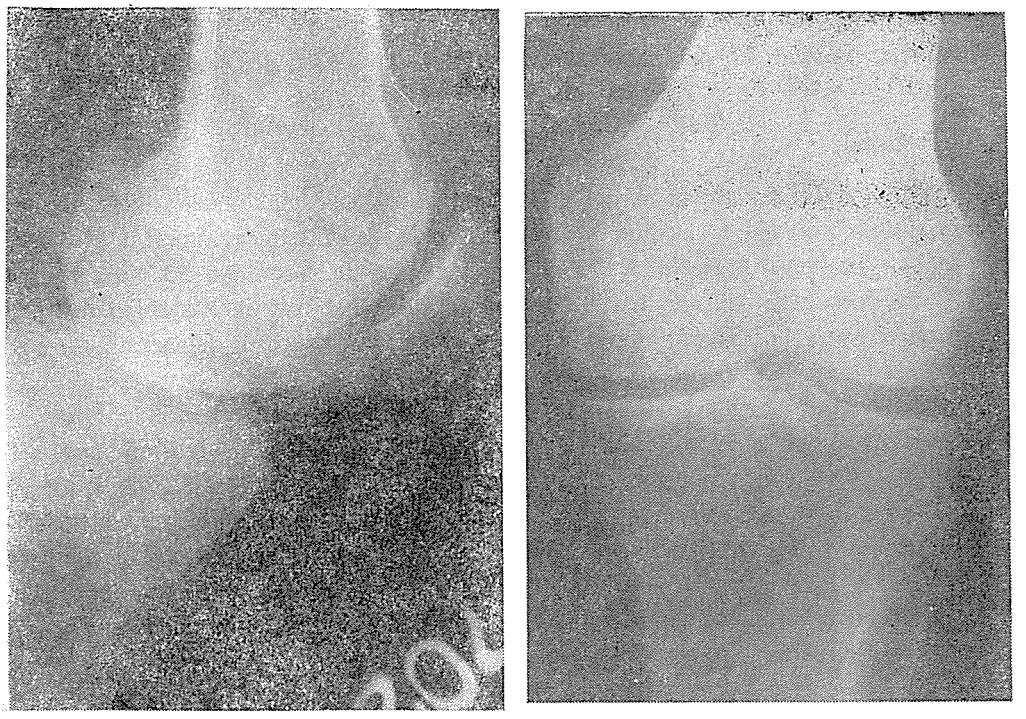

Şekil 4

Şekil 5

hareketlere başlandı. 1 nci ay sonunda Fizik Tedavi Kliniğine nakledildi (Şekil-5).

**Tartışma**

Etyolojsi tam anlamıyla aydınlığa kavuşmamış olan osteokondritis dissekant sendromunun travma ve vasküler bozukluk ile yakın alâkası mevcuttur([1],[2]). Hastamızda da başlangıç bariz bir travmaya bağlı değilse de, hastalığın 30 yıllık hikâyesi sırasında attan düşme, burkulma gibi geçirilen her travma hastalığın ilerlemesine ve zamanla Bauer([6])'in dediği gibi oluşan kemik nekrozu, dejeneratif artrozun gelişmesine yol açmıştır.

İlk devrede çıkarılan eklem içi serbest cisimlerden sonra, kondilde hasıl olan defektin Aegerter ve Kirkpatrıck([2]) tarafından bildirildiği gibi bir fibröz nedbe dokusu ile dolması ve hastalığın semptomsuz kalması beklenirdi. Lâkin ilk ameliyattan 2 yıl sonra geçirdiği travma veya travmalar sonucu dejeneratif artritis gelişmiş. 1965 yılında yapılan synoviektomi de hastalığın ilerlemesini durduramamıştır.

Anlaşılmaktadır ki travma ve kemik nekrozu birbirini takip eder şekilde hastalığı ilerletmiştir.

**Sonuç**

1 — 30 Yıllık radyografilerle bir osteokondritis dissekant vakasının nasıl dejeneratif artritise dönüştüğü gösterilmiştir.

2 — Bu sonuca varmak 30 yıl içinde tevali eden travmanın rolü bariz olarak görülmektedir.

**Literatür**


1 — ABRAMS, N.R. : Arthritis and Allied Conditions. Chapter 71, pp: 1151-1173, (Editor : Hollander, J.L.) Sevent Edition, Lea and Febiger, Philadelphia 1966.

2 — AEGERTER, E. and KIRKPATRICK, J.A. : Otrhopedic Diseases, Physiology, Pathology Radıology, Chapter 10, pp : 320-368, third Editıon, W.B. Saunders Company, Philadelphia, London, Toronto, 1968.

3 — PANTAZOPOULOS, T. and EXARCHOU, E. : Osteochondritis Dissecans of the Patella, J. Bone and Joınt Surg. 53-A : 1205-1207, 1971.

4 — HALL, M.C. and HUME, D.M. : Separatıon of Massive Avasculer Osteocratılagınous Fragment of Femoral Condly Following Renal Transplantatıons, J. Bone and Joınt Surg. 52-A : 550-555, 1970.

5 — WILSON, J.N. : A Diagnostic Sing in Osteochondritis Dissecans of the Knee, J. Bone and Joınt Surg. 49-A : 477-480, 1967.

6 — BAUER, G.C. : The Use of Radio nuclides in Orthopaedics, J. Bone and Joınt Surg. 50-A : 1681-1709, 1968.

# KALÇA MAFSALINDA ENDER RASTLANAN BİR SİNOVİAL - KONDROMATOSİS VAKASI

Op. Dr. Sabahattin ÖZBERK(*)

**Sayın Başkan, sayın Kongre - üyeleri,**

Hastamız otuz sekiz yaşında ve erkek. Mesleği büro memurluğu. Oturup kalkarken ve hareket halinde iken sağ kalça mafsalında hissettiği ağrıdan ve aksıyarak yürümekten şikâyetçi.

Şikâyeti yedi sene evvel başlamış. Zaman zaman sağ kalça mafsalında hafif ağrı hissediyormuş. Bir sene sonra sağ dizindede ağrı husule gelmiş. Meniskus lezyonu düşünülmüş ve sağ dizine Fizik tedavi tatbik edilmiş. Bu tedaviden istifade etmemiş. Dört sene evvel kalça mafsalında hissettiği ağrı dahada artmış. Sağ dizindeki ağrı ise kendiliğinden ve tamamen geçmiş. Yedi sene içerisinde müteaaddit defalar doktora müracaat etmiş. Her seferinde kendisine ağrı dindirici muhtelif ilâçlar verilmiş. Aksıyarak yürümesi ve ağrı şikâyetleri dahada arttığından üç ay evvel yeniden doktora gitmiş. Bu defa kalça mafsalının radyolojik tetkiki yapılmış. Kendisini muayene eden ve pelvis grafisini tetkik eden doktorlardan ilki «habis bir tümör» düşünmüş ve vakit geçirmeden Ankaraya gitmesini tavsiye etmiş. İkincisi ise, mevcut klinik ve radyolojik bulguları birleştirerek hastalığın «osteokondrom» olduğu kanaatına varmış. Tedavisi için hastayı kliniğimize göndermiş.

Hasta, kızamık ve suçiçeğinden başka herhangi bir çocukluk hastalığı hatırlamıyor. Bu güne kadar geçirdiği mühim bir hastalık tarif etmiyor. Kötü alışkanlığı yok. Küçük yaşından itibaren uzun seneler futbol oynamış. Buna rağmen belirli bir travma tarif etmiyor. Evli, iki çocuğu ve eşi sağ ve sıhhatta. Babası yetmiş beş yaşında iken kalp yetersizliğinden ölmüş. Annesi ve üç kardeşi sıhhattalar. Yakın ve uzak arkabaları arasında kanser, firengi, tüberküloz gibi hastalıklara rastlanmamış. Ailesinde ırsi ve ruhi bir hastalık tarif etmiyor.

Hasta 171 cm. boyunda, 73 Kgr. ağırlığında. Aktif, vücut ve etraf adaleleri oldukça gelişmiş. Turgor-tonus normal. Sağ tarafa doğru hafif derecede aksıyarak yürüyor. Kolumna-vertebraliste çarpıklık mevcut değil, hareketleri normal hudutlar dahilinde ağrısız mümkün.

Dolanım, solunum, sindirim, ürojenital sistem muayenelerinde patolojik bulguya rastlanmadı. Her iki omuz mafsalı, dirsek mafsalı, elbileği ve interfalangeal

(*) S.S.K. Ankara Hastanesi Ortopedi Mütehassısı

mafsal hareketleri normal hudutlar dahilinde mümkün ve ağrısız. Sol kalça, her iki diz ve ayakbileği mafsallarında aktif ve passif hareketlerinde mahdudiyet mevcut değil, ağrısız. Sağ bacakta sola nisbeten kısalık tesbit edilmedi. Sağ taraf uyluğunda sola nazaran 3 cm. adale atrofisi mevcut. Sağ kalça mafsalının fleksiyon, adduksiyon abduksiyon, içe ve dışa rotasyon hareketleri ağrılı ve mahdut. Bilhassa kalçanın fleksiyon hareketi çok azalmış, 90 dereceye kadar ancak mümkün.

**Pelvis ve diz mafsalına ait radyogramların tetkikinde :**

Resimdede görüldüğü gibi, her iki iliak kemikler simetrik. Sakro-iliak mafsallar açık ve tabii görünümde. Sol kalça mafsalında, mafsal mesafesi normal açıktıkta. Asetabulum ve femur başına ait mafsal yüzleri düz, pürüzsüz. Kemik dokusunda değişiklik mevcut değil. Sağ kalça mafsalında, asetabulum mafsal yüzü kaypaklığını kaybetmiş, ondüle şeklinde. Reaktif kemik teşekkülleriyle beraber gayrimütecanis kalsifikasyon göstermekte. Kaput femoris hafif yassılaşmış, yer yer kaypaklığını kaybetmiş. Kollum femoralis kısalmış ve kalınlaşmış. Mamsal mesafesi dış ve iç taraflarda azalmış, ortada genişlemiş. Periartiküler sahada muhtelif büyüklükte, ortalama fındık cesametinde, oldukça muntazam kenarlı, ortaları daha az kesif, pek çok sayıda kalsifiye mihraklar müşahade edilmektedir (Resim 1).

Sağ dizde, 2. 3. Slaytlarda görüldüğü gibi, yan grafide daha belirli olarak, mafsalın lateral yarısında femur intizamsız kenarlıdır ve Osteokondritis dissekant karakterinde görünmektedir.

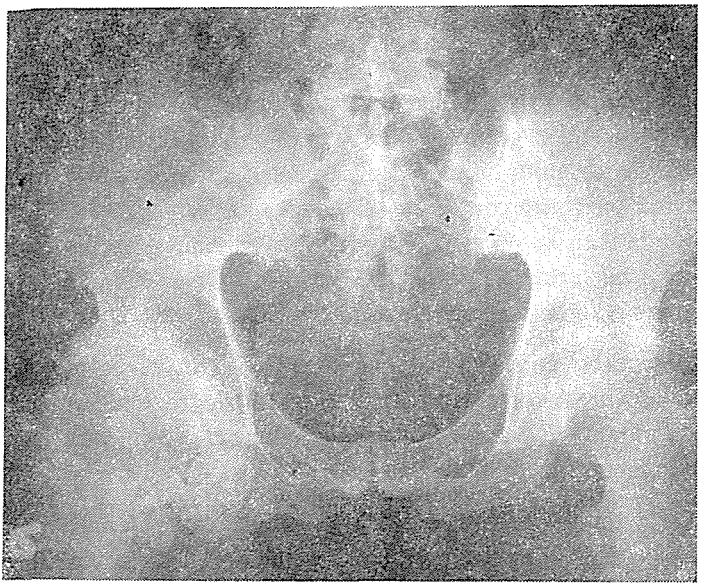

Resim 1

Lâboratuar muayenelerinde; Sedimantasyon 1 saatta 2 mm., 2 saatta 5 mm., Hemoglobin % 80, eritrosit 4280000, lökosit 6800. Açlık kan şekeri % 82 mgr. Alkalen fosfatas (AP) 6,2 ünite, asid fosfatas (SP) 0,7 ünite (Bodansky). Mikroelektroforez bulguları tamamen normal (albumin % 55, alfa bir globulin % 4, alfa iki globulin % 4,3, beta globulin % 14,1 ve gama globulin % 20,2).

Tam idrar muayenesinde patolojik bulgu tesbit edilemedi. Klinik ve laboratuar muayeneleri neticesi ve bilhassa sağ kalça mafsalının radyolojik görünümü, bizlere daha ziyade bir peritendinitis kalkena veya bir Sinovial Kondromatosis vakası ile karşıkarşıya bulunduğumuz inancını verdi. Radyogramda görülen pek çok sayıdaki kalsifiye mihrakların mafsal içerisindemi, yoksa mafsal kapsülü dışındamı yer aldıklarını tesbit etmemiz imkânsızdı. Dikkat edilecek olursa kalsifiye mikrakların radyolojik imajlarında ortalarının daha az kesif ve dış kısımlarının ise tamamen kalsifiye bir görünüş arzetmeleri bunun mafsal içi bir hadise olduğu ve peritendinitis kalkeradan ziyade sinovial kondromatosis'e benzediği intibaını vermektedir. Malûm olduğu gibi, sinovial kondromatosis hastalığının etyolojisi bilinmemekte isede bilhassa travmaların sinovial membranın kıkırdaklaşmasında ve zamanal yukarıda anlatılan klinik tablonun ve radyolojik görünümün meydana gelmesinde büyük rol oynadığına inanılmaktadır. Hastamızda ayni zamanda Koksartros mevcuttu.

İntra artiküler veya ekstra artiküler bölgede yer almış olan kalsifiye cisimciklerinin çıkarılmaları belkide hastalığın tedavisi için yeterli olmıyacaktı. Mevcut artroz'un tedavisi, hiç olmazsa hastalığın ilerlemesinin durdurulması için ayni zamanda Modifie Voss ameliyatının uygulanmasına karar verildi.

Malum olduğu üzere Modifie Voss ameliyatında fasia lata haç şeklinde kesilir. Trokanter major'a yapışan adaleler, hemen kemiğe yapıştıkları yerden adeta kemik kazınarak kuvvetli bir bistüri ile kesilir ve raspatorium yardımı ile serbest hale getirilir. Bilâhare fasia lata sadece uzunlamasına dikilir ve en sonundada hastaya adduktor tenotomisi yapılarak, yatağında ameliyatlı bacağa asgari 9 Kg. ağırlık asılır.

Bizde hastaya evvelâ Modifie Voss ameliyatını tatbik ettik. Trokantere yapışan adaleler yukara doğru yer değiştirdikleri için, Homan ekartörleri yardımı ile kalça mafsalının ön yüzü kolaylıkla meydana çıkarıldı. Mafsalın dışında kalsifiye cisimciklere rastlanmadı. Mafsal kapsülünün çok genişlemiş olduğu görüldü. Elle palpe edildiğinde, mafsal içinde bir takım sert cisimciklerin mevcut olduğu anlaşıldı. Kapsül geniş olarak açıldı. Tahminen 20 $Cm^3$. sarı renkte luzici kıvamda mafsal mayii içinde müteaddit büyüklükte, fildişi renginde, oldukça muntazam divarlı sert kıvamda 16 adet kalsifiye cisimcik mevcut olduğu görüldü. En büyük olanlarından üç tanesi ince birer kordon şeklindeki sapla sinovia'ya bağlı idiler. Diğerleri mafsal boşluğu içerisinde bestbest olarak bulunuyorlardı. Bu beyaz sert cisimcikler tamamen alındı. Mafsal sinoviası hemen tamamen çıkarıldı.

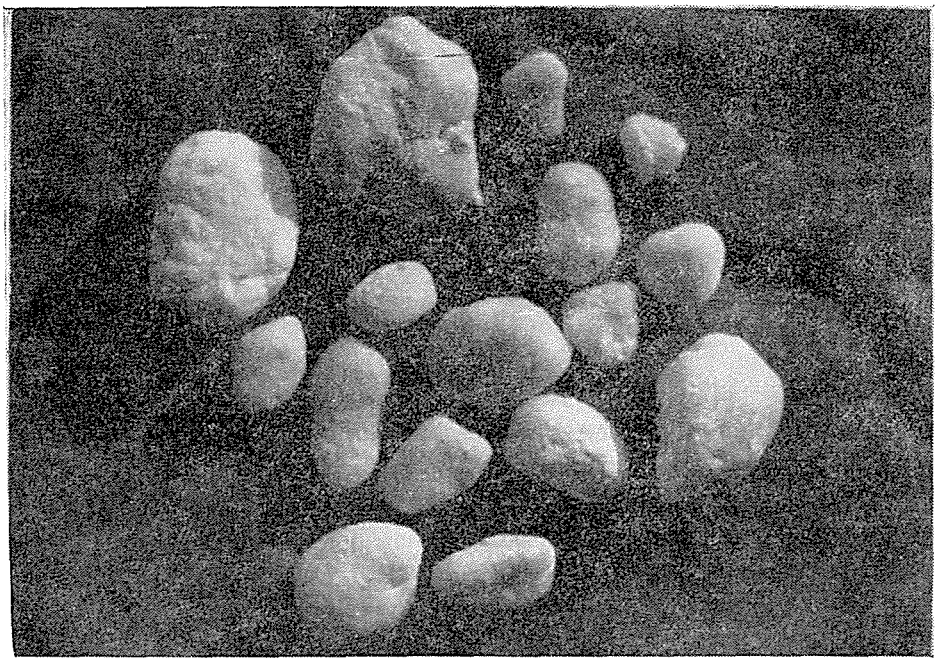

Resim 2

Kapsül yeniden dikilerek kapatıldı. Fasia lata yukarıdada belirtildiği gibi sadece uzunlamasına ve iki parça halinde dikildi. Hasta henüz genel anestezinin tesiri altında iken yatağına nakledildi ve bacağına 9 Kgr. ağırlığında ekstansiyon tatbik edildi.

Ekstansiyona üç hafta müddetle aralıksız olarak devam olundu. Ameliyatın onuncu gününden itibaren kalça mafsalına kısa dalga tatbik edildi ve Arteparon-Forte zerk edildi.

Üç hafta sonra hasta koltuk değneklerinin yardımı ile ayağa kaldırıldı. Beşinci hafta sonunda hasta koltuk değneksiz olarak evine taburcu edildi.

Sinovial kondromatosis, etiolojisi belli olmıyan ve bilhassa kalça mafsalında çok ender rastlanan bir hastalıktır. Ekseriya artritis'lerden sonra görüldüğü yazılmıştır. Bazıları travmaların birinci derecede rol oynadığını iddia ederler.

Bu hastalık, sinovial membranın kıkırdaklaşmasındaki, daha ileri safhalarda vakamızda olduğu gibi cisimciklerin dış tabakası kalsifiye bir karakter kazanır.

Sinovial Kondromlar, sinovial membran'a vasküler bir sap ile bağlıdırlar ve beslenmeleri bu yolla olur. Mafsal içerisinde serbest olarak bulunanlar ise sinovial mayiden beslenirler, ancak bunlar daha fazla büyüyemezler. Bu hastalık erkek veya kadın gözetmeden 30 ilâ 50 yaşları arasında görülür. Sağır bir mafsal ağrısı

senelerce hastayı rahatsız eder. Sinovial membrandan menşeini alan kondroid doku bazen malignite kazanabilir. Enderde olsa nükslere rastlanmıştır. Nükslere engel olmak için sinovianın çıkarılması gerekmektedir. Çok çok nadir vakalarda spontan olarak kaybolduğuda yazılmıştır.

Taktim ettiğim vakada radyolojik imaj, bilhassa kalsifiye ovoid kitlelerin yayılışı bakımından hakikaten çok enteresandı. Os işii ile kollum femoris iç kenarı arasındaki sahayı bu cisimcikler tamamen doldurmuştu. Ayrıca kollum femoris ile süperpoze olan muhtelif kalsifiye kitleler görülmektedir. Kapsül inanılmıyacak derecede genişlemiştir. Kalsifiye kitlelerin her birinin teker teker radyolojik görünümleride tipiktir. Daha ziyade orta kısımları kartilaj evsafını muhafaza ettiklerinden adeta küçük küçük boşluklar arzetmektedirler. Kalça mafsalı içerisinden çıkarılan 16 adet cisimciğin en küçüğü 1 cm., en büyüğü 3 cm. kutrunda idi (Resim 2).

Bunlar yanyana geldiklerinde oldukça büyük bir kitle teşkil ediyorlardı. Bunların üç tanesinin pediküllü olması bizim için ayrı bir kıymet taşıyordu. Zira kendi meslek hayatımda böyle bir olayı ilk defa müşahade ediyordum. Ayni mafsalda ayrıca Koksartros'un mevcut olması ve hastaya ayni seansta Voss ameliyatının tatbik edilmiş olması zikre şayandır. Kokrastrosların tedavisinde Voss ameliyatının yeri inkâr edilemiyecek kadar mühimdir. Kliniğimizde Voss ameliyatını tatbik ettiğimiz yedi vakadada netice yüz güldürücü olmuştur. Saygılarımla.

# HEY GROVES AMELİYATI VE KLİNİĞİMİZDE ALDIĞIMIZ SONUÇLAR

Dr. Faham SİPAHİOĞLU(*)
Dr. Mesut SUNKAR(**)

Diz eklemi bağ lezyonlarının genel diz yaralanmaları içinde önemli bir yeri vardır. Lewin'in serisinde bağ lezyonları % 22 gibi büyük orandadır([3]). Smillie'nin 125 ski yaralanmasından 107 tanesi bağ lezyonudur (102 iç kollateral bağ, 5 dış kollateral bağ)([5]). Yine Smillie'e göre genellikle genç yaşlarda sıklıkla futboldan dolayı meydana gelen meniskus yırtılmalarında bağ lezyonları da çok görülmektedir. Smillie 7500 menisektomi ameliyatı sırasında yalnız 617 ön krusiyat bağ kopuğu tesbit etmiştir. Dolayısiyle modern hayatta artan trafik kazaları yanında spor kazaları da önemli oranda bağ lezyonuna sebep olmaktadır.

Genellikle diz bağ lezyonu yapan mekanizmalar şöyle sınıflandırılabilinir :

1. Hiperekstansiyon : Ön krusiyatı koparır, arka krusiyatın bazı liflerini gerer ve koparır.

2. Femurun tibia üzerinde valgus, fleksiyon ve içe rotasyonu : Kuvvetin derecesine göre sırayla iç yan bağ, ön krusiyat bağ, iç meniskus yırtığı meydana gelir. Yaşlılarda dış tibial kondil kırığı da olabilir.

3. Femurun tibia üzerinde varus, fleksiyon ve dışa rotasyonu : Kuvvetin derecesine göre dış yan bağ, arka krusiyat bağ kopuğu, popliteus tendonu yırtığına sebep olur.

4. Tibianın femur üzerinde öne ve arkaya displasmanı : Ön ve arka krusiyat bağ kopuğuna sebep olur.

Kopmuş bağların anatomo—patolojik incelemelerinde Stewart'ın çalışmalarına göre ön krusiyat bağ % 67 vak'ada femurun, % 10 tibiadan ayrılmakta, % 18 inde bağın kendisi kopmakta, % 5 inde ise tibiadan da kemik parça koparmaktadır. İç yan bağ lezyonlarında ise % 32 vak'ada femurdan, % 30 unda tibiadan ayrılmakta, % 38 inde ise bağın kendisi kopmaktadır.

Diz eklemi bağlarının eski yaralanmalarında tanı, akut vak'alardaki kadar problem değildir. Çünkü yeni kopuklardaki ağrı, hemartroz ve bazen görülen ki-

---

(*) Gülhane As. Tıp Akademisi Ortapedi ve Travmatoloji Kl. Direktörü
(**) Gülhane As. Tıp Akademisi Ortopedi ve Travmatoloji Kl. Asistanı

litlenmeler eski vak'alarda yoktur. Dolayısiyle eski vak'aların gerek klinik, gerekse radyolojik olarak tanımları daha kolaydır. Ayrıca tanıda yanılma şansı da akut vak'alara oranla son derece azdır.

Diz eklemi bağ lezyonlarının en çok görüleni ön krusiyat ve iç kollateral bağın aynı taravmada beraber kopmalarıdır. Bu vak'aların gecikmiş cerrahi tedavisi için sıklıkla başvurulan teknik Hey Groves'indir. 1971 de Hey Groves bu tekniğini ön krusiyat rekonstrüksiyonu için yayınlamış, 1918 de Smith buna iç kollateral bağ rekonstrüksiyonunu da ilave etmiştir.

Teknik :([6]) : Uyluğa pnemotik turnike tatbikinden sonra anteromedial insizyonla girilir ve ekleme varılır. Genellikle yırtık olan iç meniskus çıkarılır. Sonra uyluk ve dize lateral longitudinal bir insizyon yapılarak distal ucu fibula başına bağlı kalacak şekilde ortalama 20 cm. boy ve 7,5 cm. eninde bir fascia lata şeridi hazırlanır. Şerit tüp haline getirilir. Dış femur kondilinden interkondiler çentiğe doğru 7,5 mm. çapında bir tünel açılır. Aynı şekilde tibia ön iç yüzünden başlayıp tibial spinaya doğru uzanan ikinci bir tünel de tibiadan açılır. Diz 90° fleksiyona getirilir. Fascial tüp önce femur kondilindeki, sonra da tibiadaki tünellerden geçirilir ve tübün ucu proksimale döndürülerek iç kollateral bağ istikameti boyunca çekilir ve femur iç kondili periostuna sıkıca dikilir veya bir staple ile tesbit edilir. Diz 10° fleksiyonda uzun bacak alçısına alınır. 4 hafta sonra alçı çıkarılıp diz breyse konur. Quadriceps yeterli kuvvete gelince aktif hareketlere ve ağırlık yüklenmeden yürümeye izin verilir. 3 ay sonunda ağırlık yüklenebilir.

Kliniğimizde 1967-1973 yılları arasında 17 eski diz bağ yaralanmasına cerrahi girişim yapılmış ve bu vak'alar ortalama 29 ay takip edilmişlerdir. (8 ay-5,5 yıl) Vak'alarımızın hepsi erkektir. Yaş ortalamaları 22 dir. Yaralanmaya sebep olan travmalar çeşitlidir. Bunlar sırayla futbol, trafik kazası ve askeri eğitimde meydana gelmiş olan kazalardır. Sağ ve sol dizlerin travmaya uğrayışları arasında oran bakımından bir fark yoktur. 17 vak'amızın 7 tanesi kombine bağ lezyonudur ve bunlara Hey Groves ameliyatı uygulanmıştır. Bu vak'alarımızı tabio olarak takdim ediyoruz.

Tabloda takdim ettiğimiz vak'alarımızdan 2 tanesini açıklıyoruz :

1. A.D. (Kl. Prot. No.: 147) 21 E. Kayseri

Hasta Ekim 1969 da trafik kazası geçirmiş ve sağ femur kırığına Küntscher ile internal tesbit yapılmıştır. 3 ay sonra yürümesine izin verilmiştir. Hasta askere geldikten sonra Ekim 1971 de eğitim sırasında sağ dizi üzerine düşmüş, dizi şişmiş ve şişlik zamanla düzelmiştir. Hasta 6.2.1972 de sağ dizde Unhappy Triad tanısıyla yatırıldı, muayenesinde sağ uylukta 2 cm. adele atrofisi vardı, öne ve içe kayma belirtileri müsbetti. Hastaya 17.4.1972 de sağ dize Hey Groves ameliyatı yapıldı. (Ame. No.: 114). Ameliyat sonu normal seyretti.

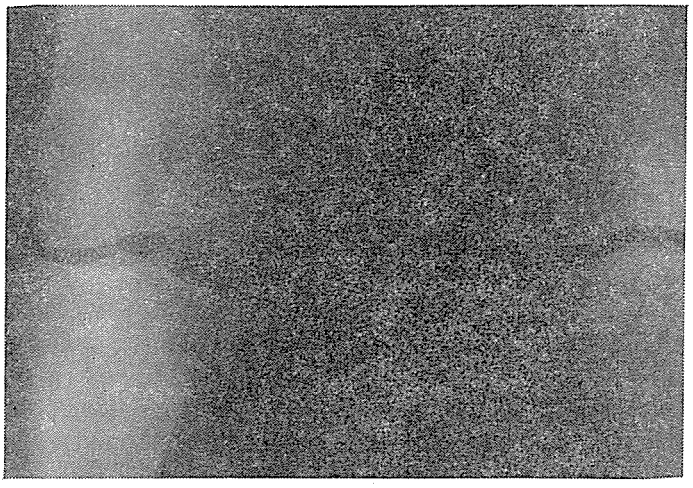

Resim 1
1. ci vakamızın ameliyat öncesi zorlama grafsii

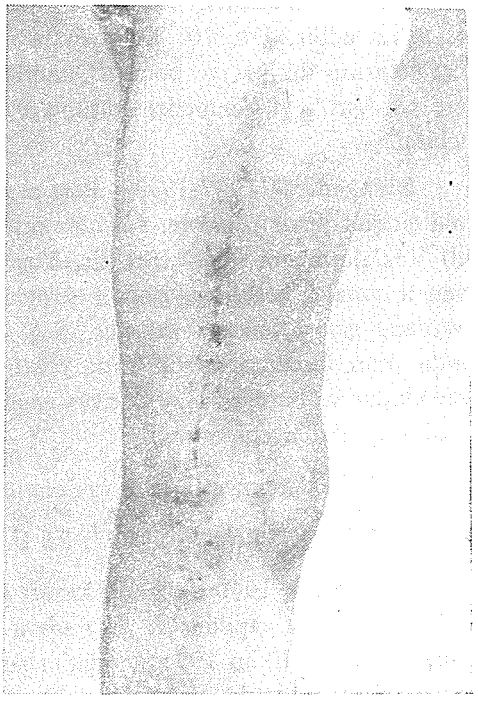

Resim 2 Resim 3
1. ci vakamızdaki ameliyat insizyonlarımız

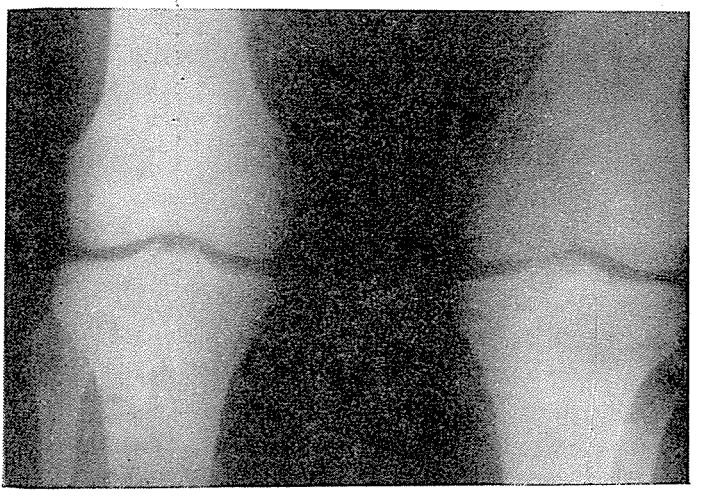

**Resim 4**
1. ci vakamızın ameliyat sonrası zorlama grafisi

**Resim 5**

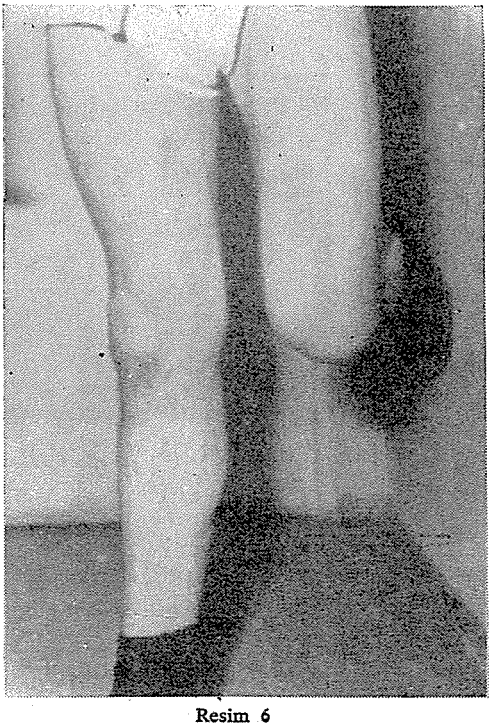

**Resim 6**

1. ci vakamızın ameliyat sonrası durumları

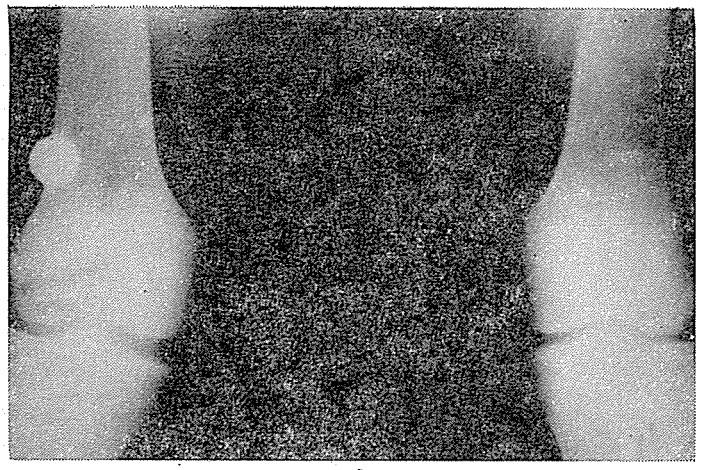

Resim 7
Ameliyat öncesi zorlama grafisi

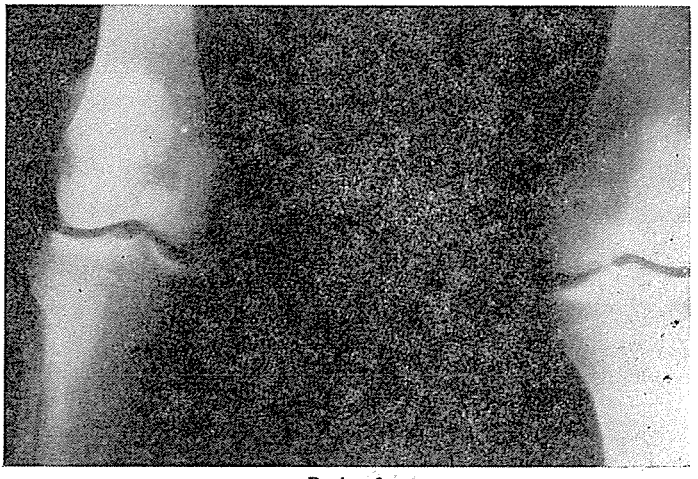

Resim 8
Ameliyat sonrası zorlama grafisi

18.10.1972 tarihinde yaptığımız kontrol muayenesinde diz fonksiyonları iyi, uylukta 3 cm. adele atrofisi ve öne laksite(+) idi. 16.2.1973 tarihinde yaptığımız kontrolde ise uylukta 1 cm. adele atrofisi vardı, laksite yok, diz fonksiyonları iyi idi. Hasta sportif aktivitelerine başlamıştır.

2. R.A. (Kl. Prot No.: 114) E. Tarsus

Hasta 7 sene önce geçirdiği trafik kazasından sonra sağ dizinde şişlik olduğunu ve muhtelif tıbbi tedaviler gördüğünü ifade etmiştir. Tekrarlayan travma-

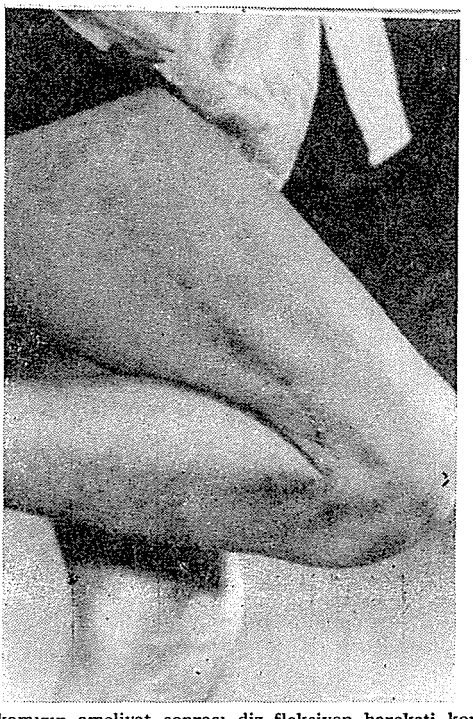

2. ţi vakamızın ameliyat sonrası diz fleksiyon hareketi kontrolu
Resim 9

lardan sonra 27-2-1971 tarihinde kliniğimize yatırılmış ve sağ dizde Unhappy Triad tanısı konmuştur. 8.3.1971 de sağ dize Hey Groves ameliyatı yapılmıştır (Ame. No.: 108). Ameliyat sonu iyi seyreden hastanın 13.12.1972 tarihinde yapılan muayenesinde diz fonksiyonları iyi, adele atrofisi yok ve dizde laksite mevcut değildir.

1967-1973 yılları arasında kliniğimizde cerrahi müdahale yapılan 17 eski diz bağ lezyonu vak'asının hepsi erkektir. Jones'in 46 vak'asından ise 7 si kadındır. Bizim serimizde kadın vak'a olmamasının nedeni asker hastanesinde çalışmamız dolayısiyle hastalarımızın çok büyük çoğunluğunun erkek olması ve diz bağ lezyonu sonucu meydana gelen instabilitanin günlük ev işlerine çok fazla engel olmamasıdır, Erkek hastalarımızın hepsi hayatlarının en faal dönemindedirler. Yaş ortalaması vak'alarımızda 22 dir. (20-28 yaşlar arası). Jones'in 46 vak'asında da bu ortalama 22 dir. (14-43 yaşlar arası). Bu da göstermektedir ki bağ yaralanması gösteren hastaların büyük miktarı genç yetişkin çağdadır. Serimizde lezyona uğrayan dizlerin oranları arasında bir fark yoktur. % 47 sağ diz, % 47 sol diz, % 6 her iki dizde lezyon görülmüştür. Travma çeşitlerine gelince Jones'in 46 vak'alık serisinde % 50 vak'a futbol travması, % 18 i basketbol travmasıdır. Bizim serimizde futbol travması % 35 dir ve basketbol travması yoktur. Jones'in % 15 lik düşme oranı bizde % 30 dur ve hepsi de askeri eğitim sırasında ol-

**TABLO : KLİNİĞİMİZDE YAPILAN HEY GROVES AMELİYATLARININ DEĞERLENDİRİLMESİ**

| Sıra No.: | Adı Soyadı | Kl. Prot. No.: | Yaş | Cins | Diz | Etyoloji | Birlikte bulunan diğer lezyonlar | Bağ lezyonlaır | Sonuç |
|---|---|---|---|---|---|---|---|---|---|
| 1 | N.O. | 1969/247 | 22 | E | Sağ | Eğitim kazası | — | Ön krusiyat ve iç yan bağ kopuğu | İyi |
| 2 | M.T. | 1970/37 | 21 | E | Sol | Trafik kazası | Popliteus tendonu, gastrocnemius, dış yan bağ, ön ve arka krusiyat ve iç menuskus yırtıkları | Ön krusiyat ve iç yan bağ kopuğu | Tatmin edici |
| 3 | A.D. | 1970/211 | 21 | E | Sağ | Trafik kazası | Dizde loose body | Ön krusiyat ve iç yan bağ kopuğu | İyi |
| 4 | R.A. | 1971/114 | 26 | E | Sağ | Trafik kazası | — | Ön krusiyat ve iç yan bağ kopuğu | İyi |
| 5 | H.D. | 1972/53 | 20 | E | Sağ | Eğitim kazası | — | Ön krusiyat ve iç yan bağ kopuğu | Tatmin edici |
| 6 | A.D. | 1972/147 | 21 | E | Sağ | Eğitim kazası | Sağ femur kırığı | Ön krusiyat ve iç yan bağ kopuğu | İyi |
| 7 | M.B. | 1972/474 | 20 | E | Sol | Eğitim kazası | — | Ön krusiyat ve iç yan bağ kopuğu | İyi |

muştur. Jones'in serisinde trafik kazası olmamasına karşılık bizde bu oran % 35 dir. Taylor ve arkadaşlarının 42 vak'alık serilerinde % 57 trafik kazası, % 14 spor kazası, % 16 sı iş kazası, % 13 ü ise evde düşme sonucudur([7]). Görülmektedir ki travma sebeplerinin başında spor, askeri eğitim ve trafik kazaları gelmektedir. Bu ise olayın neden genç yetişkinlerde daha fazla görüldüğünü açıklayan önemli bir faktördür.

Tebliğimizin ana konusu olan kombine lezyonlardaki tedaviye gelince Stewart, Hey Groves ve Slocum tekniklerini tavsiye etmektedir([6]). De Palma([2]) ve Smillie([5]) ise rekonstrüktif ameliyatlarda kullanılan fascia lata şeridinin sinirden mahrum oluşunun başarı şansını azalttığını söylemektedirler. Smillie kombine lezyonlarda ciddi instabilite varsa artrodezi tavsiye etmektedir. De Palma ön krusiyat ve iç kollateral bağ kombine kopuğunda meniskus yırtığı yoksa tamir taraflısı değildir. Ayrıca yazara göre canlı dokuları kullanarak yapılan tamir, fascia ve tendonları ayırarak yapılan tamirden daha başarılıdır. Lewin ise fascia şeritleri kullanılmasına taraftardır ve Hey Groves ameliyatını tavsiye eder. Brennan'a göre Milch, iç kollateral ve ön krusiyat bağ kopuğunda sadece iç kollateral bağ tamirini yeterli bulmaktadır([1]).

Biz 7 vak'amızda Hey Broves tekniğini uyguladık. vak'amızda iyi, 2 vak'amızda ise tatmin edici sonuç aldık. Kriterlerimize göre doz hareketlerinde kısıntı yapmayan dizinde instabilitesi olmayan ve günlük her türlü aktivitelerine kavuşmuş olan vak'alarımızı iyi, günlük aktivitelerini yapan fakat dizine karşı hafif derecede güvensizlik duyan, 1-2 cm. lik quadriceps atrofisi olan vak'alarımızı ise tatmin edici sonuç olarak değerlendiriyoruz. Hey Groves tekniğini klasik olan şekilde uyguluyoruz.

Sonuç olarak tekniğine uygun olarak yapıldığı ve ameliyat sonrası hastayla rehabilitasyon bakımından iyi işbirliği elde edldiği takdirde Hey Groves ameliyatının seçkin bir ameliyat olduğunu kabul edyoruz.

**Özet**

1. Diz eklemi bağlarının eski lezyonlarının oluş sebepleri, mekanizmaları kısaca gözden geçirildi.

2. Genel bağ lezyonları içinde kombine lezyon olarak belirtilen ön krusiyat ve iç kollateral bağ lezyonlarında kullanılan Hey Groves ameliyat tekniği ve kliniğimizde alınan sonuçlar tartışıldı.

**Literatür**

1 — BRENNAN, J.J. : Avulsion İnjuries of the Posterior Cruciate Ligaments; Clinical Orthopaedics; 18; 157, 1962.

2 — De PALMA, A.F. : Disease of the Knee; J.B. Lipincott Comp. Philadelphia 1954.

3 — LEWIN, P. : The Knee; Lea and Febiger Comp. Philadelphia, 1952.

4 — SLOCUM, D.B., LARSSON, R.L. : Rotator İnstability of the Knee; J. Bone and Joint Surg., 50-A : 211, 1968.

5 — SMİLLİE, I.S. : Injuries ot the Knee Joint; E.S. Livingston, 1970, 130.

6 — STEWART, M. : Traumatıc Affections of Joints; Campbell's Operatıve Orthopaedıcs, Ed. : Crenshaw, A.H.; Eifth Edition, Vol. I, 921, The C.V. Mosby Comp., Saint Louis, 1971.

7 — TAYLOR, A.R., ARDEN, G.P., GAINEY, H.A. : Traumatıc Dıslocatıon of the Knee; J. Bone and Joint Surg., 54-B, 96, 1972.

8 — TUREK, S.L. : Orthopaedıcs Prınclples and Their Applıcatıons. J.B. Lippincott Co. Phıladelphia-Toronto, 1967.

# DYSPLASİA EPİPHYSİALİS OSTEOCHONDROMATA

Dr. Şanver ERCAN(*)
Dr. Ataman TOMRUK(**)

Çocukluk çağının bir gelişme bozukluğu olan bu hastalık ilk defa Tarsomégalie adıyla 1926 da MOUCHET ve BELOT tarafından tarif edildi. Kullanılan diğer terimler; Tarsoepiphyseal aclasis, Chondrodystrophie épiphysaire, Benign epiphyseal osteochondroma, İntraarticular osteochondroma of the astragalus, Carpal osteochondroma, Osteochondroma of the distal femoral epiphysis, Dysplasia epiphysialis hemimelica'dır. Son olarak Luck tarafından 1972 de Dysplasia Epiphysialis Osteochondromata ismi teklif edilmiştir.

LUCK 1972 yılına kadar tıbbi literatürde tesbit ettiği 70 vakaya 22 vaka daha ilave etmiştir. Böylece şimdiye kadar 92 vakanın neşredilmiş olması, hastalığın sıklığı hakkında yeterli bilgi vermektedir. Biz elde edebildiğimiz Türk Ortopedi Literatüründe daha önce rapor edilmiş bir vakaya rastlayamadığımızdan neşrini uygun bulduk .

**Vaka takdimi :**

C.B. 9 yaşında erkek çocuk. Protokol No.: 14416-13726. Sağ ayağının dorsal kısmındaki şişlik, ağrı ve yürümede güçlük şikayetiyle kliniğimize müracaat etmişti. Hikayesinden altı ay önce sağ ayağının üzerinde bir şişlik meydana gelmeğe ve gittikçe büyümeğe başladığı, üç ay önceden ağrının ortaya çıktığı, yürümenin zorlaştığı öğrenildi. Ailede benzer bir hastalık ve yakın evlenme hikayesi yoktu.

Hastanın yapılan ortopedik muayenesinde; sağ ayak sırtında talus, naviküler ve küboid kemiklere uyan bölgede sıcaklık ve kızarıklık bulunmayan, palpasyonla möbil ve hassas olmayan, sert bir kitle mevcuttu. Sağ ayak bileği dorsifleksiyonunun ağrılı sınırlılığı ve bilhassa yürüyünce artan bir ağrının mevcudiyeti tesbit edidi. Yapılan rutin laboratuvar bulguları normaldi. Çekilen radyogramlarda; Talusun boyun ve baş kısmı deforme görüldü. Ayrıca talus, naviküler ve küboidin bulunduğu bölgenin üst kısmında yer, yer kalsifiye, gayrimuntazam sınırlı bir kitle görünümü mevcuttu. Kitlenin radyolojik görünümü osteokondromu telkin ettiğinden talus boyun ve başındaki deformitede göz önüne alınarak hastada bir Dysplasia Epiphysialis Osteochondromata ön tanısı kondu.

(*) Atatürk Üniversitesi Tıp Fakültesi Ortopedi Kliniği Öğretim Görevlisi.
(**) Atatürk Üniversitesi Tıp Fakültesi Ortopedi Kliniği Asistanı.

Genel anestezi altında yapılan ameliyatta, cilt ve cilt altı geçildikten sonra etrafına yapışıklık göstermeyen, multinodüler, sert 4x2x2 cm büyüklüğünde bir kitlenin talus boynunun başa yakın kısmının superolateral bölümünden 2 cm çapında bir kaideyle çıktığı görüldü. Ayrıca bu kitlenin naviküler kemiğin talusla yaptığı eklem yüzeyini tazyikle 1 cm'lik sahasını bozduğu, ayni hasarı daha fazla miktarda küboid ve üçüncü küneiformdada yaptığı görüldü. Bu kitle talusa bağlı olduğu yerden eksize edilerek postoperatif devrede kompresyon bandajı tatbik edildi. Dikişler alındıktan sonra yürümeye müsaade edildi. Bir ay sonraki kontrolde ağrısız bir yürümenin mevcut olduğu görüldü. Alınan kitlenin mikroskobik görünümünün osteokondrom olduğu tesbit edildi.

**Tartışma**

Hastalık bir epifiz, tarsal veya karpal kemiğin asimetrik kartilajinöz fazla büyümesidir. Sebebi bilinmiyor. Vakaların üçte ikisinde lezyon birden fazla kemikte bulunursada bizim yaptığımız radyolojik iskelet çalışmasında vucudun başka bir yerinde benzer bir lezyona rastlayamadık. Hastaların çoğu 2 ila 14 yaş arasındadır. Erkekler kızlardan üç defa fazla hastalanırlar. Alt ekstremitede medial taraf laterale nazaran iki misli fazla tutulur. Hstalık karakteristik olarak bir ekstremitenin bir tarafını tutar. Literatür ortalamasına göre vucutta en fazla hastalanan kemik talustur. Yalnız dört tane üst taraf vakası vardır. Vakamızın 9 yaşında oluşu, lezyonun talusta bulunuşuyla bu klasik bilgilere uygunluk göstermektedir. Hastamız ayak sırtında kitle, dorsifleksiyonun ağrılı ve sınırlı, yürümesinin rahatsız oluşuyla bu hastalıkta rastlanan klinik bulguların, deformiteler hariç hepsini göstermektedir. Osteokondrom bir uzun kemik epifizinden büyürse kolayca dizde veya ayak bileğinde valgus veya varus gibi deformiteler ortaya çıkar. Bu vakada olduğu gibi bir uzun kemik epifisi yerine tarsal veya karpal kemiklerden çıkarsa, sadece bir kitle şikayet konusu olmaktadır. Hastalığın röntgen bulgusu tipiktir. Radyolojik olarak olgun bir lezyon; Bir epifizden veya bir tarsal veya karpal kemikten çıkan, o kemiğin o bölgesinde bir deformite meydana getiren, irregüler, sıklıkla lobule, ossöz bir kitle şeklinde görülür.

Dysplasia Epiphysialis Osteochondromata mikroskopik olarak osteokartilajinöz eksostozisten ayrılamaz. Hastalığın mikroskopik bu özelliği yanında, lezyonun vucudun bir yanını tutması ve bir epifizden veya tarsal veya karpal bir kemikten meydana gelmesi onun üç kesin vasfıdır. Temel patolojik görünüm, bir epifiz veya karpal veya tarsal kemiklerden birinde enkondral kemikleşmeyle birlikte anormal bir kıkırdak proliferasyonudur. Bu gerçekte kartilajinöz ekzostozisten yalnız lokalizasyonda bir farklılık gösterir. Malign dejeneresans şimdiye kadar hiç görülmemiştir.

Hastalığın tedavisi her vakaya göre değişir. Bizim vakamızda olduğu gibi bir tarsal veya karpal kemikten çıkan vakalarda basit bir eksizyon yapılabildiği gibi epifizden menşe alanlarda bir artrodez dahi gerekebilir.

# NÜKS ETMİŞ DOĞUŞTAN ÇARPIK AYAKLARDA M. TİBİALİS ANTERİOR VE M. TİBİALİS POSTERİOR TRANSFERİNİN MUKAYESELİ TETKİKİ

SARPYENER K.(*)
ORBAY Ç.(**)
HÜNER M.(***)

Doğuştan çarpık ayak tedavisinde alışılmış cerrahi tedavi metodlarından biri de tibialis anterior tendonunun ayağın dış yanına naklidir. Ancak M. Tibialis anterior nakli çok kere nükslere yol açmaktadır. Mesela 1958 de Singer ve Fripp([4]) 76 adet bu şekilde tendon naklinden sonra 52 adet nüks gördüklerini bildirmişlerdi. Buna ilave olarak, bu ameliyattan sonra şu sıralıyacağımız sekell de olmuştu :

a) Ayak baş parmağı yukarı kalkmış ve birinci metatars, başı düşmüştü. (57 vaka)
b) Adele muazenesi bozulmuş, nakil edilen adele ayakta ileri derecede pronasyona sebeb olmuştur (II vaka)
c) Topukta valgus durumu meydana gelmişi (3 vaka)

Tibialis anterior adelesinin nakli, fibular gurup adelelerde yetersizlik halinde, Tibialis anterior adelesinin deformiteyi artırıcı en büyük bir faktör olduğu düşüncesinden doğmuştu.

Kanatimizce, M. Tibialis anterior ayağın dorsal flexionunu yaptıran en önemli adelelerden biridir. Bu adelenin diger önemli bir vazifeside iversiyondur. Dolayısı ile bu adelenin dışa nakli, Kongenital pes equinovarusun en önemli komponenti olan ekinizmin nüksüne sebeb olacaktır. Zira adele naklinin adele kuvvetini azaltacağı malumdur. Bu sebeblerden tibialis anterior ve posterior nakli yapılmış kongenital çarpık ayak vakalarımızı inceledik.

Tibialis posteriorun deformiteyi düzeltici ameliyatlardaki önemi ilk defa 1930 da Brockman([2]) tarafından ortaya atılmıştı. Lepralı hastalarda fibular sinir felcinde M. Tibialis posteriorun ayak dorsal flexionunu yardım etmek üzere ayağın lateraline naklide Gunn ve Molesworth tarafından([3]) ileri gürülmüştü.

(*) Zeynep Kamil Hastanesi Ortopedi Kliniği Şefi
(**) « « « « « Başasistanı
(***) « « « « « «

Kliniğimizde 21 vakada tibialis anterior ve 4 vakadada M. Tibialis posterior naklni uyguladık. Ortalama takip süresi bir yıldır. En fazla 6 ay en çok bir yıl. Bu serimizdeki vakalarımız zor pes equinovaruslu hastalardan seçilmişlerdi. Konservatif (alçılı) tedaviye veya achilloplastie rağmen nüks olmuş veya iyileşmemiş hastalardandı. Ortalama yaş 4 idi.

**Ameliyat tekniğimiz:** M. Tibialis posteriora erişmek için içten bir şak yapılır. Naviculare yapıştığı yerden bir dizgin dikişi konarak ayrılır. İkinci şak crus I/3 distalinden anterior olarak yapılır ve adele buradan çıkartılır. İnterosseous membran geniş olarak açılarak tendon buradan geçirilir. Kuboid civarında üçüncü bir enzisyon yapılarak tendon buradan açılan delik-geçirilerek tesbit yapılır. Ameliyattan sonra bacak diz üstünden korrectionda 6 hafta için alçıya alınır. Tedavi sonu klasik pes equinovarus tedavisi gibidir.

M. Tibialis posterior naklinde neticelerimiz yüz güldürücüdür. Bir vaka hariç (Bu vakada tesbit dikişi kopmuştu) hiç nüks görülmedi. Bu vakada'da beklediğimiz ekinizm biçimi deformite yerine adduksiyon deformitesi tesüs etti. M. Tibialis anteriorun nakli yapılan vakalarda 5 nüks olmuş ve özellikli ekinizm barizleşmiştir. 7 vakada metatars başı çökmüştü.

## Tartışma

M. Tibialis posterior transferinin, M. Tibialis anteriora nazaran daha etkili olduğu muhakkaktır. Ayrıca M. Tibialis posterior daha etkili bir dorsi flexsordur. Bunun nakil edilerek zayıflatılması nüks ihtimalini arttırmaktadır. Ayrıca M. Tibialis anteriore dokunulmadan yapılan, M. Tibialis posterior nakli metatars başındaki çökme komplikasyonunu önliyecektir. Bu düşünce Barr([1]) çalışmaları doğrulanmıştır. İlave olarak arkadan dolanarak gelen M. Tibialisin ayak diş kenarına nakli inversion komponentini daha etkili bir şekilde düzeltmektedir.


## Summary

The authors reports their expreince on the transference of M. Tibialis ant. and post. in the treatmant of releapsed clubfoot.


## Literatür


1 — BARR, J.S. : Tendon transplantation (editorial) J. Bone and Joint Surg. 40-B, 166, 1958.

2 — BROKMANN, E.P. : Congenital Club foot, London, 1930, John Wright and sons, Ltd.

3 — GUNN, D.R. and MOLESWORTH, B.D. : The use of tibialis posterior as a dorsıflexor, J. Bone and joint surg. 39-B : 674, 1957.

4 — SİNGER, M. and FRİPP, A.T. : Tibialis anterior transfer in congenitalclubfoot J. Bone and joint surg 40-B : 252, 1958.

# 812 VAKA VE 1058 ACHILLOPLASTIE AMELİYATININ İSTATİSTİKÎ NETİCELERİ

Dr. Ali SÖNMEZLER(*)
Dr. Zeynel A. DEMİREL(**)
Dr. Alp GÖKSAN(***)

## Giriş

1965-1973 seneleri arasında İstanbul Tıp Fakültesi Ortopedi ve Travmatoloji Kliniğinde yapılan ameliyatlardan yaklaşık olarak her 10 ameliyattan bir tanesinin Achilloplastie olduğunu tesbit etmiş bulunuyoruz. Bunun için Kliniğimizde uygulanan Achilloplastie ameliyatlarını ve neticelerini siz sayın meslekdaşlarımıza sunmayı uygun gördük.

## Klinik Materyel

Kliniğimizde 1965-1973 seneleri arasında 812 hastada 1058 Achille tendonu plastiği yapılmıştır ki, bu sayı Kliniğimizde aynı yıllar arasında cerrahi müdahale geçirmiş vakaların yaklaşık olarak 1/10 unu teşkil etmektedir.

812 vakanın etyolojik etkenlere bağlılığı ve kadın erkek ayırımı tablo I de gösterilmiştir :

812 vakanın 460 ı doğumsal, 251 i polio'ya, 35 i cerebral paraliziye, 34 ü travmaya, 12 si adolesan pes cavus'a, 6 sı post enfeksiyöz etkenlere, 5 i adale ve sinir hastalıklarına bağlıydı. 9 vakada da eksik kayıtlar nedeniyle esas sebep bulunamamıştır. Yine 812 vakanın 284 ü kadın (% 35) ve 528 i erkekti (% 65). 812 vakada lezyonların bilateral veya tek taraflı oluşu etkenlere bağımlı olarak gösterilmiştir. Toplam olarak 246 sı bilateral 566 sı tek taraflı bulunmuştur (Tablo II).

Tablo III de de 1058 serrahi Achile müdahelesinin etkenlere ve lezyonların bulunuş taraflarına göre ayırımı yapılmıştır. 1058 Achille ameliyatının 664 ü doğumsal anomalilere bağlı lezyonlarda, 270 i polio sekeli lezyonlarda, 48 i serebral paralizi lezyonlarında, 35 i travma komplikasyonu lezyonlarda, 15 i adolesan pes cavusta 8 i post enfeksiyöz lezyonlarda, 8 i adale ve sinir hastalıklarına bağ-

(*) İst. Üniv. İst. Tıp Fak. Ortopedi ve Travmatoloji Kliniği Uzman Asistanı
(**) « « « « « Asistanı
(***) « « « « « Doçenti

lı lezyonlarda, 10 u da kayıtlarımıza göre sebebi bulunamayan lezyonlarda yapılmıştır. Yine 1058 ameliyatın 513 ü sol, 545 i sağ tarafta bulunmuştur.

Etkenler ve lezyonların cinsine göre dağılım tablo IV de görülmektedir. Toplum bölümünde 1058 lezyonun, 232 sini saf equinismelerin, 732 sini pes equino varusların, 31 ini pes equino valgusların 31 ini pes equino cavus'ların, 20 sini pes cavus'ların, 4 ünü pes talo valgus'ların, 8 ini de rüptür ve kesiklerin teşkil ettiği görülmektedir.

Ayrıca konjenital deformitelerin 30 unu saf equinisme'ler, 634 ünü pes equino varus'lar teşkil ediyordu. Polioya ait deformitelerin 145 ini saf equinisme'ler, 67 sini pes equino varuslar, 27 sini pes equino valgus'lar, 27 sini pes equino cavuslar ve 4 ünü de pes talo valgus'lar teşkil ediyordu. Serebral paraliziye ait deformitelerin 92 sini saf equinisme'ler, 7 sini pes equnino varuslar 3 ünü pes equino valguslar, 4 ünü pes equino cavus'lar, 2 sini de pes cavuslar meydana getiriyordu. Travmatiklere ait lezyonların 13 ünü saf equinism'ler, 10 unu pes equino varuslar, 1 ini pes equino valguslar, 3 ünü pes cavuslar, 8 ini de rüptür ve kesikler meydana getiriyordu. Adolesan pes cavusların 15 i de pes cavus deformitesi idi. Post enfeksiyöz lezyonların 3 ünü saf equinisme'ler 5 ini de pes equino varuslar meydana getiriyordu. Adale ve sinir hastalıkları lezyonlarının 5 ini saf equinisme'ler, 3 ünü de pes equino varus deformiteleri teşkil ediyordu.

Toplam 812 vakanın 15, ü 1 ay- 1 yaşları arasında, 103 ü 1-2 yaşları arasında, 81 i 2-3 yaşları arasında, 57 si 3-4 yaşları arasında, 56 sı 4-5 yaşları arasında, 146 sı 5-10 yaşları arasında, 94 ü, 10-15 yaşları arasında, 69 u 15-20 yaşları arasında idi. 52 si de 20 yaşın üstünde bulunuyordu. Etkenler ve müdahale yaşlarına göre dağılım tablo V de görülmektedir.

Ayrıca, etkenlerine göre vakaların operasyon yaşları da şöyleydi: 460 doğumsal vakanın 150 si 1 ay - 1 yaşlar arasında 199 u 1-5 yaşları arasında, 60 ı 5-10 yaşlar, 25 i 10-15 yaşlar, 14 ü 15-20 yaşlar arasındaydı. 12 si de 20 yaşın üstünde bulunuyordu. En küçük yaş 1 ay, en büyük yaş 36 idi.

251 poliolu hastanın 3 ü 1 yaşın altında, 90 ı 1-5 yaşlar, 67 si 5-10 yaşlar, 43 ü 10-15 yaşlar, 30 u 15-20 yaşlar arasında bulunuyordu ve 18 i de 20 yaşın üstünde idi. En küçük yaşı 1 ve en büyük yaş 56 idi.

Serebral paraliziye bağlı 35 vakanın 1 i bir yaşın altında idi. 5 i 1-5 yaşlar, 6 sı 5-10 yaşlar, 10 u 10-15 yaşlar, 8 i 15-20 yaşlar arasında idi ve 5 vakada 20 yaşın üstünde bulunuyordu. En küçük yaş 6 ay ve en büyük olan da 35 yaşında idi.

Travmatik 34 vakanın 1 tanesi 5 yaşın altında, 8 i 5-10 yaşlar, 6 sı 10-15 yaşlar, 6 sı 15-20 yaşlar arasındaydı ve 13 vaka da 20 yaşın üstünde olanlardı. En küçüğü 5, en büyüğü de 48 yaşında idi.

Adolesan pes cavusların 6 sı 10-15, diğer 6 sı da 15-20 yaşlar arasında idi. En küçüğü 12, en büyüğü 18 yaşında idi. Post enfeksiyöz 6 vakanın 1 tanesi 5 yaşın altında, 3 ü 10-15 yaş 1 i 15-20 yaşlar arasında idi. Diğer bir tanesi de 20 yaşın üstünde idi. En küçük yaş 3, en büyük yaş 24 idi.

Adale ve sinir hastalıklarına bağlı 5 vakanın 1 tanesi 10-15 yaşları arasında, 2 si 15-20 yaşları arasında, diğer 2 si de 20 yaşın üstünde bulunuyordu. En küçüğü 14, en büyüğü 23 yaşında idi.

Sebebi bulunamayan 9 vakanın 1 tanesi 5 yaşın altında, 5 i 5-10 yaşlar, 2 si 15-20 yaşlar arasında idi ve bir tanesi de 20 yaşın üstünde idi. En küçüğü 5 en büyüğü 25 yaşında idi

Tablo 6 da etkenlere bağlı operasyon sayıları ve operasyon türleri görülmektedir.

Toplam 1058 ameliyatın 1033 ünde (% 97,54) Z plastiği (sağital planda) uzatma plastiği), 13 ünde (% 1,23) W. tekniğine göre (frontal planda) uzatma plastiği, 4 ünde (% 0,44) kısaltma, 8 inde de (% 0,89) da tamir yapılmıştır. Görüldüğü gibi kısaltma yalnız polio lezyonlarında ve tamir ve travmatik yırtılma ve kesilmelerde kullanılmıştır.

Tablo 7 de deformiteyi düzeltmek ve ayağı fonksiyonlarını en iyi olarak kazandırabilmek için yapılan yardımcı müdahaleler yine etkenlere bağlı olarak gösterilmektedir.

Bunların toplamı 1044 olup 418 i posterior kapsülektomi 128 i medial relise, 162 si planter fasyatomi, 80 i ekstraartiküler osteotomiler, 166 sı artrodez, 29 u tendon transferleri, 50 si birinci metatars başı asma ve 11 tanesi de Grice-Green ameliyatlarıydı. Bunlardan Grice-Green ameliyatları yalnız polio lezyonlarında yapılmıştı. En küçük artrodez yaşı 9 du. Osteotomilerin 5 i tibia ve fibulaya yapılmıştı. Bunların da 4 ü doğumsal anomalili hastalara 1 tanesi de post enfeksiyöz vakada yapılmıştır.

664 doğumsal orijinli Achille müdahalesine, 724 yardımcı müdahale yapılmıştır. Bu oran polioda 270-203, serebral paralizde 48-26, travmatiklerde 35-37, adolesan pes cavuslarda 15-24 post enfeksiyözlerde 8-7, adale ve sinir hastalıklarına bağlı olanlarda 8-7, sebebi bulunamayanlarda 10-16 idi.

Post opertif ortaya çıkan erken ve geç komplikasyonlar etkenlere bağımlı olarak tablo VIII de görülmektedir. Erken komplikasyon olarak 4 vefat, 69 yüzeyel ya da derin yara dudaklarında nekroz, 9 süpürasyon görüldü. Geç komplikasyon olarak belirlediğimiz nükslerin sayısı ise 43 dü.

Vefatların 3 ü ameliyat sonrası bronkopnömoni komplikasyonu olarak meydana geldi. 1 tanesi de yine ameliyat sonu ortaya çıkan tetanos sonucu di. 69 nekroz vakasından 1 tanesine sonradan crus amputasyonu yapıldı. Diğer 68 vaka ve 9 süpürasyon vakalarında ortaya çıkan bu komplikasyonlar kısa ya da uzun süreli tedavilerle tamamen iyileştirildi.

| | Doğumsal | Polio | CP. | Travma | Adelosan | Post Enf. | Ad. ve Sin. H. | Sebebi Bilinmeyen | Toplam |
|---|---|---|---|---|---|---|---|---|---|
| KADIN | 144 | 101 | 12 | 14 | 5 | 2 | 1 | 5 | 284<br>%35.00 |
| ERKEK | 316 | 150 | 23 | 20 | 7 | 4 | 4 | 4 | 528<br>%65.00 |
| TOPLAM | 460<br>%56.65 | 251<br>%30.91 | 35<br>%4.31 | 34<br>%4.21 | 12<br>%1.48 | 6<br>%0.73 | 5<br>%0.62 | 9<br>%1.10 | 812<br>%100 |

TABLO I : Etkenlere ve cinsiyete göre dağılım

| | D. | P. | CP. | TRV. | Ad. | P. Enf. | Ad. ve Sin | Seb. Bil. | Toplam |
|---|---|---|---|---|---|---|---|---|---|
| BİLT. | 204 | 19 | 13 | 1 | 3 | 2 | 3 | 1 | 246<br>%30.30 |
| TEK | 256 | 232 | 22 | 33 | 9 | 4 | 2 | 8 | 566<br>%69.70 |
| TOPLAM | 460 | 251 | 35 | 34 | 12 | 6 | 5 | 9 | 812<br>%100 |

TABLO II : Etkenlere, bilt. ve tek taraflı oluşa göre dağılım

| | D. | P. | CP | TRV. | Ad. | P. Enf. | Ad. ve Sin | Seb. Bil. | Toplam |
|---|---|---|---|---|---|---|---|---|---|
| SOL | 323 | 131 | 24 | 19 | 6 | 2 | 4 | 4 | 513<br>%48.50 |
| SAĞ | 341 | 139 | 24 | 16 | 9 | 6 | 4 | 6 | 545<br>%51.50 |
| TOPLAM | 664<br>%62.76 | 270<br>%25.52 | 48<br>%4.53 | 35<br>%3.30 | 15<br>%1.41 | 8<br>%0.76 | 8<br>%0.76 | 10<br>%0.95 | 1058<br>%100 |

TABLO III : Etkenlere ve taraflara göre dağılım

| | Doğumsal | Polio | CP. | Travma | Adelosan | Post-Enf. | Ad. ve Sin. H. | sebebi bilinme. | Toplam |
|---|---|---|---|---|---|---|---|---|---|
| EKİNİZM | 30 | 145 | 32 | 13 | — | 3 | 5 | 4 | 232 |
| | % 4.52 | %54.00 | %66.70 | %37.10 | | %37.50 | %62.50 | %40.00 | %21.92 |
| EKİNİZM | 634 | 67 | 7 | 10 | — | 5 | 3 | 6 | 732 |
| VARUS | %95.48 | %25.00 | %15.00 | %29.00 | | %62.50 | %37.50 | %60.00 | %70.00 |
| EKİNİZM | — | 27 | 3 | 1 | — | — | — | — | 31 |
| VALGUS | | %10.00 | % 6.25 | % 2.86 | | | | | % 3.00 |
| EKİNİZM | — | 27 | 4 | — | — | — | — | — | 31 |
| KAVUS | | %10.00 | % 8.00 | | | | | | % 3.00 |
| KAVUS | — | — | 2 | 3 | 15 | | | | 20 |
| | | | % 4.00 | % 8.54 | % 100 | | | | % 1.90 |
| TALO- | — | 4 | — | — | — | — | — | — | 4 |
| VALGUS | | % 1.20 | | | | | | | % 0.37 |
| RÜPTÜR | — | — | — | 8 | — | — | — | — | 8 |
| KESİK | | | | %23.00 | | | | | % 76 |
| TOPLAM | 664 | 270 | 48 | 35 | 15 | 8 | 8 | 10 | 1058 |
| | % 100 | % 100 | % 100 | % 100 | % 100 | % 100 | % 100 | % 100 | % 100 |

TABLO IV : Etkenlere ve deformitelerin cinsine göre dağılım

Nükslerin 32 tanesi doğumsal anomalilerde, 7 si polioya bağlı olanlarda, 1 tanesi serebral paralizi lezyonlarında yine 1 tanesi post enfeksiyöz vakalarda 2 tanesi de adale ve sinir hastalıklarına bağlı olanlarda ortaya çıktı.

Tablo IX da yine etkenlerine göre üst sütunda reachilloplastileri, alt sütunda da bu vakaların klinik içi ya da klinik dışı komplikasyonlar oluşunun dağılımı gösterilmektedir. 1058 achille ameliyatının 121 tanesi reachiloplasti idi (% 11,44). Bunların 116 tanesi ikinci defa 4 tanesi de 3 üncü defa yapılan achille müdahaleleri idi.

121 reachilloplastie'nin 78 tanesi klinik dışı, 43 tanesi de klinik içi komplikasyonlarıydı.

Doğumsal deformite ya da doğumsal anomalilere bağlı deformite olarak arasında olanlardı. 11 tanesi de 1 yaştan büyüklerde rastlandı. Polioda nükse rastlanış yaşı 4-8 yaşlar arasındadır.

Doğumsal deformite ya da doğumsal anomalilere başlı deformite olarak gösterdiğimiz 460 hastada bu deformiteler 8 vakada artrogripozis, 12 vakada spina bifida, 3 vakada Sillon amniyotik, 3 vakada tibia, 2 vakada fibula aplazisine bağlı olarak gelişmişti.

| | Doğumsal | Polio | CP. | Travma | Adelosan | Post-Enf. | Ad. ve Sin. H. | sebebi Bilinmeyen | Toplam |
|---|---|---|---|---|---|---|---|---|---|
| 1 ay - 1 sene | 150 | 3 | 1 | | | | | | 154 |
| | %32.60 | % 1.19 | % 2.86 | | | | | | %19.00 |
| 1 s. - 2 « | 89 | 13 | 1 | | | | | | 103 |
| | %19.35 | % 5.18 | % 2.86 | | | | | | %12.68 |
| 2 « - 3 « | 52 | 26 | 2 | | | 1 | | | 81 |
| | %11.30 | %10.36 | % 5.70 | | | %16.66 | | | %10.00 |
| 3 « - 4 « | 34 | 22 | 1 | | | | | | 57 |
| | % 7.40 | % 8.76 | % 2.86 | | | | | | % 7.00 |
| 4 « - 5 « | 24 | 29 | 1 | 1 | | | | 1 | 56 |
| | % 5.22 | %11.55 | % 2.86 | % 2.94 | | | | %11.11 | % 6.90 |
| 5 « -10 « | 60 | 67 | 6 | 8 | | | | 5 | 145 |
| | %13.00 | %26.70 | %17.14 | %23.53 | | | | %55.55 | %18.00 |
| 10 « -15 « | 25 | 43 | 10 | 6 | 6 | 3 | 1 | — | 94 |
| | % 5.43 | %17.13 | %28.57 | %17.65 | %50.00 | %50,00 | %20.00 | | %11.57 |
| 15 « -20 « | 14 | 30 | 8 | 6 | 6 | 2 | 2 | 2 | 69 |
| | % 3.04 | %11.55 | %22.86 | %17.65 | %50.00 | %16.66 | %40.00 | %22.23 | % 8.50 |
| 20 « -. . . | 12 | 18 | 5 | 13 | — | 1 | 2 | 1 | 52 |
| | % 2.60 | % 7.17 | %14.28 | %38.23 | | %16.66 | %20.00 | %11.11 | % 6.40 |
| TOPLAM | 460 | 251 | 35 | 34 | 12 | 6 | 5 | 9 | 812 |

TABLO V : Etkenlere ve yıllara göre dağılım

8 artrogripoziste 5 vakada bilateral pes equino varus, 1 i sol diğeri sağ olan 2 vakada tek taraflı pes equino varus ve 1 vakada da bilateral equinisme bulundu.

12 spina bifida da 1 vakada bilateral pes equino varus 1 i sol diğer sağ olan iki vakada tek taraflı pes equino vardı. 2 si sol ve 1 i de sağ pes equino varus olan 3 vakada da diğer ayaklarında pes plano valgus deformiteleri bulunuyordu. Yine 1 vakada bilateral equinisme, 3 ü sol 1 i sağ olan 4 vakada tek taraflı equinisme, 1 vakada da bilateral pes cavus bulunuyordu.

3 sillon amniyotikli vakanın 3 ünde de tek taraflı sağ pes equino varus vardı.

Tibia aplazisi olan 3 vakanın 3 ünde de sağ equinisme, fibula aplazisi olan 2 vakada da sol equinisme olduğu görüldü.

| | Doğumsal | Polio | CP. | Travma | Adelosan | Post-Enf. | Ad. ve Sin. H. | sebebi bilinme. | Toplam |
|---|---|---|---|---|---|---|---|---|---|
| Z | 662 | 261 | 47 | 24 | 15 | 7 | 8 | 9 | 1033 %97.54 |
| W | 2 | 5 | 1 | 3 | — | 1 | — | 1 | 13 % 1.23 |
| KISALTMA | — | 4 | — | — | — | — | — | — | 4 % 0.44 |
| TAMİR | — | — | — | 8 | — | — | — | — | 8 % 8.99 |
| TOPLAM | 664 | 270 | 48 | 35 | 15 | 8 | 8 | 10 | 1058 % 100 |

TABLO VI : Etkenler ve cerrahi müdahale türlerine göre dağılım

| | Doğumsal | Polio | CP. | Travma | Adelosan | Post-Enf. | Ad. ve Sin. H. | sebebi bilinme. | Toplam |
|---|---|---|---|---|---|---|---|---|---|
| P.K. | 360 | 35 | 9 | 9 | 3 | 1 | — | 1 | 418 |
| M.R. | 123 | 5 | — | — | — | — | — | — | 128 |
| P.F. | 97 | 36 | 5 | 10 | 6 | 1 | 2 | 5 | 162 |
| EXT. ART | 68 | 8 | — | 1 | — | 1 | 1 | 1 | 80 |
| OSTEOTOMİ ARTRODEZ | 65 | 57 | 11 | 13 | 9 | 3 | 3 | 5 | 166 |
| TENDON TRANSERİ | 5 | 20 | 1 | 1 | — | — | — | 2 | 29 |
| 1. MET. BAŞI ASMA | 6 | 31 | — | 3 | 6 | 1 | 1 | 2 | 50 |
| GRICE-GREEN | — | 11 | — | — | — | — | — | — | 11 |
| TOPLAM | 724 | 203 | 26 | 37 | 24 | 7 | 7 | 17 | 1044 |

TABLO VII : Etkenlere göre yardımcı müdahalelerin dağılımı

| | Doğumsal | Polio | Cp. | Travna | Adelosan | Post-Enf. | Ad. ve Sin. H. | Sebebi Bilinme. | Toplam | |
|---|---|---|---|---|---|---|---|---|---|---|
| VEFAT | 2 | 1 | — | 1 | — | — | — | — | 4 | |
| NEKROZ | 46 | 18 | 2 | 2 | — | 1 | — | — | 69 | 82 |
| SÜPÜ-RASYON | 3 | 5 | 1 | — | — | — | — | — | 9 | |
| Geç Komplikasyon-lar (NÜKS) | 32 | 7 | 1 | — | — | 1 | 2 | — | 43 | |
| TOPLAM | 83 | 31 | 4 | 3 | — | 2 | 1 | | 125 | |

TABLO VIII: Etkenlere göre komplikasyonların dağılımı

| | Doğumsal | Polio | CP. | Travma | Adelosan | Post-Enf. | Ad. ve Sin. H. | Sebebi Bilinme. | Toplam | |
|---|---|---|---|---|---|---|---|---|---|---|
| 2. ACHPL. | 87 | 19 | 4 | 2 | — | 3 | 2 | — | 117 | |
| 3. ACHPL. | 4 | — | — | — | — | — | — | — | 4 | |
| TOPLAM | 91 | 19 | 4 | 2 | — | 3 | 2 | — | 121 | %11.44 |
| KLİNİK DIŞI | 57 | 13 | 3 | 2 | — | 3 | — | — | 78 | |
| KLİNİK İÇİ | 34 | 6 | 1 | — | — | — | 2 | — | 43 | |

TABLO IX : Reachilloplastie lerin, klinik içi ve klinik dışı nükslerin etkenlere göre dağılımı

Doğumsal anomalinin 24 tek taraflı ameliyat ameliyat edilmiş hastanın diğer ayaklarında da deformite vardı ve bunlar konservatif olarak tedavi edildi. Yine tek taraflı ameliyat edilen 14 polio sekelli hastanın diğer ayaklarında deformite vardı. Konservatif olarak tedavi edilen bu deformiteler : 5 pes plano valgus, 5 talo valgus, 3 equinisme ve 1 pes equino valgus şeklinde idi.

115 doğumsal anomalili hastanın aynı taraf ekstremitelererinde başka lezyonlar da vardı.

35 serebral paraliziler etkenler, 22 serebral paralizi (doğumsal), 4 menenjit, 7 ensefalit, 1 travma, 1 parapleji şeklinde idi. 35 vakanın 1 inde ailevî özellik tarif edilmiştir. Yine 460 doğumsal anomalili hastanın 15 inde (% 3,2) gibi bir ailevi insidans tesbit edilmiştir.

34 travmatik hastanın 4 ünde deformiteler medulla spinalis lezyonuna bağlı olarak gelişmişti. Yine 6 travmatik deformiteli hastada ilave lezkonlar vardı.

6 post enfeksiyöz deformiteli hastada etkenler : İki kızamık 2 kronik osteomyelit, 2 artrit şeklinde idi. Deformitesi geçirdiği kızamık sonucu ortaya çıkan bir hastanın kardeşinde de kızamık sonucu pes equino varusun geliştiği tesbit edildi .

Adale ve sinir hastalıklarına bağlı deformitelerde etkenler : 3 miyasteni, yavaş gelişen ve sebebi bulunamayan bir n. fibularis, bir de n. tibialis felçi şeklinde idi.

**Tartışma ve Sonuç**

Achille tendonu plastiği sık yapılan bir ameliyattır. Kliniğimiz ameliyatlarının 1/10 unu teşkil etmektedir.

Achille tendonuna bağlı deformitelerin konservatif düzeltilmesi, önlenmesi gibi tedavilerden bahsedilmiyecektir.

Vakalarımızda deformite % 30 (246 hasta), bilateral, % 70 (566 hasta) tek taraflı idi. Tek taraflı idi. Tek taraflı olanlarda deformite sağ ve solda eşit bulunmuştur. Vakalarımızın % 35 i (284 hasta) kadın, % 65 i (528 hasta) erkek olarak bulunmuştur.

1058 Achille tendonu plastiği yapılan vakalardan 1046 sında uzatma (% 98,77), 22 vakada (% 1,23) diğer kısaltma ve tamir gibi ameliyatlar uygulanmıştır. Uzatma yapılan vakalardan da % 62,76 konjenital ve % 25,52 polio sekeli olarak büyük bir grup teşkil etmektedir. Buradan üzerinde durulması gereken husus kanımıza göre vakaların geç müracaat etmeleri (% 75), % 25 inde konservatif tedavi, önleyici tedavi ve fizik tedavinin yeterli uygulanmamasındandır. Bugün bile, deformiteyi gördüğü halde ileri yaşlarda ameliyat olursun diyen hekimleri aileler bildirmektedirler.

Equinisme deformitesi çoğu zaman başka deformitelerle beraber bulunur. Vakalarımızda (tablo VII de görüldüğü gibi) Achille tendonu plastiği ile beraber 1044 çeşitli ameliyat yapılmıştır.

Uzatma yapılan 1046 vakadan 1033 ünde Z plastiği tekniği, 13 vakada da White tekniği uygulanmıştır. Ameliyatta, tekniklerden ziyade nükse sebep olan Achille tendonunun rotasyonuna derotasyon derecesine (1) önem verilmelidir. Bütün dünyda olduğu gibi ameliyat sonrası alçılı tesbit yapıyoruz, cihaz, bot ortopedik, poliolarda yürüme cihazı kullanıyoruz. Bunların teferrüatına girmeyeceğiz. Yalnız hastaların takibinin bilhassa çocuklarda önemli olduğunu belirtmek isteriz.

Hastalarımızdan 725 ini 3 ay ile 7 sene arasında takip etmiş bulunuyoruz. 87 hasta cihazını veya botunu aldıktan sonra bir daha kliniğimize uğramamışlardır.

Diğer ortopedik ameliyatlarda olduğu gibi Achilli tendonu plastiği ameliyatında da erken ve geç komplikasyon görülmektedir. 1058 ameliyattan 43 ünde nüks görülmüş ve tekrar ameliyat edilmiştir. (2 nüks vakası 1965 den evvel kliniğimizde ameliyat olmuştur). 4 vakaya ise üçüncü defa uzatma yapmak gerekmiştir. 1 vakada amputasyon gerekmiş, 4 vakada vefat etmiştir.

Nüks olmaması için ameliyatta tendon rotasyonunun önemli olduğunu söylemiştik. Nüks daha ziyade konjenital grupta (32 vaka) cihaz ve bot ayakkabıyı muntazam kullanmayan vakalarda görülmüştür.

**Özet**

İst. Üniv. İst. Tıp Fak. Ortopedi ve Travmatoloji Kliniğinden son 7 yılda 812 hastada 1058 Achille tendonu plastiği yapılmıştır. Ameliyatlar % 98,77 si equinisme deformitesi bulunduğundan uzatma şeklinde olmuştur. Uzatma yapılan vakalarımızdan büyük bir grubu % 62,76 sını konjenital deformiteye bağlı etkenler teşkil etmektedir. Equinisme, ekseriya diğer başka deformitelerle beraber bulunur. Onun için de vakalarımızda achile tendonu plastiği ile beraber 1044 değişik ameliyat yapılmıştır.

Diğer ameliyatlarda olduğu gibi erken ve geç komplikasyonlar nedir değildir.

Ameliyatın san'ata uygun yapılmasını, komplikasyonların zamanın da önlenmesini ve hastaların tabikinin iyi yapılmasını öneririz.

**Summary**

, Clinic of Orthopeadic and Traumatologic Faculty of Med., University of İstanbul.

Within the last 7 years we had performed 1058 Achilloplastie on 812 patients, suffering from kongenital deformities of various kinds commonly associated with equinism. In order to correct the deformities, 1044 operations were performed other than Achilloplasty.

Early and late postoperative complications were ineeitable therefore we recommend the individualisation of the operation, prevention of complications by the help of close follow up of the patient and treat them as thy appear.

**Literatür**


1 — CRENSCHAW, A.H. : Campbell's operative orthopeadics, fifth ed., vol. 2, p. 1209-1213, 1731-1732, The C.V. Mosby Company, Saint Louis, 1971.

2 — FEVRE, M. : Chirurgie infantile et orthopédique, Tome 2, p. 1579-1626, Ed. Méd. Flammarion, Paris, 1967.

3 — LELIEVRE, J. : Pathologie du pied, 4 ed., Masson et Cie, Paris, 1971.

4 — LEVIN, F. : The foot and ankle. Fourth ed., Lea and Febiger, Philadelphia, 1959.

5 — MENEGAUX, G. : Manuel de pathologie chirurgicale. Tome I, p. 1090-1100, Masson et Cie, Paris, 1957.

6 — OMBREDANNE, L. : Traité de chirurgie orthopédique. Tome I ve V Masson et Cie, Paris, 1937.

# CALCANEUSTA VARUS DEFORMİTESİNİN DWYER OSTEOTOMİSİ İLE DÜZELTİLMESİ

Dr. Fahri SEYHAN(*)

Calcaneusta cavo varus, topuğun süpinasyonu veya inversiyonu diye isimlendirilen deformite, doğuştan pes equino varus deformitesinin bir elemanı olarak doğuştan olabilir veya sonradon ortaya çıkabilir. Sonradan olanı çocuk felci veya nörojenik hastalıkların ayaktaki adale kuvvetleri balansını bozması ile veya idyopatik olarak başlar.

Sebebi ne olursa olsun, kalkaneusta varus deformitesi bir defa başladıktan sonra zamanla daha da ilerler. Çünkü Aşil tendonu calcaneusun medial tarafına yapıştığı için onun çekme kuvveti calcaneusun daha da mediale dönmesi yani inversiyonu yönünde etkisini gösterir. Aşil tendonundn gelen bu çekme kuvveti kısmen plantar fasyanın medial kısmına geçer. Zaten bu kısımda kalın olan plantar fasyanın daha da kuvvetlenmesine, ayağın ön kısımlarını topuğa doğru çekmesine yani kontraksiyonuna sebep olur, ayak içe döner, çocuk ayağın dış kenarına basarak yürümeye başlar. Bu durum bir defa başladıktan sonra tabanın yere basmaması sonucu, vücut ağırlığının etkisi ile plantar fasyadaki gerginliğin azalma şansı kaybolur. Böylece ayağın dış kenarına basılarak atılan her adım planter fasyanın biraz daha fazla kontrakte olmasına ve ayaktaki deformitenin artmasına sebep olur([1],[3],[4],[5]). Bu nedenle böyle bir deformiteyi konservatif tedavi ile, yani bot veya cihaz kullanarak düzeltmeye çalışıldığında çok defa başarı sağlanamaz.

Dwyer'in ilk defa 1955 de([3]), sonra 1959 da([4]) yayınladığı ameliyat tekniğinde calcaneusta osteotomi yapılarak varus deformitesi düzeltilir, topuk hafifçe valgus durumuna getirilir. Vücut ağırlığı bir defa ayağın medial kenarında taşınmaya başladıktan sonra cavovarus deformitesine sebep olan mekanizma ortadan kalkar ve nüksetmesi önlenmiş olur.

Ameliyat tekniği : (Resim 1) Önce plantar fasya subcutane olarak kesilir, gerginliği giderilir. Sonra calcaneusun lateral tarafında pereneus tendonlarının arkasında ve onlara paralel olarak bir ensizyon yapılır, kemiğe kadar inilir. Calcaneusun üst ve alt kenarları ortaya konur. Yine peroneus longus tendonuna pa-

(*) İst. Üniv. İst. Tıp Fak. Ortopedi ve Travmatoloji Kliniği Doçenti

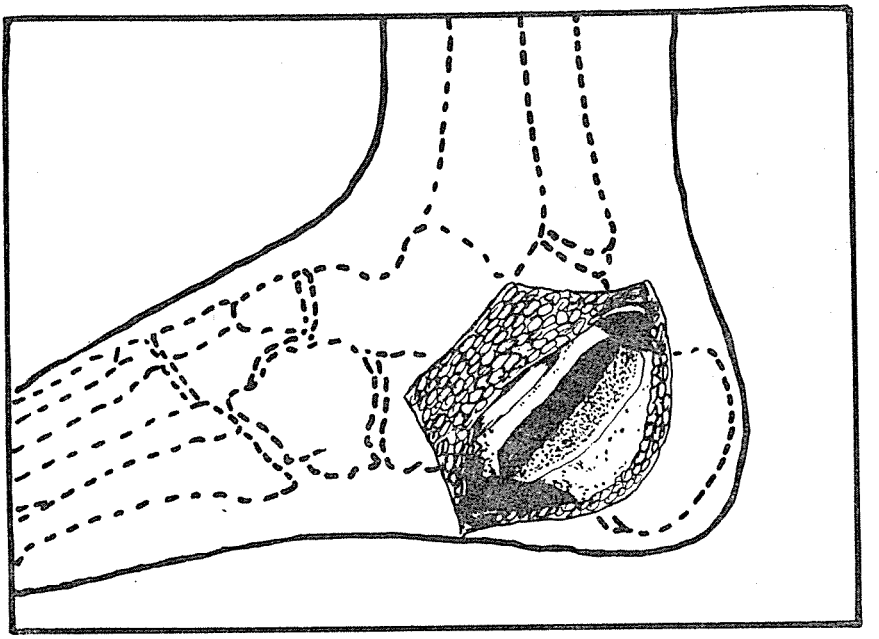

Resim 1

ralel olarak calcaneumda osteotomi yapılır. Lateral taraftaki kaidesinin genişliği 8-12 mm. olan kama şeklinde bir kemik parçası çıkarılır. Osteotominin medial kortekse kadar varması fakat onu kesmemesine dikkat edilir. Ayağın ön kısmı dorsal fleksiyona getirildiğinde Aşil tendonunun posterior parçayı yerinde tutması ile kama şeklindeki açıklık kapanır, kesit yüzleri karşı karşıya gelir. Bu esnada topuktaki varus deformitesinin tamamen düzelmiş, hatta hafifçe valgus durumuna gelmiş olmasına dikkat etmek gerekir. Çünkü hafif bir varus durumunun kalması dahi deformitenin zamanla nüksetmesine sebep olur. Ensizyon kapatıldıktan sonra ayak diz altına kadar alçıya alınır.

Dwyer'in bu ameliyatı 3-16 yaşları arasındaki çocuklarda yapılabilmesi ve ilerleyici bir deformiteyi durdurması bakımından çok faydalıdır. Campbell'in kitabında([1]) yer almasına ve batı ülkelerinde sık kullnılmasına rağmen yurdumuzda pek tanınmamaktadır. Halen çalışmakta olduğum İst. Tıp Fak. Ortopedi ve travmatoloji Kliniğinde yapılmamaktadır. Bu bakımdan kendi yapmış olduğum sadece 4 vakayı takdim edeceğim.

Vakalar : Vakaların dördünde de çocuk felci sonucu ortaya çıkmış pes cavo-varus deformiteleri vardı. Fibular adalelerin felci ve Aşil tendonunun gerginliği görülüyordu ve hastalar ayaklarının dış kenarına basarak yürüyorlardı. Yaşları 6-10 arasında idi. Senelerden beri düzeltici bot ve cihaz kullanmalarına rağmen deformite gittikçe ilerliyordu. Ayaklarının dış kenarında ağrılı nasır-

lar teşekkül etmişti. Deformiteyi düzeltici etkisi olabilecek bir tendonu transfer etmek imkânı da yoktu. Bu bakımlardan Dwyer tekniğini uygulamayı uygun gördüm ve başarılı sonuçlar aldım.

Ameliyatı yapmadan önce calcanustaki varus deformitesinin derecesi aksiyel radyografisi ile tesbit edilir. Bunu yapmak için hasta film kasetinin üzerine bastırılır ve arkadan 30 derecelik açı ile röntgen ışını verilir. İkinci vaka olan 10 yaşındaki kız çocuğunun aksiyel radyografisinde (Resim 2) sağ calcanusun normal görünüşü ile karşılaştırıldığında sol calcanustaki varus deformitesi açık olarak görülmektedir. Ameliyattan sonra aynı şekilde çekilen radyografide (Resim 3) bu deformite düzelmiştir.

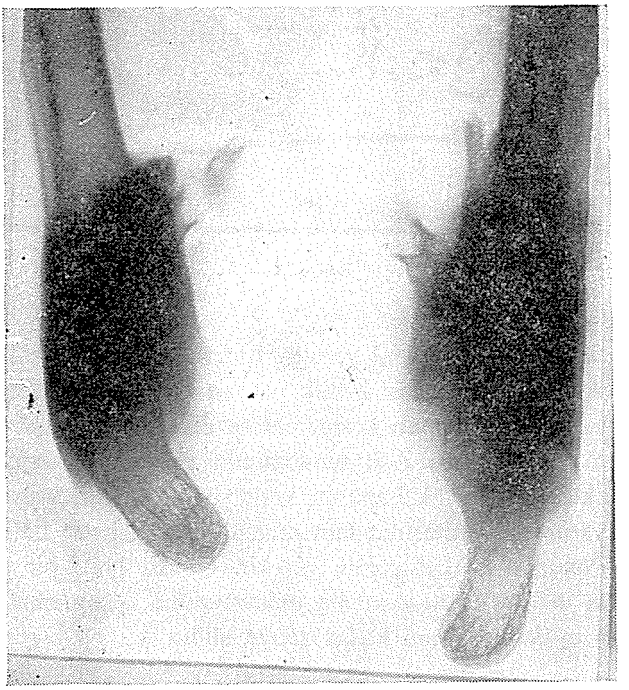

Resim 2

Bu vakalardaki Aşil tendonu gerginliğinin aynı seansta aşiloplasti yapılarak düzelttiğim için orijinal ameliyat tekniğinde farklı olarak osteotomiden sonra calcaneus fragmanlarının bir Kirschner teliyle tesbit etmek gerekti ve alçı diz üzerine kadar uzatıldı. İki ay sonra alçı çıkarıldığında ayaktaki deformite düzelmişti ve hasta tabanını yere basabiliyordu. 3,5 yıl takip ettiğim bu hastada felçli adaleler aynı kalmasına rağmen ayak deformitesinde en ufak bir nüks belirtisi görülmedi.

Dwyer'in ilk tarif ettiği bu osteotomi şekli deformiteyi düzeltmek bakımından başarılı olmasına rağmen calcaneusun boyunu kısalttığı için haklı olarak ten-

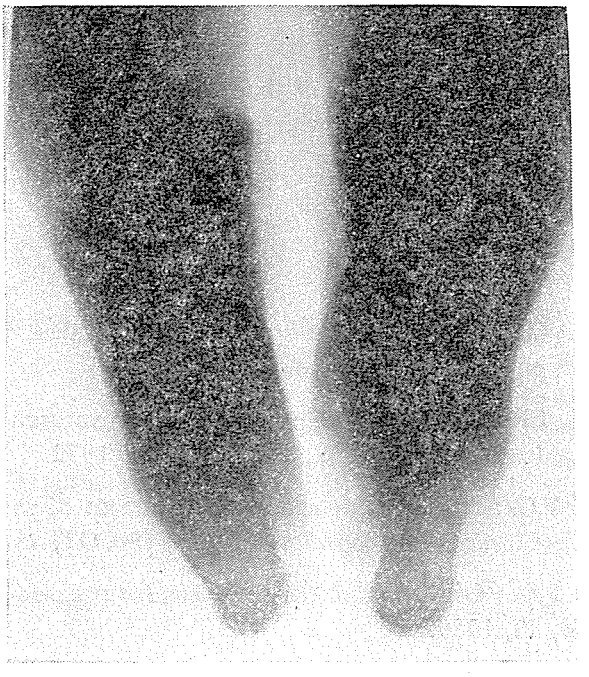

Resim 3

kite uğramıştır. Bilindiği gibi doğuştan pes equino varus vakalarında calcaneus küçük kalır ve süpinasyonu kolay kolay düzeltilemez. Böyle ayaklar için Dwyer 1963 de yeni bir osteotomi tekniği yayınladı (1,5). Bu teknikte osteotomi calcaneus'un medial tarafında yapılır, parça çıkarılmaz, kesit yüzleri birbirinden ayrılır, arada kama şeklinde açılan boşluğa tibiadan alınmış bir kemik grefti konur. Böylece hem calcaneustaki varus deformitesi düzelir, hem de uzunluğu artmış olur. Bu ameliyat 3-4 yaşlarındaki çocuklarda dahi yapılabilir. Pes equino varus tedavisinde büyük değeri vardır. Fakat bu şekil bir ameliyat uygulandığında çok defa derinin kapatılmasında büyük güçlükle karşılaşılır. Gerginlik altında dikilen deri nekroze olabilir ve yaranın kapanması uzun sürer. Dwyer'in bu ikinci osteotomi şeklini pes equino varusta uygulamadım. Diğer ortopedi kliniklerinin yayınlarından([2]) bu tekniği uygulamadıkları anlaşılıyor. Uygulamış olan arkadaşlarımızın bu konudaki tecrübelerini bildirerek katkıda bulunmalarını rica ederim.

**Özet**

Calcaneustaki cavo-varus deformitesinin düzeltmek için yapılan Dwyer osteotomisi tekniği hatırlatıldı. Bu tekniğin başarı ile uygulandığı dört vaka takdim edildi.

**Summary**

In this paper Dwyer's osteotomy of the calcaneus for the correction of pes cavo varus deformity was seminded, with presentation of successfully treated 4 cases.

**Literatür**

1 — CRENSHAW, A.H. : Cambell's operative orthopeadics. 5th ed. p. 1538, 1918. C.V. Mosby Co. Saint Louis, 1971.

2 — ÇALLI, İ., EROĞLU, M. : Doğuştan pes equino varusun cerrahi tedavisi. Ege Üniversitesi Tıp Fak. Mec., Cilt 11, S. 27, 1972.

3 — DWYER, F.C. : A new approach to the treatment of pes cavus. Sixième Congrès de Chirurgie Orthopedique. Berne, (SICOT, 1954, p. 551.

4 — DWYER, F.C. : Osteotomy of the calcaneus for pes cavus, J. Bone Joint. Surg. 41-B, 80, 1959.

5 — DWYER, F.C. : The treatment of relapsed club foot by the insertion of a wedge into the calcaneum. J. Bone Joint Surg. 45-B, 67, 1963.

# PERONEAL MUSKULER ATROFİ
(Charcot-Marie-Tooth Hastalığı)

Dr. Kâmil TANYER(*)

## Giriş

Peroneal muskuler atrofi ayak ve bacaklardan başlayarak ilerleyen, bazen üst ekstremitelerin distal kısımlarını da tutan ve ekstremitelerdeki refleks kaybı ile heredofamilyal bir hastalıktır. İlk defa 1855 yılında Wirchow, 1886 yılında Fransada Charcot ve Marie([1]) ile İngilterede Tooth([2]) tarafından tarif edilmiştir. Bu bakımdan Charcot-Marie-Tooth hastalığı olarak da bilinir. Her tip genetik geçiş gösterir. Fakat ailelerin çoğunda otozomal dominant bir geçiş mevcuttur. Her iki cinsi de tutar, erkeklerde kızlara oranla 3-5 kere daha sık görülür. Nisbeten nadirdir. Örneğin Mayıs 1966-Mayıs 1972 tarihleri arasında altı yıllık bir sürede Hastanemiz Ortopedi Polikliniğine başvuran 107.613 hastadan yalnız 16 sında peroneal muskuler atrofi tanısı konulmuştur.

Bu yazıda tipik bulguları yanında erken devrelerde üst ekstremilerin hastalığa iştiraki ve dirsek ekstansiyon kaybı ile seyreden peroneal muskuler atrofili bir aile takdim edilecektir.

## Vaka Takdimi

Altmış yaşında bir baba ile 19, 14 ve 7 yaşlarındaki üç erkek çocuğu, ayak parmakları üzerinde yürüme, kol ve bacaklardaki şekil bozukluğu şikayetleriyle yatırıldı. Hikâyeden 7-8 yaşlarından başlayarak yürümelerinin güçleştiği, zamanla topuklarının üzerine basamadıkları, ayak parmakları üzerinde yürüdükleri, ayak ve ellerde kuvvetsizlik, incelme ve şekil bozukluklarının teşekkül ettiği, hızlı yürürken veya koşarken şikâyetlerinin daha belirgin hale geldiği, anne ile diğer 2 erkek ve 4 kız çocuklarının sağ ve sıhhatte oldukları, yakın evlenme ve her iki tarafta benzer bir hastalığın bulunmadığı öğrenildi (Resim 1).

Vaka 1 - E.Y. (Protokol 15406-14250/27). 60 yaşında baba. Metatars başlarına basarak ve ancak bir baston yardımıyla yürüyebiliyordu. Ayaklarda bariz intrinsek adale atrofisi, yüksek ayak arkı, metatarsofalangial eklemlerde hi-

(*) Atatürk Üniversitesi Tıp Fakültesi Çocuk Sağlığı ve Hastalıkları Kliniği Doçenti.

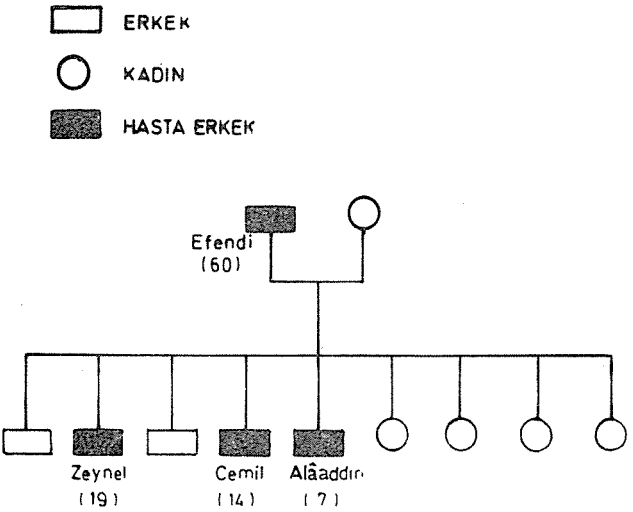


Resim 1 : Hastalarda aile ağacı

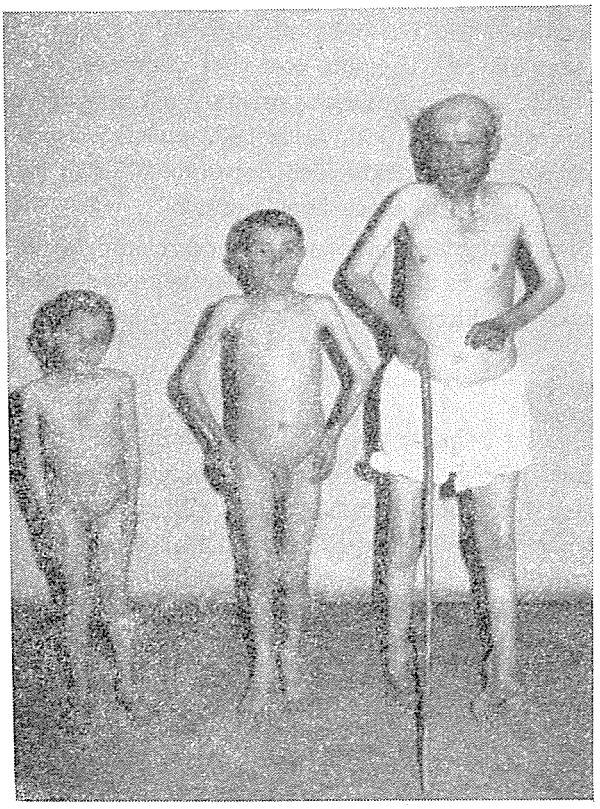

Resim 2 : Vaka 1, 3 ve 4 de leylek bacağı görünümü ve üst ekstremitelerde ileri derecede adale atrofisi, ellerde fleksyon kontraktürü, ayaklarda pes ekinokavus.

perekstansiyon, topuğun, çok hafif varusuyla birlikte pes ekinokavus deformitesi, uylukta ve bacaklarda leylek bacak görünümü (stork leg) veren bariz adale erimesi mevcuttu. Üst ekstremitelerde kol ve önkol adalelerinde kuvvetsizlik ve erime, ellerde metakarpofalangial ve interfalangial eklemlerde tam bir fileksiyon kontraktürü mevcuttu.

Fonksiyon bakımından birinci ve ikinci parmaklar baston gibi bazı eşyaları kavramakta diğer parmaklara oranla daha müsaitti. El bileği nötral durumdaydı fakat aktif ve passif olarak ekstansiyon mümkün değildi. Dirsekte 35 derecelik bir ekstansiyon kaybı mevcuttu. Nörolojik muayenede aşil, patella, redial ve triseps refleksleri alınamıyordu (Resim 2, 3).

Vaka 2 - Z.Y. (Protokol 1933/69). 19 yaşında erkek çocuğu. İlk defa 3 sene evvel, alt ekstremitelerinde babanınkilere tamamen benzer şikayetlerle yatırılmış ve tarsal kama osteotomisi (wedge resection) ameliyatı yapılmıştı. Halen yardımcı araca ihtiyaç göstermeden günlük aktivitesini sürdürebiliyor.

Resim 3

Vaka 3 - C.Y. (Protokol 15352-14196/72). 14 yaşında erkek çocuğu. Baston kullanmadan yürüyebiliyordu. Alt ekstremite bulguları babanınkilere benzerlik gösteriyordu. Üst ekstremitelerde kol ve önkol adalelerinde erime, kuvvetsizlik ve dirsekte 25 derecelik ekstansiyon kaybı mevcuttu. Ellerde tenar ve hipotenar adalelerde mevcut hafif atrofiye ragmen henüz fonksiyon kaybı yoktu. Nörolojik muayenede aşil, patella ve triseps refleksleri alınamıyordu (Resim 2, 3).

Vaka 4 - A.Y. (Protokol 15404-14284/72). 7 yaşında erkek çocuğu. Fizik muayenede önkol, kol ve bacak adalelerinde erime ve yürümede güçlük mevcuttu, topuğunu yere değdiremiyordu. Şikâyetleri 6 ay kadar önce başlamıştı (Resim 2, 3).

Hastalarda hemoglobin, periferik yayma tetkiki, kan proteinleri, kolesterol, kreatin, idrar muayenesi, kreatinin ile sistem muayeneleri normal hudutlarda idi. Beyin omirilik sıvısında görünüm berraktı, hücre yoktu, şeker ve klor normal hudutlarda idi. Protid sırası ile % 40, % 60, % 80 ve % 100 mg. idi.

Adale biopsisinde kas liflerinde incelme, yer yer striasyon kaybı ve oldukça geniş sahaları işgal eden bağ dokusu tesbit edildi (Resim 4).

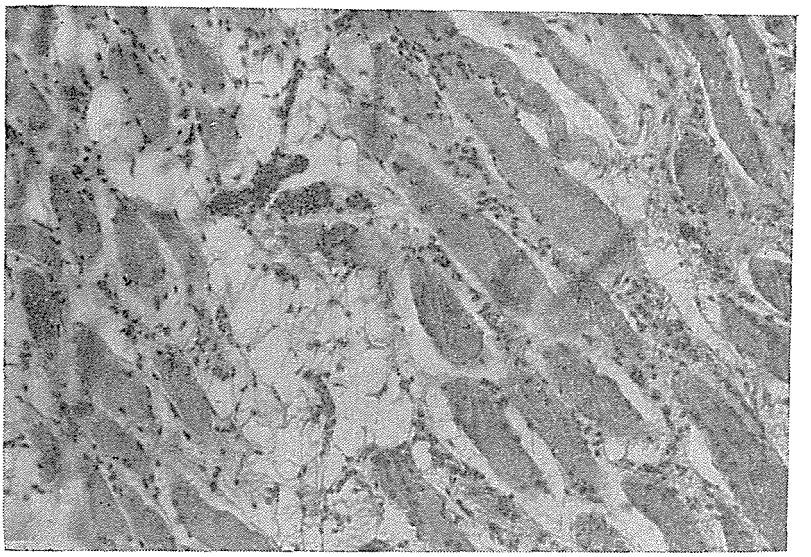

Resim 4 : Kas liflerinde incelme, striasyon kaybı ve yaygın bağ dokusu

**Tartışma**

Tipik peroneal muskuler atrofi vakalarında ilk dikkati çeken bulgu yüksek ayak arkı, çekiç parmak ve intrinsek adale erimesi neticesi ayakkabı giymekte ve taşımakta zorluk ile kuvvetsizliktir. Yürüme beceriksizdir, yürürken ayak bileğinde sık sık içe burkulma olur. Bacaklarda ağrı ve parestezi sıktır. Ayakta

önce yürüyüşü beceriksiz hale getiren gizli ekin daha sonra düşük ayak husule gelir. Hastalığa en sık ve en erken tutulan peronues communis ve tibialis posterior sinirleridir. Bu sebeple parmaklarda çekiç parmak ve ayakta pes ekinokavuvarus deformiteleri gelişir. Yürüme bozulur ve oraklama tarzındadır. Adale erimesi neticesi daha çok peroneallerde olmak üzere bacaklar incelir ve leylek bacağı görünümü alır. Takdim ettiğimiz ailede ilk ortaya çıkan bulgu bacakların incelmesi, yürümede beceriksizlik ve daha sonra ayak arkının yükselmesiyle birlikte topuğun yere değmemesi idi. Vaka 4'de bacaklarda adale erimeyle birlikte derin tendon reflekslerinin kaybı erkenden 6-7 yaşlarında ortaya çıkmıştı.

Peroneal muskuler atrofide hastalığın klâsik şekillerinde genellikle hafif his kaybı da vardır. En çok kaybolan pozisyon ve vibrasyon hissidir. İleri devrelerde parestezi ve kramplar görülebilir. Fakat biz vakalarımızdan hiç birinde his kusuru tesbit edemedik.

Klinik tabloya üst ekstremitelerin iştiraki 20 yaş civarında olursa da vaka 3'de ellerde tenar ve hipoternar atrofiyle birlikte önkol ve kollarda bariz adale erimesi, dirsekte 25 derecelik ekstansiyon kaybı daha 14 yaşından itibaren dikkati çekmişti. Biz literatürde peroneal muskuler atrofide ilk üç vakada dirsekte tesbit ettiğimiz tipte ekstansiyon kaybına rastlayamadık.

Ellerde intrinsek adale erimesine bağlı olarak tenar ve hipotenar atrofi, oluklaşma, parmakları germede ve abduksiyonda güçlükle birlikte fleksiyon kontraktürleri ortaya çıkar. Babada birinci ve ikinci parmaklarda adı geçen bulguların daha az görülmesi, bu hastanın devamlı baston kullanmasına bağlı erken aktif egzersizlerle ilgili olabilir. Peroneal muskuler atrofide, ekstremitelerdeki fonksiyon kaybı genellikle adale atrofisi ve şekil bozukluğuna oranla daha hafif derecelerdedir. El ve ayak genellikle soğuktur ve siyanozedir. Fakat trofik ülserasyonlara pek rastlanmaz. Hastalarda motor hücre sayısı ile sinir köklerinde lif sayısı azalmıştır. Sinirlerdeki dejenerasyonun medulla spinalis ön boynuz hücrelerinden mi, spinal ön köklerden mi yoksa aksonların distal kısımlarından mı başladığı bilinmemektedir. İleri devrelerde his sinirlerinde ve arka kök ganglionlarında da benzer değişiklikler olur. Sekonder dejenerasyon dorsal kolumnalara doğru ilerler. Peroneal muskuler atrofi yavaş seyirlidir. Genellikle hastalığın seyri orta yaşlarda durur. Nitekim baba 35-40 yaşlarından sonra bulguların artmadığını ifade etmekteydi.

Hastalarda beyin omurilik sıvısı normaldir. Fakat dört hastamızdan üçünde olduğu gibi bazı vakalarda protein artabilir. Hem. hastalarda hem de klinik bulgu vermeyen taşıyıcılarda elektromiyogramda peroneal, ulnar ve median sinirlerde iletim hızı azalmıştır.

Adalelerde meydana gelen mikropatoloji hastalığa özel değildir. Kas liflerinde inceleme, yer yer striasyon kaybı ve yaygın bağ dokusu gibi nonspesifik bulgular görülür([3]) (Resim 4).

Peroneal müsküler atrofi aile hikâyesi, yavaş seyir ve adalelerde ağrının mevcut olmayışıyla kronik polinevritlerden, atrofinin ilerleyişi ve his bozukluğunun bulunabilmesiyle poliyomiyelitten, ataksi, nistagmus, yaygın refleks kaybı ve kalp bulgularının olmayışıyla da Friedreich hastalığından ayırdedilebilir. İnterstisiyel hipertrofik polinevritteki (Dejerine-Sottas hastalığı) miyotik ve sabit pupilla ile periferik sinirlerin kalınlaşmasına peroneal müsküler atrofide rastlanmaz.

Hastalığı önleyici veya seyrini durdurucu spesifik bir tedavi mevcut değildir. Günde üç defa verilen 15 mg. prostigmin bromid adale kuvvetsizliğini ve mevcutsa ataksiyi azaltmada faydalı olabilir. Düşük ayak için yaylı ateller ve ellerdeki fleksiyon kontraktürlerini önlemek amacıyla da dinamik ateller kullanılabilir. Deformitelerin meydana geldiği gecikmiş vakalarda ise ayakta pantalar artrodez, üçlü artrodez ve tarsal kama osteotomisi (wedge resection) gibi ameliyatlar yapılabilir. Bu suretle hastaların günlük aktivitelerini sürdürmeleri sağlanabilir.

**Özet**

Tipik bulgular yanında erken devrelerde üst ekstremitelerin hastalığa iştiraki ve dirseklerde ekstansyon kaybı ile seyreden peroneal müsküler atrofili bir aile takdim edildi. Konu ile ilgili literatür gözden geçirildi.

**Summary**

PERONEAL MUSCULAR ATROPHY

Peroneal muscular atrophy is a heredofamilial and relatively rare disease which characterized by distal muscular wasting, weakness and loss of deep tendon reflexes in the extremities. In this article four affacted members in a family were presented and the disease was discussed.

**Kaynaklar**

1 — Charcot, J.M., Marie, P. : Sur une forme particuliere d'atrophie musculaire progressive souvent familiale debutant parles piedes et les jambes, et atteignant plus tard les mains, Rev. de Med. par., 6 : 97, 1886.

2 — Tooth, H.H. : The peroneal type of progressive muscular atrophy, London, H.K. Levis, 1886. p. 43.

3 — Dick, P.J., Lambert, E.H. : Lower motor and primary sensory neuron diseases with peroneal muscular atrophy, Arch. Neurol., 18 : 603, 1968.

**Panel Konuşması**

# BİR YAŞINA KADAR KALÇA ÇIKIĞININ ERKEN TEŞHİS VE TEDAVİSİ

Dr. Kut SARPYENER

Her nekadar 1879 yılında Roser ilk defa kalça çıkığının erken teşhisi üzerin de durmuşsada, Putti (1927) ve Ortolanı (1937)'e kadar bu konuya tam eğilen bir yazar çıkmamıştır. İlk rutin araştırmada 1950 yılında Palmen'le birlikte başlamış ve 1960 da İsveçte doğan çocukların % 49 u tamamen muayene edilebilir hale gelmiştir. 1952 Von Rozen Malmö'de 1962 Barlow İngilterede, Stanisauljevic 1964 de Amerika birleşik devltelerinde, Vaibmann ve Salama 1976 İsrail de, Finlay ve Busfield 1967 Londrada, ilk serileri yayınladılar.

1969 yılı başından beri Zeynep-Kamil hastahanesinde rutin olarak yeni doğan konjenital anomalileri muayenesi yapılmaktadır.

Aşağıdaki Tabloda Zeynep-Kamil Hastahanesi doğumları görülmektedir.

| | Yaşıyan doğum Adedi | | |
|---|---|---|---|
| Yıl | Doğum adedi | kız | erkek |
| 1969 | 10974 | 5211 | 5763 |
| 1970 | 12437 | 5969 | 6468 |
| 1971 | 13735 | 6583 | 7152 |
| 1972 | 14036 | 6711 | 7321 |

Zeynep-Kamil Hastahanesi Türkiyenin en büyük doğum ünitelerinden biri olup çeşitli halk tabakalarından hasta kabul ettiği için Türkiyenin incidancını bizce en iyi yansıtabilmektedir. Klinik muayeneye çok önem verilmesine, her 50 çocuğa bir asistan düşmesine ve hastalar 1-3 gün arası hastahanede kalmalarına rağmen yeni doğanların ancak % 60 ı muayene edilebilmektedir. Bizce hastalar aşağıdaki sebebler dolayısı ile muayene edilemeden hastahaneyi terk etmektedirler, A) Hastaların % 10 nu doğum olduğu gün hastahaneyi terketmektedirler,

B) Bayram ve tatil günlerinde muayene yapılamamaktadır,

C) Organizasyon eksikliğinden.

Muayene metodu da büyük önem taşımaktadır. Her hastada ortolani belirtisi aranır. Barlow testi yapılır. Abductionu 60 dereceden az olanlar ve pseudoclick alınanlarda şüpheli kabul edilir.

Radiolojik muayenede tamamen Barlow'un fikrine iştirak etmekteyiz. Halen kliniğimizde Dr. Orbay tarafından özellikle çalışılmakta ise de tam ve sıhhatli bir radiolojik teşhisin yapılamadığı fikrindeyiz. Bu sebebten 3 aya kadar çok gerekmedikçe rontgen muayenesine müracaat etmemekteyiz.

Kalça çıkığı incidancı, muhtelif memleketlere göre değişmekte olup hakiki çıkık % 0, 1-0, 1,5 oranındadır. Yalnız Ortalani ve Barlow testlerinin müsbet olduğu veya abduction mahdudiyeti veyahut instabil kalça belirtileri olan kalçalarda seriye alınınca, incidance yazardan yazara değişmektedir.

Aşağıdaki tablo muhtelif yazarlara göre şüpheli kalça incidansını göstermekte dir.

| Seri ve müllifin adı | Anormal kalça | Total muayene | % 0 (beherbin) |
|---|---|---|---|
| Palmen | 70 | 12394 | 5.65 |
| Von rozen | 68 | 21200 | 2.18 |
| Barlow | 139 | 9289 | 14.84 |
| Stanisavljevic | 29 | 6000 | 4.84 |
| Veismann ve Salama | 45 | 16841 | 2.68 |
| Smaill | 24 | 6000 | 4.00 |
| Eberdeen | 1671 | 76675 | 21.80 |
| Hacettepe | 286 | 10000 | 28.60 |

Hastahanemizde ise son 4 yılda 51382 doğum olmuş 30000 ini muayene edilebilmiştir. 76 Ortalani belirtisi 217 stabil olmıyan kalça veya abduction mahdudiyeti veya şüpheli kalça tesbit edilmiştir.

Tatbik edilen konservatif tedavinin esasları :

Her hasta (yeni doğan bebek) kabil olduğu kadar erken muayene edilir. Positif Ortalani belirtisi gösteren hastalar modifiye Von Rozen ile tedaviye alınır. Her hafta kontrola çağırılır. Hasta yıkanmaz ve giyecekleri kontrollu değiştirilir tesbit süresi 6-8 haftadır. Bunu takiben iki ay kadar da Dennis-Brow cihazı taşıtılır. Muaffak olmıyan vakalarda narkoz altında reporizyon ve alçılı tedavi yapılır.

Sarsak kalçalarda veya abductionu 60 dereceden az olduğu ahvalde durum aileye bildirilir. Bol ara bezi konulur. 3 hafta sonra şikayet devam ediyorsa en az 6 hafta cihaza alınır.

Her iki ahvaldede tam iyileşmeden sonra hasta 3 yaşına kadar kontrol altında tutulur.

Cihaz : Eğer kalça frog-leg positionunda repoze olabiliyorsa 3 aydan küçükler için daima Von Rozen medifiye cihazını kullandık. Cihazımızın alt kısmı orjinale nazaran daha takviyeli olup, hastanın dizi altına kadar girer. Buna karşılık ortası daha açıktır. Kirli bezler kolayca değiştirilir. Ortada mevcut kayış hastanın sağa sola yatmasını önler. Aleminyumdan olup kolay silinebilen suni deri kaplıdır (Orjinali plastiktir).

Burada Modifiye Von Rozen cihazının sadece doğmalık kalça çıkığında kullanıldığını hatırlatalım. Spina bifide sekeli olan kalça çıkıklarında bu cihazın kalçayı devamlı olarak rotasyon extern 90 derece flexion ve 90 derece abductionda tuttuğu için konturendikadır. Bu çeşit hastalara abductor tenotomisinden sonra her iki 45 derece abduction 10 derece r. internde tutan cihazımızı tavsiye ediyoruz. (Bu cihaz Sicot 12 inci kongresinde tebliğde bildirilmiştir).

Cihazla netice alınamıyan hastalarda nakroz altında repozisyon ve muaffak olunamıyan vakalarda Ludloff şakkı ile kanlı repozisyon denendi.

Neden meliyatlarda Ludloff şakkını kullandık?

Bir yaşını geçen çocuklarda ve bu yaşa kadar umumiyetle adductor adeleler ve daralmış kapsül ön kısmı repozisyona mani olur. Bu şakla bu teşekküller ve pulvinar kolaylıkla temizlenir. Repozisyona mani olan Limbus yukarıya itilir. Ameliyattan sonra 6 hafta frog-leg positionunda alçılı tesbit yapılır. Sonra icap ederse ara vaziyette 4 hafta alçı veya Dennis-Brown cihazında tesbit yapılır.

**Meteriel ve metod :** Zeynep-Kamil Hastanesinde tedavi edilen 272 hastayı iki gurupta inceliyebiliriz. Positif Ortalani belirtisi olan 70 vakanın sadece 46 sı tedaviyi kabul etti ve 29 u takip edilebildi. 29 vakanın 21 i tek 8 i iki taraflı displazili idi. Daima Von Rozen modifiye cihazı kullanıldı. 6 hastada repozisyon ve stabilite ameliyat denendi. Şüpheli kalçaların teşkil ettiği 202 vakalık grupta bol ara bezi kullandırıldı. Bunların 82 si kontrola geldi, ortalama % 60 oranında müdaheleye mucip hal yoktu. Geri kalanlara ortalama 6 hafta Von Rozen takıldı. İki vakada stabilite temin edilemedi. Birinde kansız repozisyon denendi.

**Münakaşa ve Netice**

Yeni doğan kalça çıkığının erken teşhis ve tedavisi çok önemlidir. Serimizde belki bazı vakalar olağan üstü şekilde kalça çıkığı diye teşhis ve tedavi edilmişlerdir. Daima vakayı atlamaktansa, şüpheli vakalarıda kalça çıkığı olarak mütalaa ve tedaviyi uygun bulduk. Cerrahi tedavi gerektiğinde, kolaylığı, iyi görünüm sağlaması, icap ederse iki taraflı yapılabilmesi sebebleri ile Ludloff şakkını tercih ettik. Aynı vakalara icap ederse 24 aydan sonra derotation osteotomisi ve 36 aydan sonra Pelvic osteotomi de uygulandı.

# DOĞUŞTAN KALÇA ÇIKIĞINDA COLONNA AMELİYATI

Dr. Orhan ASLANOĞLU(*)

Colonna ameliyatı doğuştan kalça çıkığı tedavisinde, üzerinde çok tartışılmış bir ameliyat şeklidir. Özellikle yaşlı çocuklarda, yeni tekniklerin ortaya çıkmadığı senelerde tatbik edilmiştir. Ameliyatı ilk ortaya atan Colonna, bu ameliyat neticeleri üzerine bir istatik yayınlamamış, yanlız başarılı vak'aları yayınlamıştır.

Colonna ameliyatı bir artroplastidir. Bir kaç kelime ile şöyle özetlenebilir : Femur başının kapsül ile örtülmesi ve asetebulumun yerinde derinleştirilmesinden sonra redüksiyonun yapılmasıdır. Atroplastinin enterpozisyon maddesi kapsüldür.

Colonna ameliyatı iki zamanda yapılmalıdır. Evvela iskelet traksiyonu ile baş asetebulum hizasına indirilmeli, sonra ikinci zamanda açık redüksionla Colonna tekniği uygulanmalıdır.

Traksiyonla baş aşağı indirilemiyorsa ameliyat yapılmamalıdır.

Eğer açık redüksiyon yapılırken evvelce karar verilmediği halde Colonna ameliyatı icap ettirir bir durum ortaya çıkarsa ve baş aşağı inmiyorsa femurdan rezeksiyon yapılabilir. Fakat femur rezeksiyonu yapılmış vak'alarda redör ve osteokondrit daha çok görüldüğü unutulmamalıdır.

Endikasyonları : Salter, Pemberton tekniğinden evvel, daha ziyade relüksasyon hallerinde çok kullanılmıştır. Diğer bir endikasyonda femur başının büyük, asetebulumun ufak, çok oblik olduğu, baş- asetebulum oranında uygunsuzluk nedeni ile başın gireceği asetebulumun ortada olmaması hallerindedir. Bertrand'a göre böyle hallerde asetebulumu oymak ve başı çıplak olarak redükte etmek tekniği komplikasyonları, Colonno tekniğine oranla daha çok olmuştur.

Üç yaşından sonra ki redüksiyon yapılamayan vak'alarda Salter tekniğinden evvel baş vurulan Calonna tekniği idi. Zorda kalınınca bu günde kullanılabilir. Vak'anın yaşı ne kadar küçük ise o kadar iyi netice vermektedir. 12 yaşına kadar kullanılmış isede, bu ileri yaşlarda komplikasyon fazladır. 8 yaşından sonra ki vak'alara yapılmamalıdır.

Teknik : Orijinali genişletilmiş Ollier ensizyonu ile isede biz Smith Petersen şaklını kullanıyoruz. Ekleme varılınca, kapsül prepare edildikten sonra istmus çıvarından dairevi olarak kesilir, baş lükse edilir. Kapsülün alt ve arka kısmı da bu zaman kesilerek hazırlanır. Kapsül tamamen serbestleştirildikten sonra, femur başının kapsül ile örtülmesi denenir. Kapsül kısa geliyorsa üst kısmından deduble edilerek baş kapsül ile örtülür. Sonra asetebulmun oyulmasına geçilir. Dikkat edilecek nokta asetebulumun yerinde oyulmasıdır. Bunun için iki belirli nokta vardır. Biri asetebulumun alt kenarı geçilmemelidir, ikincisi ise Y kıkırdağı bu kenara göre ortada kalmalıdır. Derinliği, femur başına tam örtecek ve

(*) Ankara Numune Hastanesi Ortopedi Şefi

stabil kalacak kadar olmalıdır. İleri derecede rotasyon entern ile stabil oluyorsa anteversiyon osteotomi ile düzeltilmelidir. Başın yerine girmesi mümkün olmuyorsa rezeksiyon yapılmalıdır. İyi netice vermediği için bu gibi hallerde asetebulum yüksekte açılmamalıdır.

Ameliyat sonu hasta bir ay pelvipedal alcıya alınır sonra alçıdan çıkarılarak hasta Dennis Brown ateline alınır ve oturup uzanarak kalçasını alıştırır. Bu esnada kalçanın mobilizasyonu için egzersizlere başlanır fakat hasta bacağının üzerine basmaz. Asetebulum üst kenarının iyi teşekkül ettiği röntgende görülünce yürümeye müsaade edilir. Bu da altı ile dokuz ay içinde olur.

Ameliyat komplikasyonları.

a) Osteokondrit : Altı ay ile bir sene sonra kendini gösterir. Ağrılarla kendini belli eder. Eğer hasta hemen müracaat etmiş ise ekstansiyondan fayda görür. Ağrıları ekstansiondan geçmez ise osteotomiden istifade eder.

b) asetebulumun üst kenarının bozulması da çok görülür, yeni ise ekstansiyondan istifade eder.

c) süblüksasyon : asetabulumun iyi açılmaması veya ilri anteversion nedeni ile olur.

d) redör : en çok görülen komplikasyon budur. Ekseriya diğerleri ile beraber olur. Ankiloza kadar götürebilir. İlk aylarda redör görülen vak'aların bazılarının bir iki sene sonra spontan olarak açıldığı kalça fonksiyonun tam olmasa bile oldukça düzeldiği görülebilir. Netekim kliniğimizdede redörler çok olmuş ve ameliyatlar bırakılmış idi. Fakat bu çalışma için eski vak'aların kontrole gelenlerinden beş vak'ada kalçanın röntgen ve fonksiyon olarak iyi oldukları görüldü.

Klinikte 1966-1968 arası onüç Colonna ameliyatı yapılmıştır. Vak'aların en küçüğü beş, en büyüğü 12 yaşındadır. Hepsi kız çocuğudur. Yaş vasatisi yedidir. Bu 13 vak'adan 9 kontole gelmiştir. Bunlardan üç vaka çok iyi, iki vak'a iyi, vak'ada kötüdür.

3 vak'a çok iyi : Topallık yok, kalça fleksion-ekstansiyon normal Abdüksiyon 15 derece, Röntgende asetebulum iyi,

2 vak'a iyi : Kalça fleksion-ekstansiyon normal abdüksiyon 10 derec iki santime kadar kısalık, Röntgende süblüksasyon,

4 vak'a kötü : Redör ve iki santimden fazla kısalık, Üçü femur rezksiyonu yapılmış. Yaş birinde 12, diğer ikisinde 10.

Sonuç olarak diyebilirim ki Colonna ameliyatı eski bir tekniktir iyi neticeleri varsada genellikle neticeleri parlak değildir, ancak 3-5 yaşları arasında baş asetebuluma girmediği vakalarda, asetebulumu oymak lazım geldiği hallerde kullanılmalıdır.

**Referans**

Pierre Bertrand- Malformation luxante de la hanche G. Doin et cie. 1962.

# ERİŞKİNLERİN DOĞUŞTA KALÇA ÇIKIĞINDA DESTEK OSTEOTOMİLERİ

Dr. Mişel J. KOKİNO(*)

Muntazam ve sistemik olarak bütün yeni doğan çocuklar ortopedik muayeneden geçirilselerdi, teorik olarak hiçbir erişkin doğuşta kalça çıkığı vakasının görülmemesi icabederdi. Fakat, bunun uygulanamaması, ailelerin bu gibi maluliyetli çocuklarını çok kere geç müracaat ettirmeleri, yetersiz tedavi görmeleri veya tedavinin yarım bırakılması nedenleri ile bugün, yetişkin yaşa erişmiş, doğuşta kalça çıkıklı birçok hasta ile karşılaşmaktayız.

Erişkin yaşa gelmiş doğuşta kalça çıkıklı bir şahsa radial bir tedavi uygulamanın imkânsızlığı hepimizin malûmudur.

Erişkin yaştaki çıkık, artık bir envetere doğuşta kalça çıkığıdır.

Envetere doğuşta kalça çıkığı terimi, hastanın yaşı ne olursa olsun, hiç bir metodun tam olarak bir iyileşme temin edemeyeceği doğuşta kalça çıkıklarında kullanılır([8],[16]). Bu duruma göre, erişkin yaşa gelmiş, yani envetere bir doğuşta kalça çıkığında tatbik edeceğimiz tedavi metodu radikal değil, palyatif bir nitelik taşımaktadır.

Envetere doğuşta kalça çıkığı, ortopedistler için çözümü güç bir problem teşkil etmekte ve ne tip bir tedavi planı uygulanması icabettiği hakkında doktoru tereddüde düşürmektedir.

Envetere doğuşta kalça çıkığı tedavisinde çeşitli eklem dışı palyatif ameliyatlar düşünülmüş, yapılmış ve halen yapılmaktadır. Eklem içi ameliyatlar ender olarak uygulanmakta, ortopedik cihazlarla tedavi ise artık sadece ismi zikredilerek geçilmektedir([7],[19]).

Eklem dışı palyatif ameliyatlar denince akla ilk olarak osteoplastik büteler ve femur osteotomileri gelmektedir.

Konumuzdan fazla uzaklaşmamak amacı ile osteotomiler genel olarak özetlendikten sonra destek osteotomileri üzerinde kısaca durulacaktır. Ancak konuya geçmeden önce, erişkindeki kalça çıkığına anatomopatolojik yönden bir göz atarsak femur başının pelvise göre durumunun çok değişik olduğunu görürüz. Femur başı, başlangıçta asetabulumun ön üst kenarından çıkar ve bu seviyede durur.

(*) İstanbul Üniversitesi, İstanbul Tıp Fakültesi Ortopedi ve Travmatoloji Kliniği uzman asistanı

Ondan sonra, önden arkaya ve aşağıdan yukarıya doğru yer değirtirmeye başlayarak önce spina iliaca anterior superior'un altına yerleşir (Ön çıkık), sonra gluteal adalelerin ön yapışma noktalarının altına gelir, bundan sonra femur başı gluteus medius adalesinin yapışma yerini takip eder. İliak kemiğin dışyan yüzünü ikiye bölen dikey crista ile temasta olduğundan bir müddet bu durumda durur. Bu duruma kalça (Ara durumda çıkık) vaziyettedir denir. Kısa bir zaman sonra femur başı ve boynu bu çıkıntıyı atlayarak (OMBREDANNE) arkaya doğru geçer (KIRMISSON) ve bu sefer de (Arka çıkık) meydana gelmiş olur. Femur başı yukarıda anlatılan göçü her zaman tamamlamaz. Dikey çıkıntının arkasında olduğu gibi, önünde de temelli olarak yerleşebilir([1,5,7,18]).

Genellikle ön ve ara vaziyetteki çıkıklar destekli çıkıklardır. Bu tip çıkıklarda mevcut olan, fakat genellikle yetersiz bulunan desteği sağlamlaştırmak veya femur baş ve boynunun istikametini değiştirerek sağlam bir desteğe oturtmak amacını güden ameliyatlar tercih edilir([17]).

Arkaya çıkıkların ise nadir olarak bazı hafif bir destekleri mevcut olduğu halde, ekseriyetle bu tip kalçalar yüksek çıkık şeklinde olup hiç bir destekleri bulunmaz. Bu kalçalara bir dayanak temin etmek maksadı ile bir destek osteotomisinin yapılması uygundur([17]).

Destek osteotomisi fikri ortaya çıkmadan önce, GANT, 1872 de yöneltme osteotomisini düşünmüş, 1894 te ise KIRMISSON bunu geliştirerek eski ve ağrılı kalça çıkıklarının tedavisinde kullanmıştır([5,9]).

Bundan sonra Almanya başta olmak üzere azçok bütün dünya tarafından benimsenerek envetere doğuşta kalça çıkığı hastalarına tatbik edilen pelvis destekli trokanter altı osteotomileri geliştirilmiştir.

Destek osteotomilerinde amaç, yetersiz olan femur başı desteğinin yerine, osteotomisi, tahminlere göre 1918 senesinde LORENZ ve von BAEYER tarasıdır. Bu osteotominin ikinci bir amacı, alt ekstremitenin anormal olan yönünü düzeltmektir([17]).

FROELICH osteotomisini asetabulum seviyesinde yapmış ve amaç olarak açılanan kısmın asetabulum tavanından destek aldığını ileri sürmüştür([5,9,26]).

Eskiden memleketimizde de tatbik edilmekte olan LORENZ bifürkasyon osteotomisi, tayminlere göre 1918 senesinde LORENZ ve von BAEYER tarafından aynı zamanda tarif edilmiştir.

Bu ameliyat femur trokanterleri arasında ön-dış yandan başlayarak yukarı ve içe doğru yapılan oblik bir osteotomiden ibarettir. Alt fragman, üzeri kapsül ile örtülü bulunan asetabulum içine sokulur. Üst fragmanın kesik yüzü ise diafize karşı yerleştirilir([5,11,20,21,26]). (Şekil 1).

HAHN 1923 te bir modifikasyon yaparak, distal fragmana bir hiperekstansiyon vermiştir([5,28]).

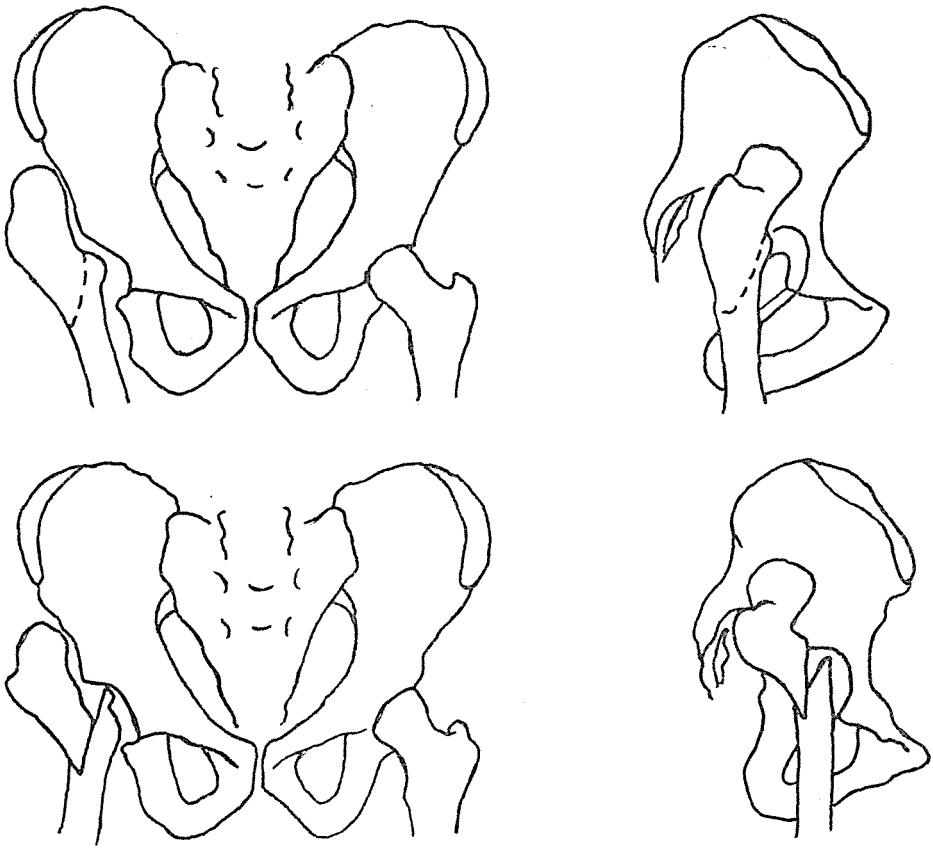

Şekil 1. LORENZ'in bifürkasyon osteotomisi (TUREK)

Günümüzde ise bu destek osteotomisi HASS tarafından modifiye edildiği metodla yapılmaktadır([11]). (Şekil 2).

Erişkin doğuşta kalça çıkığında Memleketimizde halen en çok kullanılan destek ameliyatı SCHANZ'ın alçak osteotomisi veya başka bir deyimle yüksek diafizer osteotomisidir([17]).

SCHANZ'a göre envetere doğuşta kalça çıkığında yapılacak olan osteotominin amacı, çıkığın en önemli semptomlarından olan türüme esnasındaki topallamanın düzeltilmesidir. Bu noktadan hareket eden SCHANZ, kayıcı topallama veya TRENDELENBURG topallaması denen bu belirtinin analizini yaparak, bunu iki devreye ayırmıştır. Çıkık ekstremite üzerine basıldığında, birinci fazda pelvis alt kenarı, femur üzerinden destek alıncaya kadar düşmeye devam eder ve ancak pelvis femura dayandıktan sonra yük taşıyabilecek bir duruma gelir. Bu birinci devreye «Desteklenme fazı» denir. Ancak bu şekilde, pelvisle femur taşıyı bir birim haline geldikten sonra, «Faydalanma fazı» diye adlandırabilece-

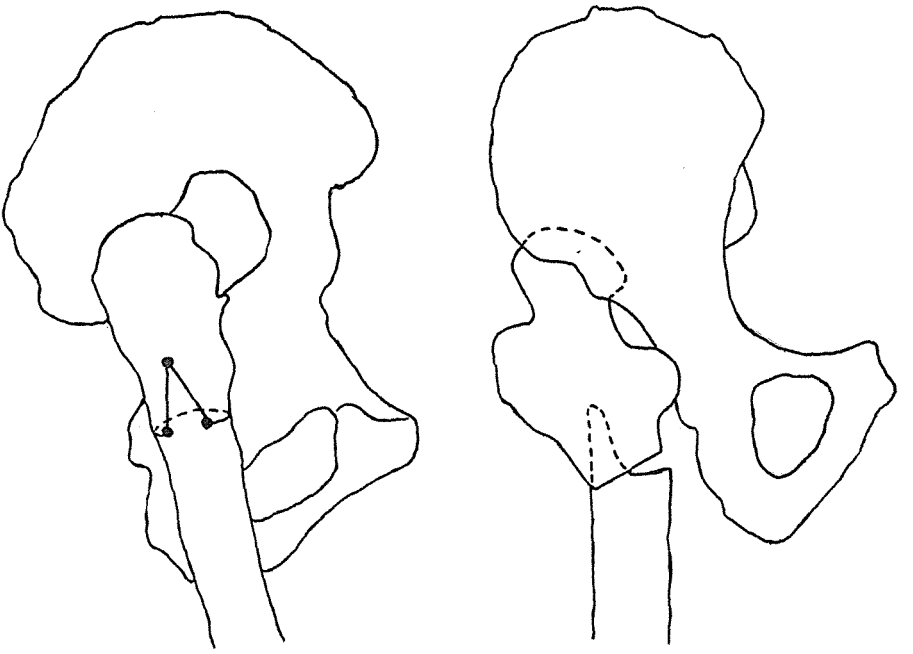

Şekil 2. HASS'ın destek osteotomisi ((CAMPBELL)

ğimiz ikince devrede, diğer ekstremite öne doğru sallanabilir ve bu suretle adım atılmış olur. SCHANZ, haklı olarak birinci devrede pelvisin destek buluncaya kadar aşağı düşüşünü «Ölü zaman» olarak belirtmiş ve bu ölü zamanı ortadan kaldırmak gayesiyle kendi adı ile tanınan osteotomisini düşünmüştür([13],[27]).

SCHANZ osteotomisini 1921 senesinde geliştirmiş, ancak vakalarını 1930 senesinde resmen tebliğ etmiştir. SCHANZ'ın frontal plandaki osteotomi açısı yanında, LUDLOFF 1921 de, BRANDES 1925 te sagittal planda bir açılanmanın gereği üzerinde durmuşlardır([12],[13]).

Günümüzde frontal plandaki açılanmayı FRANCILLON'un hesaplarına göre sagittal plandakini ise GLAUBER'in tarifine göre, veya klinik olarak ölçmeyi tercih etmekteyiz.

Şekil 3-A da görüldüğü üzere hasta ayakta dururken çekilen radiografi üzerinde önce femur diafizinin üst ve alt kısımlarının orta noktası işaretlenir, femur ekseni çizildikten sonra asetabulumdan vücut orta hattına paralel bir doğru çizilir. Femur ekseni ile asetabulumdan geçen bu doğru a noktasında kesişirler. Çok aşağılarda bulunan bu noktada bir osteotomi yapılması düşünülemez. Osteotomi, pubis senfizinin alt sınırında veya başka bir deyimle tuber ischii'nin 1-2 cm üzerinde yapılması tasarlandığından. bu seviyede yatay, yani asetabulumdan geçen

çizgiye dik bir doğru çezilir. Bu doğru, femur eksenini b noktasında, asetabulumdan geçen düşeyi de c noktasında keser.

Osteotomi yerini tam tayin etmek için, şekil 3-B de görüldüğü üzere femur ekseni üzerindeki b noktası, c noktası üzerine gelinceye kadar, modeli radiografi üzerinden kâğıt üzerine çıkarılmış olan femur, adduksiona getirilir. Bu suretle asetabulumdan indirilen düşey ile femur ekseni arasında oluşan alfa açısı, osteotomi açısına eşittir([13]). (Şekil 3).

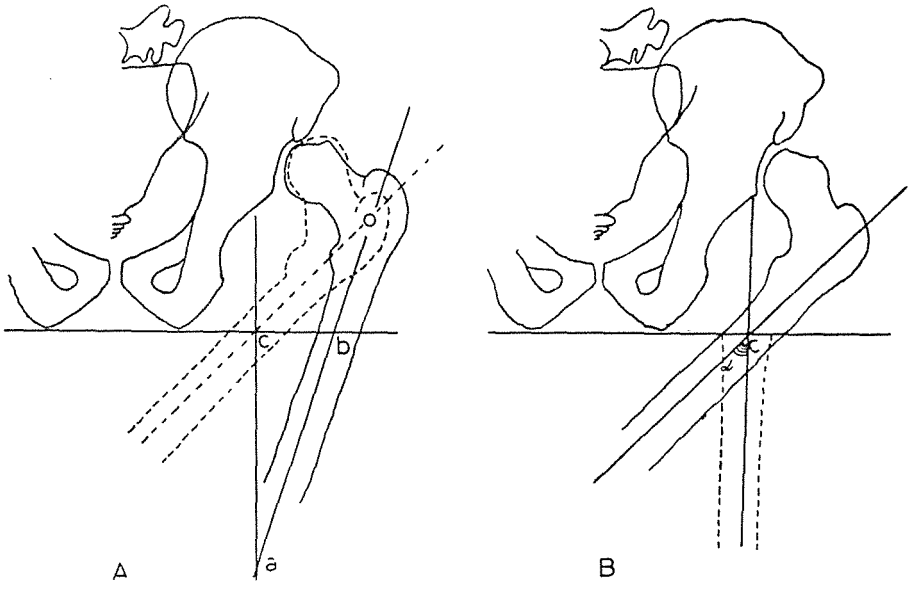


Şekil 3. FRANCILLON'a göre osteotomi açısı tayini
A. Osteotomiden evvel
B. Osteotomiden sonra
femurun alacağı şekil (FRANCILLON)

Ayakta durma esnasındaki pelvisin öne yatmasının veya başka bir deyimle beldeki hiperlordozun fizyolojik sınırlara indirilmesi için gereken sagittal plandaki açılanmayı GLAUBER'in 1960 da tarif ettiği şekilde radiografik olarak hesaplayabiliriz.

Ameliyattan önce hastanın symphysis pubica'sının üst ucu bir iğne ile işaretlendikten sonra, ayakta lateral pelvis grafisi çekilir. Grafi üzerinde işaretli nokta ile promontorium arası bir doğru ile birleştirilir ve bu doğrunun işaretli noktadan geçen yatay çizgi ile yaptığı açı ölçülür. Bu açı pelvik eğim açısıdır ve normalde 55-75 derece arasında bir oynama gösterir. Bu açının normale nazaran sapması gözönünde tutularak hiperekstansiyon açısı ona göre ayarlanır. (Şekil 4).

Ancak, genellikle zor olan bu ölçüm yerine, pratikte pelvis sabit tutularak çıkık kalçadaki fleksiyon kontraktürü göz önünde tutulur.

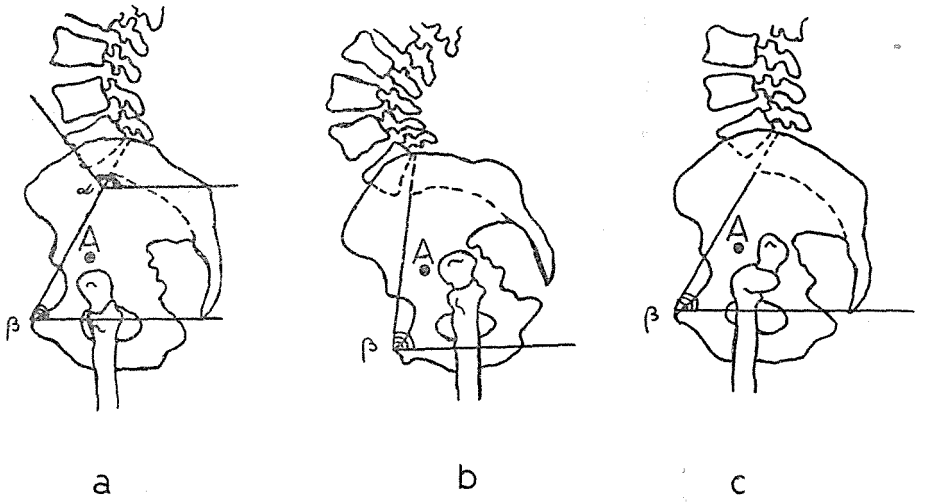


Şekil 4. Normalde ve doğuşta kalça çıkığında lomber lordoz açıları

a. Normal kalça

b. Doğuşta kalça çıkığı

c. Osteotomi ile düzeltilmiş doğuşta kalça çıkığı (GLAUBER)

SCHANZ osteotomisinde eskiden sadece alçılı tesbit kullanılmakta idi sonraları KIRSCNUER tali daha sonraları da çeşitli dahili tesbit materyeli kullanılmıştır([17]). Osteotomi hattının düz, kavisli veya MOMMSEN'in tarif ettiği gibi mahmuzlu olması cerrahın tercihine kalmış olup teknikte büyük bir değişiklik oluşturmaz([9]). Günümüzde, biz plak ve vida ile osteosentezi tercih etmekteyiz([17]).

Bu destek osteotomilerinden başka Ugo CAMERA'nın tarif ettiği kendi osteotomisi([8]) ile HENDERSON ve arkadaşlarının 1970 te yayınladıkları osteotomileri sayabiliriz([15]).

Femur başı rezeksiyonu ilk olarak ROSE, KOCHER, HOFFA tarafından tatbik edilen, sonraları NOVE-JOSSERAND ve GIRDLESTONE tarafından tekrar ele alınan çok eski bir metod olmakla beraber([3],[19]), MILCH ve BATCHELOR femur başı rezeksiyonuna osteosentez materyeli ile tesbit edilmiş büyük açılı bir destek osteotomisini ilave ederek, rezeksiyon angülasyon osteotomisini ortaya koymuşlardır([2],[3],[4],[9],[10],[23],[24]).

Kliniğimizde LORENZ, HASS ve SCHANZ osteotomileri ve daha ziyade bunların modifikasyonları yapılmıştır. Bu medifikasyonlar, metodları o derece birbirine yaklaştırmıştır ki destek osteotomisi yapılan hastalarımızın hangi metodla ameliyat edildiklerine dair kesin bir ayırım yapmak imkânsız hale gelmiştir. Fakat hepsinin müşterek tarafı bir «Destek osteotomisi» olmasıdır([17]).

Hernekadar bu tip ameliyatların tümüne birden destek osteotomisi adını veriyorsak da, destek kelimesinden çıkan anlam, normal bir eklemdeki gibi kıkırdaktan kıkırdağa veya daha doğrusu, bizim vakalarımızda, kemikten kemiğe bir dayanma değildir. Destek osteotomisinden sonra femurun distal ucu iliak

kanadın dışyan yüzüne paralel bir eğim kazanmasına rağmen direkt olarak pelvis kemiği ile temas etmez. Femur ile pelvis arasında kalan bütün yumuşak dokular bir destek yastığı fonksiyonu göstererek, iki sert ve pürüzlü sathın birbirbirine sürtünmesine, dolayısiyle dejeneratif hadiselerin oluşmasına mani olurlar([17]).

Destek osteotomisinin gayesi, sadece destek aracılığı ile kalçaya bir stabilite kazandırmak değil, aynı zamanda, büyük trokanteri pelvisten uzaklaştırarak pelvis-büyük trokanter arası adaleleri germek ve bu adalelerin fonksiyonlarını mümkün olduğu kadar tekrar kazandırmaktır([17]).

Destek osteotomileri hangi tip hastalarda yapılır? İşte cavabını vermekte zorluk çekeceğimiz bir sual : Bu sualin cevabı, cerraha göre değişmekle beraber, ana fikir olarak : «Stabilitesi bozulmuş, abduktor adalelerin gevşekliklerinden dolayı fonksiyon yapamayan veya fazla ağrılı kalçalara, hele adduksiyon kontraktüründe, destek osteotomisi yapılması uygundur» şeklinde verilebilir([7],[22], [25]).

Ancak, prensip olarak destek osteotomilerinin nihaî bir ameliyat olduklarını unutmayıp çok çabuk karar vermemek lâzımdır.

Genellikle bu tip palyatif ameliyatlar ancak mecburiyet hasıl olduğu zamanlar yapılır. Cerahların bir çoğu yapacak başka birşey olmadığından bu tip müdahelelerde bulunurlar.

Kanaatimce bir destek ameliyatının iyi sonuç vermesi için sadece cerrahın mahareti yeterli olmayıp, hastanın da, söylenenleri harfiyen yapması, fizik tedavisini hiçbir surette aksatmadan uzun zaman uygulanması lâzımdır.

Neticeleri çok iyi ve yüzgüldürücü bir ameliyat şekli olmasına rağmen destek osteotomisinin palyatif bir müdahele olduğunu unutmamak gerekir. Bu tip ameliyatlar tam bir iyileşme temin etmediklerinden hastalara büyük vaadlerde bulunmamak lâzımdır. Aksi halde, ameliyat sonucunu çok gölgeleyecek bir hayal kırıklığı zemini hazırlanmış olacaktır.

**Özet**

Bu yazıda erişkinlerde doğuşta kalça çıkığının çeşitli açılardan kısa bir incelemesi yapılmıştır.

Bu malformasyonların tedavisinin ancak palpatif olabileceği belirtilmiş ve kısaca çeşitli destek osteotomilerinden söz edilmiştir.

**Resume**

OSTEOTOMIE D'APPUIE CHEZ LA LUXATION CONGENITALE DE LA HANCHE CHEZ L'ADULTE

La luxation congénitale de la hanche chez l'adulte a été étudiée sous différents points de vue.

Le traitement chirurgical de cette luxation invétérée nn'est que palliatif. Différentes méthodes d'ostéotomie déappuie ont été brièvement revues.

**Summary**

OSTEOTOMY FOR UNREDUCED CONGENITAL DISLOCATION OF THE HIP IN ADULTS

Unreduced congenital dislocation of the hip in adults had been studied in differents points of view.

The surgical treatment of this malformation is only palliative.

Various kind of osteotomies had been briefly revised.

**Literatür**

1 — ALPSOY, C. : Doğuştan kalça çıkığı tedavisindeki tecrübelerimiz, 16. Millî Türk Tıp Kongresi, 26-29 Eylül 1960. Ankara.

2 — ARITAHUR, A. : Bugünkü kalça cerrahisinde MILCH ameliyatının yeri, Acta Orthopaedica et Traumatologıca Turcica, 4 : 92, 1965.

3 — D'AUBIGNE, M.R. : Indications thérapeutiques dans les lésions congénitales de la hanche chez l'adulte, Rev. Chir. Orth., 48 : 726, 1962.

4 — BATCHELOR, J.S. : Excision of the femoral head and neck for ankylosing and osteo-arthritis of the hip, Postgrad. Med., 24 : 241, 1945.

5 — BEDOUELLE, J. : Appareil locomoteur. E.M.C., 15204 A[10], Paris, 1964.

6 — BERTRAND, P., GUIAS, H. : Résultats des interventions dans les luxations congénitales de la hanche chez l'adulte, Rev. Chir. Orth., 37 : 461, 1951.

7 — BERTRAND, P. : Malformations luxantes de la hanche, G. Doin, Paris, 1962.

8 — CAMERA, U. : Mon expérience dans le traitement de la luxation invétérée Rev. Chir. Orth., 37 : 489, 1951.

9 — CHAPCHAL, G. : Orthopädische Chirurgie und Traumatologie der Hüfte, Enke, Stuttagrt, 1965.

10 — CHARRY, R. : La résection angulation, 8e Congrès de la Société Internartionale de Chirurgie Orthopédique et de Traumatologie, (s. 867), New York, 1960.

11 — CRENSHAW, A.H. : Traité de chirurgie orthopédique de la clinique Campbell. 4. Baskı, cilt 6, Maloine, Paris, 1966.

12 — DAHS, W., SCHWARZ, W. : Die tiefe subtrochantere Osteotomie nach SCHANZ bei veralteter Luxatio coxae congenita, Langenbeck Arch. Klin. Chir., 169 : 494, 1932.
13 — FRANCILLON, M.R. : Zur Dosierung der hochdiaphysären Osteotomie bei irreponibler Kongenitaler Hüftgelenks Luxation, Z. Orth. Chir., 62 : 71, 1935.
14 — GLAUBER, A. : Subtrochanteric hyperextension osteotomy, 8e Congrès de la Société Internationale de Chirurgie Orthopédique et de Traumatologie (s. 863), New York, 1960.
15 — HENDERSON, R.S., EDMONTON, R. : Osteotomy for unreduced congenital dislocation of the hip in adults, J. Bone Jt Surg., 52-B : 468, 1970.
16 — KILIÇHAN, E.A. : Çocuk cerrahisi ve ortopedide bazı hakikatler, Filiz Kitabevi, İstanbul, 1964.
17 — KOKİNO, M.J. : Envetere doğuşta kalça çıkığında destek osteotomileri ve sonuçları, «Uzmanlık tezi», İstanbul, 1972.
18 — LANCE, P. : Pathologie chirurgicale, I. cilt, Flamarion, Paris, 1956.
19 — LANCE, P. : Malformations congénitales, E.M.C., 15204, Paris, 1947.
20 — LORENZ, A. : Ueber die Bahandlung der irreponiblen angeborenen Hüftluxationen und der Schenkelhalspseudarthrosen mittels Gabelung (Bifurkation des oberen Femurandes), Wien. Klin. Wsch., 32 : 997, 1919.
21 — LORENZ, A. : A new method of treatment of irreducible, acquired or congenital hip dislocation, NewYork Medical J., 117 : 130, 1923.
22 — MATHIEU, P. : Correction par osteotomie d'une ankylose en abduction de la hanche à la suite d'une «Bifurcation de LORENZ6, Bull, Mém. Soc. Nat. Chir., 68 : 332, 1937.
23 — MILCH, H. : The resection angulation operation for hip joint disabilities, J. Bone Jt. Surg., 37 - A : 699, 1955.
24 — MILCH, H. : The pelvis support osteotomy, J. Bone Jt. Surg., 23 : 581, 1941.
25 — SAINTON, R. : De l'ostéotomie sous-trochantérienne dans les ankyloses vicieuses de la hanche, consécutives à la coxalgie, Rev. d'Orth., 6 : 454, 1895.
26 — SARPYENER, M. A., KILIÇHAN, E. A. : Doğuştan kalça çıkığında yapılan ameliyatların fonksiyonel değerleri hakkında, Yeni Tıp Alemi, cilt 7 sayı :: 42 (ayrı baskı), 1955.
27 — SCHANZ, A. : Zur Behandlung der veralteten Angeborenen Hüftverrenkung, Münchener Med. Wchsrchr., 69 : 25, 1922.
28 — SCHULTE, K. : Zur Technik der subtrochanteren Osteotomie bei irreponibler kongenitaler Hüftluxation, Münch. Med. Wschr., 71 : 235, 1924.
29 — ZANOLI, R. : Le traitement de la luxation congénitale invétérée de la hanche, Rev. Chir. Orth., 37 : 488, 1951.

# 1485 YENİ DOĞAN ÇOCUKTA KALÇA MUAYENESİNİN SONUÇLARI

Dr. Veli LÖK(*)
Dr. Ahmet SEBİK(**)

Doğuştan kalça çıkığının erken tanısı ve tedavisi 40 yıl önce İtalya'da başladı. Ortolani, 1935 de doğuştan hemen sonra teşhisin yapılabileceğini gösterdi. Ortolani'den önce başka yazarlarda asrın başında klik alındığını bildirdiler. Ortolani, bu klikin kalça displazisi tanısında en erken patognomonik belirti olduğunu bildirerek pratik değerini ortaya koydu (Cit. 26).

Daha önceki tarihlerde Joachinstal (1909) displazik kalçanın tanısında adduktor kasların kısalığının önemine değinerek erken tanı yapılabileceğini bildirmişti (Cit. 2). Le Damany (1912) stabil olmayan kalçayı gösterebilen bir manevra tanımlamıştı. Bu manevra 1935 te kendisinin kullanmaya devam ettiği manevra idi (Cit. 5).

Barlow, Ortolani testinin değişik şeklini kullanarak daha fazla sayıda stabil olmayan kalça bulunduğunu ortaya koymuştur. Bu yazar kendi adı ile anılan test ile ortaya çıkarılan stabil olmayan kalçaların bazılarının hayatın ilk günlerinde spontan olarak iyileştiğini, spontan iyileşmeyenlerde ancak atel kullanılmasının gerektiğini bildirmiştir (Cit. 26).

Ortolani belirtisi 1050 yılında Palmen'in İsveç'de tanıtması ile kullanılmaya başlanmış ve 1957 de Milli Sağlık Konseyinin bir sirküleri ile İsveç'deki bütün doğum kliniklerinde rutin olarak kullanılması önerilmiştir. Von Rosen 1952 yılında aynı çalışmalara başlamıştır. Palmen 1961 de kendi serileri ile İsveç'teki insidensi bildirmiştir (Cit. 5).

Kalça displazisisin erken tanı ve tedavisine ait bu ön çalışmalar pozitif sonuçlarını ortaya koymaya başlayınca dünyanın birçok ülkelerinde bu konuda çalışmalar başlamış ve sonuçlar neşredilmiştir. Ülkemizde ise, dünyadaki bu gelişmelere uygun olarak kalça displazisinin erken tanı ve tedavisi ile ilgili olarak çalışmalar başlamıştır. Bizim yaptığımız küçük çapta çalışmadan başka Zeynep

(*) Ege Üni. Tıp Fak. Ortopedi ve Travmatoloji Kürsüsü Doçenti
(**) Ege Üni. Tıp Fak. Ortopedi ve Travmatoloji Kürsüsü Asistanı
Çalışma yeri : Ege Üni. Tıp Fak. I. Kadın Hastalıkları ve Doğum Kliniği

Kâmil Hastanesi, İstanbul Üniversitesi Ortopedi kliniği ve Hacettepe Üniversitesi Ortopedi Kliniğinde de bu yönde çalışmalar yürütülmektedir.

**Materyel ve Metod**

1971 yılı başından itibaren Ege Üniversitesi I. Kadın Hastalıkları ve Doğum Kliniğinde doğan bebeklerden 1485 i bir ortopedist tarafından Ortopedik muayeneye tabi tutulmuştur. Çocuklar doğum günü I. defa muayene edilmiş, kalçalarında patolojik bulgu tesbit edilenler 1-5 gün içinde ikinci muayeneye tabi tutulmuşlardır. Çocuklarda Ortolani bulgusu, Barlow bulgusu, abduksiyon mahdudiyeti, pli asimetrisi, ayak anomalileri aranmış, pozitif bulgu gösteren vakalarda nötral durumda kalça eklemleri grafisi yapılmıştır. 88 çocukta, kalça displazisinde bulunan bulgulardan biri veya birkaçı tesbit edilmiştir. Bu çalışmamızda doğuştan kalça displazisi yönünden değerli bulgular gösteren vakalar ve bunların içinden tedaviye alınanlar bildirilecektir.

Pli asimetrisi (2 vaka) : Bunlardan birinde bir gün sonraki kontrolda abduksiyon mahdudiyeti de ortaya çıkmıştır. Hastalar sonraki kontrollara gelmemişlerdir.

Pli asimetrisi ve abduksiyon mahdudiyeti (2 vaka) : Vakalardan birinde sağ tarafta abduksiyon mahdudiyeti ile birlikte uyluk plisi asimetrisi görülmüştür. Yapılan grafide sağda 36°, solda 35° asetabulum açısı tesbit edilmiştir. Hasta abduksiyon ateli ile tedaviye alınmıştır.

Diğer vakada bilâteral abduksiyon mahdudiyeti ve pli asimetrisi vardı. Grafide iki tarafta Shenton Menard eğrisi kırık olarak bulundu. Asetabular açı sağda 40°, solda 39° idi. Hasta abduksiyon ateli ile tedaviye alındı.

Abduksiyon mahdudiyeti, pozitif Ortolani ve Pozitif Barlow belirtisi gösteren (1 vaka) : Bu vakada iki taraflı abduksiyon mahdudiyeti, solda pozitif Barlow belirtisi mevcuttu. Grafi normal idi. Bu vaka abduksiyon ateli tedavisine alındı. Solda abduksiyon mahdudiyeti ile sağda pozitif Barlow belirtisi gösteren diğer vaka izlenemedi.

Abduksiyon mahdudiyeti gösterenler (39 vaka) : Bunlardan sekizinde mahdudiyet hafif (10° - 15°) idi. Bunlardan biri tedavi edilmeden izlendi. 16 ay sonra tekrar görüldüğünde abduksiyon mahdudiyeti devam ediyordu. Röntgende asetabulum indeksi sağda 15° oldugu halde eskiden hafif abduksiyon mahdudiyeti olan tarafta 26° idi (Resim 1). Diğer iki vakada tedavi yapılmamakla beraber üç ay sonra klinik ve radyolojik normal kalça mevcuttu. Beş vaka izlenemedi.

20 vakada abduksiyon mahdudiyeti 15° nin üstünde idi. Bunlardan 17 si izlenemedi. 3 vakada asetabular açılar 30° nin üstünde olduğu için tedavi uygulandı.

4 vaka değişik doğuştan anomaliler gösteriyordu. 2 vaka ağır prematüre idi ve sonradan öldükleri öğrenildi. 5 vakada abduksiyon mahdudiyetine ilâveten se-

rebral felç mevcuttu. Bunlardan biri 30° nin üstünde asetabular açı gösteriyordu ve abduksiyon ateli tedavisine alındı.

Atipik klik gösterenler (13 vaka) : Bu vakalarda Barlow testi esnasında atipik bir klik alındı. Bunlardan 4 ü üç ay sonraki, biri bir yıl sonraki, biri onbeş ay sonraki, biri onyedi ay sonraki, kontrollarda klinik ve radyolojik olarak normal bulundu. 6 vaka izlenemedi.

Barlow belirtisi sonradan kaybolanlar (8 vaka) : Bu vakalarda Barlow belirtisi ilk muayenede pozitif iken bir 1-5 gün arasında tekrarlanan muayenede negatif bulunmuştu. Bu vakalardan 4 ü üç ay sonraki klinik ve radyolojik muayenede normal bulundu. Biri altı ay sonraki klinik ve radyolojik muayenede normal bulundu. 3 vaka izlenemedi.

Barlow belirtisi devamlı pozitif olanlar (5 vaka) : Bu vakalarda Barlow belirtisi 1-5 gün arasında tekrarlanan muayenelerde de devam ediyordu. Hastalar tedaviyi kabul etmediler. 11 ay sonra kontrol edilen bir vaka klinik olarak normal idi. 4 vaka izlenemedi.

Barlow ve Ortolani belirtisi pozitif olanlar (5 vaka) : Bu vakalardan ikisi tedaviyi kabul etmiyerek kontrollara gelmedi. Biri abduksiyon ateli tedavisine alındı. Bir vaka da bilâteral Ortolani ve sağda Barlow testleri pozitifti. Bir gün sonraki muayenede yalnız sağda Ortolani testi pozitif olarak kaldı. Hasta tedaviyi kabul etmedi. Bir vakada 8 ay sonraki kontrolda sağda 10° abduksiyon mahdudiyeti ve pli asimetrisi, sol tarafta kuru atipik klik tesbit edildi. Grafi kontrolu normaldi.

Ortolani belirtisi kaybolanlar (7 vaka) : İlk muayenede pozitif olan Ortolani belirtisi 1-5 gün arasında tekrarlanan muayenelerde kaybolmuştu. Bunlardan ikisi üç ay sonraki muayenede hafif abduksiyon mahdudiyeti gösteriyordu. Fakat radyolojik olarak normaldi. Biri 10 gün sonra ki muayenede hafif abduksiyon mahdudiyeti gösteriyordu, grafi normal idi. 5 vaka izlenemedi.

Ortoloni belirtisi pozitif olup ikinci muayeneleri yapılamayanlar (4 vaka) : Bu vakalarda ilk muayene pozitif Ortolani belirtisi göstermekle beraber belirtinin devamlılığı ortaya konamadı. Bir vaka 5 ay sonra kontrol edildiğinde musap tarafta hafif abduksiyon mahdudiyeti göstermekle beraber radyoloji normal bulgular vermekte idi.

**Tartışma**

Doğuştan kalça çıkığının tipik şeklinin kalça displazisinden oluştuğu çoğunluk tarafından kabul edilmektedir ([2,3,8,9,18,19,21,24]). Kalça çıkığı henüz displazi safhasında iken tedavisi hem süre yönünden kısa olmakta, hem de prognoz çok müsait durum göstermektedir. Tedavinin bu kadar müsait olduğu displazi safhasından tanı ise oldukça güçlük göstermektedir. Son 40 yıldan beri doğuştan kalça

displazisinin doğumdan hemen sonra tanınması için birçok muayene metodu geliştirilmiş, bunların geniş çapta uygulanması ile elde edilen sonuçlar yayınlanmıştır. Bütün güçlüklere rağmen bugün doğuştan kalça displazisi doğumdan hemen sonra teşhis edilebilen bir antite olarak kabul edilmektedir. Geliştirilmiş metodlara rağmen bazı vakaların tanınmasında aldanmalar olmakta, bu nedenle tedaviye alınmadaki kriterler hekime göre oldukça büyük değişiklikler göstermektedir. Weisman([26],[27]) Von Rosen([24]), Von Becker([2]), Sommer([22]), tanının konması için Ortolani testinin pozitif olmasını esas olarak kabul etmelerine rağmen Smaill([21]) Ortolani testinin her zaman güvenilir bir test olmadığını, Hass([9]) Ortolani testi ve abduksiyon mahdudiyetinin emin muayene metodları olmadığını, artmış asetabulum açısının en önemli belirti olduğunu bildirmekte bu açı 30° den büyükse tedaviye başlanmasını öğütlemektedir. Mc Carrol([15]) Ortolani testinin değerli olmadığını, yanlız orta derecede displazik vakalarda alındığını, displazik kalçanın tanısında en önemli bulgunun abduksiyon mahdudiyeti olduğunu, bunun yanında fazlalık uyluk plisi ve zamanla oluşan kısalığın tanıda büyük önem taşıdığını bildirmektedir. Coleman([3]) erken devrede Ortolani'nin değer taşıdığını sonra abduksiyon mahdudiyetinin daha inanılır ve belirli olduğunu bildirmektedir. Petrie([18]) ye göre de en önemli bulgu abduksiyon mahdudiyetidir, 40° den aşağı bulunması patolojik kabul edilmeli ve grafi yapılmalıdır. Keller'e göre([13]) Ortolani bulgusu yardımcı bulgu olarak kabul edilmekte abduksiyon mahdudiyetinin displazi tanısında % 80 pozitif olduğu ve bu yönden daha değerli olduğu kanaatı bildirilmektedir. Harris, Lipscomb, Hodgson (Cit. 19) a göre abduksiyon mahdudiyeti tanıda önemlidir. Jacabsson'a göre (Cit. 7) abduksiyon mahdudiyeti varsa ve bilhassa tek taraflı ise displazi olduğu kanaatına varılır. Palmen, femur başının açıkça çıkarılabildiği vakalarda kalça displazisi bulunduğunu kabul etmektedir. James ve Sevastikoğlu([12]) Ortolani testinin ve Palmin'in pozitif provokasyon testinin pozitif olması yanında abduksiyonun azalmış olması bacağın kısalığı ve şüpheli krepitasyonların tanıyı koydurduğunu belirtmektedirler. Ryder([19]) çocukların yürüyünceye kadar muntazam olarak nasıl diğer sistemler yönünden muayene edilmeleri gerekli ise kalçanın gelişmesi yönündende muayene edilmeleri gerektiğine inanmaktadır. Klinik bulgu varsa röntgen yapılmalı, röntgen çıkık gösterirse tanı konmalı, röntgen çıkık göstermez ve klinik displazi yönünden değerli kabul edilen bulguları gösteriyorsa çocuk kontrola alınmalıdır.

Görüldüğü gibi kalça displazisi tanısında kabul edilen muayene metodları ve tedaviye başlama kriterleri oldukça değişiklik göstermektedir. Nitekim tanının kesinlikle konamayışı muayene edilen vakalarda tanı yanılmalarına neden olmaktadır. Palmen'in yaptığı açıklamalara göre([17]) 1953 den önce yılda 110-20 vaka atlanırdı, 1959-1963 arasında 35 vaka, 1963-1966 arasında 25 vaka muayene edilmesine rağmen tanısı konamayıp atlanmıştı. Von Rosen'in bildirdiği vakalar arasında ise([24]) 1956 dan 1966 yılına kadar tanıda atlanmış 4 vaka mevcuttur. James ve Sevastikoğlu([12]) 5 vakanın tanıda atlandığını, Lindström([14]) 1958 de 12, 1960 2, 1960 2, 1961 de 1 vakanın ve böylece total olarak 20 vakanın,

1962-1966 arasında ise yalnızca 6 vakanın tanıda atlandığını bildirmiştir. Emneus([4]) 1961-1964 yılları arasında 1 vakanın tanıda atlandığını, Smaill([21]) 4 vakanın tanıda atlandığını bildirmişlerdir. Bütün bu tanı yanılgılarına rağmen Palmen'in vermiş olduğu bütün İsveç'e ait istatistiklerde([17]) 1953 den önceki devreye göre 1953 den sonraki devrede geç çıkık vakalarının % 80 azalmış olduğu görülmektedir. Azalmamış olan % 20 vakaya rağmen geç çıkık vakalarının 54 ünün doğum sonrası yapılan rutin muayenelerle çıkık gelişmeden teşhis ve tedavi edilmesi bu konudaki önemli gelişmeyi göstermekte, muayene metodlarının oldukça isabetli olduğunu açıkca ortaya koymaktadır. Herşeye rağmen muayene eden hekim daima kuşku içerisindedir. Eğer tanı koymakta ve tedaviye almakta çok sıkı davranırsa atlanmış vaka sayısı artmakta, vaka atlamamak için şüpheli vakaları da displazi olarak kabul ederse fazla teşhise bağlı olmak üzere yüksek insidensle karşılaşmakta, muhtemelen daha fazla sayıda displazik vaka tedavi etmektedir. Nitekim kalça displazisi insidensi incelendiği zaman yukarda belirtilen iki endişeden dolayı yazarların verdiği rakkamlarda oldukça fazla değişiklik bulunduğu görülmektedir (2,8,12, Cit. 16,17,21,25,26,27,22).

Tanıdaki hatayı azaltmak için Ryder([19]), klinik işaretlerin dikkatli aranması yanında gereğinde röntgen muayenesi yapılması ve bunların hepsinin dikkatli bir şekilde gözden geçirilmesi ile kalça displazisi tanısının büyük bir kesinlikle konabileceğini bildirmektedir. Bu yazar, yeni doğan çocuğun diğer sistemlerinin rutin muayenesi yanında yürüyünceye kadar muntazam aralarla kalçasının muayene edilmesini ve gereğinde röntgen muayenesi yapılmasını öğütlemektedir. Şüphe üzerine bir tedavi uygulanmaktansa, klinik ve radyolojik bulgular birleştirilip kalça displazisi tanısı kesin olarak konduktan sonra tedaviye başlanmalıdır.

Kalça displazisi tanısında ilk üç ayda genellikle klinik bulguların tanıya daha fazla yardım ettiği, röntgen bulgularının daha az önem taşıdığı ancak 3 aydan sonra röntgen bulgularının tanıda değer kazanmaya başladığı kabul edilmektedir. Konu ile uğrağan hekimler iki tip röntgen üzerinde durmaktadır. Bunlardan biri nötral durumda ön arka istikamette yapılan grafidir. Bu grafide asetabular açının 30 dereceden büyük olması femur üst epifiz çekirdeğinin zamanında oluşmaması, metafiz gagasının Perkinsin vertikal çizgisinden uzaklığı, metafiz gagasının Hilgenreiner çizgisine mesafesinin azalması ve Shentön-Menand çizgisinin kırılması kalça displazisi lehinde yorumlanabilecek bulgular olarak kabul edilmektedir. Doğumdan sonraki ilk üç ayda kalçayı oluşturan kısımların daha çok kıkırdaktan yapılmış olması nötral durumdaki bu grafi üzerinde kesin yargılara varmayı güçleştirmektedir. Bu nedenle bazı değişik röntgen metodlarıda ortaya konmuştur. Bunlardanençok tanınanı Von Rosen tarafından ortaya konmuş olan röntgen metodudur. Bu metodla uyluklar 45 derece abduksiyona ve gelebildiği kadar içe rotasyona getirildikten sonra ön arka yönde grafi yapılır. Femur cismi istikametinde çizilen çizgiler asetabulumun üst kenarından yukarıda kalıyorsa kalça displazisi veya çıkık olduğu kabul edilir (24, Cit. 7). Smaill([21]), Felländer([4]) ve Palmen([17]) bu röntgen metodunun tanı için yeteri olmadığını bildirmişlerdir.

Bu yazarlar abduksiyon pozisyonunda başın redükte olduğunu dolayısıyle patolojik kalçalarında normal görüntü verebileceğini bildirmişlerdir. Onlara göre femur başı çıkarılacak şekilde yukarıya ve dışa doğru zorlanmalı ve bu pozisyonda grafi yapılmalıdır. Ancak kendileri röntgenin tanıya önemli bir yardımı olmadığını, tanı için klinik muayenenin yeterli olduğunu, bildirmişlerdir. Palmen([17]) klinik bulguların pozitif olup röntgen bulguları negatif olan 5 vakanın röntgene dayanılarak tedavi edilmemiş ikisinde, sonradan kalça çıkığı geliştiğini bildirmiştir. Buradan anlaşıldığına göre röntgen bazan yanıltıcı bir rolde oynamaktadır. Bazıları([2],[13],[21], [26]) röntgenin 3 aylıktan itibaren değerli olduğunu kabul etmekte, bazıları ( [4], [8], [11], [12], [17], [18], [26] ) yeterli klinik bulgu varsa röntgenin gereksiz olduğunu kabul etmektedirler. Buna mukabil Coleman([3]) röntgenin tanıda önemli olduğunu, asetabular açının 40 derecenin üstünde olması, metafiz gagasının Perkins çizgisi üzerinde veya dışında olması, Hilgenreiner çizgisine mesafenin azalmasının displaziye işaret olduğunu bildirmiştir. Petrie([18]) ye göre 4 aylığın altında klinik bulgular röntgenden daha önemli olmakla beraber, asetabular açının 30° den büyük olması patolojik kabul edilmeli, bu vakalar yürüyünceye kadar izlenmelidir. Schottstaedt([20]) asetabular açının 30° nin üstünde olmasının dikkatli bir izlemeyi gerektirdiğini ve 6 haftada bir röntgen yapılmasının icap ettiğini bildirmiştir. Hass (9, Cit. 19) asetabular açının 30° den büyük olmasının displaziye delâlet ettiğini ve bu vakalarda hemen tedaviye başlanması gerektiğini bildirmiştir. Ryder([19]) klinik bulguların pozitif olduğu durumda röntgen yapılması gerekliliğini bildirmiştir.

Görüldüğü gibi yeni doğanda kalça displazisi tanısında röntgen metodlarına verilen değer değişmektedir. Henüz herkesin kabul ettiği ve yeni doğanda kalça displazisi tanısını kesinlikle koyduran bir kriter mevcut değildir. Ancak röntgen, klinik bulguların kalça displazisi yönünden büyük olasılık taşıdığı durumlarda yardımcı ve muayene metodu olarak değer taşımaktadır. Yeni doğanda yanlızca röntgen muayenesine dayanılarak konan kalça displazisi tanısının hata oranı büyüktür.

1485 yeni doğan muayenesinde tesbit ettiğimiz patolojik bulgu gösteren vaka sayısı 88 dir (% 6). Patolojik bulgular bir veya birkaç tanedir. Bu bulguların birçoğu tek başına disulaziye delâlet etmemektedir. Nitekim vakaların 40 nın kız, 48 inin erkek oluşu bu hususu doğrulayan bir durumdur. Ayrıca Ryder([19]) 1000 yeni doğan çocuğun muayenesinde % 26-36 oranında asimetrik pli, % 4-5 oranında teleskop bulgusu, % 10 oranında bilâteral 20° ye kadar varan abduksiyon mahdudiyeti, % 1-3 oranında tek taraflı abduksiyon mahdudiyeti (pozitif Hart belirtisi) tesbit etmiş, bu vakaların hepside bir yaşına geldiklerinde normal kalça göstermişlerdir. Biz, 4 vakadan (% 0,3) pli asimetrisi, toplam olarak 44 vakada (% 3) abduksiyon mahdudiyeti tesbit ettik. Bu vakalardan ancak röntgen de pozitif patolojik bulgu gösterenleri kalça displazisi olarak kabul ettik. Abduksiyon mahdudiyetinin görülme oranı oldukça fazladır. Ryder'in dediği gibi([19]) bu vakaların röntgende patolojik bulgu verenleri yakından izlenmelidir.

Oldukça sık olarak görülen bu bulgunun biz değersiz olarak kabul edilmesi kanısında değiliz. Bizim bir vakamızı kanaatımızı destekler anlamdadır. Bu vakamızda doğumdan sonra 15 derecelik tek taraflı abduksiyon mahdudiyeti tesbit edilmiştir. Çocuk 16 ay sonra tekrar kontrola çağrıldığında abduksiyon mahdudiyetinin bulunmadığı, asetabulum açısı başlangıçta mahdudiyet bulunmayan tarafta 15° olduğu halde, eskiden hafif abduksiyon mahdudiyeti gösteren tarafta 26° bulunmuştur (Resim 1). Hasta, ailesinin taraftar olmaması nedeni ile tedaviye alınmamış fakat yakın kontrola tabi tutulmuştu.

Biz, Ortolani testi ve Barlow testi pozitif olarak 5 günden fazla devam edenleri kalça displazisi olarak kabul ediyoruz. Bu vakalarda diğer bazı yazarlar gibi multaka röntgende pozitif patolojik bulgu bulunmasını beklemiyoruz ([11,12,17,21,22,26]) Bu testlerin pozitif olmadığı ancak abduksiyon mahdudiyeti, pli asimetrisi gibi klinik bulguların bulunduğu vakalarda asetabular indeks 30° nin üstünde ise kalça displazisi bulunduğunu kabul ediyor ve bu vakaları tedaviye alıyoruz. Bu görüşe bağlı olarak 1485 vakada tespit ettiğimiz kalça displazisi sayısı 16 dır. Bulduğumuz insidens % 1 olup, literatürde bildirilenlerden çok yüksektir. Bu yüksekliğin kalça displazisini atlamamak için konulmuş olan fazla teşhise bağlı olduğunu tahmin ediyoruz. Palmen'de([17]) 1953 yılında başladığı ilk muayenelerinde insidensi % 0,10 bulmuş iken, 1963 yılında % 05,6 olarak tesbit etmiş, buradaki fazlalığın fazla teşhise bağlı olduğunu kabul etmiştir. Von Rosen([24]) ise 1956 da % 0,13 olarak bildirdiği insidensin, 1965 de % 1,29 olduğunu bildirmiş, insidensteki bu artışın fazla teşhise değil kalça displazisinin öneminin anlaşılması ile dikkatli muayene yapılmasından doğduğunu bildirmiştir. Barlow (Cit. 16) insidensin % 1,5 olduğunu, James ve Sevastikoğlu([12]) insidensin % 1 olduğunu Hirsch([8]) insidensin kız çocuklarda % 1,7 erkek çocuklarda % 0,2 olduğunu bildirerek bizim bulduğumuz rakkamlar civarında rakkamlar vermişlerdir. Buna karşın Weisman([26,27]) % 02,7, Smaill ([21]) %04, Sommer([22]) %0,3 Emneus (Cit. 12) % 03,6 gibi düşük insidensler vermişlerdir.

Vakaların 13 ünde atipik klik tespit edilmiştir. Bu, Sommer'in([22]) Ortolani testi esnasında aldığı hafif bir atlama sesi olup, hakiki Ortolani belirtisinden farklıdır. Bu klikin asetabulumun içerisinde başın ligamentum teresten atlaması esnasında çıktığı kabul edilmektedir. Kalça muayenesi esnasında özellikle bu muayeneye yeni başlayanların pozitif Ortolani veya Barlow belirtisi ile karıştırdıkları bir bulgudur. Nitekim tarafımızdan da başlangıçta aynı hataya düşülmüştür. Sommer kalça displazisi ile hiçbir ilişkisi bulunmadığını bildirdiği bu kliği % 2 oranında görmüştür. Biz % 0,9 oranında gördük. Bu vakalardan 4 ü 3 ay sonraki biri 1 yıl sonraki, biri 15 sonraki, biri 17 ay sonraki kontrollarda klinik ve radyolojik olarak normal bulundu, 6 vaka izlenemedi.

Kalça displazisi tespit ettiğimiz 16 vakadan ancak 8 i tedaviyi kabul etmişlerdir. Bu vakalara ait bulgular (Tablo I) de bildirilmiştir. Gerek bu vakaların sonuçları, gerekse kliniğimize dışarıdan müracaat etmiş displazi vakalarının tedavi sonuçları ayrı bir çalışmada bildirilecektir.

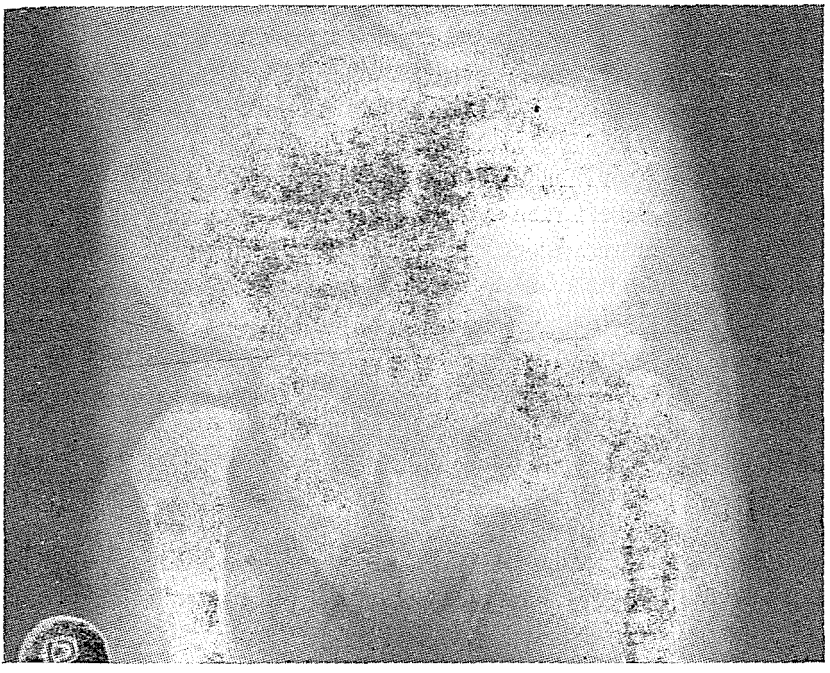

Resim 1 : 16 aylık, klinik normal, Rö : Sağda acetabular açı 15°, Shenton-Menard çizgisi normal, solda acetabular açı 26°, Shenton-Menard çizgisi hafif kırılmış. Bu çocuk doğuşta solda 15° abduksiyon mahdudiyeti gösteriyordu, tedaviye alınmamış fakat yakın kontrola alınmıştı.

## Sonuçlar

1485 yeni doğan çocuğun kalça muayenesinde tesbit ettiğimiz patolojik bulgu gösteren vaka sayısı 88 dir. Patolojik bulguların görülme oranı % 6 olup bulgular tek veya birkaç tanedir. Bu bulguların birçoğu tek başına displaziye delalet etmemektedir. Ortolani veya Barlow testi 5 günden fazla pozitif olarak devam eden vakalar röntgen bulgusu ne olursa olsun kalça displazisi olarak kabul edilmişlerdir. Abduksiyon mahdudiyeti veya pli asimetrisi gibi pozitif klinik belirti gösteren vakalardan pozitif röntgen bulgusu gösterenler kalça displazisi olarak kabul edilmişlerdir.

Displazi olarak kabul edilebilecek vakaların sayısı 16 olup insidens % 1 di. Bu insidens oranı bazı atörlerin bildirdiğinden yüksek olmakla beraber birçok otörünküne de uymaktadır. 16 vakadan 8 i tedaviyi kabul etmişler ve abduksiyon ateli tedavisine alınmışlardır.

**Özet**

## 1485 YENİ DOĞANDA KALÇA MUAYENESİ SONUÇLARI VE KALÇA DİSPLAZİSİ

1971 yılı başından itibaren Ege Üniversitesi I. Kadın hastalıkları ve Doğum Kliniğinde doğan bebeklerden 1485 i bir ortopedist tarafından ortopedik muayeneye tabi tutulmuştur. Kalçalarında patolojik bulgu gösteren vakaların sayısı 88 dir. Bulgular tek veya birkaç tane olup, genel sayıya göre % 6 oranını tutmaktadır. Bu bulgulardan birçoğu tek başına displaziye delâlet etmemektedir. İki vakada pli asimetrisi, 2 vakada pli asimetrisi ve abduksiyon mahdudiyeti, 1 vakada abduksiyon mahdudiyeti, pozitif Ortolani ve Pozitif Barlow bulgusu, 2 vakada abduksiyon mahdudiyeti ve pozitif Barlow bulgusu, 39 vakada abduksiyon mahdudiyeti, 13 vakada atipik klik tesbit edilmiştir. 5 vakada pozitif Barlow belirtisi tespit edilmiş olup 1-5 gün içinde yapılan ikinci muayenede belirti devam etmiştir. 5 vakada Barlow ve Ortolani belirtisi devamlı olarak pozitif olmuştur. 7 vakada Ortolani belirtisi 1-5 gün içinde yapılan muayenelerde kaybolmuştur. 4 vakada Ortolani testi pozitif olarak bulunmuş ancak vakaların ikinci muayeneleri yapılamamıştır.

TABLO I
ABDUKSİYON ATELİ TEDAVİSİ UYGULANAN VAKALAR
(8 VAKA)

| BULGU CİNSİ | VAKA SAYISI |
|---|---|
| Sağda abduksiyon mahdudiyeti<br>Pli asimetrisi<br>Asetabulum indeksi Sağ 36° Sol 35°<br>Von Rosen metodu grafi bulgusu negatif | 1<br>İzleme : Devam ediyor |
| Bilâteral abduksiyon mahdudiyeti<br>Pli asimetrisi<br>Asetabulum indeksi Sağ 40° Sol 39°<br>Shenton - Menard bilâteral kırılmış | 1 İyi<br>İzleme : 1 Yıl |
| Bilâteral abduksiyon mahdudiyeti<br>Bilâteral Barlow pozitif<br>Acetabulum indeksi Sağ 30° Sol 30° | 1 İyi<br>İzleme : 1 Yıl |
| Abduksiyon mahdudiyeti<br>Asetabular indeks 30° den Büyük | 3<br>İzleme : Devam ediyor |
| Abduksiyon mahdudiyeti<br>Serabral felç<br>Asetabular indeks 30° den Büyük | 1 |
| Barlow pozitif<br>Ortolani pozitif | 1<br>İzleme : Devam ediyor |

Bu bulguların birçoğu tek başına displaziye delâlet etmemektedir. Ortolani bulgusu veya Barlow bulgusu 5 günden fazla süreyle pozitif olanlar kalça displazisi olarak kabul edilmiştir. Bundan başka abduksiyon mahdudiyeti veya pli asimetrisi gösteren vakalarda grafide 30° nin üstünde asetabular indeks tesbit edilmişse bu vakalarda displazi olarak kabul edilmişlerdir. Displazik oarak kabul ettiğimiz vakaların sayısı 16 dır. Kalça displazisi insidensi % 1 olup literatürde bildirilen bazı istatistiklere uymakla beraber çoğuna göre bariz bir fazlalık göstermektedir. Kalça displazisi gösteren 16 vakadan ancak 8 i tedaviyi kabul ettiğinden abduksiyon ateli tedavisine alınmışlardır.

**Literatür**


1 — BAYINDIR, Ş., ÖZDEMİR, N.: 1961 - 1968 yıllarında Hacettepe Üniversitesi Tıp Fak. Ortopedi bölümüne gelen D.K.Ç. vakaları, Çocuk Sağlığı ve Hastalıkları dergisi, 12: 191, 1969.

2 — BECKER, Von F. : Die Konservative Behandlung der Hüftdysplasie und Hüftverrenkung, Zeitschrift für Orthopädie, 106 : 173, 1969.

3 — Coleman, S. : Treatment of Cong. Disl. of Hip in the Infant., JBJS, 47-A : 590, 1963.

4 — EMNEUS, H. : Brief Contributions to the Subject; Prevention of CDH in Sweden, Acta Orthop. Scand. Suppl. No. : 130, 1970, S. 56.

5 — FELLANDER, M. : Prevention of CDH Joint in Sweden. Acta Orthop. Scandinav., Supplement No. : 130, 1970.

6 — FELLANDER, M., GLADNİKOFF, H., JACOBSSON, E. : Instability of the Hip in the Newborn, Prevention of Congenital Dislocation of the Hip in Sweden, Acta Orthop. Scand. Suppl. No.: 130, 1970, S. 59.

7 — FELLANDER, M.: General Discussion: Ayrı eser, S. 59.

8 — HIRSCH, C., SCHELLER, S.: Result of the Treatment from Birth of Unstable Hips, Acta Orthop. Scand., Supplement No.: 130, 1970.

9 — HASS. J. : Congenital Dislocation of the Hip, Charles. C Thomas, Illinois, 1951, 130.

10 — ILFELD, F.W., O, HARA, J., ROBINS, G., WESTIN, J.W., WILLIAMSON, M. : Congenital Disl. of the Hip, Clinical Orthopedics, 68 : 21, 1972.

11 — JACOBSSON, E. :

12 — JAMES, U., SEVASTİKOĞLU, J.A. : Analysis of a Material of C.D.H. Acta Orthop. Scand.: Suppl, No.: 130, 1970.

13 — KELLER, G.: Zur Frühdiagnose und. -therapie der Hüftdysplasie, Z. für. Orthopädie, 106 : 577, 1969.

14 — LINDSTRÖM, N. : Brief Contributions to the Subject, Prevention of CDH in Sweden, Acta Orthop. Scand. Suppl. No. : 130, 1970, S. 55.

15 — Mc CARROLL, H.R. : Diagnosis and Treatment of Cong. Subluxation (Dysplasia) and Dislocation of the Hip in Infancy, J.B.J.S. 47-A : 612, 1965.

16 — ÖZBERK, S. : Doğuştan kalça Çıkığı ve Tedavi Metodları, Ayyıldız Matbaası, Ankara, 1972, S. 43-45.

17 — PALMEN, K. : Preluxation of the Hip in the Newborn, Acta Orthop. Scand.; Supplement No.: 130, 1970.

18 — PETRIE, G. : Congenital dislocation of the Hip in Infancy, J.B.J.S.; 47-A : 607, 1965.

19 — RYDER, C.T., MELLIN, G.W., CAFFEY, J. : The Infant's Hip - Normal or Dysplastic, Clinical Orthopaedics, 22 : 7, 1962.

20 — SCHOTTSTAEDT, E.R. : Treatment of Cong. Dislocation of the Hip in Infancy, J.B.J.S.; 47-A; 602, 1965.

21 — SMAILL, G. : Cong. Dislacation of the Hip in the Newborn, J.B.J.S.; 50 - B; 524, 1968.

22 — SOMMER, J. : Atypical Hip Click in the Newborn; Acta Orthop. Scandinav, 42, 353, 1971.

23 — Von ROSEN, S. : Letter to the Editor about the Article of S.L. Weissmann and R. Salama, J.B.J.S; 50 - A : 433, 1968.

24 — Von ROSEN, S. : Instability of the Hip in the Newborn, Acta Orthop, Scand, Supplement, No.: 130, 1970.

25 — Von ROSEN, S. : Weitere Erfahrungen in der Behandlung der Hüftgelenksverrenkung bei Neugeborenen., Zeitf. Orthop., 99 : 18, 1964.

26 — WEISMAN, S.L., SALAMA, R. : Treatment of Congenital Dislocation of the Hip in the Newborn Infant, J.B.J.S.; 48-A : 1319, 1966.

27 — WEISMAN, S.L., SALAMA, R. : Treatment of Congenital Dislocation of the Hip in the Newborn Infant. J.B.J.S; 51 - A : 601, 1969.

# KONJENİTAL KALÇA ÇIKIĞININ CERRAHİ TEDAVİSİNDE 542 AMELİYATIN DEĞERLENDİRMESİ

Prof. Dr. Güngör Sami ÇAKIRGİL(*

1960-1970 yılları arasında 174 unilateral, 150 bilateral olmak üzere konjenital kalça çıkığından muzdarip 474 vakaya cerrahi müdahalede bulunduk. Bu hastaların yaş hudutları 2 - 10 ve ortalama 3 yıl olarak kaydedildi. Bunlardan % 87 vaka sol, % 13 vaka sağ kalçaya inhisar etmekte idi. Bütün vakaların % 76 kadın, % 24 erkek teşkil ediyordu. 45 vakada aynı kalça üzerinde iki defa, 6 vakada da aynı kalça üzerinde üç defa açık müdahale yapmak lüzumu hasıl oldu. Hastaların takip süreleri 1-10 yıl olup, vasati 6 sene kontrol altında tutulmuşlardır.

Konjenital kalça çıkığının cerrahi tedavisi mevzuunda çeşitli müdahaleler denenmiş, fakat bunların içinde en az komplikasyona yol açan ve en başarılı neticeleri veren metod olarak «Açık redüksiyon ve derotasyon osteotomisi» ameliyatı seçilmiştir.

Bu metodun tatbikatında karşılaşılan komplikasyonlar : Femur başının epifiziti % 12, Supuratif artritis % 6, fibröz ankylosis % 15, femur metafiz kırığı % 5, post operatif redislokasyon % 33 olarak kaydedilmiştir.

Ameliyat sırasında, konsantrik redüksiyona mani olan patolojik proçesler ise : Ligamentum teres'in kopuk oluşu % 13, limbus dokusunun mevcudiyeti % 95, pulvinar dokusunun varlığı % 97, Teratolojik tip kalça çıkığının tesbiti % 5 oranlarında müşahade edilmiştir.

Nihai değerlendirmeler kalça naturesinin tamamlandığı 15-18 yaşlarda yapılacaktır. Anatomik görünüşü normal olmayan kalçalarda, kahil yaşlarda kalçanın osteoartritik değişiklikleri beklenmelidir. Gill klasifikasyonuna göre vakalarımızı : Çok iyi (normal netice) % 70, İyi (normale yakın % 13, Orta (tatminkar) % 5 ve fena (başarısız) % 12 ve bunlardan ilk ikisi ve son iyisini birleştirmek suretiyle de : Başarılı sonuç % 83, başarısız sonuç % 17 olarak değerlendirmiş bulunuyoruz.

---

(*) A.Ü. Tıp Fakültesi Ortopedi ve Travmatoloji Kliniği Kürsüsü Profesörü

# CHİARİ'NİN PELVİS OSTEOTOMİSİNDE YAPILABİLEN TEKNİK KUSURLAR VE NEDENLERİ

Dr. med. S. Kemal EROL

Kalça ekleminin displazi vak'alarında gelişmemiş olan asetabulumu düzeltebilmek için CHİARİ 1950 senesinde kendi adını verdiği osteotomiyi uygulamağa başlamıştır([3,4]). Metodu hakkındaki ilk açıklamayı 1954 senesinde yapan (CHİARİ([3]) asetabulumun düzeltilme içinde şu noktaları göz önünde bulundurmuştur :

A) Femur başı ile asetabulum arasında daha uygun bir ilişki sağlamak, yani az veya hiç örtülmemiş olan femur başının üzerine yeni bir destek yaparak, gövdeden bacağa geçen ağırlığa ait dağılım yüzeyini, daha doğrusu basınç alanını, femur başının eklem yüzeyinde genişletmek([2,3,4]) (resim 1,2, şema 1-şek. B).

B) Yapılacak bir medializasyonla distal fragmanı pelvis içine doğru kaydırmak, bu durumda kaldıracın kuvvet yani adele kolunu uzatıp yük kolunu kısaltmak, böylece de yüklenme sonucu femur başına binen ağırlığı % 20-30 oranı gibi önemli bir ölçüde azaltmak(([3,4]) (şema 1-şek. B).

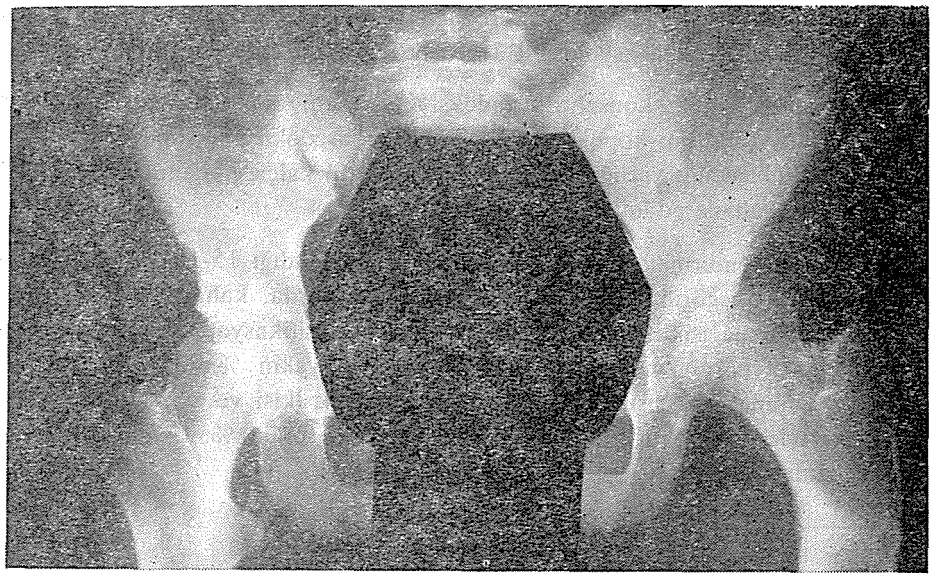

Resim 1 : Sol kalçada belirli bir asetabuler displazi. Femur başının örtüsü çok az

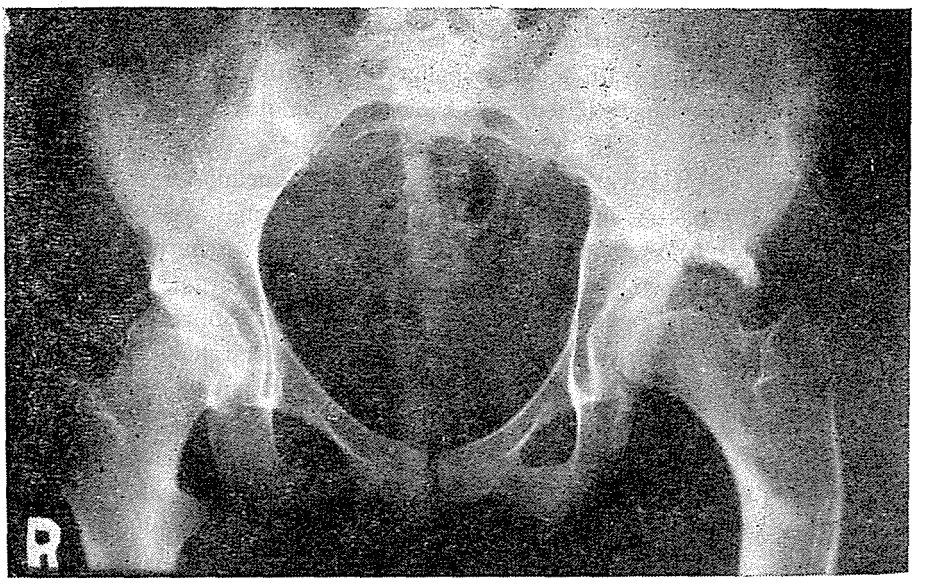


Resim 2 : Bir CHİARİ osteotomisinden sonra düzelmiş olan baş ve asetabulum ilişkileri görülüyor

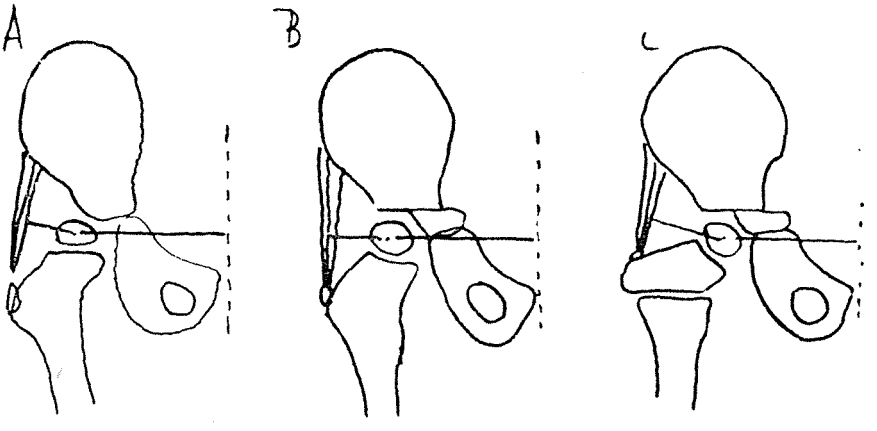


Şema 1 : Yapılan CHİARİ ve varizasyon osteotomileri kalça mekaniğine belirli yararlar getirmektedir

1966 senesinden buyana kliniğimizde 110 CHİARİ osteotomisi yapılmıştır. Bu 7 senelik uygulama süresinde dikkatimizi çeken ve kusur sayılabilecek teknik yetersizlikleri burada çeşitli yönleri ile dile getirmek istiyorum. Şemada görüldüğü gibi üzerinde önemle durulması gereken bu noktalar hiç de azımsanacak sayıda değildir.

1969 senesinin eylül ayında Viyanada toplanan Ortopedi ve Travmatoloji kongresinde CHİARİ'nin kliniği sonuçları açıklarken kısmen iyi vak'alardan biri olarak şu resmi göstermiştir. Kanaatimce bu vak'adaki sonuç başarısızdır. Gö-

rüldüğü gibi başın üzerinde önemsenecek bir çatı yaratılamamıştır. Sonuçları etkileyen ve incelemek istediğimiz bu teknik yetersizlikler kendilerini endikasyon koymadan postoperatif tedaviye kadar birçok noktada göstermektedirler. kasyon koymadan postoperatif tedaviye kadar bir çok noktada göstermektedirler.

1. — Endikasyon koyarken sonucu her vak'ada önemli bir ölçüde etkilemiş oluyoruz. Bu bakımdan bu noktada titizlik göstermek yerinde olacaktır. Burada; a) yaş ve b) asetabulumun şekli önemli bir rol oynarlar. Yaş konusunda kendi anlayışımıza göre şu açıklamayı yapmak istiyorum. Burada 2 gurup hasta vardır: I - Doğduğundan itibaren hiç tedavi görmemiş, yani gecikmiş kalça çıkığı vak'aları, II - Luksasyondan kurtarıldığı halde asetabulumları düz kalmış yani gelişmemiş olan vak'alar. Eğer doğuştan kalça çıkığı kansız metodlarla tedavi görmüş ve çıkık ortadan kaldırılmışsa, bunlarda asetabulumu düzeltmek için CHİARİ uygularken, 5 ci yaşın altına inmemek gerekir. CHİARİ nin kendisi yaş sınırını 4 olarak vermekte([3],[4]) ve bazıları da 2 ci yaş sınırına bile inmektedirler([5]). Kliniğimizde bu çeşit pelvik osteotominin uygulandığı ilk 3 sene içinde 11 vak'ada 5 ci yaşın altına inilmiş ve hatta ön tedavi görmüş olan bu vak'alarda 2 ci yaş sınırına bile varılmıştır. Bu Röntgen filimlerinde görüldüğü gibi iki yaşındaki bu çocukta CHİARİ osteotomisi hiçbir başarı getirmemiştir. Küçük çocuklarda bu osteotomi asetabulumun köşesindeki büyüme kıkırdağını bozduğundan([7]), bu durum, asetabulumun devam edecek olan gelişmesini negatif yönden etkilemektedir. Eğer kalçası çıkık çocuk 5 ci yaşa kadar hiçbir tedavi görmemişse bunlarda bir CHİARİ endikasyonu konulabilir, çünki sekonder bir asetabulum, yani bir neokotilus, ilium kanadında gelişmiştir. Biz ön tedavi görmüş fakat asetabulumu gelişmemiş vak'alarda 6 cı yaşa kadar bir SALTER osteetomisi veya LANCE'ın modifie edilmiş asetabuloplastisini uyguluyoruz. 5 ci ve 6 cı yaşlardaki sınır vak'alarında asetabulum oldukça küçük ve yuvarlak olup biraz da Y-kıkırdağının proksimaline taşıyorsa (şema 2), bunlarda bir CHİARİ endikasyonu vardır.

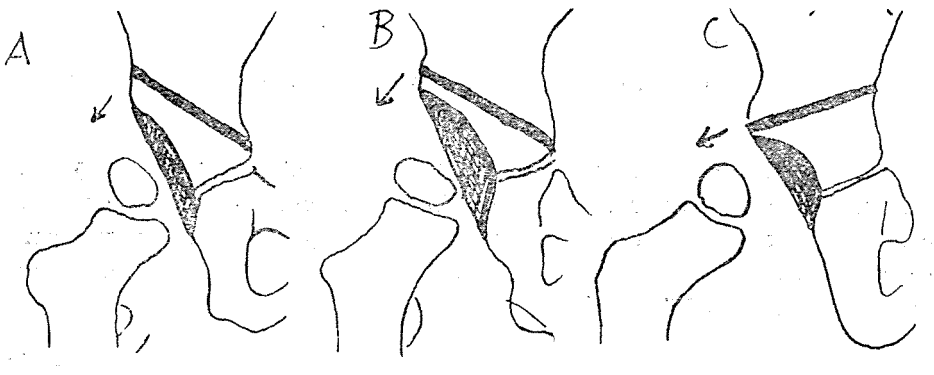


Şema 2 : Ne zaman SALTER? Ne zaman CHİARİ? Kritik olan 5-7 ci yaşlarda endikasyon koyarken asetabulumun şekli de göz önünde tutulmalıdır.

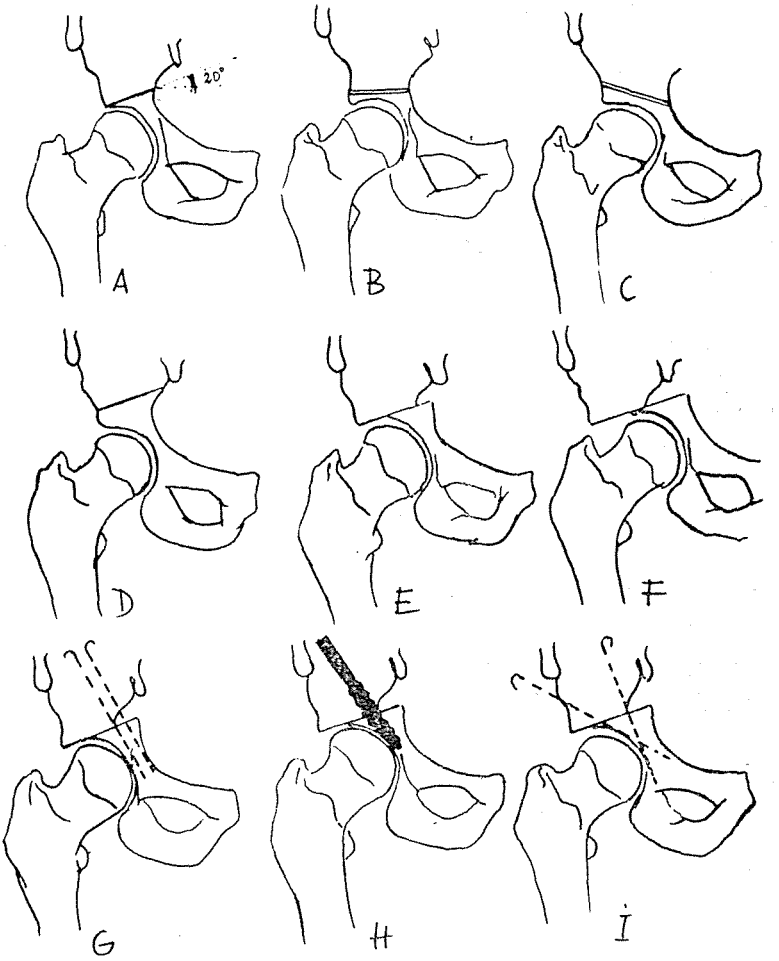


Şema 3 : Şekil A : CHİARİ osteotomisinde osteotomi düzlemi horizontal düzlemle 15-20 derecelik bir açı yapmalıdır.

Şekil B : Osteotomi yüksekten başlarsa «basamak oluşumunun» nedeni olur.

Şekil C : Ters giden osteotomi düzlmei.

Şekil D : 20 derecelik bir acı ile fakat yüksekten yapılan bir ostetomi yeni basamaklaşma yaratır.

Şekil E : İyi ölçülerle yapılmış bir ostetomi.

Şekil F : Aşırı medializasyon küçük pelvisi çok daraltır ve trochanter asetabulum köşesine çok yaklaşır.

Şekil G : Tesbitte kullanılan 2 KİRSCHNER telinin paralel gitmesi gerekir.

Şekil H : SCHANZ burgusu ile tesbit yaparken eklemin kıkırdak kısımlarının yaralanmamasına dikkat gerekir.

Şekil İ : Biribirleri ile paralel gitmeyen KİRSCHNER telleri osteotomi yerinde gerginlik yaratır, kallus oluşumu ve kemiksel iyileşme gecikir.

7 ve 11 yaşları arasındaki 5 doğuştan kalça çıkığı vak'asında biz kendimize ait olan bir modifikasyonu uyguladık. Bunlarda önce eklem kapsülü sekonder asetabuluma kadar sıyrılmakta, sonra sekonder asetabulum ekstraartiküler olarak yukarıdan-aşağı ve lateralden-mediale doğru ince bir kemik levhası halinde osteotomize edilmekte ve sonra da femur başı bu kemik levhası ve kendi kapsülü ile birlikte distale alınmaktadır. Oldukça distalde, aşağı yukarı primer asetabulum köşesine uyacak yükseklikte, yapılan bir eğik osteotomiden sonra baş ve üstündeki kısımlar medialize edilmektedirler. Bu 5 vak'anın 3 ünde önceden bir varizasyon-derotasyon osteotomisi ve hepsinde iskelet traksionu uygulanmıştır. Röntgen filimlerini gördüğümüz bu vak'ada varizasyon-derotasyon yapılmadan CHİARİ uygulanmış ve postoperatif devrede bacağın abduksion-içe rotasyonunda iki aylık alçı tesbiti yapılmıştır. 11 yaşındaki bu kız çocuğunda ameliyattan sonra bir sene geçmiştir ve kalça ekleminin bütün hareketleri serbesttir. Görüldüğü gibi diğer kalçada sadece CHİARİ uygulanmıştır.

CHİARİ osteotomisinden önce bir varizasyon-derotasyon ostetomisi veya sadece varizasyon çok kere gerekmektedir([7],[10]). Bizim yaptığımız CHİARİ osteomilerinde % 86 oranında daha önceden bir varizasyon uygulanmıştır. Röntgen filimlerini gördüğümüz bu vak'alarda önce varizasyon ile CCD açısı azaltılarak baş daha distale getirilmiş ve sonradan CHİARİ ostetomisi yapılarak medialize edilmiştir.

1972 senesi ocak ayında Hollandanın N i j m e g e n şehrinde toplanan «Kalça Eklemi Artroplastisi Sempoziumu» nda yaptığı tebliğde CHİARİ, erişkin olan ve hiç tedavi görmemiş kalça çıkığı vak'alarında önce kendi osteotomisi ile bir zemin hazırlanmasını ve sonradan da total endoprotez yerleştirilmesini salık vermiştir([1]). Bunu haklı bir görüşle uygulayanlar vardır([6]), çünki böyle vak'alarda sun'i asetabulumu ilium kanadına tesbit oldukça güç olmaktadır. Fakat erişkin hastaların üst üste yapılacak olan böyle büyük, yani oldukça doku harabiyeti yaratan kalça müdahalelerini, herzaman iyi bir şekilde tolere edebilecekleri şüphelidir.

2. — CHİARİ osteotomisi için deriyi, resimde görüldüğü gibi, spina ilica anterior superiordan eğik olarak trochanter major'a doğru kesip adele lojları arasından derine inmektedir([3],[4],[8]). Biz bu işlem için kalça ekleminin ventralinden girmekteyiz. Burada M. tensor fasciä lata ve M. rectus femoris'in yapışma yerleri kesilerek bu adeleler askıya alınmakta ve geri çekilmektedir. Böylece asetabulumun üstündeki kapsül yapışma yeri ile diğer kemik kısımlar kolaylıkla prepare edilebilmektedir. Bu yoldan şu faydalar sağlanmaktadır : a) Kapsül yapışma yeri tamamen görünür bir hale gelince osteotominin yerini tayin kolaylaşmaktadır. b) Gerektiğinde kapsül sıyrılıp iyi bir şekilde distale doğru kaydırılabilmektedir. (c) Orientasyon uygun hale geldiğinden kanamalar ve bunlara bağlı zaman kaybı önlenebilmektedir. d) Distal fragmanın medializasyonu kolayca doze edilebilmekte ve bu gözle görülebilmektedir. e) Kapsül herhangi bir şekilde yırtılmışsa bu görülüp onarılabilmektedir. Bu femur başının çıplak kalarak

osteotomi yüzündeki kemik ile direkt bir şekilde sürtünmemesi, yani nekroza uğramaması yönünden çok önemlidir.

3. — Dikkatle tesbiti gereken diğer bir nokta osteotominin hangi yükseklikten başlayabileceğidir, bu sonuçları etkileyen en önemli faktörlerden birisi olup en fazla kusur da bu konuda işlenmektedir. Kapsülün asetabulum kenarındaki yapışma yeri gözle görünür bir hale getirilip, M. rectus femoris'in kemik ve kapsüle yapışan başları kesilip geri çekilerek buradan osteotomiye başlamalıdır. Ostetomi yüksekten başlarsa «basamak oluşumu» meydana gelmekte ve kalça eklemine mekanik yönden sağlayacağımız avantaj kaybolmaktadır. Röntgen filimlerini gördüğümüz bu vak'ada basamak oluşumu vardır. Biz osteotomi yerinin yüksekten başlamasına bağlı olarak ortaya çıkan basamak oluşumuna 11 ameliyat sonucunda rasladık. Önceden açıkladığım gibi subluksasyon ve luksasyon vak'alarında kapsül gereği kadar distale sıyrılıp kaydırılırsa basamak oluşumu önlenebilir([12]).

4. — Ostetomi düzleminin seyri aşağıdan yukarı doğru olmalıdır ve horizontal düzlemle 15-20 derecelik bir açı meydana getirmelidir([5]). Ostetomi uygun bir yükseklikten başlasa dahi düzleminin horizontal veya yukarıdan-aşağı seyirli oluşu da basamaklaşma yaratmaktadır. Bu şekil CAMPBELL- «Operative Orthopaedics» de böyle basılmıştır ve osteotominin gidişi horizontal olarak gösterilmiştir. Bu uygulanırsa kusurlu bir teknik yaratır. Bizim yaptığımız osteotomilerin 10 unda yine böyle horizontal bir seyir yüzünden kısmi bir basamaklaşma meydana gelmiştir. Biz bunu önlemek için 2 adet KİRSCHNER telini dıştan-içe ve yukarıdan-aşağı doğru kılavuz olarak gönderiyor ve bunların üzerinden osteotomiyi uyguluyoruz.

Osteotomi çok distalden olur ve bu arada eklemdeki kıkırdak ve kapsül gibi kısımlar zarar görürse, nekrozlar ortaya çıkabilir. Röntgen filimlerini gördüğümüz bu vak'ada bir femur başı nekrozu postoperatif olarak gelişmiştir. Tüm 110 ostetominin sadece 2 sinde femur başı nekrozu tesbit edilmiştir.

Osteotomi düzlemi çok dik bir şekilde seyrederse iliosakral eklem yaralanabilir, buna çok dikkat etmek gerekir, aksi takdirde hastanın devamlı olan şikayetleri ortaya çıkabilir. Biz böyle bir duruma bugüne kadar raslamadık.

5. — Osteotomisini bir osteotomla yapan CHİARİ'nin aksine biz GİGLİ tel testeresi ile çalışıyoruz. Osteotom büyük kanamaların nedeni olabilir ve ayrıca osteotomi düzleminin yönü bakımından kusurlar yaratabilir.

6.— Distal fragmanın başla birlikte mediale kaydırılma derecesi ne olmalıdır? CHİARİ bunu 2 cm olarak vermektedir([3,4]). Az medializasyonla femur başı iyi bir çatı kazanamaz ve mekanik uygunluluk sağlanamaz. Çok medializasyon da oldukça sakıncalıdır. Bir kere CHİARİ osteotomisi ile zaten küçük pelvis yani doğum kanalının daralması dişi hastalar için bir dezevantaj yaratmaktadır([9]). Aşırı medializasyon bu bakımdan daha çok zarar meydana getirecektir. Aşırı medializasyonun yaptığı bir diğer zarar hareket sınırlılığıdır, çünki

bu durumda trochanter major üst fragmanın köşesine yaklaştırılmaktadır[11]. Röntgen filiminde görüldüğü gibi bu vak'ada trochanter major bacağın abduksionunda iliuma dayanacak bir duruma gelmiştir. Kanaatimce medializasyon en fazla osteotomi uzunluğunun yarısı kadar olmalıdır. Çocuk ve erişkinlerde ve ayrıca başka başka kimselerde farklı olacağında bunun ölçüsünü cm ile vermeğe imkân yoktur.

7. — Biz rutin olarak osteosentez yapıyor ve bunun için de KİRSCHNER telleri kullanıyoruz. KİRSCHNER telleri biribirlerine çapraz olarak seyrederlerse osteotomi yerinde gerginlik meydana gelir ve osteotomi yüzleri biribirleri üzerinde iyi bir şekilde oturmazlar ve buda kallus gecikmesi, yani kemiksel iyileşmedeki süre uzamasının bir nedeni olur. Bu bakımdan kullanılan 2 adet KİRSCHNER tellerinin biribirlerine paralel olarak gönderilmesi gerekir. CHİARİ ostetomi yaptıktan sonra alçı içerisinde bacağın abduksion durumunda tesbit yapmaktadır[3,4]. KİRSCHNER telleri ile tesbit yapınca hastanın postoperatif rehabilitasyonu kolay olmakta ve alçılı tesbitin bilinen zararları önlenebilmektedir. Ayrıca alçı içerisinde fragmanların tehlikeli bir şekilde yer değiştirdiğini görenler olmuştur[2]. Biz KİRSCHNER teli yönünden hiçbir zarara raslamadık. SCHANZ burguları ile de internal tesbit yapılabilir, ekleme zarar vermemek için dikkatli olmak gerekir (şema 3).

8. — Bütün dikkatlere rağmen kaçınılmaz olarak bazı kusurlu durumlar ortaya çıkabilir. Bunları zamanında ortadan kaldırmak gerekir. Bunlardan biri medializasyonu güçleştiren kanat şeklindeki kemik çıkıntılarıdır, bunlar bilhassa üst fragmanın medialinde oluştuklarında güçlük yaratırlar. Ayrıca osteotomi bazan bir düzlemde değil de birkaç düzlemde seyir gösterebilir, bu durum da medializasyonu güçleştirebilir. Ayrıca osteotominin biraz yüksekten yapıldığı kanaatine varılırsa, alt fragmandan uygun bir kemik parçası bu kere osteotomla veya bir kemik testeresi ile uzaklaştırılabilir. Biz 4 vak'ada böyle kanat oluşumu ve başka nedenlerle kemik parçaları uzaklaştırmak zorunda kaldık ve fragmanların uygun durumunda internal tesbiti uyguladık.

9. — Kanamalar çok önemlidir ve literatürde CHİARİ'nin pelvik osteotomisine bağlı ciddi kanamalarla hematom teşekküllerinden bahsedilmektedir[3,4]. İyi bir teknikle osteotominin yeri tamamen serbesleştirilip gözle görünür bir hale getirilirse, kanamaların nedeni ortadan kalkmış olur. Periostun ve kemiğin nütrisyonel damarlarından tabii kaçınılmaz olarak bir miktar kanama olmaktadır. Biz bütün vak'alarda postoperatif olarak 48 saate kadar, ameliyatta koyduğumuz ve sonradan vakuumlu şişeye bağlanan bir direni bırakmaktayız.

10. — Enfeksiondan kaçınmak gerekir, pelvisin açılmış olan osteotomi yüzlerinden iltihaplanması bir felâket olur. Biz 110 osteotomide hiç iltihaplanan vak'aya raslamadık. Bir tedbir olarak ameliyat süresince açık olan dokuları sık olarak fizyolojik serum ile yıkıyoruz ve buna % 0,1 oranında stapenor veya nebacetin katıyoruz.

11. — CHİARİ'den sonra gerekli süre içinde ameliyatlı tarafın sukûnette tutulması gerekir, erken yüklenmeler zararlara yol açar. 1 vak'amızda erken yüklenme sonucu KİRSCHNER tellerinden birisi kemiğin içinde kırılmış, bir diğeri de eğrilmiştir. 28 yaşındaki bu kadın hasta ameliyattan 4 hafta sonra ameliyatlı tarafa tam yüklenerek yürümeğe başlamıştır.

Ameliyattan sonraki günde izometrik adele egzersizlerine başlayan hastalar ameliyattan 1 hafta sonra yatakta hareket egzersizleri yapmaktadırlar (bacağın fleksion ve ekstansion hareketleri). 2 ci haftada yarı oturur duruma getirilen hasta 3 cü haftada tam olarak oturabilmektedir. 1 ay sonra tıbbi yüzme havuzu içinde hareket egzersizleri yapan hastalar koltuk değnekleri ile ameliyatlı tarafa yüklenmeksizin yürümeğe başlamaktadırlar. Ameliyattan 8 hafta sonra hastalar ameliyatlı tarafa yüklenip yürüyebilmektedirler.

Dr. med. S. Kemal EROL
1. Oberarzt
406 Viersen 12
Horionstr. 2
W. GERMANY

**Literatür**

1 — Arthroplasty of the Hip Simposium University of Nijmegen Jan. 1972.

2 — BURSCH, H.B. : Die Beckenosteotomie von Chiari, theoretische Grundlagen, Hinweis auf erlebte Komplikationen und deren Verhütung. İntern. Symposium 30-31 Jan. 1965 in Basel, 88-92, Georg Thieme Verlag Stuttgart, 1965.

3 — CHİARİ-K. : Bericht über die Beckenosteotomie als Pfannendachplastik nach eigener Methode, İntern. Symposium 30-31 Jan. in Basel, 70-75, Georg Thieme Verlag Stuttgart, 1965.

4 — CHİARİ, K. : Der Pflannenbildende Eingriff, Verhandlungen der Deutschen Geselschaft für Orthop. und Traumatologi, 56 Kongress 1969, 193-199, Ferdinand Enke Verlag Stuttgart, 1970.

5 — CHAPCHAL, G. : Die Beckenosteotomie, Verh. der Deut. Ges. für Ort. und Trau., 56 Kong. 1969, 209-210, 217-218, Ferdinand Enke Verlag Stuttgart, 1970.

6 — HANSLİK, L. : Der alloplastische Ersatz des Hüftgelenües bei ausgepraegter Pfannendysplasie, Zeitschr. Orthop. und ihre Grenzgebeite, 111, 17-23, Ferdinand Enke Verlg Stuttgart, 1973.

7 — JAEGER, M., FİSCHER, V., ZENKER, H. : İndikation und Ertebnisse von Acetabuloplastik und Beckenosteotomie nach Chiari bei angeborener Hüftgelenksysplasie, Arch. Orthop. Unfall-Chirurg. 73, 245-260, J. F. Bergmann München, 1972.

8 — LANGE, M. : Orthop. -Chirurg. Operationslehre Ergaenzungsband, 138-143, J. F. Bergmann München, 1968.

9 — SCHULZE, H. : Die Beckenosteotomie, Verh. der Deutsh. Ges. für Orthop. und Traum., 56 Kongress 1969, 218-220, Ferdinand Enke Verlag Stuttgart, 1970.

10 — SLANCAR, P. : Die Beckenosteotomie, Verh. der Deutsc. Gec. für Orthop. und Traum., 56 Kongress 1969, 227-229, Ferdinand Enke Verlag Stuttgart, 1970.

11 — WAGNER, H. : Osteosynthese bei der Beckeosteotomie nach Chiari, İntern. Symposium 30-31 Jan. 1965 in Basel, 49-96, Georg Thieme Verlag Stuttgart, 1965.

12 — WAİGAND, D. : Zur İndikation und Technik der Beckenosteotomie nach nach Chiari, İntern. Symposium 30-31 Jan. 1965 in Basel, 94-96, Georg Thieme Verlag Stuttgart, 1965.

# D.K.Ç. TEDAVİSİNDE UYGULADIĞIMIZ 100 İLYAK OSTEOTOMİNİN SONUÇLARI

## Ortalama 6 yıl takip edilen 54 vakanın sonuçları

Dr. Ş. BAYINDIR(*)
Dr. Nejat TOKGÖZOĞLU(**)
Dr. Ahmet BAĞDATLI(***)

Türkiye'de D.K.Ç. insidansi oldukça yüksektir([1,2]) Vakaların çoğunluğu çocuk yürüdükten sonra, yani geç olarak tedaviye getirilirler. Bu safhada çıkığın konservatif metodlarla başarılı olarak tedavi şansı oldukça düşüktür.

Bu gecikmiş vakaların tedavisi için femur yukarı ucunu, asetabulumu ve eklemi ilgilendiren, çeşitli ameliyat metodları tarif edilmiştir. Bir anomalinin tedavisi için değişik ameliyatların tarifi, metodların bütün vakalarda başarılı olamadığını izah eder. Zira tarif edilen ameliyatlar, anomalinin sadece bir komponentini düzeltmektedir.

D.K.Ç. tedavisinde Salter([3]) tarafından 1961 yılında ortaya atılan metod, bizde probleme daha başarılı sonuç getireceği görüşünü uyandırdı. 1962 yılında Salter metodunu uygulayarak ameliyat ettiğimiz vakalar, cesaretimizi arttırdı. Bu nedenle konservatif tedavi çağını aşmış D.K.Ç. li çocuklarda modifiye şekliyle onun metodunu uygulamaya devam ettik.

Her ne kadar erken sonuçlar cesaret verici idiysede bunlardan ilk 100 vakanın (1962-1967 yılları arasında) uzun sürede sonuçlarını incelemek istedik.

### Materyel ve Metod :

1962-1967 yılları arasında ameliyat edilen 100 vaka kontrol muayenesi için çağırıldı. Bunların ameliyat esnasında yaş ortalaması 3,5 olmak üzere en genci 1,5, en yaşlısı 8 idi, 86 sı kız, 14 ü erkek ve kız-erkek oranı 1/6 idi.

Vakaların 28 de çıkık sağda, 35 inde solda, 37 sinde iki taraflıydı, toplam ameliyat 137 olup bunların 129 unda teşhis dislokasyon, 8 inde sublüksasyondu, tablo I.

---

(*) Hacettepe Tıp Fakültesi Ortopedi Bölümü Başkanı (1961-1970)
(**) Hacettepe Tıp Fakültesi Ortopedi Bölümü Başkanı
(***) Ortopedi Mütehassısı, serbest

Tablo I — 100 vakanın yaş, cins ve taraflara dağılımı

| Yaş Grupları | İki Taraflı | | Tek Taraflı Sağ | | Tek Taraflı Sol | | Cins | | Toplam : Vaka : | Toplam Kalça |
|---|---|---|---|---|---|---|---|---|---|---|
| | K | E | K | E | K | E | K | E | | |
| 1,5-3 | 23 | 1 | 14 | 3 | 15 | 2 | 52 | 6 | 58 | 82 |
| 4-6 | 9 | 1 | 8 | 2 | 9 | 5 | 26 | 8 | 34 | 44 |
| 7-8 | 3 | — | 1 | — | 4 | — | 8 | — | 8 | 11 |
| Total | 35 | 2 | 23 | 5 | 28 | 7 | 86 | 14 | 100 | 137* |
| | 37 | | 28 | | 35 | | 100 | | | |

* 8 kalça, subluksasyon olarak teşhis edildi.

Ameliyattan önce uyguladığımız traksiyonlarda, etkili olması için, aksi tarafa pelvi-pedal alçı koyarak iskelet traksiyonunu tercih ettik.

Ameliyatta aşağıdaki modifikasyonları uyguladık([4]).

1 — Apofizi lateralden kesmek,

2 — Grefti S.İ.A.S. u kısmen yerinde bırakarak almak,

3 — Bazı vakalarda, iliopsoas tenotomisinden sonra, eklem kapsülü asetabulüm girişini kapatarak redüksiyona mani oluyorsa kapsülü aşağı kısmında frontal planda kesmek.

Tablo II — Sonuçların sınıflandırılması

| Sonuçlar | Tipler | Severin kriterleri | C.E. | A.I | Trand. | Eklem hare. | Ağrı |
|---|---|---|---|---|---|---|---|
| Çok iyi | I | İyi gelişmiş kalça eklemi | 18°↑ | 22°↓ | (—) | Normal | —— |
| İyi | II | İyi gelişmiş eklem, femur baş ve boynu hafif deformedir | « | « | « | « | « |
| İyi | III | Displazi var fakat sublüksasyon yok | 5°-15° | 22-30° | « | Normale yakın | « |
| Orta | IV | Sublükse | 5°-0° veya (-) | 25°↑ | (+) | Yeterli | Hafif |
| Başarısız | V | Femur başı yalancı aseta bulumdadır | (-) | » | « | « | « |
| « | VI | Redislokasyon | | | | | |

İki taraflı vakalarda, ikinci kalça genellikle birinci ameliyattan iki ay sonra traksiyona konulmuştur.

Post operatif vakalar, 1,5 pelvi-pedal alçıda 6-8 hafta tesbit edilerek, daha sonra 3-6 ay süreyle abdüksüyon ateline konmuştur. Aşırı hareket tutukluğu gösteren vakalara abdüksüyon atelinden önce ve traksiyonu tavsiye edilmiştir.

Kontrola çağırılan 100 vakadan 54'ü (% 54) davete uymuştur. Bu vakalarda sonuçlar; klinik, radyolojik, sübjektif bulgulara dayanarak ve Severin kriterleri dikkate alınarak tablo II'de görüldüğü gibi sınıflandırılmıştır([5,6]).

**Bulgular :**

Değerlendirilmeye alınan 54 vakanın 48'i kız, 6'sı erkekti. Bunların 16'sı sağ, 18'i sol, 20'si iki taraflı olmak üzere toplam kalça 74 idi, tablo III. Takip süresi ortalama 6 olmak üzere en uzun 9, en kısa 4 yıldı.

Tablo III — Takip edilen 54 vaka

| Yaş Grupları | İki taraflı | Tek taraflı | | Toplam | Toplam |
|---|---|---|---|---|---|
| | | Sağ | Sol | Vaka | Kalça |
| 1,5-3 | 15 | 10 | 8 | 33 | 48 |
| 4-6 | 3 | 5 | 7 | 15 | 18 |
| 7-8 | 2 | 1 | 3 | 6 | 8 |
| Toplam | 20 | 16 | 18 | 54 | 74* |

* 5 kalça sublüksasyon olarak teşhis dildi.

Daha önce belirtilen kriterler kullanılarak 62 kalça (% 83,8) çok iyi, 8 zi (% 10,8) iyi, 2 si (% 2,7) orta, ikisi (% 2,7) başarısız olarak sınıflandırılmıştır, tablo IV. Resim 1-6 da vakalara ait örnekler görülmektedir.

Tablo IV — 74 İlyak Osteotominin sonuçları

| Sınıflandırma | | Yaş grupları (sene) | | | | Toplam Kalça |
|---|---|---|---|---|---|---|
| | | 1,5-3 | 4-6 | 7-8 | | |
| Çok iyi Tip | I | 43 (% 89.7) | 14 (% 77.8) | 5 (% 62.5) | 62 (% 83.8) | |
| İyi « | II | 3 (% 6.3) | 3 (% 16.6) | 1 (% 12.5) | 7 | 8 (% 10.8) |
| | III | — | 1 (% 5.6) | — | 1 | |
| Orta « | IV | 1 (% 2.0) | — | 1 (% 12.5) | 2 (% 2.7) | |
| Başarısız | V | — | — | 1 (% 12.5) | 1 | 2 (% 2.7) |
| | VI | 1 (% 2.0) | — | — | 1 | |
| | | 48 % 100 | 18 % 100 | 8 % 100 | 74 % 100 | |

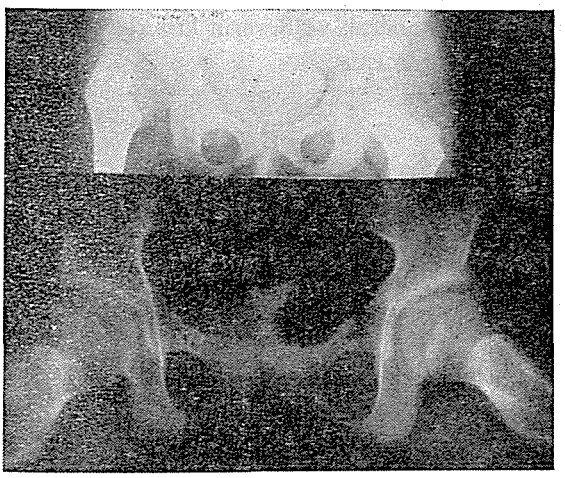

Resim 1 — H.U. 5 yaşında. Ameliyattan 8 sene sonra normal gelişme gösteren kalça, Tip I.

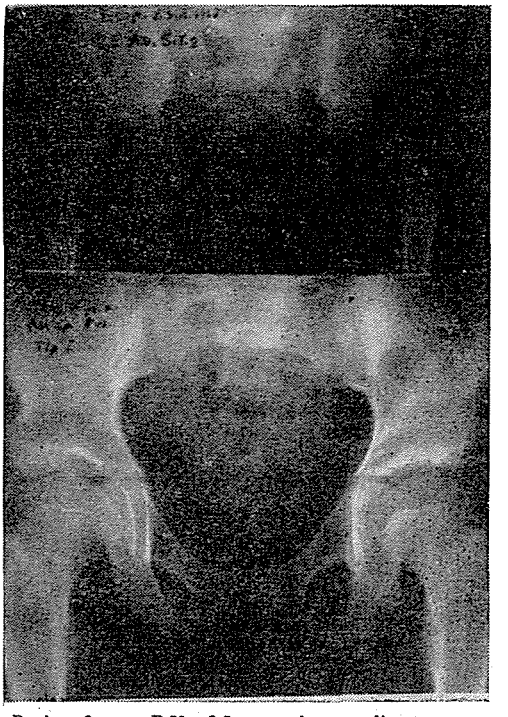

Resim 2 — B.Y. 2,5 yaşında, ameliyattan 8 sene sonra sonuç, Tip I.

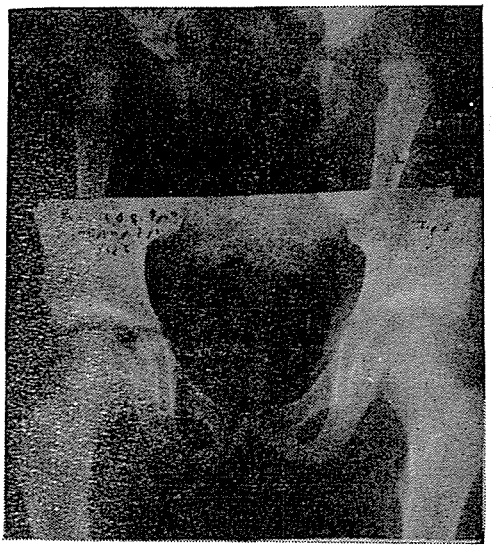

Resim 3 — F.B. 2 yaşında, ameliyattan 7 sene sonra sonuç, çok iyi.

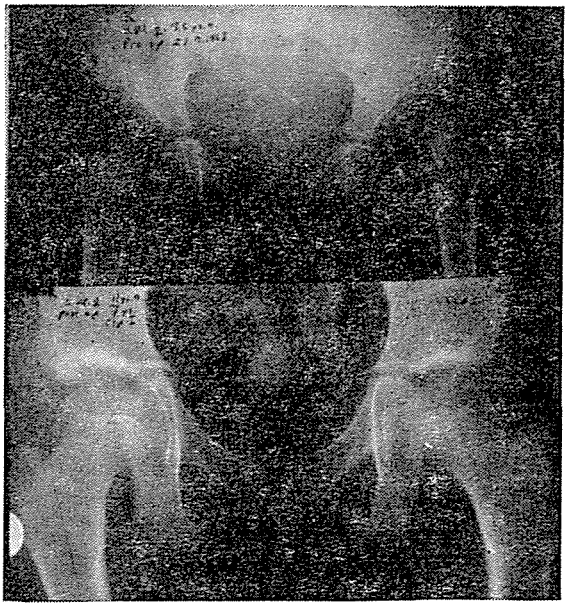

Resim 4 — S.M. 3,5 yaşında, ameliyattan 7 sene sonra sonuç, çok iyi.

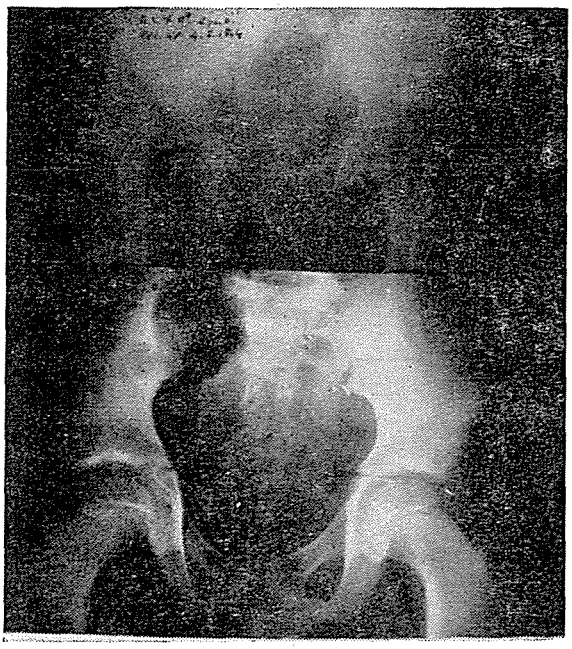

Resim 5 — A.C. 2 yaşında ameliyattan 7 sene sonra sonuç, çok iyi.

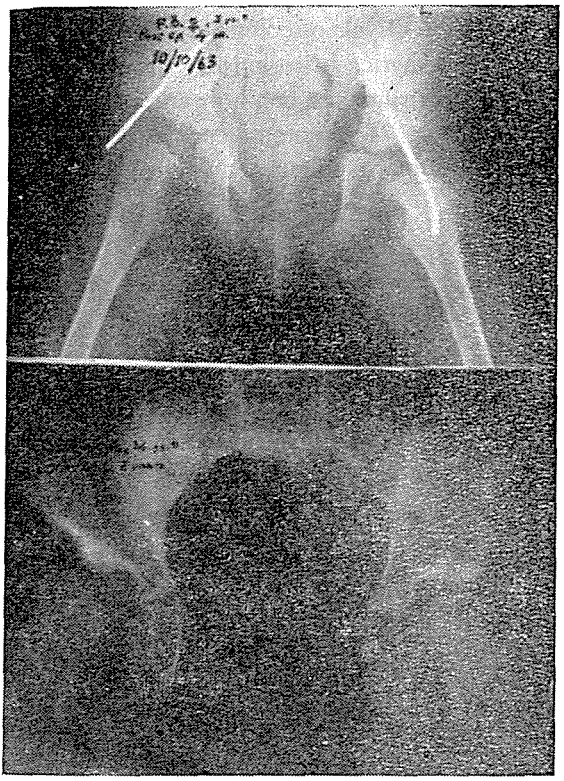

Resim 6 — F.Ö. 3 yaşında, sağda greft kayması sonuç orta, solda çok iyi.

Tablo V — İlyak osteotomiden önce ve sonra uygulanan müdahaleler

| Sonuçlar | İlyak Osteotomiden önce | | İlyak osteto. Sonra | |
|---|---|---|---|---|
| | Başka Hastanede | | Bölümümüzde | Bölümümüzde |
| | Açık Red. | Kapalı Red. | Kapalı Red. | Derotasyon |
| I | — | 3 | 1 | 2 |
| II | 1 | — | — | — |
| III | — | — | — | 1 |
| IV | — | — | — | 1 |
| V | — | — | — | — |
| VI | — | — | — | — |
| Toplam | 1 | 3 | 1 | 4 |

İlyak osteotomi uygulanmadan önce tedavi gören vakaların sonucu tablo V de ayrıca belirtilmiştir. 100 vakadan davete uymayanların son röntgenleri gözden geçirilmiş ve bunların erken sonuçları da tatminkar bulunmuştur.

74 osteotomiden 18 inde ameliyat sonu komplikasyon meydana gelmiştir. Bunların sonuçları tablo VI da gösterilmiştir.

Tablo VI — Komplikasyonlar ve Sonuçları

| Sonuçlar | Redislokasyon | | | | Distal Parça nın İçe kayması | Epifizit | Supra kondiler kırık | Kirşner kayması | Toplam kalça |
|---|---|---|---|---|---|---|---|---|---|
| | Revizyon | Açık R. | Kap R. | Greft kayması | | | | | |
| I | 1 | — | — | — | 1 | — | 2 | 2 | 6 |
| II | 2 | — | — | — | 2 | 2 | — | — | 6 |
| III | — | 1 | — | 1 | — | — | — | — | 2 |
| IV | — | — | 1 | 1 | — | — | — | — | 2 |
| V | — | — | — | 1 | — | — | — | — | 1 |
| VI | — | 1 | — | — | — | — | — | — | 1 |
| Total | 3 | 2 | 1 | 3 | 3 | 2 | 2 | 2 | 18 |

**Tartışma :**

D.K.Ç. de çıkığın sebebi veya sonucu olduğu tartışma konusu olan patolojik değişikliklerin, femur yukarı ucunu, asetabulumu ve eklemin diğer elemanları olan yumuşak dokuyu ilgilendirdiği bilinen bir husustur. Bilinen diğer bir husus da : Eğer çocuk uygun yaşta ise ve femur başı, asetabulum içine redükte edildiğinde fonksiyonel pozisyonda stabil ise zamanla normal bir eklemin gelişmesidir. Tablo 4 te görüldüğü gibi daha iyi sonuçlar küçük yaş grubunda elde edilmiştir.

Uygulanan modifikasyonlar, apofizin kesiliş şekli ve greftin alınma tekniği pelvisteki asimetriyi önleme amacını güder. Kapsülün frontal planda alt kısımdan kesilmesi ise, kapsülün redüksüyona engel olduğu vakalarda, başın asetabuluma daha iyi santralizasyonunu sağlar.

İnancımıza göre, pre-opertaif olarak uygulanan traksiyon, redüksüyonun kolaylıkla sağlanamadığı vakalarda başarılı sonuç almak için gerekli bir husustur.

54 vakanın (74 kalça) kalçasında ameliyat sonucu başarılı bulunmuştur. Karşılaşılan komplikasyonların çoğunluğu teknik hataya bağlanmıştır. Bunlardan post-operatif çıkık nedeni, iliopsoas tenotomisi ve kapsülotominin gereği gibi ya-

pılmaması, ya da yeterli büyüklükte greft kullanılmaması, bazende alçı tamamlanıncaya kadar redüksüyonun korunmamasıdır. Geç meydana gelen redislokasyonlar ise genellikle ikinci tarafın hazırlığı esnasında uygulanan traksiyona bağlıdır.

Komplikasyonlu vakalardan redislokasyon olan 6 sından yanlız birinde sonuç başarısız, birin de orta bulunmuştur. Greft kayan 3 vakadan birinde sonuç başarısız, birinde orta (resim 6), birinde de iyi olarak sınıflandırılmıştır. Diğer komplikasyonlardan distal frakmanın medialize olması, epifizit, suprakondiler femur kırığı ve kırshner telinin migrasyonunun, sonuçlar üzerine kötü etkisi olmamıştır, tablo VI.

Eğer femur başı, ameliyat sonunda asetabulum içine iyi santralize olmuş ise eklemin zamanla, tamamen normal bir gelişme göstereceğini söyliyebiliriz, (Resim 1-5).

İlyak osteotomi, eklemin anatomik büyüklüğünü bozmıyan, femur başı ile asetabulum arasında ağırlık taşıma yüzeyini artıran, dolayısiyle fizyolojik gelişmeyi kolaylaştıran ve geç dejeneratif değişiklikleri önliyen bir ameliyat şeklidir.

Uzun süreli takip sonuçları incelendikten sonra; femur yukarı ucunu ilgilendiren anteversiyon, koksavalga, femur başında şekil bozukluğu gibi deformitelerin zamanla kendiliğinden düzeldiği kanaatına vardık, (Resim 1-5). Bu nedenle vakalardan sadece 4 ünde derotasyon osteotomisi gerekmiştir.

Sonuç olarak, tedavi ettiğimiz D.K.Ç. li ve 1,5-8 yaşları arasındaki çocuklarda ilyak osteotominin başarılı bir tedavi metodu olduğunu söyliyebiliriz.

**Kaynaklar**


1 — Bayındır, Ş., Tanış, Z. : Boş Batın filimlerinde Tesadüfen Karşılaşılan Doğuştan Kalça Çıkığı ve diğer Kalça Patolojileri, Hacettepe Tıp Cerrahi Bülteni, Cilt 3, Sayı 3, Temmuz 190. 7

2 — Kanbak, M. : Kırsal Bölgede Kas-İskelet sistemini ilgilendiren sakatlık prevalansı Araştırması, Hacettepe Üniversitesi T.F. Uzmanlık Tezi, 1971.

3 — Salter, R.B. : Innominate Osteotomy in the Treatment of Congenital Dislocation and Subluxation of the Hip, J. Bone and Joint Surg, 43-B : 518, 1961.

4 — Bayındır, Ş. : Doğuştan Kalça Çıkığı Tedavisinde uyguladığımız Modifiye Pelvis Osteotomisi, Hacettepe Üniversitesi T.F. Doçentlik Tezi, 1964.

5 — Messie, W.K., and Howorth, M.B. : C.D.H., Part 1. Method of Grading Results, J. Bone and Joint Surg., 32-A: 519, 1950.

6 — Severin, E. : Congenital Dislocation of the Hip, J. Bone and Joint Surg, 32-A : 507, 1950.

# DOĞUŞTA KALÇA ÇIKIĞININ ERİŞKİN YAŞTA OLUŞTURDUĞU PROBLEMLER

Dr. Ayhan ARITAMUR(*)
Dr. Mişel KOKİNO(**)

Erişkin yaştaki doğuştan kalça çıkıklı bir hastanın ileri senelerde bize müracaat nedeni, bu malformasyonun oluşturduğu komplikasyonlardır. Tek taraflı bir çıkıktaki şikâyetler; çıkık kalçada olabildiği gibi, diğer kalçada da sıklıkla görülebilir. Senelerden beri, topallayan hasta, bu duruma kendini alıştırmış olduğundan, şikâyet etmez. Ancak, hareket mahdudiyeti, yürüme mesafesinde azalma ve bilhassa ağrı başladığında, hekime müracaat eder.

Ağrılar, başlangıçta istirahatle geçtiği halde, sonraları devamlı bir vasıf kazanırlar([12,26, 29,36]).

Bu durumda bize müracaat eden hastalar, ortopedik cerrahlar için çözümü oldukça güç bir problem teşkil etmekte ve ne tip bir tedavi planı uygulanması icabettiği hakkında hekimi tereddüde düşürebilmektedir([26]).

Envetere doğuşta kalça çıkığı terimi, hastanın yaşı ne olursa olsun, hiç bir metodun tam olarak bir iyileşme temin edemeyeceği doğuşta kalça çıkıklarında kullanılır([24]). Bu duruma göre, erişkin yaşa gelmiş bir doğuşta kalça çıkıklı hastanın durumu, artık, bir envetere doğuşta kalça çıkığı olduğu kendiliğinden ortaya çıkar([8,10,12,24, 27,34]).

## Materyel

İleri yaşlardaki doğuşta kalça çıkığının, kısaca bir analizini yapmak gerekirse, kalça çıkıklarını iki ana gruba ayırmak mümkündür : Öne çıkıklar ve arkaya çıkıklar. Kalça, bazan bu iki durum arasında olabilir, bu üçüncü tip çıkıklara da ara vaziyette çıkık denir. Öne çıkıklar, genellikle destekli çıkık olarak kabul edilirler([10,12,26, 27]).

Bu her üç tipteki kalça çıkığı durumu tek tarafta görülebildiği gibi, her iki tarafta simetrik olarak aynı, veya asimetrik olarak her iki kalça ayrı durumlarda görülebilir([10,12,16,21,26,27,32,37]).

Bu arada, displazi ve sublüksasyonu da konumuza dahil edersek, aşağıdaki tabloda özetlediğimiz durumlar, büyük bir ekseriyetle karşımıza çıkmaktadır([8]).

---

(*) I.Ü.I. Tıp Fak. Ortopedi ve Travmatoloji Kürsüsü Profesörü
(**) I.Ü.I. Tıp Fak. Ortopedi ve Travmatoloji Kürsüsü Başasistanı

Örneğin, sağ kalçası ağrılı, veya sola nazaran daha ağrılı bir hasta ile karşılaşırsak ne düşünebiliriz ?([8]).

(TABLO I)

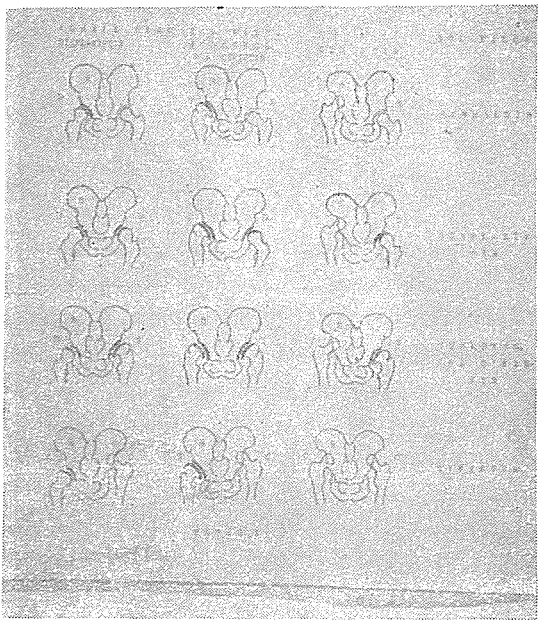

Yukarıda bahsettiğimiz bu ihtimallerin tedavi endikasyonları üzerinde durmanın önemli olduğu kanaatindeyiz.

**Tedavi endikasyonları :**

1. Tek taraflı malformasyonlar

A. Bir kalça displazik, diğeri sağlamsa ve displazik kalçada henüz artrozik değişiklikler başlamadıysa; bir varizasyon ameliyatı, osteoplastik büte veya varizasyon ile büte kombinasyonu, rekonstrüktif ameliyatlar veya asetabuloplasti düşünülebilir ([1,2,3,6,8,12,13,26,27,30]) Artroz başlamışsa büte ameliyatının yapılması daha uygun olur.

B. Bir kalça sublükse veya öne destekli çıkık şeklinde, diğer kalça sağlam ise ve sublükse kalçada henüz artrozik değişiklikler başlamadıysa; PAUWELS'in varizasyon osteotomisi veya yerinde büte arme düşünülür([1,3,8,12,27,30,33,37]). Şayet artroz mevcutsa, bu tip malformasyonda büte ameliyatı endikasyon bulmaz. Artrozun radyolojik ve klinik ilerlemesine göre translasyon osteotomisi yapılabilir.

Daha sonra, hastanın yaşına ve artrozun ilerleme derecesine göre, dekompresyon ve materyelle artroplasti endikasyon sahasına girer([2]).

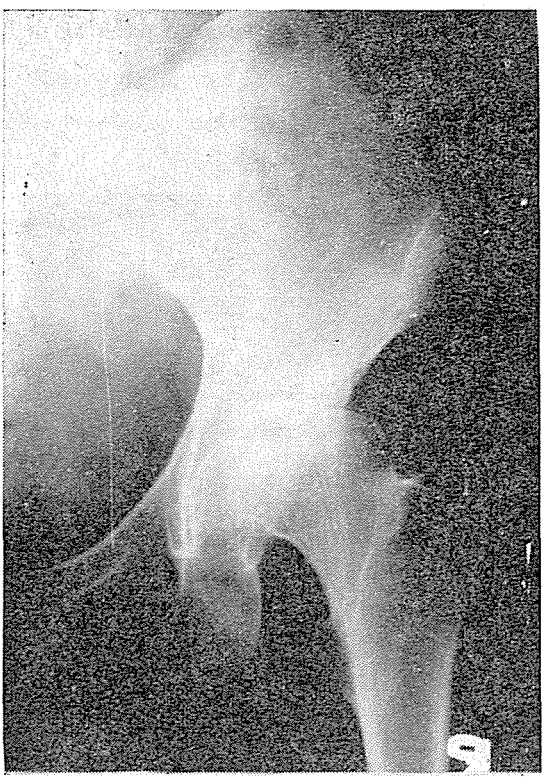

I — Sağda coxa valga subluxans

Artrodeze gelince; gerek yerinde, gerekse redüksiyondan sonraki artrodez endikasyonlarında, aktüel kalça eklemi cerrahisi düşünüşüne göre, ihtiyatlı davranmak icabeder([7],[8],[12], [38]).

C. Bir kalça arkaya yüksek çıkık, diğeri sağlamsa, çıkık kalçadaki tedavi endikasyonunda, göz önünde tutacağımız husus, hastanın hali hazır şikâyetlerini asgari duruma indirmek ve daha önemli olarak ileri senelerdeki doğacak bozukluklara mani olmak şeklinde olacaktır.

Bu durumda bulunan hastanın tedavi endikasyonunun başında destek osteotomileri gelir.

Destek osteotomisi ilk olarak GANT tarafından 1872 senesinde düşünülmüş ve 1894 te KIRMISSON yöneltme osteotomisi şeklinde bunu geliştirmiştir. Sonraları FROELICH asetabulum seviyesindeki osteotomisini yapmış, 1918 senesinde ise LORENZ ve von BAEYER aynı zamanda bifürkasyon osteotomisini tarif etmişlerdir. HASS bu metodu modifiye ederek benimsemiştir.

Arka yüksek çıkıklar genellikle destek osteotomileri endikasyonlarının bir zaferi sayılır([23],[26], [36]). Tercih edilen şekil, FRANCILLON'ın hesaplarına uyularak yapılan SCHANZ osteotomisi veya bunun benzeri herhangi bir destek osteotomisidir ([5],[9],[11],[12],[14],[15],[17],[18],[20],[22],[23],[25],[26],[27],[31],[35])

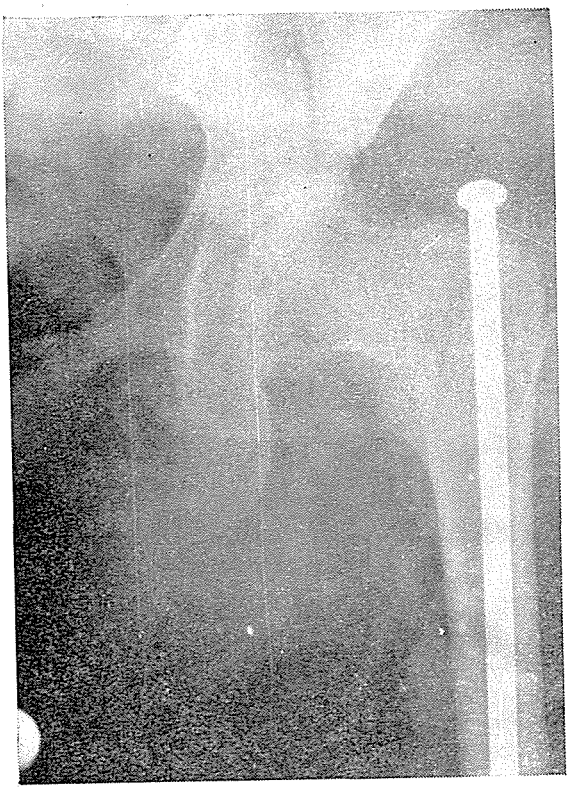

Varizasyon ameliyatından sonra

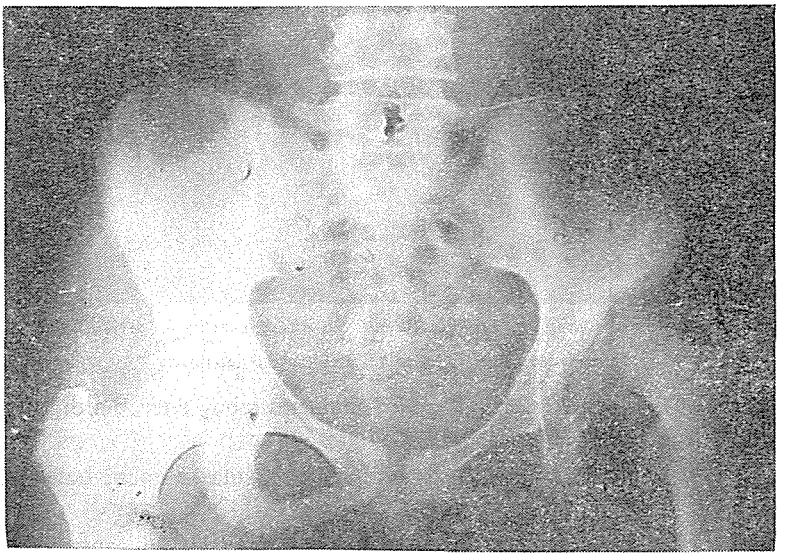

II — Solda acetabulum yetmezliği ile beraber subluksasyon

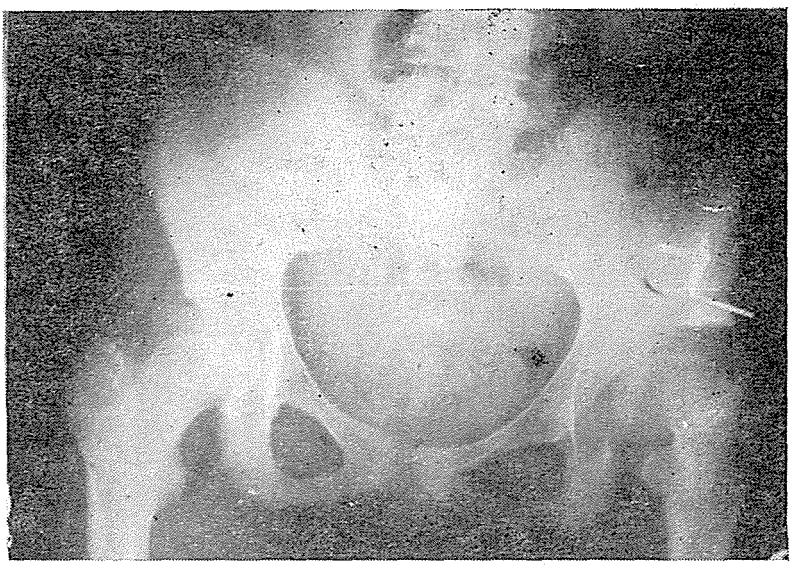

Büte arme ameliyatından sonra

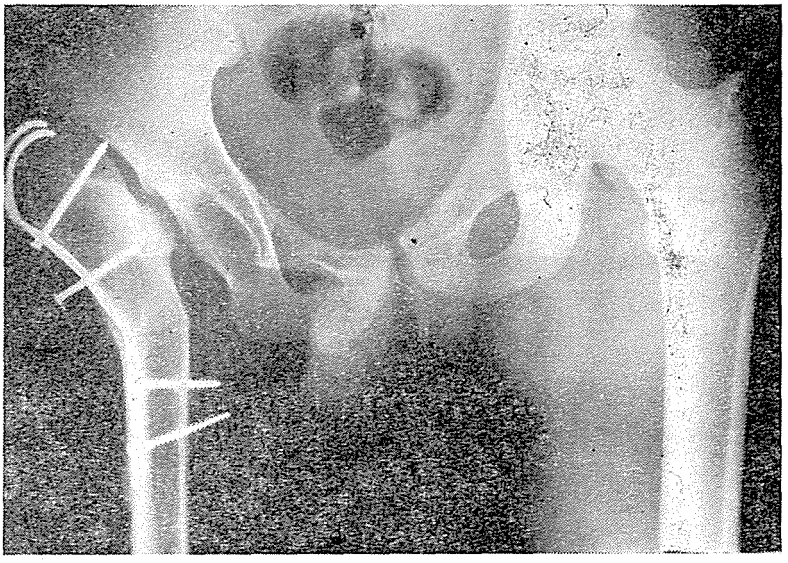

III — Sağda doğuşta kalça çıkığı ve bu bozukluğun oluşturduğu artrozik değişikliklerle beraber durum dolayısiyle rezeksiyon angülasyon ameliyatı

SCHANZ, 1930 senesinde, 9 senelik vakalarını tebliğ ederek aldığı iyi neticeler üzerinde durmuştur.

Günümüzde birçok teknikler tarif edilmiş olmasına rağmen, halen modifiye SCHANZ tekniği uygulanmaktadır([26]).

Biz de, bu tip hastalarımıza bu metodu tatbik ederek iyi sonuçlar almaktayız([26]). Çıkık kalçada artrozik değişiklik mevcutsa MILCH'in tarif ettiği rezeksiyon-angulasyon osteotomisi tercih edilir, ([4,6,12,15,19,22,26])

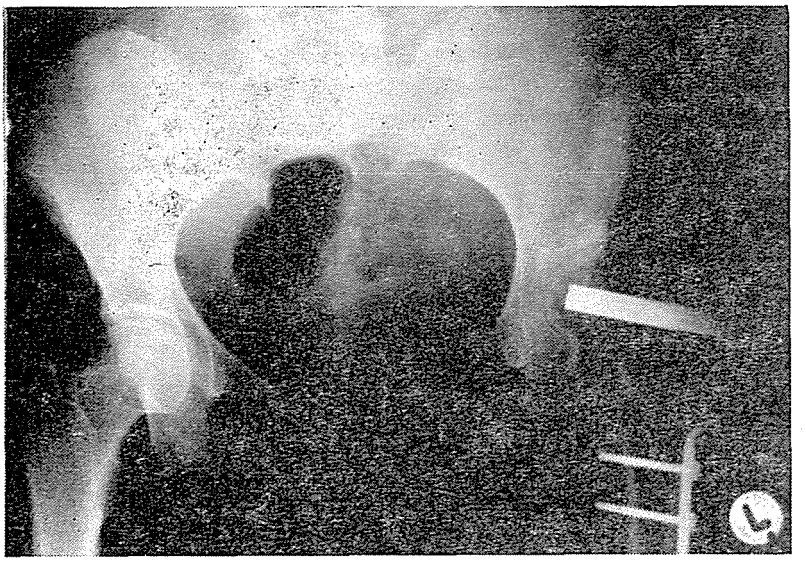

IV— Solda subluksasyon zemini üzerinde koksartroz dolayısiyle yapılan translasyon ameliyatı

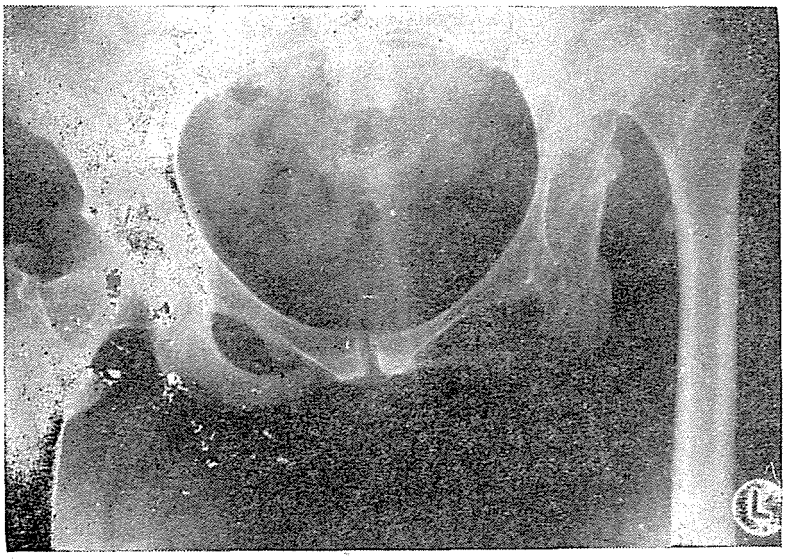

V — Solda doğuşta kalça çıkığı

Yukarıda bahsettiğimiz gibi, uzun seneler sağlam sayılan ve hastanın hemen hiç bir şikâyeti olmayan kalçadaki ağrılar ve artrozik değişikliklerle müracaat eden hastalarda; kanaatimizce, tedavi endikasyonunda ağrılı kalçadan ziyade doğuşta kalça çıkığına maruz diğer kalçanın durumunu ön planda mütalaa etmek gerekir. Malformasyonlu kalçaya yapılacak ameliyatlardan sonra, ileri senelerde koksartroz'a maruz kalmış diğer kalçanın durumuna göre koksartroz cerrahisinde tatbik edilen ameliyatlardan uygun olanını yapmak icabeder([1],[2],[4]).

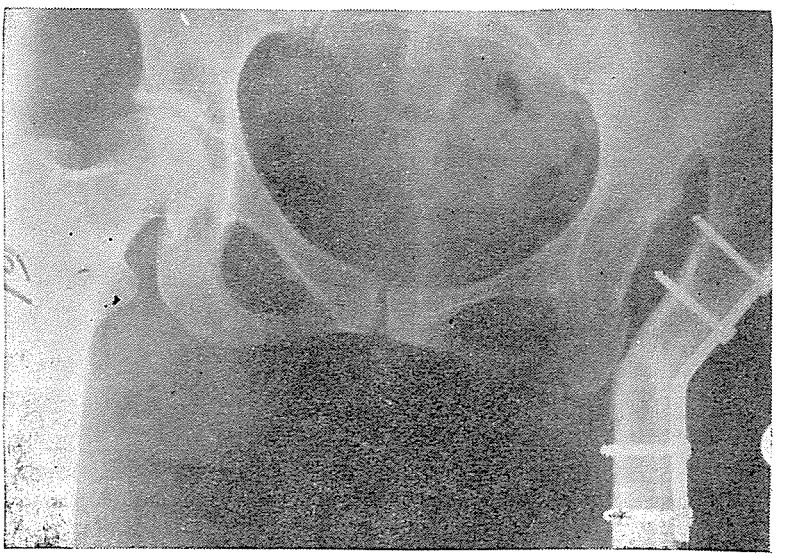

Destek osteotomisinden sonra

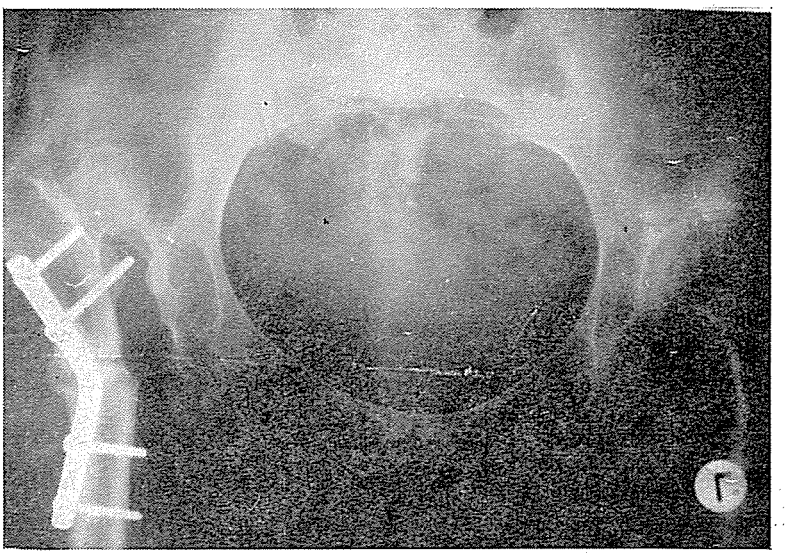

VI — Sağda doğuşta kalça çıkığı, solda atrozik değişme, sağ destek osteotomisi

II. Çift taraflı malformasyonlar

Bu tip malformasyonların her derecesinde temkinli davranmak gerekir. Artrodez burada endikasyon bulmaz. Diğer ameliyat teknikleri ise tek taraflı malformasyonlarda bahsedildiği üzere, kalçanın durumuna göre tatbik edilirler.

Unutulmaması gereken bir husus ise tek tarafın neticesi alınmadan diğer tarafa dokunmanın doğru olmayacağıdır([26]).

**Özet**

Bu çalışmada, müellifler doğuşta kalça çıkığının envetere safhasında oluşan problemler ve bunların tedavi endikasyonları üzerinde durmuşlardır.

**Resume**

Les auteurs ont étudié dans ce travail les indications thérapeutiques et les problèmes de la luxation invétérée congénitale de la hanche.

**Summary**

In this study, the therapeutic indications and the problems of the untreated congenital dislocation of the hip in adults, has been discussed.

**Literatür**

1 — ARITAMUR, A. : Coxarthros tedavisinde PAUWELS varisation ameliyatı, Acta Orthop. Traum. Turcica, 1 (1), 1962.

2 — ARITAMUR, A. : Coxarthros'da dekompresyon, 23/27 Eylül 1969 XX. Milli Türk Tıp Kongresi kitabi, Çelikcilt, İstanbul, 1969.

3 — ARITAMUR, A. : Kalçada takviyeli osteoplastik büte (dört senelik geç sonuçlar), Türkiye Ortopedi ve Traumatoloji derg., 1 (49), 1972.

4 — ARITAMUR, A. : Bugünkü kalça cerrahisinde Milch ameliyatının yeri, Acta Orthop. Traum. Turcica, 4 (92), 1965.

5 — ASBURY, E. : Technic of hing subtrochanteric osteotomy, Amer, J. Surg., 74 (553), 1947.

6 — D'AUBIGNE, M.R., POSTEL, M., MAUDHIT, S. : Les arthroplasties et résections dans les subluxations et luxations de la hanche chez l'adulte, Rev. Chir. Orthop., 48 (711), 1962.

7 — D'AUBOGNE, M. R., RAMADIER, J. O., JUTEAU, B. : L'arthrodèse dans les luxations congénitales de la hanche chez l'adulte, Rev. Chir. Orthop., 48 (685), 1962.

7 — D'AUBIGNE, M.R., RAMADIER, J.O., JUTEAU, B. : L'arthrodèse dans les luxations congénitales de la hanche chez l'adulte, Rev. Chir. Orthop., 48 (685), 1962.

8 — D'AUBIGNE, M.R. : Indications thérepeutiques dans les lésions congénitales del a hanche chez l'adulte, Rev. Chir. Orthop., 48 (726), 1962.

9 — BARRIERI, E., FIUME, M. : L'osteotomia sottotrocanterica nella lussazione congenita inveterata dell'anca, Arch. Orthop. (Milano), 72 (128), 1959.

10. — BEDOUELLE, J. : E.M.C., Appareil Locomoteur, 15.204 A[10], Paris, 1964.

11 — BERTRAND, P., GUIAS, H. : Résultats des interventions dans les luxations congénitales de la hanche chez l'adulte, Rev. Chir. Orthop., 37 (461), 1951.

12 — BERTRAND, P. : Malformtions luxantes de la hanche, Doin et Cie., Paris, 1962.

13 — CHAPCHAL, G. : Orthopädische Chirurgie und Traumatologie der Hüfte, Enke, Stuttgart, 1965.

14 — CHAPCHAL, G. : L'ostéotomie sous-trochantérienne dans le traitement de la luxation congénitale invétérée de la hanche, Rev. d'Orthop., 36 (156), 1950.

15 — CHARRY, R. : Le traitement chirurgical des luxations congénitales invétérées de la hanche chez l'adulte, Rev. Chir. Orthop., 37 (460), 1951.

16 — CRENSHAW, A.H. : Traité de chirurgie orthopédique de la clinique Campbell, 4. Baskı, Cilt VI, Maloine, Paris, 1966.

17 — CREYSELL, J., POILLEUX, F. : Traitement de la luxation congénitale invétérée de la hanche chez l'adulte, Rev. Chir. Orthop., 37 (333), 1951.

18 — DURAMAN, A., ÇAKIRGİL, G.S., KORKUSUZ, Z. : Ortopedi, Ankara Ü. Basımevi, Ankara, 1971.

19 — GUILLEMINET, M., FAYSSE, R. : La place de l'opération de Milch dans la chirurgie de la hanche, Rev. d'Orthop., 46 (74), 1960.

20 — HASS, J. : A subtrochanteric osteotomy for pelvic support, J. Bone Jt. Surg., 25 (281), 1943.

21 — HOWORTH, M. : Congenital dislocation of the hip, Ann. Surg., 125 (216), 1947.

22 — HUC, BRISARD, COVILLE : Traitement de la luxation congénitale de la hanche chez l'adulte, Rev. Chir. Orthop., 37 (474), 1951.

23 — KAISER, G. : Die Angeborene Hüftluxation, Gustav Fischer, Jena, 1958.

24 — KILIÇHAN, E.A. : Çocuk cerrahisi ve ortopedide bazı hakikatler, Filiz kitabevi, İstanbul, 1964.

25 — KIVILAAKSO, R. : The Schanz osteotomy for irreducible dislocation of the hip; a clinical study with an evaluation of results based on the follow-up of 100 cases, Ann. Chir. Gynaec. Fenn., 48 (1), 1959.

26 — KOKİNO, M.J. : Envetere doğuşta kalça çıkığında destek osteotomileri ve sonuçları, (I.Ü.T.F. Ortopedi ve Traumatoloji Kl. «Tez»,) İstanbul, 1972.

27 — LANCE, P. : Pathologie chirurgicale, Cilt I, Flammarion, Paris, 1956.

28 — MILCH, H. : The resection angulation operation for hip joint disabilities, J. Bone Jt. Surg., 37-A, (699), 1955.

29 — PAUWELS, S.F. : Gesammelte Abhandlungen zur funktionellen Anatomie des Bewegungsapparates, Springer, Feilderberg, 1965.

30 — PETIT, P., CARACOSTAS, M. : L'arthroplastie de la hanche avec interposition capsulaire (Opération de Colonna) dans le traitement de la luxation congénitale de la hanche, Rev. Chir. Orthop., 48 (187), 1962.

31 — POSTEL, M., VAILLANT, J.M. : Les ostéotomies dans le traitement des malformations congénitales de la hanche, Rev. Chir. Orthop., 48 (665), 1962.

32 — RITVO, M. : Bone and joint X-Rays diagnosis, Lea Fabiger, Philadelphia, 1955.

33 — SALMON, M. : Marsilya Tıp Fakültesi Çocuk Cerrahisi ve Ortopedi Kliniği Kürsü Profesörü, Envetere doğuşta kalça çıkığında destek osteotomileri hakkında kişisel görüşü (30 Ağustos 1972, «Meklupla»).

34 — SARPYENER, M.A., KILIÇHAN, E.A. : Doğuştan kalça çıkığında yapılan ameliyatların fonksiyonel değeri hakkında, Yeni Tıp Alemi, Cilt VII, Sayı 42, (Ayrı baskı), 1955.

35 — STRACKER, O.: Die Angeborene Hüftluxation, Enke, Stuttgart, 1961.

36 — ŞAKAR, A.Ş. : Doğuştan kalça çıkığının koruyucu ve sosyal tıptaki önemi Dirim mecm., 25 (17), 1950.

37 — TUREK, S.L. : Orthopaedics, Principles and their application, 2. Baskı, Lippincott, Philadelphia, 1967.

38 — ZERBI, E. : L'artrodesi nella lussazione congenita inveterata dell'anca Arch. Ortop. (Milano), 66 (398), 1953.

# 38 TOTAL KALÇA PROTEZİNİN ERKEN SONUÇLARI

Dr. Şükrü BAYINDIR(*)
Dr. Nejat TOKGÖZOĞLU(**)
Dr. Gürbüz BAYTOK(***)
Dr. Ahmet BAĞDATLI(****)
Dr. Öner GEDİKOĞLU(*****)

## Giriş

Dejeneratif değişikliğe bağlı olarak kalça eklemi fonksiyonlarında ileri derecede azalma varsa, yürüme güçlüğü ve ağrı da buna eklenirse böyle bir kalçanın fonksiyonel hale getirilmesi ancak cerrahi tedavi metodlarıyla mümkündür.

Patoloji daha çok femur başını ilgilendirdiğinde çeşitli osteotomiler, protez ve yumuşak doku ameliyatları yapılabilir. Asetabuler komponentin de bozuk olduğu hallerde total kalça protezi probleme en uygun çözüm yolu olmaktadır.

Çeşitli aşamalardan geçerek geliştirilen ve günümüzdeki uygulama şekli ile ümit verici görülen total kalça protezine, ilk olarak 1938 de Wiles tarafından altı hastaya tatbik edilerek başlanmıştır. 1951 yılında Mc. Kee, üç hastaya aynı ameliyatı uygulamıştır. 1958 de Charnley aşınma ve sürtünme problemini ileri sürerek önce teflon daha sonra plastik asetabuler parça teklif etti ve kemik çimentosu kullanarak her iki parçanın tesbitini sağladı([1],[2],[3],[4]).

Bu çalışmalara paralel olarak Müller([5]), Charnley tipi protezi modifiye ederek yaygın şekilde kullandı.

Bu çalışmalar yapılırken Amerikada kemik çimentosu kullanılmasına müsaade edilmemesi nedeniyle Ring protezi adı altında başka tip total kalça protezi geliştirildi([5],[6]).

Memleketimizde yaygın olan kalça patolojilerinde, uygun vakalarda total kalça protezinin ameliyatını 1969 yılında uygulamaya başladık. Vakalarımızın durumlarını gözden geçirmek ve erken sonuçlarını değerlendirmek amacıyla bu çalışmayı yaptık.

---

(*) Hacettepe Tıp Fakültesi Ortopedi Bölümü Profesörü ve Başkanı (1961-70)
(**) Hacettepe Tıp Fakültesi Ortopedi Bölümü Doçenti ve Başkanı
(***) Hacettepe Tıp Fakültesi Ortopedi Bölümü Uzmanı
(****) Ortopedi Uzmanı
(*****) Hacettepe Tıp Fakültesi Ortopedi Bölümü Uzmanı

**Materyal ve Metod**

1969-1973 yılları arasında Hacettepe Tıp Fakültesi Ortopedi Bölümü ve Çankaya Özel Hastanesinde yapılan 33 vakanın 38 kalçası çalışmamıza konu teşkil etmiştir.

Bu vakaların ameliyat öncesi teşhisleri Tablo 1 de gösterilmiştir.

TABLO 1 : Primer Patolojiye Göre Hastaların Dağılımı

| Primer Patoloji | Kadın | Erkek | Toplam |
|---|---|---|---|
| Dejeneratif | | | |
| İdiopatik | 3 | 1 | 4 |
| Kalça displazisi | 14 | 4 | 18 |
| Aseptik nekroz | 1 | 1 | 2a/ |
| Perthes | | 1 | 1 |
| Morquio | | 1 | 1 |
| Romatoid Artrit | | 1 | 1 |
| Spondilit Artrit | | 1 | 1 |
| Travmatik Artrit | | 5 | 5b/ |
| TOPLAM | 18 | 15 | 33 |

a/ Bir vaka idiopatik, bir vaka ise collum femoris kırığına bağlı travmatiktir.
b/ Bir vaka yine collum femoris kırığı geçirip femur başı protezi uygulanmış, fakat protezde santral luksasyon meydana gelmiştir. Diğer vakalar ise acetabulum kırığına bağlıdır.

Vakaların 19'u (% 57.6) kadın, 14'ü (% 42.4) erkek olup en genci 33, en yaşlısı 73 yaşında ve yaş ortalaması 50 dir (Tablo 2).

TABLO 2 : Hastaların Yaşa ve Cinse Göre Dağılımları

| | Kadın | | Erkek | | Toplam | |
|---|---|---|---|---|---|---|
| Yaş gurubu | Sayı | Yüzde | Sayı | Yüzde | Sayı | Yüzde |
| 30-39 | 3 | 9.1 | 3 | 9.1 | 6 | 18.2 |
| 40-49 | 7 | 21.2 | 5 | 15.1 | 12 | 36.4 |
| 50-59 | 2 | 21.2 | 2 | 6.1 | 9 | 27.3 |
| 60-69 | 2 | 6.1 | 3 | 9.1 | 5 | 15.1 |
| 70-79 | — | — | 1 | 3.0 | 1 | 3.0 |
| TOPLAM | 19 | 57.6 | 14 | 42.4 | 33 | 100.0 |

Ameliyat edilen vakaların sayısı, taraflara göre dağılımı Tablo 3 de gösterilmiştir. Primer patoloji 10 vakada iki taraflı, 23 vakada ise tek taraflı idi.

TABLO 3 : Ameliyat edilen vakaların sayısı ve taraflara göre dağılımı

| Hasta Taraf | Hasta Sayısı | Hasta Kalça | Ameliyat Edilen Kalça Sayısı |
|---|---|---|---|
| İki Taraflı | 10 | 20 | 15a/ |
| Tek Taraflı | 23 | 23 | 23 |
| TOPLAM | 33 | 43 | 38 |

a/ İki taraflı patoloji olan 5 vakanın her iki kalçası da ameliyat edilmiştir.

Ameliyatların 28 inde Müller, 10 unda ise Charnley tipi total kalça protezi kullanıldı.

**Preoperatif Hazırlık :**

Hasta, ameliyatın sonuçları ve muhtemel komplikasyonları yönünden etraflıca aydınlatılır. Hastanın klinik bulguları ve röntgen filmleri dikkate alınarak ameliyat plânı en ince teferruatına kadar hazırlanır. Hastaya bir gün önceden antibiyotik başlanır, genel temizliği sağlanır ve preoperatif lâvman yapılır. Preoperatif olarak dikkate alınması gereken diğer bir husus da; hastanın genel durumunun böyle bir ameliyata uygun olması ve aldığı ilâçların özellikle Kortizon grubu ilâçların bilinmesidir.

Ameliyat, hasta sırt üstü yatırılıp tercihan genel anestezi altında yapılarak kalçaya lateral (Watson-Jones) insizyonla([7]) girilir. Ameliyat sahasının daha iyi görülebilmesi için Hohmann tipi ekartörlerden yararlanılır. Kapsül önden kesilerek çıkartılır, femur başı bacak dış rotasyon ve addüksiyona getirilerek disloke edilir ve femur başı küçük trokanter'in 1.5 cm üzerinden elektrikli testere ile kesilir. Ankiloze olan kalçalarda önce femur boynu elektrikli testere ile kesilerek baş parça parça çıkarılır. Asetabulumun hazırlanmasında asetabulum oyucusundan (reamer) yararlanılır ve asetebulum boşluğu temizlenerek içindeki kıkırdak dokular çıkartılır Çimento ile kemik arasında sağlam bağlantı kurabilmek için pubis, iskium ve ileuma doğru uzanan oyuklar hazırlanır. Femur ise, özel kanal törpüsü ile hazırlanır ve protez sapının girebileceği büyüklükte kanal açılır. Kanal açlmasında dikkat edilecek husus anteversiyon açısının dikkate alınmasıdır. Protez yataklarının hazırlanması süresince saha antibiyotikli solüsyonlarla yıkanır. Protezleri yerine çimentolamadan önce asetebuler parça ve femur başı yerlerine konularak provası yapılır. Önce asetabuler parça yerleştirilerek çimento-

nun donması beklenir. Femur başı protezini koymadan önce protez sapının ucuna tekabül edecek bölgede lateral korteksden delik açılarak çimento konarken ve protez yerleştirilirken kanal içi basıncın yükselmesi önlenir. Kalça redükte edilir ve dokulor kapatılır. Hematomu önlemek için aspirasyon kateteri yerleştirilir ve devamlı aspirasyon aygıtına bağlanır.

Postoperatif devrede üçlü antibiyotiğe devam edilip bacağın dış rotasyon ve adduksiyona gelmesi önlenir. İkinci günden itibaren hasta yürütülmeye başlanır. İkinci hafta sonunda dikişleri alınıp 4 - 6 hafta sonra da aktif resistif egzersizler yaptırılarak kalça çevresi adeleleri kuvvetlendirilir. Baston ve koltuk değneği hususunda hastalar serbest bırakılır.

**Bulgular**

Ameliyat edilen 33 vakanın 38 kalçasında ortaya çıkan komplikasyonlar; 2 vakada sapın kanal dışına çıkması (bunların birinde siyatik sinir lezyonu ortaya çıkmıştır), 1 vakada dislokasyon olmak üzere 3 vakadadır. Sapın kanal dışına çıktığı bir vakada revizyon yapılarak durum düzeltilmiş diğeri ise hasta ikinci müdahaleyi kabul etmediği için olduğu şekilde bırakılmıştır. Disloke olan vakada ise açık redüksiyon yapılarak redüksiyon sağlanmıştır (Resim : 1). 2 vakada, protezin asetabuler parçasının eğiklik açısı normal hudutlar haricinde bulunmuş olup bunlar, 18°, 62° olarak ölçülmüştür.

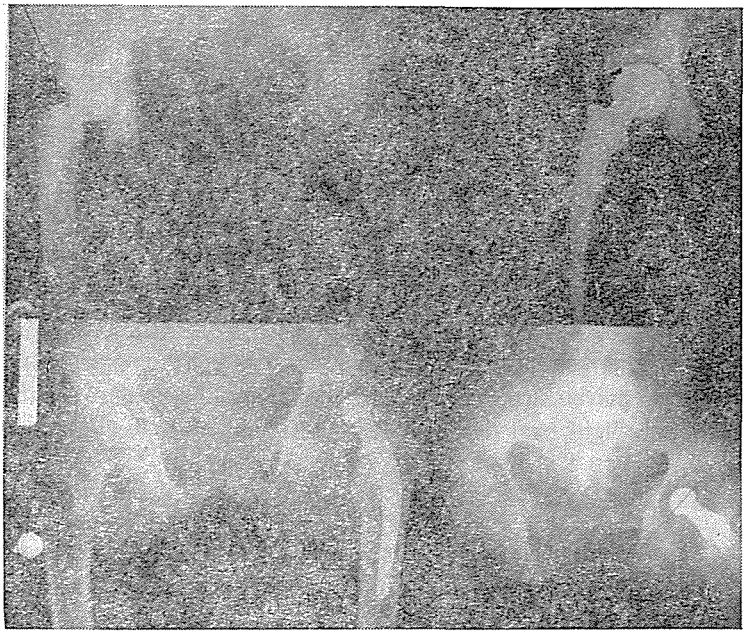

RESİM 1 : Üst sırada sapın dışarı çıktığı ve sonra revizyon yapılan vaka, alt sırada ise disloke olan ve açık redüksiyonun sağlandığı vaka görülmektedir.

Hastaların erken sonuçlarını değerlendirmek için hastalar Nisan 1973 ayında kontrole çağırıldılar. Çağırıya uyan 23 vakanın sonuçlar Merle D'Aubigne ([8]) kriterleri esas alınarak değerlendirildi. Bu vakaların sonuçları ve takip süreleri Tablo 4, 5 de verilmiştir.

TABLO 4 : Takip edilebilen 23 hastada elde edilen sonuçlar

| Sonuçlar | Sayı | Yüzde |
|---|---|---|
| Çok iyi | 19 | 82.6 |
| İyi | 2 | 8.7 |
| Orta | 2 | 8.7 |
| Kötü | — | — |
| TOPLM | 23 | 100.0 |

TABLO 5 : Takip sürelerine göre hastaların dağılımı

| Takip Süresi (ay) | Hasta sayısı | Yüzde |
|---|---|---|
| 5-12 | 7 | 30.4 |
| 13-18 | 8 | 34.8 |
| 19-24 | 3 | 13.0 |
| 25-30 | 2 | 8.7 |
| 31-36 | 1 | 4.4 |
| 37-42 | 2 | 8.7 |
| TOPLAM | 23 | 100.0 |

Kontrola gelen hastalarda yapılan röntgen tetkiklerinde, geç komplikasyon olarak infeksiyon, pelvis kırığı ve gevşeme gibi komplikasyonlara rastlanmadı.

Vakalarımızla ilgili bazı örnekler Resim 2, 3, 4, 5 de verilmiştir.

**Tartışma**

Materyal bölümünde de belirttiğimiz gibi, total kalça protezi uyguladığımız vakaların çoğunluğunu kalça dejeneratif artritleri teşkil etmekte olup bunlar da özellikle asetabuler displaziye bağlı vakalardır. Ancak bu vakalar, başka metodlarla fonksiyonel bir kalça eklemi elde edilemiyeceğine inandığımız vakalar arasından seçilmiştir.

RESİM 2 : Üst sırada sağ kalçada sublüksasyona bağlı dejeneratif artriti olan, 8.12.1969 da total protez konan hastanın, ameliyat öncesi ve 3 sene sonraki grafileri görülmektedir. Sonuç çok iyi olarak değerlendirilmiştir.

Alt sırada ise aynı etyolojik nedenle protez konan başka bir hastanın 7 ay sonraki durumu görülmektedir. Sonuç çok iyi olarak değerlendirilmiştir.

RESİM 3 : Üst sırada sağ kalçada subluksasyona bağlı dejeneratif artriti olan hastanın preoperatif ve 1.5 yıl sonra ki post operatif grafileri görülmekte olup sonucu çok iyi olarak değerlendirilmiştir.

Alt sıra da ise spondilit artriti olan hastanın preoperatif ve 2 yıl sonra ki postoperatif grafileri görülmekte olup sonucu iyi olarak değerlendirilmiştir.

RESİM 4 : Üst sırada sol femur boyun kırığı olup konulan protezde central dislokasyon görülen hastanın preoperatif ve 3 yıl sonraki postoperatif grafileri görülmekte olup sonucu çok iyi olarak değerlendirilmiştir.

Alt sırada ise daha önce açık redüksiyon yapılan acetabulum kırığı sonucu femur başında aseptik nekroz gelişen hastanın preoperatif ve 6 ay sonraki postoperatif grafileri görülmekte olup sonucu çok iyi olarak değerlendirilmiştir. mmmm m mmm

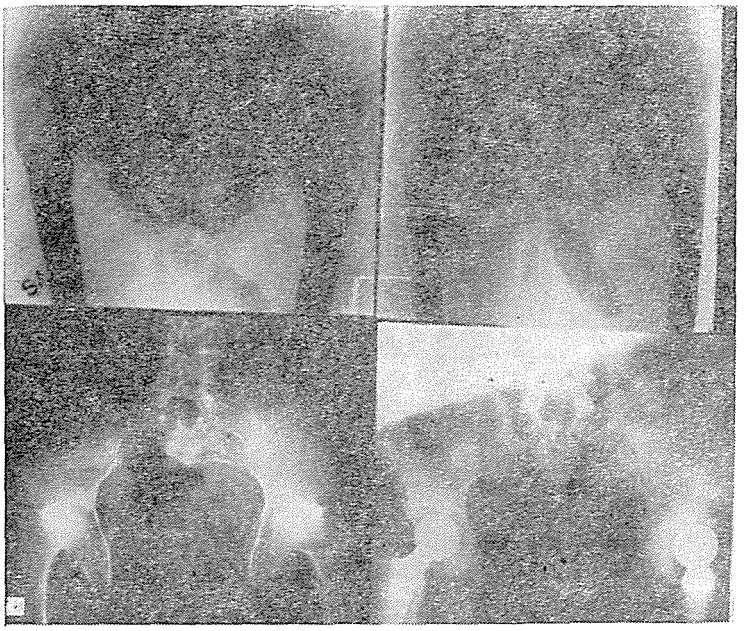

RESİM 5 : Üst sırada her iki kalçada travmatik central çıkığı olan hastanın preoperatif ve 1 yıl sonraki postoperatif grafileri görülmekte olup sonucu çok iyi olarak değerlendirilmiştir.

Alt sırada ise iki taraflı subluksasyona bağlı dejeneratif artriti olan hastanın preoperatif ve postoperatif grafileri görülmekte.

Total kalça protezi endikasyonu koyarken; ağrı, yürüme güçlüğü, eklem hareketlerinin ileri derecede kısıtlanması veya ankiloz, radyolojik olarak ekleme aşırı uyum bozukluğu ve dejeneratif değişiklikler gibi hususlar dikkate alındı.

Konuyla meşgul olan bir çok yazarlar bu ameliyatın ileri yaşlarda uygulanmasını tavsiye ederlerse de biz, özellikle iki taraflı ve probleme çözümün ancak total protezle mümkün olacağı vakalarda, yaşı dikkate almadık.

İlk vakalarda hastaları üç hafta sonra yürüttüğümüz halde, daha sonra bu süreyi 2 - 5 güne indirdik. Kanaatımızca çimentoyla kemik arasındaki bağlantının en kuvvetli olduğu zaman ilk günlerdir. Ayrıca hastayı yatağa bağlayarak uzun süre hareketsiz bırakmak, çevre yumuşak dokularda fibrozisi arttırarak ilerde eklem hareketlerini kısıtlayacağı gibi yine inaktiviteye bağlı osteoporoza sebep olarak kemik - çimento bağlantısının gevşetilmesine yol açabilecektir.

Literatürde total kalça protezi ile ilgili olarak; enfeksiyon, pelvis kırığı, protezin dislokasyonu, protezin oynaması, kemik - çimento bağlantısının gevşemesi, siyatik ve femoral sinir lezyonları, damar lezyonları, miyozitis osifikans ve mortalite gibi komplikasyonlara değinilmektedir([9,10,11,12])

Bu ameliyatın en ağır komplikasyonu olarak belirtilen postoperatif ölüm vakalarımızda tesbit edilmedi Diğer önemli bir komplikasyonda ameliyatın tüm başarısızlığına sebep olan enfeksiyondur. Vakalarımızda postoperatif erken enfeksiyon olmadığı gibi, son yıllarda literatürde bahsedilen ve anaerobik olduğu ileri sürülen geç enfeksiyonlarla da henüz karşılaşmadık. Bunda; hastanın preoperatif hazırlanması, ameliyat esnasında asepsi - antisepsiye bağlı kalmak, ameliyat sahasının sık olarak rifosinli solüsyonla yıkanması, postoperatif aspirasyon drenajı ve preoperatif başlıyarak postoperatif yüksek doz antibiotik tatbikinin rol oynadığı düşüncesindeyiz.

3 vakamızda görülen komplikasyonlar ise teknik hataya bağlı olup tekniğin dikkatli uygulanmasıyla önleneceği kanısındayız.

Literatürde bahsedilen sinir lezyonlarından, sapın kanal dışına çıktığı bir vakamızda, çimentonun sinire etkisi sonucu siyatik sinir lezyonu meydana gelmiş ise de zamanla kısmi düzelme olmuştur.

Dislokasyon olan bir vakamızın primer patolojisi, Rh.art. olup bu vakada aşırı derecede eklem çevresi, kalsifikasyonu ve fibrozisi mevcuttu. Redükte edilen bu vakada daha sonra yeniden periartiküler kalsifikasyon meydana gelerek hareektlerde ileri derecede kısıtlanmaya yol açtı.

1969-1973 yılları arasında ameliyat edilen 33 vakanın 28 kalçası, değerlendirmek için Merle d'Aubigne([7]) kriterleri esas alınarak gözden geçirildi. Bu kriterleri almamızın nedeni, uygulamada diğerlerine göre daha pratik olmasıdır. Vakaların preoperatif durumlarının çok kötü olmasına rağmen ameliyat sonuçları,

bu kriterlere göre değerlendirildiğinde, Tablo 4 de belirtildiği gibi 19 unda (% 82.8) çok iyi, 2 sinde (% 8.6) iyi ve 2 sinde (% 8.6) orta sonuç alındı.

Bulgular kısmında belirtilen asetabuler parçanın açı değeri ve femur başındaki antevrsiyon, sonuçlar üzerinde etkili olmadı. Şöyle ki 35°-45° dışındaki açı değeri olan vakalarda sonuçlar, çok iyi ve iyi olarak değerlendirildi. Bu da her iki komponent arasındaki uyumun esas olduğunu göstermektedir (Resim 6).

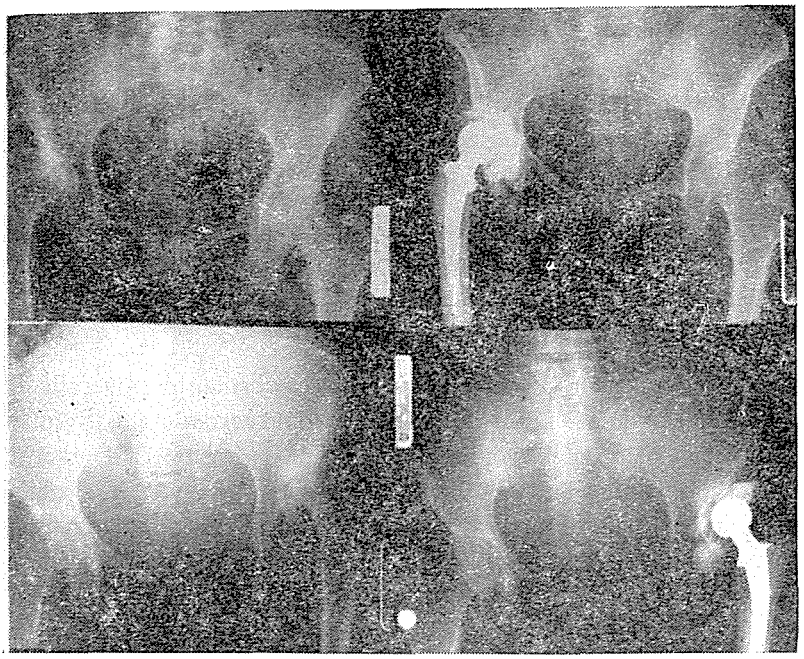

RESİM 6 : Üst sırada görülen hastanın sonucu çok iyi, alt sıradakinin ise iyi olarak değerlendirildi.

Diğer taraftan asetabuler parçanın ilyak kemiğe yerleştirilmesinde yeterli destek sağlanmasının, protezin uzun ömürlü olmasında değer taşıdığını belirtmek isteriz. Bir vakamızda, asetabuler parçanın yüzeyel yerleştirilmesine rağmen, 1 sene sonunda sonucu iyi olarak değerlendirildi.

Yukarda değindiğimiz başarılı sonuçlar bizde de total kalça protezi ameliyatının seçilmiş vakalarda ve iyi uygulanan teknikle başarılı bir ameliyat olacağı kanısını kuvvetlendirmiştir.

**Kaynaklar**


1 — Charnley, J. : The Bonding of Prosthesis to Bone By Cement. J.B.J.S. 46-B : 518, 1964.

2 — Mc Kee, G.K., Farrar, J.W. : Replacement of Arthritic Hips By the McKee-Farrar Prosthesis. J.B.J.S., 48-B : 245, 1966.

3 — Wilson, P.D., Amstutz, H.C., Czerniecki, A., Salvati, E.A., Mendes, D.G. : Total Hip Replacement with Fixation by Acrylic Cement. J.B.J.S., 54-A : 207, 1972.

4 — Patterson, F.P. : The McKee-Farrar Total Hip Replacement. J.B.J.S. 54-A : 257, 1972.

5 — Müller, M.E., Boitzy, A. : Artificial Hip Joints made from protasul, Bulletin, 1968.

6 — Evarts, C.M., Gramer, L.J., and Bergfeld, J.A., The Ring Total Hip Prosthesis, J.B.J.S. 54-A : 1677, 1972.

7 — Boyd, H.B. : Surgical approaches, Campbell's operative Orthopaedics, 93-97, 1971.

8 — Merle, D'Aubigne, R., Postel, M. : Functional results of Hip Arthroplasty with acrylic prosthesis. J.B.J.S., 36-A : 451, 1954.

9 — Bonnin, J.G. : Editorials and Annotations. Complications of Arthroplasty of the Hip. J.B.J.S., 54-B : 576, 1972.

10 — Charosky, C.B., Bullough, P.G. and Wilson, P.D. : Total Hip Replacement Failures. J.B.J.S., 55-A : 49, 1973.

11 — Mallory, T.H., : Rupture of the Common Iliac Vein from Reaming the Acetabulum During Total Hip Replacement. J.B.J.S., 54-A : 276, 1972.

12 — Daniel, W.W., Coventry, M.B. and Miller, W.E. : Pulmonary Complications after total Hip Arthroplasty With Charnley Prosthesis as Revealed by chest Roentgenograms, J.B.J.S., 54-A : 282, 1972.

# RİNG TOTAL KALÇA PROTEZİNDEN ALDIĞIMIZ SONUÇLAR

Dr. Faham SİPAHİOĞLU(*)
Dr. Kenan ATABAY(**)

Son yıllarda, kalça ekleminin ilerlemiş arthrozunda ve eklemin diğer hastalık ve travmalarının sekellerine ait ağrılı durumlarda total kalça eklemi protezi uygulanması yeni bir akım olarak ortaya çıkmıştır.

Aslında kalça eklemi protezi uygulama fikri yeni değildir. Daha 1890 da Alman hekimi Themistocles Glück, fil dişinden yapılmış bir total kalça protezi tarif etmiştir([12],[13]). İlk femur başı protezi Moore ve Bohlmem tarafından femur başı ve Trochanter bölümünü içine alan bir Giant Cell tümör vakasında düşünülmüş ve 28 Eylül 1940 günü aynı müellifler tarafından tatbik edilmiştir([7]). Aradan geçen yıllar, parsiel femur başı protezinin bazı hallerde yetersiz kaldığını ortaya koymuş ve acetabulum'a da uyacak bir parçasının geliştirilmesine yol açmıştır. Haboush ilk defa bugünkü görüşlere uyan total kalça eklemini 1951 de tatbik etmiştir([12]).

Bu gün kullanılan total kalça eklemi protezleri halen gelişme halindedir diyebiliriz. Önemli ve tartışma konusu olan başlıca iki nokta vardır : 1-Charnley Müller v.b. müelliflerin geliştirdikleri acetabular parçası plastik olan ve «Lawfriction prosthesis» denilen tipler ile her iki parçasıda aynı madenden yapılmış protezler «Mc Kee-Farar, Ring, Stanmore, Urist, Mc Bride» v.b. gibi arasındaki tartışma plastiğin madene veya madenin madene sürtülmesinden hasıl olacak komplikasyon ve dayanıklılık konuları üzerinde devam etmektedir([3],[6]).

Tartışması süre gelen ikinci nokta ise, total protezin gerek acetabular gerekse femoral baş parçalarının yerlerine, plastik bir kemik zamkı ile yapıştırılması veya böyle bir maddeye ihtiyaç hasıl olmadan, kemiğe vidalanması veya çakılması üzerindeki fikirlerdir.

Bu tartışmaları buraya aksettirmek konumuz dışına taşma olanağını getirecektir. Biz bu makalemizde kliniğimizde altı vak'aya uyguladığımız Ring Total kalça protezini tarif, ameliyat tekniğini gözden geçirmek ve vak'alarımızdan aldığımız sonuçları sunmak istiyoruz.

---

(*) Gülhane As. Tıp Akd. Ortopedi ve Travmatoloji Kl. Direktörü Prof. Tbp. Kd. Alb.
(**) Gülhane As. Tıp Akd. Ortopedi ve Travmatoloji Kl. Baş Ass. Tbp. Bnb.

**Ring Total Protezi**

Mc Kee([6]) ve Ring([9,10]) gibi bizzat iki parçası madenden yapılmış kalça protezi geliştiren müellifler, eğer protezin acetabular ve femoral parçaları Cobalt-Chrome madeninden yapılmış ve bu parçalar arasında güzel bir uyumluluk oluşturulmuşsa, en az derecede aşınma hasıl olacağı gibi, oldukça düşük bir sürtünme Koeffisianti ortaya çıktığını ileri sürmektedirler.

Ring, 1964 yılında-Mark-I adını verdiği ilk total protezini geliştirmiştir. Fakat acetabular parçanın iliac kemiğe uygulanan vidalı sapının bazı vakalarda bir süre sonra kırıldığı görülmüştür. Mark-II tipinde ise femoral parçanın gevşediği görülmüştür.

Halen kullanılan ve Mark-III adı verilen tip Ring total kalça protezi bu komplikasyonlardan sonra geliştirilmiş ve acetabulum parçasına nisbeten konik bir şekil verilerek, sağlamlık temin edilmiştir([10]) (şekil 1). Protezin femoral parçası Moore femur başı protezinin Ring tarafından modifiye edilmiş şeklidir. Acetabular parçanın, iliac kemik ağırlık hattı istikametinde vidalanmasını temin için sağ ve sol kalça eklemlerine uyan ayrıca klavuzlar geliştirilmiştir (şekil 2).

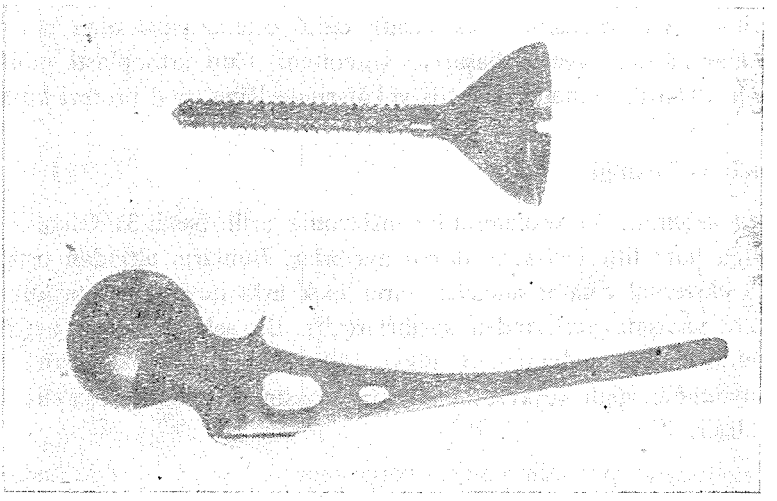

Şekil 1 : Ring total protezi

Protezin acetabular kısmı iliac kemik içine uzun bir sapla vidalanarak tesbit edilmekte, femoral parçada aynı Moore protezi tekniği ile femur içine konulmaktadır. Ayrıca herhangi bir akrilik kemik zamkı kullanmaya lüzum kalmamaktadır.

**Endikasyonları**

Ring, total protezinin uygulanmasında tecrübeler ve tatbikatların sonucu kanıya vardığı endikasyonları şöyle bildiriyor([9]). Herhangi yaşta, iki taraflı ağ-



Şekil 2 : Sağ ve sol kalça eklemi için klavuzlar

rılı ve sert kalça eklemi bulunması adultlerde, altmış yaşının üstünde, tek taraflı osteoartritisi olan erkeklerde, tek taraflı ciddi osteoartritisi olan elli yaşın üstündeki kadınlarda, evvelce başarısız osteotomi, Cup arthoplasti gibi ameliyat geçirmiş hastalarda, romatoid artritis vakalarında Ring total protezi kullanılabilir.

**Ameliyat Tekniği**

Kalça eklemine posterolateral bir insizyonla girilir (şekil 3). Gluteus Maximus ve iliotibial bant lifleri yönüne doğru ayrılırlar. Bunların altından ortaya çıkartılan kısa eksternal rotator adeleler, birer ipek askı ile işaretlendirildikten sonra trochantere yapışma yerlerinden ayrılırlar([1],[10]). Bu şekilde eklem hattı boyunca açılır, femur başı acetabulumdan lükse edilir. Bazı ankiloz gösteren vakalarda femur boynundan gigli ile kesildikten sonra başın çıkarılması kolaylık veren hareket şeklidir.

Femur boynu, protezin femoral parçasının yerleşeceği şekilde hazırlanır, Femur madullası 10° anteversion verecek şekilde raspa ile açılır. Femur boynundaki osteotomi hattı, raspa'nın dip kanatlarına tam olarak intibak etmelidir.

Acetabulumdaki görüş ve genişliği açmak için önce kapsül ve synovia eksize edilir, acetabulum kenarındaki osteofitler temizlenir. Acetabulumdan yukarı ilium kanadına doğru, subperiostal sokulan bir rujinle, siyatik çentiğe varılır. Bu klivaj işaret parmağı ile genişletilerek, parmak siyatik çentiğin arka ve iç tarafına kadar rahatca sokulabilecek hale getirilir.

Acetabular klavuzun siyatik çentiğe yerleştirilecek kanadı bu klavajdan sokularak yerine yerleştirilir, aynı klavuzun acetabulum içine girecek kısımda yerleştirildikten sonra, klavuz vidaları ile yerinde sakınca tesbit edilir.

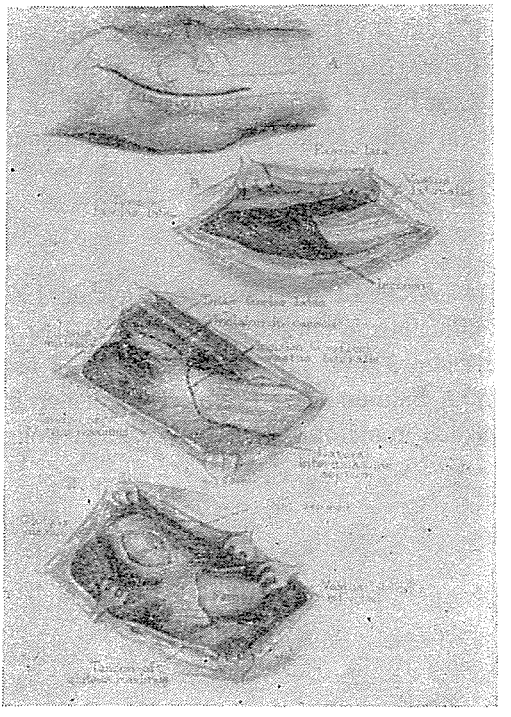

Şekil 3 : Postero lateral insizyon

Klavuzun deliğinden önce bir klavuz teli iliac kemik kanadına doğru sokulur. Bu telin istenilen istikamette ve kemik dışına kaçıp kaçmadığı, siyatik çentik bölgesine sokulan parmakla kontrol edilmelidir. Bu telin üzerinden geçirilen 6 mm. lik kanüllü matkap ile iliac kemikteki yol genişletilir. Klavuz tel ve matkap bu genişletilen delikten çıkarılarak hususi yapılmış acetabular Reamer'in ucu bu deliğe sokularak acetabulumda, protezin acetabular parçasının uyacağı şekilde kemik koni açılmış olur. Yine acetabular parçanın yiv ve setlerine göre hazırlanmış olan vidalı matkap iliac kemikte evvelce genişletilen deliğe sokularak burada yiv ve set açıldıktan sonra, acetabular protez kısmı yerine sık olarak vidalanmak suretiyle yerleştirilir. Bu muamele bittikten sonra femoral parça sıkı bir şekilde çakılarak yerine oturtulur, ve kalça eklemi redükte edilir. Eğer redüksiyon çok zorluk veriyorsa, femur boynundan bir miktar kemik rezeke edilerek femoral parça yeniden çıkarılmalıdır.

Kesilen dış rotator adeleler yerlerine dikilir ve yara tabaka tabaka kapatılır.

**Ameliyat Sonrası Bakım :**

Eğer fleksiyon veya adduksiyon kontraktürü varsa daha uzun süre kalmak üzere 3 - 4 günlük traksiyon uygulanır. Bununla beraber bu süre içinde zaman zaman traksiyon çıkarılarak bacağın eklemlerine ve adelelerine aktif egzersizler yaptırılır. Özellikle abduktor ve ekstensor adelelerin geliştirilmesi yolunda çaba

gösterilmelidir. İlk hafta sonunda hasta ayağa kaldırılıp yürütülmelidir. Adeleleri zayıf olan hastalara biz 15 gün kadar koltuk değneği veriyoruz bu süre sonunda hiç bir hastanın koltuk değneği veya baston kullanmaya ihtiyaçı kalmamaktadır.

**Material :**

KLİNİK VAKALARIMIZ : 1970 Kasım ayı ile 1973 yılı Şubat ayı arasındaki süre içinde kliniğimizde 6 vakaya total kalça Ring protezi uyguladık. Bu vakalarımızdan 3 ü kadın 3 ü erkektir, yaşları 34 ile 73 arasında değişen bu seride ortalama yaş 50,8 bulunmuştur. Etiyolojik nedenler bir vakada acetabular kırıklı çıkık, bir vakada romatoid artritis, 4 vakada koksartrozdur (Tablo 1).

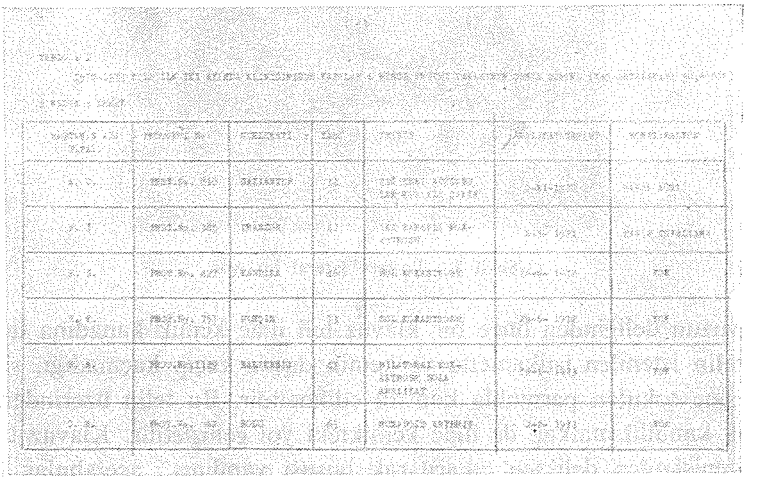

VAKA 1 : A.D. 1938 doğumlu kadın hasta (Klinik Prot. No.: 810)

5 Ocak 1970 tarihinde geçirmiş olduğu trafik kazası sonucu sağ acetabulum santral kırıklı çıkığı ve sağ diz eklemi iç plato kırığı teşhisiyle kliniğe yatırılmıştır. İlk tedavileri yapılan hastanın, sağ kalçasından süratle koxartroz ve instasilite yerleşmiş, diz eklemi tedavisinin bitmesi ve hareketlerinin açılması beklenmiştir.

Hastanın 30 Ekim 1970 tarihinde yapılan muayene sonuçları şöyle bulunmuştur (Şekil 4).

| | | | |
|---|---|---|---|
| Sağ alt ekstremitede | 1 cm. | kısalık | |
| Sağ uylukta | 5 cm. | atrofi | |
| Bu bacakta | 1 cm. | adele atrofisi | |
| Kalça fleksiyonu | 70° | çok | ağrılı |
| Abduksiyon | 20° | » | » |
| Adduksiyon | 20° | » | » |
| İçe rotasyon | 20° | » | » |
| Dışa rotasyon | 25° | » | » |

Şekil 4 : Ameliyat öncesi

Hastanın sağ kalça eklemine 2 Kasım 1970 tarihinde Ring total kalça protezi uygulandı (Şekil 5). Ameliyat sonrası hadisesiz geçti. Hasta sağ diz plato kırığının düzeltilmesi için Şubat 1973 ayında kliniğe tekrar yatırıldığında, Kalça eklemi harektleri şöyle idi.

| | | |
|---|---|---|
| Fleksiyon | 90° | Ağrısız |
| Abduksiyon | 45° | Hafif ağrılı |
| Adduksiyon | 30° | Ağrısız |
| İçe Rotasyon | 30° | Ağrısız |
| Dışa Rotasyon | 40° | Hafif ağrılı |

Ağrıların nedenini diz eklemindeki plato kırığının hasıl ettiği deformiteye bağladığımız için hastanın sağ tibiasına osteotomi yapmış bulunuyoruz.

VAKA 2 : F.İ. 1930 doğumlu kadın hasta (Kl. Prot. No. 385)

14 Ocak 1971 günü kliniğe iki taraflı koxartroz teşhisiyle yatırıldı. Devamlı ağrı ile yürümeyi ileri derecede zorlaştıran ve röntgen tetkikinde subluksasyon gösteren sol kalça eklemine Ring total kalça protezi uygulanmasına karar verildi (Şekil 6). Ameliyat önü sol kalça eklemi bulguları şöyle bulundu :

| | | |
|---|---|---|
| Fleksiyon | 30° | Çok ağrılı |
| Abduksiyon | 15° | » » |
| Adduksiyon | 5° | » » |
| İçe Rotasyon | 0 | |
| Dışa Rotasyon | 0 | |

Hastanın sol kalça eklemine 48 günlük iskelet traksiyonu yapılarak eklemde gerekli gevşeme ve uzama temin edildikten sonra 6 Mart 1971 günü Ring total

Şekil 5 : Ameliyat sonrası

kalça protezi uygulandı. Ameliyat sonrası olaysız geçti ve hasta 12 gün sonra evine yürütülerek yollandı (Şekil 7). Ameliyattan 6 ay sonra yapılan kontrolda : Hasta bastonsuz yürüyor hafif sola aksaklık var. Zaman zaman gelen ağrılardan şikâyetçi.

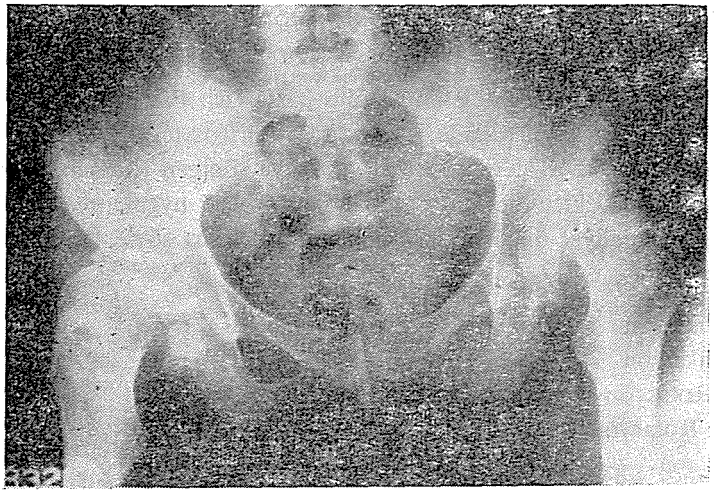

Şekil 6 : Ameliyat öncesi

Kalça eklemi hareketleri :

| | |
|---|---|
| Fleksiyon | 70° Ağrısız |
| Abduksiyon | Normal ağrısız |
| Adduksiyon | 10° Ağrısız |
| İçe Rotasyon | Normal |
| Dışa Rotasyon | Normal ağrısız bulundu. |

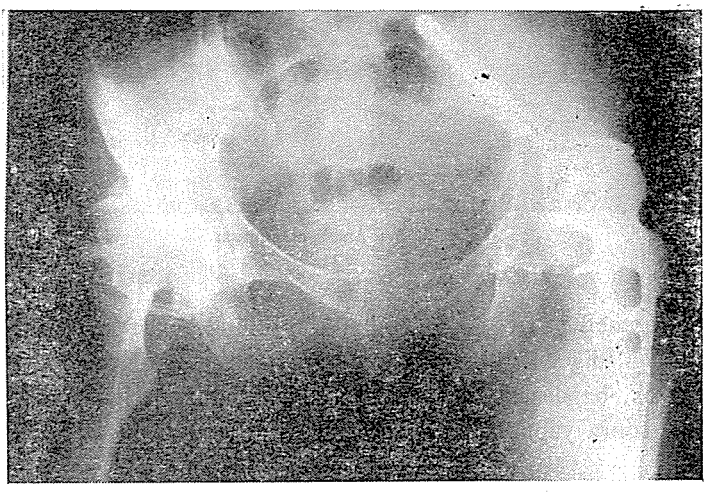

Şekil 7 : Ameliyat sonrası

VAKA 3 : F. S. 1926 doğumlu erkek hasta (Kl. Prot. No: 427)

Sol kalça ekleminde koxartroz teşhisiyle kliniğe 9 Haziran 1972 günü yatırılan hastanın ameliyat öncesi yapılan sol kalça eklemi muayensinde alınan bulgular şöyledir.

| | |
|---|---|
| Sol uylukta | 5 cm. adele atrofisi |
| Sol baldırda | 0,5 cm. « « |
| Aktif hareketlerde | fleksiyon 45° ağrılı |
| Abduksiyon | 20° Ağrılı |
| Adduksiyon | 10° « |
| İçe rotasyon | 10° « |
| Dışa rotasyon | 0 bulundu |

Yürüme çok ağrılı ve kısa mesafe içinde yapılabiliyordu. Sola 13 günlük iskelet traksiyonu ile gerekli gevşeme ve uzatma elde edildi. 26 Haziran 1972 günü sol kalça eklemine Ring total kalça protezi uygulandı. Ameliyat sonrası olaysız geçti. 8 Temmuz 1972 günü hasta yürüyerek evine yollandı (Şekil 8).

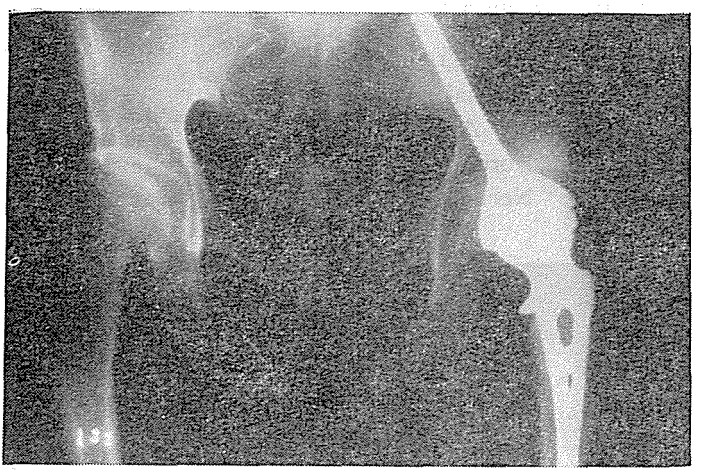

Şekil 8 : Ameliyat sonrası

Hastanın ameliyattan sonra yapılan kontrolünde evvelce 45° olan fleksiyonu 90° yapılabildiği, diğer hareketlerin tam ve ağrısız olduğu görüldü. Yürümede hiç bir aksama yok, bağdaş kuruyor ağrısız çömelebiliyor. (Hastanın kontrolu ameliyattan 3 ay sonra yapılmıştır).

VAKA 4 : H. P. 1898 doğumlu erkek hasta (Kl. Prot. No. 757)

30 seneden beri çektiği kalça eklemleri ağrısı nedeni ile 10-11-1971 tarihinde kliniğe yatırıldı. Hasta sağ kalçasındaki ağrı ve hareket azlığı nedeniyle herhangi bir sandalye ye dahi oturamıyordu (Şekil 9). Yapılan muayenesinde :

| | | |
|---|---|---|
| Fleksiyon | 20° | Çok ağrılı |
| Abduksiyon | 10° | « « |
| Adduksiyon | 10° | « « |
| İçe rotasyon | 0 | |
| Dışa rotasyon | 0 | bulundu. |

Hastanın sağ kalça eklemine 20-11-1971 günü Ring total kalça protezi uygulandı (Şekil 10).

Ameliyat sonrası hadisesiz geçti. Hasta Ameliyattan 20 gün sonra yürütülerek klinikten taburcu edildi.

Ameliyattan 6 ay sonra yapılan kontrolde hastanın baston kullandığı diğer kalça eklemindeki artroz nedeniyle sağ kalça ekleminde hareketler sırasında pek az ağrı olduğu öğrenildi, bu eklemde fleksiyon 90°, abduksiyon 40°, abduksiyon 20°, içe ve dışa rotasyonların 10°, yapıldığı görüldü. Aktif hareketler esnasında ağrının minimal olduğu hasta tarafından ifade edildi.

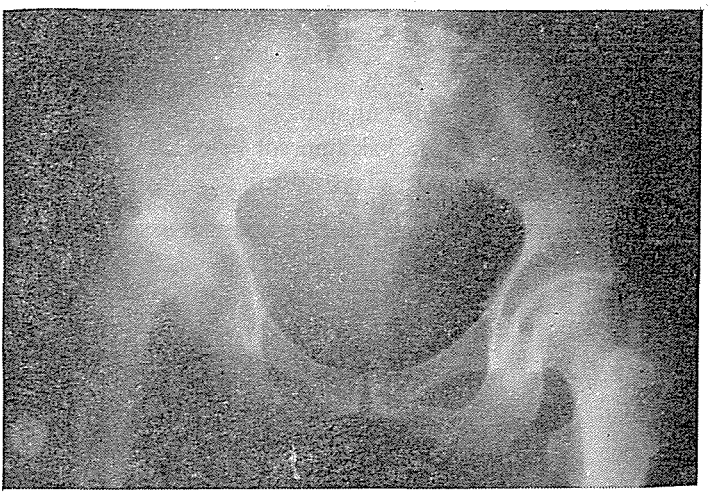

Şekil 9 : Ameliyat öncesi

Şekil 10 : Ameliyattan sonra

VAKA 5 : S.A. 1925 doğumlu kadın hasta (Prot. No: 1129)

İki taraflı Koxartroz teşhisiyle kliniğe 13-12-1972 tarihinde yatırıldı (Şekil 11). Sekiz yıldan beri sağ kalça ekleminde ağrı varmış, yol yürüme ile artarmış. Bu şikayetleri devam ederken son üç aydan beri sol kalça eklemide ağrımaya başlamış. Her iki kalçanın ileri derecede ağrısı nedeniyle yataktan kalkamaz ve yürüyemez hale gelmiş. Ameliyat öncesi sol kalça eklemi muayenesinde :

| | | |
|---|---|---|
| Fleksiyon | 110° | Çok ağrılı |
| Abduksiyon | 30° | « « |
| Adduksiyon | 30° | « « |
| İçe rotasyon | 0 | |

Dışa rotasyon normal çok ağrılı bulundu.

19-1-1973 günü ameliyat edilen hastanın sol kalça eklemine Ring total kalça protezi uygulandı. Ameliyat sonrası olaysız geçti.

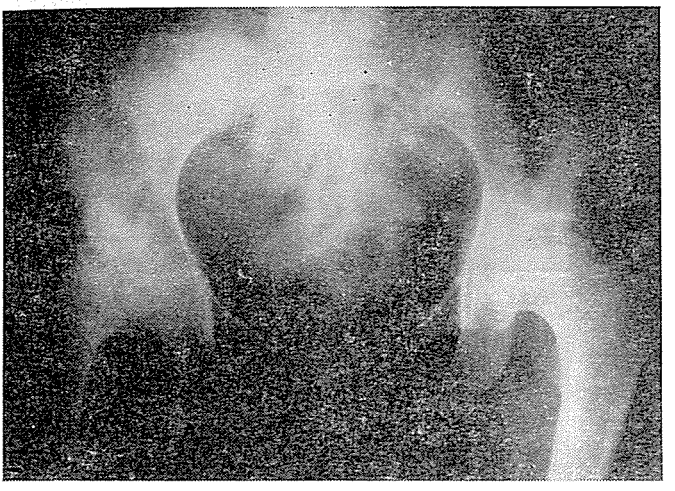

Şekil 11 : Ameliyat öncesi

(Şekil 12)

Ameliyattan bir ay sonra sol kalça eklemi muayenesinde :

| | | |
|---|---|---|
| Fleksiyon | 120° | son hudutda biraz ağrılı |
| Abduksiyon | 40° | Ağrısız |
| Adduksiyon | 30° | « |
| İçe rotasyon | 40° | « |
| Dışa rotasyon | 45° | Ağrısız olarak bulundu. |

Hastanın yürümesi henüz adele kuvveti tam geri dönmediği için hafif topallıyarak olmaktadır.

VAKA 6 : İ.S. 1910 doğumlu erkek hasta (Prot. No: 12)

5 Ocak 1973 tarihinde daha çok sağ kalça ekleminde ilerlemiş lezyon gösteren, iki taraflı artritis teşhisiyle kliniğe yatırıldı. 1971 yılı kasım ayından beri sağ kalça ekleminde zamanla artan ağrısı başlamış. Yapılan konservatif tedavilere rağmen sağ kalça ekleminde ağrı çok artmış ve 200 metre yol yürüyemez hale gelmiş. Çömelme ve alçak iskemleye oturması imkansızmış (Şekil 13).

Ameliyat sonu sağ kalça ekleminin yapılan muayensinde :

| | | |
|---|---|---|
| Fleksiyon | 65° | Ağrılı |
| Abduksiyon | 30° | « |
| Adduksiyon | 5° | « |
| İçe rotasyon | 0 | |
| Dışa rotasyon | 15° | « |

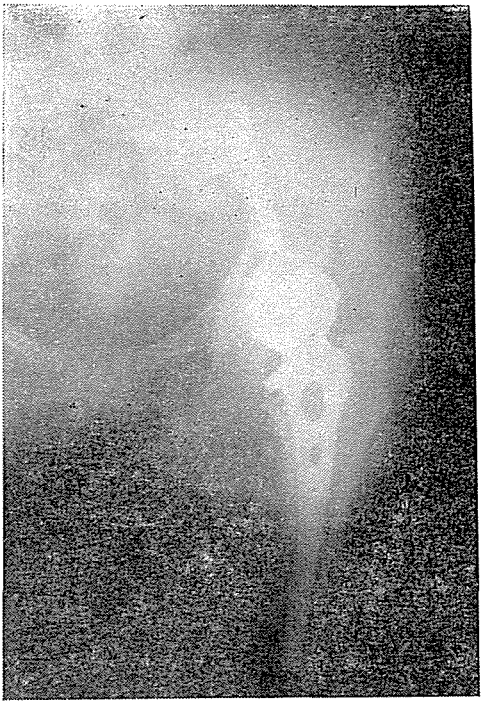

Şekil 12 : Ameliyat sonrası

Hastaya 2 Şubat 1973 tarihinde Ring total kalça protezi uygulandı. Ameliyat sonrası olaysız geçti (Şekil 14).

Ameliyat esnasında eksize edilen sinoviyanın patolojik anatomi muayenesi sonucu, Rhomatoid Arthritis sonucu alındı.

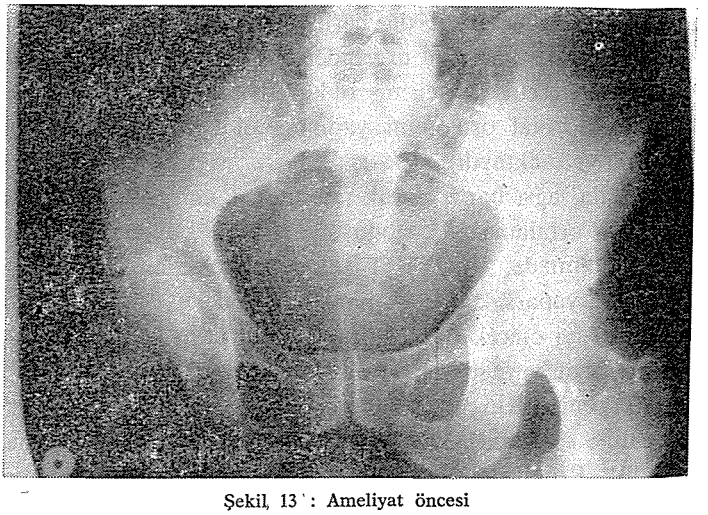

Şekil 13 : Ameliyat öncesi

Ameliyattan sonra 20 günde yapılan sağ kalça eklemi muayeneleri :

| | | |
|---|---|---|
| Fleksiyon | 85° | Ağrısız |
| Abduksiyon | 40° | « |
| Adduksiyon | 20° | « |
| İçe rotasyon | 10° | « |
| Dışa rotasyon | 15° | Ağrılı olarak bulundu. |

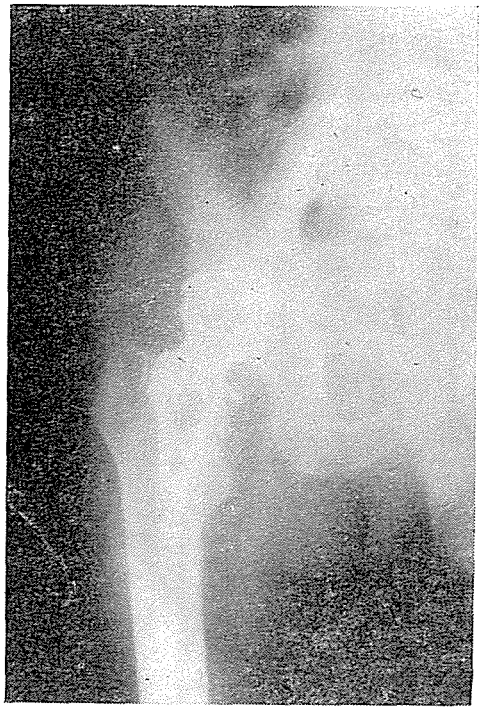

Şekil 14 : Ameliyat sonrası

**Tartışma**

Önceki sahifelerde endiksiyon ve uygulama tekniğini kaydettiğimiz Ring Total Kalça Protez'i herhangibir Bone Cement kullanmaya lüzum olmayan tipte protezdir.

Uyguladığımız 6 hastamızda da herhangibir komplikasyon ortaya çıkmamıştır. İlk uyguladığımız vakanın üzerinden 3 yıl geçmesine rağmen hastanın önemli şikayeti yoktur. (Hasta geçirmiş olduğu trafik kazası nedeniyle aynı taraf diz eklemine yüksek tibial osteotomi yapılmış olduğu için makalenin yazıldığı tarihte kliniğimizde yatmaktaydı).

Bütün vakalarda, ağrı bariz olarak minimuma inmiş veya tamamen kaybolmuştur. Fleksiyonda ortalama 34°, abduksiyonda 32°, abduksiyonda 11°, artma görülmüştür. 6 Vakamızda, Ring'in[10] aldığı sonuçlardan çıkarmış olduğu kriterlere göre sıralama yaparsak çok iyi nitelendirilenler : 4 Vaka (3,4,5,6 ıncı vakalarımız) (% 66,6) iyi olarak nitelendirilenler iki vaka (1 ve 2 nci vakalarımız) (% 33,4) vardır. Zayıf veya başarısız vakamız yoktur.

Ameliyattan sonra Ring'in[10] kendisinin ve Evarts ve arkadaşlarının[4] belirttiği gibi kemiğe sokulmuş olan protez komponentlerinden her hangi birinde gevşeme görmedik. Ring'in 298 vakalık serisinde gevşeme gösteren 12 vaka, Evarts ve arkadaşlarının 25 vakalık serilesinde 8 vakada, acetabular ve femoral konponentleri etrafında porotik halka şeklinde gevşeme görüldüğü bildirilmiştir.

Evarts ve arkadaşları[4] Ring protezinin ilk konulduğu zamanlar iyi sonuç verdiği halde zamanla (3 yıl) hareketlerde azalma ve ağrı geliştiğini, bununda çoğunlukla gevşemeden ileri geldiğini bildirmişlerdir. Yine otto pelvis halinde Ring total protezini uygulamanın zorlaştığını kaydetmişlerdir. Bizde bu sonuncu durumda, ilk vakamızda olduğu gibi acetabulumun şekil bozukluklarında uygula-

TABLO 1 : 1970-1973 yılı ilk 2 ayında kliniğimizde yapılan 6 Rings protez vakasının genel durumu (yaş ortalaması 50,8 dir).
3 kadın 3 erkek.

| Hastanın Adı Soyadı | Protokol No.: | Memleket | Yaş | TEŞHİS | Ameliyat tarihi | Komplikasyon |
|---|---|---|---|---|---|---|
| A. D. | Prot. No.: 810 | Gaziantep | 34 | Sağ eski acetabular kırıklı çıkık | 2-XI-1970 | Hafif ağrı |
| F. İ. | Prot. No.: 385 | Trabzon | 42 | İki taraflı koxartrose | 6-3-1972 | Hafif topallama |
| F. S. | Prot. No.: 427 | Kandıra | 46 | Sol Koxartros | 26-6-1972 | Yok |
| H. P. | Prot. No.: | Hemşin | 73 | Sol Koxartros | 29-6-1972 | Yok |
| S. A. | Prot. No.: 1129 | Balıkesir | 47 | Bilateral Koxartros sola ameliyat | 19-1-1973 | Yok |
| İ. S. | Prot. No.: 12 | Bolu | 63 | Romotoid arthrit | 2-2-1973 | Yok |

ma zorluğunun ortaya çıktığını tasvip etmekteyiz, eğer siyatik insusura ile acetabular çukurun anatomik münasebetlerinde bariz uygunsuzluk varsa, Ring protezi yerine diğer bir tip protez uygulamanın daha kolay olacağını düşünmekteyiz.

Ring total protezinin avantajlarından biri komplikasyonlarının azlığıdır. Gevşeme yanında, eski Mark I modelinde yalnız 2 vakada görülen acetabular parçanın vidalı sapının kırılması, protez'e ait komplikasyon olarak sayılabilir([9],[10]).

İnfeksiyon, miyositis ossifikans gibi komplikasyonlar ise diğer tip protezlerde görülmektedir([14]). Halbuki, «Bone Cement» kullanılarak uygulanan total protezlerde, gevşeme([8],[11]) siyatik sinir yaralanması([2]) acetabular parçanın havsala içine kayması, veya femoral parçanın korteksi delmesi, protezin lüksasyonu([3]) iliac damarların yaralanması([5]) gibi protez'e ait komplikasyonlar oldukça sık görülmektedir.

Bu açıdan bakıldığında Ring protez tercih yönleri daha belirgin olarak görülüyor. Ayrıca teknik uygulama yönüde oldukça kolaydır([9]).

## Sonuç

1970-1973 yılları arasında kliniğimizde 6 vakaya uyguladığımız Ring total kalça protezi vakaları ameliyat sonrası takip edilmişlerdir. Vakalarımızda herhangi bir komplikasyon görülmemiş, ameliyat sonrası kalça eklemi hareketlerinde süratli bir artma ve bununla orantılı olarak ağrının ortadan kalkması görülmüştür. Ring'in kendi kriterlerine göre vakalarımızı sınıflandırdık. Buna göre 4 vaka çok iyi, 2 vaka iyi nitelikteki kriterlere uymuştur.

Ring total kalça protezi, teknik olarak uygulanması kolay, komplikasyonları az olan bir protez şeklidir.


## Summary

Ring's total hip prosthesis has been applied to 6 Arthritic hips in the last years at the Orthopedy and Travmatology Clinic of Gülhane Military Medical Academy, Ankara Turkey.

The cases were 3 female and 3 male patients whose ages were ranged from 34 to 73 years (average is 50.8).

Three years have elapsed from the first replacement of Ring's total hip prosthesis and the patient does not have any complains now.

We did not observe any early or late complication since their surgeries. Restoration of Joint movement improved in every case. Only two cases have slight pain while weightbearing but non of them uses stick.

**Literatür**


1 — BANKS, S.W. and LAUFMAN, H. : An Atlas of Surgical oxposures of the extremities Section VII. PP. 215-247, W.B. Saundes company, Philadelphia, London, 1964.

2 — CASAGRANDE, P.A. and DANAHY, P.R. : Delayed Sciatic Nerve Entrapment Following the Use of Self-Curing Acrylic J. Bone and Joint Surg. 53-A : 167-169, Jan. 1971.

3 — CHARNLEY, J. : Total hip Replacement by low-Friction Arthroplasty Clin. Orthop 72 : 7-32, 1970.

4 — EVARTS, C.M., GRAMER, L.J. and BERGFELD, J.A. : The Ring total hip Prosthesis, J. Bone and Joint Surg : 54-A, 1677-1682, Dec. 1972.

5 — MALLORY, T.H. : Rupture of the common iliac vein from Reaming the Acetabulum During Total Hip Replacement J. Bone and Joint Surg : 54-A, 276-277, March, 1972.

6 — MC KEE, G.K. : Development of Total Prosthetic Replacement of the Hip, Clin Orthop, 72 : 85-103, 1970.

7 — MOORE, A.T. and BOHLMAN, H.R. : Metal Hip Joint Clin. Orthop. 72 : 3-6, 1970.

8 — PATTERSON, F.P. and BROWN, C.S. : The Mc Kee-Farrar Total Hip Replacement J. Bone and Joint Surg. 54-A : 257-275, March, 1972.

9 — RING, P.A. : Complate Replacement Arthroplasty of the hip By the Ring Prosthesis J. Bone and Joint Surg. 50-B : 720-731, Nov. 1968.

10 — RING, P.A. : Total Replacement of the hip Clin Orthop. 72 : 161-168, 1970.

11 — SALVATI, E.A., FREIBERGER, R.H. and WILSON, Jr. P.D. : Arthrography for Complications of total Hip Replacement J. Bone and Soint Surg. 53-A : 701-709, June, 1971.

12 — SHORBE, H.B. : Total Hip Replacement without cement clin. Orthop. 72 : 186-200, 1970.

13 — WILSON, J.N. and SCALES, J.T. : Loosening of Total Hip Replacement with cement Fixation Clin. Orthop. 72 : 145-160, 1970.

14 — WILSON, Jr. P.D., AMSTUTZ, H.C., CZERNIECKI, A-SALVATI, E.A. and MENDES, D.G. : Total Hip Replacement with Fixation by Acrylic Cement. J. Bone and Joint Surg, 54-A : 207-236, March, 1972.

# KALÇA EKLEMİ ALLOARTROPLASTİSİNDE SINIR ENDİKASYONLAR

Dr. S. Kemal EROL

Kalça eklemi artroplastisinde «en az sürtünme» prensibini ortaya atan CHARNLEY 1958 senesinde metalden yapılmış bir femur endoprotezinin karşısında teflondan bir asetabulum yerleştirirken ilk olarak kemik çimentosunu da kullanmıştır([4,15]). Teflon sürtünmelerle çok çabuk aşınan bir madde olduğundan, CHARNLEY bunun yerine 1960 senesinden itibaren asetabulum yapımında B. Almanyadaki «R u h r Kimya tesisleri» nin bir ürünü olan ve RCH 1000 de denilen polietileni kullanmağa başlamıştır. Bu gün avrupada «metal karşısında sun'i madde» prensibine göre yapılmış TEP(*)'lerden en çok kullanılanlar CHARNLEY'in, MÜLLER-CHARNLEY, HUGLER ve BUCHHOLZ'un modelleridir. Ayrıca «metal baş-metal asetabulum» prensibine göre hazırlanmakta olan Mc KEE-FARRAR tipi TEP'ler de halen kullanılmaktadır.

1971 senesi nisan ayındanberi kliniğimizde BUCHHOLZ'un St. GEORG modeli kalça TEP'lerini uygulamaktayız. «Metal karşısında polietilen» yani «en az sürtünme» prensibine göre hazırlanmakta olan bu tip TEP'de başı meydana getiren kısım V i t a l l i u m gibi bir metal bileşiminden olup, çapı 38 mm dir ve asetabulum kısmı da moleküler ağırlığı 1 000 000 olan polietilen'den yapılmaktadır. Bazı ender durumlarda kullanılmak üzere bu modelin küçük tipi de vardır. Küçük olan bu tipte baş kısmının çapı 33 mm dir ve buna uyan küçük bir asetabulum yine yüksek moleküllü polietilenden hazırlanmıştır.

St. G e o r g modeli ile bugüne kadar 151 kalça ekleminde TEP uygulamasında bulunduk. Kalça eklemine ulaşmak için kullandığımız giriş yolu yandan olup, trochanter major bir kabuk gibi küçük gluteal adelelerin yapışma yeri ile birlikte osteotomize edilmekte ve sun'i kalça ekleminin kısımları yerleştirildikten sonra trochanter yine eski yerine fikse edilmektedir. Ameliyat süresince %0,1 oranında Stapenor veya Nebacetin katılmış fizyolojik serum ile devamlı yıkama yapılmaktadır. Rutin olarak kemik çimentosu karılırken herbir porsionuna ya 1 gr Nebacetin veya 250 mg Eritromycin toz halinde katılmaktadır. Kemik çimentosu ile protezin kısmı tesbit edilmeden önce hem oyulan asetabulumun zemini ve hem de femur'un medüller kanalı çok esaslı bir şekilde yıkanarak ufalanmış bütün doku parçaları uzaklaştırılmaktadır. Hamur kıvamındaki

(*) TEP : Totalendoprotez

çimento medüller kanal içine tıkılmadan önce bir dren yerleştirilerek, kanın medüller kanaldan dışarı akması sağlanmakta ve protezin sapı medüller kanal içine itilir itilmez de dren uzaklaştırılmaktadır. Septik artrit veya spesifik artrit geçirmiş olan hastalarda ve ayrıca iltihaplanmış olan TEP'lerin değiştirilmesinde Refobacin yani Gentamycin katılmış kemik çimentosu kullanmaktayız. Bu halen piyasada Refobacin - Palacos adı altında (Avrupa'da) hazır olarak vardır. Değişik antibiotikler kemik çimentosuna karıştırılıp kullanılırsa, bunlar diffüzyon suretiyle kemik çimentosunun moleküllerini terkedip çevre doku sıvılarına geçmekte ve iki ay kadar daha bir süre ile bakteriostatik veya bakterisid bir etki göstermektedirler([6],[10], [16],[19]). Fakat Tetracylin gibi bazı antibiotikler bu özelliği göstermediklerinden([6]), hedefe bilgili bir şekilde yönelmiş olmak gerekir. Tüberküloz vak'alarında Reforbacin'le hazırlanmış olan kemik çimentosuna (1 porsionuna 0,5 g hesabıyla) Streptomycin katarak ayrıca hastaları postoperatif devrede İNAH, Rifampicin ve Myambutol ile tedavi ediyoruz. Bu şekilde 5 spesifik artrit geçirmiş olan vak'ada çok iyi sonuçlara varılmıştır. Bunların postoperatif kontrol süreleri henüz 8 ay ile 1 sene arasındadır.

Eğer iltihaplanmış bir TEP değiştirilecekse (örneğin pyosyaneus enfeksionunda) Refobacin - Palacos'un herbir porsionuna ayrıca 3 gamma da Colistin katmaktayız.

151 TEP ameliyatında ağır kanama ve ameliyat esnasında eksitus olmamıştır. Hiçbir vak'ada sinir ve arter yaralanması görülmemiştir. 5 vak'ada osteotomize edilip tekrar fikse edilen trochanter'de kaynama güçlüğü görülmüş ve şikâyetleri olan 3 vak'ada yeni bir müdahale ile refiksasda iltihap olayı görülmüş, her ikisinde de TEP değiştirilmiştir. Bunlarda iltihap olayı dikişler alındıktan sonra (ameliyattan sonraki 1 ci ve 2 ci aylar arasında) yumuşak doku şişliği olarak kendini göstermiş ve vak'alardan birinde pyosyaneus üretildiği halde, diğer vak'ada ameliyat materyalinden dahi, iltihap ajanı üretilememiştir. Operasyondan, yani TEP yerleştirilmesinden sonra kemik kısımların iltihap olayına katılması Rö. de 4 cü ayda görülmüştür. Vak'alardan biri baştan itibaren ağrılardan şikâyetçi olduğu halde bakteri üretilemiyen diğer hastanın TEP değiştirilme ameliyatına kadar fistül dışında hiçbir sübjektif şikâyeti olmamıştır.

Kliniğimizde genç olan hastalarda da TEP uygulamaktayız. TEP uygulanabilmesi için büyümenin son bulması gerekmektedir. Ayrıca ameliyat endikasyonu koyarken şu kriterler bizce önemli bir rol oynamaktadırlar :

1. Kalça ekleminin geçirilmiş herhangi bir hastalıkla ileri derecede bozulmuş olması.

2. Bozulan eklemin hastada dayanılmaz ağrılar yaratması ve bu yüzden hastanın devamlı olarak ilâç kullanması,

3. İleri derecede gelişen kontraktürlerin hareket sisteminin diğer bölümlerini de negatif olarak etkilemesi,

4. Diğer ortopedik tedavi metodları ile hastaya bir TEP in getirebileceği yararlara yakın olan yararların sağlanamaması, yani hastaların rehabilitasyonu için bir TEP uygulanmasının gerekli oluşu.

Bu karakterler göz önünde tutularak 60 yaşın altında 82 hastanın ameliyatı yapılmış ve 30 yaşın altında olan 10 hastaya TEP konulmuştur. En genç olan 2 hasta da 20 yaşındadır. Gençlerde de TEP uyguladığımızı söylerken şu noktalara değinmeden geçemiyeceğim :

A — Soğukta polimerize olan ve sıvı monomer ile toz polimer kısımlarından meydana gelen polimetilmetakrilat'ın, yani kemik çimentosunun, polimerize olduktan sonra direkt olarak bir kanserojen etkisi yoktur ve bugüne kadarki uygulamalarda yerel olarak sarkomatöz bir değişiklik görülmemiştir([21],[25]).

B — Polietilen kolay aşınan bir madde değildir ve sürtünmelere oldukça dayanıklıdır. Polietilenden yapılmış bir asetabulumla ortalama olarak 130.000 km. lik bir yolun yürünebileceği yapılan mekanik denemelerle ispatlanmıştır([9]). Bu hergün ortalama olarak 10 km. yürüyen bir kimse için en azından 35 sene sürer, ki bu asetabulum kalınlığının yarısının aşınma süresidir.

C — Ameliyattan bir süre sonra görülen protez gevşemesi Mc KEE - FARRAR modelinde asetabulumda([20], [22]) ve kısa saplı olan femur protezlerinde femurun medüller kanalında görülmektedir. M. E. MÜLLER 1972 senesi Eylül ayında Berlin'de toplanan Alman Ortapedi ve Travmatoloji Cemiyetinin kongresindeki eksperler oturumunda bu protez gevşemesine değinmiş ve endikasyon yönünden dikkatleri çekmek istemiştir. St. Georg tipi TEP de şaft diğer modellere göre daha uzun olduğundan ve medüller kanal içine sıkı bir şekilde oturduğundan gevşeme problemi yaratmamaktadır.

Erişkinlerdeki doğuştan kalça çıkığı vak'alarında neartroz tamamen dejenere olmuşsa ve hasta için devamlı dayanılmaz ağrılar yaratıyorsa, bu Röntgen filminde gördüğümüz gibi, bir TEP endikasyonu koymaktayız. Tamamen çıkık olmayan, fakat ileri derecede dejenere olmuş subluksasyon veya asetabulum displazisi vak'alarında, bu röntgen filmlerinde görüldüğü gibi, TEP yerleştirmekteyiz. Bu Röntgen filmini gördüğümüz kadın hastada, eskiden uygulanmış olan rezeksiyon - angulasyon osteotomisi çok ağrılı bir durum yarattığından, angulasyonu düzelterek TEP yerleştirdik. Filmlerini gördüğümüz bu vak'alarda angulasyon düzeltildikten sonra fragman uçları arasına kemik çimentosunun interpoze olmamasına dikkat etmek gerekir, aksi takdirde fragmanlar arasında kaynama meydana gelmez. Bizim bu şekilde TEP uyguladığımız 5 vak'ada angulasyon düzeltildikten sonra tam bir kaynama olmuştur (Röntgen filimleri).

Kliniğimizde 6 romatoid artrit vak'asında TEP yerleştirilmiştir. Bu Röntgen filminde görüldüğü gibi bunlarda protrusio acetabuli bulunduğundan, asetabulumu perfore etmemek için çok dikkatli olarak çalışmak gerekir.

Femur başı nekrozu vak'alarında TEP endikasyonu vardır (Röntgen filmi). Burada görüldüğü gibi bazan St. Georg şaft endoprotezi yerine HİPP'in baş pro-

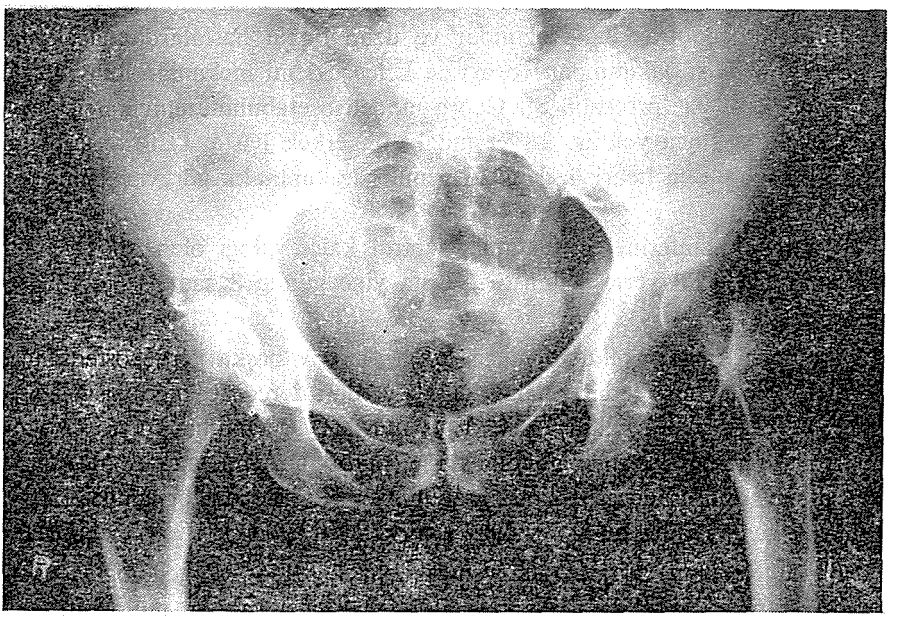

Resim 1a : 60 yaşındaki kadın hastada sol kalçada çok ilerlemiş destrüktif proçes

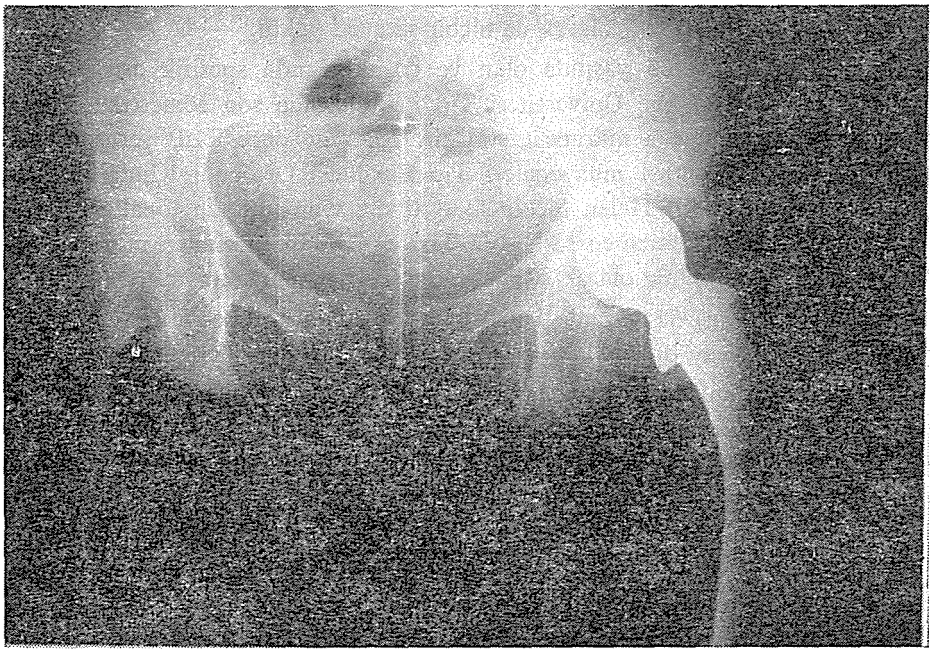

Resim 1b : Ayni vak'anın TEP ameliyatından sonraki durumu

tezini yerleştiriyoruz. Bunda yine başın çapı 38 mm dir, kollum ise St. Georg modelindekinden biraz daha uzundur ve uzun boylu hastalarda bacak uzunluk farkı yaratmaması bakımından ve ayrıca kalça eklemi mekaniği yönünden uygun olmaktadır. Bu baş protezini St. Georg modeli asetabulumunun karşısına yerleştirmekte bir sakınca yoktur. 28 yaşındaki bu erkek hasta TEP yerleştirilmesinden 6 ay sonra Ren nehri üzerindeki gemilerde kaptanlık görevine yine dönebilmiştir.

Röntgen filimlerini gördüğümüz santral kalça çıkığı olan 20 yaşındaki bu erkek hastada TEP yerleştirilmiştir. Hasta yine günde 8 saat işçi olarak çalışabilmektedir.

(Röntgen filmi) Collum femoris kırığı olan ve başka yerde osteosentezi yapılan bu vak'a 1 sene kadar yatalak kalmış ve ileri derecede inaktivasyon osteoporozu gelişmiştir. Ameliyatta freze ile oyulurken asetabulum perfore olmuştur. (Röntgen filmi) Görüldüğü gibi biz bunu spiral bir telle tamir etmekteyiz. 151 TEP ameliyatında sadece 3 defa asetabulum perforasyonu görülmüş ve spiral tel tekniği ile tamir edilmiştir.

(Röntgen filmi) 60 yaşındaki bu kadın hastada röntgenologlar destrüktif malign bir proçes teşhis etmişler ve (Röntgen filmi) yapılan anjiografisi sonucu Röntgen şua tedavisini gerekli bulmuşlardır. 1972 senesi şubat başında hastayı Röntgen tedavisine göndermeyip ameliyata aldık ve TEP yerleştirdik (Röntgen filmi). Ameliyatta tümör dokusuna raslanmadı. Histoloji aseptik bir nekrozu tarif etmiştir. 14 ay sonraki kontrol muayenesinde hastada eklem fonksiyonu tamamen serbest olup, sübjektif olarak da hiçbir şikâyeti yoktu.

(Röntgen filmi) 25 yaşında olan ve çocukluğunda spesifik artrit geçirmiş olan bu kadın hasta Ege Üniversitesi Tıp Fakültesinde son sömestrede öğrenci iken ameliyatı için bana müracaat etmiştir. 1,5 sene önce TEP yerleştirdiğimiz hastanın sonraki kontrol muayeneleri Tıp Fakültesi Ortopedi Kliniğinde yapılmıştır. (Röntgen filmi) Halen hiçbir şikâyeti olmayan hastada topallama yoktur ve eklem fonksionu tamamen serbesttir. Hasta Tıp Fakültesinden mezun olmuştur ve bir meslekdaşımız olarak şu anda aramızda bulunmaktadır.

(Röntgen filmi) 51 yaşında kadın, çocukluğunda nonspesifik artrit geçirmiş. (Röntgen filmi) 9 ay önce TEP yerleştirilmiştir. Hastanın hiçbir şikâyeti yoktur.

(Röntgen filmi) 52 yaşında kadın hasta, çocukluğunda geçirdiği spesifik artrit sonucu kalçanın fleksion-abduksionunda ankiloz. (Röntgen filmi) TEP yerleştirilmesinden 7 ay sonraki kontrolünde (Röntgen filmi) kalça eklem hareketleri hemen hemen serbest olup, sübjektif hiçbir şikâyeti yoktu.

(Röntgen filmi) 20 yaşındaki kadın, çocukluğunda 2 taraflı spesifik artrit yani tüberküloz geçirmiş. (Röntgen filmi) 8 ay önce TEP yerleştirildi, yürüme tablosu oldukça iyi bir duruma gelmiştir.

(Röntgen filmi) 41 yaşındaki erkek hastada çocukluğunda geçirdiği tüberküloz enfeksionuna bağlı olarak uyluğun adduksion durumunda eklem dejeneras-

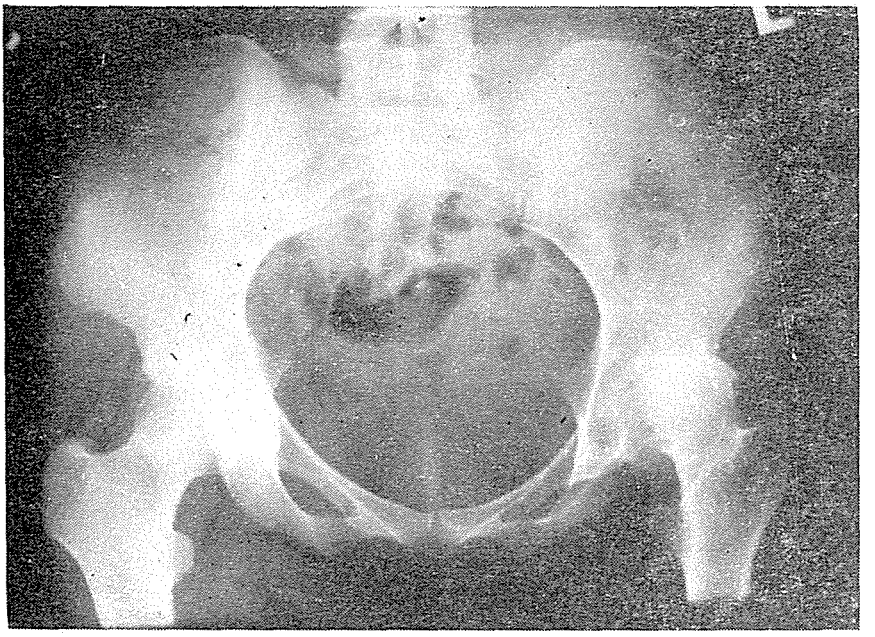

Resim 2a : Çocukluğunda sol kalçada spesifik artrit geçiren 25 yaşında kadın hastanın Röntgen filmi

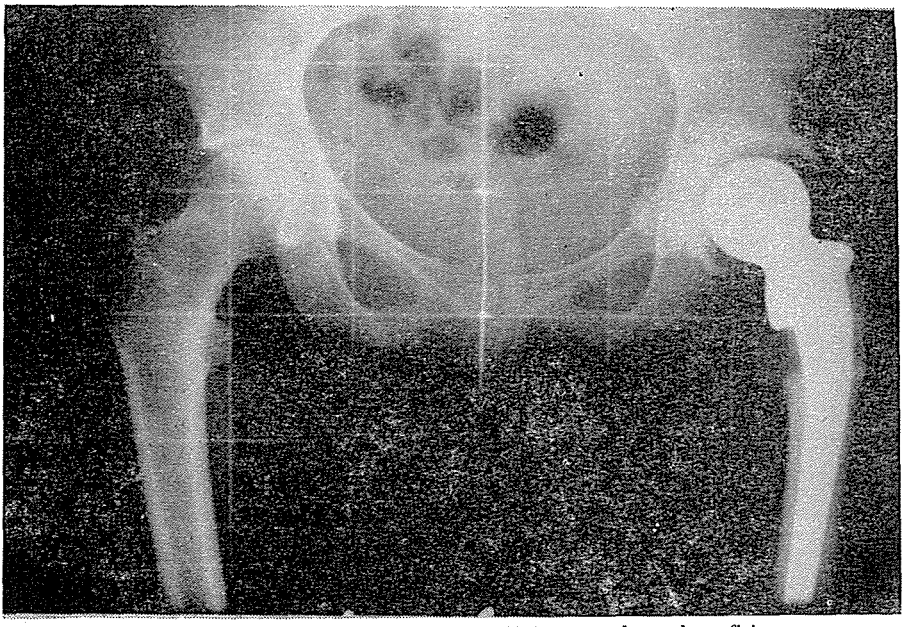

Resim 2b : Ayni hastanın postoperatif Röntgen kontrol grafisi

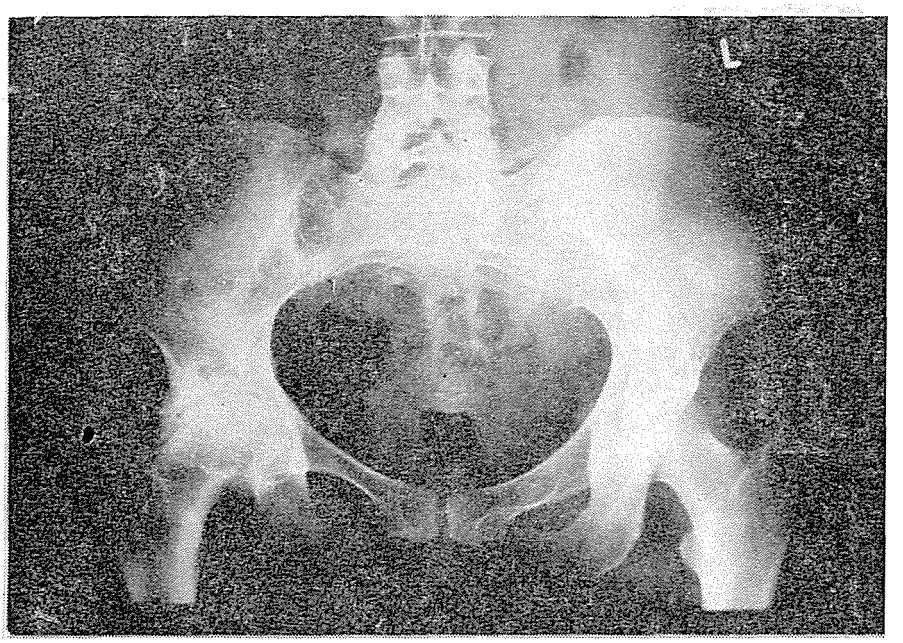

Resim 3a : Çocukluğunda sağ kalçada nonspesifik artrit geçiren 51 yaşındaki kadın hastanın Röntgen filmi

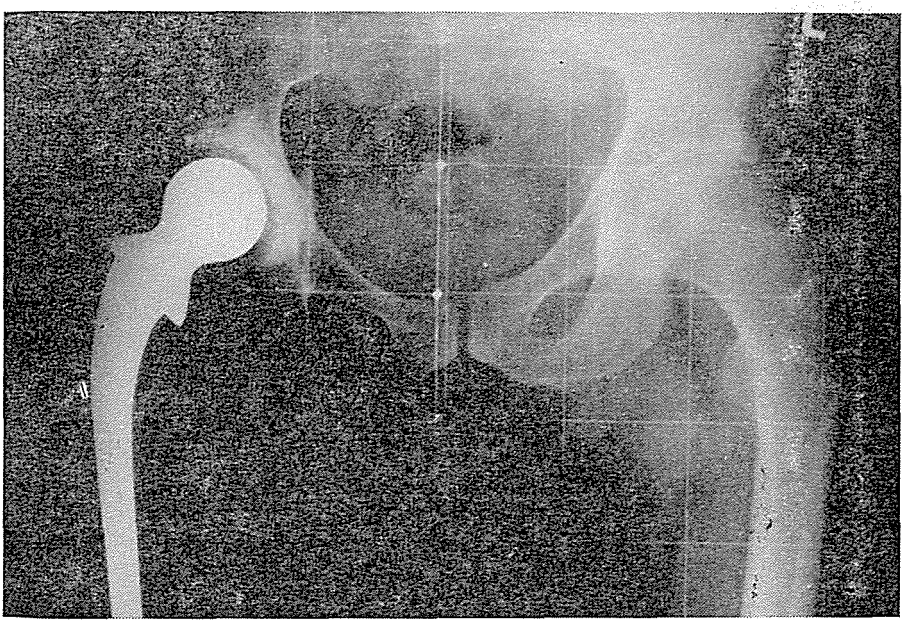

Resim 3b : TEP yerleştirildikten 9 ay sonraki kontrol muayenesi

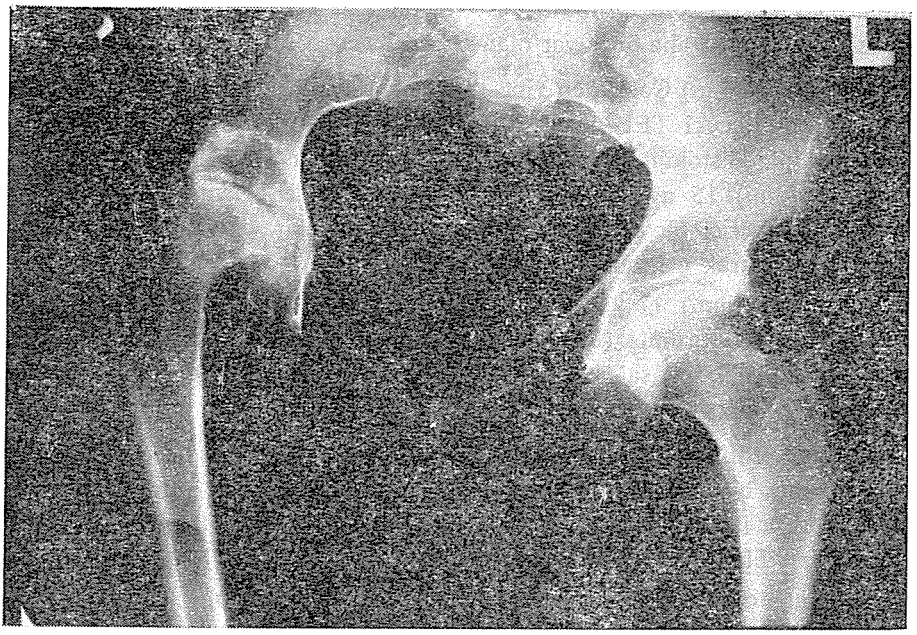


Resim 4a : 41 yaşındaki erkek hastada çocukluğunda geçirdiği tüberküloz enfeksionu sağ kalça eklemini ileri derecede harap edip fleksion ve adduksion kontraktürüne götürmüş

Resim 4b : Postoperatif çekilen ayni vak'anın Röntgen kontrol grafisi

yonu. 9 ay önce (Röntgen filmi) TEP ve bundan 2 ay sonra da adduktor tenotomisi uygulandı. Daha önce var olan 6 cm. bacak kısalığı ortadan kalkmıştır.

(Röntgen filmi) Çocukken yine tbc a bağlı artrit geçiren 31 yaşındaki kadın hasta. 15 ay önceki TEP ameliyatında iskion kolunda bir tbc odağına raslanıp kürete edildi. Histolojinin raporu tipik tbc kazeifikasyon nekrozu tarif etmiştir. (Röntgen filmi) 15 ay sonraki kontrol muayensinde eklemin hareket genişliği memnuniyet verici bir durumda olup, hastanın hiçbir şikâyeti yoktu. Günde 8 saat optikçi olarak çalışabilmektedir.

(Röntgen filmi) 47 yaşındaki kadında 19 sene önce M. LANGE-RETTIG endoprotezi yerleştirilmiş. (Röntgen filmi) Önce sol kalçaya TEP konuldu ve sonradan (Röntgen filmi) sağ kalçadaki eski endoprotez St. Georg tipi TEP ile değiştirildi.

(Röntgen filmi) Bu 62 yaşındaki erkek hastada 20 sene önce pleksi camından yapılmış bir kap-artroplastisi uygulanmış. Asetabulum zemini harap olduğundan, freze ile oyma işlemi sırasında perfore olmuş ve (Röntgen filmi) spiral telle tamir edilmiştir.

Enfekte olmuş TEP lerin değiştirilmesinde BUCHHOLZ öncülük etmiştir, kendisi 140 vak'ada değiştirme yaptıktan sonra 4 defa nüks görmüştür([10]).

(Röntgen filmi) Bu vak'ada bir koksartroz nedeni ile yerleştirilen TEP den 3 hafta sonra ağrılar başladı ve yarası primer olarak iyileşen hastada 8 ay sonra fistül görüldü. (Röntgen filmi) 1 ci ameliyattan 13 ay sonra 2 ci bir ameliyatla iltihaplanan TEP değiştirildi. (Röntgen filmi) İltihap ajanı pyosyaneus olan vak'ada 2 ci ameliyattan 8 ay sonra eklem hareketleri hemen hemen serbest olarak bulundu (Röntgen filmi). Hastada hiçbir sübjektif şikâyet yoktur ve günde 8 saat çalışabilmektedir.

**Literatür**


1 — BREITENFELDER, J., SPRANGER, M. : Komplikationen beim Entfernen oder Austauschen von totalen Hüftendoprothesen, Archiv Orthop. Unfall-Chirurg. 75, 56-64, J.B. Bergmann München, 1973.

2 — BUCHHOLZ, H.W. : Technik und Anwendungsmöglichkeiten der totalen Endoprothese für das Hüftgelenk, Langenbecks Arch. Chir. 325, 777-789, Springer Verlag Berlin, 1969.

3 — BUCHHOLZ, H.W. : Die Remobilisation der ankylosierten Hüftgelenke bei der Spondylitis ankylopoetica mit der totalen Endoprothese, Verhandlungen der Deutsch. Geselschaft für Rheumatologi, Band 1, 178-184, Dr. Dietrich Steinkopf Verlag Darmstadt, 1969.

4 — BUCHHOLZ, H.W. : Das künstliche Hüftgelenk, Materia Medica Nordmark, 21/11, 613-622, Nordbark Werke GmbH Hamburg, 1969.

5 — BUCHHOLZ, H.W. : Traumatologie des Hüftgelenkes, Die mediale Schenkelhalsfraktur und ihre Behandlung, Der Chirurg, 2. Heft, 62-67, Springer Verlag, Berlin, 1970.

6 — BUCHHOLZ, H.W. und ENGELBRECHT, H. : Über die Depotwirkung einigerAntibiotica bei Vermischung mit dem Kunstharz Palacos, Der Chirurg, 41. Band 11. Heft, 511-515, Springer Verlag Berlin, 1970.

7 — BUCHHOLZ, H.W. : Die krankengymnastische Nachbehandlung beim künstlichen Hüftgelenk, Krankengymnastik, 5, 133-136, Richard Pflaum Verlag KG München, 1970.

8 — BUCHHOLZ, H.W. : Diskussionsbeitrag im Arbeitskreis für Endoprothetik, 58 Tagung der DGOT in Bonn, 20-23.9.1971.

9 — BUCHHOLZ, H.W., STRICKLE, E. : Lleittreibverhalten von künstlichen Hüftgelenken mit Kunststoffpfanne, Der Chirurg, 10 Heft, 453-458, Springer Verlag Berlin, 1972.

10 — BUCHHOLZ, H.W. und GARTMANN, H.D. : Infektionsprophylaxe und operative Behandlung der schleichenden tiefen Infektion bei der totalen Endoprothese, Der Chirurg 10 Heft, 446-453, Springer Verlag Berlin, 1972.

11 — EICHLER, J. : Ein Vorschlag zur operativen Behandlung der Protrusio acetabuli, Archiv Orthop. Unfall-Chirurg. 75, 76-80, J.F. Bergmann München, 1973.

12 — HANSLIK, L. : Der alloplastische Ersatz des Hüftgelenkes bei ausgepraegter Pfannendysplasie, Zeitschrift Orthopaedie 111, 17-23, Ferdinand Enke Verlag Stuttgart, 1973.

13 — HERMANN, E. : Antibakterielle Chemoprophylaxe und Astibiotikatherapie in der operativen Orthopaedie, Zeitschrift Orthopaedie 111, 47-52, Ferdinand Enke Verlag Stuttgart, 1973.

14 — HESSERT, G.R. : Oberflaechenuntersuchungen an der Mc Kee-Farrar-Hüftendoprothese, Archiv Orthop. Unfall-Chirurg. 70, 1-13, J.F. Bergmann München, 1971.

15 — HUGGLER, A.H. : Die Alloarthroplastik des Hüftgelenkes mit Femurschaft und Totalendoprothesen, Georg Thieme Verlag Stuttgart, 1968.

16 — KNAYMANN, J. und GOTTWALD, A. : Tierexperimentelle Versuche zur Prüfung der Diffusion von Streptomycin aus Streptomycin-Acrylat-Kegeln (Palacos-R), Zeitschrift Orthopaedie 111, 62-68, Ferdinand Enke Verlag Stuttgart, 1973.

17 — SCHULITZ, K.P., KOCH, H., DUSTMANN, H.O. : Lebensbedroliche Sofortkomplikationen durch Fettembolie nach Einsetzem von Totalendoprothesen mit Polymethylmetacrylat, Archiv Orthop. Unfall-Chir., 71, 307-315, J.F. Bergmann München, 1971.

18 — SLOOFF, T.J.J.H. : Spannungveraenderungen im proximalen Femurende bei einzementierten Endoprothesen, Archiv Orthop. Unfall-Chirurg. 71, 281-289, J.F. Bergmann München, 1971.

19 — WAHLIG, H., BUCHHOLZ, H.W. : Experimentelle und klinische Untersuchungen zur Freisetzung von Gentamycin aus einem Knochenzement, Der Chirurg, 10 Heft, 441-445, Springer Verlag Berlin, 1972.

20 — WEIGERT, M., FRIEDEBOLD, G., KLEMS, H. : Fehler und Gefahren beim totalen Hüftgelenkersatz, Zeitschrift Orthopaedie, 109, 659-676, Ferdinand Enke Verlag Stuttgart, 1971.

21 — WILLERT, H.G., PULS, P. : Die Reaktion des Knochens auf Knochenzement bei der Alloarthroplastik der Hüfte, Archiv Orthop. Unfall-Chirurg., 72, 33-71, J.F.Bergmann München, 1972.

22 — WITT, A.N., HACKENBROCH Jr., H.H. : Probleme der Pfannenveraskerung im Rahmen der totalen Ersatz Arthroplastik des Hüftgelenkes, Zeitschrift Orthop. 110, 292-304, Ferdinand Enke Verlag Stuttgart, 1972.

23 — WITT, A.N., HACKENBROCH Jr., M.H., HEPP, W.R. : Die Implantation von Totalprothesen am Hüftgelenk unter erschwerten lokalen Bedingungen, Archiv Orthop. Unfall-Chirurg., 72, 289-304, J.F. Bergmann München, 1972.

24 — WIZGALL, J. : Vergleichende Untersuchungen bei der Implantation von Hüftgelenkstotalprothesen, Archiv Orthop. Unfall-Chirurg., 75, 65-68, J.F. Bergmann München, 1973.

25 — WOLF, L. : Die Totalprothose in der Hüftgelenkstraumatologie, Zeitschrift für Orthopaedie, 109, 408-417, Ferdinand Enke Verlag Stuttgart, 1971.

# PES PLANO VALGUS DEFORMİTESİNDE SUBTALAR EKSTRA ARTİKÜLER ARTRODEZ (13 VAKA SONUÇLARI)

Dr. Faham SİPAHİOĞLU(*)
Dr. Ahmet KARAOĞUZ(**)

Küçük çocuklarda hasıl olan ileri valgus deformitesini düzeltmek için talocalcaneal sinusu dikey ve ekstra artiküler, bir kemik grefi ile dondurmak fikri ilk olarak Grice tarafından 1945 de tatbik ve 1952 de yayınlanmıştır([1,3]). Eğer valgus deformitesi daha yaşlı çocuklarda hasıl olursa, bu ekseriya, ya sadece tendon transplantasyonu veya tendon transplantasyonuna iştirak ettirilecek bir triple artrodez ile düzeltilir.

Üç yaşından küçük çocuklarda anterior ve posterior tibialis adalelerinin tam paralizisi hasıl olmuşsa, ayağın ileri derecede valgus deformitesi gelişecek demektir. Eğer bu paralitik adalelerin yanısıra peroneal adaleler ve triceps surae grubu kuvvetli ise, bu valgus deformitesi bütün alınacak tedbirlere rağmen ilerleyici olacaktır. Bu nedenle küçük çocukluk çağında bu deformiteye mani olacak müdahale yapılması icabetmektedir. 10 yaşından küçüklerde yapılacak triple artrodez, tarsal kemiklerin büyümesini bozacağı için böyle bir ameliyat şekli tavsiye edilmez([1,2]). Ayrıca sade yumuşak doku ameliyatları ile valgus deformitesi önlenemez([1]).

Grice-Green ameliyatı valgus deformitesine mani olabilecek ve 10 yaşından küçük çocuklara tatbik edilecek yegâne ameliyat olarak kalmaktadır. Ameliyat, tars kemiklerinin büyümesini bozmamaktadır([3]).

Ameliyatın tatbik edilme yaşını Grice([1]) 4 ila 12 yaşları olarak bildirmektedir. Eğer bariz bir adale dengesizliği mevcutsa, ameliyata ilave olarak tendon transplantasyonu yapılmasıda tavsiye edilmektedir([3]).

Grice ameliyatı, poliomiyelitisten hasıl olan valgus deformitesinin yanısıra, aşağıdaki durumlarda da uygulama alanı bulmuştur : 1. Konjenital konveks pes valgus, 2. Konjenital plano valgus, 3. Spastik ekino valgus, 4. Paralitik kalkaneo varus.

Biz bu ameliyatın özellikle poliomiyelitis sekeli valgus deformitelerinde yapılabilecek uygun bir ameliyat olduğu kanısındayız. Bu nedenle 1966-1972 yılla-

---

(*) Gülhane Askeri Tıp Akademisi ve Eğitim Hastanesi Ortopedi ve Travmatoloji Kliniği Direktörü, Prof. Hv. Tbp. Alb.

(**) Gülhane Askeri Tıp Akademisi ve Eğitim Hastanesi Ortpedi ve Travmatoloji Kliniği Asistanı, Hv. Tbp. Yzb.

rı arasında, 13 vakaya Grice-Green ameliyatı uygulamış bulunuyoruz. Bu vakaları burada takdim etmeyi uygun bulduk.

**Klinik Materyel**

1966-1967 yıllarını kapsayan devre içinde, poliomyelitis sekeli olarak gelişen pes plano-valgus deformitesi nedeni ile 13 vakaya, ekstra artiküler subtalar artrodez (Grice ameliyatı) uyguladık.

Bu vakaların 7 si erkek, 6 sı kız çocuktur. Enküçük yaş 4 en büyük yaş 10 dur. (Tablo 1). 8 vakada sağ, 5 vakada sol ayak için ameliyat uygulandı. Ameliyatta kullanılan grefler, her vakada Grice'in tarif ettiği şekilde([1]) tibia metafizinden alınarak kullanıldı. Ameliyattan sonra uygun vakalarda 6-8 hafta, bazılarında 10 hafta süre ile diz üstü alçısı tatbik edildi. Bir vaka hariç 12 vakada greflerin radyolojik ve klinik olarak bu süre içinde tuttuğunu izledik.

Paralizi 7 vakada sade sağ alt ekstremiteyi, 3 vakada sol alt ekstremiteyi tutmuştu. Bir vakada sol taraf, birinde sağ üst ve sol alt ekstremite, diğer birinde her iki bacağın bütünü paralitik bulunuyordu. 7 vaka cihazsız, 6 vaka cihazla yürüyebilmekteydi.

Yapılan adale testlerinde, peroneal adaleler ortalama % 75+, tibialis anterior ve posterior adaleleri % 25—, Aşil tendonu kuvveti % 50 olarak bulunmuş-

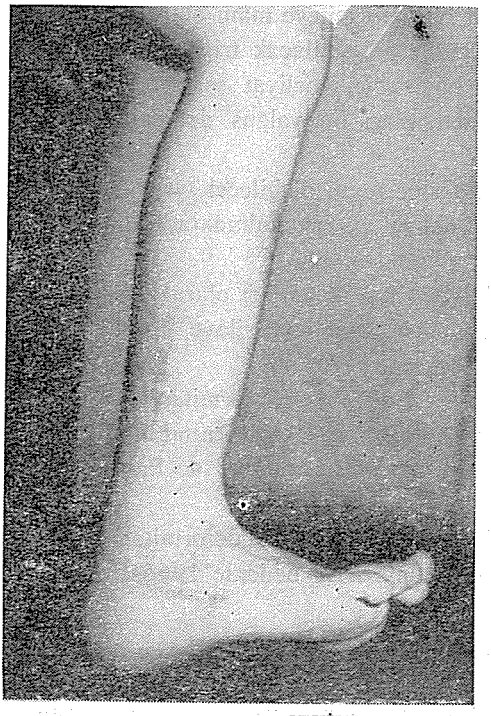

ŞEKİL : 1

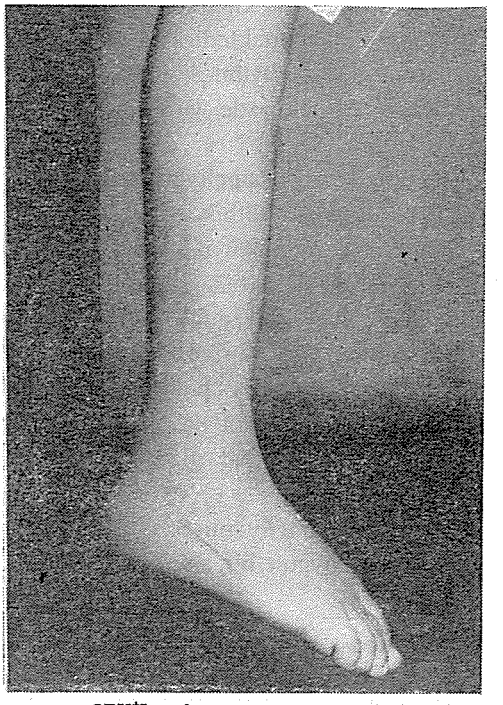

ŞEKİL : 2

Peroneus longus tendonunun 1 nci cuneiforma naklinden 8,5 ay sonraki aktif dorsal ve plantar fleksiyon hareketleri

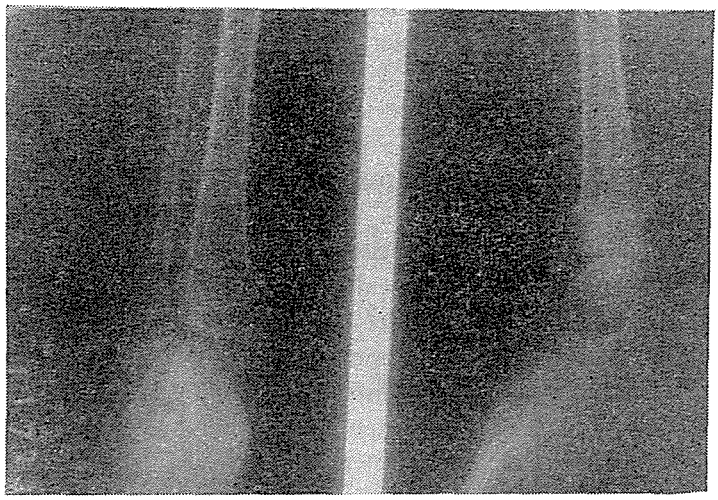

ŞEKİL : 3
Ameliyat Öncesi

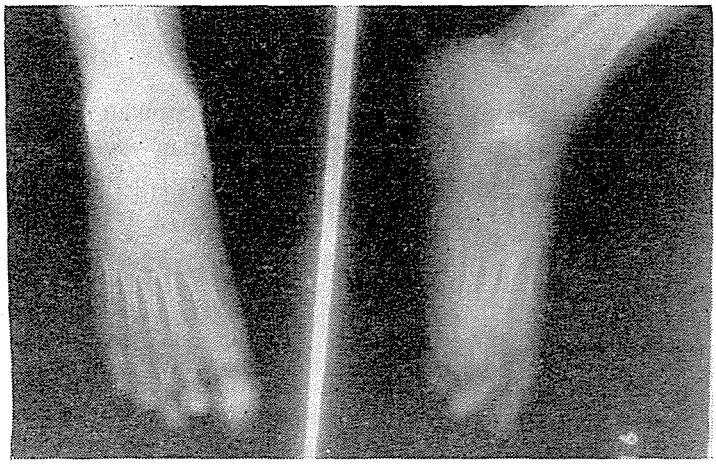

ŞEKİL : 4
1,5 ay sonra
Ameliyattan

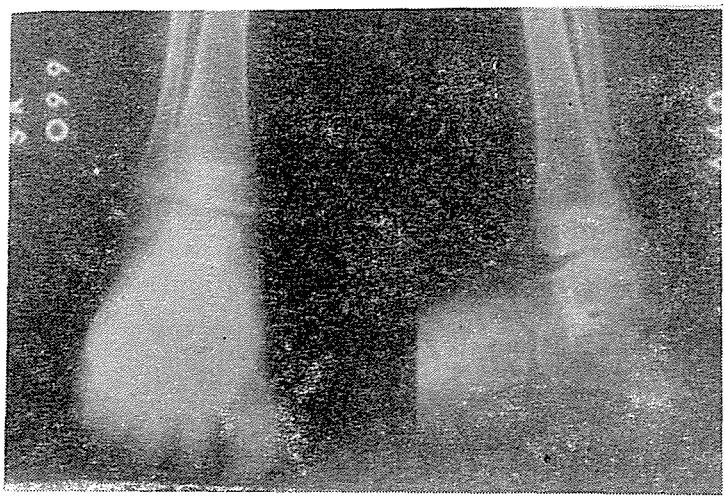

ŞEKİL : 5
Ameliyattan
10 ay sonra

Fibula alt uç osteotomisi ilave edilen vakanın radyografileri

tur. Bütün bu vakalara bilahare tendon transferi yapılması arzu edildiği halde, hastalarla temas etmek imkanı olmamış, ancak 2 vakada tendon transferi gerçekleştirilebilmiştir.

Birinde Grice ameliyatından 1,5 ay sonra peroneus longus tendonu 1 nci cuneiform'a (Şekil 1, 2), diğerinde 5 ay sonra peroneus longus ve brevis tendonları calcaneus'a transfer edilmiştir.

Bununla beraber orijinal Grice ameliyatı sırasında, 3 hastaya aşiloplasti, 1 hastaya fibula alt uç osteotomisi ilave edildi. (Şekil 3, 4, 5, 6, 7).

Bir vakamızda ekstra artiküler konulan gref kaymış ve olumlu sonuç alınamamıştır. Bu hastaya ilk ameliyattan beş ay sonra tekrar müdahale yapılarak, gref yenilenmiş, ayrıca talo tibial ekleme de distraksiyon kompresyon artrodezi ilave edilmiştir. Bu çocukta adale testleri, Aşil tendonu, tibialis anterior ve posterior sıfır, ayak parmağı fleksörleri % 50, ekstensorları % 75, peroneal grup % 50 bulunmuştu.

**Tartışma**

Geçen birkaç yıl içinde, subtalar ekstra artiküler artrodez tatbikatı 400 vakaya varmış ve bundan alınan sonuçlar çeşitli müellifler tarafından yayınlanmıştır. Buna göre % 60-70 iyi sonuç alındığı ortaya çıkmaktadır([2]). Pollock ve

ŞEKİL : 6

ŞEKİL : 7

Aynı vakanın ameliyattan 10 ay onraki önden ve arkadaş görünüşü

# TABLO 1

| VAKA NO. | PROT. NO. | ADI SOYADI | YAŞI | EKSTREMİTE | YÜRÜME | LOKALİZE ADALE TESTLERİ | | AMELİYAT TARİHİ | SONUÇ |
|---|---|---|---|---|---|---|---|---|---|
| 1 | 61 | M.K. | 10 | SAĞ | BREYSLE | TRICEPS SURAE : %75<br>PERONEUSLAR : %75 | TİB. ANT. : %50<br>TİB. POST. : 0 | 14. 3.1966 | İYİ |
| 2 | 133 | N.O. | 9 | SOL | « | TRICEPS SURAE : %50<br>PERONEUSLAR : %50 | TİB. ANT. : %25<br>TİB. POST. : %10 | 7. 4.1966 | İYİ |
| 3 | 270 | O.K. | 6 | SOL | BREYSSİZ | TRİCEPS SURAE : %75<br>PERONEUSLAR : %75 | TİB. ANT. : %75<br>TİB. POST. : %25 | 23. 6.1966 | İYİ + AŞİLOPLASTİ (3 AY ÖNCE) |
| 4 | 477 | C.E. | 7 | SAĞ | « | TRİCEPS SURAE : %50<br>PERONEUSLAR : %75 | TİB. ANT. : %10<br>TİB. POST. : %10 | 20.10.1966 | İYİ |
| 5 | 562 | A.Ö. | 5 | SOL | BREYSLE | TRİCEPS SURAE : %75<br>PERONEUSLAR : %75 | TİB. ANT. : %10<br>TİB. POST. : 0 | 24.11.1966 | İYİ + AŞİLOPLASTİ |
| 6 | 632 | R.A. | 5 | SAĞ | BREYSSİZ | TRİCEPS SURAE : %50<br>PERONEUSLAR : %100 | TİB. ANT. : %25<br>TİB. POST. : %25 | 2. 1.1967 | İYİ |
| 7 | 372 | S.T. | 4 | SAĞ | « | TRİCEPS SURAE : %75<br>PERONEUSLAR : %75 | TİB. ANT. : %75<br>TİB. POST. : %50 | 24. 7.1967 | İYİ |
| 8 | 577 | A.K. | 5 | SOL | « | TRİCEPS SURAE : 0<br>PERONEUSLAR : %50 | TIB. ANT. : 0<br>TİB. POST. : 0 | 9.11.1967 | GREF KAYMASI, REVİZYON KOMP. + DİSTRAK. ARTRODEZİ (5 AY SONRA) |
| 9 | 100 | A.T. | 5 | SAĞ | « | TRİCEPS SURAE : %50<br>PERONEUSLAR : %50 | TİB. ANT. : %10<br>TİB. POST. : %10 | 3. 3.1969 | İYİ |
| 10 | 175 | C.T. | 6 | SOL | « | TRİCEPS SURAE : %75<br>PERONEUSLAR : %75 | TİB. ANT. : 0<br>TİB. POST. : %50 | 10. 4.1969 | İYİ |
| 11 | 327 | N.Ö. | 5 | SAĞ | « | TRİCEPS SURAE : %50<br>PERONEUSLAR : %100 | TİB. ANT. : %75<br>TİB. POST. : %10 | 18. 5.1970 | İYİ + PERONEAL TENDONLARIN CALCANEUSA TRANSFERİ (5 AY SONRA) |
| 12 | 777 | Y.İ. | 5 | SAĞ | BREYSLE | TRİCEPS SURAE : %75<br>PERONEUSLAR : %100 | TİB. ANT. : %75<br>TİB. POST. : %50 | 7. 1.1971 | İYİ + AŞİLOPLASTİ |
| 13 | 346 | H.A. | 6 | SAĞ | « | TRİCEPS SURAE : %50<br>PERONEUSLAR : %100 | TİB. ANT. : %25<br>TİB. POST. : %75 | 22. 6.1972 | İYİ + PERONEUS LONGUSUN 1 nci CUNEİFORMA TRANSFERİ (1,5 AY SONRA) |

Brandon([3]), yayınladıkları 112 vakalık seride 42 olumsuz sonuç bildirmişlerdir. Bu 42 vakada grefin tutmaması % 4,8, valgusun erken veya geç olarak nüksü % 31,5, geç varus teşekkülü % 73,9 olarak bulunmuştur. Smith ve Westin'in([4]) 103 vakalık serilerinde de varus deformitesinin teşekkülü 28 hastada ortaya çıkmıştır. Bunun sebebini müellifler calcaneus'taki valgusun düzeltilmesine rağmen, talustaki valgusun (bilek eklemi) düzeltilmemesine bağlıyorlar. Bu vakalarda distal tibia epifizinin medial bölümünden epifizyodez yapılması tavsiye ediliyor.

Paluska ve Blount'ta([5]), bilek eklemindeki valgus düzelmediği için ayakta nüks valgus teşekkül ettiğini, bu nedenle fibulaya osteotomi yapılarak fibulanın uzamasının temini ve bilekteki valgusun da bu suretle düzeltilebileceğini ileri sürmüşlerdir.

Görülmektedir ki, Grice ameliyatı, çoğunlukla iyi sonuç vermekle beraber, ameliyattan önce talo - tibial eklemdeki valgusu da gözönüne alıp, icabında fibular osteotomi veya tibia alt epifizinin medialden epifizyodezi ilâvesini vakasına göre uygulamak icabetmektedir.

Biz vakalarımızı hernekedar uzun süre takip edememiş bulunuyorsakta, bu ameliyattan sonraki sonuçların 8 - 9 sene içinde alındığı gözönüne alınırsa vakalarımızı bugün için tam kıymetlendirmeğe tâbi tutamayız. Bugün için vakalarımızda herhangi nüks göze çarpmamaktadır.

**Sonuç**

Grice ameliyatı, 4 - 12 yaş arası ayağın paralitik valgus deformitesinde uygulanabilecek iyi bir ameliyat şeklidir. Ameliyat literatüre göre % 60 - 70 iyi sonuç vermektedir. İyi sonuç alınamayan vakalarda, talo - tibial eklemdeki valgusu da düzeltmek için, fibular osteotomi ve bazen de tibia alt epifizine medial epifizyodez uygulamak icabeder. Subtalar artrodez uygun vakalarda tendon transferi ile iştirak ettirilmelidir. Bu takdirde, tendon transferinden daha güzel sonuç alınır([5]).

Takdim ettiğimiz 13 vakada sonuçlar iyi ve nüks yoktur.

**Literatür**


1 — GRICE, D.S.: The Role Subtalar Fusion in the Treatment of Valgus Deformities of the Feet. Instructional Course Lectures, The American Academy of Orthopaedic Surgeons; Vol. 16, 127 - 150, St. Louis, The C.V. Mosby Co., 1959

2 — CRENSHAW, A.H. : Campbell's Operative Orthopaedics, fifth Edition Vol. II, 1517 - 1684, Saint Louis, The C.V. Mosby Co., 1971

3 — POLLOCK, J.H., and CARREL, B. : Subtalar Extra - Articular Arthrodesis in the Treatment of Paralytic Valgus Deformities,J. Bone and Joint Surg.; 46-A : 533-541, 1964.

4 — SMITH, J.B., and WESTIN, W.C. : Subtalar Extra - Articular Arthrodesis. J. Bone and Joint Surg.; 50 - A: 1027 - 1035, 1968

5 — PALUSKA, D.J., and BLOUNT, W.P. : Ankle Valgus After the Grice Subtalar Stabilization. Clin. Orthop.; 59: 137 - 146, 1968

# ALT TARAF UZATMALARINDA MITCHELL-ANDERSON TEKNİĞİNİN DEĞİŞİK TARZDA UYGULANMASI

Dr. Ayhan ARITAMUR(*)
Dr. Yılmaz AKALIN(**)

## Giriş

Çocuk felci sekelleri yanında kırıklar sonucu cruris kısalmaları, osteoarthrit, bir osteit sonucu kısalmalar oldukça büyük bir yer kaplamaktadır. Bu yüzden bir yaştan sonra alt tarafta, cruriste uzatma ameliyatları bilhassa kısalık farkının fazla olduğu vakalarda önem kazanır. Muhtelif uzatma teknikleri arasında tedrici uzatma tekniği olan Mitchell - Anderson apereyi ile uzatmayı klasik teknikten değişik tarzda uygulamaktayız.

## Metod

Mitchell - Anderson tekniği ile klasik uzatma dört zamandan teşekkül eder.

1 — Fibulanın tesbiti ve kesilmesi
2 — Tibial dekortikasyon
3 — Mitchell-Anderson apereyinin yerleştirilmesi
4 — Tibianın kesilmesi

Fibulanın tesbiti ve kesilmesi : Tibia ile fibula arasında bir synostoz gerçekleştirmek gayesi ile fibulanın dış yüzü üzerinde 1/4 alt kısımda yapılan vertikal bir insizyon ile girilerek malleol üstü bölgeden büyüme kıkırdağında dikkat ederek bir vida sokulmak suretiyle gerçekleştirilebilir.

Anderson ilk tekniğinde, kesilmiş olan fibulayı tibial orifize doğru eğerek 8 hafta bekledikten sonra füzyon elde edip sonra tibial uzatmaya geçiyordu. Fakat bu tibia ile fibula arasındaki synostoz'un zaruri olup olmadığı da münakaşalıdır. Tibia ile fibula arasındaki ligamentlerin ayni fonksiyonu göreceğini ileri sürenler vardır. Fibulanın kesilmesi dikkatli ve tam olarak yapılmalıdır. Bu yapılmadığı takdirde uzatma esnasında fibula başının yer değiştirmesine mani olunamıyabilir.

Tibial dekortikasyon : Sonraki kallus teşekkülüne yardımcı olması bakımından iyi sonuç vermektedir. Dekortikasyon tekniğe dahil edildiğinden beri pseudoarthroz görülmesi hemen hemen ortadan kalkmıştır.

---

(*) Ortopedi ve Travmatoloji Kliniğinde Profesör
(**) « « « uzman doktor

Mitchell-Anderson apereyinin yerleştirilmesi : Apereyin yerleştirilmesinde dikkat edilecek hususlar şunlardır. Bacak, patella zenitte olmak üzere tutulacaktır. Ve çiviler horizontal planda olmak üzere birbirine paralel, içeriden dışarıya doğru geçirilecektir. Dört çivi kullanmak sonraki komplikasyonları azaltmak bakımından faydalıdır. Çivilerin geçirilme yerleri dekortikasyon sahasına ne çok uzak ne çok yakın olmalıdır.

Tibianın kesilmesi : İlk teknikte transversal olarak kesilme tatbik ediliyordu. Daha sonra bazı müellifler oblik kesmenin faydaları üzerinde durarak bu şekli tatbik etmişlerdir.

Bizim klasik teknikten değişik tarzda uygulamamız esas itibarile bu devrede olmaktadır. Biz tibiayı dekortike ettikten sonra Z şeklinde bir kesmeye tabi tutmaktayız (Resim 1). Bu kesilme temas satıhlarını arttırdığı gibi angülasyon ihtimalini de azaltmaktadır.

Ameliyatın ikincisi safhası olan turnike yolu ile her gün 1 mm. uzatma safhasının sonunda, karşı taraf tibiasından aldığımız grefleri, uzatılmış olan tibianın Z şeklinde bırakmış olduğu boşluklara tatbik ediyoruz (Resim 2—a—b—c). Bu uygulama uzayan tibianın soliditesini arttırdığı gibi hastanın erken ayağa - kalkabilme-

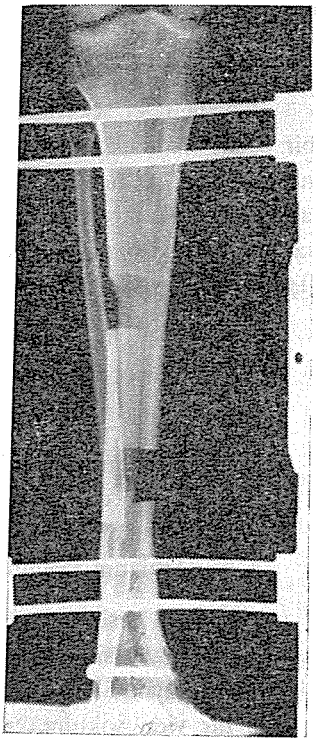

Resm 1 : (Tibianın Z şeklinde kesilmesi)

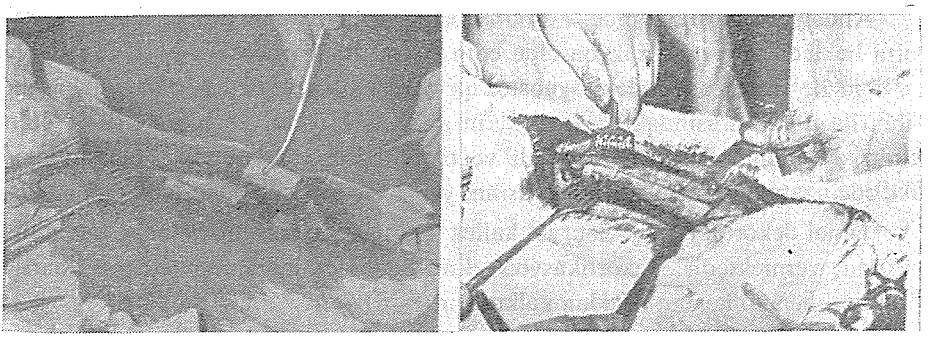

B A

Resim 2 : (A-B) Karşı taraf tibiasından alınan greflerin uzatılmış olan tibianın Z şeklinde bırakmış olduğu boşluklara tatbiki

sini de temin etmektedir. Bu operasyona ilave edilebilecek işlemleri şöyle sıralıyabiliriz : Fibuler sinirin disseke edilmesi; bu ameliye her zaman lüzumlu bir durum olarak görülmüyor. Achille tendonunun ve diğer fibular, fleksör, tibialis posterior gibi tendonların uzatılması; burada Achille tendonu uzatılması lüzumlu olabilir. Çünkü uzatma ameliyesi esnasında bu tendonun gerilmesi mühim bir problem olarak ortaya çıkmaktadır.

Biz tekniğimizde ikinci safhada, elde edilmek istenen uzatmaya ulaşıldıktan sonra karşı taraf tibiasından aldığımız grefleri tatbik ettiğimiz ameliyat esnasında Mitchell-Anderson apereyini çıkarıyoruz ve bacağı alçıya alıyoruz (Resim 3). Halbuki orijinal teknikte uzatma elde edildikten sonra Mitchell-Anderson apereyi genel anestezi altında çıkarılmakta ve alçı tatbik edilmektedir. Yukarda bahsettiğimiz en mühim komplikasyon olarak ortaya çıkan tendon gerilmeleri, bilhassa Achill tendonu gerilmesinden dolayı husule gelen equinisme deformitesine mani olmak için uzatma esnasında gerekli tedbirleri almak icabeder (Resim 4).

Resim 3 : Tekniğin 2 nci safhasında Grefler konulduktan sonra Mitchell- Anderson apereyi çıkarılmış ve bacak alçıya alınmıştır.

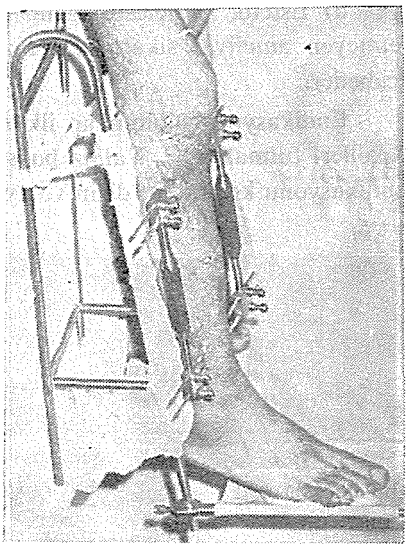

Resim 4 : Uzatma sırasında equinizm deformitesine mani olmak için alınan tedbirler.

**Sonuç**

Bu tekniğin sonuçları şu kriterler altında münakaşa edilebilir.

a) Elde edilebilen **uzunluk** üzerinde

b) Bu elde edilen uzunluğun gerçekleştirilebildiği **zaman** üzerinde

c) Uzatmanın elde edildiği bacağın **fonksiyonel** durumu üzerinde

d) Ameliyatın **estetik** bakımdan tartışılması üzerinde

a) Elde edilebilen uzunluk değişik değerlerde olmakla beraber ortalama 3-5 cm. kadar bir uzatma elde edilebilir. Biz de fazla güçlükle karşılaşmadan 3 cm. lik bir uzatma elde ettik.

b) Bu uzatmanın sonuçlanma zamanına gelince; bunu ilk ameliyatın yapıldığı günden hastanın serbest olarak yürümesine müsaade edildiği güne kadar geçen zaman içinde hesaplamak icabeder. Bu zamanda; ameliyat esnasında herhangi bir komplikasyon çıkıp çıkmaması da rol oynamaktadır. Herhangi bir komplikasyonun ilâvesi bu zamanı uzatabilir. Ameliyatın tatbik edildiği yaşla bu zaman üzerinde rol oynamaktadır. Dekortikasyonun ameliyat tekniğine ilavesi bu zamanın kısalmasında önemli bir rol oynamıştır. Şartların en iyi şekilde kullanılabildiği hallerde bu zaman ortalama 4 ay olarak kabul edilebilir. Burada çok büyük kısalıklarda, Mitchell-Anderson tekniği ile uzatmanın problemi halledebilecek yegane çare olmadığını ilave etmeyi faydalı buluruz. Femoral uzatmaları da bu tekniğe ilave etmek lüzumlu olabilir.

c) Fonksiyonel duruma gelince : Geçici ve reedükasyonla yenilebilen fonksiyonel bozukluklar dışında, bu ameliye sonucu sekel bırakan büyük bir fonksiyonel bozukluk ortaya çıkmamaktadır.

d) Estetik mes'elesine gelince; erkek çocuklar için büyük bir problem teşkil etmeyen ameliyat sikatrisinin kızlarda büyük bir problem olarak düşünülmesi icabeder.

Endikasyon bakımından ilk sırayı yukarda da bahsettiğimiz gibi poliomyelit sekelleri tutmaktadır. Yalnız bu sekellerde Mitchell-Anderson tekniği ile uzatma endikasyonu koyarken; dizin ve ayağın durumu ve cruris dışındaki adalelerin kuv-

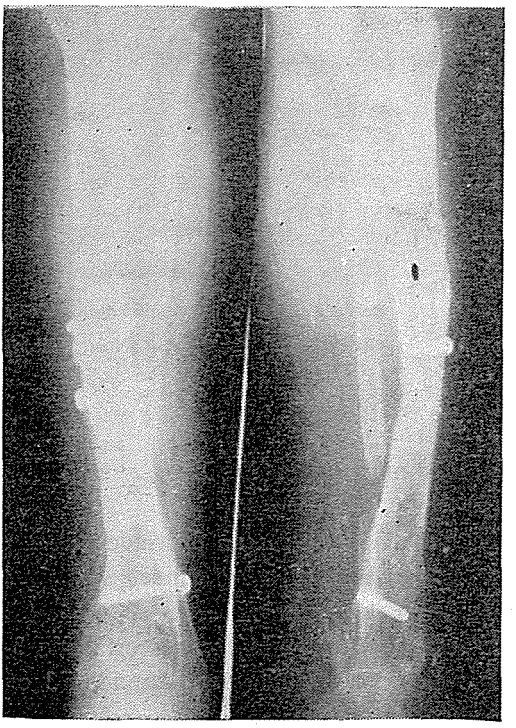

Resim 5 : Değişik tarzda uyguladığımız Mitchel- Anderson tekniği ile 3 cm. bir uzatma elde ettiğimiz vakanın son görünümü.

vet derecelerini hesaba katmalıdır. Şartlar iyi olsa da çok az kısalık farklarında indikasyon koymamak, 3 cm. i geçen büyük kısalık farkı gösteren vakalarda iyi düşünmek icabeder. Fakat hemen ilave edelim ki poliomyelit sekelleri bu teknikle uzatmaya en müsait olan vakaları teşkil etmektedir.

Bizim tekniği değişik tarzda uyguladığımız vaka bir kırık sonucu 4 cm. bir kısalık gösteriyordu ve ameliye sonucu 3 cm. bir uzatma elde edilmiştir (Resim 5). Son olarak Mitchell-Anderson tekniğinin çok geliştirilmiş olmasına rağmen kısalık problemini tam manasile halleden bir metod olmadığını daha hallolması lazım gelen birçok yönlerin bulunduğunu belirtmek isteriz.

**Özet**

Müellifler bu çalışmalarında, alt taraf uzatma teknikleri arasında önemli bir yer tutan Mitchell-Anderson tekniğinin değişik bir tarzda uygulamasını takdim etmişlerdir. Tekniğin endikasyonları, tatbik tarzının izahından sonra sonuçları, komplikasyonları ve bunlardan korunma yollarının üzerinde durmuşlardır.

**Summary**

In the present article the workers present a different mode of application of the Mitchell-Anderson methode, which occupies and important place among techniques for lengthening the lower extremities.

After explaining the indications and mode of applications of the technique the authors describe its complications and their avoidance.

**Literatür**

1 — ANDERSON, MARGARET and GREEN, W.H. : Length of femur and tibia : Norms derived from ortho-roentgenograms of children from 5 years until epiphyseal closure Am. J. Dis. Child., 75 : 279, 1948.

2 — ANDERSON, W.V. : Leg lengthening. J. Bone and J. Surg. 34-B, 150, 1952.

3 — ANDERSON, MARGERET, GREEN, WILLIAM, T. and MESSNER. MARIE BLAIS : Growth and predictions of growth in lower extremities. J. Bone and J. Surg., 45-A, 1, 1963.

4 — ANDERSON, MARGERET, MESSNER, MARIE BLAIS and GREEN, WILLIAM T. : Distribution of lengths of the normal femur and tibia and children from one to eighteen years of age. J. Bone and J. Surg. 46-A, 1197, 1964.

5 — FEVRE, M. : Chirurgie infantile et orthopedie. Ed. Medicales Flammarion, 1498-1500.

6 — JUDER, R. : Inégalités des membres inférieurs chirurgie de la coxarthrose chirurgie du rachis. Masson-1969, Paris p. 6-36.

# SON 8 YILDA KLİNİĞİMİZE BAŞVURAN POLİOMYELİT SEKELLERİN ANALİZİ

Merih EROĞLU(*)
Güven YÜCETÜRK(**)
Erol BARIN(***)

1959 Ekimi başından 1972 sonuna kadar Ege Üniversitesi Tıp Fakültesi Ortapedi ve Travmatoloji Kliniğine başvurarak ayaktan veya yatarak tedavi gören poliomyelit sekelli hasta sayısı 1784 dür. 1962 de poliomyelit aşısı kampanyasından sonra hastalığa yakalanma sıklığının azalması beklenmiştir. Bu azalma olmuşsa da, polikliniğimize başvuran hasta sayısında büyük bir azalma görülmemiştir. Hastalığa tutulma yaşı, kız ve erkek oranı, hastalığa tutulduktan sonra bir ortopedi kliniğine başvurma zamanı arasında geçen süre ve hastalığın bölgesel görülme sıklığını taramak gayesi ile 1972 den geriye giderek hastalar davet edilmişlerdir. Bir yıldır süregelmekte olan çalışmada 1965 yılını içine alan son 8 yıldaki 1084 vaka davet edilmiş ve takip kontrolları yapılarak aşağıdaki bilgiler toplanmıştır.

(Tablo 1) de görüldüğü gibi erkek çocuklarında yakalanma oranı yüksektir.

Tablo : 1

| Yıl | Erkek | Kız | Toplam |
|---|---|---|---|
| 1965 | 83 | 52 | 135 |
| 1966 | 61 | 44 | 105 |
| 1967 | 86 | 63 | 149 |
| 1968 | 98 | 57 | 155 |
| 1969 | 88 | 66 | 154 |
| 1970 | 86 | 66 | 152 |
| 1971 | 93 | 54 | 147 |
| 1972 | 52 | 35 | 87 |
| Toplam | 647 | 437 | 1084 |

(*) Ege Tıp Fakültesi Ortopedi ve Travmatoloji Kürsü Profesörü
(**) Aynı kürsü asistanı
(***) Aynı kürsü asistanı

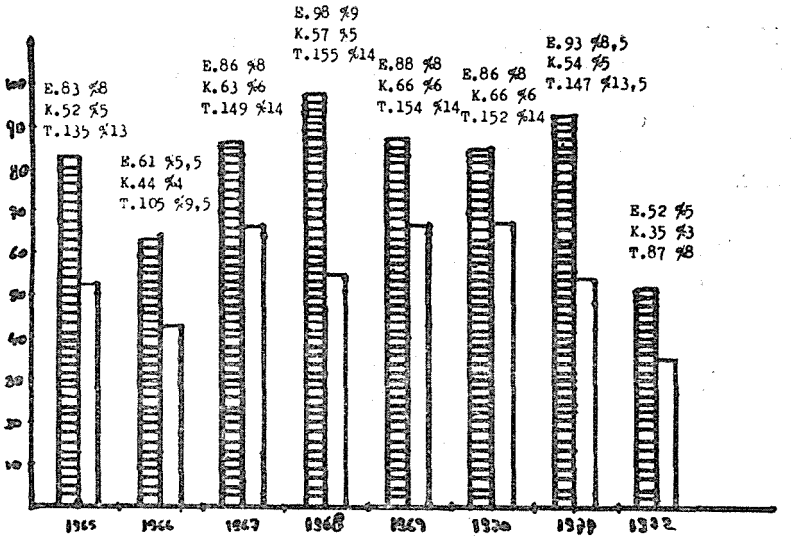


Resim : 1

Yakalanma oranı grafik halinde (Resim 1) de gösterilmiştir. Erkek çocuklarında yakalanma sıklığı % 59.68, kızlarda % 40.32 dir. Son 5 yılda baş vuran yeni hasta sayısı yılda ortalama 147 - 155 arasında değişmiştir. 1972 yılında Bornova'daki yeni Üniversite Hastanesine geçiş nedeni ile çeşitli imkânsızlıklar yüzünden total poliklinik sayısında azalma ile birlikte poliomyelit sekelli hasta sayısı da yarıya inmiştir.

Tablo : 2

| Yaş | Erkek | Kız | Toplam | Yüzde |
|---|---|---|---|---|
| 0- 3 ay | 11 | 11 | 22 | % 2 |
| 3- 6 ay | 38 | 14 | 52 | 5 |
| 6- 9 ay | 71 | 73 | 144 | 13,5 |
| 9-12 ay | 81 | 46 | 127 | 12 |
| 1—1+6 yaş | 149 | 95 | 244 | 22 |
| 1+6—2 yaş | 53 | 47 | 100 | 9,5 |
| 2- 3 yaş | 140 | 83 | 223 | 20,5 |
| 3- 4 yaş | 53 | 36 | 89 | 8,5 |
| 4- 5 yaş | 26 | 14 | 40 | 3,5 |
| 5- 6 yaş | 7 | 8 | 15 | 1 |
| 6-10 yaş | 10 | 5 | 15 | 1,45 |
| 10-15 yaş | 7 | 5 | 12 | 0,95 |
| 15 den büyük | 1 | — | 1 | 0,1 |
| TOPLAM | 647 | 437 | 1084 | % 100 |

1084 hastanın hastalığa yakalanma yaşı (Tablo 2) ve (Resim 2) de gösterilmiştir. En sık yakalanma yaşları; 1 ile 1,5 yaş arası ve 2 - 3 yaş arası bulunmuştur. Sonra sıra ile 9 ay - 12 ay arası ve 6 ay - 9 ay arası ve sonra da 3 - 4 yaş arasıdır. (Resim 2) de görüldüğü gibi 3 yaşından sonra dik bir düşüş görülmektedir.

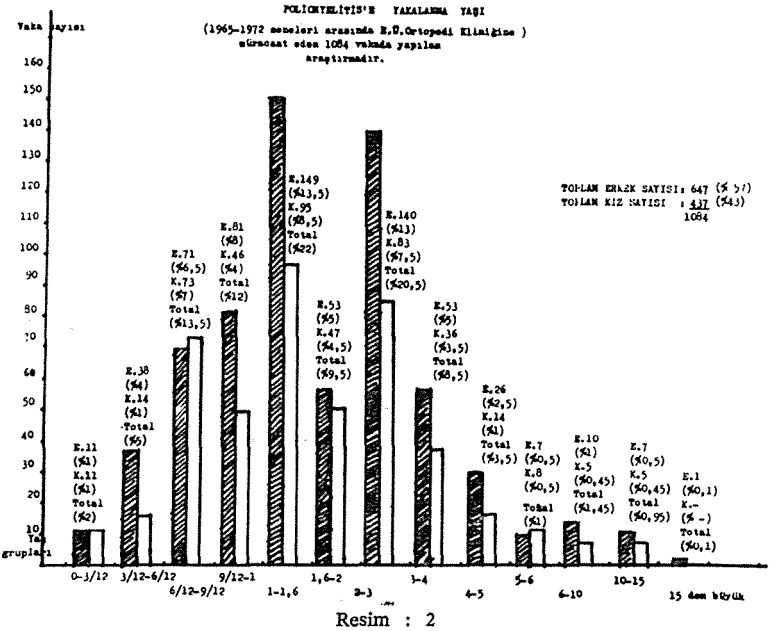


Resim : 2

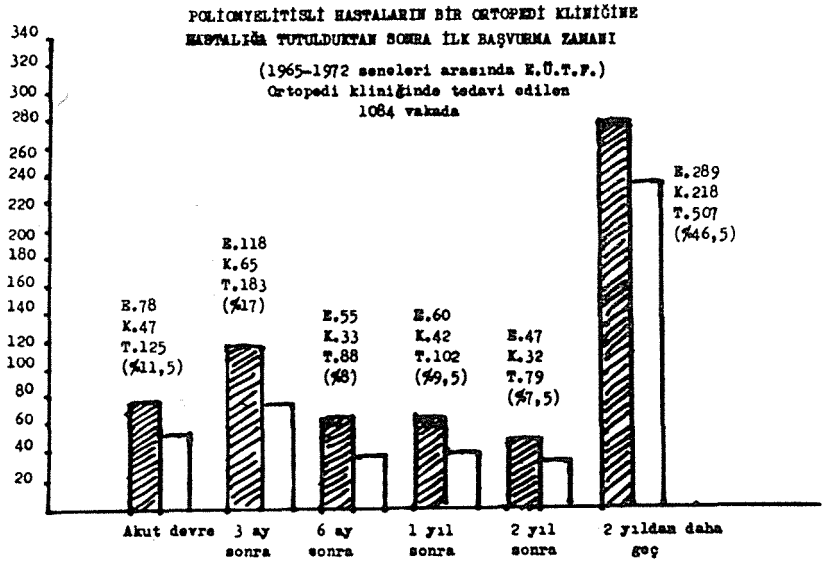


Resim : 3

Poliomyelitli hastaların bir ortopedi kliniğine başvurma zamanı hastalığa yakalandıktan sonra en sık 2 yıldan sonra olmuştur. Bu bütün vakaların % 46,5 ğunu kapsamaktadır (Resim 3).

En çok görülen sakatlıklar, sıklık sırası ile, (Tablo 3) de gösterilmiştir.

Tablo : 3

| Deformite şekli | | |
|---|---|---|
| | Alt taraflar | |
| Bacak kısalığı | : | 948 |
| Kalça | | |
| Fleksiyon kontraktürü | : | 355 |
| Abduksiyon kontraktürü | : | 289 |
| Paralitik luksasyon | : | 49 |
| Diz | | |
| G. Recurvatum | : | 157 |
| G. Valgum | : | 248 |
| G. Varum | : | 5 |
| Fleksiyon kontraktürü | : | 207 |
| T.T.E. | : | 238 |
| Ayak | | |
| Ekinus | : | 397 |
| Varus | : | 107 |
| Valgus | : | 246 |
| Planus | : | 114 |
| Kavus | : | 76 |
| Kalkaneus | : | 83 |
| I. Metatars başı düşük. | : | 260 |
| Sarsak ayak | : | 158 |
| | Üst taraflar | |
| Omuz | : | 60 |
| Dirsek | : | 39 |
| El ve elbileği | : | 38 |
| | Gövde | |
| Skolyoz | : | 104 |

Görüldüğü gibi polio sekli olarak en sık görülen sakatlık bacak kısalığıdır Sonra sıra ile kalçada fleksiyon ve abduksiyon kontraktörü, I. metatars başı düşüklüğü, ayakta valgus, tibianın dışa rotasyonu ve genu valgum, dizin fleksiyon kontraktürü gelir. Sarsak ayak ise vakaların % 14,5 ğunda vardır.

Üst taraf felçlerinde yakalanma en çok omuzdadır. El, bilek ve dirsek aynı sıklıkta sekel gösterirler.

Skolyoz, vakaların % 10 unda bulunmuştur.

Vakaların illere göre dağılışı incelendiğinde son 8 yılda 1084 vakanın 670 i (% 61.8) İzmir ilindendir ve İzmir'de hastaların en çok bulunduğu yerler Tepecik, Mersinli, Yeşilyurt, Samantepe olup 161 vaka ile İzmir ilindeki vakaların % 24 ünü teşkil etmektedir. Çevredeki illerden gelenler sıra ile Manisa (112), Aydın (93), Denizli (75), Balıkesir (38), Uşak (28), Muğla (28) ve diğer illerden (34) dür. (Tablo 4).

Tablo : 4

| YILLAR | TEPECİK MERSİNLİ YEŞİLYURT S.TEPE | BUCA | BORNOVA | KARŞIYAKA | DİĞER KAZALAR | MERKEZ | İZMİR TOPLAM | AYDIN | MANİSA | DENİZLİ | MUĞLA | BALIKESİR | UŞAK | DİĞER ŞEHİRLER | TOPLAM |
|---|---|---|---|---|---|---|---|---|---|---|---|---|---|---|---|
| 1965 | 26 | 6 | 1 | 6 | 26 | 27 | 92 | 13 | 17 | 7 | - | 4 | - | 3 | 135 |
| 1966 | 17 | 3 | - | 5 | 15 | 29 | 69 | 8 | 7 | 6 | 4 | 6 | - | - | 105 |
| 1967 | 20 | 6 | 1 | 8 | 29 | 25 | 89 | 14 | 18 | 10 | 5 | 5 | 4 | 4 | 149 |
| 1968 | 19 | 3 | 4 | 15 | 20 | 23 | 84 | 15 | 10 | 19 | 4 | 5 | 11 | 7 | 155 |
| 1969 | 22 | 4 | 2 | 19 | 25 | 28 | 100 | 12 | 13 | 12 | 4 | 6 | 2 | 3 | 154 |
| 1970 | 23 | 4 | 4 | 5 | 23 | 27 | 86 | 15 | 21 | 10 | 5 | 4 | 3 | 8 | 152 |
| 1971 | 22 | 7 | 1 | 8 | 22 | 32 | 92 | 10 | 18 | 7 | 3 | 6 | 5 | 6 | 147 |
| 1972 | 12 | 7 | 4 | 10 | 9 | 16 | 58 | 6 | 8 | 4 | 3 | 2 | 3 | 3 | 87 |

1965-1972 YILLARI ARASINDA KLİNİĞİMİZE MÜRACAAT EDEN POLİO'LU HASTALARIN İZMİR VE ÇEVRE İLLERE DAĞILIŞI

Son 8 yılda, yalnız bizim polikliniğimize gelen poliomyelit sekelli vaka sayısı ortalama yılda 142 dir.

Poliomyelite karşı aşı kampanyasının Avrupa ve Asya'da da henüz tam başarılı olmadığı, son IX. Avrupa Poliomyelit ve Virus Hastalıkları Simpozyumu programında poliomyelite geniş yer verilmesinden anlaşılmaktadır.

Bu nedenle poliomyelit tedavisinin öğretim ve eğitiminde, gerek toplum, gerekse tıp öğrencilerinin, deformiteleri önlemenin, sakatlıkların ve bunların zorunlu kılacağı ek tedavileri geniş ölçüde azaltacağı üzerinde durarak, aydınlatılmasının, içinde bulunduğumuz koşullarda halâ zorunlu olduğu kanısındayız.

Kürsümüz başka bir çalışmasında da poliomyelit sekeli sakatlıkların değerlendirilmesi ile bunların sosyal ve ekonomik yönleri ortaya konmağa çalışılmıştır.

Bu incelememizle ortopedide büyüleyici yeni tekniklerin ve tedavi imkânları arasında, ülkemizin bitmemiş sorunlarının unutulmaması gereğine dikkati çekmek için uyarmayı bir görev saydık.

**Özet**

1959 yılı Ekiminden 1972 yıl sonuna kadar polikliniğimize müracaatla yatarak veya ayaktan tedavi edilen 1784 vakadan son 8 yıldaki 1084 vaka gözden geçirilmiş ve bunların erkek-kız oranı, hastalığa yakalanma yaşı, hastalığa yakalandıktan sonra polikliniğimize baş vurdukları zamana kadar geçen süre, deformitelerin çeşitlerinin sıklığı, yıllara göre hasta sayısı ve İzmir ve çevre illerden gelen hasta sayısı verilmiş ve poliomyelit sekellerinin azalmadığına dikkat çekilmiştir.

**Summary**

THE ANALYSIS OF THE POLIOMYELITIS CASES WHO WERE TREATED BY THE DEPARTMENT OF ORTHOPAEDIC SURGERY AND TRAVMATOLOGY OF MEDICAL FACULTY OF EGE UNIVERSTY

1784 poliomyelitis cases applied, on out- and in-patient basis to the Department Of Orthopaedic Surgery And Travmatology Of Medical Faculty Of Ege Universty, from October 1959 to the end of 1972, were treated and followed.

1084 cases applied during the last 8 years were rewiewed, the age of onset, the time of period from the onset to the application to an orthopaedic out-patient clinic, sex incidance, variety of the deformities, the annual average number of patients, epidemiologic distribition of cases from İzmir and other cities were evaluated.

We wish draw to the fact that, the insidance of poliomyelitis dit not decrease in Turkey yet.

# POLİOMYELİT SEKELLERİNE BAĞLI FONKSİON GÜCÜ KAYIPLARININ DEĞERLENDİRİLMESİ

D. M. EROĞLU(*)
Dr. M. TİNER(**)
Dr. G. YÜCETÜRK(***)
Dr. E. BARIN(****)

## Giriş

Sakatların sosyal ve ekonomik problemlerinin çözümünde sık sık karşılaşılan sakatlık yüzdelerinin tayini, son zamanlarda tam teşekküllü sağlık müesseselerinin günlük rutinleri arasına girmiştir. Bu tip müracaatlar arasında poliomyelite bağlı sakatlıkların tayininde elimizde mevcut rehberlerin kullanılmasında birçok güçlüklerle karşılaşılmaktadır. Bu neden bizi, polio sekelleri için pratik bir metod aramağa yöneltmiştir.

## Metod ve Material

Bu metodu seçerken, yararlandığımız rehberler([1],[2],[3]) içinden Amerikan Fizik ve Mental Sakatlıklar Komitesi tarafından kabul edilmiş olan Gövde Ve Extremitelerin Daimi Sakatlıklarını Değerlendirme Rehberini (Guides To The Evaluation Of Permanent Impairment The Extremities and Back) esas olarak aldık.

Bu rehber; yapılabilecek maksimal tıbbi rehabilitasyon yapıldıktan sonra kalan fonksionel eksikliklere göre sakatlıkları değerlendirmiştir. Değerlendirmede esas alınan nokta aktif hareket genişlikleridir. Polio sekelli hastalarda gerekli tıbbi rehabilitasyonla deformiteler düzeltildikten sonra fonksionel eksikliğin nedeni, adelelerin motor güç eksikliğine bağlı olduğu gözönüne alınırsa, iyi yapılmış bir adele testi ile bu sakatlığı değerlendirmek mümkündür. Örneğin; işaret parmağının aktif fleksion yapamamasından el % 23 fonksion gücünü kaybediyorsa bu, parmakta fleksion gücünün sıfır olduğunu gösterir. Buna göre zayıf güçte bir adele ele % 17,25, orta güçte % 11,50, iyi güçte % 2,30 fonksion gücü kaybettirir.

Diğer parmaklar için de sakatlıklar hesaplandıktan sonra bunlar toplanarak, toplam üst ekstremite yüzdesine çevrilir. Bu tip çeviriler için rehberde cetveller mevcuttur (Tablo 1, 2, 3).

---

(*) E.Ü.T.F. Ortopedi ve Travmatoloji Kürsü Direktörü
(**) Aynı kürsü doçenti
(***) Aynı kürsü doçenti
(****) Aynı kürsü doçenti

TABLO : 1

EL SAKATLIK YÜZDELERİNİN ÜST EXTREMİTE SAKATLIK YÜZDELERİNE ÇEVİRME CETVELİ

**HAND**

| IMPAIRMENT OF UPPER Hand | | EXTREMITY | IMPAIRMENT OF UPPER Hand | | EXTREMITY | IMPAIRMENT OF UPPER Hand | | EXTREMITY |
|---|---|---|---|---|---|---|---|---|
| 0% | = | 0% | 35% | = | 32% | 70% | = | 63% |
| 1% | = | 1% | 36% | = | 32% | 71% | = | 64% |
| 2% | = | 2% | 37% | = | 33% | 72% | = | 65% |
| 3% | = | 3% | 38% | = | 34% | 71% | = | 65% |
| 4% | = | 4% | 39% | = | 35% | 74% | = | 67% |
| 5% | = | 5% | 40% | = | 36% | 75% | = | 68% |
| 6% | = | 5% | 41% | = | 37% | 76% | = | 68% |
| 7% | = | 6% | 42% | = | 38% | 77% | = | 69% |
| 8% | = | 7% | 43% | = | 39% | 78% | = | 70% |
| 9% | = | 8% | 44% | = | 40% | 79% | = | 71% |
| 10% | = | 9% | 45% | = | 41% | 80% | = | 72% |
| 11% | = | 10% | 46% | = | 41% | 81% | = | 73% |
| 12% | = | 11% | 47% | = | 42% | 82% | = | 74% |
| 13% | = | 12% | 48% | = | 43% | 83% | = | 75% |
| 14% | = | 13% | 49% | = | 44% | 84% | = | 76% |
| 15% | = | 14% | 50% | = | 45% | 85% | = | 77% |
| 16% | = | 14% | 51% | = | 46% | 86% | = | 77% |
| 17% | = | 15% | 52% | = | 47% | 87% | = | 78% |
| 18% | = | 16% | 53% | = | 48% | 88% | = | 79% |
| 19% | = | 17% | 54% | = | 49% | 89% | = | 80% |
| 20% | = | 18% | 55% | = | 50% | 90% | = | 81% |
| 21% | = | 19% | 56% | = | 50% | 91% | = | 82% |
| 22% | = | 20% | 57% | = | 51% | 92% | = | 83% |
| 23% | = | 21% | 58% | = | 52% | 93% | = | 84% |
| 24% | = | 22% | 59% | = | 53% | 94% | = | 85% |
| 25% | = | 23% | 60% | = | 54% | 95% | = | 86% |
| 26% | = | 23% | 61% | = | 55% | 96% | = | 86% |
| 27% | = | 24% | 62% | = | 56% | 97% | = | 87% |
| 28% | = | 25% | 63% | = | 57% | 98% | = | 88% |
| 29% | = | 26% | 64% | = | 58% | 99% | = | 89% |
| 30% | = | 27% | 65% | = | 59% | 100% | = | 90% |
| 31% | = | 28% | 66% | = | 59% | | | |
| 32% | = | 29% | 67% | = | 60% | | | |
| 33% | = | 30% | 68% | = | 61% | | | |
| 34% | = | 31% | 69% | = | 62% | | | |

NOTE : Impairment of UPPER EXTREMITY contributed by HAND may be rounded to the nearest 5 percent ONLY when it is the sole impairment involved.

TABLO : 2

ÜST EXTREMİTE SAKATLIK YÜZDELERİNİ TOTAL VÜCUT SAKATLIK YÜZDESİNE ÇEVİRME CETVELİ

**UPPER EXTREMITY**

| IMPAIRMENT OF Upper Extremity | | WHOLE MAN | IMPAIRMENT OF Upper Extremity | | WHOLE MAN | IMPAIRMENT OF Upper Extremity | | WHOLE MAN |
|---|---|---|---|---|---|---|---|---|
| 0% | = | 0% | 35% | = | 21% | 70% | = | 42% |
| 1% | = | 1% | 36% | = | 22% | 71% | = | 43% |
| 2% | = | 1% | 37% | = | 22% | 72% | = | 43% |
| 3% | = | 2% | 38% | = | 23% | 73% | = | 44% |
| 4% | = | 2% | 39% | = | 23% | 74% | = | 44% |
| 5% | = | 3% | 40% | = | 24% | 75% | = | 45% |
| 6% | = | 4% | 41% | = | 25% | 76% | = | 46% |
| 7% | = | 4% | 42% | = | 25% | 77% | = | 46% |
| 8% | = | 5% | 43% | = | 26% | 78% | = | 47% |
| 9% | = | 5% | 44% | = | 26% | 79% | = | 47% |
| 10% | = | 6% | 45% | = | 27% | 80% | = | 48% |
| 11% | = | 7% | 46% | = | 28% | 81% | = | 49% |
| 12% | = | 7% | 47% | = | 28% | 82% | = | 49% |
| 13% | = | 8% | 48% | = | 29% | 82% | = | 50% |
| 14% | = | 8% | 49% | = | 29% | 84% | = | 50% |
| 15% | = | 9% | 50% | = | 30% | 85% | = | 51% |
| 16% | = | 10% | 51% | = | 31% | 86% | = | 52% |
| 17% | = | 10% | 52% | = | 31% | 87% | = | 52% |
| 18% | = | 11% | 53% | = | 32% | 98% | = | 53% |
| 19% | = | 11% | 54% | = | 32% | 89% | = | 53% |
| 20% | = | 12% | 55% | = | 33% | 90% | = | 54% |
| 21% | = | 13% | 56% | = | 34% | 91% | = | 55% |
| 22% | = | 13% | 57% | = | 34% | 92% | = | 55% |
| 23% | = | 14% | 58% | = | 35% | 93% | = | 56% |
| 24% | = | 14% | 59% | = | 35% | 94% | = | 56% |
| 25% | = | 15% | 60% | = | 36% | 95% | = | 57% |
| 26% | = | 16% | 61% | = | 37% | 96% | = | 58% |
| 27% | = | 16% | 62% | = | 37% | 97% | = | 58% |
| 28% | = | 17% | 63% | = | 38% | 98% | = | 59% |
| 29% | = | 17% | 64% | = | 38% | 99% | = | 59% |
| 30% | = | 18% | 65% | = | 39% | 100% | = | 60% |
| 31% | = | 19% | 66% | = | 40% | | | |
| 32% | = | 19% | 67% | = | 40% | | | |
| 33% | = | 20% | 68% | = | 41% | | | |
| 34% | = | 20% | 69% | = | 41% | | | |

NOTE : Impairment of WHOLE MAN contributed by UPPER EXTREMITY may be rounded to the nearest 5 percent ONLY when it is the sole impairment involved.

Bir ekstremitenin muhtelif kısımlarının sakatlıkları ait oldukları extremite cinsinde sakatlık yüzdelerine çevrildikten sonra yine rehberde verilen kombine hesap cetvellerine göre birleştirilirler (Tablo 4, 5, 6). Böylece ekstremitelerin tek tek sakatlıkları ortaya konur. Daha sonra bulunan sakatlık yüzdeleri, total vücut sakatlık yüzdelerine çevrilir ve yine kombine hesap cetvellerine göre birleştirilirler.

Alt extremitedeki kısalık farkları ait olduğu alt ekstremite sakatlık yüzdesine, son olarak varsa gövdeye ait sakatlıklar total vücut sakatlık yüzdesine, kombine edilmek sureti ile ilave edilirler.

(Tablo 7) de değerlendirmede kullandığımız cetvel, (tablo 8, 9, 10, 11, 12, 13, 14, 15) de de adele fonksion kaybına göre hazırladığımız sakatlık yüzdeleri ve kullanılış şekilleri gösterilmiştir.

Esas aldığımız metodda biz prensiblere aynen bağlı kaldık. Yanlız değerlendirmede aktif hareket değişiklikleri yerine adele kuvvetlerini kullandık. Çünkü polio'lu bir hastanın gerek tedavi planının hazırlanmasında gerek tedavinin takip ve değerlendirilmesinde kullanılan en pratik ölçü adele testleridir. Ayni zamanda arşivlerimizde başvurabileceğimiz kayıtlar da bu yönden tanzim edilmiştir.

TABLO : 7

VÜCUT SAKATLIK YÜZDESİ DEĞERLENDİRME CETVELİ

ADI SOYADI :
DOĞUM YARİHİ :
CİNSİYETİ :
EL + ELBİLEĞİ (üst ekstremiteye göre %)
ÖNKOL VE DİRSEK :
OMUZ :
KOMBİNE TARAF ÜST :
ÜST TARAF VÜCUDA :
KOMBİNE TOTAL ÜST : (Sağ ve sol üst eks. vücut % üzerinden) Kombinasyonu
AYAK :
DİZ :
KALÇA :
KOMBİNE TARAF ALT :
KOMBİNE TARAF ALT + KISALIK %
ALT TARAF VÜCUDA :
KOMBİNE TOTAL ALT (Sağ ve sol alt eks. komb.) vücut % gö.
GÖVDE :
TOPLAM : (Üst total, alt taraf total, gövdenin vücut) sakatlık yüzdesi üzerinden kombinasyonu

TABLO : 8
ÜST TARAF SAKATLIK YÜZDELERİ (1)

| EL PARMAKLARI (Ele göre %) | İ | O | Z | S |
|---|---|---|---|---|
| İŞARET PARMAĞI | 2,30 | 11,50 | 17,25 | 23 |
| ORTA PARMAK | 1,80 | 9 | 13,50 | 18 |
| YÜZÜK PARMAĞI | 0,90 | 4,50 | 6,75 | 9 |
| KÜÇÜK PARMAK | 0,50 | 2,50 | 3,75 | 5 |
| BAŞ PARMAK | 3,60 | 18 | 27 | 36 |

Parmak sakatlık yüzdeleri birbirleri ile kombine edilmeden doğrudan toplanırlar. Toplam üst ekstremite yüzdesine çevrilerek el bileği ile kombine edilebilir.

TABLO : 9
ÜST TARAF SAKATLIK YÜZDELERİ (2)

| EL BİLEĞİ (Üst ekstremiteye göre %) | İ | O | Z | S |
|---|---|---|---|---|
| DORSAL FLEKSİYON | 1 | 5 | 7,50 | 10 |
| PALMAR FLEKSİYON | 1,10 | 5,50 | 8,25 | 11 |
| ULNAR DEVİASYON | 0,50 | 2,50 | 3,75 | 5 |
| RADİAL DEVİASYON | 0,40 | 2 | 3 | 4 |

El bileği sakatlık yüzdesi önkol ve dirsek yüzdesi ile kombine edilir.

| ÖNKOL VE DİRSEK (Üst ekst. göre %) | | | | |
|---|---|---|---|---|
| FLEKSİYON | 3,90 | 19,50 | 29,75 | 39 |
| PRONASYON | 1,30 | 6,50 | 9,75 | 13 |
| SUPİNASYON | 1,30 | 6,50 | 9,75 | 13 |

Sakatlık yüzdesi omuz ile kombine edilir.

TABLO : 10
ÜST TARAF SAKATLIK YÜZDELERİ (3)

| OMUZ (Üst ekstremiteye göre %) | İ | O | Z | S |
|---|---|---|---|---|
| ELAVASYON | 1,60 | 8 | 12 | 16 |
| GERİYE ELAVASYON | 0,40 | 2 | 3 | 6 |
| ABDUKSİYON | 1,70 | 8,50 | 12,75 | 17 |
| ADDUKSİYON | 0,30 | 1,50 | 2,25 | 3 |
| İÇE ROTASYON | 0,60 | 3 | 4,50 | 6 |
| DIŞA ROTASYON | 1,40 | 7 | 10,50 | 14 |

Yukarıdan beri elde edilen kombine değer vücut sakatlık yüzdesine çevrilir ve eğer varsa diğer bölgelerin vücuda göre sakatlık yüzdeleri ile kombine edilir.

TABLO : 11
ALT TARAF SAKATLIK YÜZDELERİ (1)

| AYAK (Alt ekstremiteye göre %) | İ | O | Z | S |
|---|---|---|---|---|
| GASTROKNEMİUS | 1 | 0 | 7,50 | 10 |
| TİBİALİS ANT. | 8,80 | 4 | 6 | 8 |
| TİBİALİS POST. | 0,50 | 2,50 | 3,75 | 5 |
| EKS. HALL. LONG. | 0,70 | 3,50 | 5,25 | 7 |
| EKS. DİG. LONG. | 0,50 | 2,50 | 3,75 | 5 |
| FLEKSOR DİGİTORUM | 0,40 | 2 | 3 | 4 |
| RERONEUSLAR | 0,50 | 2,50 | 3,75 | 5 |

Ayak adelelerinin sakatlık yüzdeleri birbirleri ile doğrudan toplanıp elde edilen değer diz sakatlık yüzdesi ile kombine edilir.

TABLO : 12
ALT TARAF SAKATLIK YÜZDELERİ (2)

| DİZ (Alt ekstremiteye göre %) | İ | O | Z | S |
|---|---|---|---|---|
| EKSTANSİYON | 2,50 | 12,50 | 18,75 | 25 |
| FLEKSİYON | | | | |
| İÇ HAMS. | 1,25 | 6,25 | 9,40 | 12,5 |
| DIŞ HAMS. | 1,25 | 6,25 | 9,40 | 12,5 |

Bulunan sakatlık yüzdesi kalçanın sakatlık yüzdesi ile kombine edilir.

TABLO : 13
ALT TARAF SAKATLIK YÜZDELERİ (3)

| KALÇA (Alt ekstremiteye göre %) | İ | O | Z | S |
|---|---|---|---|---|
| FLEKSİYON | 1,80 | 9 | 13,50 | 18 |
| EKSTANSİYON | 0,50 | 2,50 | 3,85 | 5 |
| ABDUKSİYON | 1,60 | 8 | 12 | 16 |
| ADDUKSİYON | 0,80 | 4 | 6 | 8 |
| DIŞA ROTASYON | 1,30 | 6,50 | 9,75 | 13 |
| İÇE ROTASYON | 1 | 5 | 7,50 | 10 |

Yukarıdan beri elde edilen kombine değer, varsa o taraf bacak kısalığının sakatlık yüzdesi ile de kombine edildikten sonra vücut sakatlık yüzdesine çevrilir, daha sonra diğer ekstremitelerin ve vücudun, vücuda göre elde edilmiş sakatlık yüzdeleri ile kombine edilebilir.

TABLO : 14
BACAK KISALIĞININ ALT EKSTREMİTEYE GÖRE SAKATLIK YÜZDESİ

| | | |
|---|---|---|
| 1,25 — 2,50 | Cm. ..... | 5 |
| 0 — 1,25 | Cm. ..... | 10 |
| 2,50 — 3,75 | Cm. ..... | 15 |
| 3,75 — 5 | Cm. ..... | 20 |

Ayaktan itibaren kalçaya kadar kombine edilerek bulunan alt ekstremite sakatlık yüzdesi kısalığın ortaya çıkardığı sakatlık yüzdesi ile kombine edilir. Daha sonra bu değer vücut sakatlık yüzdesine çevrilerek diğer ekstremiteler ve gövdenin vücuda göre hesaplanmış sakatlık yüzdesi ile kombine edilebilir.

TABLO : 15
VERTEBRALARA AİT SAKATLIK YÜZDESİ

Vertebralarda ortaya çıkmış paralitik skolyoz esas olarak alınmış ve deformitenin geliştiği bölgeye ait sakatlık bütün vücut yüzdesine göre hesaplanmıştır.

| HAFİF | ORTA | AĞIR |
|---|---|---|
| 3 | 12 | 24 |
| 1,2 | 6 | 12 |
| 3 | 12 | 24 |
| 4 | 18 | 36 |
| 4 | 18 | 36 |
| 6 | 30 | 60 |

Bulunan değerler, varsa ekstremitelerin vücuda göre olan sakatlık yüzdeleri ile kombine edilirler.

TABLO : 16
POLİOMYELİTİS SEKELLİ HASTALARDA VÜCUT SAKATLIK YÜZDELERİ (1)

(1965-1972 seneleri arasında kliniğimizde tedavi edilen) 1084 polio sekelli hastadan son kontrolları yapılabilen 324 vaka üzerinde

TOLAM VÜCUT SAKATLIK YÜZDELERİ : (324 vakada)

| | |
|---|---|
| EN KÜÇÜK DEĞER | % 0 |
| EN BÜYÜK DEĞER | %82 |
| ORTALAMA | %32,04 |
| MEAN | %30 |

VÜCUT BÖLGELERİNE AİT SAKATLIK YÜZDELERİ :

ÜST TARAFLAR (19 vakada)

| | |
|---|---|
| EN KÜÇÜK DEĞER | % 8 |
| EN BÜYÜK DEĞER | %55 |
| ORTALAMA | %31,7 |
| MEAN | %30 |

Bu metodu kullanarak sakatlıkları değerlendirebilmek için 1965-1972 yılları arasında kliniğimizde tedavi görmüş 1084 polio sekelli hastayı davet ettik. Bunlardan ancak 324 ü geldi. Bu vakalarda, üst extremiteler, alt extremiteler ve gövdenin, ayrı ayrı sakatlık yüzdeleri hesaplanarak total vüvudun sakatlık yüzdesi hesaplandı. (Tablo 16, 17), Resim 1).

TABLO : 17
POLİOMYELİTİS SEKELLİ HASTALARDA VÜCUT SAKATLIK YÜZDELERİ (2)

VÜCUT BÖLGELERİNE AİT SAKATLIK YÜZDELERİ

ALT TARAFLAR (318 vakada)

| | |
|---|---|
| EN KÜÇÜK DEĞER | % 5 |
| EN BÜYÜK DEĞER | %60 |
| ORTALAMA | %29,99 |
| MEAN | %30 |

GÖVDE (57 vakada)

| | |
|---|---|
| EN KÜÇÜK DEĞER | % 3 |
| EN BÜYÜK DEĞER | %36 |
| ORTALAMA | %12,5 |
| MEAN | %12 |

Tablolar ve resimde görüldüğü gibi en yüksek değer bakımından % 60 ve ençok sayı ile, 318, alt extremiteler birinci sırayı almaktadır. Vakaların büyük çoğunluğunda % 20-35 arasında sakatlık kalmıştır. Hastalığa yakalanma yaşlarının sakatlık yüzdesini etkilemediği (Tablo 18) de görülmektedir.

Sakatlık yüzdeleri kız-erkek olarak incelendiğinde erkeklerde daha yüksek olduğu görülür (Resim 2).

Bu değerlendirme bize poliomyelitin insan gücü bakımından nelere malolduğunu ortaya koyduğu gibi, ileride polio üzerinde yapılacak araştırmalarda bir değer ölçüsü vermektedir. Aynı zamanda polionun koruyucu tedavisinin, akut devrede veya geçici felçler devresinde tatbik edilen metodların sonuca etkisi yönünden de baş vurulacak bir ölçü verdiği kanısındayız.

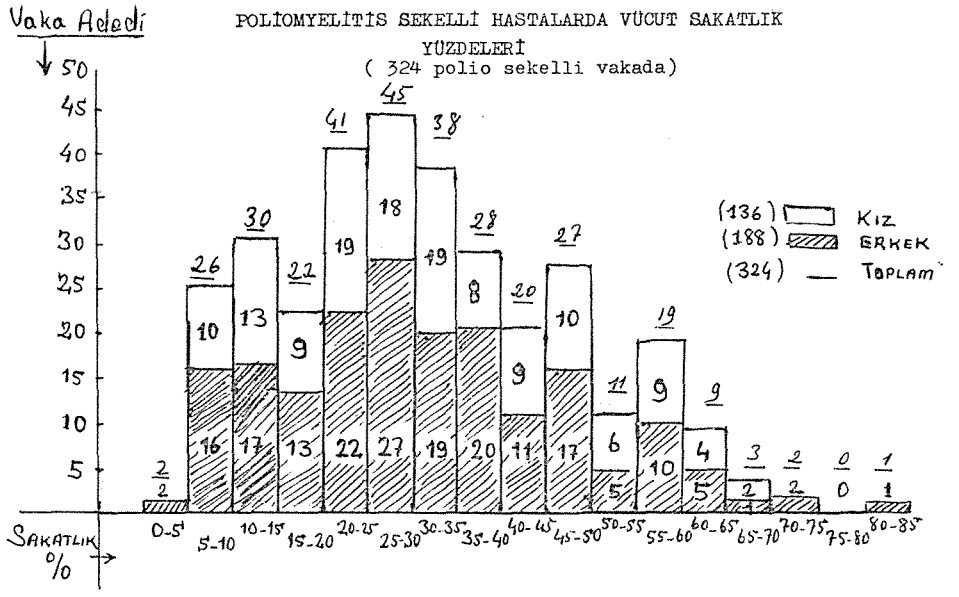


RESİM : 1

TABLO : 18

| Sakatlık yüzdesi | Vaka | En küçük | En büyük | Ortalama ay |
|---|---|---|---|---|
| 0- 5 | 2 | 10/12 | 1 6/12 | 14 |
| 5-10 | 26 | 1/12 | 13 | 23 |
| 10-15 | 30 | 4/12 | 7 | 22 |
| 15-20 | 22 | 6/12 | 6 | 26 |
| 20-25 | 41 | 1/12 | 10 | 19 |
| 25-30 | 45 | 5/12 | 4 | 16 |
| 30-35 | 38 | 6/12 | 11 | 18 |
| 35-40 | 28 | 3/12 | 6 | 16 |
| 40-45 | 20 | 6/12 | 3 | 15 |
| 45-50 | 27 | 6/12 | 5 | 19 |
| 50-55 | 11 | 7/12 | 7 | 18 |
| 55-60 | 19 | 7/12 | 5 | 19 |
| 60-65 | 9 | 9/12 | 4 | 22 |
| 65-70 | 3 | 1 | 2 6/13 | 26 |
| 70-75 | 2 | 2 | 3 | 30 |
| 75-80 | — | — | — | — |
| 80-85 | 1 | 1 | 1 | 1 |

SAKATLIK YÜZDESİNİN YAŞLARA GÖRE DAĞILIŞI (324 VAKA

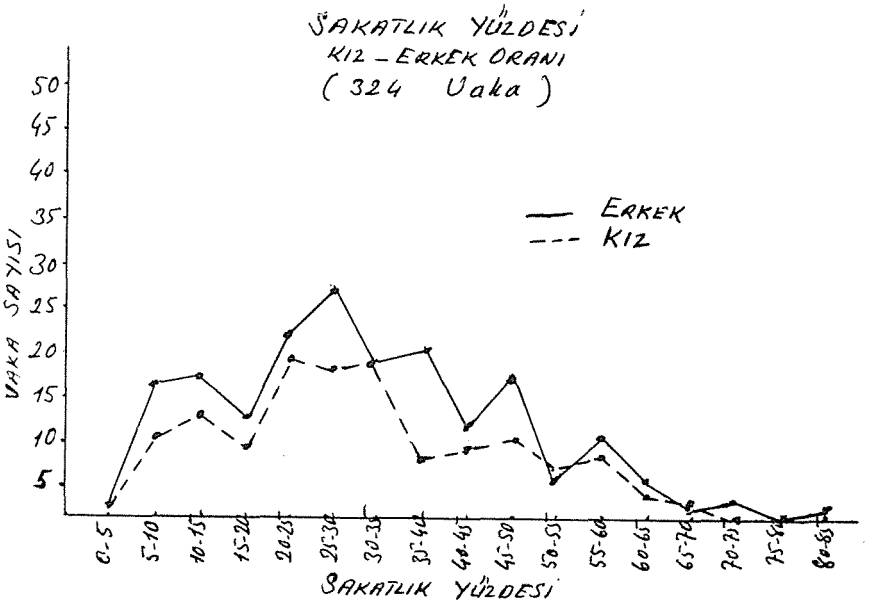


RESİM : 2


**Özet**

Sakatların sosyal ve ekonomik problemlerinin çözümünde sık sık karşılaşılan sakatlık yüzdelerinin tayini, son zamanlarda 193 sayılı gelir vergisi kanununun 23. maddesi kapsamına girenlerin gelir vergisinden muaf tutulmaları ile bir kat daha artmıştır. Bu nedenle sakatlıklarını bir raporla belirtmek amacı ile tam teşekküllü sağlık müesseselerine müracaat edenlerin sayıları çoktur. Sakatlıkların tayininde kullanılan bir çok rehberler mevcuttur. Poliomyelite bağlı sakatlıkların tayininde ise, mevcut rehberlerin kullanılmasında birçok zorluklarla karşılaşılmaktadır. Bu neden bizi polio sekelleri için pratik bir hesaplama metodu aramağa yöneltmiştir. Bu gaye ile 1965-1972 yılları arasında kliniğimize müracaat eden 1084 polio sekelli hasta sakatlık derecelerinin tayini için davet edildi. Bunlardan kontrola gelen 324 hastanın sakatlıklarının nedeni ile vücut fonksion güçlerinin yüzde kaçının kaybolduğu ve bunun yüzde olarak gövdeyi, alt ve üst extremiteleri ne derece ilgilendirdiği hesaplandı. Bu uygulamada en pratik yol seçilerek, polio sekelli hastalar için değerinden birşey kaybetmeden en uygun hale getirildi. Memleketimizdeki polio sekellerinin oldukça yüksek sakatlık gösterdikleri ve ortalama % 32.04, maksimum % 82 fonksion kaybına sebep oldukları bulundu. Bunların sosyal ve ekonomik durumlarına eğilmek için durumun ilgililere duyurulması gerektiği kanısına varıldı.

# KAS- İSKELET SİSTEMİNİ İLGİLENDİREN SAKATLIK PREVALANSI ARAŞTIRMASI

Prof. Dr. Nusret H. FİŞEK(*)
Prof. Dr. Şükrü BAYINDIR(**)
Doç. Dr. Nejat TOKGÖZOĞLU(***)
Dr. Mehmet KANBAK(****)

Türkiye'de, özellikle nüfusumuzun çoğunluğunun yaşadığı kırsal bölgelerde kas iskelet sistemini ilgilendiren doğuştan, travmatik, enfeksiyöz ve diğer nedenlere bağlı sakatlık sıklığını ortaya koyacak olan bu araştırmanın, amaç, yöntem, bulgular ve sonuç özetleri serbest tebliğ olarak sunulacaktır.

## Amaç

1 — Toplumda kas-iskelet sistemini ilgilendiren sakatlıkların prevelansı nedir?
2 — Sakatlıkların etyolojilerinde hangi etkenler önemlidir?

## Yöntem

Bu araştırma, Hacettepe Üniversitesi Toplum Hekimliği Enstitüsü Etimesgut Eğitim ve Araştırma Sağlık Grubu Başkanlığı Yenikent Sağlık Ocağı'nın sekiz köyünde 2749 kişide, 1970 yılının ilk altı ayında kadastro usulüne göre yapıldı.

Muayene kriterleri önceden tesbit edildi. Özel anket formu geliştirilerek her şahıs için ayrı ayrı doldurulup uygulandı. Sağlık Ocağı imkânlarından faydalanıldı. Hacettepe Ortopedi Kliniği ile teşhis yönünden iş birliği sağlandı.

Önceden tesbit edilen hastalık ve muayene kriterlerine göre kas - iskelet sistemini ilgilendiren sakatlıkların sıklığı ortaya konulmaya çalışıldı.

## Bulgular

2749 kişiden 184 ü, (% 6,7) ortopedik yönden sakat olarak bulundu. Bu % 6,7 nin % 2,7 si doğuştan, % 1,8 si travtamik % 0,7 si infeksiyöz ve % 1,3 ü de diğer nedenlere bağlıydı.

---

(*) Hecettepe Üniversitesi Tıp Fak. Toplum Hekimliği Ens. Direktörü
(**) Hacettepe Üni. Ortopedi Bölüm Başkanı (1961 - 1970)
(***) Hacettepe Üniversitesi Tıp Fak. Ortopedi Bölüm Başkanı
(****) Hacettepe Üniversitesi Tıp Fak. Toplum Hekimliği Uzmanı, Ortopedi Bölümü Asistanı

Taranan toplumda en sık görülen beş sakatlık, sıklık sırasına göre; kongenital ayak anomalileri (% 0 14), üst ekstremite kırık sekelleri (% 8,3), doğuştan kalça çıkığı (% 05,1), kongenital el anomalileri (% 04,3) ve hallux valgus (% 04,3) idi. Özellikle toplumda görülen % 05,1 lik doğuştan kalça çıkığı üzerine dikkati çekmek gerekir.

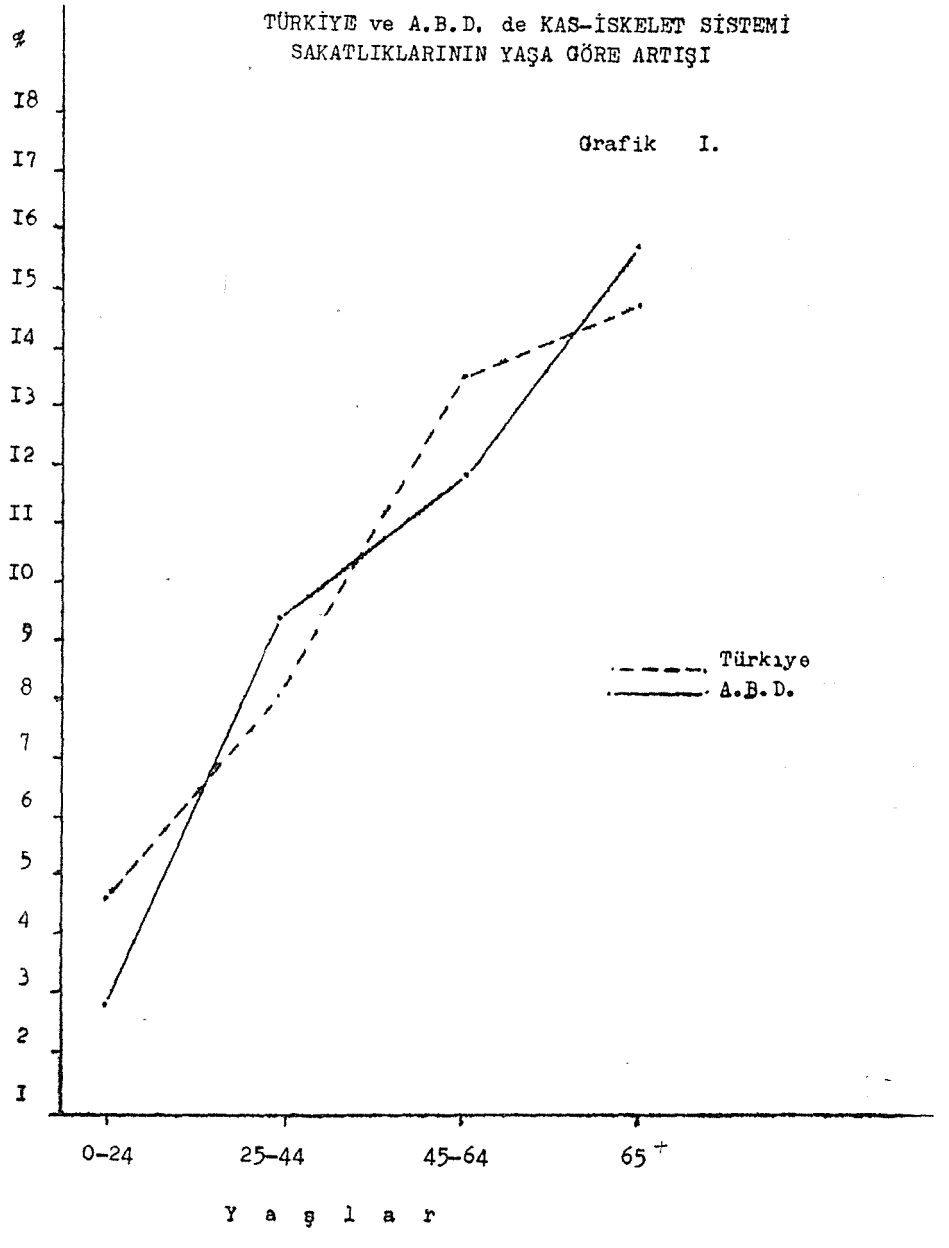

| SAKATLIĞI VARSA SEBEBİ | Sayı ve Yüzdesi | |
|---|---|---|
| | Sayı | % |
| Doğumsal | 75 | 2,73 |
| Travmatik | 5I | I,86 |
| Enfeksiyon | 2I | 0,76 |
| Diğer | 32 | I,I6 |
| Cevapsız | 5 | 0,I8 |
| TOPLAM | I84 | 6,70 |
| Sağlam | 2565 | 93,30 |
| GENEL TOPLAM | 2749 | I00,00 |

Türkiye'nin nüfusunu 35 milyon kabul edersek, kriterlerimize göre ülkemizde iki milyon üç yüz bin ortopedik yönden sakat olduğu söylenebilir. Bu arada bölgeler arası prevalans farklarının olabileceğini de hatırdan çıkarmamak gerekir.

**Özet**

1 — 2749 kişi taranarak % 6,7 ortopedik sakatlık tesbit edildi. (% 2,73 doğuştan, % 1,84 travmatik, % 0,76 enfeksiyöz ve % 1,34 diğer nedenlere bağlı),

2 — Araştırmanın kırsal bölgede yapılması ve kırsal yaşantının travma ve enfeksiyonlara bağlı sakatlıkları ön plana çıkaracağı akla gelmekle beraber doğumsal sakatlıklar ön sırayı almaktadır. Doğuştan sakatlıkların önlenebilme olasılığının hayli az olduğu, travma ve enfeksiyona bağlı sakatlıkları önlemenin ise daha kolay olduğu bilinir. Bu bilgiler sakatlık problemlerinin gelecektede önemli bir halk sağlığı sorunu olarak var olacağını ve ortopedik hizmetlerle rehabilitasyon hizmetlerine önem ve öncelik verilmesi gerçeğini ortaya koymaktadır.

3 — Doğuştan çıkığı 3 erkeğe karşılık II kadında görüldü. Ayrıca DKÇ ye ilk çocuklarda daha sık rastlanıldı.

4 — Doğuştan sakatlıkla anne-baba akrabalığı arasında istatistiki yönden önemli ilişki bulundu.

SAKATLARIN CİNSE ve YAŞ GRUPLARINA GÖRE PREVALANS HIZLARI DAĞILIMI
(Tablo 3 ve Tablo 4 ün Oranlanması ile Bulunmuştur.)

Tablo 8.

| Sakatlıklar | CİNS | Yaş Grupları ve %0 de Hız | | | | | | | TOPLAM | %0 |
|---|---|---|---|---|---|---|---|---|---|---|
| | | 0 | I-4 | 5-I4 | I5-24 | 25-44 | 45-64 | 65+ | | |
| Doğumsal Kalça Çıkığı | E | – | – | – | – | 7,3 | 7,8 | – | 2,4 | 5,09 |
| | K | 25,6 | II,3 | 2.I | 3,6 | II,3 | I3,0 | – | 7,2 | |
| Pes Equino-Varus | E | – | – | 2,4 | – | – | – | – | 0,8 | 0,7 |
| | K | – | – | – | – | 2,8 | – | – | 0,6 | |
| Konjenital El Anomalileri | E | – | – | 2,4 | 5,9 | 3,6 | – | – | 2,4 | 4,3 |
| | K | – | II,3 | 4,2 | 7,2 | 8,5 | – | – | 5,9 | |
| Konjenital Ayak Anomalileri | E | – | 47,3 | 4,9 | – | 7,3 | I5,6 | – | II,3 | I4,0 |
| | K | I0.2 | 40,0 | 8,6 | I8,I | II,3 | 6,4 | – | I6,4 | |
| Yarık Dudak " Damak | E | – | – | – | – | – | 7,8 | – | 0,8 | I,I |
| | K | – | 5,7 | – | – | – | 6,4 | – | I,2 | |
| Cerebral Palcy (C.P.) | E | 23,2 | – | – | – | – | – | – | 0,8 | I,I |
| | K | – | II,3 | – | – | – | – | – | I,2 | |
| Üst Extremite Kırık Sekelleri | E | – | – | 9,8 | 23,6 | I4,6 | 23,4 | 66,6 | I4,6 | 8,3 |
| | K | – | – | – | 7,2 | 5,6 | 19,5 | – | 3,3 | |
| Alt Extremite Kırık Sekelleri | E | – | – | – | – | 3,6 | – | 22,2 | I,7 | 2,I |
| | K | – | – | 2,I | – | 5,6 | 6,4 | – | 2,6 | |
| Amputasyonlar | E | – | – | – | – | I0,9 | 7,8 | 22,2 | 3,3 | 2,5 |
| | K | – | – | 2,I | – | 2,8 | – | – | I,2 | |
| Yumuşak Doku Sakatlıkları | E | – | 6,0 | 2,4 | 5,9 | I0,9 | I5,6 | – | 6,4 | 4,0 |
| | K | – | – | – | – | 2,8 | I3,0 | – | I,9 | |
| Sinir Zedelenmeleri | E | – | – | – | 5,9 | – | 7,8 | – | I,7 | I,4 |
| | K | – | – | – | 3,6 | – | 6,4 | – | I,2 | |
| c.Artrit ve Sekeli | E | – | – | – | – | – | 7,8 | – | 0,8 | I,8 |
| | K | – | – | – | – | 5,6 | 6,4 | I7,5 | 2,6 | |
| Polio Sekeli | E | – | – | 2,4 | – | 3,6 | – | – | I,7 | 3,2 |
| | K | – | – | 8,6 | 7,2 | 2,8 | – | – | 4,6 | |
| Osteomyelit ve Sekeli | E | – | – | 2,4 | – | 3,6 | 7,8 | – | 2,4 | I,I |
| | K | – | – | – | – | 2,8 | – | – | 0,6 | |
| Diğer Enfeksiyon Hast.İlg.Sakatl. | E | – | – | 4,9 | – | – | – | – | I,7 | I,I |
| | K | – | – | 2,I | – | – | – | – | 0,6 | |
| Yanık Sekeli | E | – | – | – | II,8 | – | 7,8 | – | 2,4 | I,I |
| | K | – | – | – | – | – | – | – | – – | |
| Kalça Dejenera. Artrit | E | – | – | – | – | 3,6 | – | – | 0,8 | I,4 |
| | K | – | – | – | – | – | I3,0 | I7,5 | I,9 | |
| Diğer Artritler | E | – | – | – | – | – | 7,8 | 22,2 | 2,4 | 2,9 |
| | K | – | – | – | 3,6 | 8,5 | – | I7,5 | 3,3 | |
| Hallux Valgus | E | – | – | – | – | I0,9 | 7,8 | 22,2 | 3,3 | 4,3 |
| | K | – | – | 2,I | 3,6 | 2,8 | 25,8 | – | 4,6 | |
| Diğer Deformiteler | E | – | – | 2,4 | – | 3,6 | – | 44,4 | 3,2 | 4,0 |
| | K | – | 5,7 | – | – | 2,8 | I3,0 | 54,4 | 4,6 | |
| TOPLAM | E | 23,2 | 53,2 | 34,5 | 53,2 | 83,9 | I32,8 | 200,0 | 66,5 | 66,9 |
| | K | I28,2 | 85,2 | 32,4 | 47,I | 76,9 | I36,3 | I05,2 | 67,2 | |
| GENEL TOPLAM | E+K | 73,I | 69,5 | 33,4 | 49,4 | 80,0 | I34,7 | I47,0 | 66,9 | |

TRAVMATİK SAKATLARDA KAZANIN CİNSİ

Tablo 20.

| Kazanın Cinsi | | Sakatların Sayı ve Yüzdesi | | Prevalans Hızı |
|---|---|---|---|---|
| | | Sayı | % | % |
| Ev Kazası | | 9 | I7,64 | 0,32 |
| İş " | | IO | I9,6I | 0,36 |
| Trafik " | | 3 | 5,88 | 0,II |
| Kasıtla Yaralama | | I | I,96 | 0,03 |
| DİĞER KAZALAR | Yürürken veya Yüksekten Düşme | I7 | 33,33 | 0,63 |
| | Hayvandan Düşme | 4 | 7,84 | 0,I4 |
| | Silahla Kendini Yaralama | 3 | 5,88 | 0,II |
| | Harp Yaralanması | I | I,96 | 0,03 |
| | Doğum Travması | I | I,96 | 0,03 |
| Cevapsız | | 2 | 3,93 | 0,07 |
| TOPLAM | | 5I | IOO,OO | I,83 |

TRAVMATİK SAKATLIĞI OLANLARDA YARALANMA ŞEKLİ

Tablo 2I.

| Yaralanma Şekli | Yaralanan Sayı ve Yüzdesi | |
|---|---|---|
| | Sayı | % |
| Kapalı Kırık | 30 | 58,82 |
| Açık " | 9 | I7,64 |
| Yumuşak Doku Yaralanması | IO | I9,6I |
| Yaralanmamış | - | - |
| Cevapsız | 2 | 3,93 |
| TOPLAM | 5I | IOO,OO |

| Yaş Grubu | Türkiye'de Prevalans % | A.B.D. de Prevalans % |
|---|---|---|
| 24 Yaştan Küçükler | 4,6 | 2,8 |
| 25–44 | 8,0 | 9,4 |
| 45–64 | I3,4 | II,9 |
| 65 + | I4,7 | I5,7 |

5 — Doğumsal sakatlıklarda kalıtımın etkisi istatistiki yönden önemli olarak saptandı.

6 — Travmatik sakatlıkların % 47 sinin ilk 24 saat içinde % 17,6 sının 21 günden sonra tedavi için herhangibir kimseye gittiği, % 13,7 sinin ise tedavi için biryere gitmediği öğrenildi. Ayrıca önemli olan husus sakatların % 31 inin Dr. a gittiği halde sakatlığının devam ettiğidir. Bu oran Amerikada % 4 tür. En sık görülen sakatlık türünün doğuştan olduğu hatırlanırsa, halkın eğitimi ve hekimlik uygulamalarına ortopedik tedavi prensiplerinin standart olarak yerleştirilmesi için etkili çabalar sarfetmek gerektiği ortaya çıkmaktadır.

7 — Anne-babanın eğitimi ilkokuldan daha az ise infeksiyon ve travmaya bağlı sakatlıklar ön sıraya geçmektedir. Aksine, eğitim düzeyi yükseldikçe infeksiyöz ve travmatik sakatlıklar azalmaktadır.

8 — Ençok doktora götürülen sakatlık grubu enfeksiyona bağlı olanlardır. Doğumsal olanlar ise % 80 oranında doktora götürülmemektedir. Bunu kaderci bir hayat görüşüne bağlamak gerekir.

**Kaynaklar**


1 — BERTAN, Dr. Münevver : Konjenitel Malformasyonlar Epidemiyolojisi, Ders Notları, III. H.Ü. Tıp Fakültesi Toplum Hekimliği, Enstitüsü, Ankara.

2 — BENLİ, Dr. Doğan : Etimesgut Eğitim ve Araştırma Sağlık Grubu Bölgesi 1967 - 1968 Yılları Değerlendirmesi, S. 62, Hacettepe Ü. Tıp Fakültesi Toplum Hekimliği Enstitüsü 1969, Ankara.

3 — SAY, Dr. Burhan, GÖĞÜŞ, Dr. Talât ve Arkadaşları : Türk Halkında Çeşitli Malformasyonların Görülme Sıklığı, H. Ü. Tıp Fakültesi ve Ankara Doğumevi tarafından yapılan Müşterek Araştırma, 1970, Ankara.

SAKATLARIN TEDAVİ İCİN BAŞVURDUKLARI YERLER

Tablo 32.

| Başvurulan Yer | SAKATLIKLAR | | | | | | | | | | TOPLAM | % |
|---|---|---|---|---|---|---|---|---|---|---|---|---|
| | Doğumsal | | Travmatik | | Enfeksiyon | | Diğer | | Cevapsız | | | |
| | Sayı | % | Sayı | % | Sayı | % | Sayı | % | Sayı | % | | |
| Doktora Gitmiş | II | I4,6 | I5 | 30,0 | I5 | 7I,4 | I5 | 46,9 | I | 20,0 | 57 | 3I,I5 |
| Sınıkçıya Gitmiş | 4 | 5,3 | 24 | 48,0 | 3 | I4,2 | I | 3,I | - | -- | 32 | I7,49 |
| Kımseye Gitmemiş | 60 | 80,0 | II | 22,0 | 3 | I4,2 | I6 | 50,0 | 4 | 80,0 | 94 | 5I,37 |
| TOPLAM | 75 | 4I,0 | 50 | 27,3 | 2I | II,5 | 32 | I7,4 | 5 | 2,8 | I83 | IC0,00 |

$X^2 = 79,22$

$P < .00I$

4 — DUNCAN, W. Clark. M.D. and BRIANT, Mc. Mahon M.D. : Preventive Medicine, S. 403- 415. Little Brown, Boston, 1967.

5 — SEYMOUR, I. Schwartzt : Principles of Surgery, Vol. 2. S. 1584, Robert B. Duthie. Saunders Comp. 1969.

6 — Hayati İstatistikler İl İlçe Merkezlerinde Ölümler. 1969. Devlet İstatistik Enstitüsü Yayını No. 622. S. 44 Devlet Devlet İstatistik Enstitüsü Matbaaası. 1971. Ankara.

7 — TOPUZOĞLU, Dr. İsmail : Kazalar ve Korunma, Ferefans No. 1.

8 — National safety Counsil, 425 N. Miohigan Avenue Chicago-İllinois 60611, Accitental İnjuries by Seventy of İnjurie. 1965.

9 — EGE, Dr. Rıdvan : Trafik Kazaları İdari, Hukuki, Teknik ve Tıbbi Yönleri İle, 18 nci Milli Tıp Kongresi Kitabı. S. 132-135, 1964.

10 — KAREN, Dreyer, ERNA, Frandsen and HENRY, Hamtoft : Danish Medical Bulletin, Vol, 12, Aug. 1965.

11 — ARI, Dr. Azmi : Türkiye'de Paralitik Poliomyelitis İnsidansı ve Aşı Programı, Türk Hijyen ve Tecrübi Bioloji Dergisi, 26 (3), S. 289-293, 1966.

12 — BAĞCI, Dr. Hüseyin'e Göre KESSLER H. : Relation of Rehabilitation to Disability, C.V. Mosby 1960 St. Louis.

13 — BAĞCI, Dr. Hüseyin'e Göre RUSSEL Grant : Sakatlıkların Rehabilitasyon Potansiyeli Bakımından Değerlendirilmesi, Uzmanlık Tezi, Gülhane Askerî Tıp Akademisi Fizik Tedavi Kliniği. 1966.

14 — FİCHER, Charles C.M.D. : Çocuklar, Tıpta Yenilikler, Eczacıbaşı Yayınları, S. 59-61, 1964.

15 — DİKEN, Dr. Ahmet : Sakatlıkların Rehabilitasyon Potansiyeli Yönünden Değerlendirilmesi, Askerî Tıp Akademisi Fizik Tedavi Kliniği, Uzmanlık Tezi, 1968.

16 — BİCİOĞLU, Dr. Coşkun : Rehabilitasyon Yönünden Sakatlık Değerlendirilmesi, Askeri Tıp Akademisi Fizik Tedavi Kliniği, Uzmanlık Tezi, 1963.

17 — ÖZDEMİR, Dr. Nasır : Doğuştan Kalça Çıkığında Konservatif Tedavi, H.Ü. Tıp ve Sağlık Bilimleri Fakültesi, Uzmanlık Tezi, 1968.

18 — BAYINDIR, Dr. Şükrü, TANIŞ, Dr. Zeki : Boş Batın Filmlerinde Tesadüfen Karşılaşılan Doğuştan Kalça Çıkığı ve diğer Kalça Patolojileri, Hacettepe Tıp/Cerrahi Bülteni, Cilt 3. S. 3. H.Ü. Yayını, Temmuz-1970 Ankara.

19. — 1969 Trafik Kazaları, Bayındırlık Bakanlığı Karayolları Genel Müdürlüğü Yayın No. 194. S. 100. 1969.

# ORTOPEDİK CERRAHİDE KULLANILAN İNTERNAL TESPİT VE İNTERNAL PROTEZ MADDELERİ

Dr. Cevdet ALPTEKİN(*)

İnternal tespit ve internal protez maddelerini bir tek kelime ile ifade etmek istersek implant maddeleri diyebiliriz.

## Tarihçe

Ortopedik cerrahide implant maddelerinin kullanılmağa başlanması iki asrı bulmuştur. İlk kullanılan madde demir tellerdir. Tespit edilerek ilk tarih 1775 tir. Demire entolerans ve enfeksiyon dolayısı ile demir tellerle tespit, demir plak ve vidalarla tespit yaygın olarak kullanılamamış, ancak cesur araştırıcılar tarafından zaman zaman yapılabilmiştir.

Levert (1829) pilatin, altın, gümüş, kurşun gibi maddeleri, Lister de gümüş teli kullanmışlardır. Malgaigne (1849) enfeksiyon korkusu ile kırıkları sadece ciltten geçirdiği çengel tellerle karşı karşıya tutmayı düşünmüş. İlk plak ve vida 1886 da Hansmann tarafından kullanılmıştır.

İnternal fiksasyonun hızla gelişmesini kamçılayan başlıca amil röntgenin keşfi olmuştur. Konservatif tespitlerin röntgenle kontrolu hastayı daima demoralize etmiş, hekimi daha iyiye doğru, daha anatomik tespite doğru zorlamıştır.

Hekimi internal tespite zorlıyan bir takım faktörler daha vardır. Bugün muhafazakâr veya ortopedik dedigimiz usullerle tespit her şeyden önce vakit alıcı, uzun zaman gerektiren bir tedavi yoludur. Kaçınılması adeta mümkün olamıyan kırık hastalığı, daha doğrusu tespit hastalığı terimleri ile ifade edebileceğimiz dolaşım bozuklukları, oynak tutuklukları, kemik atrofileri komplikasyonu ile karşı karşıya kalınır. Bu komplikasyonların geçmesi, kaybolması bir hayli zaman alır. Ayrıca ortopedik tespit çoğu zaman hastayı uzun bir süre yatağa bağlamaktadır. Bunun genel sıhhat üzerine de kötü etkileri vardır. Konservatif tedavi ile iş gücü ve iş günü kayıpları da fazladır. Bütün bu hususlar kırıklarla meşgul olan hekimleri internal tespit usullerini geliştirmeğe zorlamıştır.

Von Bayer (1908) tespitte kullanılan bakır ve çinkonun elektriki olaylar husule getirdiğine, husule gelen elektrik akımları dolayısı ile adale kontraksiyonları görüldüğünü, bağ dokusu hücrelerinin ve liflerinin akım doğrultusuna uygun olarak sıralandığını işaret etmiştir.

---

(*) İzmir Devlet Hastanesi Ortopedi Kliniği Şefi.

Lane internal tespitte alınan olumsuz sonuçların enfeksiyondan ileri geldiğine dikkatı çekmiş «no touch» tekniğini getirmiştir. Lane'a göre ameliyat sonrası yarada enfeksiyon olmadıkça kemiklerde rarefiyan osteitis teşekkül etmez.

Hey Groves (1915) internal tespitte çeşitli metalleri sistematik olarak tetkik eden bir araştırıcıdır. Dokuların yabancı internal tespit maddesine iyi tahammül edebilmesi için aseptik çalışmadan maada yabancı maddenin elektrik akımından endiferan, nötr olması gerektiği hususuna dikkati çekmiştir. Hey Groves ile intramedüller tespit yapan araştırıcıdır.

Shermann çalışmaları ile internal tespit materyeline verilmesi gerekli şekillerin önemini ortaya koymuştur.

Venable - Stuck (1937) elektrik ve elektroliz olaylarını ve buna bağlı internal tespit araçlarındaki gevşemeyi ortaya koymuşlardır. Çalışmalarının sonucu olarak ta internal tespit için en uygun materyel diye Vitalyumu tavsiye etmişlerdir.

Daha sonra Key paslanmaz çeliğin vitalyum gibi davrandığını, elektrolitik olaylara neticede gevşemeye sebep olmadığını araştırmaları ile ortaya koyuyor ve paslanmaz çeliğin diğer vasıfları itibariyle vitalyuma tercih edilebilecğini öne sürüyor.

Venable vitalyumla paslanmaz çelik arasında, Key iki ayrı paslanmaz çelik arasında pil cereyanları doğabileceğine dikkati çekiyorlar.

Ao'cular Lambotte, Danis, Krompecher, Egger, Charnley gibi araştırıcıların kendilerinden önce belirttikleri enter fragmanter kompresyon tekniğini sistemleştirmişlerdir. Ve primer kal teşekkülü kavramını getirmişlerdir.

Araştırmacıların çalışmaları son bulmuş değildir. 1950 lere kadar sadece metaller üzerine çevrilmiş olan dikkatler şimdi diğer maddeler üzerine çevrilmiş bulunuyor. Böylece tespitte sağlamlığı arttırma olanakları genişlemiş oluyor.

**Metaller ve Korozyon**

Kırıkların tespitinde ve endoprotezlerde bugün için en çok kullanılan madde metaller özellikle bazı alaşımlarıdır. Metaller ve alaşımları dokular içinde muhtelif sebeplerle korozyona uğrarlar.

**Korozyon**

Materyelin herhangi bir sebeple aşınmasıdır. Metaller ve alaşımları okside olmak suretiyle veya elektroliz olayları suretiyle korozyona uğrar. Korozyona uğrayan madde, yani aşınan madde zayıflamış demektir.

Bir metalde korozyonun en aza indirilmesi için

a — bu metal veya alaşımın kristal yapısının homojen olması,

b — kullanılacak biçime getirilişi sırasında kristal yapısının bozulması, böylece içinde değişik gerilimler gösteren alanların husule gelmemiş olması,

c — dış etkenlerin tesirini aza indirmek için yüzeyinin çok parlak olması,

d — homogen olan bir ortama konması, gerekir.

Kristal yapının homojen olması, özellikle küçük kristallerden yapılı olması işleri ve işlemleri mettallürji bilimine ve tekniğine ait hususlardır. Hekim olarak bu sahada derinleşmek ve açık ve seçik bir bilgiye sahip olmak oldukça zordur.

İnternal tespit maksadı ile kullanılan paslanmaz çelik içinde krom nikel molibden bulunan bir alaşımdır. İçindeki karbon miktarı ne kadar düşük olursa o kadar makbuldür. Amerikan normuna göre internal tespit için kullanılan paslanmak çelik AİSİ 316/L dir. L harfi burada karbonun azaltılmış olduğuna delâlet eder.

Metale şekil ve biçim veriliş işlemleri sırasında kristal yapısında bir takım değişiklikler mecburen husule gelir.

Metal veya alaşım bir cismin yüzeyi ne kadar parlak olursa mikroskopik muayenede o kadar düz demektir. Yüzeyin düzlüğü oranında çevrenin etkisi azalır. Bu sebeple parlatma önemlidir. Ayrıca düz olan bu yüzey şimik maddelere karşı dayanıklılığı arttırmak için dağlanır yani nitrik asit içine batırılarak üzerinde şimik olaylara dayanıklı bir oksit tabakası husule getirilir.

Korozyon üzerine metalin içinde bulunduğu ortamın çok büyük tesiri vardır. Ortamda gerilim kuvvetleri farklı ise, ortamda pH, oksijen satürasyon farkları çok fazla ise bu metal üzerinde korozyon beklenmelidir. Sağlam doku ile travma dolayısı ile ölmüş doku arasında pH, oksijen satürasyon farkları olacağı aşikârdır. Yeni teşekkül eden doku ile eski dokular arasında bile bu çeşit farklar vardır.

Nihayet metalde yorgunluk kırıkları husule gelir, Bu metalin bir yerinin yeteri kadar süre ile aynı hareketlere maruz kalması ile olur. Böyle bir durumla özellikle tespiti sağlam yapılamamış kırıklarda karşılaşılır. Aynı hareketin devamlı olarak geçtiği yerden vida veya plağın kırıldığı çok karşılaşılan bir olaydır.

İki ayrı cins metalin yakın olarak düşmesinde korkulan husus elektroliz olaylarının husulüdür. Bu sadece vitalyum paslanmaz çelik gibi alaşım terkipleri çok farklı olan iki metalin kullanılmasından ibaret değildir. Aynı norm numarasını taşımasına rağmen iki ayrı zamanda yapılmış paslanmaz çeliğin plak ve vidaları ile de elektroliz olayına dolayısı ile korozyona, keza çekiç keski vs. den çalışma sırasında düşen küçük parçalar dolayısı ile de korozyona rastlamak pekale mümkündür.

Buraya kadar yaptığımız açıklamalardan anlaşılacağı üzere hatta teorik olarak elektrolitik ve korozif olayların önüne geçmek mümkün değildir. Diğer taraftan mikro akımlarla yapılan çalışmalar göstermiştirki bir dereceye kadar elektrik akımının bulunması kal teşekkülünü hızlandırıcı bir faktör olarak tesir etmektedir. Bu itibarla önemli nokta konan metal parçalar arasında teşekkül eden akımı miktar ve voltajı bakımından ölçebilmektedir. Literatürde bu şekilde bir çalışmaya tesadüf etmedim. Bu şekilde bir çalışma yapılan tespitin za-

manla elektroliz ve korozyona uğrayıp uğramayacağını önceden göstermesi bakımından kıymetli olacaktır düşüncesindeyim.

**İmplant olarak kullanılan maddeler**

Elektrolitik ve şimik olaylara iştirak etmiyen kullanılacağı yerin gerektirdiği vasıfları dolduran her madde implant olarak kullanılabilir.

Bunları şöyle sıralayabiliriz. Yaygın olarak kullanma alanı bulmuş olan metaller ve metal alaşımları, plastik maddeler, seramik maddeler.

Saf element olarak kullanılan metaller titanyum ve tantalyumdur. Pahalılığı ve yeterli fizik vasıfları olmadığından yaygın bir kullanma alanına erişememişlerdir.

Kobalt krom alaşımları, Türk hekimleri arasında en çok bilineni vitalyumdur. Hemen her büyük firmanın bir kobalt krom alaşımı vardır. Başlıcalarını şöyle sıralayabiliriz : Francobal, neutrilium, protasul, vinertia, ticonium. Kobalt krom alaşımlarının müşterek vasfı işlenmesinin güç esnemesinin az olmasıdır. Ayrıca çok pahalı bir materyeldir.

Korozyona karşı, özellikle asit ve tuzlu ortamlarda korosyona karşı paslanmaz çelikten daha dayanıklıdır. Bu itibarla polisap ve dağlama ameliyeleri bu alaşım için fazla önem taşımaz. Patrick G. Laing göre canlı dokular içinde korozyona mukavemeti zayıftır. Yine oksijen konsantrasyonunun yüksek olduğu ortamlarda korozyona karşı mukavemeti azdır. Oksijenli ortamda muhtemelen kromat teşekkülü yolu ile zayıflamaktadır. Krom kobalt alaşımlarının korozyon yönünden, yorgunluk kırıkları yönünden mahzurları ihmal edilebilir. Fakat işlenme güçlüğü ve materyelinin pahalılığı ihmal edilemiyecek mahzurlarını teşkil eder.

Paslanmaz çelikler. En çok beğenilenleri AİSİ 316 ve 317 dir. Daha önceleri 302 ve 304 paslanmaz çelikleri kullanılmış ve korozyon olaylarının çokluğu dolayısı ile terkedilmiştir. Kobalt krom alaşımlarına başlıca üstünlüğü ucuzluğu ve kolay işlenirliğidir. Ayrıca kırılganlığın az, esnekliğinin fazla oluşu da bir üstünlük teşkil etmektedir. Kobalt krom alaşımları kadar sert bir malzeme değildir. Keza asit ve tuzlu ortamlarda onun kadar dayanıklı değildir. Paslanmaz çeliğin bütün firmalarca rağbet görmesinin sebebi ucuzluğu ve kolay işlenirliğidir. Charnley kalça protezlerinde devamlı surette paslanmaz çelik kullanmıştır.

İnternal implantların kırık tespiti maksadı ile kullanıldığında kemik kısımlarla bir süre devam eden sağlam bağlantısı maksada yeterlidir. Sonunda kaynama husule geldiğinde internal tespit maddesinin kemik kısımlarla bağlantısının sağlamlığına ihtiyaç kalmaz. Kaynamanın teşekkülünden sonra internal madde ile kemik kısımlar arasında gevşemenin husule gelmesi önemli değildir. Ama kaynamadan önce bir gevşeme husule gelirse o zaman ameliyat maksadına erişmemiş olur. Netice başarısızlıktır. İnternal implant maddesi sa-

dece kırıkları tespit maksadı ile kullanılmaz. Konduğu yerde devamlı surette, hayat süresince hizmet görmek maksadı ile de konabilir. Oynağın bir kısmını veya bütününü telafi etmek için konulan endoprotezler buna güzel bir misal teşkil eder. Keza yumuşak dokulardan tendon ramplasmanı, kalp kapakçıklarının ramplasmanı da böyle birer ameliyedir. Bu gibi maksatlarla kullanıldığında implant maddesi ile doku arasında hayat süresince bir gevşeme olmaması arzu edilir. İşte bu maksatla yapılan araştırma ve çalışmalar vardır. Araştırmalara göre doku ile implant arasında sağlam ve gevşemeyen bağlantı implanttaki girinti çıkıntılar, küçük delikler, gözler ve kanalcıklar yardımıyla sağlanmağa başlanmıştır.

Evvelâ her cerrahın gözleyebileceği ve izleyebileceği bir olaydan bahsedelim. Steril ve açık bir yara üzerine katlıgergin vazelinli gaz bezi koyalım. Ve steril olarak pansımanın diğer katlarını tamamlıyalım. Eğer yara hakikaten steril ise bu yarayı bir hafta sonra açtığımızda yeni gelen bunion dokusunun gaz bezinin gözleri arasından yükselmiş olduğunu, gaz bezini kaldırdığımızda izinin doku üzerinde kaldığını, yaranın bir kenarında yeni yürümüş olan epitel tabakasının gaz bezi ile beraber kalktığını, eğer yarayı bir hafta sonra değil de üç hafta dört hafta sonra açmış isek gaz bezinin kaldırılma işleminin daha zorlukla yapıldığını, adeta yeni gelen doku içine gömüldüğünü görürüz. Bu olayın daha büyük şekli adeta makro şekli Moore tarafından tatbikata konmuştur ve Thompson protezinin sap kısmına büyük delikler açılmış ve bunun içine konan greflerin komşu kemikle birleşerek protezin kemiğe bağlantısında sağlamlık arttırılmıştır. İmplantın komşu dokuya bağlantısında sağlamlığın arttırılması için bir başka yol bir başka hal şekli kemik çimentosu kullanmaktır. Bilhassa Charnley'in çalışmaları ile kemik çimentosunun kullanılışı yaygın hale gelmiştir. Kemik çimentosu basitçe metil metakrilat polimeridir. Bu madde polimerizasyon olayından sonra bir daha şimik olaylara iştirak etmez. Esasen plastik bir madde olduğu için elektrik olaylara karşı nötrdür. Bu itibarla vücut içinde bir reaksiyon husule getirmez. Yumuşak iken bulunduğu boşluğun bütün girinti ve çıkıntılarını doldurarak şeklini aldığından ve donduktan sonra çok sert bir madde vasfını kazandığından protezin kemiğe bağlantısının sağlamlığını arttırmadaki rolü büyüktür. Donma sırasında husule gelen yüksek ısı ve içindeki monomerin genel dolaşıma karışması mahzurları olarak göstermek istenmiştir. Ancak çok sayıda onbinlerin üzerindeki klinik vak'alar bu mahzurun kabili ihmal olduğunu göstermektedir. Keza karsinojen olduğu hakkındaki iddialarda aynı şekilde karşılanmalıdır. Hatılanacak bir mahzuru da donduktan sonra cam gibi kırılgan olmasıdır. Bu vasfı protezin sonradan gevşemelerine yol açabilir. Bu itibarla çimentonun kırılmayacak kalınlıkta konması önemli bir noktayı teşkil eder.

Son senelerin çalışmaları implantla çevre doku arasında yabancı bir ara maddesi olmaksızın bağlantı sağlamlığını arttırma yönüne çevrilmiş bulunmak-

tadır. Bu maksatla protezin yüzeyi bir miktar derinlikte olmak üzere pürüzlü ve delikli (porous) yapılır. Bu deliklerin gözcüklerin, kanalıkların optimal büyüklüğü hakkında da çalışmalar yapılmıştır ve 100 - 300 büyüklük optimal bulunmuştur. Porous yüzey ve yapı metal ve alaşımlarla sağlandığı gibi bu maksatla seramik maddelerde kullanılmıştır. Bilindiği gibi seramik maddeler en kuvvetli oksitler olup asit ve alkalilere karşı son derece dayanıklıdırlar. Ayrıca metaller gibi elektriki olaylara sahne olmazlar. Bu itibarla vücut dokuları içinde herhangi bir reaksiyona yol açmazlar. Bu yoldaki çalışmalar pratiğe girdiğinde protezlerin gevşeme komplikasyonu ile daha az karşılaşacağımız gibi bir kemiği bütünü ile çıkarabilmek olanağımız artmış olacaktır.

İmplantlar sahasında bir başka yönde gelişim bir kısmı doku içinde bir kısmı doku dışında olan protezlerin kullanılmağa başlanmasıdır. Bu maksatla konan akrilik gömme dişler, çelik, armatür üzerine monte edilmiş akrilik dişler tatbikatta başarılı olmuş görünmektedirler. Bu yoldan hareket edilerek takma kol ve bacakların güdüğe tespiti güdük kemiği üzerinden sağlanabilir görünmektedir. Böylece kol ve bacak protezinin kovan kısmından ve bunu asmaya yarayan bağlarından ve vakum tertibatından kurtulunmuş olacağı gibi arada mecburen kalan hareketli idaresi güç bir boşluk ortadan kalkmış olacak ve protez daha emniyetle kullanılabilecek duruma gelecektir. Bu satırların yazarı bacak takma protezi için koyunlar üzerinde çalışma yapmış aldığı sonuçlardan cesaretlenerek iki diz altı ampütasyon vak'asında bu usule tatbik etmiştir. Hayvanlardaki tecrübeler enfeksiyon ihtimalinin önem taşımadığını göstermiştir. Diz altı ampütasyonlarından birinde protez dizde sudeck atrofisi teşekkül ettiğinden ve çok ağrılı olduğundan ve muhtemelen hastanın psikolojik hazırlığı iyi olmadığından çıkarıldı. Sudeck atrofisi yüklenme kuvvetlerinin diz oynağı üzerine gereği gibi dağılamamış olmasından ileri gelmiş olabilir. İkinci protez tibia üst metafizinde bir sene kadar sonra kemik apsesi teşekkülü dolayısı ile çıkarıldı. Protez çıkarılırken absenin alt tarafında kalan kısımlarda gerek kemik kısımlarda gerekse yumuşak kısımlarda bir enfeksiyon tespit edilemedi.

**Literatür**


1 — Metale and engineering in bone and joint surgery Bechtol, Ferguson, Laing. 1959.

2 — Metalik Osteosentez Doç. Dr. Alp Göksan.

3 — Porous implant systems for prosthesis stabilization. Charles A. Homsy ve arkadaşları. Clinical orthopaedios and related research. No. 89, 1972.

4 — The use of methylmethacrylate as an adjunct in the internal fixation of malignant neoplastic fractures. Kevin D. Harrington ve arkadaşları. Tee journal of bone and joint surgery december, 1972.

5 — Mikroakımların osteogenez üzerine tesiri. A. Chamay ve arkadaşları. Revue de chirurgie orthopedique et reparatrice l'appareil moteur. Temmuz 1972.

6 — Seramik maddeler. Boutin. Revue de chirurgie orthopedique et reparatrice de l'appareil moteur. Mayıs 1972.

7 — İmplant acceptance in the musculoskeletal system. John L. Dobson ve arkadaşları. Clinical orthopaedics and related research. 1970 Kasım.

8 — Evaluation of cold curing acrylic cement for prozthesis stabilization. Bernard Bloch ve arkadaşları. Clinical orthopaedics and related research. 1970 Kasım.

# KOLUN YUMUŞAK DOKULARINDA VE KEMİK DOKUSUNDA GÖRÜLEN MUHTEMEL BİR AKTİNOMİKOS VAKASI

Pro. Dr. Nur OR(*)
Op. Dr. Sabahattin ÖZBERK(**)

Hasta erkek ve kırık yaşında. Mesleği şoförlük. Sağ kolundaki sertliklerden, zaman zaman ağrımasından, sağ elinin 3. 4. 5. parmaklarındaki hareket azlığından ve aynı elindeki kuvvet yetersizliğinden şikâyetçi. Hastalığı iki sene evvel başlamış. Sağ kolunun dış kısmında, dirsek altında mercimek büyüklüğünde kırmızılık meydana gelmiş. Bu bölge çok kaşınıyormuş. On beş gün sonra aynı yerde küçük bir nohut cesametinde kabarcık husule gelmiş ve kısa bir süre sonra delinip akmaya başlamış. Sarı - kahve renginde cerahat geliyormuş. Kendisini muayene eden doktor yüksek dozda Penisilin tatbik etmiş. Bir hafta sonra akıntı durmuş. Üç ay sonra aynı kolun üst kısmında da müteaddit pigmante lekeler husule gelmiş ve kolu çok şişmiş. Kolunun ağrıdığını ve ateş gibi yandığını hisediyormuş. Pigmante Lekeler bir müddet sonra şişmişler ve ufak nohut cesametinde nodüller husule gelmiş. Bu nodüllerden iki tanesi açılmış, cerahat akıyormuş. Dirsek altındaki ilk şişlik yerinden yeniden akıntı başlamış. Bu sefer hasta uzun süre yüksek dozda Binotal almış. Zamanla şikâyetleri azalmış. Sonradan husule gelen akıntılı mihraklar kapanmış ise de, dirsek altındaki ilk yara kapanmamış. Akıntı az da olsa devam ediyormuş.Bir buçuk sene içerisinde çok çeşitli ilâçlar kullanmış. Kolundaki ağrı ve şişlikler nüksediyormuş. Altı aydan beri, sağ elinin 3. 4. ve 5. parmaklarında kuvvet azalması ve hareket mahdudiyeti meydana gelmiş. Bu hal gün geçtikçe artmış. Tedavisi için hasta S.S.K. Ankara Hastahanesi Ortopedi kliniğine gönderilmiş. Polikliniğimizde yapılan muayenesinde ve lâboratuvar tetkikleri sonunda hasta, «Osteit» teşhisiyle kliniğimize yatırıldı.

İfadesine göre çocukluğunda kızamık ve kızıl geçirmiş. İki sene evveline kadar mühim bir hastalık tarif etmiyor. Kötü alışkanlığı yok. Eşi ve bir çocuğu sıhhatteler. Annesi, babası ve on üç kardeşi sağ ve sıhhatteler. Yakın ve uzak akrabaları içinde kanser, firengi, tüberküloz gibi hastalığa rastlanmamış. İrsi ve ruhi bir hastalık tarif etmiyor. Hasta 174 Cm. boyunda ve 76 Kgr. ağırlığında. On senedir aynı kiloyu muhafaza ediyormuş. Çok iştahlı olduğunu ve daima rahat uyuduğunu ifade ediyor. Hasta aktif. Turgor - tonus, derialtı

(*) Ankara Tıp Fakültesi Deri Hastalıkları Kliniği
(**) S.S.K. Ankaar Hastanesi Ortopedi Kliniği

yağ dokusu normal. Ödem, ikter, siyanoz mevcut değil. Kolumna vertebraliste ağrılı nokta yok, hareketleri normal hudutlar dahilinde mümkün.

Solunum, dolanım, sindirim ve ürogenital sistemlerin muayenesinde patolojik bir bulguya rastlanmadı. Batın yumuşak, ağrılı nokta mevcut değil. Karaciğer ve dalak ele gelmiyor. Sinir sistemi muayenesinde (sağ kolun ağrılı olması sebebiyle reflekslerine bakılamadı.) normal refleksler mevcut, patolojik refleksler menfi. Sağ kolun bilhassa abduksiyon hareketi, koltuk altındaki yumuşak dokuların gerginliği sebebiyle mahdut ve ağrılı. Sağ dirseğin fleksiyon, ekstansiyon, süpinasyon ve pronasyon hareketleri, yumuşak dokulardaki gerginlik ve hassasiyet sebebiyle hafif derecede mahdut. 1. Slaytta görüldüğü gibi, parmaklar ekstansiyon halinde iken el bileğinin dorsofleksiyonu mümkün değil. Parmaklara yumruk yaptırıldığı zaman bileğin dorsofleksiyonu normale yakın derecede mümkün. 3. 4. 5. parmaklarda aynı zamanda kuvvet azalmasında mukayeseli olarak muayene edildiği takdirde bu değişiklik tesbit edilebilmektedir. Zaman zaman hasta bu üç parmağının uyuştuğunu da ifade ediyor. Sağ kolunda ve elinde hissiyet bozukluğu yok. Sıcak, soğuk, temas ve ağrı hissi, derin ve sathi hissiyet normal. Sol kola nisbetle sağ kolun tamamı daha şiş görünüşte. Sağ üst kolda 1,5 Cm., ön kolda ise 1 Cm. çevre fazlalığı tesbit edildi.

2. Slaytta da gayet bariz olarak görüldüğü gibi, sağ ön kolda, dirseğin hemen altında enfekte bir fistül ağzı mevcut. Kolun iç yüzünde iri mercimek büyüklüğünde, basmakla ağrılı pigmante nodül tarzında, sert kıvamda müteaddit tümeral kitleler mevcut.

Koltuk altında vertikal olarak uzanan tromboze veya tümör hücreleri ile dolu bir damar intibaını veren sert kıvamda, basmakla ağrılı, kolun abdüksiyonunda kordon gibi tebarüz eden bir kitle müşahade ediliyor (Slayt 3). Koltuk altında, kuvvetli palpasyonda, derinde lenf ganglionu olması muhtemel kitleler ele geliyor.

Sağ humerus'un dorsal ve lomber vertebraların radyogramlarında görünüm tamamen normaldir. Sağ ön kolun radyografisinde (4. Slayt),, Ulna'nın 1/3 progsamalinde, kortekste hafif reaksiyonel kalınlaşma ve dış yüzlerinde ondülasyon müşahade edilmektedir. Bu radyolojik görünüm derin mantar enfeksiyonlarında, kemik dokularındaki kontakt reaksiyona çok benzemektedir.

Akciğerlerin radyogramlarında (5. Slayt), her iki hemitoraks simetrik. Her iki apeks açık. Hiler, perihiler bölgelerde ve kaidelerde yer yer bakiye fibrokalker infiltratif teressümat görüldü. Hazırlanan akciğer tomografilerinde de aynı bulgular tesbit edildi.

Lâboratuvar muayenelerinde; Sedimantasyon 1 saatte 2 azami 8 mm., iki saatte 10 azami 25 mm., Hemoglobin % 80, eritrosit 4280000, lökosit 5200.

Formül lö. Poly. % 52, Lenfo. % 35, mono. % 9, eo. % 3; parçalı % 1. Açlık kan şekeri % 90 mgr. Alkalen fosfatas 2,4 ünite, asid fosfatas 0,6 ünite. Mikroelektroforez bulguları : Albumin ± 58,7, alfa bir globulin % 2,8,

beta globulin % 16,6 ve gama globulin % 19,4. Diğer kan muayenleri, bu arada karaciğer fonksiyon testleri normal hudutlar dahilinde idi. Total protein % 6,6 gr. (normal). Tam idrar muayenesinde patolojik bulgu tesbit edilmedi. Firengi ve lepra araştırmaları menfi netice verdi.

Yumuşak dokulardan üç ayrı yerden biopsi yapıldı. Histolojik diagnos; deride nekrozla müterafık iltihap prosessüsü. Vakanın mantar enfeksiyonu bakımından tetkiki uygun olur denmekte idi. Biopside evvel ve biopsiden sonra yapılan müteaddit mantar kültürlerinde üreme olmadı. Dirsek altındaki iltihaplı fistüllerden alınan materyelle yapılan kültür resistens'te patojen stafilokoküs üredi.

Hastalığın oluşu, seyri, klinik görünüşü ve radyogramda Ulnanın korteks tabakasının reaksiyoner olarak genişlemesi ve dış yüzlerinin ondüle görünüşü bizi derin mantar ve daha ziyade Aktinomikos ihtimali teşhisine vardırdı. Kültürlerde mantar üremememesini, hastanın uzun zaman Penisilin ve daha çeşitli bir çok ilâç kullanmış olması ile izah ettik. Ve halen hastalığın sekel devresinde olduğu kanaatına vardık.

Deri hastalıkları uzmanı ve röntgen uzmanı arkadaşlarımız da bu görüşüzü paylaştılar. Hasta derin mantar tetkiki için bu defa Ankara Üniversitesi Tıp Fakültesi Deri hastalıkları Kliniğine gönderildi. Orada da üç defa yumuşak doku biopsisi ve ayrıca ulnadan kemik dokusu biopsisi yapıldı. Pek çok preparatlar hazırlandı. Mantar kültürü için muhtelif vasatlara ve müteaddit defalar materyel ekildi. Bu hususta sayın Prof.Dr. Erbakan hakikaten çok meşgul oldular. Her vasatta da mantar üremedi. Çok enteresandır, biopsi parçalarından hazırlanan preparatlar Patoloji konseyinde tetkike sunuldu. Aynı preparatları inceleyen Patolog Hocalarımız ve arkadaşlarımızın her birisi ayrı bir teşhise vardı. Şöyleki; biri, ter bezlerinden menşeini alan maling tümör. Diğeri, myositis ossifikans. Bir diğeri, Nörofibromatosis, başka biri, malign lenfoma. Diğer bir üye, menşei bilinmeyen malign bir tümör. Diğer biri, nekrobiosis lipoidika ve sonuncusu Antinomikoz teşhisi ile kanaatlarını bildirdiler.

Bu defa hazırlanan preparatların bir kısmı ve biopsi blokları Amerika'da Tufts Üniversitesi Tıp Fakültesi Deri Hastalıkları Kliniğinde Asist. Prof.Dr. Okun'a gönderildi. Yapılan incelemelerde orada da kati bir teşhise varılamadı. Vakanın Tbc. Aktinomikos veya Sporatrikosis olabileceği bildiriliyordu. Bi opsi bloklarından yeniden kesitler yapılacağı ve yeniden preparatlar hazırlanarak tetkike sunacaklarını vadediyorlardı.

Hasta tahminen iki ay evvel Ortopedi - Travmatoloji konseyine çıkarıldı, orada da incelendi. Biz koltuk altındaki mütebariz kitleden biopsi yapmayı düşünüyorduk. Bilhassa sayın Prof.Dr. Rıdvan Ege koltuk altının geniş bir şekilde açılmasını, gerek makroskopik görünüşün ile ve gerek alınacak dokuların histolojik tetkiklerinin teşhis bakımından büyük önemi olacağı kanaatında olduğunu söylediler. Diğer sayın üyeler tarafından ayrıca sağ kolda EMG yaptırılması istendi.

Sağ kola elektromyografi yapıldı. Sağ n.ulnaris ve n.medianus invervasyonlu adalelerde hafif derecede ünite kaybı belirtileri tesbit edildi. Bu iki sinirin motor iletim hızı normal sınırlar içinde bulundu, denilmekte idi. Prof. Ege'nin arzu ettiği gibi, hastanın koltuk altı tamamen açıldı. Cilt ile sinir - damar paketi arasındaki dokular biopsi maksadiyle çıkarıldı. Makroskopik olarak, derialtı yağ dokusu yer yer karakter değiştirmiş ve fibröz bir doku kısmını ve görünümünü almıştı. Bazı sahalarda bu değişiklik derinin kıl köklerine kadar devam ediyordu. İki adet kuş yumurtası büyüklüğünde lenf ganglionuna rastlandı. Tabii bunlar da çıkarıldı, ve koltuk altı tamamen temizlendi. Ameliyat esnasında çekilen resimlerin (Slayt) sizlere yardımcı olacak büyük bir fikir verebileceğini zannetmiyorum. Ameliyatla çıkarılan koltuk altına ait yumuşak dokulardan sayın Prof. Nur Or tarafından yeniden pek çok sayıda preparatlar hazırlandı. Hemen bütün lezyonlardaki görünüm aynı manzarada olup, kesif hücre infiltrasyonu toplulukları gösteriyordu. Bazı tümör kitlelerinin ortasında nekroz mevcuttu. Tümör'ü teşkil eden hücreler genellikle Stem (ana) hücreler, retiküler hücreler, histiositler, lenfoblastlar ve lenfositler olup orada tek tük eozinofil hücreleri ve Sternberg - Reed hücrelerine benzer yapılara rastlandı. Bazı bölümlerde yeni Kollagen teşekkülleri tarzında yapılar görüldü. Sternberg - Reed dev hücreleri malûm olduğu üzere Hodgkin hastalığı için karakteristiktir. (Bu dev hücreler ya mononükleer veya mültinükleer olabilir. Mononükleer tipinde büyük ve gayrimuntazam bir çekirdek vardır. Mültinükleer tipinde ise ya çift nükleus vardır —ayna görünümü çekirdek— veya aynı büyüklükte ve biçimde olmayan çeşitli çekirdekler halinde görülür.).

Yapılan kesitlerde yukarıda da belirtildiği gibi, Sternberg - reed dev hücrelerine benzer hücreler görüldü ise de tipik görünüşte hücreye rastlanmadı.

Bu arada Amerika'dan D. Otun'dan mektup geldi. Yeniden yaptıkları tetkiklerinde Sternberg - Reed hücreleri tesbit ettiklerini ve bu hastalığın bir Hodgkin hastalığı olabileceğini bildiriyordu.

Hastamızdaki klinik tablo ve laboratuvar bulguları bu hastalığa uymuyordu. Hasta bu defa Lenf - angiografisi için Tıp Fakültesi Radyoloji Enstitüsüne gönderildi. Orada yapılan tetkikte lenfangiografinin tamamen normal görünümde olduğu ve patolojik bir bulguya rastlanmadığı bildiriliyordu.

İhtiyati bir tedbir olarak koltuk altına ve kola şua tatbikine karar verildi ve koltukaltından başlamak üzere hastaya Röntgen şua tedavisine uygulanmaya başlandı.

Takdim ettiğim vakada, elde edilen klinik ve laboratuvar bulgularla kati teşhise varamadık. Müteaddit defalar yapılan yumuşak doku ve kemik dokusu biopsilerinde alınan parçaların histolojik ve kültür tetkiklerinde hastalığın kati teşhisine yeterli olamadı. Bir ay evvelki muhtemel bir Aktonomikos vakası bu gün, muhtemel bir Hodgkin hastalığı karakterini aldı. Vakayı beraberce takip ettiğimiz Prof.Dr. Nur Or Beyle düşündük ki, hastayı huzurlarınıza getirelim ve Siz sayın Kongre Üyesi Hocalarımız ve arkadaşlarımızın kati teşhise yardımcı olacak görüş ve tavsiyelerinden istifade edelim. Saygılarımla.

# ÇİFT İŞ KAZALARI

Dr. Aziz ÇÖL(*)

Ülkemiz hızla endüstrileşme yoluna girerken İş kazalarının çok artması nedeniyle çalıştığım Sosyal Sigortalar Kurumu İstanbul Hastanesindeki topladığım şahıslarda görülen çift iş kazalarını huzurunuza getirmeyi uygun buldum.

Fransız literatüründe rastladığım şu yazı «KAZALAR TESADÜF KANUNLARINA BAĞLI OLARAK HER ZAMAN İŞÇİLERİN BAŞINA GELMEZ. FAKAT SANKİ KAZALARA KARŞI BİR EĞİLİMLERİ VARMIŞ GİBİ ANCAK KÜÇÜK SAYIDA FERTLER BU KAZALARA UĞRARLAR. BELİRLİ BİR İŞTE ÇALIŞTIRILAN İŞÇİLERİN ÜÇ SENEDE TEK BİR KAZAYA BİLE UĞRAMADIĞINI BUNA MUKABİL AYNI GRUPTA AYNI SÜRE İÇİNDE BAZI İŞÇİLERİN 87 DEFA KAZAYA UĞRADIKLARI GÖRÜLMÜŞTÜR.»

İşte bu sebeple, hastanemizde aynı şahısta çift iş kazalarını araştırmaya sevk etti.

Poliklinik yaptığım anlarda vakalar toplamağa başladım. 60 vaka üzerinde çift işkazalarına rastladığım gibi ikiden fazla üç, hattâ dört defa iş kazası yapan şahıslar tesbit ettim.

Kazayı tarif edelim. «Kaza, bedeni veya maddi hasarlara sebebiyet veren üzücü bir olaydır.»

Bu problem üzerinde yapılan psikolojik araştırmalarda, bazı yazarların bildirdiklerine göre ağır kazaların 4/5 inin şahsi çatışmalardan doğduğunu göstermiştir. Şahsa yabancı sebepler, yani mekanik korunma vasıtalarının ışığın istirahathanelerin v.s. azlığı nisbeten küçük sayıda kazalara sebep olmaktadır.

Toplayabildiğim vakaların % 3,3 KADIN, % 96,7 si ERKEK'tir.
yaş nisbetleri ise:

18 - 40 yaş arası 0/0 51,7
40 - 50 » » 0/0 40
50 - 70 » » 0/0 8,3 tür.

Vakalara gelince : Çif İş Kazalarının arızasının mahiyetine ve vücuttaki yaptığı lezyona göre dağılışı şöyledir :

(*) S.S.K. İstanbul Hastanesi Ortopedi ve Travmatolopi Müt.

| Sağ Clavicular | Sol Clavicula | Sağ Cot Kırığı | Sol Cot Kırığı |
|---|---|---|---|
| 3 | 1 | — | 3 |

| Sağ Humerus | Sol Humerus | Sağ Radius | Sol Radius | Sağ Ulna | Sol Ulna |
|---|---|---|---|---|---|
| 2 | — | 1 | 3 | 2 | 4 |

| Sağ el Bilegi Os Naviculaire | Sol os Naviculaire |
|---|---|
| 5 | — |

| Sağ el metacarp | Sol el metacarp | Sağ el muhtelif parmaklarda | Sol elde |
|---|---|---|---|
| 7 | 1 | 18 | 19 |

| Sağ el parmak amputasyonu | Sol el parmak ampuıasyonu |
|---|---|
| 1 | 5 |

| Lombaire vert. Kırığı | Sağ Femur kırığı | Sol Femur kırığı |
|---|---|---|
| 2 | 2 | — |

| Sol Patella kırığı | Sağ patella kırığı | Sol iç Meniscus | Sağ dış Meniscus |
|---|---|---|---|
| 3 | — | 5 | 1 |

| Sağ Tibia kırığı | Sol Tibia kırığı | Sağ Fibula | Sol Fibula | Sol Talus |
|---|---|---|---|---|
| 2 | 4 | 2 | 1 | 3 |

| Sağ Calcaneus | Sol calcaneus | Sağ ayak Metatars | Sol ayak Metatars |
|---|---|---|---|
| — | 1 | 5 | 7 |

| Sağ ayak parmak kırıkları | Sol ayak parmak kırıkları |
|---|---|
| 14 | 13 |

1700 işçisi bulunan Denizcilik Bankası Tersanesinde 1972 yılında Ekstremite ile ilgili 46 travmatik İş kazası olmuş, bir kişi vefat etmiş, yedi kişide de çift iş kazası görülmüştür. Birinde sol el parmağında ve aynı şahısta da sol Fibulada kırık, diğerinde sol ayak parmağında sağ ayak parmağında ve sağ el Os Naviculairede, üçüncü işçide sağ el bileği Os naviculaire ve sol ayak parmağında, Dördüncüde sağ el parmağında sağ ayak parmağında, beşincide ise sağ radiusta keza diğer ikinci iş kazası olarak da Hernie Discal, altıncı işçide

sol ayak parmağında ve sağ el parmağında, yedincide ise evvelâ sağ el 1 nci parmakta bilâhare üçüncü parmakta amputasyon olmuştur.

Yapılan istatistikler göstermiştir ki, iş kazası en çok 25 - 44 yaş arası grubunda fazladır ve umumi kazaların % 64,1 ini teşkil eder. 45 - 59 yaş grupları arasındaki oran ise % 6,1 dir. Kadınlarda iş kazası % 2,9 oranındadır.

Bir diğer istatistikte kıdeme göre dağılışı şöyledir. Bir günlük işçide 327, 2 - 7 günlükte 1130, 8 - 30 günlükte 4490, 1 - senelikte 1304, 2 - senelikte 16698, 10 seneliklerde ise 6561 İŞ KAZASI görülmüştür. Diğer önemli nokta da iş kazaları ilk iki saatte, daha çok olmaktadır. Yani işe adapte olmama ve devamlı iş yerlerine gece mesaiye başlayanlarda daha fazla görülmektedir.

Kazaların şahısla ilgili sebepleri arasında evvelâ kaabiliyetsizlikler gelir. Sonra (İşitme veya görme kabiliyetinin azalması, zekâ geriliği, iyi bir motris koordinasyon yokluğu) dur. (Vakaların 35 de Encephalografi yapıldı, bir tanesinde epilepsi tesbit edildi). Bu yetmezlikleri telâfi etmek ve iş sartlarına uymak için aşırı bir gayret sarf etmeğe mecburdur. Böylece sürmenaj haline gelir ve daha zayıf olan kazalara müstaid olur. Bundan sonra isciler şahsi üzüntüler ve dertlerle doludur. Bunların dikkat üzerindeki tesiri iscinin emniyeti bakımından daha çok zararlıdır. Bir taraftan yapılan isin psikolojik ortamını düzelterek ve diğer taraftan sık, sık kazalara uğrayan sahısların sahsiyeti üzerinde derin incelemeler yaparak iş kazalarının sayısını azaltmak mümkün gibi görülüyor. Daima uzun süren ve masraflı olan bu psikoterapi, elektroansefolografi yapılmadığı takdirde bu işçileri tehlikesi daha az olan ve kabiliyetlerine uygun işlerde çalıştırmak lâzımdır.

Acaba dış ülkelerdeki işçilerimizdeki İş Kazaları ne durumdadır.?

İstatistikler, Almanya'da yabancı işçilerin ortalama olarak yerlilere göre 2,5 kat daha çok iş kazalarına uğradıklarını göstermektedir. Yabancı ülkelerdeki yabancı işçilerde kaza oranının yüksek olmasında yabancı iscilerin yardımcı işçi olarak daha çok üretimde ve çoğu kez ayakta, tehlikeli islerde çalıştırılmalrının rolü büyüktür. Buna karşılık yerli isçiler kaza riski daha az olan kalifiye işlerde çalıştırılmaktadırlar. İlgililer is kazalarının Türk'lerde yüksek olmasına «iş tecrübesizliği ve lisan bilmemelerini» sebep olarak göstermektedirler.

» Netice olarak kazaları önlemek için şunu söyleyebiliriz :

A — ÇALIŞMA HİJİYENİ :

1. İş nevinin seçilmesi
2. Mesleki oriyantasyon
3. İş şartlarının insan fiziyolojisine optimum bir seviyede uydurulması
4. İş muhitinde psişik, emosyonel streslerin bertaraf edilmesi.

B — ÇEVRE HİJİYENİ (Fiziki çevre faktörleri) (İklim, mevsimler jeolojik faktör)

C — MESKEN HİJİYENİ

D — GÜRÜLTÜ VE SARSINTILAR İŞ YERİNDE ÇALIŞMA ŞEKİLLERİ

E —NÜTRİSYON VE SOSYAL, EKONOMİK FAKTÖRLER

Nihayet işçiyi bilgi, zekâ, kabiliyet, adaptasyon, itiyat ve alışkanlıklarına göre testlere tabi tutarak işe almak iş kazalarının azalmasında önemli rol oynar.

**Literatür**

Les accidents 8 Journal des Praticions Laurance G. 1969 Paris

İş Kazaları Dr. S. Gültekin 1969.

Yurt Dışına Salıverdiklerimiz. Doç.Dr. A. S. Yüksel 1972.

Kazalarda Ensefolografilerin Önemi. Dr. Rıfat Tura Dr. A. Çöl 1972

# OS NAVİCULARE MANUS KIRIKLARINDA OPERATİV TEDAVİ

Dr. M. Alp GÖKSAN(*)
Dr. Zeynel A. DEMİREL(**)
Dr. Mişel KOKİNO(***)

**Os navîculare manus,** el bileği kemiklerinin proksimal sırasında, radial yanda bulunur. Proksimal olarak radius, distalde **os multangulum majus** ve **minus,** ulnar yanda **os lunatum** ve **os capitatum,** radial-proksimal yanda ise **processus styloideus radii** ile komşuluğu vardır([1,28,35,36,38]).

Navikular kırıkları hemen her zaman indirekt mekanizma ile oluşur. Kırık mekanizması, **fractura basis radii loco typico** mekanizması gibidir :

Dorsal ekstansiyon durumundaki el bileğinin düşme, çarpma sırasında zorlanması([1,3,4,8,11,13,14,15,20,22,23,26,28,31,32,33,34,36,41,43,44,45,46,49,51,52,56,57,58,59]).

Radius distal eklem yüzeyinde eğilim artması hallerinde, diğer el bileği travmatik lezyonları gibi, navikular kırık için de, uygun bir zemin vardır. Navikular kırıkları genellikle genç erişkin ve erişkinlerde görülür. Çocuk yaşlarında da olduğu bildirilmiştir([1,14,36]).

Navikular kırıkların sınıflaması çeşitli prensiplere göre yapılır.

Biz, BÖHLER ve arkadaşlarının kırık lokalizasyonuna ve navikular eksenine nazaran kırık çizgisinin pozisyonuna göre yaptığı sınıflamayı tercih ediyoruz([3,4,26,45,52]). Bu sınıflamada, navikular kemik proksimal, orta ve distal bölüm olarak üç bölgeye ayrılır ve kırık yerine göre, üç ayrı bölgenin kırığı tanınır. TROJAN ve JAHNA, kırık bölgesi neresi olursa olsun, ayrıca kırık çizgisinin navikular kemik eksenine göre pozisyonunu göz önüne alarak, horizontal oblik, enine ve vertikal oblik olarak üç kırık şekli tanımlamıştır.

Navikular kırıkların en sık görüldüğü yer, orta 1/3 bölgedir. Proksimal ve distal 1/3 bölümde kırıklar ve eklem dışı kabul edilen navikular tüberkül kırıkları daha enderdir. Horizontal oblik ve enine kırıkların çok sık görülmesi yanında, vertikal oblik kırıklar nadirdir : BÖHLER'e göre %3([3]).

Navikular kırıkların diğer bir sınıflaması, sadece bu kemiğin kırık olması veya el bileğinin diğer travmatik lezyonlarının da işe karışması yönünden, basit ve komplike olarak yapılır. Basıt navikular kırıklarda fragmanların bir biri-

(*) İst. Üni. İst. Tıp Fak. Ortopedi ve Travmatoloji Kliniği Doçenti
(**) İst. Üni. İst. Tıp Fak. Ortopedi ve Travmatoloji Kliniği Asistanı
(***) İst. Üni. İst. Tıp Fak. Ortopedi ve Travmatoloji Kliniği Uzman Asistanı

ne nazaran dislokasyonu enderdir. Komplike lezyonlarda, örneğin perilunar transnavikular interkarpar luksasyon kırıklarında ise (de QUERVAIN), mutad olarak fragmanlar dislokedir([3,4,19,26,34,41,43,45,46,57,58,59]).

«Scapho-capitate fracture syndrome» adı altında tanımlanan ender bir kırık şeklinde görülebilen navikular kırıklarında keza dislokasyon tanınabilir([15,20,33,49]).

Kaynama prognozu bakımından da önem taşıyan kırık çizgisi yönü femur boynu kırıklarındaki PAUWELS derecelerine benzetilerek sınıflanır.

Navikular kırıkları, süre ve komplikasyonlar yönünden ayrılabilir :

1. Taze kırıklar.
2. Eski kırıklar.

Eski navikular kırıklarda kaynama gecikmesi, psödartroz, aseptik nekroz ve artroz komplikasyonları tanınır.

Tedavi yönünden, taze kırıklarda konservativ repozisyon ve retansiyon yapılır. Sıklıkla raslandığı gibi, fragmanların ayrışmadığı hallerde, uygun durumda ve yeterli sürede retansiyon gerekir. Repozisyon konservativ olarak hemen her zaman yapılabilir([3,4,26,45,46,58,59]).

Konservatif repozisyon yetersiz kalacağı ender hallerde, özellikle komplike navikular kırıklarında, operativ repozisyon indikasyonu düşünülür.

Taze kırıklardaki tedavi prensip ve metodlarının belli olması yanında, eski navikular kırıkları, komplikasyon şekillerine uygun olarak, tedavileri yönünden çeşitli, bir birinden farklı, fikir ve görüş ayrılıklarının bulunduğu bir konudur ([1,2,3,4,5,6,7,8,9,10,11,12,13,16,17,19,21,23,24,25,26,27,29,30,31,32,34,37,38,39,42,43,44,45,46,47,48,50,51,54,55,56,58,59]).

Kaynama gecikmesi halinin, iyi tedavi edilmeyen taze kırıklarda görüldüğünü, uygun şekil ve süreli retansiyonla tedavinin en akla yakın metod olacağını kabul ederiz. Ancak, başlagıçtan beri sanata uygun veya uygun olmayan tedavi sonu psödartroz, aseptik nekroz ve artroz gibi komplikasyonlara varan vakalarda görüşler ve tedavi metodları farklıdır. Bu konuyu derli toplu incelersek, yapılagelen tedavileri şu şekilde aksettirebiliriz : Kemik gref ([1,3,9,29,36,37,38,39,40,43,44,45,49,54,53,59]), foraj([1,3,19,46,58,59]), özel vidalarla veya telle osteosentez([16,30,34,42]), konservatif-paliatif tedavi([3,8,13,14,46,55,58,59]), navikular veya navikular fragman ekstirpasyonları([1,3,12,19,52]), **processus styloideus radii** osteotomi veya rezeksiyonları([2,3,9,19,24,26,27,46,47]), navikular kemiğin Vitallium veya akril protezlerle replasmanı([3,19]), karpal rezeksiyonlar([10,21,48,50]), artrodez([1,3,17,19,25,26,27,31,32,36,45,46,58,59]).

Klasik bilgilerin böylece gözden geçirilmesinden sonra, ameliyat edilen navikular kırıklı vakalarımızda rasladığımız bulguları, yaptığımız ameliyatları ve sonuçlarını sunacağız.

| SIRA NO. | ADI, SOYADI PROT. NO. | YAŞI | YETİ CİNSİ- | TARAF | TEŞHİS | OPERASYON |
|---|---|---|---|---|---|---|
| 1 | Y.K. 32.068 | 16 | E | L | Transnaviküler perilunar lüksasyon fraktürü (de QUERVAIN) Disloke kırık : Orta bölüm-enine | A.O. naviküler vidası ile osteosentez |
| 2 | M.A. 31.916 | 17 | E | R | Psödartroz : Orta bölüm-enine | Kemik gref |
| 3 | S.M. 20.771 | 18 | E | R | Psödartroz : Proksimal bölüm-enine | Proksimal fragmanın çıkarılması |
| 4 | Y.Ay. 29.711 | 20 | E | R | Psödartroz : Orta bölüm-enine, disloke | A.O. naviküler vidası ile osteosentez, foraj |
| 5 | H.A 16.906 | 21 | E | R | Psödartroz : Proksimal bölüm-enine | Kemik gref |
| 6 | H.G. 26.300 | 22 | E | R | Psödartroz : Distal bölüm-horizontal | A.O. naviküler vidası ile osteosentez, foraj |
| 7 | A.T. 19.025 | 22 | E | L | Psödartroz : Orta bölüm-enine | Stiloidektomi (Radius), grefonaj |
| 8 | M.A. 25.147 | 23 | E | L | Psödartroz : Orta bölüm-enine | Kemik gref |
| 9 | A.A. 31.690 | 24 | E | R | Psödatroz-SUDECK : Orta bölüm-enine | 1. Stiloidektomi (Radius), proksimal fragman çıkarılması 2. 4 ay sonra : Bilek artrodezi |
| 10 | Y.Ar. 32.583 | 50 | E | L | Disloke kırık : Orta bölüm-enine | A.O. naviküler vidası ile osteosentez |

TABLO : 1

## Materyal ve Metod

İst. Ün. İst. Tıp. Fak. Ortopedi ve Travmatoloji Kliniğinde, 1963 - 1972 seneleri arasında navikular kırık sebebiyle ameliyat edilen 10 vaka, materyalimizi oluşturmaktadır. Tablo 1 de toplu olarak gösterilen bu vakalarda, klinik ve radyolojik olarak, bulgular, özellikler, yapılan ameliyatlar ve sonuçları değerlendirilecektir.

## Vakaların Takdimi

Vaka 1 : Y.K., 16, E., 52068.

Sol de QUERVAIN taze kırık - çıkığı. Konservativ repozisyon - reduksiyon denemesi: Kısmi reduksiyon, başarısız repozisyon. Ameliyatla reduksiyon

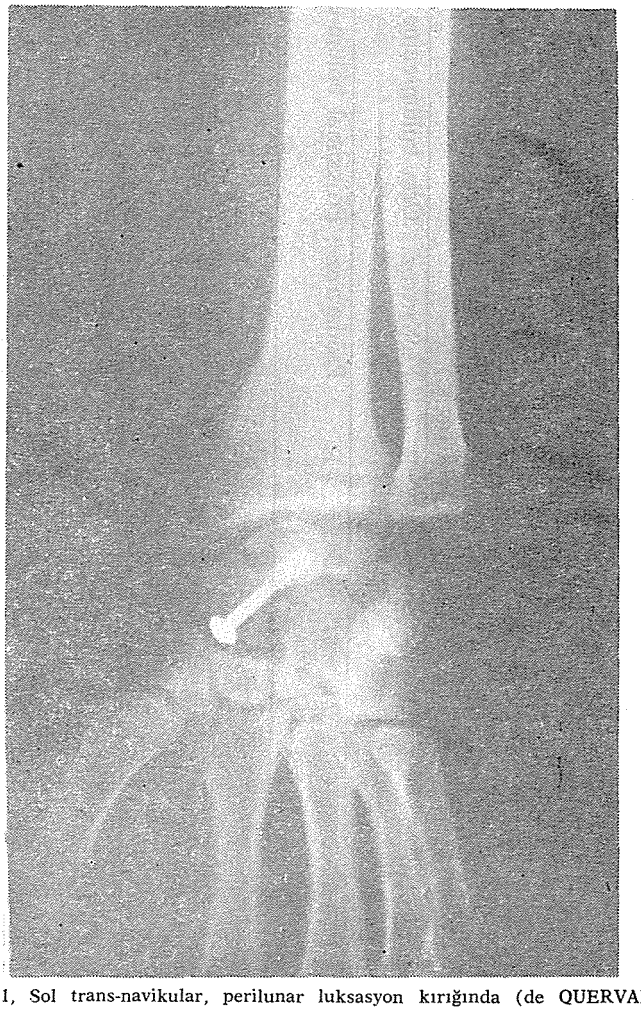

Resim : 1 Vaka 1, Sol trans-navikular, perilunar luksasyon kırığında (de QUERVAIN) redüksiyon, repozisyon ve AO navikular vidası ile osteosentez sonucunu gösteren radyografi

ve repozisyon, AO navikular vidası ile stabil osteasentez, alçılı retansiyon, 6 hafta. Bilek bandajı, aktif hareketler. Ameliayttan 6 ay sonra yapılan kontrol: Parmak hareketleri serbest, el bileği hareketleri 1/2 oranında, işini yapmasına engel olmayan ağrı.

Vaka 2: M.A., 17, E., 31916.

Sağ, orta bölüm, enine, 6 aylık eski kırık. Ağrı ve ileri derecede ağrılı harekt sınırlanması. Kemik grefi. Alçılı retansiyon, 8 hafta. Ameliyattan 8 ay sonra yapılan kontrol: Parmak hareketleri 3/4, el bileği hareketleri 1/3 oranında, işini engellemeyen ağrı.

Vaka 3: S.M., 18, E., 20771.

Sağ, proksimal 1/3 bölüm, enine, 10 aylık eski kırık. Parmaklar ve bileklerde ileri derecede ağrılı hareket kısıtlanması. Proksimal fragmanın çıkarılması. Alçılı retansiyon, 6 hafta. 8 ay sonra yapılan kontrol: Parmak hareketleri 3/4 oranında, el bileği hareketleri 1/3 oranında, işini engellemeyen ağrı.

Vaka 4: Y. Ay., 20, E., 29711.

Sağ, orta bölum, enine, disloke, 5 aylık eski kırık. El bileği ve parmak hareketleri yok denecek kadar az ve çok ağrılı. Açık repozisyon, foraj, AO navikular vidası ile stabil osteosentez. Alçılı retansiyon, 6 hafta. Bilek bandajı, aktiv hareketler. 10 ay sonra yıplan kontrolda: Parmak hareketleri serbest, bilek hareketleri 2/3 oranında ve ağrısız.

Vaka 5: H.A., 21, E., 16906.

Sağ, proksimal 1/3 bölüm, enine, 4 aylik eski kırığı. Parmak hareketleri 1/4, el bileği hareketleri 1/3 oranında ve ağrılı. Kemik grefi. Alçılı retansiyon, 8 hafta. Bilek bandajı ve aktif hareketler. 1 sene sonra yapılan kontrol: Parmak hareketleri serbest, bilek hareketleri serbest, bilek hareketleri 3/4 oranında, işini engellemeyen ağrı.

Vaka 6: H.G., 22, E., 26300.

Sağ, distal 1/3 bölüm, horizantal oblik, 4 aylık eski kırık. Parmak hareketleri 1/2 oranında, bilek hareketleri 1/4 oranında ve çok ağrılı. AO navikular vidası ile osteosentez, foraj. Alçılı retansiyon, 6 hafta. Bilek bandajı, aktiv hareketler. 1 sene sonra yapılan kontrol: Parmak hareketleri serbest, bilek hareketleri 1/2 oranında, işini engellemeyen ağrı.

Vaka 7: A.T., 22, E., 19025.

Sol, orta bölüm, enine, 1 senelik eski kırık, ayrıca ulna ve radius stiloid çıkıntıları kırığı. Parmak ve el bileği hareketleri ileri derecede kısıtlanmış ve çok ağrılı. Stiloidektomi (radius) ve grefonaj. Alçılı retansiyon, 8 hafta. 1 sene sonra yapılan kontrol: Parmak hareketleri 3/4, bilek hareketleri 1/2 oranında, ağır işleri yapamıyor.

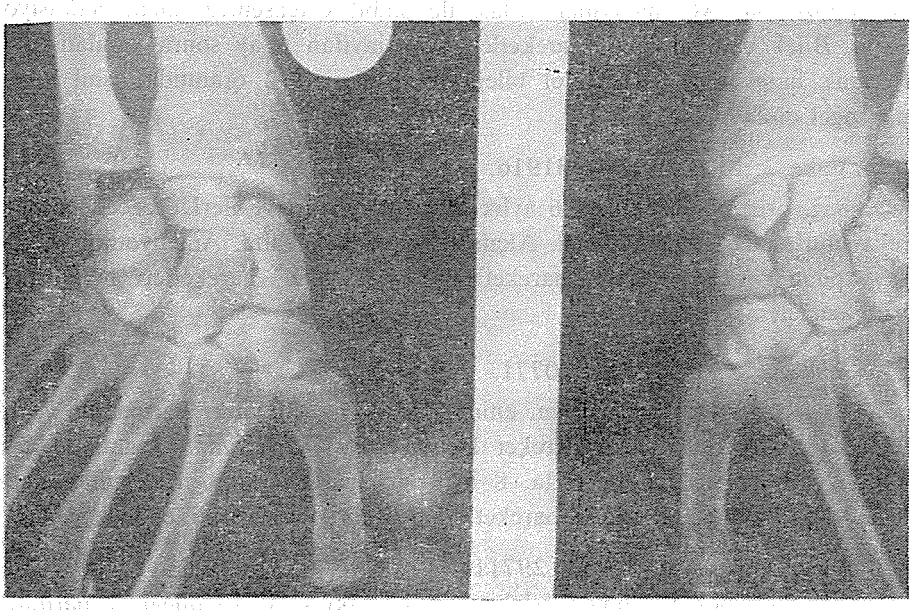

Resim : 2 a Vaka 2, M.A., Sağ os naviculare manus psödartrozu

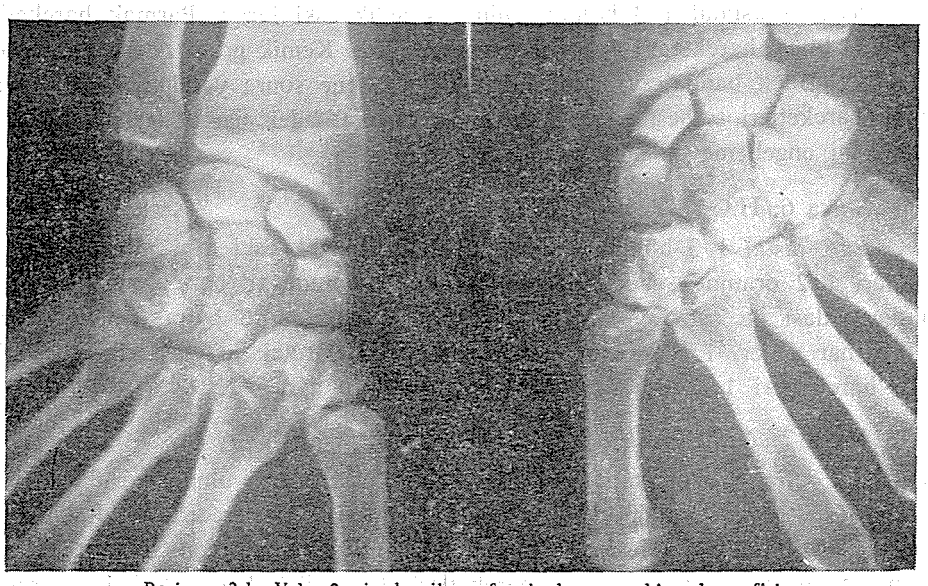

Resim : 2 b Vaka 2 nin kemik grefonajından sonraki radyografisi

Vaka 8: M.A., 24, E., 25147.

Sol, orta bölüm, enine, 6 aylık eski kırık. Parmak hareketleri 1/2, bilek hareketleri 1/4 oranında ve ağrılı. Kemik grefi. Alçılı retansiyon, 8 hafta. 7 ay sonra yapılan kontrol: Parmak hareketleri 7/8 oranında, bilek hareketleri 1/2 oranında, işi engellemeyen ağrı.

Vaka 9: A.A., 24, E., 31690.

Sağ, orta bölüm, enine, 5 senelik eski kırık ve SUDECK sendromu. Parmaklarda bir kıpırdanma dışı hareket yok, el bileği ulnar ve volar yöne dönük ve pratik olarak hareketsiz, her hareket teşebbüsü ileri derecede ağrılı. Dirsek pronasyon ve supinasyonu ileri derecede kısıtlı. Stiloidektomi (radius) ve proksimal fragmanın çıkarılması. Alçılı retansiyon, 8 hafta. Bilek bandajı ve aktif hareketler. 4 ay sonra kontrol: Hiç bir düzelme yok, ağrıları artmış. Artrodez: Radiustan kemik gref kaydırarak. Alçılı retansiyon, 4 ay. Bilek bandajı. 6 ay sonra kontrol: El bileği ara fleksiyon - ekstansiyon ve 2-° ulnar abduksiyonda sertleşmiş, parmak hareketleri 3/4, pronasyon - supinasyon 1/2 oranında. Bilek ve elde ağrı, ancak hafif işleri yapabiliyor. Bilek bandajına devam. 1 sene sonra yapılan kontrol: Bilek aynı durumda sertleşmiş, parmak ve dirsek hareketleri serbest. İşini engellemeyen ağrı

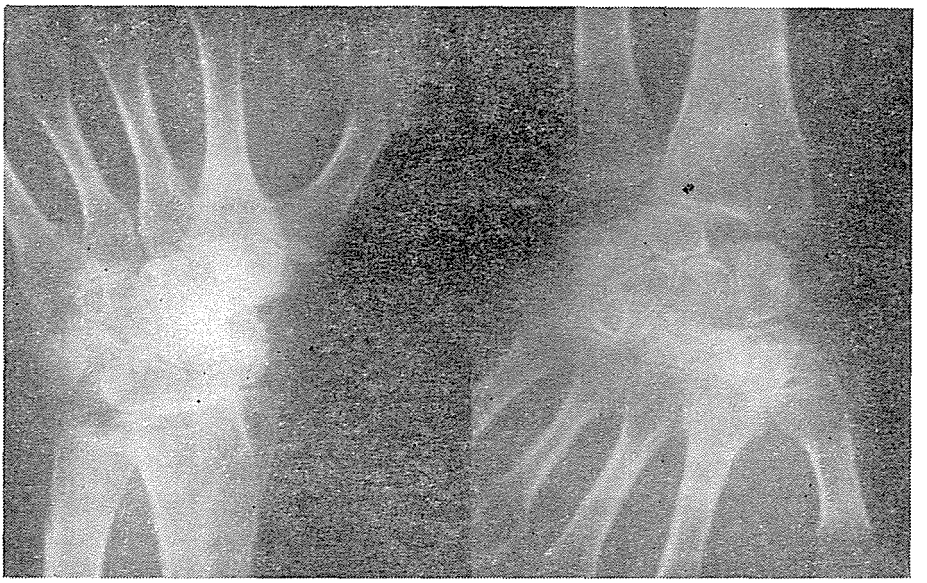

Resim : 3 a Resim : 3 b

Vaka 9, A.A., Sağ navikular psödartrozu ve SUDECK sendromu. Stiloidektomi ve proksimal fragmanın çıkarılmasından sonra (Resim 3 a) ve daha sonraki el bileği artrodezinin radyografileri

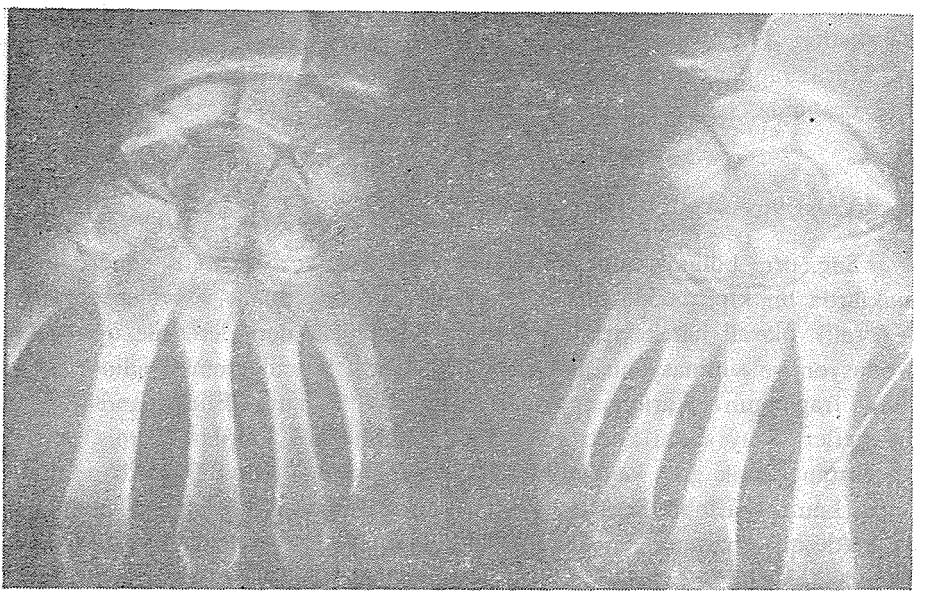

Resim : 4 a Vaka 10, Y. Ar., Sol disloke os naviculare manus kırığı

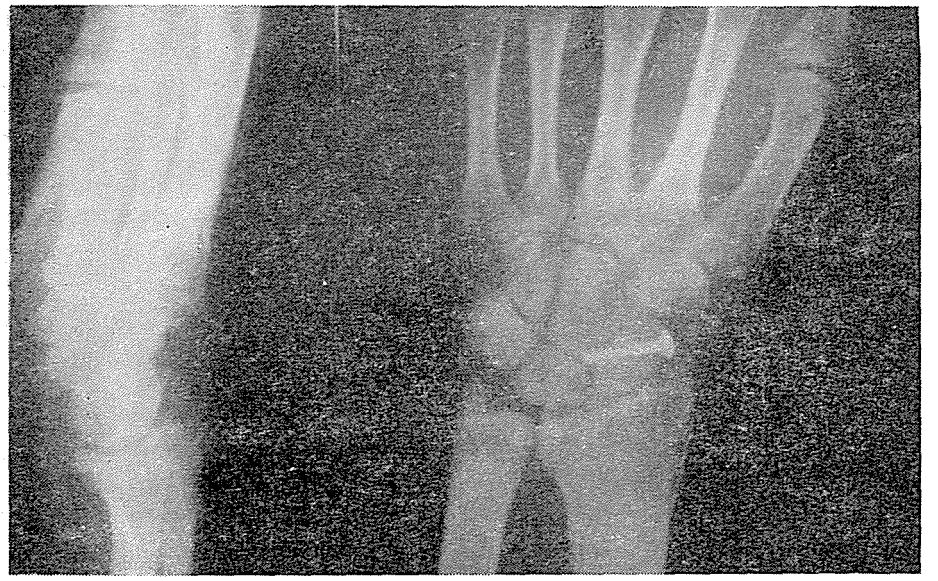

Resim : 4 b Vaka 10 un AO navikular vidası ile osteosentezinden sonraki radyografi

Vaka 10: Y. Ar., 50, E., 32583.

Sol, orta bölüm, enine, disloke, taze kırık. AO navikular vidası ile stabil osteosentez. Alçılı retansiyon, 6 hafta. Bilek bandajı, aktiv hareket. 3,5 ay sonra kontrol: Parmak hareketleri 2/3, el bileği hareketleri 1/3 oranında ve ağrılı. Bilek bandajına devam.

Bildiride, vaka 1, 3, 4, 5, 7, 8, 9, 10 ile ilgili röntgen resimleri, metinde bildirilen BÖHLER ve arkadaşlarının sınıflama şemaları ve 10. vakanın, AO navikular vidası ile yapılan stabil osteosentez operasyonu sırasında çekilen orijinal ameliyat resimleri sunulmuştur (hepsi 36 slide). Metnin basılmasında ise, teknik bazı nedenlerle, ancak 6 resimle yetinilmiştir.

**Bulgular :**

Vakalarımız tablo 1 de toplu olarak gösterilmiştir. Hepsi erkektir. 10 vakanın 9 unda yaş 16 ile 24 arasıdır. 1 vaka 50 yaşındadır. 10 vakanın 6 sı sağ, 4 ü sol navikular kırığıdır. 10 vakanın 8 i eski, 2 si taze kırıktır. 2 taze kırıktan 1 tanesi transnavikular, perilunar, interkarpal luksasyon frakturu (de QUERVAIN), diğeri ise konservativ olarak repozisyon yapılmayan disloke kırıktır. 8 eski kırıkta ise süre 4 ay ile 5 sene arasında değişmektedir. Bu eski 8 kırıkta yapılan ameliyatları şöylece gösterebiliriz: 3 kemik grefi (vaka 2,5 ve 8), 2 AO navikular vidası ile stabil osteosentez (vaka 4 ve 6), 1 proksimal fragman çıkarılması (vaka 3), 1 radius stiloid çıkıntısı rezeksiyonu ve kemik grefi (vaka 7), 1 radius stiloid çıkıntısı rezeksiyonu ve proksimal fragmanın çıkarılması (vaka 9). Bu sonuncu vakada, yapılan müdahale ile bir düzelme sağlanamaması, hattâ şikâyetlerde artma görülmesi nedeniyle, 4 ay sonra, bilek artrodezi gerekmiştir. 10 vakanın BÖHLER'e göre sınıflamasında 7 orta 1/3, 2 proksimal 1/3 ve 1 distal 1/3 bölüm lokalizasyonu bulunmuştur. Kırık çizgisinin navikular eksenine göre pozisyonunda ise 9 enine, 1 horizontal-oblik şekil görülmüştür.

Vakaların hepsinde bize müracaatı gerektiren müşterek şikayet ağrı, klinik bulgu ise ağrılı el bileği ve parmak haraketleri kısıtlanması, el fonksiyon gücünün azalmasıdır.

Vaklarımızın hepsine, süresi yapılan ameliyata göre değişmek üzere, alçılı retansiyon yapılmıştır. Ameliyat sonrası yara şifası **per primam**'dır. Biri hariç, her vakada ameliyat sonunda şikayetler çok azalmış veya geçmiş, klinik bulgularda selah sörülmüştür. Düzelme görülmeyen 1 vaka (vaka 9), başka bir operativ tedavi ile selaha kavuşmuştur.

**Tartışma ve Sonuçlar**

**Os naviculare manus**'un taze kırıklarında tedavi prensip ve metodlarının hemen hemen belli olması yanında, eski navikular kırıklarında tedavi için ol-

dukça çok yönlü, çeşitli fikir ve görüş ayrılıkları vardır. Sadece 10 vakadan oluşan materyelimiz ile, bu konuda kesin çözüm yolu getirdiğimizi öne süremeyiz. Ancak şunu belirtmek isteriz ki, hastanın şikayet ve bulgularının klinik ve radyolojik olarak değerlendirilmesi, seçilecek tedavi metodunda ve bunun başarıya ulaşması için ilk şarttır. Kanımıza göre, psödartrozlarda tercih edilmesi gereken tedavi metodu, kemik grefi veya AO navikular vidası ile stabil osteosentezdir. AO navikular vidasını ilk olarak 3.1.1969 da kullandık (vaka 6). Bu ameliyat gereç ve araç bakımından bütün yeteneklerin el altında bulunmasını zorunlu kılar. Navikular kemik cerrahisi ile uğraşanların bildiği gibi, tecrübe, iyi ve titiz oriyantasyon ve teknik yetenek gereklidir.

2 disloke taze kırık ve 2 eski kırıkta AO navikular vidası ile yaptığımız osteosentezlerden edindiğimiz bir tecrübe ve kanaatten bahsetmek isteriz. İki fragmanın stabil olarak tesbitini sağlamak için, vida ucunun spongioz kemikte kalması yetersizdir ve hiç olmazsa subkondral kemik dokusuna varması gerekmektedir. Bu halde, daha fazla ilerleyecek vidanın komşu kemiklere erişme tehlikesi vardır. Biz, distal fragmanda dorsal ve lateralden başlayıp, vida doğrultusunu proksimal-volar-medial yöne seçerek **os lunatum** veya radius alt ucuna erişmek komplikasyonundan korunduk. Vidanın yerleştirilmesinden sonra, vida ucunun komşu kemik veya kıkırdaklara varmadığını, stabilite kontrolunu görerek saptadık. Ameliyatta kullandığımız tekniği ve bu kontrolları, orjinal resimlerle sunmuştuk.

4 AO navikular vidası ile osteosentez vakamızın ikisinde bildirdiğimiz foraj, mutlaka foraj yapmak amacımızdan olmayıp, vida yönünün ve boyunun belirlenmesi için kullanılan KIRSCHNER telinin, ilk davranışta uygun pozisyonda olmaması, doğrultu değiştirmenin gerekmesi nedeniyle yapılmış sayılmıştır. Kanımıza göre, AO navikular vidası ile yapılan osteosentezlerde amaç anatomik repozisyon ve stabilite olmalı, ayrıca foraj yapmaya teşebbüs etmemelidir.

Eski navikular kırıkların komplikasyonları olarak alışılageldiği şekilde gösterilen kaynama gecikmesi, psödartroz, aseptik nekroz ve artroz arasına, SUDECK sendromunu da, belirterek katmak isteriz. Vakalarımızda klinik bulguların bir kısmını SUDECK sendromu ile yorumladık.

Eski navikular kırıklarında farklı prensiplerle yapılan tedavi metodları olması, bunlardan her birinin her zaman başarılı olmayacağını gösterir. Biz de, 5 senelik bir kırıkta (vaka 9), radius stiloid çıkıntısı ve proksimal navikular fragman çıkarılması ile hiç bir sonuç alamadık ve vakamıza el bileği artrodezi yapmak zorunda kaldık. Artrodezde klasik metodlara göre davrandık ([8,18,25,27,35,44,46,59]). Bu arada el bileğinin artrodez pozisyonu için 20° - 30° lik bir dorsal ekstansiyonu değil, GSCHWEND'in görüşüne de uyarak, daha uygun fonksiyonel pozisyon kabul ettiğimiz, nötral fleksiyon-ekstansiyonda, ara durumu seçtik. Ulna distal ucunun, **m. pronator quadratus** yapışma yerinin altından, 2,5 cm cıvarında bir büyüklükte rezeksiyonu, dirsekte pronasyon-supinas-

yon hareketlerinin korunması için, tavsiye edilmiştir [8,18,46]. Vakamızda bu rezeksiyonu yapmadık ve pronasyon-supinasyonun tamamen serbest kaldığını gördük.

Tedavi sonuçlarının değerlendirilmesi için uzun bir süre beklemek lazımdır. Retansiyon komplikasyonlarının ortadan kalkması, tedavi ile ilgili diğer komplikasyonların ortaya çıkması veya yerleşmesi, sıhhatli sonuçların belirlenmesi bakımından bu beklemeyi gerektirir. Acaba vakalarımızda ameliyat indikasyonuna varmak bakımından, bu görüşe uyarak, yetecek kadar bekledik mi? Acaba yaptığımız müdahaleler olmadan veya diğer metodlarla da iyi sonuçlarla varılabilecekmi idi? Aldığımız sonuçların gerçekten iyi olması, yukardaki soruları kesinlikle cevaplandırılmış sayılmaz ve bu konuyu tartışmaya sunmak isteriz.

Eski navikular kırıklarının tedavisi, bir çok sorunlara yol açtığına göre, erken tedavi ve bunu sağlayacak erken teşhisle komplikasyonlardan sakınılması gerçeği bir kere daha ortaya çıkmış olur. Bu amaçla, BÖHLER, TROJAN ve arkadaşlarının tanımladığı navikular seri radyografilerin önem ve lüzumu belirmiş olur [3,4,26,45,56,53,55,58,59]. 10 vakalık mütevazi materyelimizde eriştiğimiz iyi sonuçlar yanında, «bir hastalığın ortaya çıkmasını önlemek. onu tedavi etmekten daha iyidir» prensibi uyarınca, taze **os naviculare manus** kırıklarında erken teşhis ve tedavinin üstünlüğünü bir kere daha belirtmek uygun olacaktır. Sanata uygun teşhis ve tedaviye rağmen, sakınılmaz komplikasyonların görülmesi halinde, bunları ortadan kaldıracak veya düzeltecek etkili metodların indikasyonu ortaya çıkar. Bildirimizde bu metodları ve sonuçlarını belirttik.


**Özet**

**Os naviculare manus** kırıklarında operativ tedavi.

İst. Ün. İst. Tıp Fakültesi Ortopedi ve Travmatoloji Kliniğinde, 1963-1972 seneleri arasında, el bileği navikular kırığı nedeniyle ameliyat edilen 10 vakalık bir materyelde, klinik ve radyolojik bulgular, ameliyat sonuçları bildirilmiş, ilgili konular tartışmaya sunulup sonuçlara gidilmiştir. Hepsi erkek olan 10 vakanın 8 i eski kırık, 2 si ise konservativ repozisyon yapılamayan taze kırıktır. 4 vakada (ikisi eski, diğer ikisi disloke taze kırık), AO navikular vidası ile stabil osteosentez, 3 vakada kemik grefi, 1 vakada proksimal fragmanın çıkarılması, 1 vakada radius stiloid çıkıntısı rezeksiyonu ve kemik gref, 1 vakada da stiloid rezeksiyonu ve proksimal fragmanın çıkarılması yapılmıştır. Bu son müdahale ile hiç bir iyileşme sağlanamadığı için, aynı vakaya sonradan el bileği artrodezi gerekmiştir.

Kliniğimizde ilk olarak 3.1.1969 da kullandığımız AO navikular vidası ile, stabil osteosentez yapmak için, yeni bir tutum anlatılmıştır. Vakaların hepsinde, el fonksiyonları ve ağrı yönünden iyi sonuçlar alınmıştır. Buna rağmen, eski kırık komplikasyonlarından sakınmak gerektiği, erken teşhis ve tedavinin önem ve lüzumu belirtilmiştir.

**Summary**

SURGICAL TREATMENT OF CARPAL NAVICULAR FRACTURES

10 cases of carpal navicular fractures which were operated at the Orthopaedics and Traumatology Clinic of the Istanbul Faculty of Medicine, between 1963-1972 were presented with their clinical and radiologic findings and results. All of them are male, 8 of them are old fractures, other 2 are recent fractures but could be reduced by conservative treatment.

AO navicular screw was applied to 4 cases (2 old, 2 recent fractures). Other treatments were : Bone graft to 3 cases removal of proximal fragment 1 case, resection of radial stiloid and bone graft 1 case, resection of radial stiloid and the proximal fragment. 1 case with AO navicular screw which we use in our clinical since 3.1.1969, stabil osteosynthesis can be obtained and results with good function of the hand. Howeover several complications may take place at the old cases, early diagnosis and early treatment is important.

**Literatür**

1 — D'AUBIGNE, M.R. : Affections traumatiques. Flammarion, Paris, 1951.

2 — BARNARD, L., STUBINS, S.G. : Styloidectomie of radius in surgical treatment of nonunion of carpal scaphoid. J. Bone Jt. Surg., 30-A (98). 1948.

3 — BÖHLER, L. : Die Technik der Knochenbruchbekandlung. Ergänzungsband. 12.-13. Baskı, (2730), Maudrich, Wien, 1963.

4 — BÖHLER, L., TROJAN, E., JAHNA, H. : Behandlungsergebnisse von 734 frischen einfachen Bruchen des Kahnbeinkörpers der Hand. Wiederherst. Chir. Traum., 2 (86), Karger, Basel-New-York, 1954.

5 — CAMPBELL, R.D., Jr., LANCE, E.M., YEOH, C.B. : Lunate and perilunar dislocations. J. Bone Jt. Surg., 46-B (55), 1964.

6 — CAMPBELL, R.D., Jr., THOMPSON., T.C., LANCE, E.M., ADLER, J.B. : Indications for open reduction of lunate and perilunate dislocations of the carpal navicular. S. Bone Jt. Surg., 28 (757), 1946.

7 — CAVE, E.F. : Retrolunar dislocation of the capitate with fracture or subluxation of the navicular bone. J. Bone Jt. Surg., 23 (830), 1941.

8 — CHAPCHAL, G., WAIGAND, D. : Orthopädische Therapie. Thieme, Stuttgart, 1971.

9 — COBEY, M.C., WHITE, R.K. : An operation for nonunion of fractures of the carpal navicular. x. Bone Jt. Surg., 28 (757), 1946.

10 — CRABBE, W.D. : Excision of the proximal row of the carpus. J. Bone Jt. Surg., 46-B (708), 1964.

11 — DePALMA, A.F. : The management of fractures and dislocations. Cilt II, 2. Baskı, Saunders, Philadelphia-London-Toronto, 1970.
12 — DWYER, F.C. : Excision of the carpal scaphoid for ununited fracture. J. Bone Jt. Surg., 31-B (572), 1949.
13 — EGE, R. : Hareket sistemi travmatolojisi. Kırık - çıkık ve eklem yaralanmaları. Ankara Üniversitesi, Ankara, 1971.
14 — EHALT, W. : Verletzungen bei Kindern und Jugendlichen. Enke, Stutgart, 1961.
15 — FENTON, R.L. : Thenaviculo - capitate fracture Syndrome. J. Bone Jt. Surg., 38—A (681), 1956.
16 — GEISSENDÖRFER, H. : Welche veralteten Kahnbeinbrüche der Hand eignen sich zur Nar Nagelung? Zbl. Chir., 69 (421), 1942.
17 — GRANER, O, LOPES, E.J., CARVALHO, B.C., ATLAS, S. : Arthrodesis of the carpal bones in the treatment of KIENBÖCK's disease. Painful ununited fractures of the navicular and lunate bones with avascular necrosis and old fracture dislocation of carpal bones. J. Bone Jt. Surg., 48—A (767) 1966.
18 — GSCHWEND, N. : Die operative Behandlung der progressiven chronischen Polyarthritis. Thieme, Stuttgart, 1968.
19 — HOPF, A. : Erfahrungen in der operativen Behandlung von Kehnbeinverletzungen. Wiederher Chir. Traum., 2 (140), Kargel, Basel - New York, 1954.
20 — JONES, G.B. : An unusual fracture - dislocation of the carpus. J. Bone Jt. Surg., 37—B (146), 1955.
21 — JORGENSEN, E.C. : Proximal - row carpectomy. J. Bone Jt. Surg., 51—A (1104), 1969.
22 — KESSLER, I., HELLER, J., SILBERKMAN, Z., PUPKO, L. : Some aspects in nonunion of fractures of the carpal scaphoid. J. Trauma, 3 (442), 1963.
23 — KILIÇHAN, E.A. : Karp skafoit kemiğinin kırılarının tedavisi. Acta Orthop. Traum. Turcica, 3 (53), 1964.
24 — KRÖSL, W. : DieStyloidektomie als Palliativoperation der Kahnbeinpseudar - throse. ArchOrthop. Unafllchir., 52 (32), 1960.
25 — LANGER, M. : Orthopädisch - Chirurgische Operationslehre. 2. Baskı, Berkmann, München, 1962.
26 — LANGE, M. : Lehrbuch der Orthopädie und Traumatologie. III. Cilt: Traumatologie. Enke, Stuttgart, 1967.
27 — LANGE, M. : Orthopädisc - Chirurgische Operationslehre. Ergänzungsband: Neueste Operationsverfahren. Bergmann, München, 1968.
28 — von LANZ, T., WACHSMUTH, W. : Praktische Anatomie. 2. Baskı, I. Cilt, 3. Bölüm: Arm. Springer, Berlin - Göttingen - Heildelberg, 1959.

29 — MATTI,H H. : Über die Behandlung der Navicularfraktur durch Plombierung mit Spongiosa. Zbl. Chir., 64 (2353), 1937.

30 — MAUDSLEY, R.H., CHEN, S.C. : Screw fixation in the management of the fractured carpal scaphoid. J. Bone Jt. Surg., 54—B (432), 1972.

31 — MAZET, R., HOHL, M. : Fractures of the carpal navicular. J. Bone Jt. Surg., 45—A (82), 1963.

32 — McLAUGHLIN, H.L. : Fracture of the carpal navicular (scaphoid) bone. J. Bone Jt. Surg., 36—A (765), 1954.

33 — MONAHAN, P.R.W., GALASKO, C.S.B. : The scapho - capitate fracture syndrome. J. Bone Jt. Surg., 54—B (122), 1972.

34 — MÜLLER, M.E., ALLGÖWER. M., WILLENEGGER, H. : Technik der operativen Frakturenbehandlung. Springer, Berlin, 1963.

35 — NICOLA, T. : Atlas operativer Zugangsw in der Orthopädie. Urban-Schwarzenberg, München - Berlin - Wien, 1971.

36 — REDON, H. : Lésions tramatiques du carpe. E.M.C. (os - articulations), 14.047 A, Paris, 1948.

37 — RUSSE, O. : Erfahrungen und Ergebnisse bei der Spongiosaauffüllung der veralteten Brüche und Pseudarthrosen des Kahnbeines der Hand. Wiederher Chir. Traum., 2 (175), Karger, Basel - New York, 1954.

38— RUSSE, O. : Atlas unfallchirurgischer Operationen. Maudrich, Wien, 1955.

39— RUSSE, O. : Fracture of the carpal navicular. J. Bone Jt. Surg., 42—A (759), 1960.

40 — RUSSE, O. : Untersuchungsergebnisgse von 22 Fällen operiarter veralteter Brüche und Pseudarthrosen des Kahnbeines der Hand. Z. Orthop. 93 (5), 1960.

41 — RUSSEL, T.B. : Inter - carpal dislocations and fracture dislocations. A review of 59 cases. J. Bone Jt. Surg., 31—B (524), 1949.

42 — RÜELDI, T.P., BURRI, C., PREIFFER, K.M. : Stable internal fixation of fractures of hand. J. Trauma, 11 (381), 1971.

43 — SCAGLIETTI, O., PERAZZINI, F. : Die Kahnbeinpseudarthrosen, Wiederher Chir. Traum., 2 (112), Karger, Basel - New York, 1954.

44 — SCHINK, W. : Handchirurgischer Ratgebr. Springer. Berlin, 1960.

45 — SCHINK, W. : Unfallsschäden am Handgelenk und an der Hand. Handbuch der geramten Unfallheilkunde (Bürkle de la CAMP, H., SCHWAIGER, M.). III. Cilt, 3. Baskı, (166). Enke, Stuttgart, 1965.

46 — SCHUMANN, G. : Frakturen. Lehrbuck der Orthopädie (MATZEN, P.F.), II. Cilt, 2. Baskı, Volk und Gesundheit, Berlin, 1967.

47 — SMITH, L., FRIEDMAN, B. : Treatment of ununited fractures of the carpal navicular by styloidectomie of the radius. J. Bone Jt. Surg., 38—A (368), 1956.

48 — STACK, J.K. : End results of excision of carpal bone. Arch. Surgs., 57 (245), 1948.

49 — STLIN, F., SIEGEL, M.W. : Naviculocapitate fracture syndrome. J. Bone Jt. Surg., 51—A (391), 1969.

50 — STEINKAUSER, J. : Ein neues Verfahren in der operativen Behandlung veralteter Kahnbeinbrüche und Navicularepseudorthrosen der Hand. Verh. dtsch. orthop. Ges., 53 (289), 1967.

51 — STEWART, M.J. : Fractures of the carpal navicular. J. Bone Jt. Surg., 36—A (998), 1954.

52 — TROJAN, E. : Die Bruchformen des Kahnbeines der Hand. Wien. med. Wschr., 104 (1024), 1954.

53 — TROJAN, E. : Zur Diagnostik des Kahnbeinbruches der Hand. Chir. Praxis, 5 (311), 1961.

54 — TROJAN, E. : Die Behandlung des Kahnbeinbruches der Hand. Chir. Praxis, 5 (437), 1961.

55 — PROJAN, E., JAHNA, H. : Die konservative Behandlung des veralteten Kahnbeinbruches der Hand. Arch. Orthop. Unfallchir., 47 (99), 1955.

56 — WAGNER, C.J. : Fracture of the carpal navicular. J. Bone Jt. Surg., 34-A (774), 1952.

57 — WAGNER, C.J. : Perilunar dislocations. J. Bone Jt. Surg., 38-A (1198), 1956.

58 — WANKE, R., MAATZ, R., JUNGE, H., LENTZ, W. : Knochenbrüche und Verrenkungen. 2. Baskı, Urban-Schwarzenberg, München, 1967.

59 — WITT, A.N., RETTIG, H. : Unterarm und Hand, Handbuch der Orthopädie, III. Cilt : Obere Extremität (507). (HOHMANN, G., HACKENBROCH, M., LINDEMANN, K.). Thieme, Stuttgart, 1959.

# COLLES KIRIKLARI
## (240 vakada yapılan araştırma ve sonuçları)

Dr. Aynan ARITAMUR(*)
Dr. Yılmaz AKALIN(**)
Dr. Zahar SAYAR(***)

### Giriş

Bütün dünyada olduğu gibi memleketimizde de muayyen bir yaştan sonra karşılaştığımız kırıkların büyük bir yüzdesini teşkil eden Colles kırıkları gerek tedavileri; gerek doğurduğu komplikasyonlar bakımından ortopedistleri meşgul eden bir konudur. Biz geniş klinik materyelimize dayanarak bu konuyu eleştirip takdim etmeyi uygun bulduk.

### Materyel ve Metot

İstanbul Üniversitesi Tıp Fakültesi Ortopedi ve Travmatoloji kliniğine 1971-1972 yılları içerisinde 240 Colles kırığı vakası müracaat etmiştir. Vakaların 115 i kadın (% 48), 125 i erkektir. (% 52). En küçük yaş 8, en büyük yaş 82. Yaş ortalaması 55 tir. Kırık, 110 vakada sağ tarafta (% 45), 125 vakada sol tarafta (% 52) 5 vakada ise bilateral (% 3) olarak meydana gelmiştir.

### Müracaat zamanı

Tablo 1 de görüldüğü gibi, 240 vakanın 130 u (% 54,2) ilk 24 saat içinde, 82 vaka (% 31,6) 2 ile 10 gün içinde, 28 i (% 14,2) ise kırıktan 15 gün ilâ 4 ay sonra kliniğe müracaat etmiştir.

| Müracaat zamanı | Vaka adedi | % olarak |
|---|---|---|
| İlk 24 saat | 130 | 54,2 |
| 2-10 gün | 82 | 31,6 |
| 15 gün 4 ay | 28 | 14,2 |
| TOPLAM | 240 | 100.- |

Tablo : 1 (Müracaat zamanı)

(*) İst. Üniv. Tıp Fak. Ortopedi ve Travmatoloji Kliniği Profesörü
(**) İst. Üniv. Tıp Fak. Ortopedi ve Travmatoloji Kliniği Uzman Asistanı
(***) İst. Üniv. Tıp Fak. Ortopedi ve Travmatoloji Kliniği Asistanı

**Tedavi Şekli**

1-10 gün içinde müracaat eden 212 vakanın 19 unda (% 8,9) deplasman olmadığından redüksiyona ihtiyaç kalmadan doğrudan alçılı tesbit yapılmıştır. Bu 212 vakanın 193 ü (% 91,1) deplasmanlı kırık olup 168 vakaya (% 79,2) lokal anestezi ile ortopedik redüksiyon ve alçılı tesbit, 18 vakaya ise (% 8,9) genel anestezi ile redüksiyon ve alçılı tesbit yapılmıştır. Genel anestezi ile redüksiyonu yapılan vakaların çoğu 2-10 gün içinde müracaat eden gruptadır. Erken müracaat eden ve açık kırık gösteren 7 vakaya açık redüksiyon yapılmıştır.

26 sı kırıkçılar tarafından müdahale görmüş, 2 si ise hiç tedavi görmemiş ve kötü durumda kaynayarak estetik ve fonksiyonel bozukluklarla geç olarak müracaat eden 28 vakaya ameliyat tavsiye edilmiş, ancak bunlardan 4 ü ameliyatı kabul etmiştir. Bu vakalara düzeltici osteotomi ameliyatı yapılmıştır.

| | | Tedavi şekli | | | | |
|---|---|---|---|---|---|---|
| Müracaat zamanı | Vaka sayısı | Redüksiyonsuz alçı | Lokal anestezi ile red. + alçı | Genel anest. red. alçı | Genel anest. ile açık red. + alçı | Deformite düzeltici Osteotomi |
| İlk 24 saat | 130 | 13 | 105 | 5 | 7 | — |
| 2-10 gün | 82 | 6 | 63 | 13 | — | — |
| 15 g. - 4 ay | 28 | — | — | — | — | 4 |
| TOPLAM | 240 | 19 | 168 | 18 | 7 | 4 |
| | | (% 7,9) | (% 70) | (% 7,5) | (% 2,9) | (% 1,6) |

Tablo : 2 (Tedavi şekli)

**Tesbit şekli**

Kırığın şekline göre değişmektedir. Bir ilâ 10 gün içinde müracaat eden 212 vakadan fissür tarzında kırık gösteren 12 vakaya alçı gutier, deplasmanlı veya deplasmansız kırığı olan 177 vakaya sürküler ön kol alçısı ve parçalı kırık veya karp kemiklerinin kırığı da iştirak etmiş bulunan 23 vakaya dirseği de içine alan alçı tatbik edilmiştir (Tablo 3).

| Tesbit şekli | Alçı Gutier | Sirküler önkol alçısı | Dirseği de içine alan sirküler alçı | Devamlı traksiyon |
|---|---|---|---|---|
| Vaka sayısı | 12 | 177 | 23 | — |

Tablo : 3 (Tesbit şekli)

**Tesbit süresi**

Genel olarak kırığın şekline göre değişmektedir. Fissür tarzında olan ve deplase olmamış kırıklarda 3 haftalık bir tesbit kafi gelmektedir. Tablo 4 de görüldüğü gibi, 1-10 gün içinde müracaat eden ve tedavi gören 212 vakanın büyük bir çoğunluğunda 4-5 hafta müddet tesbitten sonra sonuca varılmıştır.

| Tesbit süresi | Vaka sayısı | % |
|---|---|---|
| 3 hafta | 30 | 18,8 |
| 4 hafta | 86 | 36,2 |
| 5 hafta | 54 | 25,4 |
| 6 hafta | 24 | 11,3 |
| 7 hafta | 9 | 4,2 |
| 8 hafta | 9 | 4,2 |
| TOPLAM | 212 | % 100 |

Tablo : 4 (Tesbit süresi)

**Komplikasyonlar**

Komplikasyonların kırık meydana geldiği zaman olan (erken) ve tedaviden sonra meydana gelen (geç) olmak üzere iki bölümde mütalaa etmek faydalı olacaktır.

1 — Erken komplikasyon olarak : 1-10 gün içinde müracaat eden 212 vakadan, 7 sinde açık kırık meydana gelmişti (tablo 5). Colles kırığı ile birlikte; 17

vakada ulna stiloid kırığı, 7 vakada ulna stiloid kırığı ve radio-ulnar diastaz, 12 vakada da naviculer kemiğin kırığı görülmüştür.

| Açık kırık | Damar sinir lezyonu | Ulna stiloid kırığı | Ulna stiloid kırığı + radio ulnar diastaz | Naviculer kırığı |
|---|---|---|---|---|
| 7 vaka (% 3,3) | — | 17 vaka (% 8,4) | 7 vaka (% 3,3) | 12 vaka (% 5,6) |

Tablo : 5 (Erken komplikasyonlar)

II — Geç komplikasyon olarak : Tablo 6 da görüldüğü gibi 240 vakanın 47 sinde kötü kaynama meydana gelmiştir. Bu 47 vakanın 28 i geç müracaat eden hastalardır. Vakaların 15 inde kaynama gecikmesi olmuş ve bu vakalar 7-8 hafta alçılı tesbitte tutulmuşlardır.

| Komplikasyonlar | Erken müracaat 1-10 gün (212 vaka) | Geç müracaat (28 vaka) | Toplam (240 vaka) |
|---|---|---|---|
| Kötü kaynama | 19 (% 8,9) | 28 (% 100) | 47 (% 19) |
| Kaynama gecikmesi | 15 (% 7) | — | 15 (% 6,2) |
| Pseudoarthrose | — | — | — |
| Damar sinir lezyonu | — | — | — |
| Tendon kopması | — | — | — |
| Sudect atrofisi | 18 (% 8,4) | 9 (% 32,1) | 27 (% 11,2) |
| Geçici fonksiyonel bozukluk | 39 (% 18,3) | 4 (% 14,2) | 43 (+ 17,9) |
| Devamlı fonksiyonel bozukluk | 7 (% 3,3) | 24 (% 85,7) | 31 (% 12,9) |

Tablo : 6 (Genç Komplikasyonlar)

Gerek erken gerek geç müracaat eden vakaların hiçbirinde pseudoarthrose, damar sinir lezyonu ve tendon kopması görülmemiştir. 240 vakanın 27 sinde (% 11,2) Sudect atrofisi görülmüş olup bunların 9 u geç müracaat eden 28 vakaya aittir. 1 - 10 gün içinde müracaat eden ve tedavileri yapılan 212 vakanın 39 unda reedüksiyonla düzelen geçici fonksiyonel bozukluk (% 18,4), 7 sinde ise devamlı fonksiyonel bozukluk görülmüştür. Geç müracaat eden 28 vakada deformite ile birlikte fonksiyonel bozukluk mevcuttu. Bunlardan ameliyatı kabul eden 4 ünde ameliyattan sonra bu estetik ve fonksiyonel bozukluk düzelmiştir.

**Tartışma ve Sonuç**

El bileğinde görülen en sık travmatik lezyon colles kırığıdır. Bu kırıklar ilk defa 1814 yılında İrlanda'lı cerrah Abraham Colles tarafından tarif edilmiştir[2,3,6,7]. Bugün için geniş anlamda olarak radius alt ucunun tam kırıklarına Colles kırıkları denilir[9].

Daha çok kahillerde ve yaşlılarda görülür. (Bizim vakalarımızın % 70 i 50-60 yaş arasındadır). Yaşlılarda epifizin devamlı rarefaksiyonu ve osteoporozu kırığı kolaylaştırır. Colles kırıklarının teşhisi basittir. Ancak dikkat edilecek hususlar; diğer müşterek lezyonların mevcudiyeti ve kırığın parçalı olup olmadığıdır. Tedaviyi iki bahiste mütalâa etmek icabeder.

1. Komplike olmayan taze kırıkta
2. Komplike olan veya eski kırıklarda.

**1. Komplike olmayan taze kırıkta :** Elle redüksiyon ve alçı ile tesbit vakaların büyük bir ekseriyetinde iyi vaziyette bir konsolidasyon elde etmek için yeterlidir. Bizim vakalarımızda erken müracaat eden ve komplike olmayan 186 vakadan (% 87,7) sinde iyi netice alınmıştır.

Deplasmanlı kırıkta nazik bir redüksiyon şarttır. Bilhassa kırık çizgisi mafsalı da alâkadar ediyorsa daha da dikkat edilmelidir[2,3,4,5,6], muaffak olmak için 3 şart vardır.

a) Manevraları, mümkün olduğu kadar erken yapmak (kırık olur olmaz)
b) Genel veya lokal anestezi altında yapmak
c) Neticeyi radyolojik olarak hemen kontrol etmek.

Nitekim bizim materyelimizde ilk 24 saat içinde müracaat eden 130 vakanın 105 inde (% 80,7) lokal anestezi ile kolaylıkla redüksiyon yapılmıştır. Vakaların zamanı geciktikçe redüksiyon daha güçlükle olmuştur ve bazılarında redüksiyon ancak genel anestezi ile yapılabilmiştir. Fakat vakaların çoğunda (212 vakanın 168 inde % 70) lokal anestezi kâfi gelmektedir. Başarılı bir tedavi için repozisyon tam olmalı ve normal anatomik durum temin edilmelidir. Eğer kırık tam olarak repoze edilmezse ve tam kaynama elde edinceye kadar bu vaziyette tesbit edilirse; kötü bir pozisyonda iyileşme elde edilir. Bu durumda ağrılı, zayıf bir elbileğine, deformiteye, hareket mahdudiyetine, tenosinovite, ulnar instabiliteye ve ekstensor tendonların geç yırtığına sebep olabilir. Tesbitte şu hususlara dikkat

etmek gerekir. Klasik kitaplarda; parçalı olmayan kırıklarda uygun pozisyon verilen atel üzerine sargı veya elastik bandaj tatbiki ile tesbitin ideal olduğu ifade edilirse de([2],[3],[5],[6]) bizim tecrübelerimizde atel ile tesbitin bilhassa memleketimizde ki şartlarda bazı mahzurları ortaya çıkmaktadır. Bazen hasta veya hasta sahipleri bu atelleri zamansız olarak çıkartmakta veya gevşetmekte ve sık olarak repozisyonu bozacak durumlar yaratılmaktadır. Bu bakımdan biz mecbur kalmadıkça (çok önemli ve dolaşımı bozulmuş vakalar) atelle tesbit yerine sirküler alçıyı tercih etmekteyiz. Dolaşım bozukluğu görüldüğü takdirde, sirküler alçı oluk tarzında boydan boya açılır. Ödem geçtikten sonra alçı yeniden modele edilir. Bu şekilde tatbikatımızda; sirküler alçının bir komplikasyonu görmedik. Ancak atelle tedaviye çalışılmış birçok vakanın deplase olduğunu ve komplikasyon meydana getirdiğini gördük. Repozisyon ve tesbitten sonraki ilk 24 saat içinde, kontroldan başka, bir hafta - 10 gün sonra vakaları klinik ve radyolojik olarak kontrol etmenin büyük faydaları vardır. Bu kontrolda alçı gevşemişse yeniden yapılır, veya kayma olmuşsa, yeniden repozisyon şansı mevcuttur. Biz rutin olarak redüksiyon ve alçılı tesbit yapılmış hastaları, bir hafta - 10 gün sonra klinik ve radyolojik kontrola tabi tutuyoruz. Bu şekilde kontrollerimizde 212 vakanın 28 inde (% 13,2) alçının gevşediğini ve 11 vakada da (% 5,1) repozisyonun bozulduğunu gördük. Bu vakalarda tekrardan repozisyon ve alçılı tesbit yapılarak sonuca varılmıştır. Vakalarımızda, ilk 24 saat içinde müracaat edenlerdeki komplikasyon nisbeti geç müracaat edenlere nazaran daha azdır. Diğer dikkati çeken bir husus, kaynama gecikmesi ve Sudeck atrofisi gibi komplikasyonların yine geç müracaat eden hasta grubunda daha fazla olduğudur. Biz bunun nedenlerini, ilk günlerdeki tesbitin yapılmasına veya yetersiz yapılmasına ve sonradan yapılan repozisyon manevraları ile reparasyon safhasının bozulmasına bağlamaktayız.

**2. Komplike olan veya eski kırıklarda tedavi :** Açık kırık,damar veya sinir lezyonu mevcutsa kanlı bir müdahale gereklidir. Bizim materyalimizde açık kırık gösteren 7 vaka ameliyatla tedavi edilmiş ve bunlardan iyi neticeler alınmıştır. Karp kemiklerinin de kırığı mevcutsa kendilerine özel tedavileri icabeder. Bizim 12 vakamızda Colles kırığı ile beraber naviküler kemik kırığı da mevcuttu. Deformite veya callus vicieux'tan dolayı önemli bir fonksiyonel bozukluk mevcutsa, kırığın eksikliğine göre osteoklazi veya osteotomi yapılabilir.

Biz geç olarak müracaat eden aşırı deformite ve fonksiyonel bozukluk gösteren vakaların dördüne düzeltici (facet tarzında) bir osteotomi yaptık([1]) ve bu vakalarda iyi neticeler aldık.

**Özet**

Müellifler bu çalışmalarında, iki senelik bir devre içinde tedavi edilen 240 Colles kırığının eleştirilmesini yapmışlar, bu vakaların tedavi prensipleri ve komplikasyonları üzerinde durarak sonuçlarını bildirmişlerdir.

**Summary**

In the present article the authors have studied 240 cases of Colles fractures treated in a period of 2 years, reporting on the prensiples of therapy, the complications and the results obtained.

**Literatür**

1 — ARITAMUR, A. : İki taraflı fena kaynamış bir radius alt nihayeti kırığı dolayısı ile fena kaynamış radius alt nihayeti kırıklarında tedavi endikasyonları. Tıp Dünyası Mec., Cilt 40, Sayı 12, Sayfa 656-669, Aralık, 1967.

2 — COMPERE, L.E., BANKS, S.W., COPERE, L.C. : Pictorial handbook of fracture treatment. page 180-193, 5th edition. Year Books Medical Publishers Inc. Chicago, 1963.

3 — CONWELL, E. and REYNOLDS, C.F. : Management of fractures, dislocations and sprains. page 583-609, 7th edition, C.V. Mosby Company, St. Louis, 1961.

4 — CRENSHAW, A.H. : Campbell's operative orthopaedics. Vol. 1, page 686, Mosby Company, St. Louis, 1971.

5 — DE PALMA, A.F : The management of fractures and dislocations. Vol. 2, page 472-480, W.B. Saunders Company, Philadelphia-London, 1959.

6 — MENEGAUX, G. : Manuel de pathologie chirirgicale. Tome 1, p. 433-444, Masson et Cie, Paris, 1957.

7 — WATSON-JONES, R. : Fractures et lésions articulaire traumatiques, Vol. 2, page 645-652, Delachaux et Niestle, Paris, 1952.

# İLERİ DERECEDE PRONASYON DEFORMİTESİ GÖSTEREN KONJENİTAL BİR RADİO-ULNAR SİNOSTOZ VAK'ASI MÜNASEBETİYLE

Dr. Kemal BAYRAKTAR(*)
Dr. Refik TEZCAN(**)
Dr. Nişan NİŞAN(***)

RADİO-ULNAR sinostozlar nadir görülen, fakat ön kolun önemli konjenital anomalilerindendir. 1952 senesine kadar literatüre geçen 46 vak'a tebliğ edilmiş ve daha sonra buna pek çok yenileri de eklenmiştir([1]). Hastalık konjenital ve familyal bir karakter taşır. Ailenin yalnız kız çocuklarında görülen böyle simetrik bir radio-ulnar sinostoz vak'ası Pellegrini tarafından tebliğ edilmiştir([7]). Anomali ekseri iki taraflı, nadiren tek taraflı olup bilhassa radius ve ulna kemiklerinin üst kısımlarını tutar. El pronasyonda kısmen fikse durumda kalır. Pronasyon ve supinasyon ya hiç yok, ya da çok kısıtlıdır. Sinostoz kısa bir sahaya intikal edebileceği gibi, geniş bir bölgeyi de tutabilir. 1/3 üst bölgenin altında bulunması nadirdir. Wilkie iki tip ayırd etmektedir :

1. Redius ve ulnanın kanalları birleşiktir. Bu tip de redius kalın olup ulnadan uzundur. Üst kısım deformedir. Şaft öne doğru eğilmiştir. Sinostoz mesafesi çeşitli uzunluklarda olabilir.

2. Radius aşağı yukarı normaldir. Öne veya arkaya dislokedir. Sinostoz yukarı kısımda olup vak'alar ekseri unilateraldir. Bu tipler ekseri polidaktili, sindaktili gibi diğer tip anomalilerle beraberdir([2],[3],[8],[9]).

Bu hastalarda adali yetersizlikler de mevcuttur. Ekseri supinator teres yoktur ve bu kısım kemikle dolmuştur. Pronasyon ve supinasyonu sağlayan adalelerden pronator teres ve quädratus adeleleri ya yoktur ya da çok atrofiktir. İnterossöz membran daralmıştır. Bu adali bozukluklar da hastaların postoperatuar fonksiyon yetersizliklerini izah eder([6]).

**Tedavi :**

Konjenital olan bu hastalıkta ön kolun pronasyonda tutulması tavsiye edilmişse de Mac Farland bunun aleyhindedir ve elin kendi halinde kalmasının daha az zararlı olacağı kanısındadır([5]).

---

(*) Cerrahpaşa Tıp Fakültesi Ortopedi ve Travmatolopi Kürsü Doçenti
(**) Cerrahpaşa Tıp Fakültesi Ortopedi ve Travmatolopi Kürsü Uzman Asistanı
(***) Cerrahpaşa Tıp Fakültesi Ortopedi ve Travmatolopi Kürsü Uzman Asistanı

Hastalığın esas tedavisi cerrahi girişim metodlarına dayanır. Ancak hemen belirtmek gerekirse, bu güne kadar tam fonksiyonel sonuç veren bir usül söylenmemiştir. Cerrahi girişim güçlüklerinden en önemlileri, sinostozun nüksetmesi ve adali yetersizlik nedeniyle istenen fonksiyonel sonuçların alınamamasıdır.

Bu güne kadar denenmiş olan metodları şöyle sıralayabiliriz :

1. Sinostozun rezeksiyonu.
2. Radius başının rezeksiyonu ve stumfun fasya lata ile örtülmesi.
3. Fasya lata'dan hazırlanan bir lupun radius etrafından geçirilmesi ve ulnada açılan bir deliğe tesbit edilerek radiusun öne dilokasyonun önlenmesi.
4. Radiusa osteotomi yaparak ön kolun midpozisyonda veya supinasyonda kaynamasının sağlanması.
5. Radiusa tendon transferleri yaparak aktif hareketin sağlanması.

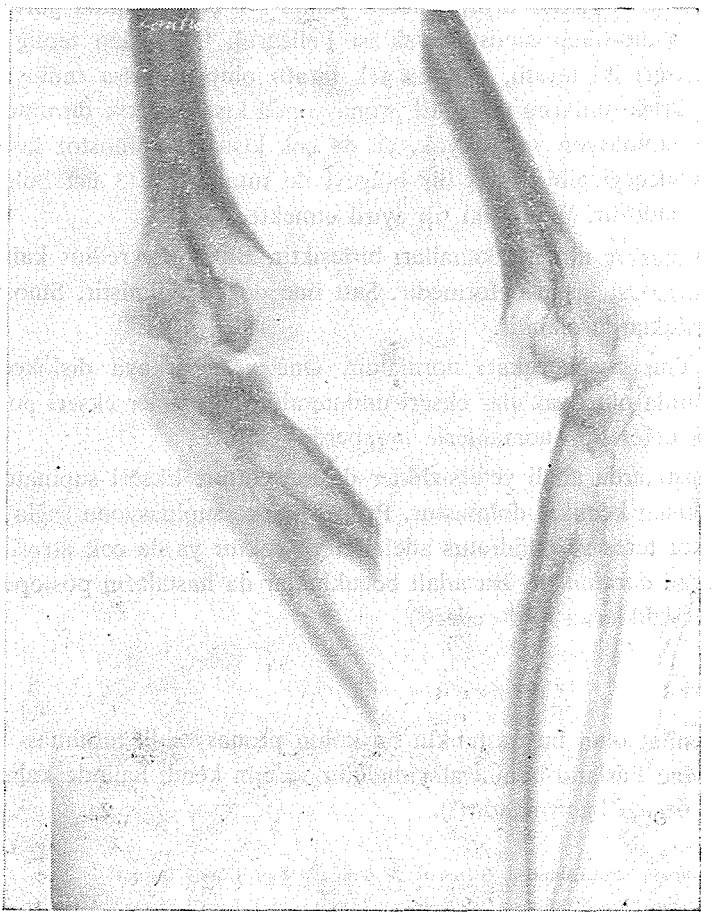

Resim : 1

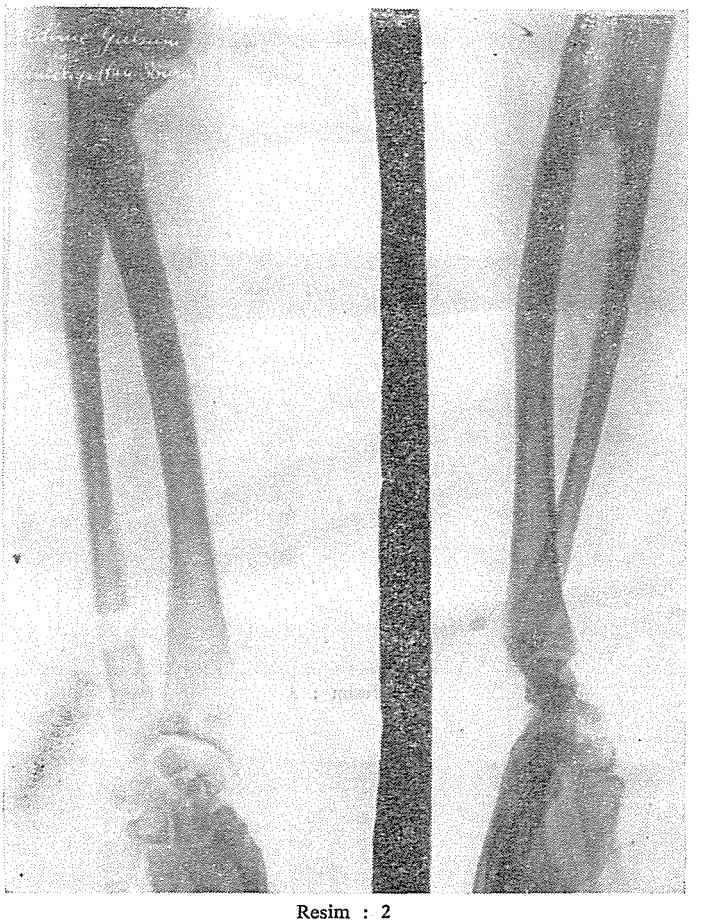

Resim : 2

6. Radiusa osteotomi yaparak iki parça arasına özel madeni bir aks yerleştirip pronasyon ve supinasyonun sağlanması([4]).

7. Radiusta psödoartroz sağlamak ve m. ekstansör karpi ulnaris veya m. fleksör karpi ulnaris adalelerinden birinin transferi ile hareket temin etmek([1]).

Ancak bu sayılan tedavi şekillerinin pek iyi sonuç vermedikleri muhakkaktır. Odierna ön kolda fonksiyonel sonuç sağlamak gayesi ile yapılan ameliyatların hezimetle sonlandığını ve nüksün mukadder olduğunu söylemektedir. Ona göre bu vak'alarda yapılması gereken tek ameliyat ön kolun, fonksiyonel durum olan midpozisyonda, tesbitini sağlayacak bir osteotomidir([6]). Burman daha da çekimser davranmakta ve tek taraflı vak'alarda omuz yeteri kadar supinasyon yapabiliyorsa, hastalara hiç bir müdahale yapmayarak kendi haline bırakmaktadır([1]).




Resim : 3

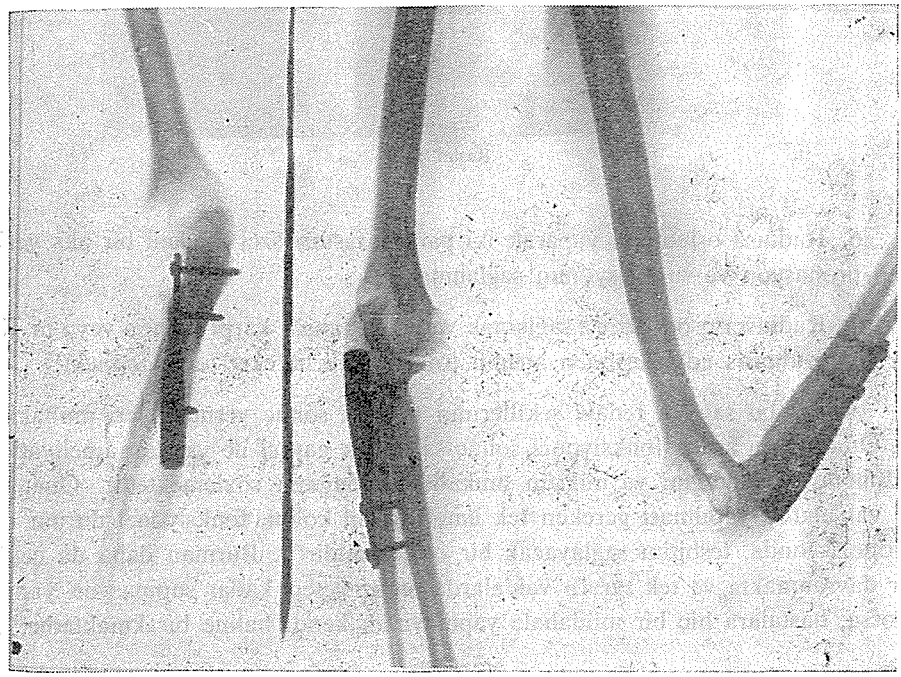

Resim : 4

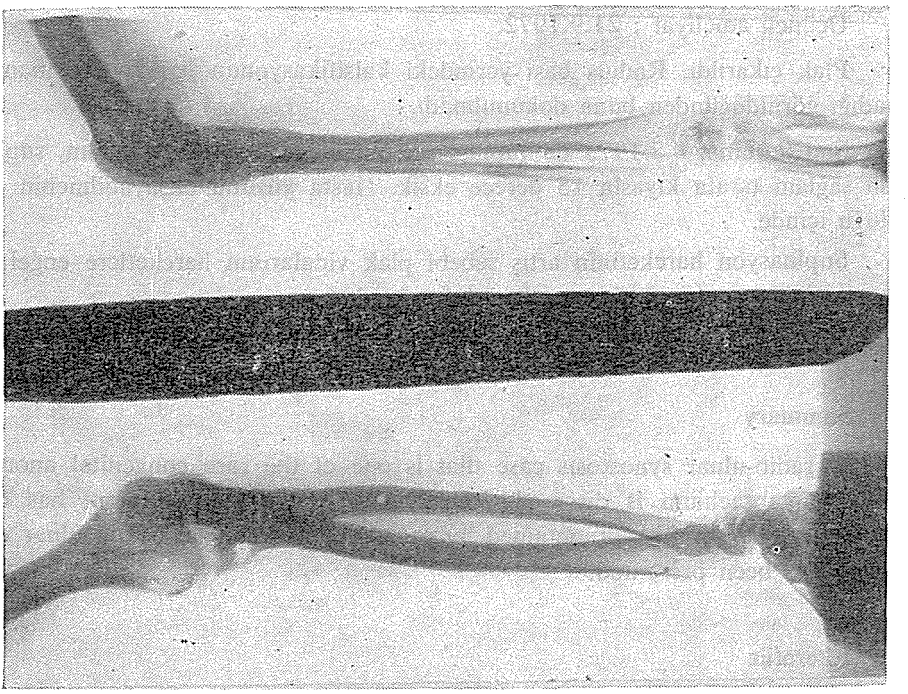

Resim : 5

**Vakamız**

N.G. Müş. No.: 526, 17 yaşında genç kız

Şikayeti : Sağ elinin yere dönük olması, bu eliyle yüzünü okşayamaması, ev işlerini yapamaması.

Hikayeti : Kendini bildiğinden beri elinin içe dönük olduğunu hatırlıyor. Diğer kardeşlerinde, annesi ve bakasında buna benzer bir durum mevcut değildir.

Klinik bulgular : Dirsek ve bilek fonksiyonları tam. Ön kol yere paralel gelecek kadar pronasyonda. Supinasyon hareketi hiç yok.

Hastanın ameliyat öncesi filmlerine ait fotograflar şekil 1 de görülmektedir.

Birinci ameliyat : 3.6.1971.

Radius başı rezeksiyonu ve sinostozun ayrılması. Sonuç : Pronasyon 20 derece arttı. Supinasyon sıfır.

İkinci ameliyat : 14.10.1971.

Ulna 1/3 üst kısmından osteotomi yapılarak distal fragman 90 derece supinasyona döndürüldü. Ulna laminer bir şekil gösterdiğinden, plak ancak aksı 90 derece bükülmek suretile tatbik edilebildi. Böylece normal kullanılma alanında olmayan pro-supinasyon, normal kullanılma alanına geçirilmiş oldu. Bu durumda pronasyon-supinasyon hareketlerinde amplitüd 60 dereceye ulaştı.

Üçüncü ameliyat : 21.9.1972.

Plak çıkarıldı. Radius başı yerindeki kalsifikasyonun hareketlere mani olmadığı görüldüğünden buna dokunulmadı.

Son durum : 4.2.1973 de yapılan son muayenede pronasyon tam, supinasyon sağlam tarafa kıyasla 15 derece eksik. Hasta yüzünü okşayabilmenin mutluluğu içinde.

Supinasyon hareketinin artış sebebi plak vidalarının hareketlere engel olucu etkisinin ortadan kalkmasından doğmaktadır.

Fotoğraflarda hastanın ameliyatlardan sonraki durumları görülmektedir.

**Summary**

A radio-ulnar synostosis case that is one of the rare congenital anomalia of the antebrachium is discased. Its cilinical aspect and treatment has been rewieved. The good result obtained by resection of radial head and ulnar osteotomy has been presented.

**Literatür**

1 — Burman M. İnduced pseudoarthrosis of radius in congenital radio-ulnar synostosis. Geometric analysis of the consequent mechanical situation. Bul. Hosp. Jt. Dis N.Y. 1952. 13/2. 269-321.

2 — Campbell's Operative Orthopaedics. Fifth edition. The Mosby Comp. Saint Louis. P : 2032. 1971.

3 — Collonna P. Principles of orthopaedic surgery. Revised Edition. Little Brown and Comp. 1960. P : 335-336.

4 — Kelikian H. Doumanian A. Swivel for proximal radio-ulnar synostosis. J. Bone and Joint Surg. 39A, 945-52, July 1957.

5 — Mac Farland B. Less common orthopaedic congenital defects. The medical press, London, 110-5673, 80-81, 1958.

6 — Odierna R. Congenital proximal synostosis of the radius and ulna. Considarations concerning its surgical treatment. İst. di Clin. Ortop. e. Traumatol. Univ. di Roma. Orizzonti Ortop. 10-1, 25-40, 1965.

7 — Pellegrini L. Clinica ortopedica dell universita di Pisa. Clin. Ortoped. 1/4, 346-351, 1949.

8 — Sweetnam R. Essentials of Orthopaedics. Fourth edition. J. and Churchill Ltm. London 1965. P : 404.

9 — Turek. Orthopaedics, Principles and Their Application. Second edition. Philadelphia. J.B. Lippincott Comy. 1967. P : 125.

# TRAVMATİK KALÇA ÇIKIĞINDA TEDAVİ

Opr. Dr. Nüzhet YAZICI(*)

Travmatik Kalça Çıkığı, diğer eklem çıkıklarının % 2-5 ini teşkil eder. Daha çok 15-45 yaşları arasında raslanır. Memleketimizde artan trafik ve iskazalarına paralel olarak travmatik kalça çıkığı vakalarına çok raslanmaya başlanmıştır. Kliniğimizde son üç yıl içinde (13) vaka yatırılarak tedavisi yapılmışdır. Bu tebliğ de vakalar takdim edilirken tedavi özellikleri gözden geçirilecekdir.

Kalça ekleminin maruz kaldığı ağır travma sonucu kalça eklemi çıkıklığı yanında ekseriya acetabuli kırıklarına ve bazende femur boyun kırıklarına raslanmışdır. Adele, bağ, kapsül gibi yumşak kısım yaralanmaları, mutad olarak görülmemekle beraber İschiadik ve femoral sinir lesionları, kalça ekleminin travmatik çıkığı sonucu görülür. Caput Femoris'in Acetabuliye göre gösterdiği yer değişikliği sonucu olarak öne ve arkaya çıkıktan bahsedilir. Öne çıkıkta caput femoris, acetabuli ön bölümünde membrana obturatoria üzerinde bulunursa Obturatoria şekli, Pubis üst ve dış yanında bulunursa Pubica şekli denir. Arkaya çıkıkda ise caput femoris, arkada sacrum üzerinde yer alırsa İliaca şekli, Tüber ischiadicum hizasında ise İschiadica şekli denir. Bu iki çıkık şeklinden başka caput femorisin kırılan acetabuli içinde bir çukurlukda bulunması şeklindeki merkezi çıkıktan da bahsedilir. Klinik olarak extremitenin aldığı sekle bakarak çıkık şeklinin tayini bile mümkündür. Kalça eklemi hafif flexionda, adduction, içe rotasyon ve extremite kısalmış durumda bulunursa arkaya bir çıkıktan, yine kalça eklemi flexion, abduction ve extremite dışa rotation durumda ise öne çıkıktan bahsedilir. Bu patolojik duruma şiddetli ağrı, hareket mahdudiyeti, bazen görülen damar ve sinir lesionları da eklenir. Teşhisi katileştiren radyografik tetkikdir. Şüpheli durumlarda lateral ve oblik posisyonlarda grafi alınmalıdır.

**Tedavi :** Travmatik kalça çıkığının tedavisinde esas, çıkığın erken kapalı redüksüyonudur. Redüksiyon esnasında kuvvetli adele spasmını ortadan kaldırmak için, manüplasyon genel anestesi altında denenmelidir. Bilhassa redüksiyondan önce ve sonra sinir fonksiyonunu tetkik etmeyi unutmamalıdır.

Travmatik kalça eklemi çıkığında klasik redüksüyon metodu, ilk defa Boston'lu Jacob Bigelow tarafından tarif edildi([10]). Buna göre yere yatırılan hastanın pelvisi tesbit edilir. Kalça eklemi çıkığı sonucu husule gelen deformitenin tamamen aksi posisyonunda manüplasyon yapılır. Şöyleki arkaya bir çıkıkda, re-

(*) Haydarpaşa Numune Hastahanesi ve Ortopedi ve Travmatolopi Mütehassısı

düksüyon temin etmek için, bacağa traksiyon tatbik edilirken kalçaya abdüksüyon ve dışa rotasyon yaptırılarak extention duruma getirilir. Öne çıkıkda ise kalça adduction içe rotasyon yaptırıldıktan sonra Extentiona getirilir. Bunun yanında her iki çıkık şeklinde de tatbik edilebilecek daha kolay bir metod tarif edilmiştir. Bu metod da uyutulup karın üzerine yatırılan hastanın çıkık bacağı masa nihayetinden aşağıya sarkıtılır. Kalça ve dize 90 derece flexion verilerek tutulurken diz altına tatbik edilen tedrici bir traksiyon ve bazen de yapılan hafif bir rotasyon hareketi redüksüyonu temin eder([10]). Koher ve Perschel'in tarif ettiği metodların esası bundan ibarettir.

Kalça ekleminin redüksüyonunu müteakip, mutlak surette röntgen kontrolu yapılır. Redüksüyondan sonra, kalça ekleminin korunması bakımından bazı müellifler Thomas atelinde extentiona iki hafta kadar devam edilmesini yazmışlarsada, diğer bazı müellifler, Acetabuli ile ilgili kırığı bulunmayan çıkıklarda on günlük bir yatak istirahatini uygun görüyorlar. Biz de Acetabuli ile ilgili kırığı bulunmayan hastaların dört hafta sonra yürümelerine müsade ediyoruz. Altı ay kadar bir süre ağır işde çalışdırılmasına müsade etmediğimiz bu vakalarımızın, altı ay sonra yapılan klinik ve röntgenolojik muayenelerinde hiç bir patolojik araza raslamadığımızı müşahede ettik. Acetabulum arka kenarı kopma kırığı ile beraber olan arkaya çıkıkların, redüksüyonundan sonra 6-8 hafta vakasına göre tesbit veya traksiyon yapılmalıdır. Bazen kopan parça mafsal aralığında interpososyon yaparak redüksiyona mani olduğundan ameliyat düşünülür. Kopan parça büyükse yerine vidalanır. Küçük kırık parçaları extirpe edilir. Siyatik sinir lesionu varsa, sinir explore edilerek korunur. Travmatik kalça çıkığı geçiren hastaların en az iki yıl, çocukların ise gelişme çağı tamamlanıncaya kadar muayyen aralıklarla takip edilmeleri zaruridir.

Kalça ekleminin central (merkezi) tipteki kırık ve çıkığında deplasmanın önemli kısmı Acetabulumun taban ve tavanını içine alan bölgedir. Femur başının normal yerine getirilmesi Suprakondiller iskelet traksiyonu tatbiki ile mümkündür. Bazen büyük trochanterden geçirilen vertikal Kirschner teli ile lateral traksiyona lüzum hasıl olur. Yapılan bu traksiyonlara rağmen mühimsenecek derecede distraksiyonlar sebat ederek normal reposisyonlar temin edilememektedir. Fakat fonksiyonel neticeler tatminkar görülmektedir. Bu tip vakalarda yapılan cerrahi reposisyonlarla istenilen sonuç alınamamıştır.

Tedavisi geç kalmış travmatik kalça çıkıklarında, yapılacak cerrahi tedavi, hastanın yaşı, genel durumu ve mesleği göz önünde bulundurularak seçilir. Çocuklarda ve genç kahillerde önce açık redüksüyon denemesi yapılır. Şayet bir sene gibi uzun bir zaman geçmiş ve neocotyle teessüs etmişse bu durumda yapılacak bir subtrochanterik angülasyon osteotomisidir. Femur başı acetabuli içine repose edilebilen vakalarda yapılan arthrodes ameliyatı ile stabil, ağrısız ve yüklenmeye müsait bir eklem temin edilir. Genç ve aktif bir hastada tatbik edilen endoprote seneler sonra gevşeyip ağrılı olabileceği düşüncesi ile daha garentili

olan eklem arthrodesini biz de tercih etmekteyiz. Yaşlıların tedavisi gecikmiş travmatik kalça çıkıklarında, femur proximalindeki osteoporos sebebi ile düşünülen endoprotes tatbikatından kaçınıyoruz. Çünki protes sapı küçük kemik resorpsiyonuna bağlı kısa zamanda aşağı femur boyun kırığına sebeb olabilir. Bu gibi repose edilemeyen vakalarda subtrochanterik osteotomi tercih edilmelidir.

Travmatik kalça çıkığı Komplikasyonları :

I. Erken Komplikasyonlar :
   1. Ölüm
   2. Ampütasyon
   3. Dolaşım bozukluğu
   4. Sinir lesionları

II. Geç Komplikasyonlar :
   1. Myositis Ossificans
   2. Osteoarthritik değişiklikler
   3. Avasculair necrosis

**Kliniğimize son üç yıl içinde müracaat eden travmatik kalça çıkığı vakalarının özellikleri ve tedavi neticeleri :**

| | |
|---|---|
| A. Acetabuli kırığı ile birlikte görülen çıkık vakaları ..... | 7 |
| B. Muhtelif kırıklar ile birlikde görülen çıkık vakaları ..... | 3 |
| C. Kırığa raslanmayan travmatik Kalça çıkıkları ..... | 3 |
| Yekûn ..... | 13 |

**Klinik vakalarımızdaki lüksasyon şekilleri :**

| | |
|---|---|
| A. Posterior Lüksasyon ..... | 9 |
| B. Anterior Lüksasyon ..... | 2 |
| C. Central Lüksasyon ..... | 2 |
| | 13 |

**Klinik vakalarımızın Tedavi şekilleri ve Neticeleri :**

| | Vaka adedi | Komplikasyon | Netice |
|---|---|---|---|
| A. Erken Kapalı redüksüyon | 10 | Yok | Çok iyi |
| B. Erken açık (kanlı) redüksüyon | 2 | I. vak. osteoartrit, | I. yak. çok iyi |
| C. Geç Tedavi : Arthrodese | 1 | yok | Çok iyi |

Klinik vakalarımızda kaza sebebi trafik kazası olup, en küçük hastamız dört en büyük hastamız 58 yaşındadır.

Bu yazımızda Travmatik Kalça çıkıklığının semptomatolojisi ve tedavisi özetlendi. On üç klinik vaka özelliklerine göre takdim edildi.

**Summary**

In this paper, we reviewed the symptomatology and the therapy of the traumatic disloction of the hip and we presented 13 cases, who had particularities in their treatment.

**Literatür**

1 — ANDERSON, L.D., Hamsa, W.R., Wring T.L. : Femoral Head prothesis Areviev of 356 operations and their resuld. J. Bone Joint surg. 47 : 832-841, 1965.

2 — BLAUNT, Walter P. : Knochenbrücke bei Kindern, s. 136.

3 — BODETTI, A. : The blood suppld of the femoral neck and head in relation to the damaging effects of nails and screws. Bone Jointsurg. 42 B. 794-801, nov. 1960.

4 — BROCA, P. : Luxation de la Hanche traitedes urgences en chirurgie 1956, masson Pari. tom. II.

5 — BÖHLER, L. : Experimentell Untersucyung über die Ursache der sogenanter Kopfnecrose nach verrenkungen und verrenkungssuchen des Hüfgelenks. 1953. Der Chirurg. 24, 344-349.

6 — BÖHLER, L. : Die Tecnik der Knochenbruchbehandlung 2. Band I. tiel 1954.

7 — BRAV, E.A. : Traumatic dislocation of the hip. The Journal of Bone and joint surgery American vol. 44-A No. 6 sep. 1962.

9 — CAMMPELL'S : Operative Orthopaedies, fourth edition.

10 — COMPERE, E.L., Banks, S.W. : Fraçturenbehandlung 1966. 195-223, Stuttgart.

11 — DE PALMA, A.F. : The Managemnt of fractures and dislications vol. II. 1959.

# SERVİKAL VERTEBRALARIN ESKİ TRAVMATİK LEZYONLARINDA TEDAVİ

Prof. Dr. Fethiye AYRAL(*)
Doç. Dr. Fahri SEYHAN(**)

1965-1972 yılları arasında İstanbul Tıp Fakültesi Ortopedi ve Travmatoloji Kliniğinde tedavi ettiğimiz([1],[2]) servikal vertebralarda fraktür-dislokasyon olan 42 vakanın 9 u eski vakalardır. Travmaya uğradıkları günden bize müracaat ettikleri güne kadar bir ay ile beş ay arasında bir süre geçmişti. Bu süre içinde ya hiç tedavi edilmemişler veya yeterli tadavi görmemişlerdi. Hepsinde kollarda uyuşukluk, ağrı ve kuvvet kaybından hemipareziye kadar varan az veya çok derecede sinir kökü ve medulla basısı semptomları vardı.

Bu vakaların tedavisine Crutchfield tongu uygulayarak iskelet traksiyonu ile başladık([1],[2]). Yeni vakalardakinden daha fazla ağırlık kullandık ve daha uzun süre traksiyona devam ettik. Bir kaç günlük traksiyondan sonra, eski dislokasyonda tam bir redüksiyon olmasa bile nörolojik bulgularda gerileme olduğunu gördük. Traksiyona devam ettikçe bu gerileme daha da bariz hale geliyordu. Gerilemenin sonuna geldiği kanaati uyandığı zaman, elde edileni muhafaza etmek amacı ile füzyon ameliyatı yaparak boynun stabilitesini sağladık([3],[4],[5],[6]). Yalnız bir vakada traksiyona rağmen nörolojik bulgularda düzelme olmadığı için önce laminektomi sonra füzyon yapmak gerekti. Bunun dışında 3 vakada anterior füzyon([2]), 3 vakada da posterior füzyon uyguladık. İki vakada ise hastalar füzyon ameliyatını kabul etmedikleri için traksiyondan sonra Minerva alçısı uyguladık. Bu hastalar alçı içinde veya alçıyı çıkardıktan sonra yavaş yavaş tedaviden önceki durumlarına döndüler. Füzyon ameliyatı yapılan 7 vaka ise şifa ile sonuçlandı.

## Vakalar

27 yaşında bir öğretmen hanımda, trafik kazasında C5-6 vertebralar arasında öne dislokasyon olmuş, aradan 38 gün geçtikten sonra Kliniğimize gelmişti. Radyografisinde bu dislokasyonun derecesi az olmasına rağmen bacaklarında ve kollarında adale kuvveti azalması ve karıncalanma gibi sinir basısı semptomları vardı. İskelet traksiyonuna rağmen bu semptomlarda düzelme olmadığı için 5 inci servikal vertebraya laminektomi yapıldı. Ayni seansta stabiliteyi sağlamak

(*) İstanbul Tıp Fakültesi Ortopedi ve Travmatoloji Kliniği
(**) İstanbul Tıp Fakültesi Ortopedi ve Travmatoloji Kliniği

amacı ile $C_4$-$C_7$ vertebraları arasında telle bağlamak ve kemik grefti kullanmak suretile füzyon yapıldı ve şifa ile sonuçlandı.

İkinci vakamız 65 yaşında bir köylü kadındır. 5 ay önce arabadan düştükten sonra omuzlarında ve ensesinde ağrı başlamıştı. Başını zorlukla dik tutuyor, boynunu yana çevirirken şiddetli ağrı duyuyor ve kollarındaki kuvvetsizlikten şikâyet ediyordu. Radyografisinde $C_4$-$C_5$ vertebraları arasında öne dislokasyon olduğu görüldü. Crutchfield tongu takılarak, iskelet traksiyonuna başlanıldı ve iki ay devam edildi. Yavaş yavaş ağırlığı 10 kg.a çıkardıktan sonra ancak kısmen redüksiyon sağlandı, fakat nörolojik bulgular ortadan kalktı. Bu durumun muhafazası için anterior yoldan girilerek vertebra korpusları arasında füzyon yapıldı. Ameliyattan sonra 6 hafta müddetle ağırlığı azaltılmış traksiyona devam edildi. Bundan sonra Minerva alçısı uygulandı ve hasta ayağa kaldırıldı. Ameliyattan 3 ay sonar alçı çıkarıldığında füzyon teşekkül ettiğini, hastanın boynunun stabilitesinin sağlandığını ve şikâyetlerinin ortadan kalktığını gördük.

Üçüncü eski dislokasyon vakamız 51 yaşında bir erkek hastadır. 2,5 ay önce bir kamyon devrilmesinde un çuvalları altında kalan ve boynu incinen hastanın sol tarafında hemipleji teşekkül etmiş, zamanla sağ kolunda da kuvvet azalması ve ağrılar başlamıştı. Radyografisinde (Resim 1, A) C4-C5 vertebraları arasında dislokasyon olduğu görüldü, iskelet traksiyonuna başlandı. İki ay süre ile ve 12 Kg. ağırlık ile traksiyondan sonra redüksiyon sağlandı. Sağ kolundaki nö-

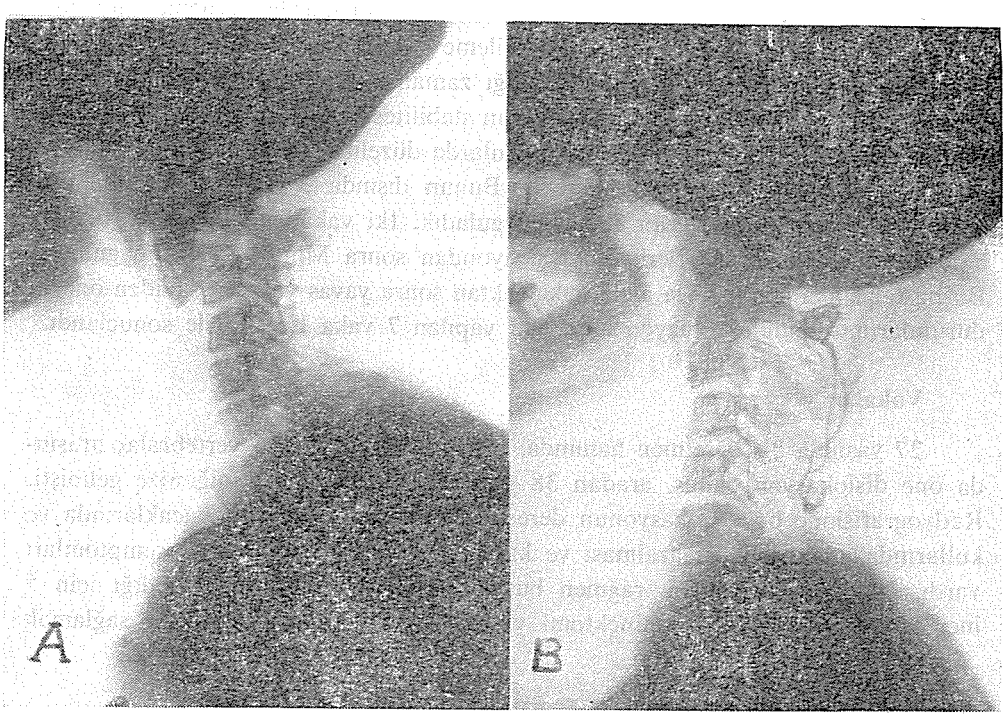


Resim : 1 a, b

rolojik bulgular tamamen düzeldi, sol kolundaki felç düzeldi, bacakta ise devam etti. Bundan sonra arterior füzyon yapılarak (Resim 1, B) boynun stabilitesi sağlandı.

43 yaşında bir köylü kadın, bir ay önce öküz arabasından yere yuvarlandıktan sonra boynunda şiddetli ağrı başlamış ve boynunu hareket ettiremez hale gelmişti. Kazadan sonra kolları ve bacakları normal hareket edebildiği halde, kırıkçı boynuna manipulasyon yaptıktan sonra, önce sol kolu iki saat sonra da sol bacağı tutmaz olmuş, Kastomonu'dan İstanbul'a getirilirken de sağ kolunda uyuşma ve kuvvetsizlik başlamıştı. Bu durumda kliniğimize gelen hastanın radyografisinde (Resim 2 A) ikinci servikal vertebranın nöral arkusunda fraktür ve öne dislokasyon olduğu görüldü. Crutchfield tongu ile iskelet fraksiyonuna bağlandı, 10 Kg. ağırlık uygulandı. Bir günde sol alt ekstremitede hareketler başladı, her geçen gün diğer ekstremitelerde hareketler yavaş yavaş geri geldi. On sekizinci gün radyografi kontroluna göre kısmen redüksiyon olmuş, medulla basısı semptomları ortadan kalkmıştı. Bu hastada dislokasyon bir aylık olduğu için, traksiyonu kaldırdıktan sonra nüks etmesi muhtemeldi. Bu nedenle, elde edilen başarıyı korumak amacı ile posterior füzyon yaptık (Resim 2, B) ve boynun stabilitesini sağladık.

43 yaşında bir başka kadın hasta, kliniğimize müracaatından bir ay önce arabadan düşmüş, boynunda ve omuzlarında şiddetli ağrı olmuş, kollarında kuv-

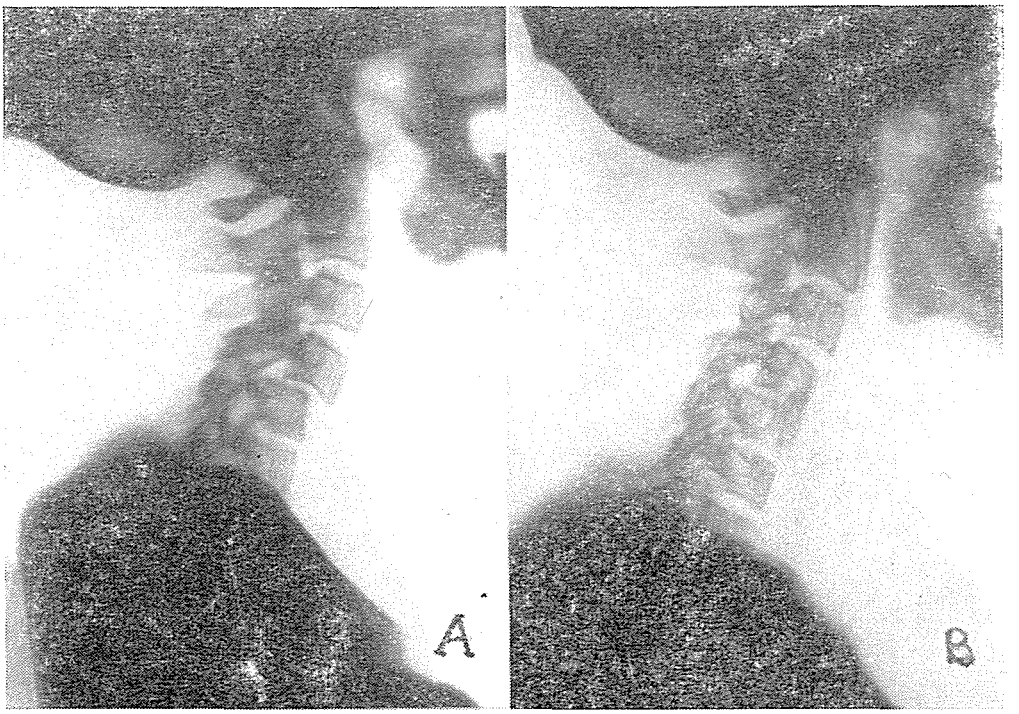


Resim : 3 a, b

vet azalması başlamıştı. Memleket hastanesinde bir hafta yatarak tedavi edilmesine rağmen kollarındaki uyuşukluk daha da artmıştı. Radyografisinde (Resim 3, A) $C_3$-$C_4$ vertebraları arasında öne dislokasyon olduğu tesbit edildi. Klinik muayenede boyunda kifoz teşekkül etmiş olduğu, boyun hareketlerinin çok ağrılı ve sınırlı olduğu görüldü. Kollardaki subjektif uyuşma hissine ilâveten objektif olarak kuvvet azalması tesbit edildi. Achille ve patella reflekslerinde azalma ve pozitif Babinsky refleksi bulundu. Hastanın tedavisine iskelet traksiyonu yapılarak başlandı, 8 kg. ağırlık kullanıldı. 5 inci günde kollarındaki ağrı ve uyuşukluk hissi ortadan kalktı. Ağırlık 10 kg. a çıkarıldı ve 26 gün devam etti. Tama yakın redüksiyon oldu, yavaş yavaş bütün nörolojik bulgular ortadan kalktı. Bu durumu muhafaza için posterior füzyon yapıldı (Resim 3, B). Bir ay daha traksiyona devam edildi. minerva alçısına alındı, üç ayda şifa buldu.

35 yaşında kadın hasta, 38 gün önce merdivenlerden düştükten sonra boynunda sağ kortikolis deformitesi teşekkül etmiş, ağrı ve sol kolda yanma hissi başlamıştı. Radyografisinde C5-C6 vertebraları arasında dislokasyon olduğu görüldü, iskelet traksiyonuna başlandı. Nörotik yapıda olan bu hastada kooperasyon güçlüğü ile karşılaşıldı. Birkaç defa traksiyonu çıkardı, tekrar takıldı. 9 gün sonra anterior füzyon yapıldı. Ameliyattan sonra traksiyon cihazını başından çıkardığı ve kalkıp oturduğu için kemik grefti yerinden çıktı. Buna rağmen hastada yutkunma güçlüğü şikâyeti olmadı. Yeniden ameliyat edilerek greft yerine yer-

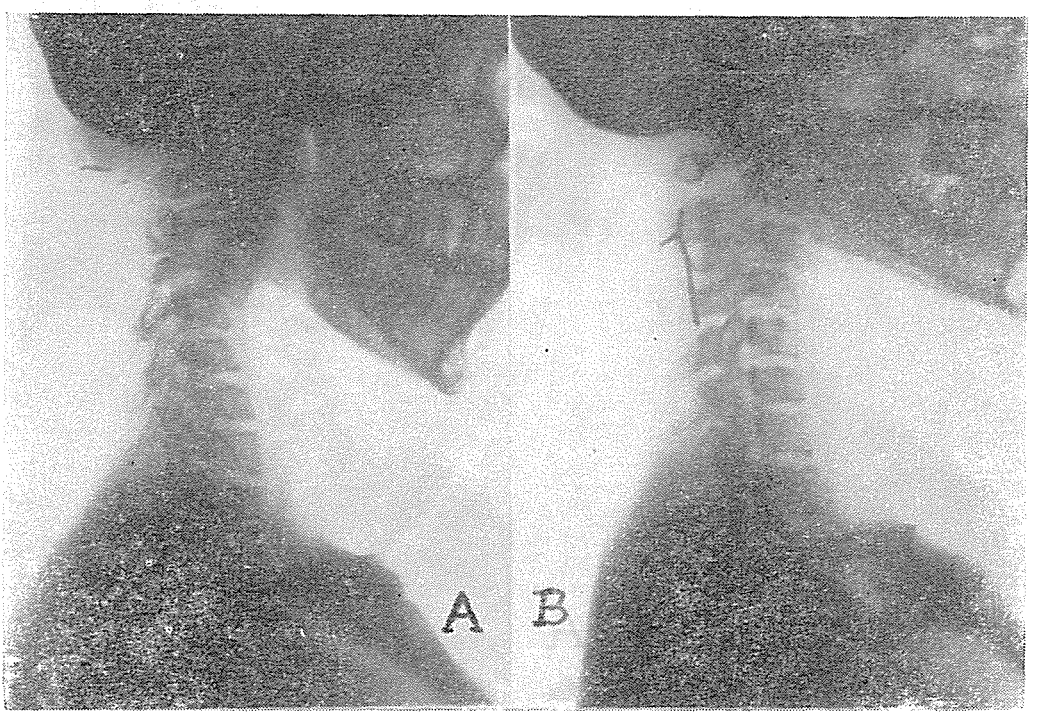


Resim : 2 a, b

leştirildi ve boyun alçıya alındı. Bu alçı içinde füzyon teşekkül etti, boynundaki deformite düzeldi, kollarındaki yanma hissi geçti.

47 yaşında erkek hasta, 1,5 ay önce ormanda çalışırken üzerine ağaç devrilmiş, kendini kaybetmiş, Devlet Hastanesine yatırmışlar. Kendine geldiğinde boynunda ve sağ kolunda ağrı varmış. Ve kolunun kuvveti yavaş yavaş azalmış Kliniğimizde çekilen radyografisinde $C_2$ vertebranın pedikülünde kırık ve hafif öne dislokasyon, $C_5$-$C_6$ arasında daha bariz bir dislokasyon olduğu görüldü. İskelet traksiyonu uygulandı, 10 kg. ağırlık takıldı. Bir hafta sonra sağ kolundaki şikâyetler ortadan kalktı, fakat kontrol grafisi dislokasyon yerinde tam redüksiyon olmadığını gösterdi. Traksiyona iki hafta daha devam edildi yine redüksiyon olmadı. Hastanın klinik şikayetlerinin ortadan kalkmış olması yeterli görülerek bu durumda füzyon yapıldı ve boynun stabilitesi sağlandı.

53 yaşındaki erkek hastanın boynunda, üç ay önce ağaçtan düştüğünde $C_5$-$C_6$ vertebralar arasında dislikasyon olmuş, sol kolunda kuvvet azalması başlamış, memleket hastanesinde yatmasına rağmen tedavi edilememişti. Hastanın tedavisine kliniğimizde iskelet traksiyonu takılarak başlandı. Birkaç gün içinde, tam redüksiyon olmasa bile, kolundaki uyuşukluk geçti. Hasta bundan sonraki tedaviyi kabul etmedi ve hastaneden çıkmak istedi. Boynu içine alan Minerva tipi bir alçı yapıldı. Fakat bu alçı içinde boynun eski haline geldiği görüldü. Bir başka hastada da ayni durumla karşılaşıldı.

**Sonuç**

Bu vakalarımızdan edindiğimiz tecrübe göstermektedir ki : Eski, ihmal edilmiş, yerine konmamış servikal dislokasyon vakalarında, dislokasyon sahasında fibröz kallus, hatta ossifikasyon belirtileri teşekkül etmiş olması boyunda yeterli stabiliteyi sağlayamamakta, zamanla nörojik bulgularda artmayı önleyememektedir. Vaka eski dahi olsa iskelet traksiyonu yapmakta fayda vardır. Tam redüksiyon sağlanamassa bile, dislokasyon derecesinin azalması nörolojik bulguları ortadan kaldırmak veya azaltmak için çok defa yeterli olmaktadır. Bundan sonra anterior veya posterior yoldan yapılan füzyon ameliyatı ile boynun stabilitesini sağlamak ve dolayısiyle hastayı şifaya kavuşturmak mümkündür.

**Özet**

Servikal vertebralarda fraktür dislokasyon teşhisi ile tedavi ettiğimiz 42 vaka arasından 9 u, eski travmatik lezyon oldukları için ayrıca takdim edildi. Travma ile tedaviye müracaatları arasında 1-5 ay bir süre geçmişti ve nörolojik bulguları vardı. İskelet traksiyonunda uzun süre tedavi ettiğimiz bu vakalarda tam redüksiyon olmasa bile, nörolojik bulgularda azalma olduğunu gördük ve füzyon ameliyatı yaparak boynun stabilitesini sağladık.

**Summary**

Nine cases of old unreduced dislications of the cervical spine were presented. These are selected from our series of 42 cases. In these cases, there was 1-5 months delay of the treatment and various degrees of neurological signes. Skeletal traction was applied with more weight and longer time than recent dislocations. Degree of the dislocation and the neurological signes were reduced gradually, then anterior or posterior spine fusion was done for stability.

**Literatür**

1 — Ayral, F., Seyhan, F. : Servikal vertebra dislokasyonlarında cerrahi tedavi. Ege Ortopedi Travmatoloji ve Rehabilitasyon Derneği Simpozyomunda tebliğ, İzmir, 1969.

2 — Ayral, F., Seyhan, F. : Servikal vertebralarda anterior füzyon. II Türkiye Ortopedi ve Travmatoloji Kongresinde tebliğ, İstanbul, Mayıs 1971.

3 — Beatson, T.R. : Fractures and Dislocations of the Cervical Spine. J. Bone and Joint Surg., 45-B, 21, 1963.

4 — Crenshaw, A.H. : Campbell's Operative Orthopaedics, 5th Ed. Vol 1, P. 616, C.V. Mosby Co., Saint Louis, 1971.

5 — Howorth, M.B., Petrie, J.G. : Injuries of the spine, Williams and Wilkins Co., Baltimore, 1964.

6 — Rogers, W.A. : Fractures and Dislocations of the Cervical Spine. J. Bone and Joint Surg., 39-A, 341, 1957.

# AÇIK KIRIKLARDA TEDAVİ İLKELERİ

**Panel Moderatörü** : Prof. Dr. Rıdvan EGE

Kırık yerini örten cilt veya mukozanın ve dolaylı olarak kırık yerile bu yaralanan cilt ve mukoza arasındaki yumuşak dokularında yaralanması sonucu kırık yeriyle dış ortamın ilişki kurmasına açık kırık diyoruz. Bu kırık çevresi cilt ve mukozanın sıyrık halinde yaralanmasından tutunuz da kırık uçlarının dışarı fırlamasına veya dışardan görünmesine kadar çeşitli derecelerde gelişir. Bu dış ortamla ilişki nedeniyle dışardaki mikroplar kırık çevresi hemotomunda veya kırık çevresindeki ezik ve yaralanmış dokular arasında yerleşerek osteomiyelit ve sepsise kadar varan infeksiyon gelişir. İkinci olarak dışarıyla olan ilişki nedeniyle kırık iyileşmesinde büyük önemi olan kırık hematomu yaralanan cilt veya mukozadan dışarıya akarak kırık iyileşmesi geçikir veya hiç olmaz, böylece kaynama gecikmesi veya yalancı ekleme kadar varan kötü sonuçlar gelişir. Üçüncü olarak dış ortama açık yaralarda fibröz doku gelişimi daha çok olacağından kırık yeri ve çevresinde kaynama gecikme veya yokluğunun kolay gelişmesine yardım eder.

Açık kırıklar direk veya indirek sebeplerle olursa da makinalaşan çağımızda direk etkenlerle daha çok olmaktadır. Trafik kazaları, iş yeri kazaları en ön sıradaysa da savaşların aralıksız şurada veya burada devamı bu tür kırıkların çok görülmesine yol açar. İndirekt sebeplerde yaralının kusurlu taşınması, tesbiti ve manipulasyon denemelerindeki gibi bize ait kusurlar yanında torsiyon ve makaslama mekanizmasile olan kırıklar da sayılabilir.

Açık kırık anatomopatoloji yönünden bir açık yara olduğundan bunun tedavi ilkeleri açık yara tedavi temeline dayanır. Açık yara tedavisinde bugünkü görüşleri öğrenebilmemiz için bunun tarihteki gelişimi kısaca özetlemek faydalı olur.

Ambroise Paré (1517-1590) ateşli silâh yaralarının zehirlerini kızgın yağla dağlıyarak tedavi ederken Mont Cenis savaşında hasta çokluğu ve yeterli yağ bulunmadığı için kendi haline bıraktığı yaraların daha çabuk iyi olduğunu görmüş ve yaraların kendi haline bırakılma görüşüne varmıştı.

İtalyan Bottalo ayni çağda açık kırık ve eklem yaralarının öldürücü sonuçlandığı görüşüle açık kırık üzerinden amputasyonu öneriyor.

18. yüzyılın ortalarında Alman Bilguer yedi sene savaşlarında yaralardan fibise parçası, yabancı cisim ve serbest kemik parçalarının çıkarılmasını ve yaranın direne edilmesini ileri sürüyor ve uyguluyor. Bu açık yara tedavisinin başlangıcı sayılabilir.

Napoleon'un baş cerrahı olan Larrey (1766-1842) in ömrü savaşlarda geçtiğinden ve 24 savaşa katıldığından hele Moskova seferinde ağır top saldırıları çok olduğundan ağır yaralanmalar ve açık kırıklar çok görüldüğünden açık yara tedavisine ilgi göstermemiş amputasyon yapmıştır. Yalnız Moskova seferinde günde 200 e kadar amputasyon yaparak 4000 açık kırıklı ve yaralının kol ve bacağını ampute etmiştir. Fikir verme bakımından eklemek gerekirse Savaş Hatıraları kitabında hiç bir kapalı femur kırığını da iyileştiremediğini yazmaktadır. Fakat ayni Larrey bugün açık kırık tedavisinin temeli olan debridement deyimini ilk kullanandır. Fakat o bugünkü anlamda ölü dokuların ekzisyonu yani yara tuvaleti olarak değil cilt ve fasya insizyonlarile yaranın dekompresyonu anlamında kullanmıştır.

18. yüzyıl sonunda Percival Pott kendisinde açık kırık olunca o günkü inanışa göre amputasyon veya infeksiyondan ölüm sonuçlarını kabullenemediği için bir kapı kanadı üzerinde kendisini Londra'ya taşıtır ve orada konservatif olarak tedavi ettirir.

Kırım Savaşında Rus Cerrahı Piregoff sağlık malzeme azlığından konservatif tedavi uygulamış, yaraların yalnız temiz pansumanla örtülmesini önermiştir.

Diğer yandan Alman Langenbeck ve Esmarch açık kırıklarda amputasyonu 1864 Danimarka savaşında uygularken, 1877-1878 Türk-Rus Savaşında Bergemann konservatif tedaviyi savundu ve uyguladı.

1867 de Lister yaraya mikropların havadan girdiğini düşünerek asepsi ve antisepsi görüşünü ortaya koyunca Bergmann bunu Cerrahiye ilk uygulayan olmuştur. Açık Kırıkların ve yaraların karıştırılmamasını, hele kurşun yarasile olanlarda sonda ile yabancı cisim aranmamasını, yaranın emici ve temiz pansumanla kapatılma tezini savunmuştur. Bu görüş ilk dünya savaşına kadar uygulandı. 1870 te Volkman'da yaranın basit pansumanla kapatılmasını, ayni senelerde Viyanalı Hockenergy ise açık kırıklarda kemik uçlarının karbolık asit (asit fenik) le koterize edildikten sonra bunun yara içine sokularak kapalı kırık haline getirilmesini önermiş ve uygulamıştır. Asepsi, antisepsi çağının başlamasile yaraya asit karbolık, sublime, aleminyum asetat, Peru balzamı, Malacit yeşili gibi antiseptikler uygulanmıştır.

Antiseptiklerin, hatta profilaktik antibiotiklerin yara infeksiyonuna pek faydası olmadığına Fleming «bütün antiseptiklerin en başarılısı ve mucize yaratan yaşıyan dokulardır» demiştir.

19. Yüzyıl sonundaki en büyük değişikliklerden biri de yaralardaki bulaşma ve infeksiyonun ilk 8 saatte lokal kaldığını ancak 8 saatten sonra mikropların yayıldığını gösteren 1897 deki Friedrick'in deneyidir. Kobaylarda bacak adalesi içine toprak koyarak dikti ve her saat başında bir kobayı alarak yaranın 3-4 mm. uzağına kadar eksize etmiştir. İlk 6 saate kadar kirli kısmın eksizyonu yapılanlarda deney hayvanlarının yaşadığını, 8 saate kadar şüpheli durumda olduklarını göstermiştir. Fakat o zaman bu bulgular yeteri kadar ilgi bulamamıştır. Böylece

yaralardaki bu ilk 8 saate Altın Devir diyoruz ve bugünkü görüşle yaraların ilk 8 saatte debridement yapılması zorunluğunu bu görüşe dayattırıyoruz. Son 40 senedir birbiri ardına çıkan antibiotikler bu altın devri uzatamamış ve yara tuvaletinin yerini alamamıştır.

1870 Ollier açık kırıklı yara kapalı kırık haline getirildikten sonra ekstremiteyi alçıya alarak kapalı tedavi metodunu ileri sürdü.

Sonradan Orr'un ensizyon, direnaj, yarayı sıkıştırılmış vaselinli gazla doldurma ve tesbit görüşü, 1903 te Wagner'in uygulamasile ilgi gördü.

Bu dönemlerdeki açık kırık tedavisindeki üç aşamadan ilki 1875 te İngiliz Thomase'ın tesbit Atelini uygulamıya başlaması, ikincisi 1904 te Fraberg'lı Bruning'un açık yaraları tirşle kapamaya başlaması ve üçüncüsü Balkan Savaşı senelerinde 1911 de Steinmann çivisi, 1912 de Kırshner teli'nin kırık tedavisinde yer almasıdır. Ayni zamanda kırık redüksiyonunda 1913 te Robert Jones'un genel anesteziyi, 1923 te Bohler'in lokal anesteziyi kullanmaya başlamaları, 1905 te Lane'in, 1907 de Lambott'un yeni görüşlerle kırıkların internal fıksasyon çabaları kırık tedavisinde büyük aşamalarıdır.

1914-1918 Birinci Dünya Savaşına Bergmann'ın konservatif görüşüle başlanmışsa da parçalayıcı top yaralanmalarında toz toprak yaraları infekte ettiğinden büyük kayıplar görülmüştür. Almanlar açık kırıkla ekstremiyeti alçı veya atel ile tesbit ederek yaraya pansuman koymadan üzerine ince tül koyarak tedavi etmişlerdir. Diğer cephede ise ağır infeksiyon ve kayıpları önlemek üzere 1916 da Leriche'ın dile getirdiği gibi ezik ve parçalı dokuların yaradan uzaklaştırılması yani profilaktik operasyon, diğer bir anlamda Debridement ameliyatı yapıldı. Savaşın ortalarında geniş ölü yara eksizyonule karekterize debridement'e ek olarak yaranın antiseptik solusyonla yıkanması ve savaşın en son yılında da ilk 8 saatte gelen yaralarda Fransızların öncülüğünü yaptığı debridement'ten sonra primer sütür yani açık kırık ve yaraların kapalı kırık haline getirilmesi görüşü uygulandı.

Birinci Dünya Savaşı geniş debridement ve yaranın primer sütürle kapatılma sonucuna vardırırken bir yandan da antiseptiklerin yalnız mikrobu değil canlı hücreleri de öldürerek zararlar verdiği gerçeğini ortaya koymuştur. Bu nedenle hafif antiseptik olan Dakin (hipoklorit) solüsyonule yaranın bol ve devamlı yıkanarak ölü dokuların ve sekresyonun atılması görüşü hakim olmuştur. Fakat Wright yara şifasını sağlıyacak canlı hücrelerin savunma gücünü artırmak için antiseptik solusyonlar yerine yaranın fizyolojik serumla yıkanma görüşünü savunmuştur.

Birinci Dünya Savaşından sonraki dönemde sivil hayatta ilk 8 saatte gelen yaralarda debridement (yara tuvaleti) ve primer sütür uygulanıyordu. Fakat İspanya İç Savaşına ait Trueta'nın 1943 teki bildirisinde 1073 yaralıda Orr usulünce vazelinli gaz ve kapalı tedavi yapmış, kötü sonuç 8 % olmuştur.

1941 de 2. Dünya Savaşı gelişirken primer sütür uygulaması savaş yaralarında büyük enfeksiyon ve ölümleri önliyemedi. Bu nedenle değişik cephelerde arazi, yara karakteri ve imkânlara göre çeşitli tedaviler uygulandı. Almanlar, ek-

sizyon, ekstremitenin atellenmesi ve sulfamit tedavisini uyguladılar. Özellikle Gruger'in sulfamit pulverizasyonu metodu ve genel sulfamid 400 000 yaralıya uygulandı. Fakat bu tedavi özellikle açık kırıklılarda amputasyonu önliyememiş, Prof. Ergüder ve Alpsoy Alman Cephesinde en çok ampute gördüklerini belirtmişlerdir.

Rus cephesinde ise gene eksizyon, sulfamid, kapalı alçı kullanılmış primer sütür yasaklanmıştır. Amerika'lılar ise ilkin debridement ve kapalı alçı tedavisini uygulamışlarsada çok infeksiyon görmüşlerdir. 1944 ten sonra Debridement, açık yara tedavisi, antibiotik, traksiyonla açık kırıkları tedavi etmişler, 1941 4-7 gün sonra enfeksiyon gelişmiyenlerde yarayı dikişle kapatarak geç primer sütür veya sekonder tamiri uygulamışlardır.

Açık kırıklarda segmenter serbest kırık kemiklerin çıkarılması, periostlu olan fragmanların bırakılması sonucuna uzun tartışmalardan sonra varıldı. Gene bu savaşta açık kırıklı hastaların tedavi ve geriye taşınma (transportasyonu) sını kolaylaştırmak için internal fıksasyonla tedavisi tartışıldı. Amerika Cephesi Ortopedi ve Travmatoloji Grubu Başkanı Mather Cleveland'in Ordu arşivi olarak bastırdığı iki ciltlik kitabında 3764 açık kırıklı bir seriden 126 (3 %) açık kırıkta internal fıksasyon kullandık ve dörtte bire yakın infeksiyon oldu demektedir. Ve gene Otör bu kitapta ancak eklemi içine alan, segmentli ve kopma kırığı olan açık kırıklarda internal fıksasyon yapılabileceğini tavsiye ediyor.

İkinci Dünya Savaşından sonra son çeyrek asırda barış zamanında antibotik baskısına rağmen açık kırıklarda tedavinin dikkatli debridement (yara tuvaleti) ve cildin kapatılması, yani açık kırığın kapalı hale getirilmesidir. Çünkü antibiotiklerin asla ölü ve masere dokular arasındaki mikropları yok etmesi düşünülemez. En iyi dezenfeksiyonun bistüri dezenfeksiyonu görüşü olduğu inancı devam etmiştir. Kırık uçlar karşılaştırılıyorsa pencereli alçı veya dengeli traksiyon, kırık uçlar ayrılmışsa iskelet traksiyonu yapılması da çoğunluk tarafından kabullenip uygulanan metod olmuştur.

Profilaktik ve tedavi edici olarak antibiotik kullanılması çoğunluk tarafından benimsenmiştir. Antibiotiklerden 20 000 000 üniteye kadar varan penisilin ile aneorobik infeksiyonların profilaksisine de yardım edildiği düşünüşü hakim olmuştur. Eskiden profilaktik anti-tetanoz serumu yerine son senelerde tetanoz aşısı daha uygun ve zorunlu görülmiye başlanmış, son senelerde faydasızlığı çoğunlukça kabul edilen anti-gangrenöz serum gibi, anti tetanoz serumun da kullanılmaması görüşü çoğunlukça benimsenmektedir. Fakat bu barış dönemindeki Kore ve Vietnam Savaşlarında gene debridement, Anti-biotik baskısı ve geç primer tamir ilkeleri uygulanmıştır. Çünkü bilindiği gibi savaş yaraları daha kirli ve daha çok doku parçalayıcı olduğundan daha dikkat gerektirir.

İşte şimdi panel üyelerimiz açık kırıklarda antibiotiğin yeri, açık kırıkların tedavisi ve bunda internal fıksasyonun yeri, Ameliyat Endikasyonları ve geç gelmiş açık kırıklar konularını açıklayacaklar ve sonra kendilerinden tamamlayıcı bilgi alınacaktır. Şimdi Sayın Kayabalı'dan başlıyalım.

# AÇIK KIRIKLARIN TEDAVİSİNDE ANTİBİOTİKLERİN KULLANILMASI ve ANTİBİOTİKLERİN YARA FİZYOLOJİSİ (ŞİFASI) ÜZERİNDEKİ ETKİLERİ

İ. KAYABALI (*)

Konumuz 2 bölümde incelenecektir.

A — **Açık kırıkların tedavisinde antibiotiklerin kullanılması** :

Açık kırık tedavisinde antibiotikler 2 türlü kullanılabilir :
1 — Profilaksi (korunmak) amacıyla.
2 — Tedavi amacıyla.

I — **Profilaksi amacıyla antibiotiklerin kullanılması :**

Açık kırıklar ve genellikle yaralarda profilaksi yönünden antibiotik kullanılmasını yeren ve savunan görüşler vardır.

1 — **Profilakside antibiotikleri yerenler şu ilkelere dayanmaktadır**[4,12,19].

a) **Antibiotiklerin toksik yan etkilerinden korunmak :** Bu toksik etkiler şunlardır :

— Nöro-toksik etkiler : Stréptomycine buna en iyi bir örnektir.
— Hemato-toksik etkiler : Kemik iliği aplasia'sı (uzun süren pénicilline tedavilerinde ve chloremphénicol ile ortaya çıkmaktadır), çeşitli tipte anemiler (auréomycine, viomycine, tétracycline grubu antibiotiklerle ortaya çıkmaktadır) bu etkilerin en önemli ve en sık görülenleridir.
— Hepato-toksik etkiler : Karaciğer hücrelerinde dejenerasyon (auréomycine'e bağlık olarak) ve sarılık (chloremphénicol tedavisine bağlı olarak bunlar arasında sayılabilir[24].
— Nefro-toksik etkiler : Albüminüri sistinüri ve hematüri biçiminde ortaya çıkar. Bazan böbrek fonksiyonlarını ileri derecede aksatabilir (bacitracyne, stréptomycine, néomycine, auréomycine, viomycine ve polymyxine bu bakımdan en çok etkileyen antibiotiklerdir).
— Anafilaktok şoklar : Bazan ölümle sonuçlanan ağır reaksiyonlardır. En sık olarak pénicilline ile görülür (Anafilaktik şoklar, % 76 oranında pénicilline'e bağlı olarak ortaya çıkmakta, bunlardan % 88'i ölümle sonuçlanmaktadır).

(*) A.Ü. Tıp Fak. 3. Şirürji Kliniği Öğretim Üyesi

— **Barsak florasının değişmesi sonucu gelişen komplikasyonlar :**

Bunlar, **Candida albicans sepsisi** ve **Staphylococcus entero-colitis**'i biçimindedir; çok ağır bir klinik gidiş gösterirler, prognosis'leri her şeye rağmen karanlıktır.

— Solunum durmaları : Néomycine'in intra-peritoneal verilmesine bağlı olarak ortaya çıkmaktadır.

— Böbrek fonksiyonlarının durması : Gene intra-peritoneal néomycine verilmesine bağlı olarak gelişir.

b) **Antibiotiklere karşı rezistans (direnç) gelişmesi :** Patojen bakteri suşlarının ortadan kalkması sonucu, antibiotiklere direnen coccos ve saprofitlerin çoğalarak ağır infeksiyonlara yol açması durumudur.

Bu bakımdan Pseudomonas ve proteus basilleri üzerinde önemle durulması gerekir. Bu bakteri enfeksiyonları, son yıllarda gittikçe artmaktadır([5],[13]).

c) Antibiotikler, derin abselerin belirtilerini gizler, bu nedenle teşhis ve tedavide yanılma ve gecikmelere yol açarlar.

2 — **Profilakside antibiotiklerin sistematik olarak kullanılmasını savunanlar** da ([2],[3],[6],[7],[1],[11],[15],[17],[18],[22],[25],[26]) şu tecrübelerin sonuçlarına dayanmaktadır.

a) 2. Dünya Savaşında 1943'den sonra Müttefiklerin cephe gerisi hastahanelerinde, özellikle Akdeniz Savaş bölgesinde geniş ölçüde profilaktik olarak pénicilline kullanılmasıyla elde edilen başarılı sonuçlar. Örneğin İtalya savaşlarında bu şekilde 25.000 gecikmiş primer sütür yapılmış ve bunların %, 95'inde başarı sağlanmıştır. Uygulanan profilaksi tedavisi, her 3 saatte bir 40.000 Unite intra-müsküler pénicilline verilmesi biçimindeydi([26]).

b) Kore savaşında da aynı profilaksi, fakat daha yüksek dozlarla (günde 600.000 Unite) uygulanmış, buna mycine sınıfı antibiotikler de eklenmiştir.

c) Viet-Nam'da ise hem lokal (néomycine + bacytrancyne + polymyxine karışımı), hem de genel yolla (örneğin günde 20-40 milyon Unite pénicilline, 1-2 gr. Stréptomycine, 2-4 gr. chloremphénicol biçiminde) antibiotik profilaksisinden başarı alınmıştır([26]).

Bu profilaksi tedavisinin uygulanmasıyla Viet-Nam'da Pseudomonas aeruginosa infeksiyonları ortaya çıkmamış, Staphylococcus Aureus, Coli ve Enterococcus infeksiyonları da minimal olmuştur.

Bu bakımdan antibiotik profilaksisi, açık kırık tedavisinin ilk bölümü anlamına gelmektedir. Fakat profilaksinin başarılı olması bakımından tedavide bazı özelliklere dikkat etmek zorunludur. Bunlardan en önemlisi **Débridement** yani **Yara tuvaleti** veya eksizyon'dur.

Kanımıza göre açık kırık tedavisinde profilaktik olarak antibiotik kullanmak, olumlu sonuçlar veren bir yoldur ve sistematik olarak uygulanmalıdır.

Profilaktik antibioterapi ile sağlanacak faydalar şunlardır :

1 — Yaygın infeksiyonlardan korunmak.

2 — Yara cerahatlanmalarını önlemek.

3 — Débridement ve primer sütür yapılabilecek faydalı süreyi uzatmak.
4 — Özellikle yaşlılarda, renal ve pülmoner komplikasyonları önlemek.

Buna karşılık antibiotik profilaksisi'nin aşağıdaki durumlarda hiçbiri olmayacağı bir gerçektir.

a — Lokalize abseleşmeler.
b — Yabancı cisimlere bağlı olarak gelişen infeksiyonlar.
c — Salgı kanallarının tıkanmasıyla birlikte olan infeksiyonlar.
d — Doku ischemia'sı ile bir arada ortaya çıkan infeksiyonlar.

II — **Tedavi amaciyla antibiotiklerin kullanılması :**

1 — Açık kırıklarda etkileyen en önemli mikroorganizmalar şunlardır :
a — Staphylococcus aureus.
b — Pseudomonas aeruginosa (pyocyaneus).
c — Anaerob mikroorganizmalar.

Bu mikroorganizmalarla savaş için tedaviye antibiotiklerin eklenmesi zorunludur. Bu bakımdan gerekli direnç testleri yapılarak duyarlı antibiotik veya antibiotikler uygulanır([13],[21],[24]).

Açık kırık tedavisinde antibiotiklerle bir fayda sağlanabilmesi bakımından başarılı bir **Débridement - Yara Tuvaleti** yapılması temel ilkedir. Burada, bir genel cerrah olarak, hepimiz için çok önemli olan yara débridemen'ını özetlemeyi uygun buluyorum.

Yara débridement'ında çok basit olan temel ilkeler şunlardır :

1 — Yapılacak kesiler, serbest ve mümkün olduğu kadar ilgili ekstremite eksenine paralel olmalıdır.
2 — Cilt ve cilt altı dokularında 2-3 mm. genişliğinde bir eksizyon genellikle yeterlidir.
3 — Fascia'lar, cilt kesiti boyunca eksize edilir.
4 — Kas débridement'ı geniş ve radikal olmalı, yaşaması şüpheli görülen bütün kas bölümleri çıkartılmalıdır.
5 — Kemik ve periost débridement'ında yalnız tamamen kopmuş ufak kemik fragmanları kaldırılmalıdır.
6 — Yabancı cisimler ve kan pıhtıları temizlenir.
7 — Büyük damar ve sinirler sağlam olmalı, fascia veya kaslarla örtülmelidir. Arter yaraları, derhal ve gerektiği biçimde onarılır.
8 — Kirli ve ezik tendonlar eksize edilir.
9 — Primer sinir ve tendon onarımları bu dönemde yapılmaz.
10 — Yara drenajı zorunludur ve gerekirse bir kontr-ensizyon ile uygulanır.
11 — Kırıklı ekstremite alçıyla tesbit edilir.
12 — Eğer çok ağır ve tamir edilemiyecek bir durum varsa amputasyona gidilir.

Bundan sonra yara, durumuna göre ya hemen veya 4-20 gün içinde «**Geciktirilmiş primer sütür**» ile kapatılır([26]). Bu bakımdan yaralanma üzerinden geçen bazan, ilk yardım ve transport'un biçimi, eldeki olanaklar ve cerrahın kendi kişisel tecrübesi tedavi stratejisini etkiler.

Yeterli olmayan dépridement'ın, açık kırık tedavisinde antibiotiklerin etkisini büyük ölçüde engellediği bir gerçektir.

B — **Antibiotiklerin yara fizyolojisi (şifası) üzerindeki etkileri** :

Yara şifasında rolü olan etkenler 2 büyük bölüme ayrılabilir([14]) :

I — **Genel etkenler :**

1 — Doku PH'sı.
2 — Kan proteinleri ve fraksiyonları.
3 — Sıvı ve elektrolit dengesi.
4 — Kan hacmi değişiklikleri (hipovolemi ve kanamalar).
5 — Vitaminler (özellikle B grubu, C ve K vitaminleri).
6 — Bakteriolojik ve immünolojik etkenler.
7 — Hormonal etkenler (Cortisons.....gibi),
8 — Metabolik etkenler (Diabetes mellitus, şişmanlık ve açlık durumları).
9 — Karaciğer fonksiyonlarının durumu.
10 — Kalp ve dolaşım sisteminin durumu.
11 — Arteriosclerosis.
12 — Böbrek parankimasının durumu.

II — **Yerel etkenler :**

1 — Yaranın tipi.
2 — Hemoraji ve lemforaji'nin genişliği.
3 — Yara infeksiyonları.
4 — Yabancı cisimler.
5 — Devamlı irkilmeler.
6 — Mekanik etkenler.
   a) Doku içi ısısı.
   b) Çevrenin sıcaklığı.
   c) Doku içi basıncı.
   d) Hareketsizliği.
   e) Doku içi $O_2$ basıncı.
7 — Drenler.
8 — Dikişler.

Yara tedavisinde kullanılan antibiotikler şu nedenlerle yara şifasını olumsuz olarak etkileyebilir :

1 — **Thrombus ve embolus ensidanını arttırarak[8] :**

Bir çok antibiotiklerin koagülasyon zamanını kısalttığı gösterilmiştir. Pénicilline, özellikle ve belki de antibiotik etkisinden çok koagülasyon zamanının kısalmasına yol açmaktadır.

Uzun süre ve yüksek dozda antibiotik alan hastalarda thrombuz ensidanının arttığı, bir çok araştırıcı tarafından istatistik olarak meydana konmuştur[20].

2 — **Karaciğerde belirli veya belirsiz bir yetersizlik yaparak :**

Karaciğerde detoksike olan tetracycline grubu antibiotikler, karaciğerin redüksiyon ve oksidasyon faaliyetini yavaşlatmakta, hatta durdurmaktadır. Bunun sonucunda protein metabolizması bozulur[24]. Bu yüzden, karaciğerinde belirli veya belirsiz bir bozukluk olan kişilerde tetracycline grubu antibiotikler uzun süre kullanılırsa kan proteinleri, özellikle serum albümin fraksiyonu seviyesi düşmekte, bu da yara şifasını geciktiren önemli bir etken olmaktadır[9,14].

3 — **Vitamin metabolizmasını aksatarak :**

Bu etki, bir yandan barsak florasının değişmesi, bir yandan da karaciğer fonksiyonlarının bozulması sonucu gelişmektdir. En çok etkilenen vitaminler B grubu, C ve K vitaminleridir[23]. C vitamini eksikliği, yarada kollajen liflerin ve fibroblastların gelişmesini, epitelizasyonu geciktirir[9,10,14]. K vitamininin eksikliği ise protrombin yapımını etkileyerek kanamalara yol açmaktadır[9,14]. B kompleks'i de dokuların besi almasında katalizör olarak etkilediğinden bu grubun yokluğu yara şifasını geciktirir.

## SONUÇ

Antibiyotiklerin yara şifasındaki bu olumsuz etkilerinin, ancak uzun süre ve yüksek dozlarda verildiklerinde ortaya çıktığı bilinmelidir. Ayrıca, bu yan etkilerin sistematik olarak her yaralıda görüldüğü de bir gerçektir. Bu bakımdan yara tedavisinde antibiyotiklerin belirli endikasyon ve sınırlar içinde, belirli ihtiyat tedbirleri alınarak kullanılmasından hiç bir zaman vaz geçilmez. çünkü antibiyotikler, açık kırık ve yara tedavisinde başarı elde edilmesini sağlayan en önemli yardımcılardan biridir.

## LİTERATÜR


1 — Alexander, J. W. ve Altemeier, W. A., Penicilline prophylaxis of experimental staphylococcal wound infections, S.G.O., 120 : 243, 1965.

2 — Altemeier, W.A., Barnes, B.A., Pulski, E. J., Sandusky, W.R., Burke, J.F. ve Clowes Jr., G.H.A., Infection : prophylaxis and manement - a symposium, Surg., 67 : 369 - 382, 1970.

3 — Artz, C.P. ve Hardy, J.D., Complications in Surgery and their management 2. basım 888 sahife, Saunders Filadelfia ve Londra : 1969.

4 — Barnes, J., Pace, W.G., Trump, D.S. vs Ellison, E.H., Prothylactic post operative antibiotics : Controlled study of 1,007 cases, Arch. Surg., 79 : 190 - 196, 1959.

5 — Barrett, F.F., Carey, J. ve Finland, M., Infections and antibiotics use among patinets and Boston City Hospital, Fabrurg, 1967, New-England J. Med., 278 : 5 - 9, 1968.

6 — Bernard, H.R. ve Cole, W.R., Prophylaxis of surgical infection: Effect of prophylastic amtimicrobial drugs on incidence of infection following protentially contaminated operations, Surg., 56 : 151 - 157, 1964.

7 — Brockenbrough, E.C. ve Moylan, J.A., Treatment of contaminated surgical wounds with a tropical antibiotic: Double - blind study of 240 patients, Am. Surgeon, 25: 789 - 792, 1969.

8 — Détrie, Ph., L'opéré abdominal, 653 sahife, Masson, Paris: 1970.

9 — De Vito, R.V., Healing of wounds, Surg. Clin. N. Am. 45 : 441 - 460, 1961. szğ

10 — Dunphy, J.E., Udupa, K.N. ve Edwards, L.C., Wound healing: a new perspective with particular reference to ascorbic acid deficiency, Ann. Surg. 144 : 304, 1956.

11 — Jonston, F.R.C., An assessement of prophylactic antibiotics in general Surgery. B.G.O., 116: 1 - 10, 1963.

12 — Karl, R.C., Martz, J.J., Veith, J. ve Dineen, P., Prophylactic antimicrobial drugs in Surgery, New-England J. Med,. 275: 305 - 308, 1966.

13 — Kayabalı, İ., Genel şirürji Pseudomonas aeruginosa (Pyocyaneus) İnfeksiyonları (4 vakanın etüdü), İzmir Dev. Hast. Mec., 8: 1-17, 1970.

14 — ——————, Genel şirürji ders kitabı, 336 sahife, A. Ü. Tıp Fak. Yay. Sayı : 280, Ankara : 1973.

15 — Ketcham, A.B., Lieberman, J.E. ve West, J.T., Antibiotic prophylaxis in cancer surgery and its value in Staphylococcic carrier patients, S.G.O. 117: 1-6, 1963. —

16 — Peacock, Jr., E.E. ve Winkle Jr. W.V., Surgery and biology of wound repaire, 630 sahife, Saunders, Filadelfia ve Londra : 1970.

17 — Pulski, E.J. ve Bowers, W.F., Antibiotic prophylaxis: Limitation and hazards, Surg. Clin. N. Am., 1459-1472, 1957.

18 — Report of an Hoc Commitee of the Committee of Trauma, Division of Medical Sciences, National Academy of Sciences, J.M. Howard, Chair-

man, Post operative wounds infections, the influence of ultraviolet irradiation of the operating room and of various other factors, Ann. Surg., 160 (Supp.): 125, 1964.

19 — Roucher, F., L'antibiothérapie est-elle vraiment nécéssaire dans la protection contre les complications septiques post-opératoires ?, La presse Méd., 76: 377-379, 1968.

20 — Rouvillois, C. ve Vandecasteele, J., Limites et inconvénients des antibiotiques en chirurgie, Congrès Fran. de Chirurgie, 63. Session, Paris : 1961.

21 — Rutenburg, A.M., Observation on current antibiotic usage in the Surgical patient, Surg. Clin. N. Am., 49 : 603-614, 1969.

22 — Ryan, E.A., Wound infection prevention by topical antibiotics, Brit. J. Surg. 54: 324-329, 1967.

23 — Schimitz, R.L., Antibiotics: Risks, Abuse, precautions, Surg. Clin. N. Am., 87-94, 1958.

24 — Sherlock, S., Diseases of the liver and biliary system, Ss: 350-386, 4. basım, 809 sahife, Blackwell, Oxford ve Edinburg: 1971.

25 — Shires, G. T., Carrico, Z. J., Baxter, C. R., Giesecke Jr., A.H. ve Jenkins, M.T., Principles in treatment of severely injured patients, Ss : 255-324 in Advances in Surgery, Vol: 4, Year Book Med. Pub., Chicago: 1970.

26 — Whelan Jr., T. J., Burkhalter, W.E. ve Gomez, A., Management of war wounds, Ss:227-350 in Advances in Surgery, Vol: 3, Year Book Pub., Chicago: 1968.

**Prof. Dr. İsmail Kayaboh'nın konuşamısından sonra**

**Prof. Dr. Rıdvan Ege'nin konuşması :**

Sayın Kayabalı antibiotikler hakkında genel bilgi verdiler. Bize açık bir kırıkta profilaktik olarak antibiotik tavsiye ederlermi ederlerse hangi antibiotikten nekadar tavsiye ederler. yalnız kendileri bu bilgiyi vermeden ben bir istatistikten söz edceğim.

Howland (1971) III açık kırıklı vakasından 20% sinde antibiotik yapmış, 80% inde yapmamış sonuçlarda fark bulmamış. Todd (1968) ise antibiotik kadar yaranın temiz ve kirliliğinin önemi üzerinde durarak 15541 yaradan infeksiyonun temiz yaralarda 0,78%, kirli yarada 28,5% olarak görüldüğünü belitmiştir. Gustila (1971) ise 693 açık kırıklı vakasından 1960 tan evvel profilaktik antibiotik yapmadığı vakalarda infeksiyon oranını 12% bulduğu halde, 1960 tan sonra antibiotik yapmadığı vakalarda infeksiyon oranını 12% bulduğu halde, 1960 tan sonra antibiotik yapılanlarda infeksiyon oranının 5% olduğunu yani antibiyotiğin faydalı olduğunu belirtir. Yalnız yazar bu sonuçlarda antibiotik kadar bu dönemde yararlıların erkenden hastaneye getirilmesinin ve mecbur olmadıkça internal fiksasyon yapılmamasının büyük etkisi olduğunu belirtir.

Biz temiz yaralarda ağızdan penisilin veya günde 2-3 milyon ünite penisilin adeleye, şüpheli ve kirli vakalarda serumla damar yoluyla günde 20 milyon ünite penisilin veriyoruz. Şimdi'de sizin görüşünüzü lütfeder misiniz...

# AÇIK KIRIKLARDA KONSERVATİF TEDAVİ PRENSİPLERİ

Dr. Faham SİPAHİOĞLU(*)

Bilindiği gibi açık kırık, fragmanların üstlerini örten yumuşak dokuların harap olması, kesilmesi veya yırtılması nedeni ile dışarı çevreyle temasa gelmesi halidir.

Açık kırık başlıca iki yoldan ileri gelmektedir: 1) Kemik fragmanlarının, kırık olduğu anda veya sonradan dikkatsizlik nedeni ile hasıl olan ileri dislokasyonları sonucu, etraflarındaki yumuşak dokuları ve cildi içeriden delerek, dışarı çıkmaları sonucu oluşur. Bu gibi açık kırıklarda, dışarıdan bakıldığı zaman genellikle küçük bir laserasyonu görülür, fakat derin dokulardaki yaralanma ve nekroz derecesini tayin etmek zordur. 2) Dışarıdan gelen ve ağır travma hasıl eden, sert cisimlerin kesmesi, sıyırması, mermi isabeti gibi cildin ve diğer yumuşak dokuların ağır yaralanması ve kaybı ile birlikte olan açık kırıklar.

Bu iki duruma özellikle açık kırık olarak kabul ettiğimiz bir tip yaralanmayı da ilâve etmek isterim: Aslında hadise bir kapalı kırık tablosudur, fakat kırık bölgesinde, cilde ait sıyrık, bül teşekkülü, ödem ve hiperemi vardır. Bunlarda infeksiyon potansiyeli mevcut olduğu düşünülerek, açık kırıklarda ön gördüğümüz tedaviyi uygulamaktayız.

Açık kırıkların tedavisinde hedef, infeksiyonu önlemek veya temizlemek suretiyle kırığın şifasını normal fizyolojik hudutlar içinde elde etmektir.

Açık kırıkta, yaralanmanın hasıl ettiği şok ve kanamanın yanı sıra prognoza en çok tesir eden infeksiyon korkusu bu kırıklarda çok dikkatli olmayı icap ettirmektedir.

Bundan iki yüz yıl önce yara infeksiyonunun cezası amputasyondu([1]). Orr([2]), 1921 de erken redüksiyon ve immobilizasyonu önce, yaranın sekonder kapatılmasının da bilâhare yapılmasını tavsiye etti. Daland'ın 1934 deki tetkikleri, debridman ve sekonder yara tamirine rağmen infeksiyonunun % 20 olduğunu ortaya koydu. 1948 de Davis, 1959 da Veliskakis, primer ve sekonder yara kapanması ile birlikte, hemen yapılan metallik osteosentez müdahalelerinden sonra % 10 - 16,5 yara infeksiyonu hasıl olduğunu göstermişlerdir. Bu devrede artık antibiyotik tedavisi de, tıpta yerleşmiş bulunuyordu. Brav, II. Dünya savaşı ve Kore harbinden edindiği tecrübelere dayanarak, primer intra medüller osteosentezin infeksiyon tehlikesini arttırdığını belirtti([2]).

---

(*) Gülhane As. Tıp Akd. Ortopedi ve Travmatoloji Klinik direktörü, Prof.

**Açık Kırıklarda Alınacak Tedbirler :**

Bu tedbirler şüphesiı yaralanmanın ortaya çıktığı yerden itibaren riayet edilmesi gereken tedbirlerdir. Açık kırıkların tedavisindeki ana prensiplerden biri de «Daha fazla yaralanmadan korunmaktır»([1]).

Açık kırık vakası karşısında alınacak tedbirleri iki guruba toplamak mümkündür :

1 — Yaralının bulunduğu yerde ve ilk yardım istasyonlarında yapılması icap edenler.

a) Atelleme

b) Kanamanın durdurulması

c) Ağrı dindirme

d) Koruyucu aşı veya serumların tatbiki

e) Yaralanmadan ileri gelen Şokun düzeltilmesi için icab eden tedbirler.

2 — Hastahane acil müdahale kısmında ve ameliyathanede yapıması icap edenler.

a) Şokun kontrol altına alınması

b) Yaranın temizlenme ve debridmanı

c) Kırığın repozisyonu

d) Traksiyon veya alçı tatbiki

Daha ileriki günlerde vakanın özelliğine göre icab ediyorsa aşağıdaki şekilde tedaviye devam edilecektir :

a) İnfeksiyonla mücadele

b) Eğer mevcutsa yaradaki cilt defektinin kapatılması

c) İleri devrelerde icab eden rekonstrüktif ameliyatlar.

**Atelleme**

Eğer elde bir atel mevcutsa, bu yaralanmanın olduğu yerde hastaya tatbik edilmelidir([1,3,4]). Bunun için yarım halkalı veya tam halkalı Thomas atellerinin tatbikatı oldukça yaygınlaşmıştır. Bu ateller üzerinde kırığın tespit ve traksiyonu mümkündür. Tel atel, tahta atel, Cramer ateli gibi diğer destekleyici malzemede yerine göre uygulanır. Atel ve traksiyon tatbiki ile adalelerin istirahate konması sağlanır ve fragmanların oynaması önlenerek ağrı ve kanama azaltılır.

Eğer kanama abondansa turnike tatbik edilmelidir. Turnike iyi tatbik edilmezse venöz dolaşımdaki dolgunluk dolayısı ile kanamanın artmasına yol açılır([8]). Yara üzerine steril, basınçlı pansuman uygulanması da gereklidir. Hastaya analijezik verilmesi, tetanus rapel aşısı yapılması ve sıcak tutacak tedbirler alınması diğer yardımcı koşullardır.

Şokun tedavisi başlı başına bir konudur. Burada hemen ilâve edilmelidir ki, açık kırık olan vakalarda genellikle diğer organ, ekstremite ve kafa yaralanmalarının da birlikte bulunması mümkündür. Bu bakımdan şokun mevcut ve ağır

olması beklenmelidir. İlk yaralanma yerinde kan veya plasma ekspanderlerinin hemen kullanılmaya başlanabilmesi ideal bir ortam yaratır. Bununla beraber Kan basıncının normal seviyede tutulması için her türlü uğraşım yapılmalıdır.

**Hastanede Yapılacak Tedavi :**

Hastaneye getirilmiş olan bir açık kırıklının, kırığı ve diğer yaralanma ihtimali yönünden genel sistemik muayenesi yapılmalıdır. Solunum yolları açık tutulmalıdır. Eğer Solunumu aspirasyon ve ağız içinin ifrazattan temizlenmesi ile, dilin çekilmesi suretiyle düzeltmek imkânı olmuyorsa trakeostomi yapılmaktan çekinmemeli, hatta mümkün olan en erken durumda hemen yapılmalıdır. Eğer kırık bölge evvelce atellenmemişse kırık atele alınmalı, hemogram tayini, kan grubunu ve kan karşılaştırması işlemleri yapılırken, bir taraftan da damarın açık tutulması için ve kan temin edilinceye kadar % 0.5 serum glikoze veya dekstran gibi bir plasma ekspanderi takılmalıdır. Diğer yaralanmalar yönünden icabında idrar yollarına sonda, burundan Levin tüpü, göğüs boşluğuna bir katater konulabilir. Hastanın Röntgen filimleri, yabancı cisimleri aydınlatma yönünden hemen çekilmelidir([2],[4]). Hastanın genel durumu stabilize olur olmaz ameliyat haneye alınmalıdır.

**Cerrahi Debridmanın Genel Prensipleri :**

Cerrahi debridman devitalize dokuların, kan artıklarının, yabancı cisimlerin yaradan çıkarılması, temizlenmesi ve kanamanın kontrolu için yapılan bir müdahaledir. Genellikle üst ekstremite için aksiller veya subklavia blok anestezi, alt ekstremite için lomber anestezi tercih edilir. İlk olarak yaralı bölge traş edilir, ekstremite 10 dakika süre ile cerrahi sabun, steril su veya serum fiziyolojik ile yıkanır, fırçalanır. Hexachlorophene ihtiva eden cerrahi sabunlar bu iş için çok uygundur, yıkanma bitince ekstremite boyanır. Bundan sonra eldiven ve cerrahi gömlekler değiştirilir. Steril kompresler yerleştirilir.

Yaranın debridmanı için icab ediyorsa, ekstremite uzun eksenine uyan insizyonlar yapılabilir. El vakaları için böyle insizyonlar cildin normal kat yerlerine paralel olmalıdır. Yaranın içi iyi aydınlatılmalı ve derinliklerine kadar rahat bir görüş elde edilmelidir.

Yara, steril serum fiziyolojikle bol miktarda yakınmalıdır. Gustilo ve arkadaşları([2]), böyle bir yıkama için vasati 14 litre serum fiziyolojik kullandıklarını kaydediyorlar. Yıkama yara içindeki strüktürlerin tanınmasını kolaylaştırır. Yara içindeki bütün devitalize dokular eksize edilmeli, yabancı cisimler, kirlenmiş ve serbest kalmış kemik parçaları çıkarılmalıdır. Sağlam dokulara nazik davranılmalı, hemostaz temin edilmelidir. Küçük damarlar ince katgüt veya ipekle bağlanmalıdır.

Kırığın redüksiyonu yapılır. Bu noktadan sonra fikirler değişiktir. Gustilo ve arkadaşları, redüksiyondan sonra bazı kırıklarda metallik fiksasyon yapıla-

bileceğini önermektedirler([2]). Bununla braber böyle bir müdahalenin tehlikeli olabileceği bir kaide olarak benimsenmiştir. Bu müellifler primer osteosentez yapılan 112 açık kırıkta infeksiyon oranının % 11.6, osteosentez yapılmayan 229 açık kırıkta ise infeksiyonun % 6.68 oranında görüldüğünü bildirmişlerdir.

Biz kliniğimizde, açık kırıklarda hiç bir surette primer osteosentez yapmamaktayız. 1967-1972 yılları arasında kliniğimizde 325 tibia kırığı tedavi edilmiştir. Bunların 112 si açık kırıktı ve hiç birine primer osteosentez yapılmamıştır. Bize dış hastanelerden primer osteosentez yapılıp nakledilen 6 tibia kırığı vardır ki, bunlarda osteomiyelitis gelişmiştir. Klinikte debridman ve redüksiyon yapılan vakalarda gelişen süpürasyon oranı % 6 dır. Bu vakalarda ateşli silah yaralanmasıydı.

**Bazı Özel Dokuların Debridmanı :**

Cilt : Uygun insizyon ve eksizyon lâzımdır. Bununla beraber el, ayak, önkol gibi bölgelerin cildinde, cildin canlı kısımlarından azami istifade etmek, geniş cilt kaybına yol açmamak luzumludur. Ekstremitelerde uzunluğuna insizyonlardan faydalanılabilir. Eklem bölgelerinde Z veya S şeklinde insizyonlar tercih edilmelidir. Eğer dren koymak luzumu hasıl olursa, drenin ucu Step Wound'dan çıkarılmalıdır.

Cilt yaranın bazı bölgelerinde sütüre edilmeden bırakılabilirse de, kemik uçları, sinir, tendon ve damarlar mutlaka cilt ile örtülü bırakılmalıdır.

Cilt Altı Dokusu : Bütün devitalize subkutan doku eksize edilebilir.

Fasia : Zayıf kanlanan dokular oldukları için, fasiaların hayatiyetinin ne derece olduğunu tahmin etmek zordur. Bütün kirli görülen, liflenmiş fasia kısımları eksize edilmelidir. Drenajı sağlamak, yararlanmadan sonra gelişecek şişmeye karşı mesafe bırakmak gayesi ile fasiaların geniş bir şekilde eksize edilmeleri uygundur. Eksizyon sırasında fasia lifleri hattına paralel kesme yapmalıdır.

Ekstremitelerin kontuzyonu, geniş hematomları olan vakalarda da fasiotomi endikasyonu vardır. Bu suretle ekstremitenin kan dolaşımı düzeltilir.

Adale : Adalelerin debridmanı hem en zor, hem de önemli bir konudur. Normal adaleler 1) Bütünlük, 2) Kontraksiyon kabiliyetleri, 3) Renkleri, 4) Kanamaya kabiliyetleri ile ayırt edilebilirler.

Adale yaralanmalarının tehlikeli yönü, daima Clostridial enfeksiyon potansiyeli taşımalarıdır. Bu nedenle debridman çok iyi yapılmalıdır. Zira, iyi debridman yapılmadığı zaman, hasıl olacak infeksiyon zaten şok nedeni ile hırpalanmış olan böbrekler üzerine kötü tesir ederek anuri ve ölüme götürebilir.

Bacağın, kalçanın ve sırtın geniş adalelerinin büyük yaralanmaları en tehlikeli olanlardır.

Adale yaralanmalarında, adaledeki yara, fasiadakinden çok daha geniştir. Bu nedenle normal fasiada geniş insizyonlar yaparak adaledeki devitalize kısımları iyice ortaya koymak lâzımdır. Adalelerin bütün devitalize, kopuk, rengi de-

ğişik, kanamayan, kontrakte olmayan kısımları eksize edilmelidir. Hemostazis olarak kontrol edilmelidir.

Kemik : Periost ve adale ile irtibatı olan kemik fragmanları yerlerinde bırakılmalıdır ve korunmalıdır. Defekt hasıl etmekten çekinmekle beraber, kirlenmiş serbest kemik parçaları yaradan çıkarılmalıdır. Kırık repoze edilmeli ve alçıya alınmalıdır.

Eklemler : Eklemlerin erken debridmanı çok önemlidir. Bu dokularda zaman faktörünün daha kıymet kazandığını belirtmeliyim.

Eklem içindeki serbest ve kirli bütün kemik ve kıkırdak parçaları, yabancı cisimlerin çıkarılması lâzımdır. Eklem serum fizyolojikle bol ve en dip köşelerine kadar yıkanmalı, antibiyotik solusyonu eklem içine dökülmelidir. Eklem kapsülü kapatılmalı, gerekli drenaj sağlam dokulardan step-Wound ile dren konarak yapılmalıdır. Eklemler alçı veya alçı ateli ile tesbit edilmelidir.

Tendonlar : Ezilmiş veya yırtık yaralar içinde bulunan tendonların debridmanı çok iktisadi yapılmalıdır. İcap edecek bir tendon tamiri temiz ve kontamine olmamış bir ortamda yapılması lüzumu olduğundan, ilerideki plâstik müdahaleye kadar tendon uçları yumuşak dokular içine gömülerek muhafaza edilmelidir.

Kontamine olmadığına emin bulunulan kesik yaralarda primer tendon tamiri yapılabilir.

Sinirler : Periferal sinir yaralanmalarının, yara temizlenirken çok dikkatli olarak incelenmesi ve iyice muayeneleri lâzımdır. Yaralanmış sinirler, tendonlar gibi çok koruyucu olarak debride edilmelidirler. Uçları kapatılmalı, geri çekilmelerini önlemek için uçları sağlam dokular içine gömülerek, ilerdeki tamirat için saklanmalıdır.

Damarlar : Açık kırıklarla birlikte hasıl olan büyük arter yaralanmaları, prognoz yönünden önem taşır. Kopan damar uçları iktisadi olarak debride edilmeli ve anastomos yapılmalıdır. Basit damar lezisyonları (Laserasyon gibi) sütüre edilerek damarın temadiyeti sağlanmalıdır. Geniş damar defektlerinde otojen ven grefleri, homolog arter grefleri, çok lâzım olursa damar protezleri kullanılabilir. Arterlerin beslenmeleri için yaranın adipoz dokuları veya sağlam adaleli bölgeleri içinde yerleştirilmesi tercih edilir. Damar üzerine getirilen sade bir fasia örtüsü bunların beslenmesini sağlayamaz.

Yaranın Kapatılması : İlk 8 saat içinde gelmiş, kirlenmesi az, nisbeten küçük, fragman uçları tarafından hasıl edilmiş yaralarda iyi bir debridmandan sonra primer olarak yaranın kapatılması mümkündür. Böyle bir hareket tarzında, sık yapılan kontrollerde yaranın infeksiyonuna ait en ufak bir emare görülmesi halinde, dikişler alınıp yaranın açılması şarttır.

İdeal olan, debridmandan sonra ilk 4 - 6 günlük bir açık yara tedavisi yaptıktan sonra geç primer sütür tatbikidir.

Alçı ve Traksiyon : Debride edilmiş, enfeksiyon ihtimali azalmış ve repoze edilmiş açık kırıklarda alçıya almak, yara bölgesinden kaldırılacak bir kapakla yaranın kontrol ve pansumanını yapmak mümkündür. Ancak bütün tedbirlere rağmen yarada enfeksiyonun geliştiği hallerde, repozisyonun temadisi ile birlikte, yaranın rahat tedavisi için hastaya iskelet veya cilt traksiyonu yapmak uygundur.

Bilhassa, mermi yaralanması sonucu geniş doku harebiyeti ve kemik defektinin mevcut olduğu hallerde sikatriks dokusu teşekkülü ile bilâhare meydana gelecek ekstremite kısalmalarına mani olmak için hastanın traksiyonda tutulması uygundur.

İnfeksiyon : Burada yara kontaminasyonu ile yara infeksiyonunu birbirinden ayırmak icap ettiğini belirtmek lâzımdır. Bunlar birbirinden tamamen ayrı konulardır.

Yara kontaminasyonu bütün açık kırıklarda vardır. Bu durum bakteri ile primer ve sekonder kontaminasyon şeklinde gelişir :

Primer Kontaminasyon :

1. Yaralanma anında komşu ciltten, elbiselerden, içeri giren yabancı cisimlerden veya mermi çekirdeğinden oluşur. Böyle bir kontaminasyonda çoğunlukla gazlı gangren basilleri, tetanus basili, piyojenik koküsler ve koli basilleri yarayı kontamine ederler.

2. Sekonder Kontaminasyon :

Bir süre açık kalan yaralarda, havadan, yara ile ilk temas eden ve kirli olması mümkün ellerden, hemen yaralanma yerinde usule uygun olmayan pansuman kapamalarından hasıl olabilir. Bu tip kontaminasyonda çoğunlukla hemolitik streptokok, çeşitli stafilikoklar, proteus basili ve psödomonas yaraya girer.

Kontaminasyon, evvelki sahifelerde kaydettiğimiz usullerle yaradan kaldırılmaya ve temizlenmeye çalışılır. Açık kırıkların % 100 kontamine olduğu kabul edildiği halde, % 6 ile % 20 oranında yarada infeksiyon gelişmesi, bu tip yaralarda yapılan uygun debridmanın ne derece başarılı olduğunu gösterir.

Bakteriye karşı, dokunun gösterdiği direnç bir çok yoldan değişir :

1. Şok halinin uzaması ve anurinin devamı
2. Elektrolit ve metabolik dengesizlik
3. Uzun süre verilmek zorunda kalınan korteks hormonları
4. Kırığa maruz kalmış olan şahıslarda kronik hastaların veya diyabet gibi bir hastalığın bulunması, infeksiyona direnci azaltır.

Hipovoleminin düzeltilmesi, elektrolit dengesinin düzeltilmesi, yaranın debridmanı ve temizlenmesi, kırığın tesbiti, kandaki antibadi miktarının çoğalması, antibiyotik tedavisi uygulanması, kronik hastalığın kontrole alınması, infeksiyona karşı direnci artıran faktörlerdir.

Yaralanmadan sonra en çok korkulan infeksiyon gazlı gangrendir. İyi temizlenmemiş yaraların primer olarak kapatılması sonucu ortaya sıklıkla çıkar. Gazlı gangren, yara içinde ölü adale dokularının kaldığı ortamda miyonekrozis

olarak gelişir. Yaralanmadan sonraki ilk 24 ile 96 saat arasında klinik olarak ortaya çıkar. Toksemi ve yaygın yara nekrozu, doku iskemisi ve dokuda gaz infiltrasyonu olur. Bütün debridmanlardan sonra, 3000 Ü.I. polivalan gazlı gangren serumunun hastaya tatbik edilmesi iyi bir tedbirdir. Yine tetanos rapel aşısı yapmak icap eder.

Yaraya ilerde hasıl olabilecek infeksiyonu baskı altında tutmak için koruyucu lokal antibiyotik koymak ve yaranın temizliğinden sonra, parenteral antibiyotik profilaksisi yapmak (Geniş spektrumlu ve günlük normal dozlarda) bütün çevrelerde alışılmış bir tutum olmakla beraber([2],[4]) bu 48 - 72 saati geçmemelidir. Enfeksiyonla asıl mücadele yukarıda bahsedilen direnci artırıcı faktörleri tesis etmek yönünde olmalıdır.

Eğer yaradan, ileriki günlerde ufak bir akıntı olursa, bunun kültür ve bakteriogramı yapılarak, uygun antibiyotiğin azami dozuna geçilmesi önem kazanır.

Kırık dolayısı ile ileriki günlerde osteosentez yapma zarureti hasıl oluyorsa, infeksiyon gelişmemiş açık kırıklarda, bu ameliyat yaralanmadan sonraki asgari 21 gün dolduktan sonra yapılmalıdır. Enfeksiyon geçirmiş açık kırıklarda, herhangi bir kemik müdahalesini enfeksiyonun geçmesinden 6 ay sonraya ertelemek uygundur.

**Literatür**


1 — WATSON - JONES, Sir Reginald : Fractures and Joint Injuries, Fourth Ed. Vol. : I, PP : 237-297, The Williams and Wilkins Co., Baltimore 1957.

2 — GUSTILO, R.B., SIMPSON, L., NISON, R., RUIZ, A., INDECK, W. : Analysis of 511 open Fractures, Clin, Orthop. and Rel. Resch. 66 : 148-154, 1969.

3 — KENNEDY, R.H. : The Bones and Joint, Considerations in the Treatment of closed and Open Fractures; Christopher's Fextbook of Surgery (Ed : Davis L.) Seventh Ed. Chap. : 28, PP. : 978-988, W.B. Saunders Co., Philadelphia and London, 1960.

4 — BOWERS, W.F., HUGES, C.W. : Surgical Philosophy in Mass Casualty Management, Charles C Thomas Publisher, Springfield, Illinois, 1960.

**Dr. Faham Sipahioğlu'nun konuşmasından sonra**

**Dr. Rıdvan Ege'nin konuşması**

Sayın Sipahioğlu'nun özetlediği tedavi şekli bizcede uygulanan tedavidir. Yanlız birşeyi hatırlatmak isterim, en önemlisi ilkin yaralının durumunu değerlendirmektir. Hemotoraks, kafa travması veya dalak yırtılması maskelenmişken ayaktaki metatars açık kırığını tedaviye girişmek düşünülemez. Fakat bunun içinde bizim tıp öğrencilerine daima öğrettiğimiz T T T sistemini uygulamaktır. Birinci T (Teşhis veya Tanı) yaralıyı değrlendirme, hastalığını teşhistir. Öncelik sırası vermek gerekir. Öncelikte hava yolu açık'mı, kanama varmı, şok gelişmektemi ve en son kırık durumu araştırılır. Bunda Ballinger'in öncelik verdiği durumların İngilizce baş harflerile özetlediği (CRASH PLAN) yaralanma planı'da uygulanır. Bu harfler sırasile C (Cardia, kalp), R (Respiratoria, solunum), A (Abdomen, karın), H (head, baş), P (pelvis), L (limbs, ekstremiteler), A Arter), N (Nerves, sinirlerdir). İkinci T ise tedavidir. Yani önceliğe göre solunum yolununun açık tutulması ve solunumun devamı, İkincisi kanamanın, üçüncüsü şok'un kontrolu, dördüncüsü kırık ve yaranın pansuman ve tesbitidir. Üçüncü T ise taşıma, yaralının transportasyonudur. Bunda da açık kırıklar üç derece gösteren taşınma planında birinci öncelik sırasında olan yaralanmalardandır. Yanlız bu açık kırıklı hasta bir hastaneye taşınmadan evvel oluş saati kaza yerinde yapıldıysa ağrı dindirici, tetanoz aşı veya serumu'nun miktar ve zamanı yazılı olarak hastayla gönderilmelidir.

İlk 8 saatte gelen yaranın debridement'in den evvel yara etrafının traş ve antiseptik solusyonla temizlenmesi esnasında yara üzerinin steril pansumanla kapatılmasını sayın Sipahioğlu pek belirtmedi, bu önemli bir nokta.

Ayrıca açık kırıklarda internal fiksasyon için görüşlerini belirtirler mi? Faham beyle biz eski'den beraberken ancak sınırlı 6 indikasyon hariç açık kırıklarda internal fıksasyon aracı kullanmazdık. Sonradan görüş ve uygulamada değişiklik oldu'mu?

Sayın Sipahioğlu tendonlarda primer sütürden söz ettiler, bu konuda ki görüşümüzü Dr. Uzel'in konuşmasını sonuna bırakayım.

Birde tetanoz ve gazlı gangren hakkındaki düşüncelerini soralım. Sayın Sipahioğlun'dan, biz Tetanoz aşısı 4 seneden kısa bir zaman evvel yapılanlarda 0,5- 1cm$^3$ toksoit (anatoksin) aşısını yapıyoruz. Aşılanması 4 seneden evvel olanlarda hafif ve temiz yaralarda antibiotik, Kirli ve ezik yaralarda 3000 ünite

tetanoz serumu yapıyoruz. Profilaktik olarak gazlı gangren serumu yapmıyor, debridement ve antibiotige güveniyoruz. Sizin bu konudaki görüşünüz nedir?.

Birde sizden açık kırık tedavisinde diren veya kapalı emici diren hakkında görüşünüzü açıklamanızı rica edeceğim. Kapalı hale getirilen açık kırıkta diren konması dışardan kirlenme veya faydasızlığı düşünüldüğünden pek kullanılmaz. Fakat emici kapalı diren konursa hem yaradan kan ve serözitenin aspire edileceği, hemde negatif basınçla cilt ve adelenin kemiğe doğru emilmeyle yapıştığı, aralarda boşluk kalmadığı görüşüyle açık kırıklarda da kullanılabileceğini ileri sürenler var.

Hatta 1942 de joffrey'in penisillinli fizyolojik serumla devamlı yara yıkama uygulanması ilgi gördü. Bunlardan emici kapalı direnajın bazı ameliyatlar, penisilinli serumla devamlı yıkamanın infekte vakalarda faydasına inanarak uygulamakla beraber biz kapalı hale getirilen açık kırıklarda bunu kullanmıyoruz. Bu konudaki görüşünüz nedir?

# AÇIK KIRIKTA PRİMER OSTEOSENTEZ

Dr. Ayan GÜLGÖNEN

Açık kırıkta tedavinin başlıca amacı, sepsisi önlemek ve yara iyileşmesini sağlamaktır. Kırığın iyileşmesi de tabiatıyla sağlanmalıdır, fakat sepsisi önlemeye nazaran ikinci derecede önemlidir. Bu nedenle açık kırıklarda primer osteosentez, yani yara debridmanı ile birlikte kemiklerin metallerle internal fiksasyonu, infeksiyon oranını arttırır kanısıyla genellikle uygulanmamaktadır. Primer yara iyileşmesinden sonra, frakturun durumu yeterli değilse, stabil osteosentez sonradan yapılabilir ve fonksiyon kaybı düzeltilebilir fikri hakimdir([1]).

Açık kırıkta infeksiyon ortaya çıkmasının, yaralının hastahaneye geç gelmesinden ve en önemlisi -diğer konuşmacıların da belirttikleri gibi- yara debridmanının usulüne uygun yapılamamasından başlıyan çeşitli nedenleri olabilir. İnternal fiksasyon için kullanılan metalin ise, -Vitalium veya 316 paslanmaz çelik olsun- yara infeksiyonuna bizatihi bir etkisi olmadığı kabul edilmektedir([2]). Gristina ve Rovere de in-vitro deneysel çalışmalarında, bakteri ekilmiş standart agar kültürlerine yerleştirilen steril metal plak ve çivilerin bakteri çoğalmasını etkilemediğini göstermişlerdir([3]). Bununla beraber ameliyattaki genişletilmiş diseksiyonun ve sakınılması gereken periost çözülmeleri ve doku devitalizasyonunun yara infeksiyonuna kuşkusuz etkisi olacaktır. Günümüzde batı memleketlerinde açık kırıkta primer osteosentez indikasyonlarını, ameliyatla kırık tedavisinin son 15 yıl içindeki büyük gelişmelerinden yararlanarak (örneğin sterilitedeki gelişmeler, yeni alet ve materiyal, kapalı sistem drenajı kullanılması ve stabil osteosentez kavramı) çok genişletenler olduğu gibi, halen çok konservatif davranan ekoller de vardır([4]). Bu böyle olmakla beraber, her iki ekstrem grubun dahi açık kırıkta primer osteosentez üzerinde aynı fikirde oldukları klasik indikasyonlar vardır. Önce bunlara birkaç örnek vermek istiyorum :

1. Ekstremitelerde açık kırıkla beraber damarlar ve-veya sinirlerde kopma, kesi varsa, damar ve sinir dikişinden iyi sonuç alma -diğer faktörlerin yanında- ilk planda kemiklerin stabil, hareketsiz hale getirilmelerine bağlıdır([5]).

Şekil : 1 de, bir tren kazası sonunda humerusta açık parçalı kırık görülmektedir. Arter ve venler kesilmiş, kol sadece 3 sinire asılmış durumda idi. Acil ameliyatta, orta kemik fragmenti çıkartılmış, kol kısaltılarak (ki bunun üst kolda fonksiyonel sakıncası azdır ve damar dikişini destekleyici bir tutumdur) Küntscher çivisi ile intramedüller primer stabil osteosentez yapılmış ve bu şekilde arter ve ven dikişinden iyi sonuç almak mümkün olmuştur.

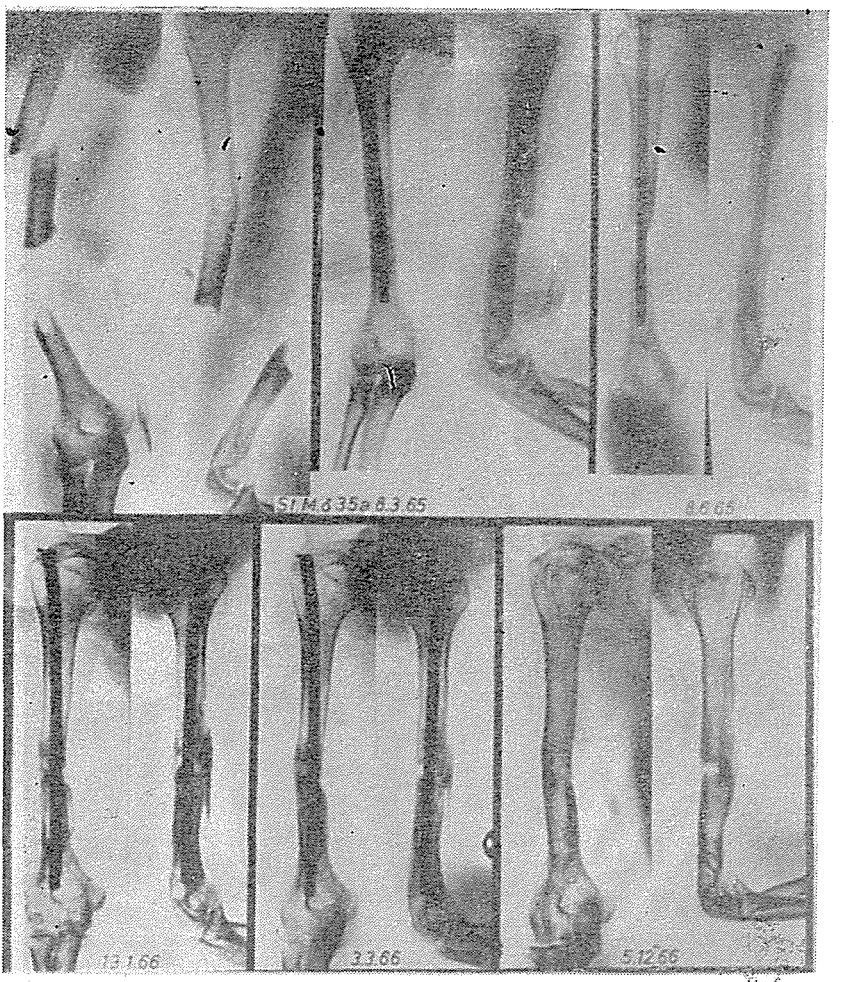


Şekil 1 : Humenusta arter ve ven yırtığı ile beraber açık parçalı kırık. Küntscher çivisi ile primer intrameduller ostrosentez.

Aynı şekilde alt ekstremitelerde damar ve sinir yaralanmaları ile beraber olan açık kırıklarda da primer stabilizasyona gitmek, tercih edilecek müdahale şekli olacaktır.

2. Diğer bir klasik indikasyon, eklemleri içine alan açık kırıklar; açık luksasyon fraktürleridir. Örneğin ağır trimalleoler luksasyon kırıklarında, primer osteosentez eklemi stabil hale getirecek, dış tespite gerek kalmıyacak, serbest fragmentlerin deriye içten baskısı, baskı nekrozu ve yara komplikasyonu önlenebileceği gibi, erken aktif harekete de imkan sağlanacaktır. Eklem yüzeylerinin rekonstrüksiyona gidilemiyecek kadar zarar gördüğü, parçalandığı durumlarda ise -bilinen metodlardan herhangi birini, örneğin Charney kompresyon cihazını kullanarak- primer anthrodeze gitmek en uygun tedavi şekli olacaktır([6]).

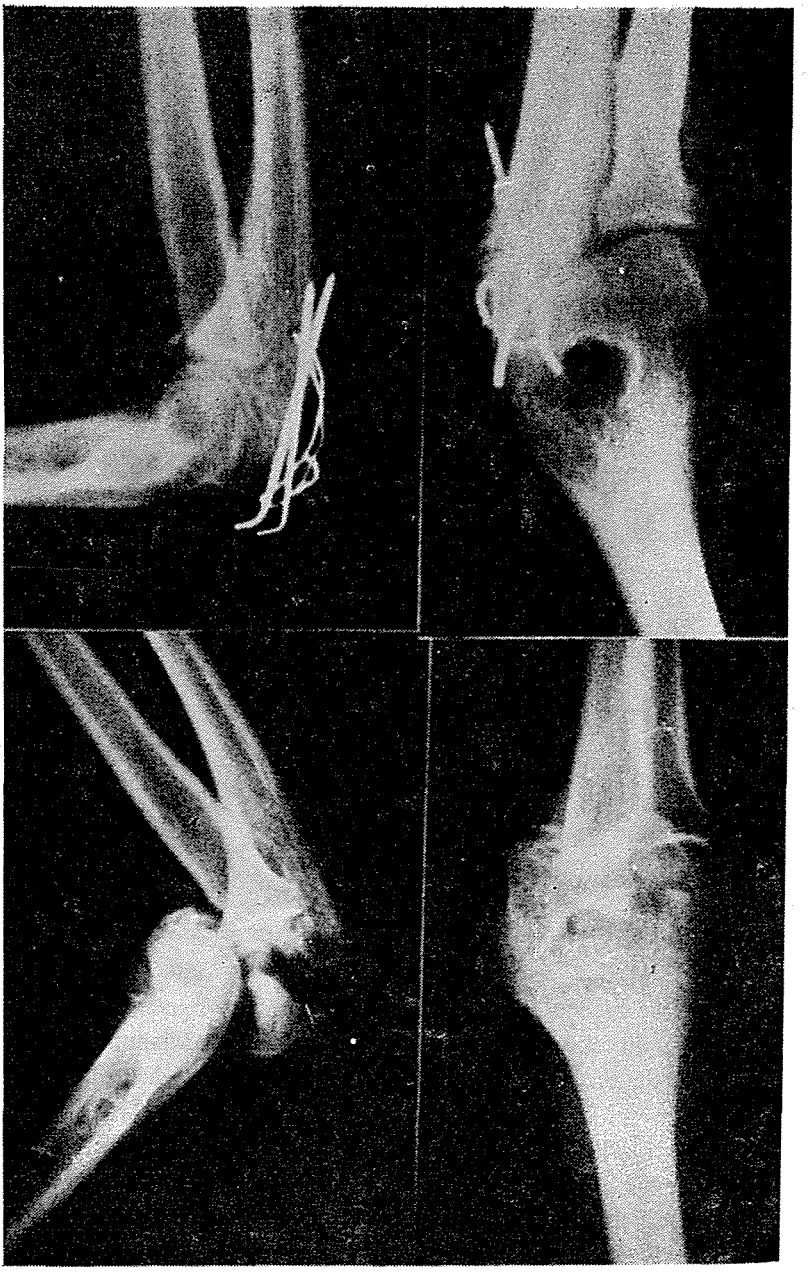

Şekil 2 : Açık olecronun kırığı ile beraber dirsek luksasyonu Primer gergi osteosentezi

Bu uygulama diğer eklemler için de söz konusudur. Şekil : 2 de açık bir olecranon kırığı ile birlikte dirsekte luksasyon görülmektedir.

Burada primer osteosentez yapmak zorunludur. Gergi (Zuggürtung) osteosentezi ile minimum metal kullanarak, sınırlı diseksiyonla stabil ve anatomik repozisyon sağlanmış, iyi sonuç alınmıştır.

Aynı şekilde distal humerusun T veya Y şeklindeki kırıklarında kompresyon vidaları ile primer tespit yapılabilir, femur distal ekleminde L plakları kullanılabilir. Diz ekleminde de açık bir patella kırığı, primer osteosentez için tipik bir indikasyondur.

Yara eksizyonu ve bursektomiden sonra gene gergi osteosentezi ile iyi sonuç alınabilir. Çok parçalı kırıklarda ise, primer patellektomi tercih edilecek şekil olacaktır.

3. Primer osteosentez için diğer bir indikasyon, ağır yumuşak doku travmaları ile beraber olan multipl açık kırıklardır. Dışardan tespitle tam stabilizasyonun sağlanamıyacağı, açık yara tedavisini, deri greftlerini gerektiren ağır yaralanmalar, doku defektleri bu indikasyona örnek gösterebilir.

Şekil : 3 de makinaya kaptırılmış bir el görlümektedir. Metakarpofalangial ve karpo-metakarpal eklemlerde multipl luksasyon ve fraktür. Bu durumda eklem ve kemikleri ancak primer internal fiksasyonla uygun repozisyonda stabil hale getirmek kabildir([7]). Yumuşak dokularda ve eklem ve kemiklerde de defekt varsa Kirchner telleri kullanarak ve kemikleri uygun durumlara getirerek primer artrodez de yapılabilir.

Bu saydığımız klasik indikasyonların dışında da, primer osteosentez uygulanmasının tercih edilebileceği çok sayıda otör tarafından ileri sürülmüştür([2,6]). Tartışmalı olan bu indikasyonlara da birkaç örnek vermek istiyorum : Kapalı kırık olsa idi internal fiksasyon uygulanacak vak'alarda -mesela Monteggia'da-, açık kırık olsa da primer osteosentez yapılmalı mıdır? Uzun yatma nedeni morbiditenin arttığı, eklem hareketsizliği, dekubitus, tromboemboli, üriner sistem enfeksiyonları gibi komplikasyonların daha sık görüldüğü yaşlı hastalarda, derhal aktif harekete izin verebilecek primer ameliyat indikasyonu var mıdır? Doku kaybı ve dolaşım yönünden psödoartroz beklenecek vak'alarda primer stabil osteosentez uygulanmalı mıdır?

Kanımızca, örneğin açık bir ön kol (radius-ulna) cisim kırığında, alçı ile geçici stabilizasyon ve yara iyileşmesi vak'aların çoğunda sağlanabilir ve stabil osteosentez gerekiyorsa 2. haftadan sonra kompresyon plağı veya başka bir metodla uygulanabilir.

Tibia cisim kırıklarında, dengeli traksiyon veya pencereli alçı ile genellikle iyi sonuç alınmaktadır. Hareketli fragmentlerin dikilmiş deriye veya grefte içten baskısını önlemek başka şekilde kabil olmuyorsa intramedüller uzun Kirchner telleri ile kabildir ve Küntscher çivisine nazaran daha az travmatize edicidir. Şeki : 4 de görüldüğü gibi AO-kompresyon plağı kullanılması ise rutin uygulaman'n dışında bir girişim olacaktır.

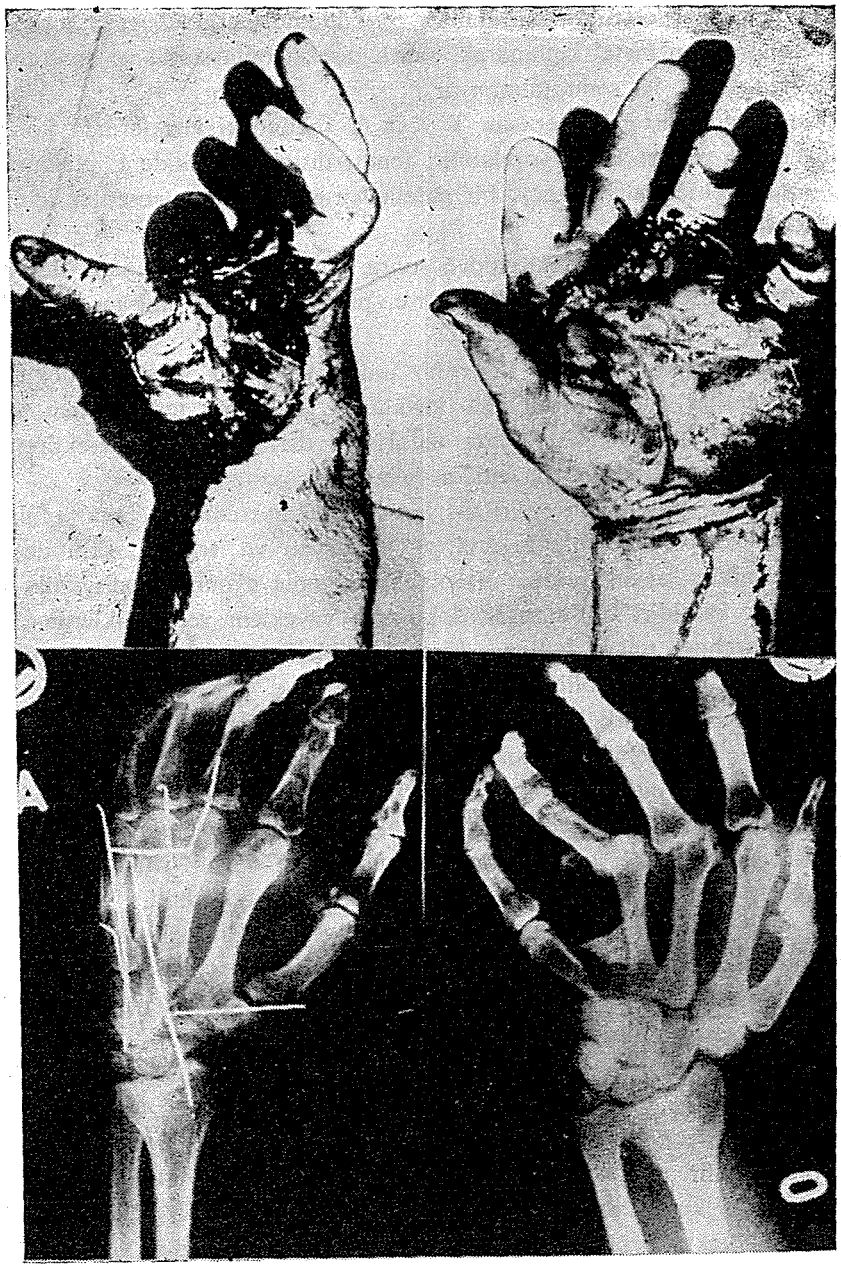

Şekil 3 : Yumuşak doku yaralanması ile beraber elde multipl lûksasyon ve frakturler. Açık repozisyon ve Kirchner telleıi ile fiksasyon.

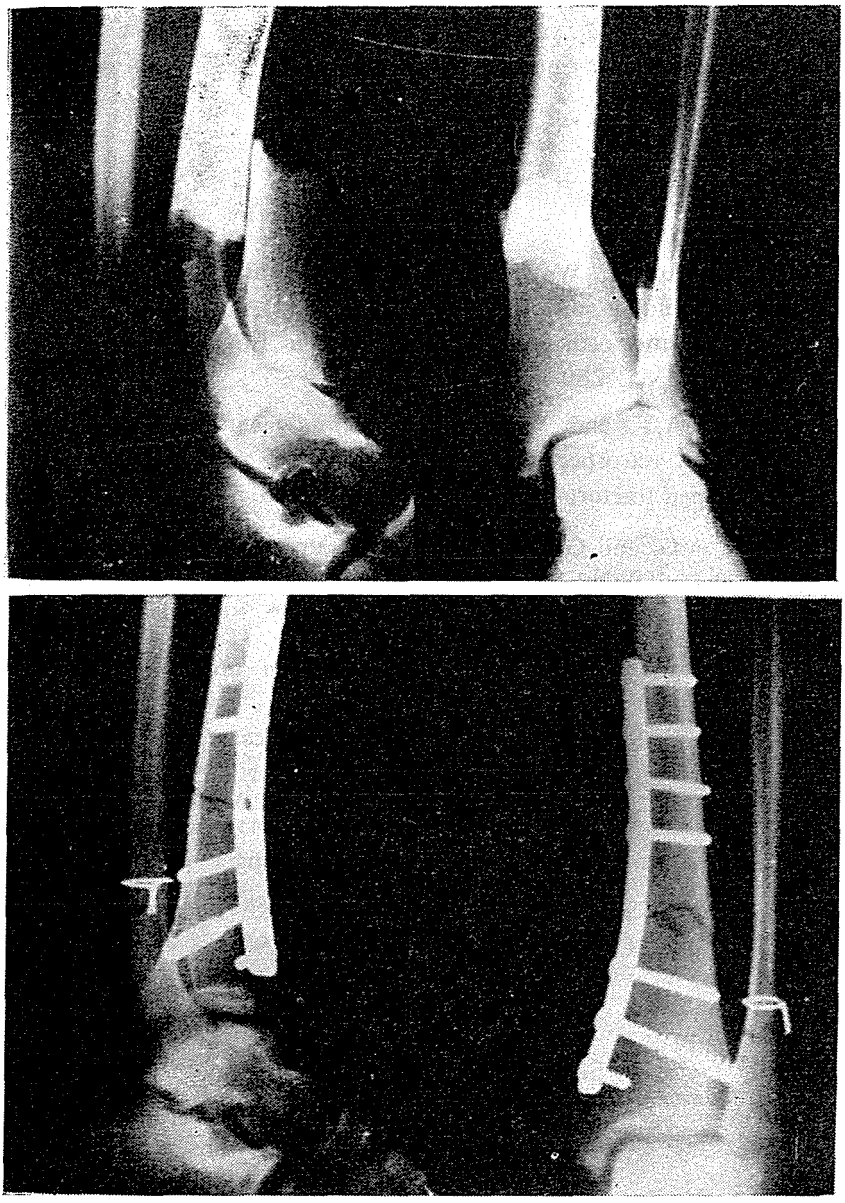

Şekil 4 : Tibia ve fibula distal 1/3 de açık kırık kompresyon plağı ile primer osteosentez

Özellikle femur kırıklarında, eğer A. femoralis veya A. poplitea'da yırtık yoksa, yara iyileşinceye kadar dengeli traksiyona almak, hemen daima iyi sonuç verir. Bu ağır yaralılarda, şok ve yağ embolisi gibi erken komplikasyonların sıklığı da düşünülecek olursa, yara iyileşmesini konservatif yoldan sağlamak ve gerekiyorsa sekonder osteosenteze gitmek tercih edilecek tedavi şekli olmalıdır.

**Literatür**


1 — Witt, A.N. und K. Walcher: Besondere Indikationen zur Osteosynthese unter Verwendung des Instrumentariums der AO bei Frakturen, Pseudarthrosen und orthopeadisch-chirurgischen Eingriffen, Arch. orthop. Unfall. Chir. 65, 269-289, 1969.

2 — Ketenjian, A.Y. and M.L. Shelton: Primary internal fixation of open fractures: A retrospective study of the use of metallic internal fixation in fresh open fractures, J. Trauma 12, 756-763, 1972.

3 — Gristina, A.G. and G.D. Rovere: An in vitro study of the effects of metals used in internal fixation on bacterial growth and dissemination, J. Bone Jt. Surg. 45A: 1104, 1963.

4 — Gülgönen, A.: Kırık tedavisinde kompresyon prensibi, Hacettepe Tıp cerrahi bülteni 2, 298-311, 1969.

5 — Smith, R., E. Szilagy and Elliott, Jr.: Fractures of the long bones with arterial injury due to blunt trauma, Arch. Surg., 99, 315-324, 1969.

6 — Müller, M.E., M. Allgöwer und A. Willenegger: Technik der operativen Frankurenbehandlung. Berlin-Heidelberg: Springer 1963.

7 — Gülgönen, A. und E. Vlasich: Luxation im Carpometacarpalgelenk. Arch. orthop. Uufall. -Chir. 68, 117-126, 1970.

**Dr. Ayan Gülgönen'in konuşmasından sonra**

**Dr. Rıdvan Ege'nin konuşması**

Petri kutularındaki çalışmada internal fiksasyon madenlerinin bakteri çoğalmasında etkisi olmadığını söylediniz. Bilindiği gibi madenlerin insan yapısında birde fizik (elektriki), kimyasal ve mekanik etkileri vardır. Açık kırıklarda bu faktörlerin in-vivo kötü sonuçlar verdiği malumdur, öyle olmasaydı her açık kırıkta internal fiksasyon aracı kullanırdık.

Siz internal fiksasyon uygulanmış bazı örnekler verdiniz. Biz bunların hepsine katılamıyoruz, Cleveland ve Gustilo'nun daha evvel belirttiğim istatistikleri'de hatırlayarak açık kırıklarda çok sınırlı olan internal fiksasyonu şu vakalara ancak şartlar iyiyse uyguluyoruz.

1) Damar ve sinir tamiri'de yapıldıysa kırık stabilitesi için,
2) Eklem kırıkları veya çıkıklı kırıklar,
3) Kopma kırıkları (olecranon, patella gibi)
4) Segmental Kemik kaybı,
5) Ağır yumuşak doku kaybile birlikte olan kırıklar,
6) Derin adele kütlesi arasındaki kırıklar (Femur cismi, radius yukarı kısmı, Monteggia kırıkları gibi). Bu sonuncu çok tartışılmalıdır.

Bunlarda da vida gibi en az madenle tesbite öncelik veriyor. İntramedüler çiviyi infeksiyonu yayar görüşüyle kullanmıyoruz, gereken vakalarda Kirshner veya Steinman çivisile transfiksasyon yaparak tedaviyi tercih ediyoruz.

Gösterilen vakaların birkaçında uzun kemik kırıklarında telle serklaj görülmektedir. Bunların 15-20 sene evvele ait resimler olduğunu sanırım çünkü son senelerde dairevi tellerin nekroz yaptığı görüşü ile kullanılmadığı bilinmektedir. Bu konuda ekliyecek bir fikriniz varmıdır.

# GEÇ GELMİŞ AÇIK KIRIKLAR

Dr. Opr. Ali AKÇİÇEK(*)

Kırık bölgesi ile açık hava yani dış ortam ile bir köprünün olması haline biz açık kırık diyoruz. Açık kırıklarda cerrahi tedavi şansı yaralanmadan sonra geçen ilk 8 saat içerisinde yapılan müdahalelerde (bütün travmatoloji ile uğraşanların ittifak ettikleri gibi) en başarılı neticeyi verir. Daha sonra yapılacak olan müdahalelerde enfeksiyon tehlikesi başladığından bu şans sür'atle azalır ve enfeksiyon kontrol altına alınmadan yapılacak müdahalelerde enfeksiyon sahası genişletilmiş olduğu gibi pseudoartroz ihtimali arttırılmış olur.

İşte bu ilk 8 saati geçiripte gelen açık kırıklarda biz geç gelmiş açık kırıklar diyoruz.

Bu geç gelme şu sebeblerden ileri gelebilir.

1 — Hastanın cehaleti
2 — Ulaşım imkânlarının yeterli olmayışı
3 — Kırığa müdahale edecek merkezin yakında olmayışı
4 — Hastanın kafa travması, şok, kollaps gibi tablolar göstermesi neticesi primer müdahale imkânlarının kaybolduğu durumlar.

Geç gelmiş açık kırıklarda önemli olan açık yaranın temizlenmesi, enfeksiyonun uzaklaştırılması, yabancı maddelerin uzaklaştırılması, kırığın yerine konması ve yumuşak dokuların tamir edilmesidir.

Açık kırıklarda görülen komplikasyonlar şunlardır :

1 — Enfeksiyon
2 — Damar komplikasyonları
3 — Adele ve tendon yaralanmaları
4 — Sinir yaralanmaları
5 — Deri yaralanmaları
6 — Deformite ve kısalık
1 — Enfeksiyon :

En mühim komplikasyon olup burada bakterilerin yapacakları zararlar şunlara bağlıdır.

a— Yaranın genişliği ve doku harabiyetine

(*) Eğridir Kemik Hastalıkları Hastanesi Baştabib ve Operatörü

b— Kazanın olduğu yerin durumuna

c— Bakterilerin yapısı ve miktarına

d— Yaralanan şahsın bağışıklığına

e— Yaralanmanın ezik olup olmamasına

f— Yaranın içersine yabancı maddelerin girip girmemesine

g— Yaranın ilk anda yeterli veya yetersiz tedavi edilmesine bağlıdır.

Tedavi kıstasları kısıtlı olup enfeksiyonu uzaklaştırmak ve önlemek için yeterli cerrahi ve tıbbi tedavi gereklidir. Cerrahi tedavi olarak yaranın ensizyonu, drenajı ve geniş temizlenmesi ön saftadır. Tıbbi tedavi olarak antibiyotikler ve kemoterapötikler kullanılır. Kemoterapi ve antibiyotik tedavisi son 25 sene içinde ameliyat öncesi ve sonrası enfeksiyonlarını azaltmada büyük tesiri olmuştur. Mikropların bağışıklığına karşı sık sık antibiyogram testleri uygulamalıdır. Yetersiz tedavi osteomiyelitlere ve deformitelere kadar gider.

Geç gelmiş ve enfeksiyon teşekkül etmiş bir açık kırıkta cerrahi tedavi enfeksiyonunun tamamile geçmesinden ancak üç ay sonra yapılmalıdır.

2 — Damar yaralanmaları :

Burada segmenter spazmdan ana arterlerin tıkanması, kesilmesi, kopmasına kadar olan bütün safhaları görebiliriz. Doku kaybı da olabilir. Ozaman amputasyona kadar gidilebilir.

Damar yaralanmaları acil tedaviyi icap ettiren durumdur. Hemen iskeminin sebebini bulmak ve ortadan kaldırmak icap eder, Gangrene giden bir durum teessüs etmişse derhal amputasyona gidilmelidir.

3 — Sinir yaralanmaları :

Prensip olarak preriferik sinir yaralanmaları yumuşak doku yakalanmalarına benzer. Derecesi enfeksiyona ve doku harebiyetine bağlıdır. Klinik olarak motor veya vazomotor ve duygu fonksiyonlarının ve reflekslerin yokluğu veya kaybolması ile anlaşılır.

Enfeksiyon sinirin dikilmesi için kontr endikasyon değildir. Fakat enfeksiyonun kontrol altına alındıktan 3-4 hafta sonra yapılacak sütür en iyi neticeyi verir. mm

4 — Tendon ve adele yaralanmaları :

Basit açık kırıklarda tendon ve adele yaralanmaları görülmez. En önemlileri önkol ve elde olan adele ve tendon yaralanmalarıdır. Alt ekstremitede daha az olup ençok ayakta görülür. İlk 8 saat içerisinde konan sütür en iyi neticeyi verir.

5 — Deri yaralanmaları ve defektler :

Burada en mühim hadise derinin kapatılmasıdır. Yaranın temizlenmesi esnasında mümkün olduğu kadar fazla deri bırakılmalıdır. Mutlaka kemik ve

tendon olan yerleri deri ile örtmeğe çalışılmalıdır. İcap ederse paralel şak, serbest deri veya pediküllü grefler kullanmak gerekir.

6 — Deformite ve kısalık :

Deformite ve kısalık komplikasyonlu olan açık kırığın yeterli şekilde tesbite alınmasından ileri gelir, Bu bakımdan bu şekil kırıkları gelir gelmez derhal kırığını düzelterek pencereli alçı içersine almak gerekir.

Bu komplikasyonlar ayrı ayrı olabildikleri gibi müşterek komplike de olabilirler.

**Özet**

Sonuç olarak şunu diyebiliriz ki geç gelmiş bir açık kırıkta ilk yapılacak iş yara ve ekstremiteyi iyi bir şekilde inceliyerek komplikasyonlar varsa tamiri cihetine gitmek, bununla birlikte derhal ekstremiteyi pencereli bir alçıya alarak deformite ve kısalık husule gelmesini önlemektir.

Enfeksiyonla gayet ciddi bir şekilde mücadele etmek ve ancak enfeksiyon tamamile geçtikten üç ay sonra kırığa müdahale etmek en ideal ve en emin neticeyi sağlar.

Literatür

1 — CAMPBELL'S Operative Orthopaedics, Fifth Ed. (The C.V. Mosby Com. Saint Louis 1971).

2 — Fractures Dislocation And Sprains, John Albert Key, H. Earle Convell, Sixth Ed. (The C.V. Mosby Com. St. Louis 1956).

3 — Fracture Surgery, Henry Milch M.D. Robert Austin M.D. (Cop. 1959, Paul B Hoeber, İnc, New York).

4 — Kırık ve Çıkıkların Tedavisi, Prof. Dr. Anthony F. De. Palma Tercüme eden Prof. Dr. Rıdvan Ege (Ankara Tıp Fak. Yayını No.: 277, 1973).

**Dr. Ali Akçiçek'in konuşmasından sonra,**

**Dr. Rıdvan Ege'nin konuşması**

Sayın Akçiçek kendilerine 6 senede gelen 1713 açık kırıktan 571'inin (33 %) ilk 8 saatte geldiğini, 1142 sinin geç geldiğini belirttiler. Bu çok acı bir gerçek. Bizim 1967 de Dr. Şarlak'la birlikte 75 vaka üzerindeki yayınımız Gustilu'nun 1971'de 693 vakaya dayanan çalışmaları ve nihayet bizim son 5 senede izlediğimiz 254 açık kırıkta 8 saat içinde gelen vakalarda infeksiyonun az, sonucun daha iyi olduğunu görüyoruz. Bizim 75 vakalık Gülhane Asker Serimizde 58'i (% 77) ilk saatte, 254 vakalık Sivil serimizde 94 (% 37) i ilk sekiz saatte bize baş vurmuş, Demek ki asker veya sigortalı olmıyanlar bize gecikmiş olarak gelmektedir. Bunu dolayısıyle kötü sonuçları azaltmamız için fakültelerinde, yardımcı sağlık hizmetler eğitiminde ve ilk yardım kurallarını öğretmek sağlık personeli ve halkı daha uyarmamız gerekir.

Yaralanmalarda evde veya koşulları uygun olmıyan yerlerde bekletilmeksizin yaralı ilk 8 saatte hastaneye ulaştırılmalıdır.

— Açık kırıklar kapalı kırık haline geldikten üç hafta, infekte kırıklar infeksiyon geçtikten 3 ay sonra gerekiyorsa internal fıksasyon yapılma görüşünüze katılıyoruz. Yalnız infekte veya supure internal fıksasyonlu vakalarda durum biraz daha nazik oluyor.

İnternal fıksasyon aracını örneğin, femurdaki çivi veya protezi çıkarırsanız bütün stabilite veya tedavi bozuluyor. O. sebeple bu gibi vakalarda üreyen mikroba göre antibiotik, yara drenajı, kapalı drenajdan, hassas antibiotikle yıkama yapılmalıdır.

Direnen vakalarda veya internal fikrasyon aracının çıkarılması daha az ciddi bozukluk gelişecek vakalarda madeni internal fıksasyon aracı çıkarılır.

Gerekli traksiyon ve tedaviden sonra infeksiyonun kontrol altına alındıktan en az 3 hafta sonra yapılabilir. 8 saatten sonra gelen geçikmiş vakalarda kültür ve antibiotik testine göre antibiotik verilir. Gereken vak'ada yara temizliği veya sekestrektomu yapılarak yaraya diren konur. Uygun vakalarda emici kapalı dırenaj ve direnden hassas antibiotikli serumla yıkamak faydalıdır.

Eğer özetlemek gerekirse açık kırıkların çok ciddi olduğu, bir dalak yırtılması kadar sürat ve dikkatle hastaneye götürülmesi, 8 saat içinde gelen vakalarda çok ve diğer koşullar uygunsa ameliyathanede debridement (Yara Tuvaleti) yapılarak gerekli temizlikten sonra yaranın kapatılması, çok sınırlı durumlar hariç primer internal fıksasyon yapılmaması, vakaya göre antibiotik ve tetenoz profilaksisi yapılması, geç gelen vakalarda infeksiyon mücadelesi yapıldıktan sonra kırığın tedavi veya düzeltilmesinin düşünülebileceği konularında görüş birliğine varıldı. Bütün panel üyelerine ve dinliyenlere teşekkür ederim.

# AÇIK KIRIKLARDA CERRAHİ TEDAVİ ENDİKASYONLARI VE ŞEKİLLERİ

Dr. Macit ÜZEL(*)

Panel yöneticisi sayın Profesör Doktor Rıdvan Ege'nin konuya giriş olarak yaptığı konuşmayı zevkle dinledim. Açık kırıklar konusunda dünyadaki gelişmelerden ve bu gelişmelere katkısı olan değerlerden etraflı olarak bahsettiler. Ancak bir nokta dikkatimi çekti. Bu etraflı giriş konuşması içinde, konunun ülkemizdeki gelişimine ve katkıda bulunan bizim değerlerimize hemen hiç yer verilmemiş. Kanaatimce, «Milli» vasıftaki kongremizde ağırlık bize ait bilgilerde olmalıdır. Ümit ederimki, bundan sonraki kongrelerimizde panelleri taktim ve idare eden yöneticiler giriş konuşmalarında konuda emeği geçen Türk hekimlerine ve eserlerine daha geniş yer verirler. Böylece hem değerlermizi anarak şükran hislerimizi belirtmiş hemde bu vesile ile tarihin tozlu sayfaları arasında kalmış bilgileri açığa çıkarmış ve genç kuşaklara aktarmış oluruz. Kanımca bu, «Milli» bir kongrede yapmak zorunda olduğumuz bir görevdir. Kongre ancak böyle davranışlarla «Milli» sıfatına hak kazanır.

Tarihi gelişim benim konumun kapsamı içinde olmadığı için geniş bir hazırlıkta bulunmadım. Fakat şu anda aklıma gelen bazı bilgileri naklederek bu boşluğu biraz olsun doldurmaya çalışayım.

Bizde açık kırıklar konusundaki ilk yazılardan biri «1933 Ankara İkinci Cerrahi Kongresinde okunan Operatör Hayri beyin raporu, diğeride 1935 de yayınlanan Profesör Akif Şakir Şakar'ın bir broşürüdür. Akif Şakir Şakar hocanın broşürü şahsı gibi orijinal bir yazı idi. Hoca bu broşüründe, açık kırıklarda aktif tedavinin önemi ve gereği üzerinde durmakta, dünya literatürünü incelemekte ve ayrıca bu konu hakkında fikirlerini sorduğu Alman ve Fransız bilginleri arasındaki dostlarından gelen cevaplarıda yayınlamakta idi. Esere olağanüstü bir özellik veren bu cevaplarda yazarlar, açık kırıklarda aktif cerrahi tedavinin gerekli olduğu noktasında birleşiyorlardı. Daha sonra 1936 da, kırık konusundaki büyük öncü Profesör Doktor Burhanettin Toker'in «Kırık ve Çıkıklar» kitabı yayınlanmıştır. Temel bilgi ve prensipleri veren bu kitap yıllarca klâsik bir eser olarak değerini muhafaza etmiştir.

Açık Kırıklar konusundaki ilk geniş ve özel çalışma ise şu anda Amerika Birleşik Devletlerinde inceleme gezisinde olduğu için kongrede bulunamayan Profesör Doktor Derviş Manizade'ye aittir. Doçentlik tezi olarak yapılan bu ça-

(*) İst. Ün. Cerrahpaşa Tıp Fak. Ortopedi Travmatoloji Kürsüsü Doçenti

lışma, 208 klinik vak'asına ve geniş bir literatür incelemesine dayanmakta olup, 1948 de «Açık Kırıklar ve Komplikasyonları» ismi altında İstanbul Üniversitesi Yayınları arasında basılmıştır.

Huzurunda, Açık Kırıklar konusunda Türk Tıbbına katkıda bulunan bütün değerlerimizi saygı ve minnettarlık ile anarım.

Açık kırık tedavisinde gaye hastanın iyileşmesidir. Bu gayeyede yara ve kırığın beraberce tedavisi ile varılır. Yani konu ne tek başına yara, nede kırıktır. Düşünülecek ve yapılacak her şey hem yara hem de kırık açısından olmalı ve biri yoksanır durumuna düşmemelidir. İyi sonuç ikisi arasında balansı kurabilen hekime aittir.

Yara ve kırık arasında bir öncelik aranırsa şüphesiz yara ilk problemdir. Bu problemi hekim, cerrahi ve medikal bütün hünerini gösterip en kısa süre içinde ve en anatomik sonuç ile halletmelidir. Burada varılması gerekli en önemli bir hedefte enfeksiyonun önlenmesidir. Tabii, bu sonuç anatomik bütünlükle sıkı sıkıya ilgilidir. Hatta biri birinden ayrılamazlar. Zira iyi bir anatomik bütünlüğün temin edilmediği vak'alarda enfeksiyon kaçınılmaz refakatçidir. Buradan bir sonuç çıkarabiliriz. O da, yarada enfeksiyonun önlenmesine en büyük etken cerrahi tedavidir.

Küçük bir delikten büyük bir yara veya defekte kadar ne durumda olursa olsun, açık kırık önemli bir hadisedir. Açık kırığı oluşturan yara çok küçük olsa bile aşağıda izah edeceğim genel prensipler içinde tedavi edilmeli ve ihmal edilmemelidir.

Açık kırığın taze ve geç oluşuna göre tedavi tutumu temelde farklar gösterir. Ben konuşmamda, taze vak'alarda, kliniğimizin prensiplerini de esas alarak, tedavi görüşümü izah edeceğim.

Burada önce «Taze Vak'a» deyiminde anlaşmak gerekir. Buna göre, yaralanmadan sonra üzerinden sekiz saatten fazla zaman geçmemiş vak'aları «Taze Vak'a» kabul eden klâsik görüş, günümüzün imkânları ile oldukça değişmiştir. Bu klâsik görüşün ileri sürüldüğü devrelere nazaran daha çok silahımız var şimdi, Meselâ antibiyotikler gibi, Ayrıca bunu yaranın şekli de etkiler. Kesik ve az kirlenmiş yaralarla, kesik ve nekrotik yaralarda zaman ayni şekilde değerlendirilmemelidir. O nedenle klâsik sekiz saatlik süre uygun vak'alarda daha geniş tutulabilir ve mesela on -ondört saatlik vak'alarada da rahatlıkla taze yara prensiplerini yani (Eksizion—Primer sütür) ü uygulayabiliriz.

Bana göre, taze açık kırık vak'ası karşısında tedavi prensipleri şunlar olmalıdır:

1 — Her açık kırık mutlaka ameliyathanede ve tam bir cerrahi disiplin içinde tedavi edilmelidir.

2 — Genel anestezi kullanılmalıdır.

3 — Abondan kanamalar dışında turnike kullanılmamalıdır.

4 — Yara çevresi antiseptik solüsyonlarla, biz tenture d'iode ve alkol kullanıyoruz, temizlenip bölge antiseptik şartlarda normal bir ameliyat yapıyormuş gibi hazırlanmalıdır.

5 — Ameliyat için iki ayrı set kullanılmalıdır. Bunlardan biri eksizion tamamlanana kadar, diğeri eksiziondan sonraki safhada kullanılır. Yani eksiyonu yaptığımız aletler kirlendi kabul edilmelidir. Eğer bu mümkün olmassa, eksizion tamamlanınca hiç olmazsa kullanılmış bistüri ve penset gibi aletler değiştirilmelidir.

6 — Yara içinde görülebilen yabancı cisimler temizlenir.

7 — Yara içi konsantre olmayan, tercihan % 20 lik eau oxygenée ile veya serum fizyolojik ile birkaç defa yıkanır.

8 — Tanponmanı müteakip yara dikkatle incelenir. Önce yaralanan cilt, ciltaltı, kemik dokuları ve eğer varsa damar, sinir, tendon, adele lezyonlarının durumu tesbit edilir.

10 — İncelemeden sonra cilt, ciltaltı ve fasia, adele dokularının ekzisionu ile cerrahi temizliğe başlanır.

Yaralanmış dokulara göre tutumunuz şu olmalıdır :

a — Cilt, ciltaltı :

Eğer cilt, ciltaltına ait yara dudakları parçalı ve nekroze değilse, meselâ kesik yaralar, eksizion sınırlı yapılabilir. Beslenmesinden şüphe edilen kısımlar mevcutsa, mesela parçalı veya ezik yaralar hayatiyetini kaybetmiş kısımların tümü eksizion sınırları içine alınmalıdır. Cilt defekti meydana gelecek korkusu ile yetersiz eksizion hatasından mutlaka kaçınmak gerekir. Zira geniş defektin kapatılması her zaman için mümkündür. Fakat eğer eksizion yetersiz ise, sütûrlerinde etkisi ile yara dudaklarında daha sonra nekroz ve enfeksion kolayca deklare olabilir. Bu durumda ise hem beklenilenden geniş sekonder bir cilt defekti hemde enfeksiyon kaçınılmaz iki kötü sonuçtur.

Yaranın cerrahi tedavisi cildin eksizionu ile başladığı gibi yine cildin sütürü ile biter. Per primam yara iyileşmesinde en önemli nokta cildin şifasıdır. O nedenle amaç, yaranın üzerini hangi usulle olursa olsun normal bir cilt dokusu ile tam olarak kapatmaktır.

Cildin kapatılmasında dikkat edilmesi gerekli noktalar şunlardır:

— Cilt rahat yani hiç bir gerginlik olmadan dikilerek kapatılmalıdır.

— Ciltte gerginlik çok hafif bile olsa önemlidir. Zira post operatuar oluşacak ödem, hematom, sütürlerin beslenmeye menfi lokal etkisi, kırık uçlarının tazyiki gibi faktörler sütür esnasında ihmal edilen hafif gerginliği ileri dereceye çıkarır ve cilt nekrozu oluşabilir. Bu durumda yara dudaklarını ya periferiğe doğru çilt altı dekolmanı ile veya yaranın köşesine yapılacak ilâve ensizionlarla yarayı (Z) harfi şekline getirerek serbestleştirmek gerekir.

— Eksiziondan sonra cilt defekti meydana gelmişse defektin bir kenarından hazırlanan flap tarzında pediküllü full tickness gref içe kaydırılarak kapat-

ma yapılır. Kaydırılan flapın boş kalan yeri de femur ön yüzünden alınan thiersch grefi ile örtülür. Bu teknikte flapın kaidesi ile boyu arasındaki oran önemlidir. Bire iki yani kaide bir, boy iki nisbetindeki grefler beslenme yönünden emniyetlidir ve iyi kaydırılabildikleri için kullanışlıdırlar. Beslenme bakımından en garantili olanı ise bire bir nisbetinde olan greftir. Ancak bunlar pek uzağa kaydırılamazlar. Damarların istikameti grefin boyunu etkiliyen önemli bir faktördür. Bu istikamete paralel olan greflerin beslenmeleri daha iyidir.

— Ayrıca Plastik metotları uygularken cildin o bölgedeki tansion hatlarını iyi bilmek,

— Enfeksiyonu önlemek için mümkün olduğu kadar cilt altı sütürü koymaktan kaçınmak gerekir.

b — Fasia :

Yara kenarındaki fasia, cilt ve ciltaltı için uygulanan prensiplere göre eksize edilir. Defekt meydana gelişi enfeksion tehlikesi yanında önemsenmemelidir.

c — Adele :

Geniş eksizionların rahatça yapılabildiği dokudur. Eksizion sonrası kapatılması çok defa cilt gibi problem teşkil etmez. Diğer yönden adele trauma ile kolayca ve geniş olarak nekroza uğrayabilen bir dokudur. O nedenle geniş eksizionlar gerekebilir. Nekroze bölgeler morumtrak rengi, kesildiğinde kanamaması ile kolay tanınır. Fakat turnike kullanılırsa bu özellikler kaybolur. O zaman eksizionun yetersiz yapılma ihtimali büyüktür. Böyle bir hatada enfeksiyon kaçınılmaz bir sonuçtur.

d — Tendon :

Genel ve klâsik görüş, yaranın eksizion ve sütürü esnasında kesik uçları bulup işaretlemek ve yara iyileştikten sonra aseptik şartlarda açıp sekonder tendon dikişi yapmak yönündedir. Fakat son yıllarda bu görüş zorlanmaktadır. Kanaatimizce ezik yaralar sonucu meydana gelen geniş tendon laserasionları hariç diğer kesiklerinde primer tendon dikişi uygulanabilir. Elin «No mens area» sı bu uygulama için istisna teşkil eder. Defektsiz tendon yaralanmaları çok defa kesik şeklindeki yaralarda görülür. Bu yaralarda ise doku nekrozu olmadığı için iyi bir eksizion ve antibiotikler uygulanırsa enfeksion pek görülmez. Bu primer tendon dikişi lehine bir noktadır. Diğer yönden, tendon dikişinin bir seansta yapılması memleket şartlarımıza da uyar. Bütün bunlara rağmen açık kırıkta tendon lezyonu bir problemdir. Fakat işin iyi tarafı elin açık kırıkları dışında pek rastlanan bir komplikasion değildir.

Bazan tendon yaralanmadan yalnız kılıfı yaralanabilir. Bunlar genellikle gözden kaçar. Bu yaralanmalardan sonra kılıf boyunca oluşan flegmonlar görülebilir.

Defekt meydana getiren geniş yaralanmalarda ise hayatiyetini kaybetmiş tendon bölümü yeteri kadar eksize edilir. Uçlar işaretlenir, kaçmaması için civar dokulara tesbit edilebilir. Yara iyileştikten sonra tendon grefi ile tedavi edilir.

e — Damarlar :

Lokal ve regional bozuklukları yapması yönünden önemlidir. Tedavi yapılmaması veya hatalı tedaviler amputasion gereken gangrenlere bile sebep olabilir. Beslenme bozukluğu ya açık kırığın oluşumu esnasında arterin yaralanması veya dış baskı ile oblitere olması nedenleri ile meydana gelir. Her iki halde de erken tedavi çok önemlidir. Eğer yaralanmış arter teknik olarak sütüre edilemiyecek kadar ince ise veya orta çapta olsa bile terminal arter değilse, yani o bölgeyi bir başka arterle anastomoz yaparak soluyorsa, ligaratüre edilebilir. Bunların dışındaki arter yaralanmaları anastomoz yapılarak tedavi edilmelidir. Kesik tarzındaki yaralanmalarda, uçlarda yeterli düzeltme ve eksizion yapıldıktan sonra, uç uca (end - to - end) 5 veya 6 sıfır atraumatik ipek ile anastomoz yapılır. Burada uçların gergin olmamasına dikkat etmelidir. Eğer yaralanma laserasion şeklinde ise ve gerekli eksiziondan sonra defekt kalıyorsa en kullanışlı metod ven grefi uygulanmasıdır. Ven grefi tercihan V. safena magna'dan alınır. Kapakcıklar dikkate alınıp anastomoz ters yapılmalıdır. Venlere gelince, bunların yaralanmaları arterler kadar önemli değildir. Her seviyede rahatlıkla ligature edilebilirler.

f — Sinirler :

Uçlar keskin bir aletle —meselâ jilet— yeteri kadar ampüte edilerek düzeltildikten sonra separe dikişlerle uç uca dikilirler. Genellikle 4 ilâ 6 sıfır atraumatik ipek kullanılır. Burada da uçların arterde olduğu gibi gergin olmaması gerekir. Eğer gerginlik varsa çevre oynağı bu gerginliği azaltacak durumda tesbit etmek faydalı olur. Defektli yaralanmalarda uçlara işaret konarak çevre dokuya tesbit yapılır. Defekt, yara şifa bulduktan sonra, nöroşirürjien tarafından sinir grefleri ile kapatılabilir.

g — Kırık fragmaları :

Kırığa karşı tutumumuz, açık kırık tedavisinin en önemli yönüdür. Çevreye bağlantısı yani beslenme olanağı kalmamış küçük libere kemik parçaları çıkarılmalıdırlar. Bu enfeksion yönünden önem taşır. Zira sekestre olurlar. Büyük parçalar ise genellikle yumuşak dokulara yapışıklık gösterdikleri için beslenebilirler ve çok defa da muhafaza etmek faydalı bir yoldur. Eğer kırık uçları yaradan dışarı çıkmış ise yaranın yıkanmasından ve eksizyonundan sonra kemik ucu tekrar temizlenip içeri sokulabilir. Bu safhadan sonra ana sorun tesbit şeklidir. Eğer kırık defektsiz ve dişlenebilen enine bir kırık ise repozision ve dış tesbit yanı alçı uygulanması en iyi yoldur. Eğer defekt varsa veya kayabilen yani oblik, sipiral yahut parçalı bir kırık ise stabilizasionu dış tesbitle elde etmek zor, çok

zamanda imkânsızdır. En iyi metod traksiondur. Bugün üzerinde tartışılan konu ise internal tesbittir. Eğer böyle bir tesbit gerekiyorsa ne zaman yapılmalıdır? Bana göre, ki bu kliniğimin de tutumudur, primer internal tesbit riskli bir uygulamadır. Hele Kuntscher uygulanmışsa daha büyük problem çıkarılabilir ortaya. Zira, tedavisi çok güç olan geniş kanal infeksionu oluşabilir. O nedenle önce yaraya yukarıdaki prensipler dahilinde eksizion yapıp lokal antibiotik koyduktan sonra primer sütür uygulamalı, kırığı alçı veya traksiyon ile tesbit edip uzvu yukarı kaldırmalı ve yüksek dozda geniş spektrumlu çift antibiotik tatbik ederek asgari 5-7 gün beklemelidir. En iyisi bu süre dikişler alınana kadar olmalıdır. Yani 8-10 gün, Bu süre içinde yara infeksion oluşmadan şifa bulursa açık kırık kapalı kırığa dönüştürülmüş olur ve aseptik şartlarda kapalı kırık gibi planlanılan internal tesbit uygulaması yapılabilir.

Bazan aşağıdaki hallerde, bu kaidenin dışına çıkılarak primer internal tesbit uygulanabilir.

— Elin açık kırıklarında intramedüler Kirscner teli uygulanabilir.

— Oblik veya spiral tipteki kayma tandansı olan ve alçı, traksion gibi metodları uygulama zorluğu bulunan vak'larda geniş eksplorasion yapmadan kırık iki vida ile tesbit edilebilir. Böylece alçı uygularken veya değiştirilirken yahutta alçı içinde kaymalar olmaz. İnfeksion oluşsa bile sınırlı kalır yani vida koymadığımız zaman oluşan infeksiondan geniş değildir.

— Koptuğu yere ihtiva ettiği dokular anastomoze edilerek hemen dikilen bazı traumatik amputasionlarda kemiğin bütünlüğü tercihan primer Kuntscher bazanda plak ile sağlanır.

Buraya kadar taze açık kırıklarda tedavi prensipleri hakkında görüşlerimi açıklamaya çalıştım. Geç vak'alarda ise tutum daha değişiktir. Henüz enfeksiyon klinik olarak ortaya çıkmamışsa tedavi eksizion ve yaranın açık bırakılmasıdır. Eğer yarada enfeksion oluşmazsa ortalama 4-6 gün sonra sekunder sütür uygulanabilir. Daha geç ve enfeksiyonun deklare olduğu vak'larda ise tedavi prensipleri tamamen değişir. Konu artık osteomiyelittir. Bu durumlarda günümüzde en seçkin tedavi ise (Küretaj + Kontinü irrigasion ÷ Aspirasion) tedavisi ve yaranın kapanmasından sonra - eğer kaynamamışsa - kırığın tedavisi plânlanır.

**Sonuçlar :**

Açık kırık tedavisi konusunda şu önemli sonuçlar ortaya çıkar :

1 — Ameliyathane yönünden :

— Açık kırık tedavisi yapılan ameliyathanede damar, sinir ve plastik cerrahisi için lüzumlu malzeme ve aletlerin bulunması gerekir.

2 — Eğitim yönünden :

— Ortopedi ve Travmatoloji mütehassısı Damar, Sinir ve Plâstik cerrahi dallarının temel prensiplerini çok iyi bilmelidir.

3 — Açık kırık tedavisini mutlaka tecrübeli ve bilgili cerrah yapmalıdır.

## LİTERATÜR


1 — Apenesenko, B. G. : Osteomyelitis Occuring after the Surgical Treatment of Fractures and Pseudoarthrosis with the Use of the Metal Nailing, Westn. Khir. Grekov. 95: 73-9, 1965.

2 — Aufranc, O. E., Jones, W. N., Harris, W.H.: Management of Sepsis Following Hip Nailing. JAMA 185 : 719, 1963.

3 — Compere, E. L. : Treatment of Osteomyelitis and İnfected Wounds by Closed İrrigation with a Detergent-Antibiotic Solution. Acta Orthop. Scand. 32: 224, 1962.

4 — Dombrowski, E.T., Dunn, A.W. : Treatment of Osteomyelitis by Debridement and Closed Wound İrrigation-Suction. Clin. Orthop. 43: 215-31, 1965.

5 — Manizde, D. : Açık Kırıklar ve Komplikasyonları. İst. Üniv. Yay. 1948.

6 — Müller, M.E., Allgöwer, M., Willenegger, H. : Technique of İnternal Fixation of Fractures. Springer-Verlag, Berlin-Heidelberg-New York, 1965.

7 — Rush Jr. W.T., Gibbsons, J., Monroe, E.W. : İntramedullary Nailing in the Presence of İnfection. Surg. Gny. Obst. 94 : 727, 1952.

8 — Şakar, A.Ş. : Açık Kırıklarda Ameliyat ile Korumanın Hayati Önemi. Türk Tıp Cem. Mec. Cilt 9, sahife 187, 1936.

9 — Toker, B. : Kırık ve Çıkıklar. 1. baskı 1936, 2. baskı 1943 Mazlum Kitabevi, 3. baskı 1948. Hak Kitabevi, İstanbul.

10 — Üzel, M. : Kırıkların Cerrahi Girişimlerden sonra Görülen Enfeksionlarının Devamlı İrrigasion ile Tedavisi. Doçentlik tezi. İst. Üniv. Cerrahpaşa Tıp Fak. 1963.

11 — Üzel, M., Manizade, D. : Kırık Sorası Görülen Kemik İnfeksiyonlarının Kontinü İrrigasion ile Tedavisi. II. Türkiye Orthop. ve Trau. Kong. Tebliğleri, sayfa 198-121, İstanbul, 1971.

12 — Willenegger, H. : Uber Erfahrungen und Bedeutung der Örtlichen Chemotherapie bei Chirrurgischen İnfectionen. Helv. Chir. Acta. 18-406, 1951.

13 — Willenegger, H. : Therepeutische Möglichkeiten und Grenzen der Antibakteriellen Spüldrainage bei Chirrurgischen İnfektionen. Arch. Klin. Chir. 304-670. 1963.

14 — Willenegger, H., Roth, W. : The Antibacterial İrrigation Brenage of Surgical İnfections. Beutsch. Med. Wschr. 87: 1485, 1962.

**Dr. Macit Uzel'in konuşmasından sonra**

**Dr. Rıdvan Ege'nin Konuşması**

Sayın Uzel memleketimizde açık kırıklara ait yayınlardan bahsettiler. Biz Kongre açış konuşmamızda Akif Şakir Hoca'ya ilaveten 1948'deki Derviş Manizadenin «Açık Kırıkları Kıtabın» dan bahsetmiştik. Gülhane Tıp Bülteninde 75 açık kırık vak'asına ait Dr. Şarlak'la benim yazım çıkmıştır. Yerli literatürü değerlendirmek hakikaten çok yerinde bir hatırlatma.

Açık kırıkların tedavisinin antisepsiye önem verilerek yapılma gereğini belirtirler. Zaten ameliyathane şartı olmayan yerlerde yara debridement'i yapılamaz.

Ayrıca ciltten sonra yara eksizyon yapılırken eldiven değiştirmek gerekir.

Kendileri yaranın oksijenli suyla yıkanma gereğini belirttiler. Biz yara tedavisinde oksijen kullanmıyoruz. Oksijenli su her ne kadar ölü dokuları habbeciklerle dışarı sürüklerse de ayni oksijenli suyun dokuları parçaladığı ve ufak damarlardaki tıkaç ve pıhtıları çözerk kanamaya sebep olduğu ve parçalanan dokulardaki mikropların bu açık damarlardan çevreye ve dolanıma karıştığına inanan çoğunluğa uyarak oksijenli su kullanmıyoruz. Ayrıca antiseptik dokuların canlı hücreleri hangi oranda öldürdüğüne dair şu oranları hatırlatmak isterim. Alkol, Tentür diyot, Osijenli su, tıbbî sabun 100 %, adi sabun 90 %, Phisohex 25 %, damıtık su 5 % oranında canlı hücreleri öldürür.

Bu nedenle biz yara tuvaleti süresince yarayı litrelerle bol ılık serumla ve tazyikle yıkamayı tercih ediyoruz.

Damar yaralarında arteria femoralis Comminus ve arteria poplitea hariç ekstremite damarları gerektiğinde bağlanır. Koşullar uygunsa arter defektleri vena safena kullanarak tamir edilebilir.

Sinir tamirlerindeki görüşümüz farklıdır. Çok temiz ve kesik yaralarda sinir primer olarak tamir edilebilir. Şüpheli vakalarda yalnız digital sinirleri primer olarak tamir ederiz. Zira sekonder tamiri zordur. Şüpheli veya kirli vakalarda sinir uçlarını sonradan bulabilmek için kesik uçlara siyah ipek veya ince tel ile işaret düğümü atarak yarayı kapatırız. Yara iyileştikten (3-6) hafta sonra sekonder sinir tamir yapılır. Şüpheli ve kirli vakalarda, debridement yaparken sinire de dikiş konursa infeksiyonun sinir boyunca ilerlemesi ve akson refleksi ile assendan dejenerasans olacağı veya hiç olmazsa periferik infeksiyonla nedbeleşeceği inancına katılanlaradan olduğumuz için şüpheli vakalarda sekonder tamiri uyguluyoruz.

Tendonların primer tamirlerinde de görüşümüz biraz farklı Ekstansör tendonlar temiz veya temizlenen yaralarda primer tamir edilebilir.

Fleksörlerden sekonder tamiri güç olan flexor pollisis ve iyileşmesi sûratli olan çocuk fleksörleri koşullar uygunsa primer olan tamir edilir. Fakat el fleksörleri hele yasak bölge denilen proksimal parmak bölümü ile avuç içi çizgisi arasındaki bölgede fleksör tamiri yapılmaz. Yapılsa ne olur? diye soruldu. Birincisi burada flexor sublimis (Superpicialis) ler 2 kol halinde fleksör perofundusu çevrelediğinden primer dikiş nedbesi 3 tendon kolonu blok haline getirir parmağı çalıştıramaz. İkincisi de fleksör adeleler kılıfıdır. Biryerde infeksiyon olunca kolayca aşağıya ve yukarıya yayılır. Sonra tendon hiç çalışmaz. Sekonder tamiri biz 6 hafta geçtikten sonra yapmaktayız.

Cilt kapanması ve gerefleri hakkında ortopedistlerin plastik cerrahi bilmesi gerektiğini Dr. Uzel haklı olarak belirtti. Biz cilt greflerini kullanma tekniğinin plâstik olduğu kadar rekonstruktif cerrahi işi olduğuna inandığımızdan ortopedistlerin çok iyi bilme zorunluğuna gönülden katılıyoruz.

Açık kırıklarda primer internal fiksasyonun aleyhinde olduklarını fakat bunun katı kurallarla sıralamayıp hastanın durumu ve şartlara göre denge kurulabileceğini belirttiler.

Denge elbetteki şart. Zaten açık kırıklı bir hastada Sayın Sipahioğlu'nun konuşmasından sonra belirttiğim gibi yara ve yaralının durumunun değerlendirilmesi gerek ilk, gerekse asıl tedavide çok önemlidir. Biz hastalığı açık kırık tablosunu ve radyografiyi değil hastayı veya açık kırıklıyı tedavi ettiğimizi unutmamalıyız.

Denge derken bunu ve daha önce belirttiğimiz kurallarda internal fiksasyonu yapma dengesini anlıyoruz.

# HACETTEPE HASTAHANESİNDE TEDAVİ EDİLEN 95 HUMERUS ÜST UÇ KIRIKLI HASTANIN İNCELENMESİ

Dr. Nejat TOKGÖZOĞLU(*)
Dr. Öner GEDİKOĞLU(**)
Dr. Gürbüz BAYTOK(***)

Son yıllarda, orta ve ileri yaşlılarda oldukça sık rastlanan humerus üst uç kırıklarının, sosyal ve ekonomik açılardan meydana getirdiği iş, güç kaybı ve günlük yaşamda gerekli fonksiyonların yapılmasında görülen kısıtlanmalar, dikkati çekmiş ve konuya olan ilginin artmasına yol açmıştır.

Bu kırıklarla ilgili çeşitli ayırımlar, tedavi metodları ileri sürülmüş ve tartışmalara konu olmuştur. Bu kırıkların gösterdikleri özellikleri ortaya koymak, uyguladığımız tedavi metodları ve sonuçlarına tesir eden etkenleri değerlendirmek amacıyla, 1963-1972 yılları arasında bölümümüzde tedavi edilen humerus üst uç kırık vakaları incelenmiştir.

## Materyal ve Metod

Hacettepe Üniversitesi Ortopedi Bölümüne 1963-1972 yılları arasında müracaat eden 16 yaşın üstünde 95 hastada teşhis edilen 95 humerus üst uç kırığı, çalışmamıza konu teşkil etmiştir.

Hastaların 54'ü (% 56.8) erkek, 41'i (% 43.2) kadındı. En genci 16, en yaşlısı 84 yaşında olan hastaların yaş ortalaması 46.7 idi.

Çalışma kapsamına giren 95 humerus üst uç kırığının sınıflandırılmasında, tedavi neticelerinin değerlendirilmesinde Neer'in 1970 yılında önerdiği tasnif (Resim 1) ve değerlendirme kriterleri (Tablo 1) esas alındı.

Bu değerlendirme kriterlerine göre omuzdaki ağrı, fonksiyonlar, hareket miktarı ve röntgen bulguları değerlendirilerek, her bir bulguya puan verildi. Bu puanların toplamı 89-100 ise sonuç «ÇOK İYİ», 89-91 «İYİ», 80-71 «ORTA» ve 70 in altında ise, «KÖTÜ» olarak değerlendirildi.

Az ayrılma gösteren I. Gurup kırıklar, Velpeau bandajı ile 3-6 hafta süre ile tesbit edildi. Bu süre sonunda aktif fizik egzersizlere başlandı. Büyük tüberkül kırığı ile beraber bulunan çıkıklarda kapalı redüksiyon uygulanıp, taraf Velpeau bandajı ile 4 hafta tesbit edildi. Ayrılma gösteren cerrahi boyun kırıkları-

(*) Hacettepe Üniversitesi Tıp Fakültesi Ortopedi Doçent ve Bölüm Başkanı
(**) Hacettepe Üniversitesi Tıp Fakültesi Ortopedi Öğretim Görevlisi
(***) Hacettepe Üniversitesi Tıp Fakültesi Ortopedi Öğretim Görevlisi

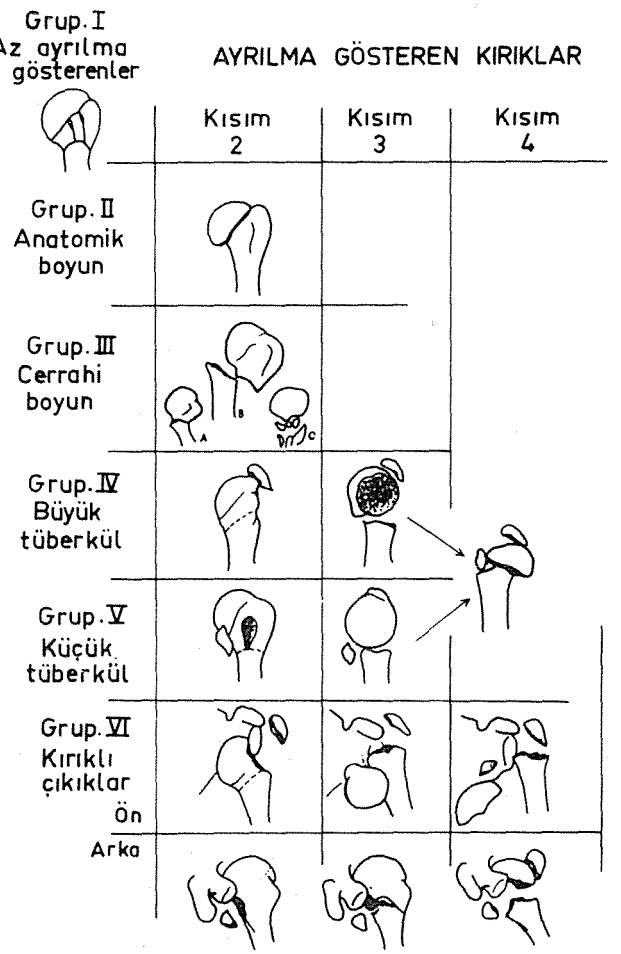


Resim 1 : Humerus üst uç kırıklarının Neer'e göre sınıflandırılması.

na iskelet traksiyonu uygulandı. Traksiyonla redükte edilmiyen ve geç müracaat eden vakalara açık redüksiyon, internal tesbit yapıldı. Yüksek oranda avasküler nekroz şansına sahip olan 3., 4. kısım kırık ve kırıklı çıkıklarda açık redüksiyon ve internal tesbit uygulandı. Tesbit metertal olarak tel sütür ve vida kullanıldı.

TABLO 1 : Değerlendirme Kriterleri

| | Puan |
|---|---|
| 1. AĞRI (35 puan) | |
| a — Yok | 35 |
| b — Hafif, seyrek ve normal aktiviteye etkisi olmayan | 30 |
| c — Orta derecede, normal aktiviteye etkisi olmayan | 25 |
| d — Orta derecede, ağrı kesici ilaçlar almayı gerektiren | 15 |
| e — Aktiviteyi kısıtlayan şiddetli ağrı | |
| f — Aktiviteyi tamamen kısıtlayan devamlı ve şiddetli ağrı | 0 |
| 2. FONKSİYON (30 puan) | |
| a — Kuvvet derecesi | |
| Normal | 10 |
| İyi | 8 |
| Orta | 6 |
| Zayıf | 4 |
| Yok | 0 |
| b — Hareket | |
| Baş üzeri | 2 |
| Ağız | 2 |
| Bel kemeri | 2 |
| Karşı axilla | 2 |
| Aynı taraf sırtı | 2 |
| c — Stabilite | |
| Yerden kaldırma | 2 |
| Fırlatma | 2 |
| İtme | 2 |
| Baş üzeri kaldırma | 2 |
| Çekme | 2 |
| 3. HAREKET DERECELERİ (25 puan) | |
| a — Fleksiyon | |
| 142°-108° | 4 |
| 108°- 83° | 2 |
| 83°- 67° | 1 |
| Daha az | 0 |
| b — Ekstansiyon | |
| 40° | 3 |
| 40°- 27° | 2 |
| 27°- 13° | 1 |
| Daha az | 0 |
| 150° | 6 |
| 150°-142° | 5 |
| c — Abduksiyon | |
| 150° | 6 |
| 150°-142° | 6 |
| 142°-117° | 4 |
| 117°- 83° | 2 |
| 83°- 67° | 1 |
| Daha az | 0 |
| d — Dış rotasyon | |
| 90° | 5 |
| 90°- 45° | 3 |
| 45°- 15° | 1 |
| Daha az | 0 |
| e — İç rotasyon | |
| 40° | 5 |
| 40°- 31° | 4 |
| 31°- 22° | 3 |
| 22°- 13° | 2 |
| Daha az | 0 |
| 4. ANATOMİ (10 puan) | |
| Rotasyon, açılaşma non-union, avasküler nekroz, osteoartrit myositis ossifikans | |
| Yok | 10 |
| Hafif | 8 |
| Orta | 4 |
| İleri derecede | 2-0 |

**Bulgular**

Vakalarımızın, Neer sınıflandırılmasına göre dağılımı, Tablo 2 de verilmiştir.

TABLO 2 : Kırık tiplerine göre dağılım. a/

| Kırık gurupları | Kısım | Kırık sayısı | Yüzde |
|---|---|---|---|
| I | — | 47 | 49.4 |
| III | A | 7 | 7.3 |
| | B | 12 | 12.6 |
| | C | 1 | 1.1 |
| | TOPLAM | 20 | 21.0 |
| IV | 2 | 6 | 6.3 |
| | 3 | 2 | 2.1 |
| | 4 | 3 | 3.2 |
| | TOPLAM | 11 | 11.6 |
| V | 2 | — | — |
| | 3 | 3 | 3.2 |
| | 4 | 1 | 1.1 |
| | TOPLAM | 4 | 4.3 |
| VI | 2 | 10 | 10.5 |
| | 3 | 1 | 1.1 |
| | 4 | 2 | 2.1 |
| | TOPLAM | 13 | 13.7 |
| GENEL TOPLAM | | 95 | 100.0 |

a/ Serimizde II. Gurup kırık (anatomik boyun kırığı) tesbit edilmedi.

95 Hastadan 39'u (% 41.1) takip edilebildi. Bunların kırık sınıflandırılmasına göre dağılımları, Tablo 3 de verilmiştir.

Vak'alarımızda, en kısa takip 7 ay, en uzun takip 8.5 yıl olup, ortalama takip süresi 3 yıl 10 aydır.

Takip edilen 39 hastada; 16 (% 41.0) çok iyi, 12 (% 30.8) iyi, 8 (% 20.5) orta ve 3 (% 7.7) kötü sonuç elde edildi. Tedavi sonuçlarının kırık tiplerindeki dağılımı Tablo 4, 5, 6, 7 de verilmiştir. Bu tablolarda gösterilme-

TABLO 3 : Takip edilebilen hastaların kırık tiplerinin dağılımı

| Kırık gurupları | Kısım | Kırık sayısı | Yüzde |
|---|---|---|---|
| I | — | 21 | 53.8 |
| III | A | — | — |
| | B | 7 | 17.9 |
| | C | — | — |
| | TOPLAM | 7 | 17.9 |
| IV | 2 | 1 | 2.6 |
| | 3 | — | — |
| | 4 | 3 | 7.7 |
| | TOPLAM | 4 | 10.3 |
| V | 2 | — | — |
| | 3 | — | — |
| | 4 | 1 | 2.6 |
| | TOPLAM | 1 | 2.6 |
| VI | 2 | 3 | 7.7 |
| | 3 | 2 | 2.6 |
| | 4 | 1 | 5.1 |
| | TOPLAM | 6 | 15.4 |
| GENEL TOPLAM | | 39 | 100.0 |

yen V inci gurup 4 kısım kırığı olan ve 10 gün sonra müracaat eden 1 hastada, 4 haftalık iskelet traksiyonundan sonra açık redüksiyon uygulandı. Sonucu «kötü» olarak değerlendirildi.

TABLO 4 : I nci gurup kırıklarda tedavi metodunun sonuçlara göre dağılımı. a/

| Tedavi Metodu | Sonuçlar | | | | | | | | Toplam | |
|---|---|---|---|---|---|---|---|---|---|---|
| | Çok iyi | | İyi | | Orta | | Kötü | | | |
| | Sayı | % | Sayı | % | Sayı | % | Sayı | % | Sayı | % |
| KONSERVATİF | | | | | | | | | | |
| Velpeau ile tesbit | 13 | 61.9 | 6 | 28.5 | 1b/ | 4.8 | — | — | 20 | 95.2 |
| Traksiyon | — | — | — | — | 1b/c/ | 4.8 | — | — | 1 | 4.8 |
| TOPLAM | 13 | 61.9 | 6 | 28.5 | 2 | 9.6 | — | — | 21 | 100.0 |

a/ Bu gurupta cerrahi tedavi uygulanmadı.
b/ 10-30 gün arasında müracaat etmişlerdir.
c/ Yatakta tedaviyi gerektiren diğer lezyonları olan hasta.

TABLO 5 : III B kırıklarında tedavi metodlarının, sonuçlarına göre dağılımı

| Tedavi Metodu | Sonuçlar | | | | Toplam | |
|---|---|---|---|---|---|---|
| | Çokiyi | İyi | Orta | Kötü | Sayı | Yüzde |
| KONSERVATİF | | | | | | |
| Velpeau ile tesbit | — | 2 | — | — | | |
| Traksiyon | 1 | 1 | — | — | 4 | 57.1 |
| CERRAHİ (Açık redüksiyon + internal tesbit | — | — | 3a/ | — | 3 | 42.9 |
| TOPLAM | 1 | 3 | 3 | — | 7 | 100.0 |

a/ 3 haftalık traksiyondan sonra müdahale yapılan vakalar.

TABLO 6 : IV ncü gurup kırıklarda tedavi metodlarının, sonuçlara göre dağılımı.

| Tedavi metodu | Sonuçlar | | | | Toplam | |
|---|---|---|---|---|---|---|
| | Çokiyi | İyi | Orta | Kötü | Sayı | Yüzde |
| KONSERVATİF | | | | | | |
| Velpeau ile tesbit | — | 1(2)a/ | — | — | | |
| Traksiyon | — | 1(4)a/ | 1(4)a/b/ | — | 3 | 75.0 |
| CERRAHİ (Açık redüksiyon + internal tesbit) | — | — | 1(4)a/c/ | — | 1 | 25.0 |
| TOPLAM | — | 2 | 2 | — | 4 | 100.0 |

( ) a/ Kırık kısımları.
b/ 3-10 gün arasında müracaat eden ve serimizde aseptik nekroz tesbit edilen tek hasta.
c/ 2 haftalık traksiyondan sonra açık redüksiyon uygulanan hasta.

TABLO 7 : VI ncı gurup (kırıklı çıkıklar) kırıklarda tedavi metodlarının, sonuçlara göre dağılımı.

| Tedavi metodu | Sonuçlar | | | | Toplam | |
|---|---|---|---|---|---|---|
| | Çokiyi | İyi | Orta | Kötü | Sayı | Yüzde |
| KONSERVATİF | | | | | | |
| Velpeau ile tesbit | 2(3)a/b/ | — | — | — | 2 | 33.3 |
| CERRAHİ (Açık redüksiyon + internal tesbit) | — | 1(4)a/ | 1(4)a/c/ | 2(2,3)a/d/ | 4 | 66.7 |
| TOPLAM | 2 | 1 | 1 | 2 | 6 | 100.0 |

( ) a/ Kırık kısımları.
b/ Kapalı redüksiyon uygulanan vakalar.
c/ Rezeksiyon artroplastisi uygulanan vaka.
d/ İlk 24 saat içinde müracaat ederek, erken açık redüksiyon uygulanan ve takip süreleri 1 yıl olan vakalar.

Tesbit sürelerinin kırık tipleri ve sonuçlara göre dağılımı, Tablo 8 de gösterilmiştir.

TABLO 8 : Tesbit sürelerinin kırık tipi ve sonuçlara göre dağılımı

| Kırık tipi | Ortalama tesbit süresi (hafta) | | | |
|---|---|---|---|---|
| | Çokiyi | İyi | Orta | Kötü |
| I | 4.0 | 4.7 | 4.5 | — |
| III | 4.0 | 5.7 | 7.7 | — |
| IV | — | 8.0 | 6.0 | — |
| V | — | — | — | 8.0 |
| VI | 4.0 | 6.0 | a/ | 7.0 |
| GENEL ORTALAMA | 4.0 | 6.1 | 6.7 | 7.5 |

a/ Tesbit süresi 3 hafta olan, rezeksiyon artroplastisi yapılan vaka olup tesbit, süresi değerlendirmeye dahil edilmemiştir.

**SONUÇLAR:**

1. Kırıklar genellikle orta yaşlı şahıslarda düşme sonucu olmaktadır.

2. Humerus üst uç kırıklarının çoğunluğunu ayrılma göstermiyen kırık grubu (I. gurup) teşkil etmektedir.

3. I nci gurup kırıkların basit bir tesbit vasıtası olan Velpeau bandajı ile tedavi sonuçları başarılı olmaktadır.

4. Ayrılma gösteren cerrahi boyun kırıklarının büyük bir kısmı traksiyonla tedaviyi gerektirmektedir. Traksiyonun başarısız olduğu kırıklarda açık redüksiyon gerekli olup, müdahale süresi sonuçlara etki etmemektedir. Velpeau bandajı ile tesbit yapılan kırıkların sonuçları başarılı olmaktadır.

5. Kan dolaşımının bozulması nedeniyle yüksek oranda avasküler nekroz şansına sahip olan 4 kısım kırık ve kırıklı çıkıklarda başarı oranı, diğer guruplara göre düşmektedir. İyi bir cerrahi teknikle uygulanan açık redüksiyon ve internal tesbit başarılı sonuçlar vermektedir.

6. Hastaların müracaat süreleri ve yapılacak cerrahi müdahalenin gecikmesi, sonuçlar üzerinde önemle rol oynamaktadır.

7. Omuz kırıklarında sonuçlar zamanla olumlu yönde gelişmekte ve 4 - 6 haftalık tesbit sonuçlara etkili olmaktadır.

## VAKALARIMIZDAN SEÇİLMİŞ ÖRNEKLER

Vaka 1

Adı, Soyadı : F.A.

Prot. No. : 64/27327

Yaş, cins : 52 E

Hastanemize, kırıktan 3 saat sonra müracaatında, cerrahi boyunda ayrılma gösteren III B kırığı tesbit edildi. Olekranon'dan geçirilen Kirschner teli ile 4 haftalık iskelet traksiyonu uygulandı. Traksiyondan sonra tesbit yapılmayan hastanın 8.5 yıl sonra yapılan son kontrolunda; ağrı şikâyetinin olmadığı, fonksiyonlarının tam olduğu öğrenildi. Yapılan muayenesinde; abduksiyonda 10°, fleksiyonda 15°, dışa rotasyonda 30°, içe rotasyonda 10 derece kayıp tesbit edildi. Röntgen kontrolunda, kemik anatomisi normal bulundu. Sonucu, «çok iyi» olarak değerlendirildi.

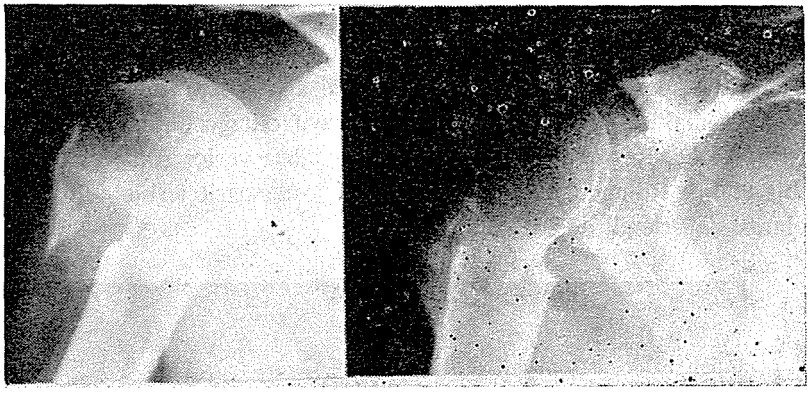

Resim 2

Vaka 2

Adı, Soyadı : S.Ş.

Prot. No. : 68/44215

Yaş, cins : 57 E

Hastanemize, kırıktan 6 gün sonra müracaatında, cerrahi boyunda ayrılma göstern III B kırığı tesbit edildi. 3 haftalık iskelet traksiyonundan sonra geç açık redüksiyon + internal tesbit uygulanıp Velpeau bandajı ile 6 haftalık tesbit yapıldı. 4.5 yıl sonra yapılan son kontrolunda; ağrı şikâyetinin olmadığı, fonksiyonları tam olmakla beraber, kol kuvvetinin zayıf olduğu öğrenildi. Yapılan muayenesinde; abduksiyonda 55°, fleksiyonda 50°, dışa rotasyonda 80°, içe rotasyonda 30° kayıp tesbit edildi. Röntgen kontrolunda, kemik anatomisi normal bulundu. Sonucu, «orta» olarak değerlendirildi.



Resim 3

Vaka 3
Adı, Soyadı : N.K.G.
Prot. No. : 64/44701
Yaş, cins : 43 E

Hastanemize, kırıktan 2 saat sonra müracaatında, IV ncü gurup 4 kısım kırığı tesbit edildi. 6 hafta iskelet traksiyonu ile tedavi edilip, 6 haftalık tesbit yapıldı. 8 yıl 2 ay sonra yapılan son kontrolunda; ağrı şikâyetinin olmadığı, fonksiyonları tam olmakla beraber kol kuvvetinin zayıf olduğu öğrenildi. Yapılan muayenesinde; abduksiyonda 20°, fleksiyonda 10°, dışa ve içe rotasyonlarda 25° kayıp tesbit edildi. Röntgen kontrolunda; hafif osteoartrit tesbit edildi. Sonucu, «iyi» olarak değerlendirildi.

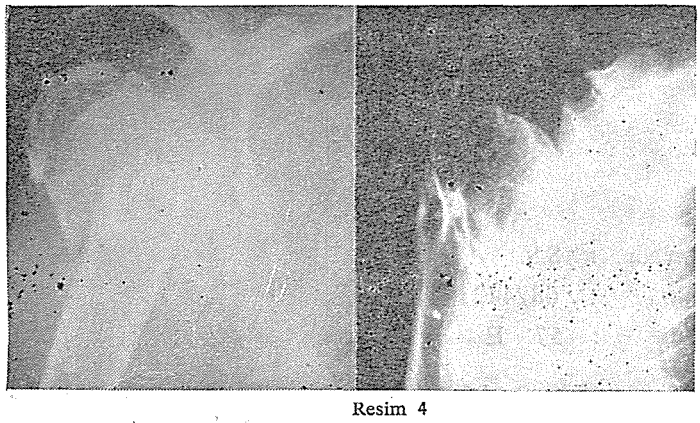

Resim 4

Vaka 4
Adı, Soyadı : S.A.
Prot. No. : 67/59704
Yaş, cins : 37 E

Hastanemize, kırıktan 7 saat sonra müracaatında, IV ncü gurup 4 kısım kırığı tesbit edildi. 10 günlük cilt traksiyonundan sonra açık redüksiyon + inter-

nal tesbit uygulanıp, Velpeau bandajı ile 6 haftalık tesbit yapıldı. 5 yıl sonra yapılan son kontrolunda; ağrı şikâyetinin olmadığı, fonksiyonları tam olmakla beraber kol kuvvetinde hafif zayıflama olduğu öğrenildi. Yapılan muayenesinde; abduksiyonda 50°, fleksiyonda 40°, dışa rotasyonda 65°, içe rotasyonda 10° kayıp tesbit edildi. Röntgen kontrolunda, orta derecede osteoartrit ve myositis ossifikans tesbit edildi. Sonucu, «orta» olarak değerlendirildi.

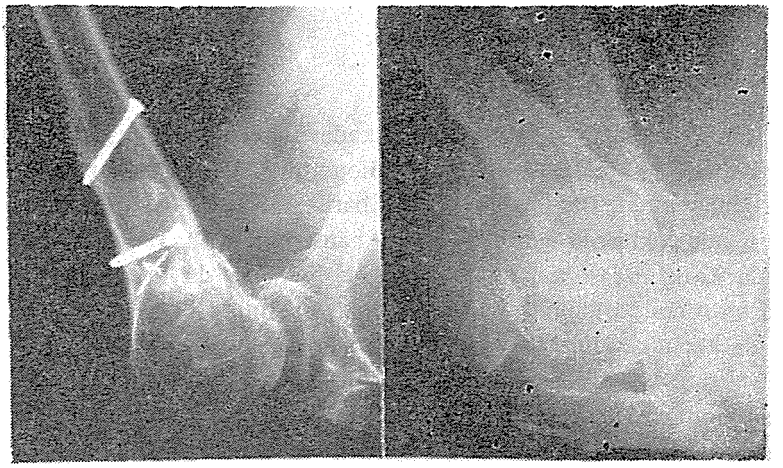

Resim 5

Vaka 5
Adı, Soyadı : Z.İ.
Prot. No. : 64/47915
Yaş, cins : 58 K

Hastanemize kırıktan 10 gün sonra müracaatında, IV ncü gurup 4 kısım kırığı tesbit edildi. 4 hafta iskelet traksiyonu uygulanıp, Velpeau bandajı ile 2 haftalık tespit yapıldı. 5 yıl 8 ay sonra yapılan son kontrolunda; hafif ağrı şikâyetlerinin mevcut olduğu, fonksiyonları tam olmakla beraber kolunda orta derecede kuvvet kaybı olduğu öğrenildi. Yapılan muayenesinde; abduksiyonda 60° fleksiyonda 50°, dışa rotasyonda 65°, içe rotasyonda 10° kayıp tesbit edildi. Sonucu, «orta» olarak değerlendirildi.

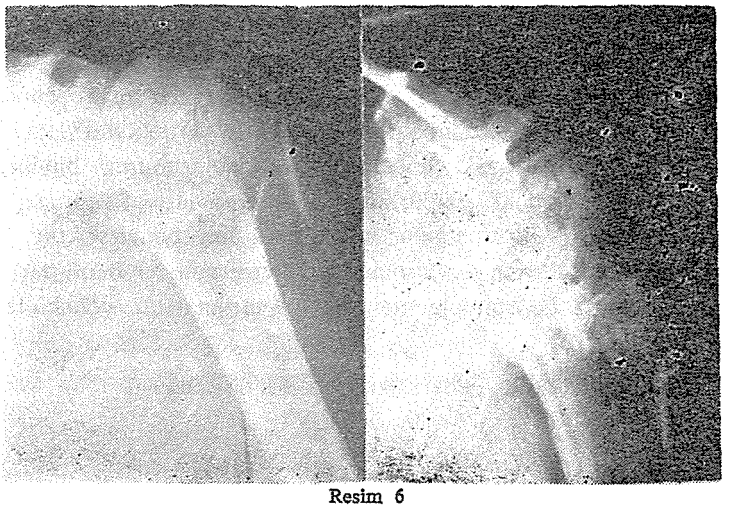

Resim 6

# ÇOCUKLARDA COLLUM FEMORİS KIRIĞI

Dr. Fahri SEYHAN(*)

«Çocuklarda femur üst ucu kırığı o kadar nadirdir ki kimse bu konuda yeterli tecrübe sahibi olamaz». Bu sözler Blount'ın Çocuklarda Kırıklar isimli kitabından alınmıştır([1]). Blount gibi birçok batılı yazarlar çocuklarda collum femoris kırığının çok nadir görüldüğünden bahsederler([6],[8]). Yayınlanmış yazılarda çok sayıda kırık vakası tedavi eden büyük merkezlerde bile, ortalama olarak yılda bir vaka görüldüğü, yetişkin çocuk oranının 130/1 olduğu anlaşılmaktadır. Buna karşılık Hindistan ve Hong Kong doğu ülkelerinde çok sayıda görülmesi, yetişkin çocuk oranının 10/1 olması ilgi çekicidir([34],[5]). Yurdumuzdaki durum hakkında bir fikir edinmek üzere İstanbul Tıp Fakültesi Ortopedi ve travmatoloji Kliniğinde yaptığım araştırmalarda 6 yılda 17 vaka buldum. Aynı konuda 1966 yılında ihtisas tezi yazan H. Olguner 3 yılda 9 vaka bulmuştur([7]). Bu durumda kliniğimiz ortalamasının yılda 3 vaka, yetişkin çocuk oranının ise 30/1 olduğu anlaşılmaktadır.

Çocuklarda collum femoris kırığının nadir görülüşünün dışında yetişkindekinden farklı olan birçok özellikleri vardır : Yetişkinlerde ve yaşlılarda ufak bir travma ile collum femoris kırığı olduğu halde çocuklarda ancak çok şiddetli bir travma ile olmaktadır. Gördüğümüz vakalarda yüksekten düşme, merdivenlerden yuvarlanma, trafik kazası gibi ağır travma hikayeleri vardı.

Çocuklarda Collum femoris kırığının tedavi sonuçları yetişkinler kadar iyi olmamaktadır. Kaynama gecikmesi, psödoartroz ve coxa vara teşekkülü gibi komplikasyonlar sık görülmektedir. Femur başı epifizinin erken kapanması sonucu aşırı kısalık ortaya çıkabilmektedir([1],[2],[6],[8]).

Çocuklarda caput femoris avasküler nekrozu yetişkinlere oranla daha sık görülmektedir. % 42 oranında görüldüğü yazılmıştır ki([8]) bu oran yetişkinlerden bir misli fazladır. Bunun nedeni çocukluk yaşlarında collum ve caput femorisi besleyen kan damarlarının anatomisindeki özelliktir. Trueta'nın 1957 de yayınladığı çalışmadan([9]) biliyoruz ki; çocuklarda kan dolaşımının büyük bir kısmı kalça oynağı kapsülü içindeki damarlardan, bilhassa lateral epifizer damarlardan olmaktadır. Ayrıca epifizer damarlar arasında anastomoz yoktur. Kırık travması ile veya sonradan kırığın deplasmanı ile lateral epifizer damarların zedelenmesi avasküler nekroz ile sonuçlanmaktadır. Aynı nedenle yetişkinlerde femur

(*) İstanbul Tıp Fakültesi Ortopedi ve Travmatoloji Kliniği, Üniv. Doçenti

boynunun başa yakın olan kırıklarından sonra avasküler nekroz görüldüğü halde, çocuklarda basis cervical veya cervico - theocanteric kırıklarda bile avasküler nekroz görülebilmektedir.

Kırık Şekilleri : Çocuklarda Collum femoris kırığı, 1. Travmatik epifiz ayrılması, 2. Trascervical, 3. Basiscervical, 4. Interthrocanteric olarak dört şekilde olur. En sık görülenler 2 ve 3 üncü tip kırıklardır.

Tedavi : Çocuklarda Collum femoris kırığının tedavisi konusunda fikir birliği yoktur. Kapalı redüksiyondan sonra alçı ile tesbit, traksiyonda tedavi, Smith-Petersen çivisi ile osteosentez, ince vida şeklinde çivilerle osteosentez ve subthrocanteric osteoetomi gibi çeşitli tedavi şekilleri uygulanmaktadır. İstanbul Tıp Fakültesi, Ortopedi ve Travmatoloji Kliniğinde son 6 yılda 17 vakada 4 ayrı tedavi şekli uygulanmış ve bu durum bize karşılaştırmalı bir çalışma yapma imkânı vermiştir.

1. Alçı ile tesbit : Beş vakada uygulanmıştır. Yaşları 6 - 14 arasında olan bu hastalardan kırığı fazla deplase olmamış olan ikisine kısa süre traksiyondan sonra alçı uygulanmış ve coxa vara durumunda şifa ile sonuçlanmıştır. (Resim 1). Kırık fragmanları arasında deplasman olan diğer iki vakada narkoz altında redüksiyondan sonra alçı uygulanmış, fakat femur başının avasküler nekrozu ile sonuçlanmıştır. Bu grupta sadece bir vakanın sonucu iyi olmuştur.

2. Osteosentez a minima : Akit Şakir Hoca zamanındanberi Kliniğimizde uygulanan bir metoddur. Ensizyon yapılmadan Röntgen kontrolu altında soku-

Resim 1

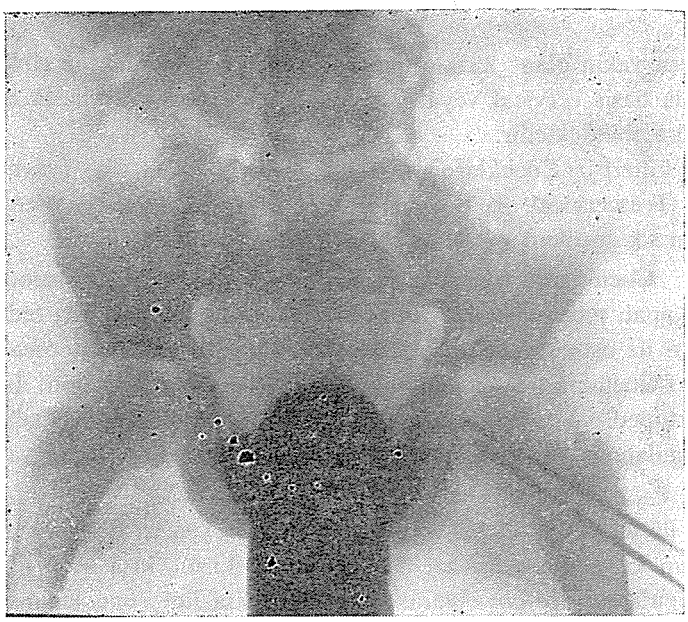

Resim 2

Resim 3

lan Kirschner telleri ile kırık fragmanları tesbit edilir, alçıya alınır. Son altı yıl içinde 3 vakada bu metod uygulanmıştır (Resim 2)) Kullanılan teller kırık fragmanların kaymasını önlediği için coxa vara ortaya çıkmamıştır. Bir vakada avasküler nekroz görülmüş, diğer iki vaka komplikasyonsuz şifa bulmuştur. Bu metod hem ameliyat, hem de alçıyı gerektirdiği için pek kullanılmamaktadır.

3. Simith - Petersen çivisi ile osteosentez : Bu metod iki vakada uygulanmıştır. Birincisinde Smith - Petersen çivisinin caput femoris fragmanını ileriye itmesi ve ayırması sonucu kaynama gecikmesi olmuş ve avasküler nekroz ile sonuçlanmıştır. İkinci vakada ise çivi çakılırken femur başının dönmesi ve kırık yüzlerinin ayrılması çok daha fazla olmuş (Resim 3) sonradan bu vakada daha ağır komplikasyonlar ortaya çıkmıştır.

4. Knowles vidaları ile osteosentez : Bu metod 7 vakada uygulandı. Yaşları 8-15 arasında olan bu vakaların, eski vakalar olan ikisinde vidalarla beraber kemik grefti kullanıldı ve ameliyattan sonra alçıya alındılar. Diğerlerinde kullanılan 4 adet Knowles vidası ile yeterli stabilite sağlandığı için alçı kullanılmadı ve hastalar koltuk değneği ile yürüyerek tedavi edildiler. Bir vakada enfeksiyon ve femur başı avasküler nekrozu görüldü. Eski kırık olan bir diğer vakada da avasküler nekroz ortaya çıktı. Beş vaka 3 ay içinde şifa ile sonuçlandı. Yedi vakanın beşinde iyi sonuç alınması, bize bu metodun diğer tedavi şekillerine tercih edilmesinin uygun bir hareket olduğu kanısını vermektedir.

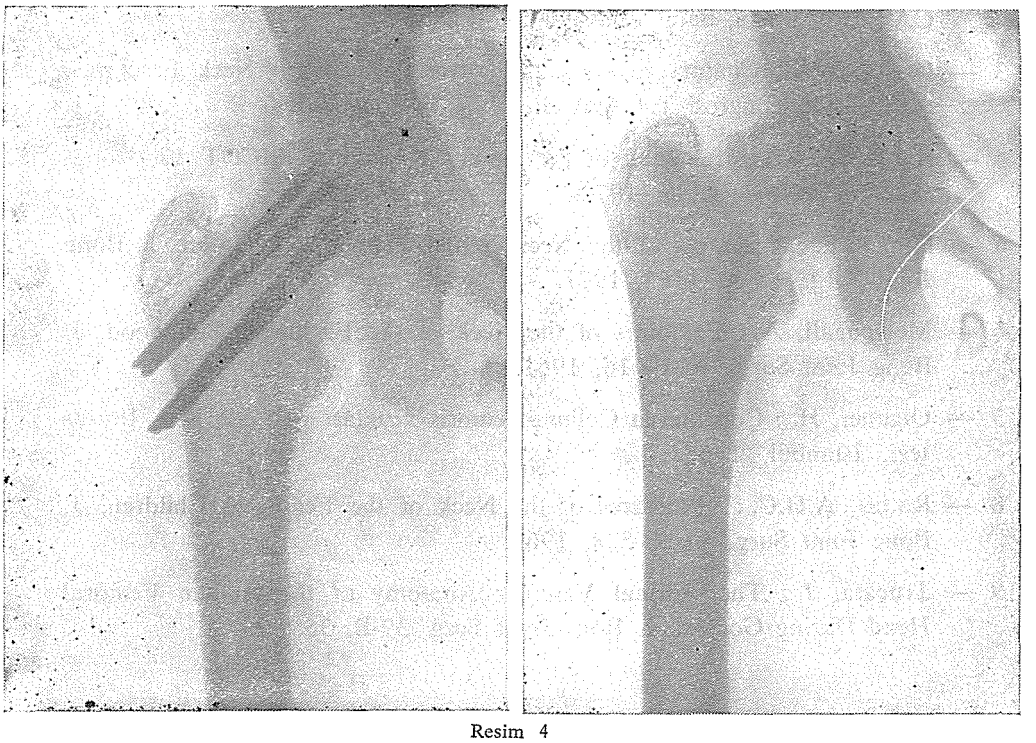

Resim 4

**Özet**

Çocuklarda collum femoris kırığını büyüklerdekinden ayıran özellikler üzerinde duruldu. Son altı yılda 4 ayrı tedavi metodu uygulanmış 17 vaka ve sonuçları takdim edildi.

**Summary**

The features of the fractures of the neck of the femur in children which differs them from the ones in the adults were emphasized. 17 cases which were treated in the last 6 years by 4 different methods and their results were presented.

**Literatür**

1 — Blount, W.P. : Fractures in Children. Sayfa 147. Williams Wilkins Co. Baltimore 195.

2 — Crenshaw, A.H. : Campbell's Operative Orthopaedics, 5th Ed., P. 606, C.V. Mosby Co., Saint Louis, 1971.

3 — Gupta, A.K., Chaturverdi, S.N. : Travmatic Femoral Neck Fractures. SICOT 12, Kongresi Tel Aviv de tebliğ. 1972.

4 — Kahli, S. : Fractures neck of the femur in Children. SICOT 12, Kongresi, Tel Aviv de tebliğ, 1972.

5 — Lam, S.F. : Fractures of the Neck of the Femur in Children. J. Bone Joint Surg., 53-A, 1165, 1971.

6 — McDougall, A. : Fractures of the Neck of the Femur in Childhood. J. Bone Joint Surg., 43-B, 16, 1961.

7 — Olguner, H. : Çocuklarda Collum Femoris kırıkları ve Tedavileri. İhtisas tezi, İstanbul, 1966.

8 — Ratliff, A.H.C. : Fractures of the Neck of the Femur in Children. J. Bone Joint Surg. 44-B, 528, 1962.

9 — Trueata, J. : The Normal Vascular Anatomy of the Human Femoral Head During Gorwth. J. Bone Joint Surg. 39-B, 358, 1957.

# SUBTROKANTERİK KIRIKLARDA CERRAHİ TEDAVİ

Dr. F. AYRAL(*)
Dr. Y.V. SÖZEN(**)

Literatürde subtrokanterik kırıklar hakkındaki yayınlara diğer bölge kırıklarına göre az rastlanmaktadır. Yine literatürde subtokanterik kırıkların tanımlanmasında da birlik yoktur.

Yazarlar bu kırıkları entertrokanterik kırıklarla aynı başlık altında toplamağa egilim göstermektedirler([4]). Subtrokanterik kırıklar BOYD, GREEFFIN'in trokanter bölgesi kırıkları için yapmış oldukları sınıflamadaki III ve IV üncü tip kırıklara uymaktadır([1]).

De PALMA, D. KEY, CLOWSON ve diğerleri aynı sınıflandırmayı kabul etmişlerdir([9,5]). BÖHLER subtrokanterik kırıkları femur diafiz üst bölüm kırıkları olarak mutalâa etmektedir([3]). MAGLIATO ve FIELDING ise bu kırıkları, küçük trokenterin üst kenarından itibaren diafize doğru 5 cm. uzanan bir segment içine sıkıştırmak istemiş ve fakat bu kırıkları femurun diğer segmentlerine de uzayabileceğini ilâve etmişlerdir.

K.H. WATSON ve arkadaşları çok değişik anatomo-patolojik şekiller gösteren bu kırıklara daha geniş bir alan ayırmıştır. Bu yazarlara göre subtrokanterik kırıklar femur boyunu üst çentiğinden diafize doğru 13-20 cm. lik bir bölgeyi işgal ederler. Bunlardan bir kısmı trokanterlerin altında transvers veya kısa oblik bir kırık hattı gösterir. Diğerleri ise küçük trokanterin üst kenarından, hattâ büyük trokentlerden başlar, diafize doğru 20 cm. kadar ilerleyebilir, 3- ilâ daha fazla büyük fragman gösterirler([10]).

Takdim edeceğimiz vakalar bu iki grup subtrokanterik kırıkları içine almaktadır.

Materyelimiz 1960-1972 yılları arasında Kliniğimize müracaat ederek cerrahi yoldan tedavi edilmiş, değişik yaş gruplarında 64 vakayı içine almaktadır. 2 yaşlı hastadan biri kalp yetmezliğinden diğeri kontrol edilmeyen diyabetten vefat ettiklerinden istatistiğe alınmamıştır.

Vakaların 16 sı kadın, 46 sı erkektir. Yaş dağılımı tablo 1 de gösterilmiştir. Bu vakalardan yalnızca dört tanesi fena kaynama iki tanesi psödoarthroz dolayısiyle Küntscher metodu ile tedavi edilmiştir.

(*) İst. Üniv. İst. Tıp Fak. Ortopedi ve Travmatoloji Kli. Öğretim üyesi
(**) İst. Üniv. İst. Tıp Fak. Ortopedi ve Travmatoloji Asistanı

Kırık nedenleri ve kazadan Kliniğimize müracaatlarına kadar geçen süreler tablo II de gösterilmiştir.

III üncü tabloda değişik yıllarda kullanılan tedavi metodları görülmektedir.

IV üncü tabloda 62 vakada alınan sonuçlar bildirilmiştir.

Subtrokanterik kırıklarda enternal fiksasyonla fragmanlar arasında stabilite sağlayabilecek her vakanın cerrahi metodla tedavi edilmesi hususunda fikir birliği vardır([7]). Fakat seçilecek metod tam yerleşmemiştir. Subtrokanterik kırıkların Jewett, Blount tipi çivilemelerle veya çeşitli plak-çivi-plak-vida kombinasyonları ile tedavisi istenilen sonuçları vermemiştir. Bu kırıkların daha kuvvetli bir tesbite ihtiyacı olduğu anlaşılmıştır. Bu yüzden bazı yazarlar Küntscher metodu tavsiye etmişlerdir([4]). Kompresyon sağlayan Müller'in AO tipi osteosentezi ümit verici görülmektedir([8]). Yaşlıların porotik kemiklerinde enternal fiksasyonla beraber kemik sementi kullanmakla daha iyi sonuçlar alındığı bildirilmektedir([6]).

Yazarların bir kısmı trokonterden 5 cm. kadar aşağıdaki segmentin kırıklarında Jewett plak ve çivi kombinasyonları ile tedaviden başarısızlık oranının yüksek olduğunu ileri sürerek gerektiği hallerde vida Parham bandları plak çivi ilâve fiksasyon yapılarak daha stabil bir osteosentez sağlandığını iddia ederler.

Diğerleri ise subtrokanterik kırık tedavisinde en iyi sonucun uzun Jewett çivisi ile alındığını ve bu bölgedeki kırıklarda Küntscher metodunun endike olmadığını ileri sürerler([1]) ve fakat Küntscher'le tedavi edilmiş ve iyi sonuçlar alınmış vakalar da vardır.

Her ne kadar Massie siliding nail ile subtrokanterik kırık tedavisini tavsiye etmezse de sliding screw plate kullanarak iyi sonuçlar alındığına dair yayın da vardır([5]).

Trokanter altı kısa oblik kırıkların tedavisi büyük bir problem teşkil etmediğinden biz çok parçalı kırıkların üzerinde durduk. Plak çivi kombinasyonu ve Küntscher metodu ile tedavi edilen vakalarda alınan sonuçları karşılaştırdık.

Tablo V de görüldüğü gibi plak ve çivi kombinasyonu ile 12 hasta tedavi edilmiş, 9 vaka da şifa sağlanmış, 2 vaka coxa vara ile sonuçlanmış ve 1 vaka da kontrol altına alınan osteomyelitten sonra kırık kaynamıştır. Küntscher metodu ile tedavi edilen 13 vakadan 10 unda şifa elde edilmiş, 3 vakada coxa vara teşekkül etmiş ve bu vakalardan 1 inde yine kontrol altına alınabilen osteomyelit görülmüştür.

Her iki metodla tedavi edilen vakaların yaş ortalamaları bulunmuş ve Küntscher metodu ile tedavi edilenlerde yaş ortalamasının 24 olduğu halde plak-vida kombinasyonu ile tedavi edilenlerde bu ortalamanın 45 olduğu görülmüştür. Ayrıca her iki metodla tedavi edilen hastalara ilâve olarak kullanılan alçılı tesbitler incelenmiş, Küntscher ile tedavi edilen 13 vakanın 6 sında, plak ve vida kombinasyonu ile tedavi edilenlerin ancak bir tanesinde bu tesbite başvurulduğu anlaşılmıştır.

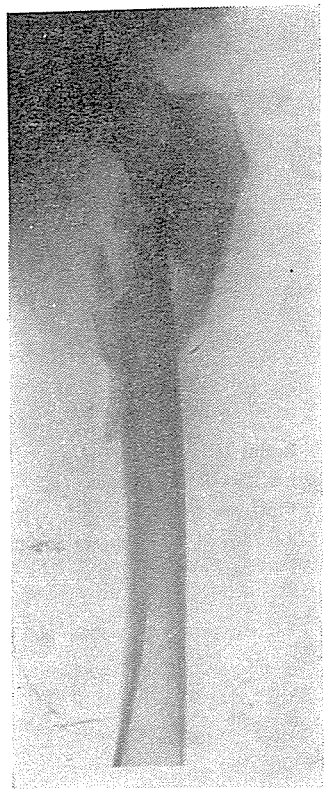

Resim 1.
N.A,. Erkek, 14 yaşında
Prot. No. : 17237
Kazadan bir gün sonraki grafik görünüm.

Kuntscherle osteosentez ameliyatından üç ay sonraki görünüm

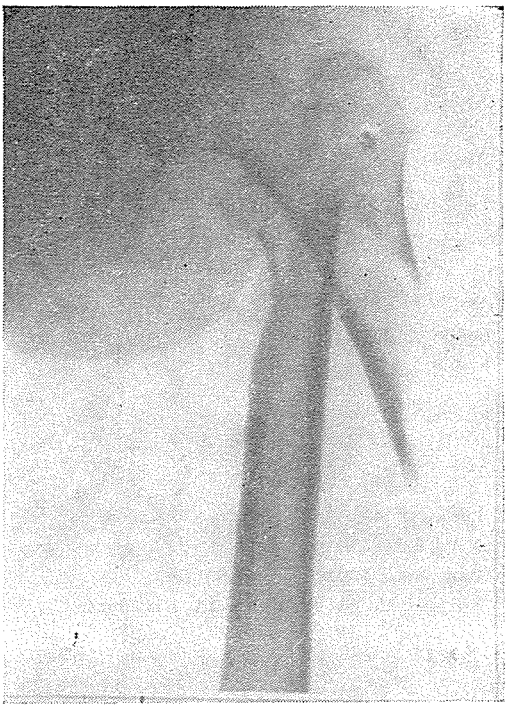

Resim II.
İ.E. Erkek, 73 yaşında
Prot. No. : 28913
Kazadan 21 gün sonraki görünüm

Plak vida ile osteosentez
ameliyatından sonraki görünüm

Resim III.
S.A., Erkek, 73 yaşında
Prot. No. : 30352
Kazadan 3,5 ay sonraki görünüm

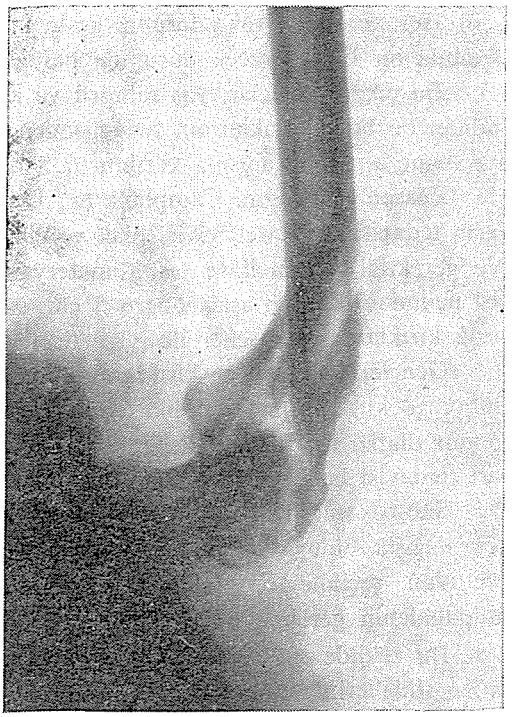

Plak vida ile osteosentez ameliyatından
5 ay sonraki görünüm

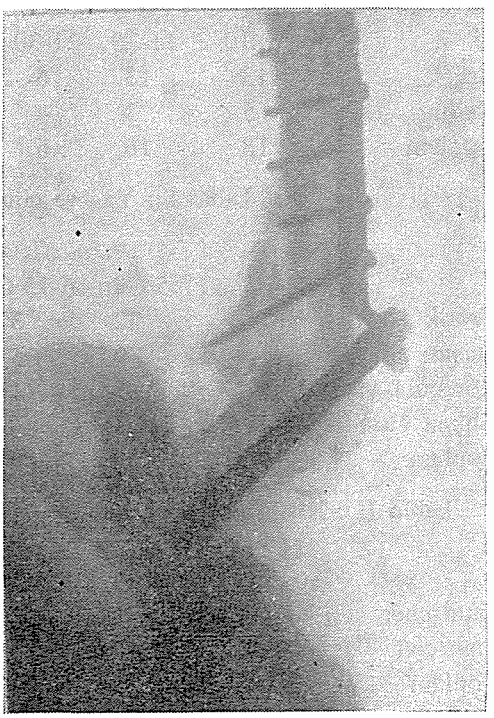

Her ne kadar vaka serimiz kesin karar için yeterli sayılmayabilirse de bu konuda bir fikir verecek durumda olduğu kanısındayız.

Bu çıkan sonuçlar, yaş faktörü ve alçı ile tesbit lüzumu gözönüne alındığı zaman bu bölge kırıklarının tedavisinden plak ve çivi kombinasyonundan daha iyi sonuç alındığı kanısına varılmıştır.

Esasen Anderson, Campbell Jr., De Palma ve diğer bazıları bu tip kırıkların tedavisinde Jewett çivisi plak ve çivi kombinasyonunu tercih etmektedirler. Ve gerektiği zaman ilâve tesbit materyali kullanmaktadırlar. Fakat trokenter üst ucundan itibaren aşağı doğru 5 cm. sağlam kemik kısmı bulunan subtroknaterik kırıklarda Küntscher ile iyi neticeler alındığını önerenler de vardır([2]).

Gençlerin transvers kırıklarında gref tavsiye edilmektedir. Buna rağmen bu bölge kırıklarının komplikasyonsuz tedavisi her zaman kabil olmamaktadır. Femur diafizi üst bölümü ile collum femorisin birleştiği yerin bazı parçalı kırıkları (tedavisi henüz halledilmemiş kırıklar) olarak kabul edilegelmektedir([4]).

Subtrokanterik kırıkların patolojik anatomisi yukarda da belirtildiği gibi çok değişik olduğundan açık redüksiyona müsait vakalarda, vakaya en uygun metodun seçilme zorunluluğu vardır. Ender de olsa bazı vakalarda birkaç kere müdahalenin gerekebileceği de hesaba katılmalıdır.

Bu şekilde subtrokanterik kırıkları gözden geçirdikten sonra birkaç vakamızın slide'lerini takdim edeceğiz.

| | ... 10 | 11-20 | 21-30 | 31-40 | 41-50 | 51-60 | 61 ... | Toplam |
|---|---|---|---|---|---|---|---|---|
| Erkek | 13 | 13 | 6 | 5 | 1 | 3 | 5 | 46 |
| Kadın | 5 | 3 | — | 1 | 2 | 2 | 3 | 16 |
| Toplam | 18 | 16 | 6 | 6 | 3 | 5 | 8 | 62 |

Tablo I : Yaş ve cinsiyete göre dağılım

| | ...5 Gün | 6-15 Gün | 2-4 Hafta | 1-3 Ay | 3 Ay 4 sene | Toplam |
|---|---|---|---|---|---|---|
| Trafik kazası | 32 | 3 | — | 2 | 2 | 35 |
| Düşme | 9 | 5 | 1 | 2 | 1 | 18 |
| Kurşunla yaralanma | — | 1 | — | — | — | 2 |
| Enkaz altında kalma | 1 | — | — | 1 | 1 | 3 |
| Toplam | 42 | 9 | 1 | 5 | 5 | 62 |

Tablo II : Kırık nedenleri ve hastanemize müracaata kadar geçen süreler

| | 1960 | 1961 | 1962 | 1963 | 1964 | 1965 | 1966 | 1967 | 1968 | 1969 | 1970 | 1971 | 1972 | Toplam |
|---|---|---|---|---|---|---|---|---|---|---|---|---|---|---|
| Kuntscher | 1 | 3 | 2 | 4 | 4 | 6 | 1 | 1 | 6 | 3 | 4 | 7 | 2 | 44 |
| Plak çivi | — | — | — | 1 | — | 3 | 2 | — | 2 | 4 | 3 | 1 | 2 | 18 |
| Toplam | 1 | 3 | 2 | 5 | 4 | 9 | 3 | 1 | 8 | 7 | 7 | 8 | 4 | 62 |

Tablo III : Tesbit materyeli ve senelere göre dağılım

| | SEKELLİ ŞİFA | | SEKELSİZ ŞİFA | | TOPLAM |
|---|---|---|---|---|---|
| | Kısalık | Angulasyon | Coxa vara | | |
| Plak Çivi | 1 | 1 | 2 | 14 | 18 |
| Kuntscher | 2 | — | 4 | 38 | 44 |
| Toplam | 3 | 1 | 6 | 52 | 62 |

Tablo IV : Bütün vakalardan alınan neticeler

| | Yaş ortalaması | Şifa | Coxa vara | Osteomiyelit | Toplam |
|---|---|---|---|---|---|
| Plak Çivi | 45 | 9 | 2 | 1 | 12 |
| Kuntscher | 24 | 10 | 3 | (1) | 13 |
| Toplam | | 19 | 5 | 1 | 25 |

Tablo V

NOT : (1) Kuntscher ile tedavi edilen vakada coxa varayla beraber osteomiyelit görülmüş 3 ve 4 cü tip kırık gösteren vakalardan alınan sonuçlar.

**LİTERATÜR**


1 — ANDERSON, L. D. : Fractures. CRENSHAV. : Campbells operative orthopaedics Vol. 1 P. P. 547 V. Baskı. Mosby, St. Louis, 1971.

2 —

lary nail fixation as treatment of subtrochanteric factures of the femur. J. Trauma Vol. 11 No. 8 P. 637 1971.

3 — BÖHLER, L. : Die technik der knochenbruchbendlung. V. Baskı Vol. 2. Wilhelm maudrich, Wien 1938.

4 — CAMPBELL, R. D. Jr.: The problem of subtrochanteric factures of the femur. J. Trauma Vol. 11 No.: 8 P. 719 1971.

5 — CLAWSON, D. K. : Trochenteric fractures treated by the sliding screw plate fixation method. J. Trauma Vol. 4 No. 6 P. 737. 1964.

6 — EBERLE, H. E. : Fracturen im alter. Helve. Chir. Acta. Vol. 36 Fase 3 P. 171. 1969. mmm

7 — FROMİSON, A.I. : Treatment of comminuted subtrochanteric fractures of the femur. Surg. Gynec. Obsted. Vol. 2 No. 131 P. 465. 1970

8 — MÜLLER, M.E. ALLGÖWER M. WİLLENEGER H. : Manuel of internal fixation. P. 167 Springer- Verlag Berlin, Heidelberg- New York 1970.

9 — De PALMA, A. : The management of factures and dislocation. Vol. 2. 2. Baskı, P. 1236, Saunders, Philadelphia, London, Toronto. 1970.

10 — WATSON, H.K., CAMPBELL, R. D., WADE, P. A. : Classification, treatment and complications of the adult subtrochanteric facture. J. Trauma Vol. 4 No. 4 P. 457. 1964.

# INTERTROCHANTERİC VE SUBTROCHANTERİC COLLUM FEMORIS KIRIKLARININ LATERAL POZİSYONDA ÇİVİLENMESİ

SARPYENER K.(*)
HÜNER M.(**)
ORBAY Ç.(***)
HİSRİ M.(****)

Caldwell ve Horvvitz'den beri özellikle intertrokanterik ve subtrokanterik kollum femoris kırıklarında sırt üstü yatar durumda yeterli bir redüksiyon sağ lanamadığı bilinmektedir. İlk defa adı geçenler hastayı yüzükoyun yatırıp posterolateral bir ameliyat şakkı kullanmışlardır.

1958 den beri Philip, H. Davis ve J. V. Frymoyer bu tekniği kullanmakta ve hastaları yan yatırarak osteosentez yapmaktadırlar. 1969 yılında yayınladıkları neticelerinde([1]) 200 e yakın vaka ve neticelerini bildirmektedirler.

Yukarıda adı geçenlere göre lateral pozisyonda çivileme,

a) Kırık yerini daha iyi görebilme imkânı sağlamakta
b) Ekartasyon ihtiyacını asgarı hadde indirmekte
c) Radyoloji iki planda kontrolu kolaylaştırmakta
d) Hastanın kan ihtiyacını asgariye indirmektedir.
e) Ekstansiyon manasına ihtiyaç hasıl olmamaktadır.

## Materyal ve Metod

Materiel ve metod bölümünde cerrahi teknik, vakalarımızın cinsi ve neticelerim bildirilecektir.

Uyguladığımız teknik : Hasta ameliyat masasına kırık tarafı üstte kalacak tarzda yan yatırılır. (şekil 1) Göğüs ve sırtta birer rulo yastık konulup dönme ihtimali giderilir. Kırık taraftaki bütün alt ekstremite temizlenip sarılır. Kalça lateral bir eksisyonla açılır. M. Vastus lateralis ekarte edilir. Yer çekimi nedeni ile yarada fazla bir ekartasyon gerekmemektedir. Hafif bir traction ve inter-

(*) İstanbul Zeynep-Kamil Hastanesi Ortopedi Servisi Şefi
(**) İstanbul Zeynep-Kamil Hastanesi Ortopedi Servisi Uzmanı
(***) İstanbul Zeynep-Kamil Hastanesi Ortopedi Servisi Uzmanı
(****) İstanbul Zeynep-Kamil Hastanesi Ortopedi Servisi Uzmanı

nal rotasyonla redüksiyon sağlanmaktadır. Kollum femoris palpe edildikten sonra klavuz tel sevkedilir. Ön arka ve yan radiografiler çekilir. lateral radiografi için bacağı flexion, abduction ve rotasyon eksterne getirmek kafidir. Uygun repozisyon temin edilebilmişse çivileme yapılır ve mutlaka aspiratif dren konur. Ameliyat sonu bakım diğer metodların aynıdır.

Vakalarımız : Lateral pozisyonda 14 vaka ameliyat edilmiştir. Yazının kaleme alındığı tarihte bu vaka adedi 47 i bulmuştur.

47 vakanın lokalizasyonu söyledir :

| | | |
|---|---|---|
| Sub capital : Sliding-nail kullanılmıştır | 2 | vaka |
| Transcervical : Smith-petersen çivisi kullanılmıştır | 17 | « |
| İntertrochan. : a) Smith-petersen çivisi kullanılmıştır | 9 | « |
| b) Jewett çivisi ile çivileme | 5 | vaka |
| Trochanterler altı : a) Smitth-Petersen çivileme | 6 | « |
| b) Jewett çivisi ile çivileme | 8 | « |

Vakalarımızın en genci 36 en yaşlısı 98 (üç vaka) yaşındadır. Ortalama yaş 71 dir. Vakaların sadece bir tanesi ameliyatı takip eden ay içinde üç tanesi ise ameliyattan sonra 6 ay içinde kayıp edilmiştir. Sadece bir vakada çivide gevşeme tesbit edilmiş ve 6 vakada enfeksiyon tesbit edilmiş olup hepsine aspiratif dren tatbik edilmiş ve sadece 3 vakada transfüzyon yapılmıştır. Ayağa kalkma süresi ortalama 3 hafta olup, ortalama normale yakın yürüme süresi 10 haftadır.

**Tartışma**

Lateral pozisyonda çivileme ile bize göre aşağıdaki yararlar sağlanmaktadır. mmm

a) Ekstansiyon masasına ihtiyaç hasıl olmamakta.

A) Ekstantion masası olmıyan kliniklerde ameliyat yapılabilmekte

B) Hastanın ekstention masasına tesbiti için zaman kayıp edilmemektedir.

b) Radyolojik kontrol çok kolaylaşmakta, rontgen makinesinin yeri de ğiştirilmeksizin, yalnızca hastanın bacağına poz verilerek önden arkaya ve yan radiografiler kolayca çekilebilmektedir.

c Metoda kolaylıkla alışılabilmekte kırık sahasında ve kalça bölgesinde geniş bir görünüm sağlayabildiği için, ameliyat esnasında çekilen filmler asgariye inmekte ve çok defa radiolojik kontrola hiç ihtiyaç kalmamaktadır. Vakalarımızın % 20 sinde film sadece çivilemeden sonra çekilmiştir.

d) Repozisyon çok kolaylıkla sağlanmakta ve fazla asistana ihtiyaç hissedilmemektedir.

e Ayrıca kan kaybı iki yönden asgari seviyede tutulabilmektedir.

A) Kanayan damarlar kolayca görülüp hemotaz sağlanır.

B) Venöz kanın hidrostatik basıncı ekstremite yukarı kaldırıldığından kolayca azalmakta ve dolayısı ile de kanama azalmaktadır. Yalnız ekstremitenin düzeltildiği anda venöz basıncının artışı ile geniş kanamalar olmaktadır; bu sebepten daima aspiratif dren kullanmayı tercih ettik.

**SUMMARY**

The authors report lateral position in surgical management of intertrochanteric factures of the femur. 47 cases and their fallow-up studies are also reported.

**Literatür**

Davis P. H. and Frymoyer J. W. Lateral position in surgical management of intertrochanteric and subtrochanteric Fractures of the Femur. J. Bone and Joint Surg. 51 A 1128-1134 september.

# ARKAYA TRAVMATİK KALÇA ÇIKIĞI

Prof. Dr. Rıdvan EGE(*)
Dr. Mehmet ÇULHAOĞLU(**)

Travmatik kalça çıkıkları trafik kazalarının artmasile orantılı olarak genç ve orta taşlılarda, son senelerde çok görülmektedir. Kalça kapsülü: önden iliofemoral bağla ve rectus femoris oblik başile desteklendiğinden, çıkık daha çok zayıf olan arka tarafa olur. Uyluk fleksiyon ve abduksiyonda iken gelen darbeler, ani firenlerde araba ön tablasına şiddetli çarpmalar veya bu pozisyonda düşmelerle meydana gelir. Abduksiyon ve fleksiyondaki femura gelen kuvvet femur başını arkaya ve yukarıya iterken, asetabulum kenarını da kırabilir. Arka kapsül ve ligamentum teres zedelenir, siyatik sinir injuriye uğrayabilir.

Klinik olarak abduksiyon, fleksiyon ve içe rotasyonda elastiki fiksasyon durumu çok tipiktir. Birlikte bazen femur boynu da kırılabilir. Ön arkaya radyografilerde çıkık gözden kaçabilir, mutlaka judet'nin oblik pozisyondaki grafisi yapılmalıdır. Biz böylece çıkık yok denilen, üç vak'ada çıkık tesbit ettik.

## Materyal ve Metod

Ankara Üniversitesi Tıp Fakültesinde : son beş senede 62 arkaya travmatik kalça çıkığı tedavi edilmiştir. 1968 de 7, 1969 da 12, 1970 de 6, 1971 de 11, 1972 de 14 ve 1973 ün ilk üç ayında 12 vak'a tedavi edilmiştir. Bunlardan 51 i (82 %) erkek, 11 i (18 %) kadındır. 45 i (72 %) trafik kazası, 16 sı düşme, birisi iş kazası sonucudur. Son senelerdeki çıkıklara sebep olarak trafik kazası 80 % den fazla olarak yer almaktadır. Bu 62 hastadan 26 sı (41 %) kazadan hemen sonra veya ilk günde, 22 si (35 %) kazadan 1-22 gün sonra yani üç hafta içinde, 2 si (4 %) üç hafta ile bir üç ay arasında bir üç ay arasında bir zaman sonra, 12 si (19 %) üç ay ile 8 sene sonra gelmiştir.

62 vak'adan 31 i (50 %) I. derece, 12 si (20 %) ikinci derece, 17 si (28 %) üçüncü derece ve biri dördüncü dereceydi.

62 vak'adan 28 i (45 %) i yatırılmadan tedavi edilmiştir. Bunlardan ikisi artrodez ameliyatını kabul etmemiş olup, geri kalan 62 vak'a kapalı redüksiyon yapılıp pelvi-pedal alçıya alınarak gönderildi. Bu 26 vak'adan 19 u I. derece çıkık, 7 si 2. derece çıkıktı. Geri kalan 34 hasta (55 %) yatırılarak tedavi edilmiştir. Bunlardan 24 ünde, 12 kapalı, 12 sinde açık redüksiyon yapılmıştır. Yatırılarak tedavi görenlerden 17 si 3. derece olup, bunlardan ilk üç hafta içinde

(*) Ankara Üniversitesi Tıp Fakültesi Ortopedi Kliniği Profesörü
(**) Ankara Üniversitesi Tıp Fakültesi Ortopedi Kliniği Uzmanı.

gelenlerden 11 inde (61 %) cerrahi redüksiyon ve internal fiksasyon yapılmış, ikisi iskelet traksiyonu ile dengeli ekstansiyonla tedaviye alınmıştır. 4 ü eskimiş vak'aydı. Diğer 7 si 2. derece çıkık olup bunlardan birinde frağman sıkıştığı için cerrahi redüksiyon gerekti. Son üç senedir, yatan hastalarda : kapalı veya cerrahi redüksiyon yaptığımız vak'aların hepsini 6 hafta kadar dengeli ekstansionla tedavi etmekteyiz.

Yatırılarak tedavi edilen geri kalan geç gelmiş 10 hastadan 6 sında artrodez 2 sinde Osteotomi, birinde baş-boyun rezeksiyonu, birinde de Cup artroplastisi yapıldı.

**Tartışma**

Biz evvelce arkaya çıkığın, Travmatik Kalça çıkıklarının 65 % kadarı olduğunu bildirmiştik. Son seneye kadarki istatistiğimiz bunun 85 % e yükseldiğini gösterdi. Stewart ve Mc Carroll'un 193 vak'asında bu oran 81 % dır. Gene onların istatistiğinde 70 % erkek iken bizde bu 82 % dir. Stewart trafik kazasının 1952 de 72 % sebep olarak gösterilmesine rağmen 1970 de bu oran 85 % e yükselmiştir. Bizde ise 72 % si trafik kazasından olmuştur.

Tedavi patolojik olayların genişliğine bağlıdır. Stewart ve Mildford'un taksimi en uygun sınıflamadır. I. derecedeki çıkıkta, asetabulum kenarı kırılmamıştır, veya ufak bir çatlak vardır. 2. derecedeki çıkıkta, asetabulum arka kenarında bir veya iki fragman ayrılmıştır. Fakat kapalı redüksiyonda bunlar eski yerine oturur, Stabil duruma gelir. 3. derecedeki çıkıkta, asetabulum arka dudağı çok ileri derecede parçalanmıştır, Redüksiyon yapılsa bile kalça stabil değildir. 4. derecede, çıkığa ek olarak, femur boyun ve başında kırık vardır.

Arkaya Kalça Çıkıklarındaki Tedavi Gürüşümüz, Şöyle Özetlenebilir :

Biz genellikle, ilk üç haftada gelenlerde Bigelow prensibine göre kapalı redüksiyon yapmaktayız. Üç hafta ile üç ay arasında gelenlerde ve 3. ve 4. derecedeki çıkıklarla, arada frağman sıkışan 2. derecedeki çıkıklarda cerrahi redüksiyon yapıyoruz. Daha gecikmiş vak'alarda osteotomi, artrodez veya femur baş ve boyun rezeksiyonu yapılır.

a) Kapalı Redüksiyon : Genellikle 1 ve 2. derecedeki çıkıkları bu metodla tedavi ediyoruz. Çıkık 2 ve 3. derecede ve frağmanın vidalanması gerekse bile avasküler nekroz oranını azaltmak için en kısa zamanda kapalı redüksiyon yapılır, vidalama gerekirse bir hafta kadar geciktirilebilir. Bigelow manuplasyonu uygulanır. Sırtüstü yatırılan hastada; genel anesteziden ve hatta curare'den sonra bir yardımcı iki spina iliaca'yı bastırarak pelvisi tesbit eder. Redüksiyonu yapacak hekim bir omuzunu fleksiyondaki diz altına yerleştirerek kaldıraç gibi kullanır, diğer eliyle hastanın ayak bileğinden yakalar. Diz altındaki omuzu ile bacağı ilkin yukarı çekerek femur başını acetabulum hizasına getirir. Sonra uyluk

karına doğru bükülür ve çekilir. Sonra bacak abdüksiyon ve dışa rotasyon yaptırılarak uzatılır.

Uyluktan çekilerek ekstansiyon yapılınca baş acetabuluma yerleşir. Baş yerine girince çok defa acetabulum kenar kırığı eski yerine güzelce oturur.

Redüksiyondan sonra, bacak 3-4 hafta Thomas atelinde ekstansiyona alınabilir. Fakat biz bazen hastayı uzun süre hastanede yatıramadığımız için, karşı diz dahil olmak üzere abdüksiyon ve dışa rotasyonda pelvipedal alçıya alıyoruz. 3-4 hafta sonra alçı çıkarılır, koltuk değneği ile yürütülür, kalçanın yük taşıma gücü kazanılınca değnekler bırakılır. (3-6 ay). İlk sene 3-6 ayda bir, daha sonra her sene bir radyografi yapılarak femur başının canlılığı ve avasküler nekroz durumu araştırılır.

b) Cerrahi redüksiyon : Kapalı redüksiyon yapılamıyorsa, acetabulum kenar kırığı araya sıkışmış olabileceğinden ameliyatla redükte edilir. Keza 3 ve 4. derecedeki çıkıklarda cerrahi redüksiyon yapılır. Biz Gibson'un - posteralateral insizyonunu tercih ediyoruz. Bazen siyatik sinirde araya sıkışabildiğinden dikkat etmek gerekir. Serbest parça acetabuluma vidalanır, Ufaksa çıkarılır. Femur başında ufak kopma varsa buda eksize edilir. 4 hafta ile 3 ay arasındaki çıkıklarda, ilkin iskelet ekstansiyonu yapılır, yumuşak dokular gevşetilir ve ondan sonra ameliyat yapılır.

c) Stabilize edici ameliyatlar : Daha eski vak'alarda kaydırma osteotomisi, kalça artrodezi veya baş-boyun rezeksiyonu ameliyatı yapılır. Bu hastanın yaşı ve kemik yapısına bağlıdır.

Kapsül, baş ve boyun damarlarının çıkık esnasında zedelenmesi ve redüksiyonda bunun daha hırpalanması sonucu, femur baş ve boyunda avasküler nekroz gelişir. McLaughlin bunun % 30-40 oranında olduğunu söyler. Stewart avasküler nekrozun bir seneden, J.N. Wilson ise iki seneden sonra geliştiğini ileri sürerler.

Son senelerdekiler hariç, ilk 4 senede gelen 36 vak'ada ilk günde bize gelen 16 vak'anın 3'ünde (19 %), ilk gün geçtikten sonra ilk 3 haftada hastaneye gelip redükte edilen 12 vak'adan 6 sında (50 %), uzun süre takip edilen cerrahi redüksiyon yapılmış, 8 vak'adan 2 sinde (25 %), femur başında avasküler nekroz gelişmiştir. Böylece toplam olarak 36 vak'anın 11 inde (30 %) avasküler nekroz gelişmiştir. Erkenden redüksiyon yapılan vak'alarda avasküler nekroz oranının düşük olduğu görülmektedir. Stewart'ın aksine kapalı veya cerrahi redüksiyonun avasküler nekroz üzerinde farklı etkisi görülmemiştir.

Biz 3 aydan fazla gecikmiş vak'alarda, kapsül ve yumuşak dokuların kontrakte olduğuna, inandığımızdan damar ve sinirlerin bu yeni duruma uyduğu için cerrahi redüksiyon yapmamaktayız. Mamaafi Huckstep, Afrikada Kampala'da

37 gecikmiş redükte edilmemiş vak'adan 11 inde redüksiyonda başarı sağlamış, diğerlerinde osteotomi ile baş-boyun rezeksiyonu yapmıştır. Yatırılarak tedavi edilen 10 hasta, bize üç aydan daha gecikmiş olarak geldiğinden cerrahi redüksiyon yapılmadı. Bunlardan 6 sında, bulunduğu yerde kalça artrodezi yapıldı. Bunların 4 ü I. derece, 1 iri 2. diğeri 3. derece çıkık olup, çıktıktan en az bir sene sonra gelmiş vak'alardı. Ve hepsinde avasküler nekroz gelişmişti. Bunlardan yalnız birinde önceden cerrahi redüksiyon yapılmış ve yerinde enfeksiyon gelişmiştir. 2. vak'ada osteotomi, bir vak'ada baş-boyun rezeksiyonu ve bir vak'ada da geç kapalı redüksiyondan sonra avasküler nekroz geliştiğinden Cup-artroplastisi yapıldı.

Harri arkaya ve merkezi travmatik kalça çıkıklarından sonra travmatik artrit gelişen 39 kalçada Mold (Cup) artroplastisi yapmış ve bunların yarısından çok iyi ve iyi sonuç aldığını belirtmiştir. Lıpscomb ve Lıenberk redüksiyondan uzunca bir süre sonra gene çıkan yani itiyadi kalça çıkığı olan vak'alar neşretmişlerdir. Bizim vak'alarımızda yeniden çıkık görmedik.

Son 1,5 sene hariç ilk dört senede bize baş vuran 36 vak'adan 2 si ameliyatı kabul etmiyerek ayrıldığından ve 11 i kontrol muayenelerine gelmediğinden 23 ü enaz bir sene takip edilebilmiştir. Avasküler nekroz gelişenler hariç çoğunluğu ağrısız ve rahattı. Myositis Ossificans gelişen iki vak'a bile ağrısız fakat hafif hareket sınırlığı ile işine devam ediyordu.

**Sonuç**

1 — Arkaya kalça çıkığı şüpheli her vak'ada oblik filim çekilmelidir.

2 — Çıkık tesbit edilen vak'alar vakit geçirmeden 12-24 saat içinde redükte edilmelidir. Kaymış fragman olsa bile bu sonradan vidalanmak üzere kapalı redüksiyon yapılmalıdır.

3 — İlk haftada gelen I. ve II. tip çıkıklar kapalı olarak, 3 ve 4. tip çıkıklar cerrahi redükte edilmelidir.

4 — Redüksiyondan sonra dengeli askılı traksiyon veya iskelet traksiyonunda 3-6 hafta femurdan çekerek eklemde gerilmeyi önlemelidir.

5 — Redüksiyondan 1 ve 2. derecede 2-3 ay, 3 ve 4. derecede 3-6 ay geçmeden bacağa yük verilmemelidir.

# İYİLEŞMEYEN TİBİA KIRIKLARININ VE PSÖDOARTROZLARININ PHEMİSTER TEKNİĞİ İLE TEDAVİSİ

Dr. Orhan SÜREN(*)
Dr. Merih EROĞLU(**)

İyileşmede geçikme ve psödoartroz tibia kırıklarında en sık görülür. Tedavi hataları, infeksiyon gibi araya giren komplikasyonlar, kişinin yapısına ait özellikler ve henüz bilinmeyen sebepler burada rol oynar. Bilindiği gibi kırık periostal ve endostal kallus oluşması ile iki yoldan iyileşir([6]). Her iki kemik oluşumunu ayrı ayrı veya beraber kullanan çeşitli metodlar bu şekildeki vakaların tedavisi için gösterilmiştir([8]). **Phemister**([7]) in kemik greflemesi ile tedavi metodu biyolojik yoldan periostal ve çevredeki fibröz dokularının aktivasyonunu amaçlamıştır. **Küntscher**([5]) ve **Friedebold**([3]) da bu fikre katılırlar. Tekniğe eklenmiş fibulanın eğri osteotomisi ve erken yürüme alçısında hastayı yürütmekle kırık yerinde kompresyon sağlanır. Bu da kallus oluşmasını aktive ederek hızlandırır([1],[2]).

Kırıklardan sonra iyilşmeme ve psödoartroz tanısı klinik ve radyolojik tetkiklerle konur. Hastanın bacağını kullanamaması, klinik muayenede kırık yerinde ağrı olması ve iki pozisyonda çekilmiş grafilerle tanıya gidilir. Bazen tanıda güçlükle karşılaşılır. Ön arka ve yan grafilerden başka oblik grafilerinde çekilmesi gerekir. Grafide kırık yerinde açıklık, kırık yüzlerinde küntleşme ve osteoskleroz görülür. Bazen bütün bunlar tanı için yeterli olmayabilir. Böyle durumlarda bacağı varus ve valgus durumlarında tutarak grafi çekilmesi gerekir (Resim 1a, 1b).

Tedavi için kırık yerinde derinin iyi durumda olması da gereklidir. Deri defekti olduğu, infeksiyon bulunduğu veya derinin kırık yerinde nedbeli ve altındaki kemik kısmına yapışık olduğu vakalarda ameliyat yapılmamalıdır. Önce defekt, infeksiyon halledilmeli, ancak 6 ay geçiktikten sonra teknik uygulanmalıdır. Nedbeli vakalarda, nedbeli alandan uzak sağam deride ameliyat etme olanağı varsa teknik uygulanmalıdır([4]).

---

(*) Ege Üni. Tıp Fak. Ortopedi ve Travmatoloji Kürsüsü Uzman Asistanı
(**) Aynı Kürsü Profesörü

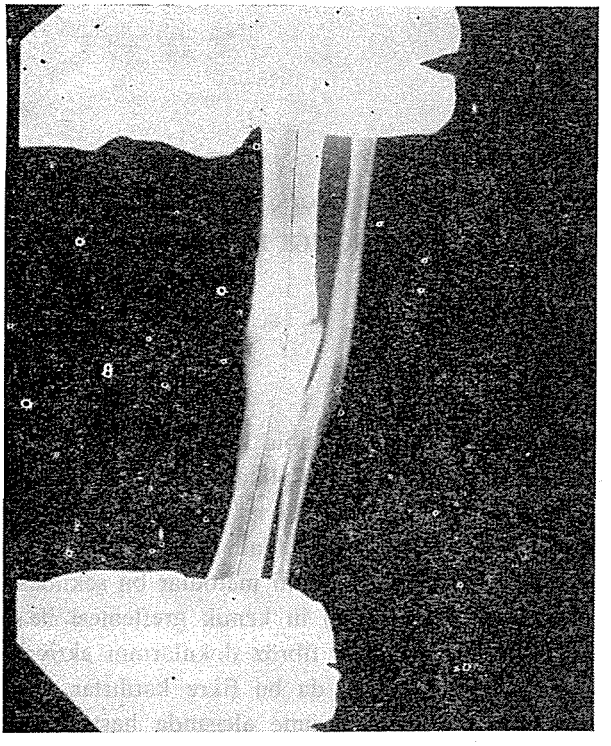

Resim : 1 a.

**Metod**([2],[4])

Eski kırık yerinden, daha iyisi tibiadaki psödoartroz düzeyinde fibulanın eğri osteotomisi yapılır. Ameliyat yarası fasya ve deri dikişi ile kapatılır.

Grefleme tibianın ön dış veya arka yüzüne uygulanır. Greflerin konulacağı yere göre deri insizyonları (Resim 2) de gösterilmiştir. Psödoartroz yeri ortada kalacak şekilde tibianın ön kenarının dışında veya arka iç kenarının biraz arkasında uzunlamasına 12-13 cm. lik deri insizyonu yapılır. Derinin ve kırığın durumuna göre ikisinden biri seçilir. Ön dış insizyon tibianın dış yan yüzüne, iç arka insizyon ise tibianın arka yüzüne grefi yerleştirmek için kullanılır. Deri insizyonlarından sonra tibianın gref konulacak yüzü periosttan sıyrılarak serbestleştirilir. Kırık yerinde grefin kemiğe tamamında değmesini engelleyecek kemik ve kallus çıkıntıları keski ile alınarak kemik yüzü düzleştirilir. Çıkarılan kemik ve kallus parçaları atılmaz. Bunlar daha sonra gref yerleştirildiğinde arada kalan küçük boşlukların doldurulması için kullanılır. Hiç bir zaman psödoartroz yerindeki kırık uçları arasında oluşmuş fibröz dokular temizlenmemelidir. Ancak arada büyük defekt gösteren vakalarda iki uç arası fizröz dokudan temizlenir ve spongioz kemikle doldurulur.

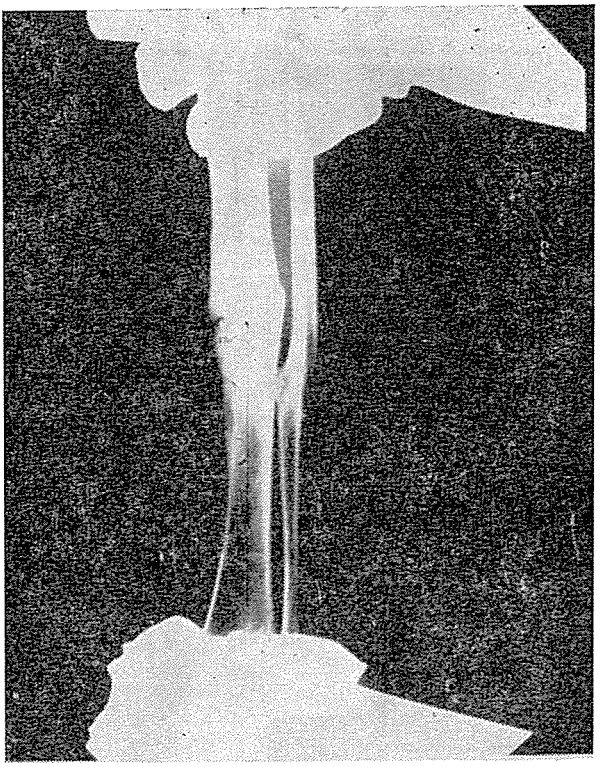

Resim : 1 b.

DERİ ŞAKLARI

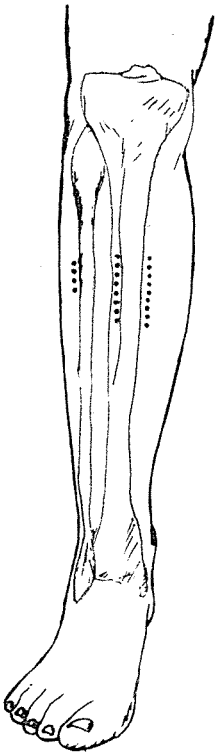

Resim : 2

GREFLERİN YERLEŞTİRİLMESİ

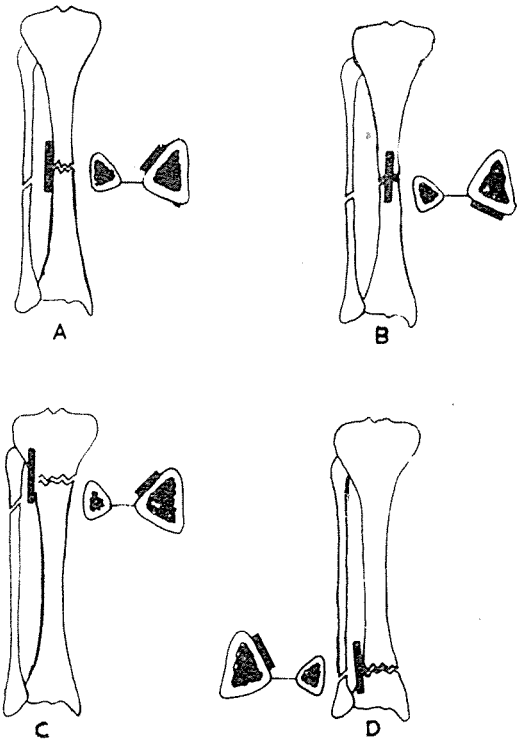


Resim : 3

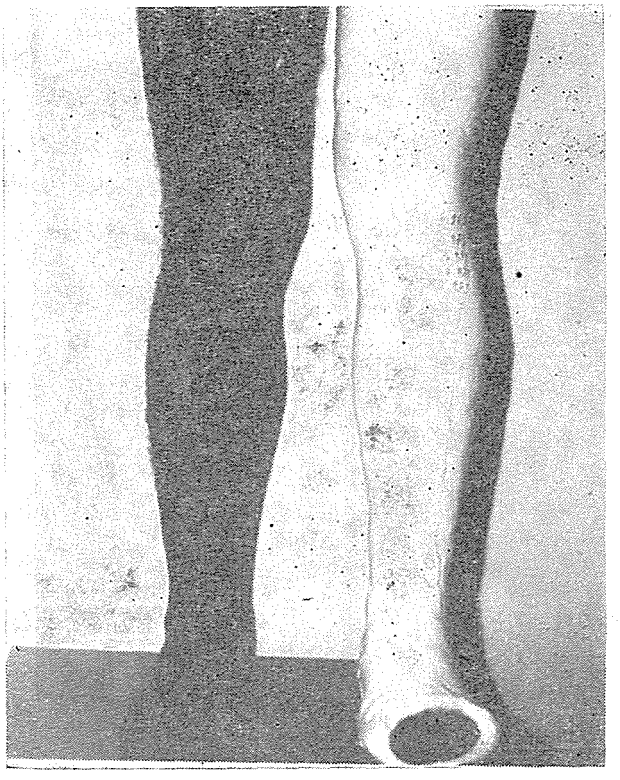

Resim : 4

Kırık yeri hazırlandıktan sonra gref alınmasına geçilir. Gref ya psödoartrozlu tibianın sağlam kısmından veya karşı tibiadan alınır. Aynı tibiayı seçmek hastayı erken yürütme bakımından yararlıdır. Ancak psödoartrozun şekli nedeni ile aynı tibiadan gref alınamayan vakalarda veya büyük defekt gösterenlerde karşı tibia kullanılır. Gref 8 mm. eninde 80 mm. boyunda ilmalıdır. Defektin büyük olduğu psödoartrozlarda daha deniş ve uzun gref alınması gereklidir. Fakat gref alınmasında tibiayi yaralamamaya dikkat etmelidir. Afrıca grefin alındığı yerin metafiz kısmından defekti vakalar için spongioz kemikte alınır. Emici dren konulup periost ve deri dikişi ile yara kapatılır.

Greflerin yerleştirilmesi (Resim 3) de gösterilmiştir. Alınan gref psödoartroz yerini yukarda ve aşağıda ayni uzunlukta geçecek ve spongioz yüzü ile kemiğe değecek şekilde tibianın hazırlanmış olan arka yüzünün tam ortasına veya dış ön yüzüne arka kenarına yakın yerleştirilir. Tibianın alt ve üst ucuna yakın psödoartroz vakalarında metafizde keski ile yuva açılarak grefin bir ucu bu yuvaya yerleştirilir. Grefin tibiaya tamamında değmiş olmasına dikkat edilir. Grefle tibia yüzü arasında kalan ufak boşluklar saklanmış olan kemik ve kallus parçaları ile doldurulur. Ön arka ve yan grafi kontrolu yapılır. Emici dren konulup, periost ve deri dikişi ile ameliyat yarası kapatılır.

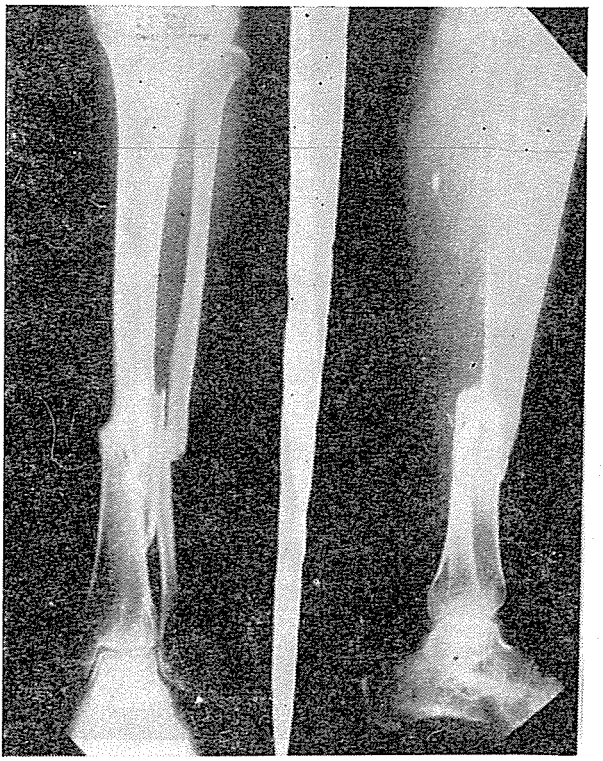

Resim : 5

Direkt deri üzerine uzun bacak alçısı yapılır. Alçı uygulamasında eksenin düzgün olmasına dikkat edilir. Alçı ön kısmından deri görülecek şekilde tamamında açılır.

Drenler 48 saat sonra çıkarılır. 14. günü dikişler alınır. Hastaya direkt deri üzerine uzun bacak yürüme alçısı yapılır (Resim 4). Ertesi günü yürüme ezgersizlerine başlar. Tesbit süresi hastanın yaşına, yapısına ve psödoartrozun ağırlık derecesine göre 12-16 haftadır. Hergün 5-6 km. yürümesi gereklidir. Ayrıca alçılı kacağını kaldırmak sureti ile guadriseps egzersizleri yaptırılır.

Alçı sonrası özel bir fizik tedavi gereksizdir. Alçı çıkarıldıktan sonra uyluk orta kısmına kadar elastik bandaj uygulanır. 2-3 hafta hasta bu şekilde yürütülür. Diz ve ayak bileği hareketlerini ağrısız olarak kendisi yapar.

1969-1973 yılları arasında kallus geçikmesi ve psödoartroz gösteren 9 vaka bu metodla tedavi edildi (Tablo 1). Yedisi erkek, 2 si kız olan hastalardan 4 ü Bursa SSK Hastanesinde, 1 i, Ege Üni, Tıp Fak. Çocuk Cerrahisi kliniğinde, 4 ü de Ege Üni. Tıp Fak. Ortopedi ve Travmatoloji Kliniğinde ameliyat edildi. En genç hasta 23, en yaşlısı 42 yaşında olup, yaş ortalaması 33.9 dur.

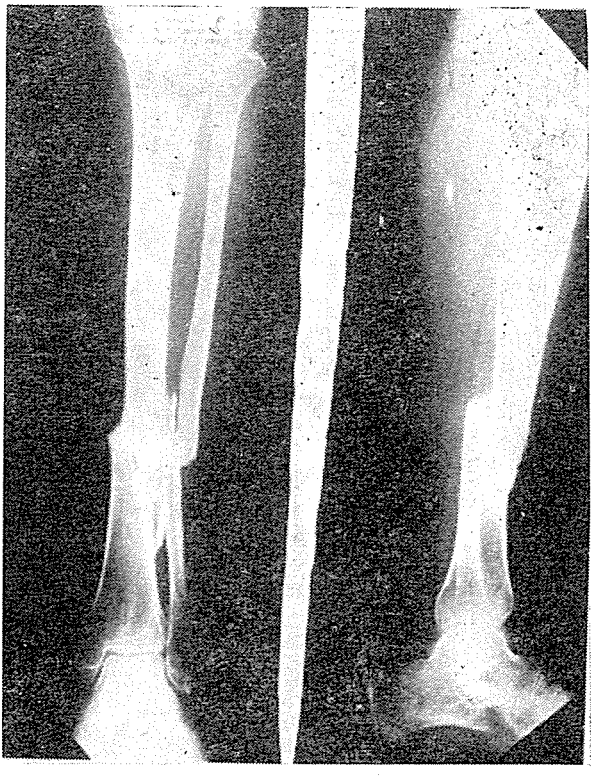

Resim : 6

Kırık yaşı olarak en yenisi 3 aylık, en eskisi 3,5 yıllıktır. Üç aylık olan 2 vaka iyileşmede gecikme gösteren gruba dahildir. Diğer 7 vaka klasik psödoartroz tanımlaması içine girmektedir. Kırık sebebi bir vakada fubol oyununda düşme, diğerlerinin hepsinde trafik kazasıdır.

Postoperatif komplikasyon yanlız 1 vakada (Vaka No. : 9) görüldü. Oluşan yara infeksiyonu antibiyograma göre lokal ve sistemik antibiyotik uygulaması ile önlendi. Total alçılı tesbit süresi 12-16 hafta arsındadır. Henüz tedavi süresi içinde olan 1 vaka (Vaka No.: 9) hariç diğer 8 hastada iyileşme oldu.

Zamanın sınırlılığı nedeni ile ancak metodu ve vakalarımızı sunabildik. Metodun, tibia psödoartroz tedavisinde kullanılan diğer uygulamalarla karşılaştırmasını yapamıyoruz.

Sonuç olarak biz kallus oluşmasında belirgin yeteneksizlik gösteren tibia kırıklarında ve psödoartrozlarında Phemister tekniğine göre grefleme, fibulanın eğri osteotomisi ve alçılı yürütmenin seçkin bir metod olduğu kanısındayız.

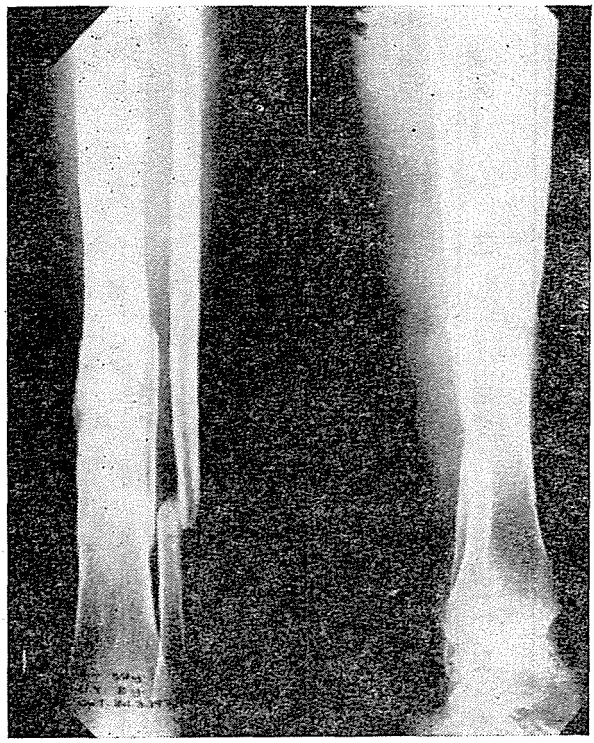

Resim : 7

## LİTERATÜR


1 — Böhler, L. : Die Technik der Knochenbruchbehandlung, 12-13. Auflage, Band 2, Teil 2, Verlag Wilhelm Maudrich, Wien, 1957, S. 1962.

2 — Ders. : Wandlungen in der Behandlung der Kallusverzögerung und Pseudoarthrose, Verh. Dtsch. Orthop. Ges., 50 : 313, 1963.

3 — Friedebold, G. : Verzögerte Knochenheilung bei Unterschenkelbrüchen : Phemisterspan oder Marnagelung, Verhandlungen der Deutschen Orthopädischen Gesellschaft, 51. Kongress, 1964, Ferdinand Enke-Verlag, Stuttgart, 1965, S. 441.

4 — Jonasch, E. : Unfall-Chirurgische Operationen, Walter de Gruyter-Verlag, Berlin, 1965, S. 106.

5 — Küntscher, G. : Der Wirkungsmechanismus des Phemister-Spans, Chirur. 26 : 23, 1955.

6 — Pauwels, L. : Grundrisse einer Biomechanik der Frakturheilung, Z. Orthop., 72 : 62, 1946.

7 — Phemister, D.B. : Treatment of united fractures by only bone grafts without screw or tic fixation or breaking down of the fibrous union, J. Bone Surg., 29 : 946, 1947.

8 — Witt, A.N. : Die Behandlung der Pseudoarthrosen, Verlag Walter de Gruyter, Berlin, 1952.

TABLO : 1

| | Protokol No. : | Adı | Yaşı | Cinsi | Kırık Yaşı | Kırık Sebebi | Ameliyat Tarihi | Postoper. Komplikas. | Tesbit Süresi (Hafta) | Sonuç |
|---|---|---|---|---|---|---|---|---|---|---|
| 1 | 11213/1969 SSK Bursa | V.S. | 42 | Erkek | 1.5 | Trafik Kazası | 9. 7.1969 | Yok | 14 | Şifa |
| 2 | 12370/1969 SSK Bursa | H.E. | 30 | Erkek | 1 | Trafik Kazası | 12. 7.1969 | Yok | 14 | Şifa |
| 3 | Özel Bursa | F.A. | 37 | Kız | 7/12 | Trafik Kazası | 17.10.1969 | Yok | 14 | Şifa |
| 4 | 3618/1970 SSK Bursa | F.G. | 32 | Erkek | 2 | Trafik Kazası | 24. 3.1970 | Yok | 12 | Şifa |
| 5 | 14334/1971 Üni. Çocuk Cerrahisi | C.L. | 31 | Erkek | 2.5 | Trafik Kazası | 29.11.1970 | Yok | 14 | Şifa |
| 6 | 2948/1973 Üni. Ortopedi | Ü.A. | 23 | Kız | 3/12 | Trafik Kazası | 7.12.1972 | Yok | 14 | Şifa |
| 7 | 3447/1973 Üni. Ortopedi | Ü.Ç. | 26 | Erkek | 3/12 | Futbolda Düşmüş | 28.12.1972 | Yok | 12 | Şifa |
| 8 | 3092/1973 Üni. Ortopedi | S.D. | 42 | Erkek | 13/12 | Trafik Kazası | 4. 1.1973 | Yok | 14 | Şifa |
| 9 | 2336/1973 Üni. Ortopedi | M.Ö. | 42 | Erkek | 3.5 | Trafik Kazası | 16. 4.1963 | Yara İnfeksi. | 16 | Belli Değil |

# PATOLOJİK KIRIKLARDA OSTEOSENTEZ

Dr. Orhan ASLANOĞLU(*)
Dr. Rebii KURULTAY(**)

Patolojik kırık, tümörlerin kemik metaztazlarında sık rastlanan bir komplikasyondur. Ekseriya hastalığın 2-3. senelerinde görülen geç komplikasyonlardandır. Bazı tümörlerde kendilerini bir patolojik kırıkla belli ederler. Bu sonunnuncular daha ziyade dev hücreli tümörler ve kemik kistleridir. Patolojik kırık daha ziyade kemiğin osteolitik metastaz tipinde görülür. Zira osteoliz hadisesi kemik kırığının gerçekleşmesinde yardımcı olur. Osteoblastik tümörlerdede patolojik kırık diğer şekle oranla az ise de oldukça sık görülür. Radyoterapi sonucu osteoporoz nedenile de tümörlerde patolojik kırık meydana gelebilir. Kemikte metastaz yapan tümörlerin büyük bir kısmı meme ve prostat kanserleridir. Sonra böbrek, troid kanserleri sırayı alırlar. İskelet sisteminde metastaz yerleri kemiğin spongioz kısmıdır. İskelet sisteminde sırasıla extremitelerde, vertebrada, pelvis kemiklerinde ve baş kemiklerinde yerleşir. Extremitelerinde proksimalinde fazla görülür. Extremitelerden en fazla femuru atake ederler. Femur'un cervice-Trochanter bölgesinde görülürler. İkinci sık görülen extremitede humerustur. Humerusun 1/3 proksimal kısmında fazla görülürler. Pelvis, vertebra metastazlarında hastanın ağrı ve bakımına fazla yardımcı olamamamıza mukabil extremitede yerleşmiş olan metastazlara bağlı patolojik fraktürlere yardımcı olabiliriz.

Extremitelerde meydana gelen patolojik kırık hastanın hareket kabiliyetini ortadan kaldırır ve asıl dinmek bilmeyen ağrı, hastayı rahatsız eder. Patolojik kırık tedavisinde kanaatimizce önemli olan hastanın bu dayanılmaz ağrılarının giderilmesi ve hasta bakımının kolaylaştırılmasıdır. Hayatının geri kalan kısmını normal şartlarda geçirmesini sağlamaktır. Bu ağrıyı önlemek için yapılan konvensionel tedbirler, atel tesbitleri, alçı hastanın ayağa kaldırılmasına ve ağrı giderilmesini sağlamaktan uzaktır. Bu nedenle ağrıyı kaldırmak, hastanın geri kalan yaşantısında hareketini iade etmek amacı ile cerrahi tedavi uygulanmalıdır. Kırığın yeri ve şekline göre protez, Kuntscher çivisi, plak kullanılmalıdır. Extremitelerde patolojik kırık gösteren 16 vakaya kliniğimizde çeşitli internal fiksasyonlar uygulanmıştır.

(*) Ankara Numune Hastanesi Ortopedi Servisi Şefi
(**) Ankara Numune Hastanesi Ortopedi Servisi Uzmanı

Patolojik kırık meydana gelmeden tesbit edilen extremitedeki metastazları da kırık meydana gelmeden uygun internal fiksasyonla sağlamlaştırmak profilaktik olarak lüzumlu olduğu kanaatindeyiz.

Parrisk, selim ve habis tümörlerin yaptığı patolojik kırıkları ayırt etmek için metastazların kırıklarına neoplastik fraktür tabirini kullanmıştır.

İnternal fiksasyonun yapılabilmesi için endikasyonun yerinde konması gerekir. 1. Hastanın genel durumu iyi olmalıdır. Yani bir cerrahi müdahaleyi tolere etmelidir. Kan ve protein eksiklikleri varsa düzeltilmelidir.

2. Metastazın yerleştiği bölgenin proksimal ve distal uçlarındaki kemik sağlam olmalıdır. İnternal fiksasyon bu sağlam uçlara dayanmalıdır. Mesela, femur boynundaki bir metastazlı uca protez koyabilmek için trochanter bölgesi sağlam olmalıdır.

3. Ameliyat şekli hastanın bakımına ve mobilizasyonuna faydalı olmalıdır. Yani, ağrıyı gidermeyecek, hastayı ambulatuar hale getirmeyecekse yapılmamalıdır.

4. Ameliyatın, konservativ tedaviden daha iyi netice vereceği kanatını uyandırmalıdır.

İnternal fiksasyon yapılırken biopsi alınır. Gelen patoloji neticesine göre radyoterapi, hormonal veya immünoterapilerden birisi veya bir kaçı beraber kombine tedavi şekli seçilebilir. İnternal fiksasyon materyali radyoterapi yapılmasını engellemez. İnternal fiksasyon bu yönden kontrendike değildir. Ameliyat esnasında tümör bölgesi kürete edilerek, kemik grefti konabilir. Kemikte azda olsa osteojenik faaliyet vardır. Konsalidasyon olabilir. Biz iki vakamızda kırığın konsolide olduğunu gördük.

Ameliyat esnasında kanserin yayılması bahis konusu değildir. Pirimer tümör ortaya çıktığı andan itibaren, kanda tümör hücrelerinin mevcudiyeti, tümör hücrelerinin sayısı ile gösterilmiştir. Bu nedenle metastatik tümör hastalarında cerrahi müdahalede tümörün yayılması olayı düşünülemez. Amaç hastaya definitive tedavi şekli uygulamak olmayıp, ağrıyı azaltmak ve bakımını kolaylaştırmaktır. Vakalarımızda kırık yerleri ve şekillerine göre aşağıdaki müdahaleler uygulanmıştır.

Patolojik femur boyun kırığı olan üç vakadan ikisinde Moore protezi konulmuştur. Bir vakada ise sağlam kemik bulunmadığı için protez konulmaktan vazgeçilmiştir. Bu hallerde yani metastazın femur boynu ve trochanter bölgesini tutar şekilde yapılmış olan Duparc'un protezidir. Femur diafizine oturtulur. Eğer elimizde bu tip bir protez olsa idi bu vakamızda kullanabilirdik. Protez konan vaka (2), üç hafta sonra koltuk değneği ile ayağa kalkabildiler.

İntertrochanteric faktürlerde Jewet kullanılmıştır. Plak kısmını diafize tesbit için biraz uzun vida kullanılırsa daha iyi olur. Üç hafta sonra koltuk değneği ile mobilize edilmişlerdir.

Subtrochanteric ve femur diafiz kırıklarında Küntocher çivisi kullanılmıştır. Meduller çivi kalın kuturlu olmalı ve kanalı doldurmalıdır. Tümör kemiği tamamen eritmiş ise ve 2-3 cm. lik defekt mevcut ise, burası rezeke edildikten sonra sağlam kemik karşı karşıya getirilerek çivilenmelidir. Meydana gelecek kısalık mühim değildir. Kaynamayı temin etmek çok daha önemlidir.

Tibia Patolojik kırıklarında ise plak kullanılması daha uygundur.

Humerus patolojik kırığında ise intramedüller çivi kullanılmıştır. Protezde kullanılabilir. Bizim vakamızda metastaz humerus diafizinde olduğu için çivi kullanılmıştır. Humerus başına yerleşen metastaz faktürleri için protezden faydalanılabilir.

Radius metastazında ise rezeksion, plak ve greft kullanılmıştır.

16 vakadan, protez koyamadığımız bir vaka hariç, hepsinin ağrıları ameliyattan sonra geçmiştir.

**Vakalarımız :**

16 vakadan sekizi kadın, sekizi erkektir. 16 vakadan beşi meme kanseri, beşide prostat kanseri metastarlarıdır. Dört adedi kan hücıe menşeli kemik lezyonu (2 hodgin + 1 Plasmositoma + 1 reticulasitoma) ve iki vakada da patoloji primer tümörü belirtememiştir. İskelet sistemi yerleşme yerleri ve yapılan tedavi şekli Tablo 1 de ve resim 1 de gösterilmiştir.

Protezler hariç intertrochanteric ve diafiz kırıklarında internal fiksasyondan sonra vakalara 3-4 haftalık kısa süreli bir alçı tatbik edilmiştir. Alçıdan sonra koltuk değneği ile hasta extremiteye yük vermeden yürümeye teşvik ediyoruz. 2-3 ay sonra da üzerine yük vererek yürümeye başlatıyoruz. Ameliyat komplikasyonu olarak enfeksiyon ve mortalite yoktur.

Hastanın takibi hastalık cinsi nedeniyle genel durumları düşkün olduklarından kontrollere gelemediklerinden güç olmaktadır. Ancak Ankara içinde olanların evlerine gidilerek takip edilmişlerdir. Bunların anedi ikidir. Survi olarakta bu nedenlerle bilgimiz yoktur. Ancak humerusta plasmasitoma olan hastamız 3 senedir yaşamaktadır. İki protez konan hastamız bir sene yaşamışlardır. Hodkgin vakaları Onkolopi hastahanesinden geldikleri için takip edilmemiştir. Ankarada takip edilen femur metastazı olan bir vaka 8 ay yaşamıştır. Primer tümörü tesbit edilemiyen femur subtrochanteric fikse edilen vakamız 1,5 senedir yaşamaktadır.

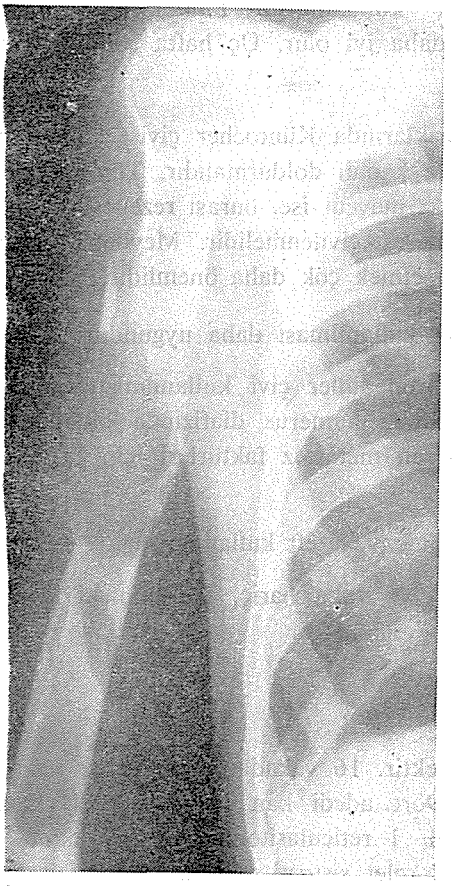

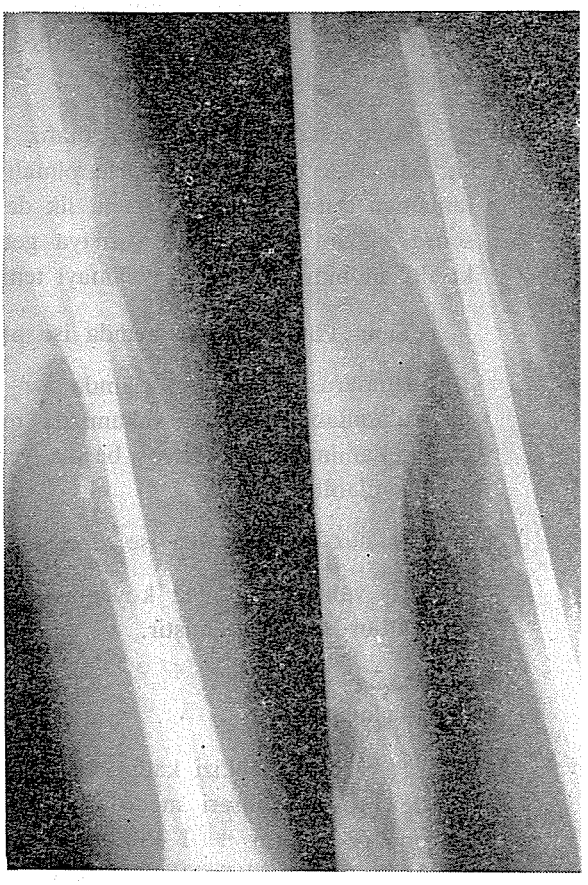

Vaka : 1 47 yaşında erkek hasta

Tanı : Reticulüm cell ca. (Sağ sinüs maxillarisden menşe almış), Sol Humerus diafiz Fraktürü.

Hikaye : 6 ay önce kaza neticesi teessüs etmiş.

Patoloji : Metastatik Karsinom,

Tedavi : Kündscher + Kemoterapi

Grafi : 1. İlk müracaat
2. A Ameliyat sonrası
1. B Ameliyattan 5 ay sonraki

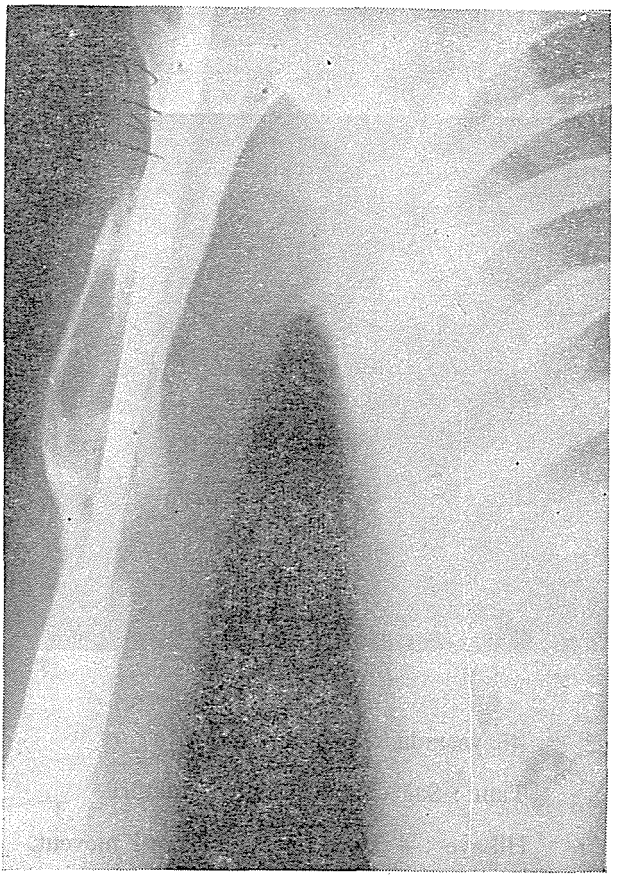

Vaka : 1 b

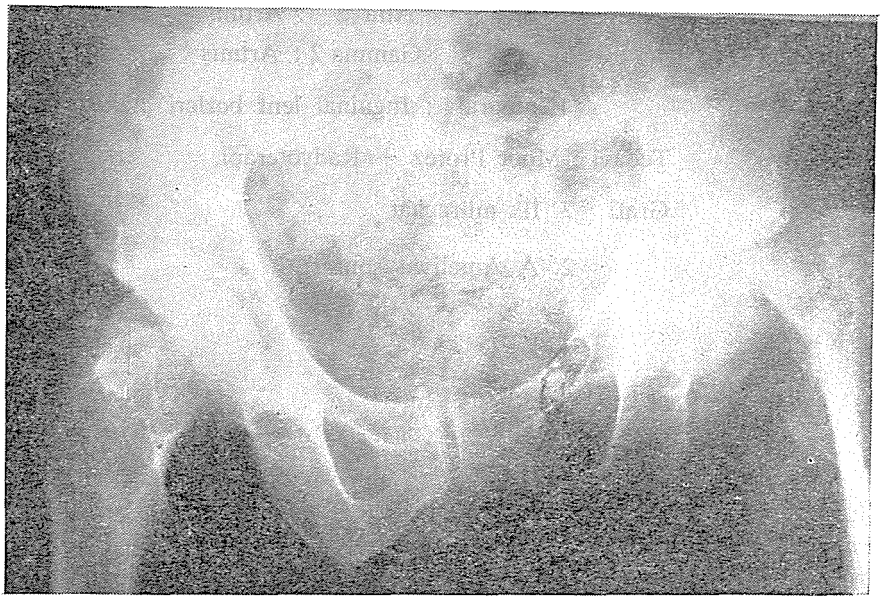

Vaka : 2

Vaka : 2 45 yaşında erkek hasta

Tanı : Sağ coll de Femur Fraktürü,

Hikaye : 4 aylık düşme hikayesi mevcut,

Lab. : Elektroforez : Albumin : Azalmış
Alfa 2 : Artmış
Gamma 2 : Artmış

Lenfografi : İnguinal lenf bezleri atake,

Tedavi : Moor Protez + Radyoterapi,

Grafi : 2. İlk müracaat

2. A Ameliyat sonrası

Kanaatimizce patolojik kırığın, pronostiği üzerine tesiri yoktur.

TABLO I

| Patolojik Kırık Yeri : | Vaka Adı | Menşe aldığı yer : | Kullanılan Materyal |
|---|---|---|---|
| Femur Boynu Kırığı | 3 | 2 adet meme Ca.<br>1 adet Prostat Ca. | 2 Protez<br>1 halile<br>1 jewet<br>1 extralong vida |
| Cervico-trochanteric | 2 | Prostat Ca. | |
| İntertrochanteric | 2 | Prostat Ca. | jewet |
| Subtochanteric | 4 | 3 adet meme Ca.<br>1 adet bulunamadı | jewet |
| Femur Diafiz Kırığı | 3 | 2 adet Hodgkin<br>1 adet bulunamadı | Küntocher |
| Humerus diafiz kırığı | 2 | 1 adet Plasmositomi<br>1 adet Retikülositoma | Küntocher |

**References**


1 — Charnley. Anchorage of the femoral head prosthesis to the shaft of femur. J.J. Bone and joint Surg. 42-B, 28, 1960.

2 — Coran, Banks, Aliapoulos et Wilson. The managment of pathological fractures in patient with metastaticcarcinoma of the breast. Surg. Gynec. Obstet. 127, 1225-1230, 1968.

3 — Ehrenhaft et Tıdrıck. Intramedullary bone fixation in pathologic fractures Surg. Gynec. Obstet, 88, 519-527-, 1949.

5 — Francıs. Treatment of metastatic fractures with internal fixation. Amer. J. Surg. 97, 484-487, 1959.

5 — Marcov. Survival times after treatment of patological fractures. Cancer 20, 2154-2158, 1967.

6 — Berals R.K. et. al. Prophylactic internal fixation of the femur in metastatic breast cancer. Cancer, 28, 1350-4. Nov. 1971.

7 — Mac. Ausland. Manegement of metastatic pathological fractures. WR. Jr. et. al. Clin. ortop 73 : 39-51, Nov.-Dec. 1970.

# İŞ KAZALARI HAKKINDA KISA BİLGİLER
## (Kömür Ocaklarında çoğunlukla rastladığımız iş kazaları çeşitleri)

Dr. Aydın KEMİK(*)

Vazife gördüğüm yer Endüstriye büyük bir katkıda bulunan Karaelmasın (Kömür) diyarı olan Zonguldak'tır.

Özellikle bizim çalışma sahamızdaki hastalarımız ekseriyetle E.K.İ. mensuplarıdır. Ortopedi ve Travmatoloji yönünden de en önemli yer tutan bu mensuplarımız arasında iş kazalarına maruz kalan yer altı işçilerimizdir. İşte bu nedenle bende sizlere işçilerimizin kömür ocaklarında karşılaştıkları iş kazalarının çoğunlukla nerelerinde olduklarını dile getirmeye çalışacağım.

Evvelâ şunu belitmeyim ki; kömür ocaklarındaki kazalar ekseriya kitle halinde olmaktadır. Bu çeşit kazalar ağır komplike kırıklar şeklinde görülmektedir.

Bu hadiselerin oluşlarındaki sebepleri şöyle sıralayabilirim:

Çalışırken dikkatsizlik, yorgunluk, yeni ve acemi işçi çalıştırılması ve işe adaptasyon azlığıdır. Kömür ocaklarında travmaya maruz kalanlarda en fazla alt ve üst extremite travmalarına rastlanılmaktadır. Küçük ve büyük adele travmaları yanında ekseriya hadisenin olduğu yerde bir kırık husule gelmektedir. Kırıklar açık ve kapalı diye ikiye ayırırsak, bunun % 85 açık kırık % 15 i de kapalı kırıklar olarak görülmektedir. % 85 gibi bir rakkam yüksek bir durum göstermektedir. Keza açık kırıkların tedavisi her yönden uğraştırıcı ve komplikasyonlu olmaktadır.

Şimdi kömür ocaklarında en çok görülen kırıkların yerlerinin nereler olduğunu bizim müşahadelerimiz neticesinde nasıl bir yere ulaştığımızı arz edeceğim.

1) El ve ayak kırıkları,
2) Ön kol kırıkları,
3) Crus kırıkları (Bilhassa Malleoler kırıklar)
4) Metacarp ve Metatars kırıkları,
5) Femur kırıkları,
6) Bel kırıkları, z

---

(*) Zonguldak E.K.İ.M. Hastanesi Ortopedi Uzmanı

7) Kot kırıkları,
8) Pelvis kırıkları,
9) Humerus kırıkları,
10) Clavicula kırıkları,
11) Kafa kırıkları,
12) Çene kırıkları,

Şeklinde bir sıralama yapabiliriz.

Muhakkakki; bu kırıkların yanında dokularda Travmatize olmaktadır. Kırıklar arasında İnterarticuler olanlar önemli yer tutmaktadırlar.

1) El ve ayak kırıkları

Buralarda husule gelen kırıklarda gerek phalanks gerekse metacarp ve metataşlarda ezilmiş ve parçalanmış İntra-articular kırıklar husule gelmektedir. Ve tendon yaralanmalarında çok görülmektedir. Parmak uçlarında tırnak altı hematomu olmaktadır.

2) Ön kol kırıkları

Bu kırıklar tarauma ile olduğu gibi bilhassa sıkışma ile olmaktadır. Büyük bir ekseriyetlerde Rediust ve Ulna'nın alt uçlarında görülmektedir.

3) Crus kırıkları

Ayak bilek tansiyonlarında ve travmalarından sonra Bi Malleoler tipteki ler yekün tutmaktadır. Yalnız Tibia ve Fibulada olanlar direk travmalarla ve göçük altında kalmalarda çok olmaktadır. Birde bu göçük altında kalmalarda kırık husule geldiği gibi uzun süre adeleler sıkışmış tazyik altında kaldıklarında sirkülasyon bozukluğu olmakta bazen de hiç istenmeyen bir hal olan amputasyona kadar gidilmektedir. Çoğunlukla Crus kırıkları parçalı kırıklar halindedir.

4) Metacarp ve Matetars kırıkları :

Ezilmelerle birlikte olmaktadırlar.

5) Femur kırıkları,

Bilinen mekanizmalarla olmaktadır.

6) Bel kırıkları :

En çok güçlüklerde kalanlarda olmaktadır. Çökme kırıkları tarzında görülmekte. Bunların yanı sıra nerolojik bozukluklara rastlamaktayız.

7) Kot kırıkları :

Keza Göçüklerde ve araba arasında sıkışmalarda ve yan üstü düşmelerde olmaktadır.

8) Pelvis kırıkları :

Sıkışmalarda husule geldiği gibi ekseriya yanlarında birde mesane rüptürleri görülmekte ve batın perforasyonlarına rastlanılmaktadır.

9) Humerus kırıkları :

10) Clavilula kırıkları.

Bilinen mekanizmalarla olmaktadırlar.

11) Kafa Kırıkları :

Bu kırıklar baş üzerine düşmelerde, başın üzerine bir şey düşmesinde, birde başın sıkışmalarından husule gelmektedirler ki; ekseriya kafa kırıkları olan hastaları maalesef kaybetmekteyiz. Çünkü mâlumunuzdur ki; beyin kanamaları bunların yanı sıra olmaktadır.

12) Çene kırıkları :

Nadir gördüğümüz vak'alardandır. Kafa sıkışmaları meyanında olmaktadır.

13) Dirsek ve diz kırıkları :

Bunlarada az rastlamaktayız.

Bu yukarıdaki sıralamayı Hastanemize müracaat edenler arasında kendi müşahadelerimize göre yaptık, Ayrıca bölgelerde kayda alınıp, tedavi gören vak'alarda vardır.

Ben burada iş kazalarının nerelerde olduğunu ve şekilleri hakkında Ortopedi ve Travmatoloji yönünden bilgi vermeye çalıştım. Yoksa iş kazaları daha çoktur. Hele genel anlamda Travmatoloji içinde incelenirse yerlerinin ve çeşitlerinin çok olduğunu görürüz, Yumuşak kısım travmaları buraya dahil edilmemiştir.

Yalnız ve yalnızca kemik kısmına ait travmalardan bahsedilmeye çalışılmıştır.

# AYAK KEMİKLERİ VE KRURİS FRAKTÜRLERİNİN P. T. B. SİSTEMİYLE YÜRÜTÜLEREK TEDAVİSİ

Dr. Şeref KÖMÜRCÜOĞLC(*)
Dr. Kemalettin ARDIÇOĞLU(**)

Kırık tedavisi için önerilen bütün metodların kendine has endikasyonları vardır. Hepsi, en kısa yoldan en iyi fizyolojik fonksiyona iade esasına dayanır.

Ortopedi, konservatif tedavi ile cerrahinin meczolduğu bir branştır. Her vak'ada ortopedik araç ve gereçlerin yardımını tercih etmeyi gerektirir. Konservatif yolun aciz kaldığı noktada kanlı müdahalenin yardımına sığınılır. Buna rağmen günümüz tatbikatında ameliyat endikasyon kefesi daha ağır basmaktadır. Bunu tahrik eden başlıca sebebler üç noktada özetlenebilir :

— Hastaların ameliyatla daha çabuk şifaya kavuşacakları kanısı,
— Asistanların bistüri kullanmaya karşı aşırı tutkuları,
— Ameliyatın tez zamanda fazla maddi kazanca imkân vermesi.

Halbuki, kırığın tedavi problemleri, bütün sakıncalarıyla peşinen sergilenmeli, gidilecek yola, komplikasyon ihtimalini görerek karar vermelidir.

Mesela, tibia kırıklarında ve kalkaneus ezilmelerinde enfeksiyon büyük önem taşır. Postoperatuvar osteit riskini sinesinde barındıran cerrahi, burada, üzücü komplikasyonlara yol açabilir.

Konservatif yol ise, kırık hattını kusursuz karşı karşıya getirecek, kaymaları önliyecek tesbit materyalinden mahrumdur. Ortopedinin anenevi kuralları fraktürün bir üst ve bir alt oynakları içine alacak şekilde tesbitini emreder. Mihraka tesbit materyeli konmadığı sürece, oynakların hareketsiz bırakılması daha büyük önem taşır. Bu da mafsal sertleşmesi, adele ve kemik atrofisi gibi komplikasyonu beraberinde getirir Uzvu hareketten alıkoyan her engel tedavinin sürüncemede kalmasına, hastanın inaktif hayat süresinin uzamasına sebeb olur.

Diz altından ampute edilmiş, malül adı takılmış, görünüşte hadiseden daha büyük kayıpla çıkmış hastanın daha erken yürüme olanağı vardır. Bu tablo karşısında bacağı yerinde tutma gayretinin sakıncaları düşündürücü bir hal almaktadır.

Son yirmi senenin Kururis protezlerine getirdiği reform, diz altı fraktür tedavisine müsbet yolda etki yapmıştır.

1957 yılında ortaya çıkarılan «Patellar-Bearing» (P.T.B.) ismi takılan diz altı protezleri, uyluk manşeti olmaksızın malüllere yürüme olanağı sağlamıştır.

(*) Ankarada serbest tabib.
(**) S.S.K. Ankara Hast. Ortopedi servisi.

Femur kondillerinin yan kavisleri, Petella tandonu ve poplitea çukuru taban dayanak yüzü görevini yaparlar. Protez yanaklarının yükseltilmesi, adımın askıda kaldığı peryotta femur metafiz hattı çukuruna gömülerek piston hareketine mani olur. Alçı tesbitinde dize verilmesi istenen 30° fleksiyon aynı gayelere yönelmiştir.

Bu bulgular, diz altında kalan kırık tedavisinde bacağı yok farzederek harekete geçmeyi düşündürmüştür. Tabii metod, deplase olmayan veya diz manevralarla redüksiyonu mümkün fraktürleri içine alır. Ayakları yerde kesilecek bir yükseklikte oturtulan hastanın kırık bölgesindeki hematom içine Novocain enjekte edilir. Bileğe gravat sargı ile 10 kiloluk ağırlık aşılır. Adelelerin gevşemesi beklenir. Tibia kreti yukardan aşağı başparmaklar altında sıvazlanır. Parmak altındaki hattın düzgünlüğü fraktürünün redüksiyonuna delildir. Tabana 5 cm. kalınlıkla pamuk serilir. Ayak bileği 90° olarak tesbite alınır. Bu vaziyette alçı sırılır. Tibia platosu başparmaklar patella tandonuna, , diğer parmaklar Poplitea tazyik edecek tarzda sıkılır. Alçı kuruyuncaya kadar iki el kelepçe tarzında apareyin ağzını büzer. Ağırlıklar kaldırılır. Toyuğa yürüme lastiği konur. Hasta ertesi gün ayağa kaldırılır.

Fragmanlar arası tazyikin kallus teşekkülüne yardımcı olduğu ispat edilmiş ve C h a n l e y kompresiyon tekniği artrodezlerde rutin kullanılış sahası bulmuştur. Aynı yoldaki araştırmalar kompresyonun daimi olması, piston şeklinde darbeli tazyikin kallus teşekkülünü tahrik etmiyeceği yolundadır. Buna rağmen erken yürütülen vak'alarda kallus teşekkülü erken ve muntazam olmaktadır. Dizin hareketli kalışı adele kitlelerinin kontraksiyona devamı, tam temaslı kovonın her adımda yarattığı mesaj etkisi uzvun bol kanlanmasını temin etmektedir.

Primer kallusun rahatlıkla kümelenmesi gayesiyle dört hafta müddetle bacağına kısmen askıda kalmasına dikkat etmelidir. Bunu müteakip alçı açılır. Kururis plastik kılıf içine alınır. Tabanın yere tam temasına müsaade edilir. Kılıf D e l b e t cihazının özelliklerine sahiptir. Şu farkla ki, yük tabandan ziyade tibia bindirilmiştir ve vak'alar taze kırıkları da içine alır.

Plastik kılıfdan gaye hastaya çorap, ayakkabı giydirebilmek, uzvun havalanabilmesine imkân sağlamak, rontgen kontrollerinin net görüntüsüne kavuşmaktır.

Bu şekilde tedaviye alınmış beş vak'ada ortalama üç ay sonunda tibia fraktürlerini serbest bırakmak cesaretine kavuştuk. Bu kemiğin geç kaynama özelliği yanında, hastayı hareketli tutarak şifaya ulaşma avantajı tatbikatın değerini artırmıştır. m

Sonuncu vak'amız çift taraflı tibia diyafiz kırığı idi. Sol tarafta fragman uçları deriyi delmişti. Fraktür hattına yerleştirdiğimiz bir direnin ucunu tabandan çıkararak beş gün daimi aspiratör kutusuna bağladık. Pansuman kapağı açmadık. Hastayı ertesi gün yürüttük. İki tarafı da üç ay sonra serbest bırakacak tam şifa elde ettik.

# İSKELET SİSTEMİ TÜBERKÜLOZU SORUNU

Dr. Ali AKÇİÇEK(*)

Türkiyede iskelet sistemi tüberkülozu vak'aları gittikçe azalmasına rağmen hala ortada bir sorun olarak durmaktadır. Hayat seviyesi yüksek, sağlık problemlerini ve beslenme durumunu düzenlemiş Batı memleketlerinde iskelet sistemi tüberkülozu vak'alarına hemen hemen hiç rastlanmamakta ve görüldüğü zamanda büyük bir olay olarak nitelendirilmektedir.

Türkiye'de iskelet sistemi tüberkülozunun bu günkü durumuna ışık tutmak bakımından hastanemizdeki durumu incelemeyi uygun buldum.

Burada iskelet sistemi tüberkülozunun kliniği, laboratuvarı, yapılan müdahale ve tedavi prensipleri münakaşa edilmeyecektir.

**Materyel :**

1961-1972 seneleri dahil hastanemiz polikliniğine ilk defa müracaat eden iskelet sistemi tüberkülozuna musap hastalar ele alınmış, bu değerlendirmeye kontrola mükerrer gelen hastalar dahil edilmemiştir.

Bu müddet zarfında hastanemiz polikliniğinde 25183 yeni vak'a müracaat etmiş ve bunlardan da 18457 vak'a yatırılarak tedavi altına alınmışlardır. (TABLO : 1).

Hastalığın vücutta yerleştiği bölgeye göre :

% 43,8 Vertebrada
% 18,4 ü Kalça mafsalında
% 15,8 i Diz mafsalında
% 10,4 ü Ayak ve bilek mafsalında
% 3 ü Dirsek mafsalında
% 1,9 u Sakroilyak ve Pubiste
% 1,8 i El ve bilek mafsalında
% 1,7 si Kot ve Sternumda
% 1,7 si İki veya daha fazla mafsalda
% 1,5 i ise omuz mafsalında yerleşme göstermektedir.

(*) Eğridir Kemik Hastalıkları Hastanesi Baştabib ve Operatörü.

TABLO 1 : 1961 - 1972 Dahil Hastanemize Müracaat Eden Hasta Sayısı :

| Hastalıklar | 1961 | 1962 | 1963 | 1964 | 1965 | 1966 | 1967 | 1968 | 1969 | 1970 | 1971 | 1972 | |
|---|---|---|---|---|---|---|---|---|---|---|---|---|---|
| Mal de Pott | 1017 | 1045 | 1302 | 1290 | 1328 | 942 | 750 | 747 | 688 | 874 | 588 | 461 | 11032 |
| Koksit | 326 | 480 | 620 | 740 | 643 | 345 | 268 | 259 | 274 | 244 | 242 | 197 | 4638 |
| Diz Tbc. | 327 | 426 | 491 | 531 | 551 | 338 | 236 | 231 | 270 | 214 | 209 | 162 | 3986 |
| Ayak ve Bilek Maf. Tbc. | 250 | 319 | 479 | 339 | 429 | 221 | 139 | 131 | 122 | 81 | 93 | 88 | 2591 |
| Dirsek Tbc. | 50 | 66 | 119 | 121 | 114 | 56 | 29 | 49 | 53 | 34 | 31 | 30 | 752 |
| El ve Bilek Maf. Tbc. | 38 | 66 | 62 | 63 | 64 | 22 | 21 | 22 | 26 | 26 | 30 | 25 | 465 |
| Sakro İlyak ve Pubis Tbc. | 14 | 25 | 29 | 33 | 33 | 86 | 49 | 53 | 47 | 39 | 46 | 33 | 485 |
| İki ve Daha Fazla Mafsalda Yerleşme | 39 | 50 | 61 | 45 | 56 | 35 | 34 | 23 | 21 | 27 | 29 | 20 | 440 |
| Kot ve Ster num Tbc. | 48 | 47 | 42 | 32 | 47 | 43 | 33 | 35 | 30 | 37 | 23 | 23 | 440 |
| Omuz Tbc | 24 | 38 | 57 | 51 | 99 | 19 | 25 | 10 | 7 | 13 | 8 | 3 | 354 |
| Yekun : | 2133 | 2562 | 3161 | 3245 | 3364 | 2107 | 1583 | 1560 | 1538 | 1589 | 1299 | 1042 | 25183 |

Yaş guruplarına göre bir inceleme yaparsak :

Vak'aların :

% 12,9 u 0—10 yaşlarda
% 20,8 i 10—20 yarlada
% 23,9 u 20—30 yaşlarda
% 19,4 ü 30—40 yaşlarda
% 9,9 u 40—50 yaşlarda
% 13,1 i ise 50 yaşından yukarı yaşlarda görülmektedir.

Hastaların hastanemize geliş yerlerine göre başta 2514 vak'a ile Konya gelmekte ve bunu 1274 Vak'a ile Afyon 1132 vak'a ile Tokat 1080 Vak'a ile Ankara ve diğer vilâyetler takip etmektedir. Sonunculuğu ise 13 Vak'a ile Kırklareli almaktadır. (TABLO : II).

**Tartışma :**

Türkiye'de B.C.G. aşısı tatbikatı 20 seneyi aşan bir zamandanberi yapılmakta ve nüfusumuzun hemen hemen tamamı gözden geçirilmiş olduğu halde B.C.G. yapılanlarda dahi iskelet sistemi tüberkülozuna raslamaktayız. Hastanemizde 1-5 yaşları arasında yaptığımız bir araştırmada B.C.G. Yapılmasına rağmen % 5 e yakın bir nisbette iskelet sistemi tüberkülozu vak'alarına ras-

TABLO : II

İskelet Sistemi Tüberkülozu Vak'alarının Geldikleri Vilayetler ve Vak'a Adetleri:

| | | | |
|---|---|---|---|
| 1 | Konya | 2514 | Vak'a |
| 2 | Afyon | 1274 | » |
| 3 | Tokat | 1132 | » |
| 4 | Ankara | 1080 | » |
| 5 | Denizli | 1014 | » |
| 6 | Isparta | 966 | » |
| 7 | Sivas | 868 | » |
| 8 | Kütahya | 857 | » |
| 9 | Antalya | 802 | » |
| 10 | Kayseri | 684 | » |
| 11 | Malatya | 655 | » |
| 12 | Yozgat | 610 | » |
| 13 | Niğde | 541 | » |
| 14 | Çorum | 529 | » |
| 15 | Adana | 508 | » |
| 16 | Burdur | 486 | » |
| 17 | Amasya | 479 | » |
| 18 | Samsun | 475 | » |
| 19 | Aydın | 459 | » |
| 20 | Maraş | 450 | » |
| 21 | Uşak | 443 | » |
| 22 | Hatay | 429 | » |
| 23 | Muğla | 426 | » |
| 24 | Gaziantep | 416 | » |
| 25 | Eskişehir | 412 | » |
| 26 | İçel | 403 | » |
| 27 | Urfa | 402 | » |
| 28 | Bursa | 382 | » |
| 29 | Manisa | 365 | » |
| 30 | Mardin | 364 | » |
| 31 | Adıyaman | 364 | » |
| 32 | Nevşehir | 363 | » |
| 33 | Zonguldak | 346 | » |
| 34 | Kırşehir | 334 | » |
| 35 | Elazığ | 325 | » |
| 36 | Çankırı | 317 | Vak'a |
| 37 | İzmir | 285 | » |
| 38 | Diyarbakır | 269 | » |
| 39 | Balıkesir | 257 | » |
| 40 | Kastamonu | 248 | » |
| 41 | Bolu | 191 | » |
| 42 | Ordu | 165 | » |
| 43 | Kars | 162 | » |
| 44 | Sinop | 113 | » |
| 45 | Siirt | 103 | » |
| 46 | Tunceli | 85 | » |
| 47 | Muş | 72 | » |
| 48 | Bingöl | 68 | » |
| 49 | Erzurum | 65 | » |
| 50 | Bilecik | 64 | » |
| 51 | Gümüşhane | 64 | » |
| 52 | Sakarya | 50 | » |
| 53 | Erzincan | 46 | » |
| 54 | Bitlis | 45 | » |
| 55 | Van | 45 | » |
| 56 | Giresun | 38 | » |
| 57 | Hakkari | 38 | » |
| 58 | Edirne | 36 | » |
| 59 | Ağrı | 34 | » |
| 60 | Trabzon | 31 | » |
| 61 | İstanbul | 30 | » |
| 62 | Çanakkale | 25 | » |
| 63 | Kocaeli | 23 | » |
| 64 | Artvin | 22 | » |
| 65 | Tekirdağ | 17 | » |
| 66 | Rize | 15 | » |
| 67 | Kırklareli | 13 | » |

lamaktayız. Buda bize şunu göstermektedir. Bilindiği gibi tüberküloza yakalanmada hayat standardı çevre sağlığı, sosyal yaşama şartları ve beslenme durumunda büyük bir rol oynamaktadır.

Yine hastanemize gelen iskelet iskelet sistemi tüberkülozuna musap bir çok hastalar parapleji, ve ileri rijitide safhalarında gelmekte, bundada hastanın ihmalkârlığı rol oynamakla beraber birçoklarının antesedanında Hekimler tarafından romatizma, artrit, lumbago v.s. Teşhislerle tedavi edildikleri ve hatta fizik tedavi servislerine yatırılarak fizik tedavi bile yapıldıkları görülmektedir. Sonradan bu gibi vak'alarda jibolize, rijidite, fistül gibi tabloların ortaya çıkması üzerine hastanemize gönderildikleri az değildir.

Bu bakımdan herhangi bir ağrı karşısında romatizma, Spondilit, artrit gibi teşhisler koymadan evvel hastayı rutin olarak laboratuvar ve grafi gibi bütün muayene metatlarından geçirmek gerekmektedir. Yine şüpheli vak'alarıda sık sık takip etmek süretiyle hastaları ileride daha kötü durumlara düşmekten alıkoymak gerekmektedir.

Yine iskelet sistemi tüberkülozuna yakalanmış hastaları uzun zaman takip etmek zorunda olduğumuzuda unutmamak gerekir.

**Sonuç :**

Türkiye'de iskelet sistemi tüberkülozu vak'aları eskiye nisbette azalmasına rağmen hala oldukça çok olarak görülmektedir.

1961 senesinde hastanemize müracaat eden iskelet sistemi tüberkülozu vak'aları gelen hastaların % 27,5 günu teşkil ederken 1972 senesinde bu nisbet % 4,6 gibi bir rakama düşmesi iskelet sistemi tüberkülozunun Türkiye'de azalmakta olduğunu gösteren en büyük kriterdir.

Son olarak şunu şöyleyebiliriz : Hastalığın erken safhada yakalanması rutin muayene metodlarının tam olarak tatbik edilmesi ile mümkündür. Ayrıca hastaları uzun zaman takip ederek tam şifaya kavuşturabiliriz.

Tüberkülozun önlenmesinde B.C.G. Aşısının tatbiki, çevre sağlığının düzenlenmesi ve yaşama standardının yükseltilmesi ile mümkündür.

**Özet :**

Türkiye'de İskelet sistemi tüberkülozu vak'aları gittikçe azalmasına rağmen yine bir sorun olarak durmaktadır. 1961-1972 seneleri dahil hastanemizde yaptığım araştırmada polikliniğimize 25183 yeni vak'anın müracaatı görülmüştür.

Hastalığın erken safhada yakalanması rutin muayene metotlarının tam olarak tatbiki ile mümkündür. Yine hastaları tam iyileşinceye kadar takib etmek mecburiyetinde olduğumuzu unutmamak gerekir.

B.C.G. Aşısına rağmen hastalığa yakalanma şansı % 5 e yakındır. Tüberkülozun önlenmesinde B.C.G. Aşısı tatbiki ve beslenme durumunun yükseltilmesi ile mümkün olacağı anlaşılmaktadır.

# ÇOCUKLARDA TRAVMATİK KALÇA ÇIKIĞI
## (6 vaka münasebetiyle)

Dr. Muzaffer AYKURT(*)
Dr. Ertuğrul Lütfi ERDEM(**)
Dr. Okan TAYLAN(***)

Genellikle büyük travmalar neticesi husule gelen travmatik kalça çıkıkları çocuklarda az görülür; fakat nadir de değildir. 1970 scenesine kadar literatürde 317 çocuk travmatik kalça çıkığı vak'ası neşredilmiştir.

Atatürk Üniversitesi Tıp Fakültesi Hastanesi Ortopedi Kliniğinde 1966-1972 yılları arasında müracaat eden 76960 hastadan 29 unda travmatik kalça çıkığı tespit edilmiş, bunlardan 6 sının çocuk olduğu görülmüştür. Bu 6 vak'anın hiçbiri kırıklı çıkık değildi. 4 ünde anestezi altında kapalı redüksion, I inde de cerrahi redüksion yapıldı. Hepsinde de redüksiondan sonra 3 hafta müddetle cild traksionu veya pelvipedal alçı tatbik edildi; bunu takiben koltuk değneği verildi. Toplam 9 hafta sonunda radyolojik olarak normal bulunanların basmalarına izin verildi.

Vak'alarımızdan 5 i (% 83) posterior, 1 i (% 17) anterior tipte travmatik kalça çıkığı idi. 1 vak'a 7 yaşında, 2 si 8 yaşında, 1 i 10 yaşında, 2 si de 15 yaşındaydı. En erken müracaat müddeti 24 saat, en geç müddet ise 4 aydı. (ortalama 24,5 gün) 24 saat - 1 hafta içinde müracaat eden 4 vak'ada kapalı tedüksion yapıldı. 10 gün sonra gelen 1 vak'a tuberositas tibiadan iskelet traksionu ile ve 4 ay sonra başvuran 1 vak'a cerrahi olarak redükte edildi.

Bu 6 çocuğun hepsi önce sınıkçılara götürülerek zorlu manüplasyonlara maruz bırakılmışlardı.

4 vak'ada 1.5 sene sonra yapılan son kontrol neticeleri normal bulundu.

8 yaşında olan 7 gün sonra müracaat eden ve kapalı redüksion yapılan bir vak'a ile; 10 yaşında olan 4 ay sonra müracaat eden ve cerrahi olarak redükte edilen 1 vak'ada aseptik nekroz gelişti.

Vakalarımızın literatürle karşılaştırılmasında başlıca şu hususlar ortaya çıkmaktadır :

---

(*) Atatürk Üniversitesi Tıp Fakültesi Ortopedi Kliniği Öğretim Görevlisi
(**) Atatürk Üniversitesi Tıp Fakültesi Ortopedi Servisi Uzman Asistanı
(***) S.S.K. Antalya Hastanesi Ortopedi Uzmanı

1 — Paus Bernhard([3]) ve Braw([1]) anterior çıkık oranını % 15 in altında bildirdiler. Pennsylvania Orthpaedic Society'nin 1967 yılına ait raporlarında % 80 posterior ve % 16 anterior çıkık mevcut idi. % 4 santral çıkık bildirildi([2]). Bizim vakalarımızda % 83 posterior ve % 17 anterior çıkık mevcut idi.

2 — Pennsylvania Orthopaedic Society'nin derlediği 165 vak'alık bir seride ([2]) çıkığın oluşu ile redüksion zamanı arasındaki müddet 24 saatten az olan 45 vak'anın 41 inde (% 90) iyi, 4 ünde (% 10) kötü; bu müddet 24 saatten fazla olan 18 vak'adan 8 inde (% 44) iyi, 10 unda (% 56) kötü netice alındığı bildirildi. Geri kalan 102 vak'ada çıkıkla redüksion arasında geçen müddet tespit edilememişti.

Bizim 24 saat içinde redükte edilen 1 vak'amızda netice iyi; çıkıklar redüksion arasındaki müddetin 24 saatten fazla olduğu 5 vak'amızdan 3 ünde (% 60) netice iyi, 2 sinde (% 40) ise kötü idi.

3 — Donnalson ([2]) iskelet gelişiminin bitimine kadar takip ettiği 18 vak'ada en kötü neticelerin 6-10 yaşlar arasında olan hastalarda husule geldiğini bildirdi. 6-10 yaşında olan 9 vak'asından 3 ünde iyi, 6 sında kötü netice alınmıştı.

Bizim vak'alarımızdan 4 ü 6-10 yaş arasındaydı. Bunlardan 2 sinde iyi, 2 sinde kötü netice alındı.

Sonuç olarak 1966-1972 yılları arasındaki kliniğimize baş vuran 6 travmatik kalça çıkıklı çocuğun tedavisinde bunlardan 4 ünde iyi netice alındı; 2 sinde ise aseptik nekroz gelişti. Geç müracaat etmiş olmalarına rağmen vakalarımızda alınan neticeler literatürle karşılaştırıldığında neticeler tatminkar bulundu.

**Özet**

1966-1972 yılları arasında kliniğimizde tespit edilen 6 travmatik kalça çocuk vakası takdim edildi. Bunlardan 5 i posteror, 1 ide anetrior tipte çıkıktı. Ortalama 1.5 yıl sonra yapılan kontrollerinde vak'aların 4 tanesinde kalça normal bulundu; 2 sinde ise femur başında aseptik nekroz tespit edildi.

**Literatür :**

1 — Braw E. A: Travmatic Dislocation of the hip-Army Experience and results over a twelve year period.
J. Bone and J. oint Surgery 44-A: 1115-1145 1962.

2 — Donnalson W. F. et al : (Pennsylvania Orthopedic Society Research Comittee): Travmatic of the Hip Joint in Children Final Report. J. Bone and Joint Surgery 50-A: 79-88 Jan. 1968.

3 — Paus Bernhard : Travmatic Dislocation of the Hip, Late result in 76 cases Acta Orthop. Scand 21: 99-112. 1951.

# PARALİTİK GENU RECURVATUMDA CERRAHİ TEDAVİ VE GEÇ NETİCELER

Dr. K. SARPYENER(*)
Dr. M. HÜNER(**)
Dr. Ç. ORBAY(***)

Diz oynağındaki fleksiyon kontraktürünün aksi hiperekstansiyon hali yani Genu Recurvatum, olarak isimlendirilmiştir. Orta derecede bir genu recurvatum şikayet nedeni olabilir, ancak Quadriseps çok ağır derecede zayıflamamışsa böyle bir genu recurvatum deformitesi arzu edilir. Zira bu deformeti yürüme anında dizin stabilize olmasını sağlar. Ancak çok ağır bir genu recurvatumun da yürümeyi güçleştireceği muhakkaktır.

Poliodaki genu recurvatum iki tipe ayrılmaktadır.

1) Quadrisepste kuvvet kaybı sonunda ortaya çıkan kemik strüktüründeki değişmelerden oluşan tip,

2) Diz oynağının arka bölümündeki yumuşak dokularda kuvvet yetersizliğinden oluşan tiptir.

Birinci tipte genellikle Hamstringler normal kalmıştır. Triseps Surea normaldir. Ayağa basınca topuk yere değer. Burada triseps surae ayak bileğinin dorsal fleksiyonunu ve ayağın bacakla olan kontrolunu sağlayarak dizi stabilize eder. Ancak vücut ağırlığı ve yer çekimi sonucu tibia kondilleri ile, tibia üst 1/3 bölümünde kemiğe ait değişmeler ortaya çıkmaktadır.

İkinci tipten genu recurvatum sebebi ise; Triseps surae ve Hamstring adalelerinin zaafiyetidir. Diz; Hamstring ve Triseps surae adalelerinin zaafiyeti ile arkaya kayar. Bu tipte çoğu kez peskalkaneo valgus veya kalkaneus deformitesi vardır. Bu tip daha ağır ve süratli seyir eder.

Böyle bir deformitede, önce ekstremitenin duruşu düzeltilmeli ve sonra da deformitenin sebebi ortadan kaldırılmalıdır. Birinci tipten bir deformitede böyle bir tedavi planı iyi sonuç vermektedir.

---

(*) İstanbul Zeynep-Kamil Hastanesi Ortopedi Şefi
(**) İstanbul Zeynep-Kamil Hastanesi Baş asistanı
(***) İstanbul Zeynep-Kamil Hastanesi Baş asistanı

İkinci tip genu recurvatumda ise, transfer için gerekli adale yoktur.. Deformitenin nüks etmemesi için bir cihaz kullanmak gerekecektir. Bu durumda artrodez düşünülebilirse de hastaların çoğu cihaz kullanmayı tercih etmektedirler.

Birinci tip genu recurvatum için, Irwin'in tibia üst ucu için özel bir osteotomi tekniği vardır. Bu teknikte, önce quadriseps adalesinin tibiaya yapışma yerinin iki yanında, distal fragmanda taban olan iki dilcik uzanır. Bu dilciklerin distal fragmandaki tabanlarından iki yana tibia osteotomize edilip, distal fragmandan kama çıkartılıp, önceden proksimal fragmana horizontal olarak geçirilen Kirschner teli öne çekilerek kama kapatılır. Bu tekniği Storen, Charnley klambı kullanarak modifiye etmiştir. Ameliyattan sonra Irwin hastayı pelvi pedal alçıya alır, Kirschner tellerini bu alçı ile tesbit eder. 10-14 gün sonra, distal fragmanın durumu kontrol edilip gerekiyorsa düzeltilebilir. 8 hafta sonra alçı ve tel çıkartılır.

Genu recurvatumun birinci tipinde birde Patella ile kuadriseps tendonunun tibia üst ucuna tenodezi olan CAMPBELL ameliyatı uygulanmaktadır. Bu teknikte; patella arka yüzünün üçte iki alt bölümü, spongioz kemiğe kadar sıyrılıp tibia, üst ucuna tesbit edilmektedir. Ameliyat sonrası Irwin tekniğinde olduğu gibidir.

İkinci tip genu recurvatumda uygulanan HEYMAN ameliyatı daha çok yumuşak kısımlar için yapılmaktadır. Bunun için, diz oynağının lateralinde longitudinal bir insizyon yapılır. Biseps femoris tendonu, oynağın proksimalinden kesilir. Eğer biseps femoris tendonu tam felç değilse, bir bölümünün alınması da mümkündür. Fasya lata da tabanı femur kondillerinde olmak üzere bir 7,5 cm. lik fasya tübü hazırlanır. Diz 70° fleksiyona getirilip, Biseps flabı femur kondillerine, fasya lata tübü de fibula başına birer stabl ile tesbit edilirler. Daha sonra dizin medialinde yeni bir longitudinal inzisyon yapılır. Gracilis ve semidendinosus tendonları, oynağın hemen proksimalinden kesilirler. Uçları femur alt ucuna stabl ile tesbit edilir. Tendonların proksimal uçları da sartorius adalesine dikilirler. Ameliyat sonrası diz 70° fleksiyonda 8 hafta tesbit edilir. Kemik çok osteoporatik ise, fibularis longus ve brevis tendonlarından faydalanılır. Fibular tendonlardan alınan greft tibia ve femur üst uçları arasında tenodez sağlamak üzere tesbit edilir.

## Materiel ve Metod

1968 yılından beri Zeynep-Kamil hastanesi Ortopedi ve Travmatoloji kliniğinde ve özel vakalarımda yapılan Genu Recurvatum ameliyatı vakalarını 1973 yılı başında tekrar gözden geçirdik, 5 yıl zarfında 19 Irwin osteotomisi, iki Campbell tekniği ve 2 Heyman ameliyatı yapılmıştır. Bu 23 vakanın ortalama 5 yıl sonra kontrol 13'üne evvelce Irwin osteotomisi 1'ine Heyman ameliyatı, 1'ine de

Campbell tekniği uygulanmıştır. Irwin osteotomisi uygulananların teşkil ettikleri seri bir araştırmaya müsait durumda idi. Neticelerin umumiyetle % 70 oranında daima düzeldiği ve en ağır vakalardan olan 70° genu recurvatumlu hastanın bile 5 yıl sonra yapılan kontrolunda sadece (10°) genu recurvatum kaldığı tesbit edildi. 3 vaka'da halen cihaz kullanılıyordu. Hiçbiri yürüme güçlüğü çekmiyordu.

**Literatür**


CAMPBELL, W.C. : Campbell operative orthopaedics, fifth editions, Vol. 1, P. 71.

HEYMAN, C.H. : Operative treatment of paralytic genu recurvatum, Jl. of bone and joint surgery, 29 : 644, 1947.

HEYMAN, C.H. : Operative treatment of paralytic recurvatum, Jl. of bone and joint surgery, 44 A, 1246-1962.

IRWIN, C.E. : Genu recurvatum following poliomyelitis controlled method of operative correction J.A.M.A. 120 : 277, 1942.

# KEMİĞİN DEV HÜCRELİ TÜMÖRLERİNİN BANKA KEMİĞİLE PLOMBAJININ ORTOPEDİDEKİ YERİ

Dr. Ali AKÇİÇEK(*)

## GİRİŞ

Kemiğin dev hücreli tümörleri (Giant-Cell, Osteoclastoma) üzerindeki bilgilerimiz son 30 senedenberi JAFFE, PORTİS, ve LİCHTENSTEİN ın çalışmaları ile vüzuh kazanmış olup, oldukça az görülen tümörlerdendir. DAHLİN tarafından Mayo kliniğinde yapılan bir araştırmada 155 vak'a bildirilmiş olup Dev hücreli tümörlerin bütün kemik tümörlerinin % 3,9 unu ve selim tümörlerin ise % 11,25 ini teşkil ettiği ifade edilmiştir. Ayrıca CHRİSTENSEN 362, SCHİRCH ve MEHLİNGEN 385 vak'a bildirmektedirler.

Türkiye'deki durum hakkında tam bir literatür vermemekle beraber Prof. Dr. Dr. Rıdvan Ege 32, Doç. Dr. Veli Lök 2 vak'a bildirmektedirler.

Kemiğin dev hücreli tümörü diyebilmek için tümör hücresi içersinde dev hücrenin görülmesi kâfi görülmektedir.

Daha ziyade 20 yaşın üzerinde görülmektedir. Bu yaştan aşağı nadir olmakla beraber yinede görülmektedir.

En çok uzun kemiklerin epifizinde bilhassa yarıdan fazlası diz civarında görülür. Bunları rarius alt ucu, sacrum, femur üst kısmı, metakarp, falanklar, metatars, kafatası ve vertebra, koksiks, ilium, pubis, iskiyum, talus izlemektedir.

### Materyal

1965 - 1973 seneleri arasında Eğridir Kemik Hastalıkları Hastenesinde kendi servisimde 24 vak'ada rezeksiyona yakın küretaj ve banka kemiğile plombaj yapmakla iyi neticeler elde ettim. 1972 senesinin son üç ayı ile 1973 senesinin ilk üç ayında müdahale yapılan 7 vak'a değerlendirilmeye alınmamıştır. Bir çok istatistiklerde kadınlarda daha fazla görüldüğü ifade edilmesine rağmen bizim istatistiğimizde erkekler çoğunluktdır.

Vak'alarımızın senelere ve cinsiyete göre dağılımı :

| | | |
|---|---|---|
| 1965 | 3 | — |
| 1967 | 3 | — |
| 1968 | 3 | 2 |
| 1970 | — | 2 |
| 1971 | 2 | 1 |
| 1972 | 2 | — |

(*) Eğridir Kemik Hastalıkları Hastanesi Baştabib ve Operatörü.

Vak'alarımız yaş gruplarına göre ncelersek :

3'ü 7-8 yaşlarında
3'ü 15 - 16 yaşlarında
11 'ide 20 yaşın üzerindedir.

yerleştiği bölgeye göre sınıflandırıldığında :

| | |
|---|---|
| 1 — Femur üst bölge ve trokanterde | 4 vak'a |
| 2 — Femur kondilinde | 4 vak'a |
| 3 — Tibyada | 3 vak'a |
| 4 — Humerusta | 3 vak'a |
| 5 — El falanksında | 2 vak'a |
| 6 — Radiusta | 1 vak'a |

**Metot**

Tedavisi oldukça güç ve halâ yeterli bir tedavi prensibi bulunmamasına ve nüks ihtimali olmasına rağmen kemiğin dev hücreli tümörlerinde hiç bir zaman amputasyona ve yalnız başına küretaja gitmemekteyim. Tümör kemiği tamamile atake etmemişse keski ile sağlam kısımlara kadar tümör çıkarılmakta, eğer kemiğin her iki cidarını atake etmişse periosta kadar tamamile çıkarılarak kürete edilmekte ve yerine kemik bankamızda mevcut olan spongio homogref doldurulmaktadır. Yerine göre uzuv 1,5 ilâ 2,5 ay kadar alçıya alınmaktadır.

Hastanemizde kemik bankasının bulunması şu üç vantajı sağlamaktadır.

1 — Bol miktarda spongio ve kortikal kemiğin bulunmasını sağlaması
2 — Hastada ikinci bir yaranın açılmamasını sağlaması
3 — Her büyüklükteki tümöre müdahale müdahale imkânını sağlaması.

**Tartışma**

Artrodezlerde, kemik defektlerinde ve diğer selim tümörlerde kullandığımız banka kemiğile greflemeden yüz güldürücü neticeler elde etmekteyiz.

1965 senesindenberi kemiğin dev hücreli tümörlerinde uyguladığım ameliyatlardan gayet iyi neticeler elde etmiş olmam hastalara amputasyon teklif etmekten ve yalnız küretajla iktifa etmekten alıkoymuştur.

Vak'alarımızın 16 sında spongio kemik kullandım. Yalnız birinde radiusta dev hücreli tümör olan vak'amda kortikal gref kullandım. İki senelik olan bu vak'amda gayet iyi durumda bulunmaktadır.

Vak'alarımdan birinde gref bir sene sonra rezorbe olmuş, yeniden geniş ekstrpasyonla plombaj yapılmış olup birbuçuk senedenberi takibimde olan bu vak'amda iyi durumda gitmektedir.

Mehmet Babademez 1965/907

Ameliyattan evvel

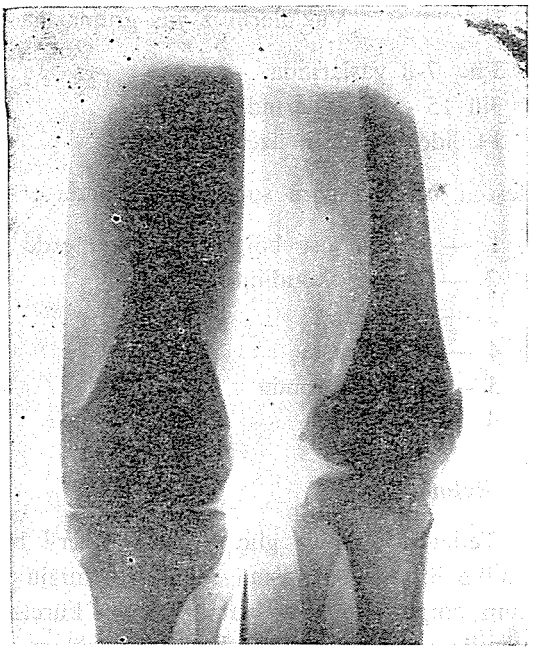

Ameliyattan 8 sene sonra



Mehmet Işık 1967/1236

Ameliyattan evvel

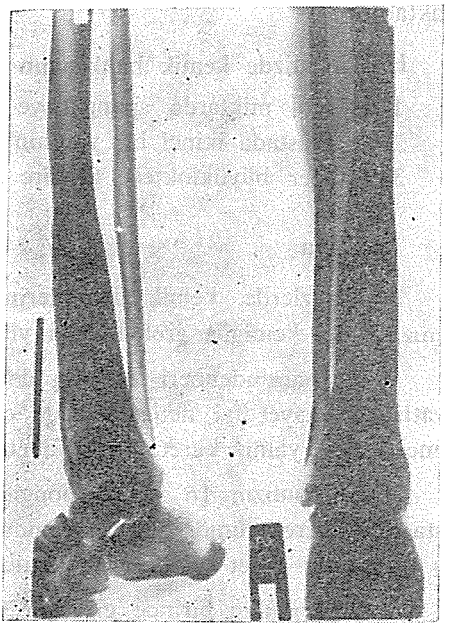

Ameliyattan 5 sene sonra

Tevfik Eflâtun 1968'6399

Ameliyattan evvel

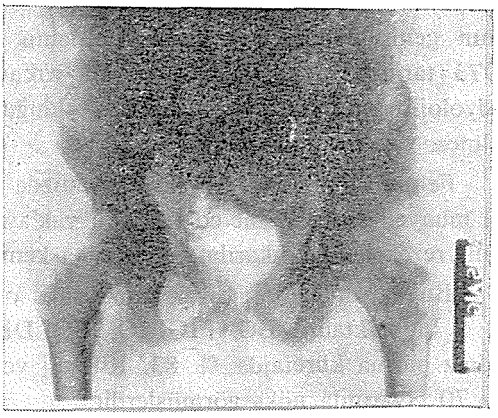

Ameliyattan 5 sene sonra

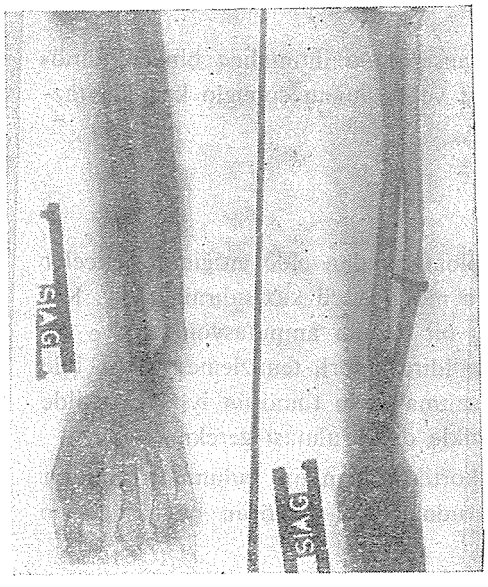

Elife Durna 1971/5529

Ameliyattan evvel

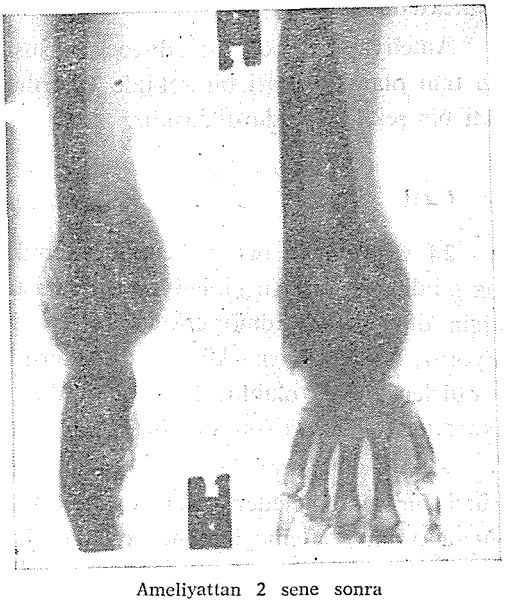

Ameliyattan 2 sene sonra

Vak'alarımdan birinde gref bir sene sonra rezorbe olmuş, yeniden geniş rezeksiyonla plombaj yapılmış olup 1,5 senedenberi takibimde olan bu vak'amda iyi durumda gitmektedir. İki vak'amda ise süpürasyon görülmüş, birine tarafımdan müdahale edilerek geniş temizleme yapılmış kendisine beş ay sonra gelmesi teklif edilmişsede gelmemiştir. Süpüre olan ikinci vak'amızda ise süpürasyon sebebile başka bir hastanede temizleme yapıldığı ve sonra bu hastanın Almanya'da Heilderberg Üniversitesi ortopedi kliniğinde tümör saha-

sının geniş olarak çıkarılarak fibulanın tibyaya vidalandığı hastanın 19/2/1973 tarihinde hastanemize daveti vukuunda öğrenilmiş, yapılan klinik ve radyolojik kontrolunda psödoartroz olduğu görülmüş, kendisine Haziran ayında gelmesi tavsiye edilmiştir.

Femur kondilinde olan bir vak'amızda tümörün aşağıya doğru büyüdüğü kontrol muayenesinde tesbit edilmiş, bu vak'ayada yeniden müdahele edilerek tümör geniş rezeksiyonla çıkarılmış ve banka kemiğile plombaj yapılmıştır.

Bu duruma göre 4 vak'amızı nüks olarak kabul edersek nüks ihtimali % 23 ü bulmaktadır. BONFİGLİO, GOLDENBERG, CAMPHELL 218 vak'ada yalnız başına küretajda % 83, Küretaj ve greflemede % 22, İrradiasyonda ise % 70 civarında nüks görmüşlerdir.

Süpüre eden iki vak'amızda süpürasyon nüksten olmayıp herhalde başka sebeblerden olması akla yakın gelmektedir. Bu halde hakiki nüks iki vak'amızda husule gelmştir. Bu iki vak'ayı çıkarırsak o zaman nüks ihtimali % 11,7 ye düşmektedir.

Ameliyatta en dikkat edilecek husus kanserleşme ihtimaline binaen tümörün tam olarak yeterli bir şekilde çıkarılması ve boşluğun spongio kemikle tazyikli bir şekilde doldurulmasıdır.

**Özet**

24 vak'amızda banka kemiğile kemik plombajından elde ettiğimiz neticeler yüz güldürücü olduğu gibi, iyi netice hastaya moral gücü kazandırmaktadır. Kemiğin dev hücreli tümörlerinde hastaya hiç bir zaman amputasyon tavsiye etmiyoruz. Yalnız başına küretaj da yeterli değildir. Yeterli temizleme yapılsa bile fraktürlere sebeb olablir. Nüks ihtimalini azaltmak için tümörün iyi bir şekilde çıkarılması ve boşluğun sıkı bir şekilde kemikle doldurulması gerekmektedir.

Kemik bankamızda bol spongio ve kortikal kemiğin bulunması hastayı ikinci bir müdaheleden (Kemik almak) koruduğu gibi tümörün büyüklüğü ne olursa olsun greflemeyi mümkün kılar.

**Literatür**

1 — CAMPBELL'S Operative Orthopaedics, Fifth Ed. (The C.V. Mosby Com.) Saint Louis 1971, Vol. Two. S. 1352.

2 — DAHLİN, O.J. Bone Tumors, Second Ed., Ch. J. Thomas Publisher, 1967, S. 78.

3 — GOLDENBERG, R.R., Campbell, C.J., Bonfiglio, M. Giant cell tumor of Bone, Bone and Joint Surg. 52-A, 19, 1970.

4 — LİCHTENSTEİN, L., Bone Tumors, Th. Ed. Mosby, 1965, S. 13.

5 — Lök Veli. İzmir Devlet Has. M. Aralık 1972, Cilt : X, Sayı : 3, S. 11.

# KEMİK TÜMÖRLERİNDE $S^{85}$ İLE SKENİNG NETİCELERİ

Dr. Orhan ASLANOĞLU(*
Dr. Özer ÜLKÜ(**

Kemik tümörlerinin ve diğer kemik lezyonlarının $Sr^{85}$ ile yapılan skeningi ile tetkiki ortopedinin teşhis ve tedavi alanına girmiş bulunmaktadır. Bu nedenle kliniğimizde çetişli kemik lezyonu bulunan 35 vakaya $Sr^{85}$ verilerek tetkik yapılmıştır.

1934 yılında Joliet ve Curie'nin suni olarak hızlandırılmış partiküllerle radyoaktif maddeleri elde etmelerinden sonra organizmadaki metabolik hadiseleri dinamik olarak incelemek kolaylaşmış ve radyo isotoplar bu gaye ile kullanılan tetkik vasıtaları arasına girmiştir.

Lawrans ve arkadaşlarının polisitemi vera'da tedavi gayesiyle $p^{32}$ yi kullanmaları ile radyoisotoplar tedavi alanına girdiler. $Sr^{85}$ de ilk defa aynı araştırıcılar tarafından 1940 yılında tedavi gayesiyle kemiklerde kullanıldı. Bu çalışmalarda $Sr^{89}$ da kemik tümörlerinde toplandığı tepsit edildi. $Sr^{89}$ beta ışını veriyordu, fakat lezyonun dışarıdan tespiti için uygun değildi. $Sr^{90}$ içinde aynı şeyler söylenebilir. 1950 yıllarında $Ga^{72}$, $P^{32}$, $Ca^{47}$, $Sr^{85}$ ile yapılan kemik araştırmalarında enteresan neticeler alındı. 1950 de Vealle, 1951 de Taylor ve Tübiano, Geiger-Müller sayacı yardımıyla Troid bezinde $I^{131}$ in hipo ve hiper fiksasyonunu tespit etmeye muvaffak oldular, 1953 yılında aynı durumu Copelland ve Benjamin fotoğraf plağına tespit ettiler. 1960 yıllarında pırıldama odaları ve kolimator sistemi Keller ve Hahn tarafından ortaya kondu. Bundan sonra çeşitli ülkelerde skenning aleti geliştirildi.

Radyoizotop seçiminde ilk ve gerekli şart isotopun bilhassa kallus halindeki ostoid dokuda olmak üzere kemikte konsantre olması ve kalan kısmının kısa zamanda vücutta yayılması ve tercihan dışarı atılmasıdır. Böylece kısa ömürlü radyoizotop kullanılarak verilişinden kısa zaman sonra skenning çekilebilir. Küçük dozda fazla sayım elde etmek için foton miktarı yüksek beta ve elektron neşretmeyen gama neşredici bir radyoizotop kullanılmalıdır. Seçilen radyoizotopun spesifik aktivitesi yüksek toksitesi az olmalıdır. Tercihan enerji kolimasyonunun iyi elde edileceği derecede küçük, fakat vücutta fazla absorbe olmıyacak derecede düşük olmamalıdır. Temin edilmesi ve fiyatıda düşünülmelidir. Bu şartların temini güçtür. Kemik skenninginde kullanılan izotopların büyük bir kısmı idealden uzaktır.

---

(* Ankara Nümune Hastanesi Ortopedi Kliniği Şefi
(** Ankara Nümune Hastanesi Ortopedi Kliniği Uzmanı.

$Ca^{47}$ ile ilk çalışmalar yapıldı. Fakat yüksek gama enerjisi nedeni ile 1,31 MeV) Laisghlin, Kenny, Cory ve Weberin yüksek enerjili gama skenneri gibi ağır ve pahalı scanner kullanıldığı için terkedildi.

$Sr^{85}$ kullanılarak normal skenning cihazları ile kemik skennigleri elde edilmiştir. İmalat için mevcut imkanlar olduğunda $Sr^{87}$ ve $F^{18}$ kullanılabilir. Bu izotopların yarı ömürleri kısa olduğu için yüksek dozda verilip küçük lezyonların tayini için yüksek sayımlar alınabilir.

Kemik tümörlerinin pozitif skenningleri, yani hiper aktif alan gösteren skenningi $Ga^{68}$ ile (Hayer, Charlton, Byrd 1965), $Tc^{99}$ ile Billiger, Witcofski,



Resim 1 : 25 yaşında bir kadın. Solfemurda alt uçda bir senelik şiş. Radiografi ve rezeksin neticesi kondrom fakat skenning hiperaktif, 5 ay sonra hasta nüks tümör için tekrar müracaat etti. İkinci müdahalede lezion tümöral görünüşte. Radiografi selim tümör gösteriyor. Patoloji osteosarkom geldi. Skenning hiper aktif oluşu ile baştanberi tümörü işaret etti.



Resim : 1

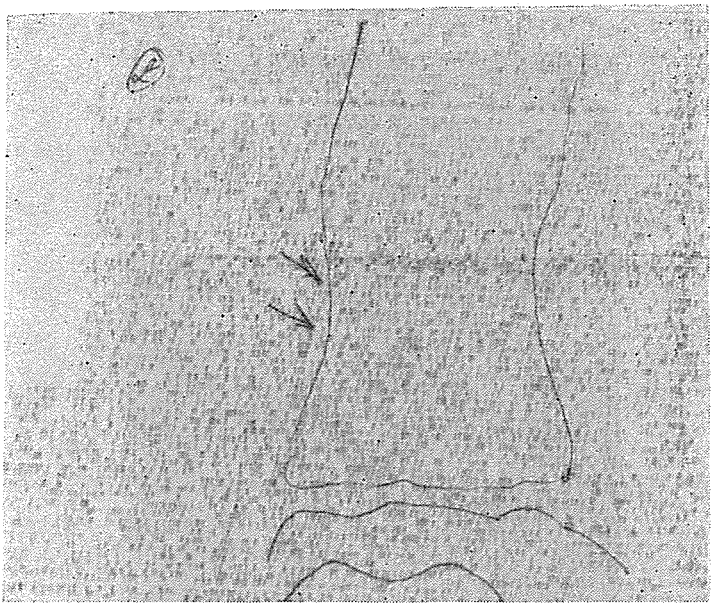

A — 7 yaşında erkek hasta. Bir senedir sağ tibiada akıntı ve ağrı var. Radiografi ve patoloji raporu osteomiyelit. Skening hiperaktivite gösteriyor.

Whitley, Magnara 1965), $Hg^{197}$ Neohydrin (Sdeel 1964) kullanılarak elde edilmiştir. Bu elementlerden yalnızca $Ga^{68}$ kemikte spesifik olarak tutulur. Diğerleri tümör civarındaki vaskülarizasyondan dolayı konsantre olur.

$Ba^{140}$ 1957 de Bauer, Carlson ve Lindquist tarafından kullanıldı. Skennig için pek uygun bulunmadı. $Ba^{139}$ düşük gama enerjisi verdiğinden skenning mümkündür, yarı ömrü 85 dak. 160 MeV enerji verir. Bu tuzları toksik olduğundan pek çalışma yapılmamıştır.

Bütün bu izotoplar arasında en iyi netice $Sr^{85}$ ve $F^{18}$ den alınmıştır. Sr bir katyondur. Hydroksi apatitin kristallerindeki Ca ile yer değiştirir. Sr apteyki osteoblastik aktiviteyi, F apteyki kemiklerdeki kan akımını yansıtır. Kemikte herhangi bir zamandaki izotop miktarı depozisyon ve repoyon hızının net neticesidir. Depozisyon hızı vasküler perfüzyona ve belirli bir kan miktarının kemikten geçmesi ile belirlenen izotop fraksiyonuna bağlıdır. Extraction oranı $F^{18}$ kullanıp süratli bir şekilde Pozitron skenning kamerası ile bütün vücut skenningini almakla tesbit edilir. Çok sayıda kemik lezyonu $Sr^{85}$ le rontgene göre daha iyi tesbit edilir. Kemiğin maliğnan ve nonmaliğnan kısımlarında tutulan $F^{18}$ in iskeletteki incelenmesi dikkatli olarak radyolojik tetkik ve biopsi alanlarını tesbit edilmesinde yardımcı olur. Radyolojik değişiklikler olmayan yerlerde kemik metastazlarının tayininde $Sr^{85}$ skenningi değer taşır. Halen metastatik kemik hastalıklarının tayini için en uygun olanıdır.

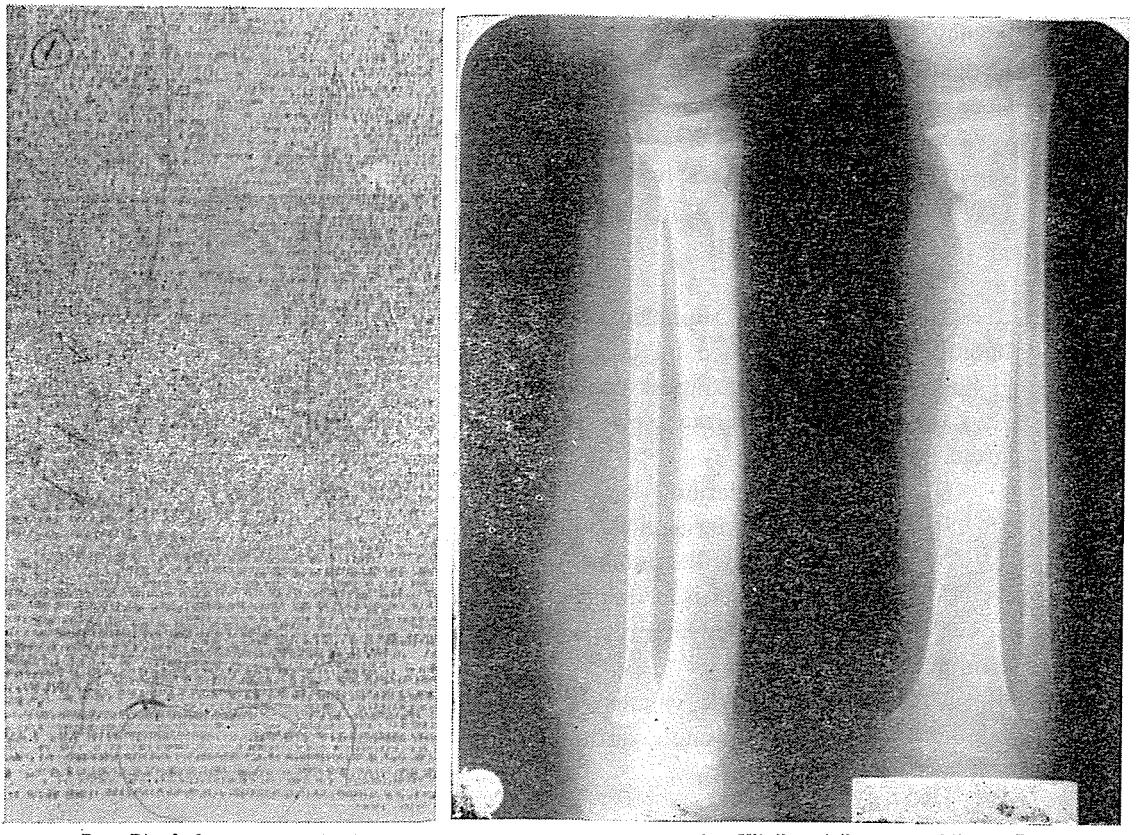

B — Bir hafta sonraki skening de hiperaktivite azalmış durumda. Klinikte iyileşmeye gidiyor. Bu şekilde skening hastalığın seyri hakkında bilgi verir.

$Sr^{85}$ 0,51 MeV gamma şua verir, verilişinden 5 gün sonra idrar ve dışkı ile % 55 i atılır. İnjeksiyondan bir saat sonra % 50 kemiğe ulaşır ve % 20-40 absorbe olur. Ca ile aynı metabolizmayı gösterir. Devamlı olarak feçes ve idrarla vücuttan atılması vücut radyoaktivitesini azaltır ve minimal activiteli alanların tayinini kolaylaştırır. Obteblastik ve osteoklastik kemik lezyonlarını ve bilfassa kemik tümörlerini gösterir .Hemen yapılan skenninglerde nonosseöz organlarda $Sr^{85}$ artması sebebiyle çevre radyasyonu fazla olduğundan netice yanıltıcı olabilir.

$Sr^{85}$ uzun yarı ömürlü olması, çekim esnasında fekal boşalmanın sağlanması için lavman gerektirmesi, 100 mikro curi olan radyasyon limiti dolayısıyla uzun çekim süresi gerektirmesi başlıca dezavantajları arasındadır.

**Materyal ve Metod :**

Yetişkinlerde 50-100 çocuklarda 25-50 mikro curi $Sr^{85}$ nitrat İ.V. verildikten sonra 24 saat beklenip Picker Magnascanner 500 aletiyle çekim yapıl-

dı. Bu alette 31 hexagonal (altıgen) kanallı, tepede bir noktada birleşen (Honeyney Cone) collimatörü bulunmaktadır. Colimatör içinde dedektör mevcuttur. Dedektör elle Aubile countmeter (sesle tespit edici) yardımiyle aktivitenin en fazla olduğu yere ayarlanır. Sonra otomatik CRT 1000 V, «hot spot» (Sıcak veya enaktif nokta) 2,2 Xray ünitesine ayarlanır Otomatik olarak alet çekim yapar. Lezyon, etrafındaki teledeltoslardan hot spota göre % 10-20 daha aşağı olmasıyla ayrılır.

**İndikasyon :**

I. Kemik tümörü şüphelenilen hastalarda şüpheli veya negatif rontgen bulguları olmasına rağmen bu bölgelerde devamlı ağrı mevcutsa kemik scanningi ile teşhisin değerlendirilmesi kolaylaşır.

II. Scapula ve sternum gibi radyolojik metodlarla zor görülebilen alan lardaki çalışmalarda,

III. Kanser şüphelerinde kemik biopsi yarinin tayininde,

IV. Patolojik kırıkların normallerinden ayrılmasında,

V. Meningiomların kemikteki lokalizasyonunda,

VI. Rontgen tedavisinin lokalizasyonunun tayininde,

VII. Tümörlerde radyoteraji, hormonal ve kemoterapinin neticelerinin tespitinde.

VIII. Meme tümörü vakalarda kemik metastablarının tespiti ile in operabilite kriterinin konmasında yardımcı olur.

**Disküsiyon :**

Kemik skenninginin iyi değerlendirilebilmesi için normal kemikte $Sr^{85}$ konsantrasyonunun arttığı haller ve yerler bilinmelidir. Bunlar tarsal, carpal, vertabral kemikler, sakro iliak mafsal, asetabulum etrafı ve uzun kemiklerin uçlarıdır. Ayrıca korteks epifiz hattı ve kortikal kemiklerin yeni haversiyan kanalları gibi yüksek osteoblastik aktivite gösteren yerlerde, bilhassa büyüyen kemiklerde, femur ve tibia kondilinde fazla tutar. İskeletin simetrik ve vertebraların alt üst kısımları birbirleriyle mukayese edilerek şüpheli kısımların teşhisleri kolaylaştırılır.

Pelvis ve lumbal vertebraların skenningleri alınırken bir gün önce müsil verilip çekimden birkaç saat önce lavman yapılması neticenin daha emin olmasını sağlar. Çünkü Sr idrar ve dışkı ile itrah edilmektedir.

Metastatik kemik tümör gösteren hastaların çiğunda rontgenle beraber skenningde lezyon belirlenir. Bu bilhassa meme ve prostat karsinomu gibi yavaş gelişen reaktif kemik hastalıkları için doğrudur. Küçük lezyonlu hastalarda özellikle yeterli miktarda kalsifiye olmayan odaklarda rontgen negatif Skenning pozitif olabilir. Çünkü kalsifikasyon oranı % 50 yi geçmedikçe rontgende görülmez. Ayrıca skenningde 0,5 Cm. bir lezyon tesbit edilebilir. $Sr^{85}$ ile yapılan kemik skenningi kemikteki kanser proçesinin histolojik aktivitesini gösterir. İleride bu alanda rontgen pozitif bulgu verir.

Kemik skenningi spepspifik değildir. Paget, Osteomyelit tümörler kırıklar, selim tümörler, dejeneratif artrit, ilerlemiş koksartroz gibi non neoplastik hastalıklarda pozitif skenning verebilir. Şüpheli hallerde biopsi alınır.

Skenningin yanlış negatif (felse negatif) neticeler verdiği durumlarda vardır. Reticulum cell ca gibi yüksek miktarda kemik destriksiyonu ve az miktarda kemik tamirinin olduğu hallerde ostelitik bir kemik rontgeni ve negatif skenning görülür. Buna benzer durumlar nadiren kemik metastazlı meme ca da %1 oranında görülür.

Bu gibi hallerde çekim birkaç gün sonra tekrar edilmelidir. Diffuz vertebra tümörlerinde kemik skenningi normalden farksızdır. Bu gibi durumlarda vertebra üzerindeki sayımları anterior tıbıa gibi nötral alanlarla mukayese etmek gerekir.

Kliniğimizde muhtelif kemik hastalıkları için yapılan 35 vakada enterasan neticeler alındı. $Sr^{85}$ verilerek tetkik yapılmıştır. Araştırmanın gayesi kemik lezyonlarını, öncelikle tümör ve enfeksiyonu radyolojik teshisten önce tesbit edilip edilmiyeceğini ve ayırıcı teşhiste kullanılabileceğini göstermekti. Tablo 1 de 35 vakanın ayırıcı tetkikleri gösterilmiştir.

| Hastalığın Adı | Rontgen | Skenning | Patoloji | Sayı |
|---|---|---|---|---|
| Dejeneratif Artrit | + | 2+,1— | 3+ | 3 |
| Osteomiyelit | + | 2+,1— | 3+ | 3 |
| Kemik Tüberkülozu | + | 2+ | 2+ | 2 |
| Osteosarkom | 7+,2— | 9+ | 9+ | 9 |
| Dev Hücreli Tümör | + | 4+ | 4+ | 4 |
| Fibrosarkom | 2+,1— | 3+ | 3+ | 3 |
| Ewing Sarkomu | 3+ | 3+ | 3+ | 3 |
| Fibroma | 2+ | 1+,1— | 2+ | 2 |
| Multibl Miyeloma | + | — | + | 1 |
| Exostoz | 1+,1— | 1+,1— | 2+ | 2 |
| Yalancı Anevrizma | + | + | + | 1 |
| Normal Kemik | — | 2— | 2— | 2 |
| TOPLAM | | | | 35 |

(—) Rontgende : Lezyonun bariz olarak görülmesi

( + ) Skenning : KEMİKTE LESYONDA HİPERAKTİVİTE

Yukarıdaki tabloda görüleceği üzere dejeneratif artritli 3 vakanın 2 sinde 3 osteomiyelitin 2 sinde, 2 tüberkülozun 2 sinde, 2 fibromanın birbirinde hiperaktivite görülmüş, multibl miyelomada ve normal kemikte hiperaktivite tespit edilememiştir. Diğer hastalıklarda ise kemikte lezyon olan yerlerde hiper

aktivite göstermiştir. Ayırıcı bir tanı yapmıştır. Ewing sarkomunda, miyelomada fibromada değişik neticeler verdiği bütün araştırıcılar tarafından kabul edilmektedir.

Yukarıda da belirttiğimiz gibi skenningde önemli olan radyolojik olarak lezyon filimde görülmeden evvel hiperaktif bir skenning verilip ufakta olsa tümör metastazını belli etmesidir. fibrosarkom vakamızdan birinde rontgen filminde görülmeden evvel skenning hiperaktif geldi. Yani hiperaktivite gösteriyordu. Biopsi raporu skenningi tarif ederek fibrosarkom geldi. Qesteosarkom vakasındada rontgen bulguları selim bir etoztoz geldi ve miyosis ossifikansı andırıyordu. Skenning bulguları ise hiperaktivite gösteriyordu. Ameliyat sonrası patoloji neticesi osteosarkom geldi ve scanningi doğruladı. Bu sonuçlar diğer araştırmacıların skenning tümörlerde erken teşhis vasıtası olabileceğini doğruladı.

Elde ettiğimiz sonuçların analizlerine göre $Sr^{85}$ skenninginin dar bir alanda teşhise yardımcı olduğu, daha ziyade kemikte bir hiperaktiviteyi gösterdiği, lezyonun genişliği ve metastasların radyolojik görünümlerinden evvel kıymetli bilgiler verildiği kanaatine varılmıştır.

**REFERENCES :**


1 — R. Spencer. Bone scanning with $Sr^{85}$, $Sr^{87}$ and $F^{18}$ 1967 Br. J, Radiol 40, 681-654.

2 — P. Ronai. Skeletal-survey for metastatik tutors of bone using $F^{18}$ and $Sr^{85}$ with scintillation camera and whole-body scanner. J. Nucl. Med. 1968. June 14.

3 — N. Davis Charles. The raddioactive Sr photoscan as a diagnastic and in primary and metastatic in bone Rad. Clin. N. Am. P. 449-509 vol. 3 no. 3.

4 — Gerald L. Semine ars in Nucl. Med. Vol 2 No. 1. (Jaunary) 1972 $Sr^{85}$ Bone scan in neoplastic disease.

5 — Spencer. R. Hebert. Bone scanning with $Sr^{85}$ $Sr^{87}$ and $F^{18}$, Phisical and radiopharmacetical consederations and clinical experience in 50 cases. Brit. J. Radiol. 40: 641, 1967.

6 — David A. Legge. Radioisotope scanning of metastatic lesions of bone Mayo Clin Proc 45: 775-761'

7 — Gerald L. DeNorda. Dedetion of bone lesion with the $Sr^{85}$ scintiscan. J. Nucl Med. 7: 219-236 1968.

8 — Pho toscanning of bone lesions utilizing $Sr^{85}$., Radiology 77: 635 1961.

9 — Leonard Rose nt hall. The role of $Sr^{85}$ in dedection of bone disease. Rad. 85, 1966 p, 75-82.

10 — L. D. Samuels. $Sr^{85}$ scans in children with extraosseos pathology. Society Nuclear Medicine. October 23 1969. vol. 109 no, 4.

11 — BY WK. Jasinski. Retention of $Sr^{85}$ in rats contamination in utero. Bulletin de l'academie cl. vı. vol. XVII. no 1 1969.

# TRAVMATİK ŞOK'UN FİZYOPATOLOJİSİ VE TEDAVİSİ

(TÜBINGEN Üniversitesi Dr. CHRISTIAN STOLZ'un konferansının Türkçe Tercümesi)

Şok deyiminden, hayatî önem taşıyan dokulara oksijen iletiminin belirli derecede azalması ve bu oksijenden yeterince yararlanılamaması ile karakterize akut bir hemodinamik bozukluk anlıyoruz. Şu halde şok, daha anlamlı olarak, bilhassa devamlı surette beslenmesi öngörülen organ veya sistemlerin bulunduğu bölgede, gerekli kan hacmi ile sağlanabilen arasındaki nisbetin bozulması şeklinde tanımlanabilir. Şu halde, volüm kaybına bağlı Şok'da her şeyden evvel, hiç şüphesiz önceleri yalnız organizmanın fizyolojik geçiş bölgelerinde değişen şartlara adaptasyon anlamında, yani Şok yaratan etkenin devamı halinde dolaşıma öncelik tanınan bölgelere atlamak üzere, Şok'un ilerleyici bir gelişme göstermesinin ifadesi olarak santralizasyon anlamında kabul edilebilecek şekilde, sirkülâsyon halindeki kan için gerekli hacmin azalması ve dolaşım zayıflaması husule gelir. Demekki arıza önce makrosirkülâsyon alanından başlar, sonra mikrosirkülâsyon tarafına intikal eder ve bu suretle şokun bundan sonraki seyrinin kapsamı ve şiddetinin tayinine imkân veren fonksiyon bozuklukları ortaya çıkar.(*) Böylece mikrosirkülâsyon arızası deyimi, dolaşım yolunun sonlarında, yani esas hücre içi gaz alış-verişinin vukua geldiği bölgedeki dolaşım yetersizliğini belirtmektedir. Bu perfüzyon bozukluğunda ön plânda oksijen iletiminde azalma bahis konusu olup, bu, hücre ve dokuların gaz alış-verişi fonksiyonlarında az çok belirli bozukluklarla seyreden bir Hipoksi'ye yol açar. Perfüzyon kıtlığına bağlı bu hipoksi, mecburen artmış anaerob metabolizma ürünleri ve bilhassa süt asidi teşekkülü sonucu, anaerob Glikoliz aktivitasyonu yönünden, oksijen azlığından muzdarip mıntıkalarda, organizmayı enerji kazanmaya zorlar. Asit karakterli metabolizma değerlerinin bu şekilde artmasıyla her şok vakasında tipik olarak metabolik laktat asidozu meydana gelir. Diagnostik ve her şeyden evvel terapötik değerlendirmeler bu asidozun derecesi yönünden dikkate alınmalıdır. Esas şiddet derecesi ancak, kapiller perfüzyonun normalleşmesi, yani mikrosirkülâsyon arızasının giderilmesiyle, asit metabolizma değerlerinin tam anlamıyla dolaşıma dahil olabilmesinden sonradır ki, kan gazlarının analiziyle anlaşılabilir.

Şokun bundan sonraki seyri ve bilhassa prognoz, özellikle biraz evvel tarif edilen Asidoz'un derecesiyle belli olur. Zira organizma, karşı koyma kapasitesinde şoka bağlı bir zayıflama sonucu, asit metabolizma değerlerine karşı artan taleple artık başa çıkamaz. Anemik hipoksi ile birlikte perfüzyon bozuklu-

ğu nedeniyle ve ventilâsyon arızası yüzünden ilâve olan hipoksemik hipoksiden dolayı böbrek fonksiyonlarının ileri derecede hasara uğraması, durumu daha da ağırlaştırır. Laktat asidozundan husule gelen bozuklukların başında sürrenal medüllâsının stimulâsyonuna bağlı olarak, Arterenol ve Adrenalin salgılanmasının artması gelir. Bu durumda kandaki Adrenalin miktarının 50, Arterenol miktarının da 8 kat arttığı görülmüştür. Bu suretle şok olayının başlaması için çok uygun olarak tekrar vazokonstriksiyon husule gelmesi, olayın muteakip seyrini yavaşlatma gayesiyle, süratli bir reaksiyon elde etmek anlamındada perifeik dolaşımı kısıtlamak suretiyle, en ileri dolaşım alanındaki perfüzyon bozukluğunun daha çok artmasına yol açar. Bunun sonucu, herhangi bir şok başlatıcı etkene lüzum olmaksızın, şokun artık bir Circulus vitiosus karakterini aldığından bahsedebilecek şekilde, Laktat Asidozunun tekarar siddetlenmesidir.

Asidoz, bu değişikliklerin yanısıra, hücre zarı potansiyelinin kritik sınırın altına düşmesi ve Sodyum ile Potasyumun pompalanma mekanizmasının duyarlı şekilde arızalanması nedeniyle, enerji kaynağı fosfat bileşimlerinin yıkımına ve böylece genel enerji çökümüne götürür. Sonuç, potasyum iyonlarının hücreden açığa çıkması ve sodyum ile H — iyonlarının hücre içine geçmeleriyle karakterize, yani esas hücre fonksiyonu bozukluğu yanında pek tabii olarak büyük miktarda sıvı kaymaları ve bu nedenle intravazal hacim kaybının çoğalmasına ilişkin, devamlı depolarızasyon anlamında bir transmineralizasyon hadisesidir.

Şokun gelişme döneminde, dağılma bölgelerinde hâlâ mevcut bulunan asgari miktarda kan, venöz kanın kalbe dönüşünü desteklemek üzere, arteriovenöz bağlantı üzerinden geri döneceğinden, yukarıdaki arızalara ilâveten, bir kısım dağıtım bozukluğu daha ortaya çıkar. Bunun sonucu da, besleyici damarlardaki perfüzyonun biraz daha azalmasıdır.

Kalp zaman hacminin azalmasından başka, bütün bariz şok tiplerinde, akciğer dolaşımındaki basıncın belirli şekilde artması ve buna uyarak sağ kalp yüklenmesiyle birlikte, pulmoner dolaşımın en son bölümündeki trombosit ve arregasyonundan ötürü, pulmoner perfüzyonda bir kısıtlanma buluruz. Akciğerlerdeki bu mikrotrombuslaşma, bir yandan müteakip respiratuvar hipoksi, hiperkapni ve respiratuvar komponentler nedeniyle metabolik asidozun şiddetlenmesi sonucu, fizyolojik ölü boşluğu az çok büyütür. Diğer taraftan, alveolepitelinin hipoksi yüzünden bozulması nedeniyle, yüzeyel aktif filmin (surfactant) alterasyonu sonucu, alveollerde atelektazi tandansının artmasından alveoler stabilite bozulur ve nihayet morfolojik olarak tanımlanabilen vin hyalin membran husule gelir.

Şok hali daha ileri bir gelişme gösterince, hem kalbe dönmekte olan azalmış venöz akım, hem de asidoz, hipoksi ve kanın değişen akıcılık özelliği,

miyokardın çalışma gücü üzerine tesir ederler, öyle ki; bu durumda yalnız sadece yaşlı kimselerde olmamak üzere, bazı hallerde primer bir sağ kalp yetmezliği şeklinde açıklanabilecek, hakikî miyokard yetmezliğinden korkulur. Şu halde şokda, mutlaka bir etkene bağlı olmaksızın, yeni fonksiyon zincirlerinin kendiliğinden Circulus vitiosus yaratacak şekilde birbirlerine etki ederek sürüp gittiği ve zaten mevcut olan regülâsyon bozukluğunu daha da arttırdığı tespit edilebilir. Bu nedenle, diagnostik ve herşeyden evvel terapötik çabalar, şokun dekompanse duruma gelmesi tehlikesini önlemek üzere, Circulus vitiosus'u imkân nisbetinde tümüyle kırmak gayesiyle, asidoz teşekkülünden kaçınmak için, mümkün süratle volüm noksanlığını ortadan kaldırmaya ybnelmelidir. Bu gereklilik, şokun teşhis ve tedavisinde, zaman faktörünün gayet müştesna bir rol oynadığını gösterir.

Tedavi gayesiyle yapılanlar, travmatik etkenli volüm azlığı şokunda, geçmişteki şok sebebi olan faktörün, ekseri vakalarda ilk müşahedede tanınabilmesini oldukça kolaylaştırır. Bu nedenle, çok defa teşhis ve tedaviyi ayni zamanda uygulamak ve hâttâ varılan herhangi bir teşhise göre süratle tedaviye geçmek zorunluğu karşısında kalışımız bir gerçektir. Pek tabii olarak bu vakalarda da yeterli ve uygun bir tedavi, ancak herhangi bir dönemde şokun derecesi ve bu suretle meydana gelen bozuklukların zaman akımıyla olan bağlılığı hakkında kesin fikrimiz olması halinde mümkündür. Dolaşımın son kısımlarındaki bozuklukların ortadan kaldırılamaması halinde, bütün laboratuvar bulguları ve teshis için evvelce elde edilen değerler, zamanla kıymetini yitirmiş olacakları nedeniyle gayet sınırlı olarak kullanılabileceklerinden, olayın başlangıcı ve genel durum hakkında hüküm verebilmek imkânı daha çok güçleşir. Akut şok halinde bu tanımlamanın gerekli derecede kesinliliği, ancak bir biri ardına süratle tekrarlanan dolaşım sistemi muayeneleriyle (nabız, kan basıncı, santral venlerin basıncı), temperatur ölçüleriyle (vücut boşlukları ve merkezleıin harareti), idıar miktarının ölçülmesiyle (devamlı kateter gereklidir), laboratuvar bulgularıyla (Hb, HK, elektrolitler, kan ve idrarda osmolaite ve kan gazlarının analibleriyle temin edilebilir. Bu devamlı kontrollar nekadar çok uygulanırsa, mevcut şokun derecesi hakkında o kadar kesin bir hükme varmak mümkün olur.

Şok olayının tarif edilen fizyopatolojik seyrinden, terapötik tedbirler konusunda kaçınılmaz bir kesinlikle ilk yapılacak şeyin, periferdeki perfüzyon bozukluğunun giderilmesi, yani hacim kaybı ile bunun telâfisi arasındaki ilişkilerin dengeye getirilmesi olduğu anlaşılır. Ancak bu temel gereğin yerine getirilmesinden sonra alınacak diğer bütün tedbirlerle, şok ve ona refakat edecek bir asidozla savaş başarılı olabilir.

Bütün kan için çapraz deneyleri yapmaya genellikle yeterli zaman olmadığından, tedaviye süratle başlanabilmek için, kolloidal volüm tamamlayıcıların veya plâzma-protein eriyiği ve insan albümini gibi kan derivelerinin verilmesi zorunludur. Şüphesiz ilk anda oksijen nakledici bir çözeltinin verilmesi en ideal bir tutum olurdu, lâkin halen elimizde böyle bir madde yoktur. Mamafih bazı

Flor-Carbon bileşimleri, istikbalde belki bu yönlü tedaviyi düzenleyici bir etki sağlayabilecektir. Demekki vakaların çoğunda, plâzma ekspander denilen, kolloid ihtiva eden sıvılarla, primer volüm takviyesi sağlanırsa da, bunlar kanın pek çok fonksiyonundan yalnız hacim ve onkotik basıncı karşıladıklarından, kan noksanını telâfi edici olarak kabul edilmemelidirler. Hacim takviye edici kolloid maddelerden bu gün için elimizde Dextran ve Jelctin esasına dayanan iki gurup madde vardır. Dextran preparatlarının ortalama intravasal kalıcılık süresi 4-6, Jelâtin preparatlarının 3-4 saattir. Her iki preparat da kalp zaman hacmini ve dolayısıyla böbrek dolaşımını arttırır, hematokriti ve kanın viskozitesini düşürerek kanın akıcılık vasfını düzeltir. Mamafih bu arada kanın en uygun akıcılık durumunda olması istendiğinden, bu preparatların uygulanmasında hematokrit % 30 un altına düşmemelidir. Plazma ekspanderlerinin verilmesinde ilk dikkat edilecek husus, toplam miktar olarak 1000 - 1500 ml. nin aşımamasıdır. Bundan başka bu çeşit kolloidal hacim tamamlayıcı maddelerle yapılan tedavide, intravasal kalıcılık süresinin nisbeten kısa tutulması, bilhassa jelâtinin dextrandan belirli şekilde kısa olması dikkate alınmalıdır. Şu halde plâzma ekspanderlerinin yalnız kullanılmaları halinde, volüm takviyesinin 4-5 saat sonra yenilenmesi mümkündür. Hacim kaybını devamlı olarak telâfi etmeleri bakımından böyle eriyikler, en ziyade şok halinin tekrarlanması tehlikesini önlemek için çok uygundurlar. O nedenle fazla kan kaybı halinde, sonradan nisbeten süratlice ve organizmaya has intravasal kalıcılığı uzun süreli kan deriveleri veya tüm kan verimine geçilebilmesi için, hacim takviyesi bakımından kolloidal hacim tamamlayıcı preparatlarla başlangıç için yapılacak tedavinin toplam doz 1000 ml. olarak uygulanması üzerinde önemle durulmalıdır. % 20 ye kadar hacim kaybında kolloidal hacim tamamlayıcı maddelerin kâfi gelmesi, % 40 a kadar kayıplarda pastörize plâzma - protein - eriyiği gibi kan deriveleri veya % 5 lik insan albümini ile tedavi olunması gerekliliği, % 40 ın üstünde kayıp ve hemotokritin % 25 şin altına düşmesi halinde, hepatitis rizikosuna rağmen tüm kan verilmesinden sakınılmaması, tedavi için en geçerli dayanak noktası olabilir.

İntravasal kan kaybında organizmanın ilk otoregülâsyon mekanizmasından biri, dokulararası sıvıların damar boşluğuna akışıdır. Bu, hacim kaybının meselâ belirli alçak moleküllü Dextran gibi hiperonkotik eriyikler verilerek yapılan tedavisinde daha ziyade şiddetlenmekle, o nisbette ihmâl edilmemesi gereken bir etkidir. Şu halde, dehidratasyon tehlikesinden kaçınmak için, hacim telâfisiyle birlikte veya hemen ardından, süratle uygun miktarda elektrolit enfüzyonu uygulanmasına dikkat etmelidir.

Vakaların çoğunda hacim telâfi etmek üzere kullanılan eriyiklerin dozajı konusunda, basit ve kısa aralarla tekrarlanarak tayin edilebilen; nabız, tansiyon, hematokrit ve santral ven basıncı gibi klinik parametrelere göre hareket ediyoruz. Bunlar arasında en ziyade santral ven basıncına özel bir değer veriyoruz. Bunun nedeni, bütün bariz şok hallerinde vene girişin emniyeti bakımından, vena

subclavia ponksiyonuyla önceden bir santral ven kateteri konulmasında değil, böyle bir katererizmin vena cubitalis yoluyla bile vena brachio-cephalicalara kadar iletilebilmesidir.

Perfüzyon şartlarının düzeltilmesi için girişilen bütün çabalarda, en önemli art semptomlardan olan mikrosirkülâsyon bozuklukları ve metabolik asidoza karşı mücadele, şokun erken dönemdeki tedavisinde bile ihmal edilmemelidir. Çünki esidoz, şokun daha sonraki döneminde husule gelen komplikasyonların çoğunu hazırlayan ve hâttâ bizzat ortaya koyan etkendir. Şok halinin devamı süresince, organizmanın bu asidozu nötralize etmeye ilişkin otoregülâsyon mekanizması kaide olarak ileri derecede hasara uğramış olacağından, bu durumun önemi bir kat daha artar. Şayet erken dönemde uygulanan yeterli bir hacim takviyesiyle şok durumunu nisbeten çabuk kaldırmak mümkün olursa, kısa bir süre sonra tekrar normâl perfüzyon düzeni yerine gelir, böbrek fonksiyonları normâlleşir, böylece, organizmanın kısa süre içinde asit-alkali-dengesi'ni tekrar bizzat düzenleyebilecek duruma gelmesiyle, kalevileştirici bir tedaviye lüzum kalmaz.

Mamafih ağır ve bilhassa uzun süre devam eden volüm azlığı şokunda durum tamamen başka türlü görünmektedir. Burada organizmanın nötralizasyon kapasitesi, vakaların çoğunda o derece bitap düşmüştür ki, perfüzyon arızalarının giderilmesinden sonra bile, asidoz azalmadan devam eder. Bu tip hastalarda hacim telâfisinin, çok defa müteaddit kereler tüm kan konservelerinin verilmesiyle elde edilmek zorunluluğu, ACD - Stabilizatörünün asit karakterli oluşu ve uzun müddet dinlendirilmeden ötürü süt asidi teşekkül etmiş konserve kanın kendine öz metabolizması nedeniyle asidoz daha da şiddetlenebilir. Bu bakımdan şokda fonksiyonel ölü alanı büyümüş olan akciğer periferinde kısmî dolaşım azalması düşünülmelidir. O nedenle de metabolik asidoz bir respiratuvar komponent aracılığıyla şiddetlenmekte ve zaten bozulmuş olan metabolizmanın durumu eklenen solunum nedenli hipoksi yüzünden tekrar kötüleşmektedir.

Demek ki böyle komplike şok durumlarında süratli ve yeterli bir asidoz tedavisi gerekmektedir. Bunun için elimizde tam anlamıyla alkalize edicilerden, organizmanın tabii nötralizan maddeleri olarak sodium bi carbonat, organik TRIS-Puffer ve THAM bulunmaktadır. Biz, şok nedenli asidozun ilk tedavisi için 7,4 pH da takriben % 30 luk ionize olmadığından hücre içine nüfuz edebilen ve böylece hidrojen ionları konsantrasyonunu, sodium bi carbonat gibi yalnız ekstraselüler boşlukta değil, kısmen intraselüler alanda da nötralize eden THAM vermeyi tercih ediyoruz. Buna ilâveten az önce bahsedilmiş olan ağır şok halinde, ventilâsyonun ekseriya fazla zarar görmüş olmasına bağlı olarak husule gelen $CO_2$ retansiyonlu respiratuvar asidozun, en iyi TRIS-Puffer ile tedavi edileceğini ekleyebiliriz. Bundan başka şokda asidoz tedavisi için kaide olarak çeşitli alkalizan maddelere ihtiyaç vardır. Zira sodium bi carbonatın yalnız kullanılması halinde fazla sodyum birikmesi tehlikesi mevcuttur. Pek tabii olarak böyle alkalizan bir tedavi ancak devamlı kan gazları analizi kontrolu altında başarılabilir ve müteakip asidoz tedavisi de seyir boyunca yapıan kont-

rollardan elde edilen değerlere ve duruma göre modifiye edilir. Bundan başka TRIS-Pufferle yapılan her tedavide bunun solunum takviyesiyle birlikte uygulanabileceğine dikkat etmelidir, çünki $CO_2$ nin aşırı nötralize edilmesi halinde solunum merkezinin hasara uğraması mümkündür. Şüphesiz bu şekil massif alkalizan tedaviye lüzum gösteren pek çok vakada, ventilâsyonun zarar görebileceği gerekçesiyle önceden öyle bir respiratif terapi yapılmalıdır ki, bu vakalarda THAM enfüzyonu tereddütsüz uygulanabilsin. Alkalizan tedavinin başarısı, kan gazları analiziyle tespit edilebilen, asit-baz-dengesi'nin normâlleşmesiyle tanımlanır, yani organizmanın Katecholaminlere karşı tekrar duyarlı hale gelmesi, asidoz nedenli transmineralizasyon hadiselerinin ifadesi olarak potasyum birikmesinin izale edilmesi ve nihayet böbrek fonksiyonlarının yeniden işler hale geçmesiyle idrar salgılanması.

Bütün şok çeşitlerinde mevcut olan oligüri, şokun uzun süre devam etmesi halinde, her şeyden evvel böbrek fonksiyonlarının çok kısıtlanmış olmasıyla, organizmayı daimî bir akut böbrek yetmezliği ile tehdit eder. Bu nedenle her ne elursa olsun idrarın kesilmesinin önlenmeye çalışılması şarttır. Bunun için de esaslı bir osmoterapi yapılmalıdır. Tabii dehidratasyonun önlenmesi, şok halinin kalkmasından sonraki bilânçosunun ve her şeyden evvel elektrolit nisbetlerinin ayarlanabilmesine bağlıdır.

Takip edilecek tedavi prensibi, biraz önce tarif edilen ilk tedaviden sonraki klinik gelişme ve laboratuvar bulgularına göre düzenlenir. Yeteri kadar hacim takviyesi ve ilk uygulanan şok tedavisinin ardından müşahade edileceği üzere, kan basıncının ve santral ven basıncının normallesmesinden sonra bile, periferik dolaşım yetmezliği, yani terminal dolaşım alanındaki perfüzyon bozukluğu devam ediyorsa, bir sempatikolitik (meselâ: Hydergin 0,9 mg. i.v.) verilerek santralizasyonun kırılması denenebilir. Bu işlemin tam ve devamlı kan basıncı kontrolu altında uygulanması lâzımdır, çünki artan intravasal volümle birlikte periferin süratli açılması, tekrar bir hipovolemi yaratabilir. Bu arada iyi bir sonuc, $\alpha$ - Reseptorların bariz şekilde blokajıyla karakterize olmak üzere, Dehydrobenzperidol (3-5 mg.) verilmesiyle elde edilir.

NHR-Hormonunun endojen olarak zaten bol miktarda yapılagelmekte olması nedeniyle, corticoidlerin anaflaktik ve endotoksik şokda tatbiki sınırlıdır. Mamafih son zamanlarda USA dan, hacim takviyesi ve alkalizan tedaviye cevap vermeyen uzun süreli hemorajik şok vakalarında (tek dozda 2000 mg. ye kadar) yüksek dozda corticoid tedaviyle iyi sonuçlar alındığı bildirilmektedir. Bizim bu konuda şahsi tecrübemiz yok. Bu mekanizma muhtemelen, kardiyojen şokunkine benzer şekilde travmatik şokun ilerlemiş dönemindeki duruma uyan bir rol oynuyor olmasına istinat etmektedir.

Uzun süreli bir Şokda, massif mikrotrombus sonucu bir tüketim koagulopatisi işareti veya şüphesi varsa, asidoza bağlı heparin inaktivasyonunu kom-

panse etmek üzere, hemen haperin damla enfüzyonuna başlanır. Bilhassa mikrotrombusların sebep olduğu respiratuvar bozuklukların, görülmesiyle birlikte uygulanan yüksek doz Trasylol tedavisiyle farkedilir şekilde iyileştiğini gördük. İlâç, lüzumu halinde kuvvetli bir vasoaktif tedavi ile de (meselâ : Komplamin) kombine edilebilir.

Ağır şok hallerinde ve bilhassa yaşlı hastalardaki direkt miyokard bozuklukları nedeniyle ve süratli bir hacim telâfisiyle santral ven basıncının artmasından ötürü kalp yetmezliği beklenebilen vakalarda hastalarımızı erken dönemde esaslı ve süratli bir digitalizasyona tabi tutuyoruz.

Nihayet, bahsi geçen tedavi prensipleriyle beraber, ancak organizmanın oksijen verimi yönünden yeterli durumda olması halinde, ağır bir şok durumunun önüne geçirilebileceğini de ilâve etmeliyiz. Fakat anlatılan ventilâsyon bozukluğu nedeniyle buna her zaman imkân yoktur. Bundan ötürü hastaları erken dönemde nesotrakeal entübe etmekten çekinmemeli, arteriel oksijén basıncının süratle kalkmasıyla azalan solunumu medikal tedaviyle daha etkili şekilde destekleyebilmek için, hiç olmazsa ilk 24 - 48 inci saatlerde solunum kantrol edilmeli hatta yardımla solunum yaptırılmalıdır. Bu arada, zaten asidoz likör basıncını hayli yükselttiği için cerebral dolaşımı temin etmek gayesiyle, velev ki emniyet tertibatı altında da olsa ve gerekliliği dolayısıyla rölâksasyon aracılığıyla dahi, bir hiperventilâsyondan kaçınmalıdır.

Kendi evrimi içinde bu derece farklılık gösteren şok'da, tamamen şahsın durumuna göre ve her şeyeden evvel yardımcı tedaviyle bir şeyler elde edilebileceği meydandadır. Fakat bu tedavi dahî ancak, dolaşımın terminal kısmında metabolik asidozla sonuçlanan perfüzyon bozuklukları ve buna bağlı dısregülâsyon yüzünden yerleşmiş olan Circulus vitiosus'un tarif edilen temel prensiplerle kırılıp, böylece şok hastalarının hayatını tehdit eden tehlikenin uzaklaştırılması sağlandıktan sonra, başarıya ulaştırılabilir.

TABLO : 4

SAKATLIK YÜZDELERİNİ KOMBİNE ETME CETVELİ

(Büyük değer dikey cetvelden, küçük değer yatay cetvelden bulunarak) kesiştikleri noktadaki rakam okunur.

| | | |

TABLO : 3

ALT EXTREMİTE SAKATLIK YÜZDELERİNİ, TOTAL VÜCUT SAKATLIK YÜZDESİNE ÇEVİRME CETVELİ

**LOWER EXTREMITY**

| IMPAIRMENT OF Lower Extremity | | WHOLE MAN | IMPAIRMENT OF Lower Extremity | | WHOLE MAN | IMPAIRMENT OF Lower Extremity | | WHOLE MAN |
|---|---|---|---|---|---|---|---|---|
| 0% | = | 0% | 35% | = | 14% | 70% | = | 28% |
| 1% | = | 0% | 36% | = | 14% | 71% | = | 28% |
| 2% | = | 1% | 37% | = | 15% | 72% | = | 29% |
| 3% | = | 1% | 38% | = | 15% | 73% | = | 29% |
| 4% | = | 2% | 39% | = | 16% | 74% | = | 30% |
| 5% | = | 2% | 40% | = | 16% | 75% | = | 30% |
| 6% | = | 2% | 41% | = | 16% | 76% | = | 30% |
| 7% | = | 3% | 42% | = | 17% | 77% | = | 31% |
| 8% | = | 3% | 43% | = | 17% | 78% | = | 31% |
| 9% | = | 4% | 44% | = | 18% | 79% | = | 32% |
| 10% | = | 4% | 45% | = | 18% | 80% | = | 32% |
| 11% | = | 4% | 46% | = | 18% | 81% | = | 32% |
| 12% | = | 5% | 47% | = | 19% | 82% | = | 33% |
| 13% | = | 5% | 48% | = | 19% | 83% | = | 33% |
| 14% | = | 6% | 49% | = | 20% | 84% | = | 34% |
| 15% | = | 6% | 50% | = | 20% | 85% | = | 34% |
| 16% | = | 6% | 51% | = | 20% | 86% | = | 34% |
| 17% | = | 7% | 52% | = | 21% | 87% | = | 35% |
| 18% | = | 7% | 53% | = | 21% | 88% | = | 35% |
| 19% | = | 8% | 54% | = | 22% | 89% | = | 36% |
| 20% | = | 8% | 55% | = | 22% | 90% | = | 36% |
| 21% | = | 8% | 56% | = | 22% | 91% | = | 36% |
| 22% | = | 9% | 57% | = | 23% | 92% | = | 37% |
| 23% | = | 9% | 58% | = | 23% | 93% | = | 37% |
| 24% | = | 10% | 59% | = | 24% | 94% | = | 38% |
| 25% | = | 10% | 60% | = | 24% | 95% | = | 38% |
| 26% | = | 10% | 61% | = | 24% | 96% | = | 38% |
| 27% | = | 11% | 62% | = | 25% | 97% | = | 39% |
| 28% | = | 11% | 63% | = | 25% | 98% | = | 39% |
| 29% | = | 12% | 64% | = | 26% | 99% | = | 40% |
| 30% | = | 12% | 65% | = | 26% | 100% | = | 40% |
| 31% | = | 12% | 66% | = | 26% | | | |
| 32% | = | 13% | 67% | = | 27% | | | |
| 33% | = | 13% | 68% | = | 27% | | | |
| 34% | = | 14% | 69% | = | 28% | | | |

NOTE : In case of shortening due to overriding or malalignment or fracture deformities, but not to include flexion or extrension deformities, add the following values in addition to other functional sequelae :

0—½ inch = 5% of lower extremity
½—1 inch = 10% of lower extremity
1—1½inch = 15% of lower extremity
1½—2 inch = 20% of lower extremity

NOTE : Impairment of WHOLE MAN contributed by LOWER EXTREMITY may be rounded to the nearest 5 percent ONLY when it is the sole impairment involved.

## TABLO : 6
## SAKATLIK YÜZDELERİNİ KOMBİNE ETME CETVELİ (Devam)

| | | |

| | 1 | 2 | 3 | 4 | 5 | 6 | 7 | 8 | 9 | 10 | 11 | 12 | 13 | 14 | 15 | 16 | 17 | 18 | 19 | 20 | 21 | 22 | 23 | 24 | 25 | 26 | 27 | 28 | 29 | 30 | 31 | 32 | 33 | 34 | 35 | 36 | 37 | 38 | 39 | 40 | 41 | 42 | 43 | 44 | 45 | 46 | 47 | 48 | 49 | 50 | |
|---|---|---|---|---|---|---|---|---|---|---|---|---|---|---|---|---|---|---|---|---|---|---|---|---|---|---|---|---|---|---|---|---|---|---|---|---|---|---|---|---|---|---|---|---|---|---|---|---|---|---|---|
| 51 | 51 | 52 | 52 | 53 | 53 | 54 | 54 | 55 | 55 | 56 | 56 | 57 | 57 | 58 | 58 | 59 | 59 | 60 | 60 | 61 | 61 | 62 | 62 | 63 | 63 | 64 | 64 | 65 | 65 | 66 | 66 | 67 | 67 | 68 | 68 | 69 | 69 | 70 | 70 | 71 | 71 | 72 | 72 | 73 | 73 | 74 | 74 | 75 | 75 | 76 | 51 |
| 52 | 52 | 53 | 53 | 54 | 54 | 55 | 55 | 56 | 56 | 57 | 57 | 58 | 58 | 59 | 59 | 60 | 60 | 61 | 61 | 62 | 62 | 63 | 63 | 64 | 64 | 65 | 65 | 66 | 66 | 67 | 67 | 68 | 68 | 69 | 69 | 70 | 70 | 71 | 71 | 72 | 72 | 73 | 73 | 74 | 75 | 75 | 75 | 76 | 76 | 52 |
| 53 | 53 | 54 | 54 | 55 | 55 | 56 | 56 | 57 | 57 | 58 | 58 | 59 | 59 | 60 | 60 | 61 | 61 | 61 | 62 | 62 | 63 | 63 | 64 | 64 | 65 | 65 | 66 | 66 | 67 | 67 | 68 | 68 | 69 | 69 | 69 | 70 | 70 | 71 | 71 | 72 | 72 | 73 | 73 | 74 | 74 | 75 | 76 | 76 | 77 | 53 |
| 54 | 54 | 55 | 55 | 56 | 56 | 57 | 57 | 58 | 58 | 59 | 59 | 59 | 60 | 60 | 61 | 61 | 62 | 62 | 63 | 63 | 64 | 64 | 65 | 65 | 66 | 66 | 66 | 67 | 67 | 68 | 68 | 69 | 69 | 70 | 70 | 71 | 71 | 71 | 72 | 72 | 73 | 73 | 74 | 74 | 75 | 75 | 76 | 76 | 77 | 77 | 54 |
| 55 | 55 | 56 | 56 | 57 | 57 | 58 | 58 | 59 | 59 | 60 | 60 | 60 | 61 | 61 | 62 | 62 | 63 | 63 | 64 | 64 | 64 | 65 | 65 | 66 | 66 | 67 | 67 | 68 | 68 | 69 | 69 | 69 | 70 | 70 | 71 | 71 | 72 | 72 | 73 | 73 | 73 | 74 | 74 | 75 | 75 | 76 | 76 | 77 | 77 | 78 | 55 |
| 56 | 56 | 57 | [illegible] | 58 | 58 | 59 | 59 | 60 | 60 | 60 | 61 | 61 | 62 | 62 | 63 | 63 | 63 | 64 | 64 | 65 | 65 | 66 | 66 | 67 | 67 | 67 | 68 | 68 | 69 | 69 | 70 | 70 | 71 | 71 | 71 | 72 | 72 | 73 | 73 | 74 | 74 | 74 | 75 | 75 | 76 | 76 | 77 | 77 | 78 | 78 | 56 |
| 57 | 57 | 58 | 58 | 59 | 59 | 60 | 60 | 60 | 61 | 61 | 62 | 62 | 63 | 63 | 63 | 64 | 64 | 65 | 65 | 66 | 66 | 66 | 67 | 67 | 68 | 68 | 69 | 69 | 69 | 70 | 70 | 71 | 71 | 72 | 72 | 72 | 73 | 73 | 74 | 74 | 75 | 75 | 75 | 76 | 76 | 77 | 77 | 78 | 78 | 79 | 57 |
| 58 | 58 | 59 | 59 | 60 | 60 | 61 | 61 | 61 | 62 | 62 | 63 | 63 | 63 | 64 | 64 | 65 | 65 | 66 | 66 | 66 | 67 | 67 | 68 | 68 | 68 | 69 | 69 | 70 | 70 | 71 | 71 | 71 | 72 | 72 | 73 | 73 | 74 | 74 | 74 | 75 | 75 | 76 | 76 | 76 | 77 | 77 | 78 | 78 | 79 | 79 | 58 |
| 59 | 59 | 60 | 60 | 61 | 61 | 61 | 62 | 62 | 63 | 63 | 64 | 64 | 64 | 65 | 65 | 66 | 66 | 66 | 67 | 67 | 68 | 68 | 68 | 69 | 69 | 70 | 70 | 70 | 71 | 71 | 72 | 72 | 73 | 73 | 73 | 74 | 74 | 75 | 75 | 75 | 76 | 76 | 77 | 77 | 77 | 78 | 78 | 79 | 79 | 80 | 59 |
| 60 | 60 | 61 | 61 | 62 | 62 | 62 | 63 | 63 | 64 | 64 | 64 | 65 | 65 | 65 | 66 | 66 | 67 | 67 | 68 | 68 | 68 | 69 | 69 | 70 | 70 | 70 | 71 | 71 | 72 | 72 | 72 | 73 | 73 | 74 | 74 | 74 | 75 | 75 | 76 | 76 | 76 | 77 | 77 | 78 | 78 | 79 | 79 | 79 | 80 | 80 | 60 |
| 61 | 61 | 62 | 62 | 63 | 63 | 63 | 64 | 64 | 65 | 65 | 65 | 66 | 66 | 66 | 67 | 67 | 68 | 68 | 68 | 69 | 69 | 70 | 70 | 70 | 71 | 71 | 72 | 72 | 72 | 73 | 73 | 73 | 74 | 74 | 75 | 75 | 75 | 76 | 76 | 77 | 77 | 77 | 78 | 78 | 79 | 79 | 79 | 80 | 80 | 81 | 61 |
| 62 | 62 | 63 | 63 | 64 | 64 | 64 | 65 | 65 | 65 | 66 | 66 | 67 | 67 | 67 | 68 | 68 | 68 | 69 | 69 | 70 | 70 | 70 | 71 | 71 | 72 | 72 | 72 | 73 | 73 | 73 | 74 | 74 | 75 | 75 | 75 | 76 | 76 | 76 | 77 | 77 | 78 | 78 | 78 | 79 | 79 | 79 | 80 | 80 | 81 | 81 | 62 |
| 63 | 63 | 64 | 64 | 64 | 65 | 65 | 66 | 66 | 66 | 67 | 67 | 67 | 68 | 68 | 69 | 69 | 69 | 70 | 70 | 70 | 71 | 71 | 72 | 72 | 72 | 73 | 73 | 73 | 74 | 74 | 74 | 75 | 75 | 76 | 76 | 76 | 77 | 77 | 77 | 78 | 78 | 79 | 79 | 79 | 80 | 80 | 80 | 81 | 81 | 82 | 63 |
| 64 | 64 | 65 | 65 | 65 | 66 | 66 | 67 | 67 | 67 | 68 | 68 | 68 | 69 | 69 | 69 | 70 | 70 | 70 | 71 | 71 | 72 | 72 | 72 | 73 | 73 | 73 | 74 | 74 | 74 | 75 | 75 | 76 | 76 | 76 | 77 | 77 | 77 | 78 | 78 | 78 | 79 | 79 | 79 | 80 | 80 | 81 | 81 | 81 | 82 | 82 | 64 |
| 65 | 65 | 66 | 66 | 66 | 67 | 67 | 67 | 68 | 68 | 69 | 69 | 69 | 70 | 70 | 70 | 71 | 71 | 71 | 72 | 72 | 72 | 73 | 73 | 74 | 74 | 74 | 75 | 75 | 76 | 76 | 76 | 77 | 77 | 77 | 78 | 78 | 78 | 79 | 79 | 79 | 80 | 80 | 80 | 81 | 81 | 81 | 82 | 82 | 83 | 65 |
| 66 | 66 | 67 | 67 | 67 | 68 | 68 | 68 | 69 | 69 | 69 | 70 | 70 | 70 | 71 | 71 | 71 | 72 | 72 | 72 | 73 | 73 | 73 | 74 | 74 | 75 | 75 | 75 | 76 | 76 | 76 | 77 | 77 | 77 | 78 | 78 | 78 | 79 | 79 | 79 | 80 | 80 | 80 | 81 | 81 | 81 | 82 | 82 | 82 | 83 | 83 | 66 |
| 67 | 67 | 68 | 68 | 68 | 69 | 69 | 69 | 70 | 70 | 70 | 71 | 71 | 71 | 72 | 72 | 72 | 73 | 73 | 73 | 74 | 74 | 74 | 75 | 75 | 75 | 76 | 76 | 76 | 77 | 77 | 77 | 78 | 78 | 78 | 79 | 79 | 79 | 80 | 80 | 80 | 81 | 81 | 81 | 82 | 82 | 82 | 83 | 83 | 83 | 84 | 67 |
| 68 | 68 | 69 | 69 | 69 | 70 | 70 | 70 | 71 | 71 | 71 | 72 | 72 | 72 | 72 | 73 | 73 | 73 | 74 | 74 | 74 | 75 | 75 | 75 | 76 | 76 | 76 | 77 | 77 | 77 | 78 | 78 | 78 | 79 | 79 | 79 | 80 | 80 | 80 | 80 | 81 | 81 | 81 | 82 | 82 | 82 | 83 | 83 | 83 | 84 | 84 | 68 |
| 69 | 69 | 70 | 70 | 70 | 71 | 71 | 71 | 71 | 72 | 72 | 72 | 73 | 73 | 73 | 74 | 74 | 74 | 75 | 75 | 75 | 76 | 76 | 76 | 76 | 77 | 77 | 77 | 78 | 78 | 78 | 79 | 79 | 79 | 80 | 80 | 80 | 80 | 81 | 81 | 81 | 82 | 82 | 82 | 83 | 83 | 83 | 84 | 84 | 84 | 85 | 69 |
| 70 | 70 | 71 | 71 | 71 | 72 | 72 | 72 | 72 | 73 | 73 | 73 | 74 | 74 | 74 | 75 | 75 | 75 | 75 | 76 | 76 | 76 | 77 | 77 | 77 | 78 | 78 | 78 | 78 | 79 | 79 | 79 | 80 | 80 | 80 | 81 | 81 | 81 | 81 | 81 | 82 | 82 | 82 | 83 | 83 | 83 | 84 | 84 | 84 | 84 | 85 | 70 |
| 71 | 71 | 72 | 72 | 72 | 72 | 73 | 73 | 73 | 74 | 74 | 74 | 74 | 75 | 75 | 75 | 76 | 76 | 76 | 77 | 77 | 77 | 77 | 78 | 78 | 78 | 79 | 79 | 79 | 79 | 80 | 80 | 80 | 81 | 81 | 81 | 81 | 82 | 82 | 82 | 83 | 83 | 83 | 83 | 84 | 84 | 84 | 85 | 85 | 85 | 86 | 71 |
| 72 | 72 | 73 | 73 | 73 | 73 | 74 | 74 | 74 | 75 | 75 | 75 | 75 | 76 | 76 | 76 | 77 | 77 | 77 | 78 | 78 | 78 | 78 | 79 | 79 | 79 | 80 | 80 | 80 | 80 | 81 | 81 | 81 | 82 | 82 | 82 | 82 | 83 | 83 | 83 | 83 | 83 | 84 | 84 | 84 | 85 | 85 | 85 | 85 | 86 | 86 | 72 |
| 73 | 73 | 74 | 74 | 74 | 74 | 75 | 75 | 75 | 75 | 76 | 76 | 76 | 77 | 77 | 77 | 77 | 78 | 78 | 78 | 78 | 79 | 79 | 79 | 79 | 80 | 80 | 80 | 81 | 81 | 81 | 81 | 82 | 82 | 82 | 82 | 83 | 83 | 83 | 84 | 84 | 84 | 84 | 85 | 85 | 85 | 85 | 86 | 86 | 86 | 87 | 73 |
| 74 | 74 | 75 | 75 | 75 | 75 | 76 | 76 | 76 | 76 | 77 | 77 | 77 | 77 | 78 | 78 | 78 | 78 | 79 | 79 | 79 | 79 | 80 | 80 | 80 | 81 | 81 | 81 | 81 | 82 | 82 | 82 | 82 | 83 | 83 | 83 | 83 | 84 | 84 | 84 | 84 | 85 | 85 | 85 | 85 | 86 | 86 | 86 | 86 | 87 | 87 | 74 |
| 75 | 75 | 76 | 76 | 76 | 76 | 77 | 77 | 77 | 77 | 78 | 78 | 78 | 78 | 79 | 79 | 79 | 79 | 80 | 80 | 80 | 80 | 81 | 81 | 81 | 81 | 82 | 82 | 82 | 82 | 83 | 83 | 83 | 83 | 84 | 84 | 84 | 84 | 85 | 85 | 85 | 85 | 86 | 86 | 86 | 86 | 87 | 87 | 87 | 87 | 88 | 75 |
| 76 | 76 | 76 | 77 | 77 | 77 | 77 | 78 | 78 | 78 | 78 | 79 | 79 | 79 | 79 | 80 | 80 | 80 | 80 | 81 | 81 | 81 | 81 | 82 | 82 | 82 | 82 | 82 | 83 | 83 | 83 | 83 | 84 | 84 | 84 | 84 | 85 | 85 | 85 | 85 | 86 | 86 | 86 | 86 | 87 | 87 | 87 | 87 | 88 | 88 | 88 | 76 |
| 77 | 77 | 77 | 78 | 78 | 78 | 78 | 79 | 79 | 79 | 79 | 80 | 80 | 80 | 80 | 80 | 81 | 81 | 81 | 81 | 82 | 82 | 82 | 82 | 83 | 83 | 83 | 83 | 83 | 84 | 84 | 84 | 84 | 85 | 85 | 85 | 85 | 86 | 86 | 86 | 86 | 86 | 87 | 87 | 87 | 87 | 88 | 88 | 88 | 88 | 89 | 77 |
| 78 | 78 | 78 | 79 | 79 | 79 | 79 | 80 | 80 | 80 | 80 | 80 | 81 | 81 | 81 | 81 | 82 | 82 | 82 | 82 | 82 | 83 | 83 | 83 | 83 | 84 | 84 | 84 | 84 | 84 | 85 | 85 | 85 | 85 | 85 | 86 | 86 | 86 | 86 | 87 | 87 | 87 | 87 | 87 | 88 | 88 | 88 | 88 | 89 | 89 | 89 | 78 |
| 79 | 79 | 79 | 80 | 80 | 80 | 80 | 80 | 81 | 81 | 81 | 81 | 82 | 82 | 82 | 82 | 82 | 83 | 83 | 83 | 83 | 83 | 84 | 84 | 84 | 84 | 84 | 85 | 85 | 85 | 85 | 86 | 86 | 86 | 86 | 86 | 87 | 87 | 87 | 87 | 87 | 88 | 88 | 88 | 88 | 88 | 89 | 89 | 89 | 89 | 90 | 79 |
| 80 | 80 | 80 | 81 | 81 | 81 | 81 | 81 | 82 | 82 | 82 | 82 | 82 | 83 | 83 | 83 | 83 | 83 | 84 | 84 | 84 | 84 | 84 | 85 | 85 | 85 | 85 | 85 | 86 | 86 | 86 | 86 | 86 | 87 | 87 | 87 | 87 | 87 | 88 | 88 | 88 | 88 | 88 | 89 | 89 | 89 | 89 | 89 | 90 | 90 | 90 | 80 |
| 81 | 81 | 81 | 82 | 82 | 82 | 82 | 82 | 83 | 83 | 83 | 83 | 83 | 83 | 84 | 84 | 84 | 84 | 84 | 85 | 85 | 85 | 85 | 85 | 86 | 86 | 86 | 86 | 86 | 87 | 87 | 87 | 87 | 87 | 87 | 88 | 88 | 88 | 88 | 88 | 89 | 89 | 89 | 89 | 89 | 89 | 90 | 90 | 90 | 90 | 91 | 81 |
| 82 | 82 | 82 | 83 | 83 | 83 | 83 | 83 | 83 | 84 | 84 | 84 | 84 | 84 | 85 | 85 | 85 | 85 | 85 | 86 | 86 | 86 | 86 | 86 | 87 | 87 | 87 | 87 | 87 | 87 | 87 | 88 | 88 | 88 | 88 | 88 | 88 | 89 | 89 | 89 | 89 | 89 | 90 | 90 | 90 | 90 | 90 | 90 | 91 | 91 | 91 | 82 |
| 83 | 83 | 83 | 84 | 84 | 84 | 84 | 84 | 84 | 85 | 85 | 85 | 85 | 85 | 85 | 86 | 86 | 86 | 86 | 86 | 86 | 87 | 87 | 87 | 87 | 87 | 87 | 87 | 88 | 88 | 88 | 88 | 88 | 89 | 89 | 89 | 89 | 89 | 90 | 90 | 90 | 90 | 90 | 90 | 90 | 91 | 91 | 91 | 91 | 91 | 92 | 83 |
| 84 | 84 | 84 | 84 | 85 | 85 | 85 | 85 | 85 | 85 | 86 | 86 | 86 | 86 | 86 | 86 | 87 | 87 | 87 | 87 | 87 | 87 | 88 | 88 | 88 | 88 | 88 | 88 | 88 | 89 | 89 | 89 | 89 | 89 | 89 | 90 | 90 | 90 | 90 | 90 | 90 | 91 | 91 | 91 | 91 | 91 | 91 | 92 | 92 | 92 | 92 | 84 |
| 85 | 85 | 85 | 85 | 86 | 86 | 86 | 86 | 86 | 86 | 87 | 87 | 87 | 87 | 87 | 87 | 87 | 88 | 88 | 88 | 88 | 88 | 88 | 88 | 88 | 89 | 89 | 89 | 89 | 89 | 90 | 90 | 90 | 90 | 90 | 90 | 90 | 91 | 91 | 91 | 91 | 91 | 91 | 91 | 92 | 92 | 92 | 92 | 92 | 92 | 93 | 85 |
| 86 | 86 | 86 | 86 | 87 | 87 | 87 | 87 | 87 | 87 | 87 | 88 | 88 | 88 | 88 | 88 | 88 | 88 | 89 | 89 | 89 | 89 | 89 | 89 | 89 | 90 | 90 | 90 | 90 | 90 | 90 | 90 | 90 | 91 | 91 | 91 | 91 | 91 | 91 | 91 | 92 | 92 | 92 | 92 | 92 | 92 | 92 | 93 | 93 | 93 | 93 | 86 |
| 87 | 87 | 87 | 87 | 88 | 88 | 88 | 88 | 88 | 88 | 88 | 88 | 89 | 89 | 89 | 89 | 89 | 89 | 89 | 89 | 90 | 90 | 90 | 90 | 90 | 90 | 90 | 91 | 91 | 91 | 91 | 91 | 91 | 91 | 91 | 92 | 92 | 92 | 92 | 92 | 92 | 92 | 92 | 93 | 93 | 93 | 93 | 93 | 93 | 93 | 94 | 87 |
| 88 | 88 | 88 | 88 | 89 | 89 | 89 | 89 | 89 | 89 | 89 | 89 | 89 | 90 | 90 | 90 | 90 | 90 | 90 | 90 | 90 | 91 | 91 | 91 | 91 | 91 | 91 | 91 | 91 | 91 | 92 | 92 | 92 | 92 | 92 | 92 | 92 | 92 | 93 | 93 | 93 | 93 | 93 | 93 | 93 | 93 | 94 | 94 | 94 | 94 | 94 | 88 |
| 89 | 89 | 89 | 89 | 89 | 90 | 90 | 90 | 90 | 90 | 90 | 90 | 90 | 90 | 91 | 91 | 91 | 91 | 91 | 91 | 91 | 91 | 91 | 92 | 92 | 92 | 92 | 92 | 92 | 92 | 92 | 92 | 93 | 93 | 93 | 93 | 93 | 93 | 93 | 93 | 93 | 94 | 94 | 94 | 94 | 94 | 94 | 94 | 94 | 94 | 95 | 89 |
| 90 | 90 | 90 | 90 | 90 | 91 | 91 | 91 | 91 | 91 | 91 | 91 | 91 | 91 | 91 | 92 | 92 | 92 | 92 | 92 | 92 | 92 | 92 | 92 | 92 | 93 | 93 | 93 | 93 | 93 | 93 | 93 | 93 | 93 | 93 | 94 | 94 | 94 | 94 | 94 | 94 | 94 | 94 | 94 | 94 | 94 | 95 | 95 | 95 | 95 | 95 | 90 |
| 91 | 91 | 91 | 91 | 91 | 91 | 92 | 92 | 92 | 92 | 92 | 92 | 92 | 92 | 92 | 92 | 92 | 93 | 93 | 93 | 93 | 93 | 93 | 93 | 93 | 93 | 93 | 93 | 94 | 94 | 94 | 94 | 94 | 94 | 94 | 94 | 94 | 94 | 94 | 95 | 95 | 95 | 95 | 95 | 95 | 95 | 95 | 95 | 95 | 95 | 96 | 91 |
| 92 | 92 | 92 | 92 | 92 | 92 | 92 | 93 | 93 | 93 | 93 | 93 | 93 | 93 | 93 | 93 | 93 | 93 | 93 | 94 | 94 | 94 | 94 | 94 | 94 | 94 | 94 | 94 | 94 | 94 | 94 | 95 | 95 | 95 | 95 | 95 | 95 | 95 | 95 | 95 | 95 | 95 | 95 | 95 | 95 | 95 | 96 | 96 | 96 | 96 | 96 | 92 |
| 93 | 93 | 93 | 93 | 93 | 93 | 93 | 93 | 94 | 94 | 94 | 94 | 94 | 94 | 94 | 94 | 94 | 94 | 94 | 94 | 94 | 94 | 95 | 95 | 95 | 95 | 95 | 95 | 95 | 95 | 95 | 95 | 95 | 95 | 95 | 96 | 96 | 96 | 96 | 96 | 96 | 96 | 96 | 96 | 96 | 96 | 96 | 96 | 96 | 96 | 97 | 93 |
| 94 | 94 | 94 | 94 | 94 | 94 | 94 | 94 | 94 | 95 | 95 | 95 | 95 | 95 | 95 | 95 | 95 | 95 | 95 | 95 | 95 | 95 | 95 | 95 | 95 | 96 | 96 | 96 | 96 | 96 | 96 | 96 | 96 | 96 | 96 | 96 | 96 | 96 | 96 | 96 | 96 | 97 | 97 | 97 | 97 | 97 | 97 | 97 | 97 | 97 | 97 | 94 |
| 95 | 95 | 95 | 95 | 95 | 95 | 95 | 95 | 95 | 95 | 96 | 96 | 96 | 96 | 96 | 96 | 96 | 96 | 96 | 96 | 96 | 96 | 96 | 96 | 96 | 96 | 96 | 96 | 96 | 96 | 96 | 97 | 97 | 97 | 97 | 97 | 97 | 97 | 97 | 97 | 97 | 97 | 97 | 97 | 97 | 97 | 97 | 97 | 97 | 97 | 98 | 95 |
| 96 | 96 | 96 | 96 | 96 | 96 | 96 | 96 | 96 | 96 | 96 | 96 | 96 | 97 | 97 | 97 | 97 | 97 | 97 | 97 | 97 | 97 | 97 | 97 | 97 | 97 | 97 | 97 | 97 | 97 | 97 | 97 | 97 | 97 | 97 | 97 | 97 | 98 | 98 | 98 | 98 | 98 | 98 | 98 | 98 | 98 | 98 | 98 | 98 | 98 | 99 | 96 |
| 97 | 97 | 97 | 97 | 97 | 97 | 97 | 97 | 97 | 97 | 97 | 97 | 97 | 97 | 97 | 97 | 97 | 98 | 98 | 98 | 98 | 98 | 98 | 98 | 98 | 98 | 98 | 98 | 98 | 98 | 98 | 98 | 98 | 98 | 98 | 98 | 98 | 98 | 98 | 98 | 98 | 98 | 98 | 98 | 98 | 98 | 98 | 98 | 98 | 98 | 99 | 97 |
| 98 | 98 | 98 | 98 | 98 | 98 | 98 | 98 | 98 | 98 | 98 | 98 | 98 | 98 | 98 | 98 | 98 | 98 | 98 | 98 | 98 | 98 | 98 | 98 | 98 | 99 | 99 | 99 | 99 | 99 | 99 | 99 | 99 | 99 | 99 | 99 | 99 | 99 | 99 | 99 | 99 | 99 | 99 | 99 | 99 | 99 | 99 | 99 | 99 | 99 | 99 | 98 |
| 99 | 99 | 99 | 99 | 99 | 99 | 99 | 99 | 99 | 99 | 99 | 99 | 99 | 99 | 99 | 99 | 99 | 99 | 99 | 99 | 99 | 99 | 99 | 99 | 99 | 99 | 99 | 99 | 99 | 99 | 99 | 99 | 99 | 99 | 99 | 99 | 99 | 99 | 99 | 99 | 99 | 99 | 99 | 99 | 99 | 99 | 99 | 99 | 99 | 99 | 100 | 99 |
| | 1 | 2 | 3 | 4 | 5 | 6 | 7 | 8 | 9 | 10 | 11 | 12 | 13 | 14 | 15 | 16 | 17 | 18 | 19 | 20 | 21 | 22 | 23 | 24 | 25 | 26 | 27 | 28 | 29 | 30 | 31 | 32 | 33 | 34 | 35 | 36 | 37 | 38 | 39 | 40 | 41 | 42 | 43 | 44 | 45 | 46 | 47 | 48 | 49 | 50 | |

TABLO : 5

SAKATLIK YÜZDELERİNİ KOMBİNE ETME CETVELİ (Devam)